

EDUARDO FIALHO DE ALMEIDA BRAGA

**COMPARAÇÃO ENTRE AS IMAGENS RADIOGRÁFICAS DIGITAL COM A
CONVENCIONAL DAS REABSORÇÕES ÓSSEAS PERIODONTAIS**

CAMPO GRANDE

2009

Livros Grátis

<http://www.livrosgratis.com.br>

Milhares de livros grátis para download.

EDUARDO FIALHO DE ALMEIDA BRAGA

**COMPARAÇÃO ENTRE AS IMAGENS RADIOGRÁFICAS DIGITAL COM A
CONVENCIONAL DAS REABSORÇÕES ÓSSEAS PERIODONTAIS**

Dissertação apresentada ao Programa de Pós-Graduação em Saúde e Desenvolvimento na Região Centro-Oeste, da Universidade Federal de Mato Grosso do Sul, para a obtenção do título de Mestre.

Orientador: Prof. Dr. Pedro Gregol da Silva

CAMPO GRANDE

2009

FOLHA DE APROVAÇÃO

EDUARDO FIALHO DE ALMEIDA BRAGA

**COMPARAÇÃO ENTRE AS IMAGENS RADIOGRÁFICAS DIGITAL COM A
CONVENCIONAL DAS REABSORÇÕES ÓSSEAS PERIODONTAIS**

Dissertação apresentada ao Programa de Pós-Graduação em Saúde e Desenvolvimento na Região Centro-Oeste, da Universidade Federal de Mato Grosso do Sul, para a obtenção do título de Mestre.

Orientador: Prof. Dr. Pedro Gregol da Silva

Aprovada em ____ de _____ de ____, pela Comissão Examinadora.

Prof. Dr. Pedro Gregol da Silva
FAODO-UFMS

Prof. Dr. José Peixoto Ferrão Júnior
FAODO-UFMS

Prof. Dr. José Luiz Guimarães de Figueiredo
FAODO-UFMS

DEDICATÓRIA

Aos meus pais **Arnaud de Almeida Braga e Arilda Corrêa Fialho Braga**, pelo muito que representam na minha vida, pelo apoio, pelo amor, pelo carinho, e que me ajudaram alcançar essa vitória.

Aos meus irmãos **Alexandre Fialho de Almeida Braga e João Arnaud Fialho Braga**, pela confiança e saudável amizade em que vivemos.

AGRADECIMENTOS

Ao meu amigo **PROFESSOR DOUTOR JOSÉ PEIXOTO FERRÃO JÚNIOR**, grande responsável pelo incentivo de eu estar fazendo este trabalho, pela lealdade e confiança em mim depositada. Sem seu apoio hoje com certeza eu não estaria concluindo essa dissertação.

Ao **PROFESSOR DOUTOR PEDRO GREGOL DA SILVA**, meu orientador, por seu grande trabalho na odontologia. Agradeço a dedicação, o bom humor, a paciência e constante disponibilidade, sempre incentivando e colaborando para realização deste trabalho, minha eterna amizade e gratidão.

Ao **PROFESSOR DOUTOR DANILO MATHIAS ZANELLO GUERISOLI** da FAODO/UFMS, que me ajudou na parte de Análise Estatística, que sem este seria impossível concluir este trabalho.

Ao **PROFESSOR DOUTOR RICARDO DUTRA AYDOS** Coordenador da Pós-Graduação em Saúde e Desenvolvimento da Região Centro-Oeste da FAMED/UFMS, por sua dedicação e abnegação na realização deste nobre empreendimento.

Aos colegas e amigos **PROFESSORES JOSÉ LUIZ GUIMARÃES DE FIGUEIREDO, PAULO ZÁRATE PEREIRA, ANTONIO EDUARDO PAGLIUSSO ASCENCIO**, pelo apoio, pelas orientações, conselhos, sugestões e principalmente sua disponibilidade sem a qual não seria possível a realização desta pesquisa.

Aos amigos **ACHILLES, ALAN, ANA PAULA** e demais professores pelo auxílio durante minhas ausências em que estive envolvido com esta pós-graduação.

A todos os **PROFESSORES** das áreas conexas pela dedicação e transmissão de seus conhecimentos.

As secretárias (os) **EDNA, VERA, OSVALDA, WAGNER e CIRILO**.

A todos os **PACIENTES**, que não só colaboraram mais se tornaram novos amigos.

**“Quem conhece os outros, é sábio
Quem conhece a si mesmo, é iluminado
Quem vence os outros, é forte
Quem vence a si mesmo, é invencível”.**

Lao Tsé

RESUMO

BRAGA, EFB. **Comparação entre as imagens radiográficas digital com a convencional das reabsorções ósseas periodontais.** Campo Grande; 2009. [Dissertação de Mestrado – Programa de Pós-Graduação em Saúde e Desenvolvimento na Região Centro Oeste da Universidade Federal de Mato Grosso do Sul].

Objetivo: Comparar os defeitos ósseos periodontais, através dos dados obtidos radiograficamente pela técnica periapical do paralelismo, através das imagens convencionais e digitais. **Materiais e Métodos:** Foi utilizado para realização deste trabalho um aparelho de raios X da marca Dabi Atlante®, onde o exame radiográfico foi padronizado para obter a imagem digital e convencional com o maior detalhe, mínimo de distorção, usando o suporte e posicionador do tipo Rinn e uma moldagem de resina das superfícies oclusais dos dentes a serem radiografados, visando reproduzir as distâncias de 40 cm foco/película e o paralelismo objeto/filme, nas três incidências radiográficas utilizadas (0° , $+10^\circ$, -10°). O contraste e a densidade foram padronizados com o emprego do sistema digital Digora®, que usa para a captura da imagem radiográfica o sensor tipo Placa de Fósforo Foto -ativada (PSP) e leitora a laser (FMX), e as radiografias convencionais com as películas radiográficas do tipo Insight da marca Kodak nº 2. As imagens digitais foram observadas e analisadas em um monitor de computador com o software do Digora® (DFW 2.5.1), usando a ferramenta de imagens padrão, 3D e negativa, e as imagens convencionais foram observadas no negatoscópio da marca Fabinject, acompanhado de um recorte de cartolina preto fosco que serviu como máscara para bloquear feixes de luzes superiores, inferiores e laterais, melhorando a acuidade visual do observador. **Resultados:** Após o resultado estatístico, obtivemos através do teste de Friedman complementado pelo teste de Dunn, pequena diferença significativa para os observadores, quanto ao tipo de radiografia, a digital produziu imagens consideradas de qualidade inferior à radiografia convencional, mas quando a imagem digital era manipulada, a qualidade era compatível com a convencional. **Conclusão:** Concluiu-se que os métodos radiográficos convencionais e digitais não demonstraram diferenças estatísticas na efetividade da quantificação dos defeitos ósseos periodontais.

Palavras Chave: 1- Radiografia; 2- Diagnóstico por Imagem; 3- Periodontia.

SUMMARY

BRAGA, EFB. **Comparison between the digital radiographies through the conventional radiography of periodontal bone reabsorptions.** Campo Grande, 2009. [Dissertação de Mestrado – Programa de Pós-Graduação em Saúde e Desenvolvimento na Região Centro Oeste da Universidade Federal de Mato Grosso do Sul].

Purpose: Comparing the periodontal bone defects, through data obtained with radiographies by the parallelism periapical technique, using the conventional and digital images. **Materials and Methods:** To obtain the images a x-ray device of the brand Dabi Atlante® was used, where the radiographic exam was standardized to obtain a digital and conventional image with the best in detail and the least in distortion, using the Rinn X-ray film holder and a resin molding of the occlusal surfaces of the teeth to be radiographed, aiming to reproduce the 40 cm focus/film and the parallelism object/film, in the three radiographic incidences used (0°, +10°, -10°). The contrast and density were standardized with the Digora® digital system, which uses the Photostimulable Storage Phosphor Plate (PSP) type of sensor to capture the radiographic image and the reader with laser (FMX), and the conventional radiographies with the radiographic films of the Insight type, Kodak brand number 2. The digital images were observed and analysed in a computer screen with the Digora® software (DFW 2.5.1), using the standard tool of images, 3D and negative, and the conventional images were observed on the viewing box luminance of the Fabinject brand, with a piece of matte black color, which was used as mask to block upper, lower and sideline beams of light, enhancing the observer's visual acuity. **Results:** After the statistical result we obtained, through the Friedman test complemented by the Dunn test, small significant difference for the observers. In relation to the kind of radiography, the digital one produced images considered to have lower quality when compared to the conventional radiography. When the conventional image was altered, the quality enhanced significantly, being comparable to the one produced by the conventional film. **Conclusion:** It can be concluded that the conventional and digital radiographic methods didn't show statistical differences on the effectiveness of the quantification of the periodontal bone defects.

Keywords: 1- Radiography; 2- Diagnostic Imaging; 3- Periodontics.

LISTA DE TABELAS E GRÁFICOS

Tabela 1 – Avaliação da comparação estatística entre os escores dos três observadores.....	46
Tabela 2 – Avaliação da comparação estatística entre os escores encontrados entre as radiografias, convencional, na digital, com e sem manipulação.....	47
Tabela 3 – Avaliação da comparação estatística entre os escores encontrados nas radiografias entre as variações dos ângulos.....	48
Tabela 4 – Avaliação da comparação estatística entre os escores encontrados entre os lados de incidência direito e esquerdo.....	49
Gráfico 1 – Representação gráfica ilustrando as diferenças dos escores encontrados entre os observadores.....	46
Gráfico 2 – Representação gráfica ilustrando as diferenças dos escores encontrados entre as radiografias, convencional, na digital com e sem manipulações	47
Gráfico 3 – Representação gráfica ilustrando as diferenças dos escores encontrados nas variações dos ângulos de incidência dos raios X..	48
Gráfico 4 – Representação gráfica ilustrando as diferenças dos escores encontrados entre os lados de incidência direito e esquerdo	49

LISTA DE FIGURAS

Figura 1 – Posicionadores de radiografias do tipo RINN	39
Figura 2 – Posicionador montado para tomadas radiográficas da região de molares e pré-molares, mostrando o paralelismo do local do dente com o filme e o direcionamento perpendicular a ambos do feixe central de raios X.....	39
Figura 3 – Posicionador de resina sendo confeccionado para obter a forma da superfície oclusal dos dentes	40
Figura 4 – Registro sendo realizado dos posicionadores de radiografia e resina em oclusão, para manter o paralelismo dente/filme e distância foco/filme.....	40
Figura 5 – Paciente posicionado para a tomada radiográfica	41
Figura 6 – Vista frontal da direção da incidência dos raios X para obtenção da tomada radiográfica	41
Figura 7 – Marcas de caneta hidrográfica no posicionador de resina e na haste do posicionador RINN com referência fixa.	41
Figura 8 – Placas de fósforo foto estimulável e invólucro opaco a luz clara e impermeável (Digora® DFW).....	42
Figura 9 – Aparelho Spectro 70, de frente	42
Figura 10 – Aparelho Spectro 70, de trás	42
Figura 11 –Marca no goniômetro para o ângulo vertical de +10 graus.....	43
Figura 12 – Marca no goniômetro para o ângulo vertical de 0 grau.....	43
Figura 13 –Marca no goniômetro para o ângulo vertical de -10 graus.....	43
Figura 14 – Leitor a laser de placa de fósforo fotoativado Digora (Soredex) .	43
Figura 15 – Digora® (brilho e contraste).....	44
Figura 16 – Digora® (relevo/3D).....	44
Figura 17 – Negatoscópio.....	44
Figura 18 – Marca do Negatoscópio.....	44
Figura 19 – Radiografias Convencionais no Negatoscópio com máscara	44

LISTA DE ABREVIATURAS E SIGLAS

- COA - Crista Óssea Alveolar
- CCD - Charged Couple Device
- JEC - Junção Esmalte Cimento
- CDR - Carga de Radiação Direta
- CV - Coeficientes de Variabilidade
- PAF - Processing and Archive Facilities

LISTA DE SÍMBOLOS

h	- hora
°	- graus
%	- por cento
mm	- milímetro
mc	- milimicro
cm	- centímetro
KVp	- kilovoltagem
°C	- graus celsius
mA	- miliamperagem
°F	- graus fahrenheit
pl/mm	- pares de linha por milímetro

SUMÁRIO

1 INTRODUÇÃO	13
2 REVISÃO DE LITERATURA	15
2.1 Contribuição da imagem radiográfica convencional no diagnóstico da doença periodontal.....	15
2.2 Contribuição da imagem digital e digitalizada no diagnóstico da doença periodontal.....	19
3 OBJETIVOS	37
4 MATERIAL E MÉTODO	38
4.1 Material	38
4.2 Método	38
5 RESULTADOS	46
6 DISCUSSÃO	50
7 CONCLUSÕES	54
8 REFERÊNCIAS.....	55
ANEXO A Termo de Consentimento Livre e Esclarecido	62
ANEXO B Comitê de Ética	64

1 INTRODUÇÃO

A doença periodontal é uma das maiores causas da perda de elementos dentários, essa é causada pela reabsorção contínua e progressiva do osso alveolar onde se inserem fibras e mantém a estabilidade dos dentes no interior dos alvéolos.

A inflamação crônica que afeta os tecidos periodontais é a causa mais comum da reabsorção óssea na doença periodontal. A extensão da inflamação da gengiva marginal para os tecidos periodontais de suporte marca a transição da gengivite para a periodontite. A destruição periodontal, que ocorre de um modo episódico, intermitente e com períodos de inatividade e exacerbação, resulta da perda de colágeno e osso alveolar com aprofundamento da bolsa periodontal (CARRANZA JÚNIOR, 1996).

Alguns anos após a descoberta dos raios X, em 1895, por Wilhelm Conrad Röntgen, a avaliação da destruição óssea periodontal tem sido observada principalmente com as imagens radiográficas das regiões interdentárias e superfícies interproximais.

O exame radiográfico é um dos métodos auxiliares mais utilizados na detecção da doença periodontal, apesar de suas limitações, por ser bidimensional, evidenciando apenas largura e altura. Porém, a radiografia torna-se imprescindível como coadjuvante ao diagnóstico semiológico sendo que através das imagens radiográficas são detectadas as reabsorções ósseas, suas morfologias, indicando melhor tratamento.

Schei *et al.* (1959) foram os pioneiros na realização de métodos para determinar a porcentagem de osso alveolar nas áreas interproximais dos dentes. Utilizaram uma régua transparente para avaliar a perda óssea alveolar em radiografias, considerando 1mm como distância normal entre o limite amelocementário e a crista óssea alveolar, com isso foi criado um método de avaliação comparando, radiograficamente, o que seria o normal ao que seria o patológico em termos de reabsorção da crista óssea alveolar.

Já em 1968, Bjorn afirmava que o exame radiográfico é indispensável no diagnóstico e prognóstico periodontal, pois ele torna visível uma das piores sequelas da doença periodontal, a reabsorção do osso alveolar e torna possível a mensuração do grau da perda óssea.

Em 1986, Sheridan relatou que o exame radiográfico é importante para avaliar o sucesso ou fracasso do tratamento periodontal, pois a restauração da tábua cortical é observada frequentemente com um tratamento bem sucedido. A ausência de sinais de perda óssea adicional ao longo dos anos indica que o avanço da periodontite ficou estabilizada ou que a doença está inativa.

Imagens radiográficas são amplamente usadas para o diagnóstico das reabsorções ósseas periodontais, hoje a utilização das radiografias convencionais são uma realidade na clínica odontológica e com o avanço dos estudos das radiografias digitais, estas nos auxiliam na diminuição ou evitando as discrepâncias entre a imagem real do objeto e a imagem obtida através desse método.

Diante das limitações da radiografia convencional, métodos recentes de obtenção de imagem digital podem ser indicados na avaliação de lesões ósseas periodontais. A manipulação dessas imagens são recursos disponíveis no sistema digital, oferecendo novas informações, sendo desnecessárias exposições radiográficas adicionais, com a possibilidade de aumentar a eficácia diagnóstica em função do tipo de lesão. Para a sua manipulação, podemos utilizar os programas específicos que promovem alteração de brilho e contraste, magnificação, texturização, subtração, inversão e colorização. Também permitem determinar mensurações lineares e mostram a distribuição dos níveis de cinza (WENZEL; GRÖNDAHL, 1995; EICKHOLZ, 1999; WHITE, 1999).

A interpretação radiográfica das estruturas ósseas dento-alveolares constitui um fator de importância fundamental no diagnóstico e prognóstico das patologias ósseas. Esse fato, por si só, justifica o presente trabalho, o qual deverá avaliar a comparação das imagens convencionais com as imagens digitais das reabsorções ósseas periodontais, e através de sua morfologia a qual se indica o melhor tipo de tratamento.

2 REVISÃO DA LITERATURA

2.1 Contribuição da imagem radiográfica convencional no diagnóstico da doença periodontal

Em 1949, Marshal Day; Shourie realizaram uma pesquisa na Índia avaliando a doença periodontal por meio de radiografias periapicais. Os autores avaliaram pacientes e atribuíram escore para classificar o grau de reabsorção óssea nas proximais dos dentes examinados. Esses escore foram distribuídos com numerações de 0 a 10. O escore 1 correspondia a perda óssea suficiente para ser detectada radiograficamente, o escore 5 era atribuído quando a perda óssea correspondia à metade do suporte alveolar e o escore 10 significava perda óssea completa até o ápice radicular. Os autores concluíram que a região dos pré-molares foi mais resistente a reabsorção óssea.

Schei *et al.* (1959) foram os pioneiros na realização de métodos para determinar a porcentagem de osso alveolar nas áreas interproximais dos dentes. Utilizaram uma régua transparente para avaliar a perda óssea alveolar em radiografias, considerando 1mm como distância normal entre o limite amelocementário e a crista óssea alveolar, com isto foi criado um método de avaliação comparando radiograficamente o que seria o normal e o que seria o patológico em termos de reabsorção da crista óssea alveolar.

Em 1961, Prichard relatou que radiografias corretamente tiradas e processadas são essenciais para o planejamento do tratamento periodontal e um valioso auxiliar na determinação do prognóstico da doença. A posição do osso marginal em relação ao dente, registrada nas radiografias, pode ser alterada pela projeção dos raios X. Para ser de valor diagnóstico, a radiografia deve mostrar o dente em sua posição anatômica no processo alveolar, de tal forma que a posição da crista óssea possa ser determinada, isto é conseguido com a execução da técnica radiográfica do paralelismo, que compreende uma correta projeção dos raios X nos planos vertical e horizontal. Ressalta-se ainda que, apesar de essenciais, esses achados sozinhos não são definitivos e devem ser complementados através da sondagem clínica e algumas vezes de exploração cirúrgica.

Bjorn (1968) ressaltou a importância da radiografia na periodontia clínica e nos estudos epidemiológicos, discutiu e relacionou os índices obtidos em

radiografias para verificar destruição óssea e seus erros, tais como inacessibilidade (impossibilidade de visualizar todas as partes dos dentes), qualidade das radiografias, ângulos de projeção empregados, interpretação, tomadas das medidas e divergências encontradas na escolha da altura óssea ótima.

Ress *et al.* (1971) realizaram um estudo radiográfico dos defeitos ósseos alveolares, com o objetivo de determinar o valor da radiografia dental no diagnóstico da doença periodontal. Utilizaram como materiais 41 crânios secos humanos e 84 defeitos alveolares encontrados em cadáveres. Foram observadas as limitações das radiografias em detectar lesões nas faces vestibular e lingual, tais como fenestrações, deiscência e defeitos de uma parede, visto que as superposições das raízes dentárias tendem a mascarar esses defeitos. Por outro lado, os defeitos ósseos proximais por todos os arcos dentais e defeito de furca nas faces vestibular e lingual de dentes multirradiculares puderam ser identificados com um alto grau de acurácia nas radiografias.

Em 1976, Bassiouny; Grant investigaram a régua de Schei analisando sua precisão em trabalho laboratorial. Primeiramente, determinaram o ângulo apropriado para a tomada radiográfica das regiões escolhidas usando a mandíbula humana seca montada em articulador e filmes periapicais convencionais. Em outra fase do estudo, compararam as medidas obtidas nos espécimes com as medidas obtidas nas radiografias por meio da régua de Schei e concluíram que é uma boa ferramenta de medidas. Quando compararam as medidas do comprimento total do dente e o comprimento da raiz, concluíram que as diferenças não são significativas entre elas na sua medida real e radiográfica.

De acordo com Silha (1975), a técnica do paralelismo produz diagnóstico radiográfico superior às outras técnicas intra-orais. Porém, esta possui suas limitações devido ao absoluto paralelismo entre o eixo do dente e o plano do filme preconizado pela técnica, não poder sempre ser conseguido. O arco maxilar apresenta maiores problemas de posicionamento que no arco mandibular, devido à curvatura no palato, de anterior para posterior e de direita para esquerda, e ao fato de ser uma estrutura inflexível. De acordo com o autor, boas radiografias podem ser obtidas se o ângulo entre o longo eixo do dente e o plano do filme não divergir mais que 20 graus e se a abertura do cone do aparelho de raios X estiver posicionada paralela ao plano do filme. Em relação às vantagens desta técnica cita as variações permitidas na posição da cabeça do paciente.

Lang; Hill (1977) relacionaram as estruturas de interesse para diagnóstico, influência das variações do tempo de exposição aos raios X e tempo de revelação na obtenção de bom contraste, ângulos empregados durante a tomada e suas influências no resultado, além de relatarem as limitações das técnicas. Nas conclusões do trabalho, salientaram a dificuldade em se detectar, radiograficamente, leves alterações periodontais, e concluíram ainda que as tomadas radiográficas convencionais revelam alterações somente das áreas interproximais, sem mostrar a exata topografia das lesões periodontais.

Fenyo, *et al.* (1981) realizaram estudo comparativo entre as técnicas radiográficas periapicais da bissetriz, do paralelismo e interproximal (distância focal de 20 e 40 cm), com o objetivo de avaliar quais das três técnicas possibilitaria menor grau de ampliação da imagem radiográfica e melhor relacionamento das estruturas dentárias com restaurações e crista óssea alveolar. Com este propósito, 27 alunos da Faculdade de Odontologia da Universidade São Paulo, portadores de dentes posteriores naturais ou com próteses fixas, foram submetidos a 24 tomadas radiográficas, pelas técnicas acima citadas, nas regiões de pré -molares e molares de ambos os lados da arcada. Para o estudo da ampliação da imagem foi efetuada uma comparação com a média da dimensão normal dos dentes, já para o relacionamento das estruturas dentárias com restaurações e crista alveolar foi utilizado o critério subjetivo do exame visual. No que diz respeito aos dois itens avaliados, as técnicas radiográficas interproximal e periapical do paralelismo ofereceram melhores resultados que a periapical da bissetriz.

Em 1982, Álvares relatou que, quando se interpreta uma radiografia, há que se ter em mente que a imagem gravada no filme é a projeção em apenas duas dimensões, largura e altura, de um corpo com três dimensões, largura, altura e profundidade; assim, a superposição de estruturas pode levar a erros de interpretação. Devemos lembrar que o exame radiográfico serve somente para orientar ou sugerir áreas que deverão ser examinadas ou reexaminadas, ou ainda para confirmar dados obtidos durante o exame clínico.

Na opinião de Sheridan (1986), as radiografias obtidas pela técnica do paralelismo com o cone longo e feixe de alta energia, registram a crista óssea de modo preciso em relação a raiz do dente. Já nas radiografias obtidas pela técnica da bissetriz podem mostrar maior destruição do osso de suporte do que realmente existe, devido a direção oblíqua do raio central em relação ao eixo longitudinal dos

dentos e ao maxilar, que produz distorção dimensional. Em relação à radiografia *bite wing*, o autor comentou que, esta revela defeitos da crista óssea na periodontite inicial ou moderada, porém pode não mostrar uma área suficiente para revelar de forma adequada as lesões periodontais extensas.

Na avaliação da perda óssea periodontal nas radiografias, a junção amelo-cementária tem sido frequentemente usada como um ponto de referência. A altura óssea alveolar pode ser subestimada severamente nas radiografias, se a junção amelo-cementária e margem óssea vestibular forem usadas como pontos de referências. As angulações verticais do feixe de raios X exercem uma grande influência, enquanto que as horizontais são de importância clínica insignificante se a angulação vertical for zero graus. Porém, as angulações horizontais em combinação com as verticais podem tanto aumentar como diminuir essas alterações. Em situações clínicas, angulações horizontais do feixe central de raios X, frequentemente, levaram as grandes sobreposições resultando em estruturas não mensuráveis (SEWERIN *et al.*, 1987).

Em 1990, Benn relatou que na presença de perda óssea extensa, o uso de radiografias periapicais ou interproximais são consideradas as técnicas de eleição, já que propiciam uma completa análise do complexo radicular e do nível da crista óssea alveolar.

Jeffcoat *et al.* (1991) determinaram haver necessidade de ocorrer 30% a 50% de desmineralização, para que seja possível a detecção radiográfica do defeito ósseo periodontal. O estágio inicial da lesão óssea periodontal, principalmente na região posterior, ocorre no osso esponjoso mantendo intactas as corticais ósseas. A identificação radiográfica das lesões ósseas iniciais fica dificultada devido à imagem ser bidimensional e o osso cortical ser mais mineralizado e, conseqüentemente, radiopaco, na imagem radiográfica.

De acordo com os estudos de Åkesson *et al.* (1992), os exames clínicos e radiográficos se complementam em função das limitações inerentes a cada método de avaliação. Uma das limitações da imagem radiográfica é o aspecto bidimensional, podendo ocorrer subestimação de defeitos ósseos, além da não detecção de sutis alterações ósseas e também a inexistência da relação entre tecido mole e tecido ósseo. Os autores mostraram uma subestimação de 9% a 20% das medidas lineares de defeitos ósseos periodontais nas imagens radiográficas periapicais convencionais.

Na opinião de Schwartz *et al.* (1995), a discussão do uso de radiografias na determinação do tipo e severidade da doença periodontal, deve começar com ênfase no fato de que a radiografia é uma imagem de um objeto bidimensional em uma superfície tridimensional, estando em consequência sujeita a distorção da imagem radiográfica, particularmente na visualização da relação crista alveolar com a união cimento-esmalte de cada dente. Para minimizar tais distorções os autores recomendam que devem ser usados filmes periapicais na técnica do paralelismo, ou então, sejam utilizadas radiografias interproximais, que segundo os mesmos, se apropriadamente expostas promovem mínima distorção, devido ao filme ser posicionado paralelamente ao longo eixo do dente e perpendicularmente ao feixe de raios X.

Shapira *et al.* (1995) relataram que na literatura, observa-se que não há um parâmetro único que defina radiograficamente a ausência da normalidade do tecido ósseo. Assim, é possível notar que esse parâmetro foi descrito quando a distância entre JEC e COA foi 0mm; >1,0mm; >1,5mm > 2mm ou ainda, >3,0mm .

Oliveira *et al.* (2000) relataram que radiografia periapical é indicada como um meio auxiliar de diagnóstico, fornecendo informações sobre as condições do periodonto e também para o acompanhamento da evolução da lesão periodontal. A radiografia permite ao clínico identificar a extensão da destruição óssea e a presença de fatores locais, aspectos fundamentais na determinação do prognóstico .

Embora a radiografia interproximal tenha sido empregada em diversos estudos para cálculo da perda óssea alveolar e forneça menor distorção de imagem, não permite visualização completa do complexo periodontal. No caso de uma perda óssea severa, a radiografia periapical é a mais adequada para diagnóstico de patologias dessa região (FUKUDA, 2006).

2.2 Contribuição da imagem digital e digitalizada no diagnóstico da doença periodontal

Sonoda (1983) relatou que, os primeiros sistemas de radiografias digitais aplicados à Odontologia surgiram nos anos 80 com o sistema de Radiovisiografia. Em 1981, a Fuji Photo Company (Tóquio, Japão) lançou no mercado a radiografia computadorizada por meio de placas de fósforo, onde seus princípios foram descritos pelo autor.

Van Luijk; Sanderink (1986) relataram que o desenvolvimento de sensores Dispositivo de Carga Acoplado (CCD), semelhantes aos das câmeras de vídeo, foram reduzidos e posicionados na cavidade oral, para que expostos à radiação X transmitissem a imagem a um sistema e a tela do computador. Em 1986, um sistema de formação radiográfica intraoral da Radio Visio Graphy (Trophy, Paris, França) foi colocado no mercado Internacional, seguido de outros fabricantes, como a Fiad sistema Sens-A-Ray (Vancouver, Canadá) e o Gendex Visualix (Washington DC. USA).

O sistema digital direto com o uso de sensores apresenta algumas limitações, como o tamanho e a rigidez, a presença do fio conectado ao sensor, pequena área de fóton ativo e baixa latitude. Devido a essas condições, foi desenvolvido o sistema digital direto com Processing and Archive Facilities (PAF) (WENZEL, 1988).

Em 1990, Hildebolt *et al.* compararam dois sistemas de imagem digital: o CCD e um conversor análogo digital, com câmara de vídeo para avaliar doenças periodontais. As radiografias convencionais foram digitalizadas e avaliadas de acordo com a resolução, o contraste, a distorção e a interferência dadas pelos níveis de cinza. Foi medido e observado o desempenho dos critérios radiométricos e geométricos do sistema digital, havendo uma pequena margem de erros clinicamente aceitáveis em função das pequenas diferenças na altura e densidade óssea. Ambos os sistemas parecem ser satisfatórios para o estudo da extensão das doenças periodontais nas quais são feitas medidas da perda óssea alveolar.

Com o objetivo de realizar uma revisão da literatura quanto à qualidade das imagens digitais, dando ênfase especial ao registro e à manipulação dessas imagens, Wenzel (1991), relatou que a qualidade da imagem pode ser discutida sob dois aspectos: nitidez e ruído. Nitidez é definida pelo contraste e pelo *fog*. O contraste se refere à capacidade de a densidade óptica diferenciar as várias estruturas analisadas e o *fog* refere-se à penumbra no contorno dessas estruturas. Quanto ao ruído, refere-se a todos os fatores que podem interferir no sinal captado, tais como estruturas de fundo ou a receptores manchados ou sujos. Esse trabalho permitiu concluir que a resolução espacial das radiografias digitais é determinada pelo número de *pixels* por milímetro. Os experimentos laboratoriais demonstraram que uma matriz com resolução de 512 X 512 *pixels* e 256 tons de cinza é suficiente para o processo de diagnóstico por meio de uma radiografia digital. A intensificação

do contraste, a utilização de filtros que realçam os limites das estruturas e diminuem a penumbra, são capazes de melhorar a qualidade da imagem, favorecendo assim o processo de diagnóstico. A autora concluiu também, que o tempo de experiência e treinamento dos manipuladores e observadores das imagens digitais é fundamental para a manutenção da qualidade desses exames.

A história médica é repleta de tecnologia que desaparece rapidamente, e a sua falta tornou-se evidente pelos benefícios que trouxeram. Muitas tecnologias foram desenvolvidas e poucas aceitas, mas que deveriam ser avaliadas no futuro. Os sistemas básicos que utilizam filmes servem para detectar, armazenar e apresentar informações. Nos sistemas em que não se usam filmes, estas funções são servidas por três unidades: sensor digital, computador e monitor. Os sistemas digitais eliminaram o processamento na câmara escura, produzindo uma imagem radiográfica de alta qualidade com uma dose de radiação reduzida (GRÖNDAHL, 1992).

Em 1992, Hildebolt *et al.* relataram que existem duas grandes categorias de dados usados na quantificação do osso alveolar na imagem radiográfica digital: o geométrico e o radiométrico. Os dados geométricos incluem medidas de distância entre o dente e a estrutura periodontal achadas na imagem, bem como a mensuração da perda óssea na junção amelo-cementária em nível da crista óssea alveolar. Os dados radiométricos são derivados dos valores da escala cinza dos *pixels* e usados para determinar a densidade relativa e as mudanças na densidade do osso alveolar.

Cowen *et al.* (1993) realizaram um estudo sobre a radiografia digital utilizando uma placa óptica contendo fósforo foto estimulado, observou-se que a tecnologia de escolha para aquisição de imagem da radiografia clássica é muito promissora. Avaliações de tópicos, como a função dos sistemas auto leitor, confiabilidade na reprodução da imagem, quantidade de exposição de radiação e a qualidade física da imagem foram observadas.

Wenzel; Gröndahl (1995) relataram que a tecnologia vem se desenvolvendo rapidamente. A radiografia odontológica convencional está sendo surpreendida por uma revolução no campo da radiologia digital. Nos últimos anos, a ênfase vem sendo dada à radiografia digital indireta, envolvendo a conversão de um filme radiográfico convencional em uma imagem digital. Este estágio tem sido útil na pesquisa e desenvolvimento da radiografia digital nos diversos setores da

odontologia, colocando em evidência as vantagens e desvantagens dos sistemas de obtenção de imagens diretas em relação às indiretas e aos filmes convencionais. Estas imagens podem ser manipuladas, intensificadas, armazenadas e exportadas para informação e outros propósitos, fazendo delas uso em grande potencial, além dos benefícios clínicos diretos e diagnósticos.

Vandré *et al.* (1995) fizeram um estudo para avaliar e descrever o funcionamento dos equipamentos de imagens digitais odontológicas que estavam disponíveis no mercado, ou seja, os CCD e os com placas de fósforo foto-estimuláveis. Os pesquisadores concluíram que ambos os sistemas apresentavam vantagens quando comparados às radiografias convencionais no quesito tempo necessário para observação das imagens. Nos sistemas CCD (direto), esse tempo era de aproximadamente 0,2 a 5 segundos e com as placas de fósforo (semi direto), de 15 a 30 segundos até serem observadas na tela do monitor, agilizando dessa forma, o tempo necessário para a realização do diagnóstico e a escolha da conduta clínica, bem como para poder mostrar para o paciente a real situação de uma determinada lesão por exemplo. Os autores também chamaram a atenção para o fato de que em ambos os sistemas ocorre uma diminuição do tempo de exposição aos raios X para a obtenção dos exames e, além do mais, dispensam a utilização da câmara escura e de produtos químicos para o processamento das radiografias, fizeram, ainda, considerações quanto a utilização de imagem para avaliação da progressão da doença periodontal e do processo de cárie e quanto ao fato de os programas computadorizados para diagnóstico facilitarem a detecção de cáries proximais e de osteoporose. Quanto às desvantagens, os autores consideraram que o reduzido tamanho dos sensores, exceto os da marca Schick (Long Island, New York, EUA) e Soredex, levou, em alguns casos, a um maior número de exposições aos raios X, por parte do paciente. Além disso, a resolução da imagem apresentada pelo filme convencional é muito superior à da imagem sem filme: o sistema sem filme atinge, no máximo, de 7 a 10 pares de linha por milímetro. Por fim, ressaltaram a importância da aplicação de programas específicos para a análise das diferentes imagens e fizeram previsões otimistas para o uso desses sistemas na rotina de um consultório.

Huang (1996) relatou o princípio da placa de fósforo luminescente estimulada a laser, princípio utilizado no sistema DIGORA® (Soredex, Orion Corporation, Finlândia). Este sistema de imagem, obtido por meio de uma placa óptica, chamado

de radiografia computadorizada, consiste de dois componentes: a placa de imagens e o mecanismo de escaneamento desta placa. A placa de imagem apresenta um suporte revestido com uma camada de fósforo foto estimulável. Em relação às dimensões físicas, é similar ao filme da radiografia convencional. Após a exposição aos raios X, o cristal de fósforo foto estimulável é capaz de armazenar uma parte da energia dos raios X. A estimulação da placa por um feixe de *laser* com um comprimento de onda de 633nm induz a emissão da radiação luminescente, cuja quantidade está em função da energia dos raios X recebida. A radiação luminosa originada pelo escaneamento a *laser* é convertida em sinais elétricos. Estes sinais são enviados para um conversor analógico-digital (A/D) e se transforma em sinais digitais. Estes dados são enviados para o computador, que processa e armazena a imagem. A placa de imagem é, então, apagada, para ser reutilizada. Dessa forma, imagens diagnósticas aceitáveis podem ser produzidas a partir de exposições consideradas inadequadas para radiografias convencionais. Os autores concluíram que esta característica é importante para unidades de terapia intensiva e salas de emergência, devido à dificuldade de se obter radiografias de exposição adequadas nestes ambientes; ampla latitude na imagem digital, permitindo uma excelente visualização dos detalhes nos tecidos moles e ósseo; redução no tempo de exposição do paciente; possibilidade de eliminar a repetição de exames devido a erros de exposição, especialmente para as unidades radiográficas portáteis.

Um outro estudo comparou as imagens radiográficas intra-orais produzidas pelo Digora® com radiografias convencionais usando filmes Ekta-Speed, em termos de qualidade e valor diagnóstico. Os resultados revelaram que o sistema digital apresentou propriedades físicas similares em termos de diferenciação de contraste, embora seu poder de resolução tenha sido menor. Ainda assim, as imagens obtidas pelo Digora® mostraram qualidade de diagnóstico, mesmo com uma redução de 53% de radiação (LIM *et al.*, 1996).

Aquisição direta de imagens intra-orais usando sistema digital, sem filme, tem sido possível somente na década de 80, embora métodos indiretos tenham estado disponíveis na década de 70. As técnicas possíveis tão distantes tinham um número de limitações fazendo incômodo seu uso. Um novo sistema, Digora®, tem sido desenvolvido na Finlândia e que superam muitas destas falhas. O objetivo do estudo de Gröndahl *et al.* (1996) foi comparar o sistema digital Digora® (placa de fósforo), o sistema digital com CCD e com filmes convencionais. Os autores alertaram quanto

às desvantagens do tamanho reduzido dos sensores, do incômodo da utilização de cabos conectores entre os sensores e o computador e da pequena escala dinâmica de exposição aos raios X para a formação de imagens de boa qualidade. O sistema Digora® possui um *pixel* de 71 X 71 milimicro de tamanho, proporcionando uma resolução espacial de 6 (seis) pares de linha por mm e cada *pixel*; pode conter até 256 tons de cinza, do preto (valor zero) até o branco (valor 255). Apresenta, entre outros recursos de manipulação de imagens, a possibilidade de se alterar o brilho e o contraste, intensificação, inversão de tons de cinza, a realização de medidas lineares e angulares e reconhecimento da distribuição dos níveis de cinza por meio de um histograma, que por sua vez é demonstrado numérica e graficamente. Os autores concluíram que o sistema Digora®, com placas de fósforo, apresentam graficamente uma resolução espacial menor que as imagens dos sistemas CCD e dos filmes convencionais, entretanto, a qualidade da imagem é superior, talvez devido à ampla escala dinâmica desse sistema.

Os sistemas DDR atuais são caracterizados pela utilização de um dispositivo acoplado de carga (Charged Coupled Device – CCD), como receptor eletrônico da imagem, através do qual a imagem capturada após exposição aos raios X, é instantaneamente exibida na tela do computador. A radiografia computadorizada utiliza uma placa receptora de imagem que é colocada intra oral e captura a imagem latente quando exposta, esta é processada eletronicamente por um *laser* transmitida ao computador, e a imagem fica pronta para ser visualizada. Na radiografia digital indireta permite o escaneamento de radiografias convencionais preexistentes (KHADEMI, 1996).

Segundo Ferreira (1996), a imagem digital é obtida de duas maneiras: a digitalização direta e a indireta. Na direta, obtemos a imagem capturada diretamente pelos sensores eletrônicos sensíveis à radiação colocados na região a ser estudada; na indireta, a imagem é obtida a partir de radiografias convencionais e estas são digitalizadas por câmeras de vídeo ou escâner, não dispensando, portanto, o filme radiográfico. A definição de imagem digital é a imagem convertida em sinais digitais, independente do modo como é obtida e estas representam um avanço nos métodos de diagnóstico por imagens.

De acordo com os estudos de Ellwood *et al.* (1997), o sistema Digora® usa uma placa de imagem para obter a radiografia digital por um processo conhecido como foto estimulação fósforo-luminescente. A cobertura da placa de imagem tem a

propriedade similar às placas intensificadoras dos sistemas convencionais, não emitindo toda a energia de radiação captada em forma de luz, que fica guardada dentro da placa. A energia estimulada pode ser liberada por foto estimulação a *laser*. A placa de imagem pode ser lida quando introduzida na leitora conectada a um computador, onde uma varredura a *laser* da superfície e da quantidade de luz emitida das diferentes partes da placa de imagem torna-se detectável e o sinal gerado pelo detector converte-se em imagem digital. A placa tem 1,7mm de espessura, a área ativada da placa maior tem 30x40mm, representada por 416x560 *pixels*, promovendo uma resolução espacial de 71x71 micrômetros. Como cada *pixel* pode ter 256 tons de cinza (8 bits), trabalhos anteriores têm demonstrado uma resolução limite entre 6,3 e 7,1 pares de linhas/mm. A redução da dosagem de raios X é de 50 a 80% quando comparada ao filme convencional. A maior vantagem está na captura direta de imagem na forma digitalizada, sendo desnecessária a manipulação indireta dos filmes convencionais computadorizados.

Vale *et al.* (1998) avaliaram a influência do posicionamento da placa óptica do Digora® em relação ao eixo dentário na determinação do comprimento de dentes. Sessenta dentes humanos extraídos foram avaliados, divididos em: dez incisivos superiores, dez incisivos inferiores, dez pré-molares superiores, dez pré-molares inferiores, dez molares superiores e dez molares inferiores, foram radiografados com placa óptica do sistema de imagem digital Digora® em duas posições: com seu longo eixo paralelo ao comprimento da placa óptica e com seu longo eixo paralelo à largura da mesma. As medidas radiográficas digitais foram obtidas com recursos do programa Digora® for Windows, utilizando-se as imagens padrão, negativas e 3D. Os resultados mostraram que não houve diferenças estatisticamente significantes entre as medidas radiográficas digitais obtidas nas duas posições, com exceção do grupo dos pré-molares superiores e da raiz distal dos molares inferiores, embora essa diferença não tenha sido clinicamente significativa, ou seja, superior a 0,5mm.

Watanabe *et al.* (1999) relataram que as principais vantagens das imagens digitais são: o armazenamento em disquetes e/ou discos rígidos, a organização na forma de arquivos de fácil acesso no computador, as possibilidades de manipulação e as facilidades de transmissão a qualquer localidade do mundo por meio de modem. Observaram que no filme radiográfico convencional, a qualidade de imagem somente é determinada após o término do processamento químico, ao contrário da

imagem digital, que pode ser interativamente manipulada após a aquisição da imagem. Todos os fatores que definem a qualidade da imagem, como contraste, ruído (noise) e resolução, podem ser digitalmente alterados. Segundo os autores, a era da imagem digital na odontologia veio para ficar, com definitivas vantagens, como a racionalização dos procedimentos radiográficos rotineiros, eliminando o filme e o processamento químico/úmido o que, colabora com a preservação do meio ambiente. Mas, a grande vantagem ainda é atribuída à grande redução da exposição à radiação do paciente, do pessoal auxiliar e dos profissionais sem perda de qualidade de imagem. Citaram ainda a grande capacidade de manipulação da imagem, baseada nos requisitos diagnósticos para cada área, mesmo em imagens sub-expostas.

Kitagawa *et. al.*, em 2000, compararam a qualidade de imagem subjetivamente de três sistemas de estocagem de fósforo intra-oral. DenOptix® (Dentsply/Gendex®) Digora® (Soredex) e CD-Dent® (DigiDent) foram comparados. Dois diferentes sensores de imagem (IPs) BAS 300 e HR300 (Fuji Photo Film Co.) foram usados com o sistema DenOptix®. O objeto foi uma maxila com tecido mole de um cadáver adulto. A imagem foi feita com 70KVp e 8mA com distância foco detector de 38cm. Os tempos de exposição foram variados e um grupo de cinco dentistas avaliou independentemente as imagens produzidas de cada sistema em sete características; cáries proximais, tecido mole gengival, cortical óssea, espaço do canal radicular, ápice radicular, espaço do ligamento periodontal e instrumento endodôntico em uma escala de três. As melhores três exposições foram escolhidas de acordo com os altos escores de cada sistema. Estas imagens foram relidas em ordem alterada um total de 10 vezes. Imagens feitas com o sistema DenOptix®/BASIP foram as que tiveram a melhor percepção de qualidade imagem no total. O sistema DenOptix®/HRIP e Digora® tiveram uma relação igual nas avaliações. O sistema DigiDent® foi o pior. O Digora® foram as melhores em relação à visualização dos tecidos moles, enquanto o DenOptix®/HR300 foi o melhor de alto contraste de estruturas tais como instrumentos endodôntico.

Puppin (2000) relatou que a Orion Corporation Soredex (Finlândia) lançou comercialmente o Digora®, que é um sistema de escaneamento e arquivamento de radiografias intrabucais. O sistema Digora® utiliza um scanner de mesmo nome, para ler radiografias a partir de placas de imagens reutilizáveis, criando um prontuário radiográfico eletrônico que é armazenado no computador. O Digora®

apresenta as seguintes vantagens em relação aos sistemas tradicionais de radiografias: 1) diminui o tempo requerido para obtenção da imagem, visto que a leitura da mesma envolve menos de meio minuto; 2) não requer processamento do filme radiográfico; 3) a percentagem de imagens bem sucedidas é alta; 4) economiza tempo e esforço com o arquivamento e disponibilidade das imagens; 5) pode-se trabalhar a imagem aperfeiçoando-a por ajustes de brilho e contraste, bem como por vários outros tipos de comandos de aprimoramento (magnificar, girar, imagem em negativo, imagem em 3D, etc.); 6) pode-se fazer cópias em papel se uma impressora estiver conectada ao sistema; 7) permite reduzir a dose de exposição aos raios X, pois as placas de imagem são muito mais sensíveis do que os filmes radiográficos, isto significa que a dose do paciente pode ser até 80% menor que a requerida por um filme convencional; 8) a alta taxa de sucesso nas imagens obtidas reduz a necessidade de expor novamente o paciente à radiação; 9) um controle de exposição automático assegura uma faixa de alcance dinâmico (tons de cinza) diminuindo substancialmente casos de sub e sobre-exposição; 10) não há necessidade de se substituir o aparelho de raios X do consultório, somente fazer os ajustes necessários na calibração do scanner Digora®; 11) os custos operacionais do Digora® são baixos, pois as placas de imagem apresentam preços atrativos e são reutilizáveis; 12) não requer câmara escura, equipamentos e produtos químicos para o processamento das imagens; 13) o Digora® é fácil de aprender e manipular.

O objetivo do estudo realizado por Oliveira *et al.* (2000) foi avaliar a escala dinâmica e a qualidade das imagens radiográficas de dois sistemas digitais de armazenamento de fósforo, a citar, Digora® e DenOptix®. Empregou quatro objetos de análise e oito tempos de exposição, totalizando 64 imagens para o estudo, que foram avaliadas por 5 profissionais que utilizaram uma escala de classificação de 1 a 4. Os escores aplicados foram submetidos a uma análise de variância e os resultados mostraram diferença estatística em relação às médias atribuídas aos sistemas, aos tempos de exposição, aos objetivos e aos objetos. Os resultados gerais apresentaram o Digora® com uma melhor qualidade de imagem e escala dinâmica, demonstrando que apesar destes sistemas apresentarem em comum o mesmo fóton-detector, eles apresentaram diferentes resultados em relação aos itens avaliados.

Borg *et al.* (2000) publicaram um estudo comparando dois sistemas de imagem digital à base de placas de fósforo, o Digora® e o DenOptix® (USA), no que

concerne às suas características físicas fundamentais. Quando os dois sistemas são comparados, em baixas exposições, utilizando suas respectivas regulagens indicadas como padrão, o desempenho do DenOptix® é melhor que o Digora®. O DenOptix® apresenta uma melhor dose-resposta, um maior índice de contraste e uma maior taxa de função de transferência de modulação (descrição matemática da habilidade de um sistema de imagem de reproduzir as frequências espaciais em um objeto, bem como uma medida geral do contraste, nitidez e resolução), mas também apresenta um ruído maior. Embora tenha produzido maior contraste de imagens em doses menores, isto produz uma distorção na relação quantitativa. Tais distorções podem acarretar sobre ou sub-diagnósticos em uma situação clínica. O sistema Digora® produz resultados semelhantes aos apresentados pelo DenOptix®, só que com maiores doses de radiação. Melhoras no desempenho do Digora®, em baixas doses de radiação, podem ser obtidas pela aplicação de realce nos níveis de cinza por meio do uso do programa de processamento da mesma.

Torriani, *et al.* (2000) relataram que, na tentativa de melhorar a imagem radiográfica, várias investigações científicas foram feitas visando garantir que, além das vantagens indiscutíveis quanto à rapidez clínica, padronização, possibilidade de manipulação das imagens e enorme benefício em relação à redução da dose de radiação, as radiografias digitais também possuam uma melhor qualidade quanto ao diagnóstico de lesões cariosas incipientes, lesões endodônticas e, principalmente, lesões ósseas periodontais.

Em pesquisa realizada por Almeida, *et al.* (2001), com o objetivo de avaliar três métodos radiográficos – radiografia periapical convencional, periapical digital e panorâmica – no diagnóstico de lesões apicais produzidas artificialmente. Para tanto, utilizaram-se mandíbulas maceradas, onde foram produzidas lesões com brocas esféricas de diferentes diâmetros, permitindo que as lesões apresentassem tamanhos diferentes, conforme a broca utilizada, o que correspondeu a 5 fases distintas: fase inicial ou Z, caracterizada pela ausência de lesão; fase R, cuja lesão foi produzida com a broca 6; fase J, lesão produzida com a broca 8; fase D, cuja lesão foi produzida com a broca 10; fase H, cuja destruição atingia a cortical óssea vestibular. As lesões foram produzidas em todos os quadrantes dentais. As radiografias foram realizadas após cada fase e analisadas por quatro radiologistas. Apresentou diferença significativa estatisticamente na fase R na região de incisivos e na fase H na região de pré-molares a favor do sistema Digora®; na região de

molares existiu diferença significativa estatisticamente na fase D para radiografia panorâmica, sendo que essa técnica foi menos eficaz na fase H.

Em 2001, Pasler; Visser relataram que a Odontologia foi a primeira área da saúde a empregar radiografias digitais, isso em função das dimensões reduzidas dos filmes utilizados. Decorrentes da grande sensibilidade e da larga faixa dinâmica (relação existente entre maior e menor dose de radiação para obtenção de imagem de diagnóstico) dos sensores digitais foi possível reduzir significativamente a quantidade de radiação necessária para obtenção dessas imagens. O processamento digital abre novas e fascinantes possibilidades de pesquisa e aplicação clínica. Um fator importante para que o processo de digitalização não cause prejuízo na qualidade da imagem diz respeito ao tamanho do *pixel*, que deve sempre ser o menor possível, evitando dessa forma que ele seja percebido unitariamente. Outro fator importante na qualidade da imagem digital está relacionado à quantidade de pares de linha por milímetro (pl/mm). O emprego de filtros de imagens como diminuição do ruído, melhora de nitidez e relevo ou 3D requer um recálculo da seqüência numérica da matriz e geralmente provoca perda de informações. Para obtenção de radiografias padronizadas, porém, adquiridas em tempos diferentes, recomenda-se o emprego de suportes de filmes com bloco de mordida individual. Os autores também aconselham o emprego de diafragmas retangulares durante as tomadas radiográficas, pois desta forma também estará sendo reduzida a dose de radiação sobre o paciente.

Boscolo *et al.* (2001) compararam a sensibilidade e a latitude de 3 sistemas digitais diretos, Sens-A-Ray, Schick e Digora®, de um sistema digitalizado e um sistema convencional, com variação na voltagem e no tempo de exposição. Seis examinadores analisaram 525 imagens utilizando uma escala de confiança de 5 pontos. Os resultados mostraram que o Digora® apresenta uma ampla latitude, seguido em ordem decrescente pelos sistemas digitalizado, convencional, Schick e Sens-A-Ray. Quanto à qualidade da imagem (escore 3 e 4) em ordem decrescente foi: Digora®, filme digitalizado, filme grupo E, Schick e Sens-A-Ray que estão relacionados à maior sensibilidade e menor latitude. Em relação às doses de radiação, o sistema Schick apresentou a melhor qualidade de imagem com doses menores, seguido pelo Digora®.

A radiologia odontológica tem procurado aliar as novas tecnologias oferecidas pela ciência à sua prática, é o caso da radiografia digital, um sistema que, utilizando

recursos da informática, permite que uma imagem radiográfica seja observada na tela do computador em poucos segundos. Este sistema elimina a fase de processamento químico (revelação, fixação, banho intermediário, secagem e banho final) e requer uma pequena dose de radiação para obtenção da imagem, possibilitando dessa forma uma maior proteção do paciente e do operador. Contudo é um sistema de custo elevado, o que dificulta a sua aquisição por grande parte dos cirurgiões-dentista, que continuam, assim, utilizando as radiografias convencionais (PAULA, 2002).

De acordo com Chilvarquer; Mansini (2002), desde que a primeira radiografia odontológica foi realizada, em 1895, o exame radiográfico se tornou essencial para o diagnóstico e plano de tratamento nos consultórios dentários. Embora os filmes tenham tido sua sensibilidade aumentada em alto grau, ainda apresenta duas grandes desvantagens que são a alta dose de radiação e a necessidade do processamento químico. Essas desvantagens deixaram de existir com a chegada das radiografias digitais, pois as mesmas necessitam muito menos radiação do que as radiografias realizadas com filmes convencionais. Enquanto a exposição de um filme convencional do grupo E requer de 30 a 60 impulsos, o detector digital requer apenas de 3 a 5 impulsos, utilizando um aparelho radiográfico digital. Os autores também chamaram a atenção quanto à necessidade de completo entendimento anatômico tridimensional e suas relações com estruturas anatômicas envolvidas, quando se vai realizar um diagnóstico e um plano de tratamento e que tradicionalmente, os cirurgiões-dentistas utilizam imagens radiográficas bidimensionais e confiam na subjetividade para imaginar as relações anatômicas em três dimensões.

Desde a descoberta dos raios X em 1895, o filme tem sido o primeiro meio de captura, exposição e estocagem de imagens radiográficas. Esta é uma tecnologia que os dentistas estão mais familiarizados e confortáveis em termos de técnica e interpretação. A radiografia digital é o último avanço em imagem dental e está vagarosamente sendo adotada pelos profissionais. A imagem digital incorporou tecnologia do computador na captura, exposição, realce e estocagem de imagens radiográficas diretas. Imagens digitais oferecem algumas vantagens distintas sobre o filme, mas como toda tecnologia emergente, está apresenta novos e diferentes desafios para o praticante superar (PARKS; WILLIAMSON, 2002).

Um estudo apresentado por Salzedas *et al.*, em 2002, teve por objetivo avaliar comparativamente dois diferentes sistemas radiográficos, o convencional com filme radiográfico (ultra-speed Agfa-Dentus M2) e o sistema digital Digora® (com placas ópticas) por meio da performance de observadores na detecção e quantificação de defeitos ósseos simulados na região de furca de dentes birradiculares em hemi-mandíbulas de suínos jovens. Foram criados 31 defeitos de furca com profundidade crescente numa seqüência de remoção óssea, tendo sido executadas tomadas radiográficas convencionais e digitais a cada passo. Depois de obtidas as imagens radiográficas, estas foram dispostas em seqüências diferentes e a cada um dos quatro examinadores foi solicitado que colocasse em seqüência, da menor para a maior perda óssea, utilizando para análise o sistema convencional, o sistema digital Digora® sem manipulação de imagens e, posteriormente, empregando ambos. Os dados coletados foram submetidos à análise de variância, não tendo sido encontrada diferença estatística significativa entre os métodos ($p > 0,05$). Baseado nesses dados, concluiu-se que os métodos radiográficos convencionais e digitais não demonstraram diferenças na efetividade da quantificação dos defeitos ósseos simulados na região de furca.

Em um trabalho experimental Martins *et al.* (2003) avaliaram, objetivamente e subjetivamente, os efeitos de diferentes combinações de condições de estocagem e atrasos variados na leitura em imagens digitais capturadas usando sistemas de estocagem de fósforo. Imagens standardizadas foram obtidas de um penetrometro de alumínio e uma mandíbula macerada usando GE 1000 e PSPs do Digora® (Soredex) e DenOptix® (Gendex) sistemas digitais. Doze sensores de cada sistema foram expostos e imediatamente escaneados para produzir o registro base. Os sensores foram re-expostos e estocados usando três diferentes combinações de estocagem, (A) temperatura ambiente, (R) refrigerada e (S) baixa umidade, e não escaneadas depois de 6h, 12h, 18h, 24h, 48h e 72h. Uma análise objetiva foi feita pela densidade dos pontos *pixel* e os dados foram analisados estatisticamente usando análise de variância. A análise subjetiva foi feita por três radiologistas e os resultados foram analisados. O sistema DenOptix® com uma demora de mais de 72 horas em diferentes condições, isto não afetou a qualidade das imagens digitais, contudo há uma perda de densidade de imagem dentro de 6 horas quando usa o sistema Digora®, o qual pode afetar a interpretação clínica.

Zamperini *et al.*, em 2005, publicaram um trabalho sobre imagens radiográficas digitalizadas sob diferentes níveis de compressão, comparando luz artificial ausente e luz fluorescente acesa. Foram digitalizadas 49 radiografias armazenadas com o mínimo de compressão usando Adobe Photoshop e salvas no formato JPEG representando as imagens originais. Essas foram comprimidas usando 3 níveis de compressão e analisadas por 2 observadores, utilizando um monitor num programa elaborado na linguagem de desenvolvimento Visual Basic 6.0 SP4 (Microsoft, Washington, EUA), que permite ajuste de contraste, brilho. Classificaram a presença ou ausência da lesão de furca. Os autores concluíram que não houve diferença estatisticamente significativa nas avaliações intra e inter-examinadores, mesmo nas diferentes compressões e quando observados sob as duas condições de luz.

Em 2006, Girondi relatou que o desenvolvimento tecnológico busca fatores que possibilitem uma menor exposição do paciente e profissional aos raios ionizantes, maior agilidade no atendimento ao paciente e auxílio no desenvolvimento do diagnóstico final. Assim, a associação entre informática e radiologia básica, traduzidas como radiologia digital, fez-se conseguir os fatores buscados. Uma ferramenta dos sistemas digitais é a calibração prévia às medidas. Com essas observações avaliou as ferramentas de medidas de três sistemas de radiografias digitais, objetivando validar e comprovar sua eficácia nas metodologias dos trabalhos presentes. Para tanto utilizou 20 dentes humanos secos provindos do Banco de Dentes Permanentes da Faculdade de Odontologia da Universidade de São Paulo, os quais foram radiografados com o auxílio de três sistemas de radiografia digital, direto e semi-direto (Digora®, RVG Trophy e Visualix). O padrão ouro das medidas dos dentes foi a verificação das dimensões dos dentes por meio de um paquímetro digital e posteriormente comparados os seus padrões de medidas com os softwares dos respectivos sistemas. Os resultados foram analisados estatisticamente pela ANOVA (métodos de Tukey e Dunnett), chegando às seguintes conclusões: existe diferença significativa entre os aparelhos $p < 0,001$; a média das medidas obtidas houve diferença significativa ($p < 0,001$). Com o aparelho Digora® a diferença foi menor que as médias obtidas com os aparelhos das marcas Visualix e RVG; considerando-se o padrão A e o padrão B de calibragem baseados em variação dos níveis de cinza, não existindo diferença estatística significativa entre os avaliadores; considerando-se a calibragem sem padrão, um dos avaliadores

obteve média mais elevada que os demais avaliadores no caso das medidas realizadas com o aparelho Digora®, porém esse fato não se repetiu quando da utilização dos outros aparelhos; comparando-se as medidas de referência (paquímetro) observou-se que mais uma vez o aparelho Digora® (padrão A, padrão B e sem padrão) apresentou diferença significativa; os aparelhos das marcas Visualix e RVG não mostraram diferenças significativas quando comparados com o valor de referência.

Oliveira; Tosoni, em 2006, publicaram um estudo com o objetivo de comparar a densidade mineral óssea nas radiografias convencionais e digitais e também verificar se a resolução da imagem e compactação do tamanho do arquivo alteram os resultados da densitometria. Foram realizadas 20 radiografias periapicais em mandíbulas maceradas utilizando-se uma escala de alumínio em todas as exposições. Após o processamento cada radiografia foi digitalizada com as resoluções de 600 a 2400 dpi e arquivada em formato TIFF e JPEG. Foram selecionadas áreas para análise e as mesmas eram digitalizadas para a leitura com fotodensitômetro. Os autores concluíram que não há diferença na densidade mineral óssea medida nas imagens convencionais e nas digitalizadas. A resolução e compactação da imagem não alteram os resultados de densitometria.

Bóscolo *et al.*, em 2007, realizaram um trabalho com o objetivo de avaliar a influência do tamanho do *pixel*, da resolução e da MTF de quatro sistemas radiográficos digitais na qualidade clínica da imagem. Foram empregados dois sistemas de armazenamento de fósforo, Digora® e DenOptix®, e dois sistemas CCD, CDR e Sens-A-Ray. Na análise clínica, como objetos de estudo, foram utilizadas quatro regiões anatômicas dentais e uma escala de densidade de alumínio, que foram avaliadas por seis radiologistas, num total de 280 imagens. A análise objetiva foi realizada por meio de um Sistema Integrado, composto de fantasmas específicos e um pacote computacional. Os resultados de ambas análises não se apresentaram correlacionados, onde os sistemas de armazenamento de fósforo exibiram melhor performance na análise subjetiva, enquanto que os sistemas CCD apresentaram resultados objetivos mais favoráveis. Portanto, foi possível concluir que um menor tamanho de *pixel* e, conseqüentemente, maior resolução e maior MTF não representam condições fundamentais para caracterizar a eficiência clínica de um sistema radiográfico digital.

Gomes-Filho *et al.* (2007), descreveram as características da radiografia digital de diferentes tipos de defeitos ósseos periodontais, produzidos artificialmente em 14 mandíbulas secas. As radiografias digitais e as radiografias convencionais de cada lado foram obtidas numa alta resolução, antes e depois da confecção dos defeitos. As radiografias foram digitalizadas e mostradas na tela do monitor para 3 examinadores. A maioria dos defeitos ósseos apresentados diferiu das características da imagem. Os defeitos que foram facilmente interpretados eram horizontais e verticais, e os mais difíceis eram defeitos no septo radicular. Concluíram que é de suma importância o diagnóstico dos tipos de defeito ósseo pelas imagens para um correto planejamento, porém, o diagnóstico dos tipos de defeitos ósseos periodontais são extremamente difíceis de serem feitos e o uso da imagem digitalizada com auxílio das ferramentas facilita este diagnóstico.

Teixeira *et al.* (2007), em um estudo, avaliaram sobre a reprodutibilidade do valor de *pixel* para quatro placas (1 e 2 brancas, 3 e 4 azuis) do sistema Digora® em exposições consecutivas. As placas foram posicionadas em um fantoma, expostas cinco vezes consecutivas e descarregadas imediatamente. Os mesmos parâmetros de exposição foram usados para sensibilizar todas as placas do Digora® protegidas da luz. As placas foram calibradas e apagadas para as cinco exposições consecutivas aos raios X, para quatro tempos de exposição diferentes. Sete regiões de interesse foram avaliadas em diferentes localizações do fantoma pelo histograma. Os valores de *pixel* atribuídos às imagens obtidas por meio das placas foram transformados em coeficientes de variabilidade por valor de *pixel* (CV). As placas brancas mostraram CV de 0 a 23,58% e as azuis de 3,13 a 27,95%. Houve diferença estatística significativa entre as duas placas brancas e as duas azuis ($p < 0,01$). O estudo mostrou que existiu variabilidade para os valores de *pixel* atribuídos para mesma imagem devido a digitalização, mesmo sendo feita sob as mesmas condições.

Hellen-Halme *et al.* (2007) avaliaram um estudo de campo para examinar o desempenho da radiografia digital e como esta foi utilizada por cirurgiões -dentistas. Dezenove profissionais foram visitados em suas clínicas. A luz de ambiente (luminescência) foi medida nas salas onde os monitores foram colocados. Os diferentes parâmetros técnicos da exposição foram anotados. As imagens do teste e dois espectros – um espectro de baixo-contraste e um espectro de resolução de linha-par – foram utilizados para avaliar o sistema digital. A média de luminescência

no quarto de operação era de 668 lux (escala de 190-1250 lux). Em radiografias de espectro de baixo-contraste tomadas na clínica, a habilidade de observação de furos foi diminuída quando a luminescência aumentava. Em média, a porcentagem de luz inicialmente ajustada no monitor teve de ser diminuída em 17% e o contraste em 10% para melhorar a exposição das imagens teste. Os cirurgiões-dentistas (clínicos) utilizaram programas aperfeiçoados, mais frequentemente para alterar o brilho e o contraste e para obter subjetivamente a melhor imagem e grandes diferenças entre as clínicas foram notadas. O conhecimento de como manipular o equipamento digital na prática odontológica deve ser melhorado. Um monitor calibrado de boa qualidade deveria também ter prioridade, como deveria existir condições de luz ambiente apropriadas. Existe necessidade em se desenvolver controles de qualidade estandardizados para as radiografias dentárias digitais.

O objetivo do estudo de Soares *et al.* (2008), foi de avaliar a capacidade dos especialistas em radiologia odontológica para detectar manipulações eletrônicas em imagens radiográficas digitais, avaliar o conhecimento sobre a certificação digital e seus aspectos legais. Foram utilizadas 15 radiografias, sendo 10 digitalizadas e cinco digitais. As manipulações digitais foram realizadas em 12 imagens, para isso foi utilizado o programa gráfico Adobe Photoshop versão 7.0. , posteriormente, as imagens foram apresentadas para 20 examinadores, todos especialistas em radiologia odontológica. Foi utilizado um questionário para coleta dos dados referente às manipulações das imagens e outro para avaliar o conhecimento dos profissionais sobre certificação digital. Os autores concluíram que é possível manipular imagens radiográficas digitais e digitalizadas sem que os especialistas em Radiologia Odontológica detectem alterações e tem pouco conhecimento sobre a certificação digital, seus aspectos legais e sua segurança.

Ferrão Júnior (2009) realizou um estudo tendo como objetivo apresentar sugestões para a padronização da medição das cristas ósseas interdentárias utilizando o sistema de radiografia digital Digora® (Soredex). Foi usado para as seis medições das alturas das cristas ósseas alveolares sondas milimetradas marca Hu-friedry nas posições mesial, central e distal, por vestibular e por lingual. O exame radiográfico foi padronizado usando o posicionador do tipo Rinn e uma moldagem de resina das superfícies oclusais dos dentes a serem radiografados nas cinco incidências radiográficas utilizadas (0°, +10°, -10°, 10° à direita e 10° à esquerda). O contraste e a densidade foram padronizados com o emprego do sistema digital

Digora® (DFW 2.5.1), usando a ferramenta de medição de distância, na mesma seqüência usada no exame clínico, nos formatos de imagens padrão, 3D e negativa. Após o resultado estatístico descritivo, obtivemos o coeficiente de variação que se mostrou apenas regular, pois foi acima de 20%. A análise de variância múltipla (MANOVA) indicou que as medidas obtidas clinicamente são consideradas as mais exatas e comparáveis. Quando o tipo de tratamento da imagem pelo DFW 2.5.1 mostrou a radiografia padrão tem resultados semelhantes ao exame clínico, a imagem radiográfica 3D variações para menos e as imagens negativas para mais. Tendo como conclusão, o exame radiográfico mostrou que sempre existe uma pequena ampliação da imagem em relação às medidas clínicas; que a mais confiável para a observação e medição das cristas ósseas interdentárias é a imagem padrão, seguida pela imagem 3D e finalmente a negativa. A melhor incidência dos raios X é a de 0°, depois +10°, -10° e 10° à direita.

3 OBJETIVOS

O presente trabalho se propõe:

- Analisar os defeitos ósseos periodontais, através dos dados obtidos radiograficamente pela técnica periapical do paralelismo, das imagens convencionais e digitais utilizando programa do Digora® fmx 2.5.

- Comparar as radiografias digitalizadas na angulação de -10, 0, e +10 graus dos defeitos periodontais, usando as ferramentas do Digora® fmx 2.5, com as radiografias convencionais.

4 MATERIAL E MÉTODO

4.1. Material

Foram usados os materiais abaixo:

- Aparelho de raios X Marca Dabi-Atlante modelo Spectro 70 X, Classe I, Tipo B, corrente tubo 8 mA, voltagem tubo 70 kVp com número de série 000146;
- Placas de fósforo fotoestimuláveis;
- Computador – Pentium III, 600 MHz;
- Posicionadores do tipo RINN para radiografias intraorais periapicais na técnica do paralelismo da XCP[®] Instruments Dentsply;
- Digora[®] fmx (Soredex Orion Corporation, Helsink, Finlândia), com software 2.5;
- Resina Acrílica Autopolimerizável pó e líquido da marca Vip Flash, VIP Indústria e Comércio de Produtos Odontológicos;
- Vaselina sólida da marca CHEMCO;
- Película Radiográfica do tipo Insight da marca Kodak nº 2;
- Processadora automática da marca AT 2000 a uma temperatura de 28°C ou 78°F;
- Solução RP X-Omat da Kodak para processamento automático;
- Negatoscópio – Fabinject: São Paulo, Brasil;
- Cartolina preto fosco.

4.2 Método

Os pacientes selecionados foram os que se apresentaram para triagem na Clínica de Periodontia da Faculdade de Odontologia Professor Albino Coimbra Filho da Universidade Federal de Mato Grosso do Sul, seguindo os critérios de inclusão da avaliação para esta pesquisa. Foram selecionados em número de dez, sendo os que clinicamente ou radiograficamente sugeriam a presença de doenças periodontais e deveriam possuir de primeiro molar inferior direito a primeiro molar inferior esquerdo, e a área a ser examinada foi a face distal do 1º pré-molar à mesial de primeiro molar do lado esquerdo e do lado direito da mandíbula. Após a seleção,

cada paciente concordou com as realizações dos atos da pesquisa, assinando o termo de consentimento livre e esclarecido em anexo a esta pesquisa.

Foram realizadas tomadas radiográficas com filme convencional do tipo Insignth da marca Kodak nº 2, num total de 60 radiografias, as quais com variações do ângulo vertical de -10° , 0° , $+10^{\circ}$, utilizando-se a técnica periapical do paralelismo com posicionadores do filme da marca Rinn da Dentsply, para obtermos uma distância focal de 40cm. Essas radiografias foram identificadas com um número de chumbo, identificando o lado e ângulo vertical utilizado. As radiografias foram obtidas com um tempo de exposição de 0,5 segundos e todos foram processados na processadora automática da marca AT 2000 da Air Techniques, sempre na temperatura de 28°C ou 78°F em solução nova da RP X-Omat da Kodak de acordo com as normas preconizadas na radiologia odontológica.

Para confecção das radiografias digitais e as convencionais foram usados posicionadores para filmes radiográficos do tipo RINN da Dentsply específicos (Fig. 1 e 2) para tomadas radiográficas na técnica do paralelismo.

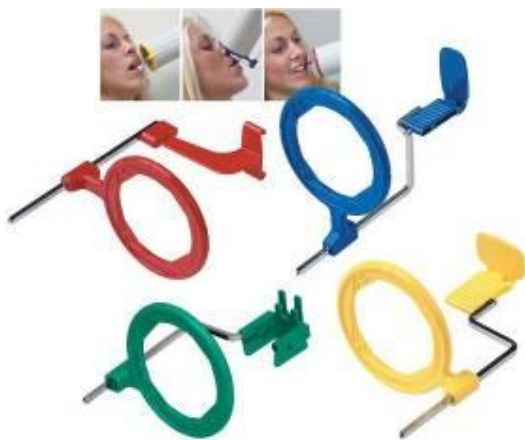

Figura 1 - Posicionadores de radiografias do tipo RINN (Prospecto da Dentsply).




Figura 2 – Posicionador montado para tomadas radiográficas da região de molares e pré-molares, mostrando o paralelismo do local do dente com o filme e o direcionamento perpendicular a ambos do feixe central de raios X.

Em cada área foi confeccionado um posicionador com resina autopolimerizável (Fig. 3), sendo que nos dentes superiores e inferiores nas suas coroas foram passadas vaselina para que não houvesse retenção do material.

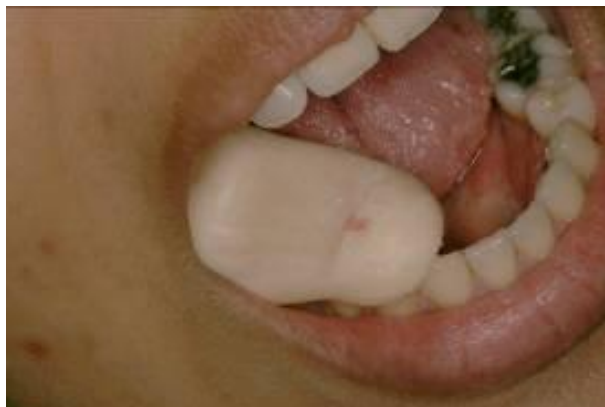

Figura 3 - Posicionador de resina sendo confeccionado para obter a forma da superfície oclusal dos dentes.

Com a resina interposta entre os dentes de ambas as arcadas, foi inserido o posicionador de radiografias na posição (Fig. 4) que seria, posteriormente, colocado para a confecção das radiografias e com a resina na fase borrachóid e o paciente realizou a oclusão dos dentes sobre a resina e o posicionador interposto, dando uma referência fixa (Fig. 7) tanto pelos pontos demarcados pelas oclusais dos dentes na resina quanto pela marca da haste do posicionador.

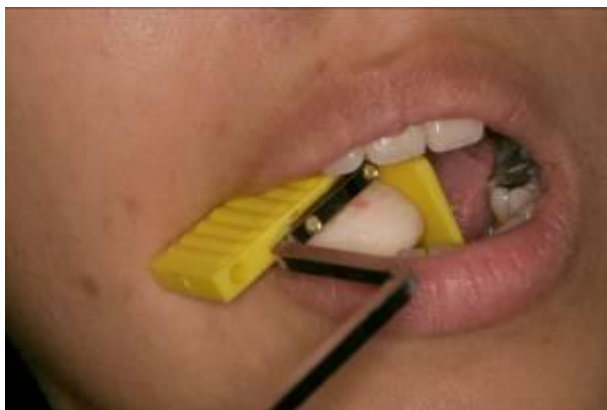

Figura 4 - Registro sendo realizado dos posicionadores de radiografia e resina em oclusão, para manter o paralelismo dente/filme e distância foco/filme.

Este posicionador apresenta em sua superfície de oclusão ranhuras, o que facilita seu posicionamento e após obter as marcas foi retirado e aguardado sua

polimerização final tendo então uma referência fixa para todas as tomadas radiográficas.

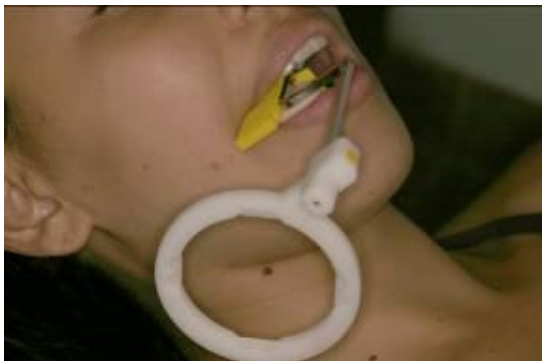

Figura 5 - Paciente posicionado para a tomada radiográfica.




Figura 6 - Vista frontal da direção da incidência dos raios X para obtenção da tomada radiográfica.

Foram feitas tomadas radiográficas com as placas de fósforo (Fig.8) e depois foram posicionadas no posicionador RINN tendo como variação de ângulos verticais entre -10° , 0° , $+10^{\circ}$ e horizontais em 10° à direita, 0° , e 10° graus à esquerda.

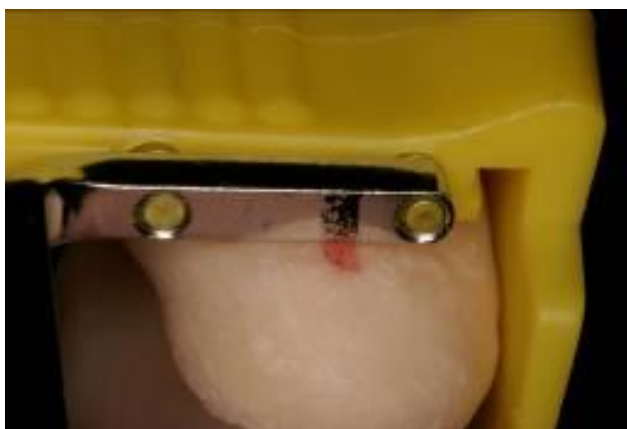

Figura 7 - Marcas de caneta hidrográfica no posicionador de resina e na haste do posicionador RINN com referência fixa.

Para a realização destas tomadas o paciente foi colocado na cadeira odontológica e com os posicionadores ajustados (Fig. 7) foram realizadas duas marcas com caneta hidrográfica, uma na haste do RINN e outra no posicionador para que houvesse uma padronização da posição dos instrumentos de orientação.



Figura 8 - Placas de fósforo foto estimulável e invólucro opaco a luz clara e impermeável (Digora® DFW).

As variações dos ângulos verticais foram obtidas no sentido vertical pelas marcações existentes de fábrica no goniômetro da junção da haste do aparelho com o cabeçote (Fig. 9 a 13).



Figura 9 - Aparelho Spectro 70, de frente.



Figura 10 - Aparelho Spectro 70, de trás.




Figura 11 - Marca no goniômetro para o ângulo vertical de +10 graus.



Figura 12 - Marca no goniômetro para o ângulo vertical de 0 grau.



Figura 13 - Marca no goniômetro para o ângulo vertical de -10 graus.



Figura 14 - Leitor a *laser* de placa de fósforo fotoativado Digora® (Soredex).

As tomadas seguintes seguiram essas orientações demarcadas na haste, sendo as tomadas radiográficas executadas de acordo com as normas de segurança da Radiologia e os posicionadores com os filmes ajustados para a padronização das imagens. O tempo de exposição aos raios X foi de 0,2 segundo para cada imagem radiográfica digital.

As imagens placas de fósforo foto estimulável foram levadas ao leitor a *laser* (Fig. 14) onde foram processadas digitalmente e armazenadas no computador no programa do próprio Digora® 2.5 em arquivos específicos para cada paciente, com a imagem classificada.

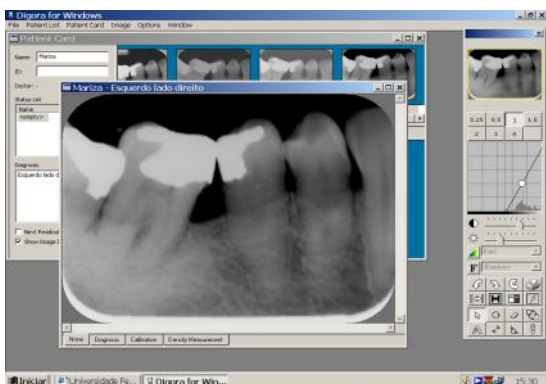

Figura 15 - Digora® (brilho e contraste)

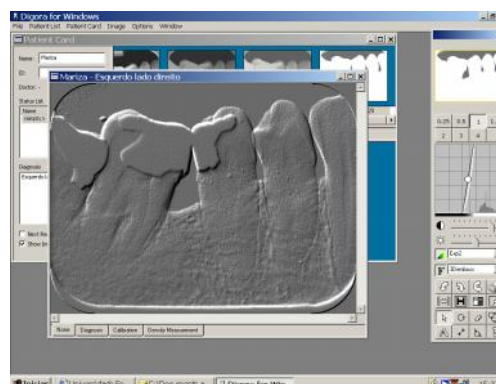


Figura 16 – Digora® (relevo/3D)

Usando os recursos do programa Digora® (Fig. 15 e 16) as imagens foram ajustadas conforme a melhor qualidade conseguida segundo a acuidade visual do examinador, sendo este ajuste apenas no contraste, no brilho da imagem e no alto relevo/3D, até que a visualização fosse a melhor possível.



Figura 17 - Negatoscópio



Figura 18 - Marca do Negatoscópio

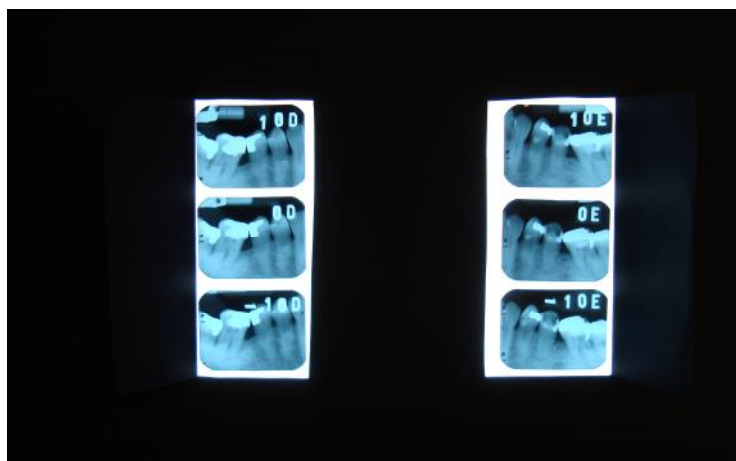


Figura 19 - Radiografias Convencionais no Negatoscópio com máscara.

Foi utilizado para observar as radiografias convencionais um negatoscópio da marca Fabinject (Fig. 17 e 18), acompanhado de um recorte de cartolina preto fosco que serviu como uma máscara para bloquear feixes de luzes superiores, inferiores e laterais, melhorando a acuidade visual do examinador.

Foram comparadas as imagens radiográficas digitalizadas utilizando as ferramentas (brilho, contraste e relevo/3D) do programa do Digora®, com as imagens radiográficas convencionais montadas no negatoscópio com a máscara, nas três angulações utilizadas, através de três observadores treinados, sendo um cirurgião dentista clínico geral, um especialista periodontista e um especialista radiologista, quanto a melhor imagem para efeitos de qualidade, nitidez e diagnóstico das reabsorções ósseas alveolares, numerando os resultados segundo um escore de 1 a 4.

Os escores seguirão a seguinte regra:

Números 1: péssima qualidade; 2: qualidade ruim; 3: boa qualidade; 4: excelente qualidade.

Os examinadores foram orientados a colocar as radiografias em ordem crescente de destruição óssea no sentido cérvico -apical, dando valores de 1 a 4 da qualidade radiográfica na região entre distal de segundo pré -molar inferior a mesial de primeiro molar inferior, do lado direito e esquerdo, tendo o tempo que for preciso para avaliação.

A avaliação foi realizada em duas etapas, uma comparando a imagem radiográfica convencional com a digital não manipulada e a outra etapa comparando a imagem radiográfica convencional e a imagem digital manipulada em um computador com o programa Digora®, quanto à variação do brilho, contraste e relevo (3D), ficando os observadores à vontade para utilizá-los ou não, dando os valores de 1 a 4 seguindo as mesmas orientações citadas anteriormente.

Após a obtenção da comparação dos resultados dos avaliadores, esses foram transferidas para uma tabela confeccionada no programa Microsoft Excel 2007 para avaliação estatística.

5 RESULTADOS

A análise estatística foi realizada com o auxílio do programa Prism for Windows versão 5.0 (GraphPad software, EUA), sendo que os resultados obtidos pelos diferentes testes apresentam-se abaixo.

Tabela 1 – Avaliação da comparação estatística entre os escores dos três observadores.

Friedman test		
P value	P<0.0001 (Gaussian approximation)	
Are means signif. different? (P < 0.05)	Yes	
Number of groups	3	
Friedman statistic	119,6	
Dunn's Multiple Comparison Test		
Difference in rank sum		Significant? P < 0.05?
Observador 1 vs Observador 2	15.00	No
Observador 1 vs Observador 3	129.0	Yes
Observador 2 vs Observador 3	114.0	Yes

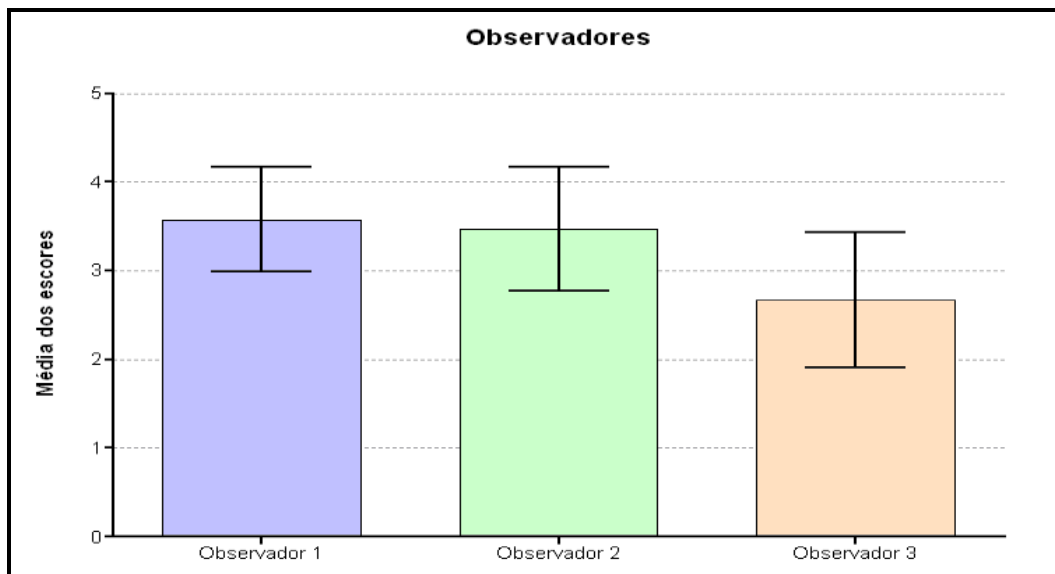


Gráfico 1 – Representação gráfica ilustrando as diferenças dos escores encontrados entre os observadores.

O teste de Friedman, complementado pelo teste de Dunn para comparações múltiplas, revelou diferenças significativas entre os observadores ($P < 0,001$), sendo que o observador 3 forneceu os menores escores para as radiografias observadas. Não foram observadas diferenças significativas entre os observadores 1 e 2,

podendo-se dizer que forneceram avaliações semelhantes dos métodos radiográficos testados.

Tabela 2 – Avaliação da comparação estatística entre os escores encontrados entre as radiografias, convencional e na digital, com e sem manipulação.

Friedman test		
P value	P<0.0001 (Gaussian approximation)	
Are means signif. different? (P < 0.05)	Yes	
Number of groups	3	
Friedman statistic	42.86	
Dunn's Multiple Comparison Test		
	Difference in rank sum	Significant? P < 0.05?
Convencional vs Digital sem alteração	46.50	Yes
Convencional vs Digital alterada	10.50	No
Digital sem alteração vs Digital alterada	-36.00	Yes

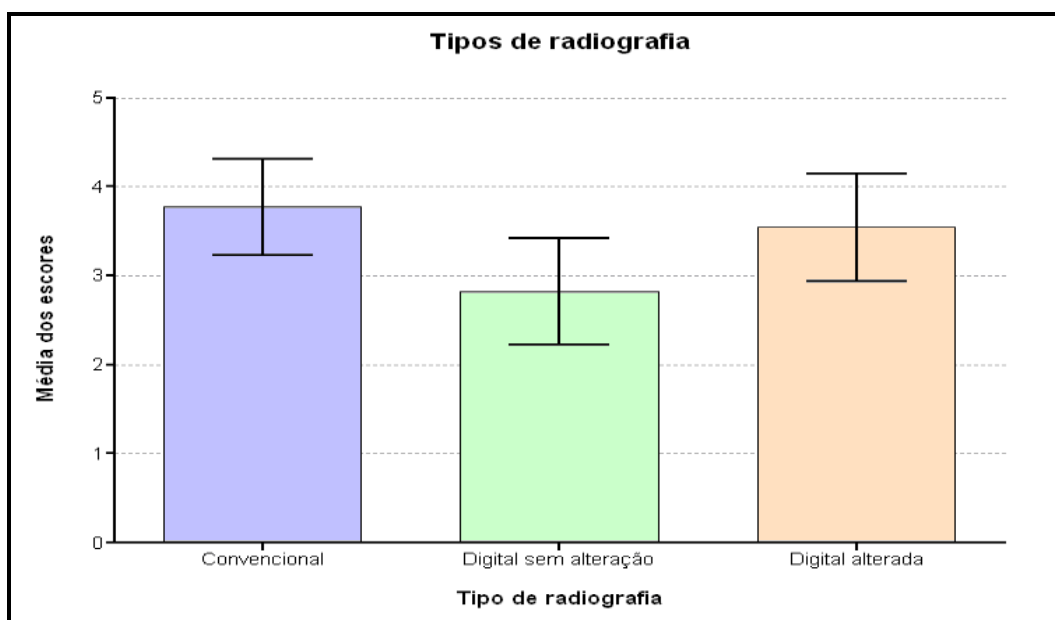


Gráfico 2 – Representação gráfica ilustrando as diferenças dos escores encontrados entre as radiografias, convencional e na digital com e sem manipulações.

A análise estatística foi realizada pelo mesmo método descrito acima, revelando haver diferenças significativas entre os métodos testados ($P < 0,001$). A radiografia digital produziu imagens consideradas de qualidade inferior à radiografia convencional. Quando a imagem digital era alterada, a qualidade aumentava significativamente, sendo comparável à produzida pela película convencional.

Tabela 3 – Avaliação da comparação estatística entre os escores encontrados nas radiografias entre as variações dos ângulos.

Friedman test		
P value	P=0.1229 (Gaussian approximation)	
Are means signif. different? (P < 0.05)	No	
Number of groups	3	
Friedman statistic	4.192	
Dunn's Multiple Comparison Test	Difference in rank sum	Significant? P < 0.05?
+10° vs 0°	9.500	No
+10° vs 10°	8.500	No
0° vs 10°	1.000	No

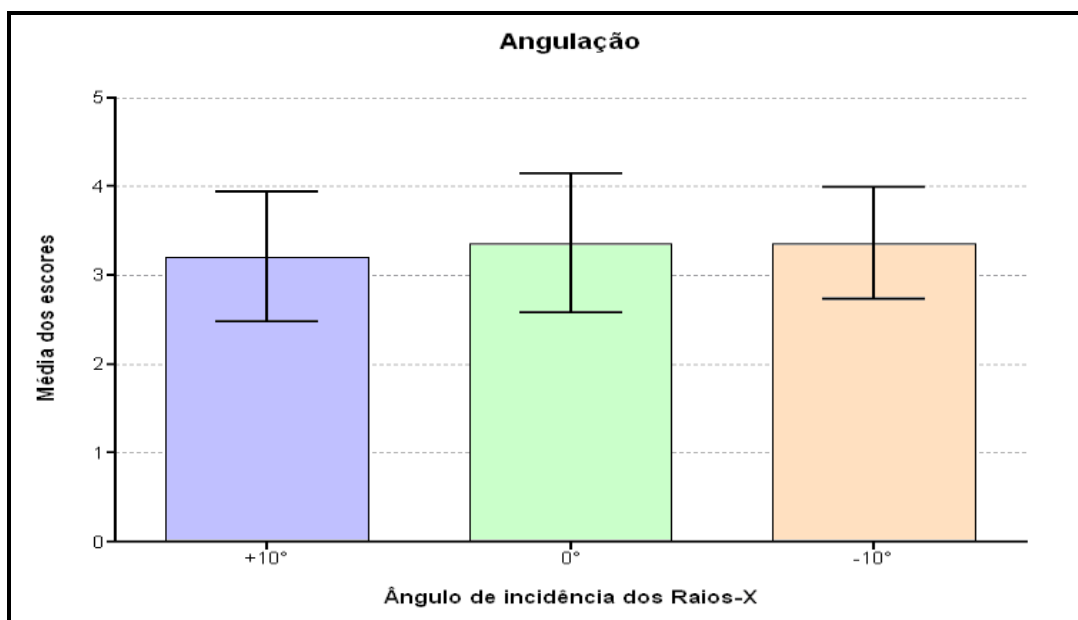


Gráfico 3 – Representação gráfica ilustrando as diferenças dos escores encontrados nas variações dos ângulos de incidência dos raios X.

O ângulo de incidência do feixe radiográfico foi analisado pelos testes estatísticos descritos anteriormente, sendo que não foram detectadas diferenças entre os mesmos ($P > 0,1229$).

Tabela 4 – Avaliação da comparação estatística entre os escores encontrados entre os lados de incidência direito e esquerdo, nos ângulos de 0°, -10° e +10°.

Mann-Whitney test		
P value	P=0.7975 (Gaussian approximation)	
Are means signif. different? (P < 0.05)	No	
One- or two-tailed P value?	Two-tailed	
Sum of ranks in column A, B	3143 , 3760	
Mann-Whitney U	1658	
Dunn's Multiple Comparison Test		
	Difference in rank sum	Significant? P < 0.05?
+10° vs 0°	9.500	No
+10° vs 10°	8.500	No
0° vs 10°	1.000	No

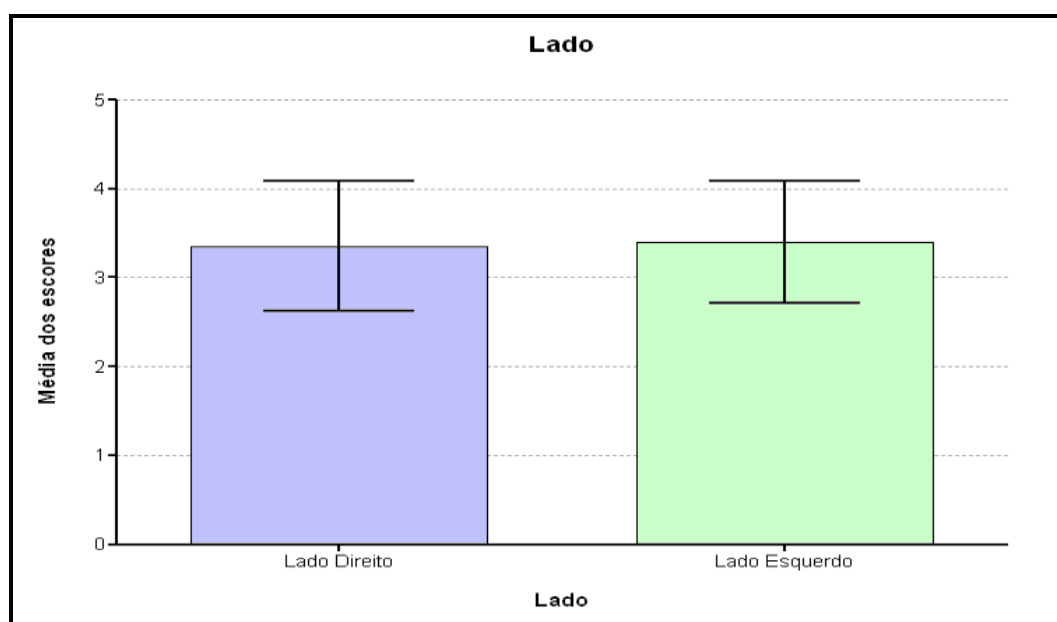


Gráfico 4 – Representação gráfica ilustrando as diferenças dos escores encontrados entre os lados de incidência direito e esquerdo nos ângulos de 0°, -10° e +10°.

Os escores obtidos pela avaliação do lado de incidência do feixe radiográfico foi analisado pelo teste de Mann-Whitney, que revelou não haver diferenças entre os mesmos (P=0,7975).

6 DISCUSSÃO

Na detecção da doença periodontal o exame radiográfico é um dos métodos mais utilizados, apesar de suas limitações, devido ser bidimensional, evidenciando apenas largura e altura, sendo a radiografia imprescindível como coadjuvante para o diagnóstico semiológico.

Em 1968, Bjorn afirmava que “o exame radiográfico é indispensável no diagnóstico e prognóstico da doença periodontal, pois ela torna visível uma das piores seqüelas, a reabsorção do osso alveolar e torna possível a medição do grau da perda óssea”, e Sheridan (1986), Oliveira; Tosoni (2006) afirmaram que o exame radiográfico é indicado como um meio auxiliar de diagnóstico, sendo importante para avaliar o sucesso ou fracasso do tratamento periodontal, pois a restauração da tábua cortical é observada frequentemente com o tratamento bem sucedido, fornecendo informações sobre as condições do periodonto e também para o acompanhamento da evolução da lesão periodontal.

Com o avanço da radiografia digital, foi introduzido no mercado o sistema Digora 2.5 for Windows da Soredex a partir de 1994, como uma maneira diferente de aquisição de imagens radiográficas intrabucais digitais, que tem um importante papel na avaliação das perdas ósseas na periodontia e também avaliar o resultado do tratamento.

Autores relataram que as radiografias corretamente projetadas, e processadas, são essenciais para o planejamento do tratamento periodontal, e um auxiliar valioso na determinação do prognóstico da doença. Isso só é conseguido com a execução da técnica radiográfica do paralelismo, que compreende uma correta projeção dos raios X nos planos horizontal e vertical (PRICHARD, 1961; SILHA, 1975; SCHWARTZ *et al.*, 1995), o que justifica a utilização desta técnica em nosso trabalho e que coincide na opinião de Sheridan (1986) e Fenyo *et al.* (1981), que as radiografias obtidas pela técnica do paralelismo com o cone longo e feixe de alta energia, registram a crista óssea de modo preciso em relação a raiz do dente. Já as radiografias obtidas pela técnica da bissetriz, podem mostrar maior destruição do osso de suporte do que realmente existe, devido a direção oblíqua do raio central em relação ao eixo longitudinal dos dentes da maxila, produzindo uma distorção dimensional.

Em nosso trabalho, comparamos a imagem convencional (visualizadas no negatoscópio), com as imagens radiográficas digitais, capturada pela placa de fósforo foto estimulável do sistema Digora®, obtidas pela técnica periapical do paralelismo e visualizadas e avaliadas no monitor de um computador no software DFW 2.5, no formato padrão, negativo e em 3D, quanto a melhor imagem, para efeitos de qualidade, nitidez e diagnóstico das reabsorções ósseas alveolares.

Diante dos resultados onde concluímos não haver diferença estatística significativa, podemos citar como comparação o estudo apresentado por Salzedas *et al.* (2002) que teve por objetivo avaliar comparativamente dois diferentes sistemas radiográficos, o convencional com filme radiográfico (ultra-speed Agfa-Dentus M2) e o sistema digital Digora® (com placas ópticas) por meio da performance de observadores na detecção e quantificação de defeitos ósseos simulados na região de furca de dentes birradiculares em hemi-mandíbulas de suínos jovens, tendo o mesmo resultado.

Quanto as alterações dos ângulos, concluímos não haver diferença estatística significativa, assim como citado por Sewerin *et al.* (1987), que relataram que a avaliação da perda óssea periodontal nas radiografias, nas angulações verticais do feixe de raios X, tem uma influência severa, enquanto que as horizontais são de importância clínica insignificante se a angulação vertical for zero graus.

Na opinião de Jeffcoat *et al.* (1991), Akesson *et al.* (1992), Schwartz *et al.* (1995), Chilvarquer; Mansini (2002), a discussão do uso de radiografias na determinação do tipo e severidade da doença periodontal, deve começar com ênfase no fato de que a radiografia é uma imagem de um objeto tridimensional em uma superfície bidimensional, estando em consequência disto sujeita a distorção, que para minimizar tais distorções os autores recomendaram que filmes periapicais sejam tomados usando-se a técnica do paralelismo, particularmente na visualização da relação da crista alveolar com a união cimento/esmalte de cada dente, podendo ocorrer subestimação de defeitos ósseos, além da não detecção de sutis alterações ósseas e também a inexistência da relação entre tecido mole e tecido ósseo.

Diante das limitações da radiografia convencional, métodos recentes de obtenção de imagem digital podem ser indicados na avaliação de lesões ósseas periodontais. A manipulação destas imagens são recursos disponíveis no sistema digital, oferecendo novas informações, sendo desnecessárias exposições radiográficas adicionais, com a possibilidade de aumentar a eficácia diagnóstica em

função do tipo de lesão. Para a sua manipulação, podemos utilizar os programas específicos que promovem alteração de brilho e contraste, magnificação, texturização, subtração, inversão e colorização e também permitem determinar mensurações lineares e mostram a distribuição dos níveis de cinza (EICKHOLZ, 1999; WENZEL; GRÖNDAHL, 1995; WHITE, 1999), o que justificou a utilização da imagem digital em termos de manipulação.

Pasler; Visser (2001) relataram que a Odontologia foi a primeira área da saúde a empregar radiografias digitais em função das dimensões reduzidas dos filmes utilizados. Decorrentes da grande sensibilidade e da larga faixa dinâmica (relação existente entre maior e menor dose de radiação para obtenção de imagem de diagnóstico) dos sensores digitais foi possível reduzir significativamente a quantidade de radiação necessária para obtenção dessas imagens. Para obtenção de radiografias padronizadas, porém, adquiridas em tempos diferentes, recomenda-se o emprego de suportes de filmes com bloco de mordida individual, o que justifica em nosso trabalho a utilização de posicionadores e direcionadores do feixe central dos raios X, moldagem da superfície oclusal com resina acrílica autopolimerizável dos dentes em região a serem radiografadas.

Vários autores em relatos sobre radiografias digitais são unânimes em relatar que a radiologia odontológica, procurando aliar as novas tecnologias oferecidas pela ciência à sua prática, permite que uma imagem radiográfica seja observada na tela do computador em poucos segundos. Esse sistema elimina a fase de processamento químico (revelação, fixação, banho intermediário, secagem e banho final) e requer uma pequena dose de radiação para obtenção da imagem, possibilitando dessa forma uma maior proteção do paciente e do operador, entretanto esse é um sistema de custo elevado, o que dificulta a sua aquisição por grande parte dos odontólogos, que continuam assim, utilizando as radiografias convencionais (GRÖNDAHL, 1992; COWEN *et al.*, 1993; VANDRÉ *et al.*, 1995; LIM *et al.*, 1996; HUANG, 1996; ELLWOOD *et al.*, 1997; TORRIANI *et al.*, 2000; PASLER; VISSER, 2001; PAULA, 2002; GIRONDI, 2006).

Watanabe *et al.* (1999) relataram que as principais vantagens das imagens digitais são: o armazenamento em disquetes e/ou discos rígidos, a organização na forma de arquivos de fácil acesso no computador, as possibilidades de manipulação e as facilidades de transmissão a qualquer localidade do mundo por meio de modem. Observaram que no filme radiográfico convencional, a qualidade de imagem

somente é determinada após o término do processamento químico, a o contrário da imagem digital, que pode ser interativamente manipulada após a aquisição da imagem.

Considerando a importância da análise comparativa entre os escores dos observadores, obtidas das imagens radiográficas digitais com e sem manipulação com a convencional, realizadas na região dos dentes selecionados de uma amostra de pacientes que procuraram o tratamento periodontal e executando o exame radiográfico periapical do paralelismo, com variação da incidência dos raios X em 0°, +10°, -10°, e depois visualizadas no monitor do computador através do programa DFW 2.5, usando a ferramenta em imagens radiográficas padrão, 3D e negativa, mostraram os seguintes resultados:

Na Tabela 1, em relação aos observadores, os resultados através do teste de Friedman, complementado pelo teste de Dunn para comparações múltiplas, revelou haver diferenças significativas entre os observadores ($P < 0,001$), sendo que o observador 3 forneceu os menores escores para as radiografias observadas. Não foram observadas diferenças significantes entre os observadores 1 e 2, podendo-se dizer que forneceram avaliações semelhantes dos métodos radiográficos testados.

Na Tabela 2, em relação aos tipos de radiografias, a análise estatística foi realizada pelo mesmo método descrito acima, revelando haver diferenças significativas entre os métodos testados ($P < 0,001$). A radiografia digital produziu imagens consideradas de qualidade inferior à radiografia convencional e quando a imagem digital era alterada, a qualidade aumentava significativamente, sendo comparável à produzida pela película convencional.

Na Tabela 3, em relação a angulação e na Tabela 4, em relação a o lado, e os ângulos de incidência do feixe radiográfico foram analisado pelos testes estatísticos descritos anteriormente, sendo que em ambos não foram detectadas diferenças entre os mesmos ($P > 0,1229$).

7 CONCLUSÕES

Os resultados obtidos na comparação da imagem convencional com a imagem radiográfica digitais com e sem manipulação, baseados nos resultados estatísticos, nos permite concluir que:

1. As imagens radiográficas digitais, quando comparadas às convencionais, quanto às reabsorções do defeito ósseo são confiáveis.

2. Na comparação entre as variações das incidências do feixe central dos raios X usadas na obtenção da técnica do paralelismo, mostrou semelhança entre os ângulos de -10° , 0° , $+10^\circ$ em ambas as técnicas radiográficas.

REFERÊNCIAS¹

Äkesson L, Hakansson J, Rohlin M. Comparison of panoramic and intraoral radiography and pocket probing for the measurement of the marginal bone level. *J Clin Periodontol* 1992; 19(5):326-32.

Almeida SM, Bóscolo FN, Haiter Neto F, Santos JCB. Avaliação de três métodos radiográficos (periapical convencional, periapical digital e panorâmico) no diagnóstico de lesões apicais produzidas artificialmente. *Pesq Odontol Bras* 2001; 15(1): 56-63.

Álvares LC. Técnicas radiográficas: suas aplicações em Odontologia – conceitos atuais. In: LASCALA NT. Atualização clínica em odontologia. São Paulo: Artes Médicas, 1982.

Bassiouny MA, Grant AA. Radiographic assessment of proximal infrabony pocket topography. *J Periodontol* 1976, 47(8):440-3.

Benn DK. A review of the reliability of radiographic measurements in estimating alveolar bone changes. *J Clin Periodontol* 1990; (17):14 -21.

Bjorn H. Radiographic assessment of periodontal disease. *Int Dent J* 1968; 18(3): 611-19.

Borg E, Attaelmann A, Gröndahl H. Image plate systems differ in physical performance. *Oral Surg Oral Med Oral Path Oral Rad Endo* 2000; 89(1):118 -24.

Boscolo FN, Oliveira AE, Almeida SM, Haiter CF, Haiter Neto F. Clinical study of the sensitive and dynamic range of three digital systems. E-speed Film and Digitized Film. *Bras Dent J* 2001; 12(3):191-5.

¹ De acordo com International Committee of Medical Journal Editors, 1979 (Estilo Vancouver). Abreviaturas de periódicos de acordo com Base de Dados MEDLINE.

Bóscolo FN, Haiter Neto F, Oliveira AEF, Tosta E. Análise da influência do tamanho do *pixel*, resolução e MTF dos sistemas radiográficos digitais na qualidade da imagem. Rev da Assoc Brás de Radiol Odontol 2007; 8(2): 114 -20.

Carranza Júnior FA. Bone loss and patterns of bone destruction. In: Carranza Junior FA, Newman MG. Clinical Periodontology. 8 ed. Philadelphia: W.B. Saunders 1996. p.297-313.

Chilvarquer I, Mansini R. Radiografia digital na odontologia. In: VIEIRA HJ. Radiologia. São Paulo: VM Comunicações 2002. p.52 -7.

Cowen AR, Workman A, Price JS. Physical aspects of photostimulable phosphor computed radiography. Brit J Radiol 1993; 66(784): 332-45.

Eickholz P. Digital radiography of interproximal bone loss; validity of different filters. J Clin Periodontol 1999; 26(5): 294-300.

Ellwood RP, Davies RM, Worthington HV. Evaluation of a dental subtraction radiography system. J Periodont Res 1997; 32(2): 241 -8.

Fenyo M, Saito E, Freitas A. Estudo comparativo entre as técnicas radiográficas periapicais da bisettriz, do paralelismo e interproximal. Rev Ass Paul Cirur Dent 1981; 35(4): 344-53.

Ferrão Júnior JP. A Influência da variação da técnica radiográfica na leitura da imagem radiográfica digital nas avaliações das reabsorções ósseas alveolares interproximais. Campo Grande; 2009. Tese [Doutorado]. Programa Multi-Institucional de Pós-Graduação em Ciências da Saúde – Convênio Rede Centro-Oeste, Universidade de Brasília, Universidade Federal de Goiás e Universidade Federal de Mato Grosso Sul.

Ferreira RA. Odontologia em imagens. Rev Ass Paul Cirur Dent 1996; 50(3): 218-28.

Fukuda CT. Avaliação radiográfica do nível ósseo de pacientes em manutenção periodontal. São Paulo. 67p. Dissertação (Mestrado) São Paulo. Universidade de São Paulo, Faculdade de Odontologia. 2006.

Girondi JR. Validação das ferramentas de calibragem de medidas em três sistemas de radiografia digital. São Paulo. 102 p. Tese (Doutorado). São Paulo. Universidade de São Paulo, Faculdade de Odontologia, 2006.

Gomes-Filho IS, Sarmento VA, Castro MS, Costa NP, Cruz SS, Trindade COTF, Passos JS. Radiographic features of periodontal bone defects: evaluation of digitized images. *Dentomaxillofac Radiol* 2007; 37: 256-62.

Gröndahl HG. Digital radiology in dental diagnosis: a critical view. *Dentomaxillofac Radiol* 1992; 21: 198-202.

Gröndahl K, Ekestubbe A, Gröndahl HG. Postoperative radiographic examinations. In: GRÖNDHAL K, EKESTUBBE A, GRÖNDAHL HG . *Radiography in oral endosseous prosthetics*. Göteborg: Nobel Biocare 1996; 7: 111-26.

Hellen-Halme K, Nilsson M, Petersson A. Digital radiography in general dental practice: a field study. *Dentomaxillofac Radiol* 2007; 36(5): 249-55

Hildebolt CF, Vannier MW, Gravier MJ, Shorout MK, Knapp RH, Walkup RK. Digital dental image processing of alveolar bone: Macintosh II personal computer software. *Dentomaxillofac Radiol* 1992; 21: 162-9.

Hildebolt CF, Vannier MW, Pilgram TK, Shorout MK. Quantitative evaluation of digital dental radiography imaging systems. *Oral Surg* 1990; 70:(5): 661-8.

Huang HK. *Pacs: Picture Archiving and Communication Systems in biomedical imaging*. New York: VCH Publishers, 1996, 489p.

Jeffcoat MK, Page R, Reddy M, Wannawisute A, Waite P, Palcanis K, Cogen R, Williams RC, Basch C. Use of digital radiography to demonstrate the potential of naproxen as an adjunct in the treatment of rapidly progressive periodontitis. *J Periodont Res* 1991; 26(5):415-21.

Khademi JA. Digital images & sound. *J Dent Educ* 1996; 60(1): 41-6.

Kitagawa H, Farman AG, Scheetz JP, Brown WP, Lewis J, Benefiel M, Kuroyanagi K. Comparison of three intra-oral storage phosphor systems using subjective image quality. *Dentomaxillofac Radiol* 2000; 29(5): 272-6.

Lang NP, Hill RW. Radiographs in periodontics. *Journal of Clinical Periodontology*. 1977; 4 (1): 16–28.

Lim KF, Loh EEM, Hong YH. Intra-oral computed radiography – an in vitro evaluation. *J Dent* 1996; 24(5): 359-69.

Marshall Day CD, Shourie KL. A roentgenographic survey of periodontal disease in India. *J Am Dent Assoc* 1949; 39:572 .

Martins MG, Haiter Neto F, Whaites EJ. Analysis of digital images acquired using different phosphor storage plates (PSPs) subjected to varying reading times and storage conditions. *Dentomaxillofac Radiol* 2003; 32(3): 186-90.

Oliveira AM, Almeida SM, Paganini GA, Haiter Neto F, Bóscolo FN. Comparative study of two digital radiographic storage phosphor system. *Bras Dent J* 2000; 11(2): 111-6.

Oliveira ML, Tosoni GM. Densidade óssea radiográfica: comparação entre as imagens convencionais e digitalizadas. *Rev de Odonto I da UNESP* 2006; 35 (Número Especial).

Parks ET, Williamson GF. Digital Radiography: An Overview. *J Contemp Dent Pract* 2002; (3)4: 23-39.

Pasler FA, Visser H. Imagens digitais. In: Radiologia odontológica : procedimentos ilustrados. 2ed. Porto Alegre: Artmed 2001. p.129-56.

Paula MVQ. Implantação à distância de programa de radioproteção e controle de qualidade da imagem radiográfica odontológica intrabucal. Rio de Janeiro. Tese (Doutorado). Rio de Janeiro, Centro Biomédico do Instituto de Biociências da UE RJ, 2002.

Prichard J. The role of roentgenogram in the diagnosis and prognosis of periodontal disease. Oral Surgery Oral Med Oral Pathol 1961; 4(2): 182 -98.

Puppim AAC. A influência do implante na leitura dos níveis de cinza em imagens digitalizadas da região periimplantar. Tese (Doutorado). 2000. 103p. Porto Alegre. Pontifícia Universidade Católica do Rio Grande do Sul – PUCRS. Faculdade de Odontologia, 2000.

Ress TD, Biggs NL, Collings CK. Radiographic interpretation of periodontal osseous lesion. Oral Surg 1971; 32(1): 141 -53.

Salzedas LMP, Bosco JMD, Sundefeld MLMM. Comparação entre os exames radiográficos convencional e digital como meio auxiliar de diagnostico para avaliação de defeito periodontal em suínos. Rev Odontol UNESP 2002; 31(1): 9-23.

Schei O, Waehaugh J, Lodval A, Aron A. Alveolar bone loss as related to oral hygiene and age. J Periodontol 1959; 30: 7 -16.

Schwartz M, Lamster IB, Fine JB. Clinical guide to periodontics. Philadelphia: W. B. Saunders 1995. 214p.

Sewerin IB, Andersen V, Stoltze, K. Influence of projection angles upon position of cementoenamel junction on radiographs. Scand J Dent Res 1987; 95: 74 -81.

Shapira L, Tarazi E, Rosen L, Bimstein E. The relationship between alveolar bone height and age in the primary dentition. A retrospective longitudinal radiographic study. *J Clin Periodontol* 1995; 22(5): 408-12.

Sheridan PJ. Enfermidade periodontal. Gibilisco JA. (Ed.). Diagnóstico radiográfico bucal de Stafne. Rio de Janeiro: Interamericana 1986. p.87 -102.

Silha, R. E. Paralleling technic with a disposable film holder. *Dental Radiography and Photography* 1975; 48(2): 27-35.

Soares MG, Moraes MEL, Moraes LC, Médici Filho E, Takeshita WM, Peixoto BC. Manipulação de imagens radiográficas digitais e digitalizadas e a certificação o digital. *Rev da APCD* 2008; 62: 218-23.

Sonoda M. Computed radiography utilizing scanning *laser* stimulated luminescence. *Radiology* 1983; 148: 833-8.

Teixeira RC, Rubira-Bullen IRF, Rubira CMF, Lauris JRP. Avaliação da reprodutibilidade do valor de *pixel* no sistema Digora®. *Revista da Associação Brasileira de Radiologia odontológica*, 2007; v.08, n.02, p.86 -93.

Torriani DD, Gonçalves MR, Vieira JB. Comparação entre os exames radiográficos convencionais e digitalizados em relação ao plano de tratamento de superfície oclusais. *Pesq Odontol Bras* 2000; 14(3): 256 -61.

Vale IS, Bramante AS, Bramante CM, Tavano O. Determinação do comprimento de dentes em função da posição da placa óptica do sistema digital Digora® em relação ao eixo dentário. *Odontol Univ São Paulo* 1998; 12(2): 167-71.

Van Luijk, Sanderink GC. Application of a photodiode in dental radiology. *Oral Surg Oral Med Oral Pathol* 1986; 62:110-16.

Vandré RH, Webber RL, Winston-Salem NC. Future trends in dental radiology. *Oral Surg Oral Med Oral Pathol Oral Radiol Endod* 1995; 80(4): 471 -8.

Watanabe P, Tanaka E, Fenyo-Pereira M, Panella J. Estado atual da arte da imagem digital em odontologia. Rev APCD 1999; 53(4): 320-25.

Wenzel A. Effect of image enhancement for detectability of bone lesions in digitized intraoral radiographs. Scand J Dent Res 1988, 96(2):149-60.

Wenzel A. Influence of computerized information technologies on image quality in dental radiographs. Tandlaegebladet 1991; 5(2): 527-59.

Wenzel A, Gröndahl HG. Direct Digital Radiography in the dental office Int Dent J 1995; 45(1): 27-34.

White CT. Digital Radiography in Dentistry: What it should do for you. Los Angeles: CDA 1999; 27(12): 942-52.

Zamperini CA, Gonçalves M, Silva GPL, Guaglianoni DG. Avaliação de imagens radiográficas digitalizadas de lesões de furca em molares inferiores submetidas a diferentes níveis de compressão. Rev de Odontol da Unesp 2005; (3)34.

ANEXO A

TERMO DE CONSENTIMENTO LIVRE E ESCLARECIDO

Eu.....RG:..... CPF:.....
residente a Por este instrumento particular declaro
para os devidos fins éticos e legais que
Eu, _____,

RG _____, abaixo qualificado, concordo voluntariamente em participar da pesquisa a ser realizado na FAODO – UFMS **“Comparação entre as medidas obtidas das imagens radiográficas digitalizadas com as convencionais das reabsorções ósseas periodontais”** sob a responsabilidade da cirurgião-dentista Eduardo Fialho de Almeida Braga, aluno do Mestrado do Curso de Pós Graduação em Saúde e Desenvolvimento na Região Centro -Oeste da FAMED da Universidade Federal de Mato Grosso do Sul.

Declaro que tomei consciência e fui esclarecido (a) de maneira a não restarem quaisquer dúvidas sobre a minha participação no estudo, de acordo com os termos abaixo relacionados:

1. Fui esclarecido que a minha participação nesta pesquisa não implica em riscos para a minha pessoa estando ciente que me submeterei ao tratamento periodontal para solucionar as alterações do periodonto de sustentação, tendo como benefício o restabelecimento de minha saúde periodontal. Permitirei que sejam realizadas as tomadas radiográficas, bem como as medidas durante o ato cirúrgico a ser realizado, pré-analisado e indicado segundo os preceitos da Periodontia.
2. Fui esclarecido que tenho garantia de receber resposta a qualquer pergunta, dúvida ou esclarecimento que julgue necessário acerca dos assuntos relacionados a esta pesquisa. Assim, poderei entrar em contato pelos telefones: (67) 3324-9328 e (67) 3345 7385 ou e-mail: dadofialho@hotmail.com
3. Estou ciente que tenho a liberdade de negar a minha participação, sem que isso acarrete qualquer prejuízo para minha pessoa.

4. **Estou ciente e tenho a liberdade de negar a minha participação, ou me retirar da pesquisa a qualquer momento, se assim o desejar, sem que isto acarrete qualquer prejuízo para minha pessoa ou tratamento odontológico que esteja sendo realizado.**
5. Poderei ligar para o telefone (67) **3345-7187** da Secretaria do Comitê de Ética em Pesquisa da Universidade Federal de Mato Grosso do Sul para recurso ou reclamações.
6. Fui informado que os resultados são de inteira responsabilidade do pesquisador e estarão a minha disposição, se eu o solicitar.

Desta forma, uma vez lidos e entendidos tais esclarecimentos, dato e assino este termo de consentimento em duas vias, por estar de pleno acordo com o teor do mesmo, ficando uma em minha posse.

Campo Grande, de de 2009 .

Eduardo Fialho de Almeida Braga
Pesquisador Responsável

Participante

ANEXO B

COMITÊ DE ÉTICA



Universidade Federal de Mato Grosso do Sul
Comitê de Ética em Pesquisa /CEP/UFMS

*Carta de Aprovação*

A minha assinatura neste documento, atesta que o protocolo nº 1298 do Pesquisador Pedro Gregol da Silva intitulado "Comparação entre as medidas obtidas das imagens radiográficas digital com a convencional das reabsorções óssea periodontais", e o seu Termo de Consentimento Livre e Esclarecido, foram revisados por este comitê e aprovados em reunião ordinária no dia 11 de dezembro de 2008, encontrando-se de acordo com as resoluções normativas do Ministério da Saúde.

Prof. ~~Odair Pimentel Martins~~

Coordenador do Comitê de Ética em Pesquisa da UFMS

Campo Grande, 12 de dezembro de 2008.

Comitê de Ética da Universidade Federal de Mato Grosso do Sul
<http://www.propp.ufms.br/bioetica/cep/>
bioetica@propp.ufms.br
fone 0XX67 345-7187

Livros Grátis

(<http://www.livrosgratis.com.br>)

Milhares de Livros para Download:

[Baixar livros de Administração](#)

[Baixar livros de Agronomia](#)

[Baixar livros de Arquitetura](#)

[Baixar livros de Artes](#)

[Baixar livros de Astronomia](#)

[Baixar livros de Biologia Geral](#)

[Baixar livros de Ciência da Computação](#)

[Baixar livros de Ciência da Informação](#)

[Baixar livros de Ciência Política](#)

[Baixar livros de Ciências da Saúde](#)

[Baixar livros de Comunicação](#)

[Baixar livros do Conselho Nacional de Educação - CNE](#)

[Baixar livros de Defesa civil](#)

[Baixar livros de Direito](#)

[Baixar livros de Direitos humanos](#)

[Baixar livros de Economia](#)

[Baixar livros de Economia Doméstica](#)

[Baixar livros de Educação](#)

[Baixar livros de Educação - Trânsito](#)

[Baixar livros de Educação Física](#)

[Baixar livros de Engenharia Aeroespacial](#)

[Baixar livros de Farmácia](#)

[Baixar livros de Filosofia](#)

[Baixar livros de Física](#)

[Baixar livros de Geociências](#)

[Baixar livros de Geografia](#)

[Baixar livros de História](#)

[Baixar livros de Línguas](#)

[Baixar livros de Literatura](#)
[Baixar livros de Literatura de Cordel](#)
[Baixar livros de Literatura Infantil](#)
[Baixar livros de Matemática](#)
[Baixar livros de Medicina](#)
[Baixar livros de Medicina Veterinária](#)
[Baixar livros de Meio Ambiente](#)
[Baixar livros de Meteorologia](#)
[Baixar Monografias e TCC](#)
[Baixar livros Multidisciplinar](#)
[Baixar livros de Música](#)
[Baixar livros de Psicologia](#)
[Baixar livros de Química](#)
[Baixar livros de Saúde Coletiva](#)
[Baixar livros de Serviço Social](#)
[Baixar livros de Sociologia](#)
[Baixar livros de Teologia](#)
[Baixar livros de Trabalho](#)
[Baixar livros de Turismo](#)