
**PONTIFÍCIA UNIVERSIDADE CATÓLICA DO RIO GRANDE DO SUL
PRÓ-REITORIA DE PESQUISA E PÓS-GRADUAÇÃO
FACULDADE DE MEDICINA
PROGRAMA DE PÓS-GRADUAÇÃO EM CLÍNICA MÉDICA E CIÊNCIAS DA
SAÚDE
DISSERTAÇÃO DE MESTRADO**

**ESTUDO COMPARATIVO DA
NEOFORMAÇÃO ÓSSEA UTILIZANDO-SE O
ENXERTO AUTÓGENO E TRÊS
SUBSTITUTOS - DEFEITOS ÓSSEOS
EM RATOS**

RODRIGO STEFFEN STEIN

Porto Alegre
2009

Livros Grátis

<http://www.livrosgratis.com.br>

Milhares de livros grátis para download.

**PONTIFÍCIA UNIVERSIDADE CATÓLICA DO RIO GRANDE DO SUL
PRÓ-REITORIA DE PESQUISA E PÓS-GRADUAÇÃO
FACULDADE DE MEDICINA
PROGRAMA DE PÓS-GRADUAÇÃO EM CLÍNICA MÉDICA E CIÊNCIAS DA
SAÚDE
DISSERTAÇÃO DE MESTRADO**

**ESTUDO COMPARATIVO DA NEOFORMAÇÃO ÓSSEA
UTILIZANDO-SE O ENXERTO AUTÓGENO E TRÊS
SUBSTITUTOS - DEFEITOS ÓSSEOS EM RATOS**

RODRIGO STEFFEN STEIN

Dissertação apresentada como requisito para obtenção do grau de Mestre em Ciências da Saúde, pelo programa de Pós-Graduação em Ciências de Saúde da Pontifícia Universidade Católica do Rio Grande do Sul, Área de Concentração em Clínica Cirúrgica.

Orientador: Prof. Dr. Jefferson Braga da Silva

Porto Alegre
2009

S819e Stein, Rodrigo Steffen.
Estudo comparativo da neoformação óssea utilizando-se o enxerto autógeno e três substitutos - defeitos ósseos em ratos / Rodrigo Steffen Stein ; orient. Jefferson Braga da Silva. Porto Alegre: PUCRS, 2009.
xvi; 46f.: il. tab.

Dissertação(Mestrado)–Pontifícia Universidade Católica do Rio Grande do Sul. Faculdade de Medicina. Programa de Pós-Graduação em Medicina e Ciências da Saúde. Área de Concentração: Clínica Cirúrgica.

1. Regeneração Óssea. 2. Transplante Ósseo. 3. Substitutos Ósseos. 4. Durapatita. 5. Fosfatos de Cálcio. 6. Transplante Heterólogo. 7. Transplante Autólogo. 8. Materiais Biocompatíveis. 7. Ratos Wistar. I. Silva, Jefferson Braga da. II. Título.

CDD 617.695
NLM WU 190

Bibliotecária Responsável:
Sabrina Caimi Silva da Costa
CRB10/1606

*Para minha família, que sempre acreditou em mim,
sacrificando-se em prol de minhas conquistas e
proporcionando-me momentos como este.*

AGRADECIMENTOS

Ao Prof. Dr. Jefferson Luis Braga da Silva, pela orientação neste trabalho e as oportunidades de aprendizado que me proporcionou.

Ao Dr. Vinícius Dutra, pela ajuda científica e por gentilmente permitir o uso das dependências do Laboratório de Patologia do Hospital São Lucas da PUC/RS.

Ao Sr. Thiago Giuliani do Laboratório de Patologia do Hospital São Lucas da PUCRS, pela orientação e assistência técnica.

Ao Gilmar, pela amizade e pelo suporte fundamental ao cuidado dos animais de experimentação no laboratório de Habilidades Médicas e Cirurgia Experimental.

À acadêmica Juliana, pelo auxílio na realização das etapas experimentais e por sua disponibilidade para melhorar a nossa pesquisa.

Ao Prof. Mario Wagner, pela orientação na análise estatística dos resultados.

Aos amigos Javier Roman e Jovita Besa, por toda a ajuda científica e a amizade durante estes dois anos de mestrado.

Aos inúmeros colegas e amigos que fiz durante o curso de Mestrado, que tornaram esta experiência ainda mais enriquecedora e prazerosa.

RESUMO

Introdução: O tratamento de eleição para as correções de defeitos ósseos ainda é o enxerto ósseo autógeno. Suas principais limitações, como o volume restrito na região doadora, o pós-operatório desconfortável nessa região e a difícil aceitação pelos pacientes, levaram à busca por materiais que possam restaurar a forma e a função do osso perdido com a excelência do enxerto autógeno, porém com menos inconvenientes. O objetivo deste estudo é comparar a porcentagem de neoformação óssea promovida pelo enxerto ósseo autógeno e três tipos de materiais de substituição de características distintas em cavidades em fêmures de ratos.

Métodos: Foram realizadas 2 cavidades de 5,4 x 2,7 mm, em cada fêmur (direito e esquerdo), de 14 ratos Wistar isogênicos. Cada um dos 4 defeitos criados foi preenchido com o osso autógeno ou com um dos três materiais testados – hidroxiapatita (HA), Genphos[®] (HA+ β -TCP) e GenMix[®] (um enxerto ósseo bovino composto). Ao final dos períodos de 6 semanas (n=6) e 12 semanas (n=8), os animais foram sacrificados. As lâminas (coradas com Picro-Sirius) foram analisadas por microscopia ótica normal e software específico.

Resultados: Os grupos com o osso autógeno se mostraram muito superiores aos demais nos dois tempos analisados, tendo uma média de neoformação óssea \pm DP iguais a 90,6 \pm 10,8 % em 6 semanas, e 98 \pm 9,2 % em 12 semanas ($p > 0,0001$ em ambos os tempos analisados). Em 6 semanas, os resultados para os demais grupos foram os seguintes: Genphos[®] 46 \pm 7,1% , HA 43,1 \pm 8,4% e GenMix[®] 57,3 \pm 4,5%. Em 12 semanas, Genphos[®] 47,8 \pm 11,1%, HA 39,9 \pm 5,4%, GenMix[®] 59,7 \pm 4,8 % .

Discussão: O osso autógeno apresentou um comportamento notadamente superior aos outros grupos nos 2 tempos analisados. Dentre os substitutos testados – excetuando a comparação HA com GemMix[®] em 12 semanas ($p = 0,007$) –, não se conseguiu provar diferenças que alcançaram significância estatística.

Conclusões: Em ambos os tempos analisados, os três materiais de substituição óssea testada se mostraram inferiores ao osso autógeno na porcentagem de neoformação óssea.

Palavras-chave: Regeneração Óssea; Transplante Ósseo; Substitutos Ósseos; Durapatita; Fosfatos de Cálcio; Transplante Heterólogo; Transplante Autólogo; Materiais Biocompatíveis; Ratos Wistar

ABSTRACT

Introduction: Autogenous bone grafting is the first-choice treatment for reconstructing or replacing bone defects. Its main shortcomings and complications, such as limited quantities of bone for harvest, donor-site morbidity, and patient reluctance to accept it, gave rise to the seek for grafting substitutes for autogenous bone.

The aim of this study is to compare the percentage of new bone formation promoted by autogenous bone grafts with three different substitute materials.

Methods: Fourteen adult, male, isogenic Wistar rats were subjected to the experiment. Two surgical cavities, measuring 5,4 X 2,7mm were created in both right and left femurs. Each was filled with either autogenous graft or one of the three substitute materials (hydroxyapatite (HA), Genphos[®] (HA+ β -TCP) e GenMix[®] (composite bovine bone graft). Animals were sacrificed in six weeks (n=6) and twelve weeks (n=8). Sections were stained in picro-sirius and viewed under optical microscope and image software.

Results: autogenous bone graft groups showed $90,6\% \pm 10,8$ SD new bone formation in 6 weeks and $98 \pm 9,2$ % em 12 weeks ($p > 0,0001$). Genphos[®] showed $46 \pm 7,1\%$ SD, HA $43,1 \pm 8,4\%$ SD and GenMix[®] $57,3 \pm 4,5\%$ SD in 6 weeks and $47,8 \pm 11,1\%$ SD, $39,9 \pm 5,4\%$ SD and $59,7 \pm 4,8\%$ SD in 12 weeks, respectively ($p = 0,007$).

Discussion: autogenous bone showed better results than substitute materials in both 6 and 12 weeks. Among the tested materials, except for the comparison of HA and GenMix in 12 weeks ($p = 0,007$) there were no statistically significant differences.

Conclusion: The three different substitute materials did not play a role equivalent to autogenous bone grafts referring to the percentage of new bone formation in 6 and 12 weeks.

Keywords: Bone Regeneration; Bone Transplantation; Durapatite; Calcium Phosphates; Transplantation, Heterotopic; Transplantation, Autologous; Biocompatible Materials; Rats, Wistar.

LISTA DE ILUSTRAÇÕES

- Figura 1** - Fotografia do osso autógeno armazenado em pote dopen após sua remoção das cavidades confeccionadas com broca trefina 2,7mm 16
- Figura 2** - Fotografia dos grânulos do Genphos®..... 17
- Figura 3** - Fotografia da Hidroxiapatita sintética reabsorvível..... 18
- Figura 4** - Fotografia do GenMix®..... 19
- Figura 5** - Fotografia mostrando a exposição da área do fêmur a ser tratada e broca trefina 2,7 mm utilizada. 21
- Figura 6** - Fotografia demonstrando as perfurações realizadas e início da remoção do osso, que será utilizado como fonte de osso para o enxerto autógeno 22
- Figura 7** - Fotografia demonstrando duas cavidades preenchidas, a da esquerda com HÁ, e a direita com GenMix®. 23
- Figuras 8 e 9** - Fotografias demonstrando a sutura por planos sendo realizada 23
- Figura 10** - Fotografia demonstrado o aspecto encontrado após 12 semanas dos quatro grupos testados 25
- Figura 11** - Rx demonstrado aspecto radiológica após 12 semanas. 26
- Figura 12** - Fotografia de osso normal de lâmina corada com Picro-Sirius 29
- Figura 13** - Mesma área da figura 20 após tratamento de imagem com Image Pró-plus, que contará a área clara selecionada (Osso normal) 29
- Figura 14** - Fotografia de histologia de grupo tratado com osso autógeno em 12 semanas. Aumento 50x..... 33
- Figura 15** - Fotografia de histologia de osso normal adjacente ao tratamento da fig.12 (controle - 100%). Aumento 50x 33
- Figura 16** - Fotografia de histologia de grupo tratado com Genphos® em 12 semanas. Aumento 50x..... 33
-

Figura 17 - Fotografia de histologia de osso normal adjacente ao tratamento da fig. 14 (controle – 100%). Aumento 50x.....	33
Figura 18 - Fotografia de histologia de grupo tratado com HA em 12 semanas. Aumento de 50x	34
Figura 19 - Fotografia de histologia de osso normal adjacente ao tratamento da fig.16 (controle – 100%). Aumento 50x.....	34
Figura 20 - Fotografia de histologia de grupo tratado com GenMix [®] em 12 semanas. Aumento de 50x.....	34
Figura 21 - Fotografia de histologia de osso normal adjacente ao tratamento da Fig 18. (controle – 100%). Aumento 50x	34
Figura 22 - Espessamento da área tratada com enxerto ósseo autógeno em comparação com sua área adjacente (controle).....	35
Figura 23 - Área adjacente a Figura 22 que serviu como controle de 100% de neoformação a ser alcançada.....	35
Figura 24 - Gráfico de média e desvio padrão representando os valores da neoformação óssea entre os grupos em estudo	36

LISTA DE TABELAS

Tabela 1 - Áreas doadoras de osso autógeno e suas vantagens e desvantagens.	6
Tabela 2 - Descrição dos grupos experimentais.	14
Tabela 3 - Distribuição de animais por grupo, perdas e áreas de tratamentos analisadas...	32
Tabela 4 - Variação das médias \pm DP do índice de neoformação óssea nos dois tempos analisados	36

LISTA DE ABREVIATURAS

BMPs	proteínas morfogenéticas ósseas
Ca	cálcio
DBM	matriz óssea desmineralizada (ING)
DMP	matriz óssea mineralizada (ING)
DP	desvio padrão
HA	hidroxiapatita
Mm	milímetros
<i>n</i>	número (exemplares estatísticos)
P	fosfato
PDGF	fator de crescimento endotelial derivado de plaquetas
RPM	rotações por minuto
RTG	regeneração tecidual guiada
β-TCP	beta tri cálcio fosfato
TGF-β	fator de crescimento de transformação beta

SUMÁRIO

1 INTRODUÇÃO	1
2 REFERENCIAL TEÓRICO	3
2.1 Microestrutura e Macroestrutura do Osso Humano.....	3
2.2 Tipos de Enxertos Ósseos.....	4
2.3 O Enxerto Autógeno.....	5
2.4 Mecanismos Biológicos e Fatores de Sucesso para os Enxertos Ósseos.....	7
2.5 Características Desejadas dos Materiais Utilizados para Regeneração Óssea... 8	
3 OBJETIVOS DO ESTUDO	11
4 HIPÓTESE	12
5 MATERIAL E MÉTODO	13
5.1 Delineamento	13
5.2 Animais.....	13
5.2.1 Descrição dos Animais.....	13
5.2.2 Controle de normalidade óssea	14
5.2.3 Grupos experimentais	14
5.3 Materiais para enxertia óssea	15
5.3.1 Osso Autógeno	15
5.3.2 Genphos [®] (HA+β-TCP).....	16
5.3.3 HÁ-Hidroxiapatita Sintética Reabsorvível.....	17
5.3.4 GenMix [®]	18
5.4 Procedimentos Cirúrgicos.....	19
5.4.1 Pré-Operatório	19
5.4.2 Procedimento Anestésico	20
5.4.3 Procedimento Cirúrgico.....	20
5.4.4 Procedimento de Morte dos Animais	24

5.5 Remoções e Preparo dos Fêmures	24
5.5.1 Dissecção e Fixação dos Fêmures	24
5.5.2. Descalcificação e Confeção de Blocos de Parafina.	26
5.5.3 Confeção das Lâminas Histológicas	27
5.5.4 Técnica de Coloração de Picro-Sirius	27
5.6 Fotografias e Análise das Imagens	28
5.6.1 Análise das Imagens com Programa Image Pro Plus 4.5.1	28
5.7 Análise Estatística	29
5.8 Aspectos Éticos	30
6 RESULTADOS.....	31
7 DISCUSSÃO	37
8 CONCLUSÕES	43
REFERÊNCIAS	44

1 INTRODUÇÃO

São inúmeras as doenças e os acidentes que causam defeitos ósseos que necessitam ser corrigidos. Até os dias atuais, o tratamento de eleição para as correções destes defeitos são os enxertos ósseos autógenos. Este tratamento, porém, possui inúmeras limitações e inconvenientes, dentre eles a difícil aceitação por parte dos pacientes, o volume e a forma limitada das áreas doadoras, o defeito gerado na extração do enxerto, e o pós-operatório desta área, que normalmente apresenta mais complicações que na área receptora do enxerto.

Por todas essas razões, inúmeros são os materiais que foram criados na tentativa de conseguir um substituto para o osso autógeno (nos enxertos) que o reconstituísse com êxito tanto a forma quanto a função do osso perdido.

Novos materiais com características e marcas diferentes têm entrado no mercado, mas carecem estudos que os embasem, principalmente comparando a neoformação óssea por eles promovida com a do enxerto autógeno, que é ainda o padrão ouro a ser alcançado ou superado. Com estudos consistentes, ficará mais fácil para os profissionais

da área da Saúde, que necessitem executar um enxerto ósseo, embasarem suas escolhas terapêuticas.

Este estudo visa comparar a porcentagem de neoformação óssea promovida por um enxerto autógeno em defeitos de 5,4 x 2,7 mm realizados nos fêmures de ratos nos períodos de 6 e 12 semanas, confrontando estes resultados com os alcançados por 3 diferentes materiais de substituição óssea – uma HA+TCP (Genphos[®]), uma HA reabsorvível (Bionnovation) e um enxerto ósseo bovino composto orgânico + inorgânico (GenMix[®]).

2 REFERENCIAL TEÓRICO

2.1. Microestrutura e Macroestrutura do Osso Humano

O osso pode ser classificado com relação à sua microestrutura em quatro componentes: células, matriz orgânica, matriz inorgânica e fatores sinalizantes solúveis. Esses componentes integram-se de maneira distinta com relação à macroestrutura, formando o osso cortical e esponjoso. (1)

Existem três fenótipos de células ósseas: os osteoblastos, os osteócitos e os osteoclastos. (1)

As matrizes dividem-se em orgânica e inorgânica. Aproximadamente 35% do peso do osso correspondem à matriz orgânica, cuja maior parte é constituída por colágeno tipo I (90%), e o resto (10%) corresponde a matrizes não-colágenas, dentre as quais se podem destacar as BMPs, os proteoglicanos e as glicoproteínas. (1)

A matriz inorgânica é responsável por 60% a 70% do peso do osso seco. Cerca de 99% do cálcio, 85% do fósforo e 40% a 60% do sódio e magnésio do corpo se

encontram no esqueleto, que em sua composição seria sem impurezas, $CA_{10}(PO_4)_6(OH)_2$. (1)

Quanto à macroscopia, o osso pode ser dividido em osso cortical (compacto) e esponjoso (trabecular). O osso cortical, que a olho nu parece denso e compacto, constitui cerca de 80% do esqueleto. Interposto entre as camadas de osso cortical, fica o osso trabecular – e, por causa de seu aspecto espacial, é também chamado de esponjoso. Não tem a função de sustentação do osso cortical; pode, porém, responder rapidamente a requerimentos fisiológicos. (1)

2.2. Tipos de Enxertos Ósseos

Os enxertos podem ser divididos em quatro categorias. (2)

Autoenxertos ou enxertos autógenos são aqueles enxertos “autodoados” pelos próprios pacientes. Homoenxertos são aqueles doados por outros indivíduos, porém de mesma espécie (bancos de ossos). Xenoenxerto é a matriz óssea mineralizada ou desmineralizada de outra espécie, que não humana (osso bovino mineralizado, ou desmineralizado). Enxertos Alloplásticos são substitutos ósseos sintéticos (HA sintética, vidro bioativo...).

2.3. O Enxerto Autógeno

Os enxertos ósseos são o segundo mais freqüente procedimento de transplante, atrás somente de transfusão de sangue. (3) Para esta enxertia, o osso autógeno ainda apresenta as melhores características, sendo considerado, por esta razão, o enxerto ósseo autógeno como o procedimento “padrão ouro” – todas as demais alternativas possuem inúmeras desvantagens. (4, 5) O uso de osso autógeno, além de diminuir o risco de transmitir doenças infecciosas, possui características osteocondutivas, osteoindutivas e osteogênicas consideradas ótimas (Tabela 1). (5) Como suas principais desvantagens podem ser citados o pós-operatório que apresenta recuperação demorada e, a morbidade da área doadora que normalmente é pior que a área receptora do enxerto. (5, 6, 7, 8, 9, 10)

Tabela 1 - Áreas doadoras de osso autógeno e suas vantagens e desvantagens. (2)

ÁREA DOADORA	VANTAGENS	DESVANTAGENS
Crista do Íliaco	Osso do próprio paciente Osteogênico Disponibilidade	Morbidade do sítio doador Requer anestesia geral Pós-operatório com recuperação demorada
Ramo ascendente e sínfise da mandíbula	Osso do próprio paciente Osteogênico Disponibilidade	Morbidade do sítio doador Pós-operatório com recuperação demorada
Tórus	Osso do próprio paciente Osteocondutivo	Somente alguns pacientes possuem Morbidade do sítio doador Somente osso cortical
Costela ou platô tibial	Osso do próprio paciente Disponibilidade	Morbidade do sítio doador Requer anestesia geral Pós-operatório com recuperação demorada
Calvário	Osso do próprio paciente Osteogênico Disponibilidade	Morbidade do sítio doador Requer anestesia geral Pós-operatório com recuperação demorada

2.4. Mecanismos Biológicos e Fatores de Sucesso para os Enxertos Ósseos

A cicatrização de um tecido, como o tecido ósseo, pode ocorrer por um processo de reparo ou por uma regeneração. O resultado final de um reparo é uma cicatriz de tecido fibrótico; e de uma regeneração é um tecido com características indistinguíveis do tecido original. O problema com o tecido fibrótico é que ele pode não restaurar as funções normais (mecânicas, por exemplo) do tecido ou órgão injuriado. (11)

Os mecanismos biológicos que formam o princípio básico para os enxertos ósseos incluem três processos: osteogênese, osteocondução e osteoindução. (4, 5, 12)

Osteogênese ocorre quando osteoblastos ou células precursoras de osteoblastos são transplantados juntamente com o material de enxerto para dentro do defeito, onde podem estabelecer centros de formação óssea. (4,12)

Osteocondução ocorre quando o material de enxerto não-vital serve como arcabouço para o crescimento de células precursoras de osteoblastos, que posteriormente se distribuem no interior do defeito. (4,12)

A osteoindução envolve a formação de um novo osso pela diferenciação local das células mesenquimais indiferenciadas em células formadoras de osso sobre a influência de um ou mais agentes indutores. (4, 12)

Existem três condições básicas que são pré-requisitos para a regeneração óssea:(12)

1. uma fonte de células formadora de osso ou células com capacidade de se diferenciar em células formadoras de osso;
2. a presença de estímulo osseoindutor para iniciar a diferenciação das células mesenquimais indiferenciadas em osteoblastos;
3. a presença de um meio osteocondutor formando uma matriz sobre a qual o tecido invasor possa proliferar, e no qual células osteoprogenitoras estimuladas possam se diferenciar em osteoblastos.

A formação de osso secundária, que ocorre após a realização dos enxertos ósseos, pode ter três origens: a transplantação de células vivas em conjunto com o enxerto (somente osso autógeno), invasão de osteoblastos nativos (do osso adjacente ao enxerto), e transformação de células do paciente (células mesenquimáticas indiferenciadas) em osteoblastos. Se existirem sítios de aderência celular e um razoável suporte estrutural em um meio apropriado, a capacidade intrínseca das células para reorganizar e gerar novo tecido será alcançada. (13)

2.5 Características Desejadas dos Materiais Utilizados para Regeneração Óssea

Os materiais utilizados para facilitar e regeneração em vivo devem ter a microestrutura e a composição química requerida para crescimento normal de células e função. Para uma regeneração óssea, um material processado com características

semelhantes ao osso do ponto de vista físico, químico e mecânico seria mais desejável, pois essas propriedades irão influenciar para que o crescimento de células ósseas e a função do osso neoformado sejam normais. (11)

Os substitutos ósseos para enxertia deveriam, de uma maneira ideal, ser osteocondutivos, osteoindutivo, biocompatível, bioreabsorvível, estruturalmente similar ao osso, fácil de usar e com custo acessível. (4)

Eficácia, segurança e custo são fatores cruciais quando se seleciona o tipo adequado de material que será utilizado para se realizar do enxerto ósseo. Por respeito ao paciente, o uso de um osso que não seja de cadáveres é o ideal, apesar de até recentemente não estar disponível um substituto ósseo que tenha características perfeitas. Certamente seria vantajoso quando possível o uso de produtos sintéticos; porém, matrizes ósseas demineralizadas e enxertos aloplásticos continuam sendo alternativas razoáveis e seguras de produtos. (5)

O enxerto ósseo sintético idealizado deveria conter (I) fatores de crescimento osteoindutivos para estimular células osteoprogenitoras e moléculas sinalizadoras; (II) células osteoprogenitoras primitivas com receptores que respondam a estes sinais, diferenciando-se em células formadoras de osso, e (III) um material osteocondutivo que promova um meio favorável para a função de células e fatores do crescimento. (7)

O sucesso da regeneração óssea guiada depende da criação e manutenção do espaço para o material que permitirá a migração celular. (14)

Com o passar dos anos, inúmeros são os materiais que têm surgido para suporte e crescimento celular; porém, apenas alguns, têm demonstrado sua eficácia clínica, (3) sendo que um substituto ósseo ideal ainda está para ser encontrado. (10)

3 OBJETIVO DO ESTUDO

Comparar as porcentagens de neoformação óssea (calculada por histologia e software de imagem) entre o osso autógeno e os três substitutos testados, detectando se houve diferenças significativas de neoformação óssea entre eles.

4 HIPÓTESE

O osso autógeno apresentará uma formação óssea superior à dos materiais testados – e, assim, continua a ser a melhor alternativa para a enxertia óssea, podendo os materiais apresentar ou não diferenças estatísticas entre a percentagem de neoformação promovidos por eles.

Hipótese nula: o método usado não seria eficaz para detectar diferenças entre os grupos testados.

Hipótese alternativa: algum dos materiais testados alcançará uma percentagem de formação óssea próxima ou superior à do osso autógeno. Com isso, este poderá ser considerado uma alternativa ideal para o uso em enxertos ósseos.

5 MATERIAL E MÉTODO

5.1 Delineamento

Estudo experimental prospectivo, controlado e randomizado em ratos Wistar, exclusivamente destinados para pesquisa.

5.2 Animais

5.2.1 Descrição dos Animais

Foram utilizados 14 ratos (*Rattus norvegicus*) da raça Wistar, machos, adultos jovens entre 2 a 4 meses, isogênicos da linhagem Kyoto, com um peso entre 220 – 300 gramas, provenientes do Laboratório de Microcirurgia e Pesquisa da PUCRS e mantidos no mesmo local, em condições ambientes adequadas para a espécie – controle da temperatura, umidade, ventilação, luz (12 horas dia/12 horas noite), ruído, odores e interação social. Foram mantidos em gaiolas individuais, recebendo livre acesso para água e alimento, adequado para a espécie em qualidade e quantidade. Os animais foram mantidos no biotério do Laboratório de Microcirurgia-PUC/RS, aos cuidados de profissionais com competência no manuseio e no cuidado de animais.

Os espécimes foram alocados randomicamente em 2 grupos experimentais que receberam o mesmo tratamento; foram, contudo, sacrificados e analisados em tempos diferentes (6 e 12 semanas) (Tabela 2).

Tabela 2 - Descrição dos grupos experimentais

Grupo	Descrição
6 semanas	Composto por 6 ratos Wistar com 24 unidades experimentais, 4 por espécime.
12 semanas	Composto por 8 ratos Wistar com 32 unidades experimentais, 4 por espécime.

Fonte: O Autor

5.2.2 Controle de normalidade óssea

- Para a determinação do que seria 100% de neoformação a ser alcançada, foi selecionada para cada lâmina histológica testada, uma região de osso normal adjacente à lesão com comprimento e área similar.

5.2.3 Grupos experimentais

- Grupo 6 semanas: grupo inicialmente composto por 6 ratos machos Wistar isogênicos

- Grupo 12 semanas: grupo inicialmente composto por 8 ratos machos Wistar isogênicos.

5.3 Materiais para enxertia óssea

5.3.1 Osso Autógeno

O enxerto de osso autógeno foi feito com a coleta do próprio osso do fêmur, removido com uma trefina de 2,7mm (Prudent - Dental Trinks Ind. e Com. - BRASIL) (Fig. 1), das 4 cavidades feitas nos dois fêmures de cada rato. Antes de sua utilização, foi armazenado em um pote dapen odontológico estéril e particulado em pedaços menores com um mini-alveolótomo odontológico.



Figura 1- Fotografia do osso autógeno armazenado em pote dapen após sua remoção das cavidades confeccionadas com broca trefina 2,7mm (Prudent - Dental Trinks Ind. e Com. - BRASIL)

5.3.2 Genphos[®] (HA + TCP)

O Genphos[®] (Baumer S.A Brasil) é um material composto de Hidroxiapatita e B-Trifosfato de Cálcio na proporção aproximada de 70:30 %; Granulometria: 0,50 - 0,75mm (Fig. 2).



Figura 2 - Fotografia dos grânulos do Genphos[®], uma composição de HA (70%) e β -TCP (30%) com granulométrica de 0,50 - 0,75mm.

5.3.3 HA - Hidroxiapatita Sintética Reabsorvível

A HA (hidroxiapatita) reabsorvível sintética (Bionnovation Biomedical S.A. Brasil) é produzida a partir do método da precipitação. Os resultados de caracterização mostraram que o material produzido é composto por 100% de hidroxiapatita, não havendo coexistência de outras fases baseadas no sistema Ca – P (Fig. 3).



Figura 3 - Fotografia da Hidroxiapatita sintética reabsorvível (Bionnovation S.A. Brasil) de granulação 0,70 a 0,80 mm.

5.3.4 GenMix[®]

O GenMix[®] (Baumer S.A. Brasil) é um enxerto composto de origem bovina, possuindo em sua composição componentes orgânicos, inorgânicos e colágeno. Granulometria: Microgranular - 0,25 - 1,0mm (Fig. 4).



Figura 4 - Fotografia do GenMix[®], que é um enxerto ósseo composto por parte orgânica inorgânica e colágeno. Microgranular - 0,25 - 1,0mm .

5.4 Procedimento Cirúrgico

5.4.1 Pré-operatório

Todos os procedimentos cirúrgicos foram realizados pelo mesmo cirurgião (o autor). Os animais de experimentação passaram por um período de aclimação de no mínimo 8 semanas antes da cirurgia, já que são criados dentro do mesmo laboratório onde foram realizadas as cirurgias.

5.4.2 Procedimento Anestésico

Foi administrada anestesia intraperitoneal com uma solução constituída por 0,2ml de Cloridrato de Clorpromazina (Clorpromaz 5mg /ml) + 0,8ml de Ketamina (Ketamin-S(+), 50 mg /ml, Cristalia, Brasil) na dose de 0,3ml de solução /100 gramas de peso corporal do rato (o que é equivalente a 0,3 mg de Clorpromazina +12 mg de Ketamina /100 gr. de peso corporal do rato). Foi realizada a tricotomia na área de acesso cirúrgico sobre os dois fêmures (esquerdo e direito). Doses de manutenção anestésica foram contempladas para serem ministradas no transcorrer do ato cirúrgico, conforme necessário (metade da dose inicial).

5.4.3 Procedimento Cirúrgico

Em todos os procedimentos cirúrgicos realizados, foram utilizadas técnicas assépticas, estando os materiais utilizados esterilizados e com o uso de campo cirúrgico também estéril sob o rato operado.

Sob anestesia geral, cada rato foi posicionado em decúbito lateral. Uma incisão longitudinal de cerca de 4 cm foi realizada, paralela e anterior ao eixo de ambos os fêmures – foi feita uma de cada vez. Com a dissecação delicada do músculo e periósteo, foi exposta a área anterior de cada fêmur (Fig.5). Com o auxílio de um motor elétrico BIm 600 plus (Driller S.A. Brasil) e contra ângulo 1x1 (KaVo do Brasil Ind. Com. Ltda.), foram confeccionadas 2 cavidades de 5,4mm, utilizando broca trefina de 2,7mm (Prudent - Dental Trinks Ind. e Com. - BRASIL), em 2 cavidades adjacentes 2,7 x 2 = 5,4mm. Para confecção destas cavidades, foi estipulado um torque constante de 45N, velocidade de 45.000 rpms e irrigação abundante (70% - regulagem do motor Driller) com soro fisiológico para viabilidade de regeneração óssea.

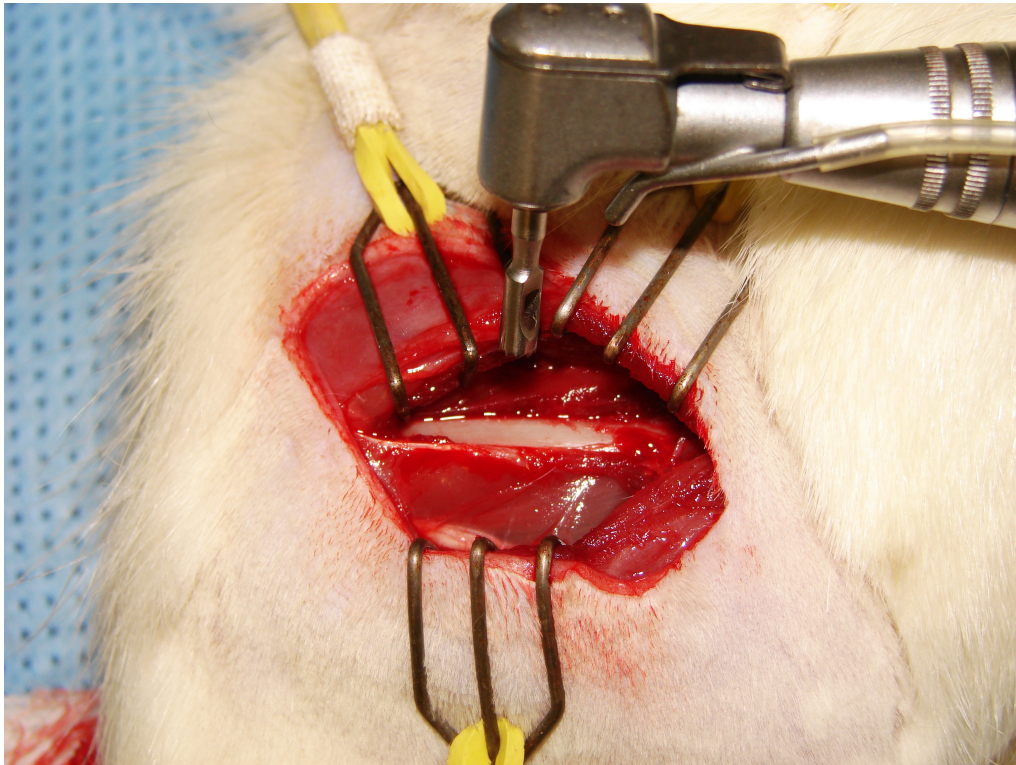


Figura 5 - Fotografia mostrando a exposição da área do fêmur a ser tratada e a broca trefina 2,7 mm utilizada.

Após as perfurações (Fig.6), os fragmentos ósseos foram removidos com cuidado e armazenados em potes Dapen estéreis (Figura1). Posteriormente estes serão utilizados como osso autógeno para ser enxertado (após ser particulado com mini-alveolótomo odontológico) em uma das cavidades.

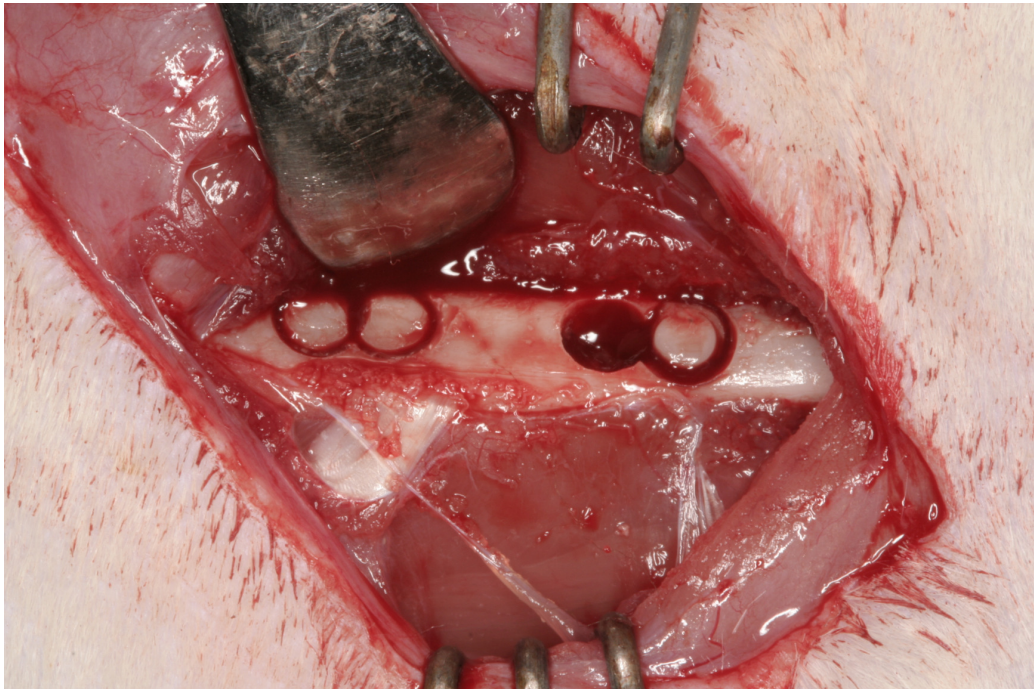


Figura 6 - Fotografia demonstrando as perfurações realizadas e início da remoção do osso, que será utilizado como fonte de osso para o enxerto autógeno.

Em cada espécime tratado, foram então confeccionados 4 “defeitos” ósseos (2 por fêmur). Cada um destes foi preenchido por um dos três substitutos ósseos (Fig.7), sendo a outra preenchida pelo osso autógeno. A distribuição da posição dos materiais nas cavidades dos fêmures sofreu rotação no sentido horário para padronização de áreas enxertadas com cada material.

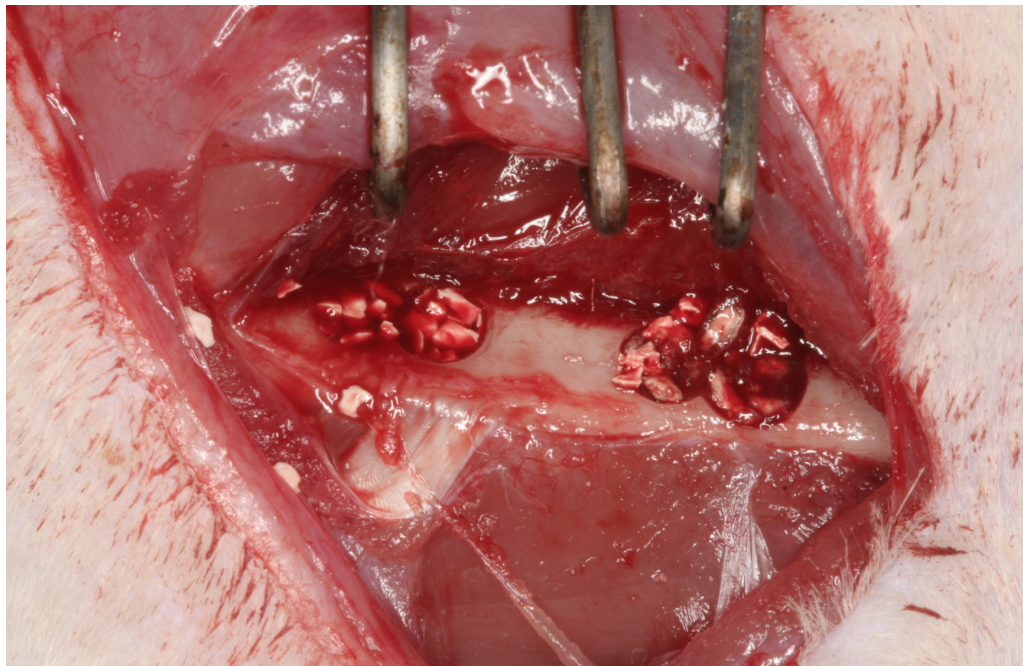
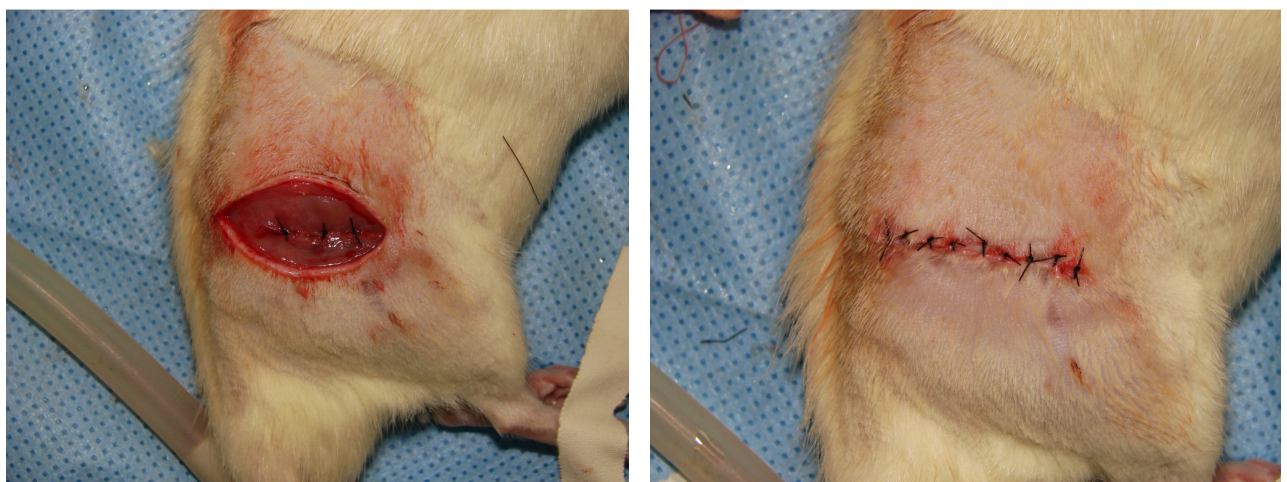
Figura 7 - Fotografia demonstrando duas cavidades preenchidas – a da esquerda com HA, e a da direita com GenMix®.

Tanto a sutura do periósteo quanto a sutura por planos e da pele foram executadas com fio mononylon 4-0 (Ethilon® Johnson & Johnson, Brasil)(Figs. 8 e 9).

Os ratos foram mantidos em gaiolas individuais após as cirurgias.



Figuras 8 e 9 - Fotografias demonstrando a sutura por planos sendo realizada.

Durante o período de observação pós-operatória, foi utilizada uma solução de paracetamol na concentração de 1 ml/ 20 ml de água para analgesia.

5.4.4 Procedimento de Morte dos Animais

No momento da morte dos grupos de animais, respectivamente em 6 e 12 semanas pós-operatórias, uma dose da anestesia, já mencionada, foi realizada; posteriormente, foi aplicada uma sobre-dosagem de pentobarbital sódico (Tiopental[®]) de 100 mg /kg intracardíaca com o rato já previamente anestesiado, sem provocar dor ou outro sofrimento ao animal, conforme recomenda a resolução n° 714, de 20 de junho de 2002, sobre os métodos de eutanásia segundo espécie.

5.5 Remoções e Preparo dos Fêmures

5.5.1 Dissecção e Fixação dos Fêmures

Após a morte dos animais, foi feita uma remoção delicada dos fêmures direito e esquerdo (Fig.10), que imediatamente foram colocados em solução de formol a 10% por três dias. Durante a dissecção e remoção dos tecidos moles, não foi encontrada nenhuma falha total dos enxertos realizados; sendo somente observado que alguns grânulos dos

grupos da HA e HA+TCP (Genphos[®]) foram removidos junto com o periósteo, demonstrando a não união destes ao enxerto, e sim ao periósteo.

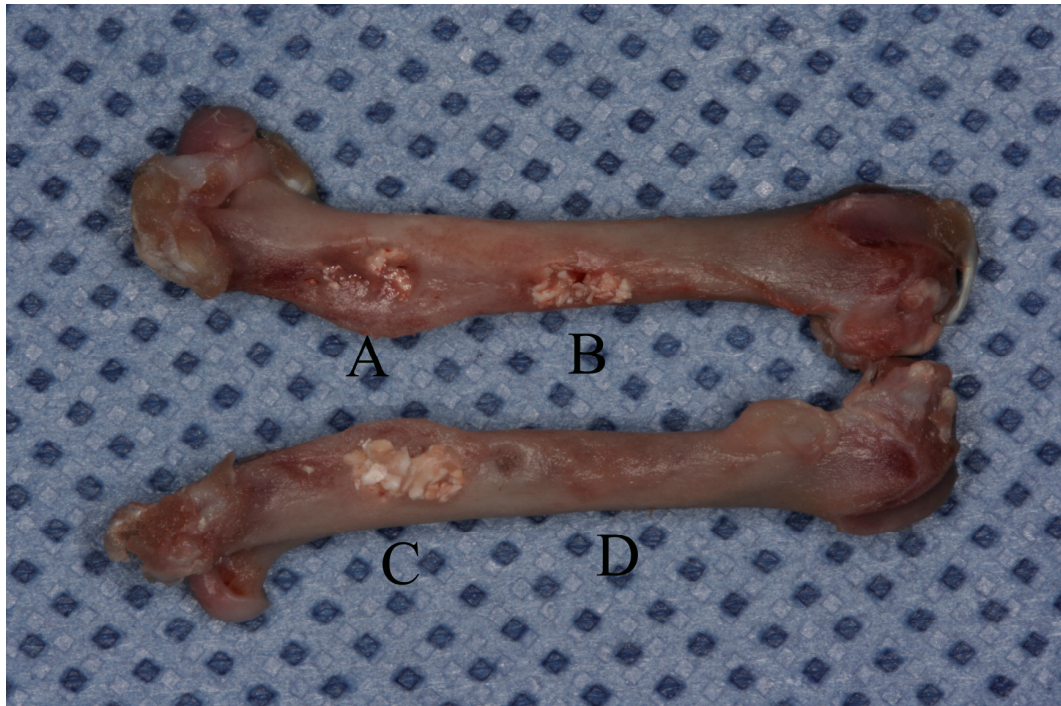


Figura 10- Fotografia demonstrando o aspecto encontrado após 12 semanas dos quatro grupos testados. A) Genmix[®], B) Genphos[®], C) HA (Bionnovation), D) Autógeno. Observar a dificuldade até mesmo de localização da área do enxerto autógeno(D).

Para melhor demonstração das diferenças da calcificação foram retirados RX dos fêmures fotografados, para uma melhor visualização das diferenças entre os grupos (Fig11), não tendo sido utilizado os mesmos para a medição da neoformação óssea.

Todos os demais procedimentos para a confecção das lâminas histológicas foram realizados no Laboratório de Patologia do Hospital São Lucas da PUC/RS por pessoal capacitado e treinado para as funções.

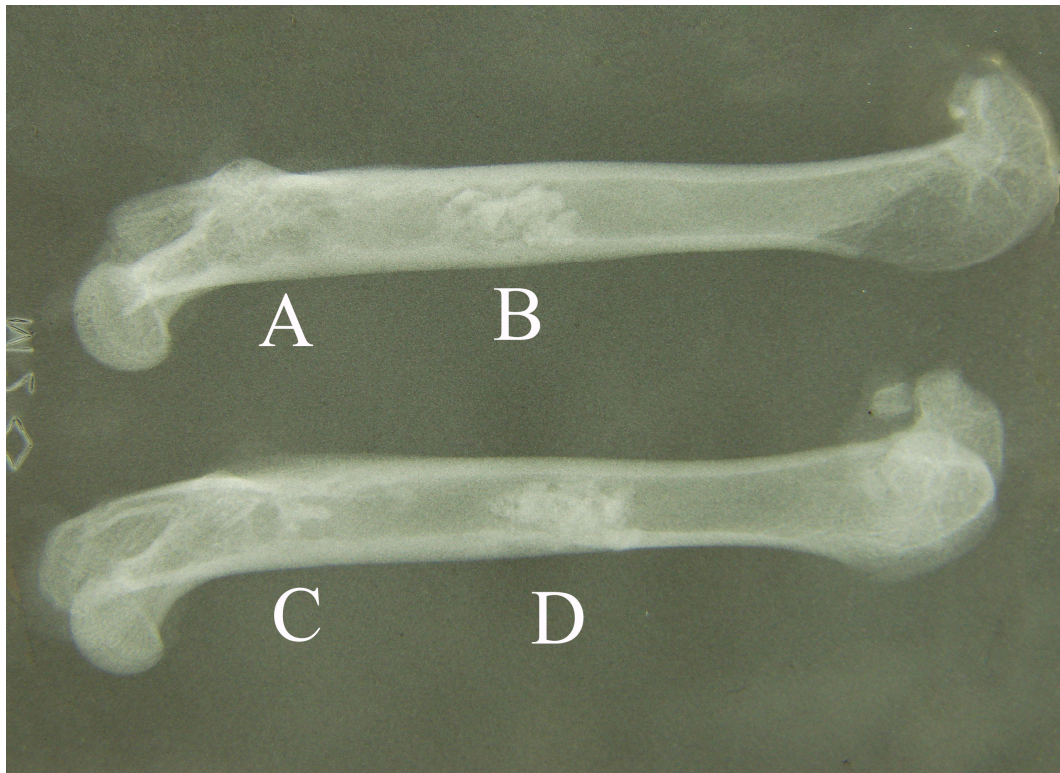


Figura 11- Rx demonstra aspecto radiológico após 12 semanas - A) Autógeno, B) HA (Bionnovation), C) GenMix[®], D) Genphos[®].

5.5.2. Descalcificação e Confeção de Blocos de Parafina.

Os fêmures foram seccionados com ajuda de um disco de carburundum odontológico, do mesmo motor elétrico Driller BLM 600 Plus utilizado nas demais cirurgias, e da peça reta 1x1 (KaVo do Brasil Ind. Com. Ltda.). Foi seccionado, além da área enxertada, cerca de 0,5 a 1 mm de osso sadio de ambos os lados da área tratada.

Todos os tratamentos foram separados de acordo com o tipo de enxerto realizado; a descalcificação lenta dos mesmos foi realizada com ácido fórmico em concentração de 30% em uma estufa a 37 °C, sendo trocado a cada três dias pelo período

de duas semanas. Após completa descalcificação, foi feita a inclusão das peças em parafina para corte em micrótomo e confecção de lâminas histológicas.

5.5.3 Confecção das Lâminas Histológicas

Em todas as peças, foi descartado o primeiro milímetro a fim de se ter certeza de que o primeiro corte se encontrava dentro da área tratada. Após, foram confeccionadas 10 lâminas histológicas com 2 a 5 cortes de 50 μ m do fêmur em cada. Após essa seqüência, foi descartado mais 1 mm, sendo realizado os mesmos procedimentos, acima descritos, para o preparo das lâminas – e assim subseqüentemente, até se desgastar toda a peça.

5.5.4 Técnica de Coloração de Picro-Sirius

O Picro-Sirius foi escolhido por ser uma coloração para colágeno em que ficam evidentes tanto as áreas de osso normal (com presença de colágeno Tipo I) quanto as áreas da medula óssea e de fibrose. Assim, as áreas podem ser diferenciadas através da distribuição do colágeno.

Após ficar 24 horas em estufa a 60°C, as lâminas foram desparafinizadas (xilol – 2 x por 5 min; álcool absoluto – 4 x por dois minutos) e hidratados em água corrente. Em seguida foi realizada a incubação em solução de Picro-Sirius a 1% por uma hora;

seguido de lavagem em água corrente por 20 minutos. Quando secas, as lâminas foram desidratadas em álcool absolutos (4 x de 2 min), clarificadas em xilol (2 x de 5 min) e montadas com bálsamo de Canadá e lamínula 24 x 50 mm. As lâminas foram catalogadas e examinadas para escolha das áreas a serem fotografadas e analisadas.

5.6 Fotografias e Análise das Imagens

Todos os grupos estudados foram examinados com microscopia ótica normal, com aumento de 5x. Ao se capturar as imagens com o auxílio da câmera CoolSNAP™-Pro *cf* (Media Cybernetics, Inc.), é produzido aumento similar de uma objetiva de 10x; com isso, as imagens resultantes passam a ter um aumento de 50x.

Para a análise, foi estipulado um mínimo de três áreas diferentes, com um mínimo de 1 mm de distância entre elas. Para cada área tratada, foi eleita, na mesma lâmina, em região adjacente à da lesão, uma área com extensão e larguras similares para o controle dos 100% de neoformação óssea.

5.6.1 Análise das Imagens com Programa Image-Pro Plus 4.5.1

As imagens, após sua captura, foram analisadas (pelo Autor), com o programa Image-Pro plus, versão 4.5.1. (Media Cybernetics, Inc.), utilizado pelo departamento de Patologia do Hospital São Lucas da PUC/RS.

Com auxílio deste programa, foi selecionada a área correspondente ao osso existente em cada imagem capturada, sendo aplicada nesta uma “máscara” específica (Fig. 20-21). Esta área, quando mensurada com o programa acima descrito, gera uma contagem de número de pixels a que corresponde. A porcentagem de neoformação óssea da área tratada foi calculada pela comparação de osso nesta área (tratada) em relação ao osso presente na área adjacente não-tratada (controle), que foi estipulado como 100% de neoformação (ideal).

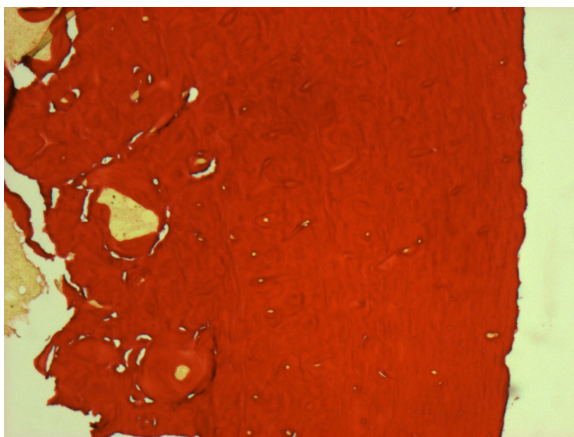


Figura 12- Fotografia de osso normal de lâmina corada com Picro-Sirius.



Figura 13- Mesma área da figura 20 após tratamento de imagem com Image Pró plus, que contará a área clara selecionada (Osso normal).

5.7 Análise Estatística

Os dados foram descritos por média e desvio padrão. Para comparação da neoformação óssea entre os grupos, utilizou-se a análise de variância (ANOVA), seguida de procedimento de post hoc de Tukey. A comparação dos tempos foi realizada pelo

teste t de Student. O nível de significância adotado foi de $\alpha=0,05$. Os dados foram analisados com o programa SPSS.

5.8 Aspectos Éticos

O protocolo de pesquisa do experimento foi submetido ao Comitê de Ética em Pesquisa da Pontifícia Universidade Católica do Rio Grande do Sul, não recebendo alterações ou modificações nos procedimentos propostos. Em todos os procedimentos, tentou-se cumprir fielmente os preceitos da liberdade e do bem-estar animal, a fim de mantê-los livres de fome, sede, desconforto, ausência de dor e doenças, ficando livres para expressar o comportamento natural da espécie, sem estresse. Tentou-se reduzir, ao mínimo possível, o número de animais utilizados, segundo o princípio de redução.

Os procedimentos foram realizados de acordo com os aspectos legais regidos pela Lei Federal do Brasil n° 6638, de 8 de maio de 1979, assim como a resolução n° 879, de 15 de fevereiro de 2008, do Conselho Federal de Medicina Veterinária (CFMV), que dispõe sobre o uso de animais na pesquisa.

O método de eutanásia foi escolhido de acordo com as normas reguladoras de procedimentos relativos à eutanásia em animais, contempladas na resolução n° 714, de 20 de Junho de 2002, do Conselho Federal de Medicina Veterinária (CFMV).

6 RESULTADOS

Nenhum dos ratos utilizados no experimento morreu após o procedimento ou durante o período do experimento. Apesar de todos os animais estarem aparentemente saudáveis – não apresentavam limitações em sua movimentação –, ao se fazer a dissecação dos fêmures foram constatados três fêmures fraturados no grupo de 6 semanas e cinco fraturas no grupo de 12 semanas, causadas provavelmente pelo grande tamanho das cavidades confeccionadas e pelo fato de as lesões terem sido realizadas em ambos os fêmures (Tabela 3).

As demais perdas (Tabela 3) se devem a falhas na descalcificação ou confecção das lâminas, não tendo com isso condições de as mesmas serem analisadas; por esse motivo, foram excluídas do estudo.

Tabela 3- Distribuição de animais por grupo, perdas e áreas de tratamentos analisadas.

Grupo	Áreas inicialmente tratadas	N^{os} e causas das Perdas	Áreas de tratamentos analisadas
6 semanas	24 (6 x 4)	3 fraturas de fêmures; 2 problemas de descalcificação e confecção das lâminas.	4 Autógeno 5 Genphos [®] 4 HA 4 GenMix [®] 17 TOTAL
12 semanas	32 (8 x 4)	5 fraturas de fêmures; 4 problemas de descalcificação e confecção de lâminas.	5 Autógeno 5 Genphos [®] 5 HA 5 GenMix [®] 20 TOTAL

Com auxílio do programa Image-Pro Plus versão 5.4.1(Media Cybernetics, Inc.), foi selecionada a área correspondente ao osso de cada imagem. Tendo sido a área óssea da imagem- controle estipulada como 100% de neoformação óssea a ser buscada, foi calculada a porcentagem da neoformação de osso da área tratada em comparação com o mesmo (Figuras 14-21).

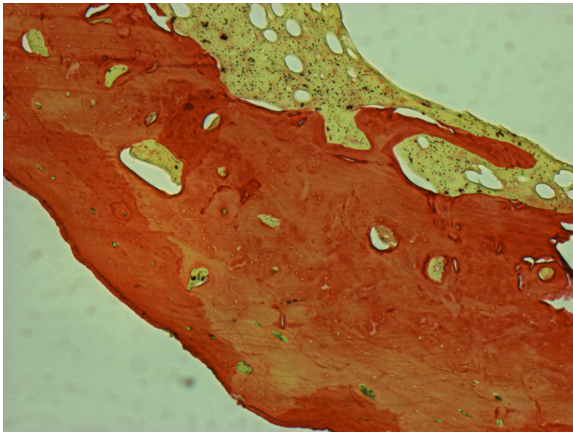


Figura 14- Fotografia de histologia de grupo tratado com osso autógeno em 12 semanas. Aumento 50x.

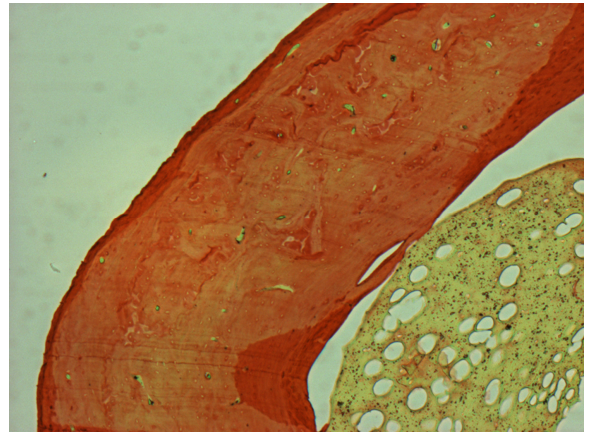


Figura 15- Fotografia de histologia de osso normal adjacente ao tratamento da fig.12 (controle - 100%). Aumento 50x.

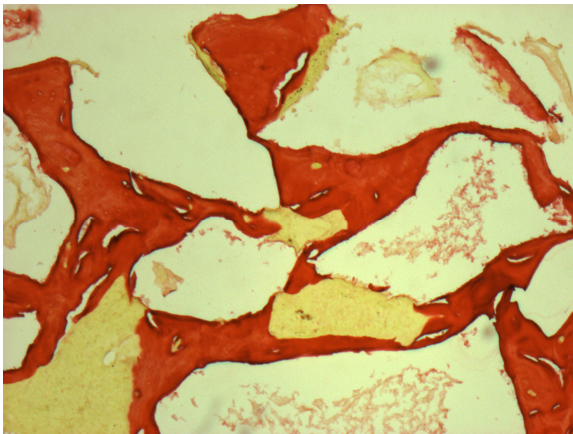


Figura 16- Fotografia de histologia de grupo tratado com Genphos® em 12 semanas. Aumento 50x.

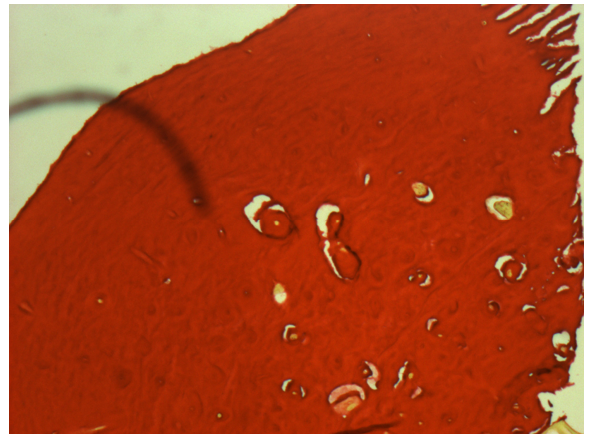


Figura 17- Fotografia de histologia de osso normal adjacente ao tratamento da fig. 14 (controle - 100%). Aumento 50x.

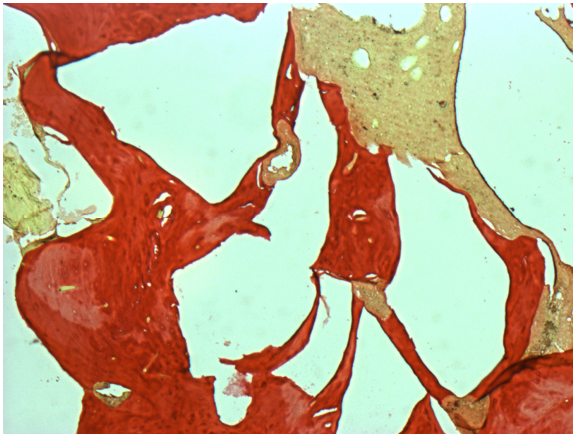


Figura 18- Fotografia de histologia de grupo tratado com HA em 12 semanas. Aumento de 50x.

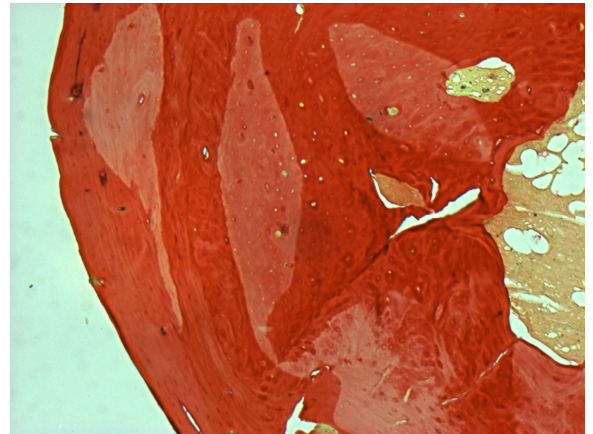


Figura 19- Fotografia de histologia de osso normal adjacente ao tratamento da fig.16 (controle – 100%). Aumento 50x.

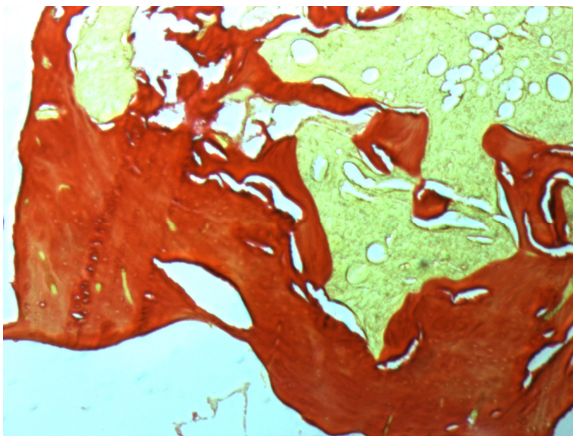


Figura 20- Fotografia de histologia de grupo tratado com GenMix® em 12 semanas. Aumento de 50x.

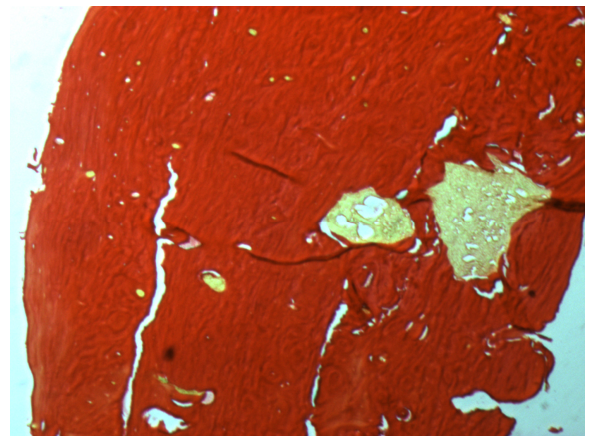


Figura 21- Fotografia de histologia de osso normal adjacente ao tratamento da fig. 18 (controle – 100%). Aumento 50x.

Em algumas áreas do local enxertado, o enxerto ósseo autógeno promoveu um espessamento (fig 22 e 23) maior que a imagem controle de comparação, o que explica porque alguns dados de neoformação deste grupo alcançaram valores acima de 100% da área inicial.

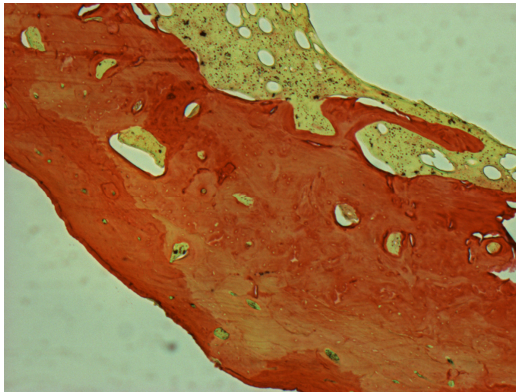


Figura 22- Espessamento da área tratada com enxerto ósseo autógeno em comparação com sua área adjacente (controle).

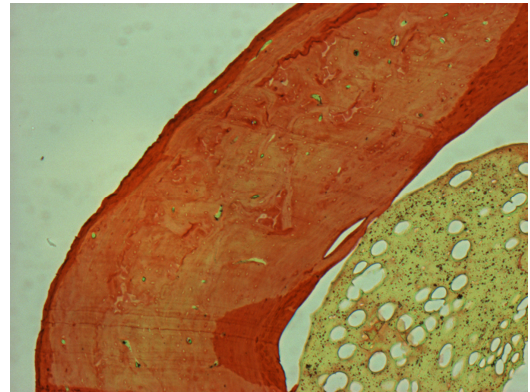


Figura 23- Área adjacente a figura 22 que serviu como controle de 100% de neoformação a ser alcançada.

Os valores das médias de neoformações ósseas bem como seus respectivos desvios padrões estão expostos na tabela e no gráfico abaixo (Tabela 4 e Figura 24).

Tabela 4 - Variação das médias \pm DP do índice de neoformação óssea nos dois tempos analisados.

Tempo	Tipo de Enxerto	n	Média	Desvio Padrão
6 semanas	Autógeno	4	90,5	10,8
	Genphos [®]	5	46,0	7,1
	HA reabsorvível	4	43,1	8,4
	GenMix [®]	4	57,3	4,5
	Total	17		
12 semanas	Autógeno	5	98,0	9,1
	Genphos [®]	5	47,8	11,1
	HA reabsorvível	5	39,9	5,4
	GenMix [®]	5	59,7	4,8
	Total	20		

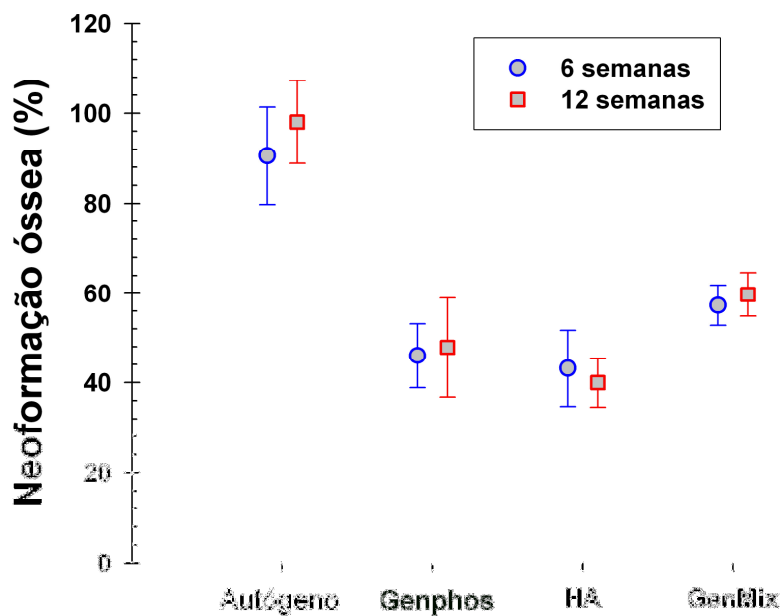


Figura 24- Gráfico de média e desvio padrão representando os valores da neoformação óssea entre os grupos em estudo

7 DISCUSSÃO

Os modelos animais ainda são uma ferramenta imprescindível no estudo de diversas áreas da saúde. Tal importância fica ainda mais evidente nos casos em que é necessário se comparar um tratamento consagrado (padrão ouro) - com outros tratamentos –e não sendo raro para a padronização do estudo terem de ser realizadas lesões (ósseas, nervosas...)de uma maneira controlada (similar), sendo impossível por esta razão a realização dos mesmos em humanos.

Mesmo sendo o modelo animal nossa maior aproximação com a realidade, deve-se sempre buscar a utilização do menor número de animais possível e minimizar ao máximo seu sofrimento, utilizando-os somente quando se necessitar uma padronização impossível de ser alcançada por outros métodos ou forem relevantes os dados que poderão ser obtidos.

A relevância deste estudo está relacionada à quantidade de procedimentos de enxertia realizados no mundo: são inúmeros os acidentes ou as doenças em que há uma perda de tecido ósseo que precisará ser repostos (somente nos Estados Unidos, estimam-se cerca de 500.000 procedimentos de enxertos ósseos por ano)(5). Até os dias atuais, o tratamento de eleição para recuperar esse tipo de lesão é o enxerto ósseo autógeno, um

procedimento cirúrgico consagrado e muito eficaz, mas longe de ser perfeito. Dentre algumas de suas desvantagens, podem ser citadas a difícil aceitação do mesmo por parte dos pacientes (por ser preciso remover osso de outra área), o volume e a forma limitados das áreas doadoras, e o defeito gerado na extração do enxerto e o pós-operatório desta área, que normalmente apresenta mais complicações do que na área receptora do enxerto. (5, 6, 7, 8, 9, 10) Devido a tais limitações, existe a busca constante por um material para enxertia que possa substituir o osso autógeno com a mesma qualidade do tratamento, porém com menos inconvenientes, sendo que um substituto ideal parece ainda estar para ser criado. (3, 10, 11)

Atualmente no mercado, inúmeros são os substitutos ósseos (HA, β -TCP, vidro bio ativo) – e contam com as mais diversas características para tentar substituir o osso autógeno. As empresas que os produzem utilizam um marketing forte, tentando convencer que este ou aquele produz melhores resultados, e que, como parece óbvio, o seu produto tem qualidade superior ao de outras empresas.

Bons estudos sobre muitos destes materiais ainda são inconclusivos e escassos. Normalmente, comparam-se somente dois ou três materiais distintos – e raríssimos são os experimentos em que se comparam vários grupos de substitutos, com o padrão ouro atual, o enxerto ósseo autógeno. Essa informação é de suma importância para o esclarecimento de profissionais da área da Saúde e de seus pacientes, para que quando a reposição óssea (enxerto) for necessária, possamos decidir a melhor opção terapêutica para cada caso.

Um substituto ósseo com características ideais deveria ter propriedades físico-químicas parecidas com as do osso, para facilitar a regeneração óssea; ter a capacidade de associar propriedades osteoindutoras e osteocondutoras; ser biocompatível e reabsorvível, sendo completamente substituído por osso. (4, 11)

Além do osso autógeno, foram testadas uma HA+ β -TCP (Genphos[®]) e uma HA reabsorvível (Bionnovation) – 2 enxertos aloplásticos que teriam apenas características osteocondutoras – e o GenMix[®], exemplo de xenoenxerto, que teoricamente poderia possuir características osteocondutoras - pela matriz inorgânica- e osteoindutoras - pela matriz orgânica, que por outro lado diminuiria, em tese, sua capacidade de sustentação.(4)

Os aloenxertos derivados de HA sintética (e suas variações) são altamente biocompatíveis e parecem ter uma resposta biológica semelhante à do osso(4). Os resultados na literatura dependem das diversas formulações e ainda são inconclusivos quanto à quantidade e à qualidade do osso neoformado. (3, 10, 11, 15, 16, 17, 18, 19) Alterando-se a sua composição (como a adição de β -TCP) e o seu método de fabricação, poderia ser alterada a velocidade de reabsorção da HA, que naturalmente ocorreria de forma muito lenta.(4, 11)

Os xenoenxertos teriam como uma grande vantagem a maior similaridade com o osso natural - quando analisado o seu componente inorgânico (variando sua cristalinidade e morfologia de acordo com o método de preparo)(20) - e poderiam, em tese, manter as características osteoindutoras em seu componente inorgânico, (4, 10) que supostamente teria um maior potencial imunogênico. (7) Com a associação dos dois

componentes, o GenMix[®] ou somaria as vantagens dos dois, ou teria a sua capacidade de osteoindução e/ou sustentação afetadas por esta mistura. (10, 15, 18, 21)

Os osteoclastos, tanto humanos como de ratos, apresentam um padrão similar de reabsorção. Com isso, o modelo animal utilizado neste estudo seria válido para o estudo sobre reabsorção de substitutos ósseos. (22)

Para comparar o osso autógeno com os materiais testados, neste estudo foram confeccionadas duas cavidades idênticas (5,4 x 2,7 mm) (Fig.6), confeccionadas em cada um dos fêmures – gerando 4 defeitos por espécime - de 14 ratos Wistar machos isogênicos (com 2 – 3 meses e 220 – 330 g). Em todo animal, três cavidades foram enxertadas utilizando-se um substituto diferente em cada uma, mais aquela em que é preenchida pelo enxerto autógeno (Fig.7). A distribuição dos materiais sofreu uma rotação randomizada para uniformização das áreas tratadas com cada tipo de tratamento.

Os tempos de 6 e 12 semanas foram escolhidos com base na cicatrização óssea do rato, que transcorre maneira 2 a 3 vezes mais rápida que a que ocorre em humanos. Isso significa que 12 semanas seria o equivalente a no mínimo 6 meses em humanos, um tempo normal de maturação para enxertos ósseos.

Tanto no tempo de 6 semanas quanto em 12 semanas, ao se dissecar os fêmures foram encontrados remanescentes inorgânicos dos três materiais substitutos ainda bem visíveis (FIGURA 12) – menos aparente no GenMix[®], e muito mais aparente no Genphos[®] e na HA. Na região tratada com o osso autógeno, já em 6 semanas era difícil localizar a área tratada por causa de seu aspecto muito similar ao osso normal, ficando esta similaridade clínica ainda mais evidente no grupo de 12 semanas de após a enxertia

(FIGURA 12). Todos estes achados clínicos são confirmados pelas imagens histológicas dos tratamentos (FIGURAS 14-21).

Para se comparar a neoformação óssea, foram confeccionadas lâminas histológicas, e as imagens foram comparadas através de software específico (Image-Pro Plus versão 4.5.1). Com esse programa, é possível colocar uma “máscara” através da qual é selecionada apenas a área correspondente ao osso de cada imagem – e o próprio programa faz uma contagem desta área por número de pixels (FIGURA 22 – 23). São sempre comparadas a imagem que melhor demonstra a área tratada (enxertada) com a da área não-tratada (que é definida como controle de 100% de neoformação), adjacente ao enxerto, com comprimento e larguras similares à da área enxertada analisada da mesma lâmina histológica.

Relacionando-se o resultado das porcentagens da neoformação óssea promovida pelos diferentes tratamentos, percebe-se que, nas áreas tratadas em que se enxertou osso autógeno, o resultado foi muito superior aos demais: apresentou uma média e desvio padrão de $90,6 \pm 10,8 \%$ em 6 semanas, e de $98 \pm 9,2 \%$ em 12 semanas (Tab.4), (Fig. 24), tendo um $p < 0,0001$ em ambos os tempos testados em comparação com todos os outros tratamentos analisados.

Quanto ao desempenho da porcentagem neoformação dos materiais, foram obtidos dois resultados distintos. Em seis semanas, as médias e desvios padrão foram de Genphos[®] $46 \pm 7,1\%$, HA $43,1 \pm 8,4\%$ e GenMix[®] $57,3 \pm 4,5\%$. Com o n utilizado neste estudo, o grupo testado não demonstrou diferenças estatisticamente significativas na porcentagem de neoformação promovida por estes substitutos – apresentou a

significância de $p = 0,951$ entre os tratamentos com Genphos[®] e HA; $p = 0,201$ entre os tratamentos com Genphos[®] e GenMix[®]; e $p = 0,107$ entre o GenMix[®] e a HA.

Já em 12 semanas, com o n analisado, pôde ser vista a diferença estatisticamente significativa apenas entre o grupo tratado com GenMix[®] ($59,7 \pm 4,8 \%$) e o grupo tratado com HA ($39,9 \pm 5,4\%$) com $p = 0,007$. Não foram detectadas diferenças significativas, porém, na comparação entre o tratamento com Genphos[®] ($47,8 \pm 11,1\%$) e o GenMix[®] com $p = 0,134$, e entre a HA e o Genphos[®] com $p = 0,431$.

Se tivesse sido utilizado um n maior em nosso estudo, talvez pudessem ter sido alcançadas diferenças com maior poder estatístico entre os grupos dos substitutos. Mas é preciso considerar que este não é o objetivo principal do estudo, mas sim o de confrontar os resultados destes materiais com os do osso autógeno.

Nenhum dos substitutos ósseos testados pôde ser considerado à altura do enxerto ósseo autógeno, quando analisada a porcentagem da neoformação óssea promovida neste modelo experimental, resultado respaldado na literatura (10). É também observável a presença de remanescentes bem visíveis do componente inorgânico de todos os materiais testados (Figura 10). Isso significa que os mesmos não cumpriram com uma das características ideais de um substituto ósseo: a de ser completamente substituído por osso (no modelo experimental e nos tempos analisados) (4).

8 CONCLUSÕES

Em ambos os tempos analisados o enxerto ósseo autógeno apresentou uma média de porcentagem de neoformação óssea muito superior aos substitutos ósseos testados.

REFERÊNCIAS

1. Hollinger JO, Buck DC, Bruder SP. Biology of bone healing: Its impact on clinical therapy. In: Lynch SE, Genco RJ, Marx RE, editors. *Tissue engineering : applications in maxillofacial surgery and periodontics*. Chicago: Quintessence Pub. Co.; 1999. p. 17-54.
 2. Spagnoli DB, Mazzonetto R, Marchena JM. Clinical Procedures Currently Using Bone Grafting With Guided Tissues Regeneration Techniques. *Oral and maxillofacial surgery* 2001 Aug;13(3):475-84.
 3. Fariña NM, Guzon FM, Pena ML, Cantalapedra AG. In vivo behaviour of two different biphasic ceramic implanted in mandibular bone of dogs. *J Mater Sci Mater Med* 2008 Apr;19(4):1565-73.
 4. Giannoudis PV, Dinopoulos H, Tsiridis E. Bone substitutes: an update. *Injury* 2005 Nov;36 Suppl 3:S20-7.
 5. Bostrom MP, Seigerman DA. The clinical use of allografts, demineralized bone matrices, synthetic bone graft substitutes and osteoinductive growth factors: a survey study. *HSS J* 2005 Sep;1(1):9-18.
 6. Burg KJ, Porter S, Kellam JF. Biomaterial developments for bone tissue engineering. *Biomaterials* 2000 Dec;21(23):2347-59.
 7. Lane JM, Yasko AW, Tomin E, Cole BJ, Waller S, Browne M, et al. Bone marrow and recombinant human bone morphogenetic protein-2 in osseous repair. *Clin Orthop Relat Res* 1999 Apr(361):216-27.
 8. Pollock R, Alcelik I, Bhatia C, Chuter G, Lingutla K, Budithi C, et al. Donor site morbidity following iliac crest bone harvesting for cervical fusion: a comparison between minimally invasive and open techniques. *Eur Spine J* 2008 Jun;17(6):845-52.
-

9. Öztürk A, Yetkin H, Memis L, Cila E, Bolukbasi S, Gemalmaz C. Demineralized bone matrix and hydroxyapatite/tri-calcium phosphate mixture for bone healing in rats. *Int Orthop* 2006 Jun;30(3):147-52.
 10. Soost F, Koch S, Stoll C, Amthauer H, Grosse-Siestrup C, Zorn P. Validation of bone conversion in osteoconductive and osteoinductive bone substitutes. *Cell Tissue Bank* 2001;2(2):77-86.
 11. Spector M. Basic Principles of Tissue Engineering. In: Lynch SE, Genco RJ, Marx RE, editors. *Tissue engineering : applications in maxillofacial surgery and periodontics*. Chicago: Quintessence Pub. Co.; 1999. p. 3-16.
 12. Lang NP, Becker W, Thorkild K. Formação do Osso Alveolar. In: LINDHE J, editor. *Tratado de Periodontia Clínica e Implantologia Oral*. 3ª ed: Guanabara Koogan; 1997.
 13. Vacanti CA, Bonassar LJ. An overview of tissue engineered bone. *Clin Orthop Relat Res* 1999 Oct (367 Suppl):S375-81.
 14. Triplett RG, Schow SR, Fields RT. Bone Augmentation With and Without Biodegradable and Nonbiodegradable Microporous Membranes. In: Boyne PJ, editor. *Oral Maxillofac Surg Clin North Am*. Philadelphia: W.B. Saunders Co.; 2001. p. 411-22.
 15. Rodrigues CV, Serricella P, Linhares AB, Guerdes RM, Borojevic R, Rossi MA, et al. Characterization of a bovine collagen-hydroxyapatite composite scaffold for bone tissue engineering. *Biomaterials* 2003 Dec;24 (27):4987-97.
 16. Nair MB, Suresh Babu S, Varma HK, John A. A triphasic ceramic-coated porous hydroxyapatite for tissue engineering application. *Acta Biomater* 2008 Jan;4 (1):173-81.
 17. Allegrini S, Jr., Yoshimoto M, Salles MB, König B, Jr. The effects of bovine BMP associated to HA in maxillary sinus lifting in rabbits. *Ann Anat* 2003 Jul;185(4):343-9.
 18. Busenlechner D, Tangl S, Mair B, Fugger G, Gruber R, Redl H, et al. Simultaneous in vivo comparison of bone substitutes in a guided bone regeneration model. *Biomaterials* 2008 Aug;29 (22):3195-200.
 19. Ye F, Lu X, Lu B, Wang J, Shi Y, Zhang L, et al. A long-term evaluation of osteoinductive HA/beta-TCP ceramics in vivo: 4.5 years study in pigs. *J Mater Sci Mater Med* 2007 Nov;18 (11):2173-8.
 20. Accorsi-Mendonca T, Conz MB, Barros TC, de Sena LA, Soares Gde A, Granjeiro JM. Physicochemical characterization of two deproteinized bovine xenografts. *Braz Oral Res* 2008 Jan-Mar;22 (1):5-10.
-

21. Kasten P, Luginbuhl R, van Griensven M, Barkhausen T, Krettek C, Bohner M, et al. Comparison of human bone marrow stromal cells seeded on calcium-deficient hydroxyapatite, beta-tricalcium phosphate and demineralized bone matrix. *Biomaterials* 2003 Jul;24(15):2593-603.
 22. Monchau F, Lefevre A, Descamps M, Belquin-myrdycz A, Laffargue P, Hildebrand HF. In vitro studies of human and rat osteoclast activity on hydroxyapatite, beta-tricalcium phosphate, calcium carbonate. *Biomol Eng* 2002 Aug;19 (2-6):143-52.
-

Livros Grátis

(<http://www.livrosgratis.com.br>)

Milhares de Livros para Download:

[Baixar livros de Administração](#)

[Baixar livros de Agronomia](#)

[Baixar livros de Arquitetura](#)

[Baixar livros de Artes](#)

[Baixar livros de Astronomia](#)

[Baixar livros de Biologia Geral](#)

[Baixar livros de Ciência da Computação](#)

[Baixar livros de Ciência da Informação](#)

[Baixar livros de Ciência Política](#)

[Baixar livros de Ciências da Saúde](#)

[Baixar livros de Comunicação](#)

[Baixar livros do Conselho Nacional de Educação - CNE](#)

[Baixar livros de Defesa civil](#)

[Baixar livros de Direito](#)

[Baixar livros de Direitos humanos](#)

[Baixar livros de Economia](#)

[Baixar livros de Economia Doméstica](#)

[Baixar livros de Educação](#)

[Baixar livros de Educação - Trânsito](#)

[Baixar livros de Educação Física](#)

[Baixar livros de Engenharia Aeroespacial](#)

[Baixar livros de Farmácia](#)

[Baixar livros de Filosofia](#)

[Baixar livros de Física](#)

[Baixar livros de Geociências](#)

[Baixar livros de Geografia](#)

[Baixar livros de História](#)

[Baixar livros de Línguas](#)

[Baixar livros de Literatura](#)
[Baixar livros de Literatura de Cordel](#)
[Baixar livros de Literatura Infantil](#)
[Baixar livros de Matemática](#)
[Baixar livros de Medicina](#)
[Baixar livros de Medicina Veterinária](#)
[Baixar livros de Meio Ambiente](#)
[Baixar livros de Meteorologia](#)
[Baixar Monografias e TCC](#)
[Baixar livros Multidisciplinar](#)
[Baixar livros de Música](#)
[Baixar livros de Psicologia](#)
[Baixar livros de Química](#)
[Baixar livros de Saúde Coletiva](#)
[Baixar livros de Serviço Social](#)
[Baixar livros de Sociologia](#)
[Baixar livros de Teologia](#)
[Baixar livros de Trabalho](#)
[Baixar livros de Turismo](#)