

stricto
SENSU

PRÓ-REITORIA DE PESQUISA E PÓS-GRADUAÇÃO

**FACULDADE DE MEDICINA
DOUTORADO EM MEDICINA E CIÊNCIAS DA SAÚDE
ÁREA DE CONCENTRAÇÃO: NEUROCIÊNCIAS**

JOÃO RUBIÃO HOEFEL FILHO

**INDICADORES DE PROGNÓSTICO CIRÚRGICO PELA
RESSONÂNCIA MAGNÉTICA DO ENCÉFALO EM
PACIENTES PORTADORES DE EPILEPSIA DO LOBO
TEMPORAL COM ESCLEROSE HIPOCAMPAL
SUBMETIDO A AMIGDALOHIPOCAMPECTOMIA**

**Porto Alegre
2009**

Livros Grátis

<http://www.livrosgratis.com.br>

Milhares de livros grátis para download.

**PONTIFÍCIA UNIVERSIDADE CATÓLICA DO RIO GRANDE DO SUL
FACULDADE DE MEDICINA
PROGRAMA DE PÓS-GRADUAÇÃO EM MEDICINA E CIÊNCIAS DA SAÚDE**

ÁREA DE CONCENTRAÇÃO: NEUROCIÊNCIAS

JOÃO RUBIÃO HOEFEL FILHO

**INDICADORES DE PROGNÓSTICO CIRÚRGICO PELA RESSONÂNCIA
MAGNÉTICA DO ENCÉFALO EM PACIENTES PORTADORES DE EPILEPSIA
DO LOBO TEMPORAL COM ESCLEROSE HIPOCAMPAL SUBMETIDO A
AMIGDALOHIPOCAMPECTOMIA**

ORIENTADOR:

**DR. JADERSON COSTA DACOSTA
DR. ANDRÉ PALMINI**

**PORTO ALEGRE
2009**

JOÃO RUBIÃO HOEFEL FILHO

**INDICADORES DE PROGNÓSTICO CIRÚRGICO PELA RESSONÂNCIA
MAGNÉTICA DO ENCÉFALO EM PACIENTES PORTADORES DE EPILEPSIA
DO LOBO TEMPORAL COM ESCLEROSE HIPOCAMPAL SUBMETIDO A
AMIGDALOHIPOCAMPECTOMIA**

ORIENTADOR:

**DR. JADERSON COSTA DACOSTA
DR. ANDRÉ PALMINI**

**Tese apresentada como requisito para obtenção
do título de Doutor em Ciências da Saúde, no
Curso de Pós-Graduação em Medicina e
Ciências da Saúde, área de concentração em
Neurociências, da Pontifícia Universidade
Católica do Rio Grande do Sul.**

**PORTO ALEGRE
2009**

DADOS INTERNACIONAIS DE CATALOGAÇÃO NA PUBLICAÇÃO (CIP)

H693i Hoefel Filho, João Rubião.
Indicadores de prognóstico cirúrgico pela ressonância magnética do encéfalo em pacientes portadores de epilepsia do lobo temporal com esclerose hipocampal submetido a amigdalohipocampectomia / João Rubião Hoefel Filho ; orient. Jaderson Costa da Costa, André Palmi. Porto Alegre: PUCRS, 2009.
88 f.: gráf. il. tab.

Tese(Doutorado)–Pontifícia Universidade Católica do Rio Grande do Sul. Faculdade de Medicina. Programa de Pós-Graduação em Medicina e Ciências da Saúde. Área de Concentração: Neurociências

1. Epilepsia do Lobo Temporal. 2. Epilepsia/Cirurgia. 3. Neurociências. 4. Estudos Observacionais. 5. Estudo de Casos e Controles. I. Costa, Jaderson Costa da. II. Palmi, André. III. Título.

CDD 616.853
NLM WL 385

Bibliotecária Responsável:
Sabrina Gaimi Silva da Costa
CRB10/1606

Esta tese é dedicada a Aninha e aos meus filhos Mariana, João e Luiza que fazem parte de todos os momentos da minha vida.

Dedico também aos meus pais, principalmente ao Dr. Rubião, contador de histórias e estórias, especialmente a do “guri do passarinho”.

AGRADECIMENTOS

Agradeço a minha esposa Aninha pelo apoio e companheirismo durante estes quatro longos anos desta jornada.

Aos meus orientadores Dr. Jaderson Costa e Dr. Andre Palmira pelo apoio, pela orientação e estímulo ao longo deste trabalho.

Aos meus companheiros de trabalho Juliana, Mauricio, Juliano e Francisco, do Serviço de Tomografia Computadorizada e de Ressonância Magnética do Hospital São Lucas da PUCRS.

Ao amigo e Professor Dr. Luiz Carlos Assis Brasil que me convidou há 31 anos para trabalhar neste Hospital, quando iniciavam as atividades assistenciais da Faculdade e do próprio Hospital.

Ao Serviço de Neurologia e ao Programa de Cirurgia da Epilepsia do Hospital São Lucas da Pontifícia Universidade Católica do Rio Grande do Sul.

A Faculdade de Medicina da Pontifícia Universidade Católica do Rio Grande do Sul.

SUMÁRIO

LISTA DE ABREVIATURAS.....	ix
LISTA DE TABELAS	x
LISTA DE FIGURAS E ILUSTRAÇÕES	xi
RESUMO	xiii
ABSTRACT	xv
ÉTICA	xvii
1 INTRODUÇÃO.....	1
1.1 EPILEPSIA.....	1
1.1.1 Epilepsia do Lobo Temporal	3
1.1.2 Epilepsia de Lobo Temporal Mesial associada à Esclerose Hipocampal (ELT EH), uma sub-síndrome epiléptica específica.	3
1.1.2.1 Fisiopatologia da EH	4
1.1.2.2 Neuropatologia da EH.	6
1.1.2.3 Comprometimento de estruturas extra – hipocampais na EH	7
1.1.2.3.1 Amígdala	7
1.1.2.3.2 Córtex entorrinal.....	8
1.1.2.3.3 Pólo temporal.....	8
1.1.2.3.4 Corpus mamilares e fórnices	9
1.1.2.3.5 Tálamos	9
1.1.2.4 Coexistência e discretas alterações do desenvolvimento cortical na EH ...	10
1.1.2.5 Avaliação de imagem nas epilepsias	11
1.1.2.5.1 Avaliação por Ressonância Magnética.....	11
1.1.2.6 Avaliação qualitativa das alterações hipocampais que caracterizam a EH .	13
1.1.2.6.1 Atrofia.....	13
1.1.2.6.2 Aumento de Sinal dos Hipocampos nas Ponderações T2:	14
1.1.2.6.3 Redução de Sinal dos Hipocampos nas Ponderações T1:	14
1.1.2.6.4 Análise das alterações extra-hipocampais que podem acompanhar a EH	15
1.1.2.6.5 Alterações morfológicas da orientação e rotação dos hipocampos na EH	15
1.1.2.6.6 Alterações de giros e pólos temporais na EH.....	17
1.1.2.7 Avaliação quantitativa das alterações hipocampais que caracterizam a EH:	17
1.1.2.7.1 Volumetria dos hipocampos	17
1.1.2.7.2 Relaxometria T2	18
1.1.2.7.3 Outras técnicas quantitativas	19
1.1.2.7.4 Espectroscopia Protônica dos Hipocampos:.....	19
1.1.2.7.5 Transferência de Magnetização:.....	20
1.1.2.8 Fatores preditores estruturais do prognóstico na cirurgia da ELT/EH.	21

2 OBJETIVOS	23
2.1 OBJETIVO GERAL.....	23
2.2 OBJETIVOS ESPECÍFICOS	23
3 MÉTODOS.....	25
3.1 DELINEAMENTO.....	25
3.2 PACIENTES E CRITÉRIOS DE INCLUSÃO.....	26
3.3 CRITÉRIOS DE EXCLUSÃO.....	27
3.4 COLETA E ANÁLISE DOS DADOS	27
3.4.1 Variáveis clínicas e demográficas	27
3.4.2 Obtenção e análise dos dados qualitativos à RM pré-operatória.....	28
3.4.2.1 Sequências de aquisição	28
3.4.2.2 Pós-processamento das imagens e identificação das patologias:	29
3.4.2.3 Sequência volumétrica em sagital T1:.....	29
3.4.2.4 A sequência IR ponderada em T1	30
3.4.2.5 Sequências ponderadas em T2.....	34
3.4.2.5.1 As sequências T2 e Flair.....	34
3.4.2.5.2 Sequências STIR	34
3.4.3 Obtenção e análise dos dados quantitativos à RM pré-operatória.....	34
3.4.3.1 Obtenção das volumetrias com o pós-processamento das imagens IR	34
3.4.3.1.1 Hipocampo	35
3.4.3.1.2 Amígdala	36
3.4.3.1.3 Córtex Entorrinal	37
3.4.3.1.4 Pólos Temporais	37
3.4.3.1.5 Tálamos	37
3.4.3.1.6 Avaliação das volumetrias.....	38
3.4.3.1.7 Relaxometria T2	38
3.4.4 Avaliação de neuroimagem no pós-operatório.....	40
3.4.4.1 Determinação da extensão da ressecção das estruturas temporo-mesiais ...	40
3.4.4.2 Avaliação das alterações de sinal no tecido remanescente.....	41
3.5 ANÁLISE ESTATÍSTICA.....	42
4 RESULTADOS	43
4.1 VARIÁVEIS CLÍNICAS E DEMOGRÁFICAS	43
4.2 VARIÁVEIS QUALITATIVAS NO PRÉ-OPERATÓRIO	44
4.2.1 Perda da arquitetura interna.....	44
4.2.2 Mudanças na sulcação, na forma e na orientação espacial dos hipocampos.....	45
4.2.3 Alterações displásicas nos lobos temporais.....	45
4.2.4 Mudança de sinal da substância branca dos pólos temporais e da transição entre substância branca e cinzenta no pólo temporal.	47
4.3 VARIÁVEIS QUANTITATIVAS NO PRÉ-OPERATÓRIO	49
4.3.1 Volume dos hipocampos, amígdalas e córtex entorrinal.....	49
4.3.2 Relaxometria T2 dos hipocampos, amígdalas, fórnices, tálamos, giro cíngulo e córtex entorrinal.....	51
4.3.3. Análise pós-operatória do tecido remanescente no lobo temporal após AHS... 53	

4.3.3.1 Presença e extensão de alterações anatômicas e de sinal no tecido remanescente no lobo temporal após AHS.....	53
5 DISCUSSÃO	59
5.1 QUESTIONAMENTOS E DISCUSSÃO	60
5.1.1 Por que buscar explicações para a recorrência de crises na epilepsia do lobo temporal associada à esclerose hipocampal?.....	60
5.1.2 Testando hipóteses previamente levantadas: A questão da participação do pólo temporal e dos outros giros temporais neocorticais na zona epileptogênica.....	62
5.1.3 Fatores preditores na cirurgia de ELT/EH.....	64
5.1.3.1 Variáveis clínicas e demográficas.	65
5.1.3.2 Avaliação Qualitativa	66
5.1.3.3 Avaliação Quantitativa	66
5.1.3.3.1 Volumetrias	66
5.1.3.3.2 Relaxometria T2	67
5.1.4 Avaliação qualitativa dos lobos temporais no pós-operatório.....	68
5.1.4.1 O possível papel da reorganização anátomo-funcional na recorrência das crises	71
5.1.4.2 Um denominador comum para a recorrência de crises independentemente da técnica cirúrgica.....	73
5.1.4.3 Quais as possíveis causas da alteração de sinal na substância branca dos giros temporais e no pólo temporal após AHS?	73
5.1.5 Relevância prática dos achados de neuroimagem do lobo temporal na ELT/EH	74

LISTA DE ABREVIATURAS

AHS	Amigdalohipocampectomia Seletiva
CA1	Sub-campo hipocampal 1 de Sommer
CA2	Sub-campo hipocampal 2 de Sommer
CA3	Sub-campo hipocampal 3 de Sommer
CA4	Sub-campo hipocampal 4 de Sommer
CE	Córtex Entorrinal
Cho	colina
Cr	creatina
DP	Desvio Padrão
EEG	Eletroencefalograma
EH	Esclerose Hipocampal
ELT	Epilepsia Lobo Temporal
ELT\EH	Epilepsia Lobo Temporal com Esclerose Hipocampal
FLAIR	Fluid-Attenuation Inversion Recovery
ILAE	Liga Internacional contra Epilepsia
IPI	Injúria Inicial Precipitante
IR	Inversion Recovery
LTA	Lobectomia Temporal Anterior
MS	Esclerose Múltipla
MT	Transferência de Magnetização
NAA	N-acetil-aspartato
PCE	Programa de Cirurgia da Epilepsia
PET	Tomografia por emissão de fótons
RM	Ressonância Magnética
SPSS	Statistical Package for Social Sciences
STIR	Short TI Inversion Recovery
TCG	Crise Tônico Clônica Generalizada
TE	Tempo de Eco
TI	Tempo de Inversão
TR	Tempo de Repetição

LISTA DE TABELAS

Tabela 1. Distribuição das variáveis clínicas e demográficas.	43
Tabela 2 – Comparação dos dois grupos cirúrgicos segundo a avaliação qualitativa dos giros temporais.....	46
Tabela 3. Comparação dos dois grupos cirúrgicos segundo a avaliação qualitativa dos giros temporais.....	48
Tabela 4. Comparação dos grupos segundo volumetria estrutural na ressonância magnética.	51
Tabela 5. Comparação dos dois grupos cirúrgicos segundo tempo de relaxometria T2 (ms).	52

LISTA DE FIGURAS E ILUSTRAÇÕES

Figura 1. Informações do paciente no software Neuroline.....	31
Figura 2. Imagem para ajuste de brilho e contraste do software Neuroline	32
Figura 3. Exemplo de demarcação de contorno de estrutura anatômica a ser medida no software Neuroline. No exemplo demarcação dos hipocampos.....	33
Figura 4. Resultado dos volumes obtidos no software Neuroline	33
Figura 5. Exemplo de demarcação de contorno dos hipocampos.....	35
Figura 6. Resultado dos volumes hipocampais.	36
Figura 7. Curva exponencial dos valores de T2 obtidos na Relaxometria.	39
Figura 8. Aquisições em Inversion Recovery no plano coronal de dois pacientes com EH em que se identifica a perda da arquitetura interna dos hipocampos.É possível se identificar também a queda do sinal.....	44
Figura 9. Imagens obtidas de paciente com EH associada a alteração da forma dos hipocampos que têm mudança da orientação espacial.	45
Figura 10. (a) Paciente com importante redução do hipocampo associado a alterações da espessura, forma e profundidade dos sulcos colateral e fusiforme. (b) Outro paciente com EH onde além da lesão hipocampal identificamos alteração nas dimensões e orientação espacial do sulco colateral.....	47
Figura 11. Alterações de sinal, de volume e da espessura dos giros temporais e do pólo temporal à esquerda, em cortes coronais na seqüência IR, em 4 pacientes com ELT/EH.....	49
Figura 12. Demarcação e contornos na volumetria hipocampal.	50
Figura 13. Demarcação e contornos na volumetria pólo temporais.	50
Figura 14. Comparação dos dois grupos segundo volumetria estrutural expressa em diferenças de médias padronizadas.....	51
Figura 15. Comparação dos dois grupos cirúrgicos segundo tempo de relaxometria T2 expressa em diferenças de médias padronizadas.	53
Figura 16. Achados de imagem em pós-operatório em paciente que obteve controle das crises.	55

- Figura 17. Alterações pós-operatórias com corticectomia com 3,9 cm e comprometimento de giros temporais inferior, médio e superior. Associa-se a este achado comprometimento da substância branca do pólo temporal..... 56
- Figura 18. Alterações pós-operatórias com corticectomia com 4,6 cm e comprometimento de giros temporais inferior, médio e superior. Há também comprometimento da substância branca do pólo temporal..... 57
- Figura 19. Ocorrência de pacientes com manutenção de crises segundo o número de estruturas temporais comprometidos na ressonância magnética 58

RESUMO

Argumentos: Este estudo foi realizado baseado no fato de mesmo que a epilepsia do lobo temporal com esclerose hipocampal (ELT/EH) seja uma síndrome bem descrita e conhecida, a evolução pós-operatória não é homogênea. Mesmo nos grupos homogêneos com lesões estritamente unilaterais tanto na imagem quanto no EEG, cerca de 15 a 25% dos pacientes permanecem com crises nos meses ou anos que se seguem a cirurgia. Isto é verdade mesmo nos pacientes em que as estruturas temporais mesiais tenham sido corretamente ressecadas. As razões para a manutenção das crises no pós-operatório permanecem pouco explicadas nesta subpopulação de pacientes e nós procuramos explorar algumas possibilidades.

Objetivos: (i) Estudar aspectos clínicos e as imagens no pré e pós-operatório destes pacientes com ELT/EH estritamente unilateral que se submeteram a Amigdalohipocampectomia Seletiva (AHS). (ii) Comparar variáveis clínicas e de neuroimagem em pacientes que controlaram as crises no pós-operatório com os pacientes que permaneceram com crises no pós-operatório.

Pacientes e métodos: Selecionamos 60 pacientes com ELT/EH estritamente unilaterais, refratários às drogas antiepiléticas que foram submetidos à AHS com ressecção uniforme das estruturas temporais mesiais. Todos eles foram exhaustivamente examinados pré-operatoriamente incluindo protocolos de RM para avaliação quantitativa e qualitativamente focando os lobos temporais. Avaliações qualitativas e quantitativas de outras estruturas mesiais, dos pólos temporais e giros temporais laterais foram realizadas. No pós-operatório avaliamos de maneira semiquantitativa as modificações de sinal e estruturais dos pólos e giros temporais remanescentes no lado operado. A significância estatística foi estabelecida em 1%.

Resultados: Não foram encontradas diferenças significativas nas avaliações realizadas nas variáveis clínicas e demográficas, bem como nas avaliações qualitativas e quantitativas entre os pacientes que tiveram controle das crises e aqueles que permaneceram com crises. A análise semiquantitativa obtida através dos exames de ressonância magnética, do tecido remanescente do lobo temporal, operado mostrou que o grupo com permanência de crises

apresentava extensas alterações na substância branca quando comparado com o grupo ficou livre das crises ($p < 0.001$).

Conclusão: O dano da substância branca do neocórtex temporal, nos pacientes com ELT/EH refratários ao tratamento clínico e submetidos a AHS, pode mediar a persistência das crises no pós-operatório. Isto sugere que um melhor entendimento dos mecanismos patogênicos do comprometimento da substância branca dos lobos temporais associados a AHS pode reduzir uma percentagem de pacientes que não permanece livre de crises após este procedimento.

ABSTRACT

Rationale: This study was prompted by the fact that even though temporal lobe epilepsy due to hippocampal sclerosis (TLE/HS) is a well described epilepsy (sub)-syndrome, surgical outcome is not homogeneous. Even in a subgroup with strictly unilateral imaging and EEG abnormalities, around 15 to 25% of patients have seizure relapse months or years after surgery. This is true even circumscribing the analysis to patients in whom the mesial temporal structures were correctly resected. Hence, the reasons for seizure recurrence remain poorly explained in this subpopulation and we sought to explore alternative possibilities.

Objectives: (i) To study clinical and pre- and post- operative neuroimaging findings in patients with strictly unilateral TLE/HS who underwent selective amygdalo-hippocampectomy (SAH). (ii) To compare clinical and neuroimaging variables in patients who have remained completely seizure free and in those who presented seizure relapse.

Patients and methods: We selected a sample of 60 medically-refractory patients with strictly unilateral TLE/HS who underwent SAH with a uniform resection of mesial temporal lobe structures. All had been fully worked up pre-operatively, including a comprehensive qualitative and quantitative MRI evaluation focusing on temporal lobe structures. Qualitative, semi-quantitative and volumetric assessments of the various mesial, polar and lateral temporal lobe compartments were performed. Post-operatively, a semi-quantitative assessment of signal abnormalities in the white matter underlying the temporal lobe neocortical and polar gyres was also carried out. Statistical significance was set at 1%.

Results: There were no significant differences in clinical, demographical, qualitative or quantitative pre-operative imaging data between patients who remained seizure free and those who had seizure recurrences following SAH. Semi-quantitative MRI analysis of the remaining temporal tissue showed that the group who relapsed had significantly more extensive white matter damage than the group who remained seizure-free ($p < 0.001$).

Conclusion: White matter damage underlying temporal neocortex in patients undergoing SAH for medically-refractory TLE/HS may mediate the risk for seizure relapse. This

suggests that a better understanding of the pathogenic mechanisms associated with white matter damage in SAH may reduce the percentage of patients who does not remain seizure free after the procedure.

ÉTICA

Este estudo encontra-se em conformidade com os itens III.3.i e III.3.t das Diretrizes e Normas Regulamentadoras de Pesquisas envolvendo Seres Humanos (Resolução CNS 196/96), bem como a diretriz 12 das Diretrizes Éticas Internacionais para Pesquisas Biomédicas envolvendo Seres Humanos (CIOMS 1993). Está em apreciação para aprovação no Comitê de Ética em Pesquisa da Pontifícia Universidade Católica do Rio Grande do Sul.

1 INTRODUÇÃO

1.1 EPILEPSIA

A palavra epilepsia conceitua um grupo de doenças crônicas caracterizadas por convulsões espontâneas, afebris e não sintomáticas. Desta definição devem ser excluídas aquelas conhecidas como sintomáticas agudas, como os casos das associadas a traumatismos cranianos, intoxicações exógenas e estados metabólicos, como a hipoglicemia, hipoxemia e hipertermia.¹ O mecanismo básico de todas as epilepsias resume-se a uma atividade elétrica anormal de um grupo de neurônios que provocam uma descarga funcional desorganizada.

As epilepsias podem ser classificadas como ativas ou inativas, dependendo do tempo de intervalo entre as crises. Considera-se como ativa aquela que possua pelo menos duas crises no último ano.

Na antiguidade encontramos relatos de crises epiléticas, sendo que as mais remotas são dos egípcios e dos sumérios e datam de 3500 a.C. No Egito Antigo, o Papiro de Smith, cita possíveis crises convulsivas nos trechos que descrevem ferimentos na cabeça e eles datam de 1.700 a.C. Na antiga Grécia, a epilepsia era reconhecida como uma patologia. Hipócrates acreditava em alterações orgânicas associadas às crises convulsivas.

Na Idade Média, durante a Renascença e a Revolução Científica, o interesse pela medicina aparece na forma de descrições e relatos de doenças, suas apresentações clínicas e as alterações anatômicas. Na área do sistema nervoso a neurologia e a neurofisiologia experimental foram meticulosamente descritas por René Descartes. Ele abriu as portas para a pesquisa neurofisiológica experimental utilizando a dissecação in vivo em animais.

Os fundamentos dos conceitos atuais sobre as lesões e sobre a desestruturação funcional da epilepsia nasceram com John Hughlings Jackson no século dezanove. As bases fisiopatológicas da epilepsia também foram estabelecidas por ele. Considerado um dos fundadores da moderna neurologia dedicava-se a estudar os mecanismos e as

conseqüências das crises convulsivas, sendo o seu material originado das observações clínicas e suas correlações anatomopatológicas obtidas com as necropsias.²

No desenvolvimento das técnicas de abordagem e indicações cirúrgicas o neurocirurgião inglês Victor Horsley associou sua experiência e a sua pesquisa clínica realizando a primeira ressecção de lesão cerebral em paciente portador de epilepsia em 1886. Durante o século dezenove Willian Gowers e Hughlings Jackson consolidaram alguns dos conceitos da natureza do fenômeno epiléptico.

Os lobos temporais foram sempre objeto de investigação na epilepsia, devido à frequência com que lesões comprometendo estas estruturas produzem crises convulsivas, assim como pela natureza e peculiaridades das apresentações clínicas. O aspecto macroscópico das lesões temporais foi descrito pela primeira vez em 1825 por Bouchet e Cazauvieilh, a partir de observação de alguns pacientes epilépticos e depois correlacionados com os achados patológicos das necropsias. Mais tarde, 55 anos após, em 1880 foi feita a primeira publicação onde se encontra uma correlação clínica, com achado patológico macro e microscópico das lesões temporais mesiais. Esta descrição feita por Sommer constava do relato de 90 pacientes com epilepsia temporal em que ele encontrou redução do volume dos lobos temporais especialmente dos hipocampos e alterações microscópicas (gliose) nos Cornos de Ammon.³

O próximo grande marco na história da epilepsia surge em 1930, quando se estabeleceram as correlações de registros elétricos obtidos com terminações no escalpo de pacientes com crises convulsivas. Estes estudos foram apresentados por Berger, um pesquisador alemão. Nascia com ele a Eletrofisiologia. A partir dos trabalhos de Jasper e Kershman usando montagens bipolares obteve-se um padrão EEG anormal do lobo temporal.³

Entre os vários novos centros de investigação alguns se destacaram como, por exemplo, o grupo da universidade de Harvard liderado por Frederick Gibbs e outro grande centro foi o Instituto Neurológico de Montreal liderado por Herbert Jasper e pelo neurocirurgião Wilder Penfield.

Na década de 50, Falconer em Londres introduziu a lobectomia temporal em bloco que possibilitou o estudo anatomopatológico das anormalidades dos pacientes portadores de ELT.⁴

A última grande figura do século passado que contribuiu de maneira insólita ao combate da epilepsia foi Henri Gastaut. Enfatizando a semiologia das crises, proporcionou-lhe a base do conhecimento que possibilitou caracterizar as síndromes epilépticas. A partir de seu trabalho em 1953, são reconhecidas e caracterizadas as funções das estruturas mesiais do lobo temporal. No Brasil, o reflexo da influência Gastaut inspirou o neurocirurgião Paulo Niemeyer a desenvolver a técnica da amigdalohipocampectomia em trabalho pioneiro publicado em 1957.¹

1.1.1 Epilepsia do Lobo Temporal

A epilepsia é uma doença neurológica muito comum, atingindo de 0,5 a 1% da população em geral, podendo ser de 2% nos países mais pobres.¹ Ela pode ser de origem focal ou generalizada. As epilepsias focais são responsáveis por cerca de 60% de todos os casos, sendo que a epilepsia do lobo temporal (ELT) é a forma mais comum de epilepsia focal.

As causas mais comuns de ELT são a esclerose hipocampal (EH), má-formação vascular, tumores, alterações ou distúrbios de migração neuronal e, no nosso meio, as lesões provocadas pela neurocisticercose. A ELT pode ser dividida em dois tipos: epilepsia temporal mesial e epilepsia temporal neocortical ou lateral.

A epilepsia temporal mesial além de ser mais prevalente é também a forma de epilepsia que mais freqüentemente não responde ao tratamento a drogas anticonvulsivantes. Na maioria destes casos as lesões têm origem nos hipocampos e têm como substrato patológico a esclerose hipocampal.

1.1.2 Epilepsia de Lobo Temporal Mesial associada à Esclerose Hipocampal (ELT EH), uma sub-síndrome epiléptica específica.

A partir do relatório da Comissão de Neurocirurgia da Epilepsia da ILAE em junho de 2004, a Epilepsia Mesial do Lobo Temporal associada à Esclerose Hipocampal foi reconhecida como uma Síndrome⁵. Esta entidade tem características patológicas, eletroclínicas, neuropsicológicas, estruturais e anatômicas, assim como resultados cirúrgicos, distintos das demais epilepsias. Ela pode ser assim caracterizada:

1. A alteração neuropatológica mais freqüente é a lesão de hipocampo com perda neuronal segmentar e gliose envolvendo a população neuronal localizada em CA1, CA3 e no Folium Terminalis.

2. A maioria destes pacientes tem na sua história clínica um incidente precipitante, habitualmente crises febris na infância, trauma ou infecções.

3. Existe um intervalo de tempo entre o incidente precipitante e o início das crises recorrentes.

4. Crises convulsivas com automatismos gestuais oroalimentares, perda de consciência e responsividade, habitualmente precedidas por auras de caráter psíquico como, por exemplo, medo intenso.

5. Existem perdas funcionais especialmente na área da memória.

6. Aparecimento de alterações eletrofisiológicas durante as crises e entre elas (interictais). 7. A ELT/EH tem na RM um espectro de alterações típicas que possibilitam em conjunto com os demais aspectos clínicos e eletroencefalográficos o seu diagnóstico etiológico.

Apesar da relação entre esclerose hipocampal e ELT/EH já estar bem estabelecida na literatura, o mecanismo exato pelo qual a esclerose hipocampal participa da gênese das crises epiléticas ainda não foi completamente desvendado. Falconer ⁴ e colaboradores especulavam que a esclerose hipocampal estaria associada a uma história prévia de injúria precipitante inicial. No entanto, outros autores como Cendes ⁶ acreditam que convulsões prolongadas na infância podem não ser suficientes para causar epilepsia. O que estas crises poderiam é provocar e induzir a reorganização axonal em hipocampos previamente alterados, o que por sua vez pode induzir uma lesão independente secundária.

1.1.2.1 Fisiopatologia da EH

A etiologia da EH é freqüentemente um insulto agudo, e a patogenia é a combinação de alterações agudas e crônicas ⁷. O fator de risco mais importante ou a injúria precipitante mais aceita na literatura para a EH é a presença de crises convulsivas na infância, que tem sido reportada em até 80% dos casos ⁸. As convulsões febris complicadas

têm sido descritas em até 50% dos casos ⁹. Outros riscos considerados são as lesões no período peri-neonatal. Paglioli e colaboradores acreditam que na síndrome ELT/EH existe uma incidência alta de crises febris nos primeiros anos de vida dos pacientes, assim como é comum a história familiar de epilepsia ³.

Autores, como Cendes, apontam que a maioria das publicações que indicam as convulsões febris como responsáveis pela esclerose hipocampal são retrospectivas e que em estudos populacionais e prospectivos os resultados são diferentes. Um dos resultados sugeridos é que as convulsões lesem o hipocampo e perpetuem a epilepsia, e a outra é que o hipocampo estava previamente lesado e foi determinante para provocar as crises convulsivas. Estas alterações seriam injúrias prévias provocadas por insultos anóxicos-isquêmicos ou por fatores genéticos. Esta última possibilidade, o fator genético, é vista como a mais importante, pois a associação de displasias e microdisgenesias nas estruturas hipocampais é um achado prevalente nos espécimes cirúrgicos ⁶. Outro aspecto importante no contexto desta discussão são os artigos que apresentam séries com pacientes portadores de EH, com ou sem malformações, sem epilepsia, em famílias portadoras de Epilepsia Temporal. Outras vezes, mostram ausência de convulsões febris na infância como fator desencadeador nestas mesmas famílias portadoras do gene responsável pela Epilepsia Temporal Familiar.¹⁰

Outra teoria sobre a fisiopatogenia da EH está baseada em um experimento em animais realizado por Olney ¹¹. Ao induzir crises convulsivas com o uso de ácido caínico em animais de laboratório ele reproduziu os danos hipocampais vistos na EH. Ele demonstrou também que as alterações eram restritas aos sítios de sinapses excitatórias aferentes às células vulneráveis. Nesta teoria o mecanismo inicial do dano cerebral associado às crises convulsivas seria a liberação sustentada por terminais pré-sinápticos de uma excitocina endógena, provavelmente o glutamato. Assim, as causas primárias do dano hipocampal seriam as descargas convulsivas das células granulares do dentado liberadoras de glutamato.

Em 2004 a Liga Internacional publicou em seu consenso que a predisposição genética para ELT/EH associada à esclerose hipocampal é uma evidência irrefutável, podendo se manifestar de diferentes formas ⁵. Uma delas seria a predisposição genética para a convulsão febril, a ponto de promover o aparecimento da esclerose hipocampal. Um

exemplo deste tipo de contribuição seria a presença de indivíduos com ELT/EH numa família com o fenótipo da epilepsia generalizada com convulsão febril.

1.1.2.2 Neuropatologia da EH.

Desde as primeiras descrições na literatura ¹² a EH refere-se à esclerose do corno de Ammon, que tem como significado perda neuronal segmentar e gliose envolvendo a população neuronal localizada em CA1, CA3 e no Folium Terminalis. Outros autores adicionalmente observaram reorganização axonal, caracterizada por brotamentos de colaterais axônicas das células granulares (as fibras musgosas) na região da camada molecular interna do giro dentado. ⁶. Coutinho e colaboradores acrescentam que na Esclerose Hipocampal há também alterações do corno de Ammon associadas a lesões no Subiculum e Fascia Dentada ¹.

A partir da década de 90, com o advento da Ressonância Magnética, criou-se a possibilidade de identificação das estruturas lesadas “in vivo”. A RM caracteriza claramente os substratos morfológicos das alterações estruturais, de dimensões e de sinal com uma perfeita correlação com os achados clínicos, eletrofisiológicos e anatomopatológicos da esclerose hipocampal. A ressonância magnética é o método de imagem mais sensível, mais específico e não invasivo que identifica as lesões hipocampais. Além disso, a RM pode ser utilizada para identificar potenciais candidatos cirúrgicos caracterizando a localização e a anormalidade epileptogênica, determinando a ressecabilidade da mesma. Em muitos centros a ressonância magnética tem auxiliado na escolha da estratégia cirúrgica e na determinação do volume de tecido que pode ser retirado sem causar lesões adicionais. Por último, este método de imagem pode e tem sido utilizado para determinar o prognóstico do paciente mensurando a razão risco/benefício do ato cirúrgico.

Inúmeros trabalhos na literatura fizeram estas correlações, entre eles estão Kuzniecky em 1991 ¹³ Jackson em 1991; ¹⁴ Berkovick em 1991 ¹⁵; Bronen em 1991; Cascino em 1991 ¹⁶; Lencz em 1992 ¹⁷; Meiners em 1994; ¹⁸ Vattipally em 2004; ¹⁹ Mitchell em 2003. ²⁰

1.1.2.3 Comprometimento de estruturas extra – hipocampais na EH

A avaliação neuropatológica em espécimes cirúrgicos tem mostrado o comprometimento de outras estruturas extra-hipocampais. O lobo temporal é subdividido em duas regiões: mesial e lateral. No lobo temporal mesial encontra-se o hipocampo, amígdala, o córtex entorrinal, e o giro parahipocampal ²¹. A maioria das anormalidades elétricas e anatômicas nas ELT/EH apresenta o hipocampo e amígdala com as principais lesões ²².

1.1.2.3.1 Amígdala

Nas epilepsias temporais associadas à esclerose hipocampal, os núcleos amigdalianos fazem parte do desencadeamento das crises convulsivas. O comprometimento da amígdala tem sido demonstrado por outros autores, como nos trabalhos de Cendes ^{23,24} nos quais se observa a redução volumétrica destas estruturas em conjunto com os hipocampus. Os trabalhos de Margerison em 1966, Van Paesschen em 1966 e Zentner em 1999 ²⁵ também demonstraram alterações amigdalianas que variavam da esclerose amigdaliana, com ou sem gliose, e morte/perda neuronal. Em todos havia associação da alteração de sinal, com aumento dos tempos de T2. Alguns destes trabalhos fizeram correlações entre tempo de doença e lesão amigdaliana. Os volumes menores da amígdala correlacionavam-se com o início tardio das crises e com ausência de crises febris na infância. ²⁶ A importância da amígdala na composição da sintomatologia das crises e da ELT/EH está representada pela suas rápidas conexões com as demais estruturas encefálicas, superando o próprio hipocampo. Dois aspectos do envolvimento da amígdala ELT/EH são evidentes:

- 1.As alterações estruturais da amígdala acompanham o processo patológico da esclerose hipocampal.

- 2.Alguns sintomas clínicos que se apresentam na esclerose hipocampal têm origem na lesão amigdaliana.

1.1.2.3.2 Córtex entorrinal

Outra estrutura temporal comprometida é o córtex entorrinal. Vários trabalhos têm sido publicados mostrando que o córtex entorrinal (CE), além de comprometido, contribui para os sintomas das epilepsias temporais. Bernasconi ^{27,28} demonstrou também comprometimento do CE em pacientes com sintomas típicos de ELT/EH com hipocampus normais. O CE encontra-se entre o hipocampo e a amígdala e funciona como córtex multinodal de comunicação do hipocampo com as demais estruturas corticais e subcorticais. O CE está habitualmente comprometido em situação mais anterior, principalmente na camada III e II, devido a sua deafferentação em relação a CA1 e às células granulares do giro denteado ²⁸. A avaliação volumétrica dos córtices entorrinal e parahipocampal tem mostrado uma concordância com o hipocampo ipsilateral comprometido. Devido à importante interconectividade destas áreas é de se esperar que as mesmas contribuam para parte dos sintomas encontrados nestes pacientes, e que tenham também perda neuronal com a mesma intensidade que o hipocampo ipsilateral.

1.1.2.3.3 Pólo temporal

Associado com as demais estruturas anatômicas temporais mesiais envolvidas na EH encontra-se o pólo temporal. Ele é formado por giros corticais e de substância branca colocada à frente da cabeça do hipocampo e da amígdala. Os estudos de imagem mostram aumento de sinal nas seqüências ponderadas em T2 e queda de sinal em T1 na substância branca do pólo temporal associada à redução de volume. Cerca de 30 anos atrás, Falconer e Corsellis ²⁹ afirmavam que a EH era um contínuo de anormalidades encontradas nos lobos temporais e o processo afetava principalmente as estruturas mesiais, mas ela se espalhava para todo o lobo, comprometendo as estruturas brancas e cinzentas, levando à gliose e à perda neuronal especialmente no pólo temporal ipsilateral. Este achado também tem sido descrito em séries cirúrgicas de pacientes pediátricos com ELT/EH. Na série cirúrgica de Spooner ³⁰ ele encontrou nos pólos temporais perda da definição entre a substância branca e cinzenta e neurônios imaturos caracterizados por uma persistente anormalidade na sua mielinização e organização. Ou seja, as alterações dos pólos podem pertencer a um contínuo da doença temporal mesial ou ser um dos substratos patológicos quando existem displasias e ou disgenesias nestas estruturas anatômicas.

1.1.2.3.4 Corpos mamilares e fórnices

Outras estruturas anatômicas envolvidas são os corpos mamilares e os fórnices^{31,32}. Durante o desenvolvimento embriológico e durante a sua organização, as estruturas hipocampais estabelecem as suas primeiras conexões eferentes, sendo as primeiras através dos fórnices. Anatomicamente, nas porções mais posteriores dos hipocampos encontram-se as fímbrias, em continuidade com as caudas dos hipocampos. Estas duas estruturas com o término dos hipocampos sofrem uma mudança de orientação espacial, tomando o sentido rostroventral e seguem juntas ao longo do esplênio do corpo caloso para terminarem nos corpos mamilares. Desta forma e por estas vias eferentes, os hipocampos estabelecem uma das suas primeiras conexões com estruturas anatômicas distantes, os corpos mamilares. A conexão pode ser identificada macroscopicamente nas dissecções anatômicas de Duvernoy²¹. Esta via eferente descrita não termina nos corpos mamilares. A partir deles identificamos as projeções dos corpos mamilares para os núcleos talâmicos. Ou seja, dos corpos mamilares partem fibras que vão ao tálamo anterior, através do trato mamilo talâmico conhecido por Vicq d'Azyr's.²¹

Com esta via expressa, anatômica e funcional, entre: os hipocampos, corpos mamilares e tálamos foi observado que pacientes com esclerose hipocampal apresentavam comprometimento ipsilateral nestas estruturas.³³ Independente da origem das fibras eferentes serem do subiculum e ou dos hipocampos, estas lesões teriam suas origens nas deafferentações neurais por morte celular e gliose (dano citotóxico da crise, tempo de duração da doença, tempo de crise)

1.1.2.3.5 Tálamos

As descrições das conexões e vias talâmicas com as estruturas hipocampais através dos fórnices, corpos mamilares e tálamos, foram revisadas e descritas por Pierre Gloor no seu livro sobre o lobo temporal. A primeira, e mais conhecida por trato de Vicq d'Azyr²¹, dirige-se aos núcleos mediais e ventrais do tálamo. Destes núcleos talâmicos anteriores saem fibras que emitem projeções para o córtex do cíngulo posterior. A partir da região posterior do giro do cíngulo saem fibras aferentes ao hipocampo via córtex entorrinal. Estas conexões formam o famoso "loop" de Papez²¹. Por estudos de

degeneração e ablação de fibras ficou conhecida a projeção do córtex do cíngulo posterior com o hipocampo através do córtex entorrinal.

A perda neuronal encontrada no tálamo em pacientes portadores de ELT/EH foi relatada por Bertram ³⁴, enquanto que a volumetria destes mesmos núcleos em pacientes com epilepsia foi publicada em 2001 por Dreifuss ³⁵. Eles descrevem também que estas alterações talâmicas provocavam distintas manifestações clínicas entre os pacientes com ELT/EH, mas que elas eram mais pronunciadas nos pacientes que iniciavam a sua história clínica com crises febris na infância.

Os pacientes portadores de ELT/EH quando investigados costumam apresentar variados graus de atrofia cerebral e cerebelar, e há na literatura inúmeros trabalhos mostrando uma importante repercussão das crises epiléticas sobre a substância branca e cinzenta dos hemisférios. Desde Sisodya em 1996 ³⁶ tem sido demonstrada uma correlação entre a perda de substância branca e cinzenta com variados graus de redução volumétrica do lobo temporal nos pacientes com ELT/EH.

1.1.2.4 Coexistência e discretas alterações do desenvolvimento cortical na EH

Quando é feita a avaliação do pólo temporal são observados os seguintes itens: espessura da camada cortical, interface da sustância branco-cinzenta, borramento dos contornos dos giros e sulcos e alteração de sinal nas varias ponderações. A busca destes sinais aponta a presença de displasias/disgenesias, acompanhada ou não de modificações de sinal. Alguns trabalhos na literatura acrescentam a necessidade de estudar também em conjunto com o pólo os giros e sulco médio basais e do neocórtex lateral, adjacentes aos hipocampos.³⁷.

Autores como Kasper ^{38,39} encontraram em exames neuropatológicos estas alterações de imagem associadas a múltiplas expressões de displasias e disgenesias, tanto na camada branca quanto na camada cinzenta. Estas alterações nos exames patológicos eram representadas por desorganização cortical, com aumento ou diminuição do número de neurônios, modificações nas camadas II e IV, modificações no número e arranjo dos oligodendrócitos, neurônios heterotópicos, neurônios gigantes e células em balão. Nestes pacientes a evolução pós-operatória foi pior com retorno das crises em tempo inferior a um

ano. Nas imagens de alta resolução como previamente descrito por Kasper^{38,39} e posteriormente por Fauser encontramos: espessamento focal da camada cinzenta, ausência da interface entre as substâncias branca e cinzenta, alteração de sinal da substância branca, hipersinal focal da camada cinzenta, hipoplasias focais com aumento do espaço subaracnóideo⁴⁰. Além destas alterações do pólo temporal podemos encontrar giros e sulcos médios basais e laterais comprometidos desta mesma maneira. Os giros que habitualmente ou mais freqüentemente estão comprometidos são: parahipocampal, colateral, fusiforme e alguns sulcos do neocórtex temporal.

Colombo⁴¹ e colaboradores em série cirúrgica correlacionaram os achados de imagem com os exames neuropatológicos de pacientes com ELT/EH e com alterações de pólo e de giros temporais. Nas peças cirúrgicas havia achados compatíveis com displasia e ou disgenesia correlacionando-se de maneira objetiva com as descrições dos exames de imagem que sugeriam estas alterações. O resultado cirúrgico destes pacientes e o prognóstico eram piores quando comparados com os pacientes que tinham somente ELT/EH, com recorrência das crises na maioria dos pacientes. O resultado cirúrgico em 1 ano era de 45% com Engel classe I. Estes resultados se repetiram na série de Tassi e colaboradores^{42,43} em uma série de 52 pacientes com ELT/EH associados à displasia e ou disgenesia do pólo temporal.

1.1.2.5 Avaliação de imagem nas epilepsias

1.1.2.5.1 Avaliação por Ressonância Magnética

A ressonância nuclear magnética como fenômeno físico foi descrita no século passado na década de 40, tendo sido primeiramente utilizada como exame espectroscópico de substâncias. Nas décadas seguintes, foram aumentando as suas utilizações para descobertas espaciais e para utilização em reconstrução de imagens. Com o advento da informática aplicada a vários processos físicos, dentre eles a ressonância, foi possível a obtenção de imagens.

A palavra ressonância sugere algo como vibração da mesma freqüência compartilhada entre dois ou mais corpos com troca de energia¹. Na sua aplicação médica e

em imagens, os elementos que constituem os participantes são os prótons de Hidrogênio tão abundante no corpo humano e um pulso de radiofrequência com um valor determinado do espectro eletromagnético. Estes dois elementos estarão dentro de um campo magnético de alta potência. Dois princípios básicos são então utilizados: uma corrente elétrica produz um campo magnético e segundo, variações do campo magnético induzem uma corrente elétrica em um condutor. Com uma bobina ou solenóide nós construímos um campo magnético homogêneo de alto valor e com a possibilidade de variar o valor da corrente no seu interior.

Com a utilização da lei de Faraday e das aplicações de Ampere, e utilizando os prótons de hidrogênio foi possível construir as imagens de ressonância magnética. Um próton tem uma carga e uma velocidade de revolução *–spin* -em torno do seu eixo que gera um campo magnético ao seu redor. Quando ele é colocado dentro de outro campo magnético de alto valor, existe uma tendência de a maioria deles se alinharem à orientação deste campo magnético. Dinamicamente teremos no interior do grande campo magnético vários prótons de H⁺ precessando ao redor de seu próprio eixo e orientados e alinhados com o campo maior. Para abalar este alinhamento geramos um pulso de radiofrequência com a mesma frequência com que o núcleo de hidrogênio está precessando. Se neste momento tivermos uma bobina próxima do núcleo ela poderá *ler ou ver* campo magnético produzido por este fenômeno gerando uma corrente elétrica no fio da bobina. Esta corrente é o sinal de RM recebido.¹ A imagem de ressonância é baseada no movimento de rotação de tipos especiais de núcleos de átomos com um número ímpar de prótons no núcleo e, portanto, um momento magnético diferente de zero. A RM médica utiliza o átomo de hidrogênio devido a sua ampla distribuição por todos os tecidos vivos.

Os primeiros trabalhos descrevendo a utilização da RM como método diagnóstico e sua aplicação na investigação das epilepsias datam de 1984. Este fato foi relatado por dois autores, Odendorf e Sostman.⁴⁴

Como técnica de neuroimagem a ressonância é insuperável na avaliação das lesões estruturais e de alterações de sinal nos tecidos encefálicos. Ela tem resolução espacial, com uma excelente identificação dos hipocampos e das demais estruturas temporais mesiais e neocorticais. O conhecimento dos protocolos de investigação torna-se necessário para que o método alcance o seu máximo aproveitamento. Em geral estes protocolos incluem vários planos ortogonais e paralelos ao dos hipocampos nas

ponderações T1 e T2. Com o aprimoramento das técnicas e dos softwares foram incluídas as seqüências com supressão química da água ou da gordura para melhor identificação das estruturas encefálicas.

A análise poderá ser visual ou *qualitativa* ou ser *quantitativa* através das volumetrias, mensurações dos valores de T2, transferência de magnetização e espectroscopia.

1.1.2.6 Avaliação qualitativa das alterações hipocampais que caracterizam a EH

1.1.2.6.1 Atrofia

A atrofia é o achado mais freqüente nos pacientes com ELT/EH, estando presente em 90 a 95% dos exames realizados. Caracterizada pela redução das dimensões dos hipocampos, tornam-se menores, menos espessos e discretamente achatados, e habitualmente associados a modificações de sinal. As seqüências e os planos que melhor identificam estas alterações são os planos axiais e coronais nas ponderações IR T1, STIR e T2. Nas aquisições obtidas no plano coronal oblíquo ao maior eixo dos hipocampos, identificamos desde a cabeça até a sua cauda. Nestes cortes obtêm-se simultaneamente estruturas hipocampais dos dois hemisférios, quando é realizada a avaliação estrutural e anatômica, com a comparação de uma secção coronal do hipocampo de um lado com o contralateral. Usualmente as porções mais anteriores, a cabeça e parte do corpo do hipocampo, são as mais comprometidas. A distribuição da atrofia ao longo dos hipocampos foi estudada nos trabalhos de correlação anatomopatológica. Estes estudos mostram uma correlação entre a atrofia e perda neuronal com predomínio da lesão nas porções mais anteriores ⁴⁵. Em alguns trabalhos, ao contrário, os exames mostram que a perda celular e a gliose eram difusas ao longo dos hipocampos (Quigg e colaboradores ⁴⁶).

O entendimento da maioria é que a esclerose hipocampal tem como substrato anatomopatológico a perda neuronal e gliose em CA1, CA3 e a camada granular do giro dentado com predomínio das porções mais anteriores, como previamente definiram o trabalho de Margerison e Corsellis ¹².

1.1.2.6.2 Aumento de Sinal dos Hipocampos nas Ponderações T2:

A redução de dimensões do hipocampo e as alterações de sinal são os indicadores mais confiáveis de EH. A detecção de aumento de sinal ou a hiperintensidade de sinal dos hipocampos é identificada nas seqüências ponderadas em T2. Estas seqüências são obtidas nos planos axiais e coronais e a alteração de sinal é conseqüente a gliose que ocorre após a perda celular. O aumento de sinal reflete alterações crônicas na população neuronal e glial. Existe também um aumento de água livre junto à área lesada, o que aumentaria o sinal T2. A presença de líquido no interior dos cornos temporais dos ventrículos laterais e a sua proximidade com as estruturas hipocampais podem gerar fatores de confusão na avaliação de sinal. Uma contribuição para o diagnóstico destas alterações foi a introdução de ponderações T2 com supressão do sinal da água (FLAIR), podendo controlar estes fatores de confusão ⁴⁷.

O aumento de sinal está intimamente correlacionado com o grau de gliose e com a perda de volume hipocampal, conforme vários trabalhos da literatura. ⁴⁸

1.1.2.6.3 Redução de Sinal dos Hipocampos nas Ponderações T1:

A atrofia hipocampal poderá também ser identificada nas ponderações T1. Os hipocampos lesados e escleróticos apresentam-se hipointensos, mais escuros que as estruturas adjacentes nestas seqüências. Para isto, realizamos as aquisições volumétricas 3D e complementamos com aquisições nos planos axiais e coronais em ponderação T1 com IR (Inversion Recovery). Os cortes coronais, além de poderem mostrar esta hipointensidade de sinal da substância cinzenta, permitem também a identificação da perda da arquitetura interna dos hipocampos.

Quando estendemos o estudo às estruturas neocorticais, aos pólos temporais e aos giros médios basais podemos identificar de maneira inequívoca a interface entre substância branco-cinzenta, a espessura cortical, a profundidade e a forma dos giros e sulcos auxiliando no diagnóstico de disgenesias e ou displasias. ^{19,49}.

Isto se correlaciona com as alterações identificáveis em T2, auxiliando no diagnóstico das lesões hipocampais.

1.1.2.6.4 Análise das alterações extra-hipocampais que podem acompanhar a EH

Modificações de sinal da interface da substância branco-cinzenta do pólo temporal:

Descrito pela primeira vez por Kuzniecky e colaboradores em 1991. Nos pacientes portadores de ELT/EH o pólo temporal mostrava importantes alterações morfológicas.¹³ No pólo temporal há a convergência de sulcos, giros e substância branca colocada à frente do hipocampo e da amígdala. A RM pode mostrar aumento de sinal nas seqüências ponderadas em T2, queda de sinal em T1, redução de volume, alteração na interface da substância branco-cinzenta. Cendes e colaboradores⁵⁰ demonstraram em alguns casos que a associação entre a perda de volume do pólo temporal com sinal alterado ipsilateral ao hipocampo lesado estava ligado com a presença de uma segunda patologia. Na maioria dos casos havia displasias, microdisgenesias ou heterotopias. A atrofia do pólo temporal vem sendo descrita por vários autores, dentre eles Mitchell⁵¹ que observou que 64% dos pacientes com ELT/EH tinham atrofia do pólo temporal, enquanto que Coste em 2002⁵² observou redução do pólo em 72% dos pacientes examinados, associado a indefinição das camadas branca e cinzenta. Nesta série descrita foi encontrado na avaliação patológica um aumento de astrogliose e microdisgenesias.

Atrofia e alterações do giro Parahipocampal:

Esta alteração foi pela primeira vez descrita em 1998 por Bronen e colaboradores⁴⁹. Foi considerada uma extensão da esclerose hipocampal para as estruturas adjacentes, assim como a amígdala. Estas alterações costumam ser encontrada nas porções mais anteriores próximas a cabeça hipocampal, onde se encontra o córtex entorrinal.

1.1.2.6.5 Alterações morfológicas da orientação e rotação dos hipocampus na EH

A arquitetura hipocampal vista na ressonância está formado pelo Alveus, giro denteado e pela camada externa do corno de Ammon. Com a esclerose hipocampal, observa-se a desorganização da estrutura lamelar interna dos hipocampus, tendo como correlato destes achados nos exames anatomopatológicos a perda neuronal nos setores

CA1, CA3 e CA4. ^{5,6}. Esta característica da esclerose hipocampal, com a perda das indentações anteriores é visível nas imagens de alta resolução ⁵³. Com o desenvolvimento da experiência na análise visual, e com a utilização de parâmetros adequados podemos fazer o diagnóstico de EH em quase 95% das vezes ⁶. Muitas vezes estas alterações dos hipocampos vêm acompanhadas pela mudança da sua forma, reorientações espaciais com mudança do seu eixo no plano horizontal, modificações da espessura dos seus sulcos e modificação da espessura do giro para hipocampal ou do giro colateral adjacente. ⁵⁴.

1.1.2.6.6 Alterações de giros e pólos temporais na EH

Quanto ao padrão anatômico dos giros temporais, as aquisições em T1 e T2 analisam nos planos coronal e axial, permitindo a identificação da espessura da camada cortical, da interface cortico-subcortical e a intensidade de sinal. É possível verificar também a orientação espacial dos giros: parahipocampal, colateral e fusiforme. Nas alterações do desenvolvimento cortical destes giros, observa-se aumento da espessura da camada cortical, borramento da interface cortico-subcortical, redução da intensidade do sinal em T1 e T2 e modificações na orientação do eixo de alguns destes giros. Estas mesmas possibilidades de alteração são buscadas no ponto de convergência dos giros temporais laterais e basais, ou seja, nos pólos temporais^{53,54}.

Em conclusão, a análise visual dos achados de ELT/EH compreende uma série de anormalidades envolvendo várias estruturas temporais mesiais e neocorticais. Iniciando pela a assimetria dos hipocampos, que pode ser facilmente observada, passando pelas amígdalas, giros parahipocampais, colaterais e fusiformes, além de modificações nas dimensões e intensidade de sinal das substâncias branca e cinzenta do pólo temporal.

Além disto, em um percentual de pacientes pode haver outras alterações associadas, especificamente as discretas alterações do desenvolvimento cortical. Isto é verificado através da avaliação da orientação espacial dos hipocampos, sua arquitetura interna, além da espessura das camadas corticais, a interface entre substância branco-cinza e da avaliação do volume dos pólos temporais.

1.1.2.7 Avaliação quantitativa das alterações hipocampais que caracterizam a EH:

Os métodos quantitativos que dispomos com a utilização da RM são: a espectroscopia de prótons, relaxometria T2, transferência de magnetização e volumetria.

1.1.2.7.1 Volumetria dos hipocampos

A Ressonância Magnética é uma técnica de neuroimagem de alta resolução espacial que permite a avaliação de estruturas anatômicas. Nesse sentido, a possibilidade

de mensuração volumétrica dessas estruturas consiste em ferramenta bastante útil. Nas epilepsias, ela foi adaptada para mensurar volumes das estruturas temporais, especialmente os hipocampos e as amígdalas. Os primeiros trabalhos de correlação entre as medidas volumétricas e os achados cirúrgicos datam da década de 90, com os trabalhos de Jack ⁵⁵, Cascino e colaboradores ⁵⁶ e Cook ⁵⁷.

A literatura apresenta vários trabalhos de correlação dos dados volumétricos com os achados neurofisiológicos, neuropatológicos e neuropsicológicos. Dentre eles, salientamos os trabalhos de Cendes e Watson colaboradores ^{58,59} e de Kuzniecky e colaboradores ⁶⁰.

Outros trabalhos correlacionando estruturas ligadas aos hipocampos e modificadas pela ELT são o córtex entorrinal, giro parahipocampal, fórnices, corpos mamilares e tálamos.

1.1.2.7.2 Relaxometria T2

Na RM do encéfalo as alterações patológicas teciduais mudam a intensidade de sinal dos tecidos e estruturas, tornando-as hiperintensas nas seqüências ponderadas em T2.

Este aumento de sinal não pode ser confundido com os artefatos de fluxo ou com o sinal do líquido. Em determinadas localizações, especialmente junto ao corno temporal do ventrículo lateral, a presença do líquido e dos plexos coróides dificultam a avaliação de sinal das porções mais anteriores dos hipocampos. Esta situação pode ser contornada com a utilização das seqüências FLAIR (Fluid Attenuation Inversion Recovery), que são seqüências ponderadas em T2 com sinal da água atenuado ⁴⁷.

A avaliação dos hipocampos na esclerose mesial está baseada na redução de volume, modificação da arquitetura interna e na alteração de sinal T2 dos hipocampos. Neste último contexto, podemos utilizar a relaxometria T2, que é uma técnica de quantificar esta alteração. A vantagem da relaxometria comparada com a inspeção visual é a possibilidade da sua expressão numérica. Constatamos a sua utilidade quando temos pacientes com alterações bilaterais, pacientes com alterações sutis no sinal T2 e quando precisamos lateralizar o foco responsável pelas crises convulsivas.

Os mapas da relaxometria de T2 são construídos a partir de aquisições obtidas no plano coronal desde a porção mais anterior dos hipocampos até a altura da cruz dos fórnices. Os protocolos podem utilizar 4, 6, 8 ou 16 imagens com tempos de Eco distintos em cada corte. A lesão de base que estamos estudando nos hipocampos pressupõe um aumento da quantidade de água livre associada à gliose. Nesta aquisição teremos em um mesmo corte imagens com Ecos diferentes e com comportamentos diferentes ao estímulo do campo magnético externo. A partir deste comportamento podemos construir uma curva exponencial para os tempos de T2.

1.1.2.7.3 Outras técnicas quantitativas

Outras técnicas de avaliação de lesão hipocampal podem ser utilizadas através da ressonância magnética. Elas não foram foco de atenção neste trabalho, mas não podem deixar de ser mencionadas, pois constituem uma ferramenta confiável na avaliação de pacientes portadores de esclerose hipocampal. Elas são a espectroscopia de prótons e a transferência de magnetização.

1.1.2.7.4 Espectroscopia Protônica dos Hipocampos:

A espectroscopia por RM permite uma avaliação metabólica dos tecidos in vivo e não-invasivo. Desenvolvida a partir dos anos 90, ela explora as diferentes ligações químicas do átomo de hidrogênio na constituição de metabólitos, permitindo avaliar a bioquímica dos tecidos encefálicos.

Encontrado somente em neurônios, o NAA é considerado um marcador de vitalidade neuronal. Ele estará reduzido em patologias com perda ou morte neuronal em doenças neurodegenerativas, tumores ou isquemias. Em alguns casos, essa redução é reversível, como em patologias infecciosas, quando existe uma disfunção neuronal temporária. Utilizando-se fundamentalmente o NAA como marcador de vitalidade neuronal obtém-se uma boa correlação entre as anormalidades do EEG com o grau de perda neuronal no exame anatomopatológico.

Autores em várias séries têm demonstrado a validade do método para identificação e lateralização das lesões hipocampais. Em 1997, Cendes e colaboradores⁶¹

relataram 100 casos com ELT que foram investigados por espectroscopia de prótons e volumetria. Destes, 99 apresentaram redução da relação NAA/Cr em pelo menos um lobo temporal e 54%, bilaterais. A assimetria das correlações lateralizaram corretamente em 92,5% dos pacientes. A combinação das técnicas de volumetria e espectroscopia aumenta a chance de lateralização pré-operatória da ELT/EH ⁶¹, superando em sensibilidade a soma de todas as outras avaliações quantitativas e qualitativas por RM.

1.1.2.7.5 Transferência de Magnetização:

A imagem convencional da RM utiliza as diferenças das densidades de prótons entre os vários tecidos, enquanto que os tempos de relaxação T1 e T2 promovem o contraste entre os tecidos e entre estes e as lesões.

A ressonância utiliza o comportamento magnético dos prótons de água livre que se encontram nos tecidos. No entanto, existe um contingente de prótons que se encontra ligado às macromoléculas e que tem seu movimento reduzido. Esta condição modifica as características físico-químicas destes prótons, fazendo com que tenham seus tempos de relaxação T1 e T2 muito curtos e não visíveis à RM. A ressonância utiliza também o comportamento magnético dos prótons de água livres nos tecidos. Entretanto, há permanentemente uma interação entre estes prótons de hidrogênio livres e aqueles que estão fixos às macromoléculas, resultando em uma contínua troca de magnetização entre eles reconhecida em física como transferência de magnetização (*cross relaxation*). Aproveitando este fenômeno físico, podemos obter um contraste adicional nas imagens, aumentando a sensibilidade de identificar patologias.

A manutenção em estado normal das macromoléculas nos tecidos encefálicos está representada pela mielina e pela integridade das membranas lipídicas. A implicação clínica da perda de sinal na Transferência de Magnetização está na ausência da integridade das macromoléculas. Patologias que promovem perda axonal, desmielinização, gliose ou edema inflamatório resultam em perda de sinal nas seqüências que utilizam transferência de magnetização (redução de MT) ^{62,63}. A contribuição para o diagnóstico e lateralização de esclerose mesial tem sido contraditória na literatura. No entanto, ela tem sido usada com sucesso em patologias como a esclerose múltipla (MS) para diagnóstico de substância branca aparentemente normal, como foi bem demonstrado por Massimo Filippi ⁶⁴.

1.1.2.8 Fatores preditores estruturais do prognóstico na cirurgia da ELT/EH.

Ao longo dos anos, diferentes estudos têm buscado identificar fatores prognósticos para o controle das crises em pacientes com ELT/EH submetidos à cirurgia. Muito embora, como será visto mais adiante, os resultados costumem ser muito favoráveis, existe um percentual de pacientes que persiste com crises a despeito de ressecções cirúrgicas corretas. Assim, fatores relacionados à epilepsia em si, à distribuição de descargas epileptiformes ao EEG e também fatores estruturais têm sido relacionados como potencialmente relevantes no entendimento de por que um subgrupo de pacientes com ELT/EH persiste com crises no pós-operatório.

Tanto a amigdalohipocampectomia seletiva (AHS) quanto a lobectomia temporal anterior, com ressecção mais ampla envolvendo o pólo temporal e os giros neocorticais têm sido utilizadas com grau elevado de sucesso no tratamento cirúrgico de pacientes com ELT/EH refratários ao tratamento clínico (Paglioli 2004, 2006). Ambas as técnicas – que chegam a promover o controle completo das crises a mais de 80% dos pacientes – têm como denominador comum à ressecção das estruturas temporo-mesiais, particularmente do hipocampo, da amígdala e do giro parahipocampal. Enquanto a AHS resseca apenas as estruturas mesiais, a lobectomia temporal remove estas estruturas e também o neocórtex lateral temporal, incluindo o pólo temporal⁶⁵.

Os pacientes aqui estudados apresentavam um conjunto de características que costumam ser associadas a bom prognóstico cirúrgico quanto ao controle das crises: (1) As lesões hipocampais eram severas, conforme confirmado na avaliação visual de T2 e por relaxometria^{8,66-68}; (2) A ELT/EH era estritamente unilateral, do ponto de vista de neurofisiologia e imagem; e (3) As ressecções (AHS) foram homogêneas com a retirada do hipocampo, amígdala e do giro parahipocampal, conforme a descrição da literatura para técnicas seletivas⁶⁹⁻⁷².

Estudos comparativos entre as técnicas, embora não randomizados, têm mostrado que ambas são igualmente eficazes no controle das crises (Paglioli 2006), embora exista um maior risco de alterações cognitivas após as ressecções mais amplas. Por exemplo, McIntosh em 2001⁷³ revisou 126 publicações e mostrou que por volta de 70% dos pacientes com ELT obtém com controle completo das crises (classe I de Engel). Entretanto, esta revisão mostra que ocorre uma maior incidência de déficits cognitivos

naqueles operados através de LTA. Estudos do centro de Zurich mostraram resultados semelhantes. Assim, quando a ressecção das estruturas mesiais é realizada de forma tecnicamente correta, em pacientes com ELT/EH claramente unilateral, nos quais existam elementos de imagem sugerindo severa alteração histológica do hipocampo em questão, os resultados são muito bons, independentemente da técnica utilizada. Conseqüentemente, outros fatores que não a extensão da ressecção das estruturas temporais neocorticais e do pólo temporal explicariam eventuais insucessos cirúrgicos na cirurgia da ELT/EH. Este desafio levou ao presente estudo na tentativa de avaliar pré e pós-operatoriamente os pacientes tentando encontrar que fatores podem alterar o prognóstico de pacientes com ELT/EH operados pela mesma técnica seletiva.

2 OBJETIVOS

2.1 OBJETIVO GERAL

Analisar uma amostra de pacientes com ELT/EH refratária aos fármacos antiepiléticos, estritamente unilateral do ponto de vista de imagem estrutural e alterações eletrencefalográficas, submetidos à amigdalohipocampectomia seletiva (AHS) com ressecção uniforme das estruturas temporais mesiais, buscando identificar variáveis clínicas, demográficas e de neuroimagem associadas a sucesso ou insucesso quanto ao controle das crises epiléticas.

2.2 OBJETIVOS ESPECÍFICOS

1. Comparar as seguintes variáveis clínicas em pacientes submetidos à AHS que ficaram livres de crises ou que apresentaram recorrência de crises no pós-operatório.
 - a. Idade de início das crises.
 - b. Duração da epilepsia.
 - c. Presença de insulto precipitante inicial (IPI).
 - d. História de mais de três crises tônico-clônicas secundariamente generalizadas.
2. Comparar, em pacientes que obtiveram e não obtiveram controle das crises no pós-operatório, características qualitativas de ressonância magnética dos hipocampos, sugestivas seja de EH ou de disgenesia hipocampal, previamente à ressecção cirúrgica.
 - a. Perda da arquitetura interna, atrofia e aumento de sinal nos hipocampos.
 - b. Alterações na forma e na orientação espacial dos hipocampos.

3. Comparar, em pacientes que obtiveram e não obtiveram controle das crises no pós-operatório, a presença ou não de alterações displásicas representadas pela modificação na espessura, orientação espacial e interface das substâncias branca e cinzenta dos giros colateral, fusiforme e parahipocampal.
4. Comparar, nos dois grupos de pacientes, a presença ou não de alterações de sinal da substância branca dos pólos temporais e na interface entre substância branca e cinzenta junto ao pólo temporal.
5. Comparar, nos dois grupos de pacientes, as seguintes variáveis quantitativas de ressonância magnética em ambos os lobos temporais e no restante do sistema límbico, previamente à ressecção cirúrgica:
 - a. Volumetria dos hipocampos, amígdalas, córtex entorrinal, núcleos talâmicos e pólos temporais.
 - b. Relaxometria T2 dos hipocampos, amígdalas, fórnices, tálamos, giro cíngulo e córtex entorrinal.
6. Comparar os resultados cirúrgicos conforme a presença e extensão de alterações anatômicas e de sinal nos pólos temporais e giros temporais remanescentes, após a ressecção cirúrgica.

3 MÉTODOS

3.1 DELINEAMENTO

O delineamento utilizado foi de um estudo de casos e controles realizado no Programa de Cirurgia de Epilepsia do Hospital São Lucas da PUCRS. O fator em estudo foi avaliação de lesões das estruturas hipocampais, de outras estruturas límbicas e dos giros temporais no pré e pós-operatório de AHS em pacientes com ELT/EH refratária aos fármacos antiepiléticos. O desfecho foi o controle ou não das crises epiléticas após a realização da cirurgia.

Foi analisado um conjunto de variáveis clínicas e de ressonância magnética, buscando identificar características ou alterações associadas com o prognóstico cirúrgico quanto ao controle das crises. As variáveis de imagem foram analisadas conforme distintos compartimentos anatômicos, lançando mão de técnicas qualitativas e quantitativas, incluindo aquisições no pré e no pós-operatório.

As variáveis clínicas analisadas foram sexo, idade, duração da epilepsia, lateralização da lesão, bem como a presença de IPI e de crises TCG. As variáveis qualitativas de imagem foram: a modificação de sinal ou de tamanho das estruturas hipocampais, amígdalas e dos giros temporais mesiais e laterais, bem como a avaliação da espessura da camada cortical dos giros fusiforme, colateral e parahipocampal, em busca de displasias/disgenesias acompanhadas ou não de modificações de sinal e de espessura da substância branca que os interdiga. Adicionalmente, foi realizada uma análise visual dos pólos temporais, buscando evidências de atrofia, alteração de sinal e borramento da interface cortico-subcortical, com perda das interdigitações. Ainda em termos qualitativos, foi verificadas a presença e extensão de alterações de sinal na substância branca do lobo temporal em aquisições pós-operatórias. Foram analisados também variáveis quantitativas obtidas com as medidas volumétricas das estruturas hipocampais, córtex entorrinal, amígdalas, giros parahipocampais e tálamos. Outras medidas foram obtidas com a avaliação de sinal T2 na relaxometria dos hipocampos, córtex entorrinal, amígdalas, região posterior do giro do cíngulo.

3.2 PACIENTES E CRITÉRIOS DE INCLUSÃO

Foram incluídos 59 pacientes com diagnóstico de epilepsia mesial do lobo temporal (ELT) associada à esclerose hipocampal (EH), refratária ao tratamento com drogas antiepilépticas, após terem sido selecionados pelo protocolo de investigação do Programa de Cirurgia da Epilepsia dos Serviços de Neurologia e Neurocirurgia do Hospital São Lucas da PUCRS (PCE/HSL-PUCRS).

Neste protocolo, os pacientes tinham (1) alterações clínicas altamente características da síndrome de epilepsia temporal mesial associada à EH⁵; (2) EEGs de escalpo e ou esfenoideais com descargas predominantemente unilaterais, definidas como uma relação maior ou igual do que 9:1 quando bilaterais; (3) pelo menos uma crise eletroclínica registrada durante monitorização vídeo eletrencefalográfica, concordante com a lateralização das descargas interictais; (4) achados de RM com alterações estruturais típicas de esclerose hipocampal unilateral. Estas alterações eram constituídas por atrofia hipocampal, queda de sinal em T1, aumento de sinal em T2 e em FLAIR, desaparecimento da arquitetura interna do hipocampo e aumento das dimensões do corno temporal do ventrículo lateral^{5,26}. Todos os pacientes tinham um seguimento de pelo menos dois anos; (6) Foram definidos como sucesso cirúrgico os pacientes classificados como classe I à classificação de Engel,⁷⁴ ou seja, que tiveram suas crises controladas, sem recidivas, mantendo o uso de medicação antiepiléptica.

Estes 59 pacientes foram selecionados conforme dois critérios distintos. Os 20 pacientes do grupo em que as crises não foram controladas foram selecionados de forma retrospectiva, aleatoriamente, justamente por terem tido crises recorrentes. A partir deste grupo, foram então selecionados 40 pacientes com “sucesso cirúrgico” – ou seja, sem recorrência de crises – pelo critério de pareamento (2:1) com os pacientes com recorrência de crises. Este pareamento levou em conta idade, sexo, lado operado e tempo de seguimento pós-operatório.

Na revisão, um paciente foi excluído do grupo sucesso cirúrgico por falta de dados do controle pós-operatório.

3.3 CRITÉRIOS DE EXCLUSÃO

Foram excluídos ou não considerados selecionáveis para este estudo pacientes portadores de epilepsia claramente não-temporal e aqueles com ELT/EH, mas que não preenchiam os critérios detalhados acima quanto à homogeneidade clínica, neurofisiológica e de neuroimagem. Por exemplo, pacientes com crises parciais complexas concomitantes com crises parciais motoras clônicas de face ou de extremidades, potencialmente sugestivas de envolvimento mais amplo de estruturas extratemporais, foram excluídos, mesmo que o EEG e a RM fossem típicos. Outro cenário de exclusão envolvia pacientes com descargas epileptiformes interictais envolvendo ambos os lobos temporais, com uma relação menor do que 9:1, mesmo que tendo satisfeito os outros critérios. Além disto, pacientes que não realizaram o mesmo protocolo de investigação de neuroimagem no pré-operatório (ver abaixo) e interromperam a medicação por conta própria foram também excluídos.

3.4 COLETA E ANÁLISE DOS DADOS

3.4.1 Variáveis clínicas e demográficas

Os dados clínicos e demográficos foram obtidos através de uma revisão sistemática dos prontuários e das atas das reuniões de discussão sobre indicação cirúrgica realizada pelos membros do PCE/HSL-PUCRS antes de todas as cirurgias. Foram anotados: (i) o sexo, (ii) a idade do paciente na data da cirurgia e na data do início das crises recorrentes, (iii) a presença e o tipo de IPI, em especial convulsões febris na infância, (iv) a presença e o número de crises TCG ao longo da história da epilepsia e (v) o lado operado.

3.4.2 Obtenção e análise dos dados qualitativos à RM pré-operatória

3.4.2.1 Seqüências de aquisição

Todos os pacientes foram examinados em um aparelho Siemens Magnetom Vision Plus de 1,5 T com bobinas de gradiente de 25 mT/m (amplitude máxima de gradiente). As seqüências foram determinadas por um protocolo previamente discutido no PCE/HSL-PUCRS. Foram adquiridas as seguintes seqüências:

1. Aquisição T1: Obtida com aquisição volumétrica no plano sagital com uma seqüência Echo Gradiente 3D com 160 partições e espessura de corte de 0,9 mm com TR=9,7ms, TE=4,0ms, Flip angle=12 graus, matriz de 256X256 e FOV= 256mm. Estes parâmetros permitiram um voxel isotrópico.
2. Aquisição T2: Realizada nos planos axiais e coronais seqüência com TR= 7100ms TE=115ms, espessura de corte de 5mm e espaçamento de 3,5 com matriz de 256x512 e FOV de 230mm. As aquisições foram feitas com e sem supressão de gordura para identificação de alterações de sinal nas estruturas encefálicas.
3. Aquisição FLAIR: Seqüência desenvolvida a partir do T2 com supressão do sinal da água. TR=9000, TE=110, TI = 110, Flip Angle= 180 espessura de corte de 5mm, espaçamento de 1,5. Conhecida como a seqüência da patologia, considera que as alterações de sinal são conseqüentes à lesão atual ou à seqüela de lesão (gliose). Costuma ser obtida nos planos axial com a mesma orientação do T2, ficando reservado o plano coronal e sagital quando existe suspeita de uma segunda patologia, ou erros de migração neuronal.
4. Aquisição IR ou Inversion Recovery ponderada em T1: TR = 7520 ms, TE = 60 ms, TI = 200 ms, Flip Angle = 180, Espessura = 3,0 mm, Espaçamento = 0,9 mm Permite a avaliação da forma e espessura da camada cortical e a interdigitação da substância branca. No plano coronal ela avalia os hipocampus permitindo um detalhamento das camadas brancas e cinzentas, identificação dos sulcos colaterais, giros parahipocampais, das amígdalas, corpos mamilares e fórnices. Quando obtida

no plano axial oblíquo ao longo do maior eixo do hipocampo, permite um detalhamento das porções mais anteriores dos hipocampos, pólo temporal, amígdala, assim como uma avaliação da alteração de sinal.

5. Aquisição STIR ou Supresion T2 Inversion Recovery: TR = 6320 ms TE = 60 ms

TI=140ms, Flip Angle=180, Espessura=3,0mm, Espaçamento=0,9mm. É uma seqüência ponderada em T2, sem o sinal da água, obtida no plano coronal desde o pólo temporal até a cruz dos fórnices. Identificam a alteração de sinal T2 dos hipocampos, do córtex entorrinal, dos giros parahipocampal, colateral, e fusiforme.

3.4.2.2 Pós-processamento das imagens e identificação das patologias:

As imagens após a aquisição foram transferidas para duas estações de trabalho: (i) Macintosh com a utilização do programa Osirix, e (ii) para uma estação de trabalho Siemens Magic View com programa e software do fabricante. Nestas estações utilizamos as seqüências obtidas tanto nas ponderações T1 quanto T2 para cuidadosa análise visual dos hipocampos e de estruturas temporais. A aquisição volumétrica T1 é mais robusta, permitindo reconstruções multiplanares, pelo fato do voxel ser isotrópico.

3.4.2.3 Seqüência volumétrica em sagital T1:

Esta aquisição apresenta voxel isotrópico, permitindo reconstrução em qualquer orientação espacial sem perda de informações. Nesta reconstrução, as estruturas mesiais e laterais dos lobos temporais, são mais bem apreciadas no plano coronal. Os hipocampos são examinados detalhadamente, em especial a arquitetura interna, as suas dimensões e a intensidade de sinal em T1. Na EH a arquitetura interna está alterada, a dimensão está reduzida e nota-se uma hipointensidade do sinal em T1.

Além disso, esta aquisição volumétrica também possibilita a avaliação de alterações na forma e orientação espacial dos hipocampos e dos giros adjacentes. Na disgenesia hipocampal, no plano coronal, o hipocampo assume uma forma globular, com um deslocamento medial e uma reorientação do seu eixo transversal. Adicionalmente,

observa--se também uma reorientação do eixo do sulco colateral, o qual se torna mais verticalizado e mais profundo.

Quanto ao padrão anatômico dos outros giros temporais, a aquisição volumétrica em T1, analisada nos planos coronal e axial, permite a observação da espessura da camada cortical, da interface cortico-subcortical e a intensidade de sinal. É possível verificar também a orientação espacial dos giros: parahipocampal, colateral e fusiforme. Nas alterações do desenvolvimento cortical destes giros, observa-se aumento da espessura da camada cortical, borramento da interface cortico-subcortical, redução da intensidade do sinal em T1 e modificações na orientação do eixo de alguns destes giros. Estas mesmas possibilidades de alteração são buscadas no ponto de convergência dos giros temporais laterais e basais, ou seja, nos pólos temporais.

O método utilizado para validar impressões da análise visual destas imagens foi utilizar a comparação com as estruturas homólogas contralaterais.

3.4.2.4 A seqüência IR ponderada em T1

Esta seqüência é obtida no plano coronal e permite, à semelhança da aquisição volumétrica em T1, definições anatômicas da arquitetura interna dos hipocampos, bem como da espessura da camada cortical e da orientação espacial dos giros e sulcos adjacentes. Como descrito mais adiante, esta seqüência também é utilizada para as avaliações volumétricas dos hipocampos, amígdala, córtex entorrinal e outras estruturas límbicas. Em função disto, na descrição dos passos a seguir, incluímos a seqüência apropriada para o delineamento das estruturas cujos volumes desejam-se calcular quantitativamente (ver adiante). A sistematização dos passos para pós-processamento está descrita a seguir, utilizando o Software Neuroline usando como exemplo a volumetria dos hipocampos:

Passos:

- 1 – Exportar as imagens DICOM para um diretório conhecido.

2 – Abrir as imagens pelo Neuroline (Arquivo > Abrir > Imagens). As imagens de pacientes de Volumetria dos Hipocampos ficam armazenadas no servidor de arquivos (//prescott/SMB).

3 – Após carregar todas as imagens, o software Neuroline mostra uma janela com informações da série, como segue:

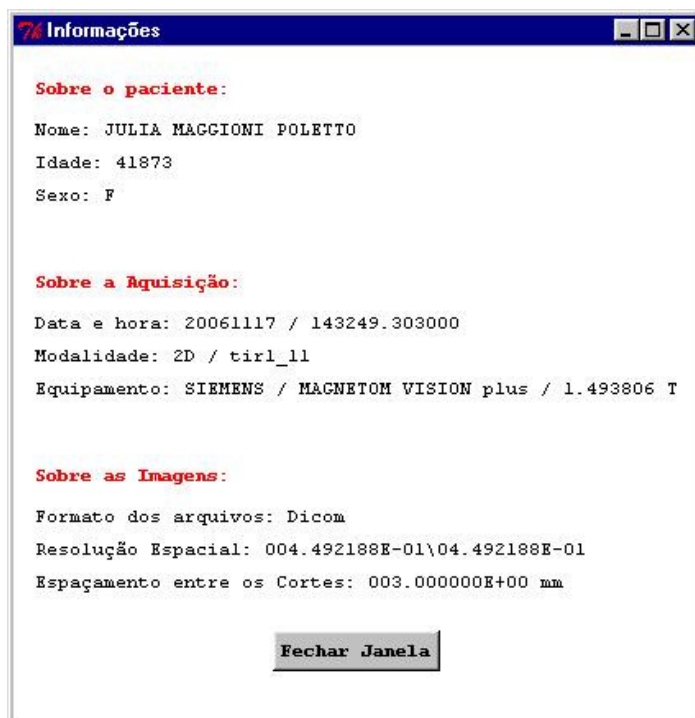


Figura 1. Informações do paciente no software Neuroline

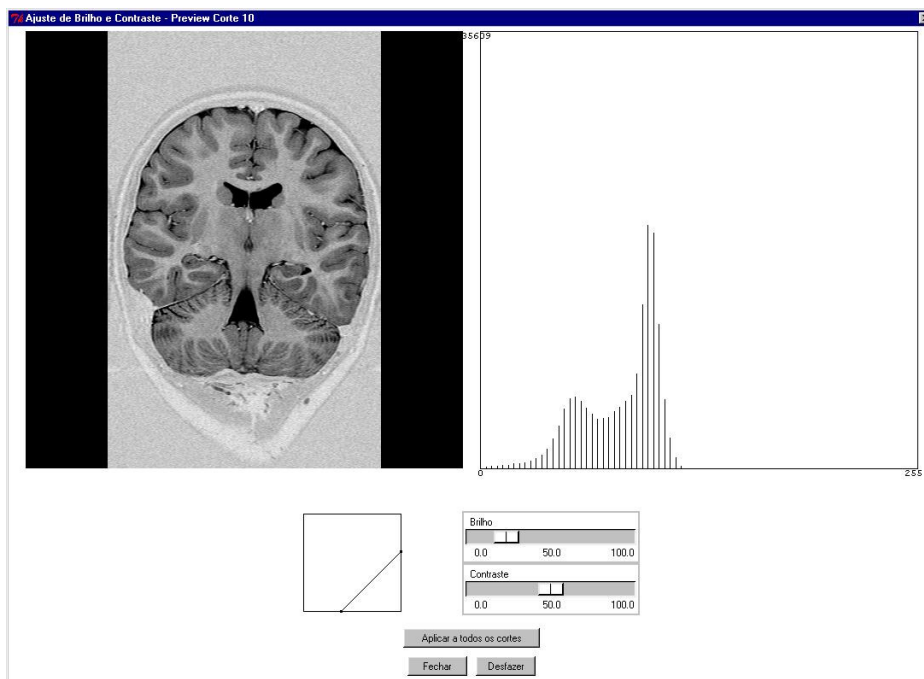


Figura 2. Imagem para ajuste de brilho e contraste do software Neuroline

4 – Ajustar o brilho e contraste das imagens (Processamento > Ajuste de Brilho e Contraste). Clicar em “Aplicar a todos os cortes” e depois “Fechar”.

5 – Selecionar as cores na coluna da esquerda, associando cada uma delas a uma estrutura: por exemplo, hipocampo direito (hd), hipocampo esquerdo (he) e vizinhança (vz).

6 – Verificar em quais imagens é possível identificar os hipocampos. Nessas imagens, desenhar os ROIS de forma a segmentar os hipocampos, usando os marcadores coloridos anteriores.

7 – Utilizando os marcadores devidos (hd e he), para marcar os hipocampos, e limitando-os utilizando o outro marcado (vz), teremos assim criado nossos ROIS para a análise do hipocampo. Realizando o mesmo trabalho para os demais cortes em que foi identificada a presença de hipocampo.

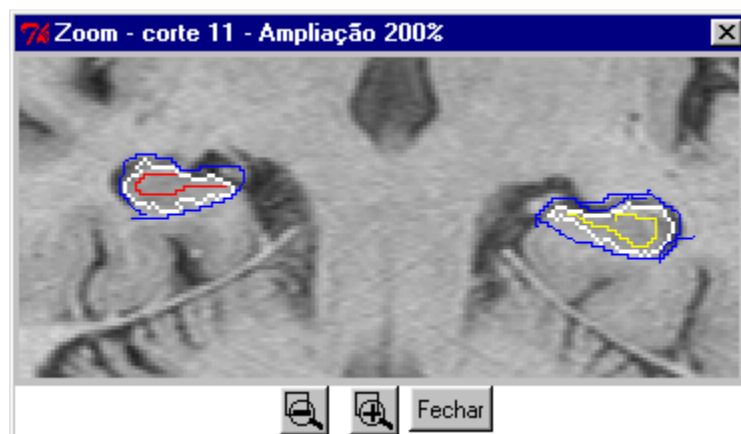


Figura 3. Exemplo de demarcação de contorno de estrutura anatômica a ser medida no software Neuroline. No exemplo demarcação dos hipocampus.

8 – Após demarcar as áreas de hipocampo, verifica-se o seu volume. (Resultados > Volumes das Estruturas no exame).

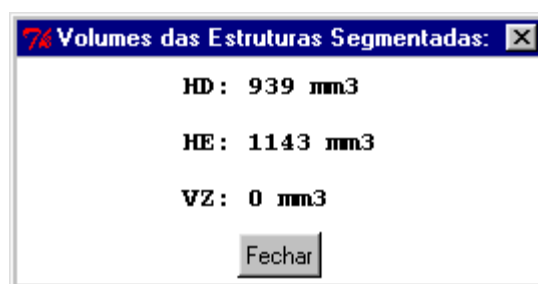


Figura 4. Resultado dos volumes obtidos no software Neuroline

9 – Após a obtenção dos valores multiplica-se por 1,3. (fator de conversão relacionado com a espessura e espaçamento dos cortes adquiridos na seqüência de pulsos IR).

O reconhecimento dos limites anatômicos das estruturas a serem mensuradas torna-se de maior importância para a correta avaliação volumétrica. A utilização de dois Neuroradiologistas com experiência torna o método reprodutível e de grande acuidade diagnóstica. Desta forma semi-automática, estamos realizando sistematicamente a volumetria de várias estruturas encefálicas.

3.4.2.5 Seqüências ponderadas em T2

3.4.2.5.1 As seqüências T2 e Flair

Estas seqüências podem também ser utilizadas para estudo anatômico, porém são predominantemente úteis na identificação de aumento de sinal, sugerindo a presença de patologias. Para o presente estudo, as imagens obtidas e processadas em T2 e FLAIR objetivaram análises bastante específicas. Do ponto de vista qualitativo, foram utilizadas para avaliar (i) a presença de aumento de sinal em um dos hipocampos, tipicamente encontrada na EH, (ii) borramentos na interface cortico-subcortical dos giros temporais e dos pólos temporais, bem como (iii) aumentos de sinal na substância branca dos lobos temporais, tanto no pré quanto no pós-operatório. Em termos quantitativos, estes métodos de aquisição constituíram a base da obtenção de dados quantitativos da relaxometria ⁴⁷.

3.4.2.5.2 Seqüências STIR

Ponderada em T2, com supressão do sinal da gordura, ela é obtida no plano coronal e estuda desde as porções mais anteriores do pólo temporal até as porções mais posteriores, incluindo o cerebelo. Estuda as variações de sinal, associando com as modificações da arquitetura interna dos hipocampos. As aquisições obtêm informação simultânea dos dois lados, permitindo as comparações e análise estrutural.

3.4.3 Obtenção e análise dos dados quantitativos à RM pré-operatória

3.4.3.1 Obtenção das volumetrias com o pós-processamento das imagens IR

A seguir, descreveremos a metodologia para processamento quantitativo do volume dos hipocampos, das amígdalas, do córtex entorrinal, dos pólos temporais e dos tálamos.

3.4.3.1.1 Hipocampo

O hipocampo tem uma forma discretamente sinuosa, acompanhando a orientação das estruturas do tronco cerebral e acompanhando a cisterna ambiens. Os hipocampos foram divididos em cabeça, corpo e cauda. Não há, no entanto, reparos anatômicos definidos para esta divisão. Na cabeça hipocampal chama atenção a presença das indentações e do recesso uncal. O corpo e a cauda se distinguem pela espessura e pela orientação espacial, sendo que esta última porção do hipocampo se continua com os fórnices.

Na avaliação volumétrica da cabeça do hipocampo o fator de confusão fica por conta da amígdala e o corte mais posterior encontra-se ao nível da cruz dos fórnices e da lâmina quadrigeminal. A sistematização dos volumes foi feita por Watson⁵⁸.

Como já foi anteriormente exemplificado, o passo da volumetria hipocampal seria assim realizada:

-Verificar em quais imagens é possível identificar os hipocampos. Nessas imagens, desenhar os ROIS de forma a segmentar os hipocampos, usando os marcadores coloridos anteriores.

-Utilizar os marcadores devidos (hd e he) para marcar os hipocampos e limitá-los utilizando o outro marcado (vz). Teremos assim criado nossos ROIS para a análise do hipocampo. Repetir este procedimento para os demais cortes em que foi identificada a presença do hipocampo.

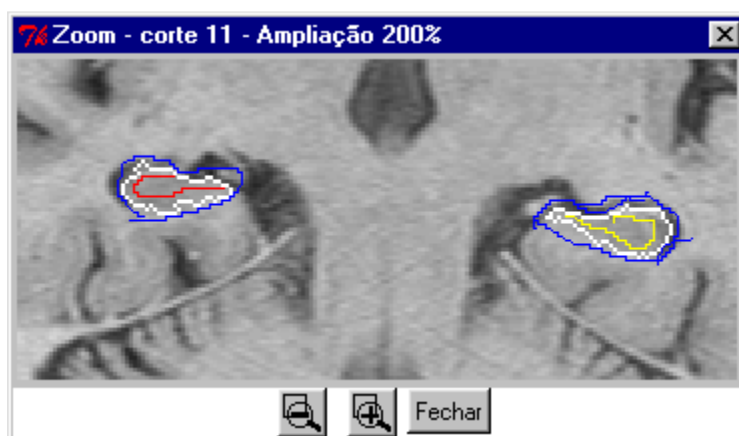


Figura 5. Exemplo de demarcação de contorno dos hipocampos

-Após demarcar as áreas de hipocampo, verifica-se o seu volume. (Resultados > Volumes das Estruturas no exame).

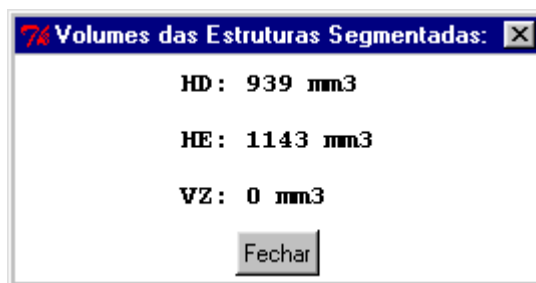


Figura 6. Resultado dos volumes hipocampais.

-Após a obtenção dos valores multiplica-se por 1,3. (fator de conversão relacionado com a espessura e espaçamento dos cortes adquiridos na seqüência de pulsos IR).

O reconhecimento dos limites anatômicos das estruturas a serem mensuradas torna-se de maior importância para a correta avaliação volumétrica. A utilização de dois Neuroradiologistas com experiência torna o método reproduzível e de grande acuidade diagnóstica. Desta forma semi-automática, estamos realizando sistematicamente a volumetria de várias estruturas encefálicas.

3.4.3.1.2 Amígdala

Situada anterior, superior e medialmente ao hipocampo está dele separada pelo recesso uncal e pelo corno temporal do ventrículo lateral. Nós utilizamos também, como já foi descrito o recesso uncal ou o alveus para estabelecer o limite mais anterior desta estrutura anatômica e o limite mais posterior é aquele em que individualizamos o final da própria amígdala. As sistematizações das volumetrias das amígdalas foram expressas na literatura pelos artigos de Watson⁵⁸ e Cendes²³.

3.4.3.1.3 Córtex Entorrinal

O córtex entorrinal é a projeção mais anterior do giro parahipocampal. A distinção destas duas estruturas é possível a nível microscópico, sendo que a sua separação foi estabelecida de maneira arbitrária pelos pesquisadores especialmente Insausti ⁷⁵ e Bernasconi ²⁷ em dois trabalhos de correlação de imagens com os achados neuropatológicos. A marca anatômica do início mais anterior do córtex entorrinal está associada ao primeiro corte onde identificamos o fascículo uncinado. Ele acompanha a porção mais ventral e anterior do sulco colateral até o sulco semianular, que é o limite anterior da amígdala e a fissura hipocampal, como limite mais anterior do hipocampo. O limite lateral como foi dito é o sulco colateral. Ou seja, os cortes obtidos da seqüência IR ponderada em T1 continham o córtex entorrinal desde o primeiro corte caudal ao fascículo uncinado até o corte onde se identifica o sulco semianular ou o local onde a substância branca contorna o aspecto mais ventral da amígdala. A apresentação e a sistematização da volumetria do córtex entorrinal, com comparação de imagens com cortes anatomopatológicos foi feito por Insausti. ⁷⁵

3.4.3.1.4 Pólos Temporais

O pólo temporal foi mensurado nas aquisições coronais ponderadas em IR T1. As medidas iniciaram tendo como limite mais anterior a identificação da substância cinzenta do giro temporal superior e como limite mais posterior a identificação do fascículo uncinado, que corresponde ao pedúnculo temporal conectando o lobo temporal com o córtex frontal. Estes limites anatômicos e a metodologia das medidas foram padronizados pelos artigos de Moran em 1987 ⁷⁶ e Coste. ⁵²

3.4.3.1.5 Tálamos

Os tálamos fazem parte da via eferente e estão relacionados com os hipocampus através do circuito mamilotalâmico para o cíngulo posterior. A volumetria dos tálamos pode ser feita nas seqüências IR com ponderação T1. Após a reformatação coronal realizamos as mensurações dos tálamos.

A mensuração das estruturas subcorticais como os gânglios da base e os tálamos são realizados no plano transversal. Dreifuss ³⁵ sistematizou as volumetrias dos núcleos cinzentos profundos.

3.4.3.1.6 Avaliação das volumetrias

Após o cálculo de volume destas estruturas temporais e extratemporais de cada paciente, obtivemos a média destes volumes ipsilaterais e contralaterais à EH. A partir de então, foi possível a comparação das médias destes volumes ipsilaterais versus a média dos volumes contralaterais à EH.

Foi obtida uma média geral e, após, estes volumes foram correlacionados com o resultado cirúrgico. Além disto, foi calculada a média das razões entre os volumes dos pólos temporais ipsilaterais sobre os volumes dos pólos temporais contralaterais à EH.

3.4.3.1.7 Relaxometria T2

A técnica de relaxometria T2 permite estimar o tempo de relaxação T2 de um determinado tecido, a partir de seqüências de pulsos que adquiram sinais em vários tempos de ecos definidos. O tempo de relaxação T2 de um tecido expressa a sua constituição. Por exemplo, no caso dos hipocampos, tempos de relaxação T2 maiores podem estar relacionados à gliose, o que reduz a parcela de gordura e aumenta a água livre no tecido.

A seqüência de pulsos utilizada neste trabalho para a medida de relaxação T2 consiste em uma eco de spin com TR de 2000 ms e 16 ecos, cujos tempos de eco variam de 22 a 360 ms, distribuídos de maneira uniforme, gerando um número máximo de 5 cortes para esse tempo de repetição. Portanto, ao final de cada aquisição, são geradas 16 imagens para cada localização ou posição de corte, totalizando 80 imagens. Esta variação no tempo de eco (TE) possibilita o estudo da relaxação da magnetização transversal e, dessa forma, a construção de imagens na qual cada elemento (pixel) possui um valor correspondente ao tempo T2 do tecido presente naquela localização. Selecionando um dos cortes adquiridos que melhor demonstra os hipocampos e colocando sobre eles uma região de interesse (ROI), é possível medir o tempo de relaxação T2 do tecido presente nessa região e, assim, comparar com a região contralateral.

O protocolo descrito, com aquisição de 16 imagens com tempos de eco (TE) diferentes foi proposto por Duncan em 1996. As imagens foram obtidas desde as porções mais anteriores dos pólos temporais até a cruz dos fórnices. Estão incluídas nestas imagens todas as estruturas consideradas pelo estudo como as mais importantes e envolvidas com a patologia de base. As imagens foram transferidas para a estação de trabalho Macintosh, sendo produzida uma curva exponencial que demonstra o tempo T2 nos tecidos. Baseando-se em valores normais de voluntários sadios podemos calcular os valores que indicam a presença de anormalidades teciduais.

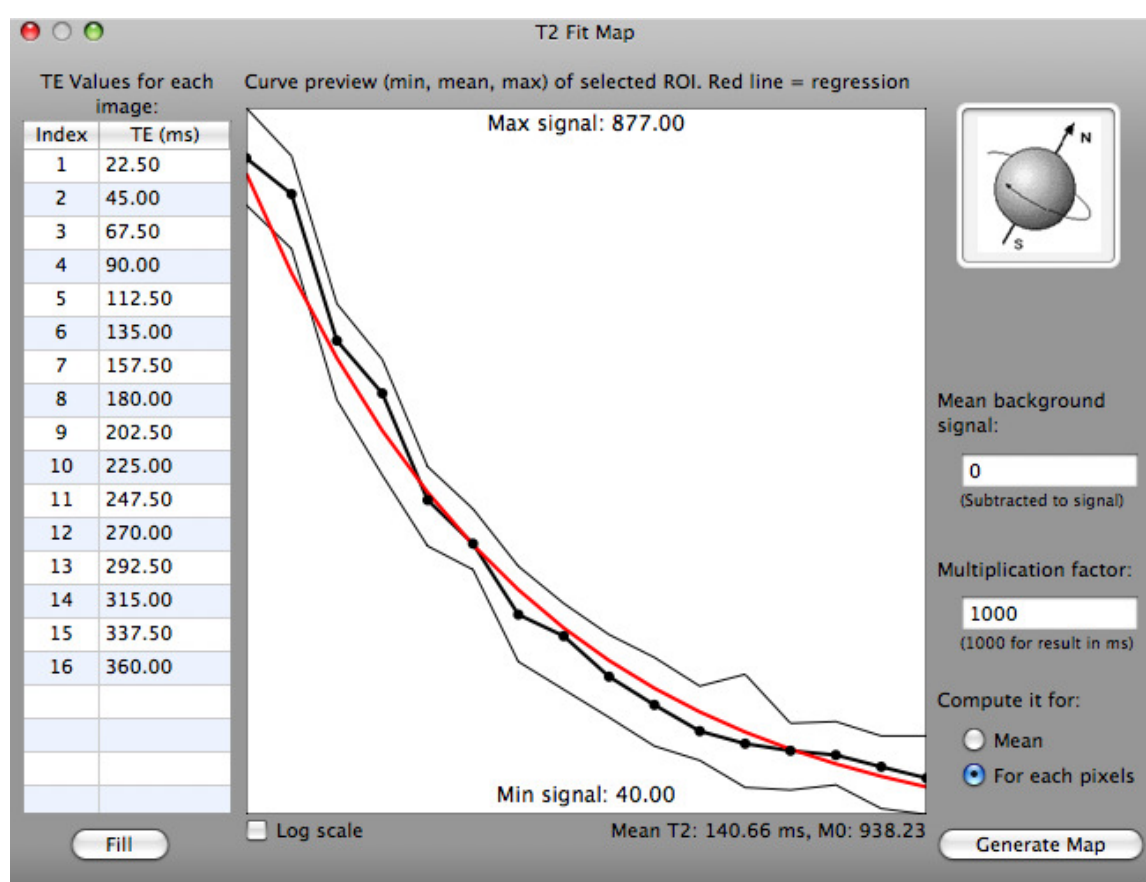


Figura 7. Curva exponencial dos valores de T2 obtidos na Relaxometria.

Os tecidos inflamados, com edema ou com gliose mostram nas seqüências obtidas alterações na relaxometria. O uso da relaxometria em epilepsia data dos primeiros trabalhos de Duncan ⁷⁷, utilizada por ele para identificar o lado comprometido em pacientes com ELT/EH.

Dessa forma, as alterações de sinal traduzem modificações no tecido, seja por gliose ou por edema inflamatório e são traduzidas numericamente na relaxometria T2. Esta característica de comportamento das lesões encefálicas possibilitou que outras estruturas anatômicas envolvidas nas epilepsias ou em outras patologias fossem avaliadas.

Na epilepsia avaliam-se as amígdalas, os corpos mamilares, o giro do cíngulo posterior e os núcleos cinzentos profundos. Outro exemplo destas modificações pode ser avaliado no trabalho de Teicher e colaboradores ⁷⁸, que estudou as variações do tempo T2 nos núcleos cinzentos profundos de crianças com déficit de atenção e hiperatividade.

3.4.4 Avaliação de neuroimagem no pós-operatório.

Os pacientes deste estudo foram submetidos a uma avaliação qualitativa de imagem dos lobos temporais no pós-operatório, lançando mão das mesmas seqüências obtidas no pré-operatório. Os objetivos explícitos desta avaliação do tecido remanescente no pós-operatório foram (i) determinar a extensão da ressecção das estruturas temporo-mesiais - hipocampo, a amígdala e o giro parahipocampal - em relação à proposta cirúrgica inicial, e (ii) avaliar alterações de sinal no tecido remanescente, em especial na substância branca subjacente aos giros temporais superior, médio e inferior e também a substância branca subjacente ao pólo temporal no lado operado.

3.4.4.1 Determinação da extensão da ressecção das estruturas temporo-mesiais

A extensão da ressecção das estruturas temporais mesiais através da AHS foi avaliada utilizando-se as aquisições ponderadas em T1, a aquisição volumétrica e a ponderação IR.

Baseado na descrição da técnica cirúrgica da AHS foi avaliado (a) as dimensões da área de encefalomalácia do segundo giro temporal associadas a corticectomia, (b) a presença de tecido amigdaliano remanescente e (c) a permanência (ou ressecção completa) das porções mais anteriores do hipocampo e do giro parahipocampal. Conforme a descrição original revisada por Paglioli e colaboradores ⁷⁹, conceitua-se como adequada uma corticectomia com extensão até 2,5 cm, uma ressecção parcial da amígdala (ou seja,

ausência de observação de tecido amigdaliano na transição entre a porção superior do lobo temporal e a região do núcleo estriado, da comissura anterior e a porção posterior do núcleo caudado), uma ressecção de 2 a 3 cm do hipocampo, até o ponto de entrada da artéria coroídea junto ao início do segmento P3 da artéria cerebral posterior e uma ressecção da porção anterior do giro parahipocampal até a porção média do mesencéfalo.⁸⁰

3.4.4.2 Avaliação das alterações de sinal no tecido remanescente

Nas seqüências ponderadas em T2, Flair e STIR avaliamos alterações de sinal no tecido remanescente do lobo temporal operado. Via de regra, ou seja, o que é esperado, é que se identifique alteração de sinal nos limites cirúrgicos na transição corpo-cauda do hipocampo, junto ao limite posterior do giro parahipocampal e também no percurso do acesso cirúrgico através do segundo giro temporal. Buscando verificar alterações de sinal mais extensas do que o esperado na técnica de AHS e que pudessem sugerir lesão residual na substância branca do lobo temporal operado, avaliamos através de aquisição em T1 e T2 as regiões subcorticais dos três giros temporais neocorticais e a substância branca do pólo temporal ipsilateral à ressecção.

Portanto, visando obter um resultado numérico que permitisse uma quantificação das anormalidades pesquisadas, foi levado em conta um conjunto de elementos, incluindo: a) a extensão da corticectomia no giro temporal médio, b) o número de giros temporais neocorticais (1, 2, ou 3), nos quais ao menos uma parte mostrava alteração de sinal em T1 e T2 e c) a presença ou não de alteração de sinal no pólo temporal ipsilateral à ressecção. A partir deste conceito, foi construído um escore de lesão residual para cada paciente. Este escore poderia variar entre 1 e 5. Na análise da extensão da corticectomia no giro temporal médio, foi dado um escore do “0” aqueles pacientes com corticectomia com até 2.5 cm de extensão antero-posterior, e um escore de “1” para aqueles nos quais a corticectomia estendeu-se por mais de 2.5 cm. Além disto, foi atribuído 1 ponto para cada um dos 3 giros temporais neocorticais comprometidos. Assim, os pacientes poderiam ter, neste quesito, um escore de 1, 2, ou 3 (o “1” deve-se ao fato de que, por definição ‘técnica’, todos os pacientes deveriam ter alteração no giro temporal médio). Por fim, a presença de alteração de sinal no pólo temporal ipsilateral foi pontuada com “1” e a ausência desta alteração

recebia um escore “0”. Estes escores foram atribuídos por um examinador, de forma não-cega quanto ao resultado cirúrgico.

3.5 ANÁLISE ESTATÍSTICA

Os dados contínuos obtidos na RM foram descritos por média e desvio padrão. Variáveis categóricas foram descritas por contagens e percentuais. A comparação dos grupos quanto aos dados contínuos foi realizada com o teste t de Student. Para os dados categóricos foi realizado com o teste de qui-quadrado (homogeneidade e tendência linear) e exato de Fisher, quando necessário.

Para avaliar a magnitude das diferenças encontradas nas estruturas anatômicas quando comparamos os grupos que permaneceram com crises com os que ficaram livres de crises, usamos a estatística conhecida como diferença padronizada de médias. Isto foi necessário uma vez que, principalmente na avaliação do volume, as dimensões são muito díspares, o que impossibilitaria a comparação direta. Adicionalmente, foram aplicados os respectivos intervalos de confiança de 95% relacionados à significância do teste t de Student.

Para a avaliação do comprometimento do lobo temporal no desfecho cirúrgico, utilizamos a técnica de regressão logística múltipla para selecionar quais as estruturas que apresentavam maior relação com o insucesso. Usando o procedimento de seleção retrógrada (stepwise backward selection) baseado na estatística likelihood ratio obtida neste modelo. Com a equação resultante para os fatores selecionado, os coeficientes logísticos foram utilizados na composição de um escore múltiplo de risco.

A análise dos dados foi realizada com o auxílio do programa SPSS versão 15.0 e o nível de significância adotado foram de 1%, levando em conta que uma série de fatores foram avaliada em uma população de escopo limitado (59 pacientes).

4 RESULTADOS

4.1 VARIÁVEIS CLÍNICAS E DEMOGRÁFICAS

Trinta e sete dos 60 pacientes eram homens, e a idade quando da cirurgia variou entre 21 e 49 anos com média de 33,8 anos DP de 8,2. Em 46 (76%), a lesão era no hipocampo esquerdo. Vinte dos 60 pacientes apresentaram recorrência de crises entre o primeiro mês e o final do segundo ano com uma média de seguimento de 7 meses após a cirurgia e constituem o grupo denominado “insucesso no controle das crises” (resultado cirúrgico conforme classificação de Engel, classes II, III e IV) (média de idade 33,8 anos, DP 8,2, variando de 21 a 49 anos). Os outros 40 pacientes seguem sem recorrência de crises, com média de seguimento de 24 meses e constitui o grupo denominado “sucesso no controle das crises” (média de idade 34,7 anos, desvio padrão (DP) 6,3 e variando de 22 a 46 anos). Sessenta por cento dos pacientes com insucesso e 58% daqueles sem recorrência de crises eram homens. O lobo temporal esquerdo estava comprometido em 80% daqueles pacientes que se mantiveram com crises e em 77,8% no grupo que as crises foram controladas.

Nenhuma das demais variáveis clínicas incluindo o tempo de duração da doença, a idade de início das crises, a presença de crises tônico-clônico-generalizadas e história de convulsões febris na infância diferiram significativamente entre os grupos.

Tabela 1. Distribuição das variáveis clínicas e demográficas.

	Grupo sem crises n = 39		Grupo com crises n = 20		P
Tempo de Doença	22	(11-43)	21	(10-39)	0,79
Idade de Início	12	(1-22)	11,5	(1-18)	0,88
Crises TCG	42%		30%		0,51
Convulsão Febril	89%		85%		0,99
Tempo de Doença	34,7	(22-46)	33,8	(21-49)	0,62
Sexo Masculino	58,3%		60%		0,99
Lado Esquerdo Afetado	77,8%		80%		0,99

P: significância estatística pelo exato de Fisher

4.2 VARIÁVEIS QUALITATIVAS NO PRÉ-OPERATÓRIO

4.2.1 Perda da arquitetura interna

A arquitetura hipocampal identificada na RM é constituída pelo alveus, giro dentado e pela camada externa do corno de Ammon. Na EH, observa-se a desorganização desta estrutura lamelar interna, tendo como correlato anatomopatológico perda neuronal nos setores CA1, CA3 e CA4. Esta característica da esclerose hipocampal, modificações de CA1 do corno de Ammon e a perda das indentações anteriores são visíveis nas imagens na maioria das imagens obtidas com alta resolução. Na seleção do presente grupo em estudo foi critério de inclusão que os participantes tivessem esta alteração estrutural descrita como característica de EH. A diferença que por ventura existisse nos dois grupos era estabelecida pelo gradiente de lesão.

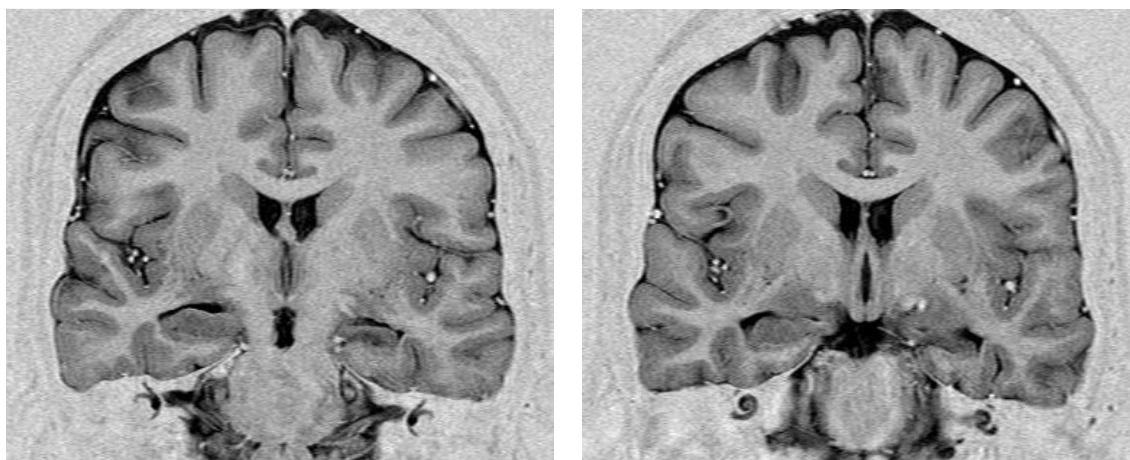


Figura 8. Aquisições em Inversion Recovery no plano coronal de dois pacientes com EH em que se identifica a perda da arquitetura interna dos hipocampos. É possível se identificar também a queda do sinal

4.2.2 Mudanças na sulcação, na forma e na orientação espacial dos hipocampos.

Em um número pequeno de pacientes podemos encontrar associadas às lesões estruturais e anatômicas, modificações conhecidas como disgenéticas ou displásicas. Elas são fruto de alterações do desenvolvimento dos lobos temporais. Estes critérios foram descritos por Baulac⁵³ e Montenegro⁸¹. Em toda a amostra de 60 pacientes foi possível analisar detalhadamente a forma e a orientação espacial dos hipocampos. Três destes (5%) apresentavam um hipocampo com forma globular ou com o eixo principal estendendo-se no sentido vertical. Estes 3 pacientes estavam no grupo de 20 pacientes com recorrência de crises, correspondendo a 15% deles.

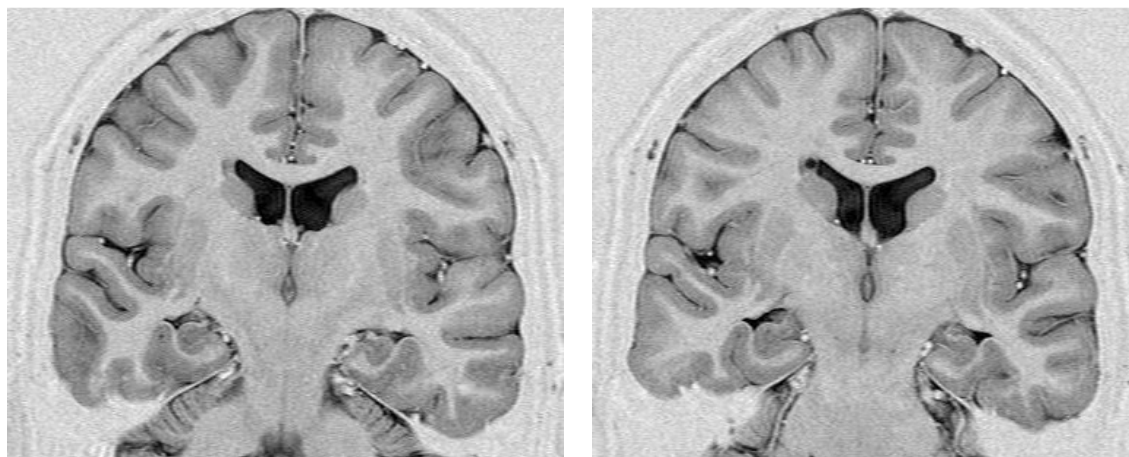


Figura 9. Imagens obtidas de paciente com EH associada a alteração da forma dos hipocampos que têm mudança da orientação espacial.

4.2.3 Alterações displásicas nos lobos temporais

As alterações displásicas nos lobos temporais habitualmente comprometem o giro colateral, fusiforme, parahipocampal e os giros temporais laterais. Os critérios foram descritos por Bernasconi⁸² e por Bronen⁸³ e foram comentados anteriormente.

Portanto, visando obter um resultado numérico que permitisse uma quantificação das anormalidades pesquisadas, foram levados em conta conjuntos de elementos, incluindo espessura do córtex, interface cortico-subcortical, dimensões e profundidade dos giros.

Para estas alterações qualitativas criamos um escore de zero a quatro para quantificar o grau de displasia dos pólos temporais. O zero seria a ausência de giros comprometidos, e a escala seria crescente na presença de um, dois ou três giros temporais comprometidos.

Esta escala está representada na tabela nº 2 a seguir. Nesta tabela verificamos que: o giro colateral estava presente como alterado em 14/20(70%) no grupo de pacientes que não obteve controle das crises e em 18/39 do grupo que obteve controle das crises. O giro fusiforme estava presente em 13/20(65%) no grupo que não obteve controle das crises e em 12/39 do outro grupo. Esta alteração tem um valor estatístico apontando uma tendência que deverá ser confirmada com um (n) número maior de pacientes ($p=0,028$).

Na avaliação da soma de giros comprometidos não encontramos diferença estatística entre os dois grupos ($p=0,147$).

Tabela 2 – Comparação dos dois grupos cirúrgicos segundo a avaliação qualitativa dos giros temporais.

	Grupo sem crises n = 39		Grupo com crises n = 20		P
	nº	%	nº	%	
Giro colateral	18	50,0	14	70,0	0,171
Giro fusiforme	12	33,3	13	65,0	0,028
Grau modificações estruturais de giros temporais					0,147
0	15	41,7	4	20,0	
1	7	19,4	2	10,0	
2	9	25,0	7	35,0	
3	5	13,9	7	35,0	

P: significância estatística pelo exato de Fisher

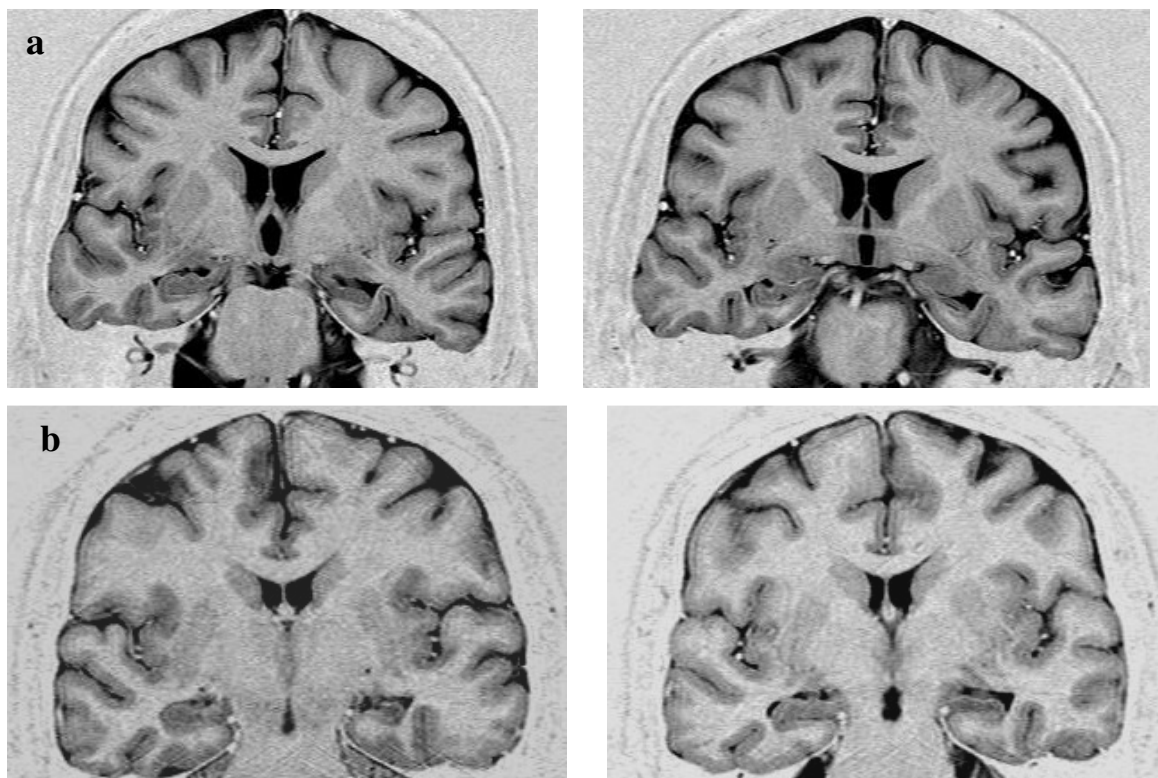


Figura 10. (a) Paciente com importante redução do hipocampo associado a alterações da espessura, forma e profundidade dos sulcos colateral e fusiforme. (b) Outro paciente com EH onde além da lesão hipocampal identificamos alteração nas dimensões e orientação espacial do sulco colateral.

4.2.4 Mudança de sinal da substância branca dos pólos temporais e da transição entre substância branca e cinzenta no pólo temporal.

Outra estrutura anatômica estudada qualitativamente buscando diferenças entre os dois grupos foi o pólo temporal. Estas alterações foram pela primeira vez descritas por Kuzniecky⁸⁴ e complementadas por Coste e colaboradores⁵². Nesta série em estudo as imagens mostravam (i) redução do volume lobar, (ii) atrofia substância branca, (iii) alteração de sinal em T1 e T2 (iv) indefinição da interface das camadas branca e cinzenta, (v) espessamento da camada cortical.

No presente estudo, dividimos as alterações do pólo temporal em dois grandes subgrupos: aqueles com redução de volume e aqueles com alteração de sinal, interface e modificações de espessura. Para a primeira avaliação (redução de volume) encontramos 19/20(95%) no grupo com manutenção das crises e 30/39(83,3%) no outro grupo. Para a

segunda avaliação (alterações de sinal, interface...) encontradas em 11/20(55%) no grupo que não obteve controle das crises e 22/39(56%) no grupo que obteve controle das crises.

Tabela 3. Comparação dos dois grupos cirúrgicos segundo a avaliação qualitativa dos giros temporais.

	Grupo sem crises n = 39		Grupo com crises n = 20		P
	nº	%	nº	%	
Giro colateral	18	50,0	14	70,0	0,171
Giro fusiforme	12	33,3	13	65,0	0,028
Dim. vol. pólo temporal	30	83,3	19	95,0	0,402
Grau modificações estruturais de giros temporais					0,147
0	15	41,7	4	20,0	
1	7	19,4	2	10,0	
2	9	25,0	7	35,0	
3	5	13,9	7	35,0	

P: significância estatística pelo exato de Fisher

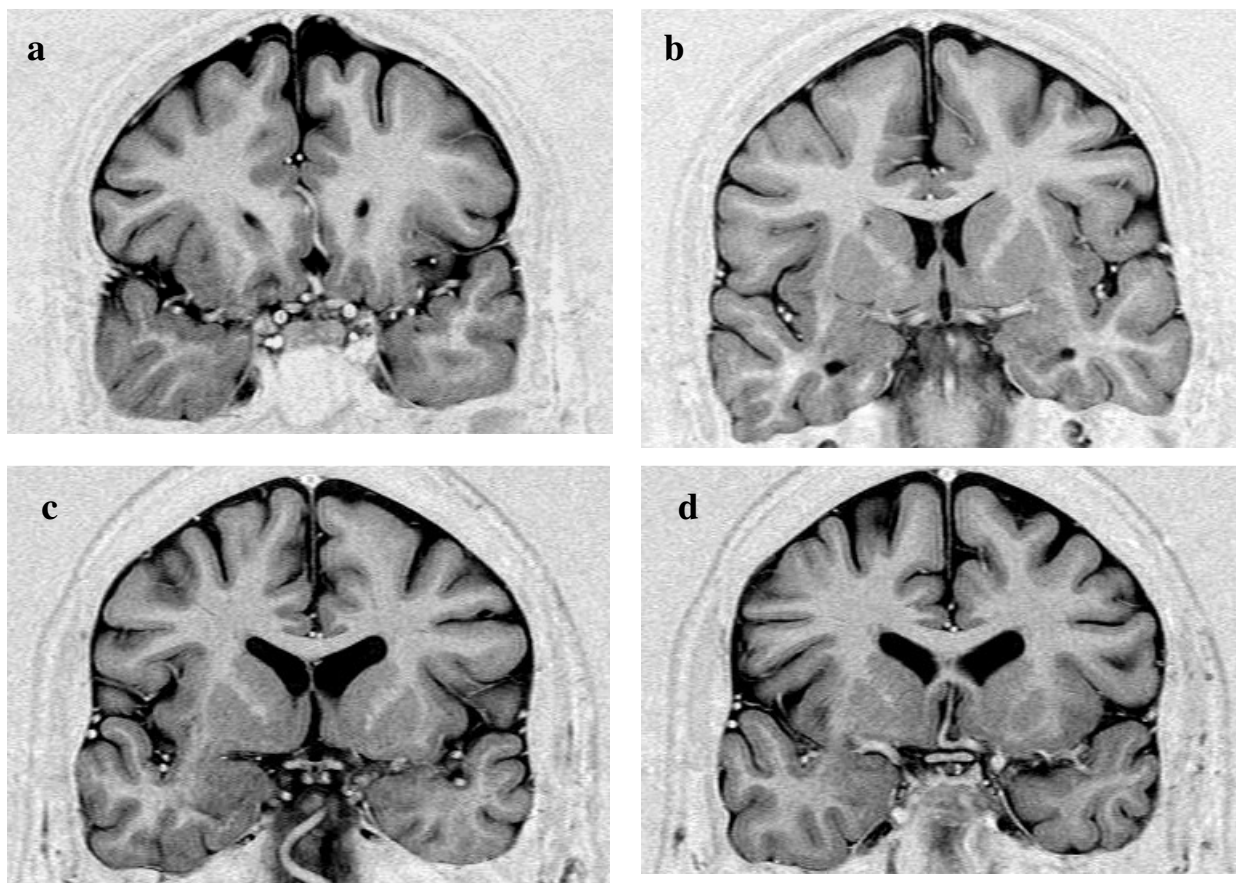


Figura 11. Alterações de sinal, de volume e da espessura dos giros temporais e do pólo temporal à esquerda, em cortes coronais na seqüência IR, em 4 pacientes com ELT/EH.

Em (a), note aumento da espessura e simplificação do padrão giral à E; em (b) note aumento da espessura do primeiro e segundo giros temporais também à E. Por outro lado, em (c) observe há perda de sinal da substância branco no pólo temporal E, enquanto que em (d) nota-se somente perda de volume no pólo temporal.

4.3 VARIÁVEIS QUANTITATIVAS NO PRÉ-OPERATÓRIO

4.3.1 Volume dos hipocampos, amígdalas e córtex entorrinal.

Mensuramos os volumes dos hipocampos, amígdalas, córtex entorrinal e pólos temporais, detalhados na Tabela 2. Nesta presente série encontramos nos pacientes com ausência de controle das crises 19/20(95%) com redução do volume do pólo temporal e no outro grupo com controle das crises 30/39(83,3%).

Quando discriminamos a volumetria hipocampal por grupos e por lado afetado, obtivemos os seguintes resultados: quando o lado afetado é esquerdo, o grupo de manteve as crises apresentou média de volume do hipocampo direito de $3,20 \text{ cm}^3$ e esquerdo de $1,93 \text{ cm}^3$, enquanto que no grupo que obteve controle das crises a média de volume do hipocampo direito foi de $3,94 \text{ cm}^3$ e esquerdo de $1,68 \text{ cm}^3$; quando o lado afetado é direito, o grupo que manteve as crises apresentou média de volume do hipocampo direito de $2,05 \text{ cm}^3$ e esquerda, $2,92 \text{ cm}^3$, enquanto que no grupo que obteve controle das crises a média de volume do hipocampo direito foi de $2,04 \text{ cm}^3$ e esquerdo, $3,05 \text{ cm}^3$. Quando não é feita discriminação entre os lados afetados, mas sim entre os dois grupos, os volumes dos hipocampus não apresentam diferenças significativas estatisticamente ($p > 0,5$).

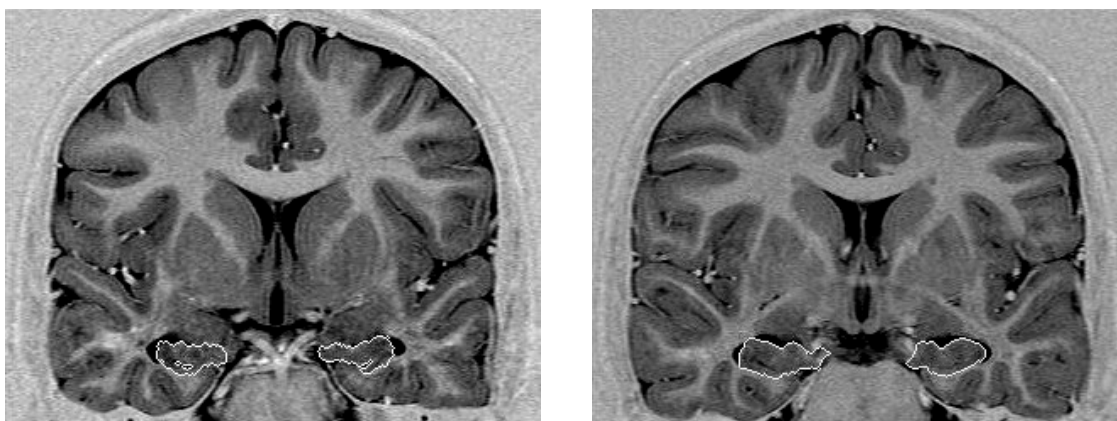


Figura 12. Demarcação e contornos na volumetria hipocampal.

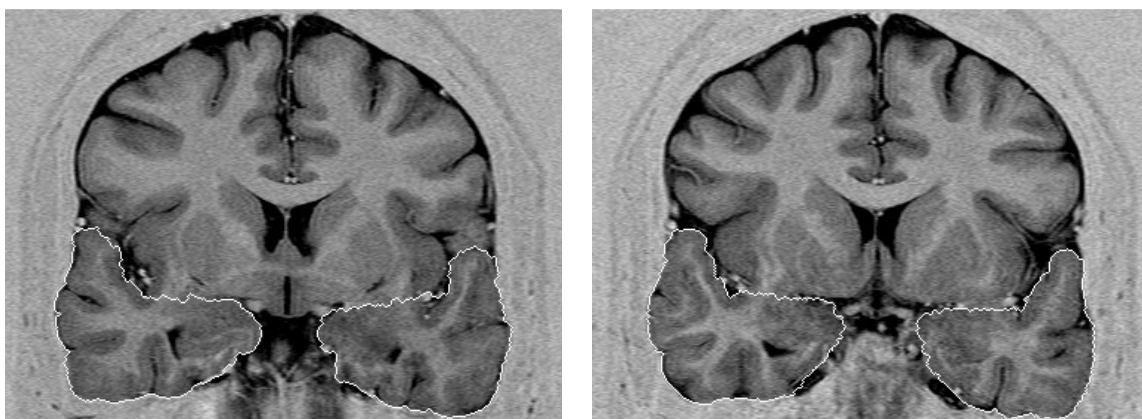


Figura 13. Demarcação e contornos na volumetria pólo temporais.

Tabela 4. Comparação dos grupos segundo volumetria estrutural na ressonância magnética.

	Grupo sem crises n = 39		Grupo com crises n = 20		P
	Média	DP	média	DP	
Temp D	27512.8	4544.4	29243.8	4795.0	0,19
Temp E	25139.3	4402.1	25540.5	4189.8	0,74
Amig D	1055.6	365.0	1171.6	433.3	0,29
Amig E	860.5	314.4	1095.0	409.9	0,02
Cortex ER D	630.1	160.6	536.0	106.6	0,02
Cortex ER E	523.0	200.8	525.5	220.1	0,97
Hipoc D	2.8	0.8	3.0	0.9	0,59
Hipoc E	2.0	0.8	2.1	0.8	0,53

P: significância estatística pelo teste t de Student

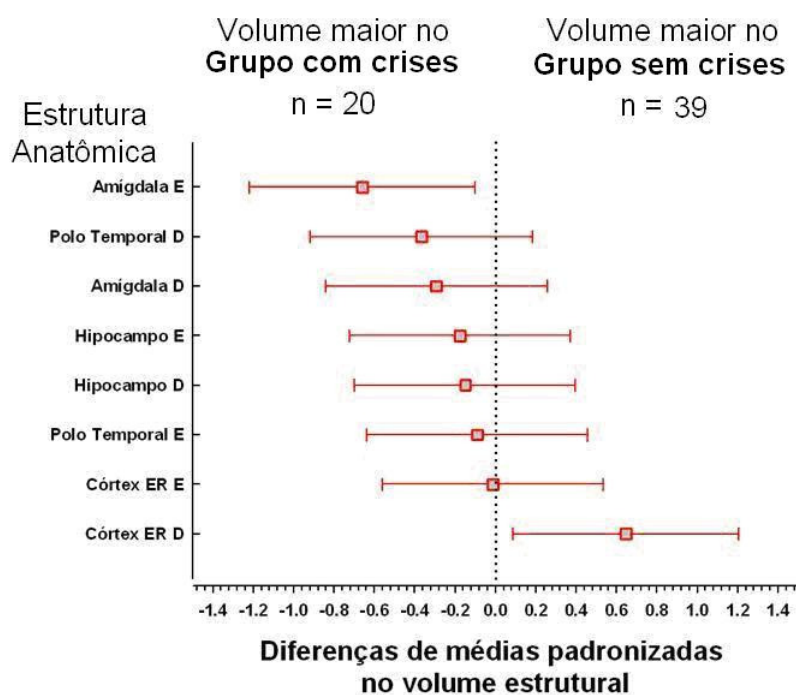


Figura 14. Comparação dos dois grupos segundo volumetria estrutural expressa em diferenças de médias padronizadas.

4.3.2 Relaxometria T2 dos hipocampos, amígdalas, fórnices, tálamos, giro cíngulo e córtex entorrinal.

A determinação dos tempos T2 de cada estrutura através do método de relaxometria T2 permitiu obter os valores apresentados na tabela número 5.

Observa-se que as médias dos valores obtidos não apresentam diferenças estatísticas, seja quando são examinadas considerando o lado afetado, seja quando comparamos entre os dois grupos de pacientes (controle das crises versus ausência de controle das crises). O hipocampo, a amígdala e o córtex entorrinal foram, na avaliação dos tempos de T2, as estruturas mais comprometidas, de forma semelhante ao que já havia sido demonstrado nas volumetrias. Assim como nas volumetrias, quando tratadas em separado ou em grupos, as relaxometrias T2 não mostram variações estatísticas significativas. Observa-se concordância das alterações por lado afetado nos hipocampos, amígdalas e córtex entorrinal.

Tabela 5. Comparação dos dois grupos cirúrgicos segundo tempo de relaxometria T2 (ms).

Estrutura Anatômica	Grupo sem crises n = 39		Grupo com crises n = 20		P
	Média	DP	média	DP	
Amigdala E	134.5	9.0	133.1	12.9	0,02
Amigdala D	127.0	13.3	126.4	13.0	0,32
Hipoc E	155.8	26.6	158.5	27.4	0,73
Hipoc D	138.9	13.8	138.9	23.6	0,99
Fornix E	127.8	14.4	127.0	14.5	0,85
Fornix D	121.0	10.3	121.9	9.1	0,77
Cortex ER E	134.8	16.2	143.5	15.9	0,10
Cortex ER D	125.1	15.2	130.1	18.4	0,36
Talamo E	111.3	9.8	110.0	8.7	0,65
Talamo D	108.9	7.2	109.2	9.2	0,91
Cingulo E	113.0	8.4	115.6	14.0	0,48
Cingulo D	110.6	8.5	113.7	10.6	0,31

P: significância estatística pelo teste t de Student

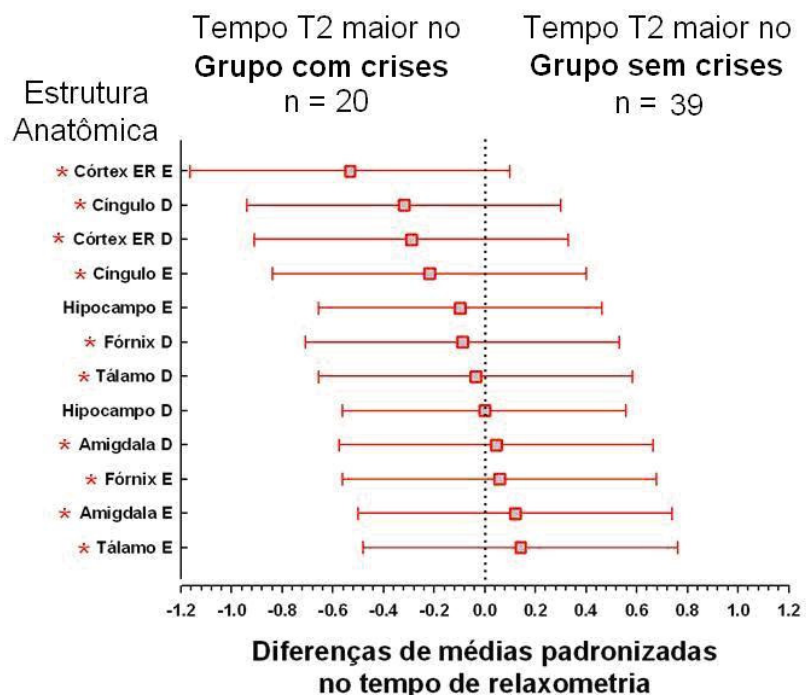


Figura 15. Comparação dos dois grupos cirúrgicos segundo tempo de relaxometria T2 expressa em diferenças de médias padronizadas.

4.3.3. Análise pós-operatória do tecido remanescente no lobo temporal após AHS

4.3.3.1 Presença e extensão de alterações anatômicas e de sinal no tecido remanescente no lobo temporal após AHS.

Quando realizamos a análise retrospectiva dos achados de imagem das RM no pós-operatório, identificamos que os dois grupos tinham características distintas quanto às lesões residuais. A técnica cirúrgica utilizada nas amigdalohipocampectomia de todos os pacientes desta série foi à técnica seletiva proposta por Niemeyer. Este acesso cirúrgico consta de uma pequena corticectomia de 2,0 cm de extensão sobre o segundo giro temporal. Desta forma tem-se acesso ao corno temporal do ventrículo lateral e com isso a identificação do hipocampo, amígdala e giro parahipocampal.

Na ressonância magnética obtida nos pós-operatório identificamos na seqüência em sagital T1 a abertura do segundo giro temporal conseqüente a corticectomia. Esta pequena área de encefalomalácia possui bordos ligeiramente glióticos nas seqüências

obtidas em T2 e Inversion Recovery. Parte do giro parahipocampal foi ressecada e o limite lateral da cavidade cirúrgica está junto da transição do giro colateral e fusiforme. A amígdala foi parcialmente retirada. Os artigos de revisão^{19,85} mostram que pelo menos 10% dos núcleos amigdalianos permanecem junto aos núcleos cinzentos profundos (estriado), junto à comissura anterior e à cauda do núcleo caudado. Estas estruturas anatômicas constituem o limite mais superior da cavidade cirúrgica. Medialmente encontramos o pedúnculo temporal o *temporal stem*. No limite posterior estão o corpo e a cauda do hipocampo, junto ao início do segmento P3 da artéria cerebral posterior. Associa-se a estes achados um discreto espessamento da dura e aumento do espaço liquórico junto ao pólo temporal.

A nossa amostra de pacientes operados por amigdalohipocampectomia foi obtida após uma nova RM obtida nos três planos ortogonais com as mesmas aquisições e ponderações da avaliação pré-operatória. Foram examinados dezenove pacientes do grupo dos pacientes que obtiveram controle das crises e dezesseis pacientes do grupo que não teve controle das crises. As imagens nos dois grupos diferiram quanto ao comprometimento da substância branca do pólo temporal e dos giros comprometidos (neocórtex) localizados dentro do lobo temporal afetado.

Para a análise das extensões das modificações teciduais residuais, foram incluídos 35 pacientes, nos quais o protocolo completo de neuroimagem foi aplicado. A extensão das corticectomias no giro temporal médio variou de 2,5 a mais do que 3,5 cm, com média 3,0 cm. Em 21 pacientes a corticectomia foi entre 2 e 2,5 cm e em 14 pacientes foi maior do que 2,5 cm. Em 14 pacientes apenas a substância branca do giro temporal médio apresentava alterações de sinal; em 3 pacientes um segundo giro além do giro temporal médio estava acometido e em 10 pacientes os 3 giros temporais estavam acometidos. Por fim, o pólo temporal mostrou-se com alteração de sinal em 14 pacientes. Aplicando o escore quantitativo elaborado conforme descrito na metodologia, o número de pacientes com escores 1 e 2, 3 e 4, ou 5, respectivamente, foram 11, 9 e 15. Correlacionando-se o escore obtido pela análise do tecido pós-operatório com o resultado cirúrgico quanto ao controle das crises, verificamos uma tendência fortemente significativa, na medida em que, quanto maior o escore, maior o risco de recorrência das crises (Figura16). A média do escore nos 19 pacientes com crises completamente controladas foi 0,7, enquanto que a média dos escores nos 16 pacientes que manteve crises foi 2,5.

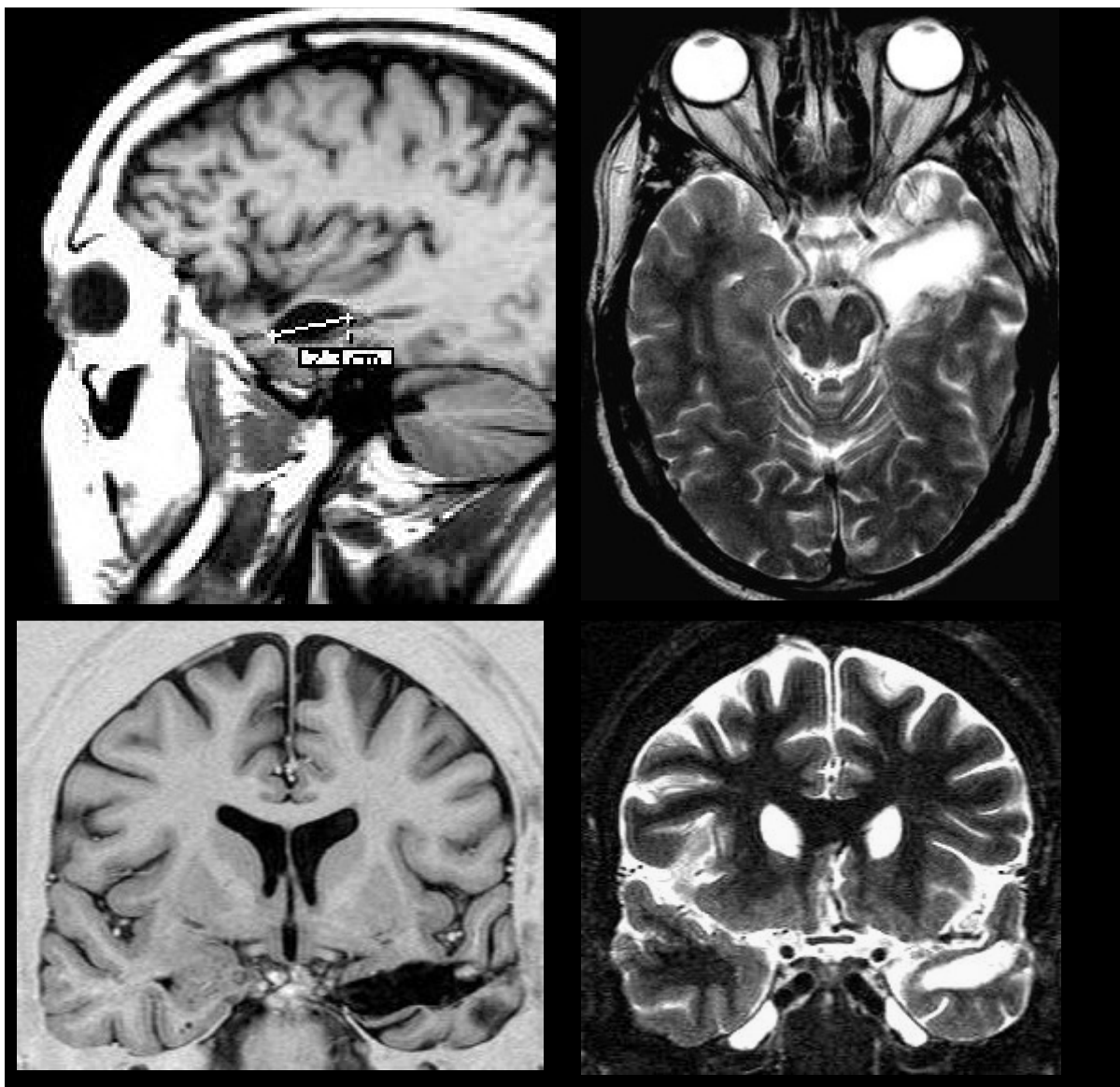


Figura 16. Achados de imagem em pós-operatório em paciente que obteve controle das crises.

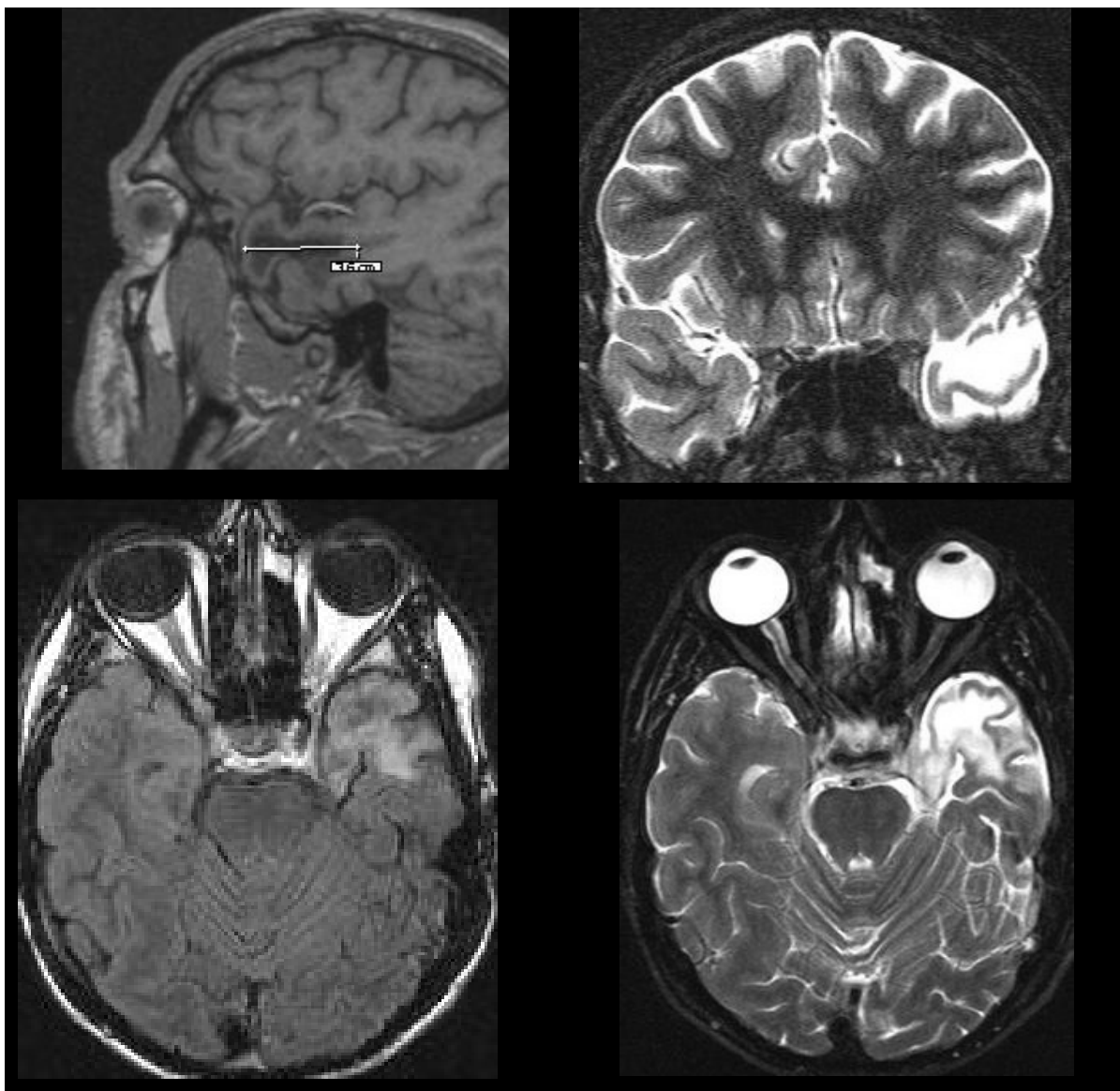


Figura 17. Alterações pós-operatórias com corticectomia com 3,9 cm e comprometimento de giros temporais inferior, médio e superior. Associa-se a este achado comprometimento da substância branca do pólo temporal.

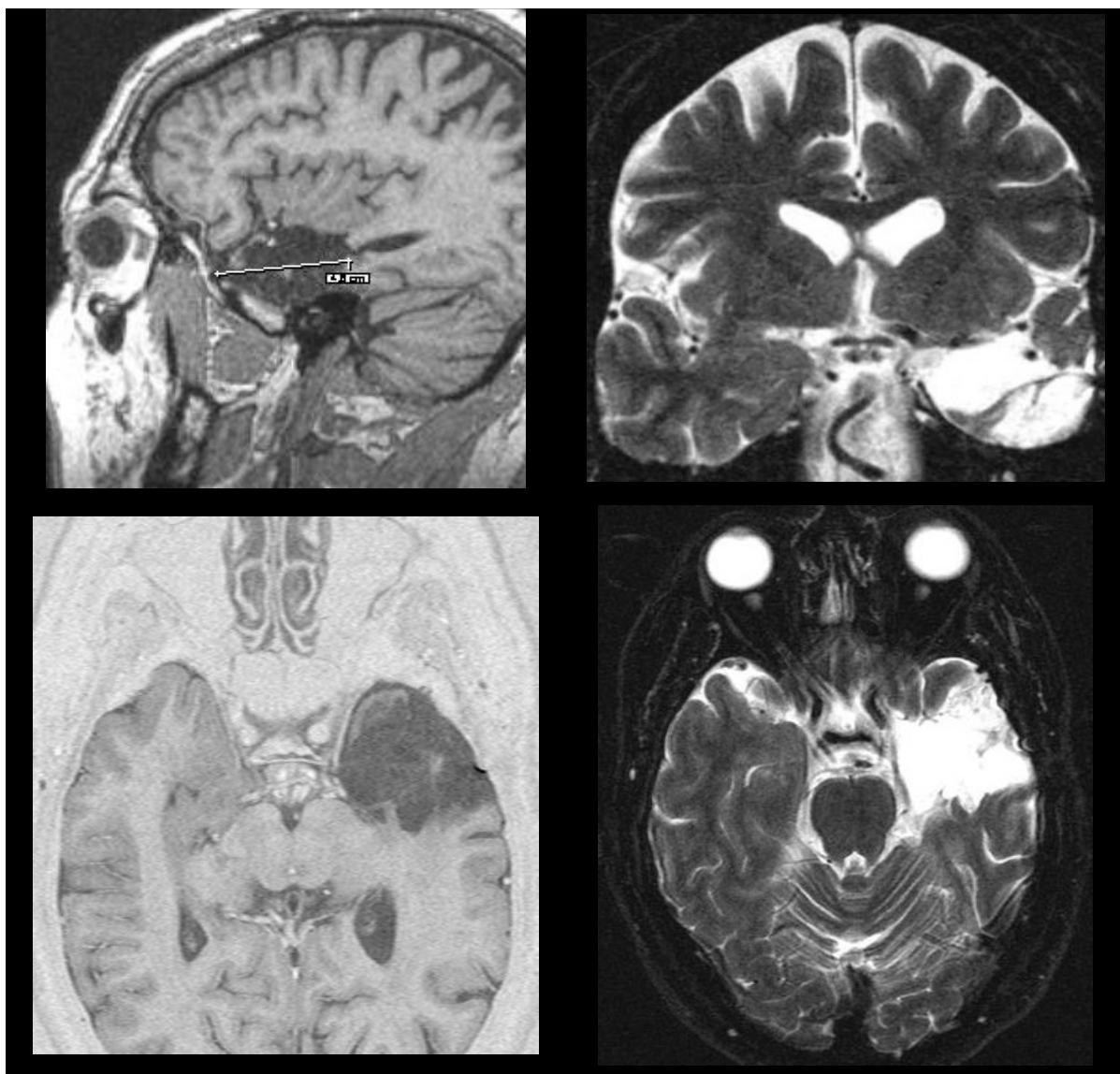


Figura 18. Alterações pós-operatórias com corticectomia com 4,6 cm e comprometimento de giros temporais inferior, médio e superior. Há também comprometimento da substância branca do pólo temporal.

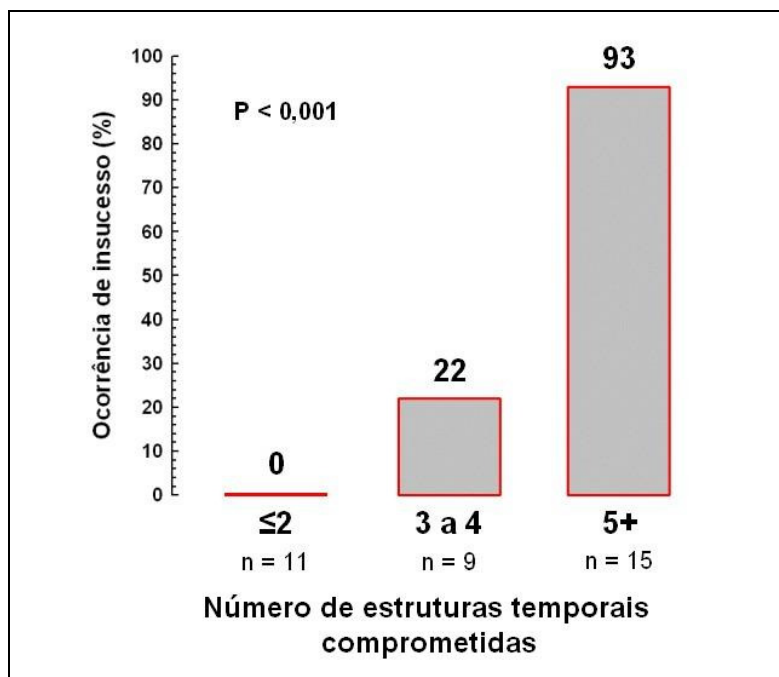


Figura 19. Ocorrência de pacientes com manutenção de crises segundo o número de estruturas temporais comprometidos na ressonância magnética

5 DISCUSSÃO

Neste trabalho apresentamos uma população de pacientes com ELT/EH do Programa de Cirurgia da Epilepsia dos Serviços de Neurologia e Neurocirurgia do Hospital São Lucas da PUCRS (PCE/HSL-PUCRS). Todos foram selecionados para a realização de uma AHS por preencherem os critérios clínicos, eletrofisiológicos e estruturais de lesão hipocampal unilateral e por serem refratários ao tratamento clínico com drogas anti convulsivantes. É importante frisar uma vez mais que este é um grupo de pacientes bastante homogêneos quanto à unilateralidade dos achados neurofisiológicos e estruturais, bem como quanto à adequação da ressecção das estruturas temporais mesiais.

Antes de discutirmos os principais resultados deste estudo é importante ressaltar que o mesmo apresenta uma série de limitações metodológicas, em especial a falta de cegamento do neuro-radiologista em relação ao resultado cirúrgico dos pacientes. Embora um outro estudo já esteja em andamento no Centro de Diagnóstico por Imagem da PUCRS, buscando replicar estes dados de forma cega por outros especialistas em neuroimagem, entendemos que o principal resultado ‘positivo’ deste estudo provavelmente não sofreu um viés significativo pela falta de cegamento. Como será visto de forma detalhada a seguir, encontramos como único fator que diferenciou pacientes que permaneceram livres de crises epiléticas após a ressecção seletiva das estruturas temporo-mesiais daqueles com recorrência de crises foi à presença e extensão de alterações de sinal na substância branca subjacente aos giros temporais e ao pólo temporal no lado operado. Como este resultado dependeu de uma quantificação bastante simples - a soma do número de giros onde estava presente esta alteração de sinal – não cremos que a ausência de cegamento possa ter enviesado de forma significativa os achados. De qualquer forma, e especialmente levando em conta a relevância deste achado no planejamento da técnica cirúrgica nesta que é a principal cirurgia da epilepsia, achamos importante deixar claro, desde o princípio, que estes resultados deverão ser replicados de forma cega.

5.1 QUESTIONAMENTOS E DISCUSSÃO

5.1.1 Por que buscar explicações para a recorrência de crises na epilepsia do lobo temporal associada à esclerose hipocampal?

O ideal médico, compartilhado por pacientes, cuidadores e naturalmente incentivado pelos próprios médicos é (ou seria) curar as doenças, em todos os pacientes, sempre. E não sempre que *possível*. A realidade da Medicina, entretanto, é que os tratamentos são eficazes em graus variados e em um percentual variável de pacientes. Esta ‘valsa’ entre o ideal e o real pode ser vista com um motor, um elemento incentivador na busca cada vez mais intensa de métodos diagnósticos, terapias e técnicas cirúrgicas cada vez mais eficazes. A busca do ideal, ou de uma realidade sempre mais favorável é intrínseca aos seres vivos em geral e particularmente a nós humanos. Isto é darwiniano e nos homens vem impulsionado pela mescla entre razão e emoção, que nos define e aporta uma linguagem e uma busca de entendimento para o denominador comum da Medicina, ou seja, a luta contra o sofrimento. Intrínseco a este ‘drive’ está à busca de explicações para as falhas terapêuticas. Somente este entendimento permite uma reorganização de estratégias na busca de resultados sempre melhores. A valsa, enfim.

Embora prosaico, e, aparentemente deslocado, este parágrafo introdutório aplica-se muito bem às questões objetivamente estudadas nesta tese sobre o universo de realidades e expectativas de médicos, pacientes e cuidadores que convivem com o problema da epilepsia de lobo temporal mesial, associada à esclerose hipocampal. Como amplamente conhecido, e reconhecido, esta é uma síndrome epiléptica bastante bem delineada tanto nos seus elementos constituinte definidores, do ponto de vista clínico, neurofisiológico e estrutural, quanto nas suas fronteiras. Assim, centros especializados na investigação e no tratamento de pacientes com epilepsias de difícil controle, como é o caso do Programa de Cirurgia da Epilepsia do Hospital São Lucas da PUCRS, conseguem via de regra identificar estes pacientes e ‘separá-los’ daqueles com alguns elementos em comum, porém que não apresentam a síndrome bem definida. Em outras palavras, é possível – como foi o caso na amostra coletada para este estudo – reunir um grupo homogêneo de pacientes com ELT/EH. Homogêneo a ponto de ser natural a expectativa de

que os resultados cirúrgicos fossem similares, uma vez utilizadas corretamente à técnica cirúrgica em questão – no caso, a amigdalohipocampectomia seletiva (AHS).

O ponto de partida desta tese, entretanto, foi o reconhecimento de que embora a síndrome da ELT/EH seja bem delineada e se possa selecionar uma amostra homogênea de pacientes, os resultados cirúrgicos, mesmo no prazo relativamente curto de 2 anos, não são uniformemente homogêneos. Em nenhum lugar do mundo. Existe um percentual de pacientes nos quais as crises ocorrem, embora em um percentual muito maior as crises permaneçam sob controle^{3,79}. A partir desta premissa – e levando em conta o fato de que no presente estudo as ressecções cirúrgicas homogêneas removeram as estruturas consideradas cruciais para a geração de crises nesta patologia - nos perguntamos mais uma vez por que alguns pacientes seguem com crises. Recolocando a questão: por que pacientes com características clínicas, eletrencefalográficas e de neuroimagem absolutamente similares – caracterizando o que denominamos de ELT/EH estritamente unilateral – operados de forma homogênea através da mesma técnica cirúrgica, podem ter resultados diferentes quanto ao objetivo maior da cirurgia, ou seja, o controle das crises epiléticas recorrentes?

Não fomos originais ao colocar-nos esta questão. Um número grande de publicações tem abordado este assunto nos últimos anos,^{7,72,73,80,86-94} buscando encontrar razões para que um percentual de 15-25% dos pacientes operados persista com crises recorrentes. Em linhas gerais, alguns destes estudos mostram que variáveis clínicas e neurofisiológicas não se correlacionam de forma consistente com o prognóstico⁹⁵ e que ressecções cirúrgicas indiscutivelmente incompletas das estruturas mesiais costumam acompanhar-se de recorrência de crises.^{88,91,93} Entretanto, procuramos buscar outros mecanismos e possíveis explicações não previamente exploradas para estas situações em que as crises ocorrem apesar da aplicação do mesmo tratamento que se acompanha de um indiscutível sucesso na maioria dos pacientes.^{3,72,79} Como será discutida a seguir, nossa busca explorou duas vertentes.

Uma primeira vertente foi a testagem de hipóteses já colocadas por outros autores como podendo explicar as ‘falhas’ cirúrgicas quanto ao controle das crises. A outra vertente foi à busca de explicações originais, a partir da análise estrutural do lobo temporal.

5.1.2 Testando hipóteses previamente levantadas: A questão da participação do pólo temporal e dos outros giros temporais neocorticais na zona epileptogênica

Os Centros especializados em epilepsia que advogam o uso freqüente de eletrodos intracranianos na investigação pré-operatória de pacientes com ELT/EH – por razões as mais diversas, mas geralmente por seguirem uma ‘escola’ de pensamento específico – freqüentemente propõem que a recorrência de crises após uma amigdalohipocampectomia seletiva (AHS) deve-se à preservação de estruturas que fazem parte da zona epileptogênica. Colocando de forma mais específica, a AHS resseca a amígdala, o hipocampo e o giro parahipocampal, e preserva tanto o pólo temporal quanto os giros temporais neocorticais. Um conjunto de autores propõe, então, que os pacientes que persistem com crises após uma AHS o fazem justamente pela preservação de estruturas que também fariam parte da geração das crises (ou seja, da *zona epileptogênica*), apesar da presença bem definida de um hipocampo esclerótico.^{20,96-99} Estes estudos com eletrodos intracranianos têm demonstrado a participação do pólo temporal e de giros neocorticais temporais no início das crises em um percentual elevado de pacientes com ELT/EH. Entretanto, colocados em um contexto mais amplo, estes estudos apresentam tanto uma incongruência numérica quanto uma premissa não necessariamente correta. Por um lado, a prevalência elevada que estes estudos reportam (por volta de 50%)⁹⁷ de pacientes cujas crises têm uma participação precoce, por exemplo, do pólo temporal ipsilateral à esclerose hipocampal, não condiz com os excelentes resultados obtidos em pacientes submetidos a AHS (85-90% de pacientes livres de crises, sem recorrência), uma técnica que *preserva* esta estrutura^{3,72,79}. Em segundo lugar, a ‘participação’ de estruturas poupadas pela AHS – como o pólo temporal – no início das crises, não significa que sua ressecção seja necessária para o *controle* das crises. Em outras palavras, o fato do pólo temporal participar da expressão eletrográfica e clínica das crises^{100,101} não significam necessariamente que sua ressecção seja *sine qua non* para o controle das crises na ELT/EH. Tanto a incongruência ‘numérica’ mencionada acima, quanto à possibilidade fisiopatológica de que uma vez ressecado o ‘trio’ amígdala-hipocampo-giro parahipocampal as crises na ELT/EH podem ser controladas, independentemente da participação do pólo ou neocórtex temporal refutariam, com os dados até aqui disponíveis, a idéia simplista de que a recorrência de crises decorreria da preservação do pólo ou do neocórtex temporal.

Além disto, acreditamos que o presente estudo aporta outra evidência contrária à explicação de que a recorrência de crises deve-se simplesmente à preservação, por exemplo, do pólo temporal no lado operado. O fato de que não houve diferença entre os dois grupos (com crises e sem crises no pós-operatório) no volume do pólo temporal ipsilateral à esclerose hipocampal operada sugere que a participação do pólo temporal na zona epileptogênica pode realmente não ser relevante. Esta possibilidade é reforçada por estudos que mostram que quando há alterações significativas no pólo temporal como, por exemplo, hipometabolismo no FDG PET-SCAN (um indicador de disfunção neuronal muitas vezes relacionado à zona epileptogênica), estas alterações acompanham-se de redução da substância cinzenta nesta estrutura¹⁰². Assim, a ausência de diferenças volumétricas nos pólos temporais ipsilaterais à EH nos dois grupos (com crises e sem crises no pós-operatório) no nosso estudo torna pouco provável que estas estruturas apresentem alterações relevantes na geração das crises.

Estudos a respeito da morfologia do pólo temporal por ressonância magnética têm mostrado que alterações de sinal nas seqüências FLAIR podem ser vistas em até 75% dos pacientes com ELT/EH⁴⁷. Embora estes estudos não tenham abordado a relação entre estas anormalidades no pólo temporal e o resultado do tratamento cirúrgico, a alta prevalência deste achado de alteração de sinal sugere que sua relevância na predição dos resultados ou na decisão sobre qual a melhor estratégia cirúrgica a ser utilizada seja limitada.

Além da discussão sobre a participação do pólo temporal na zona epileptogênica de pacientes com ELT/EH, discute-se também a possível participação dos giros temporais neocorticais na gênese das crises. Como será discutido a seguir, estas questões são relevantes do ponto de vista prático, pois determinam a estratégia cirúrgica selecionada. A base racional para esta discussão sobre a relevância de estruturas *não-mesiais* em pacientes com *doença mesial temporal bem definida* – como naqueles aqui estudados – tem a ver com a possibilidade de que alterações discretas do desenvolvimento cortical (um segundo tipo de patologia), não facilmente identificada pela RM, possam associar-se à EH. Estas displasias *corticais leves*¹⁰³ envolvendo giros temporais neocorticais têm sido descritas em um percentual variável de pacientes com ELT/EH, na dependência do detalhamento histopatológico e da amostragem disponível.^{40,104} Entretanto, mesmo nos pacientes nos quais discretas alterações displásicas são encontradas microscopicamente, não há consenso sobre a relevância destas alterações na condução da estratégia cirúrgica nos pacientes com ELT/EH.²⁰

Nosso estudo procurou aportar dados novos a esta discussão, priorizando não os aspectos que somente podem ser conhecidos a posteriori – como as discretas alterações histológicas – mas sim os elementos estruturais que podem ser antecipados durante a investigação pré-cirúrgica. Assim, procuramos analisar a presença de alterações na espessura dos giros, profundidade dos sulcos e na transição entre a substância cinzenta e a substância branca nos 3 giros temporais laterais.^{54,83} Mesmo levando-se em conta as limitações da metodologia empregada - uma análise visual, não cega, por um único examinador, comparando giros e sulcos homólogos – os resultados são bastante claros. Não houve diferença significativa entre os grupos de pacientes no que diz respeito a estas discretas anormalidades anatômicas. Assim, este dado soma-se àquele da ausência de associação entre anormalidades no pólo temporal ipsilateral à EH e resultado cirúrgico, compondo uma base mais sólida de evidências estruturais que favorecem a eleição de uma estratégia cirúrgica seletiva.

Em realidade, os achados de neuroimagem aqui relatados permitem um melhor entendimento de dados de seguimento cirúrgico detalhado de pacientes com ELT/EH que mostram resultados absolutamente similares naqueles pacientes operados por uma técnica *seletiva* e naqueles submetidos a uma ressecção *muito mais extensa* (lobectomia temporal anterior), na qual o pólo temporal e os giros neocorticais são amplamente ressecados.^{3,72,79}

5.1.3 Fatores preditores na cirurgia de ELT/EH

Existem fatores que estão associados a bom prognóstico e resultado cirúrgico em pacientes ELT/EH. Os fatores que mais freqüentemente têm sido descrito na literatura são: a lesão hipocampal ser unilateral na RM,^{7,87,94} McIntosh 2001,⁷³ as descargas interictais serem unilaterais.¹⁰⁵ São consideradas como valor prognóstico para bom resultado: a ausência de crises generalizadas secundariamente, a ausência crises distônicas e um longo tempo de duração de doença.¹⁰⁶

Ao analisarmos o grupo de pacientes estudados as varáveis consideradas foram:

5.1.3.1 Variáveis clínicas e demográficas.

Idade de início: Na série estudada a média foi de 12 anos para o grupo com controle das crises e 11,5 para o outro grupo cirúrgico. Esta tem sido a média de anos para o período latente desde o insulto precipitante inicial e as crises repetidas encontradas na ELT/EH.

Tempo de duração da epilepsia: O tempo médio de duração da doença foi de 22 anos para o grupo que teve controle das crises e 21 para o grupo que não obteve controle das crises. Nas avaliações cirúrgicas, o tempo de duração de doença tem sido considerado o fator prognóstico que melhor traduz as possibilidades de sucesso cirúrgico. Este fator tem um poder estatístico mais acentuado quando o acompanhamento é maior que cinco anos¹⁰⁶. Janszky apresenta no seu trabalho uma correlação direta entre o tempo de doença e melhores resultados, com sucesso menor que 40% em pacientes com duração de doença superior a 30 anos. Utilizando estes critérios no presente estudo os dois grupos de pacientes apresentados estariam na faixa de possibilidade de sucesso em torno de 55%. No entanto, a distribuição dos grupos foi semelhante em número de anos de doença e tiveram resultados distintos. O resultado desta série em estudo se aproxima do trabalho de Williamson em 1999 que revisou 67 pacientes com ELT/EH.¹⁰⁷

Idade no momento da AHS: a média de idade nos dois subgrupos foi de 34,7 no grupo que obteve o controle das crises e de 33,8 no grupo que não obteve controle das crises. A revisão de literatura mostra o trabalho de Sirven e colaboradores com dois grupos etários de jovens e de adultos acima de 50 anos, o qual não mostra diferença de resultados.¹⁰⁸. Na população estudada, as médias dos dois grupos são inferiores aos 50 anos e não apresentam diferenças estatísticas significativas.

Autores como Janszky¹⁰⁶ tem mostrado que estes fatores em séries cirúrgicas como as de Blume em 1994, Specht em 1997 e a do próprio Janszky em 2003 não são fatores de maior importância para avaliar prognóstico da cirurgia na ELT/EH. Uma última revisão sobre estes aspectos são apresentadas por Auer em 2008.¹⁰⁹

5.1.3.2 Avaliação Qualitativa

Foram utilizadas seqüências de ressonância magnética considerada de alta resolução com ponderações em volume T1 com voxel isotrópico e com possibilidade de reconstruções nos vários planos. Ponderações com Inversion Recovery em T1 e T2 nos plano coronal e axial oblíquo e seqüências com supressão de sinal da água ou da gordura. Desta maneira as estruturas temporais foram minuciosamente estudadas e comparadas com estruturas contralaterais. Conseqüentemente, as alterações estruturais de forma, volume, orientação espacial, identificação interface cortico-subcortical, interdigitação da substância branca, e espessura da camada cortical foram estudadas e comparadas.

No estudo destes dois grupos a característica principal era homogeneidade de o substrato patológico ser o mesmo, com manifestações de imagem estrutural também serem semelhantes. As pequenas diferenças não são significativas para constituírem fatores preditores de sucesso cirúrgico.

5.1.3.3 Avaliação Quantitativa

5.1.3.3.1 Volumetrias

Centro das atenções, como principal estrutura envolvida, o hipocampo tem o seu volume, a sua arquitetura interna e as alterações de sinal como marcadores de lesão. O envolvimento dos hipocampos nesta patologia tem sido descrito desde os anos 90 por Jack,⁵⁵ Jackson,¹⁴ Cendes,¹¹⁰ Berkovick,¹⁵ e Cook.⁵⁷ Nesta série estudada todos os casos eram portadores de esclerose hipocampal unilateral e apresentavam redução volumétrica associada à alteração de sinal. Os dois grupos não apresentaram diferenças nas volumetrias, havendo predomínio do lado esquerdo devido à distribuição dos casos com o lado afetado ser maior à esquerda.

Os pólos temporais registraram uma significativa perda volumétrica nos dois grupos sendo a estrutura neocortical a que maior redução sofreu. Existem trabalhos que testaram o volume do pólo temporal com variáveis como idade de início das crises e tempo

de doença e sucesso cirúrgico.⁵² Estes trabalhos apontam que o tempo de doença pode ser uma das causas de redução do volume das estruturas temporais. No presente trabalho não encontra diferenças nos dois grupos. No item que foi denominado como grau de displasia temporal avaliado com o volume destas estruturas encontrou uma variável marcadora da manutenção das crises. Dos vinte pacientes que mantiveram crises, 13 apresentavam alterações de sinal e de espessura no giro fusiforme perfazendo 65% do total. Estas alterações estão parcialmente descritas nos trabalhos de Coste,⁵² Choi em 1999¹⁰⁴ e de Araújo em 2006.²⁵ No presente trabalho tem um número pequeno de indivíduos, e, portanto, este achado é apenas uma tendência que deve ser confirmada através de novos estudos.

Outras estruturas anatômicas foram mensuradas como as amígdalas, hipocampos e córtex entorrinal. A primeira delas, a amígdala tem nos exame anatomopatológico mostrado graus variados de gliose, perda de volume e em alguns pacientes tem se encontrado disgenesias.²³ Nas avaliações realizadas no presente trabalho os dois grupos tinham o comprometimento da amígdala com distribuição semelhante, havendo um predomínio do lado esquerdo devido ao número de pacientes com lado afetado ser maior também a esquerda. A outra estrutura mensurada foi o córtex entorrinal. Assinalado na literatura como uma estrutura de ligação com amígdala, estruturas subcorticais e os hipocampos pode ser sede e ou originar um foco epileptogênico.^{27,28} Neste estudo o valor dos volumes do córtex entorrinal nos dois grupos mostrava que havia um predomínio de lesão à esquerda, pois era o lado comprometido com maior número de pacientes.

5.1.3.3.2 Relaxometria T2

A literatura mostra desde o trabalho de Jackson¹⁴ que há uma concordância entre localização de lesão, alteração neuropatológica e alteração de sinal em esclerose hipocampal. Em outro trabalho Briellmann e colaboradores⁶⁶ mostram correlação entre aumento de sinal com a gliose e perda volumétrica dos hipocampos. Estas avaliações de tempos de T2 foram estendidas para os tálamos, fórnices, corpos mamilares, giros do cíngulo e amígdalas. Estas alterações refletem as alterações patológicas das estruturas interconectadas do circuito límbico que participa da ELT/EH.³³ No presente trabalho as mensurações foram feitas em algumas das estruturas que compõem este circuito. A hipótese de que os pacientes que não obtiveram controle das crises convulsivas após a

cirurgia apresentassem modificações de sinal e fossem marcadores de lesão que pudessem justificar a manutenção das crises não foi confirmada.

5.1.4 Avaliação qualitativa dos lobos temporais no pós-operatório

Na revisão da literatura encontramos vários autores que associam bons resultados cirúrgicos à ressecção ampla das estruturas límbicas^{87,92,111,112}. No trabalho de Berkovic 73% dos pacientes com EH (85 indivíduos) estavam sem crises um ano após a cirurgia e ao final do quinto ano 62%. O autor hipotetizou esta diferença relacionando a preservação de parte do hipocampo, ou a possibilidade de bilateralidade das alterações estruturais ou a presença de lesões extratemporais. Nas séries de Wyler e Olivier, as causas da manutenção das crises no pós-operatório foram consideradas as mesmas da série de Berkovic.

Na busca de um maior detalhamento sobre possíveis fatores preditores de sucesso cirúrgico Kim e colaboradores¹¹³ estudaram a distribuição das alterações de sinal e das alterações histopatológicas no hipocampo de 30 pacientes operados com ELT/EH. Estes autores mostraram que existe um comprometimento do hipocampo ao longo do seu eixo antero-posterior. Esta variação era preferentemente encontrada nas porções mais anteriores dos hipocampos. Em uma percentagem pequena havia comprometimento de todo o hipocampo. Desta forma a avaliação de neuroimagem poderia colaborar para a decisão da tática cirúrgica a ser adotado com a obtenção de um maior número de pacientes com controle das crises.

No nosso estudo, por exemplo, utilizando-se de uma tecnologia de RM mais refinada, não houve suporte a estas relações, uma vez que não houve diferença entre a extensão das alterações de sinal em T2 e FLAIR no eixo A-P dos hipocampos operados e os resultados cirúrgicos.

Nas séries publicadas posteriormente, de lobectomias anteriores, a causa da permanência das crises no pós-operatório foi a manutenção de segmentos do hipocampo, especialmente as porções mais posteriores, ou menos provavelmente de lesões localizadas ou no neocórtex lateral ou lesões confinadas nas porções mais posteriores dos lobos temporais^{91,93}. O reforço destes argumentos veio com a publicação de séries cirúrgicas que mostravam desaparecimento das crises após a segunda intervenção com retirada do tecido

hipocampal remanescente. Desta forma, nas lobectomias anterior firmou-se o conceito que dois fatores eram decisivos para o seu sucesso: a presença de esclerose hipocampal (EH) e a extensão da ressecção.

Uma mudança ocorre no ano 2000, quando em trabalho prospectivo cego Wyler⁹¹ estudou pacientes com ELT/EH unilateral operado com duas condutas cirúrgicas diferentes. As condutas diferiram pelo volume de material ressecado. O sucesso cirúrgico foi maior no grupo com ampla ressecção. Os limites cirúrgicos eram mais posteriores atingindo o plano dos colículos. As ressecções econômicas tinham o limite mais anterior, junto ao plano que passa pelo pedúnculo cerebral.

Atualmente a lobectomia temporal anterior utilizada em ELT/EH é aquela descrita por Spencer. Consiste em uma ressecção de 3 a 3,5 cm do neo córtex temporal anterior associada a retirada da amígdala e do hipocampo. A extensão posterior muda na necessidade de ressecções maiores ou menores dos hipocampos. Esta técnica sofre modificações no hemisfério dominante, com redução da área ressecada na região temporal evitando os riscos de disfasia pós-operatória. Neste procedimento existe a retirada de toda a porção mais anterior do lobo temporal desde o pólo sendo removidas estruturas do neocórtex lateral e estruturas temporais mesiais. É uma cirurgia segura e com resultados satisfatórios no controle das crises. McIntosh em 2001⁷³ publicou uma extensa revisão de 126 trabalhos e mostrou que o controle das crises era de 70% com classe I de Engel. Esta série quando apreciada sob o ponto de vista da patologia que provoca as crises tem um melhor desempenho de sucesso nos casos de ELT/EH. No entanto com esta técnica de abordagem do lobo temporal e com a ampla ressecção realizada Wieser^{71,72} demonstraram que um número significativo de pacientes apresenta no pós-operatório déficit global de memória, disfasia persistente e pobre desempenho neuropsicológico. Este estudo mostrou também que: a) o volume de ressecção do neocórtex temporal é secundário no controle das crises e b) também que há um cenário pior no prognóstico das atividades neuropsicológicas.

Nas séries descritas na literatura sobre o controle das crises no pós-operatório a maioria tem utilizado a classificação de Engel para a caracterização de sucesso terapêutico. Ela tem quatro classes com diversas subclasses que abrangem a quase totalidade de todos os tipos de categorias e apresentações. No nosso estudo, os pacientes com sucesso cirúrgico são classe I de Engel. No grupo com manutenção das crises havia os outros tipos

desta classificação (II III e IV). Estes pacientes tiveram um seguimento de pelo menos dois anos.

A possibilidade de pacientes ficarem livres de crises após as ressecções temporais varia de 55 a 70% segundo Engel ¹¹⁴ e a possibilidade de interrupção de crises após a segunda intervenção é de 50 a 65%. Na série de Montreal ¹¹⁵ com 559 cirurgias para ELT 40 pacientes persistiram com crises que tinham seu foco no lobo temporal. A ressonância e o EEG confirmaram que as crises originavam-se nas estruturas temporais remanescentes em 32 deles. Após a segunda cirurgia, somente 65% permaneceram livres de crises. Em outra revisão Awad ⁸⁶ e colaboradores em uma série de 159 pacientes encontraram que 72 deles persistiram com crises no pós-operatório. Destes foram selecionados 15 para a segunda intervenção após realizarem EEG com eletrodos invasivos localizarem o foco irritativo no mesmo lobo temporal. Somente 65% destes pacientes após a segunda intervenção ficaram livres de crises. Em uma série maior com 319 pacientes Wyler ⁹¹ e colaboradores encontraram 37 com persistência das crises no pós-operatório. Após a realização de novos exames e uma minuciosa seleção 23 pacientes realizaram a segunda cirurgia atingindo sucesso em 52%. Todos estes trabalhos enfatizam que nos casos de ELT/EH a ressecção incompleta dos hipocampos foi o fator responsável pelas crises pós-operatórias. Baseado nestes achados Hennessy ⁹³ e colaboradores revisaram o insucesso cirúrgico de centros que utilizam ressecções mais amplas com retirada dos hipocampos com a lobectomia anterior. Nestes procedimentos a retirada insuficiente das estruturas mesiais não ocorreria. Para estes casos a manutenção das crises teria origem ou nas porções mais posteriores do neocórtex ou teria origem em estruturas extratemporais. Esta explicação seria mais bem entendida nos pacientes nos quais o exame anatomopatológico não encontra os achados típicos de Esclerose Hipocampal. Outra hipótese é de que os tecidos cicatriciais pudessem ao longo do tempo amadurecer para ser um novo foco irritativo.

A Amigdalohipocampectomia Seletiva (AHS) também tem sido recomendada como tratamento cirúrgico para casos de refratariedade ao tratamento clínico em ELT /EH. É uma técnica cirúrgica que retira o hipocampo e a amígdala poupando o neocórtex temporal. Outras técnicas seletivas foram descritas inclusive com acesso através da fissura de Sylvio (trans-silviana) desenvolvida por Yasargil, com a mesma intenção de poupar o neocórtex lateral temporal ⁶⁵.

A análise do sucesso cirúrgico destes pacientes pode ser feita baseada em critérios clínicos, anatomopatológicos ou de imagem. A análise do resultado cirúrgico nas múltiplas séries apresentadas na literatura difere na dependência da abordagem cirúrgica, do volume de tecido ressecado e da patologia subjacente. A técnica seletiva transcortical de Niemeyer consome mais tempo, necessita técnica cirúrgica refinada e neurocirurgiões treinados o que resulta em menor morbidade e com menor número de complicações pós-operatórias. A possibilidade de recorrência das crises pode ser fator determinante do sucesso quando a área de ressecção é menor. Quando analisamos os resultados cirúrgicos usando como referência a doença de base, eles mudam se os pacientes têm esclerose hipocampal (EH) ou outra patologia como má-formação vascular ou tumores. O resultado é melhor no grupo com EH, atingindo 85% classe I série de Paglioli e sucesso de 79% na série de Wieser. Nas séries onde os pacientes tinham ELT conseqüente a tumor ou má-formação vascular, os resultados são piores e variam em torno de 65%.

O avanço na Neuroimagem tem esclarecido a possibilidade de existirem duas patologias com comprometimento de estruturas temporais ou fora do lobo temporal. A frequência desta associação é em torno de 15 a 20%.^{50,72,116} A melhor solução estratégica para estes casos seria a ressecção das duas lesões.

Nas AHS onde o volume de material ressecado é menor e as alterações displásicas e ou disgenéticas das estruturas temporais podem eventualmente não ser retiradas poderiam ser a causa da manutenção das crises.¹¹⁷

5.1.4.1 O possível papel da reorganização anátomo-funcional na recorrência das crises

Como discutido até aqui, nosso estudo mostrou uma série de resultados ‘negativos’, ou seja, ‘ausência’ de associação ou correlação entre variáveis demográficas, clínicas, e também de alterações anatômicas no pólo temporal ou nos giros temporais neocorticais no controle de crises. O único resultado ‘positivo’ entretanto, merece cuidadosa consideração, por trazer à tona uma possibilidade até o momento não aventada para a recorrência de crises: a reorganização anátomo-funcional no lobo temporal operado. Esta possibilidade nos ocorreu em função da correlação fortemente significativa entre a

extensão de alterações na substância branca subcortical pós-ressecção seletiva das estruturas mesiais e o resultado cirúrgico.

Quando realizamos análise retrospectiva dos achados de imagem das RM no pós-operatório, identificamos uma importante variação na presença e extensão de alterações de sinal (ou lesões residuais) na substância branca dos lobos temporais operados, além de certa variação na extensão da corticectomia no giro temporal médio, realizada para acessar as estruturas mesiais. Esta última variou entre 2 e 4 cm., iniciando-se geralmente a 2 cm da ponta do lobo temporal. No grupo em que houve permanência das crises a incisão sobre o giro temporal médio iniciava cerca de 2 cm da ponta do temporal e se prolongava em sentido posterior por mais de 3 cm media de 3,8 cm. Havia comprometimento de sinal da substância branca dos giros temporais neocorticais sendo hiperintenso em T2 e hipointenso em T1. Os giros mais comprometidos eram os temporais superior, médio e inferior e o giro colateral e fusiforme. As imagens mostravam no leito cirúrgico uma área de encefalomalácia maior devido à ressecção mais ampla e importante comprometimento de sinal da substância branca do pólo temporal. A redução do volume do pólo temporal era mais acentuada nestes pacientes. Em quinze pacientes do grupo que manteve as crises, existiam 5 giros comprometidos na avaliação pós operatória de um total de dezesseis pacientes.

Estas alterações na substância branca provavelmente refletem degeneração waleriana⁸⁰ interferindo com conexões intratemporais e também com circuitos integrando as estruturas temporais remanescentes com regiões corticais extratemporais e / ou estruturas subcorticais. Assim, variações na severidade de modificações na circuitária sináptica – inferível através da extensão das alterações na substância branca subcortical temporal – podem significar graus variados de deafferentação cortico-subcortical, com impacto variável no equilíbrio elétrico cerebral¹¹⁸.

Modificações funcionais após cirurgia para epilepsia de lobo temporal têm sido demonstradas já há mais de uma década. Estudos de espectroscopia por ressonância magnética^{61,63} e através de FDG-PET SCAN^{99,119} mostraram recuperação metabólica em regiões previamente conectadas sinapticamente à zona epileptogênica após a ressecção das estruturas temporais mesiais epileptogênicas. Entretanto, estes estudos geralmente restringiram-se à análise de estruturas anatomicamente distantes do lobo temporal operado, ipsi ou contralaterais, e não abordaram com detalhes o status metabólico de regiões

corticais adjacentes às estruturas ressecadas, ou seja, aquelas estruturas sinápticamente conectadas pelas fibras anatomicamente alteradas conforme nossa avaliação. Além disto, as relações entre estas modificações funcionais e uma possível recorrência de crises ao longo do pós-operatório não foram especificamente estudadas.

5.1.4.2 Um denominador comum para a recorrência de crises independentemente da técnica cirúrgica

De certa forma, uma ressecção seletiva das estruturas mesiais acompanhada de graus mais significativos de degeneração walleriana de circuitos subcorticais “assemelha-se” a uma ressecção mais ampla das estruturas temporais (como na lobectomia temporal). Assim, o principal achado de nosso estudo sugere um mecanismo comum para a recorrência de crises no pós-operatório de pacientes com ELT/EH independentemente da técnica cirúrgica: a deaferentação de estruturas córtico-subcorticais, seja pela ressecção ampla na lobectomia temporal anterior, seja por uma ressecção seletiva, porém acompanhada de mais extensa degeneração walleriana da substância branca do lobo temporal. Caso estes resultados sejam confirmados independentemente, a questão seguinte será o porquê as taxas de recorrência de crises são muito similares entre as duas técnicas, quando a lobectomia temporal anterior uniformemente leva a extensa deaferentação, enquanto a AHS leva a deaferentação apenas em um determinado percentual dos pacientes – ou seja, naqueles com lesões residuais mais extensas na substância branca dos giros temporais remanescentes. A hipótese por nós aventada acima prediria uma maior recorrência de crises em pacientes submetidos sistematicamente à ressecção mais extensa, mas isto não ocorre na prática ³.

5.1.4.3 Quais as possíveis causas da alteração de sinal na substância branca dos giros temporais e no pólo temporal após AHS?

Inicialmente é importante deixar claro que uma série de estudos anatômicos e funcionais tem sugerido que nem todas técnicas de AHS impactam da mesma forma o tecido cerebral. A abordagem trans-silviana parece levar a um grau maior de lesão de fibras subcorticais do que a técnica utilizada nos pacientes aqui estudados, onde o acesso às estruturas mesiais temporais foi obtido através e uma corticectomia no segundo giro

temporal. Além disso, parece haver um correlato funcional das alterações de sinal nas RM realizadas em pós-operatórios de ressecções seletivas com abordagem trans-silviana, caracterizadas por alterações de memória verbal¹²⁰.

Em outro trabalho, Renowden e colaboradores⁸⁰ reavaliaram os pacientes operados com técnicas seletivas e encontraram bons resultados nos pacientes (i) que haviam retirado o maior volume de amígdala (ii) o volume do hipocampo remanescente não superasse mais que 10 mm e nos quais (iii) a incisão estava de dois a três cm da ponta temporal e tinha um comprimento não superior a 2,5cm. Eles encontraram também alteração de sinal nas ponderações T2 no giro temporal médio e inferior e na substância branca do pólo temporal, mas não buscaram correlacionar estes achados de modificações de sinal subcortical temporal com o controle das crises.

Estas alterações de sinal nas estruturas subcorticais remanescentes do lobo temporal operado têm sido atribuídas à manipulação cirúrgica, edema, contusão do tecido encefálico e a infarto de pequenos vasos,^{69,120} além da possibilidade de representarem gliose e/ou degeneração waleriana.⁸⁰ Acreditamos que esta não é uma questão menor ou meramente acadêmica. A julgar pelos resultados do presente estudo, deve-se buscar entender de forma muito mais clara os fatores que levam a estas alterações no tecido subcortical temporal remanescente, uma vez que sua presença parece predizer a recorrência de crises epiléticas em pacientes com ELT/EH nos quais uma adequada ressecção das estruturas mesiais foi realizada. A confirmarem-se estes achados, podemos predizer o surgimento de um novo 'round' de estudos comparativos entre as técnicas cirúrgicas aplicadas em pacientes com ELT/EH, indo um passo além, ou seja, buscando definir qual técnica seletiva acompanha-se de um menor risco de provocar alterações subcorticais. A hipótese que aqui deixamos para estes estudos futuros é que o impacto sobre a substância branca subcortical poderá mostrar-se como um dos elementos chaves na escolha da técnica cirúrgica, pelo seu papel preditor dos resultados.

5.1.5 Relevância prática dos achados de neuroimagem do lobo temporal na ELT/EH

Os dados deste e de outros estudos a respeito dos determinantes da recorrência de crises epiléticas em aproximadamente 20% dos pacientes com ELT/EH operados adequadamente têm relevância na escolha da técnica cirúrgica e, por conseguinte, no

impacto funcional da cirurgia. A essência de cirurgias neurológicas funcionais baseia-se na ressecção ou modificação do tecido responsável pela alteração de função (no caso, a geração de crises epiléticas), poupando ao máximo tecido cerebral associado a funções (motoras, cognitivas, etc)¹²¹ que necessitam ser preservadas. Naturalmente, um equilíbrio necessita sempre ser encontrado, pois inevitavelmente a interferência cirúrgica sobre o tecido cerebral humano leva a algum tipo de comprometimento. Este é um dos aspectos mais importantes no campo da cirurgia da epilepsia.

A ELT/EH tem como áreas lesionais estruturas associadas a funções de memória e controle emocional. Além disto, quando se entende que estruturas neocorticais poderiam estar envolvidas na geração das crises, passa-se a ter de levar em conta funções de linguagem, em especial no hemisfério dominante. Assim, embora o principal ‘sinal verde’ para a cirurgia da ELT/EH seja o fato de que as funções geralmente exercidas pelas estruturas a serem ressecadas já estão comprometidas em algum nível, existe a constante preocupação de preservar-se tanto tecido quanto seja possível, para minimizar o impacto funcional.

Como as duas técnicas cirúrgicas mais utilizadas para o tratamento da ELT/EH são muito distintas no que diz respeito à quantidade de tecido ressecado, a discussão sobre o quanto se perde ou se preserva (funcionalmente) versus o quanto se ganha ou se perde em termos de eficácia no controle das crises com cada uma das técnicas é um tema sempre presente. Em teoria, a AHS preservaria mais função, à custa de um risco maior de recorrência de crises (por preservar mais tecido que poderia ser parte da zona epileptogênica) e a lobectomia temporal anterior causaria um maior déficit funcional, mas removeria mais tecido, aumentando as chances do controle de crises. Esta visão teórica (ou ‘teleológica’) tem sido alvo de muitos estudos observacionais embora não haja nenhum estudo prospectivo randomizado que pudesse responder definitivamente a estas questões. Os estudos disponíveis não confirmam a maior eficácia teórica da lobectomia temporal anterior sobre a técnica seletiva,^{3,72} e são contraditórios sobre o favorecimento funcional da técnica seletiva sobre a ressecção mais ampla⁷⁰. Entretanto, dados gerados pelo nosso grupo³ e por outros^{70 122-124} sugerem que a técnica seletiva aumenta as chances de haver, inclusive, uma melhora das funções de memória no pós-operatório.

Assim, os resultados aqui apresentados mostram de que nem variações do volume do pólo temporal nem a presença de discretas alterações nos giros temporais neocorticais

diferiram nos grupos de pacientes com ELT/EH com sucesso ou insucesso cirúrgico submetidos a amigdalohipocampectomia seletiva. Fornece no entanto importante suporte para que esta técnica seja eleita rotineiramente para o tratamento cirúrgico destes pacientes.

Conclusão

Como foi demonstrado de forma detalhada, encontramos como único fator que diferenciou pacientes que permaneceram livres de crises epiléticas após a ressecção seletiva das estruturas temporo-mesiais daqueles com recorrência de crises foi a presença e extensão de alterações de sinal na substância branca subjacente aos giros temporais e ao pólo temporal no lado operado. Como este resultado dependeu de uma quantificação bastante simples - a soma do número de giros onde estava presente esta alteração de sinal - não cremos que a ausência de cegamento possa ter enviesado de forma significativa os achados.

6 REFERÊNCIAS

1. Costa JCd, Palmini A, Cavalheiro E et al.: *Fundamentos Neurobiológicos das epilepsias aspectos clínicos e cirúrgicos*. São Paulo, Lemos Editorial & Gráfica Ltda, 1998, pp 1020.
2. Yacubian EM: *Epilepsia da antiguidade ao segundo milênio saindo das sombras*. São Paulo, Lemos Editorial & Gráficos Ltda, 2000, pp 142.
3. Paglioli E, Palmini A, Portuguez M et al. Seizure and memory outcome following temporal lobe surgery: selective compared with nonselective approaches for hippocampal sclerosis. *J Neurosurg* 2006;104:70-8.
4. Falconer MA, Meyer A, Hill D et al. Treatment of temporal-lobe epilepsy by temporal lobectomy; a survey of findings and results. *Lancet* 1955;268:827-35.
5. Wieser HG. ILAE Commission Report. Mesial temporal lobe epilepsy with hippocampal sclerosis. *Epilepsia* 2004;45:695-714.
6. Cendes F. Febrile seizures and mesial temporal sclerosis. *Curr Opin Neurol* 2004;17:161-4.
7. Mathern GW, Babb TL, Vickrey BG et al. The clinical-pathogenic mechanisms of hippocampal neuron loss and surgical outcomes in temporal lobe epilepsy. *Brain* 1995;118 (Pt 1):105-18.
8. Jackson GD, Kim SE, Fitt GJ et al. Hippocampal T(2) abnormalities correlate with antecedent events and help predict seizure intractability. *Dev Neurosci* 1999;21:200-6.
9. Van Paesschen W, Sisodiya S, Connelly A et al. Quantitative hippocampal MRI and intractable temporal lobe epilepsy. 1995. *Neurology* 2001;57:S5-12.
10. Kobayashi E, Li LM, Lopes-Cendes I et al. Magnetic resonance imaging evidence of hippocampal sclerosis in asymptomatic, first-degree relatives of patients with familial mesial temporal lobe epilepsy. *Arch Neurol* 2002;59:1891-4.

11. Olney JW, de Gubareff T and Labruyere J. Seizure-related brain damage induced by cholinergic agents. *Nature* 1983;301:520-2.
12. Margerison JH and Corsellis JA. Epilepsy and the temporal lobes. A clinical, electroencephalographic and neuropathological study of the brain in epilepsy, with particular reference to the temporal lobes. *Brain* 1966;89:499-530.
13. Kuzniecky R, Suggs S, Gaudier J et al. Lateralization of epileptic foci by magnetic resonance imaging in temporal lobe epilepsy. *J Neuroimaging* 1991;1:163-7.
14. Jackson GD, Berkovic SF, Tress BM et al. Hippocampal sclerosis can be reliably detected by magnetic resonance imaging. *Neurology* 1990;40:1869-75.
15. Berkovic SF, Andermann F, Olivier A et al. Hippocampal sclerosis in temporal lobe epilepsy demonstrated by magnetic resonance imaging. *Ann Neurol* 1991;29:175-82.
16. Cascino GD, Jack CR, Jr., Parisi JE et al. Magnetic resonance imaging-based volume studies in temporal lobe epilepsy: pathological correlations. *Ann Neurol* 1991;30:31-6.
17. Lencz T, McCarthy G, Bronen RA et al. Quantitative magnetic resonance imaging in temporal lobe epilepsy: relationship to neuropathology and neuropsychological function. *Ann Neurol* 1992;31:629-37.
18. Meiners LC, van Gils A, Jansen GH et al. Temporal lobe epilepsy: the various MR appearances of histologically proven mesial temporal sclerosis. *AJNR Am J Neuroradiol* 1994;15:1547-55.
19. Vattipally VR and Bronen RA. MR imaging of epilepsy: strategies for successful interpretation. *Neuroimaging Clin N Am* 2004;14:349-72.
20. Mitchell LA, Harvey AS, Coleman LT et al. Anterior temporal changes on MR images of children with hippocampal sclerosis: an effect of seizures on the immature brain? *AJNR Am J Neuroradiol* 2003;24:1670-7.
21. Duvernoy H: *The Human Hippocampus*. Berlin, Springer-Verlag Berlin Heidelberg, 1998, pp 207.

22. Gloor P: *The Temporal Lobe and Limbic System*. New York, Oxford University Press, Inc, 1997, pp 847.
23. Cendes F, Andermann F, Gloor P et al. MRI volumetric measurement of amygdala and hippocampus in temporal lobe epilepsy. *Neurology* 1993;43:719-25.
24. Cendes F, Andermann F, Gloor P et al. Relationship between atrophy of the amygdala and ictal fear in temporal lobe epilepsy. *Brain* 1994;117 (Pt 4):739-46.
25. Araujo D, Santos AC, Velasco TR et al. Volumetric evidence of bilateral damage in unilateral mesial temporal lobe epilepsy. *Epilepsia* 2006;47:1354-9.
26. Cendes F. Higher resolution MRI and image modeling for predicting surgical outcome in partial epilepsy. *Neurology* 2005;65:975.
27. Bernasconi N, Bernasconi A, Andermann F et al. Entorhinal cortex in temporal lobe epilepsy: a quantitative MRI study. *Neurology* 1999;52:1870-6.
28. Bernasconi N, Bernasconi A, Caramanos Z et al. Entorhinal cortex atrophy in epilepsy patients exhibiting normal hippocampal volumes. *Neurology* 2001;56:1335-9.
29. Falconer MA. Mesial temporal (Ammon's horn) sclerosis as a common cause of epilepsy. Aetiology, treatment, and prevention. *Lancet* 1974;2:767-70.
30. Spooner CG, Berkovic SF, Mitchell LA et al. New-onset temporal lobe epilepsy in children: lesion on MRI predicts poor seizure outcome. *Neurology* 2006;67:2147-53.
31. Mamourian AC and Brown DB. Asymmetric mamillary bodies: MR identification. *AJNR Am J Neuroradiol* 1993;14:1332-5; discussion 1336-42.
32. Mamourian AC, Cho CH, Saykin AJ et al. Association between size of the lateral ventricle and asymmetry of the fornix in patients with temporal lobe epilepsy. *AJNR Am J Neuroradiol* 1998;19:9-13.
33. Burneo JG, Bilir E, Faught E et al. Significance of fornix atrophy in temporal lobe epilepsy surgery outcome. *Arch Neurol* 2003;60:1238-42.

34. Bertram EH and Scott C. The pathological substrate of limbic epilepsy: neuronal loss in the medial dorsal thalamic nucleus as the consistent change. *Epilepsia* 2000;41 Suppl 6:S3-8.
35. Dreifuss S, Vingerhoets FJ, Lazeyras F et al. Volumetric measurements of subcortical nuclei in patients with temporal lobe epilepsy. *Neurology* 2001;57:1636-41.
36. Sisodiya SM, Stevens JM, Fish DR et al. The demonstration of gyral abnormalities in patients with cryptogenic partial epilepsy using three-dimensional MRI. *Arch Neurol* 1996;53:28-34.
37. Diehl B, Najm I, LaPresto E et al. Temporal lobe volumes in patients with hippocampal sclerosis with or without cortical dysplasia. *Neurology* 2004;62:1729-35.
38. Kasper BS and Paulus W. Perivascular clustering in temporal lobe epilepsy: oligodendroglial cells of unknown function. *Acta Neuropathol* 2004;108:471-5.
39. Kasper BS, Stefan H and Paulus W. Microdysgenesis in mesial temporal lobe epilepsy: a clinicopathological study. *Ann Neurol* 2003;54:501-6.
40. Fauser S, Schulze-Bonhage A, Honegger J et al. Focal cortical dysplasias: surgical outcome in 67 patients in relation to histological subtypes and dual pathology. *Brain* 2004;127:2406-18.
41. Colombo N, Tassi L, Galli C et al. Focal cortical dysplasias: MR imaging, histopathologic, and clinical correlations in surgically treated patients with epilepsy. *AJNR Am J Neuroradiol* 2003;24:724-33.
42. Tassi L, Colombo N, Garbelli R et al. Focal cortical dysplasia: neuropathological subtypes, EEG, neuroimaging and surgical outcome. *Brain* 2002;125:1719-32.
43. Chabardes S, Kahane P, Minotti L et al. The temporopolar cortex plays a pivotal role in temporal lobe seizures. *Brain* 2005;128:1818-31.
44. WESTBROOK C: *HANDBOOK OF MRI TECHNIQUE*. Blackwell Publishing, 1999, pp 429.

45. Sylaja PN, Radhakrishnan K, Kesavadas C et al. Seizure outcome after anterior temporal lobectomy and its predictors in patients with apparent temporal lobe epilepsy and normal MRI. *Epilepsia* 2004;45:803-8.
46. Quigg M, Bertram EH and Jackson T. Longitudinal distribution of hippocampal atrophy in mesial temporal lobe epilepsy. *Epilepsy Res* 1997;27:101-10.
47. Carrete H, Jr., Abdala N, Lin K et al. Temporal pole signal abnormality on MR imaging in temporal lobe epilepsy with hippocampal sclerosis: a fluid-attenuated inversion-recovery study. *Arq Neuropsiquiatr* 2007;65:553-60.
48. Jack CR, Jr. MRI-based hippocampal volume measurements in epilepsy. *Epilepsia* 1994;35 Suppl 6:S21-9.
49. Bronen R. MR of mesial temporal sclerosis: how much is enough? *AJNR Am J Neuroradiol* 1998;19:15-8.
50. Cendes F, Cook MJ, Watson C et al. Frequency and characteristics of dual pathology in patients with lesional epilepsy. *Neurology* 1995;45:2058-64.
51. Mitchell LA, Jackson GD, Kalnins RM et al. Anterior temporal abnormality in temporal lobe epilepsy: a quantitative MRI and histopathologic study. *Neurology* 1999;52:327-36.
52. Coste S, Ryvlin P, Hermier M et al. Temporopolar changes in temporal lobe epilepsy: a quantitative MRI-based study. *Neurology* 2002;59:855-61.
53. Baulac M, De Grissac N, Hasboun D et al. Hippocampal developmental changes in patients with partial epilepsy: magnetic resonance imaging and clinical aspects. *Ann Neurol* 1998;44:223-33.
54. Bernasconi N, Kinay D, Andermann F et al. Analysis of shape and positioning of the hippocampal formation: an MRI study in patients with partial epilepsy and healthy controls. *Brain* 2005;128:2442-52.
55. Jack CR, Jr., Sharbrough FW, Twomey CK et al. Temporal lobe seizures: lateralization with MR volume measurements of the hippocampal formation. *Radiology* 1990;175:423-9.

56. Jack CR, Jr., Sharbrough FW, Cascino GD et al. Magnetic resonance image-based hippocampal volumetry: correlation with outcome after temporal lobectomy. *Ann Neurol* 1992;31:138-46.
57. Cook MJ, Fish DR, Shorvon SD et al. Hippocampal volumetric and morphometric studies in frontal and temporal lobe epilepsy. *Brain* 1992;115 (Pt 4):1001-15.
58. Watson C, Cendes F, Fuerst D et al. Specificity of volumetric magnetic resonance imaging in detecting hippocampal sclerosis. *Arch Neurol* 1997;54:67-73.
59. Watson C, Jack CR, Jr. and Cendes F. Volumetric magnetic resonance imaging. Clinical applications and contributions to the understanding of temporal lobe epilepsy. *Arch Neurol* 1997;54:1521-31.
60. Kuzniecky R, Hugg JW, Hetherington H et al. Relative utility of 1H spectroscopic imaging and hippocampal volumetry in the lateralization of mesial temporal lobe epilepsy. *Neurology* 1998;51:66-71.
61. Cendes F, Caramanos Z, Andermann F et al. Proton magnetic resonance spectroscopic imaging and magnetic resonance imaging volumetry in the lateralization of temporal lobe epilepsy: a series of 100 patients. *Ann Neurol* 1997;42:737-46.
62. Tofts PS, Sisodiya S, Barker GJ et al. MR magnetization transfer measurements in temporal lobe epilepsy: a preliminary study. *AJNR Am J Neuroradiol* 1995;16:1862-3.
63. Li LM, Narayanan S, Pike GB et al. Magnetization transfer ratio is unable to lateralize epileptic foci in patients with temporal lobe epilepsy. *AJNR Am J Neuroradiol* 2000;21:1853-6.
64. Filippi M and Rocca MA. Multiple sclerosis and allied white matter diseases. *Neurol Sci* 2008;29 Suppl 3:319-22.
65. Yasargil MG, Teddy PJ and Roth P. Selective amygdalo-hippocampectomy. Operative anatomy and surgical technique. *Adv Tech Stand Neurosurg* 1985;12:93-123.

66. Briellmann RS, Kalnins RM, Berkovic SF et al. Hippocampal pathology in refractory temporal lobe epilepsy: T2-weighted signal change reflects dentate gliosis. *Neurology* 2002;58:265-71.
67. Briellmann RS, Mark Wellard R, Masterton RA et al. Hippocampal sclerosis: MR prediction of seizure intractability. *Epilepsia* 2007;48:315-23.
68. Jackson GD and Connelly A. New NMR measurements in epilepsy. T2 relaxometry and magnetic resonance spectroscopy. *Adv Neurol* 1999;79:931-7.
69. Clusmann H. Predictors, procedures, and perspective for temporal lobe epilepsy surgery. *Semin Ultrasound CT MR* 2008;29:60-70.
70. Lutz MT, Clusmann H, Elger CE et al. Neuropsychological outcome after selective amygdalohippocampectomy with transsylvian versus transcortical approach: a randomized prospective clinical trial of surgery for temporal lobe epilepsy. *Epilepsia* 2004;45:809-16.
71. Wieser HG. [Surgery of temporal lobe epilepsy]. *Ther Umsch* 2001;58:671-5.
72. Wieser HG, Ortega M, Friedman A et al. Long-term seizure outcomes following amygdalohippocampectomy. *J Neurosurg* 2003;98:751-63.
73. McIntosh AM, Wilson SJ and Berkovic SF. Seizure outcome after temporal lobectomy: current research practice and findings. *Epilepsia* 2001;42:1288-307.
74. Engel J J, PC VN and Rasmussen T: *Outcome with respect to epileptic seizures In Engel J, Jr, editor Surgical Treatment of Epilepsy*. New York, Raven Press, 1993.
75. Insausti R, Juottonen K, Soininen H et al. MR volumetric analysis of the human entorhinal, perirhinal, and temporopolar cortices. *AJNR Am J Neuroradiol* 1998;19:659-71.
76. Moran MA, Mufson EJ and Mesulam MM. Neural inputs into the temporopolar cortex of the rhesus monkey. *J Comp Neurol* 1987;256:88-103.
77. Duncan JS, Bartlett P and Barker GJ. Measurement of hippocampal T2 in epilepsy. *AJNR Am J Neuroradiol* 1997;18:1791-2.

78. Teicher MH, Anderson CM, Polcari A et al. Functional deficits in basal ganglia of children with attention-deficit/hyperactivity disorder shown with functional magnetic resonance imaging relaxometry. *Nat Med* 2000;6:470-3.
79. Paglioli E, Palmi A, Paglioli E et al. Survival analysis of the surgical outcome of temporal lobe epilepsy due to hippocampal sclerosis. *Epilepsia* 2004;45:1383-91.
80. Renowden SA, Matkovic Z, Adams CB et al. Selective amygdalohippocampectomy for hippocampal sclerosis: postoperative MR appearance. *AJNR Am J Neuroradiol* 1995;16:1855-61.
81. Montenegro MA, Kinay D, Cendes F et al. Patterns of hippocampal abnormalities in malformations of cortical development. *J Neurol Neurosurg Psychiatry* 2006;77:367-71.
82. Bernasconi A. Magnetic resonance imaging in intractable epilepsy: focus on structural image analysis. *Adv Neurol* 2006;97:273-8.
83. Bronen RA, Spencer DD and Fulbright RK. Cerebrospinal fluid cleft with cortical dimple: MR imaging marker for focal cortical dysgenesis. *Radiology* 2000;214:657-63.
84. Kuzniecky RI. MRI in cerebral developmental malformations and epilepsy. *Magn Reson Imaging* 1995;13:1137-45.
85. Sperling MR and Schnur JK. Temporal lobectomy. *Arch Neurol* 2002;59:482-4.
86. Awad IA, Katz A, Hahn JF et al. Extent of resection in temporal lobectomy for epilepsy. I. Interobserver analysis and correlation with seizure outcome. *Epilepsia* 1989;30:756-62.
87. Berkovic SF, McIntosh AM, Kalnins RM et al. Preoperative MRI predicts outcome of temporal lobectomy: an actuarial analysis. *Neurology* 1995;45:1358-63.
88. Radhakrishnan K, So EL, Silbert PL et al. Predictors of outcome of anterior temporal lobectomy for intractable epilepsy: a multivariate study. *Neurology* 1998;51:465-71.

89. Spencer SS, Berg AT, Vickrey BG et al. Initial outcomes in the Multicenter Study of Epilepsy Surgery. *Neurology* 2003;61:1680-5.
90. McIntosh AM and Berkovic SF. What happens now? Ongoing outcome after post-temporal lobectomy seizure recurrence. *Neurology* 2006;67:1671-3.
91. Wyler AR. Anterior temporal lobectomy. *Surg Neurol* 2000;54:341-5.
92. Wyler AR, Hermann BP and Richey ET. Results of reoperation for failed epilepsy surgery. *J Neurosurg* 1989;71:815-9.
93. Hennessy MJ, Elwes RD, Rabe-Hesketh S et al. Prognostic factors in the surgical treatment of medically intractable epilepsy associated with mesial temporal sclerosis. *Acta Neurol Scand* 2001;103:344-50.
94. Engel J, Jr. Surgery for seizures. *N Engl J Med* 1996;334:647-52.
95. Bartolomei F, Wendling F, Vignal JP et al. Seizures of temporal lobe epilepsy: identification of subtypes by coherence analysis using stereo-electroencephalography. *Clin Neurophysiol* 1999;110:1741-54.
96. Kahane P, Merlet I, Gregoire MC et al. An H(2) (15)O-PET study of cerebral blood flow changes during focal epileptic discharges induced by intracerebral electrical stimulation. *Brain* 1999;122 (Pt 10):1851-65.
97. Kahane P, Chabardes S, Minotti L et al. The role of the temporal pole in the genesis of temporal lobe seizures. *Epileptic Disord* 2002;4 Suppl 1:S51-8.
98. Chassoux F, Semah F, Bouilleret V et al. Metabolic changes and electro-clinical patterns in mesio-temporal lobe epilepsy: a correlative study. *Brain* 2004;127:164-74.
99. Van Bogaert P, Massager N, Tugendhaft P et al. Statistical parametric mapping of regional glucose metabolism in mesial temporal lobe epilepsy. *Neuroimage* 2000;12:129-38.

100. Weder BJ, Schindler K, Loher TJ et al. Brain areas involved in medial temporal lobe seizures: a principal component analysis of ictal SPECT data. *Hum Brain Mapp* 2006;27:520-34.
101. Didelot A, Ryvlin P, Lothe A et al. PET imaging of brain 5-HT_{1A} receptors in the preoperative evaluation of temporal lobe epilepsy. *Brain* 2008;131:2751-64.
102. Dupont S, Ottaviani M, Thivard L et al. Temporal pole hypometabolism may be linked to a reduction of grey matter in temporal lobe epilepsy. *Neuroreport* 2002;13:2537-41.
103. Palmini A and Luders HO. Classification issues in malformations caused by abnormalities of cortical development. *Neurosurg Clin N Am* 2002;13:1-16, vii.
104. Choi D, Na DG, Byun HS et al. White-matter change in mesial temporal sclerosis: correlation of MRI with PET, pathology, and clinical features. *Epilepsia* 1999;40:1634-41.
105. Schulz R, Luders HO, Hoppe M et al. Interictal EEG and ictal scalp EEG propagation are highly predictive of surgical outcome in mesial temporal lobe epilepsy. *Epilepsia* 2000;41:564-70.
106. Janszky J, Janszky I, Schulz R et al. Temporal lobe epilepsy with hippocampal sclerosis: predictors for long-term surgical outcome. *Brain* 2005;128:395-404.
107. Williamson PD, French JA, Thadani VM et al. Characteristics of medial temporal lobe epilepsy: II. Interictal and ictal scalp electroencephalography, neuropsychological testing, neuroimaging, surgical results, and pathology. *Ann Neurol* 1993;34:781-7.
108. Sirven JI, Malamut BL, O'Connor MJ et al. Temporal lobectomy outcome in older versus younger adults. *Neurology* 2000;54:2166-70.
109. Auer T, Barsi P, Bone B et al. History of simple febrile seizures is associated with hippocampal abnormalities in adults. *Epilepsia* 2008;49:1562-9.
110. Cendes F, Andermann F, Gloor P et al. Atrophy of mesial structures in patients with temporal lobe epilepsy: cause or consequence of repeated seizures?

Early childhood prolonged febrile convulsions, atrophy and sclerosis of mesial structures, and temporal lobe epilepsy: an MRI volumetric study

MRI volumetric measurement of amygdala and hippocampus in temporal lobe epilepsy

MRI of amygdala and hippocampus in temporal lobe epilepsy. *Ann Neurol* 1993;34:795-801.

111. Olivier A. Temporal resections in the surgical treatment of epilepsy. *Epilepsy Res Suppl* 1992;5:175-88.
112. Olivier A. Surgery of epilepsy: methods. *Acta Neurol Scand Suppl* 1988;117:103-13.
113. Kim JH, Tien RD, Felsberg GJ et al. Fast spin-echo MR in hippocampal sclerosis: correlation with pathology and surgery. *AJNR Am J Neuroradiol* 1995;16:627-36.
114. Engel J, Jr. Update on surgical treatment of the epilepsies. Summary of the Second International Palm Desert Conference on the Surgical Treatment of the Epilepsies (1992). *Neurology* 1993;43:1612-7.
115. Germano IM, Poulin N and Olivier A. Reoperation for recurrent temporal lobe epilepsy. *J Neurosurg* 1994;81:31-6.
116. Cendes F, Li LM, Andermann F et al. Dual pathology and its clinical relevance. *Adv Neurol* 1999;81:153-64.
117. Li LM, Cendes F, Andermann F et al. Surgical outcome in patients with epilepsy and dual pathology. *Brain* 1999;122 (Pt 5):799-805.
118. Concha L, Beaulieu C, Wheatley BM et al. Bilateral white matter diffusion changes persist after epilepsy surgery. *Epilepsia* 2007;48:931-40.
119. Joo EY, Hong SB, Han HJ et al. Postoperative alteration of cerebral glucose metabolism in mesial temporal lobe epilepsy. *Brain* 2005;128:1802-10.
120. Helmstaedter C, Van Roost D, Clusmann H et al. Collateral brain damage, a potential source of cognitive impairment after selective surgery for control of mesial temporal lobe epilepsy. *J Neurol Neurosurg Psychiatry* 2004;75:323-6.

121. Palmini A. The concept of the epileptogenic zone: a modern look at Penfield and Jasper's views on the role of interictal spikes. *Epileptic Disord* 2006;8 Suppl 2:S10-5.
122. Gleissner U, Helmstaedter C, Schramm J et al. Memory outcome after selective amygdalohippocampectomy in patients with temporal lobe epilepsy: one-year follow-up. *Epilepsia* 2004;45:960-2.
123. Gleissner U, Helmstaedter C, Schramm J et al. Memory outcome after selective amygdalohippocampectomy: a study in 140 patients with temporal lobe epilepsy. *Epilepsia* 2002;43:87-95.
124. Helmstaedter C, Gleissner U, Di Perna M et al. Relational verbal memory processing in patients with temporal lobe epilepsy. *Cortex* 1997;33:667-78.

Livros Grátis

(<http://www.livrosgratis.com.br>)

Milhares de Livros para Download:

[Baixar livros de Administração](#)

[Baixar livros de Agronomia](#)

[Baixar livros de Arquitetura](#)

[Baixar livros de Artes](#)

[Baixar livros de Astronomia](#)

[Baixar livros de Biologia Geral](#)

[Baixar livros de Ciência da Computação](#)

[Baixar livros de Ciência da Informação](#)

[Baixar livros de Ciência Política](#)

[Baixar livros de Ciências da Saúde](#)

[Baixar livros de Comunicação](#)

[Baixar livros do Conselho Nacional de Educação - CNE](#)

[Baixar livros de Defesa civil](#)

[Baixar livros de Direito](#)

[Baixar livros de Direitos humanos](#)

[Baixar livros de Economia](#)

[Baixar livros de Economia Doméstica](#)

[Baixar livros de Educação](#)

[Baixar livros de Educação - Trânsito](#)

[Baixar livros de Educação Física](#)

[Baixar livros de Engenharia Aeroespacial](#)

[Baixar livros de Farmácia](#)

[Baixar livros de Filosofia](#)

[Baixar livros de Física](#)

[Baixar livros de Geociências](#)

[Baixar livros de Geografia](#)

[Baixar livros de História](#)

[Baixar livros de Línguas](#)

[Baixar livros de Literatura](#)
[Baixar livros de Literatura de Cordel](#)
[Baixar livros de Literatura Infantil](#)
[Baixar livros de Matemática](#)
[Baixar livros de Medicina](#)
[Baixar livros de Medicina Veterinária](#)
[Baixar livros de Meio Ambiente](#)
[Baixar livros de Meteorologia](#)
[Baixar Monografias e TCC](#)
[Baixar livros Multidisciplinar](#)
[Baixar livros de Música](#)
[Baixar livros de Psicologia](#)
[Baixar livros de Química](#)
[Baixar livros de Saúde Coletiva](#)
[Baixar livros de Serviço Social](#)
[Baixar livros de Sociologia](#)
[Baixar livros de Teologia](#)
[Baixar livros de Trabalho](#)
[Baixar livros de Turismo](#)