

Universidade Federal do Rio Grande do Sul

Faculdade de Medicina

Programa de Pós-Graduação em Ciências Médicas: Endocrinologia

Mestrado e Doutorado

**Expressão do Fator de Crescimento Endotelial Vascular (VEGF) e  
de seus Receptores (VEGFR 1 e 2) em Amostras de Tecido  
Tireoidiano de Pacientes com Carcinoma Medular de Tireóide**

Clarissa Capp

Orientadora: Prof<sup>a</sup>. Dr<sup>a</sup>. Ana Luiza Maia

Porto Alegre, setembro de 2009

# **Livros Grátis**

<http://www.livrosgratis.com.br>

Milhares de livros grátis para download.

Universidade Federal do Rio Grande do Sul

Faculdade de Medicina

Programa de Pós-Graduação em Ciências Médicas: Endocrinologia

Mestrado e Doutorado

**Expressão do Fator de Crescimento Endotelial Vascular (VEGF) e de seus Receptores (VEGFR 1 e 2) em Amostras de Tecido Tireoidiano de Pacientes com Carcinoma Medular de Tireóide.**

Clarissa Capp

Orientadora: Prof<sup>a</sup>. Dr<sup>a</sup>. Ana Luiza Maia

Tese apresentada ao Programa de Pós-Graduação em Ciências Médicas: Endocrinologia, para obtenção do título de Doutor.

Porto Alegre, setembro de 2009

## **Agradecimentos**

À Profa. Dra. Ana Luiza Maia, minha orientadora, pela paciência, competência, determinação e amizade.

Aos amigos e colegas do Grupo de Tireóide: Aline Estivallet, André Zanata, Débora Siqueira, Erika Meyer, Iuri Goeman, Leonardo Leiria, Luciele Ceolin, Márcia Punães, Márcia Wagner, Miguel Dora, Murilo Leie, Nadja Zennig, Walter Escouto, por proporcionarem tão agradável ambiente de trabalho.

À minha grande amiga Simone Wajner pela inestimável amizade, colaboração e apoio incondicionais em todos estes anos.

Às amigas do laboratório de biologia molecular: Daisy, Denise, Bianca, Polyana, Gabrielle e todos os demais pela alegre convivência.

Às médicas patologistas Luise Meurer e Beatriz Assis Brasil pela disponibilidade e ajuda na execução das análises das imagens.

Às técnicas em histologia do Laboratório de Patologia do Centro de Pesquisa do Hospital de Clínicas de Porto Alegre, pela confecção cuidadosa das lâminas.

Aos meus amigos e amigas, cuja paciência, compreensão e apoio foram essenciais para a realização deste trabalho.

À minha mãe, Vera, pelo inesgotável apoio e sua contagiante alegria de viver.

Ao meu irmão Edison Capp pelo incentivo ao ingresso na pesquisa, amor e apoio em todos os momentos da vida.

Aos meus irmãos, Helena, Belara e Anderson por sempre estarem ao meu lado ao longo desta jornada e de toda minha existência.

Ao meu cunhado Marcelo pelo incentivo, apoio e amizade não só para realização deste trabalho, mas para a vida diária.

Aos meus sobrinhos Júlia, Laura, Giovana, Guilherme e Gustavo pela infindável fonte de alegria que somente as crianças possuem.

Ao meu marido Alan Menegotto, por todo o seu amor, carinho e compreensão.

A todas as pessoas e instituições que contribuíram direta ou indiretamente para que esta Tese fosse concluída.

Esta Tese de Doutorado segue o formato proposto pelo Programa de Pós-Graduação em Ciências Médicas: Endocrinologia, Metabolismo e Nutrição, Faculdade de Medicina, Universidade Federal do Rio Grande do Sul, sendo apresentada na forma de 2 manuscritos sobre o tema da Tese.

- Artigo de revisão: Papel do fator de crescimento endotelial vascular (VEGF) nos carcinomas de tireóide; artigo publicado na Revista do Hospital de Clínicas de Porto Alegre (Revista HCPA) 2009; 29 (1):51-59.

- Artigo (1) original: Increased expression of vascular endothelial growth factor-A (VEGF-A), VEGFR-1 and VEGFR-2 in medullary thyroid carcinoma; encaminhado para publicação em jornal científico de circulação internacional.

Os demais manuscritos desenvolvidos ao longo do período de doutorado encontram-se listados a seguir.

1. Normal perioperative serum calcitonin levels in patients with advanced medullary thyroid carcinoma: case report and review of the literature. **Thyroid** 2008; 18: 895-899.

2. Type 2 deiodinase Thr92Ala polymorphism is not associated with arterial hypertension in type 2 diabetes mellitus patients. Letter to the editor. **Hypertension**. 2007; 49 (6): 1-2.

## LISTA DE ABREVIATURAS E SIGLAS

%	por cento; percentual
$\alpha$	alfa
$\beta$	beta
Akt/PKB	proteína quinase B
Ang 1, 2	angiopoietinas 1 e 2
ATP	adenosina tri-fosfato
bFGF	basic fibroblast growth factor; fator básico de crescimento de fibroblastos
$\text{Ca}^{2+}$	íon cálcio
cDNA	ácido desoxiribonucleíco complementar
CDT	carcinoma diferenciado de tireóide
CEA	antígeno carcinoembrionário
cm	centímetro
CMT	carcinoma medular de tireóide
CMTF	carcinoma medular de tireóide familiar
COX 2	ciclooxigenase 2
CT	calcitonina
FIPE	fundo de incentivo à pesquisa e eventos
GDNF	<i>glial cell-derived neurotropic growth factor</i> , fator de crescimento neurotrófico derivado de células da glia
GPI	glicosil-fosfatidil-inositol
HCPA	Hospital de Clínicas de Porto Alegre
HE	coloração tipo hematoxilina e eosina
HIF-1 $\alpha$	<i>hypoxia inducible factor 1</i> , alpha subunit; fator de indução da hipóxia, subunidade alfa
IHQ	coloração tipo imunohistoquímica
IL	<i>interleukin</i> ; interleucina
kDa	kilodaltons (medida de peso molecular)
K-ras	proto-oncogene K-ras
MAPK	proteína quinase ativada por mitógeno
mm	milímetro
MMP	<i>matrix metalloproteinase</i> ; metaloproteinase da matriz

mRNA	<i>messenger ribonucleic acid</i> ; ácido ribonucleico mensageiro
MVD	<i>microvessel density</i> ; densidade de microvasos
NEM 2A, 2B	neoplasia endócrina múltipla
NRP 1, 2	neuropilinas 1 e 2
PDGF	<i>platelet derived growth factor</i> ; fator de crescimento derivado de plaquetas
PF4	fator plaquetário 4
PGF	fator de crescimento placentário
PI3K	fosfatidilinositol 3'-quinase
PKC	proteína quinase C
PLC $\gamma$	fosfolipase Cy
PP 1, 2	pirazolo-pirimidinas 1 e 2
PTK	proteína tirosina quinase
RET	proto-oncogene <i>RET</i> , acrônimo para <i>REarranged during Transfection</i>
$r_s$	correlação de Spearman
RTK	receptores transmembrana tirosina quinases
SPSS	<i>statistical package for the social sciences</i> ; software estatístico
TAF	<i>tumor angiogenesis factor</i>
TGF $\alpha$ , $\beta$	<i>transforming growth factor</i> alpha, beta; fator alfa ou beta de transformação do crescimento
TIMP	<i>tissue inhibitor of metalloproteinase</i> ; inibidor tecidual de metaloproteinase
TK	tirosina quinase
TNF $\alpha$ , $\beta$	<i>tumor necrosis factor alpha, beta</i> ; fator alfa, beta de necrose tumoral
TSH	<i>thyroid-stimulating hormone</i> ; hormônio estimulador da tireóide
TSP-1	trombospondina-1
UFRGS	Universidade Federal do Rio grande do Sul
VEGF	<i>vascular endothelial growth factor</i> ; fator de crescimento endotelial vascular
VEGFR-1	<i>vascular endothelial growth factor receptor 1</i> ; receptor tipo 1 do fator de crescimento endotelial vascular; <i>fms-like tyrosine kinase 1</i> ou Flt-1
VEGFR-2	<i>vascular endothelial growth factor receptor 2</i> ; receptor tipo 2 do fator de crescimento endotelial vascular; <i>fetal liver kinase</i> , Flk-1 ou KDR



VEGFR-3	<i>vascular endothelial growth factor receptor 3</i> ; receptor tipo 3 do fator de crescimento endotelial vascular; <i>fms-like tyrosine kinase 4</i> , Flt4
VPF	fator de permeabilidade vascular
ZD6474	Vandetanibe, AstraZeneca

## **CONTEÚDO**

**Parte I** - Artigo de Revisão: Papel do fator de crescimento endotelial vascular (VEGF) nos carcinomas de tireóide. \_\_\_\_\_ **10**

**Parte II** - Artigo Original: Increased expression of vascular endothelial growth factor-A (VEGF-A), VEGFR-1 and VEGFR-2 in medullary thyroid carcinoma. \_\_\_\_\_ **39**

**Parte I**

**PAPEL DO FATOR DE CRESCIMENTO ENDOTELIAL VASCULAR NOS  
CARCINOMA DE TIREÓIDE.**

Artigo publicado na Revista do Hospital de Clínicas de Porto Alegre (Revista HCPA)  
2009; 29(1):51-59.

**PAPEL DO FATOR DE CRESCIMENTO ENDOTELIAL VASCULAR NOS  
CARCINOMA DE TIREÓIDE.**

Clarissa Capp, Nadja Zennig, Simone Wajner e Ana Luiza Maia

**Título abreviado:** Papel do VEGF nos carcinomas de tireóide

Suporte Financeiro: Conselho Nacional de Desenvolvimento Científico e Tecnológico  
(CNPq)

Setor de Tireóide, Serviço de Endocrinologia, Hospital de Clínicas de Porto Alegre,  
Universidade Federal do Rio Grande do Sul, Porto Alegre, RS.

**Correspondência:** Ana Luiza Maia, Serviço de Endocrinologia, Hospital de Clínicas  
de Porto Alegre, Rua Ramiro Barcelos, 2350.CEP 90035-903 – Porto Alegre, RS,  
Brasil. Tel: 55-51-33598127 Fax: 33310207. E-mail: almaia@ufrgs.br

## **Resumo**

O crescimento tumoral está diretamente relacionado com a neovascularização, a qual decorre do desequilíbrio entre os fatores pró-angiogênicos e anti-angiogênicos, secretados pelas células neoplásicas. O fator de crescimento endotelial vascular (VEGF) desempenha papel chave na angiogênese tumoral, estimulando a proliferação, migração e sobrevivência das células endoteliais. Atua através da ligação a receptores tirosina quinase específicos: VEGFR-1/Flt-1, VEGFR-2/KDR e VEGFR-3. O aumento da expressão do VEGF e de seus receptores tem sido associado à progressão, metastatização e pior prognóstico em diversos tumores malignos. A compreensão das vias moleculares que envolvem o mecanismo de indução da angiogênese tumoral por fatores de crescimento como o VEGF aumentam as possibilidades de novas terapêuticas a serem utilizadas no tratamento de tumores malignos humanos. Evidências indicam um importante papel do VEGF nas neoplasias da tireóide e a utilização de inibidores do VEGF ou de seus receptores pode constituir um importante recurso terapêutico, já tendo sido utilizado em determinados tipos de tumores humanos. O presente artigo tem como objetivo fazer uma revisão da atuação do VEGF no crescimento tumoral com enfoque nas neoplasias malignas da tireóide.

**Abstract**

The neoplastic process is directly related to neovascularization, an imbalance between pro-angiogenic and anti-angiogenic factors. The vascular endothelial growth factor (VEGF) plays a key role in tumor angiogenesis, stimulating proliferation, migration and survival of endothelial cells. VEGF acts through binding to specific tyrosine kinase receptor: VEGFR-1/Flt-1, VEGFR-2/KDR and VEGFR-3. Increased expression of VEGF and its receptors have been associated with progression, metastasis and worse prognosis in human malignant tumors. Understanding molecular pathways of tumor angiogenesis related to growth factors such as VEGF is a crucial step on developing new treatment options. Evidence indicates an important role of VEGF in thyroid cancer and inhibition of VEGF or its receptors may constitute an important therapeutic resource, particularly for those patients with metastatic diseases. This aim of this article is to review the role of VEGF in tumor growth, focusing on thyroid malignancies.

## Introdução

A angiogênese constitui um importante mecanismo no desenvolvimento tumoral, sendo responsável pelo aporte nutricional às células neoplásicas em proliferação e estabelecendo condições favoráveis para a disseminação metastática. É um processo complexo com vários estágios que envolvem o remodelamento da matriz extracelular, migração e proliferação das células endoteliais, diferenciação capilar e anastomose (1,2).

Várias moléculas estimuladoras da angiogênese já foram caracterizadas, entre elas, o fator de crescimento fibroblástico básico (bFGF), fatores de crescimento ligados à heparina, o fator de crescimento derivado das plaquetas (PDGF), fatores de necrose tumoral alfa e beta ( $TNF\alpha$  e  $TNF\beta$ ) e fator de transformação de crescimento alfa ( $TGF\alpha$ ). Dentre todos estes, destaca-se o fator de crescimento endotelial vascular (VEGF), um potente mitógeno envolvido na angiogênese. Sua atuação parece estar relacionada com a regulação endógena deste processo (3-6).

O VEGF atua através de sua ligação a receptores específicos do tipo tirosina quinase (RTK), promovendo uma cascata de eventos intracelulares, que incluem a proliferação, invasão e atividade quimiotática endotelial. Recentemente, estudos baseados no mecanismo molecular dessas vias de ativação e inativação dos fatores de crescimento tumoral que utilizam receptores tipo tirosina quinase têm demonstrado uma promissora possibilidade terapêutica. O presente artigo tem como objetivo fazer uma revisão da atuação do VEGF no crescimento tumoral com enfoque nas neoplasias malignas da tireóide.

### **Angiogênese: características gerais**

A angiogênese é definida como a formação de novos vasos sanguíneos a partir de vascularização pré-existente (7), sendo um evento essencial para o desenvolvimento normal e a homeostase dos tecidos. Em condições fisiológicas atua na embriogênese, no desenvolvimento tecidual, na ovulação, na formação do corpo lúteo e no processo de cicatrização (8,9). A angiogênese patológica, por sua vez, ocorre em uma variedade de transtornos, sejam eles caracterizados por neovascularização, como observado na retinopatia proliferativa, degeneração macular relacionada com a idade, artrite reumatóide, psoríase, diabetes mellitus, crescimento tumoral e disseminação metastática (10,11). A angiogênese contribuiria para o processo metastático facilitando o desprendimento de células neoplásicas no interior dos vasos sanguíneos neoformados. Estima-se que 4 % da superfície vascular intratumoral seja ocupada por células malignas, formando os chamados “vasos mosaico”. Cerca da metade dessas células se desprenderia para a circulação, resultando descamação de até um milhão de células por grama de tumor por dia (12,13). Em contraste com o processo ordenado, regulado e autolimitado da vascularização normal, a angiogênese patológica é um processo onde a multiplicação vascular ocorre de modo descontrolado e contínuo.

O pesquisador Judah Folkman foi um dos pioneiros a sugerir, na década de setenta, que o crescimento dos tumores seria angiogênese-dependente. O próprio tumor induziria neoangiogênese por produzir fatores pró-angiogênicos. Propôs ainda a importante participação do desenvolvimento da microcirculação no processo de crescimento tumoral. As idéias de Folkman se baseavam em estudos de um pequeno número de investigadores, como Algire e Chalkley (1945) (14), Greenblatt,



Shubik (1968) (15) e Warren (1966) (16) que atribuíam à angiogênese o pré-requisito para o crescimento neoplásico.

Numerosos estudos realizados ao longo das últimas duas décadas demonstraram fortes evidências de que a modificação do padrão de crescimento tumoral é dependente do desenvolvimento de uma neovascularização específica, que ocorre em decorrência de diversos fatores locais estimuladores da angiogênese (17). Entre esses, destacamos o fator de crescimento fibroblástico (bFGF), um dos mais potentes peptídeos angiogênicos conhecidos, que apresenta importante atividade mitogênica e quimiotóxica para células endoteliais, fatores de crescimento ligados à heparina, fator de crescimento derivado das plaquetas (PDGF), fator de necrose tumoral alfa e beta (TNF $\alpha$  e TNF $\beta$ ), moléculas de adesão como integrinas e caderinas, fator de transformação de crescimento alfa (TGF $\alpha$ ), interleucinas 1, 6 e 8 (IL-1, IL-6 e IL-8), fator de crescimento endotelial vascular (VEGF), metaloproteinases (MMPs), fator indutor de hipóxia (HIF), ciclooxigenase 2 (COX 2) e as angiopoietinas 1 e 2 (ang-1 e ang-2) (4,5). Estes fatores são liberados pelas células tumorais, células endoteliais ou pela matriz extracelular.

O estímulo angiogênico é acompanhado da supressão dos inibidores locais da angiogênese, denominados fatores anti-angiogênicos, que protegem o endotélio vascular do estímulo proliferativo. Vários são esses fatores já descritos: fator plaquetário 4 (PF4), fator de transformação de crescimento beta (TGF- $\beta$ ), inibidores teciduais das metaloproteinases (TIMP-1, TIMP-2 e TIMP-3), interferon alfa ( $\alpha$ -IFN), prolactina (fragmento 16 kDa), angiostatina (fragmento 38 kDa do plasminogênio), trombospondina-1 (TSP-1), interleucina 10 (IL10) e endostatina (9).

Dentre todos os fatores envolvidos na angiogênese, o fator de crescimento endotelial vascular (VEGF) desempenha um papel essencial tanto nos processos fisiológicos como patológicos.

### **Fator de crescimento endotelial vascular (VEGF)**

O VEGF é membro de uma família de citocinas que exercem funções críticas na angiogênese fisiológica e patológica e na linfangiogênese (18). Estudos iniciais descreveram a purificação parcial de uma proteína capaz de induzir permeabilidade vascular em pele de cobaia (19). Essa proteína foi nomeada fator de permeabilidade vascular (VPF) e foi apresentada como reguladora específica de permeabilidade de vasos sanguíneos tumorais.

Em 1989, Ferrara e cols. relataram a purificação e sequenciamento de um mitógeno de célula endotelial específico que chamaram de fator de crescimento do endotélio vascular (VEGF). No mesmo ano, Connolly e cols descreveram a clonagem do cDNA do VPF (4). Estudos subsequentes demonstraram que VEGF e VPF eram a mesma molécula. No final da década de 80, o VEGF foi caracterizado como um fator potente para a proliferação vascular, difusível e específico para células do endotélio. Essas definições conduziram à hipótese de que esta molécula desempenharia um papel ímpar na regulação do crescimento vascular, fisiológico ou patológico (4).

O VEGF pertence a um grupo de glicoproteínas diméricas da qual fazem parte o fator de crescimento placentário (PGF), VEGF-A, VEGF-B, VEGF-C, VEGF-D, VEGF-E VEGF-F (18,20,21) (Figura 1). Eles compartilham uma estrutura comum de oito resíduos de cisteína no domínio de homologia do VEGF. Destes, o VEGF-A, ou apenas VEGF, é o fator mais bem estudado e compreendido (22). Essa glicoproteína

é expressa em diversas isoformas a partir de *splicing* alternativo VEGF<sub>121</sub>, VEGF<sub>145</sub>, VEGF<sub>165</sub>, VEGF<sub>189</sub>, e VEGF<sub>206</sub>. Entre essas, as principais são VEGF<sub>121</sub> e VEGF<sub>165</sub> (6). A ativação do VEGF desencadeia diversas rotas de sinalização intracelular que resultam em proliferação, sobrevivência, mitogênese, migração e diferenciação das células endoteliais, assim como sua atuação no aumento da permeabilidade vascular (23). A transcrição do RNAm do VEGF pode ser induzida pela secreção de diferentes fatores de crescimento e citocinas, incluindo, PDGF, EGF, TNF- $\alpha$ , TGF- $\alpha$  e IL-1.

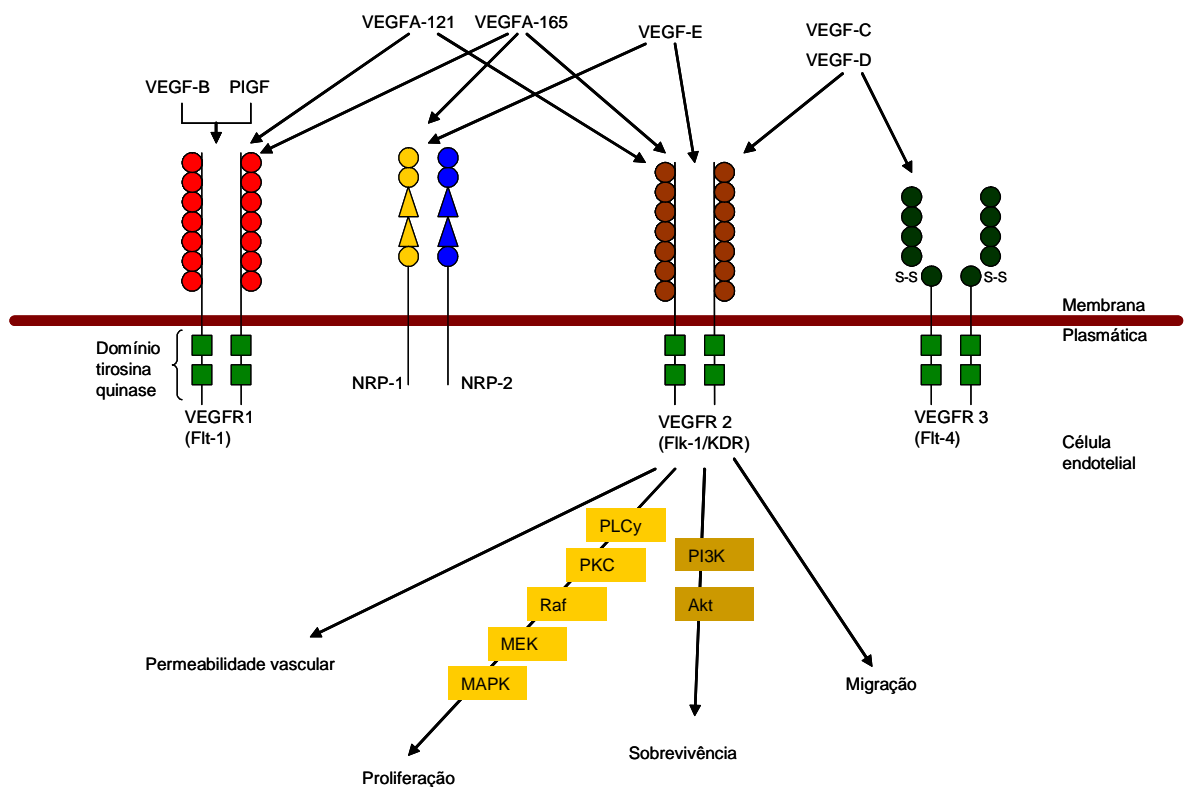


Figura 1: Representação esquemática da ligação das diferentes moléculas do VEGF a seus receptores e ativação das diferentes rotas bioquímicas envolvidas no processo angiogênico.

O VEGF induz a angiogênese atuando diretamente nas células endoteliais ao se ligar e ativar receptores de membrana pertencentes à família de receptores tirosina quinase. Eles são conhecidos como VEGFR-1 (fms-like tyrosine kinase 1 ou

Flt-1) (24), VEGFR-2 (fetal liver kinase, Flk-1 ou KDR) e VEGFR-3 (fms-like tyrosine kinase 4, Flt4) (5). VEGFR-1 e VEGFR-2 são expressos nas células do endotélio vascular. VEGFR-2 e VEGFR-3 são os principais receptores da sinalização nas células endoteliais dos vasos sanguíneos e linfáticos, respectivamente. Além desses, também atuam como receptores para alguns membros da família VEGF as neuropilinas 1 (NRP-1) e 2 (NRP-2) que são receptores para semaforinas (proteínas de membrana que agem no crescimento do cone axonal) (22).

Estes receptores têm diferentes propriedades físicas e biológicas e possuem atividade tirosina quinase (TK). As proteínas tirosina quinase (PTK) são enzimas que catalizam a transferência do grupo fosfato da adenosina tri-fosfato (ATP) para resíduos tirosina de outras proteínas ou polipeptídeos (25), um processo denominado fosforilação. Essas enzimas são importantes mediadoras no processo de transdução do sinal, levando à proliferação, diferenciação, migração, metabolismo e morte celular programada. A fosforilação dos resíduos tirosina nas proteínas alvo é essencial para manutenção da homeostase celular. PTKs formam uma diversificada e extensa superfamília de proteínas, que incluem os receptores transmembrana tirosina quinases (RTK) e enzimas citoplasmáticas, também conhecidas como não-receptor tirosina quinases (NRTK). Os RTKs possuem uma estrutura similar: um sítio de ligação extracelular, uma região transmembrana, e uma porção citoplasmática contendo um domínio tirosina quinase (25).

### **Mecanismo de Ação**

A ativação dos receptores tirosina quinase é tipicamente iniciada pela ligação da molécula ativadora (por exemplo, hormônio ou fator de crescimento) no sítio específico do domínio extracelular do receptor. Esta ligação induz uma dimerização

dos receptores, resultando na autofosforilação dos resíduos tirosina dentro do domínio citoplasmático, onde o primeiro substrato deste domínio vem a ser o próprio receptor (26).

No entanto, os mecanismos moleculares pelos quais o VEGF promove a angiogênese não foram ainda totalmente desvendados. A ligação do VEGF aos seus diferentes receptores inicia diferentes vias de sinalização intracelular. Esta ligação leva à dimerização do receptor, uma autofosforilação de resíduos tirosina que conduzem à ativação da transdução de sinal de moléculas como fosfolipase Cy (PLCy), fosfatidilinositol 3'-quinase (PI3K), proteína quinase B (Akt/PKB), Ras, tirosina-quinases coativadoras de receptores esteroidais (Src) e da proteína quinase ativada por mitógeno (MAPK). A ativação de fosfolipase Cy (PLCy) leva a liberação de cálcio ( $Ca^{2+}$ ) e ativação da proteína quinase C (PKC). Essa, por sua vez, estimula as vias Raf/MAPK/quinase regulada por sinal extracelular (ERK) que aumentam a proliferação celular. A mobilização de  $Ca^{2+}$  e a ativação de PKC são a chave da sinalização da permeabilidade vascular induzida pelo VEGF através da ativação da atividade endotelial da síntese do óxido nítrico (5,6) (Figura 1).

### **VEGF e Crescimento tumoral**

O processo de progressão tumoral, da geração de uma célula neoplásica ao estabelecimento de metástases à distância, caracteriza-se por alterações cumulativas no material genético das células em transformação. Essas alterações são traduzidas, por exemplo, na perda do controle sobre a divisão celular, na imortalização e na aquisição da capacidade invasiva (10,27).

A idéia de que o processo neoplásico seria dependente de neovascularização iniciou-se na década de 60. Experimentos demonstraram que apesar das

anormalidades genéticas que promovem o crescimento tumoral, a sobrevivência das células neoplásicas dos tumores sólidos não seria possível a partir do diâmetro de 2 a 3 mm não fosse a ativação angiogênica. Até este diâmetro os tumores recebem oxigênio e nutrientes por difusão simples dispensando a irrigação por vasos sanguíneos próprios. A partir deste tamanho, na ausência de vascularização neoformada, o tumor deixa de crescer e ocorre morte celular induzida pela hipóxia e pela formação de óxido nítrico (10,23). Em 1971, Folkman e cols. difundiram o termo angiogênese para nomear o processo complexo em que são formados novos vasos sanguíneos a partir de uma rede vascular pré-existente. Eles isolaram um fator em tumores humano denominado *tumor angiogenesis factor* (TAF) que demonstrou atividade mitogênica às células endoteliais, estimulando a rápida formação de novos capilares. Estas observações propuseram que a angiogênese seria um pré-requisito para o crescimento neoplásico e não um efeito colateral deste (28). Assim surge a idéia de que o TAF seria um elemento produzido pelas células tumorais e que a sua inativação poderia ter grandes aplicações terapêuticas. A angiogênese associada aos tumores sólidos seria um processo em que novos capilares são formados no estroma tumoral a partir de células endoteliais do hospedeiro (28). Uma vez deflagrada a angiogênese, o suprimento adequado de oxigênio e nutriente permitiria o crescimento e a invasão tumorais (29).

Evidências sugerem que a angiogênese não só pode assegurar o crescimento tumoral pelo suprimento de mais nutrientes, mas também pode agir através de efeitos parácrinos das células endoteliais (9). As células endoteliais liberam fatores de crescimento que induzem a proliferação celular tumoral, sugerindo uma interação entre as células tumorais e as células endoteliais, na qual as primeiras liberam

substâncias que estimulam as células endoteliais e, em troca, essas liberam substâncias que promovem o crescimento do tumor (27).

A expressão do fenótipo angiogênico, a partir de um subgrupo de células tumorais, demarca duas fases do desenvolvimento neoplásico: pré-vascular (1) e vascular (2).

1. A fase pré-vascular é caracterizada pelo diâmetro restrito do tumor (entre 2 a 3 mm) e limitação da população celular ( $< 10^6$  células). A população celular é mantida por difusão de  $O_2$  e nutrientes através do espaço extracelular. A ausência de angiogênese impede a expansão do carcinoma *in situ* ou das micrometástases quiescentes, independente da capacidade de replicação celular – há um equilíbrio entre a proliferação e apoptose celular. Estas lesões são assintomáticas e clinicamente indetectáveis (28).

2. A fase vascular caracteriza-se pela formação de novos vasos capilares e rápida proliferação celular neoplásica (30). O crescimento neoplásico requer novos capilares e a perfusão passa a ser o mecanismo de aporte de oxigênio, nutrientes e via de eliminação de metabólitos. A maioria dos tumores torna-se clinicamente detectável somente após a neovascularização.

Durante a atividade angiogênica tumoral, um ou mais fatores pró-angiogênicos são liberados pelas células tumorais, difundindo-se através dos tecidos e, alcançando a rede vascular adjacente, desencadeando uma sequência de eventos. As etapas da angiogênese envolvem vasodilatação e aumento da permeabilidade vascular em resposta ao óxido nítrico e ao VEGF, degradação da membrana basal por metaloproteinases, perda das junções entre as células endoteliais pela ação do fator ativador do plasminogênio, migração e proliferação

das células endoteliais, formação de cordões endoteliais, formação de membrana basal, maturação e remodelamento, recrutamento de células periendothelias (31).

Vários mecanismos levam à indução da síntese do VEGF. A expressão do RNAm do VEGF é altamente induzida por condições de hipóxia, via fator indutor de hipóxia (HIF-1 $\alpha$ ). Esse fator de transcrição regula a expressão de mais de 70 genes implicados na angiogênese, na glicólise anaeróbica, na sobrevivência, proliferação e na apoptose celular (32). Baixas concentrações de oxigênio indicam a necessidade de vasos sanguíneos adicionais para fornecer oxigênio e nutrientes aos tumores em crescimento. O aumento da atividade do HIF-1 $\alpha$  está correlacionado com o grau de angiogênese tumoral (33). De fato, o aumento da expressão do VEGF está associada com a progressão tumoral e um pior prognóstico em diversos tumores, como os carcinomas colorretal (34), gastrintestinal, (35), de mama (36), de próstata, de cabeça e pescoço (37,38), renal (39), de pulmão (40,41), de ovários (42), de colo uterino (43) e melanoma (44). Estudos recentes também descrevem a expressão aumentada do VEGF nos tumores da tireóide (45).

### **VEGF e tumores da tireóide**

O câncer de tireóide, a neoplasia maligna mais comum das glândulas endócrinas representa cerca de 0,6 e 1,6% de todos os carcinomas que acometem os homens e as mulheres, respectivamente (46). As neoplasias da tireóide compreendem diferentes tipos histológicos e características clínicas distintas. O comportamento biológico destes tumores é muito variado, compreendendo formas de baixo potencial letal até formas extremamente agressivas e de alta mortalidade.

Os carcinomas de tireóide são classificados histologicamente em quatro grupos: papilar, folicular, medular e indiferenciado ou anaplásico. Os carcinomas



papilífero e folicular, responsáveis por pelo menos 94% dos carcinomas de tireóide, são considerados carcinomas diferenciados (CDT), uma vez que mantêm uma semelhança estrutural e funcional com o tecido tireoidiano normal. O carcinoma medular de tireóide (CMT), tumor neuroendócrino originário das células parafoliculares, corresponde a 5% dos casos, e o carcinoma anaplásico que deriva da desdiferenciação dos CDT é responsável por aproximadamente 1% dos carcinomas de tireóide (47).

O CMT tem como principal produto secretório a calcitonina. Apresenta-se como tumor esporádico (75-80%) ou na forma hereditária (20-25%) (48). Na forma familiar, é um dos componentes de uma síndrome genética de herança autossômica dominante, apresentando-se isoladamente, como carcinoma medular de tireóide familiar (CMTF) ou como parte das síndromes de neoplasia endócrina múltipla (NEM) 2A ou 2B (49,50). O proto-oncogene *RET*, um acrônimo para *REarranged during Transfection*, foi identificado em 1985 por Takahashi e cols, e é o gene causador do CMT (51,52). O gene *RET* codifica um receptor do tipo tirosina quinase, e seu principal ligante é o fator de crescimento neurotrófico derivado de células da glia (GDNF, *glial cell-derived neurotropic growth factor*). O complexo ligante-receptor interage com o RET e induz a dimerização, com a conseqüente ativação da quinase, autofosforilação e início da transdução do sinal, que promove a sobrevivência neuronal, além da diferenciação e da migração das células da crista neural (53,54). A porção extracelular complexa-se com co-receptores de alta-afinidade para o glicosil-fosfatidil-inositol (GPI), conhecidos como GFR $\alpha$ -1, para formar um complexo receptor multimérico com o qual os ligantes específicos, no caso o GDNF interagem. Mutações de ponto no RET provocam um efeito de “ganho de função” que causam, por sua vez, uma ativação descontrolada da atividade TK do receptor.

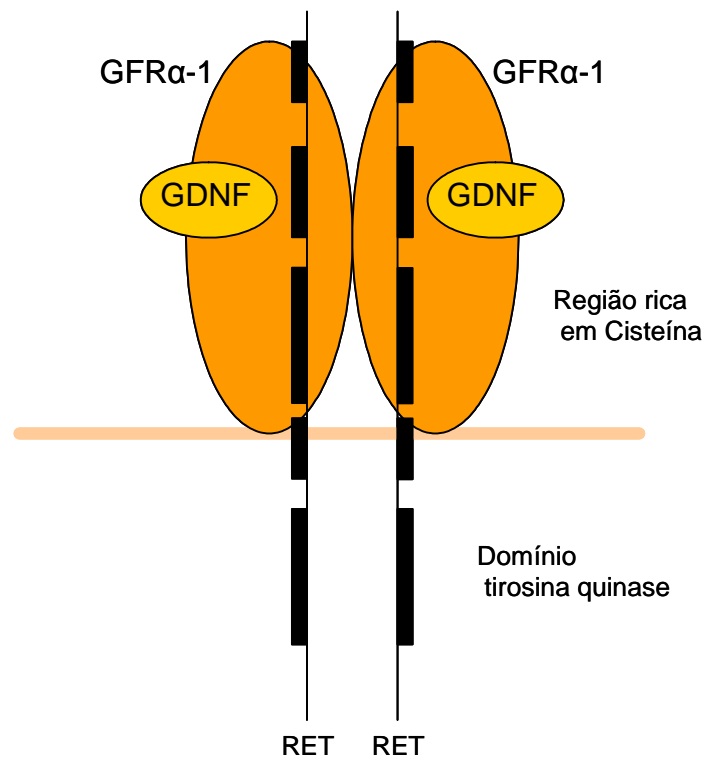


Figura 2. A proteína RET é um receptor caracterizado por 3 regiões principais: um domínio extracelular onde se dá a ligação com o ligante GDNF; um domínio transmembrana; e uma porção intracelular contendo o domínio tirosina quinase (TK).

Evidências demonstram que o VEGF e seus receptores possuem um importante papel nas doenças da tireóide, não somente na doença de Graves, tireoidite, bócio, mas também nos carcinomas da tireóide (55-59). O aumento da expressão do mRNA e da proteína VEGF já foram identificados nos diferentes tipos de carcinomas da tireóide tanto *in vivo* quanto *in vitro* (3), sendo possivelmente modulado pelo hormônio estimulador da tireóide (TSH, *thyroid-stimulating hormone*) (60). Sua expressão parece estar correlacionada com o tamanho, a propagação e a recorrência dos tumores tireoidianos (45,60,61). Em carcinomas papilares da tireóide, por exemplo, o aumento do nível de VEGF tem sido identificado como um marcador de metástases à distância (62).

Jebreel e cols (2007) também demonstraram a expressão do VEGF e de seus receptores, VEGFR-1 e VEGFR-2, em tumores benignos e malignos da tireóide. Neste estudo, a distribuição e a intensidade do VEGF estavam aumentadas nos adenomas foliculares e no carcinoma papilar em comparação com as doenças autoimunes, como doença de Graves e tireoidite de Hashimoto. Outros estudos demonstram ainda que pacientes com metástases à distância possuem níveis séricos de VEGF mais elevados do que pacientes em remissão, mas pacientes com metástases locais não demonstram qualquer aumento dos níveis do VEGF quando comparados a pacientes em remissão (63,64). A expressão do VEGF pode ainda aumentar a expressão de outros fatores angiogênicos como VEGF-C e angiopoietina-2.

Dados sobre a correlação entre VEGF e seus receptores e o CMT ainda são escassos na literatura, uma vez que a maioria dos estudos com enfoque no papel do VEGF em tumores de tireóide são referentes aos carcinomas diferenciados. Bunone e cols. (3) demonstram uma expressão elevada do VEGF em 50% das amostras de CMT. Este estudo demonstra ainda que a expressão das isoformas VEGF<sub>121</sub>, VEGF<sub>145</sub>, e VEGF<sub>165</sub> do VEGF estão aumentadas no tumor primário sugerindo que tumores de tireóide secretam preferencialmente as isoformas biologicamente mais ativas. A expressão do VEGFR-2 foi aproximadamente 70% maior quando comparado com o tecido normal. De forma interessante, as metástases para linfonodos de CMT apresentavam um aumento maior do VEGF quando comparado com o tumor primário (3).

A alteração dos níveis do VEGF, combinada com a perda progressiva da expressão de inibidores de VEGF, como TSP-1, pode determinar um fenótipo angiogênico, aumentando o potencial metastático do carcinoma de tireóide (60).

Análise de amostras de CMT (3) demonstrou uma diminuição de 67% na expressão da TSP-1 quando comparada com tecido tireoidiano normal. Os mesmos autores descrevem também uma diminuição ainda mais significativa nas amostras de tecido metastático do mesmo tumor.

A busca de tratamentos alternativos para os carcinomas tireoidianos que não respondem aos recursos tradicionais como a cirurgia, a iodoterapia, a radioterapia e quimioterapia, vem sendo intensificada na última década com base em novos conhecimentos da biologia molecular destes tumores. O aumento da expressão de vários oncogenes, a ativação descontrolada de receptores tirosina quinase e de suas vias de sinalização e a inibição da apoptose programada são hoje conhecidas na formação dos tumores, bem como na sua progressão, angiogênese e formação de metástases (65).

### **Novos tratamentos**

Ao longo das últimas duas décadas, os mecanismos de desenvolvimento e progressão do câncer começaram a ser elucidados. A ativação descontrolada do receptor tirosina quinase, de moléculas sinalizadoras da cascata de sinalização e a inibição da apoptose são exemplos destas novas descobertas (66).

O desenvolvimento de anticorpos anti-VEGF e outras moléculas capazes de inibir o sistema VEGF/receptor VEGF fornecem evidências diretas da participação do VEGF na angiogênese e crescimento tumoral. Em experimentos utilizando anticorpos contra VEGF, Kim e cols (1993) demonstraram que um anticorpo monoclonal específico para VEGF inibia fortemente o crescimento de tumores a partir de células tumorais humanas injetadas em camundongos. Embora a maioria dos estudos tenha se concentrado na inibição da atividade de VEGF logo após a

inoculação das células tumorais em animais, anticorpos anti-VEGF pareceram inibir o crescimento e as metástases em tumores já estabelecidos (67).

A inibição do VEGF via bloqueio de seus receptores representa um novo enfoque para a terapia contra o câncer, podendo ser utilizada para causar regressão de vasos sanguíneos imaturos, característicos dos tumores e reduzir a permeabilidade vascular de modo a diminuir a pressão intratumoral, com isto diminuindo a probabilidade de metastatização. A inibição do VEGF sobre a vascularização tumoral, em princípio, não afeta os vasos normais, já maduros e que, portanto, não dependem do VEGF para sua sobrevivência. Essas observações sugerem que a inibição do VEGF poderia ser um enfoque terapêutico racional para uma ampla variedade de tipos de tumores (68-70).

Estudos recentes com novas drogas, que inibem o VEGF e seus receptores em tumores tireoidianos têm demonstrado bons resultados (71). Alguns destes novos compostos são inibidores multiquinase, ou seja, inibem uma variedade de diferentes receptores tipo tirosina quinase. O RET, assim como o VEGF, tem sido o alvo destas drogas que inibem a atividade quinase *in vitro* e *in vivo*. Entre estes, duas pirazolo-pirimidinas, PP1 e PP2, e uma anilinoquinazolina, Vandetanibe (ZD6474, AstraZeneca), parecem prevenir a transformação mediada pelo RET. Estas novas drogas podem ser capazes de inibir a autofosforilação do RET/PTC e do RET/MEN2, bloqueando oncoproteínas, revertendo a morfologia transformada, proliferação autônoma e crescimento celular. O Vandetanibe também é um inibidor do VEGFR-2. Carlomagno e cols (2002) demonstraram que em cultura de células e em tumores enxertados em camundongos o Vandetanibe inibe a fosforilação do oncogene RET/PTC no câncer papilífero impedindo o crescimento do tumor (72,73).

Outros estudos clínicos que utilizam a inibição dos receptores tirosina quinase, como os do RET e do VEGF, em pacientes com câncer de tireóide também estão em desenvolvimento. No ano de 2008 foram publicados os primeiros resultados dos estudos clínicos baseados na utilização destas novas drogas ([www.clinicaltrials.gov](http://www.clinicaltrials.gov)). Eles incluem Imatinibe (Glivec, Novartis), Gefitinibe (Iressa; Astra Zeneca), Axitinibe (AG-013736, Pfizer), Sorafenibe (Nexavar, Bayer), motesanibe (AMG 706, Amgen) e Sunitinibe (Sutent, Pfizer) (74).

Neste cenário, VEGF e RET parecem ser, particularmente, alvos promissores para a terapia molecular dos carcinomas de tireóide, especialmente para o CMT, uma vez que não existe tratamento sistêmico eficaz para a doença metastática (75,76).

## Referências bibliográficas

1. Fox SB, Gatter KC, Harris AI. Tumor angiogenesis. *J Pathol.* 1996; 179:232-237.
2. Souza GFM, Freitas RA, Miranda JL. Angiogênese em carcinoma de células escamosas de língua e lábio inferior. *Cienc Odontol Bras* 2007; 10(1):12-18.
3. Bunone G, Vigneri P, Mariani L, Butó S, Collini P, Pilotti S et al. Expression of angiogenesis stimulators and inhibitors in human thyroid tumors and correlation with clinical pathological features. *Am J Pathol.* 1999; 155(6):1967-76.
4. Ferrara N. VEGF and the quest for tumour angiogenesis factors. *Nat Rev Cancer.* 2002; 2:795-803.
5. Pourgholami MH, Morris DL. Inhibitors of vascular endothelial growth factor in cancer. *Cardiovasc Hematol Agents Med Chem.* 2008; 6:343-347.
6. Kerbel RS. Tumor Angiogenesis. *N Engl J Med.* 2008. 358:2039-49.
7. Risau W. Mechanisms of angiogenesis. *Nature* 1997; 386:671-674.
8. Folkman J. Angiogenesis: an organizing principle for drug discovery? *Nat Rev Drug Discov.* 2007; 6(4):273-86.
9. Folkman J. Seminars in medicine of the Beth Israel Hospital, Boston. Clinical applications of research on angiogenesis. *N Engl J Med.* 1995; 333:1757-63.
10. Folkman J. What is the evidence that tumors are angiogenesis dependent? *J Natl Cancer Inst.* 1990; 82:4-6.
11. Jebreel A, England J, Bedford K, Murphy J, Karsai L, Atkin S. Vascular endothelial growth factor (VEGF), VEGF receptors expression and

- microvascular density in benign and malignant thyroid diseases. *Int J Exp Pathol* 2007; 88: 271-7.
12. Folkman J. Can mosaic tumor vessels facilitate molecular diagnosis of cancer? *Proc Natl Acad Sci USA* 2001; 98(2):398-400.
  13. Chang YS, di Tomaso E, McDonald DM, Jones R, Jain RK, Munn LL. Mosaic blood vessels in tumors: frequency of cancer cells in contact with flowing blood. *Proc Natl Acad Sci USA* 2000; 97(26):14608-13.
  14. Algire GH, Chalkley HW. Vascular reactions of normal and malignant tissues *in vivo*. I. Vascular reactions of mice to wounds and to normal and neoplastic implants. *J Natl Cancer Inst.*1945; 6:73-85.
  15. Greenblatt M, Shubik P. Tumor angiogenesis: transfilter diffusion studies in the hamster by the transparent chamber technique. *J Natl Cancer Inst.*1968; 41:111-124.
  16. Warren BA, Shubik P. The growth of the blood supply to melanoma transplants in the hamster cheek pouch. *Lab Invest.* 1966; 15(2):464-78.
  17. Karamysheva AF. Mechanisms of Angiogenesis. *Biochem. (Moscow)* 2008; 73(7):751-762.
  18. Dvorak HF. Vascular permeability factor/vascular endothelial growth factor: a critical cytokine in tumour angiogenesis and a potential target for diagnosis and therapy. *J Clin Oncol.* 2002; 20:4368-80.
  19. Senger DR, Galli SJ, Dvorak AM, Perruzzi CA, Harvey VS, Dvorak HF. Tumor cells secrete a vascular permeability factor that promotes accumulation of ascites fluid. *Science* 1983; 219:983.
  20. Ferrara N, Gerber HP, LeCouter J. The biology of VEGF and its receptor. *Nat Med.* 2003; 9:669-679.



21. Yamazaki Y, Tokunaga Y, Takani K, Morita T. Identification of the heparin-binding region of snake venom vascular endothelial growth factor (VEGF-F) and its blocking of VEGF-A 165. *Biochem.* 2005; 44: 8858-8864.
22. Roy H, Bhardwaj S, Yla-Herttuala S. Biology of vascular endothelial growth factors. *FEBS Lett.* 2006; 580:2879-2887.
23. Hicklin DJ, Ellis LM. Role of the vascular endothelial growth factor pathway in tumor growth and angiogenesis. *J Clin Oncol.* 2005; 23:1011-1027.
24. Shibuya M, Claesson-Welsh L. Signal transduction by VEGF receptors in regulation of angiogenesis and lymphangiogenesis. *Exp Cell Res.* 2006; 312:549- 560.
25. Manash KP, Mukhopadhyay AK. Tyrosine kinase: Role and significance in Cancer. *Int J Med Sci.* 2004; 1:101-115.
26. Zwick E, J Bange J, Ullrich A. Receptor tyrosine kinase signalling as a target for cancer intervention strategies. *Endocr Relat Cancer.* 2001; 8:161-173.
27. Meurer L. Densidade microvascular e expressão imunoistoquímica de p21: associação com sobrevida em pacientes submetidos à cirurgia por carcinoma epidermóide de esôfago [tese]. Porto Alegre, UFRGS, 2003.
28. Tarta C. Análise digital de imagem e estereologia da angiogênese em adenomas e no adenocarcinoma colorretal invasivo de submucosa [tese]. Porto Alegre, UFRGS, 2003.
29. Folkman J. Tumor angiogenesis: therapeutic implications. *N Engl J Med.* 1971; 285:1182-1186.
30. Yamazaki K, Abe S, Takekawa H, Sukoh N, Watanabe N, Ogura S, et al. Tumor angiogenesis in human lung adenocarcinoma. *Cancer* 1994; 74:2245-50.

31. Jain RK. Molecular regulation of vessel maturation. *Nat Med* 2003; 9:685-693.
32. Tammela T, Enholm B, Alitalo K, Paavonen K. The biology of vascular endothelial growth factors. *Cardiovasc Res.* 2005; 65:550–563.
33. Zagzag D. et al. Expression of hypoxia-inducible factor 1alpha in brain tumors: association with angiogenesis, invasion, and progression. *Cancer.* 2000; 88:2606-18.
34. Kabbinavar F, Hurwitz HI, Fehrenbacher L, Meropol NJ, Novotny WF, Lieberman G. et al. Phase II, randomized trial comparing bevacizumab plus fluorouracil (FU)/leucovorin (LV) with FU/LV alone in patients with metastatic colorectal cancer. *J Clin Oncol.* 2003; 21:60-5.
35. Brown LF, Berse B, Jackman RW, Tognazzi K, Manseau EJ, Senger DR et al. Expression of vascular permeability factor (vascular endothelial growth factor) and its receptors in adenocarcinomas of the gastrointestinal tract. *Cancer Res.* 1993; 53(19):4727-35.
36. Schneider BP, Miller KD. Angiogenesis of Breast Cancer. *J Clin Oncol.* 2005; 23:1782-1790.
37. Eisma RJ, Spiro JD, Kreutzer DL. Vascular endothelial growth factor expression in head and neck squamous cell carcinoma. *Am J Surg.* 1997; 174(5):513-7.
38. Berkman RA, Merrill MJ, Reinhold WC, Monacci WT, Saxena A, Clark WC, et al. Expression of the vascular permeability factor/vascular endothelial growth factor gene in central nervous system neoplasms. *J Clin Invest.* 1993; 91(1):153-159.

39. Rini BI, Small EJ. Biology and clinical development of vascular endothelial growth factor-targeted therapy in renal cell carcinoma. *J Clin Oncol.* 2005; 23:1028-43.
40. Stefanou D, Batistatou A, Arkoumani E, Ntzani E, Agnantis NJ. Expression of vascular endothelial growth factor (VEGF) and association with microvessel density in small-cell and non-small-cell lung carcinomas. *Histol Histopathol.* 2004; 19:37-42.
41. Eriksson P, Brattström D, Hesselius P, Larsson A, Bergström S, Ekman S, et al. Role of circulating cytokeratin fragments and angiogenic factors in NSCLC patients stage IIIa-IIIb receiving curatively intended treatment. *Neoplasma.* 2006; 53(4):285-90.
42. Duncan TJ, Al-Attar A, Rolland P, Scott IV, Deen S, Liu DT, et al. Vascular endothelial growth factor expression in ovarian cancer: a model for targeted use of novel therapies? *Clin Cancer Res.* 2008; 14(10):3030-5.
43. Guidi AJ, Abu-Jawdeh G, Berse B, Jackman RW, Tognazzi K, Dvorak HF, et al. Vascular permeability factor (vascular endothelial growth factor) expression and angiogenesis in cervical neoplasia. *J Natl Cancer Inst.* 1995; 87(16):1237-45.
44. Ugurel S, Rappl G, Tilgen W, Reinhold U. Increased serum concentration of angiogenic factors in malignant melanoma patients correlates with tumor progression and survival. *J Clin Oncol.* 2001; 19: 577-583.
45. Vieira JM, Santos SR, Espadinha C, Correia I, Vag T, Casalou C, et al. Expression of vascular endothelial growth factor (VEGF) and its receptors in thyroid carcinomas of follicular origin: a potential autocrine loop. *Eur J Endocrinol.* 2005; 153:701-709.

46. Busnardo B, De Vido D. The epidemiology and etiology of differentiated thyroid carcinoma. *Biomed Pharmacother.* 2000; 54:322-6.
47. DeGroot LJ, Larsen PR, Hennemann G. *The thyroid and its diseases.* 6<sup>th</sup> ed. New York: Churchill Livingstone, 1996.
48. Ponder BA. The phenotypes associated with *RET* mutations in the multiple endocrine neoplasia type 2 syndromes. *Cancer Res.* 1999; 59:1736-42.
49. Eng C, Mulligan LM, Healey CS, Houghton C, Frilling A, Raue F, et al. Heterogeneous mutation of the *RET* protooncogene in subpopulations of medullary thyroid carcinoma. *Cancer Res.* 1996; 56:2167-70.
50. Mulligan LM, Marsh DJ, Robinson BG, Schuffenecker I, Zedenius J, Lips CJM, et al. International *RET* mutation consortium. Genotype-phenotype correlation in multiple endocrine neoplasia type 2: report of international *RET* mutation consortium. *J Intern Med.* 1995; 238:343-6.
51. Mulligan LM, Kwok JB, Healey CS, Elsdon MJ, Eng C, Gardner E, et al. Germ-line mutation of the *RET* protooncogene in multiple endocrine neoplasia type 2a. *Nature* 1993; 363: 458.
52. Takahashi M, Ritz J, Cooper GM. Activation of a novel human transforming gene, *RET*, by DNA rearrangement. *Cell* 1985; 42:581-8.
53. Barril N, Tajara EH. Aspectos moleculares do câncer tiroideano. *Arq Bras Endocrinol Metab.* 1999; 43:313-24.
54. Santoro M, Melillo RM, Carlomagno F, Fusco A, Vecchio G. Molecular mechanisms of *RET* activation in human cancer. *Ann NY Acad Sci.* 2002; 963:116-21.
55. Soh EY, Duh QY, Sobhi SA, Young DM, Epstein HD, Wong MG, et al. Vascular endothelial growth factor expression is higher in differentiated thyroid

- cancer than in normal or benign thyroid. *J Clin Endocrinol Metab.* 1997; 82:3741-3747.
- <sup>56.</sup> Soh EY, Sobhi SA, Wong MG, Meng YG, Siperstein AE, Clark OH, et al. Thyroid-stimulating hormone promotes the secretion of vascular endothelial growth factor in thyroid cancer cell lines. *Surgery.* 1996; 120:944-947.
- <sup>57.</sup> Viglietto G, Romano A, Manzo G, Chiappetta G, Paoletti I, Califano D, et al. Upregulation of the angiogenic factors PIGF, VEGF and their receptors (Flt-1, Flk-1/KDR) by TSH in cultured thyrocytes and in the thyroid gland of thiouracil-fed rats suggest a TSH dependent paracrine mechanism for goiter hypervascularization. *Oncogene.* 1997; 15:2687-2698.
- <sup>58.</sup> Wang JF, Milosveski V, Schramek C, Fong GH, Becks GP & Hill DJ. Presence and possible role of vascular endothelial growth factor in thyroid cell growth and function. *J Endocrinol.* 1998; 157:5-12.
- <sup>59.</sup> Klein M, Picard E, Vignaud JM, Marie B, Bresler L, Toussaint, Weryha G, Duprez A & Leclere J. Vascular endothelial growth factor gene and protein: strong expression in thyroiditis and thyroid carcinoma. *J Endocrinol.* 1999; 161:41-49.
- <sup>60.</sup> Ramsden JD. Angiogenesis in the thyroid gland. *J Endocrinol.* 2000; 166:475-480.
- <sup>61.</sup> Stabenow E, Tavares MR, Ab´Saber AM, Parra-Cuentas ER, de Matos LL, Eher EM et al. Angiogenesis as an indicator of metastatic potential in papillary thyroid carcinoma. *Clinics.* 2005; 60: 233-40.
- <sup>62.</sup> Klein M, Vignaud JM, Hennequin V, Toussaint B, Bresler L, Plenat F, et al. Increased expression of the vascular endothelial growth factor is a pejorative

- prognosis marker in papillary thyroid carcinoma, *J Clin Endocrinol Metab.* 2001; 86:656–658.
63. Klubo-Gwiedzinska J, Junik R, Kopczynska E, Juraniec O, Kardymowicz H. The comparison of serum vascular endothelial growth factor levels between patients with metastatic and non-metastatic thyroid cancer, and patients with nontoxic multinodular goiter. *Eur J Endocrinol.* 2007; 157:521-527.
64. Kung SP, Lee CH, Yang AH, Chi CW, Tseng LM, Wu CW. Expression of c-Kit, Flk-1, and Flk-2 receptors in benign and malignant tumors of follicular epithelial origin. *J Chin Med Assoc.* 2006; 69:74-79.
65. Rodrigues A. Perspectivas de novos tratamentos para o carcinoma tireoidiano avançado. *Rev Col Bras Cir.* 2006; 33 (3):189-197.
66. Braga-Basaria and Ringel M. Beyond Radioiodine: A review of potential new therapeutic approaches for thyroid cancer. *J Clin Endocrinol Metab.* 2003; 88(5):1947-1960.
67. Melnyk O, Zimmerman M, Kim KJ, Shuman M. Neutralizing anti-vascular endothelial growth factor antibody inhibits further growth of established prostate cancer and metastases in a pre-clinical model. *J Urol.* 1999; 161: 60-3.
68. McMahon G. VEGF receptor signaling in tumour angiogenesis. *Oncologist.* 2000; 5: 3-10.
69. Ferrara N. Vascular endothelial growth factor as a target for anticancer therapy. *Oncologist.* 2004; 9:2-10.
70. Wildiers H, Guetens G, DeBoeck G, et al. Effect of anti-vascular endothelial growth factor treatment on the intratumoral uptake of CPT-11. *Br J Cancer.* 2003; 88:1979-1986.

71. Ryan A, Wedge SR. ZD6474 inhibits VEGFR and EGFR tyrosine kinase activity. *British J Cancer*. 2005; 92(Suppl 1):6-13.
72. Carlomagno F, Santoro M. Identification of RET kinase inhibitors as potential new treatment for sporadic and inherited thyroid cancer. *J Chemother*. 2004; 16:49-51.
73. Carlomagno F, Vitagliano D, Guida T, Ciardiello F, Tortura G, Vecchio G, et al. ZD6474, an orally available inhibitor of kdr tyrosine kinase activity, efficiently blocks oncogenic ret kinases. *Cancer Res*. 2002; 62 (24): 7384-90.
74. Castellone MD, Carlomagno F, Salvatore G, Santoro M. Receptor tyrosine kinase inhibitors in thyroid cancer. *Best Practice & Research Clinical Endocrinology & Metabolism*. 2008; 22(6): 1023–1038.
75. Leboulleux S, Baudin E, Travagli JP, Schlumberger M. Medullary thyroid carcinoma. *Clin Endocrinol (Oxf)*. 2004; 61:299-310.
76. Santoro M, Fusco A. New drugs in thyroid cancer. *Arq Bras Endocrinol Metab*. 2007; 51(5):857-861.

## **Parte II**

### **Increased Expression of Vascular Endothelial Growth Factor-A (VEGF-A), VEGFR-1 and VEGFR-2 in Medullary Thyroid Carcinoma**

Artigo submetido à publicação



**INCREASED EXPRESSION OF VASCULAR ENDOTHELIAL GROWTH  
FACTOR-A, VEGFR-1 AND VEGFR-2 IN MEDULLARY THYROID CARCINOMA**

Clarissa Capp<sup>1</sup>, Simone Wajner<sup>1</sup>, Débora Siqueira<sup>1</sup>, Beatriz Assis Brasil<sup>2</sup>, Luise Meurer<sup>2,3</sup>, Ana Luiza Maia<sup>1</sup>

Thyroid Section, Endocrine Division<sup>1</sup>, Pathology Department<sup>2</sup>, Centro de Pesquisa Experimental<sup>3</sup>, Hospital de Clínicas de Porto Alegre (HCPA), Universidade Federal do Rio Grande do Sul, Porto Alegre, RS, Brazil.

**Running Title:** Expression of VEGF-A in medullary thyroid carcinoma

**Key words:** Vascular endothelial growth factor-A, Vascular endothelial growth factor receptor 1 (VEGFR-1), Vascular endothelial growth factor receptor 2 (VEGFR-2), medullary thyroid carcinoma

## ABSTRACT

**Background:** Vascular endothelial growth factor (VEGF-A) expression is up regulated in the majority of human tumors, where it stimulates proliferation, migration and survival of endothelial cells. Although studies have suggested that VEGF inhibitors can be used as an alternative therapy in medullary thyroid carcinoma (MTC), data about the expression of these molecules are scarce. The aims of this study were to evaluate VEGF-A, VEGFR-1, VEGFR-2 and microvessel density (MVD) expression in MTC samples and correlate it with clinical parameters.

**Methods:** paraffin-embedded MTC samples were evaluated for VEGF-A, VEGFR-1, VEGFR-2 and MVD expression by immunohistochemistry. Clinical data were retrospectively reviewed in medical records.

**Results:** Thirty-eight patients aged 34.6 (14.7-43.3 years) were enrolled. Twenty-seven patients have hereditary disease (71.1%). VEGF-A immunohistochemical staining was detected in 95% (36/38), VEGFR-1 in 96% (36/37), and VEGFR-2 in 91% (31/34) of MTC samples. Age at surgery was positively correlated with VEGFR-2 ( $P=0.003$ ). There was no correlation between VEGF-A, VEGFR-2 and tumor stage (TNM). Nevertheless, VEGFR-1 was found to be inversely correlated with TNM ( $P=0.034$ ). As expected, MVD was correlated with age at surgery ( $P=0.005$ ) and tumor size ( $P=0.03$ ). Interestingly, patients with the hereditary form of the disease presented a stronger intensity for VEGFR-1 ( $P=0.039$ ), whereas patients with sporadic disease displayed higher MVD counts (44 [27-63] vs. 21 [9-49],  $P=0.018$ ).

**Conclusion:** The VEGF-A, VEGFR-1 and VEGFR-2 immunoreactive proteins are overexpressed in MTC lesions and might be implicated in tumor progression. However, the prognostic value of these molecules on disease spread and outcome remains uncertain.

## INTRODUCTION

Vascular endothelial growth factor-A (VEGF-A) plays a key role in angiogenesis, an essential step in tumor growth. VEGF-A expression is up regulated in the majority of human tumors, where it stimulates proliferation, migration and survival of endothelial cells (1). VEGF-A mediates its biological effects by binding to tyrosine kinase receptors, VEGF receptor 1, (VEGFR-1/Flt-1) and VEGF receptor 2, (VEGFR-2/Flk-1/KDR). VEGF-A signals occur mainly through VEGFR-2, which is highly expressed by endothelial cells. The role of VEGFR-1 is not fully understood with respect to VEGF-mediated angiogenesis. It binds VEGF-A with approximately 10 times the affinity of VEGFR-2, but its signal-transducing properties are extremely weak (2, 3). From a general perspective, VEGFR-2 is the main mediator of endothelial cell mitogenesis and survival, as well as angiogenesis and microvascular permeability, whereas VEGFR-1 acts as a negative regulator impairing VEGF-A action by preventing its interaction with VEGFR-2 (4).

Thyroid malignancies encompass many different histotypes with varying phenotypic characteristics which display unique clinical behaviors (5). Most thyroid tumors arise from follicular thyroid cells. They comprise a wide spectrum of neoplastic phenotypes, including benign adenomas, well-differentiated papillary and follicular thyroid carcinomas as well as aggressive poorly differentiated or undifferentiated thyroid carcinomas (1). Papillary thyroid carcinomas are thyroid malignancies which metastasize to cervical lymph nodes, whereas follicular thyroid cancers are more aggressive tumors, that frequently giving rise to hematogenous metastases. Undifferentiated thyroid carcinomas are extremely aggressive tumors which harbor a significant potential to become invasive and are almost always fatal (6). Medullary thyroid carcinoma (MTC) is an uncommon thyroid tumor that arises

from the parafollicular C-cells of the thyroid (7). These cancers generally have a poor outcome and metastasize via hematogenous and lymphatic routes (6).

It was only in the past decades that VEGF-A was first positively associated with the tumorigenic potential of thyroid cancer cell lines (8-14). In fact, several studies have demonstrated correlations between microvessel formation, increasing size of the primary tumor (15), intrathyroidal tumor spread (16) and disease free survival in differentiated thyroid cancer (17). In these tumors, VEGF-A expression appears to be correlated with higher risk of recurrence and metastasis (18). Interestingly, in vitro studies have showed that VEGF-A secretion in thyroid cancer cell lines could be stimulated by thyroid-stimulating hormone (TSH) (19).

Probably because of the higher prevalence, most of the data on the role of VEGF-A in thyroid carcinogenesis are derived from differentiated thyroid tumors. Little is known about the role of VEGF-A in the pathogenesis or clinical course of MTC. Considering the action of VEGF-A and its receptors and its implication in growth and metastatization of thyroid tumors, this study aimed to evaluate the expression of angiogenic factors, VEGF-A, VEGFR-1, VEGFR-2 and microvessel density (MVD, a measure of angiogenesis) in MTC. In addition, we have examined the possible associations between clinical features and the expression levels of these angiogenic factors.

## **MATERIALS AND METHODS**

### **Thyroid tissue**

Our sample comprised 38 specimens with histopathological / immunohistochemistry findings of MTC obtained from patients who underwent thyroid surgery at Hospital de Clínicas de Porto Alegre, Porto Alegre, RS, Brazil, from 1997 to 2008. Twenty-seven patients present the hereditary form of the disease. Identification of RET germline mutations was performed by standard procedures, described previously (20). The diagnosis of sporadic MTC was established based on the absence of family history and known germline RET point mutations in exons 8, 10, 11 or 13-16. Clinical data were retrospectively reviewed in medical records. The Ethics Committee at the Hospital approved the study protocol.

For patients with clinical or biochemical evidence of MTC, the surgical procedure consisted of total thyroidectomy and at least the resection of lymph nodes in the central zone of the neck combined with lymph node dissection of both cervicolateral compartments. For asymptomatic gene carriers with no abnormalities at cervical ultrasonom examination (US) and normal serum calcitonin levels, we recommended prophylactic thyroidectomy. Tumor staging was performed according to the International Union Against Cancer (UICC) tumor-node-metastasis (TNM) classification (21).

Following our standard protocol, patients underwent a complete clinical examination and laboratory tests [levels of basal calcitonin (Until December 2003, Calcitonin IRMA-DSL7700, Diagnostic Systems Laboratories, Inc., Webster, TX, reference range less than 10 pg/ml and, after January 2004, Immulite 2000, Diagnostic Products Corporation, Los Angeles, CA, USA; reference range: male <

12.0 pg/ml and female < 6.0 pg/ml)] and CEA (carcinoembryonic antigen, measured with chemiluminescence immunoassay, Immulite 2000, Diagnostic Products Corporation, Los Angeles, CA, USA, reference range <3.4 µg/L).

The standard follow-up of MTC in our division consists of determining basal plasma calcitonin, plasma calcium (every 6 months), and abdominal and chest computed tomography (yearly). Patients with undetectable calcitonin levels plus negative imaging studies are considered free of disease.

### **Immunohistochemistry analysis (IHC)**

Immunohistochemistry was performed on thin sections (3 µm) of previously formalin-fixed and paraffin-embedded tissues. The antibodies used were polyclonal rabbit antihuman VEGF-A (clone VG1, M7273 Dako Cytomation, Carpinteria, CA, USA), monoclonal rabbit anti-human VEGFR-1 (VEGFR-1: #1303-1, Epitomics, Inc, Burlingame, CA, USA) and monoclonal mouse anti-human VEGFR-2 (A-3: SC-6251, Santa Cruz Biotechnology, Santa Cruz, CA, USA). Sections representing MTC were submitted to routine immunohistochemical technique, which comprises deparaffination and rehydration, antigenic recovery, inactivation of endogenous peroxidase, and blockage of unspecific reactions. Primary antibodies were incubated overnight at a temperature of 4°C, at dilutions of 1:400 (VEGF-A), 1:100 (VEGFR-1) and 1:200 (VEGFR-2), followed by application of streptavidin horseradish peroxidase conjugate (LSAB, Dako), and diaminobenzidine tetrahydrochloride (Kit DAB, Dako). Positive controls were human tissues, skeletal muscle tissue for VEGF-A, human placenta for VEGFR-1 and intestinal tumor for VEGFR-2, while negative control was obtained by omission of the primary antibody.

The intensity of VEGF-A, VEGFR-1 and VEGFR-2 staining in each lesion was determined and quantified as grade 0 (absent -), grade 1 (weak +), grade 2 (moderate ++) and grade 3 (strong +++) based on the staining characteristics of most of the tumor. The slides were read independently by two blinded and experienced pathologists (L.M. and B.A.B.) who were not aware of the respective clinicopathological data. When the two experts differed in their interpretations, they consulted together and reached a consensus.

### **Microvessel density (MVD) assessment**

Samples were prepared for IHC, as described above, using primary anti-CD31 antibody (clone JC7OA, M0823, Dako Cytomation, Carpinteria, CA, USA). The Chalkley point technique was used for assessment of vascular density. The most dense vascular areas (known as hot spots) were determined at low magnification (x40 and x100). The mean of the counts for the most angiogenic areas (hot spot) was recorded at X400 magnification. Positive control was lung carcinoma.

### **Statistical analysis**

Data were presented as median and interquartile interval. Mann–Whitney’s U-test was used to compare the angiogenic markers expression and clinicopathological parameters. The correlation between clinicopathological and angiogenic markers was performed by Spearman’s coefficient test.  $P < 0.05$  was considered statistically significant. The Statistical Package for Social Science 15.0 professional software (SPSS, Chicago, IL) was used for statistical analysis.

## RESULTS

### Patients

The characteristics of the 38 patients with MTC included in this study are shown in table 1. The patients aged 34.62 years (14.7-43.3) at the time of surgery, 24 (63.2%) were females. Twenty-seven patients had a hereditary tumor (71.1%). Calcitonin median value was 284.5 pg/ml (37.8-994.3) and CEA (carcinoembryonic antigen) median value was 14.6 ng/ml (1.7-44.3). Ten patients had stage I (26.3%), most of the cases were classified as stage II and III (12 patients in each group, 31.6%) and 4 patients had stage IV disease (10.5%). Twenty-nine (76.3%) patients are considered free of disease after a follow period of  $5.6 \pm 2.6$  years.

### Expression of VEGF-A and VEGF Receptors in MTC

VEGF-A immunohistochemical staining was detected in 36/38 (95%) of MTC samples; VEGFR-1 immunoreactivity was detected in 36/37 (96%) and VEGFR-2 in 31/34 (91%) of MTCs. As expected, positive immunoreactions of VEGF-A, VEGFR-1, and VEGFR-2 were detectable in the cytoplasm of the thyroid cancer cells but rarely in stromal cells or surrounding healthy thyroid tissue (Fig. 1A, 1B, 1C).

When we evaluated the expression of the angiogenic molecules with clinical parameters, we observed that VEGFR-2 expression was positively correlated with the age at surgery ( $r=0.490$ ,  $P=0.003$ ), whereas no correlation was found to VEGF-A and VEGFR-1 (Fig. 2A, 2B, 2C). The expression of VEGF-A, VEGFR-1 or VEGFR-2 was not associated with tumor size ( $P=0.425$ ,  $P=0.080$ ,  $P=0.183$ , respectively). Sixteen patients had lymphatic or distant metastases at the time of surgery. There was no correlation between tumor stage (TNM) and VEGF-A or VEGFR-2, but



VEGFR-1 was found to be inversely correlated with the stage of the disease ( $r = -0.34$ ,  $P = 0.034$ , respectively) (Table 2). Nevertheless, none of these molecules were associated with disease outcome (persistent disease or cure) after a follow up period ( $P = 0.882$ ,  $P = 0.060$ ,  $P = 0.236$ , respectively).

### **Microvessel density assessment**

For evaluation of MVD as a measure of angiogenesis we used CD31 staining. The pattern of CD31 antibody expression in MTC is shown in figure 3. The median MVD for all samples was 26 microvessels/mm<sup>2</sup> (15-54). Considering clinical parameters, age at surgery, as well as tumor size (cm) were correlated with MVD ( $r = 0.448$ ,  $P = 0.005$ , Fig. 2D;  $r = 0.367$ ,  $P = 0.03$ , respectively). However, there was no correlation between TNM and MVD ( $r = 0.266$ ,  $P = 0.107$ ; Table 2). The number of MVD were similar between patients considered free of disease or with persistent disease 23 (10-61) vs. 27 (23-41), ( $P = 0.770$ ). There was no correlation between VEGF-A, VEGFR-1 or VEGFR-2 and MVD in MTC samples ( $r = 0.260$ ,  $r = 0.241$ ,  $r = 0.215$ , respectively,  $P > 0.05$ ).

### **Sporadic and hereditary MTC tumors**

Since there are both a hereditary and a sporadic form of thyroid medullary tumors, we also analyzed both groups separately. We found no difference in the intensity of VEGF-A or VEGFR-2 among hereditary and sporadic patients ( $P = 0.295$ ,  $P = 0.488$ , respectively), while patients diagnosed with the hereditary form of MTC presented a higher expression of VEGFR-1 when compared with sporadic patients ( $P = 0.039$ ). Higher MVD was found in patients with sporadic when compared to

patients with hereditary disease (44 [27-63] vs. 21 [9-49],  $P=0.018$ , respectively) (Table 3).

## DISCUSSION

The current study examined the expression of angiogenic factors in MTC samples. We observed VEGF-A, VEGFR-1 and VEGFR-2 expression in more than 90% of tumor specimens. Although VEGF-A staining was not associated with clinical presentation or tumor aggressiveness, its receptor VEGFR-2 was associated with age at surgery whereas VEGFR-1 was found to be inversely correlated with tumor stage. None of these molecules were associated with outcome (free of disease or persistent disease).

The increased expression of VEGF-A indicates that an angiogenic switch in carcinogenesis occurs with subsequent upregulation of pro-angiogenic growth factors in order to produce *de novo* vascularization to supply the growing tissue (14). VEGF-A, an important stimulator of angiogenesis, has been implicated in proliferation and spread of different malignant tumors. Our findings showed a strong staining of VEGF-A in MTC. VEGF-A expression upregulation has been previously reported in differentiated thyroid tumors by *in vivo* and *in vitro* studies (8-12, 14, 18, 22-24), but very few reports focused on MTC. Bunone *et al* (5) and De laTorre *et al* (14) evaluated 6 and 8 MTC samples, respectively, and showed positive immunostaining in all samples analyzed. The higher expression of VEGF-A on MTC samples is corroborated by *in vitro* study using MTC cell lines that showed a higher expression of VEGF-A mRNA and protein than normal thyroid tissues (25).

Studies focusing on the prognostic value of VEGF-A expression in differentiated thyroid carcinomas have shown conflicting results. Several studies have demonstrated increased VEGF-A expression associated with metastatic spread in thyroid papillary cancer samples (5, 18, 24, 26). An interesting study involving a 5-

year follow-up also demonstrated that immunohistochemical expression of VEGF-A correlates with local and distant recurrence of papillary thyroid carcinoma and demonstrated that VEGF-A staining is strongly associated with more frequent local and distant recurrence (27). In addition, elevated VEGF-A mRNA expression was associated with high tumorigenic potential and has been suggested as an important event in the transition from low to high-grade tumors (8). In contrast, other immunohistochemical studies have described an absence of correlation on VEGF-A expression and TNM staging or tumor size and extent of invasion in papillary carcinomas (26, 28). Moreover, a recent study comparing serum VEGF-A in 48 consecutive papillary thyroid carcinoma patients categorized by TNM staging with 20 healthy control subjects identified a negative correlation between TNM classification staging and serum VEGF-A levels (29). However, these apparently conflicting results could be due to the different techniques to quantify VEGF-A expression, using different antibodies reactive to VEGF-A. On the other hand, based on the observations described above, it could be hypothesized that the potential implications of VEGF-A in the progression of thyroid neoplasms appear to be distinct for histologic subtype.

There are few data available about VEGF-A expression and clinical features in MTC. Only 2 previous studies, that evaluated 6 and 8 MTC patients, observed that VEGF-A expression was associated with the presence of lymph node metastasis at diagnosis (5, 14). Here, we have observed no correlation between VEGF-A staining and age at surgery, tumor size or TNM staging in 38 MTC analyzed. Of these patients, 22 had localized disease (TNM I-II) and 16 had metastatic disease (TNM III-IV), but the staining signal of VEGF-A did not differ between them. To define the true

role of VEGF-A in the prognosis of MTC, these questions need to be confirmed in larger prospective trials.

An interestingly finding of this study was the positive association between VEGFR-2 staining and age at surgery. The VEGFR-2 signaling pathway is crucial in bringing about the effects of VEGF-A including vasodilatation, endothelial cell migration and proliferation, and it has been considered as the key mediator of VEGF-induced angiogenesis (30, 31). Of note, VEGFR-1 has a tenfold higher binding affinity to VEGF-A, but exerts less activation of intracellular signaling intermediates than VEGFR-2. In fact, VEGFR-1 is thought to be a negative regulator of VEGF-A activity either by acting as a decoy receptor for VEGF-A or by downregulating VEGFR-2 mediated signaling. Indeed, the VEGF-A mediated stimulation of VEGFR-1 autophosphorylation and signaling in endothelial cells is weaker when compared to signaling through VEGFR-2 (6, 32). Our findings support these premises, since we have observed a positive correlation of VEGFR-2 whereas VEGFR-1 expression presented a negative correlation with tumor stage.

Tumor angiogenesis has been considered a pre-requisite for tumor growth, progression, invasion, and metastatization (33). A significant association between vascular density, quantified by microvessel counting, and tumor metastasis has been reported for several solid tumors, including breast carcinoma (34), gastric carcinoma (35), and colon carcinoma (36). Regarding differentiated thyroid tumors, MVD counts seem to be higher when compared with normal tissue (15-17). Increased MVD density in differentiated thyroid carcinomas tended to be associated with improved survival whereas a lower MVD in undifferentiated thyroid tumors is associated with worse prognosis (37, 38). The scarce data available seems to point to the idea that MTC samples have the highest microvessel density when compared with other types

of thyroid cancers (37). One study examined 157 primary thyroid cancers including 82 well-differentiated carcinomas, 52 medullary carcinomas, and 23 undifferentiated carcinomas and demonstrated that MVD was associated with poor prognosis only in medullary carcinoma. In that study, all of the dead patients with medullary carcinoma showed a microvessel count higher than 30, which resulted in a high statistical difference compared with alive patients. By contrast, no differences in the number of microvessels was found between dead and living patients with well-differentiated carcinoma and undifferentiated carcinoma (39). Our results showed a positive correlation between age at surgery and tumor size with MVD counts but no association with tumor stage or persistent disease. The apparent divergence between these data could be explained by the differences of characteristics of sample population and by the different techniques to quantify MVD expression, using different antibodies reactive to MVD.

MTC may occur sporadically (75-80%) or in the hereditary form (20-25%). When comparing MVD counts between the two groups of patients we observed a higher count in patient with the sporadic form. These results might be attributed to a long time course of the disease in this group, since most of the patients with the hereditary form underwent prophylactic thyroidectomy. Accordingly, patients with hereditary disease presented a higher expression of VEGFR-1 which could be correlated with early diagnosis and treatment of the disease.

In conclusion, this study supports the idea that VEGF-A and its receptors are implicated in the development and maintenance of MTC. However, the determination of the angiogenic phenotype may have limited prognostic value for patients with this type of tumor.

## **ACKNOWLEDGMENTS**

We are grateful to the physicians who sent patients for molecular analysis and the surgeons at our hospital, Dr. Alceu Migliavacca and Dr. José Ricardo Guimarães, for surgical management of our patients.

Grant support: Conselho Nacional de Desenvolvimento Científico e Tecnológico (CNPq), and Fundo de Incentivo à Pesquisa do Hospital de Clínicas de Porto Alegre (FIPE), Brazil.

## **DISCLOSURE STATEMENT**

There are no competing financial interests.

## REFERENCES

1. Vieira JM, Santos SC, Espadinha C, Correia I, Vag T, Casalou C, Cavaco BM, Catarino AL, Dias S, Leite V 2005 Expression of vascular endothelial growth factor (VEGF) and its receptors in thyroid carcinomas of follicular origin: a potential autocrine loop. *Eur J Endocrinol* **153**:701-709.
2. Shibuya M, Claesson-Welsh L 2006 Signal transduction by VEGF receptors in regulation of angiogenesis and lymphangiogenesis. *Exp Cell Res* **312**:549-560.
3. Kerbel RS 2008 Tumor angiogenesis. *N Engl J Med* **358**:2039-2049.
4. Kung SP LC, Yang AH, Chi CW, Tseng LM, Wu CW 2006 Expression of c-Kit, Flk-1, and Flk-2 receptors in benign and malignant tumors of follicular epithelial origin. *J Chin Med Assoc* **69**:74-79.
5. Bunone G, Vigneri P, Mariani L, Buto S, Collini P, Pilotti S, Pierotti MA, Bongarzone I 1999 Expression of angiogenesis stimulators and inhibitors in human thyroid tumors and correlation with clinical pathological features. *Am J Pathol* **155**:1967-1976.
6. Mitchell JC, Parangi S 2005 Angiogenesis in benign and malignant thyroid disease. *Thyroid* **15**:494-510.
7. Leboulleux S, Baudin E, Travagli JP, Schlumberger M 2004 Medullary thyroid carcinoma. *Clin Endocrinol (Oxf)* **61**:299-310.
8. Viglietto G, Maglione D, Rambaldi M, Cerutti J, Romano A, Trapasso F, Fedele M, Ippolito P, Chiappetta G, Botti G, et al. 1995 Upregulation of vascular endothelial growth factor (VEGF) and downregulation of placenta



- growth factor (PIGF) associated with malignancy in human thyroid tumors and cell lines. *Oncogene* **11**:1569-1579.
9. Katoh R, Miyagi E, Kawaoi A, Hemmi A, Komiyama A, Oyama T, Shibuya M 1999 Expression of vascular endothelial growth factor (VEGF) in human thyroid neoplasms. *Hum Pathol* **30**:891-897.
  10. Fenton C, Patel A, Dinauer C, Robie DK, Tuttle RM, Francis GL 2000 The expression of vascular endothelial growth factor and the type 1 vascular endothelial growth factor receptor correlate with the size of papillary thyroid carcinoma in children and young adults. *Thyroid* **10**:349-357.
  11. Ramsden JD 2000 Angiogenesis in the thyroid gland. *J Endocrinol* **166**:475-480.
  12. Nagura S, Katoh R, Miyagi E, Shibuya M, Kawaoi A 2001 Expression of vascular endothelial growth factor (VEGF) and VEGF receptor-1 (Flt-1) in Graves disease possibly correlated with increased vascular density. *Hum Pathol* **32**:10-17.
  13. Jebreel A, England J, Bedford K, Murphy J, Karsai L, Atkin S 2007 Vascular endothelial growth factor (VEGF), VEGF receptors expression and microvascular density in benign and malignant thyroid diseases. *Int J Exp Pathol* **88**:271-277.
  14. de la Torre NG, Buley I, Wass JA, Turner HE 2006 Angiogenesis and lymphangiogenesis in thyroid proliferative lesions: relationship to type and tumour behaviour. *Endocr Relat Cancer* **13**:931-944.
  15. Dhar DK, Kubota H, Kotoh T, Tabara H, Watanabe R, Tachibana M, Kohno H, Nagasue N 1998 Tumor vascularity predicts recurrence in differentiated thyroid carcinoma. *Am J Surg* **176**:442-447.

16. Segal K, Shpitzer T, Feinmesser M, Stern Y, Feinmesser R 1996 Angiogenesis in follicular tumors of the thyroid. *J Surg Oncol* **63**:95-98.
17. Ishiwata T, Iino Y, Takei H, Oyama T, Morishita Y 1998 Tumor angiogenesis as an independent prognostic indicator in human papillary thyroid carcinoma. *Oncol Rep* **5**:1343-1348.
18. Klein M, Picard E, Vignaud JM, Marie B, Bresler L, Toussaint B, Weryha G, Duprez A, Leclere J 1999 Vascular endothelial growth factor gene and protein: strong expression in thyroiditis and thyroid carcinoma. *J Endocrinol* **161**:41-49
19. Soh EY, Sobhi SA, Wong MG, Meng YG, Siperstein AE, Clark OH, Duh QY 1996 Thyroid-stimulating hormone promotes the secretion of vascular endothelial growth factor in thyroid cancer cell lines. *Surgery* **120**:944-947.
20. Punales MK, Graf H, Gross JL, Maia AL 2003 RET codon 634 mutations in multiple endocrine neoplasia type 2: variable clinical features and clinical outcome. *J Clin Endocrinol Metab* **88**:2644-2649.
21. O'Sullivan B, Shah J 2003 New TNM staging criteria for head and neck tumors. *Semin Surg Oncol* **21**:30-42.
22. Sato K, Miyakawa M, Onoda N, Demura H, Yamashita T, Miura M, Kasajima T, Yamazaki K, Obara T 1997 Increased concentration of vascular endothelial growth factor/vascular permeability factor in cyst fluid of enlarging and recurrent thyroid nodules. *J Clin Endocrinol Metab* **82**:1968-1973.
23. Wang JF, Milosveski V, Schramek C, Fong GH, Becks GP, Hill DJ 1998 Presence and possible role of vascular endothelial growth factor in thyroid cell growth and function. *J Endocrinol* **157**:5-12.
24. Klein M, Vignaud JM, Hennequin V, Toussaint B, Bresler L, Plenat F, Leclere J, Duprez A, Weryha G 2001 Increased expression of the vascular endothelial

- growth factor is a pejorative prognosis marker in papillary thyroid carcinoma. *J Clin Endocrinol Metab* **86**:656-658.
25. Soh EY, Duh QY, Sobhi SA, Young DM, Epstein HD, Wong MG, Garcia YK, Min YD, Grossman RF, Siperstein AE, Clark OH 1997 Vascular endothelial growth factor expression is higher in differentiated thyroid cancer than in normal or benign thyroid. *J Clin Endocrinol Metab* **82**:3741-3747.
  26. Lennard CM, Patel A, Wilson J, Reinhardt B, Tuman C, Fenton C, Blair E, Francis GL, Tuttle RM 2001 Intensity of vascular endothelial growth factor expression is associated with increased risk of recurrence and decreased disease-free survival in papillary thyroid cancer. *Surgery* **129**:552-558.
  27. Kilicarslan AB, Ogus M, Arici C, Pestereli HE, Cakir M, Karpuzoglu G 2003 Clinical importance of vascular endothelial growth factor (VEGF) for papillary thyroid carcinomas. *Apmis* **111**:439-443.
  28. Huang SM, Lee JC, Wu TJ, Chow NH 2001 Clinical relevance of vascular endothelial growth factor for thyroid neoplasms. *World J Surg* **25**:302-306.
  29. Konturek A, Barczynski M, Cichon S, Pituch-Noworolska A, Jonkisz J, Cichon W 2005 Significance of vascular endothelial growth factor and epidermal growth factor in development of papillary thyroid cancer. *Langenbecks Arch Surg* **390**:216-221.
  30. Ellis LM, Hicklin DJ 2008 VEGF-targeted therapy: mechanisms of anti-tumour activity. *Nat Rev Cancer* **8**:579-591.
  31. Roy H, Bhardwaj S, Yla-Herttuala S 2006 Biology of vascular endothelial growth factors. *FEBS Lett* **580**:2879-2887.
  32. Hicklin DJ, Ellis LM 2005 Role of the vascular endothelial growth factor pathway in tumor growth and angiogenesis. *J Clin Oncol* **23**:1011-1027.

33. Folkman J 1996 New perspectives in clinical oncology from angiogenesis research. *Eur J Cancer* **32A**:2534-2539.
34. Weidner N, Folkman J, Pozza F, Bevilacqua P, Allred EN, Moore DH, Meli S, Gasparini G 1992 Tumor angiogenesis: a new significant and independent prognostic indicator in early-stage breast carcinoma. *J Natl Cancer Inst* **84**:1875-1887.
35. Maeda K, Chung YS, Takatsuka S, Ogawa Y, Onoda N, Sawada T, Kato Y, Nitta A, Arimoto Y, Kondo Y, et al. 1995 Tumour angiogenesis and tumour cell proliferation as prognostic indicators in gastric carcinoma. *Br J Cancer* **72**:319-323.
36. Takahashi Y, Bucana CD, Liu W, Yoneda J, Kitadai Y, Cleary KR, Ellis LM 1996 Platelet-derived endothelial cell growth factor in human colon cancer angiogenesis: role of infiltrating cells. *J Natl Cancer Inst* **88**:1146-1151.
37. Akslen LA, Livolsi VA 2000 Increased angiogenesis in papillary thyroid carcinoma but lack of prognostic importance. *Hum Pathol* **31**:439-442.
38. Herrmann G, Schumm-Draeger PM, Muller C, Atai E, Wenzel B, Fabian T, Usadel KH, Hubner K 1994 T lymphocytes, CD68-positive cells and vascularisation in thyroid carcinomas. *J Cancer Res Clin Oncol* **120**:651-656.
39. Fontanini G, Vignati S, Pacini F, Pollina L, Basolo F 1996 Microvessel count: an indicator of poor outcome in medullary thyroid carcinoma but not in other types of thyroid carcinoma. *Mod Pathol* **9**:636-641.
40. Nico B, Benagiano V, Mangieri D, Maruotti N, Vacca A, Ribatti D 2008 Evaluation of microvascular density in tumors: pro and contra. *Histol Histopathol* **23**:601-607.

Table 1. Clinical characteristics of the patients with medullary thyroid carcinoma and corresponding VEGF-A, VEGFR-1, VEGFR-2 expression levels.

Case	Sex/Age* (yr)	Ret mutation	Preoperative basal calcitonin	Tumor histology	Size**	TNM***	VEGF-A	VEGFR-1	VEGFR-2
1	44 M	-	NA	unilateral	1.7	III	2	2	NE
2	62 M	-	NA	unilateral	1.5	III	2	3	3
3	41 F	-	1600.0	bilateral	4.0	IV	3	2	2
4	46 F	-	NA	unilateral	2.0	II	2	1	2
5	33 F	-	5.0	unilateral	3.0	III	3	2	NE
6	22 M	-	536.0	unilateral	1.8	IV	0	0	0
7	48 F	-	NA	bilateral	3.5	IV	3	1	3
8	11 M	-	14740.0	NA	NA	III	2	2	NE
9	61 F	-	431.75	unilateral	2.4	III	2	2	1
10	43 M	-	NA	unilateral	1.2	III	2	2	3
11	48 F	-	NA	unilateral	2.4	II	1	2	NE
12	28 F	C634Y	158.2	unilateral	1.5	III	3	2	1
13	14 F	C634Y	28.0	bilateral	0.4	I	3	3	3
14	37 F	C618R	2000.0	bilateral	4.5	III	3	1	1
15	37 M	C634Y	883.0	bilateral	2.5	II	2	3	2
16	37 F	C634Y	125.8	unilateral	1.7	III	2	3	3
17	65 M	C634Y	1100.0	bilateral	2.4	II	1	2	2
18	35 F	C634R	1000.0	bilateral	1.5	II	3	1	1
19	6 F	C634R	37.5	bilateral	0.5	I	2	3	1
20	43 F	C634Y	977.2	bilateral	1.8	II	3	2	2
21	17 M	C634Y	410.9	bilateral	1.2	II	3	2	2
22	21 F	C634Y	77.0	unilateral	1.0	I	2	2	2
23	17 F	C634Y	518.0	unilateral	1.0	II	2	3	2
24	6 F	C634Y	17.0	bilateral	0.4	I	0	3	0
25	9 M	C634Y	9.5	bilateral	0.5	I	2	1	1
26	13 F	C634Y	9.98	bilateral	1.0	I	3	2	2
27	29 F	C634Y	882.5	bilateral	1.2	III	1	2	1
28	40 F	C634Y	554.4	bilateral	1.2	II	2	2	3
29	44 M	C634Y	1150.0	bilateral	2.0	III	3	3	3
30	42 F	C634Y	13.8	bilateral	0.6	III	3	2	2
31	10 F	C618R	0.7	unilateral	0.7	I	3	3	2
32	15 M	C634Y	55.0	bilateral	0.7	I	3	3	0
33	15 M	C634Y	39.0	NA	NA	I	3	2	2
34	34 F	C634Y	3309.6	bilateral	1.3	II	2	2	2
35	36 F	C634Y	43.7	bilateral	2.5	II	2	3	3
36	26 F	M918T	133.0	bilateral	1.5	II	2	2	1
37	10 M	M918T	47.0	unilateral	0.3	I	3	3	1
38	65 M	C618R	1297.0	bilateral	7.0	IV	1	NE	3

\*Age at surgery; RET mutations: C634R (Cys→Arg), C634Y (Cys→Tyr), C618R (Cys→Arg) and, M918T (Met→Thr); \*\*Dominant nodule size (cm); \*\*\*International Union Against Cancer (UICC) classification for TNM; VEGF-A, vascular endothelial growth factor A; VEGFR-1, vascular endothelial growth factor receptor 1; VEGFR-2, vascular endothelial growth factor receptor 2; NA, not available; NE, not evaluated;

Table 2. Association between VEGF-A, VEGFR-1, VEGFR-2 or MVD and tumoral stage (TNM) in patients with MTC.

		TNM				$r_s$	P valor
		I	II	III	IV		
VEGF-A	n	(10)	(12)	(12)	(4)	$r = -0,11$	0,493
	-	1	0	0	1		
	+	0	2	1	1		
	++	3	7	6	0		
	+++	6	3	5	2		
VEGFR-1	n	(10)	(12)	(11)	(3)	$r = -0,34$	0,034
	-	0	0	0	1		
	+	1	2	1	1		
	++	3	7	8	1		
	+++	6	3	3	0		
VEGFR-2	n	(10)	(11)	(9)	(4)	$r = 0,25$	0,154
	-	2	0	0	1		
	+	3	2	4	0		
	++	4	7	1	1		
	+++	1	2	4	2		
MVD		-	-	-	-	$r = 0,26$	0,107

\*Spearman test,  $r_s$ ; VEGF-A, vascular endothelial growth factor A; VEGFR-1, vascular endothelial growth factor receptor 1; VEGFR-2, vascular endothelial growth factor receptor 2; MVD, microvessel density; TNM, tumoral stage; n, number of patients

Table 3. Association between VEGF-A, VEGFR-1, VEGFR-2, MVD and hereditary/sporadic medullary thyroid carcinoma samples.

		Hereditary	Sporadic	P valor*
	n	(27)	(11)	
VEGF-A	-	1	1	0.295
	+	3	1	
	++	10	6	
	+++	13	3	
	n	(26)	(11)	
VEGFR-1	-	0	1	0.039
	+	3	2	
	++	12	7	
	+++	11	1	
	n	(27)	(7)	
VEGFR-2	-	2	1	0.488
	+	8	1	
	++	11	2	
	+++	6	3	
MVD		21 (9-49)	44 (27-63)	0.018

Mann-Whitney test\*; median (percentil 25-75)\*\*; VEGF-A, vascular endothelial growth factor A; VEGFR-1, vascular endothelial growth factor receptor 1; VEGFR-2, vascular endothelial growth factor receptor 2; MVD, microvessel density; TNM, tumoral stage; n, number of patients

## Legends

**Figure 1:** Immunohistochemical detection of VEGF-A (A), VEGFR-1 (B), VEGFR-2 (C) in the cytoplasm of the malignant cells of a medullary thyroid carcinoma sample (400X). VEGF staining is shown in Brown.

**Figure 2:** Association between age at surgery and intensity of VEGF-A (A), VEGFR-1 (B), VEGFR-2 (C) and MVD (D).

**Figure 3:** Immunohistochemical detection for MVD in medullary thyroid carcinoma at 400x magnification. The brown-dark represents blood vessels stained by CD31 antibody in medullary carcinoma sample.



Figure 1

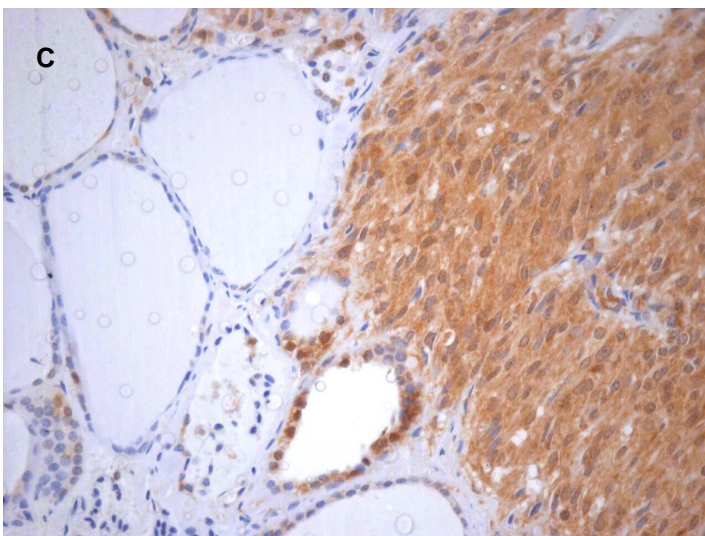
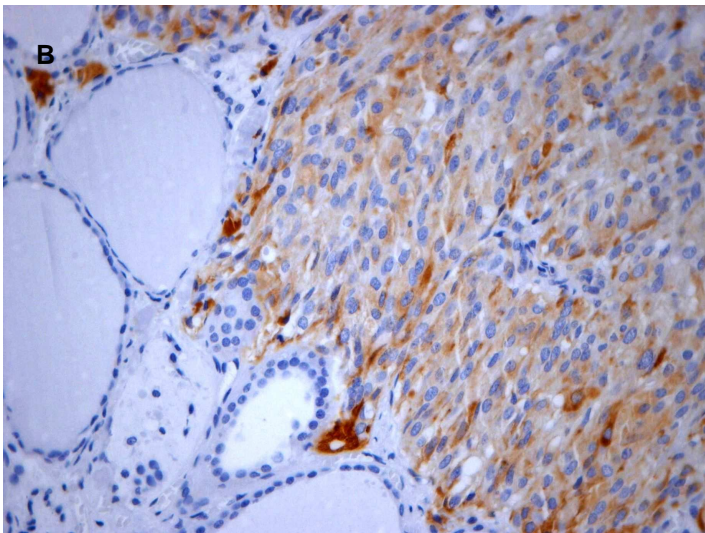
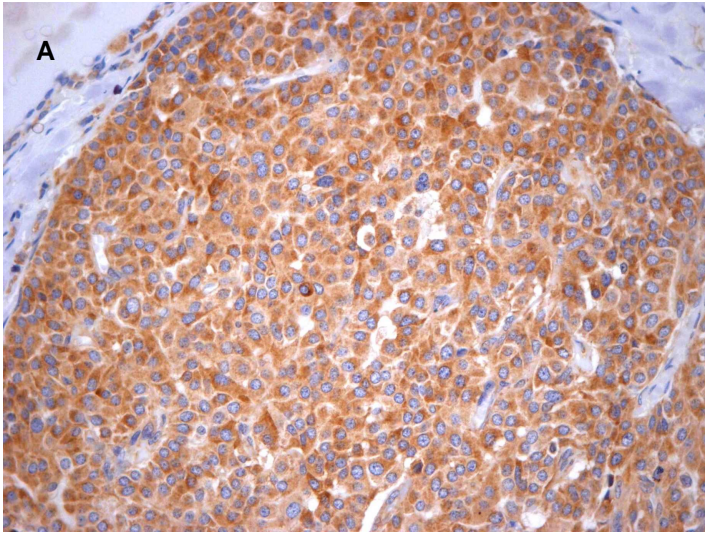


Figure 2

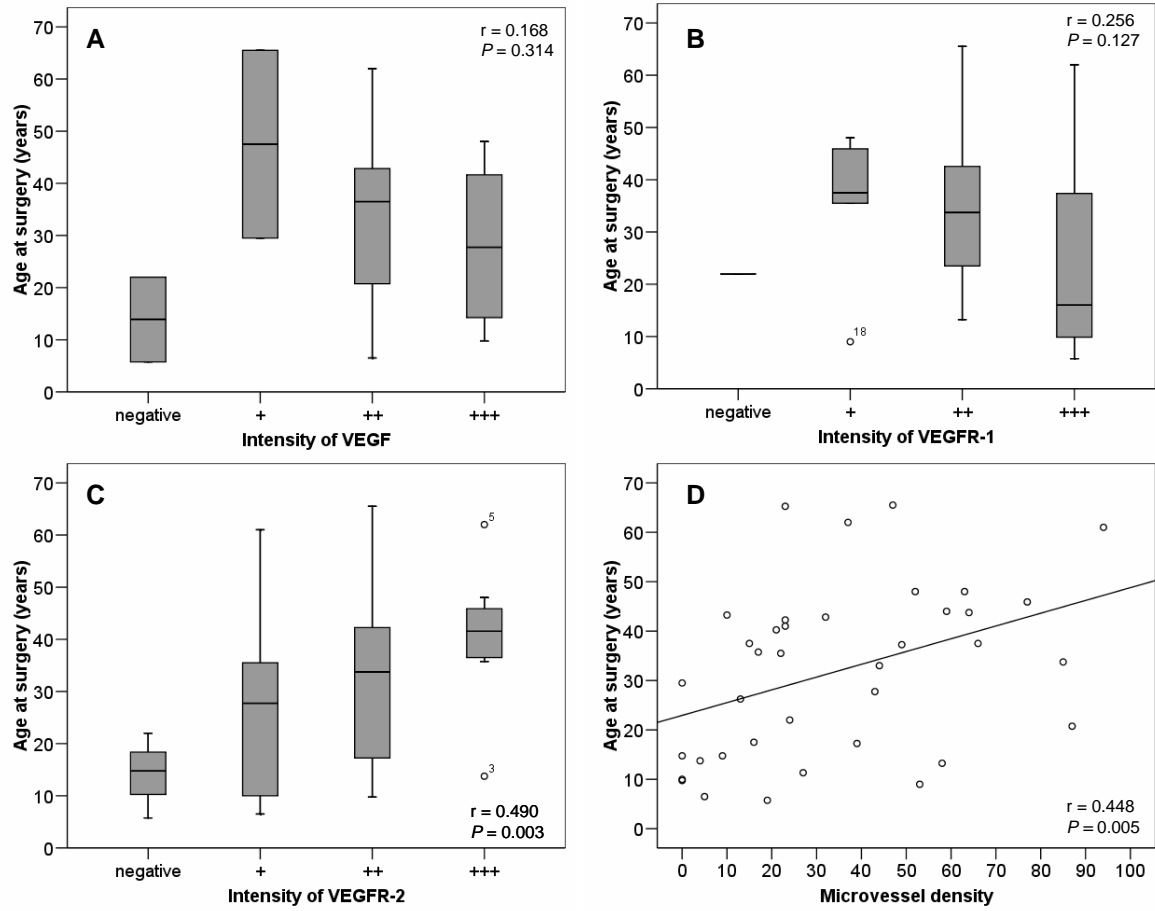
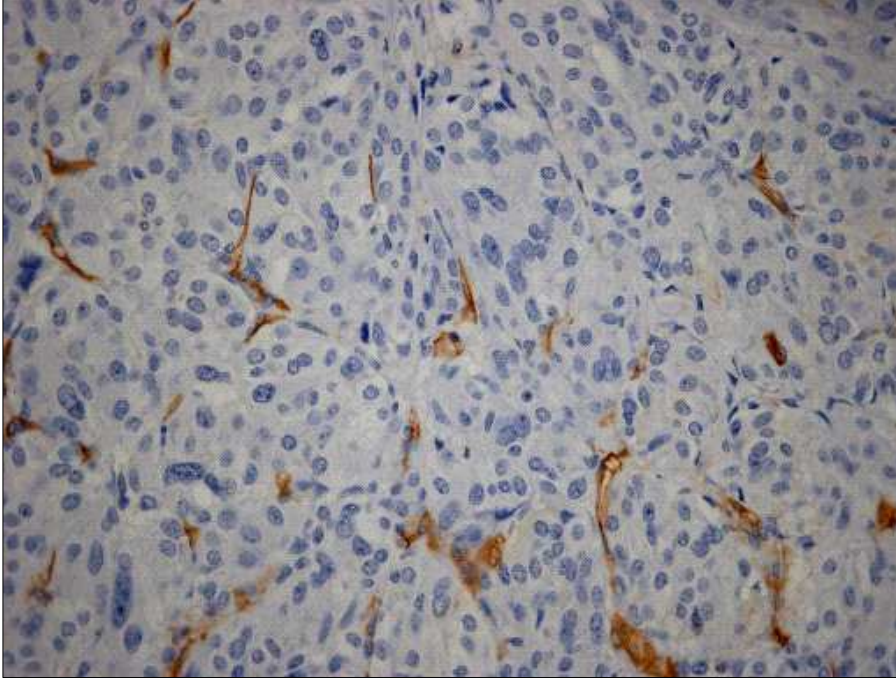


Figure 3



**Correspondence:**

Profa. Dra. Ana Luiza Silva Maia

Serviço de Endocrinologia

Setor de Tireóide

Hospital de Clínicas de Porto Alegre

Rua Ramiro Barcelos 2350, Prédio 12 4ºAndar

90035-003 Porto Alegre, RS, Brazil

Phone / fax: 51-33598127 / 51-33310207; e-mail: [almaia@ufrgs.br](mailto:almaia@ufrgs.br)

**C247e** Capp, Clarissa

Expressão do fator de crescimento endotelial vascular (VEGF) e de seus receptores (VEGFR 1 e 2) em amostras de tecido tireoidiano de pacientes com carcinoma medular de tireóide / Clarissa Capp ; orient. Ana Luiza Maia. – 2009.

67 f. : il. color.

Tese (doutorado) – Universidade Federal Rio Grande do Sul Faculdade de Medicina. Programa de Pós-Graduação em Ciências Médicas: Endocrinologia, Metabolismo e Nutrição Porto Alegre, BR-RS, 2009.

1. Neoplasias da glândula tireóide 2. Carcinoma medular 3. Fator A de crescimento do endotélio Vascular 4. Receptor 1 do fator de crescimento do endotélio vascular 5. Receptor 2 do fator de crescimento do endotélio vascular I. Maia, Ana Luiza II. Título.

NLM: WK 270

Catálogo Biblioteca FAMED/HCPA

# Livros Grátis

( <http://www.livrosgratis.com.br> )

Milhares de Livros para Download:

[Baixar livros de Administração](#)

[Baixar livros de Agronomia](#)

[Baixar livros de Arquitetura](#)

[Baixar livros de Artes](#)

[Baixar livros de Astronomia](#)

[Baixar livros de Biologia Geral](#)

[Baixar livros de Ciência da Computação](#)

[Baixar livros de Ciência da Informação](#)

[Baixar livros de Ciência Política](#)

[Baixar livros de Ciências da Saúde](#)

[Baixar livros de Comunicação](#)

[Baixar livros do Conselho Nacional de Educação - CNE](#)

[Baixar livros de Defesa civil](#)

[Baixar livros de Direito](#)

[Baixar livros de Direitos humanos](#)

[Baixar livros de Economia](#)

[Baixar livros de Economia Doméstica](#)

[Baixar livros de Educação](#)

[Baixar livros de Educação - Trânsito](#)

[Baixar livros de Educação Física](#)

[Baixar livros de Engenharia Aeroespacial](#)

[Baixar livros de Farmácia](#)

[Baixar livros de Filosofia](#)

[Baixar livros de Física](#)

[Baixar livros de Geociências](#)

[Baixar livros de Geografia](#)

[Baixar livros de História](#)

[Baixar livros de Línguas](#)

[Baixar livros de Literatura](#)  
[Baixar livros de Literatura de Cordel](#)  
[Baixar livros de Literatura Infantil](#)  
[Baixar livros de Matemática](#)  
[Baixar livros de Medicina](#)  
[Baixar livros de Medicina Veterinária](#)  
[Baixar livros de Meio Ambiente](#)  
[Baixar livros de Meteorologia](#)  
[Baixar Monografias e TCC](#)  
[Baixar livros Multidisciplinar](#)  
[Baixar livros de Música](#)  
[Baixar livros de Psicologia](#)  
[Baixar livros de Química](#)  
[Baixar livros de Saúde Coletiva](#)  
[Baixar livros de Serviço Social](#)  
[Baixar livros de Sociologia](#)  
[Baixar livros de Teologia](#)  
[Baixar livros de Trabalho](#)  
[Baixar livros de Turismo](#)