

UNIVERSIDADE FEDERAL DE PERNAMBUCO
Centro de Ciências da Saúde
Programa de Pós – Graduação em Patologia

AUGUSTO CÉSAR DOS SANTOS BARBOSA GONDIM

**MÉTODO DE ANÁLISE ANATOMOPATOLÓGICA DE LINFONODO
SENTINELA APLICADO AO CÂNCER DE COLO DE ÚTERO: impacto
sobre a determinação do *status* linfonodal**

RECIFE-PE

2009

Livros Grátis

<http://www.livrosgratis.com.br>

Milhares de livros grátis para download.

UNIVERSIDADE FEDERAL DE PERNAMBUCO

REITOR

Prof. Amaro Henrique Pessoa Lins

VICE-REITOR

Prof. Gilson Edmar Gonçalves e Silva

PRÓ-REITOR PARA ASSUNTOS DE PESQUISA E PÓS-GRADUAÇÃO

Prof. Anísio Brasileiro de Freitas Dourado

DIRETOR DO CENTRO DE CIÊNCIA DA SAÚDE

Prof. José Thadeu Pinheiro

CHEFE DO DEPARTAMENTO DE PATOLOGIA

Prof. Adriana Maria da Silva Telles

COORDENADOR DO MESTRADO EM PATOLOGIA

Prof. Nicodemos Teles de Pontes Filho

VICE-COORDENADOR DO MESTRADO EM PATOLOGIA

Prof. Hilton Justino da Silva

RECIFE

2009

UNIVERSIDADE FEDERAL DE PERNAMBUCO
Centro de Ciências da Saúde
Programa de Pós – Graduação em Patologia

AUGUSTO CÉSAR DOS SANTOS BARBOSA GONDIM

**MÉTODO DE ANÁLISE ANATOMOPATOLÓGICA DE LINFONODO
SENTINELA APLICADO AO CÂNCER DE COLO DE ÚTERO: impacto
sobre a determinação do *status* linfonodal**

Dissertação apresentada ao Programa de Pós-Graduação em Patologia do Centro de Ciências da Saúde da Universidade Federal de Pernambuco - UFPE, para obtenção do título de Mestre em Patologia.

Orientadora: Prof^a Dr^a Maria do Carmo Carvalho de Abreu e Lima.

**RECIFE-PE
2009**

Gondim, Augusto César dos Santos Barbosa.

Método de análise anatomopatológica de linfonodo sentinela aplicado ao câncer de colo de útero: impacto sobre a determinação do status linfonodal / Augusto César dos Santos Barbosa Gondim. – Recife : O Autor, 2009.

77 folhas : il., fig., tab.

Dissertação (mestrado) – Universidade Federal de Pernambuco. CCS. Patologia, 2009.

Inclui bibliografia, anexos e apêndices.

1. Câncer Uterino. 2. Colo de Útero. 3. Metástases.
4. Linfonodos. I. Título.


618.14-006
616.99466

CDU (2.ed.)
CDD (21.ed.)

UFPE
CCS2009-093



Universidade Federal de Pernambuco
Centro de Ciências da Saúde
Programa de Pós-Graduação em Patologia



Av. Prof. Moraes Rego s/n - Cidade Universitária - CEP: 50670-901 - Recife - PE
Prédio da Pós-graduação do Centro de Ciências da Saúde (CCS) - térreo
Fone/Fax: (81) 2126.8529
<http://www.pgmap@ufpe.br> <http://www.pospat.ufpe.br>

AUTOR: *AUGUSTO CÉSAR DOS SANTOS BARBOSA GONDIM*

ÁREA DE CONCENTRAÇÃO: *PATOLOGIA GERAL*

NOME DA DISSERTAÇÃO: *“MÉTODO DE ANÁLISE ANATOPATOLÓGICA DE LINFONODO SENTINELA APLICADO À LINFADENECTOMIA CONVENCIONAL DO CÂNCER DE COLO DE ÚTERO: IMPACTO SOBRE A DETERMINAÇÃO DO STATUS LINFONODAL”.*

ORIENTADORA: *PROFA. DRA. MARIA DO CARMO CARVALHO DE ABREU E LIMA*

DISSERTAÇÃO DEFENDIDA PARA OBTENÇÃO DO TÍTULO DE MESTRE EM PATOLOGIA.

DATA: 02 DE JULHO DE 2009.

BANCA EXAMINADORA:

Prof.^a NICODEMOS TELES DE P. FILHO

Prof.^a HILTON JUSTINO DA SILVA

Prof.^a ANTÔNIO S. DOS S. FIGUEIRA FILHO

Dedico, aos meus pais, Airton e
Iransy, por me mostrarem a
importância do conhecimento.

AGRADECIMENTOS

A minha família, Liliane e Larissa, fonte de inesgotável estímulo e inspiração.

A Prof^a. Dr^a. Maria do Carmo de Abreu e Lima, pela orientação num estudo prazeroso.

Ao Dr. João Simões, pela permissão para a realização deste trabalho no Hospital do Câncer Napoleão Laureano.

Ao Dr. Alexandre Rolim da Paz, pela permissão para o desenvolvimento desta pesquisa no Departamento de Anatomia Patológica do Hospital do Câncer Napoleão Laureano.

A Luciana e todos os funcionários do Departamento de Anatomia Patológica do Hospital do Câncer Napoleão Laureano, pela dedicação e atenção dada a esta pesquisa.

Aos professores do mestrado, pelo clima de amizade e cordialidade oferecidas durante o curso.

A Dr. João Marcelo Cadete e Dr. Kleber Castro Guerra, pelo suporte profissional no Departamento de Ginecologia do Hospital Napoleão Laureano, durante minhas ausências, para realização deste trabalho.

A Paula de Abreu e Lima pelo abstract.

“As coisas mais maravilhosas que podemos experimentar são as misteriosas. Elas são origens de toda verdadeira arte e ciência. Aquele para quem essa sensação é um estranho, aquele que não consegue parar para admirar e extasiar-se em veneração é como se estivesse morto: seus olhos estão fechados.”

Albert Einstein

RESUMO

O status dos linfonodos regionais é um importante fator prognóstico e de indicação de tratamento adjuvante no câncer do colo de útero. O sucesso da metodologia do exame anatomopatológico minucioso do linfonodo sentinela na detecção das metástases, sobretudo no câncer de mama e no melanoma maligno, tem levado a proposta da sua utilização na avaliação dos linfonodos oriundos da linfadenectomia convencional, os quais são habitualmente examinados por secção única. No presente trabalho, os autores utilizaram o método proposto pelo Colégio Americano de Patologistas, para avaliação do linfonodo sentinela no câncer de mama (inclusão de todas as secções obtidas por cortes longitudinais à cada 2 a 3 mm, ao longo do maior eixo dos linfonodos) na análise dos linfonodos obtidos por linfadenectomia pélvica bilateral, em um estudo prospectivo de 34 pacientes portadoras de câncer de colo de útero em estágio I e II. Foi avaliado o impacto desse método na detecção de maior número de metástases quando comparado ao exame convencional de secção única dos linfonodos. O grupo controle (exame convencional) constituiu-se do estudo histopatológico de secção única (a maior) e o grupo caso, da avaliação de todas as secções obtidas, incluindo a maior do grupo controle (método do C A P). Esse processo foi repetido para cada um dos linfonodos, das 34 pacientes. Foram estudados 474 linfonodos e 953 cortes histológicos. Seis pacientes (17,6%) apresentavam metástases, cinco (14,7%) detectadas por ambas as metodologias. Em cinco casos (17,6%), as metástases eram de localização subcapsular e mediam 17 mm em seu maior diâmetro, em média. No grupo livre de metástases, (28 casos; 82,3%) e naqueles com metástases (6 casos; 17,6%) o número e tamanho médio dos linfonodos examinados foi, respectivamente de 13 e 12mm e 16 e 19 mm. Em apenas uma paciente (2,9%) foi detectada metástase medindo 5 mm, não encontrada pelo método convencional no exame de 17 linfonodos. Foi gasto o dobro de tempo (405,3 x 223,605 segundos) e de material (958 x 474 blocos de parafina e lâminas) no exame histopatológico, pelo método do C A P, em comparação com o exame convencional de secção única do linfonodo.

Palavras-chave: Colo de útero. Câncer. Metástases. Linfonodos.

ABSTRACT

The status of regional lymph nodes is an important factor for prognosis and indication of adjuvant treatment in uterine cervical cancer. The success of methodology employed in the detailed histopathologic examination of sentinel lymph nodes, particularly in breast cancer and melanomas, has led to the proposal for its use in the evaluation of conventional lymphadenectomy specimens, in which typically only a single lymph node section is examined. For the present study, the authors utilized the method proposed by the College of American Pathologists for the evaluation of sentinel lymph nodes in breast cancer (submitting all sections obtained from longitudinal cuts at 2 or 3 mm intervals, along the long axis), for the analysis of lymph nodes derived from bilateral pelvic lymphadenectomies. A prospective study was carried out including 34 patients with stage I and II uterine cervical cancer. The study evaluated the impact of this method in the detection of metastases compared to the conventional examination of a single section per lymph node. The control group (conventional examination) had a single (the largest) histopathological section per lymph node evaluated, and the case group had all obtained sections evaluated, including the largest one examined in the control group (CAP method). This process was repeated for each of the lymph nodes from 34 patients. Four hundred and seventy four lymph node and 953 histological sections were examined. Six patients (17,6%) had metastases, five (14,7%) detected by both methodologies. In five cases (14,7%) metastases were of subcapsular location and measured an average 17mm in greatest dimension. For the case free of metastases (28 cases; 82,3%) and for the ones with metastases (6 cases; 7,6%) the number and average size of lymph nodes evaluated were 13 and 12 mm and 16 and 19mm, respectively. In only one patient (2,9%) metastases measuring 5 mm were detected, which were not found by the conventional method in the analysis of 17 lymph nodes. Double the amount of time (405,3 x 223,6 seconds) and materials (958 x 474 paraffin blocks and slides) were spent on the histopathological analysis of the CAP method in comparison with the conventional evaluation of a single section.

Key-words: Cervix. Cancer. Metastasis. Lymph nodes.

LISTA DE FIGURAS

Figura 1: Anatomia do colo de útero e sua relação anatômica com os órgãos contíguos.....	20
Figura 2: Representação esquemática da metodologia realizada em nosso estudo.....	37
Figura 3: Metástase linfonodal subcapsular detectada na secção 2 que também foi identificada na secção 3 e no grupo controle.....	47
Figura 4: Metástase detectada na região medular do linfonodo no caso falso-negativo.....	47

LISTA DE TABELAS

Tabela 1: Dados clínicos e anatomopatológicos das pacientes selecionadas para o estudo (n=34).....	40
Tabela 2: Número de secções realizadas por paciente	42
Tabela 3: Taxas de detecção de metástases.....	43
Tabela 4: Contingenciamento entre o grupo caso e o grupo controle em função da localização dos linfonodos.....	44
Tabela 5: Características clínicas e anatomopatológicas do caso falso-negativo.....	45
Tabela 6: Tempo despendido para as análises histológicas.....	46

LISTA DE SIGLAS E ABREVIATURAS

AJCC - *American Joint Committee on Cancer*

CAP – Colégio Americano de Patologistas

DNA – *Deoxiribonucleic acid*

FIGO – Federação Internacional de Ginecologia e Obstetrícia

H/E – Hematoxilina - Eosina

HIV – *Human Immunodeficiency Virus*

HPV – *Human Papilloman Virus*

HRA – Histerectomia radical abdominal

IHQ – Imunohistoquímica

LID - Linfonodos ilíacos direitos

LIE – Linfonodos ilíacos esquerdos

LN – Linfonodos

LOD – Linfonodos obturadores direitos

LOE – Linfonodos obturadores esquerdos

LS – Linfonodo sentinela

PCR – *Polymerase Chain Reaction*

RXT – Radioterapia

SPSS – *Social Package for the Social Sciences*

TNM – *Tumour Node Metastasis*

WHO – *World Health Organization*

SUMÁRIO

1 INTRODUÇÃO.....	13
2 OBJETIVOS.....	18
2.1 OBJETIVO GERAL.....	18
2.1 OBJETIVOS ESPECÍFICOS.....	18
3 REVISÃO DA LITERATURA.....	19
3.1 ANATOMIA DO COLO DE ÚTERO.....	19
3.2 O CÂNCER DE COLO DE ÚTERO.....	22
3.3 DETERMINAÇÃO DO <i>STATUS</i> LINFONODAL.....	27
4 MATERIAL E MÉTODO.....	33
4.1 TIPO DO ESTUDO.....	33
4.2 LOCAL DO ESTUDO.....	33
4.3 SELEÇÃO DA AMOSTRA.....	33
4.4 CRITÉRIOS DE INCLUSÃO.....	34
4.5 CRITÉRIOS DE EXCLUSÃO.....	34
4.6 SELEÇÃO DO MATERIAL.....	34
4.7 GRUPO CONTROLE.....	35
4.8 GRUPO CASO.....	36
4.9 COLETA DE DADOS ANATOMOPATOLÓGICOS.....	37
4.10 COLETA DE DADOS CLÍNICOS.....	38
4.11 ANÁLISE ESTATÍSTICA.....	39
5 RESULTADOS.....	40
5.1 CARACTERÍSTICAS DA AMOSTRA.....	40
5.2 DIFERENÇAS ENTRE O NÚMERO DE SECÇÕES REALIZADAS.....	42
5.3 DETECÇÃO DAS METÁSTASES LINFONODAIS.....	42
5.4 DIFERENÇAS ENTRE TRABALHO ADICIONAL REQUERIDO PARA EXAME HISTOPATOLÓGICO.....	45
6 DISCUSSÃO.....	48

7 CONCLUSÃO.....	60
REFERÊNCIAS.....	61
APÊNDICE.....	70
APÊNDICE A: Termo de consentimento livre e esclarecido.....	71
APÊNDICE B: Ficha de coleta de dados clínicos e anatomopatológicos.....	73
APÊNDICE C: Ficha de coleta de dados anatomopatológicos dos grupos caso e controle.....	74
ANEXO.....	75

1 INTRODUÇÃO

O câncer de colo de útero é a terceira neoplasia maligna mais prevalente do sexo feminino. Aproximadamente 450 mil novos casos são diagnosticados a cada ano em todo o mundo. No Brasil, ele representa a neoplasia do trato genital feminino mais frequentemente encontrada. Embora haja uma redução gradual na frequência desta neoplasia nos países desenvolvidos, ela continua sendo diagnosticada em estádios avançados em muitos países, a despeito da utilização de métodos de *screening* e é responsável por 200 mil mortes por ano em todo o mundo (PIVER *et al.*, 1996; LOPES *et al.*, 2007; LANDE *et al.*, 2007).

Como a maioria dos carcinomas, as metástases do câncer de colo de útero desenvolvem-se principalmente por via linfática. (CARR *et al.*, 1983; MORRICE *et al.*, 1999; TRAPPEN *et al.*, 2001) Desta forma, o *status* linfonodal das pacientes com câncer da cérvix uterina representa um fator importante na determinação da indicação da forma de tratamento e, principalmente, no prognóstico (GIRARDI *et al.*, 1993).

O tratamento do câncer de colo de útero depende da extensão da doença. Nos estádios iniciais I – IIA, o seu tratamento envolve a histerectomia radical abdominal, que consiste na ressecção do útero, seus ligamentos e paramétrios até a parede pélvica, associado à linfadenectomia pélvica sistemática (HOFFMAN *et al.*, 2004). Nos casos avançados, que apresentam metástases linfonodais, a terapia utilizada é a radioterapia (GIRARDI *et al.*, 1993; MORRICE *et al.*, 1999).

O fator prognóstico mais importante no câncer de colo de útero é a metástase linfonodal (LEE *et al.*, 2007). Pacientes com LN metastáticos apresentam uma sobrevida, em três anos, de 74%, enquanto que, pacientes com LN negativos para

metástases apresentam 86% de sobrevida, em três anos (LENTZ *et al.*, 2004). Morrice *et al.*, (1999), relataram que a sobrevida, em três anos, de pacientes com metástases linfonodais e, sem metástases linfonodais, é de 64% e 94%, respectivamente. Também é importante, o número de linfonodos envolvidos e o local. A sobrevida, em cinco anos, de pacientes com 5 ou mais LN metastáticos é de 0% (LENTZ *et al.*, 2004). Kamura *et al* (1999), encontraram significativa diferença entre a sobrevida de pacientes com apenas um sítio de LN envolvidos daquelas com dois ou mais sítios. Inoue *et al.*, (1990), encontraram uma taxa de sobrevida de 89%, 81%, 63% em pacientes com 1, 2 - 3, 4 – 18 LN comprometidos, respectivamente. Pacientes com LN paraaórticos metastáticos apresentam 35% de sobrevida apenas (SYNGH *et al.*, 2004) A metástase linfonodal também tem papel determinante na forma de indicação de tratamento adjuvante. Samlal *et al.*, (1999), relataram que pacientes com metástases linfonodais por câncer de colo de útero, que receberam RXT após HRA apresentam melhora do controle local, em relação àquelas que não receberam tratamento adjuvante. A determinação do *status* linfonodal constitui-se, portanto, de parte fundamental na condução dos casos de pacientes com câncer de colo de útero, tanto na avaliação prognóstica, como na definição de tratamento e na indicação de radioterapia adjuvante.

Estudos radiológicos e anatomopatológicos representam as formas de determinação do estado dos LN. A sensibilidade dos exames radiológicos para determinação de metástase linfonodal é baixa. A tomografia computadorizada e a ressonância nuclear magnética apresentam apenas 62% de sensibilidade. A completa análise anatomopatológica dos LN é a melhor forma de determinação do *status* linfonodal. (MORRICE *et al.*, 1999)

O exame anatomopatológico convencional dos LN consiste em dissecar do tecido adiposo todos os LN encontrados, seccioná-los ao longo do seu maior eixo em duas metades e selecionar uma única fatia, usualmente a maior e mais representativa, para inclusão em parafina e exame histopatológico. Os LN, quando muito pequenos, em geral, são incluídos em sua totalidade. A secção, após embebição em parafina, é submetida a cortes por microtomia e apenas um nível de aprofundamento é obtido para o exame histológico, ou seja, apenas um corte histológico é examinado para cada LN. As secções, de cada LN, são colocadas em um mesmo cassete, de forma que, em cada lâmina, vários linfonodos estarão representados. Portanto, na rotina do exame anatomopatológico, o resultado da pesquisa de metástase baseia-se em apenas uma única secção de cada LN, sendo o tecido remanescente desprezado (VERRIL *et al.*, 2007; WYK *et al.*, 2007).

O método de análise anatomopatológica convencional de uma secção única não parece ser o melhor método para detecção de metástases em LN (MCGRATH *et al.*, 2007). Comumente, os métodos empregados de secção única dos LN resultam numa taxa inferior a 30% de falsa interpretação patológica, quando LN são examinados para presença de neoplasia metastática (WILLKINSON *et al.*, 1974). Modelos matemáticos confirmam que, uma maior quantidade de tecido oferece maior possibilidade de detecção de metástases (WYK *et al.*, 2007).

O surgimento da técnica do linfonodo sentinela, na abordagem dos LN axilares de pacientes com câncer de mama, tem possibilitado um aumento no encontro de metástases nos LN, à medida que se analisa um maior número de secções resultantes de cortes, ao micrótomo, em vários níveis de aprofundamento (CSERNI *et al.*, 2000; DIEST *et al.*, 1999).

O estudo dos LS, no câncer de mama, revelou focos metastáticos muito menores que aqueles conceituados como micrometástases (< 2 mm), levando conseqüentemente a re-conceituação da micrometástases, no estadiamento do TNM, que agora se define como focos metastáticos entre > 0,2mm e < 2 mm (pN1mi). Do mesmo modo, surgiu o conceito de células tumorais isoladas (< 0,2 mm), definidas como pN0 pelas incertezas quanto ao seu significado clínico (AJCC, 2002). De fato, a detecção de metástases em LS é um exercício probabilístico, pois é sabido que quanto maior o número de secções examinadas e níveis de aprofundamento obtidos, a partir dos blocos de parafina, maiores serão as chances de detecção de metástases ou micrometástases. Todavia, há um fator limitante a ser levado em consideração, sobretudo em países pobres e em hospitais públicos, que são os custos financeiros e tempo gasto pelos patologistas para examinar um grande número de preparações histológicas (TORRENGA *et al.*, 2001). Levando em conta estes fatores, o CAP padronizou uma forma simples de exame do LS no câncer de mama, a qual consiste em seccionar o LN a cada 2 ou 3 mm, incluir em parafina todas as secções obtidas, examinando cada secção em apenas um nível de aprofundamento. Desta forma, o LN é incluído em toda sua totalidade, não recomendando exame IHQ para pesquisa de metástases na rotina (FITZBONS *et al.*, 2000). No Brasil, a Sociedade Brasileira de Patologia adotou essa abordagem proposta pelo CAP (ABREU E LIMA *et al.*, 2005). O CAP ainda passou a orientar os patologistas para examinar de forma semelhante ao LS, os linfonodos oriundos da linfadenectomia axilar.

O papel do LS no câncer de colo de útero ainda está sendo delineado (BALLEGA *et al.*, 2006). Estudos envolvendo secções adicionais em LN no câncer de colo de útero ainda são poucos e, muitos deles, envolvem técnicas IHQ e de

biologia molecular ainda não padronizadas nas rotinas histopatológicas e de alto custo (LUKASZUK *et al.*, 2004; FREGNANI *et al.*, 2006). Além disto, há uma grande variabilidade de métodos utilizados para o exame dos LN. Vários artigos são pouco claros quanto à metodologia utilizada, no que diz respeito aos métodos de exame anatomopatológico dos LN, quer quanto ao exame micro ou macroscópico, quer quanto à utilização dos exames IHQ (PANICCI *et al.*, 1996).

A avaliação de rotina, dos LN regionais no câncer de colo de útero segue, ainda, a metodologia convencional de secção única, obtida de cada linfonodo. Em nosso estudo, utilizamos a metodologia proposta pelo CAP, para exame dos LS no câncer de mama, no exame dos LN regionais no câncer de colo de útero, objetivando uma melhor forma de análise dos LN, possibilitando um estadiamento mais acurado para as pacientes com câncer de colo de útero.

2 OBJETIVOS

2.1 OBJETIVO GERAL

Avaliar o impacto sobre a determinação do status linfonodal através do exame histopatológico das secções múltiplas obtidas de cada LN, em pacientes com câncer de colo de útero, utilizando a metodologia proposta pelo CAP, para LN axilares em câncer de mama.

2.2 OBJETIVOS ESPECÍFICOS

- Determinar a frequência de metástases linfonodais, pela técnica de secção múltipla.
- Comparar os dados obtidos pelo método convencional com os da técnica de secção múltipla.
- Avaliar o tempo despendido e materiais utilizados para as análises histológicas através das duas metodologias.

3 REVISÃO DA LITERATURA

3.1 ANATOMIA DO COLO DE ÚTERO

O útero é um órgão oco, de paredes musculares espessas. É achatado de diante para trás, piriforme, com a extremidade estreita póstero-inferior, estando completamente abaixo do nível da abertura superior da pelve, localizando-se na pelve menor, mede cerca de 7,5 cm de comprimento, 5 cm de largura em seu nível superior mais largo e 2,5 cm de espessura. Pesa cerca de 30 a 40 gramas.

Divide-se em duas regiões. Na superfície, um pouco abaixo do meio, há uma discreta constrição que corresponde ao estreitamento da cavidade uterina, denominado óstio interno do útero. A parte acima do óstio interno é denominada corpo e aquela abaixo, colo. A parte do corpo que se encontra acima de um plano que passa através dos pontos de entrada das tubas uterinas é conhecida como fundo.

O corpo uterino estreita-se do fundo para o óstio interno. A face anterior esta justaposta à bexiga e é recoberta por peritônio, que se reflete sobre a bexiga, formando um recesso denominado bolsa vésico-uterina. A face posterior convexa é recoberta com peritônio, que se continua para baixo no colo e porção superior da vagina, e reflete-se sobre o reto.

O fundo é convexo e revestido de peritônio, contínuo com aquele das faces anterior e posterior. Está em contato com o intestino delgado e sigmóide. As margens laterais são convexas transversalmente. Superiormente, cada tuba uterina passa através da parede do útero, ântero-inferiormente a esta, o ligamento redondo está fixado, póstero-inferiormente a ela, insere-se o ligamento do ovário. Estes três

órgãos estão no ligamento largo, que se estende da margem do útero até a parede lateral da pelve. A figura abaixo mostra o útero e suas relações com as estruturas contíguas.

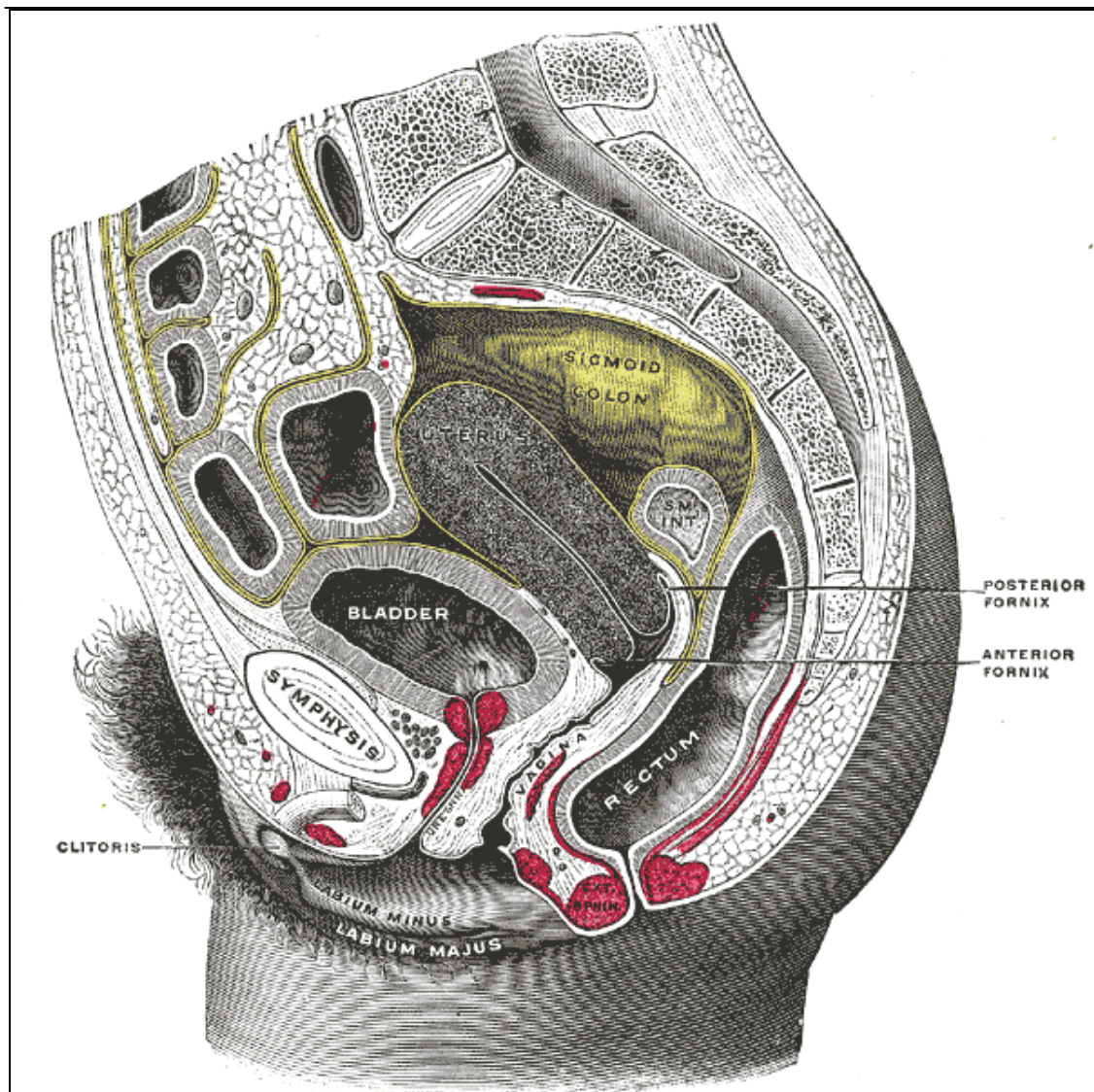


Figura 1: Anatomia do colo do útero e suas relações anatômicas com os órgãos contíguas
Fonte: Gray, 1996.

O colo uterino tem cerca de 2,5cm de extensão, é cilíndrico, sendo mais largo no meio que acima ou abaixo. Projeta-se através da parede anterior da vagina, que o divide em regiões supra vaginal, superiormente, e vaginal, inferiormente. A porção supra vaginal está separada da bexiga por tecido conjuntivo, o paramétrio que se estende para os lados e lateralmente, entre as lâminas do ligamento largo. As

artérias uterinas alcançam as faces laterais do colo, enquanto de cada lado, o ureter corre para baixo e diante à cerca de 2 cm do colo. E recoberta por peritônio posteriormente, que se reflete para o reto, formando a bolsa reto uterina. A porção vaginal projeta-se na parede anterior da vagina, formando o fórnice vaginal. Em sua extremidade há uma abertura circular, o óstio externo do útero, através da qual a cavidade do colo comunica-se com a vagina. A cavidade do corpo é de forma triangular, com a base formada pela face interna do fundo; o ápice, pelo óstio interno do útero, através deste orifício, a cavidade do corpo comunica-se com o canal do colo. O canal do colo é fusiforme, achatado de diante para trás e mais largo no meio que nas extremidades. Comunica-se em cima com a cavidade do corpo e embaixo com a vagina. O comprimento total da cavidade uterina é de 6 cm.

O suprimento arterial do útero é feito pelas artérias uterinas, ramo das artérias ilíacas internas. A drenagem venosa é feita pelas veias uterinas que acompanham as artérias em seu trajeto. A drenagem linfática do útero se faz por 2 grupos: superficial, abaixo do peritônio, e profundo, na espessura da parede do útero. Os linfáticos da parte inferior do corpo drenam para os LN ilíacos externos, os da parte superior do corpo, fundo e tubas, drenam para os LN aórticos laterais e pré aórticos. Alguns drenam para os LN ilíacos externos. A região da tuba é drenada por vasos que acompanham o ligamento redondo e alcançam os LN inguinais superficiais. Vasos coletores do colo de útero vão em três direções: lateralmente no paramétrio para os LN ilíacos externos, póstero-lateralmente para os LN ilíacos internos e dorsalmente para os sacrais (GRAY *et al.*, 1996). Sendo a principal via de disseminação das metástases no câncer de colo de útero, a drenagem linfática do colo é de extrema importância para o entendimento desta neoplasia.

3.2 O CÂNCER DE COLO DE ÚTERO

O câncer de colo de útero é o terceiro câncer mais comum e a segunda neoplasia mais comum nas mulheres (GARLAND *et al.*, 2002). Acomete predominantemente a raça negra, na faixa etária entre 45 e 50 anos. Tem sua maior incidência em países em desenvolvimento, principalmente na América Central e do Sul, Caribe e sudoeste africano (FRANCO *et al.*, 2001; FERLAL *et al.*, 2001).

É uma doença sexualmente transmissível associada à infecção crônica pelos tipos oncogênicos do vírus HPV. Assim sendo, seus fatores de risco são os mesmos das doenças sexualmente transmissíveis e envolvem idade precoce ao início da atividade sexual, multiparidade, multiplicidade de parceiros, contato sexual com parceiros portadores de câncer de pênis (GRAHAM *et al.*, 1979). A imunodeficiência por HIV, o uso de anticoncepcionais orais e o tabagismo também aumentam o risco (WINKELSTEIN *et al.*, 1990; SHIFFMANN *et al.*, 1996; JAY *et al.*, 2000)

O câncer de colo de útero origina-se, na maioria das vezes, na zona de transformação, área onde o epitélio colunar da endocérvice sofre metaplasia escamosa devido ao ambiente vaginal ácido, dando lugar a uma nova camada de epitélio escamoso entre a endocérvice colunar e a ectocérvice escamosa.. Mais de 90% dos carcinomas são associados à infecção pelo HPV, que resulta em displasia, carcinoma *in situ* e adenocarcinoma *in situ*. Estas lesões são precursoras das lesões invasivas escamosas e adenocarcinomas (GARLAND *et al.*, 2002). As células malignas atravessam a membrana basal, invadindo o estroma cervical, transformando-se no câncer propriamente dito. A lesão dissemina-se: por extensão direta à estruturas contíguas como bexiga, reto e paramétrio; por via hematogênica, para órgãos distantes como pulmão, ossos e fígado; e principalmente por via linfática, para LN parametriaes e daí, para LN obturatórios, LN hipogástricos, ilíacos

externos e mais raramente para LN ilíacos comuns e para-aórticos, de maneira seqüencial (HERIKSEN *et al.*, 1949)

A apresentação clínica depende do estágio da doença. As manifestações iniciais do câncer de colo uterino são: o sangramento vaginal anormal, sangramento de escape e o corrimento vaginal com odor fétido. Nos casos avançados, as pacientes apresentam sintomas inespecíficos como perda de peso, anorexia e anemia. Apresentam dor lombossacra e glútea; hematúria e hematoquezia decorrente da invasão do plexo nervoso sacral, da bexiga e reto, respectivamente.

O achado ao exame físico mais comum é o da lesão visível no colo de útero. Esta lesão pode ser exofítica, forma mais encontrada; endofítica, que se encontra dentro do canal cervical e a lesão ulcerativa.

O diagnóstico do câncer de colo de útero é feito pelo exame citológico e, principalmente pela biópsia. A citologia pode indicar a anormalidade e toda a lesão suspeita, à despeito do resultado do citológico deve ser biopsiada. A biópsia é realizada com margens e profundidade adequadas e confirmam o diagnóstico de carcinoma invasivo.

A grande maioria dos cânceres de colo de útero é de carcinomas de células escamosas, correspondendo a 85 – 90% dos tipos histológicos, enquanto os adenocarcinomas e carcinomas adenoescamosos correspondem, respectivamente à 10 – 20% e 3 – 5%.

A classificação dos pacientes em estádios é realizada pelo exame clínico clássico através da inspeção e palpação do reto e pelve. Exames radiológicos auxiliares como a retossigmoidoscopia e cistoscopia podem ser usados em casos avançados. Este estadiamento foi determinado pela FIGO, em colaboração com a WHO e foi revisado em 1995 (AJCC, 2002).

Estadiamento – Câncer do Colo

- **Estádio 0: carcinoma *in situ***
- **Estádio I: carcinoma limitado ao colo uterino**
 - **IA:** carcinoma pré-clínico (Diagnóstico somente pela microscopia)
 - ✓ **IA1:** invasão estromal mínima: 3mm de profundidade e 5 mm de extensão lateral.
 - ✓ **IA2:** invasão de até 5x7mm de extensão lateral.
 - **IB:** dimensões superiores a IA2.
 - ✓ **IB1:** tumores com diâmetro < 4cm.
 - ✓ **IB2:** tumores com diâmetro > 4cm.
- **Estádio II: tumor além do colo, mas que não atinge a parede pélvica. Comprometimento da vagina até no máximo o 1/3 médio**
 - **IIA:** sem comprometimento evidente de paramétrio (apenas vagina).
 - **IIB:** com comprometimento evidente de paramétrio.
- **Estádio III: tumor no 1/3 inferior da vagina ou até a parede pélvica. Todos os casos com uretero-hidronefrose ou exclusão renal.**
 - **IIIA:** não há extensão à parede pélvica (só da vagina).
 - **IIIB:** extensão à parede pélvica e/ou uretero-hidronefrose ou exclusão renal.

- **Estádio IV: tumor além da pelve verdadeira ou na mucosa da bexiga ou do reto**
 - **IVA:** envolvimento órgãos adjacentes, como reto e bexiga.
 - **IVB:** envolvimento de órgãos distantes.

O tratamento do câncer de colo de útero depende do estadiamento das pacientes e envolve a cirurgia e radioterapia exclusiva ou adjuvante.

O carcinoma *in situ* é tratado frequentemente pela histerectomia simples. Nas pacientes que desejam ter filhos, a conização do colo é eficaz (CREASMAN *et al.*, 1972).

No estágio IA1, o tratamento de eleição é a histerectomia total por via abdominal ou laparoscópica.

No estágio IA2, o tratamento indicado é a histerectomia radical abdominal associada à linfadenectomia pélvica (CREASMAN *et al.*, 1998). Nas pacientes que desejam preservar a fertilidade, pode ser realizada a traquelectomia vaginal radical (BURNNET *et al.*, 2003).

Nos estádios IB – IIA, ambos os tratamentos cirúrgico, através da HRA associada à linfadenectomia pélvica, ou radioterápico podem ser realizados. A escolha entre as formas de tratamento dependerá de cada instituição, oncologistas envolvidos e condições gerais das pacientes.

Os casos avançados, estádios IIB – IVA, são tratados com quimiorradiação. Em alguns casos pode ser realizada a exenteração pélvica ou RXT exclusiva (MILLION *et al.*, 1972).

A RXT utilizada de forma complementar ao tratamento cirúrgico é denominada RXT adjuvante e está indicada, principalmente, nos casos que

apresentem metástases linfonodais comprovadas ou naqueles casos com alto risco de possuírem metástases linfonodais: pacientes com grandes tumores, invasão angiolinfática, comprometimento de margens e paramétrio.

Muitos fatores prognósticos tem sido estudados no câncer de colo de útero tendo o estadiamento e *status* linfonodal importância comprovada e os demais fatores prognósticos tem papel controverso. Fatores como idade, raça, margens cirúrgicas, tipo e grau histológico, tamanho do tumor e invasão angiolinfática, ora apresentam-se como significantes, ora não (SYNGH *et al.*, 2004).

As metástases linfonodais são tidas como o mais significativo fator prognóstico. Estudos indicam que a presença de metástases linfonodais é fator prognóstico independente para a sobrevida global, sobrevida livre de doença, recorrência local em ambos os carcinomas escamoso e adenocarcinomas do colo de útero, além de se correlacionar com outros fatores prognósticos como o estadiamento clínico, tamanho do tumor e a invasão angiolinfática (KAMURA *et al.*, 1999). A quantidade de LN metastáticos também correlaciona-se com recorrência e sobrevida livre de doença, sendo considerada como fator prognóstico independente nos estádios I e II (SEVIN *et al.*, 1996). O sítio e o número de sítios de linfonodos envolvidos também são de importância prognóstica (SHIGEMATSU *et al.*, 1997). O *status* linfonodal é tradicionalmente lembrado como o principal fator prognóstico e de terapia adjuvante no câncer de colo de útero (SYNGH *et al.*, 2004).

3.3 DETERMINAÇÃO DO *STATUS* LINFONODAL

A determinação do *status* linfonodal nos pacientes com câncer de colo de útero é de grande importância, principalmente, no que tange a estimativa do prognóstico e planejamento do tratamento (BADDER *et al.*, 2007). A avaliação dos

LN em oncologia, envolvem a utilização de exames de imagem radiológicos pré operatórios e a análise histológica dos LN retirados pela cirurgia (MORRICE *et al.*, 1999).

A avaliação dos LN através dos exames radiológicos se baseia no critério do tamanho dos LN e isto influencia muito os resultados dos seus achados. Os LN pequenos, porém comprometidos por metástases, são erroneamente classificados como normais. Por outro lado, os LN aumentados podem ser falsamente considerados como afetados pelo câncer, quando, podem mostrar apenas hiperplasia linfática reacional, substituição adiposa do tecido linfático ou ainda linfadenite crônica (LEE *et al.*, 1986). Meta-análise envolvendo a utilização de linfangiografia, tomografia computadorizada e ressonância nuclear magnética para determinação do *status* linfonodal, concluiu que os três métodos têm apenas moderada sensibilidade e especificidade para detecção de metástases (SCHLEIDER *et al.*, 1997). A utilização do PET-SCAN também apresenta baixa sensibilidade e valor preditivo positivo (RON *et al.*, 2005). Mesmo com a atual tecnologia radiológica, ainda não há como diferenciar a linfadenopatia inflamatória da linfadenopatia por processos malignos (LEE *et al.*, 1986).

A melhor forma de avaliação do *status* linfonodal no câncer de colo de útero é a completa avaliação histológica dos LN retirados através de cirurgia (MORRICE *et al.*, 1999). A retirada dos LN, no câncer de colo de útero, é realizada através do *sampling* linfonodal ou da linfadenectomia pélvica. O *sampling* linfonodal corresponde à retirada dos linfonodos aumentados ou palpáveis e a linfadenectomia pélvica envolve a retirada de todos os LN ao longo das adventícias dos vasos pélvicos ilíacos externos e da fossa obturatória, objetivando remover todo o tecido linfático através do qual a doença se espalha (GIRARDI *et al.*, 1993). A

linfadenectomia pélvica é a melhor forma de avaliação dos LN (PIETERSE *et al.*, 2007). Entre 20 – 50% dos LN metastáticos não estão aumentados de tamanho, 80% das metástases linfonodais são < 10 mm. Além disto, a palpação não distingue entre as causas de linfadenopatia, fatos que explicam a baixa sensibilidade dos exames de imagem e a inadequação do *sampling* linfonodal para determinação do seu *status* (BENEDETTI *et al.*, 1996; LEE *et al.*, 2007). Somente o acurado processamento anatomopatológico de todo o tecido linfático, através da linfadenectomia pélvica, permite a determinação acurada do *status* linfonodal (GIRARDI *et al.*, 1993).

A avaliação anatomopatológica dos LN retirados através da linfadenectomia pélvica assegura a determinação do *status* linfonodal. Esta avaliação, comumente, é limitada à rotina histopatológica por cortes histológicos corados pelo H/E (JURETZKA *et al.*, 2004). A técnica convencional consiste na seleção de uma única secção do LN, geralmente a maior e mais representativa, e o processamento desta secção. Um nível de aprofundamento, apenas, é retirado para avaliação microscópica, enquanto o restante do LN é desprezado (WYK *et al.*, 2007).

A técnica convencional de uma secção única por sua vez não representa o melhor método. Ela subestima consideravelmente a detecção de metástases linfonodais (VAN TRAPPEN *et al.*, 2001; MCGRATH *et al.*, 2007). Estudos confirmam que uma maior quantidade de tecido, permite uma maior detecção de metástases (WYK *et al.*, 2007). Secções adicionais de LN no câncer de cólon, gastroesofágicos, cabeça e pescoço e, principalmente, mama mostraram uma maior taxa de detecção de metástases quando comparadas à rotina anatomopatológica convencional de uma única secção apenas (SHINGAKY *et al.*, 1991; ISOZAHY *et al.*, 1997; KARALAK *et al.*, 1999; MCGRATH *et al.*, 2007).

Trabalhos antigos, relacionados ao câncer de mama, já mostravam que a metodologia convencional era inadequada para avaliação de metástases linfonodais. (RAMPAUL *et al.*, 2001) Saphir, em 1943, e Picren, em 1961, foram pioneiros em demonstrar a inadequação da metodologia convencional para análise de metástases linfonodais. Em seus trabalhos com LN axilares de pacientes com câncer de mama, eles relataram uma taxa de 33% e 22% de LN falso-negativos, respectivamente, ao utilizarem a metodologia de cortes seriados nos LN considerados negativos ao exame convencional. Estudos posteriores realizados com intensificação na pesquisa de metástases linfonodais através de cortes seriais dos linfonodos foram importantes para definir o conceito das micrometástases e sua importância para o câncer de mama. A metodologia dos cortes seriais, porém, apresentava uma desvantagem devido ao aumento do custo e trabalho depreendido no processamento e exame histopatológico dos LN. Reduzindo o número de LN e permitindo uma exaustiva análise anatomopatológica destes poucos, a técnica de LS emergiu como uma opção real de determinação das metástases linfonodais (RAMPAUL *et al.*, 2001). No Brasil, o primeiro uso da técnica do linfonodo sentinela ocorreu no câncer de mama, em 1997, quase concomitantemente em Recife e em São Paulo pelos mastologistas Dr Antonio Simão Figueira Filho e Dr José Aristodemo Pinotti

A teoria do LS sugere que a metástase, através do linfático, segue um padrão ordenado e que um, ou poucos LN são afetados primeiramente, no processo da metástase. A identificação, biópsia e exame histológico deste LN permite um acurado estadiamento dos LN (CSERNI *et al.*, 2002). A metodologia envolve a utilização de azul patente e colóide radioativo, que são injetados próximo ao tumor e são levados pelos linfáticos até a cadeia de drenagem linfática regional. O primeiro linfonodo de drenagem visualizado pela alteração de sua coloração, devido ao azul

patente e emissão de radioatividade, decorrente do colóide radioativo, detectada por um gama probe, é excisado e denominado linfonodo sentinela. Este único linfonodo reflete o *status* patológicos dos outros LN daquela cadeia de drenagem (MURRAY *et al.*, 2004). Em nosso país, Dr Figueira Filho tem usado tanto a marcação por radiocolóide, como pelo corante azul patente, este último método de detecção é de maior aplicabilidade em nossos hospitais públicos de poucos recursos.

Estudos com o LS ajudaram a intensificar as técnicas de detecção de metástases nos linfonodos ao testarem múltiplas metodologias de cortes seriais, utilização de IHQ e biologia molecular, porém nenhuma das técnicas encontram-se padronizadas na avaliação dos LN e algumas dela são controversas, exceto pela necessidade das secções seriais do LS (CSERNI *et al.*, 2002). A utilização da IHQ na detecção de metástases nos LS é controvertida. Em estudo com 736 pacientes, Cote *et al.*, (1999), detectaram metástases linfonodais em 7% dos pacientes utilizando metodologia de cortes seriais e em 20% dos pacientes utilizando a IHQ. Cleverson *et al.*, (1999), por sua vez, concluíram que apesar da IHQ ser superior à metodologia convencional, a metodologia de cortes seriais apresenta resultados similares aos obtidos com a IHQ para detecção de metástases em LS. Em estudo envolvendo LS no câncer vulvar, Moore *et al.*, (2003), relataram que a adição de IHQ, à metodologia dos cortes seriais, não aumentou a detecção de metástases. Enfatizando a importância da metodologia dos cortes seriais, Zhang *et al.*, (1998), demonstrou que cortes à 20%, 50% e 75% dos LN possibilitam a detecção de quase todas as metástases linfonodais.

Essa importância é verificada na padronização da abordagem dos LS, no câncer de mama, do CAP quando orienta que todos os LS devam ser seccionados longitudinalmente, à cada 2 ou 3mm, com a inclusão de todas as secções obtidas,

sem a obrigatoriedade de adicionar-se a IHQ ou quaisquer outros métodos (CARVALHO *et al.*, 2003).

Na esfera ginecológica, o papel do LS ainda está para ser definido, exceto pelo câncer de vulva. Nos cânceres de ovário, endométrio e colo de útero a técnica ainda está em evolução (BALLEGA *et al.*, 2006; VAN LANDE *et al.*, 2007). Poucos estudos, referentes à detecção de metástases linfonodais, no câncer de colo de útero, foram realizados e envolvem metodologia de cortes seriais, técnicas IHQ e de biologia molecular mostrando resultados promissores. Utilizando a IHQ em LN negativos ao exame convencional, no câncer cervical, Juretzka e Lentz relataram uma taxa de 8% e 14% de LN falso-negativos, respectivamente. Van trappen *et al* (2004) encontraram uma taxa de 50% de metástases, em LN negativos ao exame convencional, utilizando técnicas quantitativas de biologia molecular. Baay *et al* (1997) e Lukaszuk *et al* (2004) aumentaram as taxas de detecção de metástases linfonodais, com o uso de biologia molecular, através da detecção do DNA-HPV nos LN pélvicos. Esses estudos porem são de alto custo e não são padronizados nas rotinas histopatológicas. Além disto, estudos de biologia molecular podem simplesmente detectar DNA do tumor nos linfáticos e não a presença de células viáveis, capazes de ter significância clínica (YAMAMOTO *et al.*, 1997). A utilização da metodologia de cortes seriais, a cada 2 ou 3 mm, examinando todas as secções obtidas, proposta pelo CAP, no produto da linfadenectomia pélvica, no câncer de colo de útero, mostrou, por exemplo, o encontro de metástases < 0,5cm em 48,6% dos LN pélvicos estudados, taxa semelhante à encontrada por Van Trappen, através de métodos de biologia molecular, enfatizando a importância da aplicação da metodologia do CAP na abordagem dos LN pélvicos, no câncer de colo de útero (BENEDECCI *et al.*, 1996).

4 MATERIAL E MÉTODOS

4.1 TIPO DE ESTUDO

O estudo foi realizado de forma prospectiva, sendo classificado como um estudo analítico, do tipo experimental.

4.2 LOCAL DO ESTUDO

O estudo foi realizado no Departamento de Anatomia Patológica do Hospital do Câncer Napoleão Laureano, situado na cidade de João Pessoa, no Estado da Paraíba.

4.3 SELEÇÃO DA AMOSTRA

A amostra foi selecionada de forma não probabilística, denominada como amostragem de conveniência. Foi constituída de 34 pacientes portadoras de carcinoma de colo de útero, estadiadas clinicamente nos estádios iniciais I e II, segundo a classificação internacional baseada no estadiamento proposto pela FIGO, que foram submetidas ao tratamento cirúrgico através da histerectomia radical abdominal e linfadenectomia pélvica bilateral e que concordaram com o termo de consentimento livre e esclarecido (VER APÊNDICE A), entre os períodos de maio de 2008 a dezembro de 2008.

4.4 CRITÉRIOS DE INCLUSÃO

As pacientes selecionadas para o estudo deviam ter seu diagnóstico da neoplasia maligna de colo de útero confirmados através de biópsia, sendo

considerados para o estudo apenas os casos de carcinoma escamocelular, o adenocarcinoma e o carcinoma indiferenciado, em estádios iniciais I e II pelo exame clínico e de imagem e terem sido submetidas à histerectomia radical abdominal e linfadenectomia pélvica bilateral, de forma que houvesse material disponível para as análises histológicas.

4.5 CRITÉRIOS DE EXCLUSÃO

Pacientes em estádios avançados que apresentavam diagnóstico histológico diferente dos acima referidos, como os melanomas, linfomas e sarcomas; assim como pacientes que foram submetidas a tratamentos radioterápicos ou quimioterápicos neo-adjuvantes foram excluídas do estudo.

4.6 SELEÇÃO DO MATERIAL

Foram utilizadas as peças cirúrgicas, provenientes das pacientes selecionadas, para o estudo. As peças consistiam do produto da linfadenectomia pélvica bilateral, sendo constituídas por LN e o tecido adiposo que os envolvem. Os LN foram classificados de acordo com a identificação dada pela equipe cirúrgica, da região da cavidade pélvica de onde foram retirados. Os LN retirados da adventícia dos vasos ilíacos externos foram denominados linfonodos ilíacos externos, os linfonodos retirados da cavidade obturatória, foram denominados linfonodos obturadores. Também eram classificados em direitos ou esquerdos, caso fossem provenientes do lado direito ou esquerdo da cavidade pélvica. Os LN retirados foram fixados, imediatamente após sua exérese, em formalina a 10% e enviados para o

Departamento de Anatomia Patológica do referido hospital. Após 24 horas, os LN eram separados do tecido adiposo, através da sua detecção pela palpação, sob boa iluminação. Os LN foram, então, seccionados longitudinalmente, através de lâmina de bisturi, ao longo do seu maior eixo, a cada 2 ou 3 mm, conforme metodologia proposta pelo CAP, para análise dos LS axilares, em pacientes com câncer de mama, para que posteriormente, as secções fossem acondicionados ao grupo controle ou ao grupo caso.

4.7 GRUPO CONTROLE

A maior e mais representativa secção longitudinal, de um dado linfonodo, medida através de régua milimetrada, em seu maior diâmetro, foi acondicionada em um cassete e submetida ao processamento técnico; emblocada em parafina. Os blocos de parafina foram submetidos à cortes por micrótomo e realizados, apenas, um nível de aprofundamento. Os cortes histológicos foram corados com H/E. A lâmina resultante foi identificada como secção 1 e considerada como grupo controle, pois representa a metodologia convencional de secção única, habitualmente realizada nas rotinas histológicas, para o diagnóstico de metástases em LN pélvicos de pacientes com câncer de colo de útero.

4.8 GRUPO CASO

Além da maior e mais representativa secção, as demais fatias seccionadas, do mesmo linfonodo, que não representavam a maior e mais representativa secção,

foram acondicionadas em um ou mais cassetes, de acordo com a capacidade de cada cassete em comportar a quantidade máxima possível de secções em seu interior. Estes cassetes receberam, posteriormente, o mesmo processamento técnico que os cassetes do grupo controle. Para inclusão em parafina, as secções foram acondicionadas, de modo decrescente, da maior para menor secção, de acordo com medidas realizadas por régua milimetrada, do maior diâmetro de cada secção; de forma que, um único bloco agrupasse o maior número possível de secções em seu interior. Este bloco recebia apenas um nível de aprofundamento, de 5 micra, ao micrótomo. Na confecção da lâmina do grupo caso, as secções eram acondicionadas em uma ou mais lâminas, de acordo com a capacidade de cada lâmina em agrupar o maior número possível de secções. Estas recebiam uma numeração, de forma consecutiva, sendo denominadas secção 2, 3 ou 4, de acordo com a quantidade das secções realizadas sobre o dado linfonodo, de forma que, a maior secção recebia a numeração 2 e as menores recebiam as numerações 3, 4 sucessivamente. Estas lâminas foram classificadas como grupo caso, pois representam as demais secções, que habitualmente são desprezadas na metodologia convencional das rotinas histológicas e que são preservadas pela metodologia proposta pelo CAP para análise de linfonodos axilares sentinelas em pacientes com câncer de mama. A figura abaixo representa de forma esquemática a metodologia que foi realizada neste estudo.

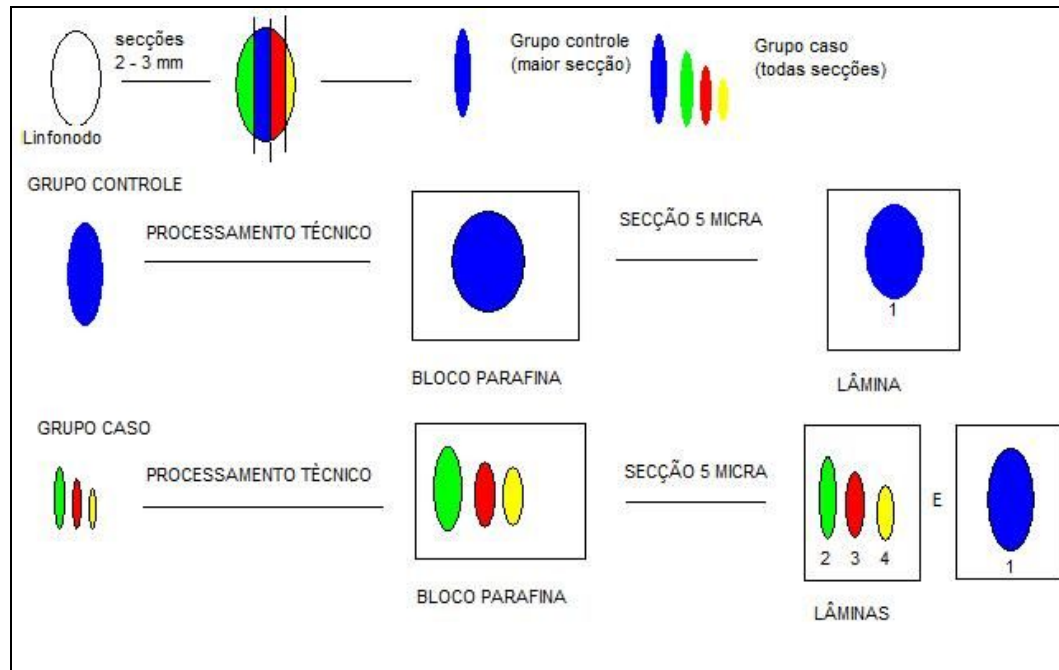


Figura 2: Representação esquemática da metodologia realizada em nosso estudo
Fonte: Autor, 2009.

4.9 COLETA DE DADOS ANATOMOPATOLÓGICOS

Um único patologista realizou o exame macroscópico e analisou as preparações histológicas de ambos os grupos. As metástases foram detectadas, em sua maioria, com campo de aumento de 40x e seu número foi anotado. Foram consideradas metástases linfonodais, o achado, no interior do linfonodo, de células com pleomorfismo celular, citoplasma amplo e eosinofílico, com figuras de mitoses ou não, dispostas em blocos ou isoladamente, núcleos hipercromáticos e nucléolos proeminentes. Os achados histopatológicos (presença ou não de metástases) na secção maior foram considerados tanto para o grupo controle (exclusivamente) quanto para o grupo caso (associado aos achados nas demais secções/ blocos incluídos), desde que, na proposta pelo C A P, todas as secções são avaliadas com inclusão da totalidade das secções obtidas na macroscopia. A coleta das

informações de suas análises foi realizada através de ficha padronizada (APÊNDICE B). Foram identificados: o número total de LN; o tamanho dos LN em milímetros, medidos por régua milimetrada em seu maior diâmetro; o número de LN comprometidos por metástases; o tamanho das metástases em milímetros, medidos pela escala milimetrada do microscópio óptico, de seu maior diâmetro; o setor do linfonodo onde se localizava a metástase e o número da secção onde foi detectada a metástase. Foram anotados, também, os dados relativos ao número de lâminas e blocos utilizados, assim como o tempo gasto pelo patologista, medidos em segundos, por um cronômetro, para análise microscópica das lâminas de ambos os grupos, com finalidade comparativa entre as metodologias em teste. As metástases detectadas nos LN do grupo caso, que não foram detectadas nos LN do grupo controle, foram consideradas metástases adicionais e o caso controle correspondente enquadrado, como casos falso-negativo.

4.10 COLETA DOS DADOS CLÍNICOS

Foi elaborada uma ficha padrão para coleta dos dados clínicos (APÊNDICE A). A coleta foi realizada através de revisões dos 34 prontuários referentes às pacientes selecionadas para o estudo. Foram colhidas as seguintes informações anotadas em prontuário, das características clínicas das pacientes: a idade, raça, a história de tabagismo, história de conização prévia e estadiamento clínico. Os dados macro e microscópicos da peça cirúrgica e biópsia foram obtidos dos laudos anatomopatológicos das pacientes e consistiam das seguintes características: o tipo histológico, o grau histológico; o tamanho e espessura do tumor, medidos em seu

maior diâmetro, em centímetros, a presença de invasão angiolinfática e comprometimento das margens vaginais e parametriaes.

4.11 ANÁLISE ESTATÍSTICA

Os dados foram analisados com software SPSS (*Statistical Package for the Social Sciences*). Foram realizadas análises estatísticas descritivas: frequência, percentual, média e desvio padrão.

5 RESULTADOS

5.1 CARACTERÍSTICAS DA AMOSTRA

O produto da linfadenectomia pélvica convencional de 34 pacientes portadoras de câncer de colo de útero foi analisado. As características clínicas das pacientes estão representadas na tabela abaixo.

Tabela 1: Dados clínicos e anatomopatológicos das pacientes selecionadas para o estudo (n = 34)

	Mínimo	Máximo	Média	Desvio Padrão
Idade	31	85	50,90	14,70
Tamanho do tumor em cm	0,50	7,50	3,01	1,86
Espessura do tumor cm	0,40	3,00	1,71	0,69
Cor da pele			f (%)	
Branca			8 (23,5)	
Parda			23 (67,6)	
Negra			3 (8,8)	
Fumo				
Sim			6 (17,6)	
Não			28 (82,4)	
Conização prévia				
Sim			6 (17,6)	
Não			28 (82,4)	
Estadiamento clínico				
IA2			7 (20,6)	
IB1			22 (64,7)	
IB2			5 (14,7)	
Tipo histológico				
Carcinoma escamocelular			26 (76,5)	
			Média	Desvio Padrão
Adenocarcinoma			7 (20,5)	
Carcinoma indiferenciado				
Grau histológico				
Grau I			4 (11,8)	
Grau II			23 (67,6)	
Grau III			7 (20,6)	
Invasão angiolinfática				
Sim			14 (41,2)	
Não			20 (58,8)	
Invasão de paramétrio				
Sim			4 (11,8)	

Não	30 (88,2)
Comprometimento de margem vaginal	
Sim	8 (23,5)
Não	26 (76,5)

Fonte: Dados da pesquisa, 2009.

A idade média das pacientes foi de 51 anos. Predominaram as pacientes de cor parda (67,6%), não fumantes (82,4%), não conizadas (73,5%). As principais características em relação aos tumores foram: estadiamento clínico IB1(64,7%), tipo histológico carcinoma escamocelular (76,5%), grau histológico II (67,6%), sem invasão angiolinfática (58,8%), margens vaginais livres (76,5%) e sem comprometimento parametrial (88,2%). Uma paciente teve o diagnóstico de carcinoma indiferenciado (2,9%).

5.2 DIFERENÇAS ENTRE O NÚMERO DE SECÇÕES REALIZADAS

No conjunto de 34 pacientes e 474 LN, um total de 479 secções foram realizadas e 953 cortes histológicos analisados. Uma média de uma secção, dois cortes histológicos analisados por LN e 13 LN analisados por paciente. Em quatro pacientes não havia LN obturatórios para as análises. As médias das secções realizadas para cada grupo, de acordo com a localização dos LN esta representada na tabela 2.

Tabela 2: Número de secções realizadas por paciente. (n = 34)

	Mínimo	Máximo	Média	Desvio Padrão
LID caso (número de secções)	2	18	8,05	4,30
LIE caso (número de secções)	2	12	7,52	2,20
LOD caso (número de secções)	2	16	7,66	3,24

LOE caso (número de secções)	2	16	6,60	3,11
LID controle (número de secções)	1	9	4,02	2,15
LIE controle (número de secções)	1	6	3,76	1,10
LOD controle (número de secções)	1	8	3,83	1,62
LOE controle (número de secções)	1	8	3,50	1,75

Fonte: Dados da pesquisa, 2009.

5.3 DETECÇÃO DAS METÁSTASES LINFONODAIS

Não foram detectadas metástases em 28 pacientes (82.3%). Neste grupo de pacientes, o número médio de LN avaliados por paciente foi de 13 e tamanho médio dos LN foi de 12 mm.

Metástases linfonodais foram encontradas em 6 pacientes. Destas, cinco pacientes apresentaram metástases em ambos os grupos. As metástases encontravam-se em 22 LN: sete LID, sete LOD, três LIE e cinco LOE. Na maioria das vezes (21 LN) a metástase foi de localização subcapsular e mediam, em média, 17 mm. Em apenas um LN, a localização foi medular. As metástases foram encontradas em sua maioria na secção 2. Em uma paciente apenas, a metástase foi detectada na secção 3, sendo também detectada na secção 2 e localizava-se em um LN de 30 mm, medindo 20 mm. (figura 3) A média de LN avaliados por paciente, nestes cinco casos, foi de 15,8 e o tamanho médio dos LN metastáticos foi de 19 mm.

Em uma paciente (2,9%), foi detectada metástase linfonodal no grupo caso, que não foi identificada no grupo controle, caso falso-negativo. (Tabela 3) (tabela 4) A metástase foi detectada na medular de um LID de 13 mm, medindo aproximadamente 5 mm, na secção 2. (figura 4) Nenhuma outra metástase foi detectada nos demais LN, sendo analisados 17 LN nesta paciente.

Tabela 3: Taxas de detecção de metástase (n = 34)

	<i>f</i>	(%)
Positivo para metástase	5	(14,7)
Negativo para metástase	28	(82,3)
Falso negativo	1	(2,9)

Fonte: Dados da pesquisa, 2009.

Tabela 4: Contingenciamento entre o grupo caso e o grupo controle em função da localização dos linfonodos. (n = 34)

		LID (Grupo caso) – detecção de metástase			Total
		Sim	Não		
LID (Grupo controle) – detecção de metástase	Sim	2	0		2
	Não	1*	31		32
Total		3	31		34
		LIE (Grupo caso) – detecção de metástase			Total
		Sim	Não		
LIE (Grupo controle) – detecção de metástase	Sim	3	0		3
	Não	0	31		31
Total		3	31		34
		LOD (Grupo caso) – detecção de metástase			Total
		Sim	Não	Não se aplica	
LOD (Grupo controle) – detecção de metástase	Sim	4	0	0	4
	Não	0	26	0	26
	Não se aplica	0	0	4	4
Total		4	26	4	34
		LOE (Grupo caso) – detecção de metástase			Total
		Sim	Não	Não se aplica	

LOE (Grupo controle) – detecção de metástase	Sim	2	0	0	2
	Não	0	28	0	28
	Não se aplica	0	0	4	4
Total		2	28	4	34

Nota: * = falso negativo de acordo com a detecção realizada pelo método experimental.

Fonte: Dados da pesquisa, 2009.

As seguintes características foram encontradas no caso falso-negativo.

Tabela 5: Características clínicas e anatomopatológicas do caso falso-negativo

Características Clínicas	Caso falso-negativo
Idade	55
Raça	Parda
Fumo	Não
Conização	Não
Estadiamento clínico	IB2
Tipo Histológico	Carcinoma escamocelular
Grau histológico	Grau II
Tamanho do tumor	5 cm
Espessura do tumor	2cm
Invasão angiolinfática	Não
Margens vaginais	Negativas
Margens parametriaes	Negativas
Número de LN ressecados	17

Fonte: Dados da pesquisa, 2009.

5.4 DIFERENÇAS ENTRE TRABALHO ADICIONAL REQUERIDO PARA EXAME HISTOPATOLÓGICO

No grupo caso, foram processados 948 blocos de parafina e 948 lâminas, correspondendo ao dobro de material utilizado em relação ao grupo controle. A média de tempo gasto no grupo caso foi superior ao do grupo controle (Tabela 6).

Tabela 6: Tempo despendido para as análises histológicas

	Mínimo	Máximo	Média	Desvio Padrão
Total de tempo/controle (segundos)	115	346	223,60	52,34
Total de tempo/caso (segundos)	203	614	405,53	96,66

Fonte: Dados da pesquisa, 2009.

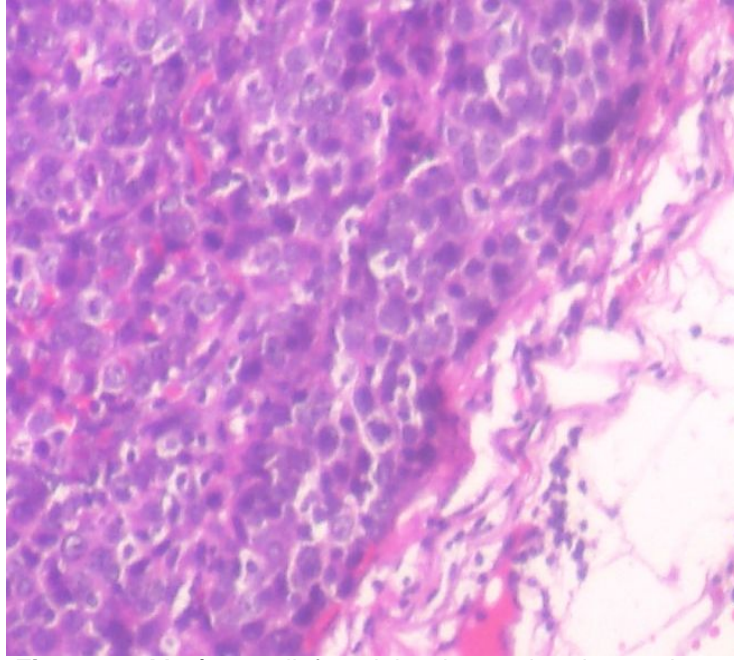


Figura 3: Metástase linfonodal subcapsular detectada na secção 2 que também foi detectada na secção 3 e no grupo controle

Fonte: Gondim, 2009.

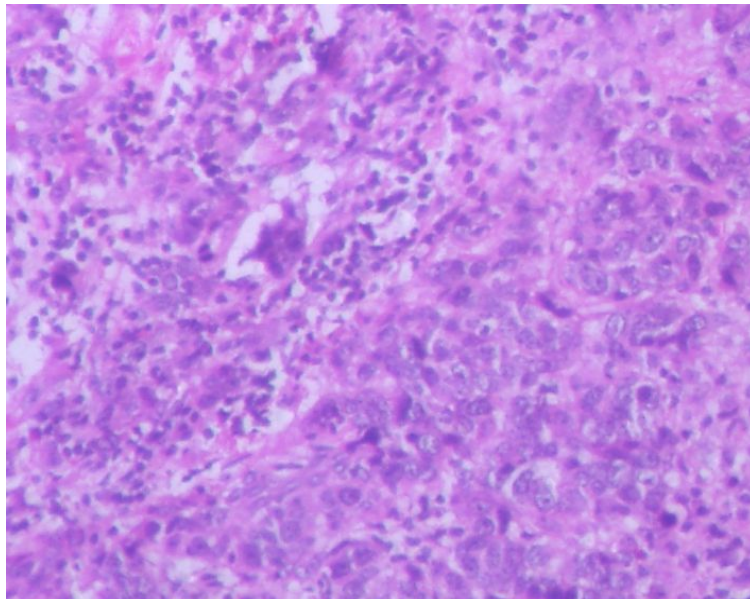


Figura 4: Metástase detectada na região medular do linfonodo no caso falso-negativo

Fonte: Gondim, 2009.

6 DISCUSSÃO

Há muito tempo, a metodologia convencional de secção única para a análise histológica dos linfonodos tem se mostrado inadequada para a detecção de metástases. Saphyr e Amorim, na década de 30, foram os primeiros a mostrar a superioridade da metodologia de múltiplas secções dos LN em relação à metodologia convencional, na detecção de metástases linfonodais em pacientes com câncer de mama. Desde então, inúmeros outros estudos tem sido realizados, em sua maioria, com linfonodos axilares de pacientes com câncer de mama, apresentando taxas de detecção de metástases variáveis, assim como, diferentes metodologias de secções utilizadas, com pouco detalhamento quanto à forma de processamento macroscópico e número de preparações histológicas. (RAMPAUL *et al.*, 2002; BENEDETTI *et al.*, 1996).

A método de secção longitudinal, a cada 2 ou 3 mm, proposta pelo CAP para análise de linfonodos sentinelas, mostrou-se superior ao exame convencional de secção única, para detecção de metástases em linfonodos axilares sentinelas e tornou-se padronizada nos laboratórios de anatomia patológica, ao redor do mundo (CARVALHO *et al.*; 2000). Na literatura, porém, sua aplicação esta restrita aos linfonodos axilares sentinelas, na maioria das vezes, no contexto do câncer de mama. A aplicação desta metodologia, para detecção de metástases em LN pélvicos, nas pacientes com câncer de colo de útero, foi realizada em apenas um único estudo. Neste trabalho, porém o objetivo do estudo não era comparar os diferentes métodos de exame anatomopatológico dos linfonodos, mas avaliar o padrão das metástases linfonodais, nas neoplasias malignas ginecológicas (BENEDETTI *et al.*, 1996). Este trabalho foi, segundo nossas referências bibliográficas, o primeiro estudo a utilizar a metodologia de múltiplas secções,

conforme as orientações do CAP, em LN pélvicos, de pacientes com neoplasia de colo de útero e compará-la com a metodologia convencional de secção única, na determinação do *status* linfonodal. A nossa escolha pelo método do CAP deveu-se, ainda, ao fato que é uma metodologia relativamente de baixo custo, por não utilizar-se de vários níveis de aprofundamento nos blocos de parafina, tampouco de IHQ. O fator econômico é um aspecto importante a ser considerado no Brasil.

A metodologia de secções múltiplas dos LN tem apresentado taxas de detecção de metástases linfonodais superiores ao exame convencional, variando amplamente entre 9% - 33% (KARALAK *et al.*, 2000) (Anexo 1). No nosso trabalho, a taxa de detecção de metástases ocultas, de 2,9%, foi bastante inferior às encontradas na literatura. Alguns aspectos devem ser considerados na análise destes achados. Nossa amostra foi menor do que a maioria dos outros trabalhos sobre secções seriais de LN realizados na literatura (Anexo 1). Por haver poucos trabalhos similares na esfera ginecológica, comparamos nossos resultados com os de estudos realizados com patologias de outros órgãos, provavelmente de comportamentos biológicos distintos. As neoplasias malignas de mama têm evolução diferente da neoplasia maligna do colo uterino, por conseguinte, não podemos definir se as diferenças de comportamento biológico, entre as duas neoplasias, teriam influência na maior detecção de metástases em LN axilares de pacientes com câncer de mama, do que nos LN pélvicos de pacientes com câncer de colo de útero. Além disto, a metodologia de secção múltipla dos LN, realizada em vários estudos do câncer de mama, diferia, em alguns aspectos, da metodologia do CAP, aplicada neste estudo. Nós realizamos apenas um nível de aprofundamento nos blocos de parafina, para satisfazermos as exigências metodológicas recomendadas pelo CAP. No entanto, a maioria dos estudos realizava mais de um

nível de aprofundamento, o que acreditamos ter influenciado nas suas taxas de detecção de metástases linfonodais superiores. No único estudo, realizado por Beneddeti *et al*, (1999), em que foi utilizada a secção longitudinal, à cada 2 ou 3 mm, em todos os LN pélvicos, de pacientes com câncer de colo de útero, foi encontrada uma taxa de 48.6% de metástases linfonodais de até 5 mm, porém, diferentemente do nosso trabalho, sua amostra foi superior (225 pacientes) e 159 delas apresentavam doença localmente avançadas. É importante enfatizar que, nossa amostra era composta por pacientes em estádios clínicos iniciais e não apresentavam, em sua maioria, fatores de mau prognóstico que poderiam justificar a presença de metástases nos linfonodos.

Nosso trabalho, apesar de utilizar metodologia de secção diferente, está em consonância com os achados de Gitsch *et al.*, (1992), que encontraram apenas uma metástase, em 111 LN pélvicos considerados negativos pela metodologia convencional, ao submetê-los a mais 2 ou 3 níveis de aprofundamento ao micrótomo.

Diferentemente da maioria dos demais estudos, tivemos a preocupação de avaliarmos o trabalho adicional requerido pela aplicação do método. Em um único estudo, segundo as nossas referências bibliográficas, foi avaliado o excesso de trabalho despendido pela metodologia de secção múltipla dos LN, através da quantificação de material utilizado e tempo gasto. Wyk *et al.*, (1999), compararam a metodologia de múltiplas secções do LN com a metodologia convencional, em pacientes com câncer de cólon e, assim como nós, relatou um maior número de materiais utilizados e tempo gasto com a metodologia de secções múltiplas e, apesar das taxas superiores de detecção de metástases linfonodais, da metodologia das secções múltiplas, chegou a sugerir que o trabalho adicional requerido

inviabilizaria esse método de análise histológica. Nós acreditamos que, o trabalho adicional requerido pela metodologia utilizada, em nosso trabalho, pode, em condições práticas, ter seu trabalho adicional reduzido. Muitas exigências metodológicas, requeridas para compararmos as técnicas de secções, podem ser desprezadas na rotina, de forma a diminuir o excesso de trabalho. Em nosso trabalho, tivemos que separar a secção 1 das demais, tanto em bloco de parafina, quanto na lâmina histológica para que pudéssemos constituir o grupo caso e o grupo controle, porém, na rotina habitual, as secções dos LN podem ser incluídas em um só bloco, resultando em uma só lâmina confeccionada para as análises de todos os linfonodos, o que reduziria muito o excesso de trabalho.

Analizamos uma média de apenas duas secções por LN, número não muito distante da rotina convencional e, a metástase linfonodal, no caso falso-negativo, foi detectada na secção 2 imediatamente próxima a secção convencional, a secção 1. Estes dados mostram a factibilidade da técnica, sem ônus excessivo para o patologista.

A taxa de 2,9% de falso-negativo encontrada, em nosso trabalho, pode parecer pequena, em comparação com os demais trabalhos e levando em consideração o trabalho requerido pelo método, porém, quando levamos esta taxa para população total, ela se torna de extrema importância, principalmente, por estarmos lidando com vidas que poderão ser salvas se corretamente diagnosticadas. A metástase linfonodal é o principal fator prognóstico e de indicação de tratamento no câncer de colo de útero (MORRICE *et al.*, 1996). Verificando o impacto, da detecção das metástases linfonodais pelo método IHQ, em LN considerados negativos pelo método convencional, na evolução das pacientes com câncer de colo de útero, Fregnani *et al.*, (2006), relataram um aumento das taxas de recorrência e

diminuição da sobrevida livre de doença, nas pacientes que apresentavam metástases linfonodais ao exame IHQ, o que mostra a importância da necessidade de uma correta avaliação histológica dos linfonodos. Além disto, a RXT adjuvante ao tratamento cirúrgico, de pacientes com linfonodos positivos, diminui as taxas de recorrência (FREGNANI *et al.*, 2006). Samlal e Van der Velden (1999) também relataram que as pacientes com câncer de colo de útero, com alto risco de recorrência da doença, são aquelas com linfonodos pélvicos microscopicamente comprometidos por metástases e, pacientes com linfonodos positivos que recebem RXT pélvica após HRA tem uma significativa melhora do controle local quando comparadas com as pacientes que apresentavam metástases linfonodais e não recebem RXT após tratamento cirúrgico. Portanto, é necessária uma análise histológica mais acurada dos LN, pois, se as pacientes forem erroneamente diagnosticadas como negativas, pelo exame convencional, deixarão de receber tratamento apropriado e apresentarão evolução imprevisível, senão drástica. A paciente falso-negativa, do nosso estudo, apresentou metástase linfonodal, não detectada pelo método convencional, em apenas um LN em 17 avaliados, o que mudou seu estadiamento, conseqüentemente, alterando o prognóstico e a forma de tratamento adjuvante a que se submeteria. Este dado é compatível com os achados de Wyk *et al.*, (1999), que ao submeter os linfonodos, de pacientes com câncer de cólon, a metodologia de secção múltipla, semelhante à utilizada por nós, modificou o estadiamento de apenas uma em 72 pacientes.

Em vista da nossa pequena amostra, realizamos apenas análises estatísticas descritivas, não sendo possível estabelecer relação entre as características clínicas e os achados de metástases linfonodais, porém, algumas considerações podem ser feitas dos resultados encontrados.

Fatores prognósticos como, invasão angiolinfática e comprometimento de margens parametriaes e tamanho do tumor são bem conhecidos e responsáveis por disseminação linfonodal (SINGH *et al.*, 2004). Rutledge *et al.*, (1972), relataram que a invasão angiolinfática e a extensão parametrial são fatores preditivos de metástases linfonodais. Kamelle *et al.*, (2004), também encontraram grande associação entre a presença de invasão angiolinfática, extensão parametrial e a presença de metástases linfonodais. Marciolé *et al.*, (1999), verificaram em seu trabalho que as metástases linfonodais ocorreram apenas em tumores com invasão angiolinfática. Trappen *et al.*, (2001), observaram, em seu estudo, elevada frequência de metástases linfonodais em pacientes com invasão angiolinfática e ausência de metástases linfonodais, nas pacientes sem invasão angiolinfática. Contradizendo todos estes trabalhos, no caso falso-negativo, de nosso estudo, os fatores como invasão angiolinfática, margens parametriaes comprometidas, não estavam presentes. Este achado, porém, se assemelha aos resultados encontrados por Lentz *et al.*, (2004), que não verificaram correlação entre tais características e o encontro de metástases em LN considerados negativos pela metodologia convencional, através da técnica IHQ. O tamanho tumoral também está associado à ocorrência de metástases linfonodais. Piver *et al* (1975) encontraram importante associação entre o tamanho do tumor e as metástases linfonodais. Tumores grandes estavam associados a taxas de metástases linfonodais de 37%, em seu estudo. Bloss *et al.*, (1992), Finan *et al.*, (1992), e Landoni *et al.*, (1997), também relataram uma incidência de 30%, 44% e 31% de metástases linfonodais em pacientes com grandes tumores. Nosso caso falso-negativo, também apresentava grande tamanho tumoral, o que corrobora a associação entre o tamanho do tumor e a incidência de metástases linfonodais. Mais ainda, Juretzka *et al* (2004) que encontraram

correlação entre a detecção de metástases linfonodais e tumores maiores que 4 cm, valor equivalente ao tamanho do tumor do nosso caso falso negativo que foi de 5 cm. Neste trabalho, a invasão angiolinfática também foi considerada responsável pelos seus achados, o que não foi verificado em nosso estudo.

Houve diferença no número total de LN ressecados nas pacientes que não apresentaram metástases em nenhum dos grupos, em comparação com as que apresentaram metástases em ambos os grupos e no caso considerado falso-negativo. Nas primeiras, o número foi inferior ao encontrado nas duas últimas e isto tem algumas implicações clínicas. A linfadenectomia pélvica bilateral realizada de forma sistemática é o tratamento padrão para as neoplasias malignas de colo de útero, porém não é isenta de complicações como linfedema, trombose venosa entre outras. Estas complicações são motivos de alguns questionamentos quanto à necessidade de sua realização rotineira, no tratamento desta neoplasia. Apesar disto, a linfadenectomia pélvica continua sendo considerada como tratamento padrão ouro (PIETERSE *et al.*, 2007). Em estudo analisando as taxas de detecção de metástases linfonodais, em pacientes com câncer de colo de útero, através de análise IHQ, Lentz *et al.*, (2004), mostraram que o fator que mais influenciou na detecção das metástases foi o número de LN ressecados. O número de mais de 20 LN ressecados por paciente, teve significância estatística em seu trabalho ($p < 0,001$). Isto significa que uma linfadenectomia completa de todos os LN pélvicos, pelos quais as metástases se disseminam, representa a melhor forma de determinação do status linfonodal. O número médio de 13 LN retirados por paciente, em nosso estudo, foi inferior ao da maioria dos estudos relativos detecção de metástases linfonodais na neoplasia de colo de útero. O número médio de 19 linfonodos retirados por paciente relatados nos estudos de Pieterse *et al.*, (2007),

Juretzka *et al.*, (2004), e Lentz *et al.*, (2004), provavelmente foi superior pois abrangiam cadeias linfonodais, como as aórtica e ilíacas comuns, não abordadas nas nossas pacientes. Além disto, em 4 das nossas pacientes, não foram retirados LN obturatórios. Contudo, nossos achados corroboram as afirmações de Lentz *et al.*, (2004) de que há necessidade de um maior número de linfonodos disponíveis para as análises histológicas para que se melhore as taxas de detecção de metástases linfonodais. Encontramos, na paciente falso-negativa, 17 LN ressecados, que foi superior do que a média de linfonodos examinados das pacientes consideradas negativas e positivas, para detecção de metástases linfonodais, em ambos os grupos caso e controle, que foi de 13 e 15,8 LN por paciente, respectivamente.

O tamanho médio dos LN, encontrado em nosso estudo, nas pacientes consideradas negativas para metástases foi de 12 mm, de 19 mm nas positivas e de 13 mm na falso-negativa. Esta diferença nos tamanhos médios dos linfonodos também tem implicações clínicas em favor da completude da linfadenectomia. No caso falso-negativo, o achado de metástase em um LN pequeno, similar aqueles das pacientes negativas, contradiz a argumentação em favor da realização do *sampling* linfonodal, que é a retirada somente dos linfonodos aumentados ou palpáveis, no tratamento do câncer de colo de útero, pois, a metástase pode ocorrer em qualquer tamanho de LN e, inclusive, nos LN menores, não palpáveis. Há também implicações metodológicas, em favor da realização de secções seriais dos LN, nestes dados. Wilkinson *et al.*, (1974), afirmaram que, quanto maior a quantidade de material a ser analisado, maior a chance de detecção de metástases linfonodais e que as chances de detecção de metástases linfonodais dependem do tamanho do linfonodo, da metodologia de secção utilizada e da localização da metástase. O achado de metástases em LN de maior tamanho, em nosso estudo, está de acordo

com os achados de Wilkinson *et al.*, (1974), que afirmaram, em seu trabalho, que existe maior chance de detecção de metástases linfonodais quanto maior for a área de superfície exposta do linfonodo. A maior quantidade de material requerido para as análises histológicas também é satisfeita pela metodologia de cortes seriais, além de outras técnicas mais recentes.

Alguns estudos tem sido realizados com o objetivo de ter este ganho a mais de material para as análises histológicas. A lipoaspiração de toda a gordura pélvica e o uso de solventes químicos na gordura do produto de linfadenectomia são as formas mais recentes de aumentar o número de linfonodos disponíveis para as análises. Estes estudos mostraram uma melhora na determinação das metástases linfonodais por aumentarem a quantidade de material disponível para as análises. A lipoaspiração da gordura pélvica ainda é muito recente, sua técnica ainda não encontra-se bem delineada para que possa ser reproduzida, estando restrita a trabalhos científicos e o uso de solventes químicos tem perdido adeptos devido ao potencial tóxico da técnica. Neste aspecto, a secção múltipla dos linfonodos mostra-se importante, por permitir este ganho de material para as análises, de forma inócua, relativamente barata e, sobretudo, de fácil reprodutibilidade (HORN *et al.*, 2004; WYK *et al.*, 2007).

Atualmente, as metodologias utilizadas, para melhorar as taxas de detecção de metástases linfonodais, baseiam-se na utilização de técnicas IHQ e aplicação de métodos de biologia molecular. Estas técnicas conseguem detectar metástases linfonodais em tamanhos menores que as detectadas pela metodologia convencional e, desta forma, tem recebido destaque nos estudos de detecção de metástases linfonodais (JURETZKA *et al.*, 2004).

A utilização da IHQ para detecção de metástases linfonodais, tem mostrado, ao longo dos anos, resultados superiores aos das secções seriais de linfonodos. Em um dos maiores estudos realizados até hoje, o International Ludwig Breast Cancer Group examinou linfonodos axilares negativos de 736 pacientes e encontrou 7% de metástases ocultas utilizando secções múltiplas dos linfonodos apenas e 20% de detecção utilizando técnicas de IHQ (COTE *et al.*, 1999). Os dados da literatura mostram que a técnica IHQ melhora as taxas de detecção de metástases linfonodais entre 6 – 20%. (HORN *et al.*, 2001). Alguns poucos estudos relacionados à detecção de metástases linfonodais ocultas no câncer de colo de útero, mostraram que a utilização da IHQ também melhorou as taxas de detecção de metástases linfonodais ocultas. Juretzka *et al.*, (2004), encontraram uma taxa de detecção de metástases ocultas de 8%, em 62 pacientes consideradas negativas para metástases linfonodais, pela metodologia convencional. Lentz *et al.*, (2004), em seu estudo com 132 pacientes, descreveram uma taxa de 15% de detecção de metástases ocultas.

A utilização de métodos de biologia molecular para detecção de metástases linfonodais tem revelado taxas de detecção superiores aos dos estudos baseados na utilização de IHQ. Van trappen *et al.*, (2001), avaliaram 156 linfonodos, de 32 pacientes portadoras de câncer de colo de útero, em estádios clínicos iniciais e encontrou uma taxa de 50% de detecção de metástases ocultas, utilizando técnicas quantitativas de PCR. Mais recentemente, estudos com métodos de biologia molecular para detecção do DNA do vírus HPV, em LN pélvicos de pacientes com câncer de colo de útero, tem revelado associação entre a presença do DNA viral e as taxas de recorrência da doença e prognóstico. Em estudo realizado por Burnett *et al.*, (2003), cinco entre seis pacientes com recorrência apresentavam positividade para o HPV-18 em seus linfonodos. Lukaszuk *et al.*, (2004), encontraram o dobro de

positividade, nos LN pélvicos, para DNA do HPV em relação à detecção de metástases. Estes estudos abrem um novo leque de aplicações de métodos de biologia molecular no entendimento da fisiopatologia das metástases linfonodais.

As técnicas de secções seriais dos LN não devem ser descartadas em vista de sua menor taxa de detecção de metástases linfonodais. As novas técnicas IHQ e de biologia molecular apresentam algumas desvantagens e encontram, na literatura, estudos que contradizem esta superioridade desta técnica em relação às sessões seriais. Gitsch *et al.*, (1992), avaliaram 111 linfonodos, de 158 pacientes, utilizando análise IHQ para detecção de metástases e não detectou nenhuma. Horn *et al.*, (2001), não detectaram nenhuma metástase, em 263 LN avaliados pela IHQ. Comparando a técnica de secções seriais com a IHQ, em LS inguinais, de pacientes com câncer de vulva, Moore *et al.*, (2003), concluíram que a adição de IHQ às secções seriais na avaliação dos LS, não aumentam as taxas de detecção de metástases. Zhang *et al.*, (1998), descreveram que secções à 20, 50 e 70% do linfonodo podem detectar a maioria das metástases linfonodais. Soares *et al.*, (2007), realizou múltiplas secções seriais em LS e não sentinelas, em 36 pacientes com câncer de mama e comparou-a com a análise IHQ para detecção de metástases. Verificou que a análise IHQ apresentou resultados similares aos das secções seriais, na detecção de metástases ocultas. Diferentemente do nosso estudo, eles realizaram secções transversais, a cada 2 – 3 mm, nos linfonodos e utilizaram mais de um nível de aprofundamento ao micrótomo. Os métodos de biologia molecular também recebem críticas. O material genético, de células tumorais, detectado pelas técnicas de biologia molecular, pode representar apenas células mortas pelo sistema imunológico, internalizadas em células imunocompetentes, como os macrófagos, não tendo significância clínica (HORN *et*

al., 2001). Estudos recentes foram ineficazes em mostrar quaisquer valor prognóstico da detecção de DNA – HPV em LN de pacientes com carcinoma da cérvix uterina (BAAY *et al.*, 2007). Além disto, as análises IHQ e de biologia molecular ainda apresentam a desvantagem de serem de alto custo e não padronizadas na maioria das rotinas histológicas, estando restrita, na maioria das vezes, a pesquisa científica, nos grandes centros (WYK *et al.*, 2007).

Apesar de baixa taxa de detecção de metástases ocultas, através de metodologia de secções seriais, encontrada em nosso estudo, ele mostrou que a metodologia convencional precisa ser reavaliada. Diante da ausência de consenso sobre a melhor forma de análise anatomopatológica dos LN e da importância do papel das metástases linfonodais nas neoplasias malignas, torna-se imperativo a realização de mais estudos de comparação, entre os diferentes métodos, com finalidade de melhorar as taxas de detecção de metástases linfonodais. Outras metodologias de secções seriais, como a proposta por Soares *et al.*, (2007), precisam ter sua validade comprovada e comparada com as recentes técnicas de análises histológicas, como a IHQ e as técnicas de biologia molecular, em mais trabalhos científicos, em um número maior de pacientes.

7 CONCLUSÃO

A metodologia do CAP, para análise dos linfonodos sentinelas axilares de pacientes com câncer de mama, inclusão de todas as secções para análise histológica, aplicada ao produto de linfadenectomia pélvica, de pacientes portadoras de câncer de colo de útero em estádios I e II, detectou mais metástases linfonodais que a metodologia convencional, de secção única, de cada linfonodo.

A frequência de metástase linfonodal adicional observada, com a utilização da metodologia proposta pelo CAP, no produto de linfadenectomia pélvica de pacientes com câncer de colo de útero, foi de 2,9%.

Apesar de sua superior taxa de detecção de metástases, houve maior gasto de materiais utilizados e de tempo despendido com a metodologia, proposta pelo CAP, em relação ao método convencional do exame de secção única, de cada linfonodo. O dobro de tempo e materiais foi gasto com a utilização da metodologia proposta pelo CAP.

REFERÊNCIAS

ABREU E LIMA, M.C.C. Relatório anatomopatológico em carcinoma de mama: fatores morfológicos tradicionais. **Rev Bras Mastol.** 2001;11:104-112.

AJCC. American Joint Committee on Câncer Chapter 28: Cervix Uteri. In: Greene FL, Page DL, Fleming ID, *et al.*, eds. **AJCC Cancer Staging Manual.** 6th ed. New York: Springer, 2002:260.

BAAY, M.F.D.; KOUDSTAAL, J.; HOLLEMA, H.; DUK, J.M.; BURGER, M.P.M.; QUINT, W.G.V.; STOLZ, E.; HERBRINK, P. Detection of HPV-16 DNA by PCR in: histologically cancer free lymph nodes from patients with cervical cancer. **J Clin Pathol** 1997;50:960-961.

BADER, A.A.; WINTER, R.; HAAS, J.; TAMUSSINO, K.F. Where to look for the sentinel lymph node in cervical cancer. **Am J Obstet Gynecol** 2007;197:678e1-678e7.

BALEGA, J.; TRAPPEN, P.O.V. The sentinel node in gynaecological malignancies. **Cancer Imaging.** 2006;6:7-15.

BENEDETTI-PANICI, P.; MANESCHI, F.; SCAMBIA, G.; GREGGI, S.; CUTILLO, G.; DANDRAE, G.; RABITTI, C.; CORONETTA, F.; CAPELLI, A.; MANCUSO, S. Lymphatic spread of cervical cancer: An anatomical and pathological study based on 225 radical hysterectomies with systematic pelvic and aortic lymphadenectomy. **Gynecologic Oncology.** 1996;62:19-24.

BLOSS, J.D.; BERMAN, M.L.; MUKHERJEE, J.; MANETTA, A.; EMMA, D. Ramsanghani NS. Bulky stage IB cervical carcinoma managed by primary radical hysterectomy followed by tailored radiotherapy. **Gynecologic Oncology.** 1992;47:21-27.

BURNETT, A.F.; ROMAN, L.D.; OMEARA, A.T. *et al.* Radical vaginal trachelectomy and pelvic lymphadenectomy for preservation of fertility in early cervical carcinoma. **Gynecologic Oncology.** 2003;88:419-423.

CARR, I.; PATH, F.R.C.; ORR, F.W. Invasion and metastasis. **Can Med Assoc J.** 1983;128:1164-1167.

CARVALHO, F.M.; FILHO, O.G. O patologista e o linfonodo sentinela. **Revista Brasileira de Mastologia.** 2003;13:63-65.

COTE, R.J.; PETERSON, H.F.; CHAIWUB, B.; GELBER, R.D.; GOLDBIRSCHE, A.; CASTIGLIONE-GERTSCH, M.; GUTERSON, B.; NEVILLE, A.M. Role of

immunohistochemical detection of lymph-node metastases in management of breast cancer. **The Lancet**. 1999;354:896-900.

CREASMAN, W.T.; RUTLEDGE, F.N. Carcinoma *in situ* of the cervix. **Obstet Gynecol**. 1972;3:373.

CREASMAN, W.T.; ZAINO, R.; MAJOR, F.J. Early invasive carcinoma of the cervix (3 to 5 mm invasion): Risk factors and prognosis; A Gynaecologic Oncology Group Study. **AM J Obstet Gynecol**. 1998;178:62-70.

CSERNI, G. A Model for determining the optimum histology of sentinel lymph nodes in breast cancer. **J Clin Pathol**. 2004;57:467-471.

CSERNI, G. Complete sectioning of axillary sentinel nodes in patients with breast cancer. Analysis of two different step sectioning and immunohistochemistry protocols in 246 patients. **J Clin Pathol**. 2002;55:926-931.

CSERNI, G. Axillary staging of breast cancer and the sentinel node. **J Clin Pathol**. 2000;53:733-741.

FERLAY, J.; BRAY, F.; PISANI, P. **GLOBOCAN 2000**: Cancer incidence, mortality and prevalence worldwide, Version 1.1, IARC Cancer Base no. 5, Lyon: IARC Press, 2001.

FINAN, M.A.; DECESARE, S.; FIORICA, J.V.; CHAMBERS, R.; HOFFMAN, M.S.; KLINE, R.C *et al*. Radical hysterectomy for stage IB1 vs IB2 carcinoma of the cervix: a gynecologic oncology group study. **Gynecology Oncology**. 1990;38:352-357.

FITZGIBBONS, P.L.; PAGE, D.L.; WEAVER, D.; THOR, A.D.; ALFRED, D.C.; CLARK, G.M.; RUBY, S.G.; OMALLEY, F.; SIMPSON, J.F.; CONNOLLY, J.L.; HAYES, D.F.; EDGE, S.B.; LICHTER, A.; SCHINNITT, S.J. Prognostic factors in breast cancer. College American of Pathologists Consensus Statement 1999. **Arch Pathol Lab Med**. 2000;124:966-978.

FRANCO, E.L.; DUARTE-FRANCO, E.; FERENCZY, A. Cervical cancer: epidemiology, prevention and the role of human papillomavirus infection. **Can Med Assoc J**. 2001;164:1017-1025.

FREGNANI, J.H.T.G.; LATORRE, M.R.D.O.; NOVIK, P.R.; LOPES, A.; SOARES, F.A. Assessment of pelvic lymph node micrometastatic disease in stages IB and IIA of carcinoma of the uterine cervix. **Int J Gynecol Cancer**. 2006;16:1188-1194.

GARLAND, S.M. Human papillomavirus update with a particular focus on cervical disease. **Pathology**. 2002;34: 213-224.

GRAHAM, S.; PRIORE, R.; GRAHAM, M. Genital cancer in wives of penile cancer patients. **Cancer**. 1979;44:1870-1874.

GIRARDI, F.; PICKEL, H.; WINTER, R. Pelvic and parametrial lymph nodes in the quality control of the surgical treatment of cervical cancer. **Gynecologic Oncology**. 1993;50:330-333.

GITSCH, G.; REINTHALLER, A.; KOHLBERGER, P.; TATRA, G.; BREITENECKER, G. Immunohistochemistry in pelvic nodes of patients with cervical cancer. *British Journal of Obstetrics and Gynaecology*. 1992;99:265-267.

HENRIKSEN, E. The lymphatic spread of carcinoma of the cervix and the body of the uterus: a study of 420 necropsies. **Am J Obstet Gynecol**. 1949;58:924.

HOFFMAN, M.S. Extent of radical hysterectomy: evolving emphasis. **Gynecologic Oncology**. 2004;94:1-9.

HORN, L.C.E.; FISCHER, U.; HOCKEL, M. Occult tumor cells in surgical specimens from cases of early cervical cancer treated by liposuction-assisted nerve-sparing radical hysterectomy. **Int J Gynecol Cancer**. 2001;11:159-163.

HORN, L.C.E.; BRAUMANN, U.D.B.; FISCHER, U.; BILEK, K.; RICHTER, C.E.; EINENKEC, J. Occult tumor cells in pelvic lymph nodes and parametrial tissue of small-sized FIGO IB1 squamous cells carcinomas of the uterine cervix – results of a pilot study. **Pathology**. 2005;201:513-516.

INOUE, T.; MORITA, K. The prognostic significance of number of positive nodes in cervical carcinoma stages IB, IIA and IIB. **Cancer**. 1990;65:1923-1927.

ISOZAKI, H.; OKAJIMA, K.; FUJII, K. Histological evaluation of lymph node metastasis on serial sectioning in gastric cancer with radical lymphadenectomy. **Hepatogastroenterology**. 1997;44:1133-1136.

JAY, N.; MOSCICKI, A.B. Human papillomavirus infection in women with HIV disease: prevalence, risk and management. **AIDS Read**. 2000;10:659-668.

JURETZKA, M.M.; JENSEN, K.C.; LONGACRE, T.A.; TENG, N.N.; HUSAIN, A. Detection of pelvic lymph node micrometastasis in stage IA2 – IB2 cervical cancer by immunohistochemical analysis. **Gynecologic Oncology**. 2004;93:107-111.

KAMELLE, S.A.; RUTLEDGE, T.L.; TILLMANN, T.D.; GOULD, N.S.; WRIGHT, J.D.; COHN, D.E.; HERZOG, T.J.; RADER, J.S.; GOLD, M.A.; JOHNSON, G.A.; WALKER, J.L.; MANNEL, R.S.; MCMEEKIN, D.S. Surgical-pathological predictors of disease-free survival and risk groupings for IB2 cervical cancer: do the traditional models still apply? **Gynecologic Oncology**. 2004;94:249-255.

KAMURA, T.; SHIGEMATSU, T.; KAKU, T. Histopathological factors influencing pelvic lymph nodes metastasis in two or more sites in patients with cervical carcinoma undergoing radical hysterectomy. **Acta Obstet Gynecol Scand**. 1999;78:452-459.

KARALAK, A.; HOMCHA-EM, P.; Occult axillary lymph node metastases discovered by serial section in node negative breast cancer. **J Med Assoc Thai**. 1999;82:1017-1019.

LANDE, J.V.; TORRENGA, B.; RAIJMAKERS; HOEKSTRA. O.S.; BAAL, M.W.V.; BROLMANN, A.M.; VERHEIJEN, R.H.M. Sentinel lymph node detection in early stage uterine cervix carcinoma: A systematic review. **Gynecologic Oncology**. 2007;106:604-613.

LANDONI, F.; COLOMBO, A.; PLACA, F.; MILANI, R.; PEREGO, P. Randomized study of radical surgery versus radiotherapy for stage IB-IIA cervical cancer. **The Lancet**. 1997;350:535-540.

LEE, J.; LEE, K.B.; LEE, S.K.; PARK, C.Y. Pattern of lymph node metastasis and optimal extent of pelvic lymphadenectomy in FIGO stage IB cervical cancer. **J Obstet Gynaecol Res**. 2007;3:288-293.

LEE, J.K.T. Imaging modalities for lymph nodes. **The Western Journal of medicine**. 1986;144:76-77.

LENTZ, S.E.; MUDERSPACH, L.I.; FELIX, J.C.; YE, W.; GROSCHEIN, S.; AMEZCUA, C.A. Identification of micrometastasis in histologically negative lymph nodes of early stage cervical cancer patients. **Obstetrics and Gynecology**. 2004;6:1204-1210.

LOPES, L.A.F.; NICOLAU, S.M.; BARACAT, F.F.; BARACAT, E.C.; GONÇALVES, W.J.; SANTOS, H.V.B.; LOPES, R.G.; LIPPI, U.G. Sentinel lymph node in endometrial cancer. **Int J Gynecol Cancer**. 2005;1:1-5.

LUKASZUK, K.; LISS, J.; WOZNIAK, I.; EMERICH, J.; WOJCIKOWSKI, C. HPV and histological status of pelvic lymph node metastases in cervical cancer: a prospective study. **J Clin Pathol**. 2004;57:472-476.

MARCHIOLÉ, P.; BUÉNERD, A.; BENCHAIIB, M.; NEZHAT, K.; DARGENT, D.; MATHEVET, P. Clinical significance of lympho vascular space involvement and lymph node micrometastases in early-stage cervical cancer: A retrospective case-control surgico-pathological study. **Gynecologic Oncology**. 2005;97:727-732.

MCGRATH, S.; CROSS, S.; PRITCHARD, S.A. Histopathological assessment of lymph nodes in upper gastrointestinal cancer: does triple leveling detect significantly more metastases? **J Clin Pathol**. 2007;12:1-9.

MILLION, R.R.; RUTLEDGE, F.; FLETCHER, G.H. Stage IV carcinoma of the cervix with bladder invasion. **Am J Obstet Gynecol**. 1972;113:239-244.

MOORE, R.G.; GRANAI, C.O.; GAJEWSKI, W.; GORDINIER, M.; STEINHOFF, M.M. Pathologic evaluation of inguinal sentinel lymph nodes in vulvar cancer patients: a comparison of immunohistochemical staining versus ultrastaging with hematoxylin and eosin staining. **Gynecologic Oncology**. 2003;91:378-382.

MORRICE, P.; CASTAIGNE, D.; PAUTIER, P.; REY, A.; MEDER, C.H.; LEBLANC, M.; DUVILLARD, P. Interest of pelvic and paraortic lymphadenectomy in patients with stage IB and II cervical carcinoma. **Gynecologic Oncology**. 1999;73:106-110.

MURRAY, C.A.; LEONG, W.L.; MCCREADY, D.R.; GHAZARIAN, D.M. Histopathological patterns of melanoma metastases in sentinel lymph nodes. **J Clin Pathol**. 2004;57:64-67.

PICREN, J.W. Significance of occult metastasis: a study of breast cancer. **Cancer**. 1961;14:1266-1271.

PIETERSE, Q.D.; KENTER, G.G.; GAARENSTROOM, K.N.; PETERS, A.A.W.; WILLEMS, S.M.; FLEUREN, G. J.; TRIMBOS, J.B.M.Z. The number of pelvic lymph nodes in the quality control and prognosis of radical hysterectomy for the treatment of cervical cancer. **EJSO**. 2006;33:216-221.

PIVER, M.S.; CHUNG, W.S. Prognostic significance of cervical lesion size and pelvic node metastases in cervical carcinoma. **Obstet Gynecol.** 1975;46:507-510.

RAMPAUL, R.S.; MIREMADI, A.; PINDER, S.E.; LEE, A.; ELLIS, I.O. Pathological validation and significance of micrometastasis in sentinel nodes in primary breast cancer. **Breast Cancer Research.** 2001;3:113-116.

ROH, J.W.; SEO, S.S.; LEE, S. Role of positron emission tomography in pre treatment lymph node staging of uterine cervical cancer: a prospective surgicopathologic correlation study. **Eur J Cancer.** 2005;41:2086-2092.

RUTLEDGE, T.L.; KAMELLE, S.A.; TILLMANN, T.D.; GOULD, N.S.; WRIGHT, J.D.; COHN, D.E.; HERZOG, T.J.; RADER, J.S.; GOLD, M.A.; JOHNSON, G.A.; WALKER, J.L.; MANNEL, R.S.; MCMEEKIN, D.S. A comparison of stages IB1 and IB2 cervical cancers treated with radical hysterectomy. Is the size the real difference? **Gynecologic Oncology.** 2004;95:70-76.

SAMLAL, R.A.K.; VAN, D.E.R.; VELDEN, J. Early cervical carcinoma: how to manage high-risk patients after radical hysterectomy. **Eur J Obstet Gynecol.** 1999;85:137-139.

SAPIR, O.; AMORIN, G.D. Obscure axillary lymph node metastasis in carcinoma of the breast. **Cancer.** 1948;1:238-241.

SCHEIDLER, J.; HRICAK, H.; YU, K.K.; SUBAK, L.; SEGAL, M.R. Radiological evaluation of lymph node metastases in patients with cervical cancer. A meta analysis. **JAMA.** 1997;278:1096-1101.

SEVIN, B.U.; LU, Y.; BLOCH, D.A.; NADJI, M.; KOECHLI, O.R.; AVARETTE, H.E. Surgically defined prognostic parameters in patients with early cervical carcinoma. A multivariate survival tree analysis. **Cancer.** 1996;78:1438-1446.

SCHIFFMAN, M.H.; BRINTON, L.A.; DEVESA, S.S. Cervical cancer. In: Schottenfeld D, Fraumeni JF, (ed). **Cancer epidemiology and prevention.** New York: Oxford University Press, 1996:1090-1116.

SHIGEMATSU, N.; ITO, H.; NISHIGUCHI, I. *et al.* Prognostic factors of cervical carcinomas treated with postoperative radiotherapy. **Nippon Igaku Hoshansen Gakkai Zasshi.** 1997;57:28-33.

SHINGAKI, S.; OHTAKE, K.; NOMURA, T.; NAKAJIMA, T. The value of single versus multiple sections for detection of lymph node metastasis. **J Oral Maxillofac Surg.** 1991;49:461-463.

SOARES, C.T.; FREDERIGUE-JUNIOR, U.; LUCA, L.A. Anatomopathological analysis of sentinel and nonsentinel lymph nodes in breast cancer: Hematoxylin-eosin versus immunohistochemistry. **International Journal of Surgical Pathology.** 2007;15:358-368.

SINGH, N.; ARIF, S. Histopathologic parameters of prognosis in cervical cancer – a review. **Int J Gynecol Cancer.** 2004;14:741-750.

TORRENGA, H.; RAHUSEN, F.D.; MEIJER, S.; BORGSTEIN, P.J.; DIEST, P.J.V. Sentinel node investigation in breast cancer: detailed analysis of the yield from step sectioning and immunohistochemistry. **J Clin Pathol.** 2001;54:550-552.

TRAPPEN, P.O.V.; GYSELMAN, V.G.; LOWE, D.G.; RYAN, A.; ORAM, D.H.; BOSZE, P.; WEEKES, A.R.; SHEPHERD, J.H.; DORUDI, S.; BUSTIN, S.A.; JACOBS, I.J. Molecular quantification and mapping of lymph node micrometastases in cervical cancer. **The Lancet.** 2001;357:15-20.

TRAPPEN, P.O.V.; PEPPER, M.S. Lymphangiogenesis and lymph node microdissemination. **Gynecologic Oncology.** 2001;82:1-3.

VAN DIEST, P.J. Histopathological workup of sentinel lymph nodes: how much is enough? **J Clin Pathol.** 1999;52:871-873.

VERRIL, C.; CARR, N.J.; SMITH, E.W.; SEEL, E.H. Histopathological assessment of lymph nodes in colorectal carcinoma: does triple leveling detect significantly more metastases? **J Clin Pathol.** 2007;57:165-67.

WILKINSON, E.J.; HAUSE, L. Probability in lymph node sectioning. **Cancer.** 1974;33:1269-1274.

WINKELSTEIN, W. Smoking and cervical cancer: current status – a review. **Am J Epidemiol.** 1990;131:945-957.

WYK, Q.V.; HOSIE, K.B.; BALSITIS, M. Histopathological detection of lymph node metastases from colorectal carcinoma. **J Clin Pathol.** 2007;53:685-687.

YAMAMOTO, N.; KATO, Y.; YANAGISAWA, A.; OHTA, H.; TAKAHASHI, T.; KITAGAWA, T. Predictive value of genetic diagnosis for cancer micrometastasis. **Cancer**. 1997;80:1393-1398.

ZHANG, P.J.; REISNER, R.M.; NANGIA, R. *et al.* Effectiveness of multiple-level sectioning in detecting axillary nodal micrometastasis in breast cancer. **Arch Pathol Lab Med**. 1998;122:687-690.

APÊNDICE

APÊNDICE A

Termo de consentimento livre e esclarecido

Você está convidado a participar, como voluntário, em uma pesquisa. Após ser esclarecido sobre as informações a seguir, no caso de aceitar fazer parte do estudo, assine ao final deste documento, que está em duas vias. Uma delas é sua, e a outra é do pesquisador responsável. Em caso de recusa, você não será penalizado de forma alguma.

A pesquisa se intitula: Método de análise anatomopatológica de linfonodo sentinela aplicado ao câncer de colo de útero: impacto sobre a determinação do status linfonodal. Visa determinar se a utilização da análise anatomopatológica de linfonodo sentinela, estabelecida pelo Colégio Americano de Patologistas para linfonodos axilares de pacientes com câncer de mama, possibilitará maior detecção de metástases em linfonodos de pacientes com câncer de colo de útero, em comparação com a análise convencional. Esperamos, através desta pesquisa, melhorarmos a forma de análise dos linfonodos e, conseqüentemente, possibilitarmos uma melhor forma de tratamento aos pacientes.

Utilizaremos para as análises as peças cirúrgicas que compreendem o útero, anexos e principalmente os linfonodos pélvicos, em quais aplicaremos a metodologia proposta pelo Colégio Americano de Patologistas, através da secção serial de todos os linfonodos em comparação com a metodologia convencional de uma secção única dos linfonodos apenas. Os dados clínico-patológicos serão recolhidos confidencialmente dos prontuários médicos de cada paciente.

De forma alguma, haverá prejuízo às pacientes, pois utilizaremos, apenas, as peças cirúrgicas para as análises. Além da análise anatomopatológica em teste, será efetuada a técnica de histopatológica padrão, adotada e consagrada em todo o mundo, o que garante para cada paciente que sua patologia seja adequadamente manejada.

A pesquisa será efetuada no departamento de anatomia patológica do Hospital Napoleão Laureano, em João Pessoa-Pb, e os dados recolhidos serão utilizados para fins exclusivamente científicos. O responsável pelo projeto é o médico Augusto César dos Santos Barbosa Gondim, Dr Alexandre Rolim da Paz e a Dra Maria do Carmo de Abreu e Lima. Qualquer dúvida, entrar em contato pelo telefone 3015-6200.

Nome _____ e _____ assinatura _____ do pesquisador:.....

Consentimento da participação da pessoa como sujeito

Eu,.....

.....

RG....., N° do prontuário....., abaixo assinado, concordo em participar do estudo esclarecido pelo pesquisador Augusto César dos Santos Barbosa Gondim sobre a pesquisa, os procedimentos nela envolvidos, assim como possíveis riscos e benefícios decorrentes de minha participação. Foi-me garantido que posso retirar meu consentimento a qualquer momento, sem que isto leve a qualquer penalidade ou interrupção da minha assistência.

Local _____ e

Data.....

Nome _____ do _____ sujeito _____ ou

responsável:.....

Presenciamos a solicitação de consentimento, esclarecimentos sobre a pesquisa e aceite do sujeito em particular

Testemunhas (não ligadas à equipe de pesquisadores)

Nome:

.....

Assinatura:.....

Nome:

.....

Assinatura:

.....

APÊNDICE B

Ficha de coleta de dados clínicos e anatomopatológicos

Nome:

Idade:

Cor: () branca () parda () negra

Fumo: () Sim () Não

Conização prévia: () Sim () Não

Estadiamento clínico: () Ia2 () Ib1 () Ib2 () IIa

Tipo Histológico: () Carcinoma Epidermóide () Adenocarcinoma

() Outros Qual?.....

Grau Histológico: () Grau I () Grau II () Grau III

Tamanho do Tumor em cm:

Espessura do tumor em cm:

Invasão angolinfática: () sim () não

Invasão de paramétrio: () sim () não

Comprometimento de margem vaginal: () sim () não

APÊNDICE C

Ficha de coleta de dados anatomopatológicos dos grupos caso e controle

		Grupo Caso								Grupo Controle		
Linfonodos ilíacos Direitos	linfonodos em mm	Metástase sim ou não	Local no linfonodo	Metástase em mm	Número de lâminas	Número de secções	Número da secção	Tempo Segundos	Número de blocos	Metastase sim ou não	Tempo Segundos	Local no linfonodo
Linfonodo 1												
Linfonodo 2												
Linfonodo 3												
Linfonodo 4												
Linfonodos ilíacos Esquerdos												
Linfonodo 1												
Linfonodo 2												
Linfonodo 3												
Linfonodo 4												
Linfonodos obturadores Direitos												
Linfonodo 1												
Linfonodo 2												
Linfonodo 3												
Linfonodo 4												
Linfonodos obturadores Esquerdos												
Linfonodo 1												
Linfonodo 2												
Linfonodo 3												
Linfonodo 4												

Fonte: Gondim, 2009.

Fonte: Gondim, 2009.

ANEXO

ANEXO 1

Frequência de micrometástases axilares linfonodais ocultas na literatura			
Autor	Número de pacientes	Número de pacientes com metástases linfonodais ocultas	Metástases ocultas (%)
Saphir e Amorim	30	11	33
Picren	51	11	22
Fischer <i>et al</i>	78	19	24
Rosen <i>et al</i>	28	9	32
Wilkinson et al	525	89	17
Friedman <i>et al</i>	456	43	9
Apostolikas <i>et al</i>	50	7	14
Wells <i>et al</i>	50	7	14
Trojani <i>et al</i>	150	21	14
Bussolati <i>et al</i>	50	12	24
International Ludwig Breast Cancer Group	920	83	9
Karalac	50	5	10

Fonte: Karalac A, Homcham-Em. 1999.

ANEXO 2



SERVIÇO PÚBLICO FEDERAL
UNIVERSIDADE FEDERAL DE PERNAMBUCO
Comitê de Ética em Pesquisa

Of. N.º 154/2008 - CEP/CCS

Recife, 27 de maio de 2008

Registro do SISNEP FR – 182147

CAAE – 0074.0.172.000-08

Registro CEP/CCS/UFPE Nº 076/08

Título: “Método de análise anátomo-patológica de linfonodo sentinela aplicado à linfadenectomia convencional do câncer de colo de útero: impacto sobre a determinação do status linfonodal”

Pesquisador Responsável: Augusto César dos Santos Barbosa Gondim

Senhor Pesquisador:

Informamos que o Comitê de Ética em Pesquisa envolvendo seres humanos do Centro de Ciências da Saúde da Universidade Federal de Pernambuco (CEP/CCS/UFPE) registrou e analisou, de acordo com a Resolução N.º 196/96 do Conselho Nacional de Saúde, o protocolo de pesquisa em epígrafe, aprovando-o e liberando-o para início da coleta de dados em 27 de maio de 2008.

Ressaltamos que o pesquisador responsável deverá apresentar relatório ao final da pesquisa (31/04/2009)

Atenciosamente

Prof. Geraldo Bosco Lindoso Couto
Coordenador do CEP/CCS / UFPE



José Ângelo Rizzo
Vice-Coordenador do CEP/CCS/UFPE

Bonferrato
HRBC - Gerente do Setor de Pessoal
M^{te} do Carmo Guedes de P. Guerra
FGS 1 - MAT. 228.230-5

Ao
Mestrando Augusto César dos Santos Barbosa Gondim
Dep. de Patologia Geral – CCS/UFPE

Livros Grátis

(<http://www.livrosgratis.com.br>)

Milhares de Livros para Download:

[Baixar livros de Administração](#)

[Baixar livros de Agronomia](#)

[Baixar livros de Arquitetura](#)

[Baixar livros de Artes](#)

[Baixar livros de Astronomia](#)

[Baixar livros de Biologia Geral](#)

[Baixar livros de Ciência da Computação](#)

[Baixar livros de Ciência da Informação](#)

[Baixar livros de Ciência Política](#)

[Baixar livros de Ciências da Saúde](#)

[Baixar livros de Comunicação](#)

[Baixar livros do Conselho Nacional de Educação - CNE](#)

[Baixar livros de Defesa civil](#)

[Baixar livros de Direito](#)

[Baixar livros de Direitos humanos](#)

[Baixar livros de Economia](#)

[Baixar livros de Economia Doméstica](#)

[Baixar livros de Educação](#)

[Baixar livros de Educação - Trânsito](#)

[Baixar livros de Educação Física](#)

[Baixar livros de Engenharia Aeroespacial](#)

[Baixar livros de Farmácia](#)

[Baixar livros de Filosofia](#)

[Baixar livros de Física](#)

[Baixar livros de Geociências](#)

[Baixar livros de Geografia](#)

[Baixar livros de História](#)

[Baixar livros de Línguas](#)

[Baixar livros de Literatura](#)
[Baixar livros de Literatura de Cordel](#)
[Baixar livros de Literatura Infantil](#)
[Baixar livros de Matemática](#)
[Baixar livros de Medicina](#)
[Baixar livros de Medicina Veterinária](#)
[Baixar livros de Meio Ambiente](#)
[Baixar livros de Meteorologia](#)
[Baixar Monografias e TCC](#)
[Baixar livros Multidisciplinar](#)
[Baixar livros de Música](#)
[Baixar livros de Psicologia](#)
[Baixar livros de Química](#)
[Baixar livros de Saúde Coletiva](#)
[Baixar livros de Serviço Social](#)
[Baixar livros de Sociologia](#)
[Baixar livros de Teologia](#)
[Baixar livros de Trabalho](#)
[Baixar livros de Turismo](#)