Daniele Clapes Nunes

Análise microscópica e morfométrica do efeito da própolis usada como meio de conservação para dentes de ratos avulsionados

Araçatuba – SP

2009

Livros Grátis

http://www.livrosgratis.com.br

Milhares de livros grátis para download.

Daniele Clapes Nunes

Análise microscópica e morfométrica do efeito da própolis usada como meio de conservação para dentes de ratos avulsionados

Dissertação apresentada à Faculdade de Odontologia do Câmpus de Araçatuba – Unesp, para obtenção do Grau de "Mestre em Odontologia" – Área de concentração em Clínica Integrada.

Orientadora: Prof. Dra. Graziela Garrido Mori

Araçatuba – SP

2009

Dedicatória

Dedicatória

Dedico este trabalho aos meus queridos pais,

Antonio e Neusa e aos meus irmãos, Rodrigo e Ana Paula. Vocês sempre souberam me incentivar e me auxiliar nas etapas mais difíceis da conquista deste ideal.

Agradecimentos especiais

Agradecimentos especiais

A *Deus*,

Sempre me protegendo, me guiando aos caminhos certos e me livrando de todo mal. Agradeço todos os dias pela família abençoada que Ele me deu, pelos amigos, por minhas conquistas e por minha vida. Obrigada, Senhor.

Aos meus amados pais, *Antonio e Neusa*

A jornada pareceu árdua e difícil...

O desânimo tentou se apossar por vezes...

Entretanto, ao me lembrar da força de vocês, de suas orações, de seus ensinamentos, do apoio incondicional para nos dar o melhor, fez-me forte...

Inúmeras vezes privaram-se de muitas coisas e nunca pouparam esforços para dar a mim e aos meus irmãos, todos cuidados especiais.

Obrigada, muito obrigada, pelo carinho. Nas situações mais complicadas, sempre me oferecendo palavras de conforto que me levam a vencer.

Tenho orgulho de ser sua filha.

Nessa nossa grande batalha, creiam a vitória também é de vocês... que eu amo tanto.

Aos meus queridos irmãos, *Rodrigo e Ana Paula*

Por estarem sempre comigo e por dizer-me não somente o que quero ouvir, mas principalmente o que preciso. Obrigada pela mão amiga, pela cumplicidade e pela amizade tão sincera. Agradeço a Deus todos os dias pela nossa família, e por ter feito de vocês os meus MELHORES AMIGOS. Amo vocês.

Aos meus cunhados e amigos, ***Cléuma e Guilherme***

Agradeço a Deus por ter colocado em nossas vidas pessoas tão maravilhosas como vocês, amigos, sinceros e sempre prontos para ajudar. Com certeza completam a felicidade que existe em nossa família.

Ao meu namorado, ***Deyvid***

Uma pessoa muito especial que Deus colocou em minha vida, mesmo às vezes longe fisicamente, sempre permanecemos perto. Agradeço pelo apoio, pela torcida, pelo carinho, pelos conselhos. É muito bom ter você ao meu lado. Seremos felizes eternamente. Eu te amo!!!

À Professora, orientadora e amiga,

Graziela Garrido Mori

Conheci a Gra na graduação, como minha professora de Clínica Integrada. Sempre me orgulhei muito de você, pela pessoa, pela professora, pesquisadora e pela amiga que sempre foi. Disposta a me ajudar, me orientando nas dúvidas. Gra, você foi a pessoa que despertou em mim o desejo pelas pesquisas, sempre empolgada na realização dos nossos trabalhos. Eu sei que fui um desafio pra você sendo sua primeira orientada de mestrado, mas pode ter certeza, fui muito feliz por ter você como minha orientadora. Agradeço pelos ensinamentos, respeito, atenção e principalmente pela sua amizade. Gra, o seu futuro é muito maior do que você pensa, a ciência precisa de pessoas como você, e você tem garra, determinação pra chegar ao lugar que mais almeja.

A *Faculdades*

Adamantinenses Integradas

Ao diretor Prof. Dr. Roldão Simione;

Ao Prof. Dr. Neoclair Molina, ex-coordenador do curso de Odontologia;

Ao atual coordenador do curso de Odontologia, Prof. Dr. Gildo Matheus;

Ao coordenador de Laboratórios, Flávio Roberto Navasconi;

Pela possibilidade da realização dos meus trabalhos nesta Instituição, agradeço o apoio com os materiais, laboratórios e funcionários.

À amiga, *Maria Luciana*

Crepaldi Capaldi

Com certeza tudo o que eu disser não vai corresponder ao seu trabalho realizado nas minhas pesquisas. Obrigada por todo ensinamento e força. Você foi uma pessoa fundamental para a realização da minha dissertação de mestrado e dos demais trabalhos. Sempre disposta a ajudar, mesmo quando sua jornada de trabalho diária já tinha se esgotado, sempre preocupada e empolgada durante a realização de toda etapa laboratorial. Agradeço a Deus por ter colocado em meu caminho uma pessoa tão maravilhosa como você. Lu obrigada por tudo!

Aos meus familiares: ***Avó, Tios e Primos***

Agradeço pela força que vocês sempre me proporcionaram e ao estímulo para o meu crescimento pessoal e profissional.

Agradecimentos

Agradecimentos

À Faculdade de Odontologia de Araçatuba – UNESP, sob direção do Prof. Tit. Pedro Felício Estrada Bernabé e Profª. Adj. Ana Maria Pires Soubhia e à Comissão de Ética na Experimentação Animal (CEEA).

À Disciplina de Clínica Integrada, professores Wilson Roberto Poi, Celso Koogi Sonoda, Sonia Regina Panzarini, Denise Pedrini, Daniela Atili Brandini, José Carlos Monteiro de Castro e a funcionária Antônia pela atenção e carinho que me ofereceram.

Aos funcionários e amigos dos Laboratórios de Psicologia, Histopatologia, Biotério e Clínica Odontológica das Faculdades Adamantinenses Integradas, Michele, Jorge, Tássio, Ana, Néia, Joyce, Andersson, Janaína, Ivana, Prof.ª Mariana, Jamile, Rodrigo e a todos que direta e indiretamente me ajudaram.

Aos docentes do curso de Odontologia das Faculdades Adamantinenses Integradas. Agradeço em especial à Prof. Dra. Maria Teresa Girotto Matheus, Prof. Dra. Karina Helga Leal Turcio, Prof. Dra. Cintia Megid Barbieri, Prof. Dr. Edgard Bergamaschi Júnior, Prof. Dr. Gilson D'Antonio Machado e Prof. Dr. Ariovaldo Antonio Martins.

Ao amigo Thiago Marchi Martins, que esteve ao meu lado nas horas que chorei e nas horas que sorri, nas horas que lamentei e nas horas de total alegria... Agradeço pela força, amizade e ajuda, desde a época da graduação e na pós-graduação. Obrigada por tudo....

A família Marchi Martins, em especial ao Sr. Ari, Dona Vero, Gi e Guto. Desde o início me aceitaram como parte da família, sempre me deram muita força. Obrigada pelo carinho, convívio, pela amizade. Sou grata a Deus por ter conhecido pessoas boas e de coração aberto. Meu eterno agradecimento.

Ao primo e amigo Aldemiro Nunes Martins, agradeço pela atenção, carinho, por suas palavras, apoio nas horas em que mais precisei. Obrigada por estar presente durante toda minha caminhada.

As amigas de república Regina, Fernanda, Heloisa e Yesselin, pelo companheirismo, pela amizade e pelo convívio durante estes anos.

Aos amigos, Deuber, Lithiene e Lucieni, agradeço por tudo que me proporcionaram com carinho e amizade.

Agradeço as amigas do curso de Mestrado em Clínica Integrada: Ana Carolina, Daniela, Elizane e Milena, pela amizade e ajuda durante a realização deste trabalho.

Agradeço as amigas do curso de Doutorado em Clínica Integrada: Celia Tomiko Hamata Matida Saito, Eloá Luvizuto, Cláudia Letícia, pela convivência e troca de experiência.

Aos funcionários da Biblioteca: Ana Claudia Martins Grieger Manzatti, Ana Paula Rimoli de Oliveira, Claudio Hideo Matsumoto, Claudio Maciel Júnior, Ivone Rosa Lima Munhoz, Izamar da Silva Freitas, Luis Claudio Sedlacek, Luzia Anderlini, Maria Claudia de Castro Benez, agradeço pelo auxílio nas buscas de artigos para a realização deste trabalho.

Aos funcionários da pós-graduação: Diogo, Marina e Valéria, sempre dispostos a ajudar com muita dedicação, carinho e respeito.

À amiga desde a graduação, Juliana dos Santos Guimarães, pela ajuda nos meus experimentos.

Aos colegas da pós-graduação do tronco comum, que de uma forma ou outra, sempre me ensinaram algo.

A todos que direta ou indiretamente, contribuíram para a realização de mais uma etapa de minha vida. Obrigada.

Epígrafe

Epígrafe

A procura da verdade é difícil e é fácil, já que ninguém poderá desvendá-la por completo ou ignorá-la inteiramente. Contudo, cada um de nós poderá acrescentar um pouco do nosso conhecimento sobre a natureza e, disto, uma certa grandeza emergirá".

(Aristóteles, 350 AC)

Resumo

Resumo

NUNES DC. Análise microscópica e morfométrica do efeito da própolis usada como meio de conservação para dentes de ratos avulsionados [dissertação]. Araçatuba: Faculdade de Odontologia da Universidade Estadual Paulista; 2009.

O reimplante imediato ou a conservação do dente avulsionado em meio adequado para a manutenção da viabilidade celular são fundamentais para que haja o reparo do ligamento periodontal e a ausência da reabsorção radicular e da anquilose dentária após o reimplante dentário. De acordo com pesquisas anteriores, a própolis é uma substância capaz de preservar a viabilidade celular por até 24 horas. Assim, este trabalho tem como objetivo analisar a própolis como meio de conservação para dentes avulsionados, além de determinar o tempo ideal para a manutenção do dente na mesma. Para isso, 60 incisivos centrais superiores direitos de ratos foram extraídos e divididos em cinco grupos. Nos grupos I e II, os dentes permaneceram na própolis por 60 minutos e 6 horas, respectivamente; no grupo III, os dentes foram mantidos em leite integral por 6 horas; no grupo IV, os dentes permaneceram a seco por 60 minutos e no grupo V, foram reimplantados imediatamente. Antes do reimplante, todos os dentes tiveram os canais radiculares instrumentados e preenchidos com pasta de hidróxido de cálcio. Decorrido o tempo proposto para cada grupo, os dentes foram reimplantados em seus respectivos alvéolos. Passados 15 e 60 dias do reimplante, os animais foram mortos e as peças obtidas, processadas em laboratório para análise microscópica e morfométrica. Os resultados mostraram que a

ocorrência da reabsorção radicular inflamatória, da anquilose dentária e da formação de tecido conjuntivo disposto paralelamente à superfície radicular foram semelhantes entre os grupos deste trabalho. No entanto, os grupos mostraram-se diferentes ($p<0,05$) em relação à ocorrência de reabsorção por substituição, à presença de cemento sobre a raiz e à formação de tecido conjuntivo disposto perpendicularmente à superfície radicular. Assim, no grupo IV (reimplante tardio) a reabsorção por substituição foi mais significativa. Nos grupos I (própolis, 60 minutos) e IV (reimplante tardio), a presença de tecido conjuntivo a semelhança do ligamento periodontal foi consideravelmente menor que nos demais grupos. Em relação à quantidade de cemento sobre a raiz, pode-se constatar que este esteve em menor quantidade nos grupos I (própolis, 60 minutos) e IV (reimplante tardio). O grupo II (própolis 6 horas) mostrou-se semelhante aos grupos III (leite 6 horas) e V (reimplante imediato). Assim, de acordo com os resultados deste trabalho, pode-se destacar o uso da própolis como meio de conservação para dentes avulsionados, sendo que o período de 6 horas é mais adequado que o de 60 minutos.

Palavras-chave: avulsão dentária; reimplante dentário; meio de conservação; própolis; leite.

Abstract

Abstract

NUNES DC. Microscopic and morphometric analysis of the effect of propolis used as storage media for rat's avulsed teeth. [dissertation]. Araçatuba: Araçatuba Dental School of Estadual Paulista University; 2009.

Immediate reimplantation or maintenance of the avulsed tooth in storage media compatible for survival of cells is fundamental for the periodontal ligament repair and for the absence of root resorption and dental ankylosi. According to previous researches, propolis is a substance capable of preserving the cellular viability until 24 hours. Thus, the purpose of this study was to test a propolis as a storage media for avulsed teeth, besides determining the ideal time period for the maintenance of the teeth in immersion. Sexthy rat maxillary right central incisors were extracted and divided in five groups. In groups I and II, the teeth immersed in the propolis for 60 minutes and 6 hours, respectively; in group III, the teeth were maintained in milk for 6 hours; in group IV, the teeth were kept dry for 60 minutes and, in group V, the teeth were repositioned in the socket immediately. Before replantation, the teeth were instrumented and filled with calcium hydroxide paste. Teeth were then reimplanted in their respective sockets. Fifteen and sixty days after the replantation, the animals were euthanized and the pieces were obtained and processed in laboratory for microscopic and morphometric analysis. The results demonstrated that the occurrence of inflammatory resorption, dental ankylosis and formation of connective tissue parallel to the root surface were similar among all groups of this study. However, the groups were different ($p<0,05$) regarding the occurrence of replacement resorption, presence of cementum covering of the root and formation of connective tissue perpendicular to the root surface. In group IV (delayed reimplantation), the replacement resorption was

more significant. In groups I (propolis, 60 minutes) and IV (delayed reimplantation), the periodontal ligament-like was considerably smaller than in the other groups. Concerning the amount of cementum on the root, it was possible to verify that it was in a smaller amount in groups I (propolis, 60 minutes) and IV (delayed reimplantation). The group II (propolis, 6 hours) was similar to groups III (milk, 6 hours) and V (immediate reimplantation). Thus, according to the results of the present study, it is possible to use propolis as a storage media for avulsed teeth, and the storage period of 6 hours is more adequate than the 60 minutes period.

Key-words: tooth avulsion; tooth replantation; storage media; propolis; milk.

Lista de tabelas

Tabela 1 - Valores das médias das porcentagens dos eventos histológicos em função do período experimental no grupo I (própolis, 60 minutos). 45

Tabela 2 - Valores das médias das porcentagens dos eventos histológicos em função do período experimental no grupo II (própolis, 6 horas). 47

Tabela 3 - Valores das médias das porcentagens dos eventos histológicos em função do período experimental no grupo III (leite, 6 horas). 49

Tabela 4 - Valores das médias das porcentagens dos eventos histológicos em função do período experimental no grupo IV (reimplante tardio). 51

Tabela 5 - Valores das médias das porcentagens dos eventos histológicos em função do período experimental no grupo V (reimplante imediato). 53

Tabela 6 - Valores das médias das porcentagens da ocorrência dos eventos histológicos dentre os grupos experimentais. 55

Lista de figuras

Figura 1 - Grupo I (Própolis 60 minutos), 15 dias: notar a presença de anquilose dentária, cemento recobrindo a raiz e pequena lacuna de reabsorção inflamatória. H.E. Aumento 157,5X. 74

Figura 2 - Grupo I (Própolis 60 minutos), 60 dias: Observar a presença de tecido conjuntivo disposto paralelamente à superfície radicular, anquilose dentária, lacunas de reabsorção inflamatória e por substituição e cemento recobrindo parte da raiz. H.E. Aumento 157,5 X . 74

Figura 3 - Grupo II (Própolis 6 horas), 15 dias: Observar a presença de tecido conjuntivo disposto paralelamente à superfície radicular, anquilose dentária, lacunas de reabsorção inflamatória e por substituição e cemento recobrindo a raiz. H.E. Aumento 157,5X. 75

Figura 4 - Grupo II (Própolis 6 horas), 60 dias: Notar presença de tecido conjuntivo disposto perpendicular à raiz, anquilose dentária, cemento recobrindo a raiz, pequenas lacunas de reabsorção inflamatória e por substituição. H.E. Aumento 157,5X. 75

Figura 5 - Grupo III (Leite 6 horas), 15 dias: Observar a presença de tecido conjuntivo disposto perpendicular a raiz, pequenas lacunas de reabsorção inflamatória e por substituição e cemento recobrindo a raiz. H.E. Aumento 157,5X. 76

Figura 6 - Grupo III (Leite 6 horas), 60 dias: Notar a presença de tecido conjuntivo disposto perpendicular a raiz, cemento recobrindo a raiz e pequena lacuna de reabsorção inflamatória. H.E. Aumento 157,5X. 76

Figura 7 - Grupo IV (Reimplante tardio), 15 dias: Notar a presença de cemento recobrindo a superfície radicular e lacunas de reabsorção inflamatória e por substituição. H.E. Aumento 157,5X. 77

Figura 8 - Grupo IV (Reimplante tardio), 60 dias: Observar a presença de lacunas de reabsorção inflamatória e por substituição e anquilose . H.E. Aumento 157,5X. 77

Figura 9 - Grupo V (Reimplante imediato), 15 dias: Notar a ocorrência de tecido conjuntivo disposto paralelamente à raiz, cemento recobrindo à raiz e presença de anquilose . H. E. Aumento 157,5X. 78

Figura 10 - Grupo V (Reimplante imediato), 60 dias: Notar a presença de cemento recobrindo à raiz, de tecido conjuntivo disposto perpendicularmente à superfície radicular. H.E. Aumento 157,5X. 78

Sumário

1- Introdução 30

2- Proposição 34

3- Material e método 36

4- Resultados 42

5- Discussão 55

6- Conclusões 60

7- Referências 62

8- Figuras 71

9- Anexos 77

9.1 Anexo A – Comite de Ética na Experimentação Animal 78

9.2 Anexo B – Normas da revista Dental Traumatology 80

Introdução

Introdução *

A avulsão dentária, caracterizada pelo completo deslocamento do dente de seu alvéolo, representa de 0,5 a 16% dos traumatismos dentários (1). Segundo Pavek e Radtk (2), aproximadamente 10% da população já tiveram algum tipo de experiência com traumatismos dento-alveolares.

Uma vez avulsionado, o dente deve ser reposicionado em seu alvéolo, tentando, desta forma, restabelecer a sua normalidade (1). Para o sucesso do reimplante dentário, a manutenção da vitalidade das células presentes sobre a raiz é fundamental (3-4). Logo, o reimplante imediato (1,5-6) ou o armazenamento do dente avulsionado em meios compatíveis para a sobrevivência das células antes do reimplante (1) é um procedimento imperioso.

Quando o elemento dentário é armazenado em meio de conservação adequado, o reimplante pode ser feito mais tardiamente (6-13). No entanto, se antes do reimplante, o dente permanecer em meio inadequado a conservação do sistema periodontal fica prejudicada (1).

Várias são as substâncias utilizadas como meios de conservação para dentes avulsionados. Alguns autores acreditam que, além da composição, a osmolaridade do leite é compatível com a sobrevivência das células presentes na superfície radicular (6-8). Devido à hipotonicidade e à existência de bactérias, a saliva pode contribuir para a degeneração das células.

* Artigo formatado de acordo com as normas da revista Dental Traumatology

Comparando o leite com a saliva como meios de conservação, foram observados melhores resultados com a utilização do leite (9,10). A permanência do dente avulsionado no leite não deve exceder a seis horas (11), sendo que após este período a sua efetividade diminui consideravelmente (12).

Ashenazi, Marouni, Sarnat (13), em 2001, observaram que 95% das células foram mantidas vitais após conservação do dente em Viaspan, meio de Eagle ou Solução Salina Balanceada de Hanks. Devido à dificuldade de disponibilidade e de conservação desses meios, atualmente o leite tem sido indicado como meio de conservação para dentes avulsionados.

Apesar disso, a procura de meios de conservação que possam preservar a viabilidade das células sobre a raiz antes do reimplante é alvo constante dos pesquisadores para aumentar os índices de sucesso nos casos de reimplante dentário.

A própolis é uma substância resinosa natural, não tóxica, coletada de vários tipos de plantas por abelhas (*Apis mellifera*), revestindo e protegendo a colméia (14-16). Esta substância, não é solúvel em água e dissolve-se em álcool, éter ou amoníaco. Atualmente, a própolis vem sendo empregada na Medicina e na Odontologia em virtude de suas propriedades antiinflamatória (16,17), anti-séptica (17,18), cicatrizante e antimicrobiana (19,20). Adicionalmente a essas características, a própolis contém elementos que são fundamentais durante a síntese do colágeno (21).

Martin e Pileggi (22) observaram que a própolis tem a capacidade de preservar a viabilidade celular por 45 minutos, superando estatisticamente a solução balanceada de Hank’s, leite e soro fisiológico. Al-Shaher et al. (18) constataram que 75% das células do ligamento periodontal mantiveram-se viáveis após a permanência

por 20 horas em própolis. Özan et al. (23) observaram que a solução de própolis a 10% mantém a viabilidade das células do ligamento periodontal por até 24 horas.

Como a própolis é facilmente encontrada em todas as regiões do território brasileiro e tem custo reduzido, o seu uso como meio de conversação para dentes avulsionados pode ser proposto. Para isso, é necessário verificar se as células preservadas participam de forma eficaz do reparo do dente reimplantado.

Proposição

Proposição

Este trabalho teve como objetivos avaliar o efeito da própolis como meio de conservação para dentes avulsionados e determinar o tempo ideal para a manutenção do dente na mesma.

Material e método

Material e método

Para a realização deste trabalho foram utilizados 60 ratos (Rattus, norvegicus, albinus, Wistar) machos, com peso corporal entre 250 e 300 gramas. Este trabalho foi aprovado pelo Comitê de Ética em Experimentação Animal da Faculdade de Odontologia de Araçatuba, Unesp. Processo: 2007-002503 (Anexo, página 80). Os animais foram mantidos em gaiolas identificadas de acordo com o grupo e tempo experimental, as quais foram limpas diariamente. Todos os animais foram alimentados, antes e durante o experimento, com ração sólida triturada, com exceção das primeiras doze horas pré e pós-operatórias, e água à vontade.

Para as intervenções cirúrgicas, os animais foram anestesiados, por via intramuscular, com uma associação de cloridrato de xilazina (Anasedan – Agribands do Brasil Ltda, Paulínia, São Paulo, Brasil) e cloridrato de ketamina (Dopalen – Sespo Indústria e Comércio Ltda, Jacareí, São Paulo, Brasil) ambas substâncias na dosagem de 0,05ml para cada 100g de peso corporal. A anestesia foi realizada com o auxílio de uma seringa descartável para insulina. Após a anestesia, foi realizada a antissepsia da porção anterior da maxila do animal com Periogard ® (Colgate-Palmolive Indústria Brasileira – São Bernardo, São Paulo, Brasil).

Em seguida, com o auxílio de instrumentos cirúrgicos, foram realizadas a sindesmotomia, a luxação e a extração do incisivo superior direito de cada animal, simulando a avulsão dentária. Após a extração dentária, cada animal

recebeu uma identificação para que, posteriormente, os dentes fossem reimplantados em seus respectivos alvéolos.

Os dentes extraídos foram divididos em cinco grupos experimentais:

- ✓ Grupo I: os dentes foram mantidos em 30 ml de própolis a 20% em propilenoglicol (YOD - Comércio de Produtos Naturais LTDA- Campinas, São Paulo, Brasil), por 60 minutos;
- ✓ Grupo II: os dentes foram mantidos em 30 ml de própolis a 20% em propilenoglicol (YOD - Comércio de Produtos Naturais LTDA- Campinas, São Paulo, Brasil), por 6 horas;
- ✓ Grupo III: os dentes foram mantidos em 30 ml de leite integral (Lider Alimentos do Brasil Ltda – Lobato, Paraná, Brasil), por 6 horas;
- ✓ Grupo IV: os dentes foram mantidos em meio ambiente a seco por 60 minutos;
- ✓ Grupo V: os dentes foram reimplantados imediatamente

Após os tempos decorridos para cada grupo e antes do reimplante, os dentes tiveram a papila dentária removida com o auxílio de uma lâmina de bisturi nº 11 (Embramac - Importação e Exportação, Campinas, São Paulo, Brasil). A remoção da papila dentária promoveu a exposição do canal radicular. A seguir, a polpa dentária foi retirada, via retrógrada, utilizando-se uma lima Flexofile nº 15 (Dentsply/Maillefer Indústria e Comércio LTDA – Petrópolis, Rio de Janeiro, Brasil), ligeiramente curvada. A limpeza do canal radicular foi completada empregando-se limas Flexofile nºs 20 e 25. Os canais radiculares foram irrigados com solução de hipoclorito de sódio a 1% (Nordclor – Ribeirão Preto, São Paulo, Brasil) com auxílio de uma seringa Luer Look e cânula 30x4

acoplada àquela e secos com cones de papel absorvente nº 25 (Tanariman Industrial Ltda – Manaus, Amazônia, Brasil). A seguir, os canais radiculares foram preenchidos com pasta de hidróxido de cálcio (CALEN, S.S. White Artigos Dentários LTDA - Rio de Janeiro, Rio de Janeiro, Brasil) por via retrógrada, com auxílio de uma seringa específica para Calen e agulha longa pré-curvada (G27 – Terumo corporation, Tokyo – Japão).

Em seguida, os alvéolos foram irrigados com soro fisiológico (JP Indústria Farmacêutica S.A - Ribeirão Preto, São Paulo, Brasil) e os dentes reimplantados nos seus respectivos alvéolos. Nenhuma contenção foi utilizada (24). Todos os animais receberam uma dose única de 20.000 U.I de penicilina G benzatina (Benzetacil – Eurofarma Laboratórios Ltda – São Paulo, São Paulo, Brasil) por via intramuscular.

Decorridos 15 e 60 dias do reimplante dentário, os animais foram mortos por dose excessiva de anestésico. A hemi-maxila direita foi separada da esquerda na linha mediana com o emprego de uma lâmina de bisturi nº 15 (Embramac - Importação e Exportação, Campinas, São Paulo, Brasil). Um corte com tesoura reta na região do 3º molar possibilitou a obtenção da hemi-maxila, contendo o dente reimplantado.

As peças obtidas foram fixadas em formol neutro a 10% (Merck – Darmstadt, Alemanha) por sete dias. Posteriormente, as peças foram lavadas, por 24 horas, em água corrente e desmineralizadas em solução de EDTA (Titriplex III – Merck – Darmstadt, Alemanha) a 4,13%, pH 7. Esta solução foi trocada semanalmente, até que uma agulha fina pudesse ser introduzida na peça sem algum tipo de resistência. Tomadas radiográficas também foram feitas para a confirmação da desmineralização. Em seguida, foi realizada a

macroscopia das peças com o objetivo de posicioná-las de forma a obter cortes no sentido transversal (terços cervical, médio e apical).

As peças foram submetidas aos processamentos histotécnicos e incluídas em parafina. A seguir, foram realizados cortes de 5µm a cada 50 µm, com o auxílio de um micrótomo, totalizando 20 cortes por peça obtida. Os cortes foram corados com hematoxilina e eosina para análise em microscópio de transmissão de luz.

Os cortes histológicos foram analisados microscopicamente, observando os seguintes aspectos: integridade da estrutura dentária, presença de cemento sobre a superfície radicular, presença de anquilose dentária, ocorrência de reabsorção inflamatória e/ou por substituição e as características do tecido conjuntivo formado no espaço periodontal.

A análise morfométrica foi realizada com auxílio do programa ImageTool (UTHSCSA, version 3.0, University of Texas Health Science Center, San Antonio, Texas, USA), específico para medições de áreas e perímetros. Quinze cortes histológicos de cada período experimental foram captados.

Para a captação da imagem, utilizou-se uma câmera fotográfica digital Canon acoplada a um microscópio trinocular com objetiva de aumento de 4x e conectada ao microcomputador, utilizando o *software* Zoom Browser EX (Canon software – Tokyo, Japão). As imagens obtidas foram armazenadas como figuras (JPEG) para posterior leitura no programa ImageTool.

Com o auxílio deste programa, foi possível mensurar o perímetro das regiões com anquilose dentária, com ligamento periodontal normal ou com tecido conjuntivo disposto paralelo à raiz e estabelecer porcentagens para suas

ocorrências. A quantidade de cemento remanescente também foi analisada. As áreas de reabsorção inflamatória ou por substituição foram determinadas.

Os dados obtidos foram organizados em tabelas e analisados estatisticamente por meio do teste de Tukey, com grau de significância de 5%.

Resultados

Resultados

Os resultados obtidos são apresentados de acordo com o grupo experimental. Uma comparação entre os tempos experimentais dentro de cada grupo também é realizada. Após isso, descreve-se a comparação entre os grupos experimentais.

GRUPO I – PRÓPOLIS (60 minutos)

Na análise dos cortes histológicos deste grupo, aos 15 dias, observou-se, presença de tecido conjuntivo com poucas fibras colágenas e fibroblastos, disposto de forma paralela à superfície radicular do dente (64,32%). Observou-se, também, no interior deste tecido, grande quantidade de células inflamatórias crônicas e tecido ósseo neoformado. Em algumas áreas, em especial nos terços cervical e médio, esse tecido ósseo estava unido à superfície radicular, caracterizando a anquilose dentária (35,68%) (Figura 1). Ao observar a superfície radicular, pode-se verificar a presença de cemento na maioria dos cortes (87,21%), sendo que pequenas áreas de reabsorção inflamatória (1,2%) foram encontradas neste grupo (Figura 1).

No período de 60 dias, o tecido conjuntivo mostrou-se rico em fibras colágenas e fibroblastos, com ausência de células inflamatórias, e com disposição paralela à superfície radicular (50,63%) (Figura 2). Em várias áreas, a anquilose dentária foi vista (49,37%) (Figura 2). Analisando a superfície externa da raiz, foi possível verificar a presença de cemento sobre a mesma

em 67,27% (Figura 2) dos casos. Em algumas regiões onde o cemento estava ausente, observou-se a ocorrência de reabsorção inflamatória (2,45%) e por substituição (0,02%) (Figura 2).

Ao confrontar os dados obtidos no grupo I, pôde-se verificar diferença estatisticamente significante ($p < 0,05$) entre os tempos experimentais quanto à presença de cemento sobre a raiz (Tabela 1). Logo, aos 60 dias houve a diminuição da presença do cemento. A anquilose dentária, a reabsorção inflamatória e por substituição e o tipo de tecido conjuntivo presente não se mostraram diferentes com o tempo.

Tabela 1 – Valores das médias das porcentagens dos eventos histológicos em função dos períodos experimentais no grupo I (própolis, 60 minutos).

Evento histológico	Período experimental	
	15 dias	60 dias
Reabsorção inflamatória	1,2	2,45
Reabsorção por substituição	0,12	0,02
Presença de cemento	87,21[a]	67,27[b]
Anquilose dentária	35,68	49,37
Tecido disposto paralelo	64,32	50,63
Tecido disposto perpendicular	0	0

[a] com diferença estatisticamente significante de [b] ($p < 0,05$)

GRUPO II – PRÓPOLIS (6 horas)

Nos cortes histológicos deste grupo, aos 15 dias, notou-se a presença de tecido conjuntivo denso, disposto de forma paralela à superfície radicular do dente (36,03%). Em alguns cortes, o tecido conjuntivo estava disposto de forma perpendicular à raiz (5,11%). Em 50,78% dos cortes histológicos, foi observada a presença de tecido ósseo unido à superfície radicular, caracterizando a anquilose dentária (Figura 3). Ao observar a superfície radicular, pode-se verificar a presença de cemento na maioria dos cortes (97,94%) (Figura 3) e a mínima ocorrência de reabsorção inflamatória (0,45%) e por substituição (0,009%) (Figura 3).

Aos 60 dias, o tecido conjuntivo disposto perpendicularmente à raiz mostrou-se ausente em todos os cortes histológicos analisados. Em 57,32% (Figura 4) dos cortes, a área do ligamento periodontal estava ocupada por tecido conjuntivo paralelo à raiz e, em 35,42% (Figura 4), havia a presença da anquilose dentária. Analisando a superfície externa da raiz, verificou-se a menor quantidade de cemento, recobrindo-a (86,32%) (Figura 4). A reabsorção inflamatória e por substituição estiveram presentes em 5,67% (Figura 4) e 0,001% dos casos, respectivamente.

Ao confrontar os dados obtidos no grupo II, pôde-se verificar diferença estatisticamente significante ($p < 0,05$) entre os tempos experimentais em relação à presença de tecido conjuntivo perpendicular à raiz e de cemento sobre a mesma (Tabela 2). Portanto, aos 60 dias, houve diminuição da quantidade de cemento e de tecido conjuntivo à semelhança do ligamento periodontal. A anquilose dentária, a reabsorção inflamatória e por substituição e

a quantidade de tecido conjuntivo paralelo à raiz não se mostraram diferentes com o tempo.

Tabela 2 – Valores das médias das porcentagens dos eventos histológicos em função dos períodos experimentais no grupo II (própolis, 6 horas).

Evento histológico	Período experimental	
	15 dias	60 dias
Reabsorção inflamatória	0,45	5,67
Reabsorção por substituição	0,009	0,001
Presença de cemento	97,94 [a]	86,32 [b]
Anquilose dentária	50,78	35,42
Tecido disposto paralelo	36,03	57,32
Tecido disposto perpendicular	5,11[a]	0 [b]

[a] com diferença estatisticamente significante de [b] ($p < 0,05$)

GRUPO III – LEITE (6 horas)

A análise histológica deste grupo, aos 15 dias, mostrou a presença de tecido conjuntivo disposto de forma paralela à superfície radicular em 60,07% (Figura 5) dos casos; em apenas, 11,05% dos cortes histológicos, foi observada a presença de tecido conjuntivo perpendicular à raiz. Em alguns

cortes, foi verificada a ocorrência de anquilose dentária (28,72%) (Figura 5). Ao observar a superfície radicular, pode-se verificar presença de cemento em quase a totalidade dos cortes histológicos (98,16%) (Figura 5) e a pequena ocorrência de reabsorção inflamatória (0,5%) (Figura 5).

Aos 60 dias, o tecido conjuntivo disposto perpendicularmente à raiz esteve presente em apenas 3,47% dos cortes histológicos (Figura 6). Em 37,15% dos cortes, a área do ligamento periodontal estava ocupada por tecido conjuntivo paralelo à raiz e, em 59,29% notou-se a presença da anquilose dentária. Analisando a superfície externa da raiz, verificou-se menor quantidade de cemento recobrindo-a (86,47%) (Figura 6). Em alguns cortes foi evidenciada a ocorrência de reabsorção inflamatória (2,95%) (Figura 6) e por substituição (0,44%).

Ao confrontar os dados obtidos no grupo III, pôde-se verificar diferença estatisticamente significante ($p < 0,05$) entre os tempos experimentais quanto à presença de anquilose dentária e de cemento sobre a superfície radicular (Tabela 3). Desse modo, aos 60 dias, houve diminuição da presença do cemento sobre a raiz e o aumento da anquilose dentária. A presença de tecido conjuntivo e de reabsorção radicular não se mostrou diferente com o tempo.

Tabela 3 – Valores das médias das porcentagens dos eventos histológicos em função dos períodos experimentais no grupo III (leite, 6 horas).

Evento histológico	Período experimental	
	15 dias	60 dias
Reabsorção inflamatória	0,50	2,95
Reabsorção por substituição	0	0,44
Presença de cemento	98,16 [a]	86,47 [b]
Anquilose dentária	28,72 [a]	59,29 [b]
Tecido disposto paralelo	60,07	37,15
Tecido disposto perpendicular	11,05	3,47

[a] com diferença estatisticamente significante de [b] ($p < 0,05$)

GRUPO IV – REIMPLANTE TARDIO

Neste grupo, aos 15 dias, verificou-se a presença de tecido conjuntivo disposto de forma paralela à superfície radicular em 73,47% (Figura 7) dos casos. Em apenas, 0,76% dos cortes histológicos foi observada a presença de tecido conjuntivo perpendicular à raiz. Em alguns cortes, evidenciou-se a ocorrência de anquilose dentária (25,75%). Ao observar a superfície radicular, pode-se verificar presença de cemento em 72,11% dos casos e a pequena

ocorrência de reabsorção inflamatória (1,20%) (Figura 7) e por substituição (0,50%).

Na análise dos cortes histológicos, aos 60 dias, o tecido conjuntivo disposto perpendicularmente à raiz mostrou-se nulo nos cortes histológicos. Em 63,37% dos cortes, a área do ligamento periodontal estava ocupada por tecido conjuntivo paralelo à raiz e, em 36,45% havia a presença da anquilose dentária (Figura 8). Analisando a superfície externa da raiz, verificou-se cemento recobrindo a raiz em 72,83% dos cortes histológicos. Observou-se o aumento das lacunas de reabsorção inflamatória (9,43%) (Figura 8) e por substituição (3,70%) (Figura 8).

Ao confrontar os dados obtidos no grupo IV, pôde-se verificar diferença estatisticamente significante ($p < 0,05$) entre os tempos experimentais quanto à ocorrência de reabsorção radicular, seja inflamatória, seja por substituição (Tabela 4). Assim, aos 60 dias, houve aumento significativo da reabsorção radicular. A presença de tecido conjuntivo, da anquilose e do cemento sobre a raiz não se mostraram diferentes com o tempo.

Tabela 4 – Valores das médias das porcentagens dos eventos histológicos em função dos períodos experimentais no grupo IV (reimplante tardio).

Evento histológico	Período experimental	
	15 dias	60 dias
Reabsorção inflamatória	1,20 [a]	9,43 [b]
Reabsorção por substituição	0,50 [a]	3,70 [b]
Presença de cemento	72,11	72,83
Anquilose dentária	25,75	36,45
Tecido disposto paralelo	73,47	63,37
Tecido disposto perpendicular	0,76	0

[a] com diferença estatisticamente significante de [b] ($p < 0,05$)

GRUPO V - REIMPLANTE IMEDIATO

Aos 15 dias, notou-se presença de tecido conjuntivo disposto de forma paralela à superfície radicular em 47,48% (Figura 9) dos casos; em apenas, 4,40% dos cortes histológicos, foi observada presença de tecido conjuntivo perpendicular à raiz. Em quase metade dos cortes, foi verificada ocorrência de anquilose dentária (48,10%). Ao observar a superfície radicular, pode-se verificar presença de cemento em 95,27% (Figura 9) dos casos e pequena ocorrência de reabsorção inflamatória (0,86%) e por substituição (0,02%).

Na análise microscópica dos espécimes aos 60 dias, o tecido conjuntivo disposto perpendicularmente à raiz mostrou-se presente em apenas 3,24% dos cortes histológicos (Figura 10). Em 67,89% dos cortes, a área do ligamento periodontal estava ocupada por tecido conjuntivo paralelo à raiz e, em 29,73% havia a presença da anquilose dentária. Analisando a superfície externa da raiz, verificou-se cemento recobrindo a raiz em 82,89% (Figura 10) dos cortes histológicos. Observou-se o aumento da reabsorção inflamatória (4,70%) e por substituição (0,78%).

Ao confrontar os dados obtidos no grupo V, pôde-se verificar diferença estatisticamente significante ($p < 0,05$) entre os tempos experimentais quanto à ocorrência de reabsorção radicular inflamatória e presença de cemento sobre a raiz. (Tabela 5). Logo, aos 60 dias, houve a diminuição do cemento e o aumento da reabsorção radicular inflamatória. A presença de tecido conjuntivo, da anquilose e da reabsorção por substituição não se mostraram diferentes com o tempo.

Tabela 5 – Valores das médias das porcentagens dos eventos histológicos em função dos períodos experimentais no grupo V (reimplante imediato).

Evento histológico	Período experimental	
	15 dias	60 dias
Reabsorção inflamatória	0,86[a]	4,70[b]
Reabsorção por substituição	0,02	0,78
Presença de cemento	95,27[a]	82,89[b]
Anquilose dentária	48,10	29,73
Tecido disposto paralelo	47,48	67,89
Tecido disposto perpendicular	4,40	3,24

[a] com diferença estatisticamente significante de [b] ($p < 0,05$)

COMPARAÇÃO ENTRE OS GRUPOS EXPERIMENTAIS

Ao confrontar os grupos experimentais deste trabalho, pode-se verificar a ausência de diferença estatisticamente significante ($p<0,05$) entre aqueles em relação à ocorrência de reabsorção radicular inflamatória, da anquilose dentária e do tecido conjuntivo disposto paralelamente à superfície radicular.

Em relação à reabsorção por substituição, pode-se notar diferença estatisticamente significante ($p<0,05$) em relação ao grupo IV com os demais grupos. Assim, a presença da reabsorção por substituição foi maior nos dentes reimplantados tardiamente.

O tecido conjuntivo perpendicular à raiz, a semelhança do ligamento periodontal, mostrou-se diferente entre os grupos experimentais. Pode-se observar diferença estatisticamente significante ($p<0,05$) do grupo III (leite, 6 horas) em relação aos grupos I (própolis, 60 minutos) e IV (reimplante tardio). Nestes últimos, a quantidade do tecido foi menor que no grupo III. Ao comparar o grupo III com os grupos II (própolis 6 horas) e V (reimplante tardio), notou-se ausência de diferença entre os três grupos.

Ao comparar a presença de cemento sobre a raiz dentre os grupos experimentais, pode-se verificar que o grupo I (própolis, 60 minutos) apresentou diferença estatisticamente significante ($p<0,05$) em relação aos grupos II (própolis, 6 horas) e III (leite, 6 horas). O grupo IV (reimplante tardio) foi estatisticamente diferente ($p<0,05$) dos grupos II, III e V (reimplante imediato). Não houve diferença entre os grupos I e IV, ou seja, apresentaram menor quantidade de cemento sobre a superfície radicular.

Tabela 6 – Valores das médias das porcentagens da ocorrência dos eventos histológicos dentre os grupos experimentais.

Evento histológico	Grupo experimental				
	Grupo I	Grupo II	Grupo III	Grupo IV	Grupo V
Reabsorção inflamatória	1,83	3,06	1,73	5,32	2,78
Reabsorção por substituição	0,07 [b]	0,009 [b]	0,22 [b]	2,10 [a]	0,40 [b]
Presença de cemento	77,24 [a]	92,13 [b, d]	92,32 [b, d]	72,47 [c]	89,08 [d]
Anquilose dentária	43,67	43,10	44,01	31,10	38,91
Tecido disposto paralelo	57,48	46,67	48,61	68,42	57,68
Tecido disposto perpendicular	0 [b]	2,69	7,26 [a]	0,38 [b]	3,82

[a] com diferença estatisticamente significante de [b] ($p < 0,05$)
[c] com diferença estatisticamente significante de [d] ($p < 0,05$)

Discussão

Discussão

Para o sucesso do reimplante dentário, a manutenção da vitalidade das células presentes sobre a raiz é fundamental (3-4). Logo, o reimplante imediato (1,5-6) ou o armazenamento do dente em meios compatíveis para a sobrevivência daquelas células antes do reimplante (1) é um procedimento imperioso. A American Association of Endodontics recomenda que os dentes avulsionados devem ser reimplantados imediatamente, pois a manutenção da viabilidade das células é significantemente maior (25,26).

Quando o reimplante imediato é realizado, há a possibilidade de reparo do ligamento periodontal e a integridade da raiz é mantida, com presença de cemento recobrindo-a (5, 27-29). Em alguns casos, pode haver o aparecimento de pequenas áreas de reabsorção radicular e anquilose (27-30). Esses eventos histológicos indicam que o reimplante dentário imediato é satisfatório e pode prolongar a permanência do dente reimplantado em seu alvéolo.

No presente trabalho, notou-se a presença de pequenas áreas de reabsorção radicular e anquilose; no entanto, na maioria dos cortes histológicos observou-se a presença de cemento recobrindo a superfície radicular e a integridade da mesma. Esses eventos são similares aos encontrados em outros trabalhos científicos (27-30).

Quando não for possível a realização do reimplante imediatamente, o dente deve permanecer em algum meio de conservação (1,29,31). A colocação do dente neste meio tem o objetivo de manter a vitalidade das células presentes sobre a

superfície radicular por mais tempo e, em alguns casos, até estimular a proliferação das mesmas (1).

O leite é recomendado como meio de conservação para dentes avulsionados pela maioria dos pesquisadores (7-10,32-36). A eficácia do leite para a manutenção da viabilidade celular pode estar relacionada à osmolaridade, à presença de substâncias nutricionais e fatores de crescimento, e ao baixo conteúdo bacteriano devido ao processo de pasteurização (36). A permanência do dente avulsionado no leite não deve exceder seis horas (11, 35-37), sendo que após este período a sua efetividade diminui consideravelmente (12).

Neste trabalho, verificou-se a eficiência do leite como meio de conservação para dentes avulsionados. Na maioria dos cortes histológicos, foram observadas pequenas lacunas de reabsorção radicular e presença de cemento recobrindo a raiz. Em algumas situações, notou-se a presença de reparo periodontal. Esses resultados são semelhantes aos achados na literatura (7-10,13, 27,29).

Infelizmente, na maioria dos casos, os dentes avulsionados são mantidos a seco, embrulhados em plásticos ou papéis, ou imersos em soluções incompatíveis para a sobrevivência das células (38-42).

A manutenção inadequada do dente avulsionado pode levar ao desenvolvimento da anquilose dentária e da reabsorção radicular, conseqüências indesejáveis do reimplante dentário tardio (27,28,43-45). No presente trabalho, no grupo do reimplante tardio, pode-se observar a presença de anquilose dentária e a ausência de reparo periodontal, na maioria dos cortes. A ocorrência da reabsorção radicular também foi descrita. Esses resultados são semelhantes aos encontrados em outros trabalhos nos quais os dentes avulsionados foram mantidos a seco por um período médio de sessenta minutos (45-56).

A procura por um meio de conservação para dentes avulsionados que aumente as chances de reparo e iniba a ocorrência da reabsorção radicular tem sido alvo de pesquisa atualmente.

A própolis é uma resina extraída, pelas abelhas, de flores, folhas e casca de árvores. Após sua colheita, as abelhas incorporam, a essa resina, componentes enzimáticos existentes em suas salivas como a β glucosidase. Esta mistura é constituída por 47% de resina contendo vitaminas, sais minerais, compostos fenólicos como flavonóides, ácidos graxos, alcoóis aromáticos e ésteres, 30% de ceras, 5% de pólen, 4-15% de substâncias voláteis e matérias estranhas e 13 % de substâncias desconhecidas (14). Dentre as substâncias presentes na própolis destacam-se os flavonóides, os quais são indicados como responsáveis pelas ações antiinflamatória, antimicrobiana e antifúngica (57,58). Vários estudos vêm demonstrando que os preparados à base de própolis são capazes de acelerar o processo de reparo de feridas nos mais diversos tecidos (19, 20, 59-63).

Devido a essas características, a própolis tem sido testada em células do ligamento periodontal. Martin e Pileggi, em 2004, avaliaram a viabilidade de células mantidas em duas soluções concentradas de própolis (50% e 100%), em solução salina balanceada de Hank's (HBSS), em soro fisiológico ou em leite, por 45 minutos. Ambas as concentrações da própolis foram eficientes para a manutenção da viabilidade celular e se mostraram mais eficazes que o HBSS, o leite e o soro fisiológico para aquele fim (22).

Özan et al., 2007, avaliaram a habilidade de soluções de própolis a 10% ou 20% como meio de conservação para células de dentes avulsionados pelos períodos de 1, 3, 6, 12 e 24 horas. Os autores verificaram a eficiência da própolis para a manutenção celular e a recomendaram como meio de conservação para dentes

avulsionados. Os autores ainda sugeriram a realização de trabalhos em modelos animais para a confirmação da própolis como meio de estocagem.

A própolis é pouco solúvel em água (64), sendo que o uso do álcool, do éter e do propilenoglicol são melhores para a solubilização da própolis (65). Como o propilenoglicol não tem cheiro, nem cor, apresenta grande capacidade de solubilização (66) e não tem gosto desagradável, essa foi a substância de escolha para a solubilização da própolis neste trabalho.

Assim, neste trabalho utilizou-se uma solução de própolis a 20% em propilenoglicol como meio de conservação para dentes avulsionados. A própolis foi testada nos períodos de 60 minutos e 6 horas, em comparação com o reimplante imediato e a conservação no leite por 6 horas, condições aceitas como satisfatórias e com o reimplante tardio após 60 minutos, situação mais frequentemente encontrada nos consultórios e clínicas odontológicas (40,41).

Os resultados deste trabalho destacam a eficiência da própolis como meio de conservação para dentes avulsionados por 6 horas. Observou-se que quando os dentes foram mantidos em própolis por 6 horas houve a preservação da integridade da camada de cemento e da superfície radicular. Ao comparar este grupo com o reimplante imediato e com o leite por 6 horas, verificou-se semelhança entre eles.

No entanto, ao se comparar a própolis como meio de conservação por 60 minutos, os resultados não foram tão animadores. Pode-se observar a diminuição da presença de cemento sobre a raiz e a ausência de reparo periodontal após o reimplante dentário neste grupo.

Isso demonstra que a manutenção do dente avulsionado na própolis por 6 horas foi mais eficaz. Acredita-se que haja a melhor ação e maior incorporação dos princípios ativos da própolis responsáveis pelas atividades antimicrobiana, antiinflamatória e cicatricial quando o dente permanece na própolis por 6 horas.

Conclusões

Conclusões

De acordo com os resultados deste trabalho, pode-se destacar o uso da própolis como meio de conservação para dentes avulsionados, sendo que o período de 6 horas é mais adequado que o de 60 minutos.

Referências

Referências

1. Andreasen JO, Andreasen FM. Textbook and color atlas of traumatic injuries to the teeth. Copenhagen: Blackwell Munksgaard, 2007.
2. Pavek DI, Radtke PK. Postreplantation management of avulsed teeth: an endodontic literature review. Gen Dent 2000; 48: 176-81.
3. Andreasen JO, Kristerson L. The effect of limited drying or removal of the periodontal ligament. Periodontal healing after replantation of mature permanent incisors in monkey. Acta Odont Scand 1981; 39: 1-13.
4 Nevins AJ et al. Replantation of enzymatically treated teeth in monkeys. Part I. Oral Surg 1980; 50: 277-81.
5 Andersson L, Bodin I. Avulsed human teeth replanted within 15 minutes: a long-term clinical follow-up study. Endod Dent Traumat 1990; 6:37-42.
6 Kenny DJ, Barrett EJ. Pre-replantation storage of avulsed teeth: fact and fiction. CDA Journal 2001; 29:275-81.
7 Lindskog S, Bomlöf L, Hammarström L. Mitoses and microorganisms in the periodontal membrane after storage in milk or saliva. Scand J Dent Res 1983; 91:465-72.
8 Blomlöf L et al. Periodontal healing of replanted monkey teeth prevented from drying. Acta Odont Scand 1983; 41: 117-23.
9 Blomlöf L, Lindskog S, Hammarström L. Periodontal healing of exarticulated monkey teeth stored in milk or saliva. Scand J Dent Res 1981; 89:251-9.

10 Lindskog S, Blomlöf L. Influence of osmolality and composition of some storage media on human periodontal ligament cells. Acta Odont Scand 1982; 40: 435-41.

11 Blomlöf L. et al. Storage of experimentally avulsed teeth in milk prior to replantation. J Dent Res 1983; 62: 912-6.

12 Pearson RM et al. Human periodontal ligament cell viability in milk and milk substitutes. J Endod 2003; 29: 184-6.

13 Ashkenazi M, Marouni M, Sarnat H. In vitro viability, mitogenicity and clonogenic capacities of periodontal ligament fibroblasts after storage in four media supplemented with growth factors. Dent Traumatol 2001; 17:27-35.

14 Burdock GA. Review of the biological properties and toxicity of bee própolis (própolis). Food Chem Toxicol 1998; 36: p.347–63.

15 Dobrowolski JW et al. Antibacterial, antifungal, antiamoebic, anti-inflammatory and antipyretic on propolis bee products. J. Ethnopharmacol 1991; 35: 77-82.

16 Manara LRB et al. Utilização da propolis em odontologia. Rev Fac Odontol Bauru 1999; 7: 15-20.

17 Kujungiev A et al. Antibacterial, antifungal, and antiviral activity of Propolis of different geographic origins. J Ethnopharmacol 1999; 64: 235-40.

18 Al-Shaher A et al. Effect of propolis on human fibroblasts from the pulp and periodontal ligament. J Endod 2004; 30: 359-61.

19 Magro-Filho O, Carvalho AC. Application of própolis to dental sockets and skin wounds. J Nihon Univ Sch Dent 1990; 32: 4-13.

20 Magro-Filho O & Carvalho ACP. Topical effect of propolis in the repair of sulcoplasties by the modified kazanjian technique. J Nihon Univ Sch Dent 1994; 6:102-11.

21 Gebara ECE et al. Própolis extract as an adjuvant to periodontal treatment. Oral Health Prev Dent 2003; 1:29-35.

22 Martin MP, Pileggi R. A quantitative analysis of própolis: a promising new storage media following avulsion. Dent Traumatol 2004; 20: 85-9.

23 Özan et al. Effect of propolis on survival of periodontal ligament cells: new storage media for avulsed teeth. J Endod 2007; 33: 570-73.

24 Okamoto T, Okamoto R. Interferência da imobilização sobre o processo de reparação após o reimplante imediato de incisivo superior de rato. Estudo histomorfológico. Rev Odontol UNESP 1995; 24: 87-98.

25 American Association of Endodontists. Recommended guidelines for the treatment of the avulsed permanent tooth. J Endod 2002;28:193-96.

26 American Association of Endodontist. Treating the avulsed permanent tooth. http://www.aae.org/dentalpro/ClinicalTopics[accessed on 20 Nov 2008].

27 Andreasen JO. Analysis of topography of surface – and inflammatory root resorption after replantation of mature permanent incisors in monkeys. Sweed Dent J 1980; 4:135-44.

28 Andreasen JO. Analysis of pathogenesis and topography of replacement root resorption (ankylosis) after replantation of mature permanent incisors in monkeys. Sweed Dent J 1980; 4:231-40.

29 Andreasen JO. Periodontal healing after replantation and autotransplantation of incisors in monkeys. Int J Oral Surg 1981; 10:54-61.

30 Andreasen JO, Hjørting-Hansen E. Replantation of teeth. Part I. Radiographic and clinical study of 22 replanted anterior teeth in humans. Acta Odontol Scand 1966; 24:287–306.

31 OSWALD RJ, HARRINGTON GW, VAN HASSEL HJ. A postreplantation evaluation of air-dried and saliva stored avulsed teeth. J Endod 1980; 6:546-51.

32 Blomlof L. Storage of human periodontal ligament cells in a combination of different media. J Dent Res 1981; 60: 1904-1906.

33 Harkacz O, Carnes D, Walker W. Determination of periodontal ligament cell viability in the oral rehydration fluid Gatorade and milks of varying fat content. J Endod 1997; 23: 687-90.

34 Hiltz J, Trope M. Vitality of human lip fibroblasts in milk, Hanks balanced salt solution and Viaspan storage media. Endod Dent Traumatol 1991;7:69–72.

35 Blomlof L. Milk and saliva as possible storage media for traumatically exarticulated teeth prior to replantation. Swed Dent J 1981; 8:1-26.

36 Marino TG, West LA, Liewehr FR et al. Determination of periodontal ligament cell viability in long shelf-life milk. J Endod 2000; 26: 699-702.

37 Harmmarstrom L et al. Tooth avulsion and replantation. A review. Endod Dent Traumatol 1986; 2:1-8.

38 Mori GG, Turcio KH, Borro VP, Mariusso AM. Evaluation of the knowledge on tooth avulsion of school professionals from Adamantina, São Paulo, Brazil. Dent Traumatol 2007; 23:2–5.

39 Panzarini SR, Pedrini D, Brandini DA, Poi WR, Santos MF, Correa JPT, Silva FF. Physical education undergraduates and dental trauma knowledge. Dent Traumatol 2005; 21:324-28.

40 Poi WR, Salineiro SL, Miziara FV, Miziara EV. A educação como forma de favorecer o prognóstico do reimplante dental. Rev Assoc Paul Cirurg Dent 1999; 53: 474-79.

41 Panzarini SR, Saad-Neto M, Sonoda C, Poi WR, Perri de Carvalho AC. Dental avulsion in young and adult patients in the region of Araçatuba. Rev Assoc Paul Cir Dent 2003; 57:27–31.

42 Andersson L, Al-Asfour A, Al-Jame Q. Knowledge of first-aid measures of avulsion and replantation of teeth: an interview of 221 Kuwaiti schoolchildren. Dent Traumatol 2006; 22: 57-66.

43 Martins WD, Westphalen VPD, Westphalen FH. Tooth replantation after traumatic avulsion: a 27 year follw up. Dent Traumatol 2004; 20:101-05.

44 Lekic P, Kenny D, Moe HK, Barrett E, Mc Culloch CAG. Relationship of clonogenic capacity to plating efficiency and vital dye staining of human periodontal ligament cells: implications for tooth replantation. J Periodont Res 1996; 31:294-300.

45 Andreasen JO. Effect of extra-alveolar period and storage media upon periodontal and pulpal healing after replantation of mature permanent incisors in monkeys. Int J Oral Surg 1981; 10:43–53.

46 Andreasen JO, Borum M, Jacobsen HL, Andreasen FM. Reimplantation of 400 avulsed permanent incisors. 2. Factors related to pulp healing. Endod Dent Traumatol 1995; 11:59–68.

47 Andreasen JO, Borum MK, Jacobsen HL, Andreasen FM. Replantation of 400 avulsed permanent incisors. 4 Factors related periodontal ligament healing. Endod Dent Traumatol 1995; 11:76-89.

48 Soder PÖ, Otteskog P, Andreasen JO, Modeer T. Effect of drying on vitality of periodontal membrane. Scand J Dent Res 1977; 85:164–68.

49 Matsson L, Andreasen JO, Cvek M, Granath L-E. Ankylosis of experimentally reimplanted teeth related to extra-alveolar period and storage environment. Pediatr Dent 1982; 4:327–29.

50 Loe H, Waerhaug J. Experimental replantation of teeth in dogs and monkeys. Arch Oral Biol 1981; 3: 176-84.

51 Barret EJ, Kenny DJ. Avulsed permanent teeth: a review of the literature and treatment guidelines. Endod Dent Traumatol 1997; 13:153-63.

52 Pohl Y, Filippi A, Kirschner H. Results after replantation of avulsed permanent teeth. II. Periodontal healing and the role of physiologic storage and antiresorptive-regenerative therapy. Dent Traumatol 2005; 21:93-101.

53 Blomlöf L, Lindskog S. Quality of periodontal healing II: dynamics of reparative cementum formation. Swed Dent J 1994; 18:131-38.

54 Lin DG, Kenny DJ, Barrett EJ, Lekic P, McCulloch CAG. Storage conditions of avulsed teeth affect the phenotype of culture human periodontal ligament cells. J Endod 2000; 35: 42-50.

55 Panzarini SR, Gulinelli JL, Poi WR, Sonoda CK, Pedrini D, Brandini DA. Treatment of root surface in delayed tooth replantation: a review of literature. Dent Traumatol 2008; 24:277-82.

56 Andreasen JO. The effect of pulp extripation or root canal treatment on periodontal healing after replantation of permanent incisors in monkeys. J Endod 1981;7:245–52.

57 Sonmez S, Kirilmaz L, Yucesoy M, Yücel B, Ylmaz B. The effect of bee propolis on oral pathogens and human gingival fibroblast. J Ethnopharmacol 2005; 102: 371-76.

58 Cushnie TPT, Lamb AJ. Antimicrobial activity of flavonoids. Int J Antimicrob Agents 2005; 26: 343-56.

59 Stojko A et al. Biological properties and clinical application of propolis. VIII. Experimental observation on the influence of ethanol extract of propolis (EEP) on the regeneration of bone tissue. Arzneim Forsch Drug Res 1978; 28:35-7.

60 Azevedo IBS et al. Tratamento das escaras de decúbito com própolis. Rev Bras Enfer 1986; 39:33-7.

61 Arvouet-Grand A. et al. Extrait de propolis: II. Etude de cicatrisation de plaies chez le lapin et chez le rat. J Pharm Belg 1993; 48:171-78.

62 Bretz WA et al. Preliminary report on the effects of propolis on wound healing in the dental pulp. Z Naturforsch 1998; 53:1045-48.

63 Gregory SR et al. Comparison of propolis skin cream to silver sulfadiazine: a naturopathic alternative to antibiotics in treatment of minor burns. J Altern Complem Med 2002; 8:77-83.

64 Bernardo CLE et al. Própolis-cicatrizante e antibiótico natural. Rev Bras Enferm 1990; 43: 101-06.

65 Comércio Indústria Importação Ltda. http://www.quimidrol.com.br/produtos/imgs/prd_239_pdf.pdf [accessed on 01 Feb 2009].

66 Cardile V et al. Effect of propolis on human cartilage and chondrocytes. Life Sci 2003; 73:1027-35.

Figuras

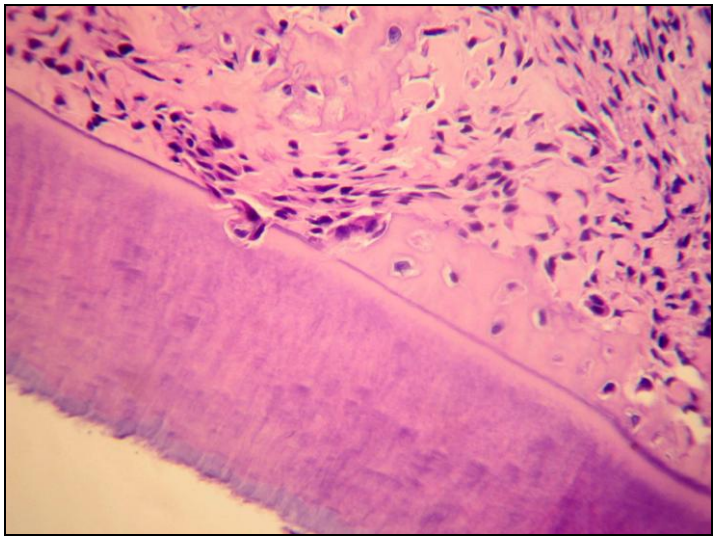

Figura 1 – Grupo I (própolis 60 minutos), 15 dias: Notar a presença de anquilose dentária, cemento recobrindo a raiz e pequena lacuna de reabsorção inflamatória. H.E. Aumento 157,5X.

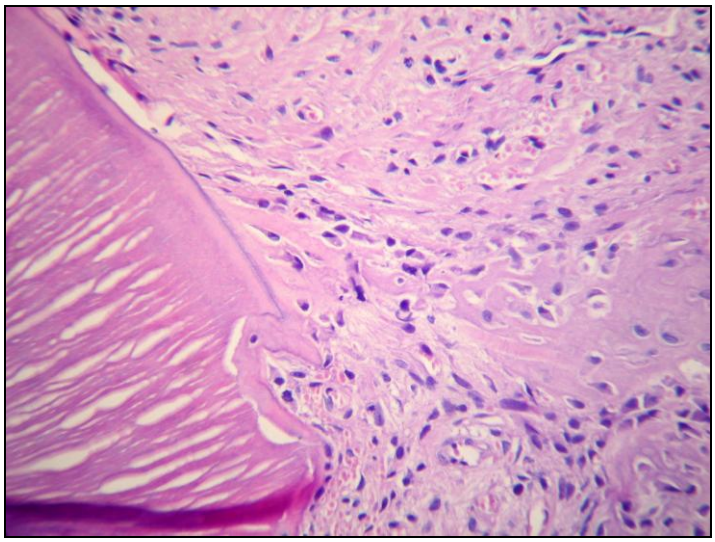

Figura 2 – Grupo I (própolis 60 minutos), 60 dias: Observar a presença de cemento em pequena área radicular, tecido conjuntivo disposto paralelamente à superfície radicular, anquilose dentária e lacuna de reabsorção por substituição. H.E. Aumento 157,5X.

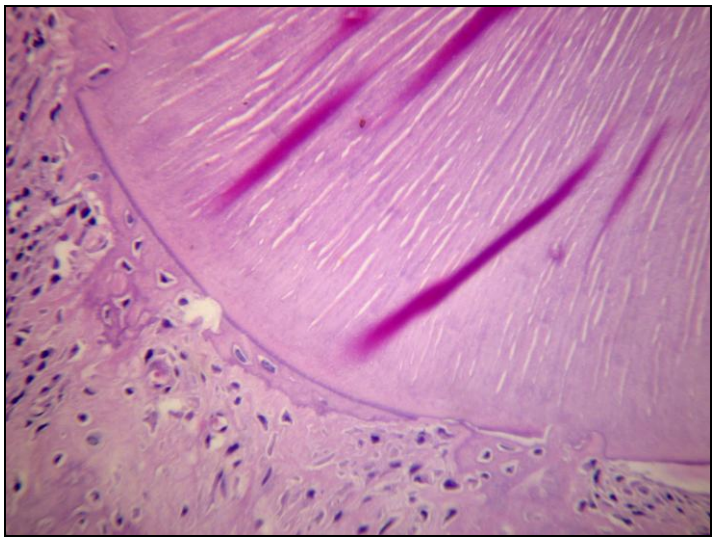

Figura 3 – Grupo II (própolis 6 horas), 15 dias: Observar a presença de tecido conjuntivo disposto paralelamente à superfície radicular, anquilose dentária, lacunas de reabsorção por substituição e cemento recobrindo a raiz. H.E. Aumento 157,5X.

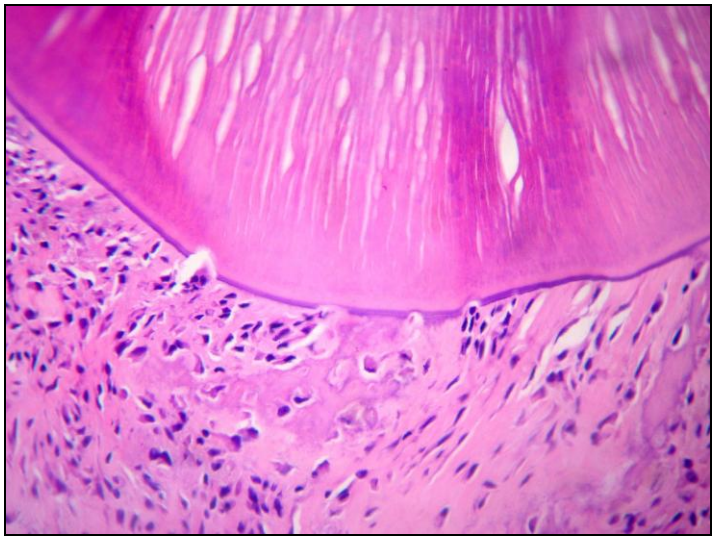

Figura 4 – Grupo II (própolis 6 horas), 60 dias: Notar presença de tecido conjuntivo disposto perpendicular à raiz, anquilose dentária, cemento recobrindo a raiz, pequenas lacunas de reabsorção inflamatória. H.E. Aumento 157,5X.

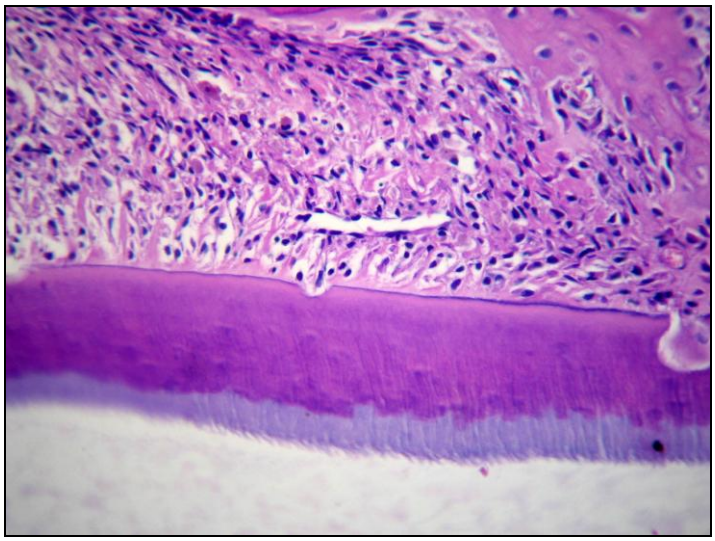

Figura 5 – Grupo III (leite 6 horas), 15 dias: Observar a presença de tecido conjuntivo disposto perpendicular a raiz, pequenas lacunas de reabsorção inflamatória e cemento recobrindo a raiz. H.E. Aumento 157,5X.

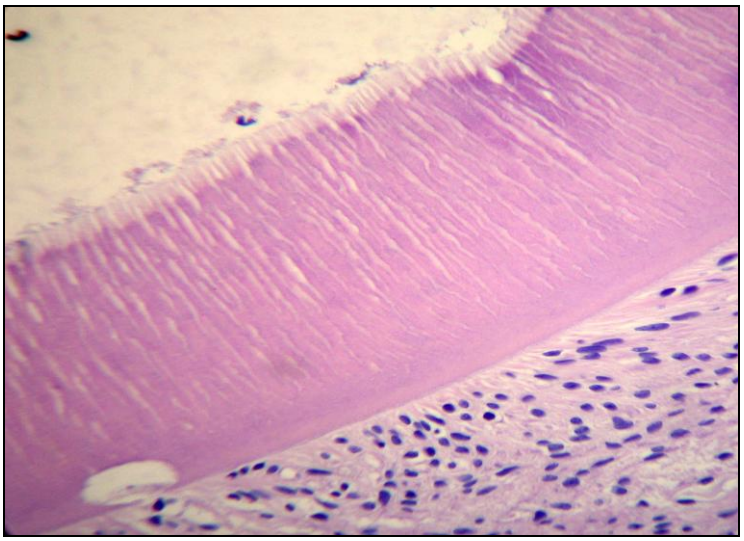

Figura 6 – Grupo III (leite 6 horas), 60 dias: Notar a presença de tecido conjuntivo disposto perpendicular à raiz, cemento recobrindo a raiz e pequena lacuna de reabsorção inflamatória. H.E. Aumento 157,5X.

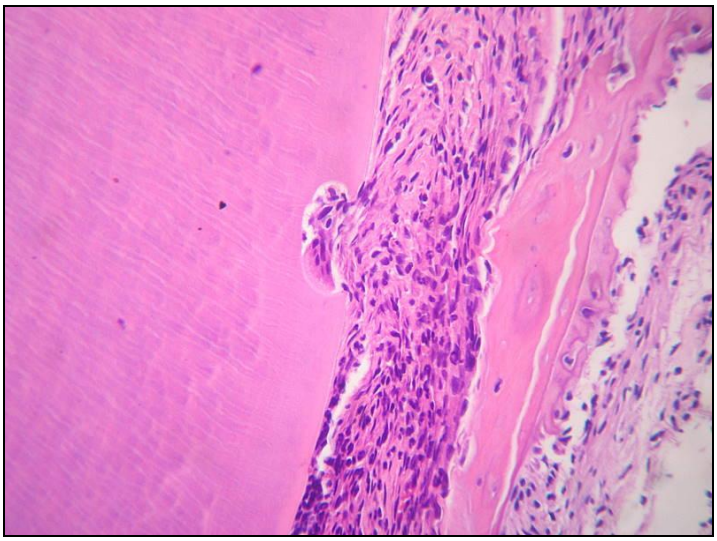

Figura 7- Grupo IV (reimplante tardio), 15 dias: Notar a presença de tecido conjuntivo disposto paralelamente à superfície radicular e lacuna de reabsorção inflamatória. H.E. Aumento 157,5X.

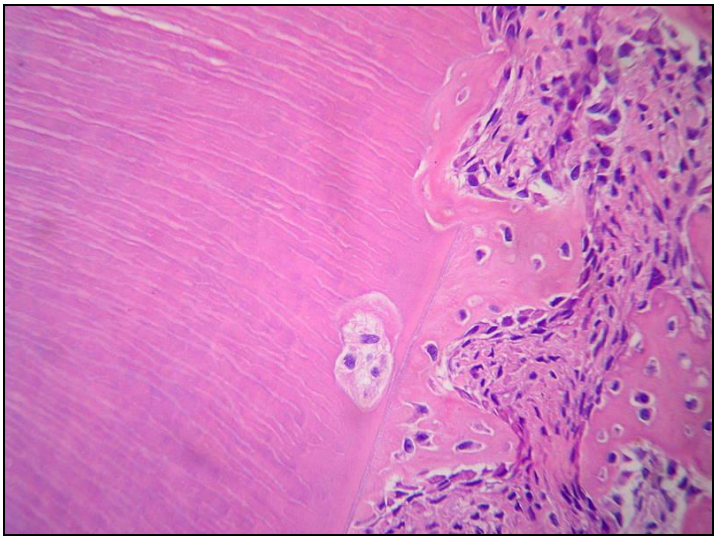

Figura 8 – Grupo IV (reimplante tardio), 60 dias: Observar a presença de anquilose dentária e de lacunas de reabsorção inflamatória e por substituição. H.E. Aumento 157,5X.

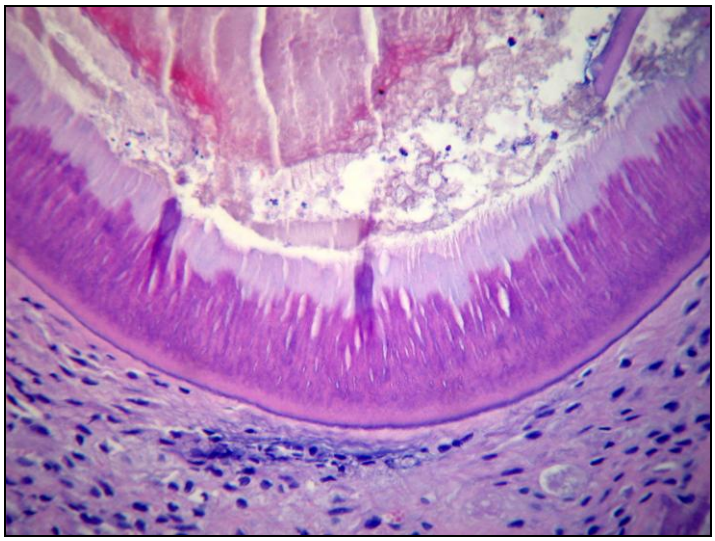

Figura 9 – Grupo V (reimplante imediato), 15 dias: Notar a ocorrência de tecido conjuntivo disposto paralelamente à raiz , cemento recobrindo à raiz e integridade radicular. H. E. Aumento 157,5X.

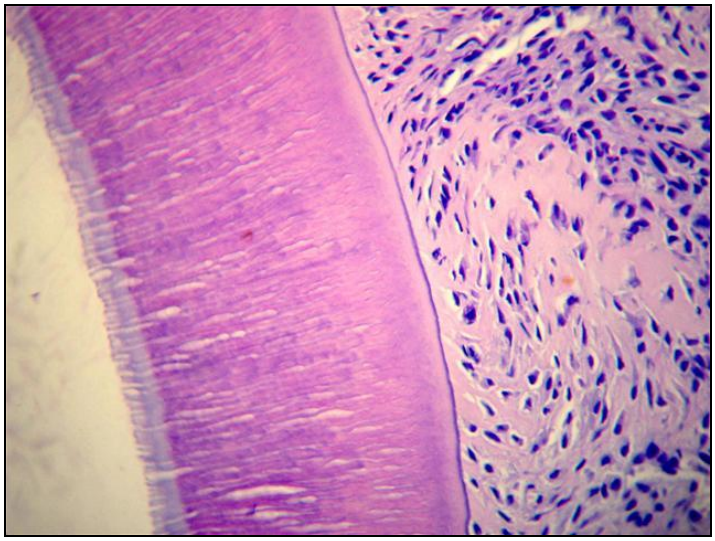

Figura 10 – Grupo V (reimplante imediato), 60 dias: Notar a presença de cemento recobrindo à raiz e áreas de tecido conjuntivo disposto perpendicularmente à superfície radicular. H.E. Aumento 157,5X.

Anexos

Comite de Ética na Experimentação Animal

unesp UNIVERSIDADE ESTADUAL PAULISTA
"JÚLIO DE MESQUITA FILHO"
Campus de Araçatuba

COMISSÃO DE ÉTICA NA EXPERIMENTAÇÃO ANIMAL
(CEEA)

CERTIFICADO

Certificamos que o Projeto **"ANÁLISE MICROSCÓPICA E MORFOMÉTRICA DO EFEITO DA PRÓPOLIS USADA COMO MEIO DE CONSERVAÇÃO PARA DENTES DE RATOS AVULSIONADOS E REIMPLANTADOS"** sob responsabilidade da **Prof Ass Dra GRAZIELA GARRIDO MORI** e colaboração de **Prof Dr WILSON ROBERTO POI e DANIELE CLAPES NUNES** está de acordo com os Princípios Éticos na Experimentação Animal (COBEA) e foi aprovado pela CEEA em 01 de junho de 2007, de acordo com o protocolo no. 2007- 002503.

Araçatuba, 27 de junho de 2007.

Profª Drª CRISTINA ANTONIALI SILVA
Presidente da CEEA - FOA/UNESP

Faculdade de Odontologia e Curso de Medicina Veterinária
Rua José Bonifácio, 1193 CEP 16015-050 Araçatuba – SP
Tel (18) 3636-3200

Normas do periódico

Normas da revista

Anexo B - Normas da revista selecionada para publicação do artigo.

DENTAL TRAUMATOLOGY

Official Publication of the International Association for Dental Traumatology and the International Academy of Sports Dentistry

Edited by:
Lars Andersson

Print ISSN: 1600-4469
Online ISSN: 1600-9657
Frequency: Bi-monthly
Current Volume: 25 / 2009
ISI Journal Citation Reports® Ranking: 2007: 37/51 (Dentistry, Oral Surgery & Medicine)
Impact Factor: 1.093

Top Author Guidelines

Content of Author Guidelines: 1. General, 2. Ethical Guidelines, 3. Submission of Manuscripts, 4. Manuscript Types Accepted, 5. Manuscript Format and Structure, 6. After Acceptance

Relevant Documents: Copyright Transfer Agreement

Useful Websites: Submission Site, Articles published in Dental Traumatology, Author Services, Blackwell Publishing's Ethical Guidelines, Guidelines for Figures

1. GENERAL

Dental Traumatology is an international journal which aims to convey scientific and clinical progress in all areas related to adult and pediatric dental traumatology. It aims to promote communication among clinicians, educators, researchers, administrators and others interested in dental traumatology. The journal publishes original scientific articles, review articles in the form of comprehensive reviews or mini reviews of a smaller area, short communication about clinical methods and techniques and case reports. The journal focuses on the following areas related to dental trauma:

Epidemiology and Social Aspects
Tissue, Periodontal, and Endodontic Considerations
Pediatrics and Orthodontics

Oral and Maxillofacial Surgery / Transplants/ Implants
Esthetics / Restorations / Prosthetics
Prevention and Sports Dentistry

Please read the instructions below carefully for details on the submission of manuscripts, the journal's requirements and standards as well as information concerning the procedure after a manuscript has been accepted for publication in *Dental Traumatology*. Authors are encouraged to visit Blackwell Publishing Author Services for further information on the preparation and submission of articles and figures.

2. ETHICAL GUIDELINES

Dental Traumatology adheres to the below ethical guidelines for publication and research.

2.1. Authorship and Acknowledgements

Authors submitting a paper do so on the understanding that the manuscript have been read and approved by all authors and that all authors agree to the submission of the manuscript to the Journal. ALL named authors must have made an active contribution to the conception and design and/or analysis and interpretation of the data and/or the drafting of the paper and ALL must have critically reviewed its content and have approved the final version submitted for publication. Participation solely in the acquisition of funding or the collection of data does not justify authorship.

Dental Traumatology adheres to the definition of authorship set up by The International Committee of Medical Journal Editors (ICMJE). According to the ICMJE authorship criteria should be based on 1) substantial contributions to conception and design of, or acquisiation of data or analysis and interpretation of data, 2) drafting the article or revising it critically for important intellectual content and 3) final approval of the version to be published. Authors should meet conditions 1, 2 and 3.

It is a requirement that all authors have been accredited as appropriate upon submission of the manuscript. Contributors who do not qualify as authors should be mentioned under Acknowledgements.

Acknowledgements: Under acknowledgements please specify contributors to the article other than the authors accredited.

2.2. Ethical Approvals

Experimentation involving human subjects will only be published if such research has been conducted in full accordance with ethical principles, including the World Medical Association Declaration of Helsinki (version, 2002 www.wma.net/e/policy/b3.htm) and the additional requirements, if any, of the country where the research has been carried out. Manuscripts must be accompanied by a statement that the experiments were undertaken with the understanding and written consent of each subject and according to the above mentioned principles. A statement regarding the fact that the study has been independently reviewed and approved by an ethical board should also be included. In the online submission process we also require that all authors submitting manuscripts to Dental Traumatology online must answer in the affirmative to a statement "confirming that all research has been carried out in accordance with legal requirements of the study country such as approval of ethical commitees for human and/or animal research or other legislation where applicable." Editors reserve the right to reject papers if there are doubts as to whether appropriate procedures have been used.

2.3 Clinical Trials

Clinical trials should be reported using the CONSORT guidelines available at www.consort-statement.org. A CONSORT checklist should also be included in the submission material.

All manuscripts reporting results from a clinical trial must indicate that the trial was fully registered at a readily accessible website, e.g., www.clinicaltrials.gov.

2.4 DNA Sequences and Crystallographic Structure Determinations

Papers reporting protein or DNA sequences and crystallographic structure determinations will not be accepted without a Genbank or Brookhaven accession number, respectively. Other supporting data sets must be made available on the publication date from the authors directly.

2.5 Conflict of Interest

Dental Traumatology requires that sources of institutional, private and corporate financial support for the work within the manuscript must be fully acknowledged, and any potential grant holders should be listed. Acknowledgements should be brief and should not include thanks to anonymous referees and editors. The Conflict of Interest Statement should be included as a separate document uploaded under the file designation "Title Page" to allow blinded review.

2.6 Appeal of Decision

The decision on a paper is final and cannot be appealed.

2.7 Permissions

If all or parts of previously published illustrations are used, permission must be obtained from the copyright holder concerned. It is the author's responsibility to obtain these in writing and provide copies to the Publishers.

2.8 Copyright Assignment

Authors submitting a paper do so on the understanding that the work and its essential substance have not been published before and is not being considered for publication elsewhere. The submission of the manuscript by the authors means that the authors automatically agree to assign exclusive copyright to Blackwell Publishing if and when the manuscript is accepted for publication. The work shall not be published elsewhere in any language without the written consent of the publisher. The articles published in this journal are protected by copyright, which covers translation rights and the exclusive right to reproduce and distribute all of the articles printed in the journal. No material published in the journal may be stored on microfilm or videocassettes or in electronic database and the like or reproduced photographically without the prior written permission of the publisher.

Upon acceptance of a paper, authors are required to assign the copyright to publish their paper to Blackwell Publishing. Assignment of the copyright is a condition of publication and papers will not be passed to the publisher for production unless copyright has been assigned. (Papers subject to government or Crown copyright are exempt from this requirement; however, the form still has to be signed). A completed Copyright Transfer Agreement must be sent before any manuscript can be published. Authors must send the completed Copyright Transfer Agreement upon receiving notice of manuscript acceptance, i.e., do not send the Copyright Transfer Agreement at submission. Please return your completed form to:

Poh Hoon TENG
Production Editor
Wiley Services Singapore Pte Ltd
600 North Bridge Road, #05-01 Parkview Square
Singapore 188778

Alternatively a scanned version of the form can be emailed to phteng@wiley.com or faxed to +65 6295 6202. For questions concerning copyright, please visit Blackwell Publishing's Copyright FAQ

3. MANUSCRIPT SUBMISSION PROCEDURE

Manuscripts should be submitted electronically via the online submission site http://mc.manuscriptcentral.com/dt. The use of an online submission and peer review site enables immediate distribution of manuscripts and consequentially speeds up the review process. It also allows authors to track the status of their own manuscripts. Complete instructions for submitting a paper is available online and below. Further assistance can be obtained from Editorial Assistant Karin Andersson at dtoffice@qualitynet.net.

3.1. Getting Started

• Launch your web browser (supported browsers include Internet Explorer 6 or higher, Netscape 7.0, 7.1, or 7.2, Safari 1.2.4, or Firefox 1.0.4) and go to the journal's online Submission Site: http://mc.manuscriptcentral.com/dt

• Log-in or click the "Create Account" option if you are a first-time user.

• If you are creating a new account.

- After clicking on "Create Account", enter your name and e-mail information and click "Next". Your e-mail information is very important.

- Enter your institution and address information as appropriate, and then click "Next."
- Enter a user ID and password of your choice (we recommend using your e-mail address as your user ID), and then select your area of expertise. Click "Finish".

• If you have an account, but have forgotten your log in details, go to Password Help on the journals online submission system http://mc.manuscriptcentral.com/dt and enter your e-mail address. The system will send you an automatic user ID and a new temporary password.

• Log-in and select "Author Centre."

3.2. Submitting Your Manuscript

• After you have logged into your "Author Centre", submit your manuscript by clicking the submission link under "Author Resources".

• Enter data and answer questions as appropriate. You may copy and paste directly from your manuscript and you may upload your pre-prepared covering letter.

• Click the "Next" button on each screen to save your work and advance to the next screen.

• You are required to upload your files.

- Click on the "Browse" button and locate the file on your computer.

- Select the designation of each file in the drop down next to the Browse button.
- When you have selected all files you wish to upload, click the "Upload Files" button.

• To allow double blinded review, please submit (upload) your main manuscript and title page as separate files. Please upload:

- Your manuscript without title page under the file designation "main document"

- Figure files under the file designation "figures".

- The title page, Acknowledgements and Conflict of Interest Statement where applicable, should be uploaded under the file designation "title page"

• Review your submission (in HTML and PDF format) before completing your submission by sending it to the Journal. Click the "Submit" button when you are finished reviewing. All documents uploaded under the file designation "title page" will not be viewable in the html and pdf format you are asked to review in the end of the submission process. The files viewable in the html and pdf format are the files available to the reviewer in the review process.

3.3. Manuscript Files Accepted

Manuscripts should be uploaded as Word (.doc) or Rich Text Format (.rft) files (not write-protected) plus separate figure files. GIF, JPEG, PICT or Bitmap files are acceptable for submission, but only high-resolution TIF or EPS files are suitable for printing. The files uploaded as main manuscript documents will be automatically converted to HTML and PDF on upload and will be used for the review process. The files uploaded as title page will be blinded from review and not converted into HTML and PDF. The main manuscript document file must contain the entire manuscript including abstract, text, references, tables, and figure legends, but *no* embedded figures. In the text, please reference figures as for instance "Figure 1", "Figure 2" etc to match the tag name you choose for the individual figure files uploaded. Manuscripts should be formatted as described in the Author Guidelines below. Please note that any manuscripts uploaded as Word 2007 (.docx) will be automatically rejected. Please save any .docx file as .doc before uploading.

3.4. Blinded Review

All manuscripts submitted to *Dental Traumatology* will be reviewed by two experts in the field. *Dental Traumatology* uses double blinded review. The names of the reviewers will thus not be disclosed to the author submitting a paper and the name(s) of the author(s) will not be disclosed to the reviewers. To allow double blinded review, please submit (upload) your main manuscript and title page as separate files. Please upload:

• Your manuscript without title page under the file designation "main document"

• Figure files under the file designation "figures"

• The title page, Acknowledgements and Conflict of Interest Statement where applicable, should be uploaded under the file designation "title page"

All documents uploaded under the file designation "title page" will not be viewable in the html and pdf format you are asked to review in the end of the submission process. The files viewable in the html and pdf format are the files available to the reviewer in the review process.

3.5. Suggest a Reviewer

Dental Traumatology attempts to keep the review process as short as possible to enable rapid publication of new scientific data. In order to facilitate this process, please suggest the names and current email addresses of a potential international reviewer whom you consider capable of reviewing your manuscript. In addition to your choice the journal editor will choose one or two reviewers as well. When the review is done you will be notified under "Manuscripts with decision" and through e-mail.

3.6. Suspension of Submission Mid-way in the Submission Process

You may suspend a submission at any phase before clicking the "Submit" button and save it to submit later. The manuscript can then be located under "Unsubmitted Manuscripts" and you can click on "Continue Submission" to continue your submission when you choose to.

3.7. E-mail Confirmation of Submission

After submission you will receive an e-mail to confirm receipt of your manuscript. If you do not receive the confirmation e-mail after 24 hours, please check your e-mail address carefully in the system. If the e-mail address is correct please contact your IT department. The error may be caused by some sort of spam filtering on your e-mail server. Also, the e-mails should be received if the IT department adds our e-mail server (uranus.scholarone.com) to their whitelist.

3.8. Manuscript Status

You can access Manuscript Central any time to check your "Author Center" for the status of your manuscript. The Journal will inform you by e-mail once a decision has been made.

3.9. Submission of Revised Manuscripts

To submit a revised manuscript, locate your manuscript under "Manuscripts with Decisions" and click on "Submit a Revision". Please remember to delete any old files uploaded when you upload your revised manuscript. Please also remember to upload your manuscript document separate from your title page.

4. MANUSCRIPT TYPES ACCEPTED

Original Research Articles in all areas related to adult and pediatric dental traumatology are of interest to *Dental Traumatology*. Examples of such areas are Epidemiology and Social Aspects, Tissue, Periodontal, and Endodontic Considerations, Pediatrics and Orthodontics, Oral and Maxillofacial Surgery/ Transplants / Implants, Esthetics / Restorations / Prosthetics and Prevention and Sports Dentistry.

Review Papers: *Dental Traumatology* commissions review papers of comprehensive areas and mini reviews of small areas. The journal also welcomes uninvited reviews. Reviews should be submitted via the online submission site and are subject to peer-review.

Comprehensive Reviews should be a complete coverage of a subject discussed with the Editor in Chief prior to preparation and submission. Comprehensive review articles should include a description of search strategy of relevant literature, inclusion criteria, evaluation of papers and level of evidence.

Mini Reviews are covering a smaller area and may be written in a more free format.

Case Reports: *Dental Traumatology* accepts Case Reports but these will only be published online and will not be included in the printed version unless specifically requested by the Editor-in-Chief.

Case Reports illustrating unusual and clinically relevant observations are acceptable, but their merit needs to provide high priority for publication in the journal. They should be kept within 3-4 printed pages and need not follow the usual division into material and methods etc, but should have an abstract. The introduction should be kept short. Thereafter the case is described followed by a discussion.

Short Communications of 1-2 pages are accepted for quick publication. These papers need not follow the usual division into Material and Methods, etc., but should have an abstract. They should contain important new information to warrant publication and may reflect improvements in clinical practice such as introduction of new technology or practical approaches. They should conform to a high scientific and a high clinical practice standard.

Letters to the Editor, if of broad interest, are encouraged. They may deal with material in papers published in Dental Traumatology or they may raise new issues, but should have important implications.

Meetings: advance information about and reports from international meetings are welcome, but should not be submitted via the online submission site, but send directly to the journal administrator Karin Andersson at dtoffice@qualitynet.net

5. MANUSCRIPT FORMAT AND STRUCTURE

5.1. Format

Language: The language of publication is English. Authors for whom English is a second language must have their manuscript professionally edited by an English speaking person before submission to make sure the English is of high quality. It is preferred that manuscript is professionally edited. A list of independent suppliers of editing services can be found at www.blackwellpublishing.com/bauthor/english_language.asp. All services are paid for and arranged by the author, and use of one of these services does not guarantee acceptance or preference for publication.

Abbreviations, Symbols and Nomenclature: Abbreviations should be kept to a minimum, particularly those that are not standard. Non-standard abbreviations must be used three or more times and written out completely in the text when first used. Consult the following sources for additional abbreviations: 1) CBE Style Manual Committee. Scientific style and format: the CBE manual for authors, editors, and publishers. 6th ed. Cambridge: Cambridge University Press; 1994; and 2) O'Connor M, Woodford FP. Writing scientific papers in English: an ELSE-Ciba Foundation guide for authors. Amsterdam: Elsevier-Excerpta Medica; 1975.

Font: When preparing your file, please use only standard fonts such as Times, Times New Roman or Arial for text, and Symbol font for Greek letters, to avoid inadvertent character substitutions. In particular, please do not use Japanese or other Asian fonts. Do not use automated or manual hyphenation. Use double spacing when writing.

5.2. Structure

All papers submitted to *Dental Traumatology* should include: Title Page, Abstract, Main text, References and Tables, Figures, Figure Legends, Conflict of Interest Statement and Acknowledgements where appropriate. Title page, Conflict of Interest Statement and any Acknowledgements must be submitted as separate files and uploaded under the file designation Title Page to allow blinded review. Manuscripts must conform to the journal style. Manuscripts not complying with the journal style will be returned to the author(s).

Title Page: should be uploaded as a separate document in the submission process under the file designation "Title Page" to allow blinded review. It should include: Full title of the manuscript, author(s)' full names and institutional affiliations including city, country, and the name and address of the corresponding author. If the author does not want the e-mail address to be published this must be clearly indicated. The title page should also include a running title of no more than 60 characters and 3-6 keywords.

Abstract is limited to 300 words in length and should contain no abbreviations. The abstract should be included in the manuscript document uploaded for review as well as inserted separately where specified in the submission process. The abstract should convey the essential purpose and message of the paper in an abbreviated form. For original articles the abstract should be structured with the following headings:

Background/Aim, Material and Methods, Results and Conclusions. For other article types, please choose headings appropriate for the article.

Main Text of Original Articles should be divided into Introduction, Material and Methods, Results and Discussion. During the editorial process reviewers and editors frequently need to refer to specific portions of the manuscript, which is difficult unless the pages are numbered. Authors should number all of the pages consecutively.

Introduction should be focused, outlining the historical or logical origins of the study and not summarize the results; exhaustive literature reviews are inappropriate. Give only strict and pertinent references and do not include data or conclusions from the work being reported. The introduction should close with the explicit statement of the specific aims of the investigation or hypothesis tested.

Materials and Methods must contain sufficient detail such that, in combination with the references cited, all clinical trials and experiments reported can be fully reproduced. As a condition of publication, authors are required to make materials and methods used freely available to academic researchers for their own use. Describe your selection of observational or experimental participants clearly. Identify the method, apparatus and procedures in sufficient detail. Give references to established methods, including statistical methods, describe new or modify methods. Identify precisely all drugs used including generic names and route of administration.

(i) Clinical trials should be reported using the CONSORT guidelines available at www.consort-statement.org. A CONSORT checklist should also be included in the submission material. All manuscripts reporting results from a clinical trial must indicate that the trial was fully registered at a readily accessible website, e.g., www.clinicaltrials.gov.

(ii) Experimental subjects: experimentation involving human subjects will only be published if such research has been conducted in full accordance with ethical principles, including the World Medical Association Declaration of Helsinki (version, 2002 www.wma.net/e/policy/b3.htm) and the additional requirements, if any, of the country where the research has been carried out. Manuscripts must be accompanied by a statement that the experiments were undertaken with the understanding and written consent of each subject and according to the above mentioned principles. A statement regarding the fact that the study has been independently reviewed and approved by an ethical board should also be included. Editors reserve the right to reject papers if there are doubts as to whether appropriate procedures have been used.

(iii) Suppliers of materials should be named and their location (town, state/county, country) included.

Results should present the observations with minimal reference to earlier literature or to possible interpretations. Present your results in logical sequence in the text, tables and illustrations giving the main or most important findings first. Do not duplicate data in graphs and tables.

Discussion may usually start with a brief summary of the major findings, but repetition of parts of the Introduction or of the Results sections should be avoided. The section should end with a brief conclusion and a comment on the potential clinical relevance of the findings. Link the conclusions to the aim of the study. Statements and interpretation of the data should be appropriately supported by original references.

Main Text of Review Articles comprises an introduction and a running text structured in a suitable way according to the subject treated. A final section with conclusions may be added.

Acknowledgements: Under acknowledgements please specify contributors to the article other than the authors accredited. Acknowledgements should be brief and should not include thanks to anonymous referees and editors.

Conflict of Interest Statement: All sources of institutional, private and corporate financial support for the work within the manuscript must be fully acknowledged, and any potential grant holders should be listed. The Conflict of Interest Statement should be included as a separate document uploaded under the file designation "Title Page" to allow blinded review.

5.3. References

As the Journal follows the Vancouver system for biomedical manuscripts, the author is referred to the publication of the International Committee of Medical Journal Editors: Uniform requirements for manuscripts submitted to biomedical journals. Ann Int Med 1997;126:36-47.

Number references consecutively in the order in which they are first mentioned in the text. Identify references in texts, tables, and legends by Arabic numerals (in parentheses). Use the style of the examples below, which are based on the format used by the US National Library of Medicine in Index Medicus. For abbreviations of journals, consult the "List of the Journals Indexed" printed annually in the January issue of Index Medicus.

We recommend the use of a tool such as EndNote or Reference Manager for reference management and formatting. EndNote reference styles can be searched for here: www.endnote.com/support/enstyles.asp. Reference Manager reference styles can be searched for here: www.refman.com/support/rmstyles.asp

Try to avoid using abstracts of articles as references. "Unpublished observations", "personal communications", and "unaccepted papers" may not be used as references, although references to written, not verbal, communications may be inserted (in parentheses) in the text. Examples of correct forms of references are given below.

Journals:
Standard journal article - list all authors when six or fewer; when seven or more, list first six authors and add et al.

Examples:
Andreasen JO, Hjørting-Hansen E. Replantation of teeth. I. Radiographic and clinical study of 100 human teeth. Acta Odontol Scand 1966;24:263-86.

Corporate author:

American Association of Endodontists. Recommended guidelines for treatment of the avulsed tooth. J Endod 1983;9:571.

Books and other monographs:

Examples:
Personal author(s)

Grossman LI. Endodontic practice. 10th ed. Philadelphia: Lea & Febiger; 1981. p. 176-9.

Chapter in book:

Sanders B, Brady FA, Johnson R. Injuries. In: Sanders B, editor. Pediatric oral and maxillofacial surgery. St. Louis: Mosby; 1979. p. 330-400.

5.4. Tables, Figures and Figure Legends

Tables should only be used to clarify important points. Tables must, as far as possible, be self-explanatory. The tables should be numbered consecutively with Arabic numerals.

Figures: All graphs, drawings and photographs are considered figures and should be numbered in sequence with Arabic numerals and abbreviated Fig(s). Each figure should have a legend and all legends should be numbered correspondingly and included at the end of the manuscript. Text on the figures should be in capitals. Figures should be planned to fit the proportions of the printed page.

All figures and artwork must be provided in electronic format. Please save vector graphics (e.g. line artwork) in Encapsulated Postscript Format (EPS) and bitmap files (e.g. half-tones) or clinical or in vitro pictures in Tagged Image Format (TIFF). JPEG files are also acceptable. Detailed information on our digital illustration standards can be found at www.blackwellpublishing.com/bauthor/illustration.asp

Unnecessary figures and parts (panels) of figures should be avoided: data presented in small tables or histograms, for instance, can generally be stated briefly in the text instead. Figures should not contain more than one panel unless the parts are logically connected

Figures divided into parts should be labelled with a lower-case, boldface, roman letter, a, b, and so on, in the same type size as used elsewhere in the figure. Lettering in figures should be in lower-case type, with the first letter capitalized. Units should have a single space between the number and unit, and follow SI nomenclature common to a particular field. Unusual units and abbreviations should be spelled out in full or defined in the legend. Scale bars should be used rather than magnification factors, with the length of the bar defined in the

legend rather than on the bar itself. In general visual cues (on the figures themselves) are preferred to verbal explanations in the legend (e.g. broken line, open red triangles etc)

Preparation of Electronic Figures for Publication: Although low quality images are adequate for review purposes, print publication requires high quality images to prevent the final product being blurred or fuzzy. Submit EPS (lineart) or TIFF (halftone/photographs) files only. MS PowerPoint and Word Graphics are unsuitable for printed pictures. Do not use pixel-oriented programmes. Scans (TIFF only) should have a resolution of 300 dpi (halftone) or 600 to 1200 dpi (line drawings) in relation to the reproduction size (see below). EPS files should be saved with fonts embedded (and with a TIFF preview if possible). For scanned images, the scanning resolution (at final image size) should be as follows to ensure good reproduction: lineart: >600 dpi; half-tones (including gel photographs): >300 dpi; figures containing both halftone and line images: >600 dpi.

Further information can be obtained at Blackwell Publishing's guidelines for figures: www.blackwellpublishing.com/bauthor/illustration.asp.

Check your electronic artwork before submitting it: www.blackwellpublishing.com/bauthor/eachecklist.asp

Permissions: If all or parts of previously published illustrations are used, permission must be obtained from the copyright holder concerned. It is the author's responsibility to obtain these in writing and provide copies to the Publishers.

Figure Legends should be a separate section of the manuscript, and should begin with a brief title for the whole figure and continue with a short description of each panel and the symbols used: they should not contain any details of methods

5.5. Supporting Material

Publication in electronic formats has created opportunities for adding details or whole sections in the electronic version only. Authors need to work closely with the editors in developing or using such new publication formats.

Supporting Material, such as data sets or additional figures or tables, that will not be published in the print edition of the journal, but which will be viewable via the online edition, can be submitted. It should be clearly stated at the time of submission that the Supporting Material is intended to be made available through the online edition. If the size or format of the Supporting Material is such that it cannot be accommodated on the journal's Web site, the author agrees to make the Supporting Material available free of charge on a permanent Web site, to which links will be set up from the journal's website. The author must advise Blackwell Publishing if the URL of the website where the Supporting Material is located changes. The content of the Supporting Material must not be altered after the paper has been accepted for publication.

The availability of Supporting Material should be indicated in the main manuscript by a paragraph, to appear after the References, headed "Supporting Material" and providing titles of figures, tables, etc. In order to protect reviewer anonymity, material posted on the authors Web site cannot be reviewed. The Supporting Material is an integral part of the article and will be reviewed accordingly.

Extra issues - Larger papers or monographs may be published as additional issues (numbered as the ordinary issues), the full cost being paid by the author. Further information may be obtained from the editor.

6. AFTER ACCEPTANCE

Upon acceptance of a paper for publication, the manuscript will be forwarded to the Production Editor who is responsible for the production of the journal.

6.1 Proof Corrections

The corresponding author will receive an email alert containing a link to a web site. A working e-mail address must therefore be provided for the corresponding author. The proof can be downloaded as a PDF (portable document format) file from this site. Acrobat Reader will be required in order to read this file. This software can be downloaded (free of charge) from the following web site: www.adobe.com/products/acrobat/readstep2.html. This will enable the file to be opened, read on screen and printed out in order for any corrections to be added. Further instructions will be sent with the proof.

6.2 Early View Publication Prior to Print

Dental Traumatology is covered by Blackwell Publishing's Early View service. Early View articles are complete full-text articles published online in advance of their publication in a printed issue. Early View articles are complete and final. They have been fully reviewed, revised and edited for publication, and the authors' final corrections have been incorporated. Because they are in final form, no changes can be made after online publication. The nature of Early View articles means that they do not yet have volume, issue or page numbers, so Early View articles cannot be cited in the traditional way. They are therefore given a Digital Object Identifier (DOI), which allows the article to be cited and tracked before it is allocated to an issue. After print publication, the DOI remains valid and can continue to be used to cite and access the article.

6.3 Author Services

Online production tracking is available for your article through Blackwell's Author Services. Author Services enables authors to track their article - once it has been accepted - through the production process to publication online and in print. Authors can check the status of their articles online and choose to receive automated e-mails at key stages of production. The author will receive an e-mail with a unique link that enables them to register and have their article automatically added to the system. Please ensure that a complete e-mail address is provided when submitting the manuscript. Visit www.blackwellpublishing.com/bauthor for more details on online production tracking and for a wealth of resources including FAQs and tips on article preparation, submission and more.\

For more substantial information on the services provided for authors, please see Blackwell Publishing Author Services

6.4 Author Material Archive Policy

Please note that unless specifically requested, Blackwell Publishing will dispose of all hardcopy or electronic material submitted two months after publication. If you require the return of any material submitted, please inform the editorial office or production editor as soon as possible.

6.5 Offprints and Extra Copies

A PDF offprint of the online published article will be provided free of charge to the corresponding author, and may be distributed subject to the Publisher's terms and conditions. Additional paper offprints may be ordered online. Please click on the following link, fill in the necessary details and ensure that you type information in all of the required fields: Offprint Cosprinters.If you have queries about offprints please email offprint@cosprinters.com

6.6 Note to NIH Grantees

Pursuant to NIH mandate, Wiley-Blackwell will post the accepted version of contributions authored by NIH grant-holders to PubMed Central upon acceptance. This accepted version will be made publicly available 12 months after publication. For further information, see www.wiley.com/go/nihmandate

Livros Grátis

(http://www.livrosgratis.com.br)

Milhares de Livros para Download:

Baixar livros de Administração
Baixar livros de Agronomia
Baixar livros de Arquitetura
Baixar livros de Artes
Baixar livros de Astronomia
Baixar livros de Biologia Geral
Baixar livros de Ciência da Computação
Baixar livros de Ciência da Informação
Baixar livros de Ciência Política
Baixar livros de Ciências da Saúde
Baixar livros de Comunicação
Baixar livros do Conselho Nacional de Educação - CNE
Baixar livros de Defesa civil
Baixar livros de Direito
Baixar livros de Direitos humanos
Baixar livros de Economia
Baixar livros de Economia Doméstica
Baixar livros de Educação
Baixar livros de Educação - Trânsito
Baixar livros de Educação Física
Baixar livros de Engenharia Aeroespacial
Baixar livros de Farmácia
Baixar livros de Filosofia
Baixar livros de Física
Baixar livros de Geociências
Baixar livros de Geografia
Baixar livros de História
Baixar livros de Línguas

Baixar livros de Literatura
Baixar livros de Literatura de Cordel
Baixar livros de Literatura Infantil
Baixar livros de Matemática
Baixar livros de Medicina
Baixar livros de Medicina Veterinária
Baixar livros de Meio Ambiente
Baixar livros de Meteorologia
Baixar Monografias e TCC
Baixar livros Multidisciplinar
Baixar livros de Música
Baixar livros de Psicologia
Baixar livros de Química
Baixar livros de Saúde Coletiva
Baixar livros de Serviço Social
Baixar livros de Sociologia
Baixar livros de Teologia
Baixar livros de Trabalho
Baixar livros de Turismo