

UNIVERSIDADE ESTADUAL DO NORTE FLUMINENSE DARCY RIBEIRO

Luciana da Silva Lemos

**Morfologia de gônadas de golfinhos (*Sotalia guianensis* e
Pontoporia blainvillei) do litoral Norte Fluminense**

Campos dos Goytacazes

2009

Livros Grátis

<http://www.livrosgratis.com.br>

Milhares de livros grátis para download.

Luciana da Silva Lemos

Morfologia de gônadas de golfinhos (*Sotalia guianensis* e
Pontoporia blainvillei) de vida livre do litoral Norte Fluminense

Tese de Doutorado apresentada ao Centro de Ciências e Tecnologias Agropecuárias da Universidade Estadual do Norte Fluminense Darcy Ribeiro, como requisito parcial para obtenção do grau de Doutor em Ciência Animal, na Área de concentração de Patologia Animal.

Orientador:

Prof. Eulógio Carlos Queiróz de Carvalho (LSA - CCTA - UENF)

Co-Orientadores:

Prof^a. Ana Paula Madeira Di Beneditto (LCA - CBB - UENF)

Prof. Deiler Sampaio Costa (Ex. Prof. - LSA - CCTA - UENF)

Prof. Alexandre Thomé da S. Almeida (Ex. Prof. - LSA - CCTA - UENF)

Campos dos Goytacazes

2009

Luciana da Silva Lemos

Morfologia de gônadas de golfinhos de vida livre do litoral Norte Fluminense

Tese de Doutorado apresentada ao Centro de Ciências e Tecnologias Agropecuárias da Universidade Estadual do Norte Fluminense Darcy Ribeiro, como requisito parcial para obtenção do grau de Doutor em Ciência Animal, na Área de concentração de Patologia Animal.

Aprovada em: 04/02/2009.

BANCA EXAMINADORA

Prof. Sávio Freire Bruno / UFF
(Dr. Sc. Medicina Veterinária)

Prof^ª. Ana Paula Madeira Di Benedetto / CBB - UENF
(Dr. Sc. Biociências e Biotecnologias)

Prof. Leonardo Serafim da Silveira / CCTA - UENF
(Dr. Sc. Produção Animal)

Prof. Eulógio Carlos Queiróz de Carvalho / CCTA - UENF
(Dr. Sc. Patologia - Anatomia Patológica)
(Orientador)

Campos dos Goytacazes

2009

Dedico este trabalho às minhas filhas
Letícia (9 anos) e Mariana (7 anos)
pela manifestação emotiva de
consciência ecológica.

AGRADECIMENTOS

Agradeço a UENF pela promissora oportunidade concedida não só a mim, mas aos inúmeros cidadãos que usufruem das benfeitorias prestadas pela entidade na região Norte Fluminense;

Ao orientador Prof. Dr. Eulógio Carlos Queiroz de Carvalho, pela concessão e fidúcia na consumação desta tarefa;

Pela resignação da co-orientação inusitada e capital da Prof^a. Dra. Ana Paula Madeira Di Benedetto, por doar e confiar a mim o desafio de trabalhar um material tão singular;

À co-orientação, responsável pelo prosseguimento deste estudo, do Prof. Dr. Alexandre Thomé da Silva Almeida e do Prof. Dr. Deiler Sampaio Costa pela motivação, sugestões e artigos fornecidos;

Ao ilustre colega de trabalho Luciano Grillo de Almeida e aos ex-bolsistas de trabalho: Rodrigo Barros Crespo e Layla Janaina Hissa Borges, pelo auxílio na realização da histotécnica, e por me proporcionarem um amistoso ambiente de trabalho. Às companheiras Alessa S. de O. dos Santos e Ana Bárbara Freitas Rodrigues, pela constante contribuição nas atividades de rotina da pesquisa. E também a Lio Moreira;

Às espetaculares recém-estagiárias: Elizabeth G. Pires e Elenice Faria pela colaboração na execução da coloração especial junto a Bruna e Ricardo Guerreiro;

A todos os professores com quem cumpri os créditos, especialmente ao Prof. Dr. Olney Vieira da Motta e Prof. Dr. Leonardo Serafim da Silveira, pela contribuição ativa na construção da minha formação profissional;

Ao Prof. Dr. Marco Antônio de Oliveira e à colega Marília Henriques Rodrigues pelo auxílio no treinamento da histomorfometria. À Prof^a. Dr^a. Maria Luíza Lopes e ao Prof. Dr. Reginaldo Fontes pelas sugestões e artigos recomendados. Ao Prof. Dr. Francisco Carlos Rodrigues de Oliveira e à Prof^a. Dr^a. Marinete Pinheiro Carrera por permitirem o uso de equipamentos sob suas respectivas responsabilidades. Ao Prof. Dr. Rogério Figueiredo Daher e à Dr^a. Glória Cristina da Silva Lemos pelo auxílio na aplicação da estatística;

Aos ilustres anônimos da ciência, que se colocaram à minha disposição, me ouviram, aconselharam e como anjos, nada me pediram em troca;

À minha mãe, ao meu marido e a toda a nossa família por me apoiarem e compreenderem a minha ausência durante este percurso;

E acima de tudo agradeço a quem sempre me orienta e a quem devo todos os dias da minha vida. . . Deus.

*De tanto ver triunfar as nulidades, de tanto ver prosperar a desonra, de tanto ver
crescer a injustiça, de tanto ver agigantarem-se os poderes nas mãos dos maus,
o homem chega a desanimar da virtude, a rir-se da honra,
a ter vergonha de ser honesto.*
(Rui Barbosa. 1914)

RESUMO

LEMOS, Luciana S., Universidade Estadual do Norte Fluminense Darcy Ribeiro. Dezembro de 2008. Morfologia de gônadas de golfinhos (*Sotalia guianensis* e *Pontoporia blainvillei*) de vida livre do litoral Norte Fluminense. Orientador: Prof. Eulógio Carlos Queiróz de Carvalho. Co-orientadores Ana Paula M. Di Benedetto; Alexandre Thomé da Silva Almeida e Deiler Sampaio Costa.

Foram estudadas gônadas de *Sotalia guianensis* e *Pontoporia blainvillei*, mortos acidentalmente em atividades pesqueiras com rede na região norte do estado do Rio de Janeiro. O material foi fixado em formol a 10%, identificando-se à direita e à esquerda, e tomado o comprimento corpóreo total de cada indivíduo. Durante a colheita dos ovários foi verificado se havia gestação e/ou lactação. As amostras de gônadas foram avaliadas quanto à morfologia e biometria. Ovários de fêmeas imaturas sexualmente eram lisos, brancos e leves, com pesos iguais entre os pares ou bem próximos. Ovários de fêmeas maduras sexualmente apresentavam superfície irregular pelo desenvolvimento de folículos, corpo lúteo e/ou corpo albicans, com maior variação entre os pares ovarianos. O peso médio dos ovários de fêmeas imaturas de *S. guianensis* e *P. blainvillei*, variou de 1,35 a 4,10g e 0,08 a 0,13g, respectivamente e para as maduras variou de 4,58 a 26,47 e 2,78 a 4,60g. No ovário esquerdo se desenvolveu a maior quantidade de estruturas, indicando este ser mais ativo em ambos os gêneros. Uma fêmea *S. guianensis* no terço final da gestação apresentou corpo lúteo fisiológico com cavidade central. Cortes de ovários corados com Picrosirius e observados em microscopia de luz polarizada demonstraram a participação de colágeno do tipo III na constituição de corpos albicans. A medular do hilo ovariano, a *rete ovarii*, estava representada por túbulos enovelados, forrados por tecido epitelial cúbico. Cortes histológicos do ovário de um espécime de *P. blainvillei* apresentaram lesão cística múltipla unilocular. Os testículos de *S. guianensis* apresentaram formato cilíndrico e lóbulos na superfície de corte. O peso e tamanho mostraram alta correlação entre si, independente da fase de desenvolvimento. O peso conjugado dos testículos associado ao comprimento corporal ao diâmetro e a proporção tubular indicaram indivíduos sexualmente maduros com peso testicular superior a 1.570g, comprimento corporal de 195cm, mais de sete anos, diâmetro tubular médio de 260µm e proporção de tecido tubular de 83%. O comprimento tubular por grama

de tecido testicular, de indivíduos sexualmente maduros, foi em torno de 30m/g de tecido tubular. Em um exemplar foi diagnosticada a degeneração testicular bilateral, através da inspeção e histologia. Os testículos de *P. blainvillei* apresentaram formato cilíndrico e alta simetria em animais maduros e imaturos. O parênquima testicular apresenta um mediastino pouco evidente e rede testicular é do tipo axial. A análise do peso conjugado dos testículos associado ao comprimento corporal, à idade, ao diâmetro e à proporção tubular indicaram indivíduos sexualmente maduros com comprimento corporal superior a 115cm, peso testicular médio acima de 5,0g; idade superior a 2 anos; diâmetro tubular superior a 150 μm e a proporção de tecido tubular em torno de 60%. Nos animais sexualmente maduros o comprimento dos túbulos seminíferos foi em torno de 26,9m por grama de tecido testicular.

Palavras-chave: *Sotalia guianensis*, *Pontoporia blainvillei*, gônadas, morfometria, histologia.

ABSTRACT

LEMOS, Luciana S., Universidade Estadual do Norte Fluminense Darcy Ribeiro. Dezembro de 2008. Morfologia de gônadas de golfinhos (*Sotalia guianensis* e *Pontoporia blainvillei*) de vida livre do litoral Norte Fluminense. Orientador: Prof. Eulógio Carlos Queiróz de Carvalho. Co-orientadores Ana Paula M. Di Benedetto; Alexandre Thomé da Silva Almeida e Deiler Sampaio Costa.

We studied the gonads and *Sotalia guianensis* and *Pontoporia blainvillei*, killed accidentally in fishing activities in service in northern state of Rio de Janeiro. The material was fixed in formol 10%, identifying itself to the right and left, and taking the total body length of each individual. During the harvest of the ovaries had been verified pregnancy and/or lactation. Samples of gonads were evaluated for morphology and biometrics. Ovaries of sexually immature females were smooth, white and light, with equal weights between the pairs or very close. Ovaries of sexually mature females had irregular surface for the development of follicles, corpus luteum and / or corpus albicans, with greater variation between pairs ovarian. The average weight of the ovaries of immature females of *S. guianensis* and *P. blainvillei*, ranged from 1.35 to 4.10 g and 0.08 to 0.13 g respectively and for the mature ranged from 4.58 to 26.47 and 2.78 to 4.60 g. In the left ovary had developed greater number of structures, indicating this to be more active in both genders. A female *S. guianensis* in the final third of gestation presented with corpus luteum physiological central cavity. Cuts of ovaries stained with Picrosirius and observed in polarized light microscopy showed the involvement of collagen type III in the formation of corpora albicans. The spinal cord of the rete ovarian hilum was represented by hank tubules, lined by cubic epithelial tissue. Histological sections of ovary of a specimen of *P. blainvillei* had multiple unilocular cystic lesion. The testes of *S. guianensis* showed cylindrical shape and lobes in the cut surface. The weight and size were highly correlated with each other, regardless of stage of development. The combined weight of the testes associated with the body length to diameter ratio and tubular showed sexually mature individuals weighing more than 1.570g testicular, body length of 195cm, over seven years, mean tubular diameter of 260µm and the proportion of tubular fabric of 83%. The tubular length per gram of testicular tissue of sexually mature individuals, was around 30 / g of tissue tubular. In a specimen was diagnosed with bilateral testicular degeneration, by inspection and histology. The testes of *P.*

blainvillei had cylindrical shape and high symmetry in mature and immature animals. The testicular parenchyma shows a little obvious and mediastinum testis is a network scan. The analysis of the combined weight of the testes associated with body length, age, when indicated tubular diameter and the proportion sexually mature individuals with body length exceeding 115cm, average testicular weight of over 5.0 g; older than 2 years; diameter tubular upper 150 μm and the proportion of tubular tissue around 60%. Sexually mature animals in the length of the seminiferous tubules was around 26,9 meters per gram of testicular tissue.

Key-words: *Sotalia guianensis*, *Pontoporia blainvillei*, gonads, morphometry, histology.

SUMÁRIO

1- <u>INTRODUÇÃO</u>	13
2- <u>REVISÃO DE LITERATURA</u>	17
2.1 - Gônadas de mamíferos	17
2.2 - Morfologia de testículos	19
2.3 - Morfologia de ovários	22
2.4 - Avaliação do estado reprodutivo de cetáceos.....	25
3 - <u>MATERIAL E MÉTODOS</u>	28
3.1 - Coleta de amostras	28
3.2 - Avaliação macroscópica e biometria das gônadas	28
3.3 - Processamento histológico das amostras	29
3.4 - Histo-arquitetura das gônadas	30
3.5 - Diâmetro dos túbulos seminíferos	30
3.6 - Proporção (%) de túbulos seminíferos e tecido intersticial	31
3.7 - Cálculo do volume dos compartimentos testiculares	32
3.8 - Comprimento total dos túbulos seminíferos	32
3.9 - Estatística.....	32
4- <u>RESULTADOS E DISCUSSÃO</u> -----	33
4.1 - Artigo 1	33
4.2 - Artigo 2.....	47
4.3 - Artigo 3.....	69
4.4 - Artigo 4.....	86
5- <u>CONSIDERAÇÕES FINAIS</u> -----	107
6- <u>REFERÊNCIAS BIBLIOGRÁFICAS</u> -----	108

1- INTRODUÇÃO:

Os golfinhos são animais pertencentes à ordem Cetacea, que é a maior e mais diversificada dos mamíferos marinhos; é representada por mamíferos totalmente adaptados à vida aquática (PINEDO et al., 2002). Das 43 espécies de cetáceos registradas em águas brasileiras, 35 pertencem à subordem Odontoceti (IBAMA, 2001; PINEDO et al., 2002), onde se incluem os cetáceos de pequeno porte conhecidos como golfinhos.

Os golfinhos podem atuar como indicadores de ecossistemas naturalmente salubres e produtivos (KATONA e WHITEHEAD, 1988) e, a avaliação de tecidos de cetáceos pode servir para monitorar a contaminação ambiental (GERPE et al., 1999; MONTEIRO-NETO et al., 2003; DORNELES et al., 2007; SEIXAS et al., 2008).

Da mesma forma que em outras partes do mundo, no Brasil, os cetáceos de pequeno porte sofrem impactos com a atividade humana como a pesca (SICILIANO, 1994; MONTEIRO-NETO et al., 2000; DI BENEDITTO, 2003), o turismo (SANTOS-JR et al., 2006; VALLE e MELO, 2006; PEREIRA et al., 2007), a indústria e a agricultura (KAJIWARA et al., 2004; PIERCE et al., 2008), além do comércio ilegal (ALVES e ROSAS, 2008).

Na região norte do estado do Rio de Janeiro o monitoramento da captura acidental de pequenos cetáceos registrou sete espécies destes animais: *Pontoporia blainvillei*, *Sotalia guianensis*, *Tursiops truncatus*, *Stenella frontalis*, *Steno bredanensis*, *Delphinus capensis* e *Pseudorca crassidens* (LODI e CAPISTRANO, 1990; DI BENEDITTO et al., 1998; DI BENEDITTO, 2001). As mais freqüentes foram a *S. guianensis* e a *P. blainvillei* (DI BENEDITTO et al., 1998; DI BENEDITTO e RAMOS, 2001; DI BENEDITTO, 2003), ambas são residentes na Bacia de Campos, onde realizam todo o seu ciclo de vida, como atividades alimentares e reprodutivas, incluindo a criação dos filhotes (DI BENEDITTO e RAMOS, 2001).

Golfinhos da espécie *Sotalia* pertencem à família Delphinidae, recebem diversas denominações ao longo de sua distribuição, sendo conhecidos, popularmente, no Brasil como boto, boto-comum ou boto-cinza (PINEDO et al.,

1992; DA SILVA e BEST, 1994), e tucuxi na região da Amazônia (BOROBIA et al., 1991).

A espécie *S. fluviatilis*, se distribui ao longo da costa Atlântica desde o litoral norte de Honduras, no Caribe (DA SILVA e BEST, 1996) até o Estado de Santa Catarina, no Brasil (SIMÕES-LOPES, 1988), com dois ecotipos um marinho e outro fluvial. Porém, a utilização de métodos moleculares para a avaliação do *status* taxonômico de *S. fluviatilis* demonstrou que são espécies diferentes, recomendando-se a denominação de *S. guianensis* (VAN BÉNÉDEN, 1864) para animais de habitat marinho e a manutenção de *S. fluviatilis* (GERVAIS, 1853) para aqueles que habitam rios (CUNHA et al., 2005). Desta forma, no decorrer desta tese, sempre que se referir à forma marinha da espécie, inclusive na revisão, será citado como *S. guianensis*.

A espécie *P. blainvillei*, conhecida como toninha ou franciscana, é um dos golfinhos da superfamília Platanioidea, que vive em ambiente marinho e é o único representante da família Pontoporiidae (CRESPO et al., 1998). Ocorre na costa Sul do oceano Atlântico do Estado do Espírito Santo (SICILIANO et al., 2002) até o Novo Golfo na província Chubut da Argentina (CRESPO et al., 1998), com uma distribuição descontínua (SECCHI et al., 2003), com dois tipos morfológicos, um de maior comprimento ao sul, e outro com menores dimensões ao norte de sua distribuição (PINEDO, 1991).

Para fins de estudo esta espécie foi distribuída geograficamente em quatro áreas de estudo FMA (Franciscana Management Areas). A área FMA I se encontra entre Itaúnas (18°25'S) e Ubatuba (23°18'S), a FMA II de Ubatuba (23°18'S) e Torres (29°19'S) no Brasil, a FMA III de Torres (29°19'S) ao limite do Uruguai com Argentina no Rio da Prata (~35°30'S) e a FMA IV do Golfo Nova (~35°30'S) a Chubut (42°35'S) na Argentina (SECCHI et al., 2004).

No Brasil, entre os estados de Santa Catarina e o Espírito Santo a *P. blainvillei* pode ser encontrada compartilhando seu habitat com a *S. guianensis*, não havendo nenhuma associação entre elas (HETZEL e LODI, 1993; CREMER e SIMÕES-LOPES, 2005).

Os hábitos essencialmente costeiros dos golfinhos destas duas espécies os tornam altamente vulneráveis às atividades humanas (SICILIANO, 1994;

SECCHI et al., 1997; DI BENEDITTO et al., 1998; MONTEIRO-NETO et al., 2000; DI BENEDITTO, 2001;), com freqüentes acidentes em redes de espera determinando a mortalidade desses pequenos cetáceos, fato que se caracteriza como a maior ameaça a população destas espécies ao longo de sua distribuição (LODI et al., 1987; DI BENEDITTO, 1997; SECCHI et al., 1998; LODI e CAPISTRANO, 1990).

No Brasil as espécies *S. guianensis* e *P. blainvillei*, são consideradas como os golfinhos sob maior pressão antrópica, ambas constam na Lista Oficial de Espécies da Fauna Brasileira Ameaçada de Extinção (IBAMA, 2001). Ambas foram citadas na “Lista Vermelha dos Animais Ameaçados de Extinção” da União Internacional para Conservação da Natureza (IUCN, 2008). A *S. guianensis* consta como insuficientemente conhecida, indicando que possui poucos dados para avaliação do seu real *status* de conservação. A *P. blainvillei* consta na Lista da Fauna Brasileira Ameaçada de Extinção (IBAMA, 2003) e como espécie vulnerável no Plano de Ação de Mamíferos Aquáticos do Brasil e União Internacional de Conservação da Natureza (IBAMA, 2001; IUCN, 2008).

Golfinhos do gênero *P. blainvillei* (Figura-1) apresentam o rostro extremamente longo e estreito, a fronte arredondada, olhos pequenos, coloração cinza pálido a pardo-amarelado e ventre mais claro. A nadadeira dorsal é baixa e triangular, situada na parte média do corpo. As nadadeiras peitorais são largas, em forma de espátula e borda ondulada (JEFFERSON et al., 1993). No norte do estado do Rio de Janeiro o comprimento corporal assintótico, foi estimado em 117,1 cm para os machos e 144,7 cm para fêmeas (RAMOS et al., 2002).



Figura 1 – Golfinho - *P. blainvillei* do norte do estado do Rio de Janeiro.
Foto: Ana Paula Madeira Di Benedetto.

S. guianensis (Figura-2) possui o corpo robusto, nadadeiras grandes, um corpo de forma hidrodinâmica, característica da família Delphinidae. A nadadeira dorsal é alta, curta, triangular com a ponta em forma de gancho, e localiza-se próximo ao centro do dorso (HETZEL e LODI, 1993). O comprimento assintótico desta espécie no Rio de Janeiro foi estimado em 191,0 cm para ambos os sexos (DI BENEDITTO e RAMOS, 2004).



Figura 2 – Golfinho - *S. guianensis* do norte do estado do Rio de Janeiro.

Foto: Ana Paula Madeira Di Benedetto.

Informações a respeito do ciclo reprodutivo de *S. guianensis* e *P. blainvillei* ao longo de sua distribuição em geral são obtidas a partir de estudos comportamentais ou oportunamente em animais mortos acidentalmente em atividades pesqueiras ou em encalhes, no entanto poucos estudos morfológicos estão relacionados com a sua biologia da reprodução (KASUYA e BROWNELL, 1979; HARRISON et al., 1981; BROWNELL, 1984; RAMOS et al., 2000; ROSAS e MONTEIRO-FILHO, 2002; DANILEWICZ, 2003; DANILEWICZ et al., 2004; DI BENEDITTO e RAMOS, 2004).

A avaliação anatômica das gônadas permite determinar a fase de desenvolvimento sexual que o animal se encontra, monitorar a reprodução, identificar processos patológicos e testar efeitos toxicológicos (HAFEZ, 2004). Técnicas não invasivas, como a ultra-sonografia, têm sido valorizadas para avaliação do trato reprodutivo dos animais de produção e *pets*, mas ainda é utilizada em baixa escala em cetáceos (BROOK, 2001; BROOK et al., 2000; TURNER et al., 2006).

Informações básicas a respeito da biologia reprodutiva são necessárias para adoção de medidas que visem preservar espécies em extinção (ASSIS-NETO et al., 2003, SONNER et al., 2004), como elaborar estratégias para recomendação do manejo, aplicação de biotecnologia (ROBECK e O'BRIEN, 2004) e conscientização populacional (KUMARAM, 2002).

Considerando que os estudos referentes à biologia reprodutiva de *S. guianensis* e de *P. blainvillei* do norte do Estado do Rio de Janeiro não utilizaram a microscopia, este manuscrito tem como objetivo geral:

- Gerar conhecimento das características reprodutivas através de parâmetros morfológicos de gônadas de *S. guianensis* e de *P. blainvillei* a partir de espécimes capturados acidentalmente em atividades pesqueiras no litoral norte do Estado do Rio de Janeiro;

- Descrever a morfologia macro e micro de gônadas destas espécies;

- Identificar a maturidade sexual através da microscopia e associar aos dados biométricos;

- Estimar o diâmetro de túbulos seminíferos e a proporção tecidual dos testículos através da morfometria digital a fim de relacionar a maturidade do indivíduo;

- Nos ovários quantificar macroscopicamente: folículos, corpos lúteos e cicatrizes dos ovários visando identificar a fase reprodutiva e relacionar ao comprimento corporal.

2- REVISÃO DE LITERATURA:

2.1 – Gônadas de mamíferos

Os parâmetros reprodutivos dos mamíferos, como morfologia, fisiologia e comportamento, estão relacionados com a função primária das gônadas, que em ambos os sexos incluem atividades endócrinas e exócrinas, responsáveis pela produção de hormônios e de células da linhagem germinativa, respectivamente (BANKS, 1992). A atividade das gônadas é influenciada por fatores hereditários, temperatura ambiente, fotoperíodo e nutrição (HAFEZ, 2004).

Em 1841, pensava-se que a determinação do sexo estivesse relacionada ao ambiente. No início do século XX a determinação cromossômica relacionou o cromossomo Y com o sexo masculino em humanos e outros mamíferos. E no final do século XX a busca do gene de determinação testicular (TDG), resultou no isolamento do gene responsável pela diferenciação das células de Sertoli em camundongos (Sry homólogo ao SRY em humanos) (MITTWOCH, 2005). A presença ou ausência do cromossomo Y é definida pelo sexo genético no momento da fertilização (SINCLAIR et al., 1990).

Embora o sexo genético determine o desenvolvimento da gônada ainda no processo de fertilização, a diferenciação fenotípica para macho ou para fêmea só será determinada quando da diferenciação morfológica das gônadas (TILMANN e CAPEL, 1999). No início do desenvolvimento fetal as gônadas são indiferenciadas em ambos os sexos e possuem quatro tipos celulares: as de suporte, as esteroidogênicas, as conectivas e as células germinativas lineares (JUNQUEIRA e CARNEIRO, 1999; HAM, 1977).

As células da linhagem de suporte darão origem às células de Sertoli nos testículos e às células foliculares nos ovários. Estas células envolvem as células germinativas propiciando seu desenvolvimento. As células da linhagem esteroidogênica produzem hormônios sexuais importantes para o desenvolvimento das características sexuais secundárias. No macho se diferenciam em células de Leydig e na fêmea em células da teca. As células da linhagem conectiva constituem as células do estroma e as mióides peritubulares e participam na formação do órgão como um todo (CAPEL, 2000).

Os primeiros sinais de diferenciação da gônada para testículos, consiste no aumento da proliferação e a diferenciação das células precursoras das células de Sertoli e, a formação dos cordões testiculares contendo células de Sertoli e as células germinativas em seu interior (CAPEL, 2000).

A diferenciação sexual fenotípica fetal ocorre por ação de hormônios, a exemplo do hormônio anti-Mülleriano produzido pelas células de Sertoli, também chamado de substância inibidora Mülleriana, envolvida em processos de crescimento e diferenciação testicular (HAFEZ, 2004).

As gônadas de fetos do sexo feminino permanecem por mais tempo com aspecto indiferenciado. As células germinativas dão origem às oogônias, que se

proliferam por mitoses, depois algumas oogônias situadas profundamente no ovário fetal sofrem meiose e, formam os ovócitos primários imersos em meio às células somáticas do ovário, que são as células foliculares que darão origem às células da granulosa. Os ovócitos envolvidos por células foliculares planas formam os folículos primordiais, as células foliculares se tornam cúbicas, aumentam em número, e originam os folículos primários. Nesta fase a meiose avança até o estado de diplóteno, que paralisa um pouco antes do nascimento e reinicia o processo na puberdade e a cada ciclo ovariano (FORTUNE, 2001).

2.2 - Morfologia dos testículos

Os testículos são as gônadas masculinas, órgãos pares, ovóides, encapsulados, que na maioria dos mamíferos se encontram na bolsa escrotal (HAFEZ, 2004), estrutura esta que está fisiologicamente ausente em algumas espécies como no tatu, elefante e cetáceos (FOWLER, 1986).

Envolvendo os testículos encontra-se a túnica albugínea que é uma cápsula de tecido conjuntivo denso, revestida por uma serosa. Na maioria das espécies há uma camada vascular na túnica albugínea, a qual é contínua com o tecido conjuntivo frouxo do mediastino testicular e com aquele que forma os lóbulos testiculares (BANKS, 1992).

Nos mamíferos os testículos podem ser divididos morfofuncionalmente em dois grandes compartimentos formados pelos túbulos seminíferos e pelo tecido intertubular ou intersticial. Neste se localizam as células de Leydig, os componentes vasculares sanguíneos e linfáticos, nervos, fibroblastos, macrófagos e mastócitos (SETCHELL, 1991). O compartimento tubular é envolvido pela túnica própria que sustenta o epitélio seminífero, constituído pelas células de Sertoli e as células da linhagem espermatogênica (RUSSELL et al, 1990).

As células de Sertoli são as primeiras células a se diferenciarem na gônada fetal, se proliferam até a puberdade e tendem a se estabilizar no animal maduro. São células grandes e claras, com núcleo basal grande, com nucléolo proeminente e limites citoplasmáticos indefinidos (HAFEZ, 2004).

Do nascimento até se estabelecer o início do desenvolvimento reprodutivo, período denominado impúbere é caracterizado pela presença de cordões

testiculares, constituídos por gonócitos, células de Sertoli e ausência de lúmen tubular (COURROT et al., 1970). No período que antecede a puberdade (fase pré-puberal) se inicia a formação do lume nos cordões seminíferos, surgindo os primeiros espermatócitos primários e espermátides arredondadas (GODINHO e CARDOSO, 1979).

Na maioria dos mamíferos a curva do aumento no diâmetro tubular acompanha o crescimento de parâmetros testiculares como peso, volume, comprimento, diâmetro e perímetro (ASSIS-NETO et al., 2003). E as maiores taxas de crescimento testicular ocorrem em torno da puberdade. Estudos em cordeiros verificaram que o tamanho dos testículos aumenta entre 8 e 10 semanas de idade, em animais com peso vivo em torno de 16 a 20 kg, coincidindo com o aparecimento dos espermatócitos primários e alongamento dos túbulos seminíferos (HAFEZ, 2004).

A puberdade pode ser considerada como a idade em que os órgãos reprodutivos tornam-se funcionalmente ativos, decorrente das modificações físicas e bioquímicas, associadas com a ativação do eixo hipotálmo-hipófise-gonadal que levam a função reprodutiva do adulto (HAFEZ, 2004). É na puberdade que o indivíduo se torna capaz de emitir gametas e manifestar seqüências completas de comportamento sexual (REEVES, 1982).

O tamanho do testículo e a produção de espermatozóide são estabelecidos pela população das células de Sertoli, que é determinada antes da puberdade (HESS et al., 1993; FRANÇA e RUSSELL, 1998). O desenvolvimento da população celular do compartimento tubular na maioria dos mamíferos exerce grande influência sobre o peso testicular e a produção de espermatozóide (AMANN, 1970).

Na puberdade a taxa de crescimento do diâmetro tubular apresenta correlação positiva em relação aos parâmetros de desenvolvimento testicular na maioria dos mamíferos, a exemplo dos bovinos (CURTIS e AMANN, 1981), porcos (FRANÇA e CARDOSO, 1988) e cutias (ASSIS-NETO et al., 2003).

O aparecimento da puberdade é influenciado pela sintonia de fatores intrínsecos como a idade, peso, taxa de crescimento e estímulos hormonais aos órgãos alvos associados aos fatores extrínsecos como luz e temperatura, que

também influenciam no comportamento de diversas espécies animais (SANTANA et al., 2004; HAFEZ, 2004).

A manifestação da puberdade está mais intimamente relacionada com o peso corporal do que com a idade. A nutrição tem influência direta no peso do animal, sendo forte moduladora da idade a puberdade, que em média ocorre em torno de 3 a 4 meses em coelhos, 6 a 7 meses em ovinos, caprinos e suínos, aos 12 meses em bovinos, 15 a 18 em eqüinos (HAFEZ, 2004) e aos 9 meses nas cutias (ASSIS-NETO et al., 2003).

O desenvolvimento testicular após a puberdade é devido ao aumento da população de células germinativas no interior dos túbulos seminíferos, já que nesta fase não há mais proliferação das células de Sertoli, e diâmetro tubular permanece relativamente constante em animais maduros não sazonais (FRANÇA e RUSSELL, 1998).

No testículo de mamíferos maduros a distribuição e a quantidade das células de Leydig, no espaço intersticial podem apresentar diferentes padrões, que segundo Fawcett et al. (1973) se classificam como o tipo I: o porquinho da índia, a chinchila, o rato e o camundongo, nestas espécies as células de Leydig relativamente pequenas e o tecido conjuntivo são escassos, a maior parte do espaço intertubular é ocupada por amplos sinozóides linfáticos ou espaços linfáticos. No tipo II da classificação de Fawcett et al. (1973): o carneiro, o touro, o hिरax, o elefante, os macacos e homens, as células de Leydig formam grupos ou se espalham no estroma intertubular, e os vasos linfáticos tendem a localização central do deste espaço. No tipo III da classificação de Fawcett et al. (1973): o porco doméstico e selvagem, a zebra e a toupeira as células de Leydig estão ocupando praticamente todo o espaço intertubular. Esta distribuição pode estar relacionada com o mecanismo de difusão de andrógenos no espaço intratesticular e sistêmica (FAWCETT et al., 1973; RUSSELL, 1996).

O mediastino testicular dos mamíferos pode ser superficial ou axial. A rede testicular superficial é relativamente curta; está presente nos ratos, camundongos, hamsters e eqüinos. A rede testicular axial se localizada na porção central do órgão, ocupando o parênquima no sentido longitudinal, está presente no homem, no porquinho da índia, coelho, macaco, cães, gatos, bovinos, ovinos e suínos. No mediastino dos testículos os túbulos seminíferos são contínuos com os túbulos

retos, que se anastomosam e formam uma rede testicular, que por sua vez une-se ao epidídimo através dos ductos eferentes. Os túbulos retos e a rede testicular são forrados por epitélio cúbico simples, imersos em tecido conjuntivo frouxo fartamente vascularizado (SETCHELL, 1970; ROOSEN-RUNGE e HOLSTEIN, 1978).

2.3 - Morfologia de ovários

O ovário se desenvolve por ação hormonal cíclica da adeno-hipófise, regulada por fatores liberadores hipotalâmicos, que se inicia na puberdade e perdura até a senilidade. Os ovários aumentam de tamanho desde o nascimento até a puberdade, mas os folículos individuais só começam a se desenvolver após a puberdade, quando se estabelece um ajuste gradual entre a atividade gonadotrófica em crescimento e a habilidade das gônadas de assumir simultaneamente a função esteroidogênica e gametogênica (HAFEZ, 2004), surgindo as primeiras ovulações, o que dá início à vida reprodutiva. A morfologia ovariana varia de acordo com a espécie e a fase reprodutiva (BANKS, 1992; CHACUR et al., 2006; NASCIMENTO et al., 2003).

Os ovários são órgãos pares, que fazem parte do sistema reprodutor feminino, com função endócrina e exócrina, respectivamente a produção de hormônios (estrógenos e progesterona) e de ovócitos (gameta feminino) (BANKS, 1992). Em geral o ovário de mamíferos apresenta uma forma amendoada, variando de acordo com a fase do ciclo reprodutivo da espécie (HAFEZ, 2004).

O ovário é revestido superficialmente por uma modificação do revestimento peritoneal ovariano, denominado de epitélio superficial, que é contínuo com o mesovário. Durante o desenvolvimento este epitélio é cúbico e com a idade vai se tornando pavimentoso. Sob este epitélio está a túnica albugínea constituída por tecido conjuntivo denso (BANKS, 1992) sem vascularização, o que confere ao órgão uma cor esbranquiçada (JUNQUEIRA e CARNEIRO, 1999). A superfície de um ovário maduro exhibe gradativamente rugas, cicatrizes ou fendas decorrentes da ovulação, que é o processo de liberação do ovócito envolto por estruturas epiteliais denominadas folículos, que se localizam predominantemente na porção cortical do ovário da maioria dos animais (HAFEZ, 2004).

Ao corte o ovário apresenta duas porções sem limites nítidos: uma cortical e uma medular (JUNQUEIRA e CARNEIRO, 1999). No estroma do córtex se concentram os folículos em vários estágios de desenvolvimento, também se localizam os corpos lúteos, as células intersticiais e elementos do estroma, como densos agregados de fibroblastos pleomórficos. Na medular se localizam grandes vasos sanguíneos e linfáticos, nervos, tecido conjuntivo frouxo rico em fibras elásticas e reticulares e remanescentes embrionários da *rete ovarii*, representados por cordões sólidos e curtos de células epiteliais (BANKS, 1992).

Durante a vida intra-uterina as células germinativas que migram para os ovários são denominadas de ovogônias, aumentam grandemente em número no início do desenvolvimento do ovário, porém com o desenvolvimento fetal a maior parte delas morre e, após o nascimento a quantidade destas células se reduz ainda mais (HAM, 1977).

As ovogônias ainda durante o desenvolvimento embrionário, se tornam maiores se constituindo os ovócitos primários. Quando as células germinativas penetram no ovário em desenvolvimento são circundadas por uma camada de células epiteliais foliculares, também denominadas de células da granulosa, formando assim o folículo primordial (HAM, 1977).

O folículo ovariano é uma agregação esférica de células que contêm o ovócito. O crescimento e desenvolvimento folicular podem ser identificados de acordo com a sua organização celular em: folículo primordial, primário, secundário, terciário e maduro ou de *Graaf*. O folículo primordial se caracteriza por apresentar uma camada de células mesodérmicas pavimentosas, denominadas células foliculares, que circundam o ovócito primário. Os folículos primordiais são também denominados por folículos unilaminares, pré-antrais e em repouso. A ativação do folículo primordial resulta na formação do folículo primário, notado pelo acúmulo de grãos de vitelo no ovócito primário e pela transformação das células foliculares em células cúbicas ou prismáticas (BANKS, 1992). Os folículos primários são conhecidos como folículos unilaminares, preantrais e em crescimento (DELLMANN, 1998).

O folículo secundário é reconhecido pelo aumento da população de células do folículo primário associadas ao ovócito primário, pelo desenvolvimento de uma zona pelúcida entre o ovócito e as células foliculares, estas se constituem agora

em uma membrana granulosa. No estroma ocorre a diferenciação de células em duas camadas: a teca folicular interna e a externa. As células da teca interna são elipsóides grandes e permeadas por rede vascular, a teca externa é uma camada fibroblástica. Durante o processo de desenvolvimento dos envoltórios multilaminares tecais o folículo secundário vai se deslocando para a superfície cortical (BANKS, 1992). Os folículos secundários são também denominados de multilaminares, preantrais e em crescimento (DELLMANN, 1998).

O folículo terciário ou vesicular resulta da atividade secretora das células da granulosa, o que determina o aparecimento de espaços repletos de fluido. O aparecimento destes espaços (fendas ou lacunas) preenchidos pelo líquido folicular forma o antro folicular (BANKS, 1992). Os folículos terciários são denominados de multilaminares, antrais, em crescimento e ainda como folículos de *Graaf* (DELLMANN, 1998).

O crescimento contínuo do folículo terciário faz com que o ovócito primário, ainda circundado por células da granulosa contínuas com a membrana granulosa, agora chamada de cumulus oophorus, se tornem colunares e radialmente dispostas em torno do ovócito primário, formando a corona radiata. As células do cumulus oophorus formam uma camada visceral de células da granulosa separada da camada parietal de células da granulosa pelo antro folicular. A camada parietal forma um agregado multilaminar de células poliédricas denominado de estrato granuloso, o qual se encontra separado das células da teca interna pela membrana basal (BANKS, 1992).

No folículo maduro o antro toma dimensões a ponto de determinar protuberância na superfície ovariana. A ruptura deste folículo ocorre pelo processo de ovulação, que é a ruptura da parede ovariana e dos elementos murais associados ao folículo e conseqüente ejeção do ovócito. As paredes foliculares desabam sobre si mesmas e as células da granulosa invadem a luz residual, local este onde ocorre uma hemorragia devido ao rompimento da parede ovariana e forma-se um coágulo transitório denominado corpo hemorrágico (BANKS, 1992). Após a ovulação as células foliculares e as da teca interna se diferenciam, por hipertrofia, hiperplasia e acúmulo lipídico intracelular (HAM, 1977), e dão origem a uma glândula endócrina temporária denominada corpo lúteo ou corpo amarelo (JUNQUEIRA e CARNEIRO, 1999).

As células da granulosa que se diferenciam em células granulosa-luteínicas (BANKS, 1992) ou folículo-luteínicas (HAM, 1977) na vaca, égua, cadela e na mulher acumulam pigmento lipídico amarelado denominado de luteína (BANKS, 1992).

O corpo lúteo se desenvolve por um período limitado e caso não ocorra fecundação, suas células começam a degenerar e se retraem deixando uma pequena cicatriz denominada de *corpus albicans* (JUNQUEIRA e CARNEIRO, 1999). Se houver fecundação o corpo lúteo continua crescendo e funcional durante a gestação (HAFEZ, 2004).

No ovário maduro, inúmeros folículos são estimulados a se desenvolver, mas nem todos os folículos chegam a ovular, muitos se degeneram em qualquer fase do seu desenvolvimento sofrendo atresia folicular e formando o corpo atrésico (BANKS, 1992).

O exame dos ovários permite determinar o estágio reprodutivo do animal, sendo indispensável conhecer as modificações cíclicas normais de cada espécie para esta interpretação (BANKS, 1992). Nos últimos anos a ultra-sonografia, por ser um método não invasivo, tem tomado espaço para exame do trato reprodutivo de fêmeas, possibilitando inclusive avaliar o desenvolvimento de estruturas ovarianas de varias espécies animais (BORGES et al., 2003), inclusive de golfinhos (BROOK, 2001).

Na senilidade o ovário apresenta sinais de esgotamento funcionando esporadicamente, portanto não mais se desenvolvem folículos e corpos lúteos regularmente; com o tempo reduzem de tamanho e o estroma se constitui basicamente de tecido conjuntivo, indicando o fim do período reprodutivo (HAM, 1977), sendo denominados ovários senescentes.

2.4 - Avaliação do estado reprodutivo de cetáceos

A reprodução de odontocetos inicialmente foi estudada em animais de cativeiro e em populações livres exploradas de forma intencional ou acidentalmente (PERRIN e DONOVAN, 1984; HARRISON et al., 1981; BROWNELL, 1984). O estado de maturidade sexual de cetáceas pode ser estimado através da avaliação macroscópica das gônadas (PERRIN e REILLY,

1984; RAMOS et al, 2000; DI BENEDITTO e RAMOS, 2004; TETSUKA et al., 2004). Considera-se um macho ativo sexualmente quando há espermatozóides no epidídimo. E as fêmeas ativas, aquelas cujos ovários apresentem corpo lúteo e/ou *corpos albicans*, ou em lactação ou com feto no útero (PERRIN e REILLY, 1984; COCKCROFT e ROSS, 1989; DI BENEDITTO e RAMOS, 2004).

Nos mamíferos o testículo direito e esquerdo apresentam simetria regular (FRANÇA e RUSSELL, 1998), incluindo diversas espécies de golfinhos: *Stenella attenuata* (KASUYA et al., 1974), *Stenella coeruleoalba* (MIYAZAKI, 1977), *Delphinus delphis* (COLLET e GIRON, 1984; WESTGAT e READ, 2007), *Tursiops truncatus* (COCKCROFT e ROSS, 1989; TURNER et al., 2006), *Lagenorhynchus obscurus* (VAN WAEREBEEK e READ, 1994), entre estes a *P. blainvillei* do Rio Grande do Sul (DANILEWICZ, et al., 2004). O peso conjugado dos testículos é o melhor indicativo de maturidade sexual (DANILEWICZ et al., 2004). Para cada espécie há um peso médio mínimo dos testículos indicativo de maturidade sexual (COCKCROFT e ROSS, 1989; KASUYA et al., 1974; NEUENHAGEN et al., 2007).

O peso dos testículos e o diâmetro de túbulos seminíferos aumentam rapidamente na puberdade, e apresentam grande variação em animais maduros, havendo uma média padrão para cada espécie, de acordo com a idade, peso e comprimento corporal (KASUYA et al., 1974; PERRIN et al., 1976; COCKCROFT e ROSS, 1989).

Hohn et al. (1985) propuseram a avaliação histológica dos testículos de golfinhos para classificá-los em imaturos, púberes e maduros, de acordo com a avaliação dos túbulos seminíferos e parênquima do órgão, baseado na abertura luminal, aumento da população celular no túbulo seminífero e quantidade de tecido intersticial.

A classificação do estado reprodutivo de golfinhos pela avaliação histológica baseada no diâmetro dos túbulos seminíferos sugere que nos animais maduros o diâmetro dos túbulos seminíferos seja no mínimo de 100µm (COLLET e GIRON, 1984; MURPHY et al., 2005; WESTEGATE e READ, 2007; NEUENHAGEN et al., 2007). A proporção de túbulos seminíferos em relação ao tecido intersticial também pode auxiliar determinar o estado reprodutivo de golfinhos (NEUENHAGEN et al., 2007).

O estado reprodutivo de fêmeas de golfinhos pode ser determinado pela avaliação dos ovários, glândula mamária e útero. A presença de leite na glândula mamária ou de feto no útero, ou pelo menos uma cicatriz ovulatória na superfície do ovário indica um animal maduro (HARRISON et al., 1981; BROWNELL, 1984; PERRIN e REILLY, 1984; RAMOS et al., 2000).

O ovário de golfinhos sexualmente imaturos apresenta baixo peso e superfície lisa, na puberdade seu peso começa a aumentar devido ao desenvolvimento de folículos. No local do rompimento do folículo, local da ovulação, se desenvolve o corpo lúteo. Se houver gestação, o corpo lúteo permanecerá até o fim da gestação. Caso não ocorra gestação o corpo lúteo regride precosmente. A regressão do corpo lúteo dá lugar a uma cicatriz permanente, que pode ser vista na superfície ovariana, denominada de corpos albicans (KASUYA et al., 1974; PERRIN et al., 1976; HARRISON et al., 1981; IVASHIN, 1984). Na espécie *P. blainvillei* os *corpus albicans*, segundo HARRISON et al. (1981), são estruturas temporárias.

A ultra-sonografia é uma metodologia sofisticada, não invasiva que permite a avaliação ovariana de golfinhos em tempo real (BROOK, 2001), no entanto a monitoração da atividade ovariana cíclica deste tipo de animal foi realizada em animais treinados (BROOK et al., 2004), sendo ainda de uso limitado.

O estudo dos parâmetros reprodutivos de cetáceos de pequeno porte do Norte Fluminense foi iniciado em 1997 (RAMOS, 1997), que através da análise macroscópica de gônadas de *S. guianensis*, estimou a maturidade sexual a partir de seis anos de idade, sendo que as fêmeas apresentam comprimento corporal de 160 cm e, os machos de 180 cm (RAMOS et al., 2000). No sul do Brasil, os machos de *S. guianensis* atingem a maturidade sexual aos sete anos de idade com 170 a 175 cm de comprimento corporal e as fêmeas entre 5 a 8 anos com comprimento corporal entre 164 a 169 cm (ROSAS e MONTEIRO-FILHO, 2002).

Fêmeas de *P. blainvillei* do Estado do Rio de Janeiro se tornam maduras sexualmente aos três anos de idade com o comprimento corporal de 130 cm, e os machos com dois anos de idade e 115 cm de comprimento corporal (RAMOS et al, 2000; DI BENEDETTO e RAMOS, 2004), e no Rio Grande do Sul as fêmeas atingem a maturidade sexual com três anos e sete meses com comprimento corporal de 139,9 cm (DANILEWICZ, 2003) e, os machos aos três anos e meio de

idade com 128,2 cm de comprimento corporal (DANILEWICZ et al., 2004). Barreto e Rosas (2006) relatam que fêmeas do Rio Grande do Sul se tornam maduras aos seis anos com 146 a 152 cm de comprimento corporal e os machos com quatro anos e 130cm.

3 - MATERIAL E MÉTODOS:

Foram utilizados 17 pares de gônadas de *P. blanvillei* machos (colhidos no período de 1996 a 2002), 15 pares de gônadas de *S. guianensis* machos (colhidos no período de 1997 a 2004) e oito de fêmeas de cada espécie (colhidos no período de 1996 a 2001), oriundos do norte do Estado do Rio de Janeiro.

3.1 - Coleta das amostras:

As gônadas foram provenientes de animais mortos em captura acidental durante operações de pesca na região norte do Estado do Rio de Janeiro. As gônadas, separadamente e identificadas em direita e esquerda, foram fixadas “in totum” com cortes para proporcionar a fixação, em solução de formalina a 10%. De todos os animais foi tomado o comprimento corporal e oportunamente a idade.

3.2 - Avaliação macroscópica e biometria das gônadas:

A morfologia das gônadas foi avaliada quanto à forma, textura, consistência e coloração das superfícies do órgão: externa e de corte. Nos ovários a avaliação incluiu a averiguação de folículos, corpo lúteo e *corpus albicans*.

As gônadas foram mensuradas com o auxílio de um paquímetro de aço (Mitutoyo) com precisão de décimos de milímetros. As medidas de comprimento foram aferidas em seu maior eixo e, a do diâmetro na porção mediana de cada testículo. Os ovários foram mensurados em seu maior eixo (comprimento), largura e altura. Os folículos, corpos lúteos e cicatrizes foram quantificados.

O peso de cada gônada foi tomado em balança digital de precisão (0,01g), com o cuidado de se pesar cada testículo livre do epidídimo e os ovários dos ligamentos. As medidas foram tabuladas para análise estatística.

3.3 - Processamento histológico das amostras:

Os testículos com até 1cm de espessura, foram clivados em sua porção média em toda extensão de seu diâmetro. Os testículos maiores foram clivados em duas porções, uma na porção média incluindo a albugínea e outro mais profundamente no órgão. Os ovários, em sua maioria, foram clivados em seu maior eixo conforme a conveniência em se aproveitar a maior área para leitura.

Todas as amostras foram tratadas em processador automático (Leica TP1020). A desidratação foi programada para imersão das amostras em cinco banhos seqüenciais de álcool etílico, com duração de uma hora cada, sendo o primeiro banho em álcool a 70%, o segundo com álcool a 90% e os seguintes com álcool absoluto. Seguido da diafanização das amostras por imersão em dois banhos de xilol, de uma hora cada e, a embebição por imersão das amostras em dois banhos de parafina histológica a 60°C, de 30 minutos cada. Em seqüência o material foi incluído, manualmente com auxílio do dispensador de parafina em moldes metálicos. Após a solidificação os blocos foram resfriados e cortados com 5µm de espessura, em micrótomo semi-automático (Leica RM2145), os cortes colhidos em banheira histológica foram corados manualmente, pela hematoxilina e eosina (HE) (PROPHET et al., 1994).

Para a histometria o material foi processado em resina de acordo com o protocolo Leica HistoResin Embedding Kit®. Fragmentos da amostra testicular foram desidratados por imersão em solução com concentrações crescentes de álcool etílico (50, 70, 80, 90, 95 e 100%), por 30 minutos em cada. Em seguida o material foi imerso na primeira solução de infiltração (Leica HistoResin Embedding Kit®) onde permaneceu “over night”. Após a primeira infiltração o material foi submetido a uma segunda solução de infiltração por duas horas; finalmente a amostra foi incluída em outra solução de infiltração adicionada do endurecedor e depositada em molde de silicone apropriado para formação do bloco.

A polimerização do material foi feita inicialmente à temperatura ambiente “over night” e se completou em estufa a 40°C por 48 horas. Os blocos foram então removidos dos moldes mantidos em recipiente fechado, com sílica até o momento do corte. Os cortes, com 4µm de espessura, foram obtidos em micrótomo semi-automático (Leica RM2145) com navalha de tungstênio, abertos

em banheira histológica com água fria, colhidos e levados a estufa de 40°C para secar e aderir à lâmina. Estas foram coradas por imersão em azul de toluidina a 1%, por aproximadamente 30 segundos e montados com Permount.

Amostras de testículos e de ovários, processados em parafina foram também corados pelos métodos especiais de Tricrômico de Gomori, Van Giesen, Ácido Periódico de Schiff (PAS) e Picrosirius para evidenciar estruturas teciduais da matriz extra celular (colágeno).

3.4 - Histo-arquitetura das gônadas:

Todas as gônadas foram avaliadas quanto ao aspecto geral de sua histo-arquitetura em microscópio de luz. A histologia avaliou nos testículos a disposição celular dos constituintes do parênquima e estroma. A microscopia dos ovários averiguou a natureza da superfície de revestimento e a constituição tecidual da cortical e medular do órgão.

A histomorfometria dos testículos foi realizada através de imagens capturadas em microscópio de luz, sob aumento de 100 a 400x, e avaliada com auxílio de um programa de morfometria digital (Software de Processamento de Microimagens Dn-200M). A análise das imagens dos testículos processados em resina foi obtida a partir de 20 a 24 cortes seriados obtidos com desbastes aleatórios. As imagens dos ovários foram obtidas de dez cortes seriados em parafina, com desbaste aleatório.

3.5 - Diâmetro dos túbulos seminíferos:

Do testículo de cada animal, foram contados 20 túbulos em cortes transversais, obtidos em varredura horizontal das lâminas. Em cada túbulo o diâmetro foi medido pela distância linear tomada da membrana basal de um lado ao outro no sentido horizontal e vertical para cada imagem (Figura 3), com auxílio de programa digital (Software de Processamento de Microimagens Dn-200M). O diâmetro de cada túbulo foi dado pela média da distância vertical com a horizontal. E o diâmetro tubular médio de cada animal foi a média de todas as medidas descontada do índice de retração, considerado de 5%.

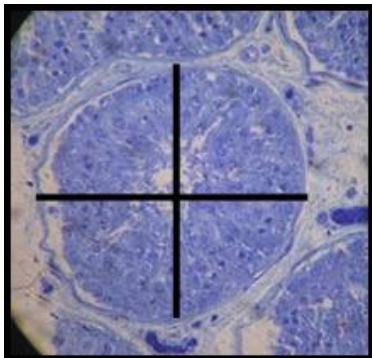


Figura 3 – Fotomicrografia demonstrativa da distância linear do túbulo seminífero, no sentido vertical e horizontal.

3.6 - Proporção (%) dos túbulos seminíferos e tecido intersticial dos testículos:

Para estimar a proporção volumétrica destes componentes, foram capturadas aleatoriamente dos cortes histológicos de testículos de cada animal, imagens de 10 campos teciduais através da varredura horizontal, em aumento de 400 vezes para os exemplares de *P. blainvillei* e em aumento de 100 ou 400 vezes para os de *S. guianensis*, sendo que o aumento não mudou em um mesmo animal.

As imagens foram submetidas a um retículo (Figura 4) com 570 pontos, e com auxílio do programa de morfometria digital (Software de Processamento de Microimagens Dn-200M) foram contados os pontos coincidentes sobre os túbulos seminíferos e o resultado expresso em porcentagem. Os artefatos foram descontados e a proporção foi dada pela média das medidas dos 10 campos.

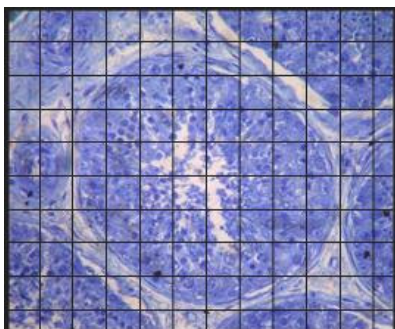


Figura 4 – Fotomicrografia demonstrativa de corte testicular com retículo.

3.7 - Cálculo do volume dos compartimentos testiculares:

O volume dos compartimentos testiculares foi calculado a partir do conhecimento do volume do parênquima testicular e da proporção tubular e intertubular.

O volume do parênquima ou peso líquido do testículo foi obtido com a subtração do peso do testículo pelo peso da albugínea e mediastino, do testículo contralateral ao que foi processado para os cortes histológicos. Considerando que a densidade do testículo é muito próxima de 1, o peso foi considerado igual ao volume (JOHNSON et al., 1981).

3.8 – Comprimento total dos túbulos seminíferos:

O comprimento total dos túbulos (CTT) seminíferos foi estimado aplicando a equação dada pela diferença entre o volume ocupado pelos túbulos seminíferos (VTS) pela área da secção transversal média dos túbulos seminíferos (A) (ATTAL e COUROT, 1963; MARSHALL e PLANT, 1996; FRANÇA et al., 2000).

$$\text{CTT} = \frac{\text{VTS}}{\text{A}}$$

3.9 – Estatística:

Os resultados obtidos foram interpretados por meio de análises comparativas e, com auxílio de análises estatísticas. Para comparar a média entre duas variáveis independentes foi aplicado o Teste *t* Student e de correlação de Pearson. As análises estatísticas foram realizadas por meio de intervalo de confiança para proporção com auxílio do programa computacional GENES versão Windows 2003, considerando o nível de significância α igual a 5%.

4 - Resultados e discussão:

4.1 - Artigo 1

**Primeira descrição de corpo lúteo cavitário gestacional
em *Sotalia guianensis* (Van Bénédén, 1864)**

**First description of corpus luteum with central cavity during pregnancy in
Sotalia guianensis (Van Bénédén, 1864)**

Luciana da Silva Lemos*, Ana Paula Madeira Di Benedetto**,
Eulógio Carlos Queiroz de Carvalho*

*Laboratório de Sanidade Animal, Centro de Ciências e Tecnologias
Agropecuárias

**Laboratório de Ciências Ambientais, Centro de Ciências Biológicas e
Biotecnologia

Universidade Estadual do Norte Fluminense Darcy Ribeiro.

Av. Alberto Lamego, 2000. Campos dos Goytacazes/RJ. CEP 28013-600

Resumo:

O objetivo deste trabalho é descrever pela primeira vez o corpo lúteo cavitário gestacional em *Sotalia guianensis*, espécie de golfinho costeiro que se distribui ao longo da costa Atlântica Ocidental. O material foi um par de ovários de um espécime com 196 cm de comprimento corporal, com 9,2 meses de gestação

(feto de 84 cm), capturado acidentalmente em dezembro/1999 durante atividade de pesca na costa norte do Estado do Rio de Janeiro. Cada ovário foi medido e inspecionado quanto à anatomia, presença de folículos, aos corpos lúteos e albicans e, posteriormente, clivados para cortes em parafina e coloração pela hematoxilina e eosina para observação ao microscópio de luz. O ovário direito apresentava forma amendoada, com sulcos em uma lateral, três folículos e um único corpo lúteo polar em involução. No esquerdo a superfície era enrugada, com um folículo, seis corpos lúteos e quatro *albicans*. O maior corpo lúteo era protruso, originado da porção média próxima ao pedículo, apresentando diâmetro médio de 3 cm com cavidade única de 1 cm de diâmetro, revestida por paredes regulares de 1 cm de espessura e evidente vascularização periférica, sugerindo ser um corpo lúteo em desenvolvimento. Dentre os cinco corpos lúteos em regressão no ovário esquerdo, três apresentavam-se protrusos e maciços, com tendência a formar pedículo, e os outros dois eram inclusos e sem cavidade. O ovário esquerdo estava deformado pela presença do corpo lúteo, determinando um peso sete vezes superior ao direito. À análise histológica do corpo lúteo nada impressionou que denotasse envolvimento patológico. Esta descrição, impar na espécie, representa uma contribuição ao conhecimento da biologia (reprodutiva) da *Sotalia guianensis*, que consta como “Dados Deficientes” na lista vermelha da União Internacional para Conservação da Natureza.

Palavras-chave: *Sotalia guianensis*, ovário, corpo lúteo, corpo lúteo cavitário

Abstract:

This is the first study to describe the corpus luteum with central cavity during pregnancy in *Sotalia guianensis*, a coastal dolphin species distributed along the

Atlantic Ocean coast. The material analyzed comprised the pair of ovaries of a 196-cm-long female accidentally captured in December 1999 during fishing activities on the north coast of the state of Rio de Janeiro, Brazil. The specimen captured was 9.2 months pregnant (fetus length 84 cm). Both ovaries were measured and inspected for anatomic structures, presence of follicles, corpora lutea and corpora albicans. After, ovaries were sectioned, paraffin-embedded and stained with hematoxylin and eosin for visualization in a light microscope. The right ovary was almond-shaped, with vallecule on one side, three follicles in one single polar corpus luteum under involution. The left ovary had a wrinkled outside, one follicle, six corpora lutea and four corpora albicans. The largest corpus luteum was protruded, 3 cm long in mean diameter, and started on the mid portion near the pedicle. Only one central cavity measuring 1 cm in diameter was observed. It was lined by uniform 1 cm thick walls and presented evident peripheral vascularization, which suggests that the corpus luteum is under development. Among the five corpora lutea of the left ovary (under involution), three were protruded and solid, and exhibited a trend towards forming a pedicle, while the other two corpora lutea were include, without central cavities. The left ovary was deformed due to the presence of corpus luteum, which accounted for the seven-fold higher weight as compared to the right ovary. The histological analysis of the corpus luteum did not evidence any pathologic status of the material. This description, the first ever made for the species, offers a contribution to the existing knowledge about the reproduction biology of *Sotalia guianensis*, which is a member of the “Insufficient Data” Red List prepared by the World Conservation Union.

Key-words: *Sotalia guianensis*, ovary, corpus luteum, corpus luteum with cavity.

Introdução

O corpo lúteo é uma glândula endócrina transitória do ovário que se desenvolve a partir da hipertrofia e hiperplasia das células foliculares remanescentes do folículo que se rompe na ovulação (Fields e Fields, 1996). À medida que estas células são luteinizadas ocorre uma vascularização concomitante, determinando o aumento de peso do corpo lúteo (Wiltbank, 1994).

A morfologia ovariana varia em função da fase reprodutiva, sendo influenciada pela dinâmica de desenvolvimento e regressão de folículos e corpos lúteos durante o ciclo estral e a gestação. Variações no tamanho dos corpos lúteos apresentam correlação positiva e significativa com o tamanho do ovário (Nascimento et al., 2003).

A avaliação do corpo lúteo fornece informações sobre o estado reprodutivo do animal (Sprecher et al., 1989). Uma vez estabelecido, o corpo lúteo aumenta de tamanho e se torna ativo, caso não haja uma gestação ele regride por degeneração e dá origem ao corpo albicans, sendo que novos corpos lúteos surgem em uma próxima ovulação. Se houver fertilização o corpo lúteo permanecerá ativo durante a gestação (Banks, 1992; Hafez e Hafez, 2004).

Anatomicamente, o corpo lúteo pode ser classificado como protruso e incluso, (Neves et al., 2002), maciço ou cavitário, e esta condição pode ser devido à ocupação incompleta da cavidade folicular pelas células durante a luteinização. Em bovinos, por exemplo, o corpo lúteo com cavidade não afeta a gestação, mesmo naqueles que a cavidade é superior a 15mm, ou que persistam por períodos de 20 dias a 4 meses, considerados longos (Kito et al., 1986). Em

animais não gestantes a cavidade do corpo lúteo tende a desaparecer com o transcorrer do ciclo estral (Kastelic et al., 1990).

A análise das gônadas tem sido explorada para classificar o estado reprodutivo de golfinhos, classificando como animais sexualmente maduros, aqueles que apresentem corpo lúteo ou corpo *albicans* em pelo menos um ovário (Perrin e Donovan, 1984; Ramos et al., 2000; Rosas e Monteiro-Filho, 2002; Danilewicz, 2003). A ausência destas estruturas classifica o animal como imaturo (Tetsuka et al., 2004).

O estabelecimento dos parâmetros morfométricos médios dos ovários e a definição de suas características morfológicas permitem também diagnosticar processos patológicos, como cistos e tumores, avaliar a atividade ovariana luteal cíclica e estimar a fase do ciclo, desta forma inferir sobre a fertilidade do animal (Nascimento et al., 2003; Chacur et al., 2006).

O status taxonômico de golfinhos da espécie *Sotalia* é incerto, porém a utilização de métodos moleculares para avaliação do *status* dos ecotipos (marinho e fluvial) de *Sotalia fluviatilis* demonstrou que são espécies diferentes, recomendando-se a denominação de *Sotalia guianensis* (Van Bénédén, 1864) para animais de habitat marinho e a manutenção de *Sotalia fluviatilis* (Gervais, 1853) para aqueles que habitam em rios (Cunha et al., 2005).

A forma marinha da *Sotalia* se distribui na costa Atlântica, desde a América Central até o Sul do Brasil (Borobia et al., 1991), e freqüentemente se envolve em acidentes durante atividades pesqueiras com enredamentos fatais (Rosas e Monteiro-Filho, 2002; Di Benedetto e Ramos, 2004). Essa espécie está incluída na categoria “Dados Deficientes” da União Internacional para a Conservação da Natureza (IUCN, 2007) e a intensificação de estudos sistemáticos que permitam

dispor de dados sobre sua biologia é recomendado pelo Plano de Ação para Mamíferos Aquáticos do Brasil (IBAMA, 2001).

O objetivo deste estudo é descrever pela primeira vez a presença de corpo lúteo cavitário gestacional em *S. guianensis*.

Material e métodos

O material de estudo foi um par de ovário de *S. guianensis* capturada acidentalmente em dezembro/1999, durante atividade de pesca com rede de espera na costa norte do Estado do Rio de Janeiro. O animal de 196 cm de comprimento corporal, gestante de um feto de 84 cm. O tempo de gestação foi calculado de acordo com a taxa de crescimento fetal de 9 cm por mês (Ramos et al., 2000).

Cada ovário, identificado em direito e esquerdo, foi fixado em solução de formol a 10%, foram pesados isoladamente e medidos com auxílio de paquímetro em seu maior eixo longitudinal para o comprimento, a altura em seu eixo dorsoventral e a largura em seu eixo latero-lateral. A avaliação morfológica consistiu da identificação e quantificação de folículos, corpos lúteos e albicans. O maior corpo lúteo foi secionado em sua porção média e seu diâmetro foi dado pela média de duas tomadas de medidas transversais à estrutura. Outros cortes foram realizados nesta estrutura a fim de observar seu parênquima. Para análise microscopia os ovários foram clivados em três porções para cortes de 5 µm em parafina e corados pela hematoxilina para observação ao microscópio de luz.

Resultado

A tabela 1 apresenta o peso, as medidas e a quantificação de estruturas de ambos os ovários *S. guianensis* com 9,2 meses de gestação.

Tabela 1: Ovários de *S. guianensis* do norte do estado do Rio de Janeiro. Pesos (g), medidas (cm), quantificação de corpo lúteo, corpo albicans e folículos

Ovário	Direito	Esquerdo
Peso (g)	3,19	23,28
Comprimento (cm)	4,12	4,66 *
Altura (cm)	1,62	0,86
Largura (cm)	1	6
Corpo Lúteo	0	4
Corpo albicans	3	1
Folículos		

* medida sem o corpo lúteo

Ambos os ovários apresentavam pedículo alongado em seu maior eixo. O ovário direito apresentou forma amendoada, com sulcos em uma lateral, três folículos e um único corpo lúteo polar em involução.

No ovário esquerdo a superfície apresentava-se enrugada com um folículo, seis corpos lúteos e quatro albicans. O maior corpo lúteo era protruso, originado da porção média próxima ao pedículo e, apresentava diâmetro médio de 3 cm com cavidade única medindo 1 cm de diâmetro preenchida por material gelatinoso, revestida por paredes regulares com 1 cm de espessura e evidente vascularização periférica, sugerindo ser um corpo lúteo em desenvolvimento. Os outros cinco corpos lúteos, em provável regressão, três apresentavam-se protrusos e maciços, com tendência a formar pedículo e os outros eram inclusos e sem cavidade.

A histologia evidenciou intensa vascularização periférica ao corpo lúteo com paredes bem delimitadas. Na cortical do ovário havia de folículos em desenvolvimento e corpos lúteos em regressão. A parede do maior corpo lúteo se

constituía predominantemente por células globosas com distribuição regular, vascularização intercelular envolvidas por tecido fibroso com tendência à formação de lóbulos delgados.

Discussão e conclusão

O corpo lúteo protruso cavitário gestacional até então não tinha sido descrito em *S. guianensis*, embora que em cetáceos o corpo lúteo possa apresentar uma cavidade central, esta deverá se obliterar com o seu desenvolvimento (Harrison e Mcbearty, 1977; Harrison, 1981; Ivashin, 1984).

Em bovinos o corpo lúteo cavitário pode ser observado durante o ciclo estral (Viana et al., 1999) ou em qualquer estágio da gestação (Resende et al., 1972; Neves et al., 2002). A cavidade em corpos lúteos, também é denominada de antro (Kastelic et al., 1990), não interfere na fisiologia luteal (Tom et al., 1998) logo, não influencia o período do ciclo estral e o desenvolvimento da gestação (Pierson e Ginther, 1988), fase em que tende a ser mais freqüente (Kastelic et al., 1990), em cetáceos este parâmetro não foi determinado.

O tamanho da cavidade do corpo lúteo em bovinos está relacionado com o estágio de desenvolvimento do tecido luteal, sendo maior naqueles em fase de formação do que em fase de desenvolvimento (Okuda et al., 1988). O maior tamanho dos corpos lúteos nesses animais tem sido associado à presença de cavidade (Viana et al., 1999).

Um corpo lúteo com diâmetro de 2,8 cm foi associado a um espécime de *S. guianensis* gestante, da costa do Paraná, sul do Brasil (Rosas e Monteiro-Filho, 2002), no entanto sem, identificar o período da gestação. O diâmetro médio do corpo lúteo registrado no presente estudo foi de 3 cm, correspondente a um

animal, com 9,2 meses de gestação, portanto no terço final da gestação estimada em 11,6 meses (Ramos et al., 2000).

A manutenção da gestação na maioria dos animais domésticos, exceto nas éguas é dependente do corpo lúteo durante todo o seu desenvolvimento. O corpo lúteo de vacas aumenta de tamanho no início da gestação, durante 2 ou 3 meses, regride por 4 a 6 meses e, mantém o tamanho relativamente constante até o parto, degenerando uma semana depois. Em suínos o peso do corpo lúteo chega ao máximo no início da gestação e se mantém até o final (Hafez e Hafez, 2004).

Entre os cetáceos, fêmeas da espécie de *Pontoporia blainvilei*, que ocorrem na costa do Rio Grande do Sul do Brasil, apresentaram o maior diâmetro de corpos lúteos em animais gestantes, porém sem evidências de crescimento durante este período (Danilewicz, 2003). Fêmeas *Stenella attenuata* que se distribuem no Pacífico leste demonstraram diminuição do tamanho do corpo lúteo durante a gestação (Perrin et al., 1976) e na espécie *S. guianensis* este fato ainda não foi avaliado.

Rosas e Monteiro-Filho (2002) calcularam o comprimento, a largura e o peso médio de ovários maduros de *S. guianensis*, registrando 3,2 cm, 1,7 cm e 8,3g, respectivamente, sendo este cinco vezes superior em relação aos imaturos. As dimensões e o peso dos ovários registrados no presente estudo foram superiores a esta média, provavelmente por se tratar de uma gestante adulta madura (196 cm de comprimento corporal), já que as fêmeas de *S. guianensis* no Rio de Janeiro se tornam sexualmente maduras em torno de 160 cm de comprimento corporal (Di Benedetto e Ramos, 2004) e no Paraná com cerca de 164 cm (Rosas e Monteiro-Filho, 2002).

As dimensões do corpo lúteo apresentam correlação positiva com o tamanho do ovário, pois as variações no tamanho dos ovários são decorrentes principalmente das dimensões do corpo lúteo (Nascimento et al., 2003, Chacur et al., 2006). Em *S. guianensi* a relação de massa do ovário com a massa corporal é maior em gestantes (Rosas e Monteiro-Filho, 2002) e isto naturalmente se deve à presença do corpo lúteo gestacional, conforme o descrito neste estudo, em que o peso do ovário esquerdo foi sete vezes maior que o direito.

O CL deste estudo era protruso, conforme o descrito por Harrison e Bronwell (1971) em populações de *S. guianensis* do Uruguai. Esta apresentação ocorre devido à proliferação acentuada do CL, de forma que extrapola a superfície do ovário formando um ápice, dando origem ao CL protruso. Quando o CL se desenvolve ocupando apenas o interior do ovário, denomina-se o tipo incluso (Kastelic et al., 1990; Neves et al., 2002; Chacur et al., 2006).

O CL cístico deve ser diferenciado de cisto ovariano, considerando que mamíferos com cistos ovarianos não ciclam normalmente, podem apresentar pseudociese e não enxerta (Kennedy e Miller, 1993), a avaliação histológica se fez fundamental. A análise histológica do CL deste estudo aferiu padrões morfológicos compatíveis com tecido luteal ativo (Fields e Fields, 1996; Munson et al., 1998), confirmando a ausência de envolvimento patológico da estrutura que pertencia a uma gestante adulta e madura, que foi morta acidentalmente em atividade de pesca, e ao exame macroscópico e colheita de amostras teciduais, não demonstrou evidências de debilidade física anterior (A.P.M. Di Benedetto observação pessoal), portanto sem envolvimento patológico.

Agradecimentos:

Aos pescadores sediados no porto de Atafona, norte do Rio de Janeiro, e à técnica Silvana Ribeiro Gomes, pelo recolhimento das carcaças de *S. guianensis* e auxílio na fase inicial de necrópsia para obtenção dos ovários. A.P.M.Di Benedetto agradece ao CNPq pela concessão de bolsa de pesquisa (Proc. 305160/2006-0).

Referências

- BANKS, W.J. (Ed.) Histologia Veterinária Aplicada. 2. ed. São Paulo: Manole, 1992.
- BOROBIA, M.; SICILIANO, S.; LODI, L.; HOEK, W. Distribution of the south american dolphin *Sotalia fluviatilis*. *Canadian Journal of Zoology*, v.69, p.1025-1039, 1991.
- CHACUR, M.G.M.; VALENTIN, N.C.; MARTINEZ, A.I.S.; TOSTES, R.A.; KRONKAS, N. Morfometria de ovários de fêmeas zebu (*Bos tauros indicus*) coletados em matadouros. *Acta Scientiae Veterinariae*, v.34, n.1, p.65-70, 2006.
- CUNHA, H.A.; SILVA, V.M.F.; LAILSON-BRITO Jr, J.; SANTOS, M.C.O.; FLORES, P.A.C.; ARTIN, A.R.; AZEVEDO, A.F.; FRAGOSO, A.B.L.; ZANELATTO, R.C.; SOLÉ-CAVA, A.M. Riverine and marine ecotypes of *Sotalia* dolphins are different species. *Marine Biology*, v.148, p.449-457, 2005.
- DANILEWICZ, D. Reproduction of female franciscana (*Pontoporia blainvillei*) in Rio Grande do Sul, Southern Brasil. *LAJAN*, v.2, n.2, p. 67-78, 2003.
- DI BENEDETTO, A.P.M.; RAMOS, R.M.A. Biology of tucuxi dolphin (*Sotalia fluviatilis*) in south-eastern Brasil. *J. Mar. Biol. Ass. U.K.* v.84, p.1245-1250, 2004.

DI BENEDITTO, A.P.M.; RAMOS, R.M.A.; LIMA, N.R.W. Fishing activity in Northern Rio de Janeiro State (Brasil) in its relation with small cetaceans. *Brazilian Archives of Biology Technology*, v.41, n.30, p.269-302, 1998.

FIELDS, M.J. FIELDS, P.A. Morphological characteristics of the bovine corpus luteum during the estrus cycle and pregnancy. *Theriogenology*. v.45, p.1295-1326, 1996.

GERVAIS, P. Remarques sur les mammifères marins qui fréquentent les côtes de la France et plus particulièrement sur une nouvelle espèce de Dauphin propre à la Méditerranée. *Bull Soc Centr Agricult comices agric départ l'Herault (Montpellier)*, 40 année (Avril, Main, Juin), p.140-156, 1853.

HAFEZ, B.; HAFEZ, E.S.E. (Ed.) *Reprodução Animal*. 7.ed São Paulo: Manole 2004.

HARRISON, R.J. Ovarian characteristic, corpora lutea, and albicantia in *Delphinus delphis* stranded on the Atlantic coast of France. *Aquatic Mammals*. v.8, p. 69-81, 1981.

HARRISON, R.J.; MCBEARTY, D.A. Ovarian appearances in captive delphinids (*Tursiops* and *Lagenorhynchus*). *Aquatic Mammals*. v.5, p.57-66, 1977.

IBAMA. Mamíferos Aquáticos do Brasil: Plano de Ação, Versão II: Diretoria de Fauna e Recursos Pesqueiros/IBAMA. Brasília, p. 96, 2001.

IUCN (União Internacional para a Conservação da Natureza) *2006 IUCN Red List of Threatened Species*. <www.iucnredlist.org>. Em 11 abril de 2007.

KASTELIC, J.P.; PIERSON, R.A.; GINTHER, O.J. Ultrasonic morphology of corpora lutea and central luteal cavities during the estrous cycle and early pregnancy in heifers. *Theriogenology*, v.34, p.487-498, 1990.

KENNEDY, P.C.; MILLER, R. The female genital system. In: JUBB, K.V. F.; KENNEDY, P.C.; PALMER, N. (Ed.). *Pathology of domestic animals*. 4. ed. Academic Press Inc., New York. 1993. p.349-470.

KITO, S.; OKUDA, K.; MIYAZAWA, K.; SATO, K. Study on the appearance of the cavity in the corpus luteum of cows by using ultrasonic scanning. *Theriogenology*, v.25, n.2., p. 325-333, 1986.

MUNSON, L.; CALZADA, N.; KENNEDY, S.; SORENSEN, T.B. Luteinized ovarian cysts in Mediterranean striped dolphins. *Journal of Wildlife Disease*. v.34, n.3, p. 656-660, 1998.

NASCIMENTO, A.A.; PINHEIRO, N.L.; SALES, A.; VIANA, J.H.M.. Correlação morfológica do ovário de fêmeas bovinas em diferentes estádios reprodutivos. *Brazilian Journal of Veterinary Research Animal Science*. v.40, n.2, p.126-132, 2003.

NEVES, M.M.; MARQUES Jr., A.P.; SANTANA, C.V.; LIMA, F.P.C.; ZAMBRANO, W.J. Características de ovários de fêmeas zebu (*Bos taurus indicus*), colhidos em abatedouros. *Arquivo Brasileiro de Medicina Veterinária e Zootecnia*, v.54, n.6, p.1-5 2002 [Acesso em: 20 Mar 2007 site: <http://www.scielo.com.br/>].

OKUDA, K.; KITO, S.; SUMI, N.; SATO, K. A study of the central cavity in the bovine corpus luteum. *The Veterinary Record*, v.123, p. 180-183, 1988.

PERRIN, W.F.; DONOVAN, G.P. Report of the workshop. *Report of the International Whaling Commission* (special issue) v.6, p.1-24, 1984.

PIERSON, R.A.; GINTHER, O.J. Ultrasonic imaging of the ovaries and uterus in cattle. *Theriogenology*, v.21, n.1, p.21-37, 1988.

PROPHET, E.B., MILLS, B., ARRINGTON, J.B., SOBIN, L.H. *Laboratory Methods in Histotechnology*. AFIP. 5.ed. Washington: American Registry of Pathology, 1994.

RAMOS, R.M.A.; DI BENEDITTO, A.P.M.; LIMA, N.R.W. Growth parameters of *Pontoporia blainvillei* and *Sotalia fluviatilis* (Cetacea) in northern Rio de Janeiro, Brazil. *Aquatic Mammals*, v.26, n.1, p.65-75, 2000.

RESENDE, J., MEGALE, F., VALE FILHO, V. Incidência de cisto do Corpo Lúteo em vacas azebuadas abatidas em matadouros em Minas Gerais. *Arquivos da Escola de Medicina Veterinária da UFBA, Salvador*, v. 24, n. 2, p.115-117, 1972.

ROSAS, F.C.W.; MONEIRO-FILHO, E.L.A. Reproduction of the estuarine dolphin (*Sotalia guianensis*) on the coast of Paraná, southern Brazil. *Journal of Mammalogy*, v.83, n. 2, p.507-515, 2002.

SPRECHER, D.J.; NIBEL, R.L.; WHITMAN, S.S. The predictive value sensitivity and specificity of palpation per rectum and transrectal ultrasonography for the determination of bovine luteal status. *Theriogenology*. v.31, p.1165-1172, 1989.

TETSUKA, M.; ASSADA, M.; MOGOE, T.; FUKUI, Y.; ISHIKAMA, H.; OHSUMI, S. The pattern of ovarian development in the prepubertal Antarctic minke whale (*Balaenoptera bonaerensis*). *Journal of reproduction and development*. v.50, n.4, p.381-389, 2004.

TOM, J.W.; PIERSON, R.A.; ADAMS, G.P. Quantitative echotexture analysis of bovine corpora lutea. *Theriogenology*, v.49, p.1345-1352, 1998.

VAN BÉNÉDEN, E. Sur un dauphin nouveau et un ziphiode rare. *Memm l'Acad Royale Sci Belgique*. v.41, p.2-44, 1864.

VIANA, J.H.M.; FERREIRA, A.M.; SÁ, W.F.; CAMARGO, L.S.A. Características morfológicas e funcionais do corpo lúteo durante o ciclo estral em vacas da raça

Gir. *Arquivo Brasileiro de Medicina Veterinária e Zootecnia*, v.51, n.3, p. 251-256, 1999.

WILTBANK, M.C. Cell types and hormonal mechanisms associated with mid cycle corpus luteum function. *Journal of Animal Science*. v.72, p. 1873-1883, 1994.

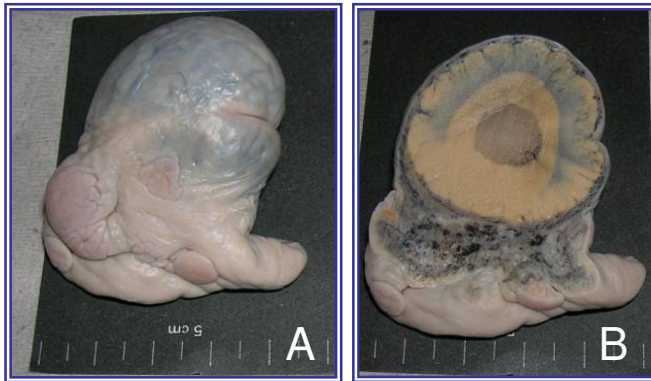


Figura-1: Ovário esquerdo de *S. guianensis* gestante, corpo lúteo gestacional protruso (A) e corte transversal do mesmo mostrando a cavidade central (B).

4.2 - Artigo 2

Morfologia descritiva de ovário de *Pontoporia blainvillei* e *Sotalia guianensis* (Mamalia, Cetacea) do norte do Estado do Rio de Janeiro.

Descriptive morphology of ovary of *Pontoporia blainvillei* and *Sotalia guianensis*

(Mamalia, Cetacea) from northern Rio de Janeiro State.

Luciana da Silva Lemos*, Ana Paula Madeira Di Benedetto**,

Eulógio Carlos Queiroz de Carvalho*

*Laboratório de Sanidade Animal, Centro de Ciências e Tecnologias Agropecuárias

**Laboratório de Ciências Ambientais, Centro de Ciências Biológicas e Biotecnologia

Universidade Estadual do Norte Fluminense Darcy Ribeiro.

Av. Alberto Lamego, 2000. Campos dos Goytacazes/RJ. CEP 28013-602

Autor correspondente:

Luciana da Silva Lemos (luciana@uenf.br)

Universidade Estadual do Norte Fluminense Darcy Ribeiro.

Centro de Ciências e Tecnologias Agropecuárias

Laboratório de Sanidade Animal

Av. Alberto Lamego, 2000. Campos dos Goytacazes/RJ.

CEP 28013-600

Resumo:

Oito pares de ovários de golfinhos de *Pontoporia blainvillei* e oito de *Sotalia guianensis* da região norte do estado do Rio de Janeiro foram morfológicamente analisados. Ovários foram colhidos de espécimes mortos acidentalmente em atividades pesqueiras, no período de 1996 a 2001. De cada animal foi tomado o comprimento corporal e os ovários identificados em direito e esquerdo foram fixados em solução de formol a 10%. A avaliação do material permitiu identificar fêmeas imaturas e maduras sexualmente. Ovários de fêmeas imaturas sexualmente eram lisos, brancos e leves, com pesos iguais entre os pares ou bem próximos. Ovários de fêmeas maduras sexualmente apresentavam superfície irregular pelo desenvolvimento de folículos, corpo lúteo e/ou corpo albicans. Ovários de *S. guianensis* apresentam sulcos em uma ou ambas as faces do órgão, uni ou bilateral, em ovários mais maduros os sulcos apresentam reentrâncias. A superfície do corpo lúteo em ambas as espécies, em diferentes fases de gestação, apresentava um ponto umbilicado, o local da ovulação. A superfície de corte do corpo lúteo apresentava coloração amarela. No ovário esquerdo se desenvolveu maior quantidade de estruturas, indicando este ser mais

ativo em ambas as espécies. A microscopia do corpo lúteo ativo mostrou duas populações de células luteínicas com vacúolos. Cortes de ovários corados com Picrosirius e observados em microscopia de luz polarizada demonstraram a participação de colágeno do tipo III na constituição de corpos albicans. Cortes histológicos do ovário de um espécime de *P. blainvillei* apresentaram lesão cística unilocular. A medular do hilo ovariano, a *rete ovari*, estava representada por túbulos enovelados, forrados por tecido epitelial cúbico.

Palavras-chave: *Pontoporia blainvillei*, *Sotalia guianensis*, ovário, corpo lúteo, rete ovari, colágeno.

Abstract:

Ovaries of dolphins *Pontoporia blainvillei* e *Sotalia guianensis* from Rio de Janeiro State, were morphologically examined. The ovaries were collected from specimens accidentally in fishing activities. From each animal was taken the body length and the ovaries identified in right and left were fixed in formalin solution to 10%. The evaluation of the material identified sexually mature and immature females. Ovaries of sexually immature females were smooth, white and light, with equal weights between pairs or very close. Ovaries of sexually mature females, had irregular surface for the development of follicles, corpus luteum and / or body albicans. Ovaries of *S. guianensis* have grooves in one or both sides of the body, unilateral or bilateral, more mature ovaries in the grooves have recesses. On the surface of the corpus luteum in both species at different stages of pregnancy, had an umbilical point, the site of ovulation. The cut surface of the corpus luteum showed yellow. In the left ovary had developed larger amount of structures, confirming be more active in both species. The microscopy of the corpus luteum

showed two active populations of cells luteinicas with vacuoles. Cuts of ovaries with Picrosirius stained and observed in polarized light microscopy showed the participation of collagen type III in the formation of bodies albicans. Histological sections of the ovary of a *P. blainvillei* had cystic lesion unilocular. In ovarian hilum the rete ovary, was represented by tubules, sealed by epithelial tissue cubic.

Key-words: *Pontoporia blainvillei*, *Sotalia guianensis*, corpus luteum, body albicans, rete ovary, collagen, cyst.

Introdução:

As características morfológicas ovarianas de mamíferos variam em função do estágio reprodutivo, da fase do ciclo estral e do período de gestação em que a fêmea se encontra. A dinâmica das estruturas glandulares ovarianas, responsáveis pela função gametogênica e esteroidogênica, determinam alterações morfológicas cíclicas que ocorrem no órgão (Banks,1992; Hafez, 2004). O padrão de variação morfológica ovariana, conhecido em várias espécies de animais domésticos, é determinado pelo crescimento e atresia de folículos, pelo desenvolvimento e regressão de corpos lúteos (Hafez, 2004; Kastelic et al., 1990).

Os parâmetros morfológicos inerentes ao ovário são freqüentemente aplicados para avaliação clínica e funcional do órgão (Fernandes et al., 2001; Chacur et al., 2006; Hafez, 2004), possibilitando um manejo adequado, visando maior produtividade e controle reprodutivo em animais de produção.

Os parâmetros reprodutivos utilizados para determinar a fase de desenvolvimento sexual em cetáceos de vida livre se baseiam na análise dos órgãos genitais. A classificação do estado reprodutivo das fêmeas

freqüentemente considera maduras aquelas que possuem feto intra-uterino ou leite na glândula mamária ou, ainda, a existência de pelo menos um corpo lúteo ou corpo albicans na superfície ovariana (Perrin e Reilly, 1984; Harrison et al., 1981; Tetsuka et al., 2004).

Estudos morfológicos a respeito da biologia reprodutiva de golfinhos geralmente se utilizam oportunamente de órgãos colhidos em animais capturados intencional ou acidentalmente durante atividades pesqueiras, encontrados encalhados ou oriundos de aquários (Kasuya et al., 1974; Perrin et al., 1976; Harrison et al., 1981; Brownell, 1984; Cockcroft, Ross, 1989; Ramos et al., 2000; Rosas e Monterio-Filho, 2002; Honma et al., 2004; Danilewicz, 2003; Turner et al., 2006).

As espécies *Pontoporia blainvillei* (Mamalia, Cetacea, Pontoporiidae) e *Sotalia guianensis* (Mamalia, Cetacea, Delphinidae) são cetáceos odontocetos de pequeno porte, listadas na IUCN (2008) como vulnerável e com dados insuficientes, respectivamente.

A *P. blainvillei* é endêmica da Costa Atlântica da América do Sul, com ocorrência registrada do estado do Espírito Santo, Sudeste do Brasil (Siciliano et al. 2002) até a Argentina (Crespo et al., 1998), apresentando hiatos de distribuição. A *S. guianensis* ocorre em uma faixa mais ampla e contínua, desde Honduras, na América Central (Da Silva e Best, 1996), até o estado de Santa Catarina, no sul do Brasil (Simões-Lopes, 1988).

Ambas as espécies são simpátricas no norte do estado do Rio de Janeiro, se distribuindo preferencialmente até a isóbata de 50m na região (Di Benedetto et al. 2001). Devido ao seu hábito costeiro, essas são as espécies de golfinhos mais comumente envolvidas em capturas acidentais em atividades pesqueiras com

rede no Atlântico Sul (Simões-Lopes, 1988; Di Benedetto, 1997; Di Benedetto et al., 1998; Rosas, 2000; Secchi et al., 2002; Di Benedetto, 2003), além de sofrer o impacto com turismo e ação de poluentes (Kajiwara et al., 2004; Wedekin et al., 2005).

Considerando que o contingente de estudos em relação à biologia reprodutiva de *P. blainvillei* e *S. guianensis* naturais do Rio de Janeiro (Ramos et al., 2000) não aborda a morfologia descritiva ovariana (Ramos, 1997), o presente estudo faz deste o seu objetivo.

Material e métodos:

O estudo morfológico utilizou oito pares de ovários de *P. blainvillei* e oito de *S. guianensis*, colhidos no período de 1996 a 2001, cujos animais foram mortos acidentalmente durante atividades pesqueiras na região norte do estado do Rio de Janeiro. Os ovários, fixados em formalina a 10%, foram colhidos isoladamente e identificados em direito e esquerdo. Concomitantemente, o comprimento corporal total foi tomado com fita métrica da projeção axial rostral à porção medial da nadadeira caudal e, ainda, foi investigada a presença de leite na glândula mamária e de feto no útero.

A avaliação macroscópica de cada ovário consistiu da inspeção superficial e do parênquima do órgão. Foram contados os folículos (FL), corpos lúteos (CL) e corpos albicans (CA). Cada ovário foi pesado isoladamente, livre de debris, em balança de precisão (0,05g), e medidos quanto ao comprimento longitudinal, largura e altura na porção média do órgão. O diâmetro dos CLs ativos e de folículos foi medido em dois eixos transversais, e o diâmetro final foi dado pela média destas medidas.

Para a análise histológica cada ovário foi clivado de forma a aproveitar a maior área de leitura. O material foi processado em parafina, microtomizado a 5µm em cortes seriados corados pela eosina e hematoxilina e especiais de tricrômico de Gomori e picrosirius. A análise foi realizada em microscopia de luz em campo claro e o picrosirius com luz polarizada.

Resultados:

Os ovários de *P. blainvillei* eram ovóides, ligeiramente achatados no sentido ventro dorsal, possuindo hilo de base larga arredondada. Os ovários de *S. guianensis* eram alongados, ligeiramente achatados no sentido lateral e com sulcos em um ou em ambos os ovários, uni ou bilateral ao órgão. Em dois ovários mais desenvolvidos os sulcos apresentavam reentrâncias (Figura-1A). O hilo ovariano em todos os ovários de ambas as espécies era invaginante e acompanhava o sentido longitudinal do órgão.

Em ambas as espécies o tamanho e quantidade de FLs, CAs e CLs tornavam irregular a superfície dos ovários. Os FLs podiam ser notados como vesículas arredondadas na superfície do órgão, e quando do seu rompimento deixavam uma depressão no local.

Em *P. blainvillei* o CL determinava um aspecto bilobado ao ovário (Figura-1B). Os CLs ativos de ambas as espécies eram bem maiores que o ovário livre da estrutura, e se desenvolviam emergindo da superfície do órgão. Externamente, a superfície dos CLs era lisa e possuía um ponto umbilicado (Figura-1C). Os CLs em regressão, freqüentemente apresentam-se enrugados. Todos os ovários com CLs ativos pertenciam a fêmeas gestantes e em uma havia sinais de lactação.

Os CAs podiam ser notados como áreas mais claras, irregulares de espessamento na superfície da albugínea ovariana, representando cicatrizes deixadas pela involução de CLs.

Na superfície de corte dos ovários, os FLs podiam ser observados na cortical do órgão como cavidades contendo material gelatinoso claro (Figura-1D). Os CAs se localizavam no córtex do parênquima e estavam representados por halo amarelo e centro claro ou esta imagem invertida.

A superfície de corte do CL em *P. blainvillei* apresentava parênquima maciço de coloração amarela (Figura-1E) e simulação de lobulação por tecido conjuntivo, o qual se dispunha em pontos mais concentrados na medular da estrutura, que se ligava com o tecido conjuntivo a partir do ponto umbilicado invaginado da superfície para o parênquima do órgão. No CL de *S. guianensis* havia uma cavidade central.

A avaliação macroscópica de ovários, de *P. blainvillei* e de *S. guianensis*, baseado na inspeção superficial do órgão, permitiu identificar diferentes fases de desenvolvimento sexual. Os quadros 1 e 2 apresentam a biometria ovariana e o comprimento corporal total de *P. blainvillei* e *S. guianensis*, respectivamente.

Quadro 1 – Biometria de *P. blainvillei* do norte do Estado do Rio de Janeiro: Comprimento corporal total (CC) e medidas de peso (P), comprimento longitudinal (C), altura (A) e largura (L) do ovário direito (D) e esquerdo (E).

n°	CC cm	P D g	P E g	P DE g	C D cm	C E cm	A D cm	A E cm	L D cm	L E cm
4	68,0-106,0	0,08-0,13	0,08-0,13	0,11-0,26	0,82-1,10	0,82-1,53	0,20-0,31	0,18-0,30	0,41-0,65	0,53-0,65
4	130,0-147,5	0,53-0,97	2,19-3,68	2,78-4,60	1,10-1,76	1,88-3,15	0,50-0,92	0,83-1,03	0,66-1,36	0,63-1,36

Em *P. blainvillei*, o peso conjugado dos ovários das fêmeas menores, de comprimento corporal entre 68 e 106 cm, era mais leve e bem próximo; já o peso dos ovários das fêmeas maiores, de comprimento corporal entre 130 e 147 cm, era mais pesado, sendo o esquerdo mais pesado em relação ao direito.

Quadro 2 – Biometria de *S. guianensis* do norte do Estado do Rio de Janeiro: Comprimento corporal total (CC) e medidas de peso (P), comprimento longitudinal (C), altura (A) e largura (L) do ovário direito (D) e esquerdo (E).

n	CC cm	P D g	P E g	P DE g	C D cm	C E cm	A D cm	A E cm	L D cm	L E cm
5	1,40-1,68	0,63-1,93	0,72-2,17	1,35-4,10	2,30-3,44	2,34-3,26	0,73-1,22	0,92-1,33	0,71-0,90	0,50-1,10
3	1,76-1,96	1,51-3,19	3,07-23,28	4,58-26,47	2,98-4,46	3,32-4,66	1,20-1,62	0,73-5,40	0,84-1,30	1,21-2,32

Em *S. guianensis*, o peso do ovário esquerdo foi maior na maioria das amostras. O peso conjugado dos ovários era maior quanto maior o comprimento corporal do animal, e as medidas aumentavam quanto maior o peso dos ovários. Os ovários mais leves pertenciam às fêmeas de menor comprimento corporal.

Em ambas as espécies, os ovários maiores apresentavam superfície irregular pelo desenvolvimento de FLs, CLs e CAs. A quantificação destas estruturas se encontra disposta nos quadros 3 e 4. Os ovários pequenos e leves com a superfície lisa eram dos animais de menor comprimento corporal.

Quadro 3 – *P. blainvillei* do norte do Estado do Rio de Janeiro: Comprimento corporal (CC) em cm, quantificação de folículos (FL), de corpo lúteo (CL) e de corpos albicans (CA) em ovários direito (D) e esquerdo (E).

n	CC cm	FL - D	FL - E	CL - D	CL - E	CA - D	CA - E
4	68-106	-	-	-	-	-	-
1	130,0	-	-	-	3	-	4
1	138,5	5	1	1	3	5	5
1	135,0	3	1	-	3	4	12
1	147,5	6	2	-	2	5	17
8	Total	14	4	1	10	14	38

No conjunto dos ovários de *P. blainvillei* analisados notou-se que no esquerdo se desenvolveram maior número de estruturas, demonstrando sua maior atividade. Fêmeas com até 106 cm de comprimento corporal possuíam ovários lisos, ou seja, não mostraram sinais de atividade ovariana indicando imaturidade sexual.

Quadro 4 - *S. guianensis* do norte do Estado do Rio de Janeiro: Comprimento corporal (CC) em cm. Quantificação de folículos (FL), corpo lúteo (CL) e corpos albicans (CA) em ovários direito (D) e esquerdo (E).

CC cm	n	FL -D	FL-E	CL-D	CL-E	CA-D	CA_E
140 - 168	4	-	-	-	-	-	-
160	1	3	1	-	-	-	-
176	1	14	19	-	-	-	-
183	1	-	8	-	1	1	2
196	1	3	1	1	6	-	4
Total	8	20	30	1	7	1	6

A quantificação de FLs, CLs e CAs em ovários de *S. guianensis* demonstrou maior atividade do ovário esquerdo, permitindo classificar como imaturas fêmeas com até 176 cm de comprimento corporal.

A histologia ovariana averiguou que os ovários eram revestidos por tecido epitelial cúbico alto, e em algumas porções estava ausente. Na cortical do parênquima ovariano havia predomínio de folículos primários representados por um oócito envolto por uma ou mais camadas de células, folículos secundários com mais de uma camada de células em torno, folículos terciários com antro em formação e folículos maduros com antro amplo. Um exemplar *S. guianensis* com 196 cm de comprimento corporal e gestante possuía sulcos na superfície dos ovários e rarefação de FLs na cortical.

Os folículos atrésicos estavam representados por degeneração de células foliculares e, por vezes centralizando, notava-se a membrana da zona pelúcida

hialinizada e vítrea. Os *corpos albicans* estavam representados por tecido cicatricial composto por tecido conjuntivo demonstrado pela coloração de tricrômico de Gomori e picosirius em microscopia de campo claro (Figura-1F), e tecido colagenizado demonstrado pela coloração de picosirius observado em luz polarizada (Figura-1G).

A microscopia de cortes seriados do ovário direito de uma *P. blainvillei*, com comprimento corporal de 147,5cm evidenciou na região polar duas estruturas císticas, que simulavam folículos maduros. A microscopia demonstrou serem cistos foliculares não luteinizados, uniloculares, constituídos por epitélio baixo circundados por tecido conjuntivo colagênico. E ao longo da cortical deste ovário e do contralateral havia rarefação de folículos, indicando a inatividade ovariana. A microscopia da lesão corada pelo tricrômico de Gomori demonstrou o predomínio de tecido conjuntivo e pelo picosirius, evidenciou intensa colagenização da cortical ovariana.

A microscopia do CL ativo de ambas as espécies demonstrou células epiteliais grandes com citoplasma claro e com núcleo globoso, e células menores fusiformes com maior afinidade tintorial, ambas exibindo vacúolos citoplasmáticos. As células se distribuía com tendência à formação de lóbulos mal delimitados por tecido conjuntivo vascularizado mais abundante na porção central do órgão.

Os CLs em regressão possuíam margens amarelas centralizando irregularmente um material hialinizado, constituído por tecido conjuntivo demonstrado na microscopia em cortes corados pelo tricrômico de Gomori. A observação deste material corado pelo picosirius em campo claro constatou a presença de colágeno, e a observação em luz polarizada demonstrou colágeno do tipo III centralizado na estrutura.

No estroma da medular ovariana em meio ao leito vascular evidenciava-se a *rete ovarii* (Figura-1H), representada por uma rede de túbulos forrada por epitélio cúbico (Figura -1I). As fêmeas gestantes se encontravam em diferentes fases de gestação. Em *P. blainvillei* os fetos mediam 24 e 56 cm, e em *S. guianensis* mediam 54 cm, com respectivos diâmetros dos CLs ativos medindo 120; 174 e 185mm. Todas apresentavam concomitantemente corpos lúteos em regressão.

Discussão:

Em primeira instância, a avaliação macroscópica dos ovários de *P. blainvillei* e de *S. guianensis* deste estudo permitiu classificar as fêmeas em maduras e imaturas. A avaliação morfológica dos ovários é o critério mais relevante para classificação do estado reprodutivo de cetáceos. A detecção de pelo menos um CL ou CA no ovário é suficiente para considerar uma fêmea madura sexualmente (Harrison et al., 1971; Perrin e Donovan, 1984; Ramos et al, 2000; Tetsuka et al., 2004).

A morfologia geral dos ovários é muito variável entre os mamíferos e cada espécie apresenta sua peculiaridade. Nos animais de produção os parâmetros ovarianos são bem conhecidos e aplicados rotineiramente para avaliação e controle reprodutivo (Hafez 2004; Nascimento et al., 2003; Chacur et al., 2006), mas para os animais de vida livre ainda não estão bem dominados.

O desenvolvimento do CL para fora do parênquima ovariano observado neste estudo com *P. blainvillei* e *S. guianensis*, representa um aspecto morfológico fisiológico, uma vez que este fenômeno também foi reportado em populações destes animais na região do Uruguai (Harrison et al., 1971; Harrison

et al., 1981), em baleias: *Megaptera novaeangliae* (Ivashin, 1984) e é ocasionalmente descrito em outros animais monotocos (Kastelic et al., 1990; Neves et al., 2002).

Os sulcos na superfície dos ovários de *S. guianensis* indicavam uma particularidade da espécie, uma vez que foram notados nas fêmeas em diferentes fases do desenvolvimento reprodutivo. Esta particularidade pode ocorrer em ovários de baleias (Tetsuka et al., 2004).

O CL de *P. blainvillei* e *S. guianensis* em sua maioria foi maciço, mas CLs com cavidade podem ocorrer em baleias (Ivashin, 1984) e em vacas sem processos patológicos relacionados (Neves et al., 2002). Esta é a estrutura ovariana que mais influencia na morfologia e no peso do órgão (Nascimento et al., 2003, Chacur et al., 2006) e, portanto, foi a que fez variar o peso e as dimensões entre os pares de ovários dos animais em fase reprodutiva ou pré-púberes em ambas as espécies deste estudo.

A coloração amarela do CL encontrada em *P. blainvillei* e *S. guianensis* é comum em outras espécies de cetáceos (Ivashin, 1984). Em vacas, cadelas, éguas e mulheres, a coloração amarela do CL se deve ao acúmulo de pigmento lipídico (luteína) (Banks, 1992; Dellman e Brown, 1982). A cor amarela dos CLs de ambas as espécies de cetáceas analisadas, indicava atividade da estrutura, visto que durante a involução tornam-se pálidas até perder a cor; ao centro intensifica a vascularização e o desenvolvimento de tecido conjuntivo, dando lugar a um tecido fibroso hialinizado que caracteriza a formação de CAs (Ivashin, 1984). Os vacúolos intracitoplasmáticos das células luteínicas evidenciados pela microscopia são mais um indicativo de atividade da estrutura (Banks, 1992). O ponto umbilicado na superfície dos CLs de *P. blainvillei* e *S. guianensis* é o local

da ovulação, aparecendo em CLs ativos ou em regressão. Isso foi também descrito em CL de baleias (Ivashin, 1984).

O comprimento corpóreo das fêmeas de *P. blainvillei* maduras sexualmente deste estudo foi compatível com o descrito por Ramos e colaboradores (2000), no entanto o mesmo não ocorreu com as *S. guianensis*, em que a fêmea com 176 cm ainda era imatura, sendo este comprimento 16 cm superior ao considerado para fêmeas maduras sexualmente na região (Ramos et al., 2000; Di Benedetto e Ramos, 2004).

A morfologia do par de ovários de baleias imaturas pouco difere entre si, mas a diferença de peso entre eles já indica atividade do órgão. Há uma variação significativa do peso ovariano em baleias com o mesmo comprimento corporal. No período pré-puberal os ovários aumentam de peso e após a maturidade o peso não mais reflete a atividade ovariana (Tetsuka et al., 2004). O peso de órgãos pareados em golfinhos da espécie *Tursiops truncatus* apresenta alta correlação entre si, exceto para os ovários de fêmeas maduras sexualmente, onde o esquerdo tende a ser mais pesado (Turner et al., 2006). Desta forma, o comprimento corporal não seria um bom parâmetro para classificação de maturidade sexual em cetáceos.

Em animais de produção, o peso corporal é mais indicado do que a idade ou o comprimento do animal para inferir a condição de maturidade sexual, pois que em uma mesma espécie a variação da condição de maturidade se deve a inúmeros fatores, tais como: raça, nutrição, manejo e características inerentes ao indivíduo (Hafez, 2004), fatores ainda pouco explorados entre os cetáceos de vida livre, dado a dificuldade de controle destas variáveis.

Os CAs são estruturas ovarianas derivadas da regressão de CLs (Banks, 1992), que podem ser notadas como cicatrizes na superfície do órgão e que persistem ao longo da vida em várias espécies de mamíferos, incluindo os cetáceos. Sua quantificação é utilizada para estimar a vida reprodutiva de cetáceos (Perrin et al., 1976; Brownell, 1984; Takahashi et al., 2006). No entanto, estudo recente em *Tursiops aduncus* indica que esta hipótese pode não ser recomendada para golfinhos, onde CAs de gestação são persistentes e CAs de ovulações perdidas desaparecem com o tempo (Brook et al., 2002).

A coloração vermelha, amarela e alaranjada evidenciada nos cortes de ovários corados pelo picrossírius, quando observados em microscopia com luz polarizada, indicou a participação do colágeno maduro na constituição do CAs de *P. blainvillei* e de *S. guianensis*. Há evidências da participação da elastina na constituição de CAs persistentes em *Delphinus delphins* (Takahashi et al., 2006).

A alta taxa de CAs observada em *P. blainvillei* deste estudo contraria a hipótese de Harrison et al. (1981), de que os CAs desta espécie seriam absorvidos e desapareceriam em quatro anos, hipótese esta baseada na baixa quantificação de CAs que encontraram, que foi no máximo de quatro CAs, em ovários de golfinhos desta espécie da costa do Uruguai.

É notória, nos golfinhos, a maior atividade do ovário esquerdo (Kasuya et al., 1974; Perrin et al., 1976; Brownell, 1984; Cockcroft e Ross, 1989; Rosas e Monteiro-Filho, 2002; Danilewicz, 2003), o que também foi constatado no presente estudo. O aparecimento de estruturas no ovário direito ocorre gradativamente em novos ciclos e, quanto maior a quantidade de estruturas maior a probabilidade de que ocorreram em ambos os ovários (Perrin et al., 1976). A suposição da maior atividade do ovário direito em vacas se deve à irrigação

sangüínea, que do lado esquerdo pode ser comprometida pela compressão do rúmen (Hafez, 2004), mas o fenômeno que determina a maior atividade ovariana esquerda em golfinhos ainda permanece obscuro.

O cisto folicular em *P. blainvillei* só foi diagnosticado pela microscopia, que revelou a importância do método para avaliação do órgão, considerando que folículos maduros, folículos ovulatórios e pequenos cistos ovarianos podem não ser diferenciados macroscopicamente (Van Bresseem et al., 2006; Vanholder et al., 2006). A rarefação de folículos na cortical ovariana e a colagenização evidenciada pela coloração de picrossírius, associada à lesão cística, sugere envolvimento patológico.

A microscopia em ovários de *P. blainvillei* e *S. guianensis* em diferentes fases reprodutivas, evidenciou a *rete ovarii*, até então não abordada na literatura consultada. A *rete ovarii* é uma estrutura localizada na medular ovariana, bem evidente em carnívoros e ruminantes. É um remanescente embrionário constituído por uma rede de canais enovelados irregulares forrados por um epitélio cuboidal em meio à extensa vascularização sangüínea e linfática do ovário (Dellman e Browm, 1982; Bacha, 2000).

Agradecimentos:

Aos pescadores sediados no porto de Atafona, norte do Rio de Janeiro, e à técnica Silvana Ribeiro Gomes, pelo recolhimento das carcaças de *P. blainvillei* e *S. guianensis*, e auxílio na fase inicial de necrópsia e obtenção das amostras dos ovários analisados. A.P.M.Di Benedetto agradece ao CNPq pela concessão de bolsa de pesquisa (Proc. 305160/2006-0).

Referências bibliográficas:

- BACHA, W.J.; BACHA, L.M. 2000. *Color atlas of veterinary histology*. 2.ed. Philadelphia: Lippincott Williams & Wilkins. 318p.
- BANKS, W.J. 1992. *Histologia Veterinária Aplicada*. 2 ed. São Paulo: Manole, 629p.
- BROOK, F. M. 2001. Ultrasonographic imaging of the reproductive organs of the female bottlenose dolphin, *Tursiops truncatus aduncas*. *Reproduction*.121, 419-428.
- BROOK, F. M., KINOSHITA, R., BENIRSCHKE, K. 2002. Histology of the ovaries of a bottlenose dolphins. *Tursiops truncates*, of known reproductive history. *Marine Mammal Science*. 18:540-544.
- BROWNE, R.L. Jr. Review of Reproduction in Platanistid Dolphins. *Rep. Int. Whal. Commn (special issue)* 149-158, 1984.
- CHACUR, M.G.M.; VALENTIN, N.C.; MARTINEZ, A.I.S.; TOSTES, R.A.; KRONKAS, N. 2006. Morfometria de ovários de fêmeas *zebus Bos tauros indicus* coletados em matadouros. *Acta Scientiae Veterinariae*, 34(1):65-70.
- COCKCROFT, V.G.; ROSS, G.J.B. 1989. Age, growth, and reproduction of bottlenose dolphins *Tursiops* from the east coast of Southern Africa. *Fishery Bulletin*, 88(2):289-303.
- CRESPO, E.A.; HARRIS, G.; GONZÁLEZ, R. 1998. Group size and distribution range of the franciscana (*Pontoporia blainvillei*). *Marine Mammal Science*. 14(4):845-849.
- DA SILVA, V.M.F., BEST, R.C. 1996. *Sotalia fluviatilis*. *Mammalian Species*. 527:1-7.
- DANILEWICZ, D. 2003. Reproduction of female franciscana (*Pontoporia blainvillei*) in Rio Grande do Sul, Southern Brazil. *LAJAM*. 2(2):67-68.

- DELLMAN, H. D., BROWN, E.M. 1982. *Histologia Veterinária*. Rio de Janeiro. Guanabara Koogan. 397p.
- DI BENEDITTO, A.P.M. 1997. Captura acidental de pequenos cetáceos em rede de espera: uma ameaça às populações do Norte do Rio de Janeiro? Dissertação de mestrado (Mestre em biociências e Biotecnologia) – Universidade Estadual do Norte Fluminense, Campos. 112p.
- DI BENEDITTO, A.P.M. 2003. Interactions between gillnet fisheries and small cetaceans in northern Rio de Janeiro, Brazil: 2001-2003. LAJAM. 2(2):79-86.
- DI BENEDITTO, A.P.M., RAMOS, R. M. A., LIMA, N.R.W. 1998. Fishing activity in Northern Rio de Janeiro State (Brazil) and its relation with small cetaceans. Brazilian Archives of Biology and Technology. 41(3):296–302.
- DI BENEDITTO, A.P.; RAMOS, R. 2004. Biology of the marine tucuxi dolphin (*Sotalia fluviatilis*) in south-eastern Brazil. J. Mar. Biol. Ass. U.K. 84:1245-1250.
- DI BENEDITTO, A.P., RAMOS, R., LIMA, N.R.W. 2001. Sighting of *Pontoporia blainvillei* (Gervais & D'Orbigny, 1844) and *Sotalia fluviatilis*, (Gervis, 1853) (Cetacea) in South-eastern Brazil. Brazilian Archives of Biology and Technology. 44(3):291-296.
- FERNANDES, C.E., DODE, M.A.N., GODOY, K., RODOVALHO, N. 2001. Efeito estacional sobre características ovarianas de oócitos em vacas *Bos indicus* no Mato Grosso do Sul. Brazilian Journal of Veterinary Research Animal Science. 38(3):131-135.
- HAFEZ, E.S.E. 2004. *Reprodução animal*. 6. ed. São Paulo: Manole. 315p.
- HARRISON, R.J., BROWNELL, R.L. 1971. The gonads of the South American dolphins, *Inia geoffrensis*, *Pontoporia blainvillei*, and *Sotalia fluviatilis*. Journal of Mammalogy 52:413–419.

- HARRISON, R.J., BRYDEN, M.M., McBREARTY, D.A. 1981. The ovaries and reproduction in *Pontoporia blainvillei* (Cetacean: Platanistidae). J. Zool. Lond. 193, 563-580.
- HONMA, Y., USHIKI, T., HASHIZUME, H., TAKEDA, M., MATSUIISHI, T., HONNO, Y. 2004. Histological observations on the reproductive organs of harbor porpoises *Phocoena phocoena* incidentally caught in a set net installed off Usujiri, Southern Hokkaido. Fisheries Science. 70:94-99.
- IUCN - International Union for the Conservation of Nature. 2008. Red List of Threatened Species. <www.iucnredlist.org>. Downloaded on 29 October 2008.
- IVASHIN, M.V. 1984. Characteristics of ovarian corpora in dolphins and whales as described by soviet scientists. Rep. Int. Whal. Commn. (special issue). 433-444.
- KAJIWARA, N.; MATSUOKA, S.; IWATA, H.; TANABE, S.; ROSAS, F. C. W.; FILLMANN, G.; READMAN, J. W. 2004. Contamination by Persistent Organochlorines in Cetaceans Incidentally Caught Along Brazilian Coastal Waters. Arch. Environ. Contam. Toxicol. 46, 124–134.
- KASTELIC, J.P.; PIERSON, R.A.; GINTHER, O.J. 1990. Ultrasonic morphology of corpora lutea and central luteal cavities during the estrous cycle and early pregnancy in heifers. Theriogenology, v.34, p.487-498.
- KASUYA, T., MIYAZAKI, N., DAWBIN, W.H. 1974. Growth and reproduction of *Stenella attenuata* in the Pacific coast of Japan. Sci. Rep. Whales Res. Ins. 26:157-226.
- NASCIMENTO, A.A.; PINHEIRO, N.L.; SALES, A.; VIANA, J.H.M. 2003. Correlação morfométrica do ovário de fêmeas bovinas em diferentes estádios

- reprodutivos. Brazilian Journal of Veterinary Research Animal Science. v.40, n.2, p.126-132,
- NEVES, M.M.; MARQUES Jr., A.P.; SANTANA, C.V.; LIMA, F.P.C.; ZAMBRANO, W.J. Características de ovários de fêmeas zebu (*Bos taurus indicus*), colhidos em abatedouros. Arquivo Brasileiro de Medicina Veterinária e Zootecnia, v. 54, n. 6, p.1-5 2002 [Acesso em: 20 Mar 2007 site: <http://www.scielo.com.br/>].
- PERRIN, W. F., G. P. DONOVAN. 1984. Report of the Workshop. Report of the International Whaling Commission (Special Issue 6):1–24.
- PERRIN, W. F., J. M. COE, J. R. ZWEIFEL. 1976. Growth and reproduction of the spotted porpoise, *Stenella attenuata*, in the offshore eastern tropical Pacific. Fishery Bulletin 74:229–269.
- PERRIN, W.F.; REILLY, S.B. 1984. Reproductive parameters of dolphins and small whales of the family delphinidae. Report of the International Whaling Commission. 6:97-133.
- RAMOS, R. M. A. 1997. Determinação de idade e biologia reprodutiva de *Pontoporia blainvillei* e da forma marinha de *Sotalia fluviatilis* (Cetacea: Pontoporiidae e Delphinidae) no Norte do Rio de Janeiro. Tese de mestrado do curso de Biociências e Biotecnologia (Áreas de concentração em Ciências Ambientais). . Centro de Biociências e Biotecnologia da Universidade Estadual do Norte Fluminense. Campos dos Goytacazes/RJ. 95p
- RAMOS, R.M.A., DI BENEDITTO, A.P.M., LIMA, N.R.W. 2000. Growth parameters of *Pontoporia blainvillei* and *Sotalia fluviatilis* (Cetacea) in northern Rio de Janeiro, Brazil. Aquatic Mammals 26: 65–75.

- ROSAS, F.C.W. 2000. Interações com a Pesca, Mortalidade, Idade, Reprodução e Crescimento de *Sotalia guianensis* e *Pontoporia blainvillei* (Cetacea, Delphinidae e Pontoporiidae) no litoral sul do Estado de São Paulo e litoral do Estado do Paraná, Brasil. Tese de Doutorado, Universidade Federal do Paraná. Curso de Pós-Graduação em Zoologia, Curitiba, PR, 145 p.
- ROSAS, F. C. W., MONTEIRO-FILHO, E. L. A., OLIVEIRA, M. R. 2002. Incidental catches of franciscana dolphins (*Pontoporia blainvillei*) on the southern coast of São Paulo State and the coast of Paraná State, Brazil. The latin american journal of aquatic mammals (Special Issue) 1 (1): 161-167.
- SECCHI, E.R.; OTT, P.H.; DANILEWCZ, D. 2002. Report of the four workshop for the coordinated research and conservation of the franciscana (*Pontoporia blainvillei*) in the western South Atlantic . LAJAN (special issue) 1:11-20.
- SICILIANO, S.; DI BENEDITTO, A.P.; RAMOS, R.M.A. 2002. A toninha, *Pontoporia blainvillei* (Gervais & d'Orbigny, 1844) (Mammalia, Cetacea, Pontoporidae), nos estados do Rio de Janeiro e Espírito Santo, costa sudeste do Brasil: caracterização dos habitats e fatores de isolamento de populações. Boletim do Museu Nacional, Zoologia. 476:1-15.
- SIMÕES-LOPES, P. C. 1988. Ocorrência de uma população de *Sotalia fluviatilis* Gervais, 1853 (Cetacea, Delphinidae) no limite sul de sua distribuição, Santa Catarina, Brasil. Biotemas. 1:57-62.
- TAKAHASHI, Y., OHWADA, S., WATANABE, K. 2006. Does elastin contribute to the persistence of the corpora albicantia in the ovary of the common dolphin (*Delphinus delphis*). Marine Mammal Scienc. 1-12.
- TETSUKA, M.; ASSADA, M.; MOGOE, T.; FUKUI, Y.; ISHIKAMA, H.; OHSUMI, S. 2004. The pattern of ovarian development in the prepubertal Antarctic minke

whale (*Balaenoptera bonaerensis*). Journal of reproduction and development. 50(4): 381-389.

TURNER, J.P.; CLARK, L.S.; HAUBOLD, E.M.; WORTHY, G.A.J.; COWAN, D.F. 2006. Organ weights and growth profiles in bottlenose dolphins (*Tursiops truncatus*) from the Northwestern Gulf of Mexico. Aquatic Mammals. 32(1): 46-47.

VAN BRESSEM, M.F., WAEREBEEK, K. V., MONTES, D., KENNEDY, S., REYES, J.C., GARCIA-GODONS, I. A., ONTON-SILVA, K., ALFARO-SHIGUETO, J. 2006. Diseases, lesions and malformations in the long-beaked common dolphin *Delphinus capensis* from the Southeast Pacific. Diseases of Aquatic Organisms. 68, 149-165.

VANHOLDER, T.; OPSOMER, G.; DE KRUIF, A. 2006. Aetiology and pathogenesis of cystic ovarian follicles in dairy cattle: a review. Reprod. Nutr. Dev. 46:105–119.

WEDEKIN, L.L.; DA-RÉ, M.A.; DAURA-JORGE, F.G.; SIMÕES-LOPESP.C. 2005. The use of a conceptual to describe the conservation scenario of the estuarine dolphin within the Baía Norte (North Bay), Southern Brazil. Natureza e Conservação. 3(1):162-170.

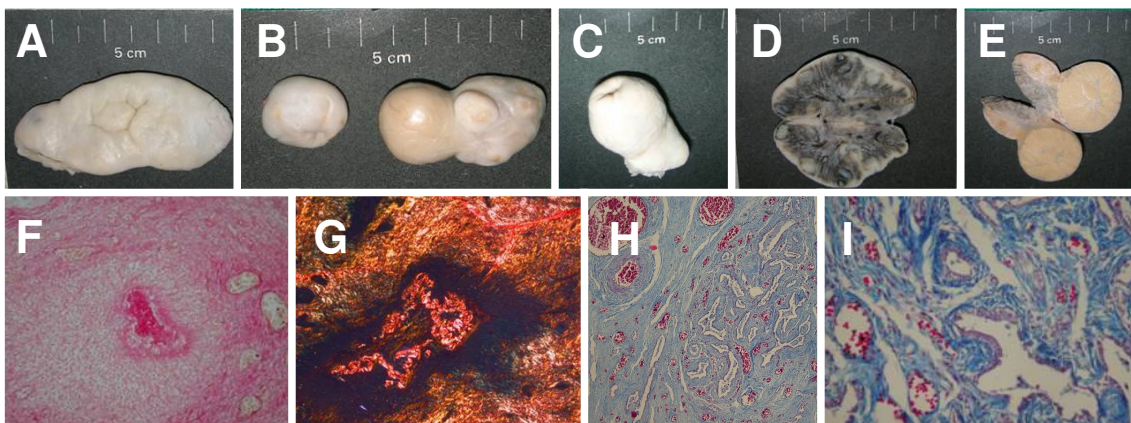


Figura-1: (A) Ovário de *S. guianensis* sexualmente madura, apresentando sulco com reentrâncias na face medial do órgão. (B) Ovário esquerdo de *P. blainvillei* com CL ativo e CAs. Ovário direito menor em peso, dimensões e estruturas. (C) Ovário de *P. blainvillei* com CL ativo demonstrando o local da ovulação. (D) Superfície de corte do ovário de *S. guianensis* demonstrando FLs na cortical do órgão. (E) Superfície de corte do ovário de *P. blainvillei* demonstrando o parênquima maciço de coloração amarela do CL ativo. (F) Microscopia de campo claro em corte de ovário de *S. guianensis*, corado pelo picosirius demonstrando material colagenizado em CAs (Aumento 200x). (G) Microscopia com polarização em cortes de ovário de *S. guianensis*, corados pelo picosirius demonstrando colágeno maduro CAs (Aumento 400x). (H) *Rete ovarii* na medular do ovário de *S. guianensis* Tricrômico de Gomori (Aumento de 100x). (I) Epitélio cúbico forrando os túbulos da *rete ovarii* na medular do ovário de *S. guianensis*. Tricrômico de Gomori (Aumento de 400x).

4.3 - Artigo 3

**Parâmetros morfológicos de testículos de *Sotalia guianensis*
(Cetacea:Delphinidae) do litoral norte do Estado do Rio de Janeiro**

Morphological parameters of *Sotalia guianensis*

(Cetacea:Delphinidae) testis of coast of the Rio de Janeiro State

Luciana da Silva Lemos¹, Ana Paula Madeira Di Benedetto²,

Eulógio Carlos Queiroz de Carvalho³

^{1,3}Laboratório de Sanidade Animal, Centro de Ciências e Tecnologias Agropecuárias.

²Laboratório de Ciências Ambientais, Centro de Ciências Biológicas e Biotecnologia.

Universidade Estadual do Norte Fluminense Darcy Ribeiro.

Autor para correspondência*: e-mail: luciana@uenf.br

UENF- Av. Alberto Lamego, 2000. Campos dos Goytacazes/RJ. CEP 28013-602.

Resumo:

Foram estudados parâmetros testiculares de 15 espécimes de *Sotalia guianensis* do litoral Norte do Rio de Janeiro, através da inspeção e histologia. Os testículos foram inspecionados, pesados, medidos e processados em resina para análise histológica e histomorfometria. O peso e tamanho das gônadas apresentaram alta correlação entre si, independente da fase de desenvolvimento. A análise histológica encontrou diâmetro de médio de 52,5 a 260 μ m e proporção tubular de 30 a 83% para animais imaturos e maduros, respectivamente. O peso conjugado dos testículos associado ao comprimento corporal, à idade, ao diâmetro e à proporção tubular indicaram indivíduos sexualmente maduros com peso testicular superior a 1.570g, comprimento corporal de 195cm, mais de sete anos, diâmetro tubular médio de 260 μ m e proporção de tecido tubular de 83%. O comprimento tubular por grama de tecido testicular, de indivíduos sexualmente maduros, foi em torno de 30m/g tecido tubular. Em um exemplar foi diagnosticada a degeneração testicular bilateral, através da inspeção e comparação dos parâmetros testiculares considerados normais para a própria espécie e mamíferos em geral.

Intertermos: Golfinho, gônadas, morfologia, histologia,

Abstract:

Testicular parameters were studied through the inspection and histology in 17 specimens of *Sotalia guianensis* from northern Rio de Janeiro. The tests were inspected, weighed, measured and processed into resin for histological analysis and histomorphometry. The weight and size of the gonads showed a high correlation between them, regardless of stage of development. Histological analysis found the average diameter of 52.5 to 260 μ m and tubular proportion of 30 to 83% for immature and mature animals, respectively. The combined weight of the testis associated with body length, age, tubular diameter and proportion, indicated sexually mature individuals with testicular weight more than 1,570g, body length of 195cm, more than seven years old, tubular average diameter of 260 μ m and 83% the proportion of tubular seminiferous. The length tubular per gram of testicular tissue of sexually mature individuals was around 30m.g⁻¹ tissue tube. Bilateral degeneration was diagnosed in one pair of test through inspection and comparison of testicular parameters considered normal for the species and mammals.

Key-words: Dolphin, gonads, morphology, histology, mophometry.

Introdução:

O boto-cinza, *Sotalia guianensis*, é uma espécie de cetáceo marinho de pequeno porte, da família Delphinidae, com distribuição restrita a costa Atlântica da América do Sul, ocorrendo desde Honduras (Da Silva e Best, 1996) até o estado de Santa Catarina, no sul do Brasil (Simões-Lopes, 1988). A espécie consta na lista da União Internacional de Conservação da Natureza (IUNC, 2007) com *status* de 'dados deficientes', significando que não há informações científicas

suficientes para se avaliar a sua situação quanto à conservação dos estoques populacionais.

As primeiras informações consistentes sobre a ocorrência desta espécie no litoral norte do Rio de Janeiro se referem a capturas acidentais durante atividades de pesca com redes de espera (Lodi e Capistrano, 1990). Desde então, vários estudos têm sido realizados sobre a espécie nesta região (Di Benedetto et al., 1998; Ramos et al., 2000; Di Benedetto et al., 2001). Entretanto, até o presente nenhum estudo abordou aspectos reprodutivos baseados na análise morfológica e histológica das gônadas.

Os parâmetros testiculares apresentam grande variação entre os mamíferos. O tamanho dos testículos é variável utilizada na avaliação morfofuncional do órgão, permitindo julgar a capacidade de produção espermática, o estado de sanidade, a fase reprodutiva do indivíduo (Nascimento e Santos, 1997; França e Russel, 1998) e, ainda, inferir sobre o comportamento reprodutivo adotado pela espécie (Kenagy e Trombulak, 1986).

Diante do exposto, este trabalho tem por finalidade dispor e discutir parâmetros morfológicos de testículos de *S. guianensis*, a partir de amostras obtidas de espécimes capturados acidentalmente em atividades de pesca no norte do Rio de Janeiro.

Material e métodos:

Foram utilizados 15 pares de testículos de *S. guianensis* provenientes de capturas acidentais em atividades de pesca com redes de espera conduzidas ao longo do litoral norte do Rio de Janeiro (~21°18'S-22°20`S), entre os anos de 1997 e 2004. O material foi fixado "in totum", com pequenos cortes na albugínea

para permitir a penetração da solução de formalina a 10%, identificando-se o direito e o esquerdo. O comprimento corporal foi tomado em projeção axial, da linha reta da extremidade da maxila à reentrância central da nadadeira caudal.

Cada gônada foi avaliada quanto à forma, textura, consistência e coloração da superfície e do parênquima. Os dados biométricos foram obtidos com o auxílio de paquímetro de aço com precisão de décimos de milímetros. As medidas de comprimento foram aferidas em seu maior eixo e as do diâmetro, a qual foi considerada como a média da altura e da largura, foi tomada no terço médio de cada testículo. Cada gônada foi pesada em balança digital (0,01g), cuidando-se de pesar cada testículo livre do epidídimo.

De um dos testículos, a albugínea foi removida e pesada para se calcular o volume do parênquima testicular. Considerando que a densidade volumétrica do testículo é aproximadamente 1,0 (Costa et al., 2006), o volume do parênquima testicular foi calculado subtraindo-se o peso do testículo pelo peso da albugínea.

Amostras de um dos testículos foram clivadas no terço médio de cada gônada e processadas para microscopia de luz. Os fragmentos foram tratados por imersão em solução alcoólica com concentrações crescentes (50%,70%, 80%, 90%, e 100%) durante 30 minutos cada. Em seguida, o material foi imerso “over night” na primeira solução de infiltração (Leica HistoResin Embedding Kit®). A segunda solução de infiltração foi à temperatura ambiente. Finalmente, a amostra foi incluída em solução de infiltração adicionada do endurecedor, depositada em molde de silicone apropriado para formação do bloco.

Os blocos foram cortados com 4µm de espessura em série com desbastes aleatórios, em micrótomo semi-automático (Leica RM2145) com navalha de tungstênio, e abertos em banheira histológica com água fria. A seguir, os cortes

foram colhidos e levados à estufa a 40°C para secagem e adesão à lâmina, sendo depois corados por imersão pelo azul de toluidina a 1% por aproximadamente 30 segundos e montados com Permount.

A partir da microscopia, avaliou-se a histo-arquitetura do órgão. As medidas dos componentes do parênquima testicular foram realizadas em programa de morfometria digital (Software de Processamento de Microimagens Dn-200M). Para o diâmetro tubular, 20 seções transversais de túbulos foram medidas considerando-se a distância linear tomada da membrana basal de um lado ao outro no sentido horizontal e vertical para cada campo, sendo que o diâmetro tubular médio de cada animal foi a média de todas as medidas.

A proporção volumétrica de túbulos foi calculada a partir da contagem em 10 campos obtidos em varredura horizontal, os quais foram submetidos a retículo com 570 pontos. Com o auxílio do programa de morfometria digital, contaram-se os pontos coincidentes, descontando os artefatos. Conhecendo-se o valor da proporção tubular foi possível calcular o volume testicular ocupado pelo compartimento tubular.

A medida de comprimento tubular foi baseada na fórmula do cilindro, sendo a razão entre o volume ocupado pelos túbulos seminíferos e a área da secção transversal média dos túbulos seminíferos (Marshall e Palmer 1996; França et al., 2000).

O Teste t ($p \leq 0,05$) foi aplicado para se verificar a significância das diferenças entre os testículos direito e esquerdo para as variáveis: peso, comprimento longitudinal e diâmetro no terço médio. A correlação de Pearson foi realizada entre estes parâmetros e o peso conjugado dos testículos e albugíneas.

Resultados:

Os pares de testículos analisados eram semelhantes, com tendência ao formato cilíndrico com extremidades rombas. O órgão apresenta uma face livre longitudinalmente e a outra coesa ao epidídimo, que se prende ao testículo contíguo a ligamentos e à rede vascular.

Os testículos eram revestidos por uma cápsula lisa, acinzentada, espessa e resistente, denominada túnica albugínea, a qual recobre uma volumosa rede vascular superficial. Em seis pares de testículos havia deposição de fibrina na albugínea. O par de testículos de um dos animais a coloração da albugínea era castanha, a fibrina era abundante e difícil de ser removida, apresentava-se endurecida a palpação e altamente resistente ao corte, diferindo dos outros.

A superfície de corte testicular apresentava septos que partiam da albugínea em direção à porção medular do órgão, formando lóbulos intercomunicantes que confluíam formando um mediastino pouco evidente, ligeiramente deslocado da região central do órgão. Os lóbulos eram tão mais evidentes quanto maior as dimensões do órgão.

À microscopia dos testículos observa-se que as células de Leydig se distribuem em abundante tecido intersticial entre os túbulos seminíferos fechados. Por outro lado, em testículos com túbulos seminíferos abertos, as células de Leydig tendem a se distribuir isoladamente no espaço intertubular ou em pequenos grupos e, eventualmente, esboçavam vacúolos citoplasmáticos.

A *rete testis* se caracterizou por formações tubulares irregulares, forradas por epitélio globoso, que partem da região profunda do parênquima testicular em direção à porção epididimária.

A biometria testicular e as medidas do comprimento corporal, com as respectivas variações, médias e desvio padrão, se encontram na tabela 1. Os pesos dos testículos direito e esquerdo não diferiram entre si (Teste $t = -0,5513$; $p \leq 0,05$), bem como os respectivos diâmetros do terço médio (Teste $t = 2,9192$; $p \leq 0,05$). Ao contrário do observado para o comprimento longitudinal do testículo direito em relação ao esquerdo (Teste $t = 1,4614$; $p \leq 0,05$).

Tabela 1 - Biometria dos testículos e do comprimento corpóreo (CC) de *S. guianensis* do litoral norte do Rio de Janeiro. Peso do testículo direito (pTD), peso do testículo esquerdo (pTE), peso de ambos os testículos (pAT), peso da albugínea (p alb), comprimento longitudinal do testículo direito (compTD), comprimento longitudinal do testículo esquerdo (compTE), diâmetro médio do testículo direito (dmTD), diâmetro médio do testículo esquerdo (dmTE).

Estrutura	n	Varição	Média \pm desvio padrão
CC (cm)	14	86,00 - 200,00	170,78 \pm 34,64
pTD (g)	13	2,79 - 1.054,70	162,64 \pm 312,55
pTE (g)	13	2,46 - 1.102,30	178,62 \pm 338,17
pAT (g)	13	5,25 - 2.157,00	343,40 \pm 621,64
p alb (g)	13	1,20 - 260,00	39,80 \pm 79,68
comp TD (cm)	13	4,00 - 24,00	10,39 \pm 5,94
comp TE (cm)	13	3,65 - 22,40	10,01 \pm 5,61
dm TD (cm)	15	1,20 - 8,60	3,28 \pm 2,51
dm TE (cm)	15	1,80 - 9,40	4,05 \pm 2,70

Pelo teste de correlação de Pearson ($p \leq 0,05$) houve alta correlação do peso ($r=0,999$), comprimento longitudinal ($r=0,996$) e diâmetro do terço médio ($r=0,997$) do testículo direito com o testículo esquerdo. Houve também alta correlação entre o peso conjugado dos testículos e albugínea ($r=.0,996$).

As medidas de estruturas histológicas do parênquima testicular de *S. guianensis* com suas respectivas variações, médias e desvio padrão constam na tabela 2. Os resultados foram agrupados em animais imaturos e maduros para o

diâmetro e proporção de túbulos seminíferos e, o comprimento de túbulos seminíferos foi calculado em animais maduros para permitir comparações entre populações distantes e diferentes espécies.

Tabela 2 - Histomorfometria dos testículos de *S. guianensis* do litoral norte do Rio de Janeiro. Diâmetro de túbulos seminíferos (Θ TS), proporção de túbulos seminíferos (TS), comprimento de túbulos seminíferos por grama de tecido (CTT).

Estrutura	n	Variação	Média \pm desvio padrão
Θ TS - imaturos (μm)	10	46,3 - 60,43	52,5 \pm 3,9
Θ TS - maduros (μm)	3	245,0 - 311,11	260,0 \pm 44,3
TS - imaturos (%)	10	5,1 - 66,0	30,0 \pm 13,1
TS - maduros (%)	3	85,0 - 85,1	83,0 \pm 1,76
CTT- maduros (m/g)	2	28,36 - 30,88	30,0 \pm 1,8

Discussão:

A avaliação morfológica dos testículos permite identificar padrões de normalidade e crescimento de uma espécie e realizar comparações intra e interespecíficas (Russell et al., 1990). Várias espécies de golfinhos, incluindo *S. guianensis*, não apresentam dimorfismo sexual evidente (Jefferson et al., 1993), o que torna necessária a condução de estudos morfológicos do seu sistema reprodutivo.

Diversas metodologias inerentes à análise testicular de golfinhos têm sido aplicadas para investigar o *status* reprodutivo das espécies (Perrin e Reilly, 1984; Cockcroft e Ross, 1989; Brook et al., 2000; Ramos et al., 2000; Danilewicz et al., 2004; Di Benedetto e Ramos 2004). Entre os parâmetros mais citados estão o peso e as dimensões do órgão, associados ao comprimento corporal e à idade para identificação da fase de desenvolvimento sexual.

Provavelmente, devido à forma de aquisição e à qualidade do material, a inspeção, palpação e coloração dos testículos considerados normais não têm sido

muito valorizadas nas pesquisas com esses animais, mas deveriam ser, uma vez que alterações nestes parâmetros são condizentes com patologias (Van Bressem et al; 2000).

Os testículos são recobertos por uma serosa que envolve uma espessa cápsula, a túnica albugínea, composta por tecido conjuntivo denso, na qual se encerra o leito vascular (Banks, 1992). A albugínea é lisa, brilhante, resistente e pouco permeável, mantendo o parênquima testicular sob pressão, de forma que a fixação do órgão deveria ser criteriosa, de acordo com o objetivo, a fim de fornecer resultados de maior reprodutibilidade (Russell et al., 1990).

No presente estudo, a inspeção dos testículos de *S. guianensis* identificou que a deposição de fibrina na superfície dos órgãos ocorreu em animais com mais de 180cm de comprimento corporal, diâmetro tubular maior de 60 μ m e idade entre 7 e 15 anos. A fibrina era facilmente removida da superfície testicular de quase todos os animais, indicando ser este um fenômeno reacional localizado e recente (Faria, 2003).

Em um dos espécimes analisados, com 10 anos, 200cm de comprimento corpóreo e testículos endurecidos de coloração castanha, o peso testicular conjugado foi de 115g, bem mais leve em relação a animais sexualmente maduros com comprimento corporal e idade correlatos. O mesmo animal apresentou valores de 12cm e de 3cm para comprimento e diâmetro testiculares, respectivamente, o que também está abaixo do registrado em outros animais de comprimento corporal e idade semelhante. Na albugínea observou-se deposição de fibrina bem evidente e de difícil remoção. A histologia do parênquima deste órgão demonstrou sinais de degeneração testicular, caracterizada pela rarefação de células tubulares, túbulos seminíferos com diâmetro médio de 70,7 μ m e

proporção de 37% no parênquima, valores considerados inferiores quando comparados a animais de mesma idade e comprimento corporal, coletados na costa do Estado do Paraná (Rosas e Monteiro-Filho, 2002). Este conjunto de alterações é indicativo de um processo degenerativo.

A degeneração testicular compromete a anatomia do órgão, que pode ser unilateral quando determinada por causas local, ou bilateral quando por seqüelas de processos gerais ou sistêmicos. No início do processo degenerativo, o órgão apresenta tamanho normal ou discretamente diminuído de volume, consistência flácida e coloração pálida. Com a evolução do processo, o órgão torna-se diminuído de volume, com consistência firme à palpação e resistente ao corte (Nascimento e Santos, 1997).

Golfinhos de várias espécies possuem disputas agressivas por fêmeas e atividade social violenta, que podem acarretar traumatismos (Well, 1991; Westgate e Read, 2007). Desta forma, admite-se que a deposição de fibrina sobre a serosa testicular registrada neste estudo tenha sido decorrente de traumas na região abdominal, pois o simples atrito entre serosas parietal e visceral já seria suficiente para induzir a deposição de fibrina, que se constitui em indicativo de resposta inflamatória (Brady, 1996; Faria, 2003).

Habitualmente os mamíferos domésticos não apresentam diferença significativa entre os pares de testículos (França e Russell, 1998), da mesma forma, que em outras espécies de golfinhos (Cockcroft e Ross, 1989; Danilewicz et al., 2004) e neste estudo, não foi observada diferença em relação ao peso e ao diâmetro no terço médio entre os pares de testículos de *S. guianensis*. Mas há citações de diferença quanto ao volume e comprimento entre os pares de

testículos para algumas espécies de golfinhos (Brook et al., 2000; Turner et al, 2006) conforme encontrado na amostragem deste estudo.

A microscopia dos testículos demonstrou revestimento de tecido conjuntivo denso e vascularizado, a túnica albugínea testicular, de onde partem septos que dividem o órgão em lóbulos que se intercomunicam. No parênquima testicular estão os túbulos ou cordões seminíferos, delimitados por tecido conjuntivo frouxo ou tecido intertubular, onde se distribuem vasos, fibroblastos e células intersticiais de Leydig (Banks, 1992; Bacha Jr. e Bacha, 2003).

A análise do tecido intertubular (entre três túbulos) de *S. guianensis* revelou a presença de células intersticiais de Leydig, que eventualmente esboçavam vacúolos citoplasmáticos e se distribuíam isoladamente ou em pequenos grupos no tecido conjuntivo, dividindo o espaço com vasos sanguíneos e linfáticos. Essas características são semelhantes ao padrão de distribuição intertubular dos testículos de carneiros, touros e primatas, inseridos no tipo II da classificação de Fawcett et al. (1973). Estes autores descreveram três modelos de distribuição dos elementos intertubulares em 14 espécies de mamíferos baseados na diferença entre a quantidade e a distribuição das células de Leydig, na disposição vascular e dos espaços linfáticos, especulando envolvimento fisiológico para cada grupo.

Animais com comprimento corpóreo de 86cm a 180cm e peso testicular conjugado variando de 5,25g a 67g apresentavam cordões seminíferos com 51 a 60 μ m de diâmetro, indicando imaturidade sexual. Isso corrobora as observações feitas por Rosas e Monteiro-Filho (2002) em *S. guianensis* no Paraná. Em outras espécies de golfinhos, animais com túbulos seminíferos inferiores a 80 μ m foram considerados imaturos, e superiores a 100 μ m já seriam maduros (Westgate e Read, 2007).

No presente estudo, o diâmetro médio tubular de 260 μ m para animais maturos foi distinto do descrito para *S. guianensis* da costa do Paraná (196,1 μ m) (Rosas e Monteiro Filho, 2002). A diferença entre os trabalhos pode ser decorrente da metodologia no processamento das amostras, desde a fixação até a análise, uma vez que estudos com mamíferos aquáticos ainda carecem de homogeneidade nos critérios comparativos, tradição em morfologia e sistemática (Kumaran, 2002; Simões-Lopes, 2006). O peso testicular conjugado não pode ser comparado com os dados obtidos por Rosas e Monteiro-Filho (2002), pois esses autores tomaram o peso dos testículos sem a retirada do epidídimo.

As medidas de proporção tubular média de 83% e diâmetro tubular de 260 μ m para espécimes de *S. guianensis* sexualmente maturos ficaram dentro do intervalo descrito para a maioria dos mamíferos domésticos (França e Russell, 1998). O peso dos testículos é altamente influenciado pelo comprimento tubular (Amann, 1970), e o comprimento tubular de 30m por grama de tecido testicular registrado em *S. guianensis* é indicativo desta relação. O comprimento de túbulos por grama de testículo permite uma comparação mais consistente entre espécies ou populações distintas, visto que o peso do testículo no animal adulto pode variar em até 50% (Bernadoson et al., 1987).

Corroborando com estudos de Rosas e Monteiro-Filho (2002) com *S. guianensis* do Paraná, a análise histológica de testículos de três animais imaturos sexualmente, com 180, 183, e 185cm de comprimento corporal, com idades conhecidas de oito, sete e sete anos, respectivamente, apresentou diâmetro tubular de 60,4; 127,3 e 53 μ m, e proporção de 27,5; 66 e 32%; enquanto que dois animais com 195 e 198cm de comprimento corporal, com 15 e oito anos de idade, apresentaram diâmetro tubular de 331,11 e 226,0 μ m, na proporção de 85%.

Estes achados discordam da recomendação de Ramos et al. (2000) no que diz respeito ao comprimento corporal e idade (180cm,e 6 anos) para classificação da maturidade sexual destes animais, esses autores não realizaram análise histológica e morfométrica das gônadas, indicando ser estes importantes aspectos a serem investigados para a definição do estado reprodutivo das populações de golfinhos.

Agradecimentos: Aos pescadores sediados no porto de Atafona, norte do Rio de Janeiro, e à técnica Silvana Ribeiro Gomes, pelo recolhimento das carcaças de *S. guianensis* e auxílio na fase inicial de necropsia e obtenção das amostras dos testículos analisados. A.P. Di Benedetto agradece ao CNPq pela concessão de bolsa de pesquisa (Proc. 305160/2006-0).

Bibliografia:

Amann, R.P. 1970. Sperm production rates. In: Johnson, A.D.; Gomes, W.R.; Vandemark, N.L. (eds.). **The Testis.**, 1st ed. New York: Academic Press. 1:433–482.

Bacha JR., W. J.; Bacha, L. M. 2003. **Atlas colorido de histologia veterinária.** 2. ed. Rocca, São Paulo, Brasil, 457pp.

Banks, W. J. 1992. **Histologia Veterinária Aplicada.** 2. ed. Manole, São Paulo, Brasil, 629pp.

Bernadtson, W.E.; Igboeli, G.; Pickett, B.W. 1987. Relationship of absolute number of Sertoli cells to testicular size and spermatogenesis in young beef bulls.

Journal of Animal Science. 64:241-246.

- Brady, J., 1996. **Diagnostic and management of peritonitis in small animals.** In Practice. London. 18(19):403-413.
- Brook, F.M.; Kinoshita, R.; Brown, b.; Metreweli, C. 2000. Ultrasonographic of the testis and epididymis of the bottlenose dolphin, *Tursiops truncatus aduncans*. **Journal of Reproduction and Fertility.** 119, 233-240.
- Cockcroft, V.G.; Ross, G. J. B. 1989. Age, growth, and reproduction of bottlenose dolphins *Tursiops* from the east coast of Southern Africa. **Fishery Bulletin,** 88(2): 289-303.
- Costa, D.S., Paula, T.A.R., Matta, S.L.P. 2006. The intertubular compartment morphometry in capybaras (*Hydrochoerus hydrochaeris*) testis. **Animal Reproduction Science,** 91:173-179.
- Da Silva, V.M.F.; Best, R.C. 1996. *Sotalia guianensis*. **Mammalian Species.** 527:1-7.
- Danilewicz. D.; Claver, J.A.; Carrera, A.L.P.; Secche, E.R.; Fontoura, N.F. 2004. Reproductive biology of male *Pontoporia blainvillei* from Rio Grande do Sul, southern Brazil. **Fishery Buletin.** 102(4): 581-592.
- Di Benedetto, A.P.M.; Ramos, R.M.A. 2004. Biology of the marine tucuxi dolphin (*Sotalia fluviatilis*) in south-eastern Brazil. **Journal of Marine Biological Association of the United Kingdom.** 84:1245-1250.
- Di Benedetto, A.P.M.; Ramos, R.M.A.; Lima, N.R.W. 1998. Fishing activity on Northern Rio de Janeiro State (Brazil) and its relation with small cetaceans. **Brazilian Archives of Biology and Technology,** 41(3):296-302.
- Di Benedetto, A.P.M.; Ramos, R.M.A.; Lima, N.R.W. 2001. Sighting of *Pontoporia blainvillei* (Gervais & D'Orbigny, 1844) and *Sotalia fluviatilis*, (Gervis, 1853)

(Cetacea) in South-eastern Brazil. **Brazilian Archives of Biology and Technology**. 44(3):291-296.

Faria, J. L. e colaboradores. 2003. **Patologia Geral. Fundamentos das Doenças, com Aplicações Clínicas**. Guanabara Koogan. Rio de Janeiro. 298p.

Fawcett, D.W.; Neaves, W.B.; Flores, M.N. 1973. Comparative observations on intertubular lymphatics and the organization of the interstitial tissue of the mammalian testis. **Biology of Reproduction**, 9:500-532.

França, L.R.; Russell, L.D. 1998. The testis of domestic mammals. *In*: Regadera, J.; Martinez-Garcia Edt. **Male reproduction: a multidisciplinary overview**. Churchill Livingstone: Madrid. p.197-219.

França, L.R.; Silva, V.A. Jr.; Chiarini-Garcia, H.; Garcia, S.K.; Debeljuk, L. 2000. Cell proliferation and hormonal changes during postnatal development of the testis in the pig. **Biology of Reproduction**. 63:1629-1636.

IUCN, 2007. **Red List of Threatened Species**. Disponível em <www.iucnredlist.org>. Acesso em 11 abril 2007.

Jeferson, T.A.; Leatherwood, S.; Webber M.A. 1993. **Marine mammals of the world**, ed FAO, Rome, 320p.

Kenagy, G.J.; Trombulak, S.C. 1986. Size and function of mammalian testes in relation to body size. **Journal of Mammalogy**, 67(1):1-22.

Kumaran, P.L. 2002. Marine mammal research in India – A review and critique of the methods. **Current Science**. 83(10): 1210-1220.

Lodi, L.; Capistrano, L. 1990. Capturas acidentais de pequenos cetáceos no litoral norte do estado do Rio de Janeiro. **Biotemas**. 3(1): 47-65.

Marshall, G.R.; Plant, T.M. 1996. Puberty occurring spontaneous or induced precocious in rhesus monkey (*Macaca mulatta*) is associated with marked proliferation of Sertoli cells. . **Biology of Reproduction**, 54, 1192-1199.

Nascimento, E.F.; Santos, R.L. 1997. **Patologia da reprodução dos animais domésticos**. 1ªed., Rio de Janeiro: Guanabara Koogan, 108p.

Perrin, W.F.; Reilly, S.B. 1984. Reproductive parameters of dolphins in small whales of the family delphinidae. **Report of the International Whaling Commission**, 6:97-133.

Ramos, R. M.; Di Benedetto, A. P. M.; Lima, N. R. 2000. Growth parameters of *Pontoplia blainvillei* and *Sotalia fluviatilis* (Cetacea) in northern Rio de Janeiro, Brazil. **Aquatic Mammals**. 26:1, 65-75.

Rosas, F.C.W.; Monteiro-Filho, E.L.A. 2002. Reproduction of *Sotalia guianensis* on the coast of Paraná, Southern Brazil. **Journal of Mammalogy**, 83,507-515.

Russell, L. D.; Ettlín, R. A.; Hikim, E. P. S.; Clegg, E. D. 1990. **Histological and histopathological evaluation of the testis**. Cache River Press, Clearwater, Florida.286p.

Simões-Lopes, P. 1988. Ocorrência de uma população de *Sotalia fluviatilis* Gervais, 1853, (Cetacea, Delphinidae) no limite Sul da sua distribuição, Santa Catarina, Brasil. **Biotemas**, 1(1):57-62.

Simões-Lopes, P. C. 2006. Morfologia do sínclânio do boto cinza, *Sotalia guianensis* (P.J. Bénében) (Cetacea, Delphinidae). **Revista Brasileira de Zoologia**, 23(3):652-660.

Turner, J.P.; Clark, L.S.; Haubold, E.M.; Worthy, G.A.J.; Cowan, D.F. 2006. Organ weights and growth profiles in bottlenose dolphins (*Tursiops truncatus*) from the Northwestern Gulf of Mexico. **Aquatic Mammals**. 32(1): 46-47.

Van Bresseem, M.F. ; Van Waerebeek, K. ; Siebert, U. ; Wünschmann, A. ; Chavéz-Lisambart, L. ; Reyes, J.C. 2000. **Journal of Comparative Pathology**.122:266-277.

Wells, Randall S. 1991. The role of long-term study in understanding the social structure of a bottlenose dolphin community. In: K. Pryor & K. S. Norris. (eds.), **Dolphin Societies: discoveries and puzzles**. University of California Press, California, p.199-225.

Westgate, A.J.; Read, A.J. 2007. Reproduction in short-beaked common dolphins (*Delphinus delphis*) from the western North Atlantic. **Marine Biology**. 150:1011-1024.

4.4 - Artigo 4

Aspectos morfológicos de testículo de *Pontoporia blainvillei* (Mammalia, Cetacea) do Estado do Rio de Janeiro

Morphology features of the testicle *Pontoporia blainvillei* (Mammalia, Cetacea)
from Rio de Janeiro

Luciana da Silva Lemos^{1*}, Ana Paula Madeira Di Benedetto²,

Eulógio Carlos Queiroz de Carvalho³

Universidade Estadual do Norte Fluminense Darcy Ribeiro.

^{1,3}Laboratório de Sanidade Animal, Centro de Ciências e Tecnologias Agropecuárias.

²Laboratório de Ciências Ambientais, Centro de Ciências Biológicas e Biotecnologia.

Autor para correspondência*: e-mail: luciana@uenf.br

UENF- Av. Alberto Lamego, 2000. Campos dos Goytacazes/RJ. CEP 28013-602.

Resumo:

Foram estudados 17 pares de testículos de *Pontoporia blanvillei* do norte do estado do Rio de Janeiro. Os testículos fixados em formol foram analisados pela macro e microscopia. Os testículos apresentaram formato cilíndrico e alta simetria em animais maduros e imaturos. O parênquima testicular apresenta um mediastino pouco evidente e rede testicular é do tipo axial. A análise do peso conjugado dos testículos associado ao comprimento corporal, à idade, ao diâmetro e à proporção tubular indicaram indivíduos sexualmente maduros com comprimento corporal superior a 115cm, peso testicular médio de acima de 5,0g; idade superior a 2 anos; diâmetro tubular superior a 150 μm e a proporção de tecido tubular em torno de 60%. Nos animais sexualmente maduros o comprimento dos túbulos seminíferos por grama de tecido testicular foi em torno de 26,9m/g.

Palavras-chave: Golfinho, gônada, morfometria, morfologia, histologia.

Abstract:

Testicles of 17 of dolphin *Pontoporia blanvillei* from northern state of Rio de Janeiro were studied. The testes were fixed in formalin and analyzed by the macro and microscopy. The testes showed cylindrical shape and high symmetry in animals mature and immature. The testicular parenchyma show a poor mediastin

and that is axial type. The analysis of the combined weight of the tests involved in body length, age, the diameter and the proportion tubular indicated sexually mature individuals with body length over 115cm, weight testicular average of over 5.0 g; older than 2 years; diameter tube top 150 μm and the proportion of tubular fabric around 60%. Sexually mature animals in the length of the seminiferous tubules per gram of testicular tissue were around 26.9 m/g.

Key-words: Dolphin, gonads, morphometry, morphology, histology.

Introdução:

A biometria e histomorfometria dos testículos são métodos aplicados para auxiliar a caracterização da puberdade e maturidade sexual de varias espécies de animais, seleção de reprodutores, estudos toxicológicos, aplicação de biotécnicas, para comparação entre espécies ou entre populações distantes e, ainda, oferecem suporte para o desenvolvimento de estratégias de manejo reprodutivo (Hafez, 2004).

Nos últimos anos, a forte ação antrópica sobre as populações de golfinhos em várias partes do mundo estimulou as pesquisas relacionadas à biologia reprodutiva destas espécies, aproveitando carcaças de indivíduos encontrados mortos em praias ou capturados acidentalmente em atividades pesqueiras (Ramos et al., 2000; Rosas e Monteiro-Filho, 2002; Di Benedetto e Ramos, 2004; Turner et al., 2006; Rosas et al., 2007; Weastgate e Read, 2007). Muitas vezes, o material de estudo é previamente congelado, mal fixado ou se encontra em adiantado estado de autólise determinando, artefatos quando preparado para avaliação histológica ou se tornando inviável para análise (Neimanis et al., 2000; Murphy et al., 2005).

A espécie *Pontoporia blainvillei* (Gervais & d'Orbigny) é um golfinho de pequeno porte, conhecido como toninha ou franciscana, que se distribui de forma descontínua entre o estado do Espírito Santo, no sudeste do Brasil (~18°S), até a Argentina (~42°S) (Siciliano, 1994; Crespo et al., 1998). Para fins de manejo dessa espécie, Secchi et al. (2004) propuseram quatro áreas de distribuição: área I entre Itaúnas (18°25'S) e Ubatuba (23°18'S); área II, de Ubatuba (23°18'S) a Torres (29°19'S); área III, de Torres (29°19'S) ao Rio da Prata (~35°30'S) na fronteira do Uruguai com Argentina; e área IV, do Golfo Novo (~35°30'S) a província de Chubut (42°35'S), na Argentina.

O hábito costeiro de *P. blainvillei* (25 a 30 milhas náuticas de distância da linha de costa e 30 m de profundidade) (Di Benedetto et al., 2001; Moreno et al., 2003), a torna um dos golfinhos de pequeno porte mais frequentemente capturados por acidente em atividades pesqueiras com rede de espera ao longo de sua distribuição se constituindo esta atividade como o maior fator de impacto na conservação da espécie (Ott et al., 2001). Devido ao seu pequeno tamanho, à coloração corporal e à baixa densidade por grupo poucos estudos se referem a *P. blainvillei* em seu ambiente natural (Cremer e Simões, 2005; Di Benedetto, et al., 2001; Crespo et al., 1998).

As primeiras informações a respeito da ocorrência de *P. blainvillei* no litoral norte do Rio de Janeiro se referem a capturas acidentais em atividades de pesca (Lodi e Capistrano, 1990). Desde então, vários estudos têm sido realizados sobre essa espécie na região (Di Benedetto et al., 1998; Ramos et al., 2000; Di Benedetto et al., 2001). Entretanto, até o presente nenhum estudo abordou aspectos reprodutivos baseados na análise histológica e morfométrica dos seus testículos, objetivo deste trabalho.

Material e métodos:

Foram estudados 17 pares de testículos de *P blainvillei* colhidos de animais mortos por enredamento acidental em atividades pesqueiras no norte do estado do Rio de Janeiro, no período de 1996 a 2002. De cada indivíduo foi tomado o comprimento corporal total, medido da extremidade da maxila a reentrância central da nadadeira caudal; cada gônada, identificada em direita e esquerda, foi fixada em solução aquosa de formol a 10%. A idade de 11 golfinhos pode ser determinada (Ramos et al., 2000)

Os testículos foram avaliados por palpação e inspeção para avaliar consistência, coloração e textura da superfície e do parênquima. Após a remoção dos epidídimos, o peso de cada testículo foi tomado em balança de analítica. As medidas foram tomadas com paquímetro de aço (Mitutoyo), com precisão de décimos de milímetros. Os testículos foram medidos no comprimento longitudinal e no diâmetro do terço médio, este último considerado a média do diâmetro da altura e da largura do órgão.

Para afins de cálculo da proporção dos componentes testiculares o volume do parênquima testicular foi estimado subtraindo o peso testicular da albugínea, considerando que a densidade testículo é aproximadamente 1,0 (Johnson et al., 1981) o volume foi considerado igual ao peso.

Para análise histológica, o testículo contralateral foi clivado em sua porção média e tratado segundo a recomendação para cortes em resina (Leica HistoResin Embedding Kit®). A desidratação foi por imersão em seqüência crescente de solução alcoólica de 50%, 70%, 80%, 90% e 100%, por 30 minutos cada. Em seguida, o material foi tratado “over night” pela primeira solução de infiltração e, a seguir, pela segunda solução de infiltração por 2 horas. Após esta etapa o

material foi incluído em solução de infiltração adicionada do endurecedor, em molde de silicone, e mantida em estufa a 40°C por 48 h para polimerização do bloco.

Os blocos foram mantidos em frascos com sílica para microtomia a 4µm com navalha de tungstênio. Os cortes, com desbastes aleatórios, foram abertos em água fria e colhidos com lâmina, as quais foram levadas à estufa 40°C para adesão do material. No mínimo 18 cortes foram corados com azul de toluidina a 1% e montados com Permout para microscopia de campo claro, visando a avaliação do parênquima do órgão. A histo-morfometria foi realizada com auxílio do programa de processamento de microimagens Dn-200M.

O diâmetro tubular de cada animal foi calculado a partir da média de 20 campos de túbulos em cortes transversais. Em cada túbulo, o diâmetro foi obtido pela média da medida da distância linear vertical e horizontal. A proporção volumétrica ocupada pelos túbulos seminíferos foi calculada com auxílio de um retículo sobre a imagem do parênquima testicular, obtida com varredura horizontal da lâmina em aumento de 400 vezes. Em 5700 pontos de cada indivíduo foram contados os pontos coincidentes dos túbulos seminíferos e os artefatos descontados. A partir do valor da proporção tubular, calculou-se o volume testicular ocupado pelo compartimento tubular. O cálculo do compartimento tubular se baseou na fórmula do cilindro, dado pelo valor do volume ocupado pelos túbulos seminíferos dividido pela área da secção transversal média dos túbulos seminíferos (Marshall e Palmer 1996; França et al., 2000). O coeficiente de correlação de Pearson e, o teste *t* entre as variáveis foi calculado pelo programa Genes.

Resultados

Os testículos apresentaram consistência firme e formato cilíndrico com extremidades rombas. Longitudinalmente, apresenta uma superfície livre a outra coesa ao epidídimo, que se ligava ao órgão junto aos ligamentos e à rede vascular.

A albugínea que recobria os testículos era espessa, lisa e acinzentada, recobrando tortuosos vasos sanguíneos superficiais. A superfície de corte mostrava septos que partiam da albugínea para a porção profunda do órgão, formando um mediastino conciso.

No parênquima testicular os cordões ou túbulos seminíferos se distribuía entre lóbulos de tecido intersticial que se intercomunicavam. No espaço intersticial encontravam-se vasos sanguíneos, vasos linfáticos, fibroblastos e células de Leydig. Estas se espalhavam irregularmente no tecido conjuntivo, entre os túbulos seminíferos, e por vezes exibiam vacúolos citoplasmáticos. Na porção profunda dos testículos, a *rete testis* estava representada por formações tubulares forradas por epitélio cúbico globoso.

A Tabela 1 apresenta as medidas do comprimento corporal dos golfinhos estudados e as medidas dos testículos e a tabela 2 os parâmetros histomorfométricos.

O comprimento de oito animais com até dois anos de idade foi de 82 a 113,5 cm. Um animal com três anos media 116,5cm, um com quatro anos media 120 cm e o outro com cinco anos media 123cm.

Tabela 1 - Biometria de *P. blainvillei* norte do estado do Rio de Janeiro. Valores máximo e mínimo, média e desvio padrão do comprimento corpóreo (CC), peso do testículo direito (pTD), peso do testículo esquerdo (pTE), peso de ambos

os testículos (pAT), peso da albugínea (p alb), comprimento longitudinal do testículo direito (compTD), comprimento longitudinal do testículo esquerdo (compTE), diâmetro médio do testículo direito (dmTD), diâmetro médio do testículo esquerdo (dmTE) e respectivos valores mínimos (Min) e máximos (Max).

Estrutura	Min- Max	Média \pm desvio padrão
CC (cm)	82,00 - 123,00	101,00 \pm 11,80
pTD (g)	0,19 - 4,25	0,95 \pm 1,17
pTE (g)	0,22 - 4,46	0,96 \pm 1,19
pAT (g)	0,41 - 8,71	1,89 \pm 2,38
p alb (g)	0,10 - 2,26	0,44 \pm 2,26
comp TD (cm)	1,00 - 3,85	2,32 \pm 0,71
comp TE (cm)	1,20 - 3,90	2,25 \pm 0,68
dm TD (cm)	0,25 - 1,05	0,56 \pm 0,23
dm TE (cm)	0,20 - 1,20	0,59 \pm 0,24

A Tabela 2 apresenta parâmetros histomofométricos dos testículos. A classificação para a condição de maturidade se baseou nas idades conhecidas no comprimento corporal (Ramos et al., 2000) e na abertura dos túbulos seminíferos (Hohn et al., 1985).

Tabela 2 - Histomorfometria de testículos de *P. blainvillei* do norte do estado do Rio de Janeiro. Diâmetro de túbulos seminíferos (Θ TS), proporção de túbulos seminíferos (TS) e comprimento de túbulos seminíferos (CTT) e respectivos valores mínimos (Min) e máximos (Max).

Estrutura	n	Min - Max	Média \pm desvio padrão
Θ TS - imaturos (μ m)	14	66,55 - 99,02	80,20 \pm 7,84
Θ TS - maturos (μ m)	03	148,90 - 151,13	150,08 \pm 1,12
TS - imaturos (%)	14	33,80 - 59,30	43,40 \pm 7,91
TS - maturos (%)	03	59,80 - 60,85	60,23 \pm 0,55
CTT- imaturos (m)	14	24,50 - 106,60	57,15 \pm 23,8
CTT- maturos (m)	03	128,30 - 221,20	179,66 \pm 47,22
CTS- maturos (m/g)	03	25,40 - 28,30	26,9 \pm 1,45

Os valores do coeficiente de Pearson indicaram correlação alta e positiva entre as analisadas. O peso dos testículos direito e esquerdo apresentou alta

correlação entre si ($r=0,998$; $p<0,01$) e, com o peso conjugado dos testículos respectivamente ($r= 0,999$ e $0,998$; $p<0,01$). O parâmetro testicular que apresentou maior índice de correlação com o CC foi o CLE ($r=0,839$ $p<0,01$). A %TS apresentou a menor correlação com os outros parâmetros (Tabela 3).

Tabela 3 – Valores do coeficiente de correlação Pearson e Teste *t*, com níveis de probabilidade e significância 1% e 5% das variáveis analisadas (programa Genes). Comprimento corporal (CC), peso do testículo direito (PTD), peso do testículo esquerdo (PTE), peso de ambos os testículos (PAT), peso da albugínea (PA), comprimento longitudinal do testículo direito (CLD), comprimento longitudinal do testículo esquerdo (CLE), diâmetro médio do testículo direito (DMD), diâmetro médio do testículo esquerdo (DME), diâmetro tubular (ØTS), proporção de túbulo seminífero (%TS), volume do parênquima testicular (VPT) e volume dos túbulos seminíferos (VTS).

	PTD	PTE	PAT	PA	CLD	CLE	DMD	DME	ØTS	%TS	VPT	VTS
CC	0,791	0,778	0,789	0,729	0,742	0,848	0,835	0,839	0,711	0,546*	0,809	0,794
PTD	1,000	0,998	0,999	0,948	0,824	0,959	0,915	0,925	0,916	0,585*	0,993	0,991
PTE		1,000	0,998	0,958	0,812	0,958	0,895	0,915	0,893	0,552*	0,987	0,983
PAT			1,000	0,953	0,813	0,958	0,906	0,922	0,905	0,573*	0,992	0,989
PA				1,000	0,791	0,909	0,814	0,855	0,789	0,501*	0,936	0,935
CLD					1,000	0,897	0,791	0,778	0,765	0,480*	0,801	0,811
CLE						1,000	0,900	0,896	0,850	0,508*	0,950	0,941
DMD							1,000	0,953	0,916	0,637	0,925	0,811
DME								1,000	0,881	0,558*	0,922	0,940
ØTS									1,000	0,710	0,919	0,933
%TS										1,000	0,610	0,653
VPT											1,000	0,997
VTS												1,000

Significativo a 1% e significativo a 5%* de probabilidade, pelo Teste *t*.

Discussão:

Devido à localização do órgão genital na cavidade abdominal e à dificuldade de observação destes animais em seu hábitat natural (Tayler e Saayman, 1972), rotineiramente a determinação do estado reprodutivo de golfinhos tem como objeto principal a avaliação das gônadas de animais mortos

(Collet e Girons, 1984; Honma et al., 2004; Danilewicz et al., 2004; Murphy et al., 2005; Turner et al., 2006; Westgate e Read, 2007). Embora a avaliação do trato reprodutivo de golfinhos vivos possa ser realizada com auxílio da ultra-sonografia, esta ainda não é uma técnica utilizada como rotina, mesmo em animais de cativeiro (Brook et al., 2000; Brook et al., 2004).

Dentre as várias metodologias aplicadas para determinação do estado de maturidade sexual em golfinhos machos, ressalta-se a avaliação macroscópica dos testículos com a tomada das dimensões (Perrin e Reilly, 1984; Ramos et al., 2000), o peso conjugado dos testículos com (Rosas e Monteiro-Filho, 2002; Neuenhagen et al., 2007) ou sem (Danilewicz et al., 2004; Westgate e Read, 2007) o epidídimo, e a análise histológica (Brownell, 1984; Collet e Girons, 1984; Danilewicz et al., 2004).

O formato cilíndrico dos testículos de *P. blainvillei* do norte do estado do rio de Janeiro foi compatível com a morfologia de testículos de outras espécies de golfinhos (Direauf e Gage, 1990; Brook et al., 2000). Neste estudo o comprimento corporal dos animais maduros foi superior a 116,5 cm em espécimes com mais de três anos de idade, sendo correlatos com a avaliação histológica. Estes achados corroboram com a recomendação de Ramos et al. (2000).

Em mamíferos, o testículo direito e esquerdo apresentam simetria regular (França e Russel, 1998). Isso também inclui diversas espécies de golfinhos, tais como: *Stenella attenuata* (Kasuya et al., 1974), *Stenella coeruleoalba* (Miyazaki, 1977), *Lagenorhynchus obscurus* (Van Waerebeek e Read, 1994), *Delphinus delphis* (Collet e Girons, 1984; Westgat e Read, 2007), *Tursiops truncatus* (Cockcroft e Ross, 1989; Turner et al., 2006) e *P. blainvillei* no Rio Grande do Sul (Danilewicz, et al., 2004). No estado do Rio de Janeiro, a amostragem de *P.*

blainvillei analisada também não apresentou diferença significativa entre o peso do testículo direito e esquerdo ($t = -0,687153$; $p = 0,51826$; 5%).

O peso conjugado dos testículos é o parâmetro mais usado para determinação do estado reprodutivo de golfinhos (Kasuya et al., 1974; Collet e Girons, 1984; Danilewicz, et al., 2004). O peso relativo dos testículos difere consideravelmente entre indivíduos imaturos e maduros (Neuenhagen et al., 2007). O peso médio conjugado de testículos de *P. blainvillei* sexualmente maduros do Rio de Janeiro foi de 6,73g, corroborando com os achados de Danilewicz et al. (2004). Esses autores que estudando espécimes de *P. blainvillei* no Rio Grande do Sul recomendaram classificar como indivíduos sexualmente maduros aqueles com peso testicular acima de 5,0g. O peso conjugado dos testículos de *P. blainvillei* do Uruguai variou de 3,1 a 8,7g em animais púberes (Brownell, 1984). Em golfinhos *Lagenorhynchus auccutus*, o peso relativo de testículos maduros é claramente maior que o peso de testículos imaturos (Neuenhagen et al., 2007). O peso dos testículos de *P. blainvillei* maduros, do estado do Rio de Janeiro foi quase oito vezes superior ao peso dos imaturos: 6,73 e 0,86g, respectivamente.

O peso combinado dos testículos varia de acordo com a fase reprodutiva e, em indivíduos sexualmente maduros, esta variação pode ser de até 50% em uma mesma espécie (Bernadtson et al., 1987). Devido a esta variação recomenda-se a associar a análise histológica para determinação do *status* reprodutivo de uma espécie (Danilewicz et al., 2004).

A avaliação da população celular dos túbulos seminíferos permite classificar categorias de maturidade sexual em imaturos, púberes e maduros (Hohn et al., 1985; Murphy et al., 2005; Neuenhagen et al., 2007). O aumento do

diâmetro do TS indica atividade espermatogênica (França e Russell, 1998), que inicia na puberdade, determinando um rápido aumento dos TS, do peso e do tamanho testicular (Perrin et al., 1976; Bryden e Harrison, 1986; Brook e Kanoshita, 2005). A avaliação do estado reprodutivo de golfinhos baseada no diâmetro dos túbulos seminíferos permite classificar como indivíduos imaturos, os que apresentam diâmetro de TS inferior a 80µm, e como maduros aqueles com diâmetros de TS superiores a 100µm (Weastgate e Read, 2007; Neuenhagen et al., 2006). O diâmetro do TS de *P. blainvillei* maduros do Rio de Janeiro foi superior a 100µm e dos imaturos inferior a 99µm.

A avaliação histológica dos testículos de *P. blainvillei* estudados classificou, com base no diâmetro tubular e na proporção de TS, três animais sexualmente maduros, com idades conhecidas de 3, 4 e 5 anos, e com CC de 116,5cm, 120cm e 123cm, respectivamente. Animais com a mesma idade, mas com CC inferior a 115cm foram considerados imaturos, corroborando com Ramos et al. (2000), que propuseram o CC de 115 cm e idade superior a 2 anos para a classificação de maturidade sexual de *P. blainvillei* do Rio de Janeiro.

Segundo França e Russell (1998), a variação quanto a proporção de TS no parênquima testicular de animais maduros sexualmente (~90% em cães; ~85% em carneiros, cachaço e coelhos; ~80% em búfalos; ~75% em touros; ~70% em garanhões e ~60% em camelos) é um dos fatores que influenciam na diferença quanto a eficiência da produção espermática. Em golfinhos proporção de TS estudada em testículos de espécimes de *Lagonorhynchus acutus* sexualmente maduros foi no mínimo de 50%, sendo este um parâmetro que pode ser utilizado como indicativo de maturidade (Neuenhagen et al., 2007). A proporção de TS no parênquima testicular de golfinhos *P. blainvillei* do Rio de Janeiro sexualmente

maduros em média foi superior a 60%, no entanto havia animais com proporção de TS muito próximo a este valor que, no entanto, ainda era imaturo. Desta forma, para considerar o estado reprodutivo, baseado na histologia, recomenda-se avaliar a proporção de TS e seu diâmetro concomitantemente.

A idade e o comprimento corporal de espécimes *P. blainvillei* maduros sexualmente podem variar de acordo com a origem geográfica da amostra. Em animais do Rio Grande do Sul a média de idade e comprimento corporal de animais machos sexualmente maduros foi de 3,6 anos e 127,4 cm, respectivamente (Danilewicz, et al., 2004; Ramos et al., 2002). Diferente das taxas para animais do Uruguai que foram de 2 a 4 anos e 131,4 cm (Kasuya e Brownell, 1979). Enquanto que em animais do Rio de Janeiro a idade foi de 2 anos e o CC de 115,0 cm (Ramos et al., 2000). Outros fatores, além da localização geográfica podem influenciar estas diferenças, tais como o tamanho da amostra, a faixa etária estudada e o período de coleta de dados, considerando as alterações ambientais que podem estar envolvidas.

Na maioria dos animais domésticos (porquinho da índia, coelho, cães, gatos, bovinos, ovinos e suínos) em macacos, no homem (Setchell, 1970; Roosen-Runge e Holstein, 1978), em catetos e queixadas (Sonner et al., 2004) o parênquima testicular possui um mediastino do tipo axial e os canais que formam a rede testicular são forrados por epitélio cúbico simples, imerso em tecido conjuntivo frouxo fartamente vascularizado (Banks, 1992; Honma et al., 2004). Semelhante padrão foi também registrado nos testículos de *P. blainvillei*.

No testículo de mamíferos, a distribuição e a quantidade das células de Leydig no espaço intersticial podem apresentar diferentes padrões. Segundo Fawcett et al. (1973) se classificam como: a) tipo I (porquinho da índia, chinchila,

rato e camundongo): nestas espécies as células de Leydig são relativamente pequenas e o tecido conjuntivo é escasso, e a maior parte do espaço intertubular é ocupada por amplos sinozóides linfáticos ou espaços linfáticos; b) tipo II (carneiro, touro, hिरax, elefante, macacos e homens): as células de Leydig formam grupos ou se espalham no estroma intertubular, e os vasos linfáticos tendem a localização central deste espaço; c) tipo III (porco doméstico e selvagem, zebra, marsupial e toupeira): as células de Leydig ocupam praticamente todo o espaço intertubular. A organização das células intersticiais de Leydig no espaço intertubular de testículos de *P. blainvillei*, foi semelhante ao tipo II. A quantidade e a distribuição dessas em relação aos vasos linfáticos podem estar relacionadas com o mecanismo de difusão de andrógenos intratesticular e, sistêmico (Fawcett et al., 1973; Russell, 1996).

Os aspectos morfológicos inerentes aos testículos são necessários ao entendimento morfofuncional reprodutivo. O comprimento de túbulos seminíferos por grama de testículos de *P. blainvillei* foi discrepante em relação à maioria dos mamíferos, que possui entre 10 e 15 m de túbulo seminífero por grama de testículo (França e Russel, 1998), ficando mais próximo ao gato que possui 23 m por grama de testículo (França e Godinho, 2003). No entanto, são espécies que aparentemente não possuem parâmetros de comparação, considerando que no sistema de acasalamento dos gatos a ovulação é induzida pelo coito e de gestação múltipla (Hafez, 2004) e golfinhos apresentam ovulação espontânea (Brook et al., 2004) e são monotocos (González et al., 1999).

Agradecimentos:

Aos pescadores sediados no porto de Atafona, norte do Rio de Janeiro, e à técnica Silvana Ribeiro Gomes, pelo recolhimento das carcaças de *P. blainvillei*, auxílio na fase inicial da necropsia e obtenção das amostras dos testículos analisados. A.P.M. Di Benedetto agradece ao CNPq pela concessão de bolsa de pesquisa (Proc. 305160/2006-0).

Bibliografia:

ATTAL, J.; COUROT, M. 1963. Développement testiculaire et établissement de la spermatogénèse chez le taureau. Annual Biology Animal Biochemistry Biophysics, v.3, p.219- 241.

Banks, W. J. 1992. Histologia Veterinária Aplicada. 2. ed. Manole, São Paulo, Brasil, 629 p.

Bernadtson, W.E., Igboeli, G., Pickett, B.W. 1987. Relationship of absolute number of Sertoli cells to testicular size and spermatogenesis in young beef bulls. Journal of Animal Science. 64:241-246.

Brownell, R. L. 1984. Review of reproduction in Platanistid dolphin. Report of the International Whaling Commission (special issue). 6:149-158.

Brook, F.M.; Kinoshita, R.; Brown, b.; Metreweli, C. 2000. Ultrasonographic of the testis and epididymis of the bottlenose dolphin, *Tursiops truncatus aduncans*. Journal of Reproduction and Fertility. 119, 233-240.

Brook, F., Lim, E.H.T., Chua, F.H.C., Mackay, B. 2004. Assessment of the reproductive cycle of the Indo-Pacific dumpback dolphin, *Sousa chinensis*, using ultrasonography. Aquatic Mammals. 30(1):137-148.

- Cockcroft, V.G.; Ross, G. J. B. 1989. Age, growth, and reproduction of bottlenose dolphins *Tursiops* from the east coast of Southern Africa. *Fishery Bulletin*, 88(2):289-303.
- Collet, A., Girons, H. 1984. Preliminary study of the male reproductive cycle in common dolphins, *Delphinus delphis*, in eastern north Atlantic. *Rep. Int. Whal. Comm. (special issue)* 6:355-360.
- Cremer, M. J., Simões-Lopes, P. C. 2005. The occurrence of *Pontoporia blainvillei* (Gervais & d'Orbigny) (Cetacea, Pontoporiidae) in an estuarine area in southern Brazil. *Revista Brasileira de Zoologia*. 22(3):717-723.
- Crespo, E.A, Harris, G., González, R. 1998. Group size and distributional range of the franciscana, *Pontoporia blainvillei*. *Marine Mammal Science*, 14(4): 845-849.
- Danilewicz, D.; Claver, J.A.; Carrera, A.L.P.; Secche, E.R.; Fontoura, N.F. 2004. Reproductive biology of male *Pontoporia blainvillei* from Rio Grande do Sul, southern Brazil. *Fishery Buletin*. 102(4): 581-592.
- Di Benedetto, A.P.M., 2003. Interaction between gillnet fisheries and small cetaceans in northern Rio de Janeiro, Brazil: 2001–2002. *Latin American Journal of Aquatic Mammals*, 2, 79–86.
- Di Benedetto, A.P.M.; Ramos, R. 2004. Biology of the marine tucuxi dolphin (*Sotalia fluviatilis*) in south-eastern Brazil. *Journal of Marine Biological Association of the United Kingdom*. 84:1245-1250.
- Di Benedetto, A.P.; Ramos, R.; Lima, N.R.W. 1998. Fishing activity on Northern Rio de Janeiro State (Brazil) and its relation with small cetaceans. *Brazilian Archives of Biology and Technology*, 41(3):296-302.
- Di Benedetto, A.P.M., Ramos, R.M.A., Lima, N.R.W., 2001. Sightings of *Pontoporia blainvillei* (Gervais & D`Orbigny,1844) and *Sotalia fluviatilis* (Gervais, 1853)

(Cetacea) in south-eastern Brazil. *Brazilian Archives of Biology and Technology*, 44, 291–296.

Direauf, L. A., Gage, L.J. 1990. Gross Necropsy of Cetaceans and Pinnipeds. In: Direauf L.A. *CRC Handbook of marine mammals medicine: health, diseases and rehabilitation*. CRC Press. Boca Raton. Florida. USA. 17:258-286.

Fawcett, D.W., Neaves, W. B., Flores, M. N. 1973. Comparative observations on intertubular lymphatics and the organization of the interstitial tissue of the mammalian testis. *Biology of Reproduction*. 9:500-532.

França, L.R.; Russell, L.D. 1998. The testis of domestic mammals. *In: Regadera, J.; Martinez-Garcia Edt. Male reproduction: a multidisciplinary overview*. Churchill Livingstone: Madrid. 197-219.

França, L.R.; Silva, V.A. Jr.; Chiarini-Garcia, H.; Garcia, S.K.; Debeljuk, L. 2000. Cell proliferation and hormonal changes during postnatal development of the testis in the pig. *Biology of Reproduction*. 63:1629-1636.

González, A. F., López, A., Benavente, P. 1999. A multiple gestation in a *Delphinus delphis* stranded on the north-western Spanish coast. *Journal of Marine Mammals Association of United Kingdom*. 79:1147-1148.

Hohn, A., Chivers, S. J., Barlow, J. 1985. Reproductive maturity and seasonality of male spotted dolphins, *Stenella attenuata*, in the eastern tropical Pacific. *Marine Mammals Science*, 1(4):273–293.

Honma, Y., Ushiki, T., Hashizume, H., Takeda, M., Matsuishi, T. Honmo, Y. 2004. Histological observation on the reproductive organs of porpoises *Phocoena phocoena* incidental caught in a set net installed off Usujiri, southern Hokkaido. *Fishery Science*. 70:94-99.

IUCN - International Union for the Conservation of Nature. 2007. Red List of Threatened Species. Disponível em <www.iucnredlist.org>. Acesso em 29 de outubro 2008.

Johnson, L., Petty, C. S., Neves, W. B. 1981. A new approach to qualification of spermatogenesis and its application to germinal cell attrition during human spermatogenesis. *Biology of Reproduction*. 25,217-226.

Kasuya, T., Brownell Jr. R. L. 1979. Age determination, reproduction, and growth of the franciscana dolphin, *Pontoporia blainvillei*. *Sci.Rep. Whales Res. Inst.* 31:45-67.

Kasuya, T., Miyazaki, N., Dawbim, W. H. 1974. Growth and reproduction of *Stenella attenuate* in the Pacific coast of Japan. *Science Report of Whales Institution*. 26:157-227.

Lodi, L.; Capistrano, L. 1990. Capturas acidentais de pequenos cetáceos no litoral norte do estado do Rio de Janeiro. *Biotemas*. 3(1): 47-65.

Neuenhagen, C., Hartmann, M. G., Greven, H. 2007. Histology and morphometrics of testes of the white-sided dolphin (*Lagenorhynchus acutus*) in bycatch from the northeastern Atlantic. *Mammalian Biology*. 72(5):283-298.

Marshall, G.R.; Plant, T.M. 1996. Puberty occurring spontaneous or induced precocious in rhesus monkey (*Macaca mulatta*) is associated with marked proliferation of Sertoli cells. *Biology of Reproduction*, 54, 1192-1199.

Miyazaki, N. 1977. Growth and reproduction of *Stenella coeruleoalba* off the Pacific coast of Japan. *Science . Reproduction Whales Resort Institution*. 29: 21-48.

Moreno, I.B., Martins, C.C.A., Andriolo, A. & Engel, M.H., 2003. Sightings of franciscana dolphins (*Pontoporia blainvillei*) off Espírito Santo, Brazil. Latin American Journal of Aquatic Mammals, 2, 131–132.

Murphy, S., Collet, A., Rogan, E. 2005. Mating strategy in the male common dolphin (*Delphinus delphis*): What gonadal analysis tells us. Journal of Mammalogy, 86(6):1247-1258.

Neimanis, A.S., Read, A.J., Foster, R.A., Gaskin, D.E. 2000. Seasonal regression in testicular size and histology of in harbor porpoises (*Phocoena phocoena* L.) from de Bay of Fundy and Gulf of Maine. Journal of Zoological Lond, 250:211-229.

Ott, P. H., Secchi, E. R., Moreno, I. B., Danilewicz, D., Crespo, E. A., Bordino, P., Ramos, R. M. A., Di Benedetto, A. P. M., Bertozzi, C., Bastida, R., Zanelatto, R. C., Perez, J., Kinas, P. Report of the Working Group on Fishery Interactions. Latin American Journal of Aquatic Mammals. v.1, p.55 - 64, 2002.

Perrin, W.F.; Reilly, S.B. 1984. Reproductive parameters of dolphins in small whales of the family delphinidae. Report of the International Whaling Commission, 6:97-133.

Ramos, R. M.; Di Benedetto, A. P. M. Lima, N. R. 2000. Growth parameters of *Pontoporia blainvillei* and *Sotalia fluviatilis* (Cetacea) in northern Rio de Janeiro, Brazil. Aquatic Mammals. 26:1, 65-75.

Ramos, R.M.A, Di Benedetto, A.P., Siciliano, S., Santos, M.C., Zerbini, A.N., Bertozzi, C., Vicente, A., Zampirolli, E., Alvarenga, F.S. and Lima, N.R.W. (2002) Morphology of the franciscana (*Pontoporia blainvillei*) off Southeastern Brazil: sexual dimorphism, growth and geographic variation. The Latin American Journal of Aquatic Mammals, 1(1): 129-144

- Roosen-Runge, E. C., Holstein, A.F. 1978. The Human Rete Testis. Cell Tissue Resour. 189:409-433.
- Rosas, F.R., Oliveira, M.R., Mattos, G. E. 2007. Organ weights of *Pontoporia blainvillei* e *Sotalia guianensis* (Cetacea: Pontoporiidae: Delphinidae). Journal of Marine Biological Association of the United Kingdom. 87:825-828.
- Rosas, F.C.W.; Monteiro-Filho, E.L.A. 2002. Reproduction of *Sotalia guianensis* on the coast of Paraná, Southern Brazil. Journal of Mammalogy, 83,507-515.
- Russell, L. D.; Ettlín, R. A.; Hikim, E. P. S.; Clegg, E. D. 1990. Histological and histopathological evaluation of the testis. Cache River Press, Clearwater, Florida. 286p.
- Russell, L.D. 1996 Mammalian Leydig cell structure. In: Payne A.H.; Hardy, M.P.; Russell, L.D. (eds) The Leydig cell. Vienna: Cache River. 3:43-96.
- Shecchi, E. R., Kinas, P.G., Muelbert, M. 2004. Incidental catches of franciscana in coastal gillnet fisheries in the franciscana management area III: period 1999-2000.
- Setchell, B.P. 1970. The secretion of fluid by the testis of rats, rams and goats, with some observations on the effects of age, cryptorchidism and hypophysectomy. Journal of Reproduction Fertility. 23:79-83.
- Siciliano, S. 1994. Review of small cetaceans and fishery interactions in coastal waters of Brazil. Report of International Whaling Commission (Special Issue). 15:241-250.
- Silva, E., Marques, V., Marques, V., Santos, M. C. O. 2007. Morfometria externa e interna de toninhas, *Pontoporia blainvillei* (Cetacea, Pontoporiidae) do sul do estado de São Paulo, Brasil. Anais do Congresso de ecologia do Brasil, 23 a 26 de setembro, 2007, Caxambu / MG.

- Sonner, J. B., Miglino, M. A., Santos, T. C. Carvalhal, Assis-Neto, A.C., Moura, C. B. E. 2004. Aspectos macroscópicos e morfometria dos testículos em catetos e queixadas. *Biota Neotropica*. 4(2): <http://www.biotaneotropica.org.br/v4n2/pt/abstract?article+BN03004022004>
- Taylor, C. K., Saayman G. S. 1972. The social organisation and behaviour of dolphins (*Tursiops aduncus*) and baboons (*Papio ursinus*): some comparisons and assessments. *Ann. Cape prov. Mus. (Nat. Hist.)*, 9(2): 11-48.
- Turner, J.P.; Clark, L.S.; Haubold, E.M.; Worthy, G.A.J.; Cowan, D.F. 2006. Organ weights and growth profiles in bottlenose dolphins (*Tursiops truncatus*) from the Northwestern Gulf of Mexico. *Aquatic Mammals*. 32(1): 46-47.
- Van Waerebeek, K., Read, A. 1994. Reproduction of dusky dolphins, *Lagenorhynchus obscurus*, from coastal Peru. *Journal of Mammals*. 75 (4):1054-1062.
- Wells, Randall S. 1991. The role of long-term study in understanding the social structure of a bottlenose dolphin community. In: K. Pryor & K. S. Norris. (eds.), *Dolphin Societies: discoveries and puzzles*. University of California Press, California, p.199-225.
- Westgate, A.J.; Read, A.J. 2007. Reproduction in short-beaked common dolphins (*Delphinus delphis*) from the western North Atlantic. *Marine Biology*. 150:1011-1024.

5 - Considerações finais:

O conhecimento dos parâmetros inerentes às gônadas é de importância fundamental para a exploração racional do potencial reprodutivo de uma espécie. Considerando que cada espécie animal possui peculiaridades anatômicas específicas, como: forma, peso, dimensões e variações estruturais; aos quais indicam características de maturidade sexual e comportamental, auxiliando a aplicação de técnicas em reprodução, o entendimento do sistema de acasalamento, estratégias de reprodução e elaboração de medidas de manejo visando a preservação de espécies.

Em ambos os gêneros de golfinhos deste estudo, os parâmetros testiculares histológicos foram correlacionados com o comprimento corporal e biometria da gônada. A avaliação histológica serve de base para interpretações no que diz respeito à atividade sexual, à fase reprodutiva e à intercorrência de processos patológicos.

A histologia dos ovários foi fundamental para diagnosticar processo patológico e caracterizar estruturas normais.

Os parâmetros reprodutivos de golfinhos costeiros obtidos em animais mortos acidentalmente consistem atualmente na maior fonte de informações de características morfológicas, oferecendo suporte para futuras investigações em animais vivos.

6 - REFERÊNCIAS BIBLIOGRÁFICAS:

ALVES, R. N., ROSA, I. L. Use of Tucuxi dolphin *Sotalia fluviatilis* for medical and magic/religious purposes in North of Brazil. *Human Ecology*.36:443-447. 2008.

AMANN, R.P. Sperm production rates. In: Johnson, A.D.; Gomes, W.R.; Vandemark, N.L. (eds.). *The Testis*, 1st ed. New York: Academic Press. 1:433–482. 1970.

ASSIS-NETO, A. C., CARVALHO, M. A. M., MELO, M. I. V., MIGLINO, M. A., OLIVEIRA, M. F., MARIANA, A. N. B. Fases do desenvolvimento e diferenciação testicular em cutias (*Dasyprocta aguti*) criadas em cativeiros. *Brazilian Journal of Veterinary Research and Animal Science*.40(1):71-79. 2003

BANKS, W.J. (Ed.) *Histologia Veterinária Aplicada*. 2. ed. São Paulo: Manole, 1992.

BARRETO, A.S., ROSAS, F.C.W., 2006. Comparative growth analysis of two populations of *Pontoporia blainvillei* on the Brazilian coast. *Marine Mammal Science*. 22:644-653.

BORGES Á. M., TORRES, C. A. A., RUAS, J.R.M., ROCHA Jr. V. R., CARVALHO, G. R. 2003. Desenvolvimento luteal e concentrações plasmáticas de progesterona em vacas das raças gir e nelore. *Arquivo Brasileiro Zootecnia*. 32(2):276-283

BOROBIA, M., SICILIANO, S., LODI, L., HOEK, W., 1991. Distribution of the South American dolphin *Sotalia fluviatilis*. *Canadian Journal of Zoology*, 69:1025-1039.

BROOK, F. M. 2001. Ultrasonographic imaging of the reproductive organs of the female bottlenose dolphin, *Tursiops truncatus aduncas*. *Reproduction*.121, 419-428.

BROOK, F. M., KINOSHITA, R., BENIRSCHKE, K. 2002. Histology of the ovaries of a bottlenose dolphins. *Tursiops truncatus*, of known reproductive history. Marine Mammal Science. 18:540-544.

BROOK, F.M.; KINOSHITA, R.; BROWN, B.; METREWELI, C. 2000. Ultrasonographic of the testis and epididymis of the bottlenose dolphin, *Tursiops truncatus* aduncans. Journal of Reproduction and Fertility. 119, 233-240.

BROOK, F., LIM, E. H. T., CHUA, F. H. C., MACKAY, B. 2004. Assessment of the reproductive cycle of the Indo-Pacific Humpback dolphin, *Sousa chinensis*, using ultrasonography. Aquatic Mammals. 30(1):137-148.

BROWNELL, R. L. 1984. Review of reproduction in Platanistid dolphin. Report of the International Whaling Commission (special issue). 6:149-158.

CAPEL, B. The battle of the sexes. Mech. Dev. 92, 89–103. 2000.

CHACUR, M.G.M.; VALENTIN, N.C.; MARTINEZ, A.I.S.; TOSTES, R.A.; KRONKAS, N. Morfometria de ovários de fêmeas zebu (*Bos tauros indicus*) coletados em matadouros. Acta Scientiae Veterinariae, v.34, n.1, p.65-70, 2006.

COCKCROFT, V.G.; ROSS, G. J. B. Age, growth, and reproduction of bottlenose dolphins *Tursiops* from the east coast of Southern Africa. Fishery Bulletin, 88(2):289-303. 1989.

COLLET, A., GIRON, H. 1984. Preliminary study of the male reproductive cycle in common dolphins, *Delphinus delphis*, in eastern north Atlantic. Rep. Int. Whal. Comm. (special issue) 6:355-360.

COUROT, M., HOCHEREAU-Der REVIERS, M. T., ORTOVANT, R. Spermatogenesis. In: Johnson A. D., Gomes, R.W., Vandemark, N. L., (Ed). The testis. New York. Academic Press. 1:339-423. 1970.

CREMER, M. J., SIMÕES-LOPES, P. C. 2005. The occurrence of *Pontoporia blainvillei* (Gervais & d'Orbigny) (Cetacea, Pontoporiidae) in an estuarine area in southern Brazil. *Revista Brasileira de Zoologia*. 22(3):717-723.

CRESPO, E.A., HARRIS, G., GONZALÉZ, R. 1998. Group size and distributional range of the franciscana, *Pontoporia blainvillei*. *Marine Mammals Science*, Dartmouth, 14(4):845-849.

CUNHA, H.A.; SILVA, V.M.F.; LAILSON-BRITO Jr, J.; SANTOS, M.C.O.; FLORES, P.A.C.; ARTIN, A.R.; AZEVEDO, A.F.; FRAGOSO, A.B.L.; ZANELATTO, R.C.; SOLÉ-CAVA, A.M. Riverine and marine ecotypes of *Sotalia* dolphins are different species. *Marine Biology*, v.148, p.449-457, 2005.

CURTIS, S. K., AMANN, R. P. Testicular development and establishment of spermatogenesis in Holyein Bull. *Journal of Animal Scienc*. 53:1645-1657.1981

DA SILVA, V. M. F., BEST, R. C. 1994. Tucuxi, *Sotalia fluviatilis* (Gervais) 1853. In: S. H. Ridgway & R. J. Harrison (eds.), pp. 43-69, *Handbook of Marine Mammals*. Volume 5. Academic Press, London, 416 pp.

DA SILVA, V. M. F., BEST. R. C. 1996. *Sotalia fluviatilis*. *Mammalian Species* 527:1-7.

DANILEWICZ, D. Reproduction of female franciscana (*Pontoporia blainvillei*) in Rio Grande do Sul, Southern Brazil. *LAJAN*, v.2, n.2, p. 67-78, 2003.

DANILEWICZ, D.; CLAVER, J.A.; CARRERA, A.L.P.; SECCHÉ, E.R.; FONTOURA, N.F. Reproductive biology of male *Pontoporia blainvillei* from Rio Grande do Sul, southern Brazil. Fishery Bulletin. 102(4): 581-592. 2004.

DELLMANN, H. D.; EURELL, J.A. Textbook of Veterinary Histology, 5. ed, Lippincott, Williams & Wilkins, 1998.

DI BENEDITTO, A.P.M. 1997. Captura acidental de pequenos cetáceos em rede de espera: uma ameaça às populações do Norte do Rio de Janeiro? Dissertação de mestrado (Mestre em biociências e Biotecnologia) – Universidade Estadual do Norte Fluminense, Campos. 112p.

DI BENEDITTO, A.P. 2001. A pesca artesanal na costa norte do Rio de Janeiro. Bioikos, 15(2): 103-107.

DI BENEDITTO, A.P.M., 2003. Interaction between gillnet fisheries and small cetaceans in northern Rio de Janeiro, Brazil: 2001–2002. Latin American Journal of Aquatic Mammals, 2, 79–86.

DI BENEDITTO, A.P. E RAMOS, R. 2001. Biology and conservation of the franciscana (*Pontoporia blainvillei*) in the north of Rio de Janeiro, Brazil. Journal of Cetacean Research and Management, 2(3): 185-192.

DI BENEDITTO, A.P.M.; RAMOS, R., LIMA, N.R.W. 1998. Fishing activity on Northern Rio de Janeiro State (Brazil) and its relation with small cetaceans. Brazilian Archives of Biology and Technology, 41(3): 296-302.

DI BENEDITTO, A. P. M., RAMOS, R. M. A., 2001. Biological and conservation of the franciscana (*Pontoporia blainvillei*) in the north of Rio de Janeiro State, Brazil. Journal of Cetacean Research and Management 3 (2):185-192.

DI BENEDETTO A.P.M.; RAMOS R.M.A. 2004. Biology of the boto-cinza dolphin (*Sotalia fluviatilis*) in south-eastern Brazil. Journal of the Marine Biological Association of the United Kingdom 84, 1245–1250.

DORNELES, P.R., LAILSON-BRITO, J., SECCHI, E.R., BASSOI, M., LOZINSKY, C.P.C.; TORRES, J.P.M. MALM, O. 2007. Cadmium concentration in franciscana dolphin (*Pontoporia blainvillei*) from south Brazilian coast. Brazilian Journal of Oceanography. 55(30):179-186.

FAWCETT, D.W.; NEAVES, W.B.; FLORES, M.N. Comparative observations on intertubular lymphatics and the organization of the interstitial tissue of the mammalian testis. Biology of Reproduction, 9:500-532. 1973.

FORTUNE, J. E. 1994. Ovarian follicular growth and development in mammals. Biology of Reproduction. 50(2):225-232.

FOWLER, M.E. Zôo and Wild Animal Medicine. 2 ed. Saunders: Philadelphia. 1986.

FRANÇA, L.F., CARDOSO, C.L. 1988 Testis Morphometry, Seminiferous Epithelium Cycle Length, and Daily Sperm Production in Domestic Cats (*Felis catus*) Biology of Reproduction. 68:1554–1561. 2003.

FRANÇA, L.R.; RUSSELL, L.D. The testis of domestic mammals. In: Regadera, J.; Martinez-Garcia Edt. Male reproduction: a multidisciplinary overview. Churchill Livingstone: Madrid. 197-219. 1998.

FRANÇA, L.R.; SILVA, V.A. JR.; CHIARINI-GARCIA, H.; GARCIA, S.K.; DEBELJUK, L. 2000. Cell proliferation and hormonal changes during postnatal development of the testis in the pig. Biology of Reproduction. 63:1629-1636.

GERPE, M.; MORENO, V.J.; RODRÍGUEZ, D.; BATISDA, R. 1999. Contaminação por metais pesados em (*Pontoporia blainvillei*). Report of the 3rd Workshop for Coodinated Research and Conservation of the Franciscana Dolphin (*Pontoporia blainvillei*) in the Southwestern Atlantic. Doc. Téc. 4. Disponível em <http://www.unep-wcmc.org/cms/pdf/Rpt_fran_dol.>, acessado em julho de 2004.

GODINHO, H. P., CARDOSO, F. M. 1979. Desenvolvimento sexual de porcos Yorkshire II. Estabelcimento e evolução da espermatogênese. Arquivo da Escola de Veterinária UFMG. 31(3):351-361.

HAFEZ, B.; HAFEZ, E.S.E. Reprodução Animal. 7.ed. São Paulo: Manole 2004.

HAM, A.W. Histologia. 7 ed. Rio de Janeiro: Guanabara Koogan S. A. 1977

HARRISON, R. J.; BRYDEN, M. M.; McBREARTY, D.A. The ovaries and reproduction in *Pontoporia blainvillei* (Cetacean: Platanistidae). Journal of Zoology of London. 193, 563-580. 1981.

HETZEL, B., LODI, L. 1993. Baleias, botos e golfinhos. Guia de identificação para o Brasil. Editora Nova Fronteira SA. Botafogo RJ. 277 pp.

HESS, R.A.; COOKE, P.S.; BUNICK, D. 1993. Adult testicular enlargement induced by neonatal hypothyroidism is accompanied by interased Sertoli and germ cell numbers. Endocrinology. 132:2607-2613.

HOHN, A., CHIVERS, S. J., BARLOW, J. Reproductive maturity and seasonality of male spotted dolphins, *Stenella attenuata*, in the eastern tropical Pacific. Marine Mammals Science, 1(4):273–293. 1985.

IBAMA - Instituto Brasileiro do Meio Ambiente e dos Recursos Naturais Renováveis. 2001. Mamíferos aquáticos do Brasil: plano de ação, versão II. 102p. Edições IBAMA, Brasília, Brasil.

IBAMA - Instituto Brasileiro do Meio Ambiente e dos Recursos Naturais e Renováveis. 2003. Lista oficial das espécies da fauna brasileira ameaçada de extinção. Diário Oficial da União (22/05/2003).

IUCN - International Union for the Conservation of Nature. 1996. Resolution 1.4. Species Survival Commission. Resolutions and Recommendations, pp. 7-8. World Conservation Congress, 13-23 October 1996, Montreal, Canada. IUCN, Gland, Switzerland.

IUCN - International Union for the Conservation of Nature. 2008. Red List of Threatened Species. Disponível em <www.iucnredlist.org>. Acesso em 29 de outubro 2008.

IVASHIN, M.V. 1984. Characteristics of ovarian corpora in dolphins and whales as described by soviet scientists. Rep. Int. Whal. Commn. (special issue). 433-444.

JEFERSON, T. A.; LEATHERWOOD, S.; WEBWER M.A. Marine mammals of the world, ed FAO, Rome, 320p. 1993.

JOHNSON, L., PETTY, C. S., NEVES, W. B. A new approach to qualification of spermatogenesis and its application to germinal cell attrition during human spermatogenesis. Biology of Reproduction. 25,217-226. 1981.

JUNQUEIRA, L.C.; CARNEIRO, J. (Ed.) Histologia básica. 9.ed. Rio de Janeiro: Guanabara Koogan, 1999.

KAJIWARA, N., MATSUOKA, S., IWATA, H., S., TANABE, S., ROSAS, F. C. W., FILLMANN, G., READMAN, J. W. Contamination by persistent organochlorines in cetaceans incidentally caught along Brazilian coast water. Archive of Environmental Contamination and Toxicology. 46:124-134. 2004.

KASUYA, T., MIYAZAKI, N., DAWBIN, W.H. 1974. Growth and reproduction of *Stenella attenuata* in the Pacific coast of Japan. Sci. Rep. Whales Res. Ins. 26:157-226.

KASUYA, T., BROWNELL JR. R. L. Age determination, reproduction, and growth of the franciscana dolphin, *Pontoporia blainvillei*. Sci.Rep. Whales Res. Inst. 31:45-67. 1979.

KATONA, S.; WHITEHEAD, H. 1988. Are cetacea ecologically important? Oceanographic Marine Biology Annual Review. 26: 553-568.

KUMARAM, P. L. 2002. Marine mammals research in Índia – a review and critique of the methods. Current Science. 83(10)1210-1220.

LODI, L., CAPISTRANO, L. 1990. Capturas acidentais de pequenos cetáceos no litoral norte do Rio de Janeiro. Biotemas, 3:47-65.

LODI, L., SICILIANO, S., CAPISTRANO, L. 1987. Primeiro registro de *Pontoporia blainvillei* (Cetacea, Planistoidea) no litoral norte do rio de Janeiro. Brasil. In: II Reunião de trabalho de especialistas em mamíferos aquáticos da América do Sul, 1986. Rio de Janeiro. Anales. 67-71.

SANTOS-Jr É., PANSARD, K. C., YAMAMOTO, M. E., CHELLAPPA, S. 2006. Comportamento do boto-cinza, *Sotalia guianensis* (Van Bénédén) (Cetacea, Delphinidae) na presença de barcos de turismo na Praia de Pipa, Rio Grande do Norte, Brasil. Revista Brasileira de Zoologia 23 (3): 661-666.

MARSHALL, G.R.; PLANT, T.M. 1996. Puberty occurring spontaneous or induced precocious in rhesus monkey (*Macaca mulatta*) is associated with marked proliferation of Sertoli cells. . Biology of Reproduction, 54, 1192-1199.

MITTWOCH, U. Sex determination in Mythology and history. Arquivo Brasileiro de Endocrinologia e Metabolismo. 49(1):7-13. 2005.

MIYAZAKI, N. 1977. Growth and reproduction of *Stenella coeruleoalba* off the Pacific coast of Japan. Science. Reproduction Whales Resort Institution. 29:21-48.

MONTEIRO-NETO, C., ALVES-JUNIOR, T.T., ÁVILA, F. J. C., CAMPOS, A.A., COSTA, A. F., SILVA, C. P. N., FURTADO-NETO, M. A. A. 2007. Impact os fisheries on the tucuxi (*Sotalia fluviatilis*) and rough-toothed dolphin (*Steno bredanensis*) population off Ceará State, northeastern Brazil. Aquatic Mammals. 26(1):49-56.

MURPHY, S., COLLET, A., ROGAN, E. Mating strategy in the male common dolphin (*Delphinus delphis*): What gonadal analysis tells us. Journal of Mammalogy, 86(6):1247-1258. 2005

NASCIMENTO, A.A.; PINHEIRO, N.L.; SALES, A.; VIANA, J.H.M.. Correlação morfométrica do ovário de fêmeas bovinas em diferentes estádios reprodutivos. Brazilian Journal of Veterinary Research Animal Science. v.40, n.2, p.126-132, 2003.

NEUENHAGEN, C., HARTMANN, M. G., GREVEN, H. Histology and morphometrics of testes of the white-sided dolphin (*Lagenorhynchus acutus*) in bycatch from the northeastern Atlantic. Mammalian Biology. 72(5):283-298. 2007.

PEREIRA, M. G., BAZALLO, M., FLORES, P.A. C. 2007. Reações comportamentais de superfície de *Sotalia guianensis* (Cetacea, Delphinidae) durante encontros com embarcações na Baía Norte de Santa Catarina. Revista Brasileira de Zociências. 9(2):123-135.

PERRIN, W.F.; COE, J.M.; ZWEIFEL, J.R. Growth and reproduction of the porpoise, *Stenella attenuate*, in the offshore eastern tropical Pacific. Fishery Bulletin. v.74, n.1. p.229-269, 1976.

PERRIN, W.F.; DONOVAN, G.P. Report of the workshop. Report of the International Whaling Commission (special issue) v.6, p.1-24, 1984.

PERRIN, W.F.; REILLY, S.B. 1984. Reproductive parameters of dolphins and small whales of the family delphinidae. Report of the International Whaling Commission. 6:97-133.

PIERCE, G. J., SANTOS, M. B., MURPHY, S., LAERMONT, J.A., ZUUR, A. F., ROGAN, E., BUSTAMANTE, P., CAURANT, F., LAHAYE, RIDOUX, V., ZEGERS, B. N., METS, A., ASSINK, M., SMEENK, C., JAUNIAUX, T., LAW, R. J., DABIN, LÒPEZ, A., ALONSO FARRÉ, J. M., GONZÁLEZ, A. F., GUERRA, A., GARCIA-HARTMANN, M., REID, R. J., MOFFAT, C. S., LOSKEYR, C., BOON, J. P. Bioaccumulation of persistent organic pollutants in female common dolphin (*Delphinus delphin*) and harbor porpoises (*Phocoena phocoena*) from western European seas: Geographical trends, causal factors and effects on reproduction and mortality. Environmental Pollution. 153:401-415. 2008.

PINEDO, M. C. 1991. Development and variation of the franciscana (*Pontoporia blainvillei*) Ph.D. Thesis. University of California, Santa Cruz, CA. 406p.

PINEDO, M. C., ROSAS, F. C. W., MARMONTEL, M. 1992. Cetáceos e Pinípedes do Brasil. Uma Revisão dos Registros e Guia para Identificação das Espécies. UNEP/FUA, Manaus. 213 pp.

PINEDO, M. C., BARRETO, A. S., LAMMARDO, M. P., ANDRADE, A.L. V., GERACITANO, L. 2002. Northernmost records of the spectacled porpoise, Layard's beaked whale, Commerson's dolphin, and Peale's dolphin in the southwestern Atlantic Ocean. Aquatic Mammals. 28(1):32-37.

PROPHET, E.B., MILLS, B., ARRINGTON, J.B., SOBIN, L.H. Laboratory Methods in Histotechnology. AFIP. 5.ed. Washington: American Registry of Pathology, 1994.

RAMOS, R. M. A. 1997. Determinação de idade e biologia reprodutiva de *Pontoporia blainvillei* e da forma marinha de *Sotalia fluviatilis* (Cetacea: Pontoporiidae e Delphinidae) no Norte do Rio de Janeiro. Tese de mestrado do curso de Biociências e Biotecnologia (Áreas de concentração em Ciências Ambientais). Centro de Biociências e Biotecnologia da Universidade Estadual do Norte Fluminense. Campos dos Goytacazes/RJ. 95p

RAMOS, R. M. A., DI BENEDITTO, A. P. M., LIMA, N. R. W. 2000. Growth parameters of *Pontoporia blainvillei* and *Sotalia fluviatilis* (Cetacea) in northern Rio de Janeiro, Brazil. *Aquatic Mammals*, 26(1):65-75.

RAMOS, R. M. A., DI BENEDITTO, A. P., SICILIANO, S., SANTOS, M. C., ZERBINI, A. N., BERTOZZI, C., VICENTE, A., ZAMPIROLI, E., ALVARENGA, F. S., LIMA, N. R. W. 2002. Morphology of the franciscana (*Pontoporia blainvillei*) off Southeastern Brazil: sexual dimorphism, growth and geographic variation. *The Latin American Journal of Aquatic Mammals*, 1(1): 129-144.

REEVES, J.J. 1982. Neuroendocrinologia da reprodução *In*: HAFEZ. E.S.E. *Reprodução Animal*. cap.5 Ed. Manole.São Paulo. 720p.

ROOSEN-RUNGE, E. C., HOLSTEIN, A.F. 1978. The Human Rete Testis. *Cell Tissue Resort*. 189:409-433.

ROSAS, F.C.W.; MONTEIRO-FILHO, E.L.A. 2002. Reproduction of the estuarine dolphin (*Sotalia guianensis*) on the coast of Paraná, southern Brazil. *Journal of Mammalogy*, 83(2):507-515.

RUSSEL, L.D. Mammalian Leydig cell structure. *In*: PAYNE A.H.; HARDY, M.P.; RUSSELL, L.D. (eds) *The Leydig cell*. Vienna: Cache River. 3:43-96. 1996

RUSSEL, L.D.; ETILIN, R.A.; SINHAHIKIM, A.P. CLEGG, E.D. The classification and timing of spermatogenesis. *In*: RUSSEL, D.L. Histological and histopathological evaluation of the testis. Clearwater, Cache River Press. 41-58. 1990.

SANTANA, VV., LIRA, A.M.S., SILVA, K.R., MELO, A.H., QUEIROZ, C.B., WANDERLEY-TEIXEIRA, V., TEIXEIRA, A.A. Aspectos da histogênese de fetos de ratos (*Ratus norvegicus albinus*) com 14 dias de desenvolvimento submetidos a ausência de luz. Arquivos do Instituto Biológico, São Paulo, 71:741-749. 2004.

SECCHI, E. R., ZERBINI, A. N., BASSOI, M., DALLA ROSA, L., MOLLER, L. M., ROCHA-CAMPOS, C.C. 1997. Mortality of franciscanas, *Pontoporia blainvillei*, in coastal gillnetting in southern Brazil. Report of the International Whaling Commission 47:653-658.

SECCHI, E.R., WANG, J.Y., MURRAY, B.W., ROCHA-CAMPOS, C.C., WHITE, B.N. 1998. Population differentiation in the franciscana (*Pontoporia blainvillei*) from two geographic locations in Brazil as determined from mitochondrial DNA control region sequences. Canadian Journal of Zoology, 76(9): 1622-1627.

SECCHI, E.R.; OTT, P.H.; DANILEWCZ, D. 2002. Report of the four workshop for the coordinated research and conservation of the franciscana (*Pontoporia blainvillei*) in the western South Atlantic . LAJAN (special issue) 1:11-20.

SECCHI, E. R.; DANILEWICZ, D.; OTT, P. H. .Applying the phylogeographic concept to identify franciscana dolphin stocks: implications to meet management objectives. J. Cetacean Res. Manage., 5(1):61-68. 2003.

SECCHI, E.R., KINAS, P.G., MUELBERT, M. 2004. Incidental catches of franciscana in coastal gillnet fisheries in the franciscana management area iii: period 1999-2000. LAJAM 3(1): 61-68.

SEIXAS, T. G., KEHRIG, H. A., COSTA, M., FILLMANN, G., DI BENEDITTO, A. P. M., SECCHI, E.R., SOUZA, C. M. M., MALM, O., MOREIRA, I. 2008. Total mercury, organic mercury and selenium in liver and kidney of a South American coastal dolphin. *Environmental Pollution*. 1- 9. doi:10.1016/j.envpol.2008.01.030.

SETCHELL, R.M. Male reproductive organs and semen. *In*: Cupps, P.T.; (ed). *Reproduction in domestic animals*. 4 ed. San Diego: Academic Spress. cap 6, 221-250. 1991.

SETCHELL, B.P. The secretion of fluid by the testis of rats, rams and goats, with some observations on the effects of age, cryptorchidism and hypophysectomy. *Journal of Reproduction Fertility*. 23:79-83. 1970.

SICILIANO, S.; DI BENEDITTO, A.P.; RAMOS, R.M.A. 2002. A toninha, *Pontoporia blainvillei* (Gervais & d'Orbigny, 1844) (Mammalia, Cetacea, Pontoporidae), nos estados do Rio de Janeiro e Espírito Santo, costa sudeste do Brasil: caracterização dos habitats e fatores de isolamento de populações. *Boletim do Museu Nacional, Zoologia*. 476:1-15.

SICILIANO, S. 1994. Review of small cetaceans and fishery interactions in coastal waters of Brazil. *Report of International Whaling Commission (Special Issue)*.15:241-250.

DA SILVA, V. M. F., BEST. R. C. *Sotalia fluviatilis*. *Mammalian Species*. Northampton. 527:1-7. 1996.

SIMÕES-LOPES, P. C. Ocorrência de uma população de *Sotalia fluviatilis* Gervais, 1853 (Cetacea, Delphinidae) no limite sul de sua distribuição, Santa Catarina, Brasil. *Biotemas*. 1:57-62. 1988.

SINCLAIR, A.H.; BERTA, P.; PALMER, M.S.; HAWKINS, J.R.; GRIFFITHS, B.L.; SMITH, M.J.; FOSTER, J.W.; FRISCHAUF, A.M.; LOVELL-BADGE, R.; GOODFELLOW, P.N. A gene from the human sex-determining region encodes a protein with homology to a conserved DNA-binding motif. *Nature*. 346:240-244. 1990.

SONNER, J.B.; MIGLINO, M.A.; SANTOS, T.C.; CARVALHAL, R.; ASSIS-NETO, A.C., MOURA, C.B.E. 2004. Aspectos macroscópicos e morfometria dos testículos em catetos e queixadas. *Biota Neotropica*. 4(2): <http://www.biotaneotropica.org.br/v4n2/pt/abstract?article+BN03004022004>

TETSUKA, M.; ASSADA, M.; MOGOE, T.; FUKUI, Y.; ISHIKAMA, H.; OHSUMI, S. 2004. The pattern of ovarian development in the prepubertal Antarctic minke whale (*Balaenoptera bonaerensis*). *Journal of Reproduction and Development*. 50(4): 381-389.

TILMANN, C., AND CAPEL, B. 1999. Mesonephric cell migration induces testis cord formation and Sertoli cell differentiation in the mammalian gonad. *Development* 126, 2883–2890.

TURNER, J.P.; CLARK, L.S.; HAUBOLD, E.M.; WORTHY, G.A.J.; COWAN, D.F. 2006. Organ weights and growth profiles in bottlenose dolphins (*Tursiops truncatus*) from the Northwestern Gulf of Mexico. *Aquatic Mammals*. 32(1): 46-47.

VALE, A. L., MELO, F. C. C. 2006. Alterações comportamentais do golfinho *Sotalia guianensis* (Gervais, 1953) provocadas por embarcações. *Biotemas*. 19(1):75-80.

VAN BÉNÉDEN, E. 1864. Sur um dauphin nouveau et um ziphiode rare. Memm l'Acad Royale Sci Belgique. v.41: 2-44.

VAN WAEREBEEK, K., READ, A. 1994. Reproduction of dusky dolphins, *Lagenorhynchus obscurus*, from coastal Peru. Journal of Mammals. 75 (4):1054-1062.

WESTGATE, A.J.; READ, A.J. 2007. Reproduction in short-beaked common dolphins (*Delphinus delphis*) from the western North Atlantic. Marine Biology. 150:1011-1024.

Livros Grátis

(<http://www.livrosgratis.com.br>)

Milhares de Livros para Download:

[Baixar livros de Administração](#)

[Baixar livros de Agronomia](#)

[Baixar livros de Arquitetura](#)

[Baixar livros de Artes](#)

[Baixar livros de Astronomia](#)

[Baixar livros de Biologia Geral](#)

[Baixar livros de Ciência da Computação](#)

[Baixar livros de Ciência da Informação](#)

[Baixar livros de Ciência Política](#)

[Baixar livros de Ciências da Saúde](#)

[Baixar livros de Comunicação](#)

[Baixar livros do Conselho Nacional de Educação - CNE](#)

[Baixar livros de Defesa civil](#)

[Baixar livros de Direito](#)

[Baixar livros de Direitos humanos](#)

[Baixar livros de Economia](#)

[Baixar livros de Economia Doméstica](#)

[Baixar livros de Educação](#)

[Baixar livros de Educação - Trânsito](#)

[Baixar livros de Educação Física](#)

[Baixar livros de Engenharia Aeroespacial](#)

[Baixar livros de Farmácia](#)

[Baixar livros de Filosofia](#)

[Baixar livros de Física](#)

[Baixar livros de Geociências](#)

[Baixar livros de Geografia](#)

[Baixar livros de História](#)

[Baixar livros de Línguas](#)

[Baixar livros de Literatura](#)
[Baixar livros de Literatura de Cordel](#)
[Baixar livros de Literatura Infantil](#)
[Baixar livros de Matemática](#)
[Baixar livros de Medicina](#)
[Baixar livros de Medicina Veterinária](#)
[Baixar livros de Meio Ambiente](#)
[Baixar livros de Meteorologia](#)
[Baixar Monografias e TCC](#)
[Baixar livros Multidisciplinar](#)
[Baixar livros de Música](#)
[Baixar livros de Psicologia](#)
[Baixar livros de Química](#)
[Baixar livros de Saúde Coletiva](#)
[Baixar livros de Serviço Social](#)
[Baixar livros de Sociologia](#)
[Baixar livros de Teologia](#)
[Baixar livros de Trabalho](#)
[Baixar livros de Turismo](#)