

**AVALIAÇÃO DOS TUMORES HEPÁTICOS ATRAVÉS
DA ULTRA-SONOGRAFIA PRÉ E INTRA-
OPERATÓRIA COM O MESMO OBSERVADOR:
ESTUDO PROSPECTIVO**

MARCELA PECORA COHEN

**Tese apresentada à Fundação Antonio
Prudente para obtenção do título de Doutor em
Ciências**

Área de concentração: Oncologia

Orientador: Dr. Paulo Herman

Co-Orientador: Dr. Rubens Chojniak

São Paulo

2008

Livros Grátis

<http://www.livrosgratis.com.br>

Milhares de livros grátis para download.

FICHA CATALOGRÁFICA

Preparada pela Biblioteca da Fundação Antônio Prudente

Cohen, Marcela Pecora

Avaliação dos tumores hepáticos através da ultra-sonografia pré e intra-operatória com o mesmo observador: estudo prospectivo /

Marcela Pecora Cohen – São Paulo, 2008.

69p.

Tese (Doutorado)-Fundação Antônio Prudente.

Curso de Pós-Graduação em Ciências-Área de concentração:
Oncologia.

Orientador: Paulo Herman.

Descritores: 1. ULTRASONOGRAFIA/diagnóstico. 2. NEOPLASIAS HEPÁTICA/cirurgia. 3. RESSONÂNCIA MAGNÉTICA/diagnóstico. 4. TOMOGRAFIA POR RAIOS X COMPUTADORIZADA/diagnóstico.

DEDICATÓRIA

À Maya, Noa e Eitan

Aos meus pais, Luiz e Nádia

AGRADECIMENTOS

Ao meu orientador, Dr. Paulo Herman, por sua dedicação e clareza de idéias, e quem me servirá como exemplo a orientações futuras.

Ao Dr. André Montagnini e Marcelo Fanelli, pela real ajuda nesse período, permitindo a presença de meu pai a este desfecho.

Ao Dr. Rubens Chojniak, que com espírito prático e crítico contribuiu com as diretrizes deste trabalho.

À Dra. Miriam Rosalina Brites Poli e Paula Nicole Barbosa Pinto pela amizade e ajuda na realização dos exames.

À Dra. Maria do Rosário Dias de Oliveira Latorre, pela grande capacidade e contribuições estatísticas, além da amizade.

Ao Dr. Auro del Giglio, pelos sábios conselhos, sempre um exemplo a ser seguido.

Aos Drs. Giuseppe D'Ippolito e Paulo Chap Chap, cujas idéias contribuíram grandemente com o estudo.

Aos Drs. Alessandro Diniz e Felipe Coimbra, cuja disposição e colaboração permitiram a realização dos exames.

Às Dras. Cynthia, Dirlei e Renata, do Depto. De Anatomia patológica do Hospital A.C.Camargo, que me auxiliaram em desvendar os segredos microscópicos do fígado.

Ao Dr. Marcony Andrade, sempre disposto a pensar os dados.

À Rejane Milan Molina (in memorian), que muito me ensinou com sua presença e assim continua em sua ausência.

À Ana Maria Kuninari, Suely Francisco e Luciana Pitombeira, que contribuíram com a realização sistematizada deste trabalho.

À Sonia Lanzone, disposta e organizada, sempre a ajudar.

À Rei e ao Mingo, que com amor auxiliaram a manter a rotina familiar durante este processo.

Aos colegas do setor de ultra-sonografia do Hospital A. C Camargo que, com espírito de equipe, me apoiaram na realização deste trabalho.

Aos residentes do Hospital A. C Camargo, sempre a ensinar, contribuindo com nosso crescimento.

RESUMO

Cohen MP. **Avaliação dos tumores hepáticos através da ultrasonografia pré e intra-operatória com o mesmo observador: estudo prospectivo.** São Paulo; 2008. [Tese de Doutorado-Fundação Antônio Prudente]

A estratégia ideal para avaliação pré-operatória de ressecção de tumores hepáticos ainda não está definida. US apresenta vantagens quanto a custos, riscos e disponibilidade e, limitações, sendo pior em pacientes obesos e com infiltração gordurosa hepática (IGH). **Objetivos:** primário: avaliar a eficácia da US na detecção de lesões hepáticas (LHs) e no planejamento de sua ressecção. Secundários: verificar se IGH e biótipo do paciente interferem na detecção das LHs e, comparar os achados da US com os da tomografia computadorizada (TC) e da ressonância magnética (RM). **Pacientes e métodos:** excluídos cirróticos, foram avaliados prospectivamente 67 adultos entre março/2002 e julho/2007, examinados por US e portadores de câncer colorretal (51), tumor neuroendócrino (6) e outros. Os achados da US foram comparados aos da USIO e histologia (padrão-ouro). Foram avaliadas TC (24) e RM (21) e realizadas análises paciente a paciente e nódulo a nódulo. **Resultados:** US e USIO detectaram mesmo número de LHs em 52,2% e a média de LHs por paciente detectadas pela US (2,37) e pela USIO (3,37) mostrou diferença estatística ($p=0,001$). Cirurgia curativa foi realizada em 91,0% e o plano foi modificado após USIO em 25,5% dos pacientes. Sensibilidade da US: 75,5%: sem diferença estatística com a TC (75,5%) ($p=0,85$) ou RM (63,6%) ($p=0,17$). Sensibilidade da US não mostrou diferença estatística entre pacientes com peso normal (84,0%) ou sobrepeso (71,4%) ($p=0,13$) ou com (72,0%) ou sem (78,1%) IGH, ($p=0,49$). **Conclusões:** a US mostrou sensibilidade elevada na detecção de LHs, tendo sido útil no planejamento cirúrgico dos pacientes. IGH e biótipo não interferiram na sensibilidade da US. A sensibilidade dos exames de imagem

pré-operatórios (US, TC e RM) não mostrou diferença estatisticamente significativa. A US deve voltar ao foco de estudos voltados à avaliação hepática pré-operatória por imagem do fígado, sem restrições quanto ao biótipo ou presença de IGH.

SUMMARY

Cohen MP. [Hepatic lesions evaluation by pre and intra-operative sonography by the same operator: a prospective study]. São Paulo; 2008. [Tese de Doutorado-Fundação Antônio Prudente]

The optimal imaging strategy for preoperative malignant liver lesion resection has not yet been defined. Hepatic ultrasound (US) yields advantages as low cost, lack of risks and availability, however tends to be worse for obese or patients with fatty liver infiltration (FLI). **Objectives:** The aim of this study was to evaluate the efficacy of US in liver lesion (LL) detection, verify its influence on surgical plan and, as a secondary objective to verify the influence of body habitus and FLI on ultrasound LL detection. Computed tomography (CT) and magnetic resonance imaging (MRI) were also compared to preoperative US. **Patients and methods:** Cirrhotic patients were excluded. 67 adult patients were submitted to LL resection from March/2002 to July/2007 and evaluated by US. They had colorectal cancer (51), neuroendocrine tumor (6), cholangiocarcinoma (3) and others. US results were compared to IOUS and histology (gold-standard), as well as to CT (24) and MRI (21) results. Patient-by-patient and lesion-by-lesion analysis were performed. **Results:** in 52.2% patients US and IOUS depicted the same number of LL. The mean number of LL depicted by US (2.37) and IOUS (3.37) were statistically different ($p=0.001$). Curative surgery was conducted in 91.0% and surgical plan was modified after IOUS in 25.5% of patients. The sensitivity rate achieved by US (75.5%) had no statistical difference with CT (75.5%, $p=0.85$) or MRI (63.6%, $p=0.17$). The US sensitivity had no statistical difference related to overweight (71.4%) or patients with normal BMI, (84.0%) ($p=0.13$) nor to patients with (72.0%) or without FLI (78.1%) ($p=0.49$). **Conclusions:** The relative high sensitivity rate in LL detection by US and its contribution for LL resection associated to the fact that FLI and body habitus did not influence US sensitivity, and the lack of statistical difference for US, CT and MRI sensitivity

rates; should put the method back on the focus for further studies of pre-operative evaluation for LL resection candidates.

LISTA DE FIGURAS

Figura 1	Gráfico da média e respectivo intervalo de 95% de confiança (IC) do número de nódulos detectados por paciente por meio da ultra-sonografia (US) e da ultra-sonografia intra-operatória (USIO).....	23
Figura 2	Coeficiente de correlação intra-classe (ricc) entre o número de lesões detectadas por paciente por meio da ultra-sonografia (US) e da ultra-sonografia intra-operatória (USIO).....	23
Figura 3	Cortes ultra-sonográficos do fígado evidenciam lesão em íntimo contato com veias hepáticas.....	25
Figura 4	PET-CT mostra uma lesão captante no fígado.....	26
Figura 5	Gráfico da média e respectivo intervalo de 95% de confiança (IC) do número de lesões detectadas por paciente por meio da ultra-sonografia (US), tomografia computadorizada (TC) e ultra-sonografia intra-operatória (USIO).....	28
Figura 6	Gráfico da média e intervalo de 95% de confiança (IC) do número de lesões detectadas por ultra-sonografia (US), ressonância magnética (RM) e ultra-sonografia intra-operatória (USIO).....	29

LISTA DE TABELAS

Tabela 1	Resultados de diferentes autores quanto à sensibilidade da ultra-sonografia convencional (US), ultra-sonografia com contraste (USCC), tomografia computadorizada (TC) e ressonância magnética (RM) na detecção de lesões hepáticas.....	4
Tabela 2	Distribuição dos pacientes quanto à doença de base.....	19
Tabela 3	Distribuição dos pacientes quanto ao índice de massa corporal (IMC), presença de infiltração gordurosa hepática (IGH) e uso de quimioterapia (QT) pré-operatória.....	20
Tabela 4	Distribuição dos pacientes quanto ao diagnóstico de infiltração gordurosa hepática (IGH) diagnosticada por ultra-sonografia (US) ou histologia ($p<0,001$).....	21
Tabela 5	Número de pacientes quanto ao diagnóstico histológico de esteatose e tratamento prévio por quimioterapia ($p=0,004$).....	21
Tabela 6	Distribuição das lesões de acordo com sua localização hepática.....	30
Tabela 7	Distribuição das lesões de acordo com suas dimensões.....	31
Tabela 8	Distribuição das lesões de acordo com o diagnóstico histológico.....	31
Tabela 9	Distribuição das lesões focais benignas de acordo com sua detecção por ultra-sonografia (US) e ultra-sonografia intra-operatória (USIO).....	32
Tabela 10	Número de lesões detectadas por ultra-sonografia (US) e ultra-sonografia intra-operatória (USIO) ($p=0,001$).....	34
Tabela 11	Número de lesões detectadas por tomografia computadorizada (TC) e ultra-sonografia intra-operatória (USIO) ($p=0,004$).....	34

Tabela 12	Número de lesões detectadas por ressonância magnética (RM) e ultra-sonografia intra-operatória (USIO) ($p=0,013$).....	35
Tabela 13	Número de lesões detectadas por ultra-sonografia (US) e o diagnóstico histológico maligno e benigno ($p<0,001$).....	35
Tabela 14	Número de lesões detectadas por ultra-sonografia intra-operatória (USIO) e o diagnóstico histológico maligno e benigno ($p=0,0349$).....	36
Tabela 15	Número e percentagem de lesões avaliadas por tomografia computadorizada (TC) e histologia, quanto ao diagnóstico maligno ($p<0,001$).....	36
Tabela 16	Número e percentagem de lesões avaliadas por ressonância magnética (RM) e histologia, quanto ao diagnóstico maligno ($p=0,223$).....	37
Tabela 17	Número de lesões malignas e benignas detectadas por US entre os pacientes com IMC acima e abaixo de 30.....	38
Tabela 18	Número de lesões malignas e benignas detectadas por US entre os pacientes com IMC acima e abaixo de 25.....	38
Tabela 19	Número de lesões malignas e benignas detectadas por ultra-sonografia (US) entre os pacientes com e sem infiltração gordurosa hepática (IGH).....	39
Tabela 20	Sensibilidade da ultra-sonografia (US) na detecção de lesões hepáticas, de acordo com o biótipo do paciente e da presença de infiltração gordurosa hepática (IGH).....	39
Tabela 21	Distribuição do número de lesões de acordo com as dimensões e detecção pelos diferentes métodos diagnósticos: ultra-sonografia (US), ultra-sonografia intra-operatória (USIO), tomografia computadorizada (TC) e ressonância magnética (RM).....	40
Tabela 22	Valores de sensibilidade da ultra-sonografia (US), tomografia computadorizada (TC), ressonância magnética (RM) e ultra-sonografia intra-operatória (USIO) na detecção de lesões focais hepáticas, de acordo com suas dimensões e tendo como padrão-ouro a histologia.....	40

Tabela 23 Valores de sensibilidade da ultra-sonografia (US), tomografia computadorizada (TC), ressonância magnética (RM) e ultra-sonografia intra-operatória (USIO), para detecção de lesões focais hepáticas, de acordo com suas dimensões e tendo como padrão-ouro a histologia.....	41
---	----

LISTA DE ABREVIATURAS

ACR	American College of Radiology
CCR	Câncer coloretal
IGH	infiltração gordurosa hepática
IMC	índice de massa corporal
PET-CT	tomografia por emissão de pósitrons
QT	quimioterapia
RF	radiofrequência
RM	Ressonância magnética
TC	Tomografia computadorizada
US	Ultra-sonografia
USIO	ultra-sonografia intra-operatória

ÍNDICE

1	INTRODUÇÃO	1
2	OBJETIVOS	9
2.1	Objetivo primário	9
2.2	Objetivos secundários	9
3	PACIENTES E MÉTODOS	10
3.1	População de estudo	10
3.2	Metodologia	11
3.3	Variáveis de estudo	14
3.4	Análise dos dados	15
3.4.1	Análise paciente a paciente	15
3.4.2	Análise nódulo a nódulo	16
4	RESULTADOS	18
4.1	Análise paciente a paciente	18
4.1.1	Caracterização da amostra	18
4.1.2	Sensibilidade e especificidade da US para o diagnóstico de infiltração gordurosa hepática e sua associação com o uso de quimioterapia	20
4.1.3	Análise descritiva e comparação do número de lesões detectadas por meio da US e da USIO	22
4.1.4	Comparação entre a média do número de lesões por paciente detectadas por meio da US e USIO	22
4.1.5	Análise do plano cirúrgico	24
4.1.6	Comparação entre a média do número de lesões detectadas pela TC, RM, US e USIO	27
4.2	Análise nódulo a nódulo	30
4.2.1	Caracterização da amostra	30

4.2.2	Comparação entre a US e USIO quanto ao diagnóstico histológico benigno e maligno	32
4.2.3	Comparação do número de lesões detectadas por US, TC e RM em relação à USIO e concordância entre os métodos pelo método de Kappa	33
4.2.4	Sensibilidade, especificidade e valor preditivo positivo da US, USIO, TC e RM no diagnóstico de lesões focais hepáticas malignas, tendo como padrão-ouro a histologia	35
4.2.5	Influência do biótipo do paciente e da presença de infiltração gordurosa hepática na sensibilidade da US para detecção de lesões focais hepáticas	37
4.2.6	Tamanho das lesões e sua detecção por US, TC, RM e USIO	39
5	DISCUSSÃO	42
6	CONCLUSÕES	61
7	REFERÊNCIAS BIBLIOGRÁFICAS	62

1 INTRODUÇÃO

Dentre os tumores malignos do fígado, as metástases são as lesões mais freqüentes (ROS 1994), sendo que entre 30 e 70% dos pacientes com câncer que vão a óbito têm metástases no fígado. Além disso, a presença dessas lesões está associada a um mau prognóstico (PALEY e ROS 1998).

Entretanto, avanços nas técnicas cirúrgicas, peri-operatórias e diagnósticas tiveram grande impacto no tratamento de pacientes portadores de metástases hepáticas, para casos selecionados de câncer colo-retal (CCR) e tumor neuroendócrino e, casos esporádicos de outras neoplasias. A retirada dessas lesões pode mudar o quadro sombrio associado à sua presença, e levar até à cura da doença (FONG et al. 1995; CERVONE et al. 2000; DI CARLO 2006).

Dentre os portadores de metástases hepáticas, os pacientes que sabidamente podem se beneficiar de sua ressecção cirúrgica são aqueles com carcinoma colorretal (CCR) e tumor neuroendócrino. Entre esses, os portadores de CCR são os mais estudados, uma vez que sua incidência é maior e as possibilidades cirúrgicas curativas estão melhor definidas na literatura (VALLS et al. 2002). Até 70% dos pacientes com CCR podem desenvolver metástases hepáticas, e 30 a 40% destes as desenvolverão exclusivamente no fígado. Porém, apenas 20 a 30% dos pacientes com CCR e metástases hepáticas será elegível para o tratamento cirúrgico, uma vez que lesões disseminadas, muito grandes ou onde o fígado remanescente

será muito pequeno, podem contra-indicar a cirurgia (VAUTHEY et al. 2000; EBERHARDT et al. 2003; TCHELEPI e RALLS 2004; BIPAT et al. 2005).

Sabe-se que para os pacientes com CCR a sobrevida sem tratamento, que seria de cerca de 8 a 9 meses, atinge 30 a 58% em 5 anos se as metástases forem ressecadas (CERVONE et al. 2000; CHOTI et al. 2002; ABDALLA et al. 2007).

Pacientes portadores de tumor neuroendócrino com metástases hepáticas também se beneficiam da retirada cirúrgica dessas lesões, com índices de sobrevida elevados, atingindo 61%. Ainda que não tenha impacto na sobrevida desses pacientes, a ressecção dessas lesões tem impacto positivo na melhora dos sintomas e sua qualidade de vida, proporcionando efeito paliativo a médio ou longo prazo (SARMIENTO et al. 2003; DI CARLO 2006).

Para o sucesso oncológico do tratamento cirúrgico, independentemente da etiologia das metástases, o diagnóstico precoce e de lesões pequenas, é de fundamental importância, e este se baseia no rastreamento com marcadores sorológicos e exames radiológicos. Estes últimos representam ponto chave na detecção das metástases, uma vez que sinais e sintomas clínicos e a elevação das enzimas hepáticas ocorrem tardiamente, quando o paciente já não tem mais chance de cura.

Dentre os métodos de imagem no diagnóstico das lesões focais hepáticas os mais difundidos são a ultra-sonografia (US), a tomografia computadorizada (TC) e a ressonância magnética (RM) do abdomen.

O Colégio Americano de Radiologia (ACR) recomenda a US e a TC na investigação de metástases hepáticas, tanto para tumores conhecidos como de origem desconhecida (EBERHARDT et al. 2003). A RM fica reservada para melhor caracterização de lesões detectadas por esses métodos (BIPAT et al. 2005).

A US é atualmente o exame mais empregado para o rastreamento de metástases hepáticas. É um método de baixo custo, grande disponibilidade e sem riscos ao paciente. Em contrapartida, é dependente do operador, do equipamento e do biótipo do paciente, sendo que tende a ter maior eficácia em pacientes magros e sem infiltração gordurosa hepática (EBERHARDT et al. 2003; BRAGA et al. 2004; PINTO 2006).

Com índices de sensibilidade variáveis, entre 40 e 84% (Tabela 1), a US é indicada também para distinção entre o grupo de pacientes com lesões disseminadas (portanto não elegíveis para o tratamento cirúrgico), e o grupo de pacientes elegíveis à ressecção dessas lesões. Para o segundo grupo de pacientes indica-se então o estudo do fígado por métodos de imagem seccional, como TC e RM, para análise mais precisa do órgão e planejamento cirúrgico (TCHELEPI e RALLS 2004; BRAGA et al. 2004; BIPAT et al. 2005, 2006).

Tabela 1 - Resultados de diferentes autores quanto à sensibilidade da ultrasonografia convencional (US), ultra-sonografia com contraste (USCC), tomografia computadorizada (TC) e ressonância magnética (RM) na detecção de lesões hepáticas.

Autor (ano)	N	Sensibilidade (%)			
		US	USCC	TC	RM
Wernecke et al. (1991)	75	53	---	68	63
Soyer et al. (1993)	33	67	---	72	---
Hagspiegel et al. (1994)	13	39	---	50	56
Valls et al. (2001)	113	---	---	85,1	---
Kinkel et al. (2002)	Meta-análise	55	---	72	67
Zacherl et al. (2002)	149	---	---	82,5	84,9
Albrecht et al. 2003	123	71	87	---	---
Guimarães et al. (2004)	46	42,9	---	59,5	---
Sahani et al. (2004)	79	---	---	---	86,7
Albrecht et al. (2004)	38	69	90	---	---
Bipat et al. (2005)	Meta-análise	---	---	64,7	75,8
Ward et al. (2005)	58	---	---	78	83
Dietrich et al. (2006)	125	84,6	88,5	91,2	---
Quaia et al. (2006)	253	40	83	89	---
Konopke et al. (2007)	108	56,3	83,8	---	---
Larsen et al. (2007a)	54	---	79,6	88,9	---

N= número de pacientes

A TC apresenta sensibilidade em torno de 70%, variando entre 50 e 91,2%, nas séries analisadas, sendo mais alta com o emprego de equipamentos helicoidais ou multidetectores e com a injeção endovenosa do meio de contraste iodado (HAGSPIEGEL et al. 1995; DIETRICH et al. 2006).

A RM apresenta sensibilidade semelhante à da TC na detecção de lesões focais hepáticas, porém especificidade da ordem de 97%, mais alta que a de outros métodos. Entretanto ainda não há resultados consistentes relatando a superioridade da RM em relação à TC na detecção das lesões hepáticas (HAGSPIEGEL et al. 1995; KINKEL et al. 2002; SAHANI et al. 2004).

Seja qual for a estratégia de diagnóstico por imagem, o planejamento da ressecção de tumores hepáticos deve ser feito de tal maneira que permita a ressecção completa das lesões, preservando pelo menos 25% do volume hepático para reserva funcional do órgão (VAUTHEY et al. 2000; LEELAUDOMLIPI et al. 2002). Vale ressaltar que a ressecção completa das lesões pode ser feita em mais de um tempo cirúrgico ou até associada à ablação por radiofrequência (BIPAT et al. 2006)

Durante a abordagem cirúrgica, a ultra-sonografia intra-operatória (USIO) é reconhecida como o método de maior sensibilidade, (entre 80 e 99%) na detecção de lesões focais hepáticas (ZACHERL et al. 2002; COHEN et al. 2005). A sua utilização é mandatória para guiar a ressecção de neoplasias hepáticas (JARNAGIN et al. 2001; TORZILLI et al. 2005) e em alguns estudos é considerada padrão-ouro na detecção destas lesões (HAGSPIEGEL et al. 1995; VALLS et al. 2002; SAHANI et al. 2004).

Realizamos no nosso Serviço estudo sobre a importância da USIO na conduta cirúrgica para ressecção de lesões hepáticas malignas, e encontramos uma taxa de mudança de plano cirúrgico graças a informações fornecidas pela USIO em um quarto dos pacientes, mudança esta que foi desde a alteração nos segmentos hepáticos a serem ressecados, até a suspensão da hepatectomia pelo achado de outros nódulos (COHEN et al. 2005). Esses dados estão de acordo com os encontrados na literatura (SAHANI et al. 2004).

Apesar do grande número de trabalhos publicados sobre os diversos métodos de imagem (sobretudo a TC e RM), no diagnóstico de lesões focais hepáticas, não há ainda um consenso sobre qual método é o mais adequado na avaliação pré-operatória dos pacientes candidatos à ressecção de tumores hepáticos (ONG e LEEN 2007).

Estudos mais recentes acerca da detecção de lesões hepáticas têm se focado na TC helicoidal ou com multidetectores com contraste e, na RM (com contraste paramagnético ou específicos para estudo do fígado) porém, poucos incluem a US na avaliação pré-operatória do fígado (VALLS et al. 2002; CONLON et al. 2003; WARD et al. 2005; BIPAT et al. 2006).

Estudos que avaliam ou citam a US modo B convencional hepática e se reportam à sua baixa sensibilidade, se referem a resultados encontrados em estudos realizados há cerca de 10 a 20 anos, antes do emprego da última geração de equipamentos em US (OHLSSON et al. 1993; TCHELEPI e RALLS 2004; OBUZ et al. 2006).

Apesar da US convencional ter sido colocada em segundo plano na avaliação hepática por imagem no planejamento das hepatectomias, nos últimos 2 anos alguns poucos trabalhos se reportam a este método e o avaliam em separado no rastreamento das neoplasias hepáticas. SCHACHERER et al. em 2006 avaliaram o uso rotineiro do transdutor linear na avaliação do fígado, e encontraram novas lesões em número significativo (um a cada 5) de pacientes. QUAIA et al. (2006), LARSEN et al. (2007b), e DIETRICH et al. (2006), ao estudarem o uso do contraste ultra-sonográfico na avaliação hepática, analisaram a US modo B convencional em separado, com resultados bastante variáveis (sensibilidade entre 40% e 84,6%).

Não foram encontrados em nossa revisão de literatura estudos recentes que tenham se focado no uso da US convencional na detecção das lesões focais e no planejamento da cirurgia hepática.

Paralelamente, observamos em nosso serviço que por vezes a US fornece informações relevantes e decisivas para o planejamento da cirurgia hepática, algumas dessas não detectadas nem mesmo pelos métodos de imagem mais sofisticados, como a TC, RM e eventualmente o PET-CT.

Em experiência anterior observamos dois pacientes que, submetidos à TC, RM e PET-CT e com indicação de ressecção das lesões hepáticas, ao serem avaliados no pré-operatório imediato por US, tiveram a cirurgia suspensa pelos achados deste último exame, que detectou nódulos não visualizados pelos outros métodos.

Acreditamos que a US pode ser útil tanto na detecção de metástases hepáticas e seleção dos pacientes elegíveis para o tratamento cirúrgico, como contribuir para o planeamento da cirurgia.

A questão que desejamos responder é: será que a US, quando realizada com equipamentos de última geração, exclusivamente para minuciosa avaliação hepática pré-operatória, pode contribuir de forma relevante no planeamento cirúrgico destes pacientes?

2 OBJETIVOS

2.1 OBJETIVO PRIMÁRIO

Avaliar a eficácia da utilização da US hepática pré-operatória na detecção de lesões hepáticas e na conduta cirúrgica; comparando seus achados com os da USIO e histologia.

2.2 OBJETIVOS SECUNDÁRIOS

- 1 Avaliar se a presença de infiltração gordurosa hepática e o biótipo do paciente interferem no diagnóstico das lesões hepáticas por ultrasonografia.
- 2 Comparar a sensibilidade da US pré-operatória com a da TC e RM na detecção de lesões hepáticas.

3 PACIENTES E MÉTODOS

3.1 POPULAÇÃO DE ESTUDO

Foram avaliados prospectivamente 73 pacientes portadores de tumores hepáticos primários ou secundários, com indicação de ressecção, que foram submetidos à cirurgia entre março/2002 e junho/2007, pelo Departamento de Cirurgia Abdominal do Hospital A.C. Camargo.

Foram incluídos no estudo os pacientes submetidos à ultra-sonografia pré-operatória e à USIO, a primeira realizada no máximo 14 dias antes da cirurgia. De acordo com esses critérios, 6 pacientes foram excluídos do estudo pois: dois não realizaram USIO e quatro não foram submetidos à US dentro do período mínimo estipulado, por questões logísticas.

Foram excluídos do estudo pacientes portadores de doença hepática crônica (cirrose), uma vez que esta prejudica a avaliação hepática por ultra-sonografia devido à alteração difusa e heterogeneidade que provoca no órgão.

Sessenta e sete pacientes fizeram parte do estudo, que foi desenvolvido em conjunto pelos Departamentos de Diagnóstico por Imagem e Cirurgia Abdominal do Hospital A.C. Camargo e submetido e aprovado pelo Comitê de Ética em Pesquisa da Instituição. Participaram do estudo, os pacientes que concordaram e assinaram termo de consentimento pós-informado (Anexo 1).

3.2 METODOLOGIA

Após consulta no Departamento de Cirurgia Abdominal, os pacientes com indicação de cirurgia hepática são rotineiramente discutidos em reunião semanal multidisciplinar, com a participação de cirurgiões, radiologistas, radioterapeutas e oncologistas clínicos.

Uma vez indicada e planejada a cirurgia, como parte do protocolo deste estudo e após seu consentimento, os pacientes foram encaminhados para o Departamento de Imagem para avaliação minuciosa do fígado por meio da ultra-sonografia (US). Esta foi realizada por um radiologista com título de especialista e experiência (maior que 10 anos) em US hepática na área oncológica, com equipamentos: Philips - ATL-HDI5000 ou Toshiba - Power Vision, com transdutor convexo de 2 a 5 MHz com Doppler e, nos pacientes nos quais lesões superficiais foram identificadas, para melhor caracterização destas foi utilizado transdutor linear de alta frequência (5 a 12 MHz). Os pacientes foram examinados em decúbito dorsal, lateral esquerdo e com o auxílio de manobras respiratórias e aquisição de imagens por via sub e intercostal.

Foram também analisadas as TC e RM fornecidas pelos pacientes e, incluídos no estudo os exames realizados até 40 dias antes da cirurgia e considerados de boa qualidade técnica (realizados ou não na instituição).

Quarenta e cinco (67,1%) pacientes dessa amostra realizaram TC antes da cirurgia, sendo que 24 (35,8%) exames apresentaram qualidade técnica adequada e foram realizados entre 4 e 40 dias antes do

procedimento. Foram consideradas de qualidade técnica adequada aquelas realizadas em equipamento helicoidal ou multi-detectores, com cortes de espessura máxima de 8mm, uso de contraste oral e endovenoso e documentação mínima de aquisição trifásica (sem contraste, arterial e portal) das imagens.

Trinta e sete (55,2%) pacientes foram submetidos à RM antes da cirurgia, sendo que 21 (31,3%) exames apresentaram qualidade técnica adequada e foram realizados entre 6 e 39 dias antes do procedimento. Foram considerados de qualidade técnica adequada os exames realizados em equipamento de alto campo magnético, sem artefatos respiratórios e com técnicas básicas turbo spin eco e gradiente eco: ponderadas em T2 com ecos curto e longo e, em T1 “in” e “out-of-phase” e antes e após a injeção do contraste paramagnético (Gadólíneo) seguido de estudo dinâmico multifásico (SEMELKA et al. 2002; PROKOP e VAN DER MOLEN 2003). Os exames foram revistos por um radiologista (RC ou MPC).

O plano cirúrgico, traçado após a avaliação multidisciplinar, foi confirmado ou, se necessário, modificado após a US.

Os achados da US, TC e RM foram anotados quanto ao número, tamanho e localização das lesões hepáticas suspeitas.

Lesões benignas típicas (cistos ou hemangiomas) foram anotadas, porém excluídas da análise. Foram considerados cistos típicos ao US lesões anecóicas, com paredes lisas e finas e com reforço acústico posterior (MIDDLETON 2002). Foram considerados hemangiomas típicos lesões hiperecogênicas homogêneas ou discretamente heterogêneas

(especialmente as maiores que 3,0cm), bem delimitadas e com contornos regulares e sem halo periférico, com discreto ou sem reforço acústico posterior (CHARBONEAU 2002). Esses achados foram confirmados pela palpação e USIO. Quaisquer lesões que não preencheram esses critérios foram consideradas suspeitas e incluídas na análise.

Características dos pacientes que pudessem influenciar a avaliação ultra-sonográfica do abdome, também foram anotadas: biótipo do paciente, através do índice de massa corporal (IMC) e sinais ultra-sonográficos de infiltração gordurosa do parênquima hepático (BRAGA et al. 2004; PINTO 2006; BIPAT et al. 2006; ONG e LEEN 2007).

O uso prévio de quimioterapia também foi anotado, uma vez que esta pode levar ao desenvolvimento de infiltração gordurosa do fígado em número considerável de pacientes (FONG e BENTREM 2006).

Durante a cirurgia, além da inspeção e palpação realizadas pelo cirurgião, foi realizada a avaliação hepática de rotina através da USIO. Esta foi realizada pelo radiologista, após a liberação dos ligamentos hepáticos e exposição do órgão, com equipamento Toshiba-Tosbee com transdutor linear em "T" de 7 mHz, protegido por plástico esterilizado. Os achados deste exame foram anotados quanto ao número, localização e dimensões das lesões focais hepáticas detectadas.

Após a avaliação intra-operatória para cada paciente foi traçado o plano cirúrgico definitivo.

Os segmentos hepáticos ressecados são rotineiramente submetidos à análise histológica e, com base nesta, foram anotados o número, dimensões

e natureza das lesões encontradas, além da confirmação histológica de infiltração gordurosa do fígado.

3.3 VARIÁVEIS DE ESTUDO

Foram avaliadas variáveis demográficas (sexo e idade), clínicas e diagnósticas.

Dentre as variáveis clínicas foram analisadas: doença de base, presença de infiltração gordurosa hepática (IGH), obesidade, uso de quimioterapia e a presença de lesões focais hepáticas suspeitas de neoplasia, quanto ao seu número, tamanho e localização.

A localização das lesões foi baseada na classificação de Coinaud (1957) citado por GUIMARÃES et al. (2004, p.1550), sendo aqui dividida em setores, levando em consideração o grau de dificuldade para o exame ultrassonográfico: segmentos laterais do lobo esquerdo (II e III), segmento IV, segmentos anteriores (V e VIII) e posteriores (VI e VII) do lobo direito. Foram classificadas em separado lesões maiores do que 40mm e que ocupavam mais de um dos segmentos descritos.

O diagnóstico da infiltração gordurosa hepática foi suscitado por US e confirmado pela histologia, sendo os dois métodos analisados em separado. Os critérios diagnósticos de IGH por US foram o aumento difuso da ecogenicidade ou brilho do órgão e atenuação do feixe acústico posterior (MACHADO et al. 2002).

Foi definido como obesidade IMC maior que 30, e os valores de peso e altura foram obtidos da ficha anestésica (NIH 1998).

Quimioterapia prévia foi considerada para pacientes submetidos ao tratamento quimioterápico (independente das drogas utilizadas) em até 60 dias antes da cirurgia.

Como variáveis diagnósticas para as lesões focais hepáticas foram analisados os exames de imagem (US, USIO, TC e RM) e o resultado da avaliação histológica, que foi considerada como padrão-ouro.

3.4 ANÁLISE DOS DADOS

As informações coletadas proporcionaram a elaboração de duas bases de dados: uma com achados relacionados aos pacientes, cuja análise foi nomeada paciente a paciente, e outra que levou em consideração características próprias das lesões, cuja análise foi nomeada nódulo a nódulo.

3.4.1 Análise paciente a paciente

Para a análise paciente a paciente foram levadas em consideração suas características demográficas e clínicas como: idade, sexo, doença de base, presença de infiltração gordurosa hepática (diagnosticada por US e por histologia), IMC e o uso prévio de quimioterapia.

Ainda, características diagnósticas incluíram a presença e número de lesões hepáticas detectadas por paciente por meio da US e da USIO e, quando foi o caso, da TC, RM e análise histológica.

Com base nesses dados, foram:

- 1 Caracterizada a amostra por meio da análise descritiva de frequência das características demográficas e clínicas;
- 2 calculadas a sensibilidade e especificidade da US para o diagnóstico de infiltração gordurosa hepática, tendo como padrão-ouro a histologia e, realizada análise da influência do uso da quimioterapia na ocorrência de infiltração gordurosa hepática;
- 3 comparados o número de lesões por paciente detectadas por meio da US e da USIO;
- 4 comparadas as médias do número de lesões por paciente detectadas por meio da US e da USIO, utilizando o teste de Wilcoxon, e o coeficiente de correlação intra-classe entre esses dois métodos,
- 5 analisada a mudança do plano cirúrgico pré-operatório, mudança esta baseada nos achados da USIO,
- 6 comparadas as médias do número de lesões detectados por US, TC, RM e USIO, utilizando o teste de Wilcoxon (nos pacientes submetidos à TC e RM do abdome de acordo com os critérios descritos).

3.4.2 Análise nódulo a nódulo

A análise nódulo a nódulo levou em consideração características próprias das lesões, como: tamanho, localização, e quais métodos

diagnósticos as detectaram: US, USIO, TC, RM; além da análise histológica.

Esta última forneceu o diagnóstico definitivo das lesões

Com base nesses dados, foram:

- 1 caracterizada a amostra através da análise descritiva de frequência do número de lesões, localização, dimensões e seu diagnóstico histológico;
- 2 comparadas a US e USIO na detecção de lesões quanto ao diagnóstico histológico benigno e maligno;
- 3 comparado o número de lesões detectadas por US, TC e RM em relação à USIO e, calculada a concordância entre os métodos pelo método de Kappa;
- 4 calculadas a sensibilidade, especificidade e valor preditivo positivo (VPP) da US, USIO, TC e RM na detecção das lesões hepáticas malignas, tendo como padrão-ouro a análise histológica;
- 5 analisada a influência da IGH, obesidade e sobrepeso na sensibilidade da US para detecção de lesões focais hepáticas;
- 6 analisada a influência do tamanho das lesões na sua detecção por US, USIO, TC e RM.

4 RESULTADOS

4.1 ANÁLISE PACIENTE A PACIENTE

4.1.1 Caracterização da amostra

Foram analisados 67 pacientes entre 20 e 73 anos, e média de 57 anos de idade. Trinta e três pacientes (49,3%) eram do sexo feminino e 34 (50,7%) do masculino.

Em relação à doença de base, 51 (76,1%) pacientes eram portadores de câncer coloretal (CCR), seis (9,0%) de tumor neuroendócrino, três (4,5%) de colangiocarcinoma periférico, dois (3,0%) de tumor estromal gastrintestinal (GIST), e os demais: câncer gástrico, mamário, melanoma, carcinoma baso-celular de cabeça e pescoço, e câncer de bexiga (Tabela 2).

Nove (13,4%) pacientes foram submetidos à re-hepatectomia por metástases de CCR.

Tabela 2 - Distribuição dos pacientes quanto à doença de base.

Doença de base	Nº pacientes (%)
Câncer coloretal	51 (76,0)
Tumor neuroendócrino	6 (9,0)
Colangiocarcinoma periférico	3 (4,5)
Tumor estromal gastrintestinal	2 (3,0)
Câncer gástrico	1 (1,5)
Câncer de mama	1 (1,5)
Melanoma	1 (1,5)
Câncer bexiga	1 (1,5)
Carcinoma basocelular de cabeça e pescoço	1 (1,5)
TOTAL	67 (100)

A distribuição dos pacientes quanto à suas características clínicas, como infiltração gordurosa hepática, obesidade e uso de quimioterapia, encontra-se na Tabela 3.

Mais da metade dos pacientes da amostra apresentou infiltração gordurosa hepática, seja diagnosticada por ultra-sonografia (53,7%) ou por histologia (61,7%).

A maioria (61,2%) dos pacientes apresentava sobrepeso e 20,9%, obesidade. Ainda, a maior parte da amostra havia sido submetida à quimioterapia antes da US e da cirurgia (73,1%).

Tabela 3 - Distribuição dos pacientes quanto ao índice de massa corporal (IMC), presença de infiltração gordurosa hepática (IGH) e uso de quimioterapia (QT) pré-operatória.

Variável	Categoria	Nº pacientes (%)
IMC (sobrepeso)	< 25	26 (38,8)
	> = 25	41 (61,2)
TOTAL		67 (100)
IMC (obesidade)	< 30	53 (79,1)
	> = 30	14 (20,9)
TOTAL		67 (100)
IGH (US)	Sim	36 (53,7)
	Não	31 (46,3)
TOTAL		67 (100)
IGH (AP)	Sim	37 (61,7)
	Não	23 (38,3)
TOTAL		60 (100)
QT prévia	Sim	49 (73,1)
	Não	18 (26,9)
TOTAL		67 (100)

IGH (US) = infiltração gordurosa hepática diagnosticada por ultra-sonografia

IGH (AP) = infiltração gordurosa hepática diagnosticada por histologia

4.1.2 Sensibilidade e especificidade da US para o diagnóstico de infiltração gordurosa hepática e sua associação com o uso de quimioterapia

Entre os 67 pacientes, 36 (53,7%) tiveram o diagnóstico de infiltração gordurosa hepática por US e entre estes, 30 foram submetidos à avaliação histológica, que o confirmou em 27 (90,0%) pacientes.

Sessenta entre os 67 pacientes da amostra tiveram o fígado analisado por histologia, considerada padrão-ouro no diagnóstico da infiltração gordurosa hepática. Para esses pacientes foram calculadas a sensibilidade

(73,0%), especificidade (87,0%) e valor preditivo positivo (90,0%) da US no diagnóstico de infiltração gordurosa hepática (Tabela 4).

Tabela 4 - Distribuição dos pacientes quanto ao diagnóstico de infiltração gordurosa hepática (IGH) diagnosticada por ultra-sonografia (US) ou histologia ($p < 0,001$).

		Histologia		TOTAL
		+	-	
IGH US	+	27	3	30
IGH US	-	10	20	30
TOTAL		37	23	60

Entre os 37 pacientes com esteatose hepática diagnosticada por histologia, 30 (81,1%) haviam sido tratados com quimioterapia e, entre os 43 pacientes que foram submetidos ao tratamento, 30 (69,8%) apresentavam esteatose hepática. Por outro lado, entre os 23 pacientes sem esteatose hepática, 13 (56,5%) haviam sido submetidos à quimioterapia (Tabela 5).

Tabela 5 - Número de pacientes quanto ao diagnóstico histológico de esteatose e tratamento prévio por quimioterapia ($p = 0,004$).

	quimioterapia		TOTAL
	+	-	
Com esteatose	30	7	37
Sem esteatose	13	10	23
TOTAL	43	17	60

4.1.3 Análise descritiva e comparação do número de lesões detectadas por meio da US e da USIO

A US foi realizada em todos os pacientes entre o dia e 14 dias antes da cirurgia, com média de 4 dias anteriores ao procedimento.

A US e a USIO diagnosticaram o mesmo número de lesões em 52,2% dos pacientes. Em 3 (4,5%) pacientes, a US detectou maior número de lesões do que a USIO e, em 29 (43,3%) pacientes a USIO detectou maior número de lesões do que a US, variando entre 1 e 7 lesões.

4.1.4 Comparação entre a média do número de lesões por paciente detectadas por meio da US e USIO

A média do número de lesões detectadas por paciente por meio da US foi de 2,37, estatisticamente menor do que a detectada pela USIO (3,37) ($p=0,001$) (Figura 1). O coeficiente de correlação intra-classe entre os dois métodos foi elevado ($\text{ricc} = 0,83$; $p<0,001$) (Figura 2).

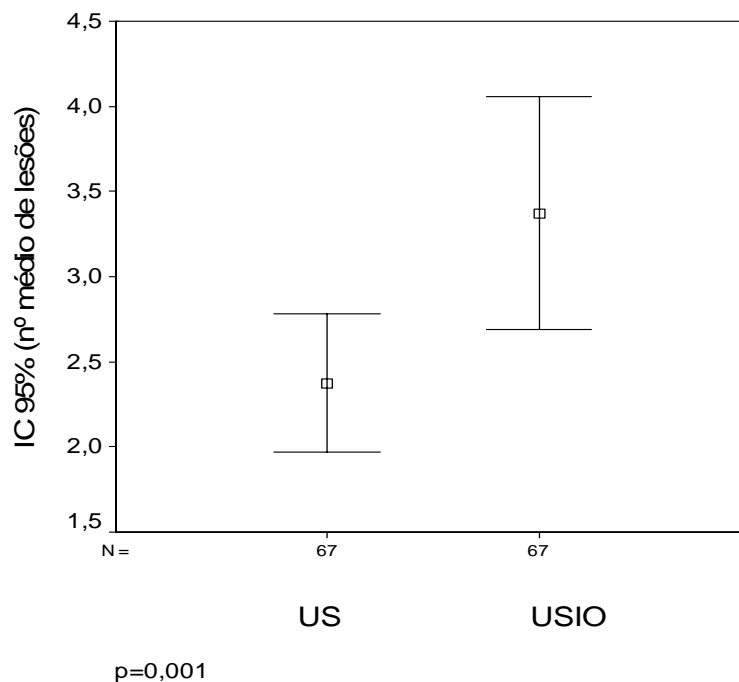


Figura 1 - Gráfico da média e respectivo intervalo de 95% de confiança (IC) do número de nódulos detectados por paciente por meio da ultra-sonografia (US) e da ultra-sonografia intra-operatória (USIO).

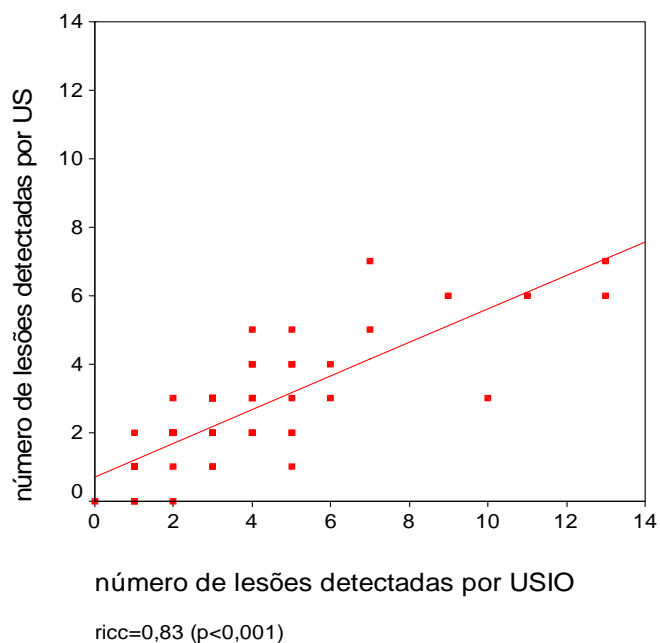


Figura 2 - Coeficiente de correlação intra-classe (ricc) entre o número de lesões detectadas por paciente por meio da ultra-sonografia (US) e da ultra-sonografia intra-operatória (USIO).

4.1.5 Análise do plano cirúrgico

A cirurgia com intuito curativo foi realizada em 91,0% dos pacientes, sendo que dois pacientes foram submetidos à ressecção associada à radiofrequência (RF) e dois pacientes foram submetidos à RF exclusiva, guiada por USIO.

Em 6 pacientes (9,0%) a cirurgia foi suspensa devido aos achados intra-operatórios.

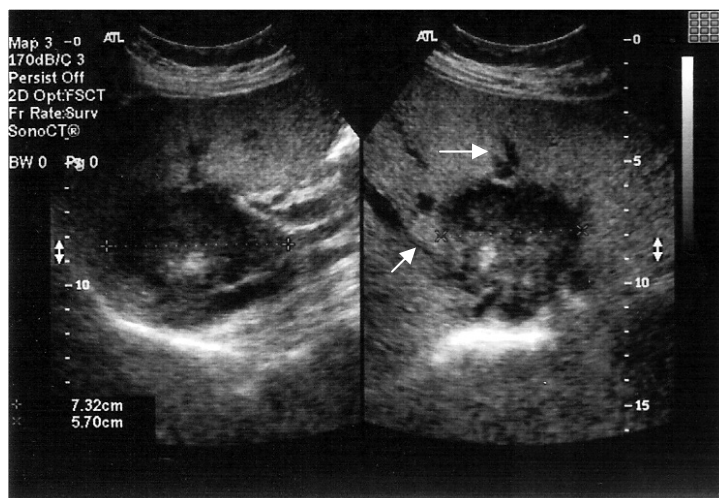
Três apresentavam linfonodo comprometido no hilo hepático, sendo que em um deles a US o havia detectado, porém com dimensões dentro dos limites da normalidade (GURUSAMY et al. 2008).

Em um paciente, portador de melanoma, à inspeção da cavidade observou-se doença peritoneal disseminada.

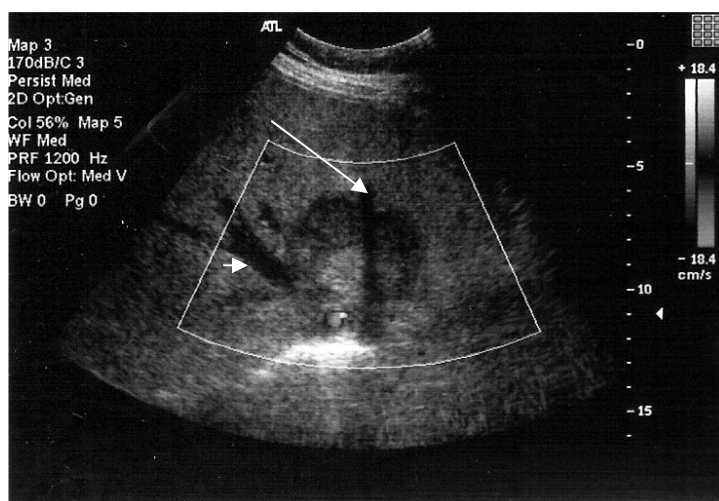
Em outro paciente, a USIO localizou com mais precisão envolvimento da veia hepática média por lesão metastática, confirmando neste paciente achado já observado na US pré-operatória (Figura 3).

No último paciente a US havia detectado lesões hepáticas difusas subcentimétricas, porém a TC detectou apenas duas lesões e o PET-CT apenas uma lesão captante. Devido aos achados destes exames o paciente foi submetido à laparotomia com suspensão da hepatectomia após a inspeção, palpação e USIO, que confirmaram os achados da US (Figura 4).

A US foi o exame decisivo na conduta cirúrgica de quatro (6,0%) pacientes, sendo dois citados acima e em outros dois a estratégia da segmentectomia foi definida com base nos achados da US.



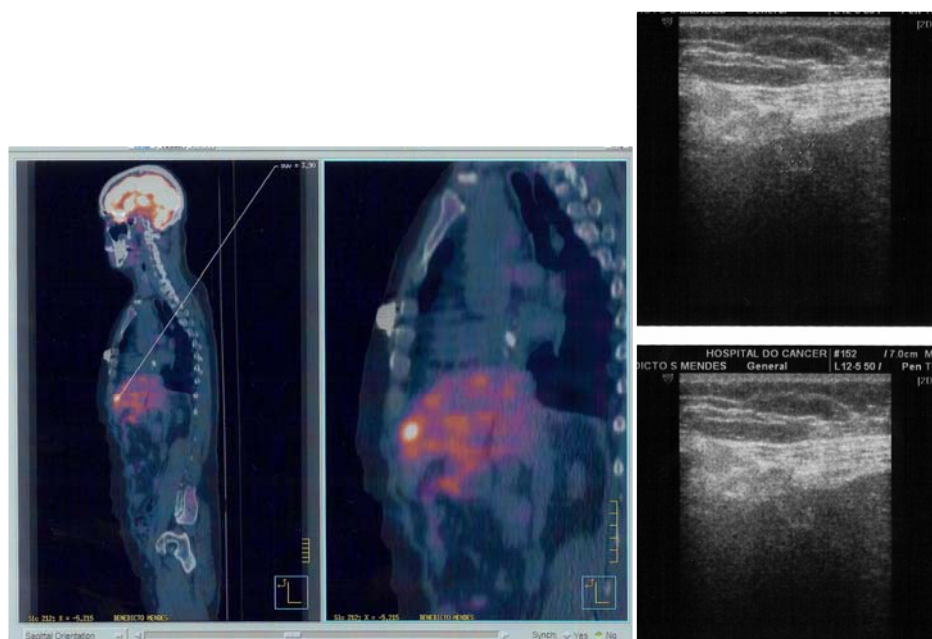
a



b

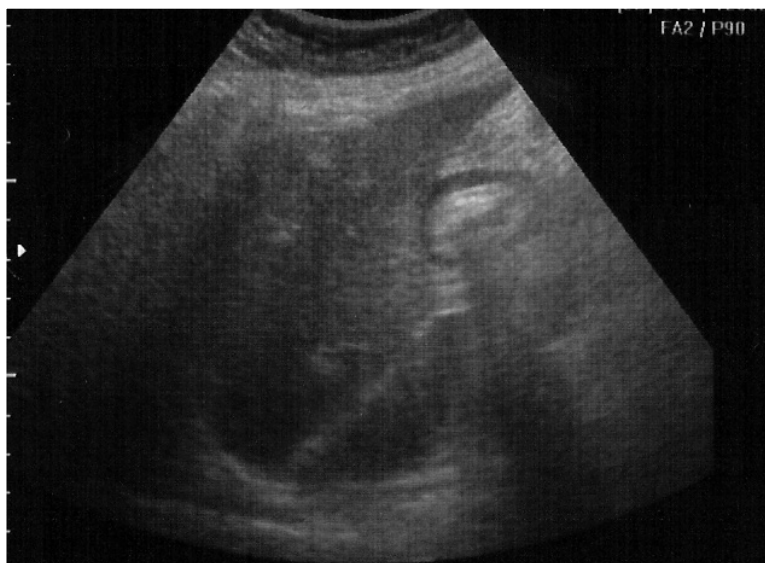Legenda: direita (flecha curta) e média (flecha longa), ao estudo modo B (a) e Doppler (b).

Figura 3 - Cortes ultra-sonográficos do fígado evidenciam lesão em íntimo contato com veias hepáticas:



a

b



c

Legenda: (a), confirmada pela USIO (b), porém a US pré operatória (c) evidenciara lesões pequenas e disseminadas.

Figura 4 - PET-CT mostra uma lesão captante no fígado

O plano cirúrgico, baseado nos exames de imagem pré-operatórios (TC e/ou RM) e US; foi modificado em 17 (25,5%) pacientes após a realização da USIO.

A maior parte dessas mudanças consistiu em acréscimo de enucleação à hepatectomia (devido à detecção de novos nódulos), ou uma nova estratégia cirúrgica, com mudança dos segmentos ressecados (devido à detecção de novas lesões ou melhor localização das lesões em relação às estruturas vasculares).

4.1.6 Comparação entre a média do número de lesões detectadas pela TC, RM, US e USIO

A média do número de lesões por paciente, detectadas pela TC nos 24 exames analisados foi de 1,96; estatisticamente menor do que a encontrada pela USIO (2,88) ($p=0,001$), porém sem diferença estatisticamente significativa em relação à da US (2,0) ($p=0,941$) nesses pacientes (Figura 5).

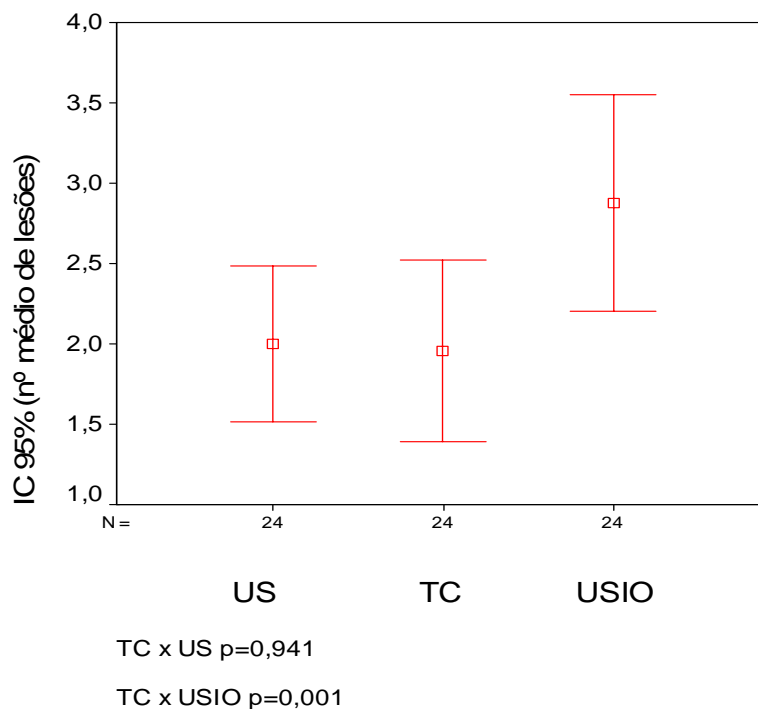


Figura 5 - Gráfico da média e respectivo intervalo de 95% de confiança (IC) do número de lesões detectadas por paciente por meio da ultra-sonografia (US), tomografia computadorizada (TC) e ultra-sonografia intra-operatória (USIO).

A média do número de lesões por paciente detectadas pela RM nos 21 exames analisados foi de 1,90, estatisticamente menor do que a encontrada pela USIO (3,00) ($p=0,010$), porém sem diferença estatisticamente significativa em relação à da US (2,19) ($p=0,222$) nesses pacientes (Figura 6).

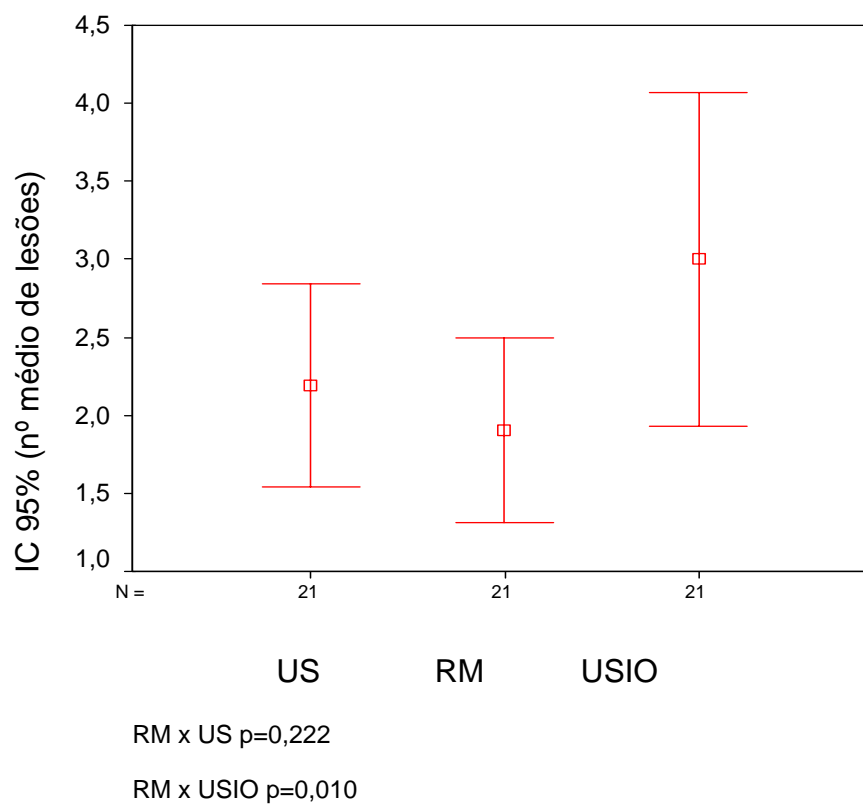


Figura 6 - Gráfico da média e intervalo de 95% de confiança (IC) do número de lesões detectadas por ultra-sonografia (US), ressonância magnética (RM) e ultra-sonografia intra-operatória (USIO).

4.2 ANÁLISE NÓDULO A NÓDULO

4.2.1 Caracterização da amostra

Foram detectadas 241 lesões em 67 pacientes. O número de lesões por paciente variou entre um e 13, com média de 3,4 (Desvio Padrão=2,7).

A localização das lesões foi baseada na classificação de Coinaud e sua distribuição encontra-se na Tabela 6.

Tabela 6 - Distribuição das lesões de acordo com sua localização hepática.

Localização	Nº (%) de lesões
Segmento lateral lobo esquerdo (II/III)	51 (21,2)
Segmento IV	46 (19,1)
Segmentos V e VIII	91 (37,8)
Segmentos VI e VII	43 (17,8)
Lesão extensa	10 (4,1)
TOTAL	241 (100)

O tamanho das lesões variou entre 1 e 120mm, com média de 24,1mm (Desvio Padrão=21,9). Cento e dezoito (49%) lesões mediram entre 0 e 15mm; 153 (63,5%) até 20mm e 88 (36,5%) lesões eram maiores do que 20mm (Tabela 7).

Tabela 7 - Distribuição das lesões de acordo com suas dimensões.

Dimensões	Nº (%) de lesões
<= 10mm	77 (32,0)
11-15mm	41 (17,0)
16-20mm	35 (14,5)
> 20mm	88 (36,5)
TOTAL	241 (100)

Cento e noventa e seis (81,3%) das 241 lesões detectadas foram submetidas à análise histológica e tiveram seu diagnóstico definitivo, sendo 152 (77,5%) metástases, três tumores primários e as demais 41 (20,9%) com diagnóstico histológico benigno (Tabela 8).

Tabela 8 - Distribuição das lesões de acordo com o diagnóstico histológico

Diagnóstico histológico	Nº de lesões (%)
Metástase câncer coloretal	109 (55,6)
Metástase de tumor neuroendócrino	36 (18,4)
Metástase carcinoma adenóide cístico	3 (1,5)
Colangiocarcinoma	3 (1,5)
Metástase adenocarcinoma mama	2 (1,0)
Metástase melanoma	1 (0,5)
Hepatocarcinoma em fígado não cirrótico	1 (0,5)
Fígado sem particularidades	14 (7,1)
Esteatose hepática	10 (5,1)
Esteatose + fibrose ou hepatite reacional (pós QT)	7 (3,6)
Nódulo cicatricial c/extensa necrose s/céls. neoplásicas viáveis	4 (2,0)
Nódulo regenerativo	3 (1,5)
Hemangioma	1 (0,5)
Hiperplasia nodular focal	1 (0,5)
Hamartoma de vias biliares	1 (0,5)
TOTAL	196 (100)

QT=quimioterapia

4.2.2 Comparação entre a US e USIO quanto ao diagnóstico histológico benigno e maligno

Entre as 155 lesões malignas, a US não detectou 24,5% e a USIO 4,5% delas e; entre as 135 lesões detectadas por US, 18 (13,3%) foram benignas, entre as 186 lesões detectadas por USIO, 38 foram benignas, caracterizando 20,4% falso-positivas (Tabela 9).

Tabela 9 - Distribuição das lesões focais benignas de acordo com sua detecção por ultra-sonografia (US) e ultra-sonografia intra-operatória (USIO).

Diagnóstico histológico	US		USIO		TOTAL
	+	-	+	-	
Fígado sem particularidades	1	13	14	-	14
Esteatose	2	8	8	2	10
Esteatose + fibrose ou hepatite reacional (pós QT)	6	1	7	-	7
Nód.cicatricial c/ext.necrose s/céls. neopl.viáveis	4	-	4	-	4
Nódulo regenerativo	3	-	2	1	3
Hemangioma	1	-	1	-	1
Hiperplasia nodular focal	1	-	1	-	1
Hamartoma de vias biliares		1	1	-	1
TOTAL	18	23	38	3	41

QT=quimioterapia

Trinta e uma (15,8%) entre as 196 lesões submetidas à análise histológica, correspondiam a fígado sem particularidades, esteatose ou esteatose com fibrose ou hepatite reacional pós QT, ou seja, não correspondiam efetivamente à lesão focal hepática. Vinte e nove delas foram detectadas por USIO e nove, por US.

Estas lesões foram diagnosticadas em 17 pacientes, sendo que dois apresentaram quatro delas, dois pacientes três, um paciente duas e os

demais pacientes 1 lesão desta natureza. O diagnóstico de base de 15 desses pacientes foi CCR, um GIST e um tumor neuroendócrino. Todos os 17 pacientes, exceto aquele com tumor neuroendócrino, haviam sido submetidos à quimioterapia, e entre esses, 13 (76,5%) apresentavam esteatose ao exame histológico. O tamanho dessas lesões variou entre 4 e 35mm, sendo 18 delas com até 10mm, 9 com até 20mm e uma lesão com 35mm.

Em 9 dos 17 pacientes cujas lesões benignas acima referidas foram diagnosticadas, a detecção de novas lesões pela USIO levou à mudança no plano cirúrgico, sendo que em três essa mudança se deu unicamente pela detecção de lesões falso-positivas (em dois pacientes essa mudança consistiu na enucleação da nova lesão e em um paciente, na ampliação da hepatectomia regradada para hepatectomia direita).

Levando-se em conta os cistos e hemangiomas típicos excluídos da análise, onze (16,4 %) pacientes as apresentavam concomitantemente às lesões malignas.

4.2.3 Comparação do número de lesões detectadas por US, TC e RM em relação à USIO e concordância entre os métodos pelo método de Kappa

A US detectou 158 (65,6%) das 241 lesões, e a USIO 229 (95,0%) (Tabela 10).

O grau de concordância entre os achados de US e USIO foi de 0,135 (Kappa), considerado fraco, com $p < 0,001$.

Tabela 10 - Número de lesões detectadas por ultra-sonografia (US) e ultra-sonografia intra-operatória (USIO) ($p=0,001$).

	USIO		TOTAL
	+	-	
US +	156	2	158
US -	73	10	83
TOTAL	229	12	241

Ao avaliar os pacientes submetidos à TC, entre as 72 lesões detectadas pela USIO, a TC foi capaz de detectar 46 (63,9%) delas (Tabela 11).

O grau de concordância entre os achados de TC e USIO foi de 0,143 (Kappa) ($p=0,019$), e entre a US e TC foi de 0,484 ($p<0,001$).

Tabela 11 - Número de lesões detectadas por tomografia computadorizada (TC) e ultra-sonografia intra-operatória (USIO) ($p=0,004$).

	USIO		TOTAL
	+	-	
TC +	46	0	46
TC -	23	3	26
TOTAL	69	3	72

Ao avaliar os pacientes submetidos à RM, entre as 71 lesões detectadas pela USIO, a RM foi capaz de detectar 40 (56,3%) (Tabela 12).

A concordância entre os achados de RM e USIO foi de 0,178 (Kappa) ($p=0,008$), e entre a US e RM foi de 0,649 ($p<0,001$).

Tabela 12 - Número de lesões detectadas por ressonância magnética (RM) e ultra-sonografia intra-operatória (USIO) ($p=0,013$).

	USIO		TOTAL
	+	-	
RM +	40	0	40
RM -	26	5	31
TOTAL	66	5	71

4.2.4 Sensibilidade, especificidade e valor preditivo positivo da US, USIO, TC e RM no diagnóstico de lesões focais hepáticas malignas, tendo como padrão-ouro a histologia

Levando-se em consideração a análise histológica, à qual 196 lesões foram submetidas, a US detectou 135 (68,87%) delas, sendo que 117 tiveram diagnóstico maligno e 18, benigno. Os valores calculados de sensibilidade, especificidade e valor preditivo positivo da ultra-sonografia no diagnóstico de lesões malignas hepáticas foram: 75,5%, 56,1% e 86,7% respectivamente (Tabela 13).

Tabela 13 - Número de lesões detectadas por ultra-sonografia (US) e o diagnóstico histológico maligno e benigno ($p<0,001$).

	Histologia Nº (%)		TOTAL
	Maligna	Benigna	
US +	117	18	135
US -	38	23	61
TOTAL	155	41	196

A USIO detectou 186 (94,9%) das 196 lesões submetidas à análise histológica, sendo 38 (20,4%) delas, benignas. A sensibilidade, especificidade e valor preditivo positivo da USIO no diagnóstico de lesões

hepáticas malignas, tendo como padrão ouro a histologia, foram respectivamente: 95,5%, 7,3% e 79,6% (Tabela 14).

Tabela 14 - Número de lesões detectadas por ultra-sonografia intra-operatória (USIO) e o diagnóstico histológico maligno e benigno ($p=0,349$).

	Histologia Nº(%)		TOTAL
	Maligna	Benigna	
USIO +	148	38	186
USIO -	7	3	10
TOTAL	155	41	196

Dentre as 67 lesões submetidos à TC e análise histológica, a TC detectou 43 (64,2%) delas, sendo que 40 tiveram diagnóstico maligno e 3, benigno. Os valores calculados de sensibilidade, especificidade e valor preditivo positivo da TC no diagnóstico de lesões malignas hepáticas foram respectivamente: 75,5%, 78,6% e 93,0% (Tabela 15).

Tabela 15 - Número e porcentagem de nódulos avaliados por tomografia computadorizada (TC) e histologia, quanto ao diagnóstico maligno ($p=0,001$).

	Histologia Nº(%)		TOTAL
	Maligna	Benigna	
TC +	40	3	43
TC -	13	11	24
TOTAL	53	14	67

Dentre as 55 lesões submetidas à RM e análise histológica, a RM detectou 33 (60,0%) delas, sendo que 28 tiveram o diagnóstico maligno e 5, benigno. Os valores calculados de sensibilidade, especificidade e valor

preditivo positivo da RM no diagnóstico de lesões malignas hepáticas, tendo como padrão ouro a histologia, foram respectivamente: 63,6%, 54,5% e 84,8% (Tabela 16).

Tabela 16 - Número e porcentagem de lesões avaliadas por ressonância magnética (RM) e histologia, quanto ao diagnóstico maligno ($p=0,223$).

	Histologia Nº(%)		TOTAL
	Maligna	Benigna	
RM +	28	5	33
RM -	16	6	22
TOTAL	44	11	55

4.2.5 Influência do biótipo do paciente e da presença de infiltração gordurosa hepática na sensibilidade da US para detecção de lesões focais hepáticas

Não se observou diferença estatisticamente significativa entre a sensibilidade da US para detecção de lesões malignas hepáticas em pacientes obesos (80%) ou com $IMC < 30$ (74,4%), $p=0,68$; entre os pacientes com sobrepeso (71,4%) ou com $IMC < 25$ (84,0%), $p=0,1324$ (Tabelas 17, 18 e 20).

Tabela 17 - Número de lesões malignas e benignas detectadas por US entre os pacientes com IMC acima e abaixo de 30.

IMC	US	Histologia		TOTAL
		maligno	benigno	
< 30	US +	93	13	106
	US -	32	14	46
	TOTAL	125	27	152
≥ 30	US +	24	5	29
	US -	6	9	15
	TOTAL	30	14	44

Tabela 18 - Número de lesões malignas e benignas detectadas por US entre os pacientes com IMC acima e abaixo de 25.

IMC	US	Histologia		TOTAL
		maligno	benigno	
< 25	US +	42	5	47
	US -	8	4	12
	TOTAL	50	9	59
≥ 25	US +	75	13	88
	US -	30	19	49
	TOTAL	105	32	137

Entre pacientes com e sem infiltração gordurosa hepática também não se observou diferença estatisticamente significativa na sensibilidade da US na detecção de lesões focais hepáticas; com valores de 72,0% e 78,1%, respectivamente ($p=0,4919$) (Tabelas 19 e 20).

Tabela 19 - Número de lesões malignas e benignas detectadas por ultra-sonografia (US) entre os pacientes com e sem infiltração gordurosa hepática (IGH).

IGH	US	Histologia		TOTAL
		maligno	benigno	
Ausente	US +	68	3	71
	US -	19	6	25
	TOTAL	87	9	96
presente	US +	49	15	64
	US -	19	17	36
	TOTAL	68	32	100

Tabela 20 – Sensibilidade da ultra-sonografia (US) na detecção de lesões hepáticas, de acordo com o biótipo do paciente e da presença de infiltração gordurosa hepática (IGH).

	Sensibilidade US (%) (nº de lesões)	p
IMC < 30	74,4 (152)	
IMC >= 30	80,0 (44)	p=0,68
IMC < 25	84,0 (59)	
IMC >= 25	71,4 (137)	p=0,1324
IGH ausente	78,1 (96)	
IGH presente	72,0 (100)	p=0,4919

IMC = índice de massa corporal

4.2.6 Tamanho das lesões e sua detecção por US, TC, RM e USIO

Levando-se em conta as dimensões das lesões, a US, TC e RM detectaram menor número de lesões com até 15mm, em relação à detecção de lesões maiores que 15mm ou de todas as lesões, independente de suas dimensões (Tabela 21).

Tabela 21 - Distribuição do número de lesões de acordo com as dimensões e detecção pelos diferentes métodos diagnósticos: ultra-sonografia (US), ultra-sonografia intra-operatória (USIO), tomografia computadorizada (TC) e ressonância magnética (RM).

Dimensões da lesão (mm)	US		USIO		TC		RM	
	+	-	+	-	+	-	+	-
< = 15	57	61	112	6	7	16	11	25
> 15	101	22	117	6	39	10	29	6
TOTAL	158	83	229	12	46	26	40	31

Com base nesses achados e tendo como padrão-ouro a histologia, foi calculada a sensibilidade desses exames, sendo que a US, TC e RM apresentaram valores estatisticamente mais baixos para lesões com até 15mm, em relação às maiores que 15mm e à todas as lesões (Tabelas 22 e 23).

Tabela 22 - Valores de sensibilidade da ultra-sonografia (US), tomografia computadorizada (TC), ressonância magnética (RM) e ultra-sonografia intra-operatória (USIO) na detecção de lesões focais hepáticas, de acordo com suas dimensões e tendo como padrão-ouro a histologia

Dimensões (mm)	sensibilidade			
	US	TC	RM	USIO
< 15	55,3	28,5	31,5	92,3
> 16	90,1	87,8	84,6	97,8

Tabela 23 - Valores de sensibilidade da ultra-sonografia(US), tomografia computadorizada (TC), ressonância magnética (RM) e ultra-sonografia intra-operatória (USIO), para detecção de lesões focais hepáticas, de acordo com suas dimensões e tendo como padrão-ouro a histologia.

Método	sensibilidade	p
Todas as lesões		
US	75,5 (196)	
TC	75,5 (67)	0,87
RM	63,6 (55)	0,12
USIO	95,5 (196)	
Lesões < =15mm		
US	55,3 (96)	0,0050
TC	28,5 (23)	0,0131
RM	31,5 (26)	0,0391
USIO	92,3 (96)	0,5136

Apesar de a US mostrar valores de sensibilidade mais altos do que a TC e RM na detecção das lesões com até 15mm, esta diferença não foi estatisticamente significativa em relação à TC ($p=0,87$) ou à RM ($p=0,12$).

5 DISCUSSÃO

A ressecção de metástases hepáticas é considerada hoje tratamento seguro, uma vez que os avanços nas técnicas cirúrgicas e cuidados perioperatórios resultaram em taxas de morbidade relativamente baixas e índices de mortalidade em torno de 3%, em centros especializados (DIMICK et al. 2003; SIMMONDS et al. 2006).

Além disso, a indicação de metastectomia está bem estabelecida em pacientes com tumor neuroendócrino e CCR, sendo o CCR o de maior prevalência. Para outros tumores, a indicação de ressecção fica reservada a casos selecionados (DI CARLO 2006).

A seleção e planejamento cirúrgico dos pacientes se baseiam em exames de imagem, sendo a TC e RM os mais amplamente solicitados e estudados para este fim.

Devido a grande disponibilidade, menor custo e ausência de riscos, o Colégio Americano de Radiologia e alguns autores recomendam a US como primeiro exame de imagem no rastreamento de metástases hepáticas. Uma vez selecionados os pacientes candidatos à ressecção, ou seja, que não apresentam doença hepática disseminada; recomenda-se então o estudo do fígado por TC, RM e, a depender da disponibilidade o PET-CT, para estadiamento global (KINKEL et al. 2002; EBERHARDT et al. 2003; TCHELEPI e RALLS 2004; BIPAT et al. 2005).

Nos últimos 10 a 15 anos, com os avanços da TC, RM e o advento do Pet-CT, grande progresso tem sido feito para a avaliação de lesões focais hepáticas. Entretanto, apesar dessa evolução e do grande número de pesquisas envolvendo essas modalidades, a estratégia ideal para o estadiamento por imagem e planejamento cirúrgico hepáticos, ainda não está bem definida (BIPAT et al. 2005; ONG e LEEN 2007; LARSEN et al. 2007b).

Atualmente, o baixo valor que se confere à US na avaliação hepática, se baseia em estudos mais antigos, antes da era de equipamentos de nova geração, ou em estudos recentes, mas voltados para o uso do contraste ultra-sonográfico (WERNECKE et al. 1991; HAGSPIEGEL et al. 1995; QUAIA et al. 2006; KONOPKE et al. 2007). Este, apesar de mostrar resultados promissores na detecção de lesões focais hepáticas, apresenta limitações importantes, que serão discutidas a seguir.

Acreditando que a US convencional pode exercer importante papel tanto para detecção de lesões hepáticas como para o planejamento cirúrgico, o presente estudo teve por objetivo avaliar a eficácia deste exame na detecção das lesões do fígado e na condução da cirurgia para a ressecção destas, comparando seus achados com os da USIO e histologia.

A US tem aspectos limitantes bastante citados e conhecidos, como a dependência do operador e equipamento, biótipo do paciente e presença de infiltração gordurosa hepática (BRAGA et al. 2004; LARSEN et al. 2007a e b; ONG e LEEN 2007).

Neste estudo, os exames de US foram realizados com equipamentos de última geração, para avaliação exclusivamente hepática e por radiologista experiente em oncologia. Dessa forma, as limitações do operador e do equipamento foram contornadas.

As demais limitações, como o biótipo do paciente e IGH, foram analisadas separadamente nos pacientes dessa amostra, para avaliação objetiva da influência desses aspectos no exame. Não foram porém encontradas nesta amostra diferenças estatisticamente significativas nos valores de sensibilidade da US entre os grupos de pacientes com e sem infiltração gordurosa hepática ou entre os obesos ou com sobrepeso e os pacientes com peso normal.

Em relação à presença de IGH, este resultado pode ser explicado pelo fato do fígado hiperecogênico (relacionado à IGH) não prejudicar a detecção de lesões metastáticas, que habitualmente são hipoecogênicas (MIDDLETON 2002).

Além disto, em relação ao biótipo dos pacientes, acredita-se que a avaliação do fígado através da janela intercostal e subcostal, com manobras de inspiração e expiração profundas e decúbitos dorsal e lateral esquerdo, mesmo através da parede abdominal mais espessa ou sob a atenuação sonora provocada pela IGH, podem contornar essas limitações.

O estudo de PINTO (2006), realizado neste serviço, mostrou menor desempenho da US do abdome em pacientes obesos na avaliação do retroperitônio, pâncreas e hilo hepático, porém não se avaliou a detecção das lesões focais hepáticas.

Quanto à localização das lesões, nesta série mais da metade (55,6%) situava-se exclusivamente no lobo hepático direito, o que é esperado, uma vez que o volume deste pode corresponder a até 70% do volume total do órgão (VAUTHEY et al. 2000). Apesar disso, não foi encontrada diferença estatisticamente significativa na detecção de lesões, seja pela US (n=67), TC (n=24) ou RM (n=21), de acordo com sua localização, mostrando que esta não representa um fator limitante.

EBERHARDT et al. em 2003, ao empregar a US na avaliação de lesões pequenas (menores que 1,5cm) detectadas por TC, também não encontraram diferença significativa na detecção das lesões, seja pela presença de IGH ou da profundidade das lesões, porém em pacientes com maior biótipo, o índice de detecção das lesões foi menor. Estes autores avaliaram apenas lesões pequenas (1,5cm ou menores) e utilizaram a espessura da parede abdominal como indicador do biótipo, enquanto no presente estudo foram analisadas todas as lesões, independentemente de suas dimensões, e como indicador de biótipo foi utilizado o IMC. Estas diferenças de metodologia podem explicar a limitação encontrada por estes autores para a US, em pacientes com biótipo maior.

Sabe-se que a QT pode levar à lesão hepática em diferentes graus, desde a esteato-hepatite até insuficiência do órgão. Além disso, essa gama de lesões e conseqüentes alterações na textura hepática podem prejudicar a detecção das lesões (FONG e BENTREM 2006; KONOPKE et al. 2007).

Cerca de 70% dos pacientes desta amostra com IGH haviam sido submetidos à QT e, 80% dos pacientes tratados com QT apresentaram

esteatose hepática. Essa correlação parece bastante forte, apesar de não termos informação da droga utilizada ou do estado do fígado desses pacientes antes do tratamento. Dessa forma, não se pode inferir que a ocorrência da infiltração gordurosa hepática nestes pacientes tenha sido causada pela QT, mas favorece uma ligação desta à presença de IGH.

O diagnóstico de IGH foi determinado por US e histologia e, dessa forma, pode-se verificar a sensibilidade (73%), especificidade (87%) e valores preditivos positivo (90%) e negativo (66,7%) da US no diagnóstico de infiltração gordurosa hepática, tendo a histologia como padrão ouro. Estes resultados encontram-se de acordo com os relatados na literatura (PALMENTIERI et al. 2006; ALMEIDA et al. 2008).

Não foi objetivo deste estudo, avaliar o grau de infiltração gordurosa hepática ou correlacioná-lo com diagnóstico por imagem ou histologia. O estudo da influência da QT no desenvolvimento de IGH correlacionando as diferentes drogas e o padrão e grau de acometimento por imagem ou histologia merecem um estudo à parte.

Ainda como forma de contornar as limitações da US quanto à resolução de imagens utilizando recurso disponível e sem custos adicionais SCHACHERER et al. em 2006 avaliaram o uso rotineiro do transdutor linear de alta resolução (7,5MHz) complementando a US convencional com transdutor convexo de 3,5 MHz e encontraram novas lesões (entre 2 e 15mm) em 18,5% dos 157 pacientes de sua amostra.

No presente estudo o transdutor linear de alta resolução (5 a 12MHz), foi utilizado como técnica auxiliar e de forma dirigida para avaliação de

lesões superficiais já visualizadas pelo transdutor convexo de 2 a 5 MHz, e para melhor caracterização destas.

Nas últimas duas décadas a US tem sido alvo de estudos voltados ao contraste ultra-sonográfico, que têm mostrado maior sensibilidade e especificidade na avaliação das lesões focais hepáticas. Acredita-se que o contraste para uso ultra-sonográfico possa diminuir a distância entre a US e os métodos de imagem seccionais, a TC e RM com contraste, para avaliação do fígado (LEEN et al. 2004).

Na Europa o contraste para US já foi liberado e é utilizado em alguns centros (COSGROVE 2006; QUAIA et al. 2006; LEEN et al. 2006; DIETRICH et al. 2006), porém seu uso ainda não está disseminado, não tendo sido liberado pelo FDA (BRAGA et al. 2004; GREENBAUM et al. 2007) e não está contemplado nas recomendações de contrastes radiológicos pelo Colégio Americano de Radiologia (ACR 2008). Além disso, o contraste ultra-sonográfico confere maior complexidade e agrega custos ao exame (LEEN et al. 2004; 2006; DIETRICH et al. 2006; QUAIA et al. 2006; LARSEN et al. 2007a e b).

Não há ainda estudos que mostrem vantagens em relação ao custo-benefício no uso do contraste ultra-sonográfico. A US sem contraste por sua vez, tem custo entre três e 15 vezes menor do que a US com contraste ou a TC e a RM com contraste (LEEN et al. 2004).

Levando-se em conta que os resultados da US com contraste são comparáveis aos da TC e RM (ALBRECHT et al. 2003, 2004; QUAIA et al. 2006; COSGROVE 2006; DIETRICH et al. 2006; KONOPKE et al. 2007;

LARSEN et al. 2007a e b) e que as vantagens da US diante da TC e RM residem nas suas características não invasiva, de grande disponibilidade e baixo custo e, que é isenta de riscos, acreditamos que o uso do contraste ultra-sonográfico tiraria do método justamente seus benefícios, ainda que ofereça riscos muito baixos (BRANNIGAN et al. 2004; DIETRICH et al. 2006; KONOPKE et al. 2007). Além disso, não há dados consistentes na literatura que sugiram a substituição dos métodos seccionais pela US com contraste (LARSEN et al. 2007a e b).

Os agentes de contraste para US não fazem parte de protocolos para uso nesta instituição e tampouco fez parte deste estudo. Ainda assim, a US mostrou sensibilidade de 75,5% para a detecção de lesões hepáticas, e este valor encontra-se entre os mais altos na literatura (Tabela 1).

KINKEL et al. em 2002 realizaram meta-análise e avaliaram métodos não-invasivos na detecção de metástases hepáticas, incluindo nove trabalhos sobre a US (entre 1986 e 1996), envolvendo 509 pacientes. A sensibilidade ponderada para o método foi de 55%. Este valor, relativamente baixo, pode ser explicado em parte pelo fato de incluir trabalhos antigos, realizados com equipamentos de até quatro gerações anteriores aos atuais.

Na nossa revisão, valores mais altos de sensibilidade da US na detecção de lesões focais hepáticas (entre 69% e 84,6%), foram encontrados em trabalhos que utilizaram como padrão-ouro outros exames de imagem, como a TC e RM, e não os mais sensíveis, como USIO e histologia (ALBRECHT et al. 2003, 2004; DIETRICH et al. 2006).

À exceção de SOYER et al. que em 1993 encontrou sensibilidade de 67% para a US convencional, trabalhos que usaram como padrão-ouro a USIO ou a histologia (métodos mais precisos), encontraram valores relativamente mais baixos de sensibilidade da US: entre 39 e 55% (WERNECKE et al. 1991; HAGSPIEGEL et al. 1995; KINKEL et al. 2002; QUAIA et al. 2006).

No presente estudo, a USIO foi utilizada para comparação das lesões detectadas, com os demais métodos, e os achados de histologia como padrão-ouro, uma vez que, dispondo desses resultados, acreditamos que este é o padrão-ouro desejável para o estudo. Com base neste, o valor de sensibilidade encontrado da US na detecção das lesões hepáticas foi de 75,5%.

Em 25 (37,3%) pacientes os exames foram realizados por 2 radiologistas e o resultado foi dado por consenso. Entretanto, não foi possível manter essa análise para todos os pacientes por questões logísticas, já que se trata de exame em tempo real e a presença simultânea dos observadores não pode ser mantida num serviço de grande demanda e período extenso de funcionamento. Dessa forma a avaliação por US foi realizada por um mesmo observador na maior parte dos casos e assim foi considerada no trabalho.

Dentre 10 estudos da revisão que avaliaram a US na detecção de lesões focais hepáticas, apenas dois empregaram dois examinadores na avaliação ultra-sonográfica, sendo um deles (WERNECKE et al. 1991) na confecção dos exames e outro (SOYER et al. 1993) para leitura da gravação

do exame. Em seis estudos os exames foram realizados por um examinador (HAGSPIEGEL et al. 1995; ALBRECHT et al. 2003; QUAIA et al. 2006; KONOPKE et al. 2007; LARSEN et al. 2007a e b) e, em dois este aspecto não foi mencionado (ALBRECHT et al. 2004; GUIMARÃES et al. 2004).

Em 52,2% dos pacientes desta amostra a US detectou o mesmo número de lesões que a USIO. Esses resultados foram semelhantes aos encontrados por KONOPKE et al. que em 2007 detectaram o mesmo número de lesões entre a US e a USIO em cerca de 50% dos pacientes. Entretanto, o valor de sensibilidade da US para estes autores foi de 60%, mais baixa do que a relatada nesta série. O uso do contraste sonográfico e, como padrão-ouro a histologia e a USIO podem justificar o menor índice de sensibilidade da US convencional relatado por estes autores.

Deve-se ressaltar que a abordagem pré-operatória por imagem não dispensa a utilização da USIO, uma vez que essa ainda é responsável pela detecção de grande número de novas lesões (principalmente lesões pequenas) e por um número variável porém significativo de mudança de plano cirúrgico.

Nesta amostra, a USIO apresentou índices de sensibilidade mais elevados que a US, a TC e a RM (ainda que estes últimos não tenham sido o foco do estudo), e especialmente para lesões pequenas. A USIO foi também responsável pela mudança do plano cirúrgico em cerca de um quarto dos pacientes. Mesmo em trabalhos que se baseiam nos exames seccionais (TC e RM) para o planejamento cirúrgico, a USIO ainda atua como importante método na orientação do procedimento. WARD et al. em

2005 em sua amostra de 58 pacientes avaliados por tomografia computadorizada multi-detectores (TCMD) e RM com contraste encontraram taxa de mudança do plano cirúrgico em 8,6% deles após a avaliação por USIO. Este valor é considerado baixo, porém relevante, o que valoriza a forma de avaliação pré-operatória utilizada pelos autores (associação entre TCMD e RM), porém não dispensa o uso da USIO.

Apesar do reconhecido valor da USIO na detecção de novas lesões, na presente série, o diagnóstico de lesões suspeitas através da USIO e que posteriormente se confirmaram como benignas (20,4%), foi superior ao da US (13,3%).

Entre as lesões benignas detectadas por USIO, 29 tiveram diagnóstico de: fígado sem particularidades (14 lesões), esteatose (8 lesões) ou esteatose com fibrose ou hepatite reacional pós QT (7 lesões). Estas lesões foram diagnosticadas em 17 pacientes, sendo que 16 deles haviam sido submetidos à quimioterapia antes do procedimento, e treze apresentavam esteatose ao exame histológico. O valor elevado de falsos positivos pela USIO pode ser explicado em parte pela heterogeneidade da textura do parênquima hepático provocada pela QT e/ou esteatose, alterações estas já descritas e atribuídas à esteato-hepatite pós-quimioterapia (FONG e BENTREM 2006). Em 9 dos 17 pacientes, a presença de lesões novas detectadas pela USIO levou a mudança no plano cirúrgico, sendo esta mudança caracterizada por ampliação de segmentectomia para hepatectomia direita em um paciente e enucleação das novas lesões nos demais. Dessa forma, nesses pacientes essa

mudança não levou efetivamente a um prejuízo na conduta operatória, uma vez que foi mantido o intuito curativo da cirurgia.

Apesar do número de falsos positivos diagnosticados pela USIO, é importante ressaltar que nenhum paciente desta amostra foi submetido à ressecção em razão de lesões benignas. Além disso, quatro dessas lesões correspondiam provavelmente a lesões malignas após tratamento por quimioterapia, em que não se encontrou células neoplásicas viáveis. Estas lesões deveriam ter sido ressecadas uma vez que este é considerado seu tratamento definitivo (BENOIST et al. 2006).

Espera-se da USIO sensibilidade elevada, o que foi encontrado no estudo (95,5%). Mesmo com menor especificidade (7,3%), não se observou prejuízo na ressecabilidade das lesões malignas, uma vez que lesões suspeitas são facilmente confirmadas no ato operatório.

Relatos de lesões falso-positivas pela USIO não foram encontrados na literatura, exceto para fígados cirróticos (TORZILLI et al. 2004). Os estudos de lesões secundárias hepáticas avaliadas por USIO que se referem à presença de lesões falso-positivas, o fazem sem incluí-las na análise de seus dados, como TAMANDL et al. (2008). Estes autores não consideraram em seu estudo lesões novas detectadas pela USIO sem confirmação histológica de metástases. WERNECKE et al. em 1991, apesar de não terem como objetivo a avaliação da especificidade dos métodos de imagem no diagnóstico das lesões hepáticas, incluíram todas as lesões detectadas na avaliação intra-operatória, independente de sua origem maligna ou benigna, e lesões menores que 10mm profundas não foram confirmadas

histologicamente. Ainda assim, 22% das lesões analisadas nesta série foram benignas (entre cistos, hemangiomas e áreas focais de infiltração gordurosa).

A taxa de mudança do plano cirúrgico após a avaliação intra-operatória pode ser usada como índice da eficácia da estratégia diagnóstica pré-operatória.

Em quatro pacientes desta amostra, o plano cirúrgico definitivo pode ser baseado exclusivamente na US pré-operatória. Em dois, o plano definitivo foi efetivamente traçado pela US pré-operatória. Nestes pacientes a US detectou lesões não detectadas previamente por TC ou RM, que mediam 17 mm e 15 mm, e foram submetidas, respectivamente, à ressecção e radiofreqüência. Nos outros dois pacientes, a ressecção hepática foi suspensa por razões previamente visualizadas pela US, mas que necessitaram de confirmação cirúrgica. Em um paciente a US apontara para o envolvimento vascular (veia cava inferior) pela lesão metastática, que foi confirmado pela USIO, contra-indicando a ressecção. O quarto paciente, portador de GIST, tinha lesões disseminadas ao estudo por US, porém a TC mostrava duas lesões ressecáveis e o PET-CT mostrava captação de um único nódulo. O paciente foi levado à cirurgia, que confirmou os achados da US pré-operatória de lesões disseminadas e a hepatectomia foi suspensa. Desta forma, em dois dos seis pacientes desta amostra, em que a hepatectomia foi suspensa, a US poderia ter evitado a cirurgia.

Em 25,5% dos pacientes desta amostra o plano cirúrgico pré-operatório foi modificado após a realização da USIO. Entretanto, o intuito

curativo da cirurgia foi mantido em 91% dos pacientes. Em trabalho anterior realizado neste serviço a taxa de mudança do plano operatório com base na USIO foi semelhante (25,7%), com 88,6% das cirurgias com intuito curativo (COHEN et al. 2005).

Outros autores, avaliando em separado os diferentes métodos seccionais no planejamento da ressecção de metástases hepáticas, relatam índices variáveis de mudança do plano cirúrgico pré-operatório, após a USIO.

Autores que estudaram a RM na avaliação pré-operatória encontraram taxas variáveis de mudança do plano cirúrgico após a USIO, entre 4% (SAHANI et al. 2004) e 18 a 22,8% (ZACHERL et al. 2002; CONLON et al. 2003) dos pacientes, e aqueles que incluíram a TC nesta avaliação encontraram taxas de mudança do plano cirúrgico entre 8,6% (21) (quando associada à RM) e 41,3% (53) (quando associada à US).

VALLS et al. em 2002 com base no planejamento cirúrgico com TC helicoidal para 113 pacientes com CCR, relatam em 5,9% deles suspensão da hepatectomia após a avaliação por USIO, valor semelhante ao encontrado nesta amostra: 6 (9%) pacientes.

WARD et al. em 2005 mostraram que a associação de exames (TC e RM) apresentou taxa de mudança de plano cirúrgico baixa (8,6% dos pacientes) e sensibilidade elevada (91,1%) na detecção de lesões focais hepáticas, quando considerados os dois métodos em conjunto. Os autores sugerem que a associação de exames pode ser mais eficaz que um exame isolado na avaliação hepática pré-operatória.

A sensibilidade da US na detecção de lesões hepáticas nesta nossa amostra (75,5%) foi comparável à de resultados obtidos na literatura para os métodos seccionais e, o exame foi diretamente responsável pelo planejamento cirúrgico de quatro pacientes. Se tomarmos por base a idéia de WARD et al. (2005), será que a associação de US e TC ou US e RM seria mais eficaz e com menor custo na avaliação pré-operatória? Trabalhos controlados no futuro poderão responder a esta questão.

A cirurgia com intuito curativo foi realizada em 91% dos pacientes desta amostra, semelhante ao encontrado por JARNAGIN et al. em 2001 que, em 111 pacientes com estudos de imagem pré-operatórios não padronizados (dois entre US, TC, RM, PET ou arterio-porto CT) tiveram cirurgia com intuito curativo em 87% deles.

As taxas de mudança de plano cirúrgico nesta amostra se encontram dentro do relatado na literatura, entre as mais altas. Isto pode ser explicado pela rigidez com que foram julgadas as mudanças de plano cirúrgico (como o acréscimo de enucleação à cirurgia programada), porém os índices de cirurgia curativa permanecem satisfatórios.

Apesar de não fazer parte do objetivo principal deste estudo, a comparação da TC e da RM com a US, não mostrou diferença estatisticamente significativa em relação à média do número de lesões detectadas por paciente (US x TC, $p=0,941$ e US x RM, $p=0,022$). Ainda, os valores de sensibilidade dos métodos, com base na avaliação nódulo a nódulo, mostraram sensibilidade de 75,5% para a US, 75,5% para a TC e

63,6% para a RM, sem diferença estatisticamente significativa entre os métodos.

Este estudo não se focou nesses exames e eles não foram realizados em todos os pacientes ou de forma padronizada, o que representa limitação para sua análise. Porém foram selecionados para o estudo as TC e RM fornecidas pelos pacientes com qualidade técnica adequada, realizadas em prazo máximo de 40 dias antes da cirurgia. Além disso, sua análise foi feita através da leitura dos filmes, e não digital. Estes aspectos representam uma limitação à metodologia de avaliação, por outro lado refletem o dia-a-dia do cirurgião, que em última análise, desta maneira recebe os pacientes e seus respectivos exames em seu consultório e, com base nestes planeja a cirurgia.

Os valores de sensibilidade da TC encontrados nesta análise também estão dentro dos descritos na literatura, sendo que os estudos com equipamentos helicoidais e multidetectores tendem a mostrar valores mais altos: VALLS et al. em 2002: 82,5%; e ZACHERL et al. em 2002: 82,5%.

Os valores de sensibilidade da RM encontrados neste estudo também estão dentro dos relatados na literatura, porém entre os mais baixos e comparáveis aos dos estudos mais antigos. Esse achado pode ser explicado, além da falta de padronização dos exames, pelo pequeno número de exames analisados.

A comparação entre os resultados dos exames seccionais desta série com os de séries publicadas mostra que a busca ativa e prospectiva pode proporcionar melhores resultados do que quando os exames são realizados

na comunidade ou na rotina diária, ainda que dentro de padrões de qualidade aceitáveis.

Nesta amostra, a USIO detectou 95% das lesões menores que 15mm, a US 48%, a TC e a RM 30%, enquanto lesões maiores que 20mm foram detectadas em 93% dos pacientes por US, em 83% por TC e em 88% por RM. Além disso, o valor de sensibilidade da US caiu de 75,5% na avaliação global (de todas as lesões independentemente de suas dimensões) para 55,3% para lesões menores que 15mm, da TC de 75,5% para 28,5% e da RM de 63,6% para 31,5%.

Todos os métodos apresentaram sensibilidade mais baixa para lesões pequenas, entretanto devemos destacar que entre eles a US foi o exame mais sensível, no entanto sem diferença estatisticamente significativa.

A limitação no diagnóstico de lesões focais hepáticas por métodos de imagem relacionada ao tamanho das lesões é conhecida.

WERNECKE et al. em 1991 avaliaram US, TC e RM na detecção de lesões focais hepáticas em 75 pacientes consecutivos, tendo como padrão-ouro os achados cirúrgicos, USIO, biópsia ou seguimento e, encontraram sensibilidade para US, TC e RM de 53%, 68% e 63%, respectivamente. Esses valores ficaram mais baixos quando se considerou lesões pequenas (menores que 1 cm): 20%, 49% e 31%.

WARD et al. em 2005 estudando TC e RM com diferentes técnicas também encontraram que todas as lesões não detectadas por quaisquer métodos ou técnicas, eram menores que 1,0cm.

ONISHI et al. em 2006 ao avaliarem em separado e conjuntamente a TCMD e RM com contraste super-paramagnético em 38 pacientes, obtiveram redução importante nos índices de sensibilidade para esses dois exames nas lesões menores que 10mm (45%), em comparação aos resultados envolvendo todas as lesões (59%) ou lesões maiores que 10mm (89%).

Nesta amostra, entre as 96 lesões menores que 15 mm, 31 (32,2%) correspondiam a lesões benignas, e todas elas foram detectadas pela USIO e avaliadas como suspeitas. Entre as 64 lesões menores que 10mm, 42 (65,6%) correspondiam a lesões malignas. Proporção menor de lesões malignas entre lesões pequenas foi descrita por SCHWARTZ et al. em 1999 (11,6% de lesões malignas entre lesões menores que 10mm) e por JANG et al. (2002) (21,2% de metástases entre lesões menores que 15mm).

Estas diferenças podem ser explicadas pelo fato de estes autores terem usado como um dos critérios de benignidade a estabilidade das lesões em exames de seguimento, enquanto no presente estudo o diagnóstico foi histológico.

A estratégia ideal para seleção e planejamento cirúrgico de pacientes com lesões hepáticas ressecáveis ainda é alvo de discussão na literatura. A abordagem multi-modalidade é sugerida devido à ausência de evidências consistentes quanto à superioridade de um método diagnóstico em relação a outro, seja a TCMD, RM ou US com contraste (LARSEN et al. 2007a; ONG e LEEN 2007).

Neste estudo, os valores de sensibilidade encontrados para a US na detecção de lesões focais hepáticas foram elevados, e a contribuição da US para a decisão cirúrgica foi relevante em apenas quatro pacientes, sendo que em dois, a cirurgia poderia não ter sido realizada com base apenas nesses achados.

Desta forma, é possível inferir que em equipamentos de última geração e com examinador experiente, a US para avaliação hepática pré-operatória pode mostrar resultados satisfatórios, mesmo em pacientes obesos e com infiltração gordurosa hepática, tratados ou não com quimioterapia.

Além disso esse exame pode representar uma alternativa valiosa para avaliação de pacientes com insuficiência renal, nos quais há contra-indicação de injeção do contraste iodado e o risco de desenvolvimento da fibrose sistêmica nefrogênica, relacionada ao uso do gadolínio (MARCKMANN 2008).

Com base nos resultados apresentados, acreditamos que a US deva ser incluída nesse arsenal (aliada a um método seccional), já que apresenta índices de sensibilidade elevados, importantes qualidades em relação aos custos e aplicabilidade e não representa quaisquer riscos quanto ao uso de contraste ou radiação ionizante.

Deve-se ressaltar, que não há na literatura evidências que mostrem que a US, com ou sem contraste, substitua os métodos seccionais na avaliação hepática pré-operatória, uma vez que estes últimos permitem reconstruções multiplanares e são de interpretação mais fácil e direta pelos

cirurgiões, além de avaliarem a cavidade abdominal e presença de linfonodos melhor que a US (LARSEN et al. 2007b).

O método seccional que, associado a US tem o melhor desempenho na avaliação hepática pré-operatória, ainda deve ser determinado, fazendo-se necessário trabalho prospectivo comparando esses métodos e a associação deles na abordagem do paciente candidato à ressecção de lesões hepáticas.

6 CONCLUSÕES

No que se refere à ultra-sonografia hepática pré-operatória pode-se concluir que esta mostrou sensibilidade elevada na avaliação pré-operatória hepática e foi útil na conduta cirúrgica dos pacientes.

Nesta casuística, a presença de infiltração gordurosa hepática, obesidade ou sobrepeso não interferiram na sensibilidade da ultra-sonografia na detecção de lesões hepáticas.

A ultra-sonografia apresentou resultados semelhantes aos dos métodos seccionais na detecção das lesões focais hepáticas.

A US merece voltar ao foco de estudos voltados à abordagem pré-operatória por imagem do fígado.

7 REFERÊNCIAS BIBLIOGRÁFICAS

Abdalla EK, Ribero D, Pawlik TM, et al. Resection of hepatic colorectal metastases involving the caudate lobe: perioperative outcome and survival. **J Gastrointest Surg** 2007; 11:66-72.

Albrecht T, Blomley MJ, Burns PN, et al. Improved detection of hepatic metastases with pulse-inversion US during the liver-specific phase of SHU 508A: multicenter study. **Radiology** 2003; 227:361-70.

Albrecht T, Hohmann J, Oldenburg A, Skrok J, Wolf KJ. Detection and characterization of liver metastases. **Eur Radiol** 2004; 14(Suppl 8):25-33.

Almeida AM, Cotrim HP, Barbosa DB, et al. Fatty liver disease in severe obese patients: diagnostic value of abdominal ultrasound. **World J Gastroenterol** 2008; 14:1415-8.

Benoist S, Brouquet A, Penna C, et al. Nordlinger B. Complete response of colorectal liver metastases after chemotherapy: does it mean cure? **J Clin Oncol** 2006; 24:3939-45.

Bipat S, Van Leeuwen MS, Comans EF, et al. Colorectal liver metastases: CT, MR imaging, and PET for diagnosis-meta-analysis. **Radiology** 2005; 237:123-31.

Bipat S, Van Leeuwen MS, Ijzermans JN, Bossuyt PM, Greve JW, Stoker J. Imaging and treatment of patients with colorectal liver metastases in the Netherlands: a survey. **Neth J Med** 2006; 64:147-51.

Braga L, Guller U, Semelka RC. Modern hepatic imaging. **Surg Clin North Am** 2004; 84:375-400.

Brannigan M, Burns PN, Wilson SR. Blood flow patterns in focal liver lesions at microbubble-enhanced US. **Radiographics** 2004; 24:921-35.

Cervone A, Sardi A, Conaway GL. Intraoperative ultrasound (IOUS) is essential in the management of metastatic colorectal liver lesions. **Am Surg** 2000; 66:611-5.

Charboneau JW. There is a hyperechoic mass in the liver: what does it mean? Cooperbeg PL, editor. **2002 syllabus categorical course in diagnostic radiology: findings at us – what do they mean?** Chicago: RSNA; 2002. p.73-8.

Choti MA, Sitzmann JV, Tiburi MF, et al. Trends in long-term survival following liver resection for hepatic colorectal metastases. **Ann Surg** 2002; 235:759-66.

Cohen MP, Machado MA, Herman P. The impact of intra operative ultrasound in metastases liver surgery. **Arq Gastroenterol** 2005; 42:206-12.

Conlon R, Jacobs M, Dasgupta D, Lodge JP. The value of intraoperative ultrasound during hepatic resection compared with improved preoperative magnetic resonance imaging. **Eur J Ultrasound** 2003; 16:211-6.

Cosgrove D. Ultrasound contrast agents: an overview. **Eur J Radiol** 2006; 60:324-30.

Di Carlo I. Liver surgery for noncolorectal nonneuroendocrine metastases. **HPB** 2006; 8:83-4.

Dietrich CF, Kratzer W, Strobe D, et al. Assessment of metastatic liver disease in patients with primary extrahepatic tumors by contrast-enhanced sonography versus CT and MRI. **World J Gastroenterol** 2006; 12:1699-705.

Dimick JB, Pronovost PJ, Cowan Jr JA, Lipsett PA. Postoperative complication rates after hepatic resection in Maryland hospitals. **Arch Surg** 2003; 138:41-6.

Eberhardt SC, Choi PH, Bach AM, Funt SA, Felderman HE, Hann LE. Utility of sonography for small hepatic lesions found on computed tomography in patients with cancer. **J Ultrasound Med** 2003; 22:335-43.

Fong Y, Blumgart LH, Cohen AM. Surgical treatment of colorectal metastases to the liver. **CA Cancer J Clin** 1995; 45:50-62.

Fong Y, Bentrem DJ. CASH (chemotherapy-associated steatohepatitis) costs. **Ann Surg** 2006; 243:8-9.

Guimarães CM, Correia MM, Baldisserotto M, Queiroz EPC, JF. Intraoperative ultrasonography of the liver in patients with abdominal tumors: a new approach. **J Ultrasound Med** 2004; 23:1549-55.

Greenbaum L, Burns P, Copel J, et al. American Institute of Ultrasound in Medicine recommendations for contrast-enhanced liver ultrasound imaging clinical trials. **J Ultrasound Med** 2007; 26:705-16.

Gurusamy KS, Imber C, Davidson BR. Management of the hepatic lymph nodes during resection of liver metastases from colorectal cancer: a systematic review. **HPB Surg** 2008; 2008:684-150.

Hagspiel KD, Neidl KFW, Eichenberger AC, Weder W, Marincek B. Detection of liver metastases: comparison of superparamagnetic iron oxide-enhanced and unenhanced MR imaging at 1.5 T with dynamic CT, intraoperative US, and percutaneous US. **Radiology** 1995; 196:471-8.

Jang HJ, Lim HK, Lee WJ, Lee SJ, Yun JY, Choi D. Small hypoattenuating lesions in the liver on single-phase helical CT in preoperative patients with gastric and colorectal cancer: prevalence, significance, and differentiating features. **J Comput Assist Tomogr** 2002; 26:718-24.

Jarnagin WR, Bach AM, Winston CB, et al. What is the yield of intraoperative ultrasonography during partial hepatectomy for malignant disease? **J Am Coll Surg** 2001; 192:577-83.

Kinkel K, Lu Y, Both M, Warren RS, Thoeni RF. Detection of hepatic metastases from cancers of the gastrointestinal tract by using noninvasive imaging methods (US, CT, MR IMAGING, PET): a meta-analysis. **Radiology** 2002; 224:748-56.

Konopke R, Kersting S, Bergert H, et al. Contrast-enhanced ultrasonography to detect liver metastases: a prospective trial to compare transcutaneous unenhanced and contrast-enhanced ultrasonography in patients undergoing laparoscopy. **Int J Colorectal Dis** 2007; 22:201-7.

Larsen LP, Rosenkilde M, Christensen H, et al. Can contrast-enhanced ultrasonography replace multidetector-computed tomography in the detection of liver metastases from colorectal cancer? **Eur J Radiol** 2007a; 7. [Epub ahead of print]

Larsen LP, Rosenkilde M, Christensen H, et al. The value of contrast enhanced ultrasonography in detection of liver metastases from colorectal cancer: a prospective double-blinded study. **Eur J Radiol** 2007b; 62:302-7.

Leen E, Moug SJ, Horgan P. Potential impact and utilization of ultrasound contrast media. **Eur Radiol** 2004; 14(Suppl 8):16-24.

Leen E, Ceccotti P, Moug SJ, et al. Potential value of contrast-enhanced intraoperative ultrasonography during partial hepatectomy for metastases: an essential investigation before resection? **Ann Surg** 2006; 243:236-40.

Leelaudomlipi S, Sugawara Y, Kaneko J, Matsui Y, Ohkubo T, Makuuchi M. Volumetric analysis of liver segments in 155 living donors. **Liver Transpl** 2002; 8:612-4.

Machado MM, Rosa ACF, Cerri GG. Doenças hepáticas difusas, hipertensão portal e transplante de fígado. In: Cerri GG, Oliveira IRS, editores. **Ultrasonografia abdominal**. Rio de Janeiro: Revinter; 2002. p.55-124.

Marckmann P. Nephrogenic systemic fibrosis: epidemiology update. **Curr Opin Nephrol Hypertens** 2008; 17:315-9.

Middleton WD. There are nonhyperechoic lesions in the liver: what does that mean? In: Cooperberg PL, editor. **2002 syllabus categorical course in diagnostic radiology: findings at us what do they mean?** Chicago: RSNA; 2002. p.79-90.

[NIH] National Institutes of Health. Clinical guidelines on identification, evaluation, and treatment of over weight and obesity in adults: the evidence report. **Obes Res** 1998; 6(suppl2):51S-209S.

Obuz F, Oksuzler M, Secil M, Sagol O, Karademir S, Astarcioglu H. Efficiency of MR imaging in the detection of malignant liver lesions. **Diagn Interv Radiol** 2006; 12:17-21.

Ohlsson B, Tranberg KG, Lundstedt C, Ekberg H, Hederstrom E. Detection of hepatic metastases in colorectal cancer: a prospective study of laboratory and imaging methods. **Eur J Surg** 1993; 159:275-81.

Ong KO, Leen E. Radiological staging of colorectal liver metastases. **Surg Oncol** 2007; 16:7-14.

Onishi H, Murakami T, Kim T, et al. Hepatic metastases: detection with multi-detector row CT, SPIO-enhanced MR imaging, and both techniques combined. **Radiology** 2006; 239:131-8.

Paley M, Ros P. Hepatic Metastases. **Radiol Clin N Am** 1998; 36:349-64.

Palmentieri B, Sio I, La Mura V, et al. The role of bright liver echo pattern on ultrasound B-mode examination in the diagnosis of liver steatosis. **Dig Liver Dis** 2006; 38:485-9.

Pinto PNV. **Estudo comparativo da influência do preparo na US do abdome num serviço de oncologia**. São Paulo; 2006. [Dissertação de Mestrado-Fundação Antônio Prudente].

Prokop M, Van der Molen AJ. Liver. In: Prokop M, Galanski M, editors. **Spiral and multislice computed tomography of the body**. Stuttgart: Thieme; 2003. p.405-75.

Quaia E, D'Onofrio M, Palumbo A, Rossi S, Bruni S, Cova M. Comparison of contrast-enhanced ultrasonography versus baseline ultrasound and contrast-enhanced computed tomography in metastatic disease of the liver: diagnostic performance and confidence. **Eur Radiol** 2006; 16:1599-609.

Ros PR. Malignant liver tumors. In: Gore RMG, Levine MS, Laufer I, editors. **Textbook of gastrointestinal radiology**. Philadelphia: W. B. Saunders; 1994. p.1897-946.

Sahani DV, Kalva SP, Tanabe KK, et al. Intraoperative us in patients undergoing surgery for liver neoplasms: comparison with MR imaging. **Radiology** 2004; 232:810-4.

Sarmiento JM, Heywood G, Rubin J, Ilstrup DM, Nagorney DM, Que FG. Surgical treatment of neuroendocrine metastases to the liver: a plea for resection to increase survival. **J Am Coll Surg** 2003;197:29-37.

Schacherer D, Wrede C, Obermeier F, Scholmerich J, Schlottmann K, Klebl F. Comparison of low and high frequency transducers in the detection of liver metastases. **Dig Liver Dis** 2006; 38:677-82.

Schwartz LH, Gandras EJ, Colangelo SM, Ercolani MC, Panicek DM. Prevalence and importance of small hepatic lesions found at CT in patients with cancer. **Radiology** 1999; 210:71-4.

Semelka R. Wilber K. Braga L. Diagnostic approach to protocoling and interpreting MR studies of the abdomen and pelvis. In: Semelka R, editor. **Abdominal – pelvic MRI**. New York: Wiley-Liss; 2002. p.1-31.

Simmonds PC, Primrose JN, Colquitt JL, Garden OJ, Poston GJ, Rees M. Surgical resection of hepatic metastases from colorectal cancer: a systematic review of published studies. **Br J Cancer** 2006; 94:982-99.

Soyer P, Elias D, Zeitoun G, Roche A, Levesque M. Surgical treatment of hepatic metastases: impact of intraoperative sonography. **AJR Am J Roentgenol** 1993; 160:511-4.

Tamandl D, Herberger B, Gruenberger B, et al. Adequate preoperative staging rarely leads to a change of intraoperative strategy in patients undergoing surgery for colorectal cancer liver metastases. **Surgery** 2008; 143:648-57.

Tchelepi H, Ralls PW. Ultrasound of focal liver masses. **Ultrasound Q** 2004; 20:155-69.

Torzilli G, Del Fabbro D, Olivari N, Calliada F, Montorsi M, Makuuchi M. Contrast-enhanced ultrasonography during liver surgery. **Br J Surg** 2004; 91:1165-7.

Torzilli G, Montorsi M, Donadon M, et al. "Radical but conservative" is the main goal for ultrasonography-guided liver resection: prospective validation of this approach. **J Am Coll Surg** 2005; 201:517-28.

Valls C, Andía E, Sánchez A, et al. Hepatic metastases from colorectal cancer: preoperative detection and assesment of resectability with helical CT. **Radiology** 2002; 218:55-60.

Vauthey JN, Chaoui A, Do KA, et al. Standardized measurement of the future liver remnant prior to extended liver resection: methodology and clinical associations. **Surgery** 2000; 127:512-9.

Ward J, Robinson PJ, Guthrie JA, et al. Liver metastases in candidates for hepatic resection: comparison of helical CT and gadolinium- and SPIO-enhanced MR imaging. **Radiology** 2005; 237:170-80.

Wernecke K, Rummeny E, Bongartz G, et al. Detection of hepatic masses in patients with carcinoma: comparative sensitivities of sonography, CT, and MR imaging. **AJR Am J Roentgenol** 1991; 157:731-9.

Zacherl J, Scheuba C, Imhof M, et al. Current value of intraoperative sonography during surgery for hepatic neoplasms. **World J Surg** 2002; 26:550-4.

Livros Grátis

(<http://www.livrosgratis.com.br>)

Milhares de Livros para Download:

[Baixar livros de Administração](#)

[Baixar livros de Agronomia](#)

[Baixar livros de Arquitetura](#)

[Baixar livros de Artes](#)

[Baixar livros de Astronomia](#)

[Baixar livros de Biologia Geral](#)

[Baixar livros de Ciência da Computação](#)

[Baixar livros de Ciência da Informação](#)

[Baixar livros de Ciência Política](#)

[Baixar livros de Ciências da Saúde](#)

[Baixar livros de Comunicação](#)

[Baixar livros do Conselho Nacional de Educação - CNE](#)

[Baixar livros de Defesa civil](#)

[Baixar livros de Direito](#)

[Baixar livros de Direitos humanos](#)

[Baixar livros de Economia](#)

[Baixar livros de Economia Doméstica](#)

[Baixar livros de Educação](#)

[Baixar livros de Educação - Trânsito](#)

[Baixar livros de Educação Física](#)

[Baixar livros de Engenharia Aeroespacial](#)

[Baixar livros de Farmácia](#)

[Baixar livros de Filosofia](#)

[Baixar livros de Física](#)

[Baixar livros de Geociências](#)

[Baixar livros de Geografia](#)

[Baixar livros de História](#)

[Baixar livros de Línguas](#)

[Baixar livros de Literatura](#)
[Baixar livros de Literatura de Cordel](#)
[Baixar livros de Literatura Infantil](#)
[Baixar livros de Matemática](#)
[Baixar livros de Medicina](#)
[Baixar livros de Medicina Veterinária](#)
[Baixar livros de Meio Ambiente](#)
[Baixar livros de Meteorologia](#)
[Baixar Monografias e TCC](#)
[Baixar livros Multidisciplinar](#)
[Baixar livros de Música](#)
[Baixar livros de Psicologia](#)
[Baixar livros de Química](#)
[Baixar livros de Saúde Coletiva](#)
[Baixar livros de Serviço Social](#)
[Baixar livros de Sociologia](#)
[Baixar livros de Teologia](#)
[Baixar livros de Trabalho](#)
[Baixar livros de Turismo](#)