

**RONALDO NONOSE**

**AVALIAÇÃO DO PADRÃO DE EXPRESSÃO E DO CONTEÚDO DE  
MUCINAS NA MUCOSA CÓLICA EM MODELO EXPERIMENTAL DE COLITE  
DE EXCLUSÃO: ESTUDO EM RATOS**

Tese apresentada ao Curso de Pós-Graduação em Ciências da Saúde da Universidade São Francisco para a obtenção do Título de Mestre em Ciências da Saúde.

**Bragança Paulista  
2009**

# **Livros Grátis**

<http://www.livrosgratis.com.br>

Milhares de livros grátis para download.

**RONALDO NONOSE**

**AVALIAÇÃO DO PADRÃO DE EXPRESSÃO E DO CONTEÚDO DE  
MUCINAS NA MUCOSA CÓLICA EM MODELO EXPERIMENTAL DE COLITE  
DE EXCLUSÃO: ESTUDO EM RATOS**

**Bragança Paulista**

**2009**

**RONALDO NONOSE**

**AVALIAÇÃO DO PADRÃO DE EXPRESSÃO E DO CONTEÚDO DE  
MUCINAS NA MUCOSA CÓLICA EM MODELO EXPERIMENTAL DE COLITE  
DE EXCLUSÃO: ESTUDO EM RATOS**

Dissertação apresentada ao Curso de Pós-Graduação *Stricto Sensu* em Ciências da Saúde da Universidade São Francisco (USF) para a obtenção do Título de Mestre em Ciências da Saúde.

**Área de Concentração:** Ciências da Saúde

**Orientador:** Prof. Dr. Carlos Augusto Real  
Martinez


**Bragança Paulista**


**2009**





UNIVERSIDADE  
SÃO FRANCISCO

NONOSE, Ronaldo. "Avaliação do Padrão de Expressão e do Conteúdo de Mucinas na Mucosa Cólica em Modelo Experimental de Colite de Exclusão: Estudos em Ratos". Dissertação defendida e aprovada no programa de Pós Graduação *Stricto Sensu* em Ciências da Saúde da Universidade São Francisco em vinte e seis de Agosto de 2009 pela Banca examinadora constituída pelos professores:

  
\_\_\_\_\_  
Prof. Dr. Carlos Augusto Real Martinez- Orientador e Presidente  
Universidade São Francisco

  
\_\_\_\_\_  
Prof. Dr. Rogério Tadeu Palma  
Hospital do Servidor Público Estadual de São Paulo

  
\_\_\_\_\_  
Profª. Drª. Denise Gonçalves Priolli  
Universidade São Francisco



## **Banca Examinadora da Dissertação de Mestrado**

---

**Orientador:** Prof. Dr. Carlos Augusto Real Martinez

---

### **Membros Titulares:**

---

1. Prof. Dr. Carlos Augusto Real Martinez

---

2. Prof. Dr. Rogério Tadeu Palma

---

3. Profa. Dra. Denise Gonçalves Priolli

---

### **Membros suplentes:**

---

Prof. Dr. René Crepaldi Filho

---

Prof. Dr. Marcelo Lima Ribeiro

---

**Programa de Pós-Graduação Strictu Sensu em Ciências da Saúde da  
Universidade São Francisco.**

**Data: 26/08/2009**

## DEDICATÓRIA

**Aos meus pais, Eliza e Jorge**

Meu reconhecimento e minha admiração  
por tudo o que fizeram por mim.

Muito obrigado.

**Ao meu irmão, Nilson**

Que me acompanha desde sempre,  
ensinando-me a convivência.

## **DEDICATÓRIA**

### **A minha Juliana**

Obrigado por sempre estar ao meu lado, muitas vezes,  
me reconduzindo à meta, principalmente nos  
momentos de desânimo.

Agradeço por fazer parte da nossa vida.



## **DEDICATÓRIA**

**Ao Professor Carlos Augusto Real Martinez,**

Que me pegou pela mão e me ensinou os primeiros passos na arte da cirurgia e da pesquisa. Mais que meu chefe, um amigo, um Pai em todas as etapas da minha formação profissional e pessoal. Minha sincera e eterna gratidão.

*“O homem é mortal por seus temores e imortal por  
seus desejos.”*

*Pitágoras*

## AGRADECIMENTOS

Aos professores **DENISE GONÇALVES PRIOLLI, IZILDA APARECIDA CARDINALLI e JOSÉ AIRES PEREIRA** pelas análises morfométricas e técnicas histológicas realizadas durante o estudo;

Aos acadêmicos, **ANA PAULA PIMENTEL SPADARI e FELIPE RODRIGUES MÁXIMO**, pela amizade e pelo inestimável auxílio em todas as etapas experimentais envolvidas neste estudo;

Ao Sr. **FABIANO SIALOVICKS** pela colaboração no **LABORATÓRIO CENTRAL DA UNIVERSIDADE SÃO FRANCISCO**;

Aos funcionários do **BIOTÉRIO CENTRAL DA UNIVERSIDADE SÃO FRANCISCO** pelo primoroso cuidado com os animais de experimentação.

A **FUNDAÇÃO DE AMPARO E PESQUISA DO ESTADO DE SÃO PAULO (FAPESP)** pelo financiamento do presente estudo.

Aos professores e funcionários do **PROGRAMA DE PÓS-GRADUAÇÃO EM CIÊNCIAS DA SAÚDE DA UNIVERSIDADE SÃO FRANCISCO, BRAGANÇA PAULISTA**, pela oportunidade da concretização deste.

A **UNIVERSIDADE SÃO FRANCISCO**, por proporcionar meu crescimento profissional e pessoal.

## SUMÁRIO

LISTA DE FIGURAS

LISTA DE ABREVIATURAS E SÍMBOLOS

RESUMO

ABSTRACT

<b>1. INTRODUÇÃO.....</b>	<b>18</b>
<b>2. REVISÃO DA LITERATURA.....</b>	<b>24</b>
2.1 – Colite de exclusão.....	24
2.2 – Modelos experimentais de colite de exclusão.....	32
2.3 – Morfometria computadorizada .....	37
2.4 – Mucinas.....	39
<b>3. OBJETIVOS.....</b>	<b>48</b>
<b>4. MATERIAL E MÉTODOS.....</b>	<b>49</b>
4.1 – Animal de experimentação.....	49
4.2 – Grupos experimentais.....	49
4.3 – Etapa pré-operatória.....	49
4.4 – Anestesia .....	50
4.5 – Técnica operatória .....	50
4.6 – Pós-operatório.....	52
4.7 – Sacrifício dos animais.....	54
4.8 – Confeção dos blocos de parafina.....	55
4.9 – Técnicas de coloração.....	55
4.9.1 – Hematoxilina-eosina.....	56
4.9.2 – Periódico Ácido de Schiff.....	56
4.9.3 – Alcian-blue.....	59
4.9.4 – Diamina de ferro alto/alcian-blue.....	61
4.10 – Morfometria computadorizada.....	66
4.11 – Método estatístico.....	68
<b>5. RESULTADOS.....</b>	<b>69</b>
5.1 – Diagnóstico histológico de colite.....	69
5.2 – Padrão de expressão das mucinas neutras.....	71
5.3 – Padrão de expressão das mucinas ácidas.....	72
5.4 – Padrão de expressão das sulfomucinas.....	73
5.5 – Padrão de expressão das sialomucinas.....	74
5.6 – Variação da expressão das mucinas neutras.....	75
5.7 – Variação da expressão das mucinas ácidas.....	76

5.8 – Variação da expressão das sulfomucinas.....	77
5.9 – Variação da expressão das sialomucinas.....	78
<b>6. DISCUSSÃO.....</b>	<b>79</b>
6.1 – Quanto ao Método.....	79
6.1.1 – Aspectos éticos da pesquisa.....	79
6.1.2 – Animal de experimentação.....	79
6.1.3 – Fase pré-operatória.....	81
6.1.4 – Anestesia.....	82
6.1.5 – Técnica operatória.....	83
6.1.6 – Preparo mecânico do cólon excluso.....	85
6.1.7 – O reparo anatômico para a secção do cólon.....	86
6.1.8 – O tempo excluso de trânsito.....	88
6.1.9 – Padronização do local de coleta do material.....	90
6.1.10 – Técnicas de coloração.....	90
6.2 – Quanto aos resultados.....	93
<b>7. CONCLUSÕES.....</b>	<b>105</b>
<b>8. REFERÊNCIAS BIBLIOGRÁFICAS.....</b>	<b>106</b>

**FONTES CONSULTADAS**

**ANEXOS**

## LISTA DE FIGURAS

<b>FIGURA 1</b> – Identificação da placa de Peyer (seta) como reparo anatômico.....	<b>51</b>
<b>FIGURA 2</b> – Ligadura da artéria marginal no ponto de secção do cólon.....	<b>51</b>
<b>FIGURA 3</b> – Limpeza mecânica anterógrada do cólon excluído de trânsito fecal.....	<b>53</b>
<b>FIGURA 4</b> – Aspecto final da parede abdominal após confecção dos estomas.....	<b>53</b>
<b>FIGURA 5</b> – Expressão de mucinas neutras nas células caliciformes da mucosa cólica de segmento provido de trânsito intestinal (PAS – 200x).....	<b>58</b>
<b>FIGURA 6</b> – Expressão de mucinas neutras nas células caliciformes da mucosa cólica de segmento desprovido de trânsito intestinal por 12 semanas (PAS – 200x).....	<b>58</b>
<b>FIGURA 7</b> – Expressão de mucinas ácidas nas células caliciformes da mucosa cólica de segmento provido de trânsito intestinal. (AB – 100x).....	<b>60</b>
<b>FIGURA 8</b> – Expressão de mucinas ácidas nas células caliciformes da mucosa cólica de segmento desprovido de trânsito intestinal por 12 semanas (AB – 100x).....	<b>60</b>
<b>FIGURA 9</b> – Expressão de sulfomucinas (marrom) e sialomucinas (azul) nas células caliciformes da mucosa cólica. Grupo controle após seis semanas da realização da laparotomia. (HIDAB – 100x).....	<b>62</b>
<b>FIGURA 10</b> – Expressão de sulfomucinas (marrom) e sialomucinas (azul) nas células caliciformes da mucosa cólica. Grupo controle após 18 semanas da realização da laparotomia. (HIDAB – 100x).....	<b>62</b>
<b>FIGURA 11</b> – Expressão de sulfomucinas (marrom) e sialomucinas (azul) nas células caliciformes da mucosa cólica. Segmento provido de trânsito após seis semanas da realização da colostomia. (HIDAB – 100x).....	<b>63</b>
<b>FIGURA 12</b> – Expressão de sulfomucinas (marrom) e sialomucinas (azul) nas células caliciformes da mucosa cólica. Segmento desprovido de trânsito após seis semanas da realização da colostomia. (HIDAB – 100x).....	<b>63</b>
<b>FIGURA 13</b> – Expressão de sulfomucinas (marrom) e sialomucinas (azul) nas células caliciformes da mucosa cólica. Segmento provido de trânsito após 12 semanas da realização da colostomia. (HIDAB – 100x).....	<b>64</b>
<b>FIGURA 14</b> – Expressão de sulfomucinas (marrom) e sialomucinas (azul) nas células caliciformes da mucosa cólica. Segmento desprovido de trânsito após seis semanas da realização da colostomia. (HIDAB – 100x).....	<b>64</b>
<b>FIGURA 15</b> – Expressão de sulfomucinas (marrom) e sialomucinas (azul) nas células caliciformes da mucosa cólica de segmento provido de trânsito intestinal. (HIDAB – 100x).	<b>65</b>
<b>FIGURA 16</b> – Expressão de sulfomucinas (marrom) e sialomucinas (azul) nas células caliciformes da mucosa cólica de segmento desprovido de trânsito intestinal por 18 semanas (HIDAB – 100x).....	<b>65</b>
<b>FIGURA 17</b> – Sistema utilizado para a análise de imagem assistida por computador (morfometria computadorizada).....	<b>66</b>

<b>FIGURA 18</b> – Quantificação de sulfomucinas por morfometria computadorizada em segmento provido de trânsito de animal submetido à exclusão fecal por 12 semanas.....	<b>67</b>
<b>FIGURA 19</b> – Quantificação de sialomucinas por morfometria computadorizada em segmento provido de trânsito de animal submetido à exclusão fecal por 12 semanas.....	<b>67</b>
<b>FIGURA 20</b> – Parede cólica no segmento provido de trânsito fecal de animal submetido à derivação intestinal por 12 semanas (HE – 100x).....	<b>69</b>
<b>FIGURA 21</b> – Parede cólica no segmento desprovido de trânsito fecal de animal submetido à derivação intestinal por 12 semanas (HE – 100x).....	<b>69</b>
<b>FIGURA 22</b> – Alterações histológicas encontradas no segmento desprovido de trânsito após 18 semanas de derivação. Nota-se redução na altura das criptas cólicas com edema entre elas. Congestão vascular da camada submucosa (seta vermelha). Infiltrado neutrofilico com formação de abscesso na base das criptas cólicas (seta amarela) e ulceração do epitélio cólico (seta branca). (HE-100x).....	<b>70</b>
<b>FIGURA 23</b> – Padrão de expressão das mucinas neutras nos grupos controle e experimento (segmentos providos e desprovidos de trânsito fecal) nos diferentes tempos de exclusão propostos (* = distal < proximal).....	<b>71</b>
<b>FIGURA 24</b> – Padrão de expressão das mucinas ácidas nos grupos controle e experimento (segmentos providos e desprovidos de trânsito fecal) nos diferentes tempos de exclusão propostos (** = distal < controle e proximal).....	<b>72</b>
<b>FIGURA 25</b> – Padrão de expressão das sulfomucinas nos grupos controle e experimento (segmentos providos e desprovidos de trânsito fecal) nos diferentes tempos de exclusão propostos (** = distal < controle e proximal).....	<b>73</b>
<b>FIGURA 26</b> – Padrão de expressão das sialomucinas nos grupos controle e experimento (segmentos providos e desprovidos de trânsito fecal) nos diferentes tempos de exclusão propostos (** = distal < controle e proximal).....	<b>74</b>
<b>FIGURA 27</b> – Variação da expressão de mucinas neutras nos grupos controle e experimento (segmentos providos e desprovidos de trânsito fecal) nos diferentes tempos de exclusão propostos. (♦ = 6 semanas < 12 e 18 semanas; • = 6 semanas < 12 e 18 semanas; * = 6 semanas < 12 e 18 semanas).....	<b>75</b>
<b>FIGURA 28</b> – Variação da expressão de mucinas ácidas nos grupos controle e experimento (segmentos providos e desprovidos de trânsito fecal) nos diferentes tempos de exclusão propostos. (** = 18 semanas > 6 e 12 semanas).....	<b>76</b>
<b>FIGURA 29</b> – Variação da expressão de sulfomucinas nos grupos controle e experimento (segmentos providos e desprovidos de trânsito fecal) nos diferentes tempos de exclusão propostos. (** = 18 semanas < 6 e 12 semanas); (‡ = 12 e 18 semanas > 6 semanas; ** 18 semanas > 6 e 12 semanas).....	<b>77</b>
<b>FIGURA 30</b> – Variação da expressão de sialomucinas nos grupos controle e experimento (segmentos providos e desprovidos de trânsito fecal) nos diferentes tempos de exclusão propostos. (** = 18 semanas < 6 e 12 semanas).....	<b>78</b>

## LISTA DE ABREVIATURAS E SÍMBOLOS

Alcian Blue	AB
Ácidos graxos de cadeia curta	AGCC
Câncer colorretal	CCR
Colite de exclusão	CE
Colégio Brasileiro de Experimentação Animal	COBEA
Dual core	DC
Doença inflamatória intestinal	DII
French	F
Gigabytes	Gbyt
Hematoxilina-eosina	HE
Diamina de ferro alto/Alcian-blue	HIDAB
Periódico Ácido de Schiff	PAS
Retocolite ulcerativa inespecífica	RCUI
Specific Pathogen Free	SPF
Micrômetros	μ



## RESUMO

Modificações na expressão de mucinas na mucosa intestinal são um dos achados mais importantes no espectro histológico das doenças inflamatórias que acometem o cólon. Até a presente data em nenhuma oportunidade quantificou-se a expressão tecidual de mucinas neutras e ácidas em modelo experimental de colite de exclusão. **Objetivo:** Quantificar os níveis teciduais de mucinas neutras e ácidas (sulfomucinas e sialomucinas) na mucosa cólica comparando segmentos com e sem trânsito intestinal e relacionando-os ao tempo de exclusão do trânsito intestinal. **Método.** Quarenta e cinco ratos Wistar machos foram divididos em três grupos experimentais compostos por 15 animais segundo o sacrifício ter sido realizado em seis, 12 e 18 semanas após o procedimento cirúrgico. De cada grupo experimental 10 animais foram submetidos à derivação do cólon esquerdo por meio de colostomia proximal e fístula mucosa distal (subgrupo experimento) e cinco a laparotomia isolada (subgrupo controle). A avaliação da expressão de mucinas neutras foi realizada pela técnica histoquímica do Periódico Ácido de Schiff e as mucinas ácidas pela técnica do Alcian Blue. A diferenciação entre sulfomucinas e sialomucinas foi realizada pela técnica da diamina de ferro alto-alcian-blue. A quantificação dos níveis teciduais de mucinas foi determinada por análise de imagem assistida por computador. Para a comparação entre os níveis teciduais de mucinas neutras, ácidas, sulfomucinas e sialomucinas nos segmentos com e sem trânsito fecal utilizou-se o teste t de Student. Para análise de variância entre os grupos experimentais utilizou-se o teste de Kruskal-Wallis, estabelecendo-se nível de significância de 5% ( $p < 0,05$ ). **Resultados:** Houve redução na quantidade de mucinas neutras e ácidas no cólon desprovido de trânsito quando comparado ao provido de trânsito, independente do tempo de exclusão. Ocorreu aumento nos níveis teciduais de mucinas neutras e ácidas no cólon provido de trânsito intestinal relacionados ao tempo de exclusão. Houve aumento nos níveis de mucinas neutras e ácidas nos segmentos excluídos de trânsito com o tempo de exclusão intestinal. No cólon desprovido de trânsito houve aumento nos níveis teciduais de sulfomucinas e redução de sialomucinas com o progredir do tempo de exclusão. **Conclusões:** A derivação do trânsito fecal diminuiu os níveis teciduais de mucinas neutras e ácidas na mucosa cólica quando comparado aos segmentos com trânsito preservado. Com o progredir do tempo de exclusão intestinal nos segmentos sem trânsito fecal ocorre aumento dos níveis teciduais de mucinas neutras e mucinas ácidas sulfatadas e redução significativa dos níveis de sialomucinas.

## ABSTRACT

Changes to mucin expression in the intestinal mucosa are one of the most important findings within the histological spectrum of inflammatory diseases that affect the colon. So far, the tissue expression of neutral and acidic mucins has never been quantified in any experimental model for diversion colitis. **Objective:** To quantify the tissue levels of neutral and acid mucins (sulfomucins and sialomucins) in the colon mucosa, comparing segments with and without fecal stream, and to correlate these with the duration of intestinal transit diversion. **Method:** Forty-five male Wistar rats were divided into three experimental groups composed of 15 animals each, according to the length of time until sacrifice following the surgical procedure (6, 12 or 18 weeks). In each experimental group, 10 animals underwent left-colon diversion by means of a proximal colostomy and distal mucous fistula (experimental subgroup) and five only underwent laparotomy without diversion of the fecal stream (control subgroup). The expression of neutral mucins was evaluated using the Periodic Acid-Schiff histochemical technique and, of acid mucins, using the Alcian Blue technique. Differentiation between sulfomucins and sialomucins was done using the high iron diamine-alcian blue technique. The tissue levels of mucins were quantified using computer-assisted image analysis. To compare between the tissue levels of neutral mucins, acid mucins, sulfomucins and sialomucins in the segments with and without fecal stream, paired Student's t test was used. To analysis of the variance between the experimental groups, the Kruskal-Wallis test was used, setting the significance level at 5% ( $p < 0.05$ ). **Results:** There were reductions in the quantities of neutral and acid mucins in the colon without fecal stream, relative to colon with transit, independent of the duration of exclusion. The tissue levels of neutral and acid mucins in the colon with intestinal stream increased with increasing duration of intestinal exclusion. The tissue levels of neutral and acid mucins in the segments without fecal stream increased with increasing duration of intestinal diversion. In the colon without transit, the tissue levels of sulfomucins increased and sialomucins decreased with increasing duration of exclusion. **Conclusions:** Diversion of the fecal stream diminished the tissue levels of neutral and acid mucins in the colon mucosa, compared with segments with preserved transit. With increasing duration of intestinal exclusion in the segments without fecal stream, there were increases in the tissue levels of neutral mucins, acid mucins and sulfomucins and a significant reduction in sialomucin levels.

## 1. INTRODUÇÃO

A camada epitelial da mucosa cólica constitui-se na mais perfeita barreira funcional conhecida nos organismos vivos separando a luz intestinal com grande concentração bacteriana, das camadas estéreis que formam a parede intestinal (Pravda, 2005). A barreira mucosa é composta por diversos mecanismos de defesa contra a invasão bacteriana, representados pela camada de muco que recobre a superfície epitelial, firmes junções intercelulares, proteínas de adesão celular e membrana basal (Pravda, 2005; Gaudier e Hoebler, 2006). A camada de muco que recobre o epitélio representa a primeira linha de defesa, apresentando grande importância na manutenção da integridade dessa barreira funcional (Swidsinski et al., 2007; Gaudier e Hoebler, 2006; Gaudier et al., 2008).

A principal função do muco é servir de proteção às células epiteliais (Corfield et al. 2000; Gaudier et al., 2008). O muco, secretado pelas células caliciformes localizadas nas criptas intestinais ao longo da superfície mucosa, forma uma camada gelatinosa que, aderida ao epitélio mucoso, confere uma proteção química contra a agressão ocasionada por antígenos, toxinas e enzimas digestivas existentes no interior da luz intestinal (Finnie et al., 1995, Pravda, 2005; Swidsinski et al., 2007). A camada de muco, por apresentar propriedades bactericidas, reduz a população bacteriana dificultando a translocação para o meio interno (Finnie et al., 1995; Iboshi et al., 1996; Khan et al., 1999; Gaudier et al., 2008). O muco possui ainda propriedades lubrificantes favorecendo a progressão do conteúdo fecal pelo trato gastrointestinal, principalmente nos segmentos mais distais do cólon e reto (Florey, 1955; Finnie et al., 1995).

A maior parte do efeito protetor exercido pela camada de muco encontra-se relacionada à presença de mucinas, glicoproteínas predominantes na sua composição química (Finnie et al.,1995). Anormalidades da secreção, composição e padrão de distribuição das mucinas no epitélio intestinal vêm sendo demonstradas em diversas afecções que acometem o cólon, representadas, principalmente, pelas colites bacterianas, retocolite ulcerativa inespecífica (RCUI), doença de Crohn, colite de exclusão (CE), pólipos adenomatosos e o câncer colorretal (CCR) (Filipe et al., 1969; Finnie et al., 1995; Keli et al., 1997; Martinez et al., 2009).

Recentes estudos vêm demonstrando que a produção das mucinas diminui, consideravelmente, nas condições clínicas que reduzem o fornecimento de um adequado substrato energético para as células epiteliais da mucosa cólica (Augenlicht et al. 2003; Willemsen et al. 2003; Gaudier et al. 2004, Gaudier et al., 2008). Já se demonstrou que a deficiência de ácidos graxos de cadeia curta (AGCC) na luz intestinal, principal combustível energético para as células da mucosa cólica, reduz a expressão dos genes responsáveis pela transcrição das mucinas (Augenlicht, et al. 2003; Willemsen, et al. 2003; Gaudier, et al. 2004; Gaudier et al., 2008). Como consequência, a síntese das mucinas diminui nos segmentos desprovidos de trânsito fecal (Keli et al.,1997; Martinez et al., 2008).

A importância dos AGCC para a adequada síntese de mucinas foi recentemente confirmada por estudos experimentais mostrando que segmentos cólicos excluídos de trânsito apresentam redução na produção e modificações no padrão de expressão tecidual da proteína (Keli et al., 1997). Segmentos excluídos de trânsito utilizados para derivações do trato urinário

(uretéro-sigmóidostomia, pieloureteroplasias), reconstrução da bexiga (cistoplastias) e confecção de neovaginas também apresentam mudanças acentuadas na capacidade de síntese e padrão de expressão das mucinas (Shimamoto et al., 2000; Abbasakoor et al., 2004; Castro et al., 2006).

Os AGCC constituem o principal combustível energético utilizado pelas células da mucosa cólica, respondendo por 90% de todo o substrato metabolizado por essas células para a síntese protéica (Roediger, 1980; Soergel, 1994; Jorgensen et al., 1997). Redução do fornecimento dos AGCC, como ocorre nas operações de derivação intestinal, são acompanhadas por alterações nos mecanismos responsáveis pela produção de energia e, conseqüentemente, síntese de diferentes proteínas (Frankel et al., 1994; Brownlee et al. 2007). Segmentos excluídos de trânsito intestinal quando não dispõem de seu principal substrato nutritivo passam a utilizar, como fonte energética alternativa, a glutamina fornecida pela circulação sangüínea (Lopes-Paulo, 2002). Todavia, o suprimento sistêmico de glutamina parece ser incapaz de fornecer todo substrato necessário, ocasionando alterações importantes no mecanismo celular para obtenção de energia.

Recentemente, demonstrou-se que a produção excessiva de radicais livres de oxigênio no epitélio cronicamente inflamado é capaz de destruir a camada de muco reduzindo ainda a eficácia da barreira funcional (Brownlee et al., 2007). Assim sendo, a deficiência de AGCC não só diminui a síntese de mucinas com também determina a quebra da camada de muco pela ação de radicais livres, expondo a célula epitelial aos efeitos deletérios de bactérias, antígenos e enzimas encontradas na luz intestinal (Brownlee et al., 2007).

Os AGCC como nutrientes também exercem um efeito trófico para as células da mucosa intestinal. A redução do seu suprimento atrofia as criptas cólicas reduzindo a população de células caliciformes, principal produtoras das mucinas (Frankel et al., 1994; Sousa, 2008). A melhora do trofismo celular quando o suprimento de AGCC é restabelecido, através da infusão de soluções ricas em AGCC ou restabelecimento do trânsito intestinal, parece reforçar a importância dessas substâncias na manutenção de uma população de células caliciforme constante e capaz de sintetizar mucinas. (Roediger, 1980; Roediger e Rae, 1982; Frankel et al., 1994; Argawal e Schimmel, 1989; Velasquez et al., 1997; Nassri et al., 2008).

As mucinas, produzidas pelas células caliciformes ao longo de todo o tubo digestivo, pertencem a dois grupos histoquímicos principais quando se considera a sua fração glicídica: as mucinas neutras e as ácidas (Filipe, 1969; Filipe, 1979). As mucinas neutras habitualmente são encontradas no estômago e intestino delgado, mas podem ser também identificadas em menor concentração no intestino grosso, principalmente no ceco e cólon proximal. As mucinas ácidas apresentam dois subtipos principais, as sulfomucinas e sialomucinas e são mais encontradas no cólon e reto.

O padrão de expressão das mucinas ácidas difere em termos de localização no cólon e nas criptas da mucosa do intestino grosso (Keli et al., 1997). Enquanto no cólon esquerdo as sulfomucinas ocupam os dois terços inferiores, no cólon direito localizam-se com maior intensidade em seu terço superior. As sialomucinas ocupam, complementarmente, o restante das criptas cólicas nos diferentes segmentos. Entretanto Keli et al. 1997 encontrou padrão de expressão inversa.

O padrão de expressão tecidual das mucinas já foi avaliado em portadores de diferentes formas de doenças inflamatórias intestinais (DII), mas do melhor do nosso conhecimento, um único estudo avaliou as modificações na intensidade e padrão de expressão das mucinas em modelo experimental de CE. (Keli et al.,1997). Neste estudo, os autores encontraram de modo inverso ao que ocorre na retocolite ulcerativa inespecífica (RCUI), aumento na expressão de sulfomucinas e, praticamente, desaparecimento das sialomucinas à medida que se agravava o processo inflamatório (Keli et al., 1997).

Contudo, cabe destacar que nesse estudo a avaliação da expressão tecidual foi feita de forma subjetiva, não sendo utilizado qualquer método objetivo de quantificação que permitisse determinar, precisamente, sua real concentração no epitélio cólico. Merece destaque o fato de que o modelo experimental utilizado pelos autores é passível de críticas, pois não permite assegurar que o cólon excluso estivesse completamente desprovido de substrato fecal. Dessa forma, não é possível assegurar a inexistência de AGCC no cólon excluso que poderiam manter ainda, substrato energético para as células da mucosa cólica (Sousa et al., 2008; Nasrri et al., 2008).

Com o advento de programas de análise de imagem assistida por computador, estudos demonstraram a possibilidade de se determinar, de forma objetiva, diferentes parâmetros histológicos como, por exemplo, a expressão tecidual de diversas proteínas existentes na parede cólica (Biondo-Simões, et al., 2000; Martinez et al., 2002; Priolli et al., 2003; Priolli et al., 2007). Com emprego da morfometria computadorizada aliada a técnicas histoquímicas tornou-se possível quantificar a expressão individual dos diferentes subtipos de

mucinas na mucosa cólica comparando segmentos providos e desprovidos de trânsito, verificando a influência do tempo de exclusão na intensidade e padrão de expressão dessas glicoproteínas.

Recentemente, foram propostos novos modelos experimentais de CE capazes de assegurar a completa eliminação de resíduos fecais no segmento intestinal excluído de trânsito (Margarido et al., 2003; Nasrri et al., 2003; Nasrri et al., 2008; Sousa et al., 2008). Estudos histológicos realizados nos segmentos excluídos de trânsito quando se adota esses novos modelos vêm demonstrando as mesmas alterações histológicas encontradas nos enfermos que convivem com a enfermidade (Sousa et al., 2008; Nasrri et al., 2008).

É possível que o emprego da morfometria computadorizada aliada a um modelo experimental adequado de CE, que assegure a completa exclusão de trânsito, possa confirmar as peculiaridades do padrão de expressão das mucinas anteriormente descrito (Keli et al., 1997). Todavia, a associação dessas novas metodologias para a quantificação tecidual dos vários tipos de mucinas, comparando segmentos com e sem trânsito fecal ainda não foi realizada.



## 2. REVISÃO DA LITERATURA

### 2.1 - Colite de exclusão

Glotzer et al. (1981) descreveram, pela primeira vez, o desenvolvimento de processo inflamatório na mucosa de segmentos cólicos desprovidos de trânsito fecal. Os autores denominaram esta nova forma de doença inflamatória intestinal de CE. Quando da descrição original, já chamavam a atenção para o fato que a inflamação da mucosa cólica se desenvolvia, mesmo nos doentes submetidos à derivação do trânsito intestinal, por afecções não relacionadas às doenças inflamatórias intestinais. Desde então, a CE vem sendo descrita cada vez com maior frequência (Gerarthy e Talbot, 1991; Habr-Gama et al., 1997).

A CE acomete segmentos distais do cólon ou reto de indivíduos submetidos a intervenções cirúrgicas que desviam o trânsito intestinal, realizadas por diversas situações clínicas, representadas, principalmente, pelas neoplasias obstrutivas do cólon, doença diverticular complicada, DII, trauma, e enfermos submetidos à estomias derivativas como medida de proteção contra a gravidade de fístulas de anastomoses realizadas a jusante (Keli et al., 1997; Edwards et al., 1999). Com o aumento da incidência do CCR em todo mundo e o incremento da violência urbana nos grandes centros, a frequência da CE também parece estar aumentando proporcionalmente (Habr-Gama et al., 1997; Reis et al., 2001; Barreto et al. 2002). A CE também pode ser encontrada em segmentos cólicos excluídos de trânsito, utilizados para reconstituição das vias urinárias, derivações ureterais ou para a confecção de neovaginas (Toolenaar et al., 1993; Syed et al., 2001).

A incidência da CE pode ser ainda maior que o referido pela literatura ao constatar-se, em revisões de casuística, que o trânsito intestinal somente é

restabelecido em 57% dos enfermos com colostomia temporária condenando o restante dos enfermos a conviverem pelo resto de suas vidas com a doença (Haas e Hass, 1988; Habr-Gama et al., 1997). Nos doentes cujo trânsito intestinal é restabelecido, o tempo médio para a reconstituição do trânsito é de oito meses, tempo este mais do que suficiente para o desenvolvimento da CE (Habr-Gama et al., 1997). A CE é diagnosticada em 91% dos pacientes submetidos a exame endoscópico sistemático do intestino excluso de trânsito após três meses da confecção do estoma e, em 52% deles, apresenta-se com intensidade leve, 44% moderada e em 4% grave (Haas e Hass, 1988; Whelan et al., 1994).

As bases etiopatogênicas para o desenvolvimento CE ainda não se encontram totalmente esclarecidas. Já se propôs que a enfermidade possa ter origem isquêmica (Villanacci et al., 2007), ou se deva a mudanças na quantidade e características da flora bacteriana encontrada do cólon excluso (Keli et al., 1997), com redução da população bacteriana e predomínio de bactérias redutoras de nitrato (Neut et al., 1989; Neut et al., 1997). Entretanto, a maioria dos autores, propõe que a doença surja em decorrência da deficiência de AGCC na luz intestinal, ocasionada pela derivação do trânsito fecal (Roediger, 1982; Roediger, 1990; Neut et al., 1995; Giardiello et al., 1995; Mortensen e Clausen, 1996; Christl et al., 1996; Scheppach et al., 1997; Cook e Selin, 1998; Kiely et al., 2001; Oliveira-Neto e Aguilar-Nascimento, 2004).

Os AGCC, representados pelo butirato, acetato e propionato, principais combustíveis energéticos para as células do epitélio cólico, são formados a partir da fermentação de fibras vegetais dietéticas e carboidratos pelas bactérias anaeróbicas existentes na luz intestinal (*Clostridium sp.*, *Eubacterium*

*sp* e *Fusobacterium sp.*). Respondem por 90% de todo o substrato energético utilizado pelas células da mucosa cólica (Roediger,1980; Soergel,1994; Jorgensen et al.,1997). Depois de formados, os AGCC são rapidamente absorvidos, sendo considerado o principal substrato para que as células da mucosa cólica, através de reações oxidativas, formem a energia necessária para seu adequado funcionamento (Roediger,1982; Jorgensen et al., 1997).

Dos AGCC produzidos o butirato é a principal fonte de energia. Como combustível representa de 70% a 80% dos AGCC metabolizados pelas células epiteliais do cólon (Roediger, 1982). Estudos utilizando cultura de células, onde são acrescidos butirato e acetato ou butirato e propionato, mostram que o butirato inibe a oxidação do acetato e do propionato, sugerindo que as células cólicas utilizam preferencialmente o butirato com fonte principal de energia, mesmo quando dispõem dos três subtipos (Jorgensen et al., 1997). Há três décadas demonstrou-se que células isoladas do cólon são capazes de aumentar seu consumo de oxigênio quando o butirato é acrescido ao meio, sugerindo que o butirato é o substrato mais intensamente metabolizado por essas células (Roediger e Truelove, 1979). Quando o butirato é o único substrato acrescido a culturas de células, a taxa celular de consumo aumenta em mais de 80%, confirmando sua importância como fonte de energia (Roediger, 1980). De todas as substâncias utilizadas pelos colonócitos para a obtenção de energia, verifica-se que o butirato é a mais utilizada, seguido pelo propionato, acetato, cetonas, aminoácidos (glutamina) e glicose (Roediger e Rae, 1982).

Estudo recente sugere que as alterações no mecanismo energético celular decorrente da falta dos AGCC levam a formação de altos níveis de

espécies reativas de oxigênio (Martinez, et al., 2008). Os radicais livres de oxigênio, formados em excesso, são capazes de danificar a função de barreira de muco localizada na superfície do epitélio cólico, facilitando a translocação bacteriana para a intimidade da camada submucosa estéril e desencadeando a resposta inflamatória de defesa encontrada na CE (Brownlee et al., 2007).

O quadro clínico da CE é variável e encontra-se diretamente relacionado à extensão da mucosa cólica excluída de trânsito e ao tempo decorrido desde a confecção do estoma derivativo. Nos casos iniciais, onde o comprometimento da mucosa cólica é menor, pode evoluir de forma assintomática (Lu et al., 1995; Keli et al., 1997). Os doentes com maior tempo de evolução e comprometimento intestinal mais extenso são sintomáticos apresentando dor abdominal, tenesmo e eliminação de sangue e muco pelo segmento excluído (Ona e Boger, 1985). Cabe destacar que estes mesmos achados são encontrados no cólon interposto nas intervenções para reconstituição do trato urológico ou genital (Syed et al., 1997). O aparecimento de estenoses colorretais, úlceras perianais e fístulas pode ocorrer mais raramente (Korelitz et al., 1985; Ona e Boger, 1985).

O diagnóstico da CE geralmente é feito pelo exame endoscópico e estudo histopatológico da mucosa excluída de trânsito, no entanto, o enema opaco com a técnica do duplo contraste, possibilita o diagnóstico de hiperplasia linfóide folicular, alteração encontrada na CE em mais de 80% dos doentes (Lechner et al., 1990). O exame endoscópico do segmento excluído de trânsito encontra-se alterado em até 90% dos portadores de CE (Ferguson e Siegel, 1991; Haas et al., 1990). O segmento sem trânsito apresenta mucosa cólica hiperemiada, congesta, edemaciada, friável, com nítido apagamento dos vasos

sangüíneos da submucosa e sangramento espontâneo ao contato do endoscópio (Lechner et al., 1990; Ferguson e Siegel, 1991). A superfície cólica é recoberta por uma camada mais espessa de muco, parcialmente aderida a ela (Glotzer et al., 1981). Nos casos graves, ocorre formação de úlceras aftóides praticamente indistinguíveis à avaliação endoscópica, daquelas encontradas na RCUI, tornando difícil o diagnóstico diferencial com a CE (Lusk et al., 1984; Nobels et al., 1989; Geraghty e Charles, 1994). Estudos manométricos do segmento excluído de trânsito em doentes que desenvolveram CE demonstram redução significativa da capacidade receptiva do reto à infusão de volume, sem haver, contudo, alterações no reflexo evacuatório ou na capacidade de continência fecal (Roe et al., 1993).

Microscopicamente, os enfermos com CE mostram uma variedade de modificações histológicas, porém sem nenhuma alteração característica (Geraghty e Talbot, 1991). Encontra-se infiltrado inflamatório misto na mucosa do cólon excluído, predominantemente composto por neutrófilos, linfócitos, macrófagos e eosinófilos, acompanhado ou não de distorções na arquitetura das células epiteliais e, paradoxalmente, depleção das células caliciformes (Roediger e Nance, 1986; Ma et al., 1990; Geraghty e Talbot, 1991; Pinto Júnior et al., 2007). É possível encontrar abscessos glandulares na base das criptas, e áreas de hiperplasia linfóide nodular, considerada a alteração histológica mais característica (Murray et al., 1987; Komorowski, 1990; Yeong et al., 1991; Drut e Drut, 1992). Nas áreas com hiperplasia linfóide nodular existe predomínio de linfócitos do tipo B em relação aos linfócitos T, sugerindo que ocorra resposta imunológica mais do tipo humoral, pela estimulação antigênica persistente, do que celular, pela infiltração de bactérias a partir de um segmento intestinal com

menor conteúdo bacteriano (Grant et al., 1997). Excepcionalmente as áreas com hiperplasia nodular linfóide, nos doentes com exclusão de trânsito por tempo prolongado, podem desenvolver microcarcinóides cólicos (Griffths e Dixon, 1992). Apesar de serem descritas no epitélio do cólon excluído displasias de diferentes graus, o desenvolvimento de neoplasias de origem epitelial é extremamente raro nos doentes submetidos a operações de desvio de trânsito por enfermidades não relacionadas às DII (Kissmeyer-Nielsen et al., 1994). Em revisão da literatura nas bases de dados Scielo, Lilacs e Medline não encontramos nenhum caso descrito.

Estudos experimentais demonstram, em modelos de CE, que a exclusão do trânsito fecal, determina alterações histológicas na espessura das diferentes camadas da parede cólica (Biondo-Simões et al.2000; Lopes-Paulo, 2002; Sousa et al., 2008). Estudo analisando a altura das criptas cólicas de ratos desprovidos de trânsito intestinal por seis e 17 semanas encontraram redução significativa na mucosa cólica do segmento excluído de trânsito, relacionando essa redução ao tempo de exclusão (Keli et al., 1997). Concordando com estes resultados, outra pesquisa experimental mensurando a altura das criptas, com o auxílio de análise estereológica, encontrou redução significativa nos segmentos cólicos desprovidos de trânsito intestinal (Lopes-Paulo, 2002). O autor chama atenção para o fato de que o volume parcial de todo o epitélio (incluindo a lâmina basal) nos segmentos desprovidos de trânsito apresentava redução estimada de 3% em relação aos segmentos com trânsito intestinal. Recente estudo, realizado pelo nosso grupo, avaliando a altura das criptas cólicas por morfometria computadorizada, em um modelo experimental idêntico ao adotado no presente estudo, encontrou redução significativa da altura das

criptas cólicas em segmentos desprovidos de trânsito relacionado ao tempo de exclusão fecal (Sousa et al., 2008).

A possibilidade de que a deficiência dos AGCC tenha a capacidade de provocar lesão epitelial é confirmada pela formação de úlceras aftóides na mucosa cólica de segmentos desprovidos de trânsito fecal (Lusk et al., 1984; Geraghty e Charles, 1994; Edwards et al., 1999). Estas ulcerações quebram a barreira epitelial facilitando a migração de antígenos intraluminais para o interior da camada submucosa (Lechner et al., 1990; Ferguson e Siegel, 1991). Quando da descrição inicial da CE, os autores encontraram ulcerações na mucosa intestinal em todos os doentes estudados, relacionando-as ao tempo de exclusão (Glotzer et al., 1981) A presença de ulcerações no epitélio é uma alteração histológica encontrada na maioria dos casos publicados de CE (Nobels et al., 1989; Yeong et al., 1991; Geraghty e Talbot, 1991; Ferguson e Siegel, 1991; Roe et al., 1993 Whellan et al., 1994; Geraghty e Charles, 1994; Grant et al., 1997; Lopes-Paolo, 2002).

Estudos avaliando a superfície epitelial em modelos experimentais de CE também encontraram úlceras mucosas em segmentos desprovidos de trânsito fecal. Keli et al. (1997) descrevem, em ratos, o aparecimento de ulcerações na superfície epitelial de segmentos cólicos excluídos de trânsito por 17 semanas sem, contudo, mostrar relação com o tempo de exclusão. A presença de ulcerações epiteliais não é constante nos diferentes estudos experimentais, pois outros autores encontraram úlceras superficiais somente em 31,43% dos segmentos excluídos localizadas apenas na camada mucosa e não relacionadas ao tempo de exclusão (Biondo-Simões et al., 2002). Nesses dois estudos os autores não utilizaram limpeza mecânica do cólon excluído.

Redução na população de células caliciformes e modificação no padrão de expressão de mucinas nas células epiteliais da mucosa cólica também são alterações descritas e parecem ser achados úteis no diagnóstico da CE (Haque et al., 1993; Keli et al., 1997). A redução na população de células caliciformes também não é achado constante nos estudos que utilizaram modelos experimentais de CE. Alguns autores não encontraram diminuição na população de células caliciformes comparando segmentos com e sem trânsito intestinal (Keli et al., 1997; Biondo-Simões et al., 2000), porém, cabe destacar que esses estudos não realizaram a limpeza mecânica do cólon excluso. Recentemente, estudo experimental avaliando a população de células caliciformes verificou que apesar de existir atrofia das criptas cólicas, a população de células caliciformes aumentou proporcionalmente em relação as demais células no cólon excluso e que esse aumento relacionou-se ao tempo de exclusão (Sousa et al., 2008). Cabe destacar que no modelo experimental adotado os autores tiveram o cuidado de realizar o preparo mecânico anterógrado do cólon excluso no momento da intervenção cirúrgica.

Um único estudo, do melhor do nosso conhecimento, avaliou a expressão das mucinas ácidas comparando segmentos com e sem trânsito intestinal (Keli et al., 1997). Neste estudo, os autores encontraram de modo inverso ao que ocorre na RCUI, aumento na expressão de sulfomucinas e, praticamente, desaparecimento das sialomucinas à medida que agravava o processo inflamatório. Contudo, cabe destacar que a avaliação da expressão tecidual foi feita de forma subjetiva, não sendo utilizado qualquer método objetivo de quantificação que permitisse determinar, precisamente, sua real concentração no epitélio cólico. O modelo experimental utilizado pelos autores



é passível de críticas, pois também não realizaram a limpeza mecânica do cólon excluído de trânsito quando confeccionaram a colostomia derivativa. Dessa forma, não é possível assegurar a completa eliminação de resíduos fecais no cólon excluído que poderiam manter o fornecimento de substrato energético para as células da mucosa cólica (Sousa et al., 2008; Nasri et al., 2008).

## **2.2 – Modelos experimentais de colite de exclusão**

Revisando a literatura, verifica-se que existem diversos modelos experimentais de CE. A maioria deles utiliza diferentes técnicas para realizar a derivação intestinal, bem como adota diferentes períodos de exclusão de trânsito para avaliar o desenvolvimento da doença.

Kissmeyer-Nielsen et al., (1994), utilizando ratos como animal de experimentação, realizaram a derivação intestinal através da confecção de colostomia em dupla boca exteriorizada em uma única abertura na parede abdominal. Não descreveram nenhum cuidado em relação ao emprego de preparo mecânico no segmento cólico excluído de trânsito. Sacrificaram os animais uma, duas, quatro e 12 semanas após o procedimento. Utilizaram a análise estereológica para mensurar diferentes aspectos da parede cólica, comparando segmentos providos e desprovidos de trânsito nos diferentes períodos de exclusão fecal. Encontraram redução significativa da espessura da camada mucosa bem como de seu peso. Demonstraram redução no número de células da camada superficial por menor capacidade proliferativa das células da base das criptas.

Keli et al., (1997) utilizando o rato como modelo experimental, realizaram a derivação intestinal pela confecção de colostomia no cólon sigmóide proximal

e a exteriorização do cólon distal como fístula mucosa. Os autores preferiram utilizar este tipo de procedimento, pois acreditavam que ele assegurava maior eficácia na exclusão fecal. Não descreveram qualquer cuidado tomado em relação à limpeza mecânica do segmento distal excluído. Sacrificaram os animais imediatamente, seis e 17 semanas após a operação. Não encontraram modificações na população de células caliciformes comparando segmentos com e sem trânsito intestinal. Avaliaram a expressão tecidual das mucinas ácidas pela técnica da diamina de ferro alto/Alcian-blue (HIDAB) e encontraram modificações no padrão e intensidade de expressão de sulfomucinas e sialomucinas, relacionadas ao tempo de exclusão. Os autores não adotaram nenhum método objetivo para a quantificação de mucinas e não avaliaram a expressão de mucinas neutras.

Pinto Júnior et al., (1999) com o objetivo de criar um modelo experimental de CE, dividiram 65 ratos em 13 grupos experimentais segundo a data do sacrifício. Também não descreveram qualquer cuidado tomado em relação ao preparo mecânico do cólon excluído. Realizaram a derivação intestinal pela técnica de Hartmann. Encontraram redução estatisticamente significativa da espessura da mucosa cólica a partir do 40º pós-operatório. Concluíram que a colostomia desfuncionalizante realizada em ratos reproduz alterações histopatológicas compatíveis com a CE, e que estas alterações eram reversíveis após a reconstrução do trânsito intestinal.

Biondo-Simões et al., (2000) utilizando o rato como animal de experimentação, realizaram a derivação do trânsito fecal no cólon esquerdo, através da operação de Hartmann. Não tomaram qualquer cuidado com relação à limpeza mecânica do cólon excluído. Sacrificaram os animais após

uma, duas, quatro e oito semanas após a derivação intestinal. Avaliaram as alterações histológicas da parede cólica, comparando segmentos providos e desprovidos de trânsito intestinal pela técnica da hematoxilina-eosina (HE). Mensuraram a quantidade de colágeno tecidual por morfometria computadorizada através da técnica do sirius-red e o número de células caliciformes pela técnica do Periódico Ácido de Schiff (PAS) e Alcian Blue (AB). Encontraram redução da espessura das criptas cólicas e redução no conteúdo de colágeno tecidual nos segmentos sem trânsito fecal, mostrando menor capacidade do cólon excluído em sintetizar colágeno. Quando analisaram a população de células caliciformes pela técnica do PAS-AB (mucinas neutras + mucinas ácidas), não encontraram diferenças comparando segmentos providos e desprovidos de trânsito. Contudo, quando analisaram o número de células caliciformes produtoras de mucinas ácidas pela técnica do AB encontraram menor população nos segmentos desprovidos de trânsito relacionado à redução ao tempo de exclusão.

Lopes-Paulo (2002) realizou, em ratos, a derivação fecal através da confecção de colostomia em alça no cólon esquerdo. Da mesma forma, o autor não descreveu qualquer método de preparo mecânico no segmento intestinal excluído de trânsito. Sacrificou os animais imediatamente e após quatro semanas da intervenção cirúrgica. Com o emprego de análise estereológica verificou redução significativa da espessura das criptas cólicas e do volume parcial da mucosa, entretanto não quantificou a população de células caliciformes.

Margarido et al., propuseram em 2003, um novo modelo experimental de CE onde preconizavam, de maneira rotineira, o preparo mecânico do segmento

cólico a ser excluído de trânsito. Os autores chamavam a atenção, pela primeira vez, para a necessidade de eliminar todo o conteúdo fecal do segmento excluído de trânsito como etapa fundamental para a adequada interpretação das alterações histológicas encontradas em modelos experimentais de CE.

Nasri et al., (2003) com o objetivo de validar esse novo modelo experimental de CE, confirmaram a necessidade de se realizar o preparo mecânico do cólon a ser excluído de trânsito. Os autores ressaltaram que a omissão desse cuidado, não permite assegurar que o cólon distal fique completamente livre de resíduos fecais, o que pode interferir no desenvolvimento da CE pela manutenção de um substrato fecal, rico em AGCC, nutrindo a mucosa cólica do segmento excluído de trânsito.

Pinto Júnior et al., (2007), com o objetivo de avaliar a translocação bacteriana em segmentos excluídos de trânsito fecal, utilizaram o rato como animal de experimentação. Realizaram a derivação intestinal por meio de colostomia terminal no cólon proximal e fechamento do coto distal do cólon. Descreveram o emprego de preparo mecânico antes da realização da colostomia através da infusão de solução salina pelo ânus. Dividiram os animais em quatro grupos experimentais segundo o tipo de intervenção realizada no segmento excluído de trânsito (infusão retal de solução salina e soluções com concentrações crescentes de *Escherichia coli*). Concluíram que a derivação intestinal determina alterações importantes na função de barreira exercida pelo epitélio cólico sem, contudo, relacionar-se a maior possibilidade de translocação bacteriana.

Nasri et al., (2008) avaliaram a influência da infusão de soluções ricas em AGCC nas alterações histológicas da parede cólica em modelo

experimental de CE. Utilizaram o rato como modelo experimental e realizaram a derivação intestinal por meio de colostomia proximal terminal e fístula mucosa distal. Dividiram 30 animais, em três grupos experimentais, segundo a irrigação ter sido realizada pela instilação de solução salina a 0,9% (grupo controle), solução de glicose a 50% e solução de AGCC (butirato, acetato e propionato na proporção 3:2:1). Utilizaram de maneira rotineira o preparo mecânico anterógrado do cólon a ser excluído de trânsito, através da infusão de soro fisiológico pela fístula mucosa distal. Os enemas com as soluções de intervenção foram realizados no quarto, oitavo, 12º, 16º e 20º pós-operatório. Sacrificaram todos os animais no 21º pós-operatório. Encontraram significativa redução na altura das criptas cólicas, entretanto a atrofia era menor nos animais tratados com soluções de AGCC quando comparados aos tratados com glicose hipertônica. Verificaram menor congestão vascular e infiltrado inflamatório nos animais tratados com AGCC. Destacaram a importância dos AGCC na melhoria das alterações encontradas na superfície epitelial da mucosa cólica com CE.

Sousa et al., (2008) mensuraram por morfometria computadorizada as alterações na espessura das diferentes camadas da parede cólica, congestão vascular, infiltrado celular segundo escala de inflamação, e presença de células calciformes em modelo experimental de CE. Realizaram a derivação intestinal do cólon esquerdo por colostomia proximal terminal e fístula mucosa distal. Utilizaram de maneira rotineira o preparo mecânico anterógrado do cólon excluído pela fístula mucosa distal com infusão de solução salina a 0,9% na temperatura de 37°C. Dividiram os animais em três grupos experimentais segundo o sacrifício ter sido realizado seis, 12 e 18 semanas após a operação.

Constataram que a população de células caliciformes no segmento desprovidos de trânsito aumentava com o decorrer do tempo de exclusão, porém não utilizaram qualquer técnica histoquímica para avaliar o padrão expressão de mucinas nessas células.

Depreende-se da literatura que a maioria dos modelos experimentais de CE, utilizou diferentes períodos de exclusão de trânsito para avaliar as alterações histológicas descritas o que dificulta a interpretação dos resultados. A maioria deles não utilizou o preparo mecânico no segmento a ser excluído de trânsito o que também poderia modificar os resultados encontrados. Da mesma forma um único estudo avaliou a expressão das mucinas comparando segmentos com e sem trânsito, entretanto utilizando um modelo experimental passível de críticas.

### **2.3 - Morfometria computadorizada**

O uso de sistemas de análise de imagem assistida por computador, também conhecida como morfometria computadorizada ou análise estereológica, permite a mensuração das mais variadas estruturas (Priolli et al., 2003). Com o advento de programas de análise de imagem assistida por computador, tornou-se possível determinar, de forma objetiva, parâmetros histológicos, tais como a espessura das diferentes camadas que compõe a parede cólica, bem como quantificar a expressão tecidual de diversas proteínas presentes coradas por técnicas histoquímicas ou imunoistoquímicas (Martinez et al., 2002; Priolli et al., 2003; Priolli et al., 2008).

Nos estudos experimentais, a análise de imagem assistida por computador apresenta como vantagens, em relação aos métodos convencionais, a possibilidade de mensurar objetivamente e de modo rápido,

diferentes aspectos macroscópicos e microscópicos. A quantificação de elementos estruturais é parte fundamental nos estudos anátomo-patológicos e a possibilidade de utilizar uma unidade métrica para a comparação entre diferentes medidas possibilitam análise estatística mais fidedigna (Martinez et al., 2002).

A morfometria computadorizada já foi empregada para mensurar a espessura das diferentes camadas que compõe a parede cólica (Kissmeyer-Nielsen et al., 1994; Lopes-Paulo, 2002; Sousa et al., 2008), o volume ocupado por cada camada que compõe a parede intestinal no cólon normal e excluído de trânsito (Kissmeyer-Nielsen et al., 1994; Lopes-Paulo, 2002). Da mesma forma, a análise de imagem assistida por computador foi utilizada, com sucesso, para quantificação de edema na parede intestinal e de colágeno tecidual (Biondo-Simões et al., 2000; Priolli et al., 2003).

A quantificação de mucinas ácidas com métodos de análise de imagem já foi realizada anteriormente em modelos experimentais de colite induzida quimicamente (Rubio e Rivera, 1991), por estresse (Rubio e Huang, 1992) e em cultura de células calciformes (Phillips e Wilson, 1993). A quantificação de mucinas por morfometria computadorizada já foi realizada em modelos experimentais de CCR induzido quimicamente (Filipe, 1975). A autora estudou a expressão de mucinas ácidas pela técnica do AB constatando que após indução da colite metade dos animais de experimentação desenvolvia CCR. Encontrou expressão de mucinas ácidas em todas as áreas onde houve transformação maligna e em 32,2% das áreas sem tumor, mas com inflamação. No epitélio normal, verificou que a expressão de mucinas ácidas na mucosa cólica era 42.8%. Concluíram que a redução da quantidade de

mucinas ácidas encontrava-se relacionada com o desenvolvimento do CCR e que a mensuração das mucinas ácidas pode ser considerada marcador útil para identificação de áreas com risco de desenvolvimento de câncer. Os autores não utilizaram técnicas capazes de separar os subtipos de mucinas ácidas. Outro estudo também quantificou, por análise de imagem, a expressão de sulfomucinas em ratos submetidos à colite por estresse, demonstrando diminuição da expressão de sulfomucinas no cólon descendente (Rubio e Huang, 1992).

Do melhor do nosso conhecimento nenhum estudo quantificou, com morfometria computadorizada, a expressão de mucinas neutras, ácidas (sulfomucinas e sialomucinas) em modelos experimentais de CE.

#### **2.4 - Mucinas**

A mucosa cólica é revestida por epitélio do tipo colunar simples composto por diferentes tipos de células. Dentre elas destacam-se os enterócitos (colonócitos), células fonte, células enteroendócrinas, células de Paneth e, principalmente, células caliciformes (Junqueira e Carneiro, 1999).

As células caliciformes são encontradas em maior número e ocupam, praticamente, toda a extensão das criptas intestinais (glândulas de Lieberkhun). São células cilíndricas, produtoras de muco, que possuem dois domínios funcionais: apical e basal. O domínio apical, com formato de cálice, contém em seu citosol grandes vesículas repletas de muco que migram em direção a membrana celular, liberando seu conteúdo para a superfície do epitélio cólico. O domínio basal, mais estreito, se prende à lâmina basal por proteínas de adesão celular. No domínio basal encontra-se o retículo endoplasmático rugoso, responsável pela síntese da porção protéica que compõe o muco



cólico, e o aparelho de Golgi, que adiciona grupos oligossacarídeos ao muco produzido, diferenciando os subtipos de mucinas (Junqueira e Carneiro, 1999).

A proporção entre células caliciformes e as demais células que compõem o epitélio mucoso não é constante quando se comparam as diferentes regiões do cólon (Junqueira e Carneiro, 1999). As células caliciformes aumentam progressivamente em número à medida que se dirige do ceco para os segmentos caudais do intestino grosso. Essa diferença encontra-se relacionada às distintas funções fisiológicas exercidas pelo epitélio mucoso quando se compara o cólon proximal com o distal (Junqueira e Carneiro, 1999). O epitélio do cólon proximal desempenha, predominantemente, função relacionada à absorção de água e eletrólitos sendo, portanto, constituído de células especializadas para esse fim. No cólon esquerdo, pela maior consistência das fezes, existe a necessidade de um epitélio rico em células capazes de produzir maior quantidade de muco com o intuito de facilitar a progressão do conteúdo fecal ao longo dessa porção intestinal (Junqueira e Carneiro, 1999). Essas diferenças na população de células caliciformes ao longo do cólon se refletem no padrão e intensidade de expressão das mucinas quando se comparam segmentos cólicos distintos (Filipe, 1969).

O muco secretado pelas células caliciformes é formado por compostos glicoprotéicos, principalmente, representados pelas mucinas. As moléculas de mucinas possuem alto peso molecular e apresentam em sua composição 20% de proteína e 80% de carboidrato. Após a liberação das células caliciformes para a superfície epitelial, as mucinas se hidratam formando uma cobertura

gelatinosa que adere ao epitélio cólico protegendo-o contra a abrasão mecânica e invasão bacteriana (Gold et al., 1981; Gautier et al., 2004).

Estudos avaliando a fração protéica da molécula da mucina encontraram diferenças na disposição dos aminoácidos ao longo da proteína (Wreschner et al., 1990; Dekker et al., 2002; Gaudier et al., 2008). Mostraram que existem pelo menos 15 diferentes genes capazes de transcrevê-las (Porchet et al., 1999; Dekker et al., 2002). Essas diferenças foram posteriormente confirmadas por estudos genéticos que encontraram diferenças na ordem com que os nucleotídeos se dispõem ao longo do gene codificador da proteína, permitindo identificar nove principais subtipos de mucinas com relação à fração protéica denominadas MUC1, MUC2, MUC3, MUC4, MUC5A, MUC5B, MUC5AC, MUC7 e MUC8. Na mucosa intestinal do cólon as mucinas são transcritas, principalmente, pelo gene MUC-2 e, numa menor intensidade pelos genes MUC-1, MUC-3 e MUC-4. Todavia, independente do componente glicídico encontrado, o gene MUC-2 é o principal codificador das mucinas encontradas no epitélio cólico (Ogata et al., 1991; Williams et al., 1999).

A expressão dos genes produtores de mucinas encontra-se alterada em muitas doenças que acometem o intestino grosso. Alterações na expressão do gene MUC-2, assim como anormalidades no mecanismo de sua transcrição vem sendo descritas nas DII (Tytgat et al., 1999). A expressão dos genes MUC-5AC e MUC6 encontram-se alterada nos pólipos adenomatosos (Bartmann et al., 1999). O gene MUC-2 apresenta maior expressão no CCR produtor de muco e pouca nos tumores não produtores (Gratchev et al., 1998; Porchet et al., 1999).

Estudos avaliando a influência dos AGCC, em particular do butirato na expressão desses genes relacionados à síntese de mucinas demonstraram que o gene MUC-2 aumenta 23 vezes a sua expressão quando o butirato é acrescido em meios com cultura de células (Gaudier et al., 2004). Esses achados confirmam a importância dos AGCC na manutenção da síntese protéica pelas células do epitélio cólico, em particular das mucinas.

Quanto à fração glicídica de sua molécula, as mucinas podem ser divididas em dois grandes grupos, representadas pelas mucinas neutras, ricas em glicogênio, e ácidas, ricas em ácido siálico ou radicais sulfatados (Spicer et al., 1965; Leppi e Spicer, 1966). Apesar das diferenças químicas em seus constituintes glicídicos, os dois tipos de mucinas, aparentemente, possuem as mesmas funções biológicas (Filipe, 1969).

A fração glicídica das mucinas neutras é composta, principalmente, por glicogênio e recebem essa denominação, por possuírem pequena quantidade de ácido siálico na composição (menos de 1mol%). É o subtipo mais encontrado no interior das células caliciformes do trato gastrintestinal e representam, aproximadamente, 80% do conteúdo total de mucinas encontradas no tubo digestivo. A porção glicídica das mucinas neutras contém alta concentração molecular de frutose, galactose e n-acetilglucosamina, e pequena quantidade de ácido siálico e n-acetilgalactosamina. A fração protéica das mucinas neutras é formada principalmente pelos aminoácidos serina, aspartato e alanina (Gold et al., 1981).

De maneira diferente, as mucinas ácidas possuem na sua fração glicídica grande quantidade de ácido siálico (mais que 10mol%). A porção glicídica é composta principalmente por glucosamina, galactosamina e frutose.

Dividem-se em dois subgrupos representados pelas sulfomucinas e sialomucinas segundo a predominância de radicais sulfatados ou de ácido siálico, respectivamente, na sua porção glicídica. Quando se analisa a fração protéica das mucinas ácidas, a prolina, treonina e glicina são os aminoácidos mais presentes (Gold et al., 1981).

Estudos em seres humanos, avaliando por técnicas histoquímicas a presença da proteína transcrita, demonstraram que a intensidade e o padrão de distribuição das mucinas na mucosa do trato gastrointestinal se fazem de maneira distinta quando se consideram os diferentes segmentos do tubo digestivo (Sheahan e Jervis, 1976). No epitélio normal as mucinas neutras, habitualmente, expressam-se com maior intensidade nos segmentos craniais do trato digestivo (estômago e duodeno), enquanto as ácidas apresentam maior intensidade de expressão a partir da flexura duodeno-jejunal (Lev, 1966; Goldman e Ming, 1968; Filipe, 1969; Sheahan e Jervis, 1976). Acredita-se que os diferentes padrões existentes possam estar relacionados às diferentes origens embriológicas dos segmentos que formam o tubo digestivo (Gervaz, et al. 2001; Martinez, et al., 2008).

O esôfago, estômago e duodeno originam-se, embriologicamente, a partir do intestino anterior. O jejuno, íleo, ceco, cólon ascendente e os dois terços proximais do cólon transversal originam-se do intestino médio. O terço final do cólon transversal, descendente, sigmóide e os dois terços proximais do reto são formados a partir do intestino posterior (Gervaz et al., 2001). As diferentes origens embriológicas do cólon podem ser confirmadas pelas diferenças anatômicas com relação ao suprimento arterial, drenagem venosa e linfática, inervação, bem como histológicas, quando se comparam segmentos

proximais e distais em relação à flexura esplênica (Distler e Holt, 1997; Gervaz et al., 2001). Nos segmentos proximais as criptas cólicas são maiores, mais profundas, provavelmente adaptadas à maior função absorptiva dessa região, enquanto no cólon distal as criptas são menos profundas e com maior quantidade de células caliciformes, relacionadas aos processos de lubrificação para facilitar a progressão das fezes formadas. (Gervaz et al., 2001). Recentemente, com o advento das técnicas de “microarray”, que permitem o estudo simultâneo da expressão de vários genes obtidos de uma mesma amostra de tecido, verificou-se que o perfil de expressão de mais de 1000 genes que controlam o ciclo celular das células da mucosa do cólon são diferentes nos cólons proximal e distal (Glebov et al., 2003). A expressão de alguns deles pode ser até três vezes mais intensa dependendo do segmento considerado. Segundo os autores estes achados talvez expliquem as mudanças nos padrões de expressão das mucinas quando se comparam os diferentes segmentos do cólon.

Há quatro décadas, pesquisas vêm avaliando a expressão de mucinas ácidas e neutras na mucosa do intestino grosso. Esses estudos já demonstraram que no epitélio normal existe predomínio das mucinas ácidas, principalmente sulfomucinas (Filipe, 1969). Ao longo de toda superfície epitelial do cólon ambos os subtipos de mucinas ácidas estão presentes, mas dependendo da região considerada existe predomínio de um ou outro subtipo. Muitas vezes, em uma mesma célula caliciforme, podem ser encontrados os dois subtipos de mucinas ácidas. As sialomucinas localizam-se no domínio basal da célula entre o núcleo e o complexo de Golgi, enquanto as sulfomucinas ocupam, principalmente, o domínio apical próximo à membrana

celular voltada para a luz intestinal. Moderadas quantidades de mucinas neutras são encontradas na superfície epitelial localizadas, principalmente, nas porções superiores das criptas. Este padrão de distribuição das mucinas predomina no cólon esquerdo e reto. (Greco et al., 1967; Goldman e Ming, 1968; Filipe, 1969). Todavia, outros estudos, encontraram padrão de distribuição distinto, mostrando que as células produtoras de sulfomucinas são mais numerosas na metade superior das criptas, enquanto as produtoras de sialomucinas predominam na porção mais profunda das criptas cólicas (Lev e Spicer, 1965).

O padrão de expressão das mucinas no epitélio cólico de ratos é semelhante ao encontrado em seres humanos (Sakata e von Engelhardt, 1981). Estudo experimental demonstrou que o conteúdo de mucinas neutras decresce enquanto o conteúdo de mucinas ácidas aumenta quando se progride do ceco em direção ao cólon distal. Em relação às mucinas ácidas constatou que as sulfomucinas estavam presentes apenas no cólon distal, enquanto as sialomucinas, apesar de serem encontradas em todo o cólon, aumentavam em quantidade à medida que se progride do ceco para o cólon distal (Sakata e von Engelhardt, 1981). Outros autores verificaram que no cólon esquerdo, de forma semelhante ao que ocorre no homem, as sulfomucinas ocupam os dois terços superiores das criptas intestinais, enquanto as sialomucinas os dois terços inferiores (Keli et al., 1997).

A intensidade de expressão, o tipo e o padrão de distribuição de mucinas ao longo das criptas modificam-se em diversas doenças que acometem o cólon (Filipe, 1969; Mimura et al., 1999; Uchida et al., 2001; Castro et al., 2006.). Estudos mostraram diferentes padrões de expressão na

mucosa cólica de doentes portadores de RCUI, adenomas, na mucosa cólica adjacente a tumores do cólon (mucosa de transição) e, principalmente, no CCR (Filipe, 1969; Filipe e Cooke, 1970; Filipe, 1971; Ono e Katsuyama, 1985; Trauner et al., 1994; Tsuiji et al., 1998; Tamai et al., 1998; Uchida et al., 2001). Estes resultados motivaram a aplicação de técnicas histoquímicas com o objetivo de avaliar mudanças em seu padrão de expressão como uma variável capaz de detectar precocemente a transformação maligna.

A expressão de mucinas na mucosa cólica inflamada por diferentes condições clínicas, também pode modificar-se (Filipe, 1969; Filipe, 1972; Filipe, 1975). Nas colites inespecíficas a produção total de mucinas ácidas encontra-se reduzida e, nas áreas onde o processo inflamatório é mais intenso, as mucinas podem não ser identificadas. A expressão de mucinas ao longo das criptas é irregular apresentando tanto mucinas neutras quanto ácidas com predomínio das sulfomucinas (Filipe, 1969). Na RCUI o principal subtipo de mucina encontrada no epitélio inflamado é a sialomucina, entretanto é possível encontrar-se pequena expressão tecidual de sulfomucinas, principalmente na porção mais profunda das criptas intestinais. Na RCUI a expressão de mucinas neutras diminui acentuadamente, e em alguns casos está ausente (Filipe, 1969).

Modificação na secreção de mucinas parece ser um dos elementos mais importantes no espectro histológico da CE servindo ainda como base para discussão com relação aos aspectos etiopatogênicos envolvidos. (Keli et al., 1997). Do melhor do nosso conhecimento, somente um único estudo avaliou a expressão de mucinas ácidas comparando segmentos providos e desprovidos de trânsito intestinal com CE (Keli et al., 1997). Os autores

verificaram que após seis semanas de exclusão fecal as sulfomucinas praticamente ocupavam toda a extensão das criptas enquanto as sialomucinas só eram detectadas nas regiões mais profundas das criptas. Após 17 semanas de exclusão fecal a expressão das sulfomucinas mantinha-se inalterada enquanto as sialomucinas desapareciam. Os autores chamam a atenção para o fato de que os resultados histológicos encontrados mostraram que o padrão de expressão das mucinas ácidas se fazia de modo inverso ao que ocorria na RCUI.



### **3. OBJETIVOS**

1. Avaliar o padrão de expressão de mucinas neutras, ácidas, sulfomucinas e sialomucinas e mensurar o seu conteúdo comparando segmentos providos e desprovidos de trânsito fecal.
2. Verificar a influência do tempo de exclusão de trânsito fecal nos níveis de expressão tecidual dos diferentes tipos e subtipos de mucinas.

## **4. MATERIAL E MÉTODOS**

A realização deste estudo obedeceu à Lei Federal Lei Federal 11.794 de 08/10/2008 (Lei Sérgio Arouca) e às orientações do Colégio Brasileiro de Experimentação Animal (COBEA). Este trabalho foi aprovado pelo Comitê de Ética em Pesquisa (CEP) da Universidade São Francisco, Bragança Paulista (Anexo 1).

### **4.1. Animal de experimentação**

Foram utilizados 45 ratos machos (*Rattus norvegicus albinus*) da linhagem Wistar, SPF, provenientes do Centro Multidisciplinar de Investigação Biológica da Universidade Estadual de Campinas (CEMIB-UNICAMP), com peso variando entre 300 a 320g e média de idade de quatro meses.

### **4.2. Grupos experimentais**

Os animais foram distribuídos aleatoriamente em três grupos experimentais constituídos de 15 animais, divididos segundo a data do sacrifício ser realizado em seis semanas, 12 semanas e 18 semanas. Cada grupo experimental composto por 15 animais foi dividido em dois subgrupos. No primeiro subgrupo, com 10 animais, realizou-se a derivação do trânsito intestinal (subgrupo experimento) e no segundo, composto de cinco animais, realizou-se apenas laparotomia sem derivação de trânsito (subgrupo controle).

### **4.3. Etapa pré-operatória**

Durante o período de vigilância epidemiológica (sete dias) todos os animais foram mantidos em gaiolas individuais permanecendo em ambiente climatizado, com controle de temperatura, luminosidade e ruídos. Foram pesados e no dia anterior ao procedimento cirúrgico mantidos em jejum, exceto

água, por 24h. As gaiolas individuais foram identificadas pelo número do animal, grupo e subgrupo experimental aos quais pertenciam. Estes mesmos números foram tatuados na cauda de cada animal.

#### **4.4. Anestesia**

No dia da intervenção foram pesados e anestesiados com o emprego de cloridrato de xilazina 2% (Anasedan<sup>®</sup>)<sup>1</sup> + cloridrato de quetamina (Dopalen<sup>®</sup>)<sup>1</sup> na dose de 0,1ml/100g, administradas por via intra-muscular na perna traseira esquerda.

#### **4.5. Técnica operatória**

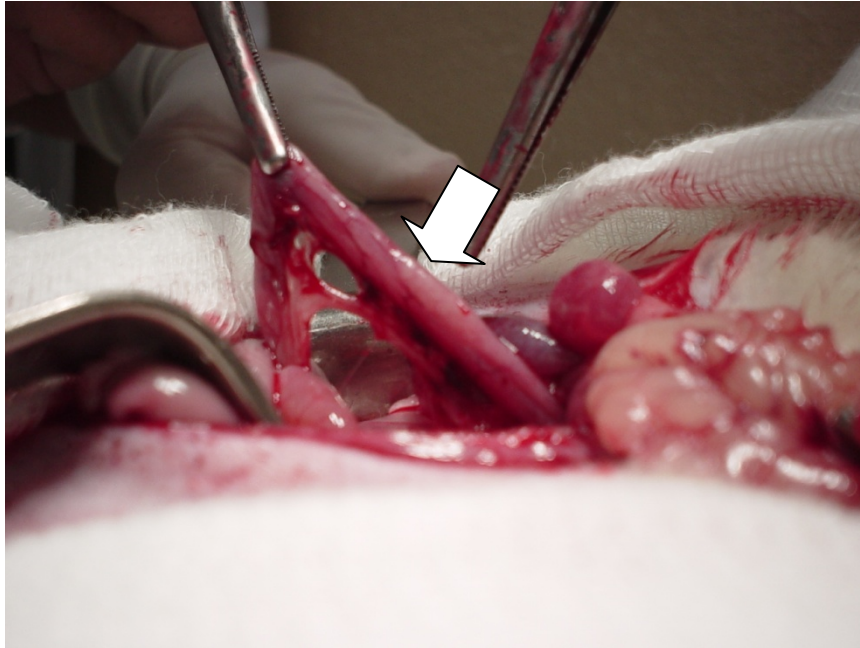Depois de anestesiados, os animais foram restringidos em mesa cirúrgica, em decúbito dorsal horizontal, realizando-se tricotomia abdominal e anti-sepsia com polivinil pirrolidona-iodo. A cavidade abdominal foi acessada por incisão longitudinal mediana com três centímetros de extensão, sendo identificada a placa de Peyer (Fig.1). Com o auxílio de paquímetro e, após ligadura dos vasos da arcada cólica marginal (Fig. 2), seccionou-se o cólon três centímetros acima da placa de Peyer. Após remoção do conteúdo fecal eventualmente presente, o segmento proximal do cólon seccionado foi exteriorizado, como colostomia terminal, através de incisão circular, com três mm de diâmetro, realizada no hipocôndrio esquerdo.

A fixação da colostomia foi realizada com o emprego de pontos separados de fio absorvível monofilamentar 4-0 (Monocryl<sup>®</sup>)<sup>2</sup> nos quatro pontos cardinais e entre eles, sempre amarrados com três nós.

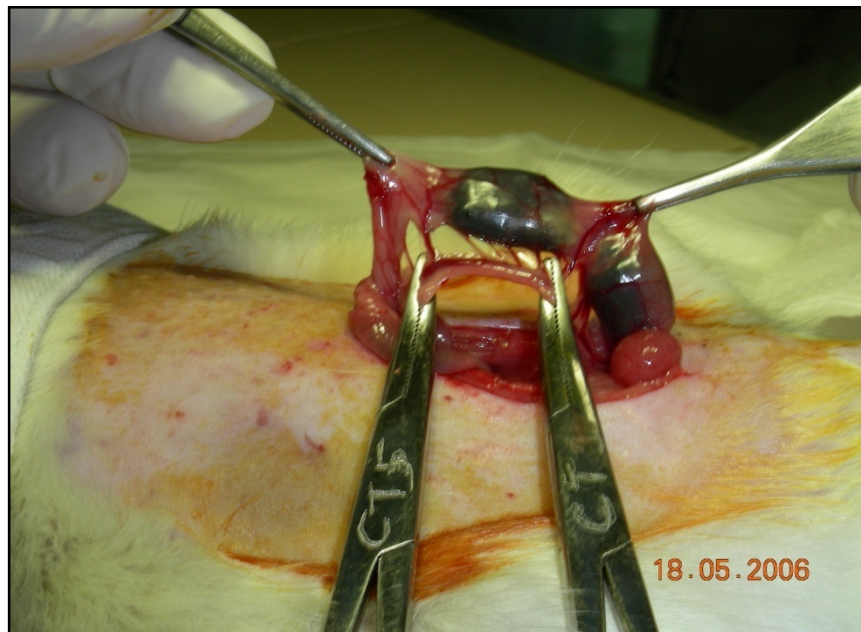
---

<sup>1</sup> Agribrands do Brasil Ltda. Brasil

<sup>2</sup> Ethicon, Inc. Somerville, NJ, USA.



**FIGURA 1** – Identificação da placa de Peyer (seta) como reparo anatômico.



**FIGURA 2** – Ligadura da artéria marginal no ponto de secção do cólon.

Terminada a confecção da colostomia proximal, o segmento distal do intestino grosso seccionado foi cateterizado com sonda de polivinil 12 F, fixada por ligadura frouxa, e irrigado com 40ml de soro fisiológico 0,9% (Fig.3), até que o efluente drenado pelo ânus do animal não apresentasse mais saída de material fecal. Concluída a irrigação, o cateter foi removido e o cólon distal exteriorizado como colostomia (fístula mucosa distal) na face lateral inferior esquerda da parede abdominal (Fig.4). A fixação da colostomia distal foi realizada com a mesma técnica utilizada para a colostomia proximal. A parede abdominal foi fechada em dois planos de sutura: peritônio e aponeurose com pontos contínuos de fio de ácido poliglicólico 4-0 (Vicryl<sup>®</sup>)<sup>3</sup> e a pele com pontos separados de nylon 4-0 (Mononylon<sup>®</sup>)<sup>3</sup>.

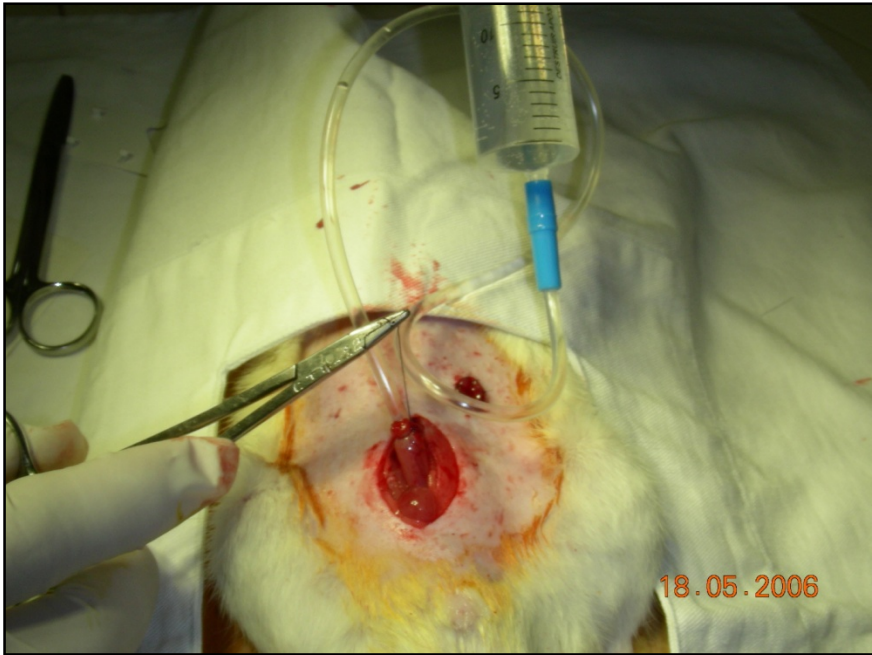
#### **4.6. Pós-operatório**

Concluída a operação, os animais foram mantidos por 10 minutos sob lâmpada aquecida, e após recuperação anestésica, alojados em gaiolas individuais, sendo liberados para ingestão de água e ração padronizada (Nuvilab CR1<sup>®</sup>)<sup>4</sup> após terem recuperado completamente o estado de vigília. Os ratos foram mantidos em gaiolas individuais até a data do sacrifício, permanecendo nas mesmas condições ambientais do período de vigilância epidemiológica, não tendo sido tomado nenhum cuidado adicional em relação à ferida operatória e ao estoma confeccionado. Todos os dados de acompanhamento pós-operatório (aceitação da dieta, aspecto da ferida cirúrgica, aspecto da colostomia, peso, características das evacuações) foram anotados em planilhas previamente elaboradas.

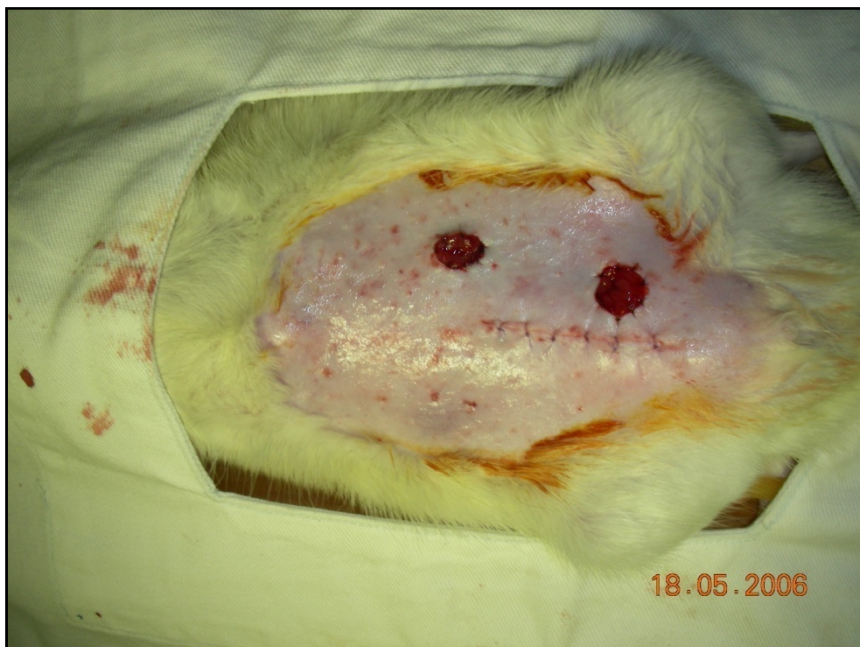---

<sup>3</sup> Ethicon, Inc. Somerville, NJ, USA

<sup>4</sup> Nuvital Nutrientes SA, São Paulo, Brasil



**FIGURA 3** – Limpeza mecânica anterógrada do cólon excluído de trânsito fecal



**FIGURA 4** – Aspecto final da parede abdominal após confecção dos estomas.

#### **4.7. Sacrifício dos animais**

Na véspera do dia programado para o sacrifício os animais foram novamente pesados e mantidos em jejum por 24h, exceto para água. Foram anestesiados, com a mesma técnica anteriormente descrita, e submetidos à laparotomia mediana, que se prolongava até o apêndice xifóide, com abertura da cavidade por planos. Após liberação de aderências, eventualmente presentes, o cólon provido e todo o segmento caudal do cólon desprovido de trânsito fecal incluindo o ânus, foram removidos em monobloco. Nos animais dos subgrupos controle o cólon foi removido na sua totalidade a partir da região cecal.

Os segmentos de cólon removidos foram abertos longitudinalmente pela borda anti-mesocólica e lavados com soro fisiológico a 0,9% para remoção de detritos fecais presentes. Foram removidos dois fragmentos da parede cólica, medindo cada um deles 30 mm de extensão, e interessando toda a circunferência da parede cólica, sendo um fragmento do cólon provido e outro do cólon desprovido de trânsito intestinal. Os fragmentos de cólon extirpados destinados à quantificação das mucinas foram sempre colhidos em local padronizado para todos os animais dos dois grupos experimentais. No segmento provido de trânsito foram colhidos dois centímetros a partir da face interna do estoma. Nos segmentos sem trânsito foram colhidos, um centímetro abaixo da face interna do estoma e um centímetro acima do ânus. No grupo controle os fragmentos foram colhidos quatro centímetros acima da placa de Peyer.

#### **4.8. Confeção dos blocos de parafina e lâminas**

Após o período de fixação, os espécimes foram processados em cinco banhos de álcool absoluto durando uma hora cada banho. Em seguida, foram submetidos a três banhos sucessivos de xilol durando uma hora cada. Terminada esta etapa foram submetidos a três banhos de parafina durando uma hora cada banho à temperatura constante de 60°C. Terminada a impregnação pela parafina os espécimes foram incluídos em blocos e submetidos a cortes histológicos com 5µ de espessura cada corte.

Para a confecção das lâminas, independente da técnica de coloração, os cortes foram desparafinados em dois banhos sucessivos de xilol, durando dez minutos cada banho. A seguir foram alcoolizados em três banhos sucessivos de álcool absoluto e hidratados com água destilada.

Todas as lâminas foram confeccionadas por um mesmo técnico e analisadas com microscópio óptico comum (Nikon Eclipse DS-50)<sup>5</sup> com magnificação final de 200x, por patologista experiente em doenças colorretais que desconhecia os objetivos do estudo.

#### **4.9 - Técnicas de coloração**

As lâminas obtidas dos animais do grupo controle e experimento (segmentos providos e desprovidos de trânsito fecal) foram submetidas a quatro técnicas de coloração: hematoxilina-eosina (HE), Ácido Periódico de Schiff (PAS), Alcian blue (AB) e diamina de ferro alto-AB (HIDAB). A técnica da HE foi realizada com o objetivo de avaliar as alterações histológicas que permitissem o diagnóstico de CE. A técnica do PAS foi realizada com o objetivo

---

<sup>5</sup> Nikon Inc., Osaka, Nippon.



de identificar a expressão tecidual das mucinas neutras, e a técnica do AB para identificar a expressão total das mucinas ácidas. A técnica do HIDAB foi realizada com o objetivo de diferenciar os subtipos de mucinas ácidas representadas pelas sulfomucinas e sialomucinas. Todas as lâminas apresentavam uma das extremidades fosca onde eram anotados o número do animal, o grupo experimental a que pertencia e a técnica de coloração adotada.

#### **4.9.1 - Hematoxilina-eosina (HE)**

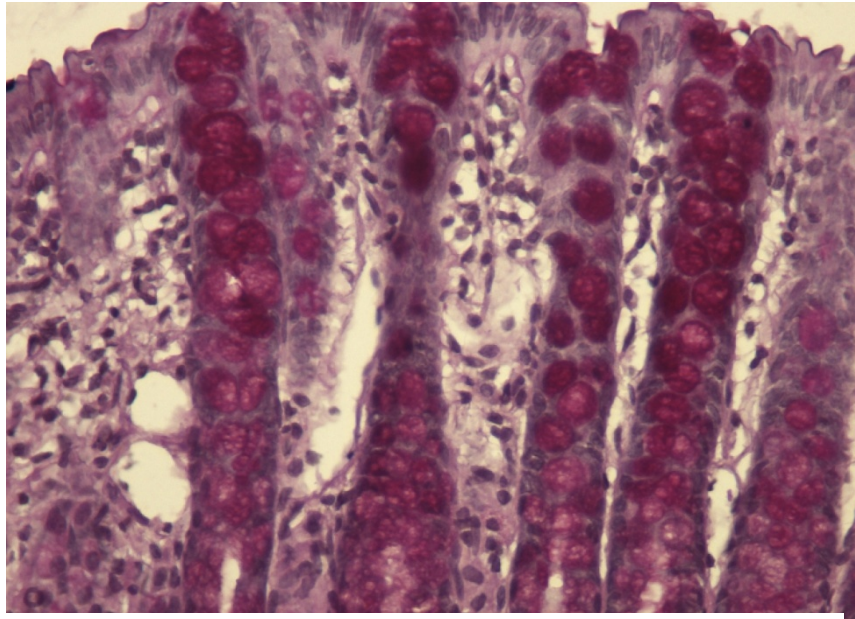
Para a realização da técnica da HE as lâminas após terem sido desparafinadas em dois banhos sucessivos de xilol, durando dez minutos cada banho, foram alcoolizadas em três banhos sucessivos de álcool absoluto e hidratadas com água destilada. A seguir, foram expostas a hematoxilina de Harris filtrada em temperatura ambiente por um minuto. Após a exposição à hematoxilina de Harris foram submetidas à lavagem contínua e cuidadosa com água corrente e, posteriormente água destilada por três minutos cada etapa e expostas ao corante eosina por dois minutos à temperatura ambiente. A seguir foram inicialmente lavadas em água corrente e posteriormente em água destilada por mais dois minutos. Terminada esta etapa foram desidratadas em três banhos sucessivos de álcool absoluto, e diafanizadas em xilol. Terminada a diafanização, as lâminas foram montadas com resina e lamínulas.

#### **4.9.2 - Periódico Ácido de Schiff (PAS)**

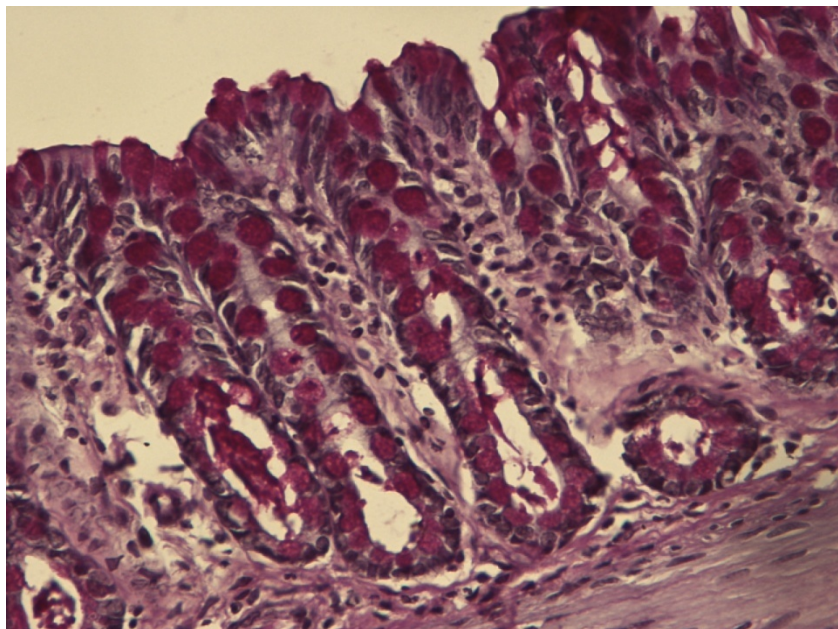
Após a confecção dos cortes histológicos as lâminas foram desparafinadas em dois banhos sucessivos de xilol durando dez minutos cada banho e a seguir, alcoolizadas em três banhos sucessivos de álcool absoluto e hidratadas com água destilada. Terminada esta etapa as lâminas foram expostas ao ácido periódico por um período de 60 minutos em temperatura

ambiente. Terminada a coloração realizou-se a lavagem contínua e cuidadosa inicialmente com água corrente e posteriormente com água destilada por três minutos à temperatura ambiente. Terminada a lavagem foram expostas ao reativo de Schiff por período de 60 minutos em temperatura ambiente e, novamente lavada em água corrente e destilada por cinco minutos. Terminada a lavagem, as lâminas foram em seguida contra-coradas com hematoxilina de Harris por dois minutos à temperatura ambiente. Após a contra-coloração foram novamente lavadas em água corrente e água destilada por três minutos e desidratadas, em três banhos sucessivos de álcool absoluto, durando três minutos cada banho, e diafanizadas em três banhos de xilol. Após diafanização foram montadas com resina e lamínulas.

As figuras 5 e 6 mostram a expressão tecidual das mucinas neutras identificadas pela técnica do PAS em segmentos providos e desprovidos de trânsito fecal.



**Figura 5** – Expressão de mucinas neutras nas células caliciformes da mucosa cólica de segmento provido de trânsito intestinal (PAS – 200x)

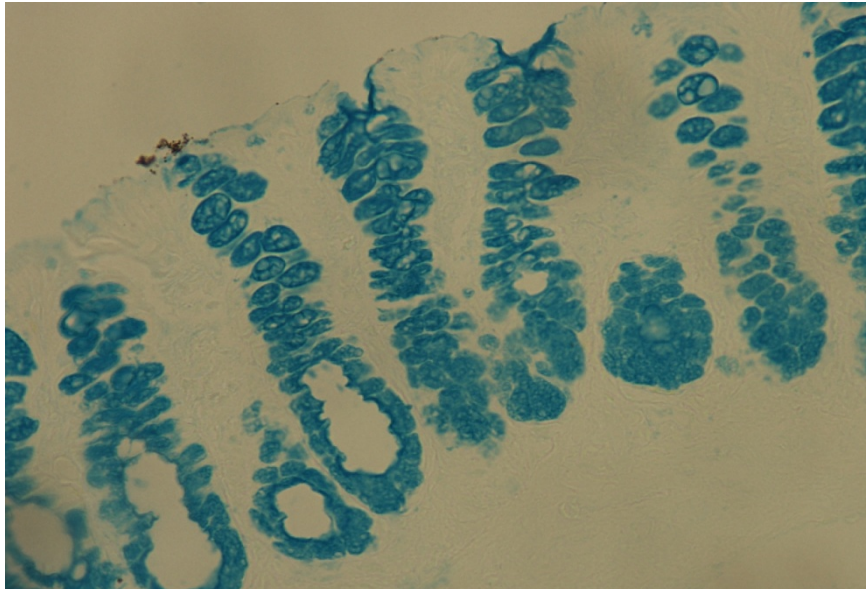


**Figura 6** – Expressão de mucinas neutras nas células caliciformes da mucosa cólica de segmento desprovido de trânsito intestinal por 12 semanas (PAS – 200x)

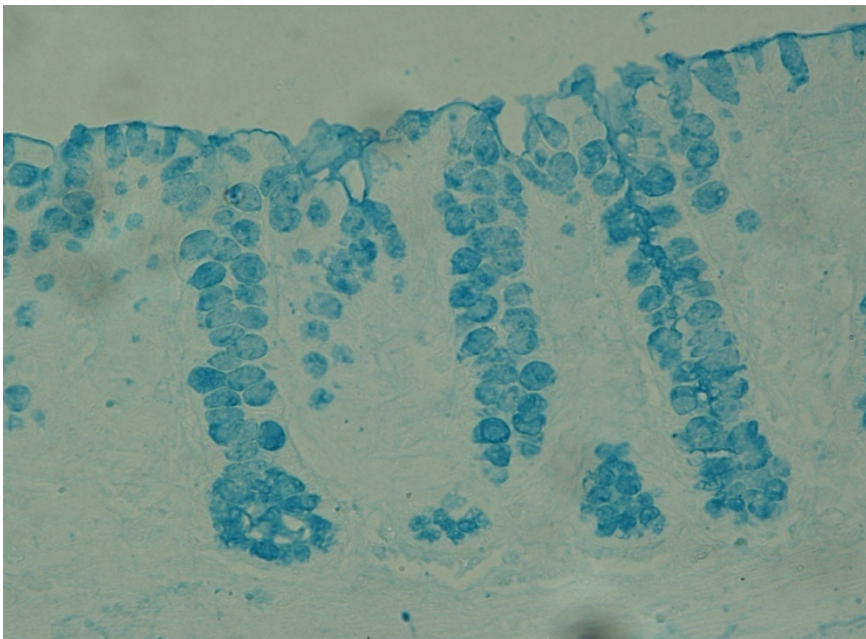
#### **4.9.3 - Alcian Blue (AB)**

Os cortes histológicos foram desparafinados em dois banhos sucessivos de xilol, durando dez minutos cada banho, alcoolizados em três banhos sucessivos de álcool absoluto por três minutos e hidratados com água destilada a temperatura ambiente. Terminada esta etapa as lâminas foram expostas ao corante azul de Alcian (AB) por 30 minutos à temperatura ambiente. Terminada esta etapa os fragmentos dispostos sobre as lâminas foram expostos ao ácido acético a 3% em uma única passagem a temperatura ambiente. Após a descoloração pelo ácido acético, as lâminas foram lavadas contínua e cuidadosamente com água corrente por cinco minutos à temperatura ambiente e desidratada em três banhos sucessivos de álcool absoluto. Terminada a desidratação foram diafanizados em três banhos de xilol. As lâminas já coradas, foram secas por três minutos e terminado esse tempo foram montadas com resina e lamínula.

As figuras 7 e 8 mostram a expressão tecidual das mucinas ácidas identificadas pela técnica do AB em segmentos providos e desprovidos de trânsito fecal.



**Figura 7** – Expressão de mucinas ácidas nas células caliciformes da mucosa cólica de segmento provido de trânsito intestinal. (AB – 100x)



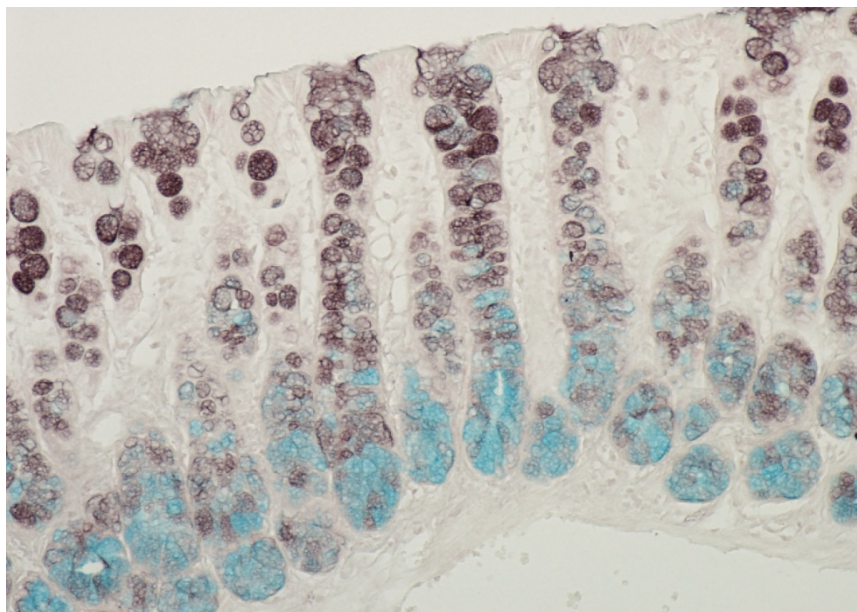
**Figura 8** – Expressão de mucinas ácidas nas células caliciformes da mucosa cólica de segmento desprovido de trânsito intestinal por 12 semanas (AB – 100x)

#### **4.9.4 - Diamina de ferro-alto/Alcian-blue (HIDAB)**

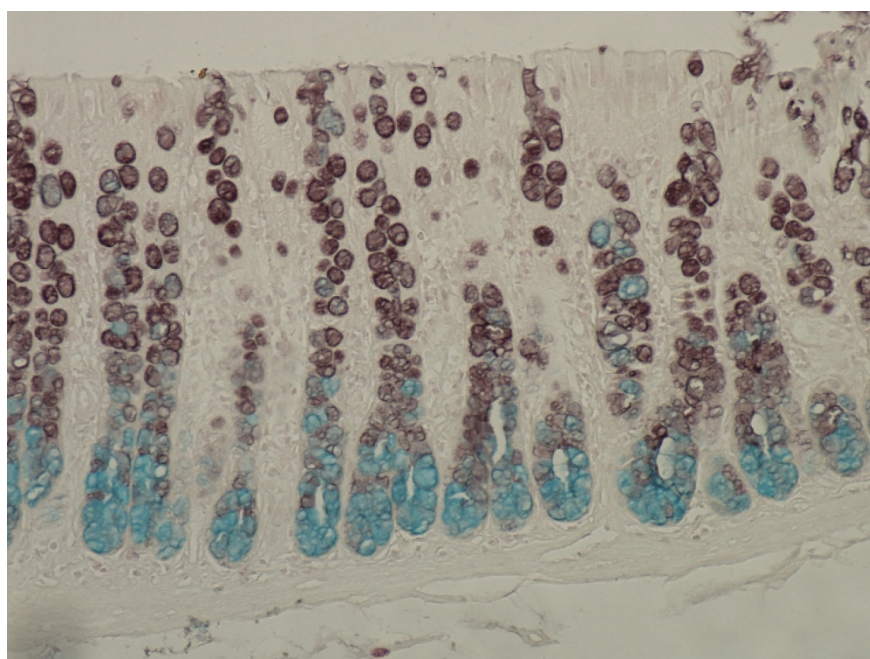
Após a confecção dos blocos de parafina e realização dos cortes histológicos, com 5 $\mu$  de espessura, os cortes foram posteriormente desparafinados em dois banhos sucessivos de xilol, durando dez minutos cada banho. A seguir foram alcoolizados em três banhos sucessivos de álcool absoluto, durando um minuto cada banho e após, hidratados com água destilada por três minutos. Terminada esta etapa os cortes foram expostos ao corante diamina de ferro alto por um período de seis horas à temperatura ambiente. Terminado este período, foram lavados em água corrente por três minutos e posteriormente em água destilada por mais um minuto para serem expostos ao corante AB por 10 min à temperatura ambiente. A seguir foram submetidos à lavagem cuidadosa e contínua com água corrente e água destilada por dois minutos. Após, os cortes foram contra-corados pelo corante vermelho neutro por um período de oito minutos à temperatura ambiente. O excesso do corante foi removido por meio de lavagem em água corrente por três minutos. Terminada esta etapa, o material foi desidratado em três banhos sucessivos de álcool absoluto, e diafanizados em três banhos de xilol, passagem. Terminada esta etapa os cortes foram montados com resina e lamínula para serem posteriormente analisados.

As figuras, 9 e 10, mostram a expressão de sulfomucinas e sialomucinas nos animais do grupo controle após seis e 18 semanas da laparotomia. As figuras 11, 12, 13, 14, 15 e 16 mostram a expressão de sulfomucinas e sialomucinas nos segmentos providos e desprovidos de trânsito após seis, 12 e 18 semanas de exclusão, respectivamente.

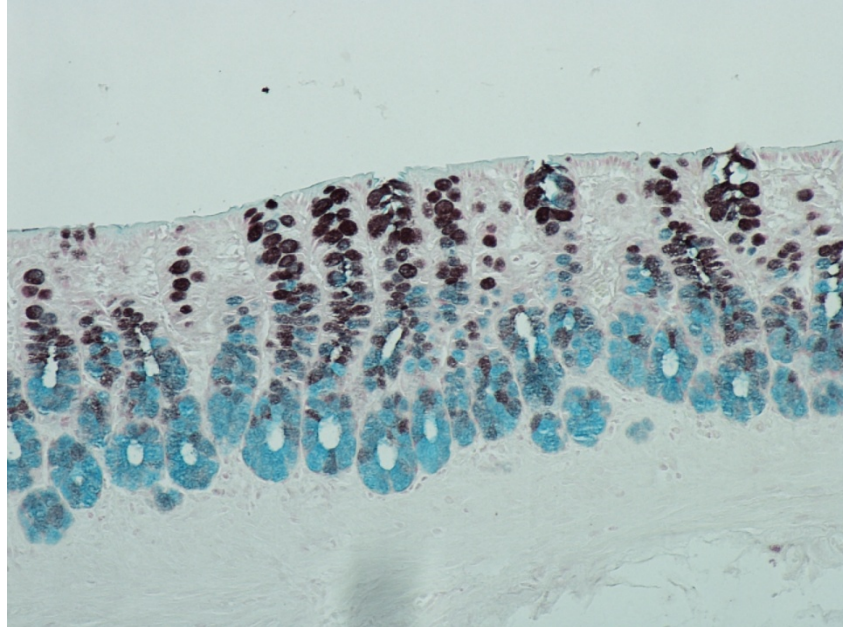




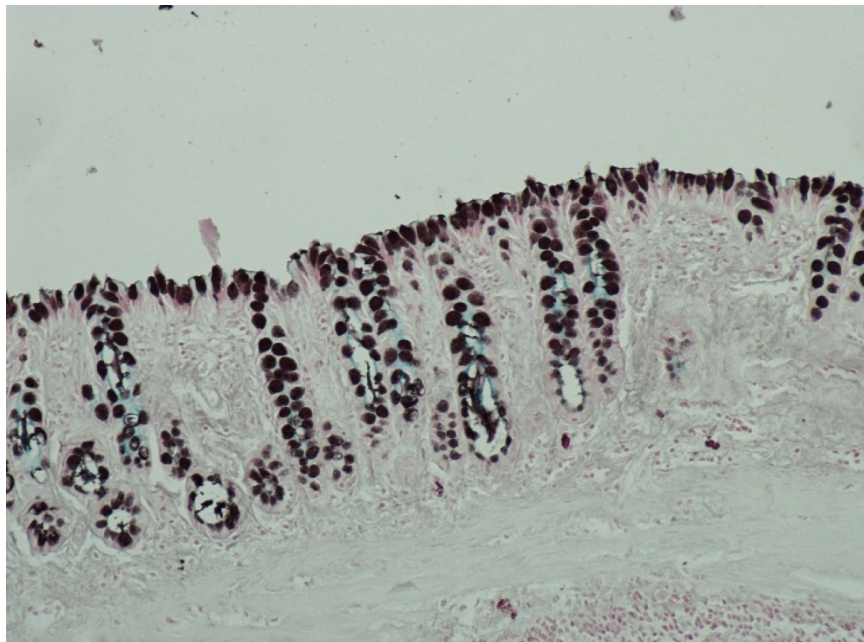
**Figura 9** – Expressão de sulfomucinas (marrom) e sialomucinas (azul) nas células caliciformes da mucosa cólica. Grupo controle após seis semanas da realização da laparotomia. (HIDAB – 100x)



**Figura 10** – Expressão de sulfomucinas (marrom) e sialomucinas (azul) nas células caliciformes da mucosa cólica. Grupo controle após 18 semanas da realização da laparotomia. (HIDAB – 100x)

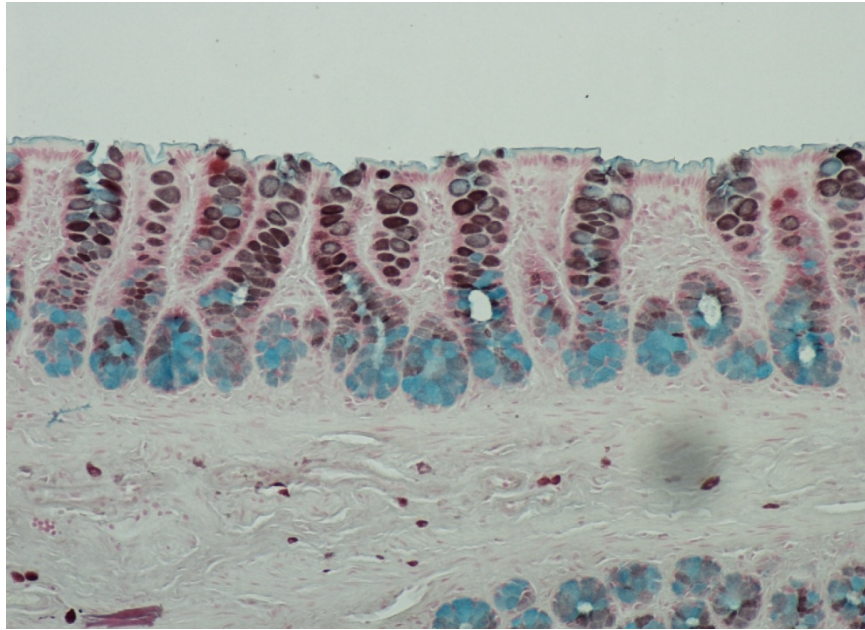


**Figura 11** – Expressão de sulfomucinas (marrom) e sialomucinas (azul) nas células caliciformes da mucosa cólica. Segmento provido de trânsito após seis semanas da realização da colostomia. (HIDAB – 100x)

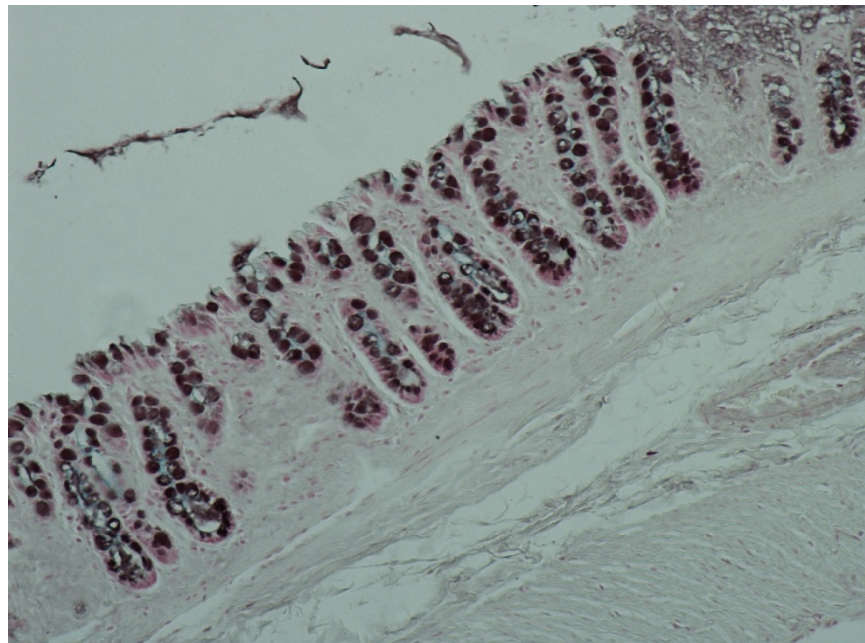


**Figura 12** – Expressão de sulfomucinas (marrom) e sialomucinas (azul) nas células caliciformes da mucosa cólica. Segmento desprovido de trânsito após seis semanas da realização da colostomia. (HIDAB – 100x)

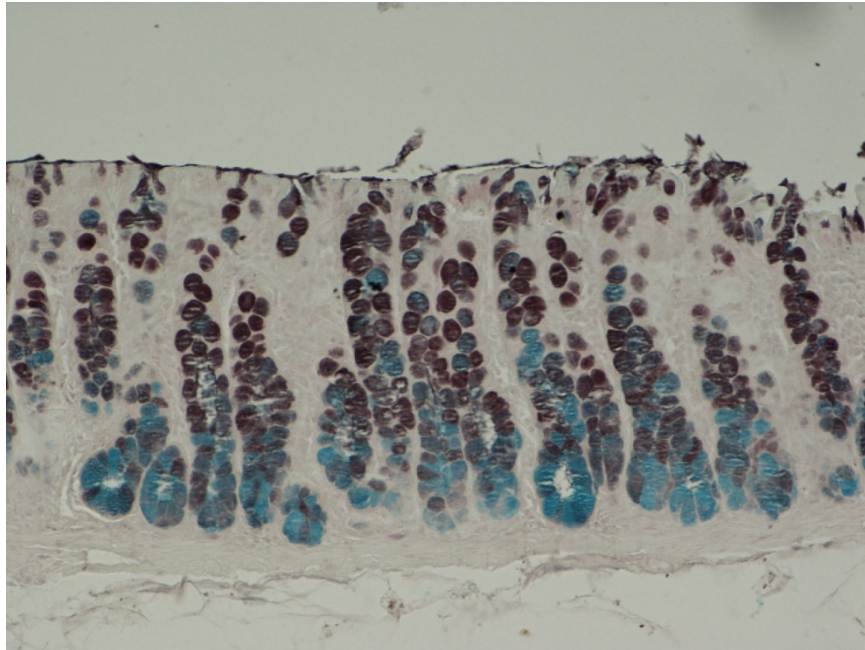




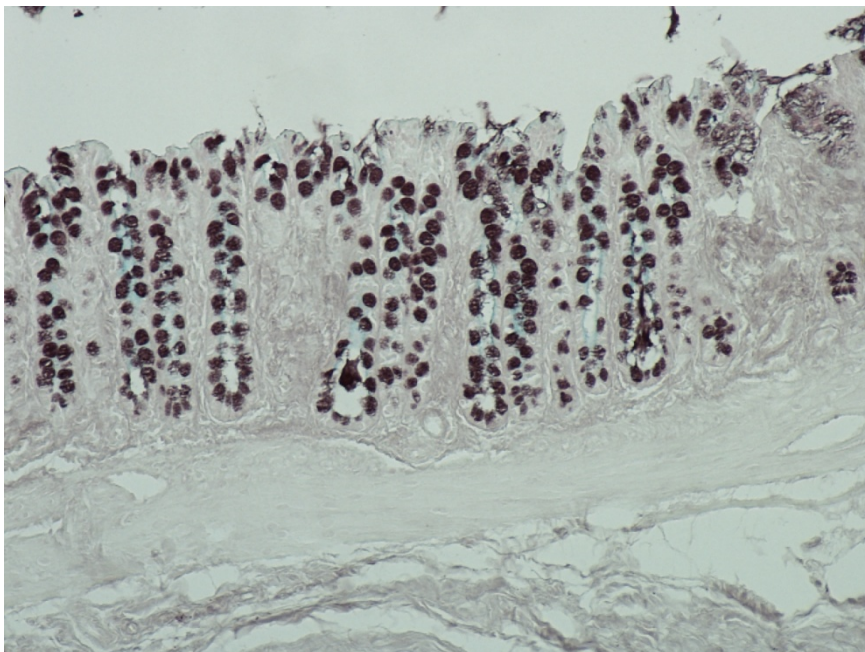
**Figura 13** – Expressão de sulfomucinas (marrom) e sialomucinas (azul) nas células caliciformes da mucosa cólica. Segmento provido de trânsito após 12 semanas da realização da colostomia. (HIDAB – 100x)



**Figura 14** – Expressão de sulfomucinas (marrom) e sialomucinas (azul) nas células caliciformes da mucosa cólica. Segmento desprovido de trânsito após seis semanas da realização da colostomia. (HIDAB – 100x)



**Figura 15** – Expressão de sulfomucinas (marrom) e sialomucinas (azul) nas células caliciformes da mucosa cólica de segmento provido de trânsito intestinal. (HIDAB – 100x)




**Figura 16** – Expressão de sulfomucinas (marrom) e sialomucinas (azul) nas células caliciformes da mucosa cólica de segmento desprovido de trânsito intestinal por 18 semanas. (HIDAB – 100x)



#### 4.10. Morfometria computadorizada

O fragmento cólico destinado à análise morfométrica foi sempre removido de um mesmo local para todos os animais. A mensuração da quantidade dos diferentes tipos de mucinas foi sempre realizada em local onde existiam pelo menos quatro criptas intestinais contíguas e íntegras. A imagem selecionada foi capturada por câmera de vídeo previamente acoplada ao microscópico óptico (Figura 17). A imagem capturada foi processada e analisada pelo programa NIS-Elements<sup>6</sup> instalado em um computador (Pentium 4 DC<sup>7</sup>, 1 Gbyte Memória RAM, 2 Hard-disk de 200Gbyte, placa de vídeo-captura ASUS<sup>8</sup>). O valor final adotado para o nível de expressão tecidual de mucinas mensuradas nos segmentos provido e desprovido de trânsito intestinal foi representado pela média dos valores encontrados na avaliação de quatro campos distintos.



**Figura 17** – Sistema utilizado para a análise de imagem assistida por computador (morfometria computadorizada).

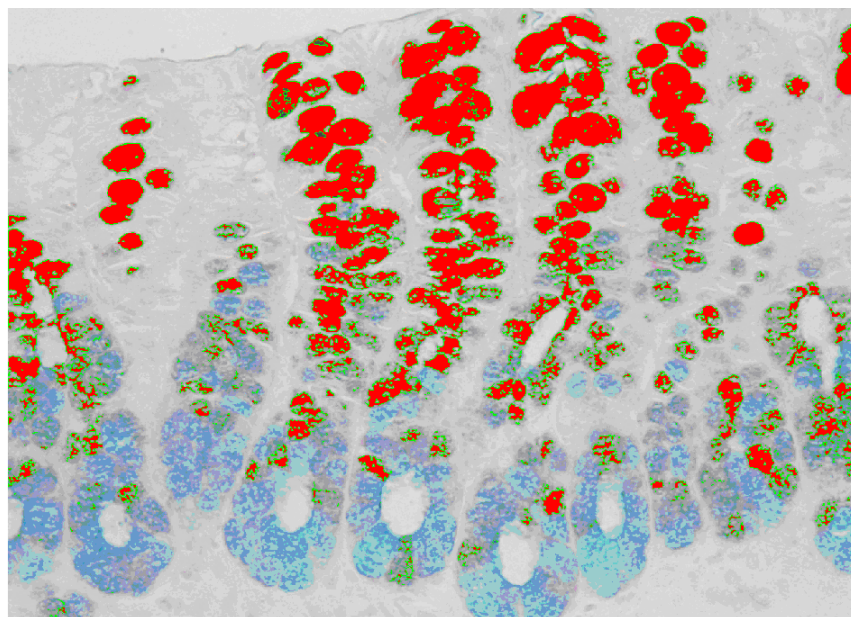
---

<sup>6</sup> Nikon Inc., Osaka, Nippon

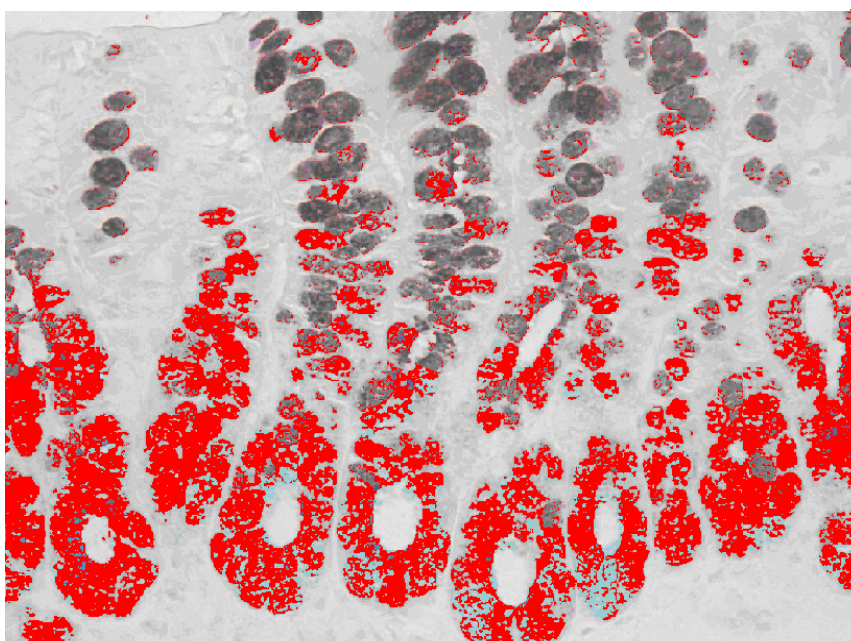
<sup>7</sup> Intel Corp, USA

<sup>8</sup> ASUSTek Computer Inc., USA

As figuras 18 e 19 mostram a quantificação de sulfomucinas e sialomucinas com o sistema de análise de imagem, assistida por computador.



**Figura 18** – Quantificação de sulfomucinas por morfometria computadorizada em segmento provido de trânsito de animal submetido à exclusão fecal por 12 semanas.



**Figura 19** – Quantificação de sialomucinas por morfometria computadorizada em segmento provido de trânsito do mesmo animal submetido à exclusão fecal por 12 semanas.

#### **4.11. Método estatístico**

Os resultados encontrados foram descritos pelo valor médio e respectivo desvio padrão. Adotamos nível de significância de 5% ( $p < 0,05$ ) para todos os testes utilizados.

Utilizamos o teste t de Student para comparar os resultados encontrados na quantificação dos tipos e subtipos de mucinas entre os grupos controle e experimento (segmentos cólicos providos e desprovidos de trânsito) nos três períodos de exclusão fecal. Utilizamos o teste t de Student pareado para comparar os resultados encontrados na quantificação de mucinas entre os segmentos providos e desprovidos de trânsito nos animais do grupo experimento. Empregamos o teste de Kruskal-Wallis, para análise de variância da quantificação dos diferentes tipos e subtipos de mucinas com relação ao tempo de exclusão de trânsito. Todos os dados obtidos foram avaliados com programa estatístico SPSS<sup>9</sup>.

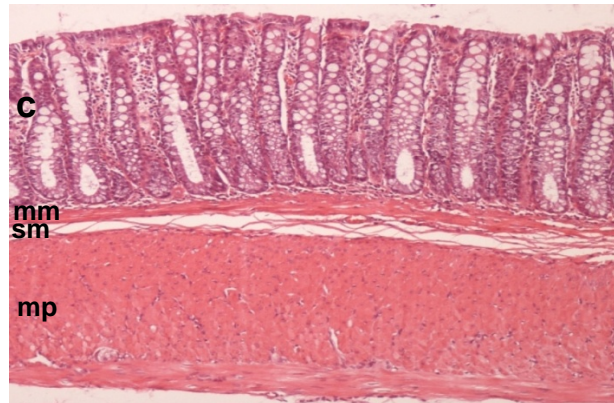
---

<sup>9</sup> SPSS Inc., Chicago, USA

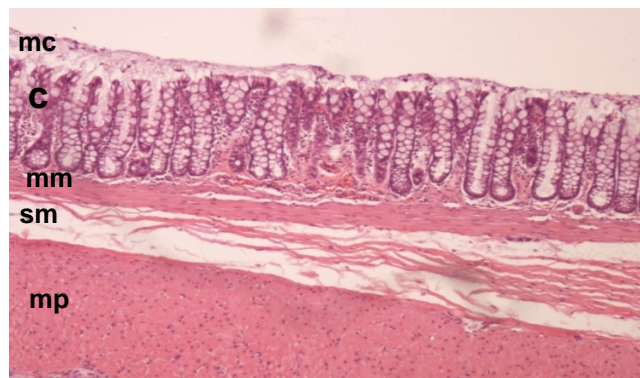
## 5. RESULTADOS

### 5.1 Diagnóstico da colite de exclusão

As figuras 20 e 21 mostram a parede cólica em segmentos providos e desprovidos de trânsito fecal em animais submetidos à derivação intestinal por 12 semanas.



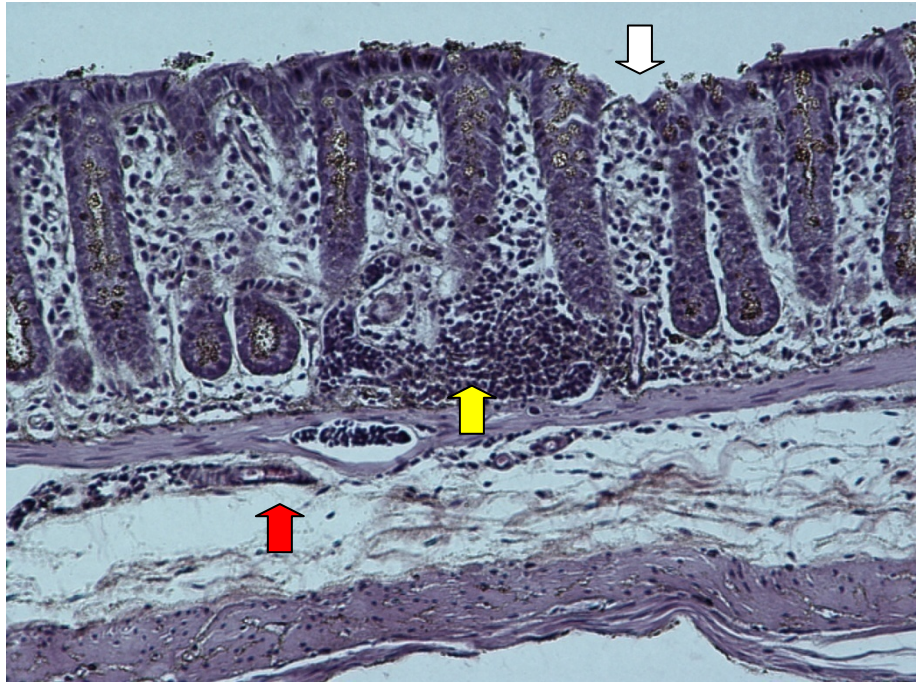
**Figura 20** – Parede cólica no segmento provido de trânsito fecal de animal submetido à derivação intestinal por 12 semanas (HE – 100x). c=criptas; mm= muscular da mucosa; sm = submucosa; mp= muscular própria



**Figura 21** – Parede cólica no segmento desprovido de trânsito fecal de animal submetido à derivação intestinal por 12 semanas (HE – 100x). mc = muco; c=criptas; mm= muscular da mucosa; sm = submucosa; mp= muscular própria



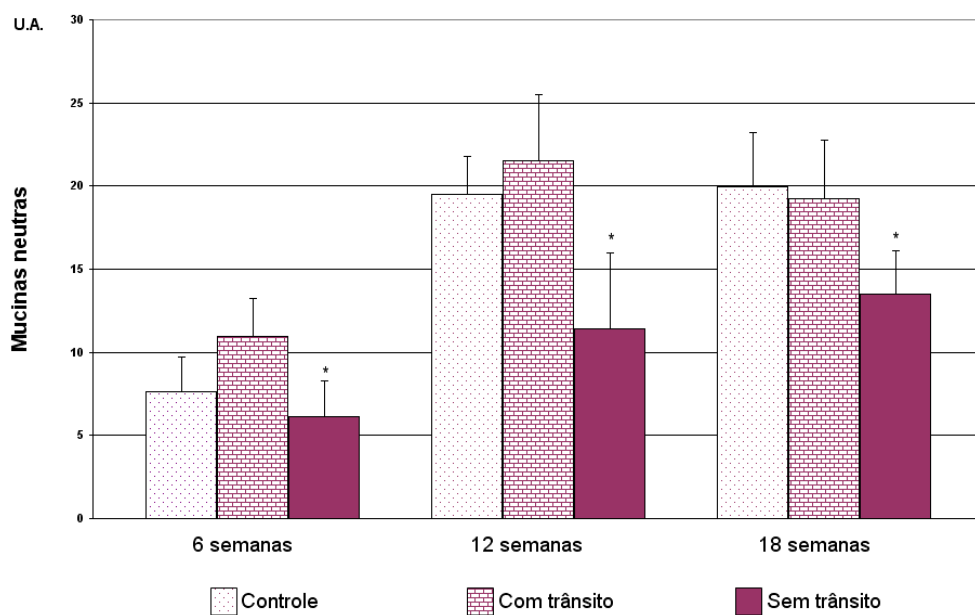
A figura 22 mostra as principais alterações histopatológicas encontradas nos segmentos desprovidos de trânsito dos animais do grupo experimento que permitiram o diagnóstico de CE em todos os animais, independente do tempo de exclusão intestinal.



**Figura 22** – Alterações histológicas encontradas no segmento desprovido de trânsito após 18 semanas de derivação. Nota-se redução na altura das criptas cólicas com edema entre elas. Congestão vascular da camada submucosa (seta vermelha). Infiltrado neutrofílico com formação de abscesso na base das criptas cólicas (seta amarela) e ulceração do epitélio cólico (seta branca). (HE-100x)

## 5.2 - Padrão de expressão das mucinas neutras

A figura 23 mostra os valores médios com o respectivo desvio padrão da quantificação de mucinas neutras pela técnica do PAS, comparando animais dos grupos controle e experimento (segmentos providos e desprovidos de trânsito fecal) nos diferentes tempos de exclusão propostos.

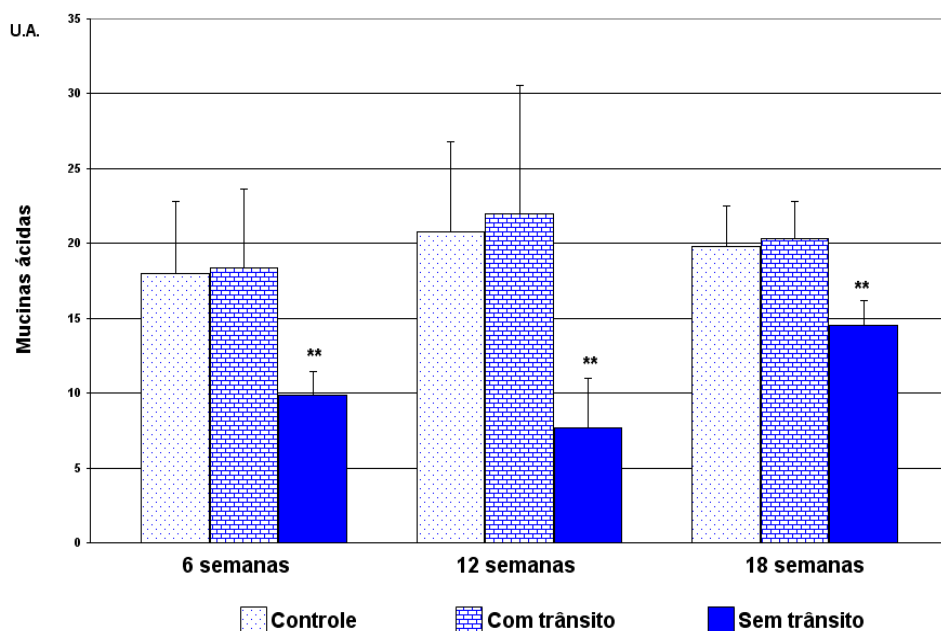


**Figura 23** – Padrão de expressão das mucinas neutras nos grupos controle e experimento (segmentos providos e desprovidos de trânsito fecal) nos diferentes tempos de exclusão propostos (\* = distal < proximal).



### 5.3 – Padrão de expressão das mucinas ácidas

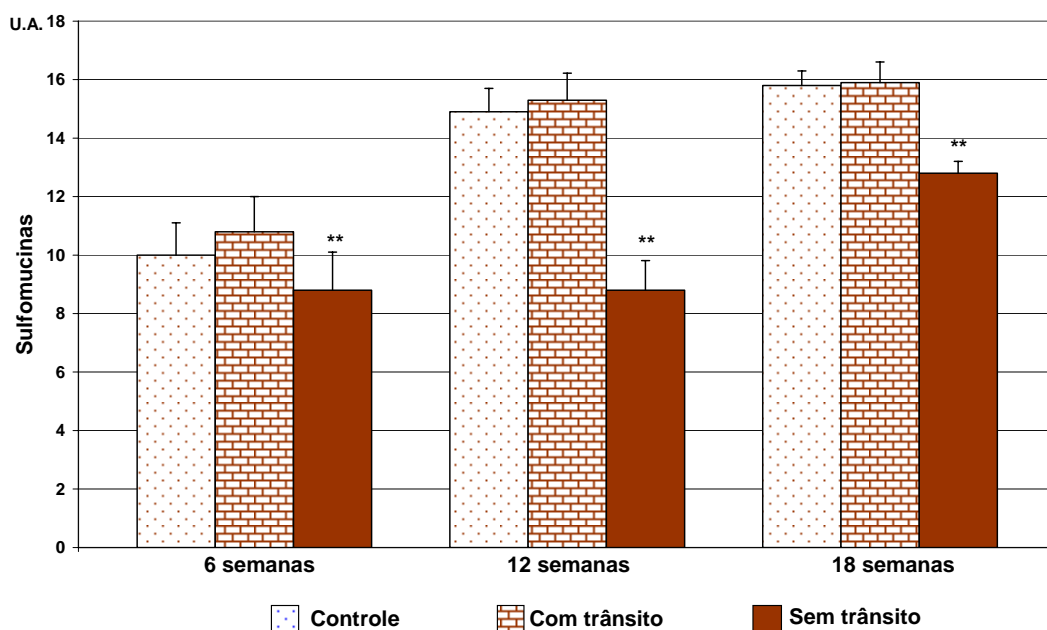
A figura 24 mostra os valores médios com o respectivo desvio padrão da quantificação de mucinas ácidas pela técnica do AB, comparando animais dos grupos controle e experimento (segmentos providos e desprovidos de trânsito fecal) nos diferentes tempos de exclusão propostos.



**Figura 24** – Padrão de expressão das mucinas ácidas nos grupos controle e experimento (segmentos providos e desprovidos de trânsito fecal) nos diferentes tempos de exclusão propostos (\*\* = distal < controle e proximal).

#### 5.4 – Padrão de expressão das sulfomucinas

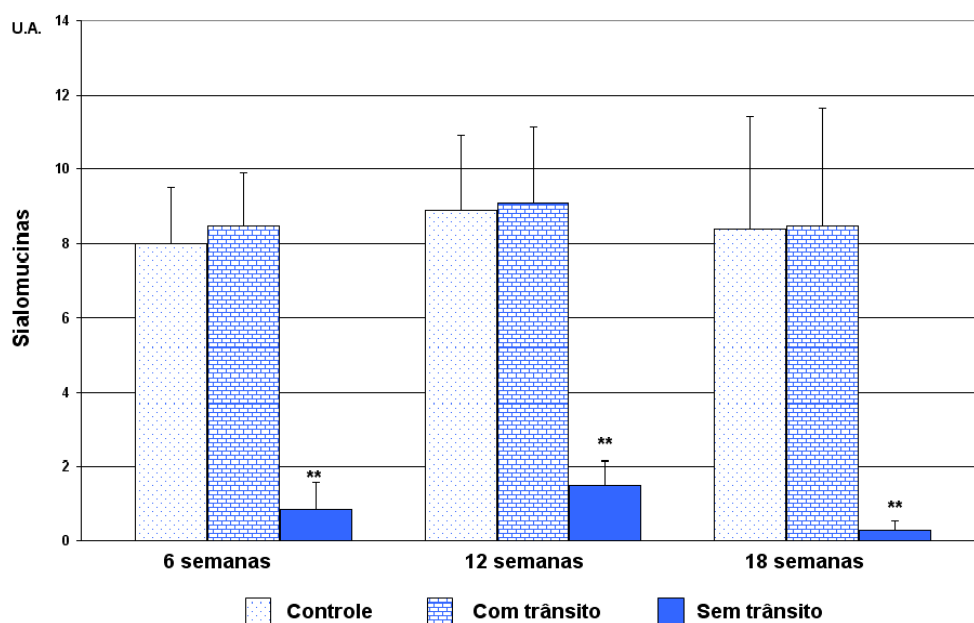
A figura 25 mostra os valores médios com o respectivo desvio padrão da quantificação de sulfomucinas pela técnica do HIDAB, comparando animais dos grupos controle e experimento (segmentos providos e desprovidos de trânsito fecal) nos diferentes tempos de exclusão propostos.



**Figura 25** – Padrão de expressão das sulfomucinas nos grupos controle e experimento (segmentos providos e desprovidos de trânsito fecal) nos diferentes tempos de exclusão propostos (\*\* = distal < controle e proximal).

## 5.5 – Padrão de expressão das sialomucinas

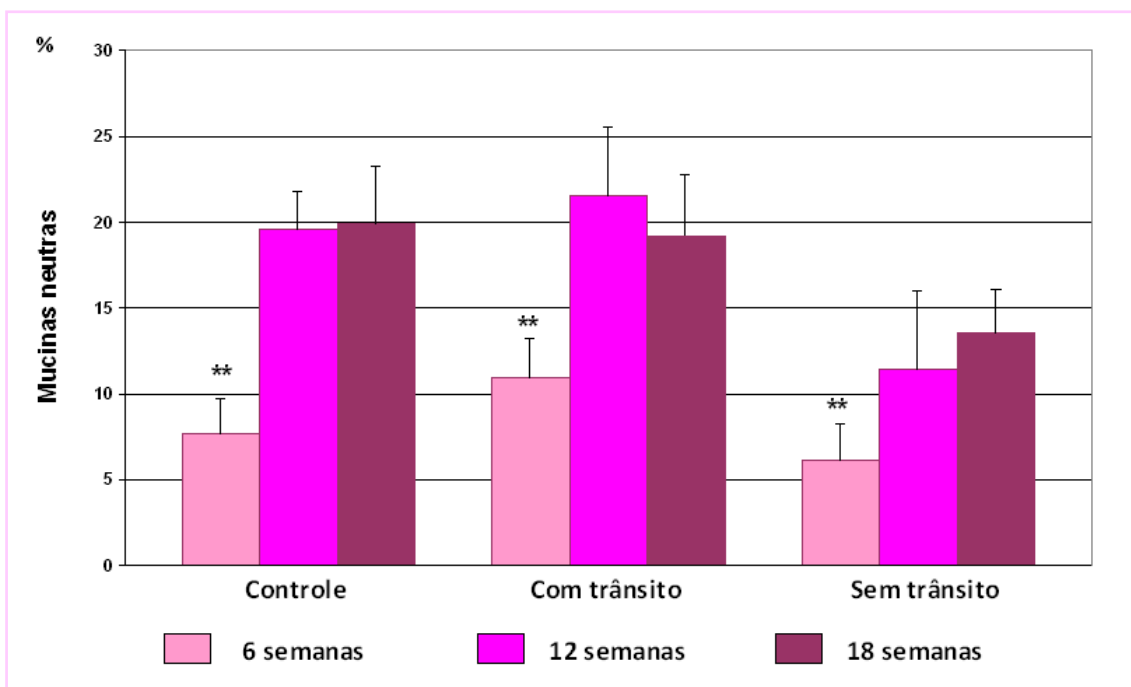
A figura 26 mostra os valores médios com o respectivo desvio padrão da quantificação de sialomucinas pela técnica do HIDAB, comparando animais dos grupos controle e experimento (segmentos providos e desprovidos de trânsito fecal) nos diferentes tempos de exclusão propostos.



**Figura 26** – Padrão de expressão das sialomucinas nos grupos controle e experimento (segmentos providos e desprovidos de trânsito fecal) nos diferentes tempos de exclusão propostos (\*\* = distal < controle e proximal).

## 5.6 – Variações da expressão das mucinas neutras

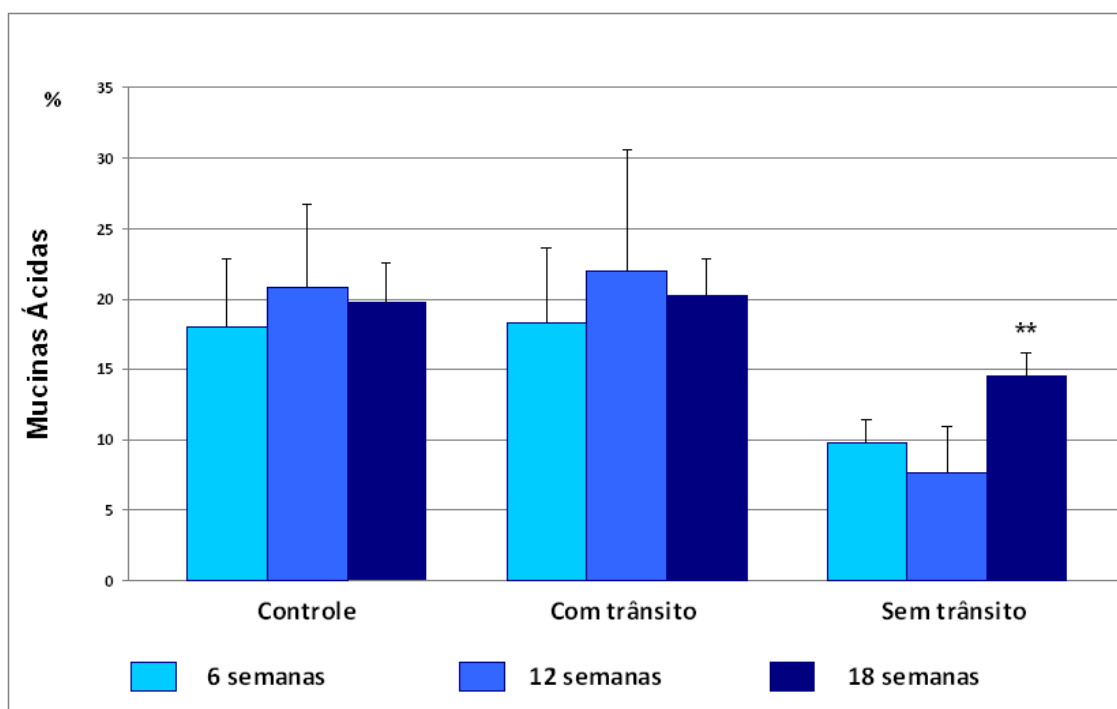
A figura 27 mostra a variação da expressão das mucinas neutras nos grupos controle e experimento (segmentos providos e desprovidos de trânsito fecal) em relação ao tempo de exclusão.



**Figura 27** – Variação da expressão das mucinas neutras nos grupos controle e experimento (segmentos providos e desprovidos de trânsito fecal) nos diferentes tempos de exclusão propostos. (♦ = 6 semanas < 12 e 18 semanas; • = 6 semanas < 12 e 18 semanas; \* = 6 semanas < 12 e 18 semanas).

## 5.7 – Variações da expressão das mucinas ácidas

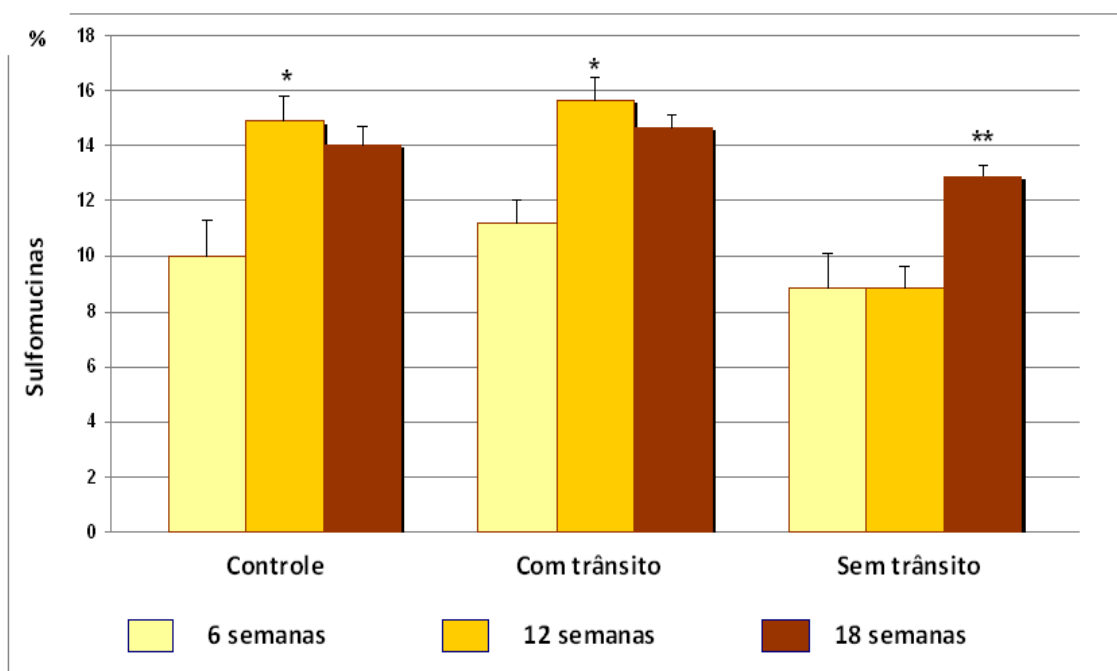
A figura 28 mostra a variação da expressão das mucinas ácidas nos grupos controle e experimento (segmentos providos e desprovidos de trânsito fecal) em relação ao tempo de exclusão.



**Figura 28** – Variação da expressão das mucinas ácidas nos grupos controle e experimento (segmentos providos e desprovidos de trânsito fecal) nos diferentes tempos de exclusão propostos. (\*\* = 18 semanas > 6 e 12 semanas).

## 5.8 – Variações da expressão das sulfomucinas

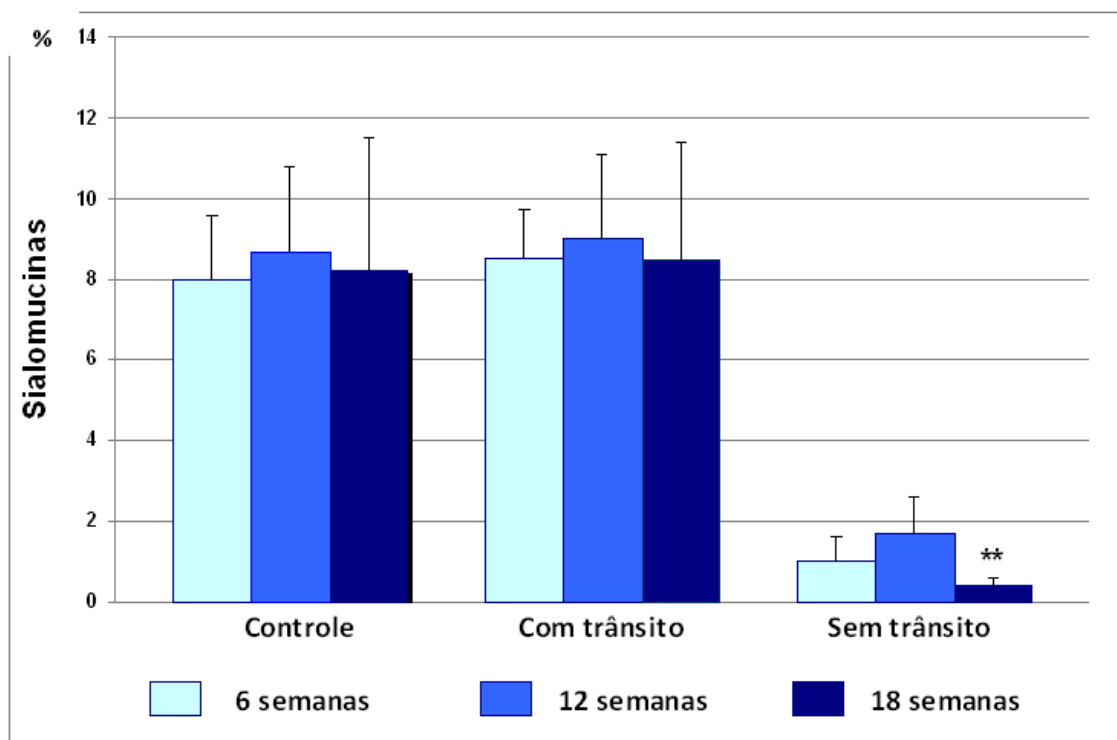
A figura 29 mostra a variação da expressão das sulfomucinas nos grupos controle e experimento (segmentos providos e desprovidos de trânsito fecal) em relação ao tempo de exclusão.



**Figura 29** – Variação da expressão das sulfomucinas nos grupos controle e experimento (segmentos providos e desprovidos de trânsito fecal) nos diferentes tempos de exclusão propostos. (\*\* = 18 semanas < 6 e 12 semanas); († = 12 e 18 semanas > 6 semanas; \*\* 18 semanas > 6 e 12 semanas).

## 5.9 – Variações da expressão das sialomucinas

A figura 30 mostra a variação da expressão das sialomucinas nos grupos controle e experimento (segmentos providos e desprovidos de trânsito fecal) em relação ao tempo de exclusão.



**Figura 30** – Variação da expressão das sialomucinas nos grupos controle e experimento (segmentos providos e desprovidos de trânsito fecal) nos diferentes tempos de exclusão propostos. (\*\* = 18 semanas < 6 e 12 semanas).

### 6.1 – Quanto ao método

#### 6.1.1 – Aspectos éticos da pesquisa

A utilização de animais de experimentação têm sido de grande importância para a ciência. Isso é percebido não apenas pelos avanços no conhecimento dos processos vitais, mas também para a evolução nos métodos de prevenção, diagnóstico e tratamento de doenças (Sousa et al., 2008). Entretanto, é de responsabilidade do pesquisador o manuseio destes animais, garantindo-lhes não apenas um tratamento livre de dor, mas também bem estar durante o experimento (Marques et al., 2009). Da mesma forma, o número de animais empregados deve ser o menor possível evitando-se o emprego de grandes grupos experimentais (Guimarães, 2009). Ao final da pesquisa, o sacrifício destes animais deve respeitar a metodologia recomendada pela legislação atual.

Respeitando estes princípios obedecemos às recentes orientações da Lei Federal 11.794 de 08/10/2008, tendo cuidado de elaborar grupos experimentais com o menor número de animais possível e com especial atenção para que os mesmos fossem manuseados e sacrificados segundo as recomendações do Colégio Brasileiro de Experimentação Animal (COBEA).

#### 6.1.2 – Animal de experimentação

Os ratos são os animais mais freqüentemente utilizados em modelos experimentais de colite (Filmann, 2007; Dos Reis, 2008). Os poucos estudos que avaliaram a CE em modelos experimentais, adotaram o rato como animal de experimentação (Keli et al., 1997; Biondo-Simões et al., 2000; Lopes-Paulo,



2002; Pinto Júnior et al., 2007; Sousa et al., 2008; Nasrri et al., 2008; Martinez et al., 2008; Nonose et al., 2008). Embora a maioria dos autores proponha que o desenvolvimento da CE no animal apresente paralelismo com o que ocorre no homem, outros acreditam que os ratos não representam um bom animal de experimentação para o estudo da CE, pois a frequência com que desenvolvem as lesões histológicas nos segmentos sem trânsito são discretas e não relacionadas ao tempo de exclusão (Biondo-Simões et al., 2000). É possível que esse conflito de opiniões esteja diretamente relacionado aos diferentes modelos experimentais empregados.

Utilizamos ratos albinos (*Rattus Norvegicus Berkenhout*), SPF (*Specific Pathogen Free*), da linhagem Wistar, fornecidos por um único biotério que é centro de referência nacional para criação de animais de experimentação. Tais cuidados foram tomados para assegurarmos melhor qualidade e uniformidade na amostra estudada.

Assim como outros, selecionamos apenas animais pertencentes ao gênero masculino com o objetivo minimizar os efeitos das mudanças fisiológicas que ocorrem durante o ciclo hormonal das fêmeas que poderiam interferir nos resultados (Sousa et al., 2008). O emprego de um único gênero também possibilitou eliminar quaisquer variações significantes com relação ao reparo anatômico adotado na padronização do local no cólon esquerdo onde seria confeccionada a colostomia. Estudos vêm demonstrando que existem variações na localização da placa de Peyer em relação à reflexão peritoneal ao compararem-se animais pertencentes a diferentes gêneros (Priolli et al., 2008).

Pesquisas recentes mostraram que o modelo experimental de CE no rato, determina modificações histológicas comparáveis com as encontradas

nos seres humanos (Lopes-Paulo, 2002; Margarido et al., 2003; Oliveira-Neto, 2004; Sousa et al., 2008; Nasri et al., 2008). O único estudo que avaliou a presença de mucinas no epitélio cólico de ratos submetidos à exclusão do trânsito intestinal mostrou que o padrão de expressão da proteína é semelhante ao que ocorre no homem (Keli et al., 1997).

Os resultados encontrados no presente estudo confirmaram que o rato é animal de experimentação adequado, pois desenvolveu alterações no segmento excluído de trânsito que permitiram o diagnóstico histopatológico de CE, em todos os animais do grupo experimento, independente do tempo de exclusão proposto. Da mesma forma, a expressão das mucinas neutras, ácidas com seus diferentes subtipos nos segmentos cólicos foi semelhante às encontradas em estudos com seres humanos (Filipe, 1969; Filipe, 1975).

### **6.1.3 – Fase pré-operatória**

Durante todo o período do experimento mantivemos os animais em gaiolas individuais até a data do sacrifício, mantendo-os em ambiente com temperatura variando entre 20°C e 30°C, umidade relativa do ar entre 40% e 60% e exposição à luminosidade por 12 horas/dia. Optamos por iniciar o jejum 12 horas antes do procedimento, exceto a oferta de água, com intuito de reduzir o conteúdo fecal no interior do cólon. Este cuidado facilitou a manipulação intestinal e evitou a formação de abscessos intracavitários. Possibilitou ainda, a instilação de menor volume de solução fisiológica, quando realizamos a limpeza mecânica intra-operatória, para eliminação de eventuais resíduos fecais ainda presentes no cólon a ser excluído de trânsito.

O condicionamento em gaiolas individuais para o acompanhamento pré e pós-operatório com identificação do número do animal e o grupo

experimental a que pertenciam, assim como as anotações em ficha individualizada, tornou possível, o controle adequado das características das evacuações, consumo de ração, aspectos relacionados à ferida cirúrgica, estoma e evolução ponderal. O isolamento também evitou que um animal agredisse o estoma do outro, fato observado durante a elaboração de grupo piloto para padronização das etapas experimentais desenvolvidas no presente estudo.

Revisando a literatura recente, a maioria dos autores não faz menção aos cuidados dispensados no preparo pré-operatório (Keli et al., 1997; Biondo-Simões et al., 2000; Lopes-Paulo et al., 2000; Pinto Júnior et al., 2007). Um estudo relata que os animais foram isolados uma semana antes do procedimento cirúrgico em gaiolas individuais, porém não adotou o regime de jejum pré-operatório empregado em nossa pesquisa (Keli et al., 1997). De modo semelhante ao anteriormente proposto, isolamos os animais nos dias que antecederam a intervenção cirúrgica em um período de vigilância epidemiológica (Keli et al., 1997). Desta forma, foi possível o controle das fezes de cada roedor, diminuindo as chances de se selecionar para o experimento animal com qualquer tipo de doença intestinal prévia que pudesse interferir na expressão de mucinas no epitélio intestinal. Durante o período de vigilância substituímos um dos animais por apresentar evacuações diarréicas que, caso estivessem associadas à presença de colite, poderiam alterar os resultados.

#### **6.1.4 – Anestesia**

Optamos por utilizar como agente anestésico solução de xilazina a 2% associada ao cloridrato de quetamina na dose de 0,1ml/100g, administradas por via intramuscular. Em estudo semelhante, foi utilizado o éter inalatório

como agente anestésico, porém, os autores descrevem complicações pulmonares que levaram à morte de um animal durante o procedimento cirúrgico (Keli et al., 1997). No grupo piloto, idealizado para a padronização técnica do presente estudo, quando utilizamos anestesia inalatória com éter, houve depressão respiratória que culminou com a perda de três animais.

Outros autores, apesar de utilizarem anestesia inalatória com éter etílico, não encontraram complicações, mas também não expressam quaisquer benefícios relacionados ao veículo anestésico empregado (Biondo-Simões et al., 2000). Um autor empregou a anestesia geral intraperitoneal com tiobarbiturato de sódio (Thiopental) na dose de 50 mg/kg de peso, sem relato de complicação relacionada à droga (Lopes-Paulo, 2002). A via de administração adotada e as drogas empregadas no presente estudo foram bem toleradas por todos os animais, sendo a recuperação anestésica pós-operatória rápida e sem óbitos. Evitamos a administração intra-peritoneal pelo receio de que as drogas anestésicas pudessem ocasionar inflamação da parede cólica interferindo na síntese de proteínas.

#### **6.1.5 – Técnica operatória**

Realizamos a abertura da cavidade através de incisão mediana infra-umbilical longitudinal de três centímetros de extensão para a identificação do cólon distal e reto. A extensão e a localização mediana da incisão na parede abdominal permitiram, com facilidade, a localização do cólon esquerdo, a identificação da placa de Peyer, o reparo anatômico adotado para a secção do cólon, bem como a confecção dos estomas proximal e distal longe da incisão cirúrgica. A extensão da incisão também facilitou a colocação do paquímetro para a medida do ponto exato onde foi realizada a secção do cólon esquerdo.

A padronização do local da colostomia possibilitou que o estoma fosse sempre realizado no mesmo local em todos os animais do grupo experimento. Dessa forma tivemos segurança de que os espécimes removidos para o estudo histoquímico foram sempre retirados do mesmo local. Como a expressão tecidual das mucinas varia segundo o segmento cólico considerado, a falta de padronização do local onde o espécime é retirado pode interferir nos resultados encontrados.

Confeccionamos a colostomia proximal e a fístula mucosa distal no hipocôndrio esquerdo e fossa ilíaca esquerda, respectivamente, para evitar que o animal pudesse alcançar o estoma com a boca o que poderia gerar complicações pós-operatórias. Quando padronizávamos a técnica operatória nos animais do grupo piloto, verificamos que um deles roeu o estoma proximal realizado, a princípio, no abdômen inferior.

Optamos pela confecção de dois estomas terminais separados com o objetivo de evitar a migração de material fecal da colostomia proximal para fístula mucosa distal, o que poderia manter a nutrição do cólon desfuncionalizado, alterando a expressão tecidual de mucinas. Modelos experimentais que realizaram a colostomia em alça não podem assegurar a completa exclusão fecal (Keli et al., 1997). Acreditamos que a opção técnica que adotamos no presente estudo mostrou-se válida, à medida que não encontramos, em nenhum animal, resíduos fecais no segmento excluído de trânsito quando da coleta dos espécimes para análise histológica. Outros autores preferem utilizar a exclusão do cólon distal com a operação de Hartmann, todavia, esta técnica dificulta a localização e remoção do cólon excluído, aumentando a possibilidade de que o cólon não seja retirado em um

único segmento dificultando a obtenção de material suficiente para o estudo histológico (Biondo-Simões, et al., 2000).

A técnica empregada para fixação cutânea da colostomia e da fístula mucosa assegurou boa cicatrização das bordas do estoma à pele e não observamos, em nenhum animal, necrose ou deiscência da fixação da colostomia. Apesar de termos substituído dois animais por estenose da colostomia proximal, a incisão cutânea circular com três milímetros de diâmetro foi suficiente para assegurar o funcionamento adequado do estoma em todos os animais restantes. Da mesma forma, a síntese da parede abdominal em dois planos, respeitando o peritônio e aponeurose também foi adequada ocorrendo apenas dois casos de deiscência cutânea, não havendo casos de evisceração.

#### **6.1.6 – Preparo mecânico do cólon excluso**

Acreditamos que a limpeza mecânica do cólon excluso, em modelos experimentais propostos para CE, é etapa fundamental e imprescindível para assegurar a completa eliminação de todo conteúdo fecal residual no segmento cólico a ser excluso.

A limpeza mecânica do segmento excluso de trânsito em modelos experimentais de CE já havia sido recomendada anteriormente (Margarido et al., 2003) e vem sendo utilizada, com rotina, nos estudos mais recentes (Nasri et al., 2008; Sousa et al., 2008; Nonose et al., 2008). Todavia, somente três estudos realizados com modelos experimentais de CE mencionam que tal cuidado tenha sido tomado (Pinto Júnior et al., 2007; Nassri et al., 2008; Sousa et al., 2008). No presente estudo, assim que o cólon foi seccionado, o segmento distal foi irrigado com soro fisiológico 0,9%, até que o efluente

drenado pelo ânus do animal não mais apresentasse saída de material fecal. Com o preparo mecânico intra-operatório, asseguramos a inexistência de resíduos fecais no cólon desprovido de trânsito. Cabe destacar que, em todos os animais do grupo experimento, quando realizamos a limpeza mecânica do cólon distal houve saída de fezes pelo ânus.

A maior parte dos modelos experimentais para o estudo de CE adotados não realizam a limpeza mecânica do cólon distal antes da confecção da colostomia em alça, fístula mucosa distal ou fechamento do coto retal (Biondo-Simões et al., 2000, Keli et al., 1997, Lopes-Paulo et al., 2000). É importante ressaltar que a presença de fezes no segmento intestinal excluído altera os resultados encontrados, pois mantém o substrato rico em AGCC que continua servindo de combustível energético para a porção excluída do cólon, minimizando as alterações histológicas. Sendo assim, os estudos que não realizaram a limpeza mecânica prévia no segmento excluído de trânsito, e que não encontraram as alterações histológicas compatíveis com desenvolvimento da CE, provavelmente, não levaram em conta essa possibilidade. Cabe frisar, que o único estudo que avaliou a expressão de mucinas em modelo experimental de CE também não descreve este cuidado (Keli et al., 1997).

#### **6.1.7 – O reparo anatômico para a secção do cólon**

Para determinar o ponto de secção cólica para confecção dos estomas, adotamos a placa de Peyer como reparo anatômico. Outros estudos utilizaram a reflexão peritoneal como reparo anatômico ou confeccionaram a colostomia em local determinado pela introdução de cateter graduado por via anal marcando a distância para confeccionar a colostomia (Biondo-Simões et al., 2000; Lopes-Paulo, 2002; Kissmeyer-Nielsen et al. 1994). A adoção da reflexão

peritoneal com reparo anatômico faz com que no momento da remoção do segmento excluído de trânsito a placa de Peyer seja incluída no espécime.

A placa de Peyer é uma estrutura linfóide singular, localizada na transição retossigmoideana do rato. Foi descrita em nosso meio, pela primeira vez em 1947, como estrutura linfóide na porção terminal do cólon de ratos (Junqueira et al., 1947). Encontra-se anteriormente ao epidídimo, em machos, ou ao útero, em fêmeas. Pela facilidade de sua localização, já que aparece sempre como área de conformação ovalada, esbranquiçada, ligeiramente espessada, facilmente identificada na parede anterior do cólon, contralateral à linha de inserção do mesentério e mais cranial à reflexão peritoneal, permite que a medida das distâncias intracavitárias seja mais facilmente obtida quando comparada à mesma medida aferida adotando outro reparo anatômico (Priolli et al., 2008). Acreditamos que a adoção da placa de Peyer como reparo anatômico, em detrimento à reflexão peritoneal, reduziu a extensão da incisão cirúrgica e o tempo necessário para as medidas intracavitárias. Sua identificação foi feita em todos os animais com facilidade e o auxílio do paquímetro foi útil para uniformizar o ponto exato para secção do cólon esquerdo.

É possível que os estudos realizados com modelos experimentais de CE que adotaram a reflexão peritoneal como reparo anatômico, quando removeram o cólon distal incluíram a placa de Peyer. Como a estrutura é formada por tecido diferente do restante do cólon substituindo no local as camadas da parede intestinal, é possível que os resultados histológicos encontrados, com relação à expressão de mucinas na mucosa cólica possam não representar a realidade. Keli et al., (1997) em seu estudo sobre expressão de mucinas não



faz menção ao reparo anatômico utilizado para a confecção da colostomia. No presente estudo como pretendíamos mensurar os níveis teciduais de mucinas, variáveis capazes de modificar sua produção, como ocorre no tecido linfóide, a adoção da placa de Payer como reparo anatômico assegurou que a quantificação das mucinas fosse sempre feita em tecidos semelhantes aos do cólon provido de trânsito e ao dos animais do subgrupo controle.

A introdução de cateter via anal, para determinar o ponto de secção do cólon apresenta como desvantagem o fato de que pode provocar traumatismos à mucosa reto-cólica levando ao aparecimento de soluções de continuidade na mucosa com, conseqüente processo inflamatório mucoso que pode interferir, posteriormente, na interpretação das alterações histológicas.

#### **6.1.8 – O tempo de exclusão de trânsito**

Revisando os poucos estudos experimentais em modelos de CE verificamos variação entre os autores com relação ao tempo ideal para promover-se a exclusão intestinal (Biondo-Simões et al., 2000, Keli et al. 1997, Lopes-Paulo et al., 2002, Pinto Júnior et al. 2007). Esta falta de uniformidade dificulta a comparação dos resultados histológicos encontrados nos diferentes estudos.

O único estudo avaliando a expressão de mucinas dividiu os animais em dois grupos experimentais, sacrificados com seis e 17 semanas adotando como grupo controle, fragmentos cólicos obtidos do segmento provido de trânsito no início do experimento (Keli et al., 1997). Encontramos ainda outro estudo que avaliou a presença de células caliciformes no epitélio cólico sacrificando os animais após uma, duas, quatro e oito semanas, porém

diferente dos demais, adotando como grupo controle espécimes obtidos do cólon provido de trânsito dos mesmos animais (Biondo-Simões et al., 2000).

Percebe-se, portanto, que não existe um consenso entre os autores com relação ao tempo de exclusão para obter espécimes, bem como a forma de se constituir um grupo controle ideal. Apesar de termos idealizado um grupo controle, acreditamos que qualquer estudo morfométrico comparativo, entre animais submetidos a procedimentos distintos pode sofrer a interferência da diferente evolução ponderal, tornando os resultados difíceis de serem comparados. Foi por esta razão que propusemos três grupos experimentais adotando um grupo controle, idealizado para avaliar as modificações do epitélio cólico simplesmente pelo ganho ponderal, bem como espécimes retirados dos cólons do mesmo animal. Desta forma comparávamos segmentos cólicos providos e desprovidos de trânsito obtidos do mesmo animal, portanto sem diferenças no ganho ponderal ao longo do tempo de exclusão relacionado a operações distintas.

Optamos por excluir o trânsito fecal por seis, 12 e 18 semanas. Com esta padronização foi possível descrever alterações histológicas nos segmentos desprovidos de trânsito compatíveis com a CE em todos os animais, independente do tempo de exclusão. Keli et al., (1997) estudando a expressão de mucinas em cólon de ratos em modelo experimental de CE utilizou dois grupos experimentais sacrificando os animais após seis e 17 semanas encontrando alterações histológicas e na expressão de mucinas ácidas no epitélio cólico semelhante as que observamos.

### **6.1.9 – Padronização do local de coleta do material**

A padronização do local de coleta dos espécimes para o estudo histoquímico da presença de mucinas também possui importância fundamental. Quando não se padroniza o local de coleta retirando-se material de diferentes regiões do cólon, em virtude das variações existentes entre a expressão das mucinas segundo a região do cólon considerada, não é possível estabelecer uma comparação adequada (Filipe, 1969).

Para minimizar este viés de coleta é que padronizamos não só à distância onde o cólon foi seccionado, como o local do cólon onde o fragmento foi coletado para os estudos histológico e histoquímico. Dessa forma, analisamos fragmentos de cólon obtidos sempre da mesma região, independente do grupo experimental considerado. Evitamos retirar o material muito próximo da implantação do estoma na pele, pois o processo inflamatório comum nesse local poderia interferir nas análises histológicas e histoquímicas. Esses mesmo cuidados já tinham sido anteriormente propostos (Kissmeyer-Nielsen et al., 1994).

### **6.1.10 – Técnicas de coloração**

Todas as técnicas de coloração utilizadas no presente estudo foram realizadas pelo mesmo técnico e em uma única bateria. A realização das colorações por um mesmo técnico e em uma mesma série permitiu maior uniformidade, evitando interferências relacionadas à temperatura e umidade.

Para o diagnóstico histopatológico de CE, todos os espécimes foram corados pela HE. A coloração pela HE é a metodologia habitualmente usada para identificar as alterações teciduais em modelos experimentais de colite bem como em seres humanos pelo seu uso rotineiro. A técnica da HE permitiu

a confecção de lâminas com boa qualidade de coloração que possibilitou o diagnóstico de CE em todos os segmentos excluídos de trânsito independente do tempo considerado. Nos segmentos sem trânsito encontramos presença de úlceras no epitélio cólico, atrofia das criptas intestinais, infiltrado inflamatório e maior congestão vascular relacionadas ao tempo de exclusão. Encontramos hiperplasia nodular linfóide nos segmentos desprovidos de trânsito de todos os animais, independente do grupo experimental. Verificamos que nos segmentos excluídos existia uma camada espessa de muco recobrendo a mucosa intestinal que se apresentava mais evidente quando comparada a dos segmentos com trânsito. Apesar da técnica da HE identificar a presença de células caliciformes, sua maior limitação é não demonstrar o tipo ou subtipo de mucina no interior da célula.

Em nenhum momento o patologista que analisou as lâminas foi informado sobre a origem do material, bem como demais aspectos relacionados ao estudo. Assim, acreditamos ter tornado a interpretação mais fidedigna. As alterações encontradas possibilitaram que o patologista firmasse o diagnóstico de colite em todos os segmentos excluídos de trânsito, permitindo validar o modelo experimental de CE utilizado.

Diversas técnicas histoquímicas foram propostas para a identificação dos tipos e subtipos de mucinas na mucosa cólica (Filipe, 1969; Biondo-Simões et al., 2000). A maioria dos estudos que avaliaram a expressão de mucinas neutras na mucosa cólica utilizou a técnica do PAS. A técnica do PAS cora a fração glicídica das mucinas neutras na cor magenta diferenciando a proteína das demais estruturas da mucosa cólica. (Dawson e Filipe, 1976).

Quando utilizamos a técnica do PAS identificamos, com facilidade, a presença de mucinas neutras nos segmentos providos e desprovidos de trânsito intestinal. A tonalidade característica das mucinas neutras coradas pelo PAS facilitou a quantificação tecidual pela morfometria computadorizada, pois apresentava histograma de cor específico e diferente dos demais tecidos não produtores de mucina.

A técnica do AB é a mais citada na literatura para identificar as mucinas ácidas (Filipe, 1969; Biondo Simões et al., 2000). A técnica do AB cora as mucinas ácidas na cor azul com diferentes intensidades segundo a maior ou menor quantidade da proteína. Contudo, apresenta como limitação a impossibilidade de separar os subtipos das mucinas ácidas. Para este fim é que adotamos a técnica do HIDAB, que diferencia os subtipos corando as sulfomucinas em marrom e as sialomucinas em azul. Verificamos que a técnica do AB identificou a presença de mucinas ácidas em ambos os segmentos cólicos estudados, porém a intensidade era sempre menor nos segmentos desprovidos de trânsito.

Quando utilizamos a técnica do HIDAB para identificar os dois subtipos de mucinas ácidas (sulfomucinas e sialomucinas) verificamos que as diferentes matrizes de cor entre os dois subtipos facilitaram muito a quantificação morfométrica, permitindo segurança na quantificação isolada de cada subtipo no mesmo campo visual.

A quantificação de cada subtipo de mucinas ácidas pela técnica do HIDAB em modelo experimental de CE só tinha sido realizada em uma única oportunidade (Keli et al., 1997). Todavia, a quantificação não utilizou métodos de imagem sendo interpretada segundo a extensão e a intensidade com que se

expressavam ao longo das criptas. Essa interpretação subjetiva é mais sujeita a variações relacionadas a técnica de coloração de lâmina para lâmina, bem como da uniformidade na interpretação dos resultados (Keli et al., 1997).

No presente estudo, o emprego do método de análise de imagem quantificou a expressão das mucinas neutra e ácidas, bem como os diferentes subtipos de mucinas no local da lâmina, mas corado com técnicas histoquímicas diferentes. Mensuramos a quantidade de mucinas em três campos distintos onde existissem, pelo menos, quatro criptas íntegras. Adotamos como valor final a média das leituras dos três campos. A leitura realizada sempre sobre as mesmas criptas, independente da coloração utilizada e em três campos distintos tinha como objetivo aumentar a confiabilidade dos resultados obtidos.

## **6.2 - QUANTO AOS RESULTADOS**

Alterações na secreção, composição e padrão de distribuição das mucinas no epitélio intestinal vêm sendo demonstradas em diversas doenças que acometem o cólon, representadas, principalmente, pelas colites bacterianas, RCUI, doença de Crohn, CE, pólipos adenomatosos e CCR (Filipe et al., 1969; Finnie et al., 1995; Keli et al., 1997; Martinez et al., 2009).

Estudos usando técnicas histoquímicas, bioquímicas e de cultura de células confirmaram que ocorrem anormalidades na quantidade e padrão de expressão das mucinas na mucosa cólica de doentes com colite (Clamp et al., 1981; Rhodes et al., 1988; Raouf et al., 1992). Esses achados tornaram atraente a hipótese de que as colites possam estar relacionadas a alterações na produção das mucinas em indivíduos predispostos ou provocadas por fatores intraluminais (Rhodes 1989; Finnie et al., 1995).

Recentes estudos vêm demonstrando que a capacidade de síntese de mucinas pelas células caliciformes da mucosa cólica depende de um adequado fornecimento de substrato energético para que essas células possam continuamente produzir mucinas (Finnie et al., 1995; Barcelo et al., 2000; Delzenne, 2003; Hatayama et al., 2007; Gaudier et al., 2008). Uma forte evidência reforçando a importância dos AGCC para o adequado trofismo do epitélio cólico foi demonstrado quando se verificou que crises de exacerbação de RCUI podem ser tratadas com sucesso pela administração de enemas contendo butirato (Scheppach et al., 1992). A importância dos AGCC, como substrato energético para as células da mucosa cólica, foi confirmada quando se verificou que substâncias capazes de inibir a metabolização do butirato pelas células, como o bromo-octanoato, são capazes de determinar o aparecimento de colite (Finnie et al., 1995).

Os mecanismos pelo qual a deficiência dos AGCC leva a menor capacidade de produção de mucinas ainda não foram totalmente esclarecidos (Gaudier et al., 2008). Pesquisas experimentais recentes mostraram que a deficiência de AGCC pode determinar a redução da expressão dos genes responsáveis pela transcrição dos vários subtipos de mucinas encontradas na mucosa cólica. A deficiência do suprimento de butirato diminui intensamente a expressão do gene MUC-2, justamente o principal responsável pela transcrição das mucinas encontradas no epitélio cólico (Gaudier et al., 2008) Os genes MUC-1, MUC-3 e MUC-4 também se tornam menos expressos na ausência do butirato, determinando um decréscimo ainda maior na produção de mucinas que recobrem as membranas celulares (Gaudier et al., 2004; Gaudier et al., 2008).

Entretanto, a deficiência de AGCC na luz cólica pode levar a menor produção de mucinas por outros mecanismos. Estudos anteriores demonstraram que a inibição da oxidação do butirato como combustível energético provoca acentuada redução na produção de mucinas (Finnie et al., 1995). Demonstrou-se que deficiências no fornecimento de AGCC para as células epiteliais da mucosa cólica, como ocorre nos portadores de CE, modificam o metabolismo celular formando altos níveis de radicais livres de oxigênio (Martinez et al., 2008). Esses achados sugerem que os níveis aumentados de radicais livres de oxigênio produzidos por essas células, na realidade traduzem as alterações do metabolismo celular energético indispensável para a síntese protéica (Martinez et al., 2008). Cabe lembrar que esses radicais livres de oxigênio também podem levar a degradação das mucinas sintetizadas expondo a mucosa cólica a agentes agressivos existentes na luz intestinal (Brownlee et al., 2007).

Apesar de todas essas evidências nenhum estudo experimental quantificou e, somente um analisou, o padrão de expressão das mucinas ácidas em segmentos cólicos desprovidos do adequado suprimento de AGCC (Keli et al., 1997). Esse estudo demonstrou que a produção de mucinas ácidas modifica-se no cólon excludo de trânsito. Quando avaliou cada subtipo de mucina ácida verificou que no cólon normal as sulfomucinas eram encontradas nos dois terços superiores das criptas intestinais enquanto as sialomucinas ocupavam o terço inferior. Quando avaliaram os segmentos desprovidos de AGCC verificaram que a expressão das sulfomucinas predominava ao longo de toda a extensão das criptas cólicas, enquanto a expressão de sialomucinas tendia a desaparecer. Os autores constataram que esse padrão de expressão



relacionava-se ao tempo de exclusão. Atribuem essas modificações a grande proliferação celular no epitélio cronicamente inflamado. É possível que a inversão na proporção entre sulfomucinas e sialomucinas possa ocorrer pela redução do número de células precursoras das células caliciformes na região mais profunda das criptas cólicas, que habitualmente são ricas em sialomucinas. Os autores encontraram relação direta entre os achados histoquímicos e as alterações histológicas relacionando a menor expressão de mucinas à redução das criptas cólicas e ao menor número de células caliciformes (Keli et al., 1997). Todavia, limitaram-se a avaliação das mucinas ácidas não avaliando possíveis modificações na expressão das mucinas neutras. Entretanto, a metodologia empregada nesse estudo é passível de críticas. Os autores não descrevem nenhum cuidado com relação à limpeza mecânica do segmento excluído. A permanência de resíduos fecais preservando o fornecimento de AGCC à mucosa do cólon excluído poderia manter a síntese de mucinas em um padrão próximo ao que ocorria no cólon com trânsito preservado. Essa possibilidade é mais comum do que se supõe. No presente estudo, quando realizamos a limpeza mecânica do cólon distal verificamos que em todos os animais submetidos à derivação intestinal havia saída de fezes formadas pelo ânus. A quantidade de fezes eliminadas variava de um a três síbalos fecais por animal.

Outra crítica a metodologia adotada é que os autores analisaram a expressão dos subtipos de mucinas ácidas de maneira subjetiva, sem empregar qualquer escore para determinar a quantidade de expressão ou sistemas de análise de imagem que possibilitassem sua quantificação objetiva.

No presente estudo, realizamos o preparo mecânico do cólon excluso em todos os animais submetidos à derivação intestinal e utilizamos sistema computadorizado de análise de imagem que possibilitava a quantificação de cada um dos subtipos de mucinas. Quantificamos a expressão das mucinas ácidas e, pela primeira vez na literatura, mucinas neutras comparando sua expressão em segmentos com e sem trânsito fecal e relacionando-a ao tempo de exclusão.

Quando analisamos o padrão de expressão de mucinas neutras nas criptas do cólon provido de trânsito, verificamos que ela ocorria de maneira uniforme ao longo de toda extensão das criptas. Ao quantificarmos os níveis teciduais de mucinas neutras verificamos que nos segmentos cólicos com fornecimento de AGCC preservado os níveis aumentavam com o decorrer do experimento. Esses achados foram semelhantes comparando animais do grupo controle e os segmentos providos de trânsito dos animais do grupo experimento, sugerindo que a manutenção do substrato energético é capaz de manter a síntese de mucinas neutras dentro de um padrão normal. Estudo quantificando a expressão de mucinas neutras no cólon de ratos mostrou que a dieta rica em fibras aliada a flora bacteriana normal aumenta a quantidade de mucinas neutras nas células caliciformes (Sharma e Shumacher, 1995). Outros estudos, pesquisando a expressão de mucinas neutras no epitélio cólico normal de seres humanos encontraram resultados semelhantes. (Greco et al., 1967; Sugihara e Jass, 1986; Sugihara e Jass, 1987). O aumento dos níveis teciduais com o decorrer do tempo, provavelmente se deve a maior espessura da camada epitelial determinada pelo ganho ponderal observado ao longo do

experimento bem como a manutenção de uma população bacteriana capaz de metabolizar fibras dietéticas e produzir AGCC.

Ao analisarmos a expressão das mucinas neutras nos segmentos desprovidos de trânsito verificamos que não ocorriam modificações na sua localização ao longo das criptas cólicas obedecendo a um padrão semelhante ao cólon com trânsito preservado. Contudo, ao quantificarmos os níveis teciduais das mucinas neutras no cólon sem trânsito, encontramos redução significativa quando comparados aos segmentos com trânsito preservado. Estudos avaliando os níveis de mucinas neutras na mucosa cólica inflamada de doentes com RCUI também mostraram redução nos níveis teciduais das mucinas neutras (Greco et al., 1967; Filipe, 1969; Filipe e Dawson, 1970).

Apesar de termos encontrado redução nos níveis teciduais de mucinas neutras no cólon sem trânsito intestinal, verificamos que com o progredir do tempo de exclusão os níveis teciduais aumentavam, sugerindo que as células caliciformes desse segmento cólico, mesmo desprovidas de AGCC, ainda eram capazes produzir mucinas neutras em quantidade crescente. É possível que o aumento dos níveis de mucinas neutras também possa estar relacionado ao ganho ponderal, bem como a adaptação das células caliciformes ao suprimento de glutamina fornecido pela circulação sangüínea (Lopes-Paulo, 2002).

Quando analisamos o padrão de expressão das mucinas ácidas no cólon provido de trânsito verificamos, assim como ocorria com as mucinas neutras, que elas se distribuíam de maneira uniforme ao longo de toda extensão das criptas cólicas. Ao quantificarmos os níveis de mucinas ácidas nesses segmentos verificamos que aumentavam com o decorrer do experimento, entretanto, de forma menos evidente ao que ocorria com as

mucinas neutras. Estudos avaliando o padrão de expressão de mucinas ácidas na mucosa cólica de seres humanos verificaram que elas se expressam ao longo de toda a extensão das criptas com predomínio de um subtipo dependendo da região do cólon considerada (Filipe, 1969; Filipe e Dawson, 1970; Filipe, 1972; Ehsanullah et al., 1982). Esses achados reforçam a importância do fornecimento regular de AGCC para manter a síntese das mucinas ácidas. Encontramos aumento dos níveis teciduais de mucinas ácidas relacionados ao tempo de exclusão. O aumento com o decorrer do tempo de exclusão também pode estar relacionado ao ganho ponderal dos animais durante experimento, a manutenção da expressão de genes produtores da fração protéica das mucinas pela manutenção de uma flora bacteriana capaz de metabolizar e fornecer um adequado substrato rico em AGCC (Gaudier et al., 2004).

Ao analisarmos a expressão das mucinas ácidas nos segmentos desprovidos de trânsito verificamos que não existiam modificações na sua localização ao longo das criptas cólicas obedecendo, assim como ocorria com as mucinas neutras, padrão semelhante aos segmentos cólicos com trânsito preservado. Ao quantificarmos os níveis teciduais das mucinas ácidas no cólon sem trânsito encontramos redução significativa quando comparados aos segmentos com trânsito preservado. Estes achados, assim como ocorreu com relação às mucinas neutras sugerem que modificações na população bacteriana, bem como no suprimento de fibras ao cólon excluído, diminui a formação de AGCC determinando uma menor capacidade de síntese pelas células caliciformes. Estudos analisando o padrão de expressão de mucinas ácidas no epitélio cólico de doentes com RCUI e em modelos experimentais de

CE também constataram diminuição na produção e modificações no padrão de expressão ao longo das criptas intestinais (Filipe, 1969, Filipe e Dawson, 1972; Filipe, 1975; Ehsanullah et al., 1982; Keli et al., 1997).

Verificamos que com o progredir do tempo de exclusão, nos animais submetidos a derivação intestinal, os níveis teciduais de mucinas ácidas reduziam um pouco após 12 semanas de exclusão, mas a seguir aumentavam significativamente sugerindo que as células caliciformes desse segmento cólico, mesmo desprovidas do suprimento normal de AGCC, ainda eram capazes de produzir mucinas ácidas. É possível que o aumento também possa estar relacionado ao ganho ponderal, bem como ao suprimento compensatório de glutamina fornecido pela circulação sangüínea que manteria algum grau de fornecimento de substrato para a síntese da glicoproteína.

Quando avaliamos separadamente a expressão de cada um dos subtipos de mucinas ácidas estudadas ao longo das criptas cólicas, verificamos comportamento distinto. No cólon com trânsito intestinal preservado a expressão tecidual das sulfomucinas ocorria principalmente nos dois terços superiores das criptas cólicas, achados semelhantes aos descritos anteriormente em modelo experimental de CE (Keli et al., 1997), mas diferente de estudos realizados no homem que encontravam maior expressão das sulfomucinas na base das criptas intestinais (Filipe, 1969; Ehsanullah et al., 1982). É possível que essas diferenças no cólon normal se devam ao estudo da expressão desse subtipo de mucinas em regiões cólicas diferentes. Quando quantificamos as sulfomucinas nesses segmentos verificamos que seus níveis teciduais aumentavam com o decorrer do experimento provavelmente pelas mesmas razões explicadas com relação às mucinas neutras e ácidas.

Ao analisarmos a expressão das sulfomucinas nos segmentos desprovidos de trânsito verificamos que elas passavam a ocupar toda a extensão das criptas intestinais já a partir da sexta semana de exclusão. As células caliciformes reduziam de tamanho e forma, e eliminavam maior quantidade de sulfomucinas para a luz glandular. Este padrão de expressão também foi descrito anteriormente (Keli et al., 1997), todavia, cabe destacar que é um padrão de expressão diametralmente oposto ao que ocorre em portadores de RCUI. Nesses doentes este subtipo de mucina ácida tende a desaparecer quanto mais inflamado se encontra o epitélio cólico (Filipe, 1969; Filipe e Dawson, 1972; Filipe, 1975; Ehsanullah et al., 1982).

Ao quantificarmos os níveis teciduais de sulfomucinas no intestino sem trânsito, verificamos redução significativa quando comparados aos níveis dos segmentos com trânsito intestinal, independente do tempo de exclusão considerado. Contudo, com o progredir do tempo de exclusão, à semelhança do que ocorria com as mucinas neutras e ácidas analisadas conjuntamente, os níveis teciduais de sulfomucinas aumentavam progressivamente. Apesar do epitélio cólico em portadores de RCUI e CE mostrarem alterações histológicas semelhantes quando avaliados pela técnica da HE, apresenta comportamento distinto quanto à capacidade de produção de sulfomucinas. Talvez, a menor quantidade de bactérias redutoras de sulfatos na luz intestinal de portadores de CE quando comparada aos doentes com RCUI possa estar relacionada a esses diferentes padrões de expressão (Bambury et al., 2008).

Ao analisarmos a expressão tecidual das sialomucinas nos segmentos providos de trânsito, a semelhança do que foi encontrado em estudo anterior, verificamos que elas eram identificadas apenas nos segmentos mais profundos

das criptas cólicas, local com maior população de células imaturas (Keli et al., 1997). Um padrão inverso de expressão das sialomucinas foi encontrado no cólon normal de seres humanos (Filipe, 1969; Filipe e Dawson, 1972; Filipe, 1975). Da mesma forma com o que ocorria com as sulfomucinas esses resultados conflitantes talvez possam estar relacionadas ao local do cólon onde foram analisadas nos estudos anteriores.

Ao quantificarmos os níveis teciduais das sialomucinas nos segmentos com trânsito preservado verificamos que não ocorriam mudanças com o progredir do tempo de exclusão, sugerindo que a manutenção do substrato alimentar mantendo a expressão gênica normal, a preservação do conteúdo e tipo de população bacteriana possa manter a produção deste subtipo de mucinas inalterada (Roediger, 1980; Finnie et al., 1995; Neut et al., 1997).

Ao analisarmos o padrão de expressão das sialomucinas nos segmentos excluídos de trânsito, verificamos que elas eram encontradas apenas em poucas células localizadas na porção basal das criptas cólicas, e assim mesmo em quantidade mínima. As sialomucinas praticamente desapareciam após 18 semanas de exclusão intestinal em todos os animais deste grupo experimental, resultados semelhantes aos descritos anteriormente (Keli et al., 1997). Essa aparente redução nos níveis de sialomucinas foi confirmada quando quantificamos seus níveis nesses segmentos cólicos. Verificamos que eram significativamente menores quando comparados aos encontrados nos segmentos com trânsito preservado.

Com o decorrer do tempo de exclusão os níveis teciduais de sialomucinas no cólon desprovido reduziam-se significativamente, diferente do que ocorria com as mucinas neutras e sulfomucinas. Esses resultados sugerem

que a capacidade de produção de sialomucinas parece ser mais dependente da manutenção de uma adequada metabolização de fibras pelas bactérias anaeróbicas para a produção de AGCC. É possível que a deficiência dos AGCC interfira na capacidade das células caliciformes incorporarem a fração glicídica que caracteriza as sialomucinas. É possível ainda que a deficiência de AGCC possa reduzir mais o número de células caliciformes capazes de produzir sialomucinas do que as produtoras de mucinas neutras ou sulfomucinas.

A literatura mostra que dentre os vários fatores capazes de modular a secreção de mucinas pelo epitélio cólico, os AGCC merecem lugar de destaque. São capazes de induzir a expressão de genes que transcrevem a proteína. Aumentam cerca de 20 vezes a expressão do gene MUC-2, principal gene relacionado à produção de mucinas pela mucosa do cólon (Shimotoyodome et al., 2000; Daudier et al., 2004; Gaudier et al., 2008). Os AGCC aumentam, em mais de 80% o metabolismo celular e em mais de 20 vezes a produção e secreção de mucinas pelo epitélio cólico (Barcelo, et al.2000; Finnie et al. 1995; Shimotoyodome, et al. 2000). A inibição do metabolismo dos AGCC e o silenciamento do gene MUC-2 são capazes de determinar o aparecimento de inflamação da mucosa cólica, semelhante a CE (Roediger,1986; Roediger, 1988; Roediger, 1990; Rabassa e Rogers,1992). Todas essas considerações reforçam o importante papel desempenhado pelos AGCC na capacidade do epitélio cólico produzir mucinas (Finnie et al., 1995).

Os resultados encontrados no presente estudo parecem confirmar essas evidências ao constatarmos que a deficiência de AGCC, provocada pela derivação intestinal, diminui significativamente a quantidade tecidual tanto das



mucinas neutras quanto ácidas. Os resultados encontrados confirmam os achados de estudos anteriores mostrando que o padrão de distribuição das mucinas ácidas modifica-se na ausência do trânsito intestinal (Keli et al., 1997). De modo pioneiro, em modelos experimentais de CE, também demonstramos redução na capacidade produção de mucinas neutras. Constatamos que em relação às ácidas não ocorrem apenas modificações no padrão de distribuição, mas acentuada redução na capacidade de produção tecidual das sialomucinas pelas células desprovidas de AGCC. Em outras palavras, os resultados do presente estudo confirmam a importância dos AGCC na manutenção da primeira linha de defesa da mucosa intestinal representada pela barreira de muco que recobre o epitélio cólico.

Os resultados encontrados mostraram ainda que o padrão de expressão e a capacidade de produção dos dois subtipos de mucinas ácidas na CE se faz de modo distinto com o que acontece na RCUI. A pequena incidência de CCR em doentes com CE e a possibilidade crescente do aparecimento de CCR em portadores de RCUI à medida que a doença progride, sugerem que outros fatores possam estar envolvidos nesse comportamento clínico distinto. É possível que os diferentes padrões de expressão tecidual das mucinas ácidas entre as duas doenças possam estar associados às diferentes formas de evoluções.

Esses achados mostram que apesar da CE e a RCUI apresentarem aspectos histológicos semelhantes, em relação à capacidade de produção e padrão de expressão das mucinas no epitélio cólico são doenças com comportamento distintos.

## 7. CONCLUSÕES

Os resultados obtidos nas condições experimentais do modelo experimental de colite de exclusão adotado no presente estudo permitem concluir que:

1. Existe redução nos níveis teciduais de mucinas neutras e ácidas em segmentos cólicos desprovidos de trânsito intestinal.
2. Ocorre redução nos níveis teciduais de sulfomucinas e sialomucinas nos segmentos cólicos desprovidos de trânsito intestinal.
3. Existe aumento na produção de mucinas neutras, ácidas e de sulfomucinas nos segmentos providos e desprovidos de trânsito fecal, relacionados ao tempo de exclusão.
4. Nos segmentos providos de trânsito intestinal não ocorre modificação nos níveis teciduais de sialomucinas com o decorrer do tempo de exclusão, enquanto nos segmentos desprovidos de trânsito existe redução do seu conteúdo tecidual.

## 8. REFERÊNCIAS BIBLIOGRÁFICAS

Abbasakoor F, Mahon C, Boulos PB. Diversion colitis in sigmoid neovagina.

**Colorectal Dis**, v. 6, n. 4, p. 290-1, 2004.

Agarwal VP, Schimmel EM. Diversion colitis: a nutritional deficiency syndrome?

**Nutr Rev**, v. 47, n 9, p. 257-61, 1989.

Agawa S, Muto T, Morioka Y. Mucin abnormality of colonic mucosa in ulcerative colitis associated with carcinoma and/or dysplasia. **Dis Colon Rectum**, v. 31, n. 5, p. 387-9, 1988.

Allen DC, Connolly NS, Biggart JD. Mucin profiles in ulcerative colitis with dysplasia and carcinoma. **Histopathology**. v. 13, n. 4, p. 413-24, 1988.

Augenlicht L, Shi L, Mariadason J, Laboisse C, Velcich A. Repression of MUC2 gene expression by butyrate, a physiological regulator of intestinal cell maturation. **Oncogene**, v. 22, n 32, p. 4983-92, 2003.

Bambury N, Coffey JC, Burke J, Redmond HP, Kirwan WO. Sulphomucin expression in ileal pouches: emerging differences between ulcerative colitis and familial adenomatous polyposis pouches. **Dis Colon Rectum**, v. 51, n. 5, p. 561-7, 2008.

Barcelo A, Claustre J, Moro F, Chayvialle JA, Cuber JC, Plaisancié P. Mucin secretion is modulated by luminal factors in the isolated vascularly perfused rat colon. **Gut**, v. 46, n. 2, p. 218-24, 2000.

Bartman AE, Sanderson SJ, Ewing SL, Niehans GA, Wiehr CL, Evans MK, Ho SB. Aberrant expression of MUC5AC and MUC6 gastric mucin genes in colorectal polyps. **Int J Cancer**. 1999 Jan 18;80(2):210-8.

Biondo-Simões Mde L, Sech M, Corbellini M, Schimarelli G, Veronese C, Ramos L, Collaço LM. Comparative study of the evolution of inflammatory colitis treated with an elemental diet, glutamine and 5-ASA. An experimental study in rats. **Arq Gastroenterol**, v. 35, n. 2, p. 116-25, 1998.

Biondo-Simões MLP, Grecca FH, Ioshi S, Abicalaffe MD, Colnaghi MC, Mattos e Silva E, Yamasaki ES, Smaniotto G. Colite do cólon excluso: modelo experimental em ratos. **Acta Cir Bras**, v. 15, n. 3, p. 7-11, 2000.

Blomquist P, Jiborn H, Zederfeldt B. Effect of diverting colostomy on collagen metabolism in the colonic wall. **Am J Surg**, v. 149, n. 6, p. 330-3, 1985.

Brownlee IA, Knight J, Dettmar PW, Pearson JP. Action of reactive oxygen species on colonic mucus secretions. **Free Radic Biol Med**, v. 43, n. 5, p. 800-8, 2007.

Buffill JA. Colorectal cancer: evidence for distinct genetic categories based on proximal or distal tumor location. **Ann Intern Med**. v.113, p.779-88.8, 1990.

Castro MA, Ferreira U, Martins MH, Stoppiglia RM, Netto Júnior NR. Histological and histochemical changes of the intestinal mucosa at the urothelial-enteric anastomotic site. **Int Braz J Urol**, v. 32, 2006.

Christl SU, Eisner HD, Dusel G, Kasper H, Scheppach W. Antagonistic effects of sulfide and butyrate on proliferation of colonic mucosa: a potential role for these agents in the pathogenesis of ulcerative colitis. **Dig Dis Sci**, v. 41, n. 12, p. 2477-81, 1996.

Clamp JR, Fraser G, Read AE. **Study of the carbohydrate content of mucus glycoproteins from normal and diseased colons**. Clin Sci, v. 61, p. 229-34, 1981.

Cook SI, Sellin JH. Review article: short-chain fatty acids in healthy and disease. **Aliment Pharmacol Ther**, v. 12, n. 6, p. 499-507, 1998.

Cope GF, Heatley RV, Kelleher J, Axon ATR. In vitro mucus glycoprotein production by colonic tissue from patients with ulcerative colitis. **Gut**, v. 28, p. 229-43, 1988.

Corfield AP, Myerscough N, Longman R, Sylvester P, Arul S, Pignatelli M. Mucins and mucosal protection in the gastrointestinal tract: new prospects for mucins in the pathology of gastrointestinal disease. **Gut**, v. 47, n. 4, p. 589-94, 2000.

Dawson PA, Filipe MI. An ultrastructural and histochemical study of the mucous membrane adjacent to and remote from carcinoma of the colon. **Cancer**, v. 37, n. 5, p. 2388-98, 1976.

Dekker J, Rossen JW, Büller HA, Einerhand AW. The MUC family: an obituary. **Trends Biochem Sci**, v. 27, n. 3, p. 126-31, 2002.

Delzenne N, Cherbut C, Neyrinck A. Prebiotics: actual and potential effects in inflammatory and malignant colonic diseases. **Curr Opin Clin Nutr Metab Care**, v. 6, n. 5, p. 581-6, 2003.

Distler P, Holt PR. Are right and left-sided neoplasms distinct tumors? **Dig Dis**, v.15, p.:302-11, 1997.

dos Reis SB, de Oliveira CC, Acedo SC, Miranda DD, Ribeiro ML, Pedrazzoli J Jr, Gambero A. Attenuation of colitis injury in rats using *Garcinia cambogia* extract. **Phytother Res**. 2009 Mar;23(3):324-9

Drut R, Drut RM. Hyperplasia of lymphoglandular complexes in colon segments in Hirschsprung's disease: a form of diversion colitis. **Pediatr Pathol**, v. 122, n. 4, p. 575-81, 1992.

Edwards CM, George B, Warren B. Diversion colitis – new light through old windows. **Histopatology**, v. 34, n. 1, p. 11-5, 1999.

Ehsanullah M, Filipe MI, Gazzard B. Mucin secretion in inflammatory bowel disease: correlation with disease activity and dysplasia. **Gut**, v. 23, n. 6, p. 485-9, 1982.

Ferguson CM, Siegel RJ. A prospective evaluation of diversion colitis. **Am Surg**, v. 51, n. 1, p. 46-9, 1991.

Filipe MI. Value of histochemical reactions for mucosubstances in the diagnosis of certain pathological conditions of the colon and rectum. **Gut**. v. 10, n 7, p. 577-86. 1969.

Filipe MI, Dawson I. The diagnostic value of mucosubstances in rectal biopsies from patients with ulcerative colitis and Crohn's disease. **Gut**, v. 11, n. 3, p. 229-34, 1970.

Filipe MI. 35 sulphur uptake in the mucosa adjacent to carcinoma of the large intestine. **Histochem J**, v.3, n. 1, p. 27-35, 1971.

Filipe MI. The value of a study of the mucosubstances in rectal biopsies from patients with carcinoma of the rectum and lower sigmoid in the diagnosis of premalignant mucosa. **J Clin Pathol**, v. 25, n. 2, p. 123-8, 1972.

Filipe MI, Cooke KB. Changes in composition of mucin in the mucosa adjacent to carcinoma of the colon as compared with the normal: a biochemical investigation. **J Clin Pathol**, v. 27, n. 4, p. 315-8, 1974.

Filipe MI. Mucous secretion in rat colonic mucosa during carcinogenesis induced by dimethylhydrazine. A morphological and histochemical study. **Br J Câncer**, v. 32, n. 1, p. 60-77, 1975.

Filipe MI. Mucins in the human gastrointestinal epithelium: a review. **Invest Cell Pathol**, v.2, n. 3, p. 195-216, 1979.

Fillmann HS. O efeito protetor da glutamina na colite experimental induzida por ácido acético. Tese (Doutorado). Rio Grande do Sul: Universidade Federal do Rio Grande do Sul; 2007.

Finnie IA, Dwarakanath AD, Taylor BA, Rhodes JM. Colonic mucin synthesis is increased by sodium butyrate. **Gut**, v. 36, p. 93-9, 1995.

Florey H. Mucin and the protection of the body. **Proc R Soc Lond**, v. 143, p. 144-58, 1955.

Frankel W, Lew J, Su B, Bain A, Klurfeld D, Einhorn E, MacDermott RP, Rombeau J. Butyrate increases colonocyte protein synthesis in ulcerative colitis. **J Surg Res**, v. 57, n. 1, p- 210-4, 1994.

Gaudier E, Jarry A, Blottière HM, de Coppet P, Buisine MP, Aubert JP, Laboisie C, Cherbut C, Hoebler C. Butyrate specifically modulates MUC gene expression in intestinal epithelial goblet cells deprived of glucose. **Am J Physiol Gastrointest Liver Physiol**, v. 287, n. 6, p. 1168-74, 2004.

Gaudier E, Hoebler C. Physiological role of mucins in the colonic barrier integrity. **Gastroenterol Clin Biol**, v. 30, n. 8-9, p. 965-74, 2006.

Gaudier E, Rival M, Buisine MP, Robineau I, Hoebler C. Butyrate enemas upregulate Muc genes expression but decrease adherent mucus thickness in mice colon. **Physiol Res**, v. 58, n. 1, p. 111-9, 2008.

Geraghty JM, Talbot IC. Diversion colitis: histological features in the colon and rectum after defunctioning colostomy. **Gut**, v. 32, n. 9, p. 1020-3, 1991.

Geraghty JM, Charles AK. Aphthoid ulceration in diversion colitis. **Histopathology**, v. 24, n. 4, p. 395-7, 1994.

Gervaz P, Bouzourene H, Cerottini JP, Chaubert P, Benhattar J, Secic M, et al. Dukes B colorectal cancer: distinct genetic categories and clinical outcome based on proximal or distal tumor location. **Dis Colon Rectum**, v. 44. p. 364-72, 2001.

Giardiello FM, Lazenby AJ, Bayless TM. The new colitides. Collagenous, lymphocytic, and diversion colitis. **Gastroenterol Clin North Am**, v. 24, n. 3, p. 717-29, 1995.

Glebov OK, Rodriguez LM, Nakahara K, Jenkins J, Cliatt J, Humbyrd CJ, et al. Distinguishing right from left colon by the pattern of gene expression. **Cancer Epidemiol Biomarkers Prev**, v.12, p. 755-62, 2003.

Glotzer DJ, Glick ME, Goldman H. Proctitis and colitis following diversion of fecal stream. **Gastroenterology**, v. 80, n. 3, p. 483-41, 1981.

Gold DV, Shochat D, Miller F. Protease digestion of colonic mucin. Evidence for the existence of two immunochemically distinct mucins. **J Biol Chem**, v. 25, n. 256(12), p. 6354-8, 1981.

Goldman H, Ming SC. Mucins in normal and neoplastic gastrointestinal epithelium. Histochemical distribution. **Arch Pathol**, v. 85, p.580-6, 1968.

Grant NJ, Van Kruiningen HJ, Haque S, West AB. Mucosal inflammation in pediatric diversion colitis: a quantitative analysis. **J Pediatr Gastroenterol Nutr**, v. 25, n. 3, p. 273-80, 1997.

Gratchev A, Böhm C, Riede E, Foss HD, Hummel M, Mann B, Backert S, Buhr HJ, Stein H, Riecken EO, Hanski C. Regulation of mucin MUC2 gene



expression during colon carcinogenesis. **Ann N Y Acad Sci**, v. 17, n. 859, p. 180-3, 1998.

Greco V, Lauro G, Fabbrini A, Torsoli A. Histochemistry of the colonic epithelial mucins in normal subjects and in patients with ulcerative colitis. A qualitative and histophotometric investigation. **Gut**, v. 8, n. 5, p. 491-6, 1967.

Griffiths AP, Dixon MF. Microcarcinoids and diversion colitis in a colon defunctioned for 18 years. Report of a case. **Dis Colon Rectum**, v. 35, n. 7, p. 685-8. 1992.

Guimarães, Carlos Alberto. Systematic review of animal research. **Acta Cir. Bras.** São Paulo, v. 24, n. 1, 2009. Disponível em: <[http://www.scielo.br/scielo.php?script=sci\\_arttext&pid=S0102-86502009000100014&lng=en&nrm=iso](http://www.scielo.br/scielo.php?script=sci_arttext&pid=S0102-86502009000100014&lng=en&nrm=iso)> Acesso em: 07 Mar. 2009.

Hass PA, Haas GP. A critical evaluation of the Hartmann's procedure. **Am Surg**, v. 54, n. 6, p. 380-5, 1988.

Haas PA, Fox TA Jr, Szilagy EJ. Endoscopic examination of the colon and rectum distal to a colostomy. **Am J Gastroenterol**, v. 85, n. 7, p. 850-4. 1990.

Habib NA, Dawson PM, Krausz T, Blount MA, Kersten D, Wood CB. A study of histochemical changes in mucus from patients with ulcerative colitis, Crohn's disease, and diverticular disease of the colon. **Dis Colon Rectum**, v. 29, n. 1, p. 15-7, 1986.

Habr-Gama A, Teixeira MG, Vieira MJF, Miléu LF, Laurino Neto R, Pinotti HW. Operação de Hartmann e suas conseqüências. **Rev bras Coloproctol**, v. 17, n. 1, p. 5-10, 1997.

Haque S, Eisen RN, West AB. The morphologic features of diversion colitis: studies of a pediatric population with no other disease of the intestinal mucosa.

**Hum Pathol**, v. 24, n. 2, p. 21, 1993.

Hatayama H, Iwashita J, Kuwajima A, Abe T. The short chain fatty acid, butyrate, stimulates MUC2 mucin production in the human colon cancer cell line, LS174T. **Biochem Biophys Res Commun**, v. 11, n. 356(3), p. 599-603, 2007.

Jorgensen JR, Clausen MR, Mortensen PB. Oxidation of short and medium chain C2-C8 fatty acids in Sprague-Dawley rat colonocytes. **Gut**, v. 40, n. 3, p. 400-5, 1997.

Junqueira LC, Carneiro J. Histologia Básica. Guanabara Koogan, Rio de Janeiro, 9 ed., cap.15, p.245-69, 1999.

Junqueira LC, Martins EO. Aparelho Digestivo. In: Junqueira LCU, Martins EO. Atlas de anatomia microscópica do rato. 1ed. São Paulo: Tipografia Rossolillo; Publicação da Universidade de São Paulo. p 40-56, 1947.

Keli E, Bouchoucha M, Devroede G, Carnot F, Ohrant T, Cugnenc PH. Diversion-Related Experimental Colitis in Rats. **Dis Colon Rectum**, v. 40, p. 222-8, 1997.

Khan J; Iiboshi Y; Cui L; Wasa M; Sando K; Takagi Y; Okada A. Alanyl-glutamine-supplemented parenteral nutrition increases luminal mucus gel and decreases permeability in the rat small intestine. **JPEN J Parenter Enteral Nutr**, v. 23, n. 1, p. 24-31, 1999.

Kiely EM, Ajayi NA, Wheeler RA, Malone M. Diversion procto-colitis: response to treatment with short-chain fatty acids. **J Pediatr Surg**, v. 36, n. 10, p. 1514-7, 2001.

Kissmeyer-Nielsen P, Christensen H, Laurberg S. Diverting colostomy induces mucosal and muscular atrophy in rat distal colon. **Gut**, v. 35, n. 9, p. 1275-81, 1994.

Komorowski RA. Histologic spectrum of diversion colitis. **Am J Sur Pathol**, v. 14, n. 6, p. 548-54, 1990.

Korelitz BI, Cheskin LJ, Sohn N, Sommers SC. The fate of the rectal segment after diversion of the fecal stream in Crohn's disease: its implications for surgical management. **J Clin Gastroenterol**, v. 7, n. 1, p. 37-43, 1985.

Lakatos PL, Lakatos L. Risk for colorectal cancer in ulcerative colitis: changes, causes and management strategies. **World J Gastroenterol**, v. 14, n. 25, p. 3937-47, 2008.

Lechner GL, Frank W, Jantsch H, Pichler W, Hall DA, Waneck R, Wunderlich M. Lymphoid follicular hyperplasia in excluded colonic segments: a radiologic sign of diversion colitis. **Radiology**, v. 176, n. 1, p. 135-6, 1990.

Leppi TJ, Spicer SS. The histochemistry of mucins in certain primate salivary glands. **Am J Anat**. v. 118, n 3, p. 833-59, 1966.

Lev R, Spicer SS. Specific staining of sulphate groups with alcian blue at low pH. **J Histochem Cytochem**. 1964;12:309.

Lopes Paulo F. Alterações estruturais na mucosa do cólon derivado. Estudo estereológico experimental em ratos. **Rev bras Coloproct**, v. 22, n. 3, p. 164-9, 2002.

Lu ES, Lin T, Harms BL, Gaumnitz EA, Singaram C. A severe case of diversion colitis with large ulcerations. **Am J Gastroenterol**, v. 90, n. 9, p. 1508-10, 1995.

Lusk LB, Reichen J, Levine JS. Aphthous ulceration in diversion colitis. Clinical implications. **Gastroenterology**, v. 87, n. 5, p. 1171-3, 1984.

Ma CK, Gottlieb C, Haas PA. Diversion colitis: a clinicopathologic study of 21 cases. **Hum Pathol**, v. 21, n. 4, p. 429-36, 1990.

Margarido NF, Nassri CGG, Nassri AB, Rotta CM, Soares LA. Método de limpeza mecânica anterógrada intra-operatória de colo excluído. Estudo experimental em ratos. **Rev Col Bras Cir**, v. 30b, p. 42, 2003.

Marques, Ruy Garcia; MORALES, Marcelo Marcos; PETROIANU, Andy. Brazilian Law for scientific use of animals. **Acta Cir. Bras.** São Paulo, v. 24, n. 1, p.69 -74 ,2009. Disponível em:

<[http://www.scielo.br/scielo.php?script=sci\\_arttext&pid=S0102-](http://www.scielo.br/scielo.php?script=sci_arttext&pid=S0102-86502009000100015&lng=en&nrm=iso)

[86502009000100015&lng=en&nrm=iso](http://www.scielo.br/scielo.php?script=sci_arttext&pid=S0102-86502009000100015&lng=en&nrm=iso)> Acesso em: 07 Mar. 2009.

Martinez CAR, Waisberg J, Palma RT, Silva FZ, Cimerman G, Goffi FS. Morphometric study of gastric mucosa in dogs submitted to proximal gastric vagotomy, splenectomy or proximal gastric vagotomy associated with splenectomy. **Acta Cir Bras**, v. 17, n. 5, p. 289-98, 2002.

Martinez CAR, Nonose R, Margarido NF, Spadari APP, Pereira JA, Priolli DG, Máximo FR. Quantificação da expressão de mucinas na mucosa cólica de segmentos providos e desprovidos de trânsito intestinal. Estudo experimental em ratos. *Rev bras Coloproct.* 2008;28(Suppl 1):47-8.

Martinez CAR, Ribeiro ML, Priolli DG, Alfredo CH, Miranda DDC. Quantificação dos níveis de estresse oxidativo ao DNA de células da mucosa cólica na colite

de exclusão. Estudo experimental em ratos. **Rev bras Coloproct**, v. 28, n. 1, p. 47, 2008.

Mimura T; Kuramoto S; Yamasaki K; Kaminishi M. Familial adenomatous polyposis: a case report and histologic mucin study. **J Clin Gastroenterol**, v. 28, n 4, p. 372-6, 1999.

Mortensen PB, Clausen MR. Short-chain fatty acids in the human colon: relation to gastrointestinal health and disease. **Scand J Gastroenterol Suppl**, v. 216, p. 132-48, 1996.

Murray F, O'Brien MJ, Birkett DH, Kennedy SM, La Mont JT. Diversion colitis: pathologic findings in a resected sigmoid colon and rectum. **Gastroenterology**, v. 93, n. 6, p. 1404-8, 1987.

Nassri CGG, Margarido NF, Nassri AB, Rotta CM, Soares LA. Modelo experimental de colite por exclusão. XXIV Fórum de Pesquisa do Colégio Brasileiro de Cirurgiões. Rio de Janeiro, Brasil, out. 2003.

Nassri CGG, Nasrri AB, Favero E, Rotta CM, Martinez CAR, Margarido NF. Influência da irrigação de soluções nutricionais no colo excluído de trânsito intestinal. Estudo experimental em ratos. **Rev bras Coloproct**, v. 28, n. 3, p. 306-14, 2008.

Neut C, Colombel JF, Guillemot F, Cortot A, Gower P, Quandalle P, Ribet M, Romond C, Paris JC. Impaired bacterial flora in human excluded colon. **Gut**, v. 30, n. 8, p. 1094-8, 1989.

Neut C, Guillemot F, Gower-Rousseau C, Biron N, Cortot A, Colombel JF. Treatment of diversion colitis with short-chain fatty acids. Bacteriological study. **Gastroenterol Clin Biol**, v. 19, n. 11, p. 871-5, 1995.

Neut C, Guillemot F, Colombel JF. Nitrate-reducing bacteria in diversion colitis: a clue to inflammation? **Dig Dis Sci**, v.42, n. 12, p. 2577-80, 1997.

Nobels F, Colemont L, Van Moer E. A case of diversion rectitis. **Acta Clin Bel**, v. 44, n. 3, p. 202-4, 1989.

Nonose R, Spadari APP, Priolli DG, Máximo FR, Pereira JA, Martinez CAR. Tissue quantification of neutral and acid mucins in the mucosa of the colon with and without fecal stream: Experimental study in rats. *Acta Cir Bras*. No prelo 2009.

Ogata S, Uehara H, Chen A, Itzkowitz SH. Mucin gene expression in colonic tissues and cell lines. **Cancer Res**. v. 52, n 21, p. 5971-8, 1992.

Oliveira-Neto JP, Aguilar-Nascimento JE. Intraluminal irrigations with fibers improve mucosal inflammation and atrophy in diversion colitis. **Nutrition**, v. 20, n 2, p. 197-9, 2004.

Ona FV, Boger JN. Rectal bleeding due to diversion colitis. **Am J Gastroenterol**, v. 80, n. 1, p. 40-1, 1985.

Ono K; Katsuyama T. Mucosubstance histochemistry of the normal mucosa and epithelial neoplasms of the large intestine. **Acta Pathol Jpn**, v. 35, n. 2, p. 281-97, 1985.

Phillips TE; Wilson J. Morphometric analysis of mucous granule depletion and replenishment in rat colon. **Dig Dis Sci**, v. 38, n. 12, p. 2299-304, 1993.

Pinto Júnior, Francisco Edilson Leite; Oliveira, Ariano José Freitas de; Medeiros, Kallyandre Ferreira de; Ramos, Ana Maria de Oliveira; Ramos, Carlos César de Oliveira; Medeiros, Aldo da Cunha. Repercussões histopatológicas da colostomia no coto colônico distal desfuncionalizado: estudo experimental em ratos/ Histopathological consequences of colostomy in the defunctional intestinal segment: an experimental study in rats. **Rev. Col. Bras. Cir**, v. 26, n. 6, p. 327-33, 1999.

Pinto Júnior FE, Brandt CT, Medeiros Ada C, de Oliveira AJ, Jerônimo SM, de Brito HM. Bacterial translocation in rats nonfunctioning diverted distal colon. **Acta Cir Bras**, v. 22, n. 3, p. 195-201, 2007. Pocard M, Salmon RJ, Muleris M, Remvikos Y, Bara J, Dutrillaux B, Poupon MF. Two colon—two cancers? Proximal or distal adenocarcinoma: arguments for a different carcinogenesis. **Bull Cancer**. V. 82, p. 10-21, 1995.

Porchet N; Buisine MP; Desseyn JL; Moniaux N; Nollet S; Degand P; Pigny P; Van Seuning I; Laine A; Aubert JP. MUC genes: a superfamily of genes? Towards a functional classification of human apomucins. **J Soc Biol**, v. 193, n. 1, p. 85-99, 1999.

Pravda J. Radical induction theory of ulcerative colitis. **World J Gastroenterol**, v. 11, n. 16, p. 2371-84, 2005.

Priolli DG, Margarido NF, Martinez CAR, Rotta CM, Stephani SM. Edema quantification by computerized morphometry as an evaluation parameter for the resistance of colon anastomoses. **Acta Cir Bras**, v. 18, n. 5, p. 398-406, 2003.

Priolli DG, Cardinali IA, Piovesan H, Margarido NF, Martinez CAR. Proposta para estadiamento do câncer colorretal baseada em critérios morfofuncionais.

Correlação com níveis séricos do antígeno carcinoembrionário. **Rev bras Coloproct**, v. 27, n.4, p. 374-83, 2007.

Rabassa AA; Rogers AI. The role of short-chain fatty acid metabolism in colonic disorders. **Am J Gastroenterol**, v. 87, n. 4, p. 419-23, 1992.

Raouf AH, Tsai HH, Parker N, Hoffman J, Walker RJ, Rhodes JM. Sulphation of colonic mucin in ulcerative colitis and Crohn's disease. **Clin Sci**, v. 83, p. 623-6, 1992.

Reis LDO, Lombardi OA, Reis ADO, Cardoso EH, Cardoso Filho CAM. - Cirurgia de Hartmann - Análise de 41 casos em Hospital de referência do norte do Paraná. **Rev bras Coloproct**, v. 21, n. 1, p. 19-22, 2001.

Rhodes JM, Black RR, Savage A. Altered lectin binding by colonic epithelial glycoconjugates in ulcerative colitis and Crohn's disease. **Dig Dis Sci**, v. 33, p. 1358-63, 1988.

Rhodes JM. Colonic mucus and mucosal glycoproteins: the key to colitis and cancer? **Gut**, v. 30, p. 1660-6, 1989.

Roe AM, Warren BF, Brodribb AJ, Brown C. Diversion colitis and involution of the defunctioned anorectum. **Gut**, v. 34, n. 3, p. 382-5, 1993.

Roediger WE, Truelove SC. Method of preparing isolated colonic epithelial cells (colonocytes) for metabolic studies. **Gut**, v. 20, n. 6, p. 549-57, 1979.

Roediger WE. Anaerobic bacteria, the colon and colitis. **Aust N Z J Surg**, v. 50, n. 1, p. 73-5, 1980.

Roediger W. Utilization of nutrients by isolated epithelial cells of the rat colon. **Gastroenterology**, v. 83, n. 2, p. 424-9, 1982.



Roediger WE, Rae DA. Trophic effect of short chain fatty acids on mucosal handling of ions by the defunctioned colon. **Br J Surg**, v. 69, n. 1, p. 23-5, 1982.

Roediger WE, Nance S. Metabolic induction of experimental ulcerative colitis by inhibition of fatty acid oxidation. **Br J Exp Pathol**, v. 67, n. 6, p. 773-82, 1986.

Roediger WE. The starved colon – diminished mucosal nutrition, diminished absorption, and colitis. **Dis Colon Rectum**, v. 33, n. 10, p. 858-62, 1990.

Rubio CA, Rivera F. Quantification of acid mucins in the descending colon of rats having simultaneously growing colonic tumors. **APMIS**. v. 99, n 11, p. 993-6, 1991.

Rubio CA; Huang CB. Quantification of the sulphomucin-producing cell population of the colonic mucosa during protracted stress in rats. **In Vivo**, v. 6, n. 1, p. 81-4, 1992.

Sakata T, von Engelhardt W. Luminal mucin in the large intestine of mice, rats and guinea pigs. **Cell Tissue Res**, v. 219, n. 3, p. 629-35, 1981.

Scheppach W; Sommer H; Kirchner T; Paganelli GM; Bartram P; Christl S; Richter F; Dusel G; Kasper H. Effect of butyrate enemas on the colonic mucosa in distal ulcerative colitis. **Gastroenterology**, v. 103, n. 1, p. 51-6, 1992.

Scheppach W, Christl SU, Bartran HP, Richter F, Kasper H. Effects of short-chain fatty acids on the inflamed colonic mucosa. **Scand J Gastroenterol**, v. 222, p. 53-7, 1997.

Sharma R; Schumacher U. The influence of diets and gut microflora on lectin binding patterns of intestinal mucins in rats. **Lab Invest**, v. 73, n. 4, p. 558-64, 1995.

Shaw-Dunn J, Wright R. Changes in the large intestine after 35 years of defunctioning by ileostomy. **Ann R Coll Surg Engl**, v. 63, p. 210-1, 1981.

Sheahan DG; Jervis HR. Comparative histochemistry of gastrointestinal mucosubstances. **Am J Anat**, v. 146, n. 2, p. 103-31, 1976.

Shimamoto C, Hirata I, Takao Y, Takiuchi H, Morikawa H, Nakagawa Y, et al.: Alteration of colonic mucin after ureterosigmoidostomy. **Dis Colon Rectum**, v. 43, p. 526-31, 2000.

Shimotoyodome A; Meguro S; Hase T; Tokimitsu I; Sakata T. Short chain fatty acids but not lactate or succinate stimulate mucus release in the rat colon. **Comp Biochem Physiol A Mol Integr Physiol**, v. 125, n. 4, p. 525-31, 2000.

Syed HA, Malone PS, Hitchcock RJ. Diversion colitis in children with colovaginoplasty. **BJU Int**. 2001;87(9):857-60.

Soergel KH. Colonic fermentation: metabolic and clinical implications. **Clin Investig**, v. 72, n. 10, p. 742-8, 1994.

Souza MV, Priolli DG, Portes AV, Cardinali IA, Pereira JA, Martinez CAR. Evaluation by computerized morphometry of histopathological alterations of the colon wall in segments with and without intestinal transit in rats. **Acta Cir Bras**, v. 23, n. 5, p. 417-24, 2008.

Spicer SS, Leppi TJ, Stoward PJ. Suggestions for a histochemical terminology of carbohydrate-rich tissue components. **J Histochem Cytochem**, v. 13, n 7, p. 599-603, 1965.

Sugihara K; Jass JR. Colorectal goblet cell mucins in familial adenomatous polyposis. **J Clin Pathol**, v. 40, n. 6, p. 608-11, 1987.

Sugihara K; Jass JR. Colorectal goblet cell sialomucin heterogeneity: its relation to malignant disease. **J Clin Pathol**, v. 39, n. 10, p. 1088-95, 1986.

Swidsinski A; Loening-Baucke V; Theissig F; Engelhardt H; Bengmark S; Koch S; Lochs H; Dorffel Y. Comparative study of the intestinal mucus barrier in normal and inflamed colon. **Gut**, v. 56, n. 3, p. 343-50, 2007.

Syed HA, Malone PS, Hitchcock RJ. Diversion colitis in children with colovaginoplasty. **BJU Int**, v. 87, n. 9, p. 857-60, 2001.

Tamai O; Miyazato H; Shiraishi M; Kusano T; Muto Y. Morphologic and mucin histochemical analysis of transitional zones in advanced ulcerated colorectal carcinomas: potential prognostic indicators. **J Surg Oncol**, v. 67, n. 2, p. 85-9, 1998.

Toolenaar TA; Freundt I; Huikeshoven FJ; Drogendijk AC; Jeekel H; Chadha-Ajwani S. The occurrence of diversion colitis in patients with a sigmoid neovagina. **Hum Pathol**, v. 24, n. 8, p. 846-9, 1993.

Trauner M; Grygar S; Stauber RE; Brodatsch-Hausler E; Klimpfinger M. Carcinoembryonic antigen, cytokeratin expression and mucin composition in hyperplastic and neoplastic polyps of the colorectum. **Z Gastroenterol**, v. 32, n. 11, p. 626-31, 1994.

Tsubouchi R, Hayashi S, Aoi Y, Nishio H, Terashima S, Kato S, Takeuchi K. Healing impairment effect of cyclooxygenase inhibitors on dextran sulfate sodium-induced colitis in rats. **Digestion**, v. 74, n. 2, p. 91-100, 2006.

Tsuiji H; Hayashi M; Wynn DM; Irimura T. Expression of mucin-associated sulfo-Lea carbohydrate epitopes on human colon carcinoma cells. **Jpn J Cancer Res**, v. 89, n. 12, p. 1267-75, 1998.

Uchida K; Kado S; Ando M; Nagata Y; Takagi A; Onoue M. A mucinous histochemical study on malignancy of aberrant crypt foci (ACF) in rat colon. **J Vet Med Sci**, v.63, n. 2, p. 145-9, 2001.

Velazquez OC, Lederer HM, Rombeau JL. Butyrate and colonocyte. Production, absorption, metabolism and therapeutic implications. **Adv Exp Med Biol**, v. 427, p.123-34, 1997.

Villanacci V, Talbot IC, Rossi E, Bassotti G. Ischaemia: a pathogenetic clue in diversion colitis? **Colorectal Dis**, v. 9, n. 7, p. 601-5, 2007.

Violi V, Cobianchi F, Adami M, Torri T, Ferraro G, Roncoroni L. Human defunctionalized colon: a histopathological and pharmacological study of muscularis propria in resection specimens. **Dig Dis Sci**, v. 43, p. 616-23, 1998.

Whelan RL; Abramson D; Kim DS; Hashmi HF. Diversion colitis. A prospective study. **Surg Endosc**, v. 8, n. 1, p. 19-24, 1994.

Willemsen LE, Koetsier MA, van Deventer SJ, van Tol EA. Short chain fatty acids stimulate epithelial mucin 2 expression through differential effects on prostaglandin E(1) and E(2) production by intestinal myofibroblasts. **Gut**. 2003 Oct;52(10):1442-7.

Williams SJ, Munster DJ, Quin RJ, Gotley DC, McGuckin MA. The MUC3 gene encodes a transmembrane mucin and is alternatively spliced. **Biochem Biophys Res Commun**. 1999 Jul 22;261(1):83-9.

Wreschner DH, Hareuveni M, Tsarfaty I, Smorodinsky N, Horev J, Zaretsky J, Kotkes P, Weiss M, Lathe R, Dion A, et al. Human epithelial tumor antigen cDNA sequences. Differential splicing may generate multiple protein forms. **Eur J Biochem.** v. 189, n 3, p. 463-73, 1990.

Yeong ML, Bethwaite PB, Prasad J, Isbister WH. Lymphoid follicular hyperplasia – a distinctive feature of diversion colitis. **Histopathology**, v. 19, n. 1, p. 55-61, 1991.

## FONTES CONSULTADAS

1. Associação Brasileira de Normas Técnicas. NBR-6023: Informação e documentação, referências-elaboração. Rio de Janeiro; 2000.
2. Cunha AC. Estrutura e Apresentação de Dissertações e Teses. São Paulo: Universidade de São Paulo; 1991. 48p.
3. Guedes MLS, Guedes JS. Descrição da Amostra: Tabelas e Gráficos. In: Guedes MLS, Guedes JS. Bioestatística para profissionais da saúde. Rio de Janeiro: Ao Livro Técnico; 1988. p.43-58.
4. International Committee of Medical Journal Editors. Uniform Requirements for Manuscripts Submitted to Biomedical Journals. N Eng J Med. 1997; 336(4):309-16.
5. International Committee of Medical Journal Editors. Requisitos uniformes para manuscritos apresentados a periódicos biomédicos. Ver Saúde Pública. 1999; 33:6-15
6. Rother ET, Braga MER. Como elaborar sua tese: estrutura e referências. São Paulo, 2001. 85p.
7. Walker JR MLA. Style citations of eletronic sources. [online]. Available from: <http://www.cas.usf.edu/english/walker/mia.html>. (25 jan. 2009)
8. Guimarães CA. Normas para manuscritos submetidos às revistas biomédicas: Escrita e edição da publicação biomédica (tradução integral do texto). Ver Col Bras Cir. 2008;35(6):425-41.
9. Ayres M, Ayres Júnior M, dos Santos AS. In: Ayres M, Ayres Júnior M, dos Santos AS. Bioestat 2.0. Aplicações estatísticas nas áreas das ciências biológicas e médicas. Belém: Sociedade Civil Mamirauá; 2000. 227p.
10. CIOMS Council for International Organization of Medical Sciences. Ethical code for animal experimentation. WHO Chronicle. 1985;39(2):51-6.
11. Sociedade Brasileira de Ciência em Animais de Laboratório. Princípios éticos para o uso de animais de laboratório. [online]. Disponível em: <http://www.cobea.org.br/index.php?pg=Principios%20Eticos>. (25 jan. 2009)
12. Sociedade Brasileira de Ciências em Animais de Laboratório. Colégio Brasileiro de Experimentação em Animais (COBEA) – Legislação – Disponível em: <http://www.cobea.org.br/index.php?pg=legislacao>. Acesso em: 07 Mar.2009.

ANEXO 1 – Termo de consentimento

Comitê de Ética em Pesquisa – CEP



Bragança Paulista, 22 de Novembro 2007.

COMITÊ DE ÉTICA EM PESQUISA

**Projeto de Pesquisa:** "Avaliação da correlação entre as alterações histológicas, histoquímicas, expressão tecidual da proteína p53 e o dano oxidativo do DNA nas células da mucosa cólica de ratos submetidos à colite de exclusão".

**Autor(es):** Dr. Carlos Augusto Real Martinez; Dr. Marcelo Lima Ribeiro; Ms. Denise G Prioli; Ms. Carlos Alves Fontes de Souza; Ms. José Aires Pereira.

**Instituição:** Universidade São Francisco

Prezado(a)s Pesquisador(a)s,

O Comitê de Ética em Pesquisa – CEP, da Universidade São Francisco, em reunião ordinária realizada no dia 22 de Novembro de 2007, analisou o projeto de pesquisa supracitado, sob a responsabilidade de Vossa Senhoria.

Este Comitê, acatando o parecer do relator indicado, apresenta-lhe o seguinte resultado:

**Parecer:** Aprovado

Atenciosamente,

José Pedrazzoli Júnior  
Coordenador do Comitê de Ética em Pesquisa  
Universidade São Francisco





# Livros Grátis

( <http://www.livrosgratis.com.br> )

Milhares de Livros para Download:

[Baixar livros de Administração](#)

[Baixar livros de Agronomia](#)

[Baixar livros de Arquitetura](#)

[Baixar livros de Artes](#)

[Baixar livros de Astronomia](#)

[Baixar livros de Biologia Geral](#)

[Baixar livros de Ciência da Computação](#)

[Baixar livros de Ciência da Informação](#)

[Baixar livros de Ciência Política](#)

[Baixar livros de Ciências da Saúde](#)

[Baixar livros de Comunicação](#)

[Baixar livros do Conselho Nacional de Educação - CNE](#)

[Baixar livros de Defesa civil](#)

[Baixar livros de Direito](#)

[Baixar livros de Direitos humanos](#)

[Baixar livros de Economia](#)

[Baixar livros de Economia Doméstica](#)

[Baixar livros de Educação](#)

[Baixar livros de Educação - Trânsito](#)

[Baixar livros de Educação Física](#)

[Baixar livros de Engenharia Aeroespacial](#)

[Baixar livros de Farmácia](#)

[Baixar livros de Filosofia](#)

[Baixar livros de Física](#)

[Baixar livros de Geociências](#)

[Baixar livros de Geografia](#)

[Baixar livros de História](#)

[Baixar livros de Línguas](#)

[Baixar livros de Literatura](#)  
[Baixar livros de Literatura de Cordel](#)  
[Baixar livros de Literatura Infantil](#)  
[Baixar livros de Matemática](#)  
[Baixar livros de Medicina](#)  
[Baixar livros de Medicina Veterinária](#)  
[Baixar livros de Meio Ambiente](#)  
[Baixar livros de Meteorologia](#)  
[Baixar Monografias e TCC](#)  
[Baixar livros Multidisciplinar](#)  
[Baixar livros de Música](#)  
[Baixar livros de Psicologia](#)  
[Baixar livros de Química](#)  
[Baixar livros de Saúde Coletiva](#)  
[Baixar livros de Serviço Social](#)  
[Baixar livros de Sociologia](#)  
[Baixar livros de Teologia](#)  
[Baixar livros de Trabalho](#)  
[Baixar livros de Turismo](#)