

UNIVERSIDADE FEDERAL DO MARANHÃO
PRÓ-REITORIA DE PESQUISA E PÓS-GRADUAÇÃO
CENTRO DE CIÊNCIAS BIOLÓGICAS E DA SAÚDE
PROGRAMA DE PÓS-GRADUAÇÃO EM SAÚDE MATERNO-INFANTIL
MESTRADO ACADÊMICO

SILVIA TERESA EVANGELISTA VIDOTTO DE SOUSA

**ASPIRAÇÃO DE CORPO ESTRANHO EM MENORES DE 15 ANOS:
UMA DÉCADA DE EXPERIÊNCIA**

São Luís
2007

Livros Grátis

<http://www.livrosgratis.com.br>

Milhares de livros grátis para download.

SILVIA TERESA EVANGELISTA VIDOTTO DE SOUSA

**ASPIRAÇÃO DE CORPO ESTRANHO EM MENORES DE 15 ANOS:
UMA DÉCADA DE EXPERIÊNCIA**

Dissertação apresentada ao Programa de Pós-Graduação em Saúde Materno-Infantil da Universidade Federal do Maranhão, para obtenção do Título de Mestre em Saúde Materno-Infantil.

Orientador: Prof. Dr. Valdinar Sousa
Ribeiro

São Luís
2007

Sousa, Silvia Teresa Evangelista Vidotto de

Aspiração de corpo estranho em menores de 15 anos: uma década de experiência /
Silvia Teresa Evangelista Vidotto de Sousa.- São Luís, 2007.

55 f.

Impresso por computador (fotocópia).

Orientador: **Valdinar Sousa Ribeiro**

Dissertação (pós-graduação) – Universidade Federal do Maranhão, Programa de
Pós-graduação em Saúde Materno-Infantil, 2007.

1. Aspiração 2. Broncoscopia 3. Corpo estranho 4. Crianças 5. Adolescentes

I-Título

CDU: 616-072.1

SILVIA TERESA EVANGELISTA VIDOTTO DE SOUSA

**ASPIRAÇÃO DE CORPO ESTRANHO EM MENORES DE 15 ANOS:
UMA DÉCADA DE EXPERIÊNCIA**

Dissertação apresentada ao Programa de Pós-Graduação em Saúde Materno-Infantil da Universidade Federal do Maranhão, para obtenção do Título de Mestre em Saúde Materno-Infantil.

A Comissão Julgadora da Dissertação de Mestrado apresenta em sessão pública considerou a candidata aprovada em ____/____/____.

BANCA EXAMINADORA

Prof. Dr. Valdinar Sousa Ribeiro
Universidade Federal do Maranhão
Presidente

Prof. Dr. Marco Antonio Barbieri
Universidade de São Paulo-USP/ Ribeirão Preto
Examinador

Prof. Dr. Raimundo Antônio da Silva
Universidade Federal do Maranhão-UFMA
Examinador

Prof. Dr. José Albuquerque de Figueiredo Neto
Universidade Federal do Maranhão-UFMA
Examinador

Aos meus amores e afetos, Weber, Andresa e Sofia.

Aos meus pais, Manoel da Cruz e Zuleide, a quem devo todas as minhas vitórias e incentivos.

A minha irmã Regina, companheira inseparável, minha maior fã e estimuladora de todos os meus desafios na vida.

A todas as crianças que participaram desta pesquisa.

AGRADECIMENTOS

A Deus por suas inúmeras bênçãos a mim concedidas.

À Universidade Federal do Maranhão e ao Centro de Ciências Biológicas e da Saúde, pela implantação do Curso de Pós-Graduação em Saúde Materno Infantil, *Stricto sensu*.

Ao Hospital Universitário Materno Infantil, pela liberação dos prontuários médicos para levantamento dos dados necessários à execução deste trabalho.

Ao Professor Doutor Valdinar Sousa Ribeiro, competente, paciente e atencioso orientador e especial amigo de quase três décadas.

Ao acadêmico do Curso de Medicina da UFMA, José Mário de Menezes Filho, pela sua ajuda imprescindível na elaboração deste trabalho.

Às Professoras Doutoras Maria Bethânia da Costa Chein e Luciane Maria Oliveira Brito, coordenadoras do Mestrado em Saúde Materno Infantil, pela paciência e serenidade dispensadas.

Ao professor Ramiro Azevedo, grata sou pela correção gramatical deste texto.

A todos os colegas e professores da Pós-Graduação, pelo agradável convívio e troca de experiências.

Aos meus amigos, que dão o colorido da vida no dia a dia.

A todas as pessoas que tiveram participação na elaboração e desenvolvimento desta dissertação.

“A essência humana, assim o viu a ancestral sabedoria dos mitos, reside mais no cuidado do que na razão e na vontade. É próprio do ser humano colocar cuidado em tudo o que faz. Se não coloca cuidado, as coisas se desmantelam e desaparecem. Cuidar é mais que um ato; é uma atitude, abrange mais que um momento de atenção, de zelo e de desvelo. Representa uma atitude de ocupação, preocupação, de responsabilização e de envolvimento afetivo com o outro.

O cuidado há de estar presente em tudo. É a base possibilitadora da essência humana enquanto humana.”

Leonardo Boff

RESUMO

A aspiração de corpo estranho (ACE) para via aérea é um problema universal e uma importante causa de morbidade e mortalidade, especialmente em crianças e idosos. Avaliou-se a aspiração de corpo estranho em 72 crianças na faixa etária de 7 meses a 15 anos submetidas à endoscopia respiratória no Hospital Universitário Materno Infantil (HUMI) por ACE, no período de 1995 a 2005, São Luís - Maranhão. Para cada paciente estudado foi preenchida uma ficha de coleta de dados. Utilizou-se os programas Epi-Info e BioEstat para o processamento e análise estatística. Observou-se uma maior prevalência de ACE nos anos de 1998 a 2001. A maior procedência foi das cidades do interior (55,6%). A idade predominante foi nos três primeiros anos de vida (81,9%). A prevalência foi maior no sexo masculino (63,9%). Em 83,3% dos casos, o diagnóstico inicial foi de ACE. O tempo decorrido entre a aspiração e o exame endoscópico foi maior que 72h (52,8%). A localização mais freqüente foi o pulmão direito (38,9%). O tipo de corpo estranho (CE) mais encontrado foi o orgânico (83,3%). O achado radiológico mais prevalente foi a hipotransparência (56,9%). A complicação mais freqüente relacionada ao CE foi a bronquite (45,9%) A complicação relacionada ao exame endoscópico mais freqüente foi o edema de glote (47,6%), não havendo óbitos. Concluiu-se que a endoscopia respiratória mostrou-se um procedimento seguro, eficaz e de alta sensibilidade no diagnóstico e tratamento do ACE e que a demora no seu diagnóstico sugere a necessidade de melhor qualificação dos profissionais de saúde.

Palavras-chave: Aspiração. Broncoscopia. Corpo estranho. Crianças. Adolescentes.

ABSTRACT

Airway aspiration of foreign body (FB) is a universal problem and an important cause of morbidity and mortality especially for children and the elderly. FB aspiration was evaluated in 72 children and teenagers varying from 7 months to 15 years of age who underwent rigid bronchoscopy at the CMUH (Children Maternal University Hospital), in São Luís-MA/ Brazil, for FB aspiration in the period from 1995 to 2005. For data collecting, an index card was filled out for each patient. Epi-info and Bio-estata programs were used for processing and statistical analysis. A major prevalence of FB aspiration from 1998 through 2001 was observed. Most patients were from the countryside (55.6%). The predominant age was the firsts three years of life (81.9%). The prevalence was greater among the male sex (63.9%). In 83.3% of the cases the initial diagnosis was FB aspiration. The elapsed time between the aspiration and the bronchoscopy was greater than 72h (52.8 %). The most frequent site was the right lung (38.9 %). The most common types of FB found were of organic nature (83.3 %). The most prevailing radiological finding was hypotransparence (56.9%). Bronchitis was the most frequently reported complication related to FB aspiration (45.9%), and glottis edema was a major complication upon bronchoscopy (47.6%), with no deaths reported in the studied group. It is concluded that bronchoscopy is a safe, highly sensible and efficient procedure for the diagnosis and treatment of FB aspiration, and that a late diagnosis suggests a need for better qualification of the health professionals.

Key words: Aspiration. Bronchoscopy. Foreign body. Children. Teenagers.

LISTA DE FIGURAS

Figura 1.0	Complicações relacionadas ao CE. São Luís- MA, 1995-2005.	39
Figura 2.0	Complicações relacionadas ao exame endoscópico. São Luís-MA, 1995-2005.	40

LISTA DE TABELAS

Tabela 1	Sinopse dos principais trabalhos sobre aspirações de corpos estranhos.	18
Tabela 2	Tamanho do broncoscópio por idade. São Luís-MA, 1995-2005.	33
Tabela 3	Procedência, período de ocorrência e fatores biológicos do paciente com ACE. São Luís, 1995-2005.	35
Tabela 4	Tempo decorrido entre o acidente e a exame endoscópico em pacientes com ACE. São Luís-MA, 1995-2005.	36
Tabela 5	Diagnóstico inicial em pacientes com ACE. São Luís-MA, 1995-2005.	36
Tabela 6	Sinais e Sintomas em pacientes com ACE. São Luís-MA, 1995-2005.	37
Tabela 7	Estudo radiológico em pacientes com ACE. São Luís-MA, 1995-2005.	38
Tabela 8	Localização do CE em pacientes com ACE. São Luís-MA, 1995-2005.	38
Tabela 9	Natureza do CE em pacientes com ACE. São Luís-MA, 1995-2005.	38
Tabela 10	CE orgânicos encontrados em pacientes com ACE. São Luís-MA, 1995-2005.	39
Tabela 11	CE inorgânicos encontrados em pacientes com ACE. São Luís-MA, 1995-2005.	39
Tabela 12	Complicações relacionadas ao CE em pacientes com ACE. São Luís-MA, 1995-2005.	40
Tabela 13	Complicações do exame endoscópico em pacientes com ACE. São Luís-MA, 1995-2005.	41

LISTA DE ABREVIATURAS E SIGLAS

ACE:	Aspiração de Corpo Estranho
CDC:	Centers for Disease Control and Prevention.
CE:	Corpo Estranho
d.C.:	Depois de Cristo
EUA:	Estados Unidos da América
FB:	Foreign Body
HUMI:	Hospital Universitário Materno Infantil
IBGE:	Instituto Brasileiro de Geografia e Estatística
INMETRO:	Instituto Nacional de Metrologia, Normalização e Qualidade Industrial
Km:	Quilômetro
m:	Metro
MA:	Maranhão
CMUH:	Children Maternal University Hospital
RGE:	Refluxo Gastro-Esofágico
RNM:	Ressonância Nuclear Magnética
TC:	Tomografia Computadorizada
US:	Ultra-sonografia
UTI:	Unidade de Terapia Intensiva

SUMÁRIO

1	INTRODUÇÃO	13
1.1	Considerações gerais	13
1.2	Aspectos históricos	13
1.3	Aspectos epidemiológicos	14
1.4	Aspectos anatômicos e fisiopatológicos	18
1.5	Aspectos clínicos	20
1.6	Aspectos radiológicos	22
1.7	Aspectos terapêuticos	24
1.8	Aspectos preventivos	28
1.9	Relevância do trabalho	29
2	Objetivos	30
2.1	Objetivos gerais	30
2.2	Objetivos específicos	30
3	Metodologia	31
3.1	Tipo de estudo	31
3.2	Área de estudo	31
3.3	População de estudo	31
3.4	Coleta de dados	32
3.5	Aspectos éticos	32
3.6	Particularidades do serviço	32
3.7	Procedimentos do exame endoscópico	33
3.8	Processamento e análise de dados	33
4	Resultados	35
5	Discussão	41
6	Conclusões	46
	Referencias	47
	Apêndice	52
	Anexos	55

1 INTRODUÇÃO

1.1 Considerações gerais

A aspiração de corpo estranho (ACE) para via aérea é um problema universal, sendo uma importante causa de morbidade e mortalidade nos dias atuais, principalmente nos dois extremos da vida, em crianças e idosos (CASSOL, 2003; EMIR, 2001; FRAGA, 2003). Fatores sócio-econômicos, culturais e educacionais são determinantes na frequência e particularidades do tipo de corpo estranho (CE) aspirado (BITTENCOURT, 2002; CASSOL, 2003; FRAGA, 1994).

Corpo estranho significa todo corpo sólido ou líquido proveniente do exterior ou da rinofaringe e localizado nas vias aéreas, quer seja de natureza animal, quer vegetal ou quer mineral ou quer ainda oriundo do interior dos pulmões, brônquios ou mediastino (sangue, pus e caseum tuberculoso). Não são considerados CE: gases, tóxicos, nem projéteis que tenham penetrado através da parede torácica (TERREROS, 1970).

A ACE é motivo freqüente de preocupação por parte dos profissionais médicos, principalmente os que atuam em serviço de urgência. Pode se apresentar como uma situação dramática tanto para os pacientes e seus familiares, como para a equipe médica. Por sua vez, apesar de ser uma situação freqüente na clínica pediátrica, a ACE nem sempre é diagnosticada imediatamente, parte porque não está na mente do clínico, mas também por não apresentar uma manifestação clínica específica (OLIVEIRA et al., 2002).

Diante da inespecificidade dos sintomas e da possibilidade de ausência de achados clínico-radiológicos, o diagnóstico de ACE deve ser considerado em todas as crianças com problemas pulmonares inexplicados (MALINSKY; NICOLINI; MASON, 1992).

1.2 Aspectos históricos

A procura por um meio capaz de remover objetos estranhos aspirados remonta de longa data. Nas ruínas de Pompéia (destruída pela erupção do Vesúvio, no ano 76 d.C.) foram encontrados instrumentos rudimentares, possivelmente os mais antigos de que se tem notícia, para essa finalidade (MILWARD, 2004).

A preocupação com este tipo de acidente vem sendo demonstrada em publicações médicas desde o início do século XIX (MILWARD, 2004).

As cordas vocais foram visualizadas pela primeira vez em um indivíduo vivo por Manuel Garcia, em Londres, 1854, durante um auto-exame, utilizando um espelho de dentista. Dessa forma, esse autor descreveu as cordas vocais, seus movimentos e sua vibração à fonação. Esse procedimento consistiu na primeira laringoscopia indireta, sendo utilizado até os dias atuais para diagnóstico e tratamento de corpos estranhos na laringe (MILWARD, 2004).

Em 1897, Gustav Killiam, médico alemão, retirou um osso de porco do brônquio de um paciente introduzindo um tubo com iluminação precária. Este é o primeiro relato de visualização direta da árvore brônquica. Ele é conhecido como o “pai da Broncoscopia”. Em 1901, Schorotter e Piniaseck descreveram a broncoscopia inferior através de um orifício de traqueostomia. Chevalier Jackson, chamado “pai da endoscopia moderna”, em 1904, criou o broncoscópio de luz distal e outros acessórios, como pinças e tubos para utilização na endoscopia rígida, aperfeiçoando os instrumentos da endoscopia. Através da criação de uma Escola de Endoscopia na Filadélfia disseminou os conhecimentos da especialidade pelos Estados Unidos e pelo mundo. Cerca de trinta anos mais tarde Edwin N. Broyles adicionou ópticas telescópicas que ampliaram a visão do endoscopista, permitindo o acesso a novas áreas do trato respiratório. Por sua vez o sistema de lentes desenvolvido por H. H. Hopkins em 1950, conhecido como “ópticas de Hopkins”, permitiu uma maior riqueza de detalhes da imagem, ampliando a aplicabilidade deste procedimento no diagnóstico e terapêutica das patologias do trato respiratório (MILWARD, 2004).

A descrição das propriedades ópticas das fibras de vidro por John Tyndall, em 1870, permitiu o desenvolvimento de fibroscópios por H. H. Hopkins, revolucionando a Endoscopia. Em 1964, Shigeto Ikeda desenvolveu o broncofibroscópio. Este aparelho começou a ser comercializado em 1967 pelas empresas japonesas Olympus e Machida (MILWARD, 2004).

Atualmente o videoscópio, criado em 1990, constitui o aparelho mais avançado. Utilizando-se de sistemas eletrônicos, estes aparelhos incrementaram a qualidade das imagens (MILWARD, 2004).

A evolução levou a Broncoscopia a ser realizada por pneumologistas, endoscopistas, cirurgiões de tórax, intensivistas e anestesiólogos que procuram dedicar-se a esse importante e indispensável procedimento médico (MILWARD, 2004).

1.3 Aspectos epidemiológicos

A ocorrência de aspiração de corpo estranho (CE) para as vias aéreas, em praticamente todas as estatísticas mundiais, predomina na faixa etária entre os seis meses e três a quatro anos, com o pico de incidência entre nove e 24 meses. Diminui entre os pré-escolares e escolares, tornando-se mais rara entre os adolescentes e adultos (BITTENCOURT, 2001; FRAGA, 1994; LIMA, 2000; MILWARD, 2004; LEMBERG, 1996). Entretanto apresenta certa prevalência em pessoas idosas, pacientes com problemas neurológicos, psiquiátricos, politraumatizados e em casos de abuso de drogas (SANT'ANNA, 1994).

As crianças apresentam maior risco para a aspiração de corpo estranho, fato atribuído a diversos fatores: tendência a colocar objetos na boca, ausência de molares para mastigação de certos alimentos; de chorar, falar e correr com objetos na boca; falta de mecanismos de coordenação da deglutição, associado à elevação da laringe e ao reflexo de proteção da tosse que é imaturo na criança (CASSOL, 2003).

Séries de casos publicados na década de 90 do século XX mostraram que as crianças menores de cinco anos representaram 84% dos casos, a maior parte delas (73%) concentrada nos primeiros três anos de vida (FRAGA, 1994; LIMA, 2000; STEEN; ZIMMERMANN, 1990). A aspiração de corpo estranho é causa de morte em 7% das crianças abaixo de quatro anos (BRKIC ; DELIBEGOVIC-DEDIC; HAJDAROVIC, 2001).

De acordo com as estatísticas do National Safety Council dos Estados Unidos em 1995, ainda morriam aproximadamente 2000 pessoas ao ano por aspiração ou ingestão de CE, sendo considerada a principal causa de morte entre os acidentes domésticos em crianças com menos de seis anos de idade e a terceira causa de morte acidental em crianças abaixo de três anos de idade. A taxa de mortalidade por ACE é, segundo relatos, 0 a 1.8% (HUGHES, 1996; LIMA, 2003; MALLICK, 2005; OLIVEIRA, 2002; SANT'ANNA, 1994). A sufocação mecânica foi responsável por 5% das mortes acidentais de criança com menos de quatro anos (CASSOL, 2003).

No Brasil, dados disponíveis colocam a ACE como a terceira maior causa de acidente com morte na faixa etária pediátrica. Os relatos sobre incidência de óbito por ACE são frequentemente de crianças menores de quatro anos (CASSOL, 2003; FRAGA, 1994; LIMA, 2000).

A taxa de mortalidade, antes da técnica introduzida por Chevalier Jackson, era de 50% e, na atualidade, não chega a 1% (BITTENCOURT, 2001).

Os meninos freqüentemente estão mais envolvidos em episódios de aspiração de corpo estranho, com relação masculino/feminino de dois para um (FRAGA, 2003; CASSOL, 2003).

Diferenças entre a distribuição por sexo e faixa etária, bem como a modalidade terapêutica não são muito expressivas entre os países, mas o tipo de corpo estranho aspirado está relacionado aos hábitos alimentares regionais. Nos Estados Unidos e na Europa, predomina o amendoim; no Egito, a semente de melancia; na Turquia, a semente de girassol, e na Grécia a semente de abóbora (BITTENCOURT, 2002).

É reportado que a maioria dos corpos estranhos retirados endoscopicamente é de natureza orgânica, principalmente alimentos, os quais estão envolvidos em mais de 75% dos casos; outros materiais orgânicos como os ossos, dentes e plantas, 7%; materiais inorgânicos, como os metais ou plásticos, 13%; rochas, 1%; brinquedos ou partes dos brinquedos, 1% (AGARWAL et al., 1988).

No Brasil predominam materiais orgânicos como o amendoim (23%), sementes (20%) e outros (57%), correspondendo a 65% dos totais de CE aspirados (BITTENCOURT, 2002; CASSOL, 2003; FRAGA, 2003; OLIVEIRA, 2002). Ademais, os materiais aspirados responsáveis pela asfixia fatal mais comuns são: componentes de cachorro quente, bombons, nozes e uvas. Destes, os componentes de cachorro-quente são responsáveis por até 17% dos casos fatais (THOMPSON; UTZ; MCDOUGALL, 1993). Por sua vez, em relação à faixa etária, os corpos estranhos orgânicos são encontrados nos três primeiros anos de vida e os inorgânicos nos maiores de três anos (CASSOL, 2003).

O local mais comum de impactação do CE é o brônquio fonte direito (59%) devido a sua anatomia mais verticalizada, seguido do brônquio fonte esquerdo e da traquéia. Menos comumente, os objetos podem ser aspirados para o brônquio do lobo inferior direito ou do lobo médio direito e, ocasionalmente, para o brônquio do lobo inferior esquerdo. A aspiração para os brônquios dos lobos superiores é rara. Ocasionalmente, os CE's podem passar de um brônquio fonte para o outro, durante acessos de tosse e, alguns objetos, como pontas de plástico, possuem um orifício no meio, através do qual o ar pode passar embora o objeto esteja obstruindo consideravelmente a via aérea (DINWIDDIE, 1992).

Os riscos de obstrução completa das vias aéreas por um corpo estranho alojado na laringe estão associados a uma mortalidade em torno de 45% (BITTENCOURT, 2002).

Em pacientes asfíxiados por uma obstrução transitória das vias aéreas pode ocorrer risco de encefalopatia hipóxica próximo de 30%. Entretanto, a maioria das pessoas é capaz de mobilizar os corpos estranhos pelo reflexo da tosse (BITTENCOURT, 2002; CASSOL, 2003; JACKSON, 1950).

A radiografia simples de tórax é o método mais utilizado na investigação dos quadros pulmonares. Este exame está alterado em até 80% das crianças com CE (CASSOL, 2003; BAR-ZIV, 2002).

Cataneo et al (1997), avaliando 74 pacientes, observaram como alteração radiológica mais freqüente a atelectasia (41,9%) seguida de radiografia normal (25,6%), hiperinsuflação (18,9%) e corpo estranho radiopaco (16,2%). Resultados um pouco diferentes foram obtidos nas 76 crianças analisadas por Agarwal que identificou a hiperinsuflação como principal alteração radiológica (39,5%), à qual se seguiu atelectasia (36,8%), radiografia normal (19,7%), consolidações (17%) e CE radiopaco (5,2%) (BITTENCOURT, 2001).

Embora as análises nesse sentido sejam escassas e pouco exploradas, aspectos socioeconômicos figuram na literatura médica como um dos fatores de risco, como demonstrado nos estudos de Armand e colaboradores em 1997 (BITTENCOURT, 2001), no qual 50% das crianças norte-americanas vítimas desses acidentes não eram cobertas por seguro de saúde. Na maioria dos casos, elas recebiam alimentos inapropriados para a idade, indicando provavelmente uma falta de orientação para a prevenção de tais acidentes. Nenhum estudo brasileiro abordou claramente a influência das condições sócio-econômicas como fator de risco para nossas crianças e adolescentes nesse particular (BITTENCOURT, 2002).

A tabela abaixo reúne as principais casuísticas nacionais e internacionais de aspiração de corpos estranhos em Pediatria e nela são apresentados aspectos comuns a todos eles e relevantes ao pediatra, em especial. Os trabalhos nela relacionados descrevem a importância epidemiológica e a distribuição dessa afecção, independentemente do nível de industrialização dos mesmos. Apesar do predomínio do sexo masculino, é recomendável estar-se em alerta para a possibilidade de sua ocorrência nas meninas, responsáveis que foram por 25 a 50 % dos casos, nas diferentes séries, nelas reunidas. A distribuição por faixa etária chama a atenção para a

importância de cuidados preferenciais para as crianças menores de três anos, ficando também demonstrado que a radiografia de tórax revela-se de grande valia na suspeição diagnóstica, pois sua sensibilidade média situou-se em torno de 70 a 80%. Confirma-se ainda a existência, não muito rara, da localização de corpo estranho no pulmão esquerdo, fato para o qual os profissionais da área de saúde estão sempre alerta, mesmo com a predominância de localização no pulmão direito (BITTENCOURT, 2002)

O elevado envolvimento de corpos estranhos alimentares serve de alerta para a necessidade de orientação dos pais sobre os alimentos adequados para cada idade da criança (BLACK,1994; BITTENCOURT 2002).

Tabela 1 - Sinopse dos principais trabalhos sobre aspirações de corpos estranhos

Autor / país / período	Casos (n)	Sexo Masculino(%)	Faixa etária (anos %)	Alterações radiológicas (%)	Localização (órgão %)	Corpo estranho alimentar (%)
Chepote, Panamá,1970-1984	97	63,00	<4-66,0	NR	NR	53,60
Hugles, EUA, 1939-1991	234	63,00	<3-78,7	NR	NR	60,00
Aytaç, Turquia*	500	66,00	<3-65,8	76,0	NR	78,10
Agarwal, Líbia, 1985-1988	76	55,00	<3-84,2	80,0	LeT: 9,6 BD: 70,4	82,80
Fraga, Brasil, 1989-1992	26	57,00	<3-65,3	96,0	LeT: 11,5 BD: 38,5	50,00
Mu, China, 1982-1989	400	54,00	<3-71,8	84,0	LeT: 13,0 BD e BE: 87,0	95,50
Hoeve, Holanda, 1980-1990	85	73,00	NR	63,0	NR	NR
Toro, Brasil, 1986-1988	273	51,00	30 meses em média	NR	NR	NR
Piva, Brasil, 1986-1988	19	73,70	34 meses em média	57,9	L: 15,8 BD: 31,5 BE: 52,6 T: 4,5 BD: 49,0	73,60
Black, EUA, 1971-1992	440	NR	<3-79,8	83,0	BE: 44,0 T: 4,0	73,80
Blaser, Israel, 1966-1977	200	66,50	<3-85,00	84,4	Le T L: 4,5 T: 5,7	
François, França, 5 anos	335	66,00	<3-77,0	100	BD: 49,6 BE: 36,7 BD e BE: 3,6	74,00

Fonte: Bittencourt, 2002.

*Não cita o período abrangido pelo estudo; NR = não relatado; L = laringe; T = traquéia; BD = brônquio direito; BE = brônquio esquerdo.

A história de ACE está presente em 72 a 85% dos casos confirmados por endoscopia, porém muitas vezes o episódio de aspiração não é a queixa principal da família, sendo necessária uma história dirigida (CASSOL, 2003; FRAGA, 2003; ZAMBONI, 2004).

1.4 Aspectos anatômicos e fisiopatológicos

As vias aéreas formam um sistema tubular complexo que permite a entrada de ar atmosférico até os alvéolos na inspiração, e a saída do ar alveolar à atmosfera na expiração (CASTELLA; PUZO, 1980).

Classicamente, dividem-se em vias aéreas superiores e inferiores. As vias aéreas superiores constituem-se de cavidades nasal e oral; faringe e laringe. As vias aéreas inferiores são formadas por traquéia, brônquios, bronquíolos, condutos alveolares e sacos alveolares (CASTELLA; PUZO, 1980).

Há três mecanismos de obstrução de acordo com o grau de bloqueio provocado pelo CE: “mecanismo de válvula em duplo sentido”-quando o tamanho do CE não causa obstrução total da árvore brônquica, o ar passa na inspiração e expiração, ocorrendo quando o CE, que geralmente está na traquéia, é de pequeno tamanho em relação às vias aéreas; “mecanismo de válvula sem escape”-o ar não passa na inspiração e na expiração pela obstrução completa da árvore brônquica pelo CE; “mecanismo de válvula unidirecional” - o CE pode permitir a entrada de ar na inspiração, mas reduz a saída de ar na expiração. Este mecanismo é explicado pelo maior diâmetro das vias aéreas durante a inspiração devido à pressão negativa intratorácica mais alta e ao menor diâmetro das vias durante a expiração (BAR-ZIV, 2002).

Além dessas alterações mecânicas da ventilação pulmonar os CE's podem produzir três tipos de lesão: reações inflamatórias murais e endomurais constantes brônquicas e bronquioalveolares, originando as broncopneumopatias agudas e secundárias; lesões supuradas dos brônquios, dos pulmões e da pleura; traumatismos parietais com possibilidade de enfisema mediastinal ou pneumotórax (TERREROS, 1970).

Os CE pontiagudos podem ficar retidos na laringe enquanto os demais podem descer à traquéia e aos brônquios. O CE metálico se oxida menos rapidamente, o orgânico se decompõe (animal) ou edemacia (vegetal) (STRADLING, 1986).

Sempre há reações da árvore brônquica. Contudo, dependem da natureza do CE e do espasmo reflexo, que às vezes é um fator primordial, em particular ao nível da laringe (TERREROS, 1970).

A dificuldade de penetração do CE é conseqüência do reflexo de defesa das vias aéreas e da resposta do pulmão, reações broncopulmonares imediatas ou tardias. O obstáculo à passagem de ar e as reações do brônquio, com suas conseqüências, são os dois fatores que devem ser considerados (TERREROS, 1970).

As reações endobrônquicas são constantes, imediatas e menos violentas em sua fase traqueobrônquica. Dependem da natureza do CE e, sobretudo, da idade do paciente (CASTELLA; PUZO, 1980).

As reações da mucosa brônquica são devidas aos transtornos vasomotores, a irritação pela simples presença do CE ou pelos fenômenos bioquímicos. Consistem em enrijecimento, congestão, edema, equimoses com imagem anular translúcida, hipersecreção seromucosa ou mucosanguinolenta e, às vezes, com erosões múltiplas. Em um grau mais avançado aparecem ulcerações da mucosa, perda de substância, alcançando a muscular e a cartilagem (TERREROS, 1970).

A resposta bronquioalveolar, quando existir, será tanto mais violenta quanto mais forte e rápida for a reação brônquica. Em primeiro lugar, observa-se uma verdadeira atelectasia que se estende a todo um pulmão, a um lóbulo ou a um segmento. Em segundo lugar, o enfisema, por obstrução, o qual parece ligado ao fator mecânico-obstrutivo (CASTELLA; PUZO, 1980).

As reações brônquicas e pulmonares nem sempre são tão intensas. Certos CE metálicos, inertes, são relativamente bem tolerados provocando apenas uma ligeira reação endomural, podendo mais tarde levar a reações secundárias como ulcerações granulomatosas parietais, associadas a transtornos mucoglandulares (transtornos infecciosos devido à falta de excreção e estagnação de secreções, que se tornam mucopulurentas, originando as pneumopatias agudas, broncopneumopatias ou abscessos pulmonares) (TERREROS, 1970).

1.5 Aspectos clínicos

Os sinais e sintomas apresentados na ACE dependem da localização, da natureza e do tamanho do CE, assim como da idade do paciente, podendo apresentar-se assintomático por até um longo período ou evoluir com uma grave insuficiência

respiratória (BITTENCOURT, 2001; CASSOL, 2003; HENSELMANS, 1995; OLIVEIRA, 2002).

Na ACE, o organismo, em ato reflexo, induz um processo de tosse na tentativa de expelir o CE. Assim, este sintoma está presente na maioria dos casos de ACE, constituindo-se a manifestação clássica (BITTENCOURT, 2001; CIFTCI, 2003).

Os sinais e sintomas podem ser divididos em três fases: invasiva, assintomática e das complicações. Na fase invasiva há uma intensa sensação de morte pela asfixia causada pelo volume do CE e pela espasticidade reflexa da laringe, sendo uma fase fugaz. Na fase assintomática, há impactação do CE com sintomas mínimos ou ausentes, podendo tornar-se despercebida até o reaparecimento dos sintomas. Na fase das complicações, há retenção das secreções devido à obstrução pelo CE. Estas secreções se tornam um meio de cultura para microorganismos, que podem causar pneumonias de repetição, broncopneumonias e abscessos broncopulmonares (MILWARD, 2004).

Os CE localizados na laringe podem apresentar uma grande amplitude de intensidade dos sinais e sintomas. Na obstrução parcial os sintomas são rouquidão, roncocal, afonia, odinofagia, hemoptise e dispnéia, podendo o CE permanecer aí alojado por período prolongado. Quando há uma obstrução completa, esta é uma emergência que cursa com alta mortalidade, podendo chegar a 45% dos casos (BITTENCOURT, 2001).

Quando presente o CE na traquéia, tem-se uma tríade patognomônica composta por sibilos, ausculta e palpação do choque do CE contra a carina principal ou região subglótica. Na traquéia, a obstrução completa se revela potencialmente fatal. Soma-se a isso, dificuldade respiratória, cianose, tiragem supraesternal, supraclavicular, intercostal ou universal, estridor bifásico, tosse seca irritante por crises e dor (BITTENCOURT, 2001; PEÑA, 2003).

Os CE's situados nos brônquios cursam com diminuição da expansão torácica; sibilos, geralmente unilaterais; diminuição localizada do murmúrio vesicular; dispnéia e cianose variáveis. Submacicez, tiragem intercostal, supraesternal e supraclavicular também podem estar presentes (CHACON, 2001).

A natureza do CE, se orgânico ou inorgânico, também é determinante no quadro clínico. O primeiro desencadeia com mais frequência reações inflamatórias, podendo acelerar o grau de obstrução ao fluxo de ar com conseqüente encurtamento da fase assintomática (BITTENCOURT, 2001; CASTELLA, 1980; JACKSON, 1950). Por

sua vez, o intervalo de tempo decorrido entre o início dos sintomas e o diagnóstico influencia na presença, frequência e intensidade das complicações. Estas serão maiores quanto maior for este intervalo (MILWARD, 2004; MU, 1990).

O diagnóstico diferencial de ACE inclui asma, laringite, bronquite e pneumonia e as complicações de um CE aspirado podem ser imediatas ou em longo prazo (KIM,1972).

Um CE aspirado pode causar processo inflamatório; granuloma na laringe; traquéia e brônquios; laringoespasmos; edema pulmonar; bronquite crônica; pneumonia (em um terço à metade dos casos de ACE), geralmente nos lobos inferiores, com ou sem derrame pleural; enfisema intersticial; pneumotórax; pneumomediastino; pneumopericárdio; estenose brônquica; abscesso pulmonar; atelectasia-a mais comum (MU, 1990); bronquiectasia; fistulas broncocutânea e pneumocutânea; fistula traqueoesofágica; hemorragia pulmonar; osteomielite das costelas; encefalopatia hipóxico-isquêmica (pela asfixia e hipoxemia);convulsões; grave deterioração neurológica; desidratação por dificuldade de ingesta de líquidos e alimentos e morte (BAR-ZIV, 2002; SZOLD,1991; KARAKOÇ, 2002; INGLIS, 1992). Segundo Oliveira (2002), a complicação mais comum é a pneumonia. A presença de complicação pelo CE nas crianças é em torno de 22 a 33% dos casos.

A presença prolongada de um CE na traquéia ou no esôfago pode resultar em uma úlcera de decúbito que progride para uma fistula traqueobrônquica, com possível mediastinite (BAR-ZIV, 2002).

1.6 Aspectos radiológicos

A radiografia simples do tórax é o método auxiliar mais utilizado na investigação causal de quadros pulmonares e persiste como o estudo inicial na avaliação de uma suspeita de ACE (SILVA, 1998). Em 50-65% das radiografias de tórax em crianças com CE comprovado, são encontrados sinais anormais. Os CE's radiopacos (representam 10% de todos os CE aspirados) são facilmente identificados, porém a maioria é radiotransparente (MU, 1990).

Os achados de imagem na ACE são determinados pela presença e pelo grau da obstrução das vias aéreas, pelo sítio de localização do CE e pelo tempo decorrido entre a aspiração e a execução das imagens (BAR-ZIV, 2002).

Utilizam-se principalmente as incidências pósterio-anterior e perfil, e/ou a técnica de ins e expiração forçada (esta técnica não é muito utilizada rotineiramente, sendo realizada pelo radiologista mediante suspeita de ACE) (BAR-ZIV, 2002).

Ocorrem ainda as projeções oblíquas e estas possibilitam melhor visualização da traquéia e dos brônquios-fonte, e podendo demonstrar um CE “escondido” ou uma interrupção da coluna de ar representada por um “segmento ausente” das vias aéreas (BAR-ZIV, 2002).

A obstrução das vias aéreas pode variar em severidade e ocorrer em diferentes níveis da árvore traqueobrônquica. Os CE's localizados na laringe ou região subglótica tendem a ser mais finos e muitas vezes posicionados em uma direção ântero-posterior na região das cordas vocais. Se o CE for um objeto fino e redondo (p.ex: uma moeda ou pedaço de casca de ovo) poderá ser visto numa radiografia ântero-posterior como uma linha fina quando localizado entre as cordas vocais e como uma sombra redonda quando localizado no esôfago (MILWARD, 2004).

A hiperinsuflação localizada no pulmão acometido (secundária a um mecanismo valvular provocado pelo CE: o ar entra na inspiração, mas não consegue sair na expiração) é uma das alterações mais freqüentes, sendo considerada a anormalidade clássica, podendo ser evidenciada melhor pelas técnicas de expiração forçada ou decúbito lateral de cada lado. Esta última técnica pode ser utilizada em crianças pequenas não cooperativas (FRAGA, 2003; MILLWARD, 2004).

Como outras alterações da radiografia de tórax têm-se a redução da trama vascular; infiltrados; atelectasia; consolidação; pneumotórax; assimetria entre os volumes pulmonares com desvio de estruturas mediastinais para o lado oposto (melhor observado na expiração forçada). A obstrução parcial de um brônquio pode resultar em um enfisema pulmonar. A obstrução total de um brônquio se apresenta por uma atelectasia total do pulmão ou de um segmento pulmonar (CASSOL, 2003; BITTENCOURT, 2001).

Os objetos radiopacos podem ser visualizados nas radiografias, representando 10% do total de CE aspirados (LIMA, 2000). Contudo, os CE's radiotransparentes não são observados diretamente, devendo-se buscar seus sinais indiretos. Dentre estes sinais indiretos, os mais freqüentes são: hiperinsuflação; atelectasias; infiltrados e consolidações; desvios de mediastino para o lado oposto e maior abaixamento do diafragma ipsilateral (MILWARD, 2004).

As radiografias da região cervical em PA e lateral são melhores do que as radiografias em PA e perfil do tórax para o diagnóstico do CE laringotraqueal (BITTENCOURT et al., 2006).

A sensibilidade, a especificidade e a precisão da radiografia do tórax no diagnóstico de CE aspirado são mais baixas quando comparadas com a broncoscopia e com os sinais clínicos. Em caso de ACE bilateral, a radiografia de tórax pode não apresentar alterações (BAR-ZIV, 2002).

A fluoroscopia é um método útil no diagnóstico de CE pela sua facilidade no manuseio e rapidez no diagnóstico de até 90% dos CE brônquicos, especialmente nos CE radiopacos de localização periférica. Com este exame, visualizam-se as vias aéreas e sua obstrução por CE radiopaco. O mediastino encontra-se desviado ipsilateralmente na inspiração e contralateralmente na expiração. Nos lactentes chorando ou nas crianças mais velhas, observa-se o abaixamento desigual ou a elevação do diafragma na inspiração ou na expiração. A diminuição da excursão dos folhetos diafragmáticos é observada no lado afetado, ou na hiperinsuflação (na obstrução parcial) ou na perda de volume (na obstrução completa) (BAR-ZIV, 2002; LYNCH, 1999; MU, 1990).

A alta resolução de contraste da tomografia computadorizada (TC) permite o seu uso no diagnóstico de ACE, inclusive nos CE pouco densos (como espinha de peixe e ossos finos de aves) os quais não são visualizados na radiografia. A reação tecidual circunjacente e distal ao CE também pode ser evidenciada pela TC, assim como complicações como aprisionamento de ar, atelectasia, pneumonia, empiema, bronquiectasia ou envolvimento da parede do tórax (BAR-ZIV, 2002).

A broncoscopia virtual representa um recurso em aperfeiçoamento para o diagnóstico de afecções pulmonares pela reconstrução tridimensional das estruturas torácicas por tomografia computadorizada. Esse método não é invasivo permitindo o diagnóstico seguro do CE, sem, no entanto, possibilitar a sua retirada (BAR-ZIV, 2002).

A Medicina Nuclear não é recomendada para o diagnóstico de CE brônquico. Entretanto, quando usada, a cintilografia pulmonar pode ser útil para definir um decréscimo regional da ventilação e da perfusão, bem como a retenção de ar, e desse modo pode orientar a broncoscopia para a área da obstrução suspeitada. É particularmente útil nas crianças que têm uma história de sibilância, sem a evidência da presença de um corpo estranho, ou quando não se tem certeza de que o corpo estranho foi totalmente removido. Este exame também pode demonstrar dano residual persistente

nos pulmões das crianças que aspiraram CE. Mostra a não-ventilação e a hipoperfusão da área pulmonar afetada, embora esta possa expressar-se aerada aos raios-X de tórax (DINWIDDIE, 1992).

A Ressonância Nuclear Magnética tem seu uso restrito na suspeita de ACE pela necessidade de sedação das crianças. Porém, quando utilizada, pode localizar o CE com precisão (BAR-ZIV, 2002).

A ultra-sonografia pode ser utilizada para confirmar a presença e extensão das complicações de CE (consolidação por um broncograma aéreo, derrame pleural ou empiema, bolsas loculadas, abscessos da parede torácica ou osteomielite (BAR-ZIV, 2002; DINWIDDIE, 1992).

1.7 Aspectos terapêuticos

Uma vez estabelecido o diagnóstico ou a suspeita clínico-radiológica de ACE a broncoscopia rígida é o procedimento de escolha para a confirmação e remoção de um corpo estranho aspirado, sendo os outros métodos desencorajados. Alguns autores defendem o uso do broncoscópio flexível em adultos (CASSOL, 2003; FRAGA, 2003; WISEMAN, 1984; ZAMBONI, 2004).

Em pacientes com história clara de aspiração de corpo estranho a broncoscopia estará sempre indicada mesmo na ausência de achados físicos ou radiológicos. A broncoscopia deve ser meticulosamente preparada e tendo-se sempre em mente a necessidade de ser realizada precocemente. Falhas nessas etapas de preparação podem resultar em uma obstrução respiratória completa e impossibilidade de ventilação, com conseqüente óbito do paciente (BITTENCOURT, 2001). Ademais, quando realizada por uma equipe multidisciplinar, devidamente treinada, composta pelo endoscopista, anesthesiologista e grupo de enfermagem, a broncoscopia se torna um procedimento relativamente seguro (EMIR, 2001; MARTINOT, 1997).

Devem estar disponíveis equipamentos apropriados para crianças e adolescentes de todas as idades, incluindo-se pinças endoscópicas para os mais diversos tipos e localizações do CE (CASTELLA, 1980; JACKSON, 1950; STRADLING, 1986; MARZO, 1995).

Logo após a retirada do CE, o restabelecimento da ventilação e a oxigenação normal do paciente não devem ser esperados imediatamente em virtude da persistência das alterações parenquimatosas. Há o risco de barotrauma diante de uma tentativa de

obtenção de uma oxigenação ótima. Pode ocorrer, também, durante a indução anestésica, o deslocamento do CE, pela tosse ou ventilação por pressão positiva, para outro sítio, levando à hipóxia. Para esta situação, todo o equipamento deve estar de fácil acesso para o anestesista e, o endoscopista deve estar preparado para restabelecer a ventilação do paciente (JACKSON, 1950; CASTELLA, 1980).

A maioria dos autores preconiza o uso de broncoscópios rígidos com telescópios (CASSOL, 2003; FRAGA, 2003; ZAMBONI, 2004), por permitirem um acesso direto às vias aéreas, administração contínua de oxigênio e agente anestésico, uma eficiente visualização, assim como a passagem de pinças para a extração de CE. Para cada criança há de ser selecionado um broncoscópio de tamanho apropriado para a sua idade. Para a remoção de secreções retidas, cateteres de aspiração rígidos ou flexíveis são utilizados, possibilitando uma melhor visualização do objeto aspirado. Podem-se ainda utilizar instrumentos outros como cateter de Fogart, recomendados por alguns autores. Eles facilitam a retirada de objetos friáveis como o amendoim (BITTENCOURT, 2001).

A maioria dos corpos estranhos aspirados é visualizada endoscopicamente e removida por um dos vários tipos de pinça de apreensão. Este procedimento deve ser realizado por broncoscopista experiente e anestesista, devido aos riscos de ocorrência de broncoespasmo, pneumomediastino e arritmia cardíaca (CASSOL, 2003; FRAGA, 2003; PRAKASH, 1999; ZAMBONI, 2004).

Raramente é necessária uma nova broncoscopia, assim como uma traqueotomia, a qual se trata de uma intervenção ao extremo (TERREROS, 1970).

Durante o exame broncoscópico podem surgir complicações como hemorragia de laringe; necessidade de entubação; dessaturação com e sem laringoespasmos; deslocamento do CE para outro sítio; edema subgótico; parada cardiorespiratória; necessidade de mais de um exame broncoscópico; pneumomediastino; laceração da traquéia; laceração das cordas vocais e necessidade de toracotomia, broncotomia ou lobectomia. Essas complicações ocorrem em 6 a 8 % dos casos de ACE (MILWARD, 2004; MU, 1990; OLIVEIRA, 2002).

.....A
broncoscopia em lactentes deve ser rápida (2 a 5 minutos) pelo risco de apnéia inquietante (TERREROS, 1970).

Há relatos que referem a necessidade de realizar-se toracotomia aberta, ressecção de um segmento pulmonar ou vários procedimentos endoscópicos para

remoção do corpo estranho (CE) impactado periféricamente (BITTENCOURT, 2002; CASSOL, 2003; FRAGA, 2003; JACKSON, 1950).

Por haver risco de aspiração de resíduo alimentar e secreção gástrica durante a indução anestésica é imperativo que, no período pré-anestésico, o paciente esteja em jejum. Este varia de acordo com o alimento ingerido e a idade da criança. Salvo em situações de emergência, como hipóxia e insuficiência respiratória grave, essa rotina pode ser alterada sendo a indução anestésica realizada mesmo na presença de alimentos no estômago (BITTENCOURT, 2001).

O treinamento e cooperação de toda a equipe responsável pelo procedimento são imprescindíveis para o sucesso do procedimento broncoscópico (CASTELLA, 1980; JACKSON, 1950; MARQUES, 1997).

O paciente deverá ser meticulosamente monitorado com eletrocardiógrafo, oxímetro de pulso, estetoscópio precordial e ter acesso venoso (BITTENCOURT, 2001).

A indução anestésica é por via inalatória com uma mistura de oxigênio, óxido nítrico a 50% e um agente halogenado através de máscara facial. Este agente pode ser halotano (o mais usado), isoforano ou, mais recentemente, o servoflorano. É importante que se atinja um nível de anestesia que permita a broncoscopia, mantendo-se a ventilação espontânea. Quando este nível é atingido, retira-se o óxido nítrico da mistura e, após cerca de dois minutos, o broncoscópio é introduzido e o sistema de ventilação é acoplado ao aparelho (MILWARD, 2004).

Uma anestesia tópica da laringe e traquéia deve ser realizada antes da introdução do broncoscópio, pela instilação direta de lidocaína a 2%, com auxílio do laringoscópio. Desta forma, diminui-se o risco de laringoespasmos. Os agentes curarizantes devem ser evitados pelo risco de aumentar a hipóxia devido à impossibilidade de a criança manter sua respiração espontânea (BITTENCOURT, 2001).

Após o procedimento, os agentes inalatórios são interrompidos. O broncoscópio é retirado numa inspiração profunda, enquanto a criança vai recuperando os reflexos. Este despertar é sob máscara de oxigênio a 100%. A posição necessária para a introdução do broncoscópio rígido é a extensão do pescoço sob o tórax ao mesmo tempo em que se deflete a cabeça em relação ao pescoço. Desta forma, entra-se pela comissura bucal direita, afastando-se a base da língua para a esquerda, caminhando em direção à linha média. Devem ser protegidos a gengiva e os dentes (em crianças

maiores) com uma gaze ou um bucal de plástico para evitar traumatismos (ZUNIGA, 2000).

Introduz-se o broncoscópico na laringe, sob visão direta, com auxílio do laringoscópico. Deve-se tomar cuidado de girá-lo em 90°, ao nível das cordas vocais, para não traumatizar a mucosa glótica. Por sua vez, uma vez ultrapassada a região subglótica, o anestesista deverá acoplar ao broncoscópico seus circuitos anestésicos e de ventilação. A progressão do broncoscópico deverá ser feita lenta e cuidadosamente até a localização e apreensão do CE (MILWARD, 2004).

Utiliza-se o telescópio para a visualização e retirada direta do CE, sob visão direta. Em caso da sua não disponibilidade, o CE é retirado valendo-se apenas da sensação tátil do endoscopista (MILWARD, 2004).

A técnica de remoção do CE depende do seu tamanho. Quando este for de diâmetro menor que a luz do broncoscópico, a pinça contendo-o deverá ser retirada por dentro deste. Em caso de CE de diâmetro maior, situação mais freqüente, a pinça é retirada simultaneamente com o broncoscópico (JACKSON, 1950; CASTELLA, 1980).

Após a remoção completa do broncoscópico, este deverá ser reintroduzido para aspiração de secreções retidas e certificação da existência de fragmentos residual. Desta forma, objetiva-se o restabelecimento da permeabilidade das vias aéreas. (MILWARD, 2004).

O paciente permanecerá hospitalizado pelo menos 24 horas após a broncoscopia para observação da sua evolução clínica e estudo radiológico de controle. A tosse persiste em quase todos os casos. A persistência da dispnéia, por mais de 48 horas, na ausência de outras complicações, implicará em nova broncoscopia (BITTENCOURT, 2001).

O trauma brônquico pode-se revelar na presença de enfisema subcutâneo. Nos casos de CE da laringe pode haver piora da obstrução respiratória alta após a broncoscopia. Nestes casos está indicada a transferência do paciente para a unidade de terapia intensiva pela possibilidade de necessidade de entubação traqueal ou traqueostomia (BITTENCOURT, 2001).

Os antibióticos estão indicados nas pneumonias comprovadas ou traumas brônquicos graves. O uso de corticóides sistêmicos para diminuir o edema é controverso (BITTENCOURT, 2001).

Em situações onde há impossibilidade da retirada do CE por via endoscópica o procedimento cirúrgico, toracotomia, está indicado. As principais indicações para este

procedimento são presença de objetos grandes e ásperos nas regiões subglótica e traquéia, pelo risco de lesão da subglote e cordas vocais; fragmentos de grama os quais provocam danos irreversíveis ao pulmão, CE's localizados na periferia do pulmão sem acesso endoscópico ou radioscópico e objetos em que a retirada broncoscópica exceda o risco de retirada cirúrgica. Este procedimento representa um risco de trauma ou injúria ao parênquima pulmonar, herniação pulmonar e atrofia da parede muscular do pulmão (LYNCH, 1999).

A retirada de um CE pelo mediastinoscópio pode ser indicada quando sua localização for extra-luminal. As possíveis complicações deste procedimento são pneumotórax, pneumomediastino ou lesão vascular (LYNCH, 1999).

1.8 Aspectos preventivos

Apesar de bem documentados os aspectos clínicos, radiológicos e terapêuticos, os aspectos preventivos têm sido negligenciados pelos artigos científicos (CASSOL et al., 2003).

A orientação alimentar adequada a cada etapa do desenvolvimento da criança e a organização quanto à disposição, no lar, de objetos cotidianamente visualizados pelas crianças menores de cinco anos de idade, constituem-se nas principais medidas profiláticas na ACE (BITTENCOURT, 2002).

A não oferta de alimentos sólidos a menores de seis meses de idade reduz a taxa de ACE. Dentre estes alimentos de risco para ACE podem-se citar amendoim, castanhas, pipoca, milho e frutas com sementes (CASSOL et al., 2003).

Nas crianças maiores os cuidados devem estar voltados para o ambiente ao seu redor, pois a ACE ocorre em produtos não-alimentares. Dentre estes produtos temos tampas de canetas, parafusos, pregos, medalhas, brinquedos, moedas, dentre outros (CASTELLA; PUZO, 1980).

Atualmente no Brasil, a legislação brasileira determina que os fabricantes de brinquedos especifiquem na embalagem a idade mínima necessária para a utilização dos seus produtos pelas crianças. Tal medida visa prevenir o contato das crianças com componentes dos brinquedos potencialmente perigosos para a sua idade. Todo brinquedo comercializado no Brasil deve ter o certificado do INMETRO (Instituto Nacional de Metrologia, Normalização e Qualidade Industrial), criado em 1973, independente de o produto ser nacional ou importado. Essa certificação é obrigatória

para brinquedos utilizados por crianças até 14 anos. Por sua vez, compulsória no Brasil a certificação de brinquedos visa evitar possíveis riscos que, mesmo não identificados pelo público, podem surgir no uso normal ou por consequência do uso indevido do brinquedo. Desde 2005, a certificação está baseada na Norma Mercosul NM 300/2002 (INMETRO, 2007).

De acordo com o Comitê de Prevenção de Acidentes e Intoxicações da Academia Americana de Pediatria, publicou-se estudo, em 1998, recomendando-se que, se a criança pode respirar, falar ou tossir, deve-se procurar imediatamente serviço médico especializado. Não deve ser tentada qualquer manobra na tentativa de expulsar-se o CE das vias aéreas. Caso a criança não respire, devem ser realizadas as manobras de Heimlich (compressão brusca abdominal e torácica inferior com a cabeça e o tronco na posição mais baixa possível) adaptadas para as crianças, que variam com a idade (MILWARD, 2004).

O desenvolvimento de campanhas educativas que atinjam a criança e sua família é de extrema importância. As campanhas deverão estar fundamentadas em consistentes estudos epidemiológicos e serão desenvolvidas nos seguintes estágios: motivação da sociedade para o problema; produção e difusão de conteúdos didáticos relativos ao assunto; promoção de reuniões de pais e mestres, nos quais a prevenção de acidentes seja focalizada e discutida; desenvolvimento da campanha e avaliação dos resultados da ação promocional. A participação da mídia na divulgação dessas campanhas contribui fortemente para sua popularização (CAMPOS, 2003).

Essas campanhas devem ser multi-institucionais onde todos podem e devem contribuir para a ampliação e repercussão das mesmas. É mister a divulgação desses trabalhos pelas escolas e em conjunto com médicos, enfermeiros e bombeiros militares, os quais realizam treinamentos das medidas propostas (CAMPOS, 2003).

1.9 Relevância do Trabalho

Perante a ausência de trabalhos referentes à ACE no Maranhão e por se tratar de um acidente potencialmente fatal, justifica-se a relevância deste estudo. O conhecimento da nossa realidade permite o planejamento de ações preventivas e terapêuticas mais eficazes.

2 OBJETIVOS

2.1 Geral

Estudar a aspiração de corpo estranho em crianças na faixa etária de 7 meses a 15 anos submetidas a endoscopia respiratória no HUMI por ACE, no período de 1995 a 2005.

2.2 Específicos

- a) estudar a frequência de ACE, procedência do paciente, época da ocorrência, idade e gênero;
- b) analisar as características da ACE: tipo de corpo estranho, localização, tempo de aspiração, aspecto radiológico e complicações (inclusive as do exame endoscópico);
- c) analisar o diagnóstico inicial: suspeita de ACE, doença pulmonar (asma) e RGE.

3 METODOLOGIA

3.1 Tipo de estudo

O estudo foi do tipo descritivo e retrospectivo obtido de prontuários de pacientes atendidos no Hospital Universitário Materno Infantil (HUMI), no período de 1995 a 2005 e submetidos a exame endoscópico das vias aéreas por ACE (PEREIRA, 2002).

3.2 Área de estudo

A população do Estado do Maranhão, segundo o censo do IBGE 2000 (IBGE, 2007) é de 5.651.475 habitantes, sendo a população menor de 14 anos representada por 2.557.325 habitantes, constituindo-se a população-alvo deste estudo (IBGE, 2007; RIOS, 2001).

O Hospital Universitário Materno Infantil localiza-se no bairro Centro da cidade de São Luís, dispondo de 198 leitos, sendo 38 da cirurgia pediátrica, para onde são encaminhados os pacientes após a realização do exame endoscópico. Os pacientes da pesquisa foram provenientes do pronto-socorro do HUMI, de serviços médicos do interior e de outros hospitais da capital, incluindo hospitais particulares. Este hospital assegurava atendimento universal à sua clientela, independentemente de sua procedência, condição social ou econômica.

3.3 População de estudo

Todas as crianças atendidas no Hospital Universitário Unidade Materno Infantil (HUMI) com suspeita de aspiração de corpo estranho no período de 1995 a 2005.

Foram revistos 330 prontuários de pacientes submetidos à endoscopia respiratória arquivados no HUMI dos quais 72 foram incluídos na pesquisa.

Foram incluídas pacientes de 7 meses a 15 anos, de ambos os sexos, devidamente identificadas pelo nome e número do prontuário, com suspeita de aspiração de corpo estranho e confirmação pelo exame endoscópico das vias aéreas. Esses limites de idades foram devido as idades correspondentes ao pacientes mais novo e o de maior idade da pesquisa.

Não foram incluídos na pesquisa pacientes com suspeita de aspiração de corpo estranhos não confirmados pelo exame endoscópico das vias aéreas; corpo estranho detectado em ato cirúrgico; os eliminados espontaneamente e aqueles localizados em região nasal.

3.4 Coleta de dados

Para cada paciente estudado foi preenchida uma ficha de coleta de dados, os quais foram colhidos de prontuários arquivados no HUMI a partir de uma lista de pacientes obtida do livro de registro dos procedimentos realizados no centro cirúrgico (período diurno e dias úteis) e no centro obstétrico (período noturno, feriados e fins-de-semana).

Foi utilizada uma ficha protocolo (Apêndice A) adaptada de Cassol et al. (2003), contendo os seguintes dados: ano e mês de ocorrência do acidente; dados do paciente (nome; idade e gênero); dados da ACE (diagnóstico inicial dado no hospital da pesquisa; tempo de evolução entre a aspiração e o exame endoscópico; sinais e sintomas; estudo radiológico; localização do CE; natureza do corpo estranho; complicações relacionadas ao corpo estranho e ao exame endoscópico).

Estes prontuários foram arquivados nessa instituição e revisados individualmente.

3.5 Aspectos éticos

A pesquisa foi submetida e aprovada pelo Comitê de Ética do Hospital Universitário da Universidade Federal do Maranhão (Anexo A).

3.6 Particularidades do serviço

A rotina do Serviço de Endoscopia pediátrica do HUMI para os casos de suspeita de aspiração de corpo estranho das vias aéreas constituiu-se da avaliação clínica pelo pediatra e posterior solicitação de exames radiológicos de tórax (em PA e perfil) e/ou da região cervical, em todos os pacientes. Em caso de necessidade de endoscopia emergencial a criança era encaminhada ao centro cirúrgico para a realização do procedimento. Nos casos clínicos estáveis eram realizados os exames necessários de

acordo com cada caso, avaliação pré-anestésica, hidratação venosa, uso de broncodilatadores, e iniciada antibioticoterapia ou corticoidoterapia, quando indicados.

Todos os exames endoscópicos incluídos na pesquisa foram realizados por três médicos pneumologistas pediátricos com formação endoscópica.

3.7 Procedimentos do exame endoscópico

Todos os pacientes com suspeita de aspiração de corpo estranho das vias aéreas foram submetidos ao exame endoscópico sob anestesia geral com respiração espontânea mantida quando possível, e monitoramento contínuo de eletrocardiograma; da pressão arterial e da saturação de oxigênio com oxímetro de pulso e ausculta com estetoscópio precordial.

Em todas as endoscopias foi utilizado o broncoscópio rígido, da marca Storz (Berlim, Alemanha) com calibre compatível com a idade do paciente (Tabela 2), fonte de luz fria e ópticas de Hopkins.

Tabela 2 - Tamanho do broncoscópio por idade. São Luís-MA, 1995-2005.

Idade	Tamanho	Diâmetro externo (mm)
RN prematuro	2.5	3.7
RN a termo a 6 meses	3.0	4.8
6 meses a 18 meses	3.5	5.7
18 meses a 3 anos	3.7	6.3
3 a 6 anos	4.0	6.7
6 a 10 anos	5.0	7.8
Acima de 10 anos	6.0	8.2

Fonte: Millward, 2004.

Quando presentes, os corpos estranhos foram removidos com pinças adequadas a cada caso, de acordo com o tipo de material a ser aspirado. Após a remoção do CE, o broncoscópio foi reintroduzido para que se fizesse uma avaliação das lesões brônquicas existentes e para uma lavagem e aspiração das secreções retidas adiante do local que estava obstruído pelo CE.

Em casos de impossibilidade de retirada do CE pela endoscopia realizou-se traqueostomia e/ou toracotomia com broncotomia.

Depois do procedimento a criança permanecia hospitalizada no setor da cirurgia pediátrica, por pelo menos 24h, para que a sua evolução clínica fosse observada

e para estudo radiológico de controle. Quando necessário, os pacientes foram encaminhado ao UTI do Hospital Universitário Presidente Dutra, em São Luís.

3.8 Processamento e análise de dados

Os dados foram colhidos e codificados pela própria pesquisadora, com a supervisão do seu orientador. O seu processamento foi realizado no HUMI. Para a digitação, processamento e análise de consistência dos dados foi utilizado o programa Epi-Info do CDC, de Atlanta, EUA, versão 3.3.2 (CDC, 2000). A análise estatística foi realizada no programa BioEstata 3.0. Para verificar se as frequências observadas das variáveis em estudo foram estatisticamente significantes, utilizou-se o teste do qui-quadrado. O nível de significância adotado foi de 5%.

4 RESULTADOS

No período de 1995 a 2005 foi constatada a presença de ACE em 72 pacientes.

A maioria dos pacientes foi de procedência interiorana com 40 casos (55,6%). A significância desta variável foi de 0,0003.

Ocorreu mais ACE no primeiro semestre com 41 casos (56,9%). A significância desta variável foi de 0,6439.

Observou-se que a maioria das crianças estudadas, 59 (81,9%) tinha menos de 3 anos de vida.

A maioria das crianças, 46 (63,9%), era do sexo masculino. A significância desta variável foi de 0,0251.

Tabela 3 - Procedência, período de ocorrência, idade e gênero dos pacientes com ACE. São Luís-MA. 1995-2005.

Variável	n	f	%	p
Procedência	72			
Capital		16	22,2	
Interior		40	55,6	0,0003
<i>Não registrado</i>		16	22,2	
Período				
Primeiro semestre		41	56,9	0,6439
Segundo semestre		26	36,1	
<i>Não registrado</i>		5	6,9	
Idade				
0-3 anos		59	81,9	0,0001
4-6 anos		6	8,3	
7-11 anos		5	6,9	
Acima de 11 anos		2	2,8	
Gênero				
Masculino		46	63,9	0,0251
Feminino		26	36,1	
Total	72		100,0	

O tempo decorrido entre o episódio de aspiração e o diagnóstico definitivo deu-se predominantemente acima de 72 horas, em 38 casos (52,8%).

Tabela 4 - Tempo decorrido entre o acidente e a exame endoscópico em pacientes com ACE. São Luís-MA, 1995-2005

Tempo-evolução	f	%
0 – 12 h	9	12,5
12 – 24 h	12	16,7
24 – 48 h	8	11,1
48 – 72 h	1	1,4
> 72 h	38	52,8
Não registrado	4	5,6
Total	72	100,0

p=0,0001

Constatou-se que a ampla maioria dos diagnósticos iniciais, sessenta casos (83,3%), eram de ACE.

Tabela 5 - Diagnóstico inicial em pacientes com ACE, São Luís-MA, 1995-2005.

Diagnóstico inicial	f	%
Doença pulmonar	10	13,8
ACE	60	83,3
Doença pulmonar + ACE	1	1,4
Não registrado	1	1,4
Total	72	100,0

P=0,0001

Os sinais e sintomas mais frequentes foram tosse em 44 casos (61,1%); dispnéia em 56 casos (77,8%); crepitações difusas em 31 casos (43,5%); roncos em 26 casos (36,6%); tiragem intercostal em 27 casos (37,5%); sibilos difusos em 16 casos (22,2%) e estertores em 14 casos (19,4%) cada.

Tabela 6 - Sinais e Sintomas em pacientes com ACE. São Luís-MA, 1995-2005.

Sinais e sintomas	f	%
Diminuição difusa do murmúrio vesicular	8	11,1
Tosse	44	61,1
Diminuição localizada do murmúrio vesicular	12	16,7
Dispnéia	56	77,8
Tiragem intercostal	27	37,5
Cornagem	6	8,3

Batimentos das aletas	4	5,6
Sibilos difusos	16	22,2
Sibilos localizados	6	8,3
Cianose	12	16,7
Rouquidão	8	11,1
Estridor	16	22,2
Crepições difusas	31	43,5
Vômitos	7	9,7
Febre	8	11,1
Estertores pulmonares	14	19,4
Salivação excessiva	8	11,1
Roncos	26	36,6
Disfagia	4	5,6
Taquipneia	4	5,6
Murmúrio vesicular rude	4	5,6
Irritabilidade	12	16,7
Engasgo	8	11,1
Sufocação	4	5,6
Outros*	19	26,3

* emagrecimento, náusea, gemência, chiadeira, crepitação localizada, choro fraco, desidratação, odinofagia, broncofonia, convulsão e insônia.

O estudo radiológico foi normal em 18 casos (25,0%) e a hipotransparência presente em 41 casos (56,9%).

Tabela 7 - Estudo radiológico em pacientes com ACE. São Luís-MA, 1995-2005.

Estudo radiológico	f	%
Hiperinsuflação	5	7,0
Atelectasia	3	4,2
CE radiopaco	3	4,2
Hipotransparência	41	56,9
Normal	18	25,0
Derrame pleural	1	1,4
<i>Não registrado</i>	1	1,4
Total	72	100,0

p=0,0001

A localização mais freqüente do CE foi o pulmão direito, em 28 dos pacientes (38,9%).

Tabela 8 - Localização do CE em pacientes com ACE. São Luís-MA, 1995-2005.

Localização do CE	f	%
Pulmão direito	28	38,9
Pulmão esquerdo	9	12,5

Traquéia	10	13,9
Faringe	7	9,7
Laringe	14	19,4
<i>Não registrado</i>	4	5,6
Total	72	100,0

p=0,0001

Quanto à natureza do CE, observou-se que em 60 dos casos (83,3%) eram de natureza orgânica.

Tabela 9 - Natureza do CE em pacientes com ACE. São Luís-MA, 1995-2005.

Natureza do CE	f	%
Orgânico	60	83,3
Inorgânico	12	16,7
Total	72	100,0

p=0,0001

Os tipos de CE orgânicos mais comuns foram sementes em 27 casos (45,0%).

Tabela 10 - CE orgânicos encontrados em pacientes com ACE. São Luís-MA, 1995-2005.

CE orgânico	F	%
Grão	8	13,3
Osso	5	8,3
Semente	27	45,0
Espinha	17	28,3
Carne	2	3,3
Casca	1	1,6
Total	60	100,0

O tipo de CE inorgânicos prevalente foi plástico em 3 casos (25.0%).

Tabela 11 - CE inorgânicos encontrados em pacientes com ACE. São Luís-MA, 1995-2005.

Inorgânicos	F	%
Pito de bola	2	16,6
Parafuso	1	8,3
Medalha	1	8,3
Prego	1	8,3
Ramo de galho	1	8,3
Chiclete	1	8,3
Ponta de lápis	2	16,6
Plástico	3	25,0

Total	12	100,0
-------	----	-------

Em 37 pacientes ocorreram complicações relacionadas ao CE.

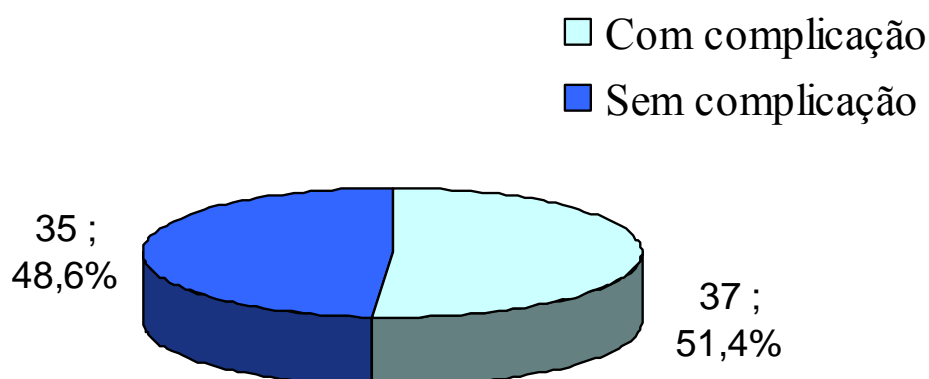


FIGURA 01. Complicações relacionadas ao CE. São Luís-MA, 1995-2005.

As principais complicações relacionadas ao CE foram bronquite em 17 pacientes (45,9%) e processo inflamatório localizado em 8 (21,6%).

Em dois pacientes (5,4%) foi realizada traqueostomia. Um paciente (2,7%) foi submetido a lobectomia e em outro (2,7%) foi necessária a realização de toracotomia com drenagem para remoção do CE.

Tabela 12 - Complicações relacionadas ao CE em pacientes com ACE. São Luís-MA, 1995-2005.

Complicações relacionadas ao CE	F	%
Processo inflamatório localizado	8	21,6
Edema de laringe	7	18,9
Bronquite	17	45,9
Traqueostomia	2	5,4
Pneumonia	7	18,9
Abscesso pulmonar	2	5,4
Lobectomia	1	2,7
Toracotomia com drenagem	1	2,7
Outros*	7	18,9

* laringoespasma, derrame pleural, realização de mais de um exame endoscópico, mais de uma internação, desidratação e internação no CTI.

As complicações relacionadas ao exame endoscópico estiveram presentes em 21 pacientes (29,2%).

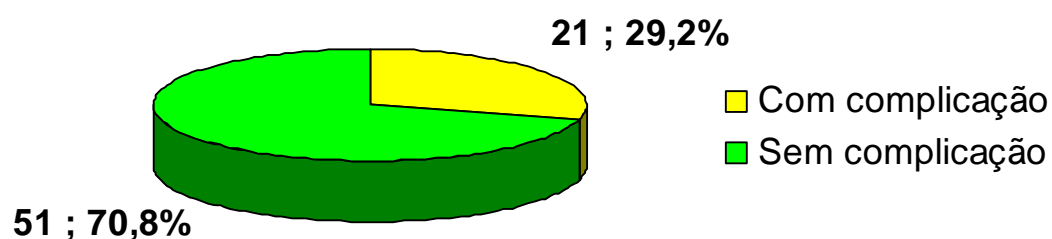


FIGURA 02 . Complicações relacionadas ao exame endoscópico. São Luís-MA, 1995-2005.

As complicações relacionadas ao exame endoscópico mais observadas foram: o edema de glote em 10 casos (47,6%); laringoespasma com dessaturação em 7 casos (33,3%) e entubação em 4 casos (19,0%).

Em três casos foram realizados mais de um exame endoscópico e em outros três pacientes houve presença de dessaturação importante.

Tabela 13 - Complicações do exame endoscópico em pacientes com ACE. São Luís-MA, 1995-2005.

Complicações do exame endoscópico	F	%
Entubação	4	19,0
Hemorragia de laringe	2	9,5
Dessaturação	3	14,3
Laringoespasma com dessaturação	7	33,3
Deslocamento do CE para outro sítio	3	14,3
Edema de glote	10	47,6
Realização de mais de um exame broncoscópico	3	14,3

Sangramento	2	9,5
Broncoespasmo	2	9,5

5 DISCUSSÃO

No período de dez anos que abrangeu nossa pesquisa constatou-se a presença de CE em 72 pacientes confirmados pela broncoscopia. A maioria dos pacientes eram do sexo masculino nos três primeiros anos de vida e procedentes do interior do Estado do Maranhão. O intervalo de tempo entre a aspiração e o exame endoscópico mais encontrado foi acima de 72 horas. Os sinais e sintomas predominantes foram dispnéia e tosse. O achado radiológico mais encontrado foi hipotransparência. A localização do CE mais verificada foi no pulmão direito. A natureza do CE mais encontrada foi a orgânica. As principais complicações relacionadas à presença do CE foram bronquite e processo inflamatório localizado e as relacionadas ao exame endoscópico foram edema de glote e laringoespasmo com dessaturação.

Entre as limitações deste trabalho se destaca o fato de que o registro nos livros de procedimentos do centro cirúrgico do HUMI é baseado no nome do exame endoscópico sem incluir sua indicação e o resultado levando portanto à necessidade de análise de inúmeros prontuários, incluindo-se aqueles com outras indicações de endoscopia (laringomalácia, lavado brônquico, estenose subglótica e outras) e sua posterior exclusão. Dentre os 72 prontuários incluídos na pesquisa houve uma grande perda de informações nos mesmos, em virtude da ausência de registros de dados nos resultando em exclusão de algumas variáveis propostas inicialmente como objetivo, entre as quais, informações sócio-econômicas. Foi impossibilitado de citar-se a cor. A procedência do paciente sofreu grande perda.

A origem das cidades do interior do Estado predominou em relação à capital. Essa variável discorda da encontrada por Bittencourt (2001), em Minas Gerais, o qual observou uma maior procedência urbana (74%).

Segundo dados do IBGE, as capitais são mais escolarizadas em relação aos interiores, tendo, portanto uma população mais esclarecida. Como em nosso trabalho a maior prevalência foi do interior, isso explica a predominância de ACE naquelas regiões. O Estado do Maranhão apresenta uma menor taxa de alfabetização em relação ao Estado de Minas Gerais. Essa diferença é mais acentuada nas regiões interioranas.

Em relação à faixa etária predominante da ACE, as crianças abaixo de três anos de idade predominaram em relação às demais faixas etárias. Esses dados estão de acordo com a literatura nacional e internacional (BITTENCOURT, 2006; CASSOL, 2003; LAKS, 1988; PIVA, 1989). Isso pode ser explicado pela tendência natural da criança de levar a boca tudo o que está ao seu alcance, fazendo parte do seu desenvolvimento natural, associado as suas características anatômicas próprias das vias aéreas e imaturidade do reflexo de proteção da tosse. (ATKINSON, 2002). Esses fatores tendem a atenuar-se com o avançar da idade explicando a queda gradual na prevalência de ACE encontrada nos trabalhos (CASSOL, 2003).

O sexo masculino predominou em prevalência de ACE em relação ao sexo feminino. Esses dados concordam com a literatura (LIMA, 2000; PIVA, 1989). Isso pode ser explicado pelo espírito mais aventureiro e curiosidade mais aguçada dos meninos em relação as meninas (CASSOL, 2003).

A faixa de tempo predominante decorrida entre o acidente e a realização do exame endoscópico foi maior que setenta e duas horas. Este alto intervalo de tempo discorda de alguns trabalhos da literatura. Cassol et al(2003), no Rio Grande do Sul, observou que na maioria dos seus casos o diagnóstico foi nas primeiras vinte e quatro horas (53%). Entretanto, de acordo com Laks et al (1988), em Israel, em 68% dos seus pacientes o diagnóstico foi dado com uma semana de aspiração. A elevação dessa variável deveu-se à origem predominantemente de cidade do interior dos nossos pacientes, resultando em demora ao atendimento especializado no hospital da pesquisa..

Para Mu, Sun e He (1990), este atraso no diagnóstico inicial e tratamento do ACE tem efeito marcante na frequência de complicações, sendo este o fator, provavelmente, mais significativo na morbimortalidade do ACE.

Na maioria dos casos o diagnóstico inicial era ACE, estando em desacordo com a literatura. Piva et al (1989), obtiveram como diagnóstico inicial ACE em 31,6% dos casos e Cassol et al (2003), em 41% dos casos. Nossa diferença se deve ao fato de ter sido considerado como diagnóstico inicial aquele dado no hospital da pesquisa, o qual é um centro de referência, recebendo pacientes já examinados e encaminhados de

outros serviços de saúde. A equipe deste hospital, incluindo residentes, é treinada para o atendimento destes pacientes. Além disso, foram excluídos da população deste estudo os pacientes com resultados negativos para a endoscopia.

Os principais sinais e sintomas foram dispnéia, tosse e crepitações difusas os quais são compatíveis com quadro de ACE. A ordem de prevalência desses sintomas está em discordância com Bittencourt (2001). Este observou a predominância de tosse e diminuição do murmúrio vesicular. Esta diferença pode ser explicada pelo maior tempo decorrido entre o episódio de ACE e o exame endoscópico; conseqüentemente, com maior permanência do CE e exacerbação dos sintomas, como dispnéia. Além disto, tivemos uma alta percentagem de CE localizados na laringe e traquéia levando a importante obstrução alta. Porém, nossos dados concordam com os de Laks e Barzilay (1988), os quais encontraram dispnéia (30%) e tosse (34%) na admissão.

As alterações radiológicas estiveram presentes na maioria dos casos, proporção que se aproxima da maioria dos estudos publicados (BAR-ZIV, 2002; MU, 1990). A nossa prevalência de achados normais, também está de acordo com a literatura (BAR-ZIV, 2002; MU, 1990).

A literatura cita a hiperinsuflação como um dos achados radiológicos mais freqüentes. Contudo, a nossa baixa prevalência de hiperinsuflação pode ser explicada por não se constituir rotina a realização de radiografia de tórax em expiração forçada e em decúbito lateral. Solicitamos apenas radiografia de tórax em PA e perfil. A não solicitação das radiografias em expiração expressa a pouca familiaridade dos nossos pediatras e radiologistas com esta técnica. Além disso, ocorre a indisponibilidade de equipamentos para a fluoroscopia, que sabidamente facilitaria a aquisição deste achado de hiperinsuflação. A nossa alta prevalência de hipotransparência pode ser explicada por englobarmos achados radiológicos como: infiltrados, consolidação e redução da trama vascular.

A prevalência de CE radiopacos varia na literatura entre 3 a 5% (BITTENCOURT, 2006). A nossa estatística concordou com aquela. O exame radiológico, sob o ponto de vista da visualização do CE, pouco contribuiu para a confirmação diagnóstica, já que a grande maioria dos CE's aspirados foi de material radiotransparente.

A localização predominante do CE foi o pulmão direito dado este de acordo com a literatura, que relata a sua presença nesse sítio em 42 a 70,7 % dos casos. (SANT'ANNA, 1994; HUGHES, 1996; LAKS, 1988). Isto se deve a sua anatomia mais

verticalizada, o que facilita o deslocamento do CE para este local. No entanto, tivemos uma alta porcentagem de corpos estranhos localizados na laringe e traquéia, o que vai de encontro ao trabalho de Marques (1997) e divergem de outros trabalhos, já referidos, como Fraga (2003), Mu (1990) e Piva (1989). Esta nossa alta prevalência pode ser atribuída ao nosso segundo tipo predominante de CE encontrado, a espinha de peixe. Esta, pela sua característica perfurante, aloja-se mais facilmente nestes sítios mais proximais.

A natureza do CE mais encontrado foi o orgânico. Este dado está de acordo com a literatura (LAKS, 1988; PIVA, 1989). Isto se deve ao maior contato da criança com alimentos, associado ao fato do maior desconhecimento da periculosidade de alguns alimentos por parte dos pais em relação aos inorgânicos.

Os alimentos orgânicos mais aspirados foram as sementes, seguidas de espinhas de peixe e grãos. Estes alimentos fazem parte da alimentação básica da população estudada e explicam suas altas prevalências. Segundo Cassol (2003) os materiais mais aspirados foram amendoim e sementes. O amendoim não faz parte da alimentação típica da culinária do local da nossa pesquisa. Isto esclarece a sua pequena prevalência em relação à literatura nacional e internacional (CASSOL, 2003; LIMA, 2000; MU, 1990).

Em nossa série, os materiais inorgânicos mais aspirados foram materiais de plástico, pito de bola e ponta de lápis. Isto pode ser explicado pelo grande contato das crianças com esses materiais no seu cotidiano lúdico e pedagógico. A incidência de materiais plásticos e pito de bola demonstra a ineficiência das normas vigentes no país para a prevenção destes acidentes.

Ocorreram complicações relacionadas ao CE na maioria dos casos, sendo as mais comuns a bronquite, processo inflamatório localizado e edema de laringe. O diagnóstico de bronquite foi eminentemente clínico, baseado na anamnese, exame físico e endoscópico. Considerando-se que na maioria dos nossos pacientes a localização do CE foi no pulmão, traquéia e laringe, estes achados clínicos são compatíveis. Porém, Bittencourt (2001) refere como complicações relacionadas à presença do CE mais freqüentes o processo inflamatório localizado, supuração brônquica e granuloma brônquico. Dois pacientes necessitaram de realização de traqueostomia para a remoção de CE da traquéia, por apresentarem diâmetro do CE demasiadamente largo para sua passagem pela região subglótica. Estas traqueostomias foram temporárias, sendo retiradas em curto período de tempo. Um outro paciente com CE, mantido por período

prolongado, evoluiu para pneumonia de repetição, bronquiectasia e posterior realização de lobectomia, necessitando de internação no UTI.

O caso que necessitou de toracotomia com drenagem para a remoção do CE foi devido ao corpo estranho não poder ser removido pela broncoscopia rígida pela sua impactação periférica na árvore brônquica direita. Este paciente evoluiu bem. Cassol (2003) apontou a necessidade de toracotomia em uma parcela um pouco maior (5,88%) assim como Cataneo (1997) que, em 74 pacientes tratados, necessitou de toracotomia em 10,8% dos casos. Fraga (1994) refere que em nenhum paciente foi necessária a exploração cirúrgica por toracotomia. Pasaoglu et al. (1991) refere este procedimento em 0,2%.

As complicações relacionadas ao exame endoscópico estiveram ausentes na maioria dos casos, de acordo com a literatura. Contudo, nossa prevalência está aumentada em relação à de Bittencourt (2001), que observou uma menor percentagem (17,5%). Nosso índice pode ser explicado por termos considerado como complicação casos menos severos como edema leve da glote e pequenas hemorragias durante o exame, os quais não foram incluídos nos demais trabalhos (BITTENCOURT, 2003; ZAMBONI, 2004). O edema da laringe foi o achado mais encontrado, e isto nos propiciou uma maior dificuldade de manipulação, juntamente com a friabilidade da mucosa local, ambos decorrentes do período prolongado em que o CE ficou retido. O mínimo toque do aparelho ou da pinça na mucosa ocasionava sangramento, dificultando-se a visualização do CE e prolongamento do procedimento. Essas complicações são esperadas pelo contato direto do broncoscópio, causando trauma local e indução do reflexo laringoespasma.

Dos três casos que realizaram mais de um exame endoscópico, em um caso não foi encontrado o CE no primeiro exame. Entretanto, pela persistência dos sintomas clínicos, foi indicada nova broncoscopia com achado do mesmo. No outro caso, o CE foi visualizado já no primeiro exame, porém sua retirada só foi possível em um segundo exame devido a sua impactação. No terceiro caso houve dessaturação importante com conseqüente suspensão do exame, sendo este realizado em um segundo momento. Nenhum caso de edema de glote evoluiu para a necessidade de traqueostomia.

Nas três casos onde ocorreu dessaturação importante, o exame foi suspenso e realizado posteriormente.

Deve-se ressaltar que não foram observados óbitos, hemorragias hemodinamicamente significantes, perfuração brônquica, pneumomediastino ou pneumotórax nos nossos resultados como citados na literatura (BITTENCOURT, 2001).

Portanto, a implementação de estratégias de prevenção nas crianças susceptíveis, juntamente com o diagnóstico acurado e rápido da ACE, consistem nas principais medidas para a diminuição do impacto da morbimortalidade e suas possíveis seqüelas. Os nossos resultados demonstram que a anamnese e o exame físico cuidadoso, aliados aos achados radiológicos, consistem em importantes ferramentas, as quais indicam a utilização da endoscopia no diagnóstico e tratamento da ACE das vias aéreas.

Em inúmeros casos, principalmente nos pacientes menores, o diagnóstico depende quase que exclusivamente do grau de suspeição médica, a qual carece mais da conscientização permanente do médico do que de uma relação direta com sinais e sintomas específicos, patognomônicos de ACE.

6 CONCLUSÕES

De acordo com os resultados obtidos no presente estudo, conclui-se que:

- 1) Há a necessidade de melhorar os cuidados preventivos nas cidades do interior onde a prevalência foi maior;
- 2) Focar crianças na faixa etária de 0 a 3 anos como prioritárias nas medidas preventivas de ACE, especialmente as do sexo masculino;
- 3) Entre os cuidados preventivos, deve-se tomar cuidado especial ao acesso das crianças às substâncias orgânicas;
- 4) Há desconhecimento da necessidade de solicitação da radiografia em expiração forçada e emprego da fluoroscopia no diagnóstico da ACE;
- 5) A localização mais freqüente foi o pulmão direito comprovando-se a importância do conhecimento de sua anatomia mais verticalizada;
- 6) A demora na identificação da ACE indica que os profissionais de saúde devem estar melhor preparados e atentos para esta situação;

- 7) A inexistência de óbitos ou complicações graves mostrou ser a endoscopia segura e eficaz no diagnóstico e tratamento da ACE.

REFERÊNCIAS

- AGARWAL, R. K. et al. Foreign bodies in the tracheobronchial tree: a review of 102 cases in Benghazi, Libya. **Ann Trop Pediatr**, v. 8, p. 213-216, 1988.
- ATKINSON, R.L.; ATKINSON, R.C. Psicologia infantil. In: ATKINSON, R.L.; ATKINSON, R.C. **Introdução à Psicologia de Hilgard**. São Paulo: Artmed, 2002. cap.13, p.475-505.
- BAR-ZIV, J.; KOPLEWITZ, B.Z.; AGID, R. Estudo por Imagem da Aspiração de Corpo Estranho no Trato Respiratório. In: LUCAYA, J.; STRIFE, J. L. **Diagnóstico por imagem do tórax em pediatria e neonatologia**. Rio de Janeiro: Revinter, 2002. cap 10, p. 171-186.
- BITTENCOURT, P. F. S. **Aspiração de corpos estranhos em pediatria**. 2001. 74f. Dissertação (Mestrado em Ciências da Saúde)-Universidade Federal de Minas Gerais, Minas Gerais, 2001.
- BITTENCOURT, P. F. S.; CAMARGOS, P.A.M.; SCHEINMANN, P.; BLIC, J. Foreign body aspiration: Clinical, radiological findings and factors associated with its late removal. **Journal of Pediatric Otorhinolaryngology**, Belo Horizonte, v. 70, p. 879-884, 2006.
- BITTENCOURT, P. F. S.; CAMARGOS, P.A.M. Aspiração de corpos estranhos. **Jornal de Pediatria**, Belo Horizonte, v.77, n.1, p. 9-18, 2002.
- BLACK, R.E.; JOHNSON, D.G.; MATLAK, M.E. Bronchoscopic Removal of Aspirated Foreign Bodies in Children. **Journal of Pediatric Surgery**, Salt Lake City, v. 29, n. 5, p. 682-684, may 1994.
- BRKIC, F.; DELIBEGOVIĆ-DEDIĆ, S.; HAJDAROVIC, D. Bronchoscopic removal of foreign bodies from children in Bosnia and Herzegovina: experience with 230 patients. **International Journal of Pediatric Otorhinolaryngology**, Bosnia e Herzegovina, v. 60, p. 193-196, 2001.
- CAMPOS, J. A. Adoção de comportamentos e de ambientes seguros e saudáveis e metodologias de prevenção de acidentes. In: CAMPOS, J. A.; PAES, C.E.N.; BLANK, D.; COSTA, D.M.; PFFEIFER, L.; WAKSMAN, R.D. **Segurança da criança e do adolescente**. Belo Horizonte: [s.n], p.25-34, 2003.
- CASSOL, V. et al. Corpo estranho na via aérea de crianças. **Jornal de Pneumologia**, Santa Maria, v. 29, n.3, p.139-144, maio/jun. 2003.
- CASTELLA, J.; PUZO, M.C. Cuerpos extraños. In: CASTELLA, J.; PUZO, M.C. **Broncologia**. Barcelona: Salvat, 1980. cap. 14. p. 165-170.
- CATANEO, A. J. M. et al. Foreign Body in the Tracheobronchial Tree. **Clin Pediatric**, v. 12, p.701-705, 1997.

CHACON, F. S. Laryngeal Obstruction Syndrome. In: SIH, T.; CHINSKI, A.; EAVEY, R. **II Manual of Pediatric Otorhinolaryngology**. Guarulhos: Lis Gráfica e Editora. 2001. p.134-140.

CIFTCI, A. O. et al. Bronchoscopy for Evaluation of Foreign Body Aspiration in Children. **Journal of Pediatric Surgery**, Ankara, v. 38, n. 8, p. 1170-1176, Aug. 2003.

DINWIDDIE, R. Síndrome de aspiração. In: DINWIDDIE, R. **O diagnóstico e o manejo da doença respiratória pediátrica**. Porto Alegre: Artes Médicas Sul, 1992. cap 10. p. 259-273.

EMIR, G. et al. Bronchoscopic removal of foreign bodies: value of patient history and timing. **Pediatric Surgery Int.**, Istanbul, v.17, n.2-3, p. 85-87, 2001.

FRAGA, J.C. et al. Remoção de corpo estranho da via aérea de criança por broncoscopia através de traqueotomia ou traqueostomia. **Jornal de Pediatria**, Porto Alegre, v.79, n. 4, p. 369-372, 2003.

FRAGA, J.C; NOGUEIRA, A.; PALOMBINI, B.C. Endoscopia respiratória rígida em criança. **Jornal de Pediatria**, Porto Alegre, v.70, n.2, p.105-109, 1994.

FRAGA, J.C.; NOGUEIRA, A. PALOMBINI, B.C. Corpo estranho em via aérea de criança. **Jornal de Pneumologia**, Porto Alegre, v. 20, p. 107-111, set.1994.

HENSELMANS, J. M. L. et al. Acute necrotizing pneumonia 16 years after aspiration of a conifer branch. **Respiratory Medicine**, Amsterdam, v. 89, p. 139-141, 1995.

HUGHES, C.A.; BAROODY, F.M.; MARSH, B.R. Pediatric tracheobronchial foreign bodies: historical review from the Johns Hopkins Hospital. **Ann Otol Rhinol Laryngol**, Baltimore, v. 105, p. 555-561, 1996.

INSTITUTO BRASILEIRO DE GEOGRAFIA E ESTATÍSTICA. **Censo demográfico 2000**. Disponível em: <<http://www.ibge.gov.br>>. Acesso em: 15 abr. 2007.

INGLIS, A. F.; WAGNER, D.V. Lower Complication Rates Associated with Bronchial Foreign Bodies Over the Last 20 Years. **Ann Otol Rhinol Laryngol**, Seattle, v. 101, p. 61-66, 1992.

INSTITUTO NACIONAL DE METROLOGIA, NORMALIZAÇÃO E QUALIDADE INDUSTRIAL. **Histórico do INMETRO**. Disponível em: <<http://www.inmetro.gov.br/inmetro/historico/asp>>. Acesso em: 15 abr. 2007.

_____. **Brinquedo**: o porquê da certificação compulsória. Disponível em: <<http://www.inmetro.gov.br/imprensa/releases/brinquedo2.asp>>. Acesso em: 15 abr. 2007.

JACKSON, Chevalier. Bronchoscopy for foreign body. In: JACKSON, Chevalier. **Bronchoesophagology**. Philadelphia and London: W.B. Saunders Company, 1950. cap.7. p. 68-109.

- KARAKOÇ, F. et al. Foreign Body Aspiration: What is the Outcome? **Pediatric Pulmonology**, Istanbul, v. 34, p.30-36, 2002.
- KIM, I.G. et al. Foreign body in the airway: a review of 202 cases. **The Laryngoscope Office**, Toronto, p. 347-354, Aug. 1972.
- LAKS, Y.; BARZILAY, Z. Foreign body aspiration in childhood. **Pediatric Emergency Care**, Tel Aviv, v. 4, n. 2, p. 102-106, 1988.
- LEMBERG, P.S.; DARROW, D. H.; HOLINGER, L.D. Aerodigestive tract foreign bodies in the older child and adolescent. **Ann Otol Rhinol Laryngol**, Baltimore, v. 105, p. 267-271, 1996.
- LIMA, J. A. B. et al. Aspiração de corpo estranho na árvore traqueobrônquica em crianças: avaliação de seqüelas através de exame cintilográfico. **Jornal de Pneumologia**, São Paulo, v. 26, n. 1, jan./fev. 2000.
- LYNCH, J.B. et al. Use of mediastinoscopy for foreign body removal. **International Journal of Pediatric Otorhinolaryngology**, Milwaukee, v. 50, p. 225-228, 1999.
- MARTINOT, A. et al. Indications for Flexible Versus Rigid Bronchoscopy in Children with Suspected Foreign-Body Aspiration. **Am J Respir Crit Care Med**, Lille, v.155, p. 1676-1679, 1997.
- MALINSKY, A.; NICOLINI, M.M.P.; MASON, M.M. Broncospicopia: Revisão de dez anos em hospital de pronto socorro. **Revista Brasileira de Otorrinolaringologia**, Porto Alegre, v. 58, n. 4, p. 269-271, 1992.
- MALLICK, M.S.; KHAN, A.R.; AL-BASSAM, A. Late Presentation of Tracheobronchial Foreign Body Aspiration in Children. **Journal of Tropical Pediatrics**, Arabia Saudita, v. 51, n. 3, p.145-148, Apr. 2005.
- MARQUES, M.P.C. et al. Broncospicopia Rígida: A Terapia do Corpo Estranho de Vias Aéreas. **Revista Brasileira de Otorrinolaringologia**, Rio de Janeiro, v. 63, p. 551-556. nov./dez. 1997.
- MARZO, S. J.; HOTALING, A. J. Trade-off between airway resistance and optical resolution in pediatric rigid bronchoscopy. **Ann Otol Rhinol Laryngol**, Maywood, v. 104, p. 282-287, 1995.
- MILWARD, G. Corpos Estranhos nas Vias Aéreas Inferiores. In: SILVA, M. G. D.; MILWARD, G. **Endoscopia pediátrica**. Rio de Janeiro: Guanabara Koogan, 2004. cap. 34. p. 369-396.
- MILWARD, G.; GOULART, A. E. Endoscopia das vias aéreas. In: SILVEIRA, I.C. **O pulmão na prática médica**. Rio de Janeiro: Guanabara Koogan, 2000. v.1 cap. 12. p. 169-176.
- MU, L.; SUN, D.; HE, P. Radiological diagnosis of aspirated foreign bodies in children: Review of 343 cases. **The Journal of Laryngology and Otology**, Shenyang, v. 104, p. 778-782, Oct. 1990.

OLIVEIRA, C.F. et al. Complications of Tracheobronchial Foreign Body Aspiration in Children: Report of 5 Cases and Review of the Literature. **Revista do Hospital das Clínicas**, São Paulo, v.57, n. 3, May/June. 2002.

PASAOGLU, I. et al. Bronchoscopic Removal of Foreign Bodies in Children: Retrospective Analysis of 822 Cases. **Thorac. Cardiovasc. Surgeon**, Ankara, v.39, p. 95-98, 1991.

PEÑA, C. F. et al. Corpos estranhos nas vias aéreas. In: SIH, T.; CHINSKI, A.; EAVEY, R. **III Manual de Otorrinolaringologia Pediátrica da IAPO**. São Paulo: Quebecor World São Paulo. 2003. p.52-58.

PEREIRA, M.G. Métodos Empregados em Epidemiologia. In: PEREIRA, M.G. **Epidemiologia: teoria e prática**. Rio de Janeiro: Guanabara, 2002. cap. 12, p. 269-288.

PIVA, J. et al. Aspiração de corpo estranho: revisão de 19 casos. **Jornal de Pediatria**, Porto Alegre, v. 65, n. 10, p. 399-403, 1989.

PRAKASH, U. B. S. Advances in Bronchoscopic Procedures. **Chest**, Rochester, v. 116, n. 5, p. 1403-1408, Nov.1999.

RIOS, L. Microrregiões do Maranhão. In: RIOS, L **Estudos de Geografia do Maranhão**. São Luís: Graphis, 2001. p 84-86.

SANT'ANNA, G.D. et al. Aspiração de corpos estranhos: experiência do Hospital de Pronto Socorro – 1982-1991. **Revista Brasileira de Otorrinolaringologia**, Porto Alegre, v. 60, n. 1, p.7-10, 1994.

SILVA, A. B.; MUNTZ, H.R.; CLARY, R. Utility of Conventional Radiography in the Diagnosis and Management of Pediatric Airway Foreign Bodies. **Ann Otol Rhinol Laryngol**, St. Louis, v. 107, p. 834-838, 1998.

STEEN, K. H.; ZIMMERMANN, T. Tracheobronchial Aspiration of Foreign Bodies in Children: A study of 94 Cases. **Laryngoscope** **100**, Erlangen, p. 525-530. May. 1990.

STRADLING, P. Miscellaneous conditions. In: STRADLING, P. **Diagnostic bronchoscopy: a teaching manual**. London: Churchill Livingstone, 1986. cap. 10, p. 154-174

SZOLD, A. et al. Acquired Tracheoesophageal Fistula in Infancy and Childhood. **Journal of Pediatric Surgery**, Jerusalem, v. 26, n. 6, p.672-675, June.1991.

TERREROS, F.M.S.L. Cuerpos Extraños de Traquea y Bronquios. In: TERREROS, F.M.S.L. **Broncoscopia**. Madrid: Marban, 1970. p. 79-92.

THOMPSON, G. P.; UTZ, J. P.; MCDOUGALL, J.C. Pediatric Tracheobronchial Foreign Bodies. **Minnesota Medicine**, Minnesota, v.76, n.8, p.19-21, Aug.1993.

WISEMAN, N.E. The Diagnosis of Foreign Body Aspiration in Childhood. **Journal Pediatric Surgery**, Winnipeg, v. 19, n. 5, p.531-535, Oct. 1984.

ZAMBONI, M.; MONTEIRO, A.S. Broncoscopia no Brasil. **Jornal Brasileiro de Pneumologia**, Rio de Janeiro, v. 30, n.5, p.419-425, set./out. 2004.

ZÚÑIGA, R. S. et al. Cuerpo extraño vegetal en la vía aerea: una causa poco frecuente de hemoptisis en la niñez. Caso clínico. **Revista Médica de Chile**, Santiago, v.128, n.3, marzo. 2000.

APÊNDICE

APÊNDICE A - Ficha protocolo

Ano de ocorrência do acidente _____ Mês de ocorrência do
Acidente _____

Origem do Paciente:

Capital Interior Não Consta

CRIANÇA

Nome: _____

Data de nascimento: _____

Idade: _____ 0-3 anos 4-6 anos 7-11 anos

>11 anos

Gênero

Masculino Feminino Não Consta

Tempo de evolução entre a aspiração e o exame endoscópico:

0-12h 12-24h 24-48h 48-

72h

>72h Não Consta

Diagnóstico inicial:

Doença Pulmonar ACE Outros

Sinais e sintomas

Emagrecimento Náusea Dificuldade de

Sucção

Gemência Diminuição difusa do murmúrio

vesicular

Tosse Diminuição localizada do murmúrio

Vesicular

Dispnéia Chieira Tiragem costal

Cornagem

Batimento das aletas Sibilos difusos Sibilos localizados

Cianose Rouquidão Estridor

Parada respiratória Torpor Creptações

localizadas Creptações difusas Hemoptise

Dor torácica Vômitos Atelectasia

- Dificuldade de extubação
- Pneumonia de repetição
- Febre
- Estertores Pulmonares
- Choro fraco
- Salivação excessiva
- Alteração da Voz
- Ronco
- Desidratação
- Disfagia
- Irritabilidade
- Engasgo
- Sufocação
- Convulsão Afebril
- Secreção de odor fétido
- Insônia
- Outros

Estudo radiológico (Raio-X)

- Hiperinsuflação
- Atelectasia
- CE radiopaco
-

Pneumotórax

- Pneumomediastino
- Desvio das estruturas mediastinais
-
- Infiltração
- Redução da trama vascular
- Consolidação
-
- hipotransparência
- Desvio de traquéia
- Normal
- Não Consta

Localização do corpo estranho:

- Pulmão direito
- Pulmão esquerdo
- Traquéia
- Faringe
- Laringe

Natureza do corpo estranho

- Orgânico
- Inorgânico
- Não Consta
- Não

determinado

■ Orgânicos

- Amendoim
- fragmento de osso
- Grãos
- Sementes
- Espinha de peixe
- Carne
- Outros

■ Inorgânico

- Pito de bola
- Parafuso
- medalha
- tampa de caneta
- tarja
- pedaço de palha
- ramo de galho
- chiclete
- carvão
- ponta de lápis
- Plástico
- Outros

Complicações do Exame Endoscópico

- Entubação
- Hemorragia da laringe
- Dessaturação
-

Pneumotórax

- Laringoespamo com dessaturação
- Parada cardiorespiratória
- Deslocamento do CE para outro sítio
- Edema de glote
- Realização de mais de um exame broncoscópico

Não consta

Complicações Relacionados ao CE

- Processo Inflamatório localizado Supuração pulmonar Pneumotórax
- Granuloma brônquico Parada cardiorespiratória Edema de laringe
- Pneumomediastino Bronquiectasia Estenose brônquica
- Laringoespasmos Bronquite Desidratação Traqueostomia
- Pneumonia Abscesso pulmonar Lobectomia
- internação no CTI Granuloma de traquéia Hemorragia pulmonar
- Bradicardia Derrame pleural Toracotomia com drenagem

Fonte: Adaptada de Cassol (2003).

ANEXO

ANEXO A - Parecer do Comitê de Ética em Pesquisa

Livros Grátis

(<http://www.livrosgratis.com.br>)

Milhares de Livros para Download:

[Baixar livros de Administração](#)

[Baixar livros de Agronomia](#)

[Baixar livros de Arquitetura](#)

[Baixar livros de Artes](#)

[Baixar livros de Astronomia](#)

[Baixar livros de Biologia Geral](#)

[Baixar livros de Ciência da Computação](#)

[Baixar livros de Ciência da Informação](#)

[Baixar livros de Ciência Política](#)

[Baixar livros de Ciências da Saúde](#)

[Baixar livros de Comunicação](#)

[Baixar livros do Conselho Nacional de Educação - CNE](#)

[Baixar livros de Defesa civil](#)

[Baixar livros de Direito](#)

[Baixar livros de Direitos humanos](#)

[Baixar livros de Economia](#)

[Baixar livros de Economia Doméstica](#)

[Baixar livros de Educação](#)

[Baixar livros de Educação - Trânsito](#)

[Baixar livros de Educação Física](#)

[Baixar livros de Engenharia Aeroespacial](#)

[Baixar livros de Farmácia](#)

[Baixar livros de Filosofia](#)

[Baixar livros de Física](#)

[Baixar livros de Geociências](#)

[Baixar livros de Geografia](#)

[Baixar livros de História](#)

[Baixar livros de Línguas](#)

[Baixar livros de Literatura](#)
[Baixar livros de Literatura de Cordel](#)
[Baixar livros de Literatura Infantil](#)
[Baixar livros de Matemática](#)
[Baixar livros de Medicina](#)
[Baixar livros de Medicina Veterinária](#)
[Baixar livros de Meio Ambiente](#)
[Baixar livros de Meteorologia](#)
[Baixar Monografias e TCC](#)
[Baixar livros Multidisciplinar](#)
[Baixar livros de Música](#)
[Baixar livros de Psicologia](#)
[Baixar livros de Química](#)
[Baixar livros de Saúde Coletiva](#)
[Baixar livros de Serviço Social](#)
[Baixar livros de Sociologia](#)
[Baixar livros de Teologia](#)
[Baixar livros de Trabalho](#)
[Baixar livros de Turismo](#)