

**UNIVERSIDADE FEDERAL DE JUIZ DE FORA**

**ANDRÉ NETTO BASTOS**

**ASPECTOS MORFOLÓGICOS DO PREPÚCIO DE CRIANÇAS PORTADORAS DE  
HIPOSPÁDIA COM E SEM O USO DE CREME DE TESTOSTERONA A 1%**

**JUIZ DE FORA**

**2009**

# **Livros Grátis**

<http://www.livrosgratis.com.br>

Milhares de livros grátis para download.

**ANDRÉ NETTO BASTOS**

**ASPECTOS MORFOLÓGICOS DO PREPÚCIO DE CRIANÇAS PORTADORAS DE  
HIOSPÁDIA COM E SEM O USO DE CREME DE TESTOSTERONA A 1%**

Tese apresentada à Coordenação do Doutorado em Ciências da Saúde para obtenção do título de Doutor em Ciências da Saúde, com área de concentração em Saúde Brasileira pela Universidade Federal de Juiz de Fora.

Orientador: Prof. Dr. José Murillo Bastos Netto

Co-orientador: Prof. Dr. Luciano Alves Favorito

**JUIZ DE FORA**

**2009**

**ANDRÉ NETTO BASTOS**

**ERRO: ORIGEM DA REFERÊNCIA NÃO ENCONTRADO**

Tese apresentada à Coordenação do Doutorado em Ciências da Saúde para obtenção do título de Doutor em Ciências da Saúde, com área de concentração em Saúde Brasileira pela Universidade Federal de Juiz de Fora.

Aprovado em:

**BANCA EXAMINADORA**

---

Prof. Dr. José Murillo Bastos Netto – Orientador  
Universidade Federal de Juiz de Fora – UFJF

---

Prof. Dr. Antônio Macedo Júnior  
Universidade Federal de São Paulo – UNIFESP

---

Prof. Dr. Sílvio Tucci Júnior  
Universidade de São Paulo – USP

---

Prof. Dr. Lúcio Henrique de Oliveira  
Universidade Federal de Juiz de Fora – UFJF

---

Prof. Dr. André Avarese de Figueiredo  
Universidade Federal de Juiz de Fora – UFJF

## **AGRADECIMENTOS**

Agradeço, primeiramente, a Deus por ter me dado saúde e determinação para prosseguir nesta jornada.

Aos meus pais, a quem lhes devo todas as minhas conquistas.

À minha esposa, Danielle, pela compreensão e carinho.

Aos professores, Dr. José Murillo Bastos Netto e Dr. André Avarese de Figueiredo, pelo apoio, incentivo, dedicação e oportunidade.

À professora, Ângela Maria Gollner, pelas colaborações e supervisão nas imunomarcações.

Aos colegas do Curso de pós-graduação, pela troca de experiências e companheirismo.

Aos alunos da iniciação científica, pela ajuda prestada na coleta dos dados.

## RESUMO

O objetivo do presente estudo é analisar e comparar os diferentes aspectos histológicos do prepúcio de crianças com hipospádia, com e sem aplicação prévia de testosterona, comparando com o de crianças postectomizados. O prepúcio de nove crianças postectomizadas (G1), 13 crianças com hipospádia sem uso de testosterona (G2) e 13 com hipospádia que fizeram aplicação tópica de propionato de testosterona a 1% por 30 dias (G3) foram incluídas no estudo. Avaliação histológica dos prepúcios para fibras colágenas foi feita com picrossírius, usado para avaliar densidade dessas fibras. Com o Tricrômio de Masson foi avaliada a homogeneidade das fibras colágenas e sua quantificação através do sistema de arcos ciclóides sobreposto a um sistema de vídeomicroscopia, onde obtive-se a densidade de superfície. Resorcina-fucsina de Weigert foi usada para avaliar a densidade e homogeneidade das fibras elásticas. Com o receptor de andrógeno avaliou-se o número e intensidade das células coradas. Fator de Von Willebrand foi usado para avaliar o número e densidade de volume dos vasos sanguíneos. O picrossírius, não mostrou diferenças entre os grupos estudados ( $p= 0,905$ ). Com o Tricrômio de Masson, observamos que os pacientes tratados com testosterona (G3) apresentaram uma menor homogeneidade ( $p= 0,001$ ) e menor densidade de superfície de fibras colágenas ( $0,3 \pm 0,1$  fibras colágenas) que aqueles não tratados ( $0,4 \pm 0,1$  fibras colágenas) ( $p < 0,001$ ). As crianças postectomizadas apresentaram um padrão de distribuição de fibras elásticas mais denso ( $p= 0,003$ ) e menos homogêneo ( $p= 0,008$ ) que os demais grupos. A marcação para receptor de andrógeno foi maior nas crianças do G1 quando comparadas ao G3 ( $p=0,011$ ). O prepúcios tratados com testosterona (G3) apresentaram aumento do valor numérico absoluto de vasos ( $8,5 \pm 1,3$  vasos/campo) ( $p < 0,001$ ) e aumento da densidade de volume destes vasos ( $50,5\% \pm 7,8$  vasos/ponto) quando comparados com o grupo não tratado (G2) ( $24,8\% \pm 8,6$  vasos/ponto) ( $p < 0,001$ ). O uso tópico de propionato de testosterona a 1% foi capaz de provocar neovascularização, em número absoluto e densidade de volume, e reduzir o tecido fibroso. Crianças tratadas apresentaram padrão de distribuição de fibras colágenas menos homogêneo próxima aos vasos o que sugere menor maturidade destas fibras com menos deposição de colágeno.

Palavras-chave: Hipospádia. Testosterona. Postectomia. Prepúcio.

## ABSTRACT

The goal of this study is to analyze the different histological features of the foreskins of children with hypospadias, that has and has not received application of testosterone cream, and compare them with circumcised patients. The foreskin of 09 circumcised children (G1), 13 children with hypospadias, who did not receive testosterone (G2), and 13 children who received topical 1% testosterone propionate (G3) were included in this study. The histological evaluation of the collagen fiber was done with Picrosirius staining to analyze the density of these fibers. Masson's trichrome was used to evaluate the homogeneity of the collagen fibers and its quantification as their surface density, which was obtained through a video-microscopy system superimposed with a cycloid arch test system. Elastic fiber density and homogeneity was evaluated with resorcin-fuchsin of Weigert. Androgen receptor histochemistry was used to stain intensity and the number of stained cells. With the von Willebrand factor and the same video-microscopy system superimposed with a cycloid arch test system, the number and volume density of the blood vessels was obtained. Picrosirius histochemistry did not show differences among the study groups ( $p=0.905$ ). With Masson's trichrome, testosterone-treated patients (G3) had lower homogeneity ( $p=0.001$ ) and surface density of the collagen fibers ( $0.3 \pm 0.1$  collagen fibers) than those untreated (G2) ( $0.4 \pm 0.1$  collagen fibers) ( $p<0.001$ ). Circumcised children had a denser pattern of elastic fiber distribution ( $p=0.003$ ), and the elastic fibers were also less homogeneous ( $p=0.008$ ) than the other groups. The histochemistry for androgen receptor showed a greater staining pattern in children of G1 compared to G3 ( $p=0.011$ ). Testosterone-treated foreskins (G3) had an increased absolute numbers of blood vessels ( $8.5 \pm 1.3$  vessels/field) ( $p<0.001$ ) and an increased blood vessel volume density ( $50.5\% \pm 7.8$  vessel/points) compared to untreated subjects (G2) ( $24.8\% \pm 8.6$  vessel/points) ( $p<0.001$ ). Topical 1% testosterone propionate produced neovascularization, in absolute numbers and volume density, and reduced fibrous tissue. Treated children had less homogeneous distribution patterns of vessel-surrounding collagen fibers, suggesting a lower maturity of these fibers, with less collagen deposition.

Keywords: Hypospadias. Testosterone. Circumcision. Foreskin.

## SUMÁRIO

<b>1 INTRODUÇÃO.....</b>	<b>07</b>
<b>2 OBJETIVOS.....</b>	<b>14</b>
<b>3 MATERIAL E MÉTODOS.....</b>	<b>16</b>
<b>4 RESULTADOS.....</b>	<b>29</b>
<b>5 DISCUSSÃO.....</b>	<b>46</b>
<b>6 CONCLUSÕES.....</b>	<b>55</b>
<b>7 REFERÊNCIAS.....</b>	<b>57</b>
<b>8 ANEXOS.....</b>	<b>62</b>



# **1INTRODUÇÃO**

## 1 INTRODUÇÃO

A hipospádia (do grego *hipo* = inferior, e *spadon* = fenda) pode ser definida como defeito congênito do pênis resultante do desenvolvimento incompleto da uretra, podendo o meato uretral se abrir em qualquer local desde o períneo até a glândula (STOKOWSKI, 2004). Dessa forma, são três as características primordiais da hipospádia: defeito ventral da uretra; curvatura congênita ventral do pênis, a qual se manifesta em decorrência de desproporção dos corpos cavernosos ou de tecido fibroso ventral – resquício do corpo esponjoso hipoplásico - e capuz dorsal de prepúcio, que também não se fechou ventralmente (FISCH; THRUROFF, 1998; KURZROCK; KARPMAN, 2004). A localização anatômica do meato uretral determina o grau de gravidade da doença, aumentando da região distal em direção à porção proximal do pênis (UTSCH; ALBERS, *et al.*, 2004).

Assim, a localização mais distal (glandar) do meato uretral, determina uma hipospádia, na qual o pênis pode se assemelhar ao normal; entretanto, casos severos, muito proximais, mostram genitálias feminóides. Nas duas situações, podemos encontrar múltiplas formas dessa anomalia, que em maior ou menor grau, podem levar a distúrbios funcionais, sexuais e psicológicos. A fertilidade pode estar alterada, quando a hipospádia é acompanhada de outras malformações, como a presença de testículos criptorquídicos (KURZROCK; KARPMAN, 2004).

A hipospádia é uma das principais doenças genitais e ocorre em cerca de 1 a cada 125 nascimentos masculinos, sendo que 75% a 87% dos casos ocorrem na porção distal ou coronal do pênis (LUND; ENGEBJERG, *et al.*, 2009). Contudo, a incidência da doença parece estar aumentando em todo mundo, sugerindo, mais uma vez, ser a hipospádia uma doença de etiologia multifatorial (KURZROCK; KARPMAN, 2004; RADOJICIC; PEROVIC, 2004; BASKIN; EBBERS, 2006). Pode ainda ser observada uma diferença étnica e geográfica na prevalência da hipospádia, uma vez que sua prevalência é maior nos caucasianos que nos negros ou nativos americanos (LOWRY; THUNEM, *et al.*, 1986). Nos países nórdicos como, por exemplo, a Finlândia, existe uma clara diminuição da prevalência, quando comparado com a Dinamarca, Suécia e Noruega (TOPPARI, 2008).

A associação com outras doenças é pouco frequente, mas, ela pode estar relacionada à criptorquidia em 5% a 18% dos casos (LUND; ENGEBJERG, *et al.*, 2009). Portanto, na concomitância de criptorquidia bilateral com testículos não palpáveis, deve-se afastar a presença de distúrbio de diferenciação sexual (POOHL; JOYCE, *et al.*, 2007). A maioria das crianças com hipospádia não apresenta outros sinais de baixa masculinização ou malformação congênita.

Trata-se de uma doença multifatorial que pode estar relacionada a diversas causas, como as influências hereditárias (FREDELL; KOCKUM, *et al.*, 2002); baixo peso ao nascimento (FREDELL; KOCKUM *et al.*, 2002); mães com idade avançada (TOOPARI; VIRTANEN, 2006); pais com fertilidade diminuída (TOOPARI; VIRTANEN, *et al.*, 2008); e ainda, interrupção de terapêutica hormonal ou endócrina.

Alguns autores (FREDELL; KOCKUM, *et al.*, 2002) reafirmaram isso estudando 2.503 crianças do sexo masculino, que apresentaram uma clara relação fenotípica, hereditária, étnica e de baixo peso ao nascimento com a manifestação da doença tanto em sua forma peniana, peno-escrotal e perineal.

Ao que se percebe, a base etiológica da hipospádia permanece desconhecida, e, atualmente, as disfunções endócrinas, parecem ser a melhor explicação para o aumento mundial de casos nas últimas décadas (BASKI; EBBERS, 2006). Logo, o único tratamento eficaz para hipospádia é a cirurgia, e a prevenção torna-se algo imperativo (BASKIN; HIMES, *et al.*, 2001).

Como, para se prevenir determinada doença, é necessário conhecer sua etiologia, a pesquisa científica deve concentrar sua atenção na descoberta dos pilares que regem a etiopatogenia da hipospádia. Parece que o caminho até então mais promissor para sua obtenção é o estudo das alterações hormonais, androgênicas e estrogênicas, uma vez que a diferenciação sexual adequada está intimamente relacionada com a ação dos hormônios reprodutivos, principalmente andrógenos, cuja presença é fundamental para o desenvolvimento sexual masculino (BASKIN; EROL, *et al.*, 2001; BASKIN; HIMES, *et al.*, 2001).

Um desequilíbrio na relação andrógeno/estrogênio pode provocar distúrbio na diferenciação sexual, podendo ser a causa de diversas doenças sexuais, dentre elas a hipospádia (TOOPARI, 2008). Vale ressaltar que, dados referentes à

participação de hormônios na gênese da hipospádia são escassos e inconsistentes na literatura.

Sendo a cirurgia o único tratamento disponível para correção da hipospádia, existe uma busca por alternativas que possibilitem melhor resultado cirúrgico (LUO; LIN, *et al.*, 2003), tanto do ponto de vista estético quanto funcional. Alguns autores propõem que a cirurgia deva ser indicada quando o tamanho do pênis for satisfatório para permitir a fácil manipulação cirúrgica (LUO; LIN, *et al.*, 2003). Dessa forma, o emprego de estimulação peniana hormonal à base de testosterona, dihidrotestosterona ou gonadotrofinas (MONFORT; LUCAS, 1982; DAVITS; VAN DEN AKER, *et al.*, 1993) muitas vezes é indicado, a fim de facilitar o ato operatório, uma vez que esses hormônios aumentam o diâmetro da glândula e o comprimento do pênis (MOURIQUAND; MURE, 2004).

Diante disso, duas correntes distintas de estudo atuam no pré-operatório para correção de hipospádia: uma defende o uso de andrógenos, afirmando que o atraso da cirurgia até que se alcance um pênis de tamanho satisfatório para o ato cirúrgico acarretaria estresse psicológico aos pais e à criança, o que poderia ser evitado (LUO; LIN, *et al.*, 2003). Já a realização da cirurgia eletiva em crianças menores de dois anos proporciona menor estresse e trauma psicológico para a criança (American Academy of Pediatrics, 1996).

Outro ponto a favor seria o fato de o crescimento peniano ser muito pequeno nos primeiros anos de vida (GABRICH; VASCONCELOS, *et al.*, 2007). Além disso, o emprego desse hormônio possibilitaria melhor cicatrização cirúrgica, em virtude do aumento temporário na vascularização peniana (LUO; LIN, *et al.*, 2003; STERN; CHEN, *et al.*, 2004).

Em contrapartida, há pesquisadores, que alegam que o emprego precoce da testosterona pode causar prejuízos na idade adulta (HUSMAN, 1999). Portanto, as vantagens, no emprego desse hormônio, ainda são limitadas.

Embora vários estudos tenham comparado o uso intramuscular e tópico da testosterona no pré-operatório de pacientes hipospádicos, nenhuma diferença significativa tem sido apresentada entre as duas vias de administração, no que diz respeito aos resultados pós-operatórios (CHALAPATHI; RAO, *et al.*, 2003; ROTH; FRIMBERGER, *et al.*, 2008). No entanto, a medicação tópica é menos traumática para a criança tanto do ponto de vista físico quanto psicológico - o que facilita a

adesão ao tratamento (FOWLER-KERRY; LANDER, 1987). Por outro lado, o urologista não tem controle sob o uso correto do creme pelo paciente.

Um estudo randomizado com 75 crianças com a média etária de 33,4 meses avaliou a eficiência da dihidrotestosterona tópica antes da primeira cirurgia para hipospádia. Foi realizada aplicação tópica de dihidrotestosterona a 2,5%, durante três meses, em 37 crianças. Os demais pacientes não foram medicados. Todos foram operados pela mesma técnica e observou-se que o uso da dihidrotestosterona tópica foi efetivo em reduzir as complicações cirúrgicas e melhorar o resultado cosmético após o reparo da hipospádia (ROTH; FRIMBERGER, *et al.*, 2008). Isso nos despertou o interesse em avaliar qual o real efeito que a testosterona provoca sobre o prepúcio do ponto de vista histológico.

Embora existam estudos que avaliem o resultado pós-operatório da hipospádia (DAVITS; VAN DEN AKER, *et al.*, 1993; LUO; LIN, *et al.*, 2003), uma vez que seu reparo está associado a inúmeras complicações, incluindo fístula uretrocutânea; estenose uretral e formação de cicatriz (ROTH; FRIMBERGER, *et al.*, 2008), apenas poucos discutem o resultado estético (MUREAU; SLIIPER, *et al.*, 1995; SCARPA; CASTAGNETTI, *et al.*, 2009).

Estudo avaliando o efeito da cirurgia de hipospádia do ponto de vista psicossocial, 40% dos envolvidos na pesquisa relataram ter dificuldade na relação por não gostarem do resultado estético pós-operatório (MUREAU; SLIIPER, *et al.*, 1995). Por isso, é importante levar em conta a estética da cirurgia. Assim, estimulação andrógena com testosterona, dihidrotestosterona ou gonadotrofina coriônica humana têm sido aplicadas com o intuito de melhorar o resultado estético e reduzir complicações, pois promovem, temporariamente, o crescimento peniano, facilitando a correção cirúrgica (MONFORT; LUCAS, 1982; DAVITS; VAN DEN AKER, *et al.*, 1993). Para isso, é necessária uma análise histológica de toda a pele do prepúcio, analisando suas células, a matriz extracelular, as fibras elásticas e colágenas, que participam do processo cicatricial, os receptores androgênicos e a ocorrência de neoformação vascular.

O fator de Von Willebrand é uma glicoproteína produzida pelas células endoteliais e encontra-se também presente em megacariócitos e plaquetas, sendo rotineiramente utilizado para a identificação de vasos sanguíneos em cortes teciduais (ZANETTA; MARCUS, *et al.*, 2000). A densidade do vaso em alguns tipos

de tumor é determinada pela marcação imunohistoquímica do fator de Von Willebrand (ZANETTA; MARCUS, *et al.*, 2000). O fator-2 de crescimento de fibroblastos e o fator de crescimento endotelial vascular são potentes indutores de angiogênese expressada em diversos tumores e suprarregulados pela expressão do fator de Von Willebrand (ZANETTA; MARCUS, *et al.*, 2000). Até a presente data acredita-se que o fator de Von Willebrand detectado em tumores seja capaz de demonstrar atividade endotelial ou angiogênese, uma vez que o fator de Von Willebrand é heterogenicamente distribuído através da vasculatura (ZANETTA; MARCUS, *et al.*, 2000).

Estudo desenvolvido com enxerto de pele humana em ratos, onde 10 dias após o enxerto, foi aplicado testosterona tópica, observou-se aumento significativo, na análise imunohistoquímica feita com o fator de Von Willebrand (VWF), dos vasos sanguíneos, indicando assim, que a testosterona foi capaz de promover angiogênese e reduzir o tecido fibroso nesses ratos. (STERN; CHEN, *et al.*, 2004).

Nessa mesma pesquisa, utilizou-se histoquímica com tricrômio de Masson, para avaliar a disposição organizacional das fibras colágenas e constatou-se, sem quantificá-las, uma redução da deposição de colágeno, mostrando que a testosterona tópica é capaz de reduzir a fibrose tecidual em peles enxertadas em ratos (STERN; CHEN, *et al.*, 2004). Também, para melhor avaliar a forma e densidade das fibras colágenas, pode ser usado o Picrosirius, que é um marcador histoquímico para fibras colágenas (FLINT; PICKERING, 1984).

Em uma pesquisa em que se comparou cicatriz hipertrófica, cicatriz com quelóide e tecido de pele normal, e avaliaram-se os aspectos morfológicos e quantitativos dos componentes do sistema elástico presentes na matriz extracelular (AMADEU; BRAUNE, *et al.*, 2004), observou-se que tanto na derme superficial quanto na profunda a densidade de volume para fibrilina-1 e para elastina estava, significativamente, aumentada na pele normal - quando comparada com a cicatriz com quelóide e a cicatriz hipertrófica. Contudo, na derme profunda, a densidade de volume da elastina estava maior na pele de cicatriz com quelóide - quando comparada com a pele normal e a de cicatriz hipertrófica.

É de conhecimento de todos que a fibrilina-1 é a principal glicoproteína estrutural das microfibrilas que, por sua vez, ao se associar à tropoelastina compõe a fibra elástica, que é uma proteína presente nas fibras elásticas (KIELTY;

BALDOCK, *et al.*, 2002). Assim, um aumento destas proteínas indicam um aumento de tecido elástico, o que confere ao tecido mais capacidade de recuo ou elasticidade.

Para análise da forma e densidade das fibras elásticas, pode-se usar a resorcina fucsina de Weigert, que é um marcador histoquímico para fibras elásticas (NICOL, 1949).

Os resultados funcional e estético são de grande importância em qualquer cirurgia, especialmente na correção da hipospádia; e, sabendo que o uso prévio de testosterona pode reduzir as complicações e melhorar o aspecto final do pênis, torna-se importante o entendimento do mecanismo de ação desse hormônio sobre o tecido prepucial.

## **2. OBJETIVOS**



## 2 OBJETIVOS

2.1 Analisar e comparar os diferentes aspectos histológicos do prepúcio de crianças com hipospádia e crianças sem hipospádia submetidas a postectomia.

2.2 Analisar e comparar os diferentes aspectos histológicos em prepúcio de crianças com hipospádia, com e sem aplicação de creme de propionato de testosterona a 1% por 30 dias; avaliando os seguintes aspectos:

- A) Neoformação vascular
- B) Presença de receptores de andrógenos
- C) Distribuição de fibras colágenas
- D) Distribuição de fibras elásticas

### **3. MATERIAL E MÉTODOS**

## 3 MATERIAL E MÉTODOS

### 3.1) ASPECTOS GERAIS

O presente estudo obteve aprovação do Comitê de Ética em Pesquisa da Universidade Federal de Juiz de Fora (sob protocolo de número 1094.140.2007), segundo as normas da declaração de Helsinki. Os responsáveis pelas crianças que participaram deste estudo concordaram e assinaram o termo de consentimento livre e esclarecido - TCLE (ANEXO 1).

Os procedimentos cirúrgicos para este estudo são rotineiramente realizados no Hospital Universitário da Universidade Federal de Juiz de Fora (HUFJF), pelo serviço de Urologia Pediátrica no tratamento da hipospádia e na circuncisão, não tendo, portanto, levado a ônus para a Instituição e nem prejuízos ao paciente.

As amostras de prepúcio utilizadas foram colhidas no período de setembro de 2007 a janeiro de 2009, após as cirurgias (postectomia ou correção de hipospádia).

### 3.2) AMOSTRA

Foi realizado um estudo prospectivo randomizado, para comparar as características histológicas do prepúcio de crianças submetidas à cirurgia de correção de hipospádia que utilizaram creme de testosterona tópica no pré-operatório, e aquelas que foram submetidos ao ato cirúrgico sem o uso tópico prévio de testosterona. A seleção das crianças para os grupos 2 e 3 foi feita de forma aleatória, por sorteio, após a consulta ambulatorial e indicação da cirurgia.

A amostra foi dividida em 3 grupos:

**Grupo 1 (Controle):** Composto por 9 amostras de prepúcio. Este grupo é representado por amostras de prepúcio de pacientes submetidos à postectomia. É importante ressaltar que na fimose, a pele que recobre o pênis apenas possui componentes adicionais de fibrose e o fragmento enviado para análise não continha a região do anel fibroso. As crianças do grupo controle não tinham história de balanopostite, nem quadro infeccioso no momento da cirurgia, nem haviam sido submetidas a tratamento tópico com corticóide.

**Grupo 2 (Hipospádia sem Testosterona):** Composto por 13 amostras prepúciais sobre as quais não foi utilizado o creme de propionato de testosterona a 1%.

**Grupo 3 (Hipospádia com Testosterona):** Composto por 13 prepúcios sobre os quais foi utilizado creme de propionato de testosterona a 1%, sobre todo o pênis, duas vezes ao dia, por 30 dias, antes da correção cirúrgica da hipospádia.

### 3.3) CRITÉRIOS DE INCLUSÃO / EXCLUSÃO

O estudo foi desenvolvido apenas com meninos com idade igual ou inferior a 12 anos, a fim de se evitar qualquer interferência hormonal proveniente da puberdade. Não foi estabelecida uma idade mínima como critério de inclusão ou exclusão de pacientes. Todos eram portadores de hipospádia, sem outras anomalias associadas, ou qualquer tratamento cirúrgico prévio no pênis, a fim de se evitar interferências.

### 3.4) INSTRUMENTOS

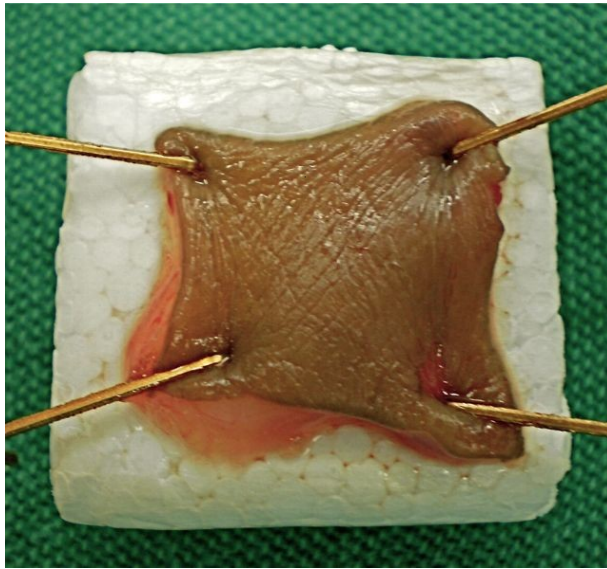
Foi desenvolvido uma ficha de coleta de dados (ANEXO 2), onde era anotados os dados de identificação da crianças, características clínicas da hipospádia e os resultados.

### 3.5) COLETA DO MATERIAL

Após a excisão do fragmento de prepúcio durante o ato operatório, este foi colocado em recipiente contendo soro fisiológico a 0,9%, e mantido até o final da cirurgia.

Terminado o procedimento, o cirurgião pegou a amostra do tecido e a estendeu sobre pequena placa de isopor, fixando suas pontas com alfinetes, porém sem tensão exagerada, para que não houvesse lesão tecidual. (Figura 3.1)

A seguir, o material foi colocado no fundo de um frasco de plástico contendo solução de formol tamponado a 10%, onde permaneceu por até 48 horas, antes da formação dos blocos de parafina.



**Figura 3.1:** Fragmento de prepúcio sobre placa de isopor

### 3.6) PREPARAÇÃO DAS LÂMINAS

#### 3.6.1) HISTOLOGIA

Os fragmentos prepuciais foram fixados em formol tamponado a 10% por até 48 horas, antes da formação dos blocos de parafina. Cortes de 4 $\mu$ m de espessura foram aplicados em lâminas silanizadas. Os cortes foram desparafenizados em xilol e reidratados em álcool. O material foi marcado com hematoxilina-eosina para avaliação histológica de rotina. A localização, forma e densidade de fibras colágenas foram avaliadas pelo Picrosírius; as formas e densidades das fibras elásticas foram avaliadas pelo Resorcina Fucsina de Weigert; e a disposição das fibras colágenas e a organização tecidual foram evidenciadas pelo Tricrômio de Masson, utilizando para tanto técnicas histoquímicas de rotina. A avaliação foi feita através de microscopia óptica com 200 vezes de aumento, avaliando sempre na região da derme tecidual. Os dados observacionais foram descritos e avaliados.

### 3.6.2) PICROSÍRUS

Foi utilizado kit EasyPath, Erviegas, EP-11-20011, (conforme a bula do fabricante). Após a desparafinização em xilol e a hidratação em álcool, obedeceu-se ao seguinte protocolo:

- a) 10 gotas do reagente de picrosírius aplicadas por 1 hora;
- b) após a lavagem e secagem das lâminas, 10 gotas de Hematoxilina de Crazzi, aplicadas por 4 minutos;
- c) após lavagem, as lâminas foram desidratadas em série de álcool ascendente até o xilol e montadas em seguida. Assim, o colágeno marcou em vermelho e o fundo em azul.

### 3.6.3) RESORCINA-FUCSINA DE WEIGERT

Foi utilizado kit EasyPath, Erviegas, EP-12-20010 - de acordo com a bula. Após a desparafinização em xilol e a hidratação em álcool, procedeu-se aos seguintes passos:

- a) aplicação de 10 gotas de Persufato;
- b) lavagem por 5 minutos;
- c) imersão em álcool a 70%;
- d) aplicação de 10 gotas de Resorcina por 50 minutos;
- e) lavagem, diferenciação e limpeza da coloração do fundo da lâmina em álcool;
- f) aplicação de 10 gotas de diferenciador álcool-ácido;
- g) após lavagem, as lâminas foram desidratadas em série de álcool ascendente até o xilol e, em seguida, montadas. Dessa forma, as fibras elásticas marcaram em magenta vermelho e o fundo em azul.

#### 3.6.4) TRICRÔMIO DE MASSON

Foi utilizado kit EasyPath, Erviagas, EP-11-20013 - conforme a bula. Após a desparafinização em xilol e hidratação em álcool, foi feito o seguinte procedimento:

- a) aplicação de 10 gotas de Hematoxilina férrica de Weigert por 10 minutos;
- b) após lavagem, foram aplicadas 10 gotas de solução alcoólica de ácido pícrico por 6 minutos;
- c) após lavagem, aplicadas 10 gotas de fucsina ponceau ácida, segundo Mallory, por 4 minutos;
- d) após lavagem, aplicaram-se 10 gotas de solução ácida de fosfomolibdica por 5 minutos;
- e) em seguida, aplicaram-se 10 gotas de azul de anilina de Masson;
- f) após lavagem, as lâminas foram desidratadas em série de álcool ascendente até o xilol e montadas em seguida. Dessa forma, os núcleos marcaram em preto; o citoplasma, ceratina, fibras musculares e acidófilos marcaram em vermelho.

#### 3.6.5) IMUNOHISTOQUÍMICA

Os fragmentos prepuciais foram fixados em solução de formol a 10% por até 48 horas. Após os procedimentos rotineiros para inclusão em parafina, foram obtidos cortes de 4µm de espessura, os quais foram capturados em lâminas silanizadas e submetidos ao procedimento imunohistoquímico pelo método estreptavidina-biotina-peroxidase - conforme descrito nas etapas a seguir:

- a) desparafinização e rehidratação dos cortes de prepúcio;
- b) recuperação antigênica em forno de micro-ondas utilizando tampão citrato 10mM, pH 6,0 por 2 ciclos de 9 minutos;
- c) bloqueio da peroxidase endógena com H<sub>2</sub>O<sub>2</sub> a 3% por 10 minutos;
- d) bloqueio de reações inespecíficas pela incubação com PBS/BSA a 2%;
- e) para receptor de andrógeno, incubação com anticorpo primário monoclonal liofilizado de rato novocastro, NCL-AR-318 na diluição de 1:100. Para o fator

- de Von Willebrand incubação com anticorpo monoclonal de rato novocastra, NCL-vWF na diluição de 1:200 por 18 horas a 4°C em câmara úmida;
- f) incubação com anticorpo secundário biotinilado cabra antirrato (BD Biosciences Pharmigen ) por 15 minutos;
  - g) incubação com o polímero estreptavidina-peroxidase por 20 minutos à temperatura ambiente;
  - h) revelação utilizando-se o substrato cromógeno diaminobenzidina (DAB) por 2 a 5 minutos;
  - i) contracoloração com hematoxilina de Harris e (10) desidratação e montagem das lâminas.

Utilizaram-se para o fator de Von Willebrand cortes de tonsila palatina como controles positivos; e para o Receptor de Andrógeno, cortes de carcinoma de próstata.

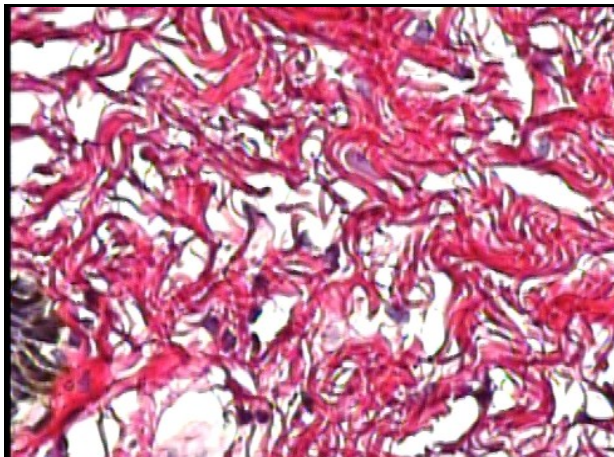
O perfil imunohistoquímico foi considerado como positivo, quando as células apresentavam coloração acastanhada estritamente nuclear para o Fator de Von Willerbrand. Para o Receptor de Andrógeno foi considerada positiva a marcação citoplasmática.

### 3.7) QUANTIFICAÇÃO

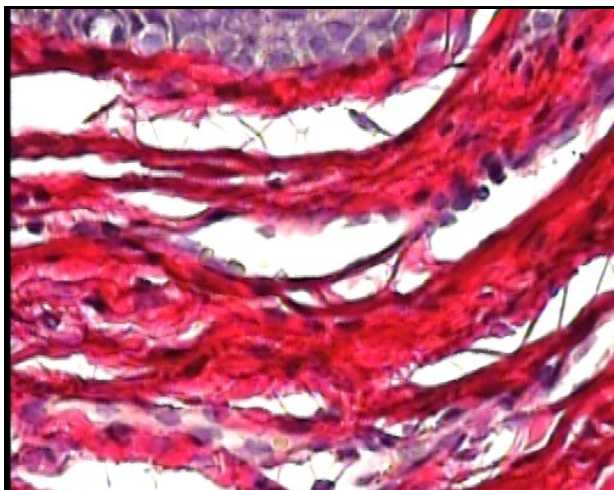
Inicialmente, foi realizada uma avaliação histológica de rotina, utilizando para isso as lâminas coradas pela hematoxilina eosina.

Através do picrosírius, foi feita uma classificação quanto ao padrão de densidade das fibras colágenas onde classificamos o padrão tecidual em cruces, sendo (+) baixa densidade; (++) moderada densidade; e (+++) grande densidade. Foram utilizadas as próprias amostras (Figura 3.2 a, b, c) para definir este critério.

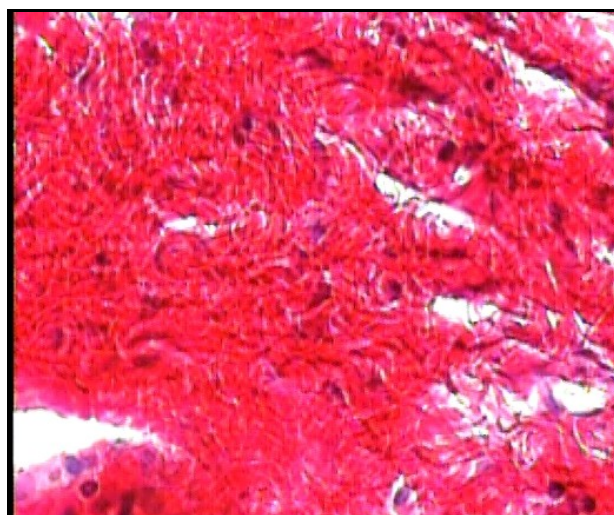




**Figura 3.2a:** Considerada de baixa densidade (+).



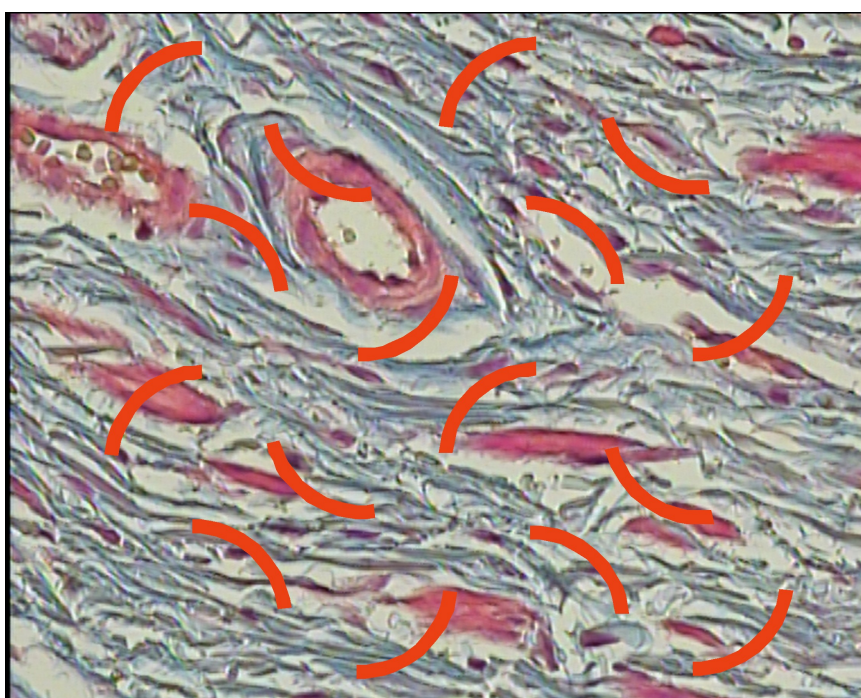
**Figura 3.2b:** Considerada de média densidade (++).



**Figura 3.2c:** Considerada de alta densidade (+++).

Através da coloração feita com o Tricrômio de Masson, foi realizada uma classificação da organização tecidual de acordo com o grau de homogeneidade, onde consideramos dois padrões: homogêneo e não homogêneo. Ainda utilizando a

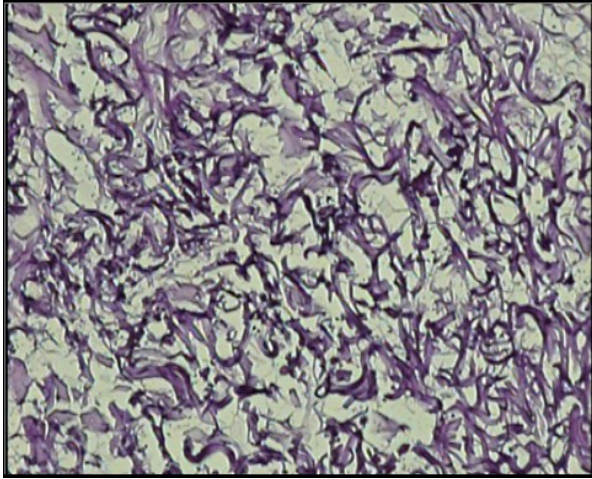
coloração feita com Tricrômio de Masson, foram quantificadas as fibras colágenas, através do sistema de arcos ciclóides. Para isso, nós utilizamos um sistema de vídeo acoplado a um microscópio (Leica DMR DMRBE® microscópio, uma vídeo-câmera Prior® e um monitor Sony Triniton). A seguir, foram fotografados três campos microscópicos, escolhidos de forma aleatória, e os arcos ciclóides foram sobrepostos às imagens, e as fibras que interceptaram os arcos foram então contadas, e desta forma, obtivemos o valor de (IL). A densidade de superfície (Sv) foi estimada através da fórmula ( $Sv = 2 \cdot IL/LT$ ), onde  $LT = 16 \cdot 7,5$  (Figura 3.3).



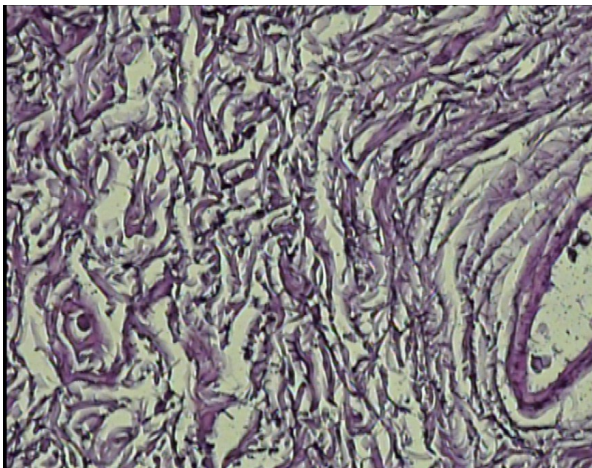
**Fi**Figura 3.3: As fibras que interceptaram os arcos foram contadas

Por meio da coloração da resorcina-fucsina de Weigert foi feita uma classificação quanto ao padrão de densidade das fibras elásticas e o padrão tecidual com o código em cruces, sendo (+) baixa densidade; (++) moderada densidade e (+++) grande densidade. Para definir este critério, foram utilizadas as próprias amostras. O padrão de distribuição das fibras elásticas foi classificado de acordo com o grau de homogeneidade, onde consideramos dois padrões, homogêneo e não homogêneo. Utilizando o mesmo sistema de vídeomicroscopia descrito

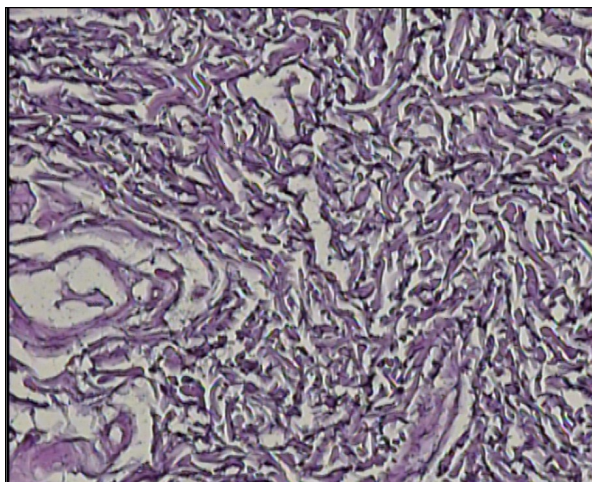
anteriormente, obtivemos a densidade de superfície ( $S_v$ ) das fibras elásticas (Figura 3.4 a, b, c).



**Figura 3.4a:** Considerada de baixa densidade (+).



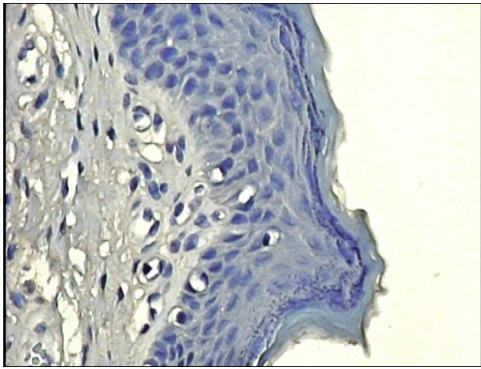
**Figura 3.4b:** Considerada de média densidade (++).



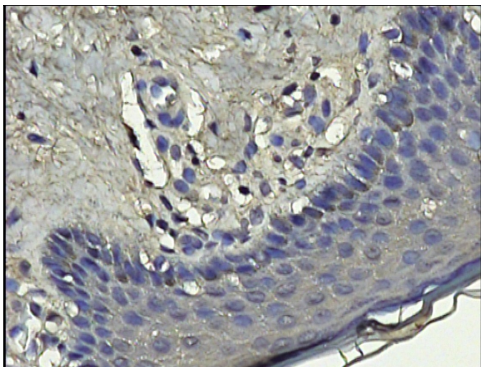
**Figura 3.4c:** Considerada de grande densidade (+++)

A imunohistoquímica feita para receptor de andrógeno foi considerada positiva quando um padrão citoplasmático distinto era observado (corando em marrom). As células positivas foram analisadas em 3 campos microscópicos de 200X de aumento, escolhidos de forma aleatória e fotografados pelo sistema de vídeomicroscopia. Optou-se pela análise descritiva da expressão de todos os marcadores, usando o critério de cruces proposto por Sannino e Shousha (1994), que leva em conta a intensidade da coloração e o número de células coradas. A intensidade de coloração foi classificada em leve, moderada e forte.

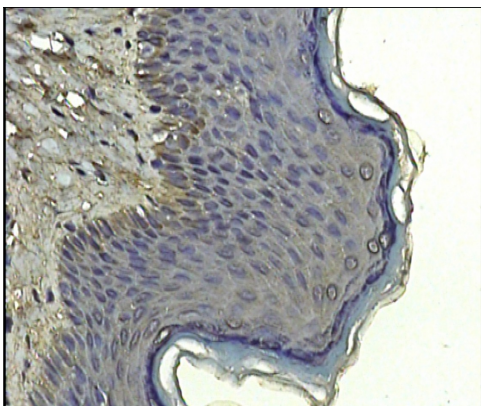
Quanto ao número de células coradas, consideraram-se negativo os casos em que não se observaram células coradas; positivo, marcando uma cruz (+) quando da presença de ocasionais células positivas; duas cruces (++) nos casos com até 1/3 coradas de moderada intensidade; três cruces (+++) naqueles com até 2/3 coradas de moderada e forte intensidade ou ainda moderada intensidade em mais que 2/3; e quatro cruces (++++) naqueles que apresentaram coloração de forte intensidade em mais de 2/3 das células. Foi feita ainda, em três campos microscópicos aleatórios, uma contagem absoluta do número total de células presentes na membrana basal do tecido epitelial e quantas destas células estavam marcadas em seu citoplasma; assim obtivemos um valor percentual das células positivas (Figura 3.5, a, b, c e d).



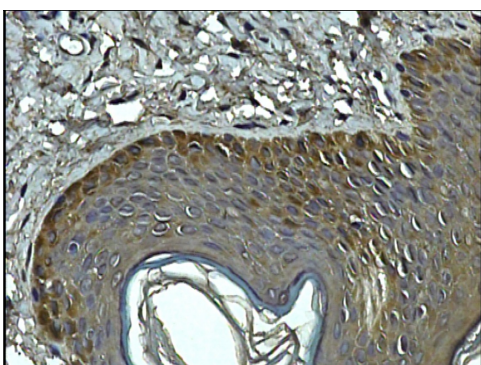
**Figura 3.5a:** Ausência de células coradas; positivo, marcando uma cruz (+).



**Figura 3.5b:** Presença de ocasionais células positivas, duas cruzes (++)



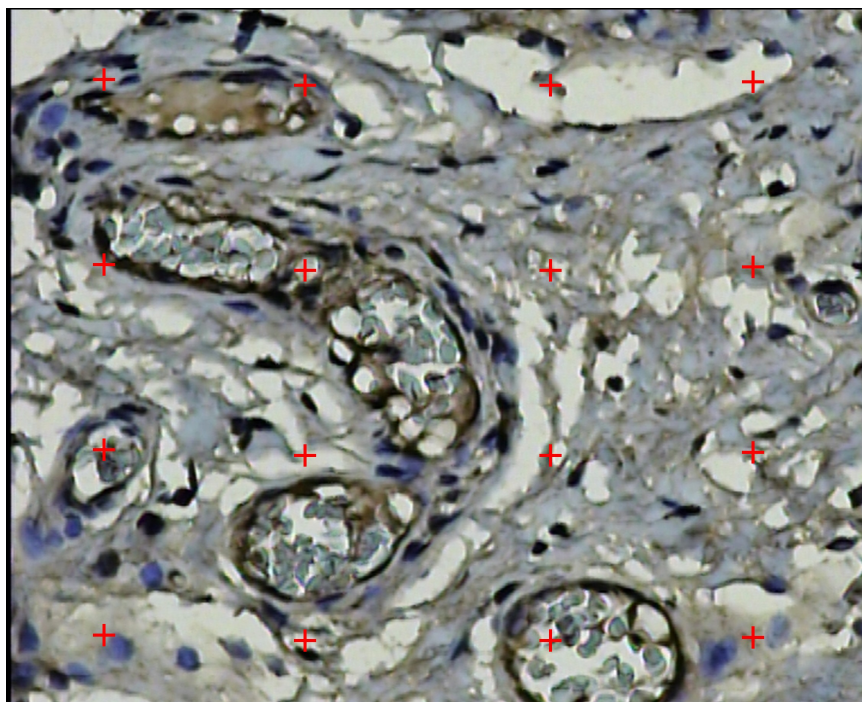
**Figura 3.5c:** Até 2/3 coradas de moderada e forte intensidade, três cruzes (+++).



**Figura 3.5d:** Coloração de forte intensidade em mais de 2/3 das células (++++).

Para a imunohistoquímica feita para fator de Von Willebrand, foi utilizado o mesmo sistema de vídeomicroscopia. De forma aleatória, foram fotografados três campos microscópicos de 200X de aumento, e, em seguida, contado o número

absoluto de vasos e obtido o valor médio. Através do sistema de arcos ciclóides sobrepostos às imagens observadas no vídeo, obtivemos a densidade de volume vascular usando a seguinte fórmula:  $VV = PP/PT$ , onde PP corresponde ao número de vasos que tocaram cada um dos 16 pontos ciclóides; e PT o número total de pontos (16) (Figura 3.6).



**FiFigura 3.6:** Foi contado o número de vasos que tocaram os pontos ciclóides.

### 3.8) ANÁLISE ESTATÍSTICA:

A pesquisa foi baseada em dois testes: um teste Qui-Quadrado para as variáveis categóricas, e o teste Anova para as variáveis métricas. Valores de p foram considerados significativos quando menores que 0,05.

## **4. RESULTADOS**

## 4 RESULTADOS

A homogeneidade entre os grupos pode ser demonstrada observando idade média e a raça das crianças operados, que não apresentou diferença entre os grupos (Tabela 4.1) e também a classificação das hipospádias nas crianças dos grupos 2 e 3 (Tabela 4.2).

**Tabela 4.1:** Idade média dos pacientes

	Grupo 1	Grupo 2	Grupo 3
N	9	13	13
Idade $\pm$ DP (meses)	75,6 $\pm$ 26,3	67,5 $\pm$ 48,1	41,3 $\pm$ 36,5
Idade (meses) (mínima e máxima)	36 - 120	04 - 144	12 - 120
Negros	0	2	1
Branços	5	5	6
Pardos	4	6	6



**Tabela 4.2:** Classificação das hipospádias em cada grupo

Hipospádia	Grupo 2	Grupo 3
Glandar	2	2
Coronal	4	5
Sub-Coronal	4	3
Médio Peniana	2	2
Posterior Peniana	1	1
Total	13	13

#### 4.1) AVALIAÇÃO DAS FIBRAS COLÁGENAS

##### 4.1.1) PICOSÍRIUS

Os resultados referentes à marcação histoquímica com picosírius, quando se avaliou o padrão de distribuição das fibras colágenas, de acordo com a densidade tecidual, classificando-as em cruces, não mostraram diferenças entre os grupos estudados ( $p= 0,905$ ) (tabela 4.3).

**Tabela 4.3:** Padrão de distribuição dos grupos em relação à avaliação do Picrosírius

		Picrosírius (Classificação cruces)			Total
		1 Cruz	2 Cruces	3 Cruces	
Grupo 1	n	1	6	2	9
	%	11,1	66,7	22,2	100,0
Grupo 2	n	2	9	2	13
	%	15,4	69,2	15,4	100,0
Grupo 3	n	2	7	4	13
	%	15,4	53,8	30,8	100,0
Total	n	5	22	8	35
	%	14,3	62,9	22,9	100,0

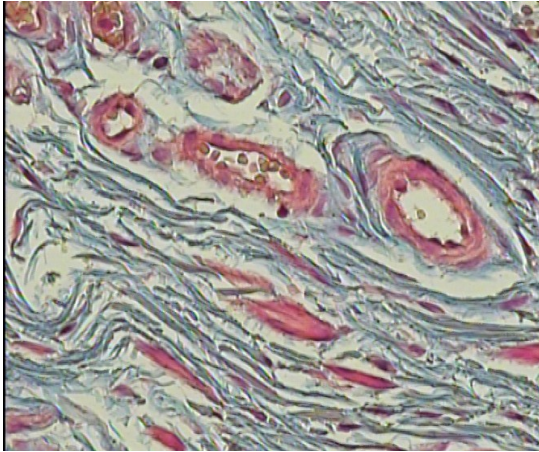
#### 4.1.2) TRICRÔMIO DE MASSON

##### a) Homogeneidade

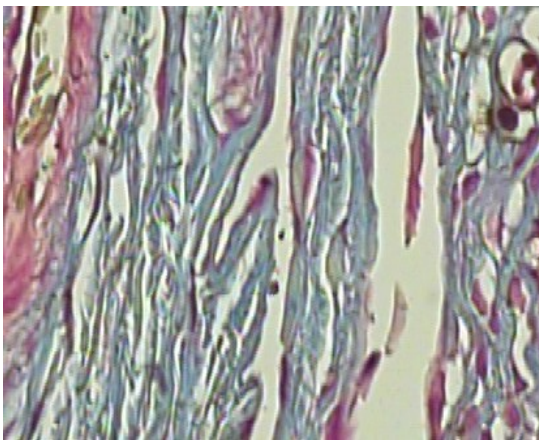
Utilizando a marcação histoquímica de tricrômio de Masson para avaliação da homogeneidade das fibras colágenas, observamos que os pacientes tratados com propionato de testosterona a 1% (Grupo 3) apresentaram, de forma significativa ( $p=0,001$ ), menos homogeneidade quando comparados com os demais grupos (Tabela 4.4 e Figura 4.1).

**Tabela 4.4:** Tricrômio de Masson (homogeneidade)

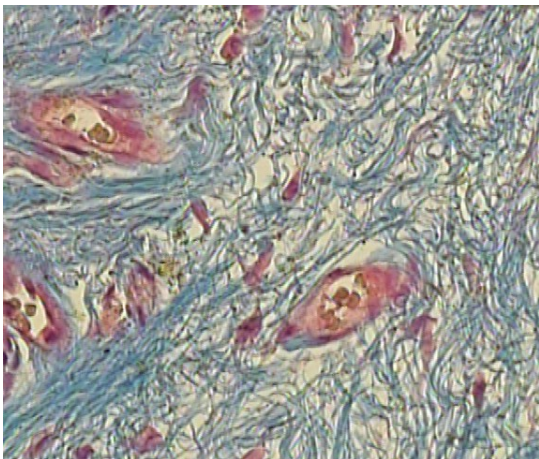
		Tricrômio Masson		Total
		Homogêneo	Não homogêneo	
Grupo 1	n	7	2	9
	%	77,8	22,2	100,0
Grupo 2	n	11	2	13
	%	84,6	15,4	100,0
Grupo 3	n	2	11	13
	%	15,4	84,6	100,0
Total		20	15	35
	%	57,1	42,9	100,0



**Grupo 1** – mostra distribuição mais homogênea do colágeno



**Grupo 2** - padrão de distribuição mais homogêneo do colágeno

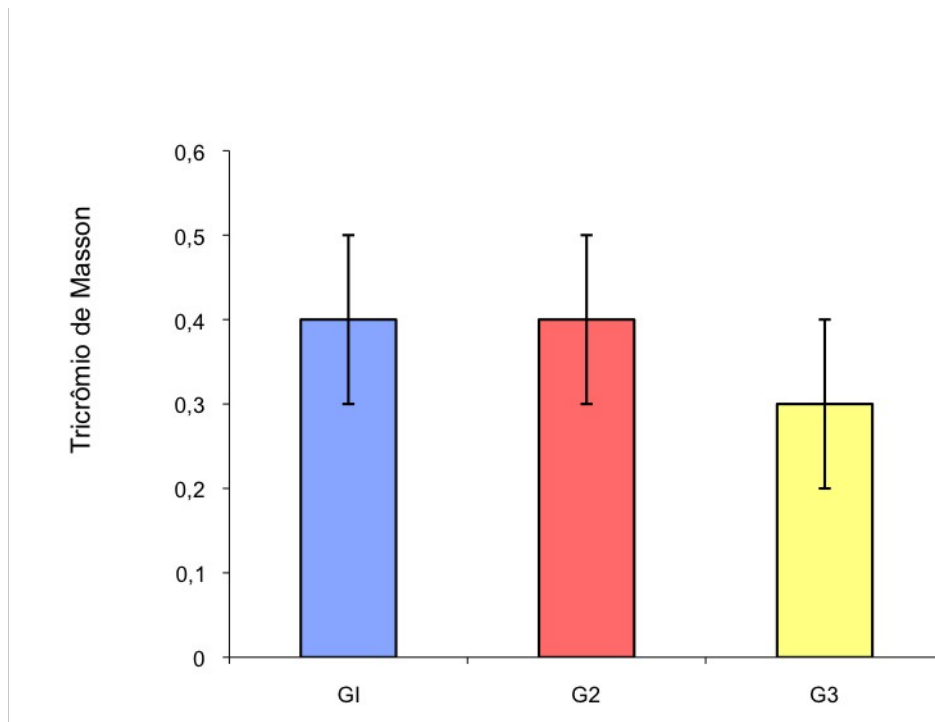


**Grupo 3** - distribuição de fibras colágenas próximas aos vasos sanguíneos: menos homogênea, indicando imaturidade na deposição de colágeno.

**FIGURA 4.1:** Marcação com o tricrômio de Masson demonstrando disposição do colágeno.

b) Densidade de superfície pelos arcos ciclóides:

Foi observado menos densidade de superfície de fibras colágenas ( $0,3 \pm 0,1$  fibras colágenas) nos pacientes do grupo 3 - quando comparados com o grupo controle ( $0,4 \pm 0,1$  fibras colágenas) ( $p < 0,001$ ) e com aqueles do grupo 2 ( $0,4 \pm 0,1$  fibras colágenas) ( $p < 0,001$ ); enquanto o grupo 1 se mostrou similar em relação ao grupo 2 ( $p = 1,0$ ) (Figura 4.2).



**Figura 4.2:** Tricrômio de Masson

#### 4.2) AVALIAÇÃO DAS FIBRAS ELÁSTICAS

##### 4.2.1) RESORCINA FUCSINA DE WEIGERT

a) Densidade das fibras

A densidade das fibras elásticas avaliada com a resorcina fucsina de Weigert e classificada em cruzes demonstrou que as crianças do grupo controle apresentaram padrão de distribuição de fibras elásticas mais denso que os demais grupos ( $p = 0,003$ ) (Tabela 4.5).

**Tabela 4.5:** Classificação por cruces, Weigert

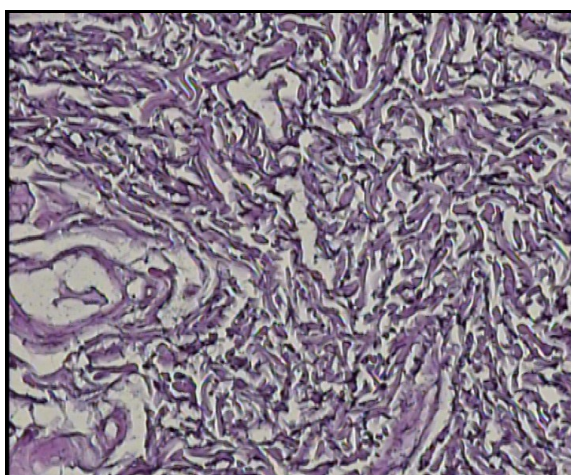
		Weigert (Classificação cruces)			Total
		1 Cruz	2 Cruzes	3 Cruzes	
Grupo 1	n	0	5	4	9
	%	0,0	55,6	44,4	100,0
Grupo 2	n	2	10	1	13
	%	15,4	76,9	7,7	100,0
Grupo 3	n	8	3	2	13
	%	61,5	23,1	15,4	100,0
Total	n	10	18	7	35
	%	28,6	51,4	20,0	100,0

b) Homogeneidade

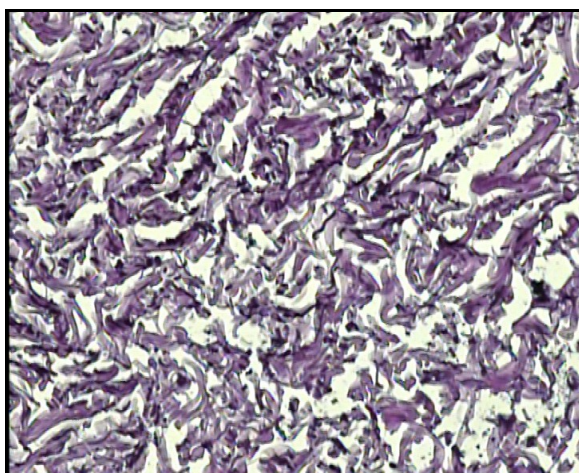
Classificando ainda as fibras elásticas quanto à homogeneidade de sua distribuição, observou-se que os pacientes do grupo controle apresentaram menor homogeneidade das fibras elásticas que os demais grupos ( $p=0,008$ ); enquanto que os prepúcios de crianças que fizeram uso de propionato de testosterona a 1% no pré-operatório apresentaram padrão mais homogêneo para as fibras elásticas ( $p=0,008$ ) (Tabela 4.6 e Figura 4.3).

**Tabela 4.6:** Padrão de homogeneidade

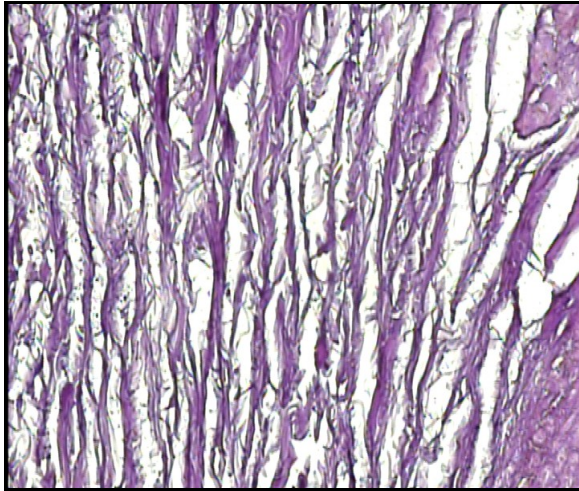
		Weigert		Total
		Homogêneo	Não homogêneo	
Grupo 1	n	1	8	9
	%	11,1	88,9	100,0
Grupo 2	n	5	8	13
	%	38,5	61,5	100,0
Grupo 3	n	10	3	13
	%	76,9	23,1	100,0
Total	n	16	19	35
	%	45,7	54,3	100,0



**Grupo 1** - padrão de distribuição de fibras elásticas mais irregular



**Grupo 2** - padrão de distribuição de fibras elásticas mais irregular



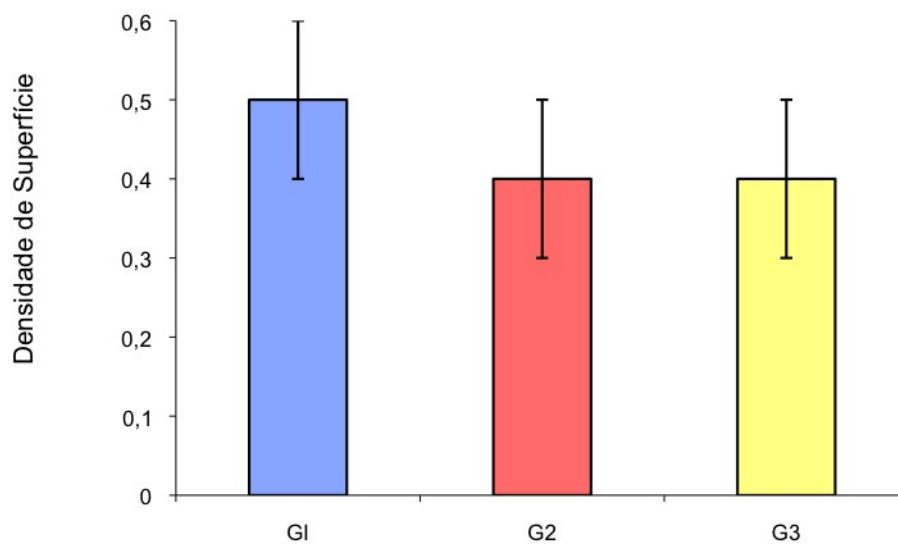
**Grupo 3** - padrão de distribuição mais homogêneo

**FIGURA 4.3:** Marcação pelo Weigert demonstrando distribuição de fibras elásticas

c) Densidade de superfície pelos arcos ciclóides:

Observamos que os pacientes do grupo 1 apresentaram maior densidade de superfície de fibras elásticas ( $0,5 \pm 0,1$  fibra elástica) que os do grupo 2 ( $0,4 \pm 0,1$  fibra elástica) ( $p=0,002$ ) e os do grupo 3 ( $0,4 \pm 0,1$  fibra elástica) ( $p<0,001$ ); enquanto os pacientes dos grupos 2 e 3 apresentaram padrão semelhante ( $p=1,0$ ) (Figura 4.4).





**Figura 4.4:** Densidade de superfície (Weigert)

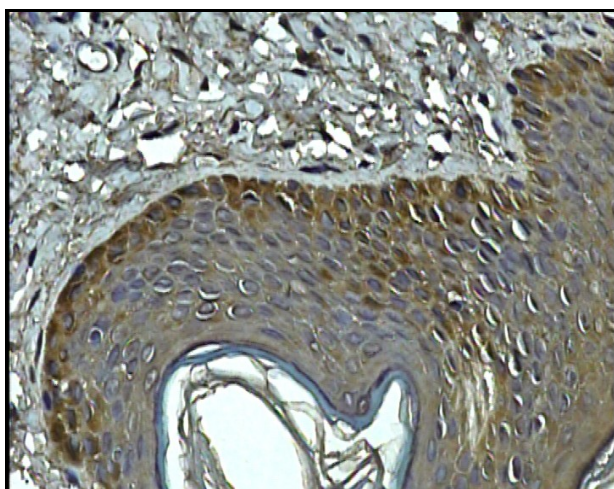
#### 4.3) MARCAÇÃO PARA RECEPTOR DE ANDRÓGENOS

##### a) Análise subjetiva

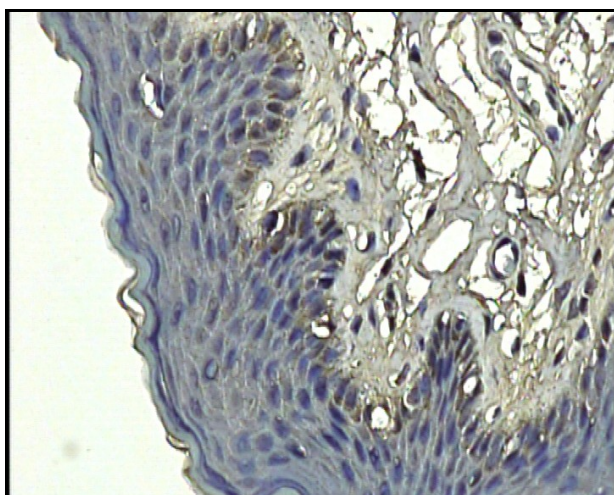
A análise imunohistoquímica para receptor de andrógeno realizada para avaliar a presença de andrógenos no tecido demonstrou que não houve diferença significativa ( $p=0,605$ ) entre os grupos avaliados. (Tabela 4.7 e Figura 4.5)

**Tabela 4.7:** Receptor de andrógeno, classificado por cruzes

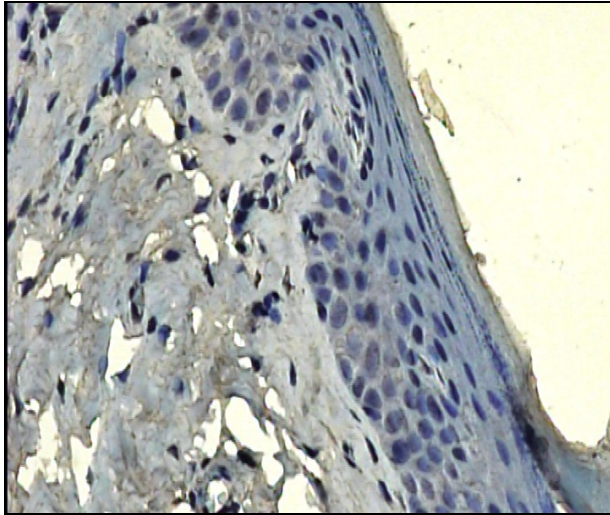
	Receptor de Andrógênio (Classificação cruzes)				Total
	1 Cruz	2 Cruzes	3 Cruzes	4 Cruzes	
Grupo 1	1	1	5	2	9
	% 11,1	11,1	55,6	22,2	100,0
Grupo 2	2	3	4	4	13
	% 15,4	23,1	30,8	30,8	100,0
Grupo 3	4	4	3	2	13
	% 30,8	30,8	23,1	15,4	100,0
Total	7	8	12	8	35
	% 20,0	22,9	34,3	22,9	100,0



**Grupo 1** - marcando mais intensamente.



**Grupo 2** - marcação citoplasmática de algumas células da lâmina basal

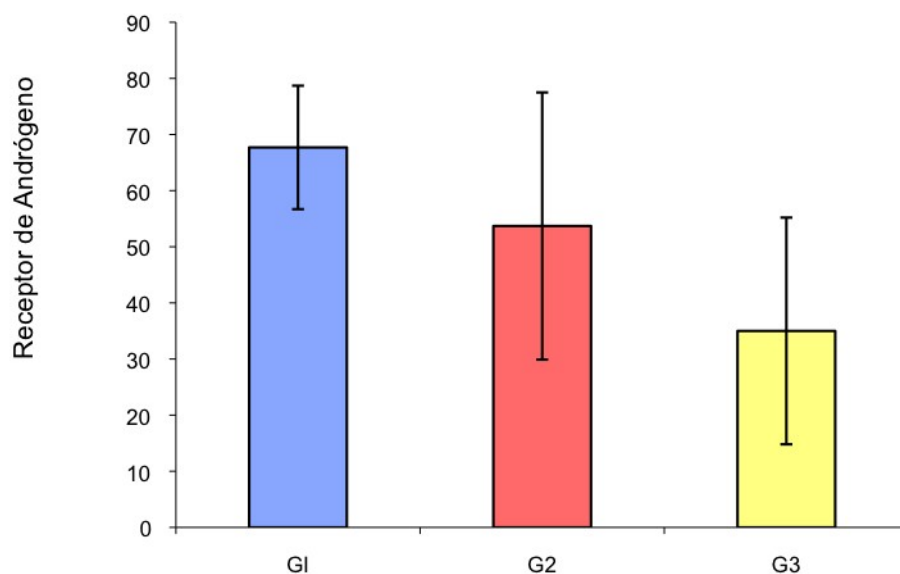


**Grupo 3** - marcando menos intensamente

**FIGURA 4.5:** Marcação feita para receptor de andrógeno

b) Análise quantitativa:

Observamos que os pacientes do grupo 1 marcaram mais intensamente para receptor de andrógeno ( $62,7 \pm 11\%$  das células) que aqueles do grupo 3 ( $35 \pm 20,2\%$  das células) ( $p=0,011$ ). Houve uma tendência à marcação mais intensa no grupo 2 ( $53,7 \pm 23,8\%$  das células) em relação ao grupo 3 ( $p=0,083$ ). Os grupos 1 e 2 se mostraram semelhantes ( $p=0,918$ ) (Figura 4.6).



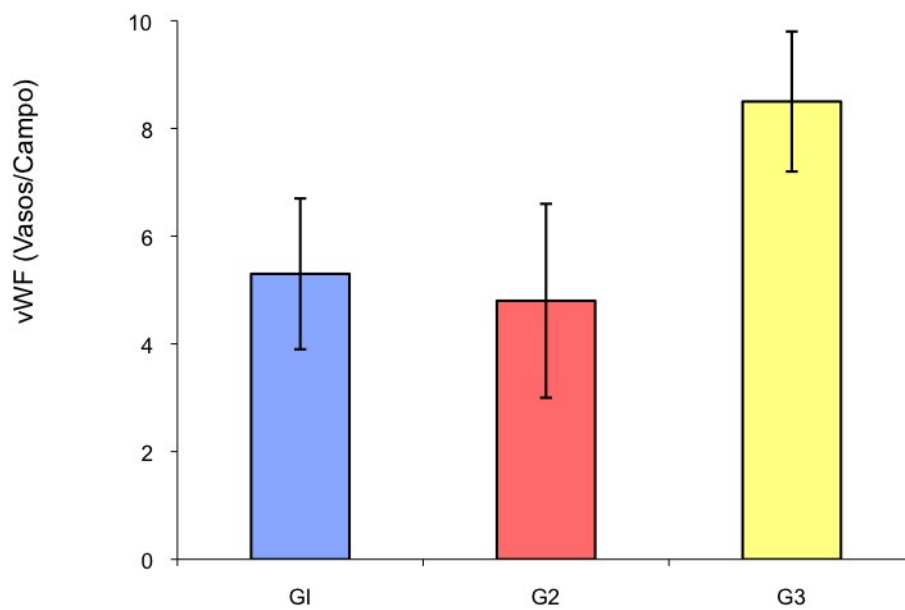
**Figura 4.6:** Receptor de andr geno, an lise quantitativa.

#### 4.4) AVALIA O DA NEOVASCULARIZA O

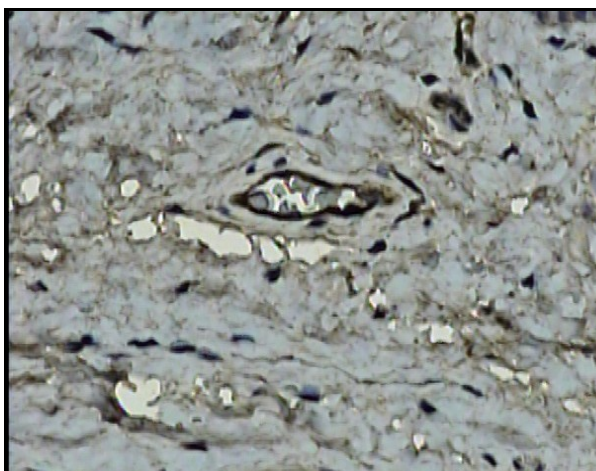
##### 4.4.1) FATOR DE VON WILLEBRAND - vVW

###### a) Fator de Von Willebrand (Vasos/Campo):

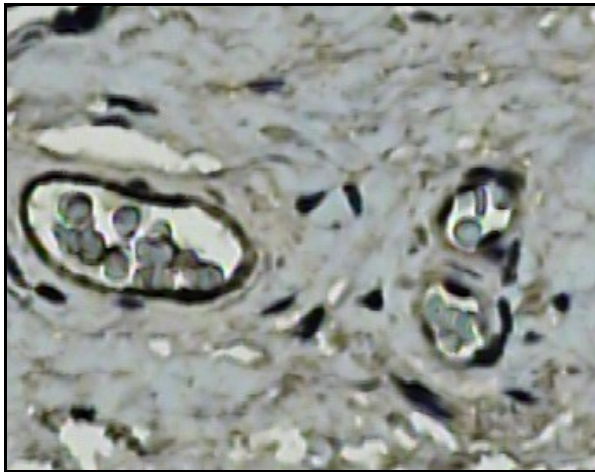
Observou-se aumento significativo do valor num rico absoluto de vasos nos prep cios do grupo 3 ( $8,5 \pm 1,3$  vasos/campo) - quando comparados com o grupo 1 ( $5,3 \pm 1,4$  vasos/campo) ( $p < 0,001$ ) e o grupo 2 ( $4,8 \pm 1,8$  vasos/campo) ( $p < 0,001$ ) (Figuras 4.7 e 4.8 a, b, c). O grupo controle e o grupo n o tratado com testosterona se mostraram semelhantes ( $p = 1,0$ )



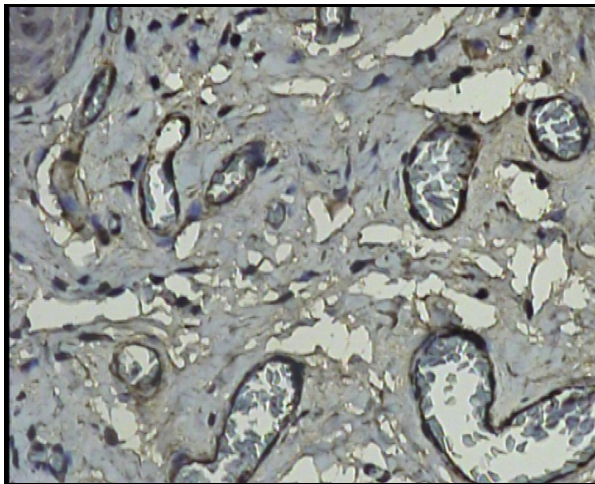
**Figura 4.7:** Fator de Von Willebrand - Vasos / Campo



**Grupo 1** – Poucos vasos por campo



**Grupo 2** – Poucos vasos por campo

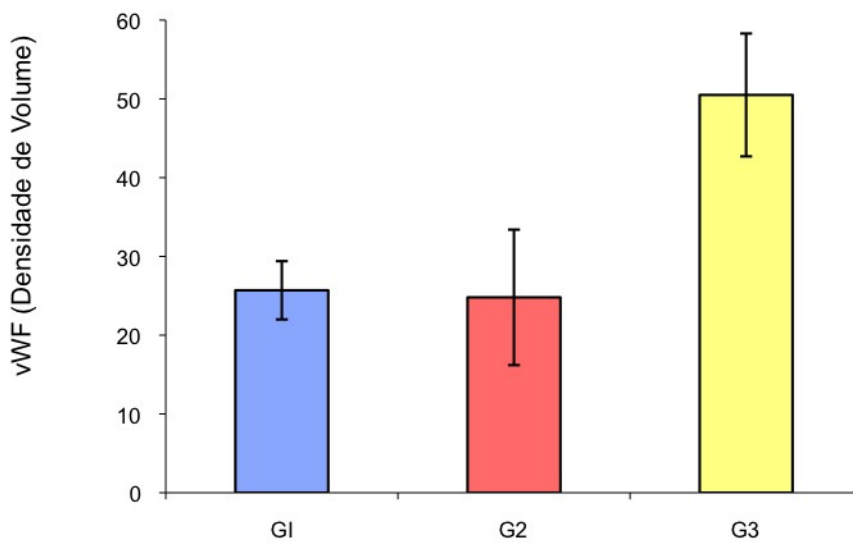


**Grupo 3** - Mais vasos por campo

**FIGURA 4.8:** Fator de Von Willebrand mostrando a distribuição vascular.

b) Fator Von Willebrand - Densidade de volume:

Além do aumento numérico, houve aumento significativo da densidade de volume dos vasos dos pacientes do grupo 3 ( $50,5\% \pm 7,8$  vasos/ponto) - quando comparados com os pacientes do grupo 1 ( $25,7\% \pm 3,7$  vasos/ponto) ( $p < 0,001$ ) e com os do grupo 2 ( $24,8\% \pm 8,6$  vasos/ponto) ( $p < 0,001$ ), (Figura 4.9).



**Figura 4.9:** Fator de Von Willebrand - densidade de volume

## **5. DISCUSSÃO**



## 5 DISCUSSÃO

A cirurgia para correção da hipospadia é uma cirurgia desafiadora para o urologista, pois exige grande habilidade operatória, experiência e conhecimento das inúmeras técnicas cirúrgicas disponíveis. Os resultados pós-operatórios dependem, além da experiência do cirurgião, de aspectos locais, como localização do meato uretral; grau de curvatura peniana; largura e qualidade da placa uretral; e, ainda da quantidade e qualidade do tecido disponível para o reparo (STERN; CHEN, *et al.*, 2004).

Os diferentes graus de fibrose desse tecido no pré-operatório pode adicionar uma dificuldade a mais nesse tipo de intervenção cirúrgica e pode provocar um resultado cirúrgico desfavorável, uma vez que uma pele ruim pode ter sua capacidade de cicatrização reduzida (STERN; CHEN, *et al.*, 2004).

O uso da testosterona no pré-operatório, por via tópica ou intramuscular, tem se mostrado importante na melhora dos resultados cirúrgicos, diminuindo o índice de complicações pós-operatórias (SAKAKIBARA; NONOMURA, *et al.*, 1991; DAVITS; VAN DEN AKER, *et al.*, 1993; LUO; LIN, *et al.*, 2003; ROTH; FRIMBERGER, *et al.*, 2008). Isso se deve, principalmente, ao crescimento em comprimento e diâmetro do pênis e ao aumento da vascularização tecidual (FRANCK-LISSBRANT; HAGASTROM, *et al.*, 1998; HUSMANN, 1999; CHALAPATHI; RAO, *et al.*, 2003; LUO; LIN, *et al.*, 2003).

Apesar do emprego da testosterona já estar consagrado na prática do urologista pediátrico, pouco tem sido feito para demonstrar os seus reais efeitos sobre o tecido prepucial.

Assim, os resultados apresentados neste estudo demonstram que a aplicação tópica da testosterona na forma de propionato de testosterona a 1%, estimulou, de fato, a angiogênese, uma vez que a densidade de volume vascular e a quantificação numérica dos vasos sanguíneos se mostraram, significativamente, aumentadas após seu uso. Pudemos, assim, demonstrar, através da análise pelo fator de Von Willebrand, que no grupo tratado com testosterona ocorre um grande estímulo da angiogênese.

A contagem dos vasos por campos poderia mostrar resultados diferentes do real, visto que tecidos com vasos mais calibrosos ou com uma matriz extracelular

extensa, até mesmo pelo aumento do próprio colágeno, poderiam apresentar uma contagem vascular numérica por campo diminuída, por isso, também foi feita a contagem usando os arcos ciclóides e obtivemos a densidade de volume vascular e, com isso, observamos um crescimento tanto do número de vasos, quanto do volume total deles, - o que confirma que realmente ocorreu uma neoformação vascular. Isso comprova as teorias descritas na literatura (FRANCK-LISSBRANT; HAGGASTROM, *et al.*, 1998) que o uso prévio de testosterona melhora a vascularização tecidual.

A melhora da vascularização tecidual é importante em uma cirurgia reparadora, onde existem inúmeras suturas, que têm que ser herméticas para impedir vazamento de urina. Além das suturas, muitas vezes é necessária a rotação de retalhos cutâneos e a aplicação de enxertos cutâneos, de mucosa oral e, em algumas situações, de outros tecidos. A mais bem vascularizada, ou seja, nutrida e oxigenada, tem melhor cicatrização (ICHIOKA; ANDO, *et al.*, 2008), permitindo uma cicatriz de melhor qualidade e com menos chances de falha ou complicações (DINAR; AGIR, *et al.*, 2008)

Estudo realizado por STERN, *et al.*(2004) no qual foi feita uma quantificação da neovascularização, também utilizando o VWF, encontrou um aumento vascular absoluto nas peles enxertadas em ratos tratados com testosterona (STERN; CHEN, *et al.*, 2004).

Os efeitos da testosterona na vascularização têm sido também demonstrados tanto em animais quanto em humanos. Franck-Lissbrant *et al.*( 1998) observaram que a testosterona é capaz de restaurar a proliferação endotelial e a vascularização sanguínea de ratos castrados, visto que a castração reduz o aporte sanguíneo prostático e eventualmente leva à morte celular endotelial. A suplementação com testosterona fez restabelecer o fluxo sanguíneo e estimulou a proliferação celular endotelial em tecido prostático (FRANCK-LISSBRANT; HAGASTROM, *et al.*,1998). A testosterona pode, ainda, aumentar, significativamente, *in vitro*, a proliferação celular endotelial em ratos (LIU; WU, *et al.*, 2002).

A avaliação da expressão do fator de crescimento endotelial vascular em próstata de ratos adultos que foram estimulados com testosterona, comparando com grupo controle, demonstrou que a injeção de testosterona foi capaz de estimular o fator de crescimento endotelial vascular no tecido prostático (SORDELLO;

BERTRAND, *et al.*, 1998), mostrando que andrógenos podem aumentar a atividade dos fatores de crescimento endotelial vascular (VEGF) em células epiteliais prostáticas (SORDELLO, BERTRAND, *et al.*, 1998).

Nesta pesquisa,, observamos um aumento da marcação pelo VWF (fator de Von Willebrand) que foi acompanhado por uma diminuição da fibrose tecidual - o que também foi observado em outras investigações, sugerindo uma estreita relação entre a vascularização e a fibrose tecidual. Dodge-Khatami *et al.* (2001) usaram a traquéia para reparar estenoses traqueais e observaram que quando se utilizava o fator de crescimento vascular endotelial (VEGF), previamente ao transplante traqueal, obtinha-se mais densidade vascular, a fibrose sub-mucosal e a presença de infiltrados inflamatórios diminuía - o que confirma nossos resultados e mostra que o aumento do aporte sanguíneo é capaz de reduzir a fibrose e o processo inflamatório (FINE; ORPHANIDES, *et al.*, 1998).

Outro estudo cujos resultados estão de acordo com os nossos é a administração de fator de crescimento endotelial vascular (VEGF) em um modelo remanescente de falência renal progressiva, que demonstrou o aumento da proliferação endotelial celular e a diminuição da deposição intersticial de colágeno (KANG; HUGHES; *et al.*, 2001). Tudo isso sugere que a hipóxia é um potente estimulador para a síntese de colágeno e que o aumento do suporte vascular pode diminuir seus efeitos, conforme encontrado na literatura (FINE; ORPHANIDES, *et al.*, 1998).

Pelo exposto, constatamos neste estudo, que, no grupo tratado com propionato de testosterona a 1% por via tópica, a deposição de colágeno encontra-se diminuída - quando comparado com os demais grupos; e que, o arranjo dessas fibras colágenas, no grupo tratado, encontra-se de forma menos densa e menos homogênea, sugerindo menor maturidade dessas fibras - o que está de acordo com recente trabalho realizado com o uso da testosterona tópica, em uma única aplicação diária, em pele transplantada em ratos (STERN; CHEN, *et al.*, 2004).

Foi observado, nessa pesquisa, que o tecido transplantado apresentou um padrão de distribuição de fibras colágenas menos homogêneo, indicando menos maturidade colágena e, portanto, menor deposição de fibras colágenas, uma vez que esta imaturidade colágena mostra que há a renovação do tecido colágeno, reduzindo assim a deposição deste - o que acarretaria na formação de tecido

fibroso, que, sem dúvida, prejudica o resultado estético cicatricial (STERN; CHEN, *et al.*, 2004; COLWELL; PHAN, *et al.*, 2005).

Cicatrizes hipertróficas e com quelóide respondem com uma excessiva deposição de colágeno e o aumento da expressão do fator de crescimento beta (TGF-beta) (COLWELL; PHAN, *et al.*, 2005). Estes autores levantaram a hipótese, de que haveria o aumento da expressão do fator de crescimento tecidual conjuntivo (CTGF) em cicatrizes hipertróficas e com quelóides, em resposta à estimulação do TGF-beta. Para tanto, fibroblastos de cicatrizes humanas hipertróficas, com quelóide e de pele normal, foram isolados em culturas e avaliados.

O resultado mostrou que fibroblastos de cicatrizes hipertróficas apresentavam tanto um aumento intrínseco da regulação do CTGF quanto uma exagerada capacidade do CTGF em responder à estimulação pelo TGF-beta, sugerindo que o bloqueio da atividade do CTGF, reduziria a deposição de colágeno e reduziria a formação patológica de cicatrizes (COWELL; PHAN, *et al.*, 2005).

As cicatrizes hipertróficas têm se apresentado como o tipo mais comum de distúrbio cicatricial. Assim, o silicone em gel torna-se a primeira terapêutica de escolha; enquanto a aplicação de esteróides na lesão é a segunda opção (KELEMEN; HEGEDUS, *et al.*, 2008).

Estudo realizado por Kelemen *et al.* (2008), utilizaram-se microscopia de luz e a eletrônica, a fim de revelar as alterações teciduais ocorridas nos dois diferentes métodos terapêuticos. Trabalharam com um grupo controle e dois grupos de 12 pacientes: um grupo foi tratado com silicone; o outro, com esteróides durante quatro meses. A microscopia de luz e a eletrônica revelaram nítidas diferenças entre as duas terapêuticas comparadas ao grupo controle: a orientação das fibras colágenas era mais variável nos pacientes tratados (quando comparados com os não tratados), isso pode indicar, segundo nossa observação, uma imaturidade colágena com menos deposição deste (STERN; CHEN, *et al.*, 2004).

As fibras elásticas também aumentaram nas cicatrizes submetidas aos dois métodos; e a vascularização mostrou-se aumentada nas cicatrizes tratadas. Logo, conclui-se que ambos os tratamentos são capazes de melhorar o resultado cicatricial, contudo, o tratamento com esteróides alcançou resultados mais rápidos, sugerindo que os dois tratamentos, embora com diferentes mecanismos de ação, obtiveram um resultado semelhante (KELEMEN; HEGEDUS, *et al.*, 2008).

Isso demonstra, mais uma vez, que o colágeno, quando menos maduro, proporciona melhores condições e resultados da cicatrização. A testosterona, como demonstrado neste estudo, assim como os esteróides e o silicone, agem sobre as fibras colágenas, tornando-as menos homogêneas (mais imaturas).

Esperávamos, contudo, encontrar mais densidade de superfície de fibras elásticas nos pacientes tratados com testosterona - quando comparados com aqueles em que não se utilizou o propionato de testosterona a 1%, uma vez que, conforme demonstrado em publicações anteriores (KIELTY; BALDOCK, *et al.*, 2002; AMADEU; BRAUNE, *et al.*, 2004), a fibra elástica tem uma função importante no resultado estético cicatricial, porém, em nossas conclusões, não observamos aumento significativo entre o grupo tratado com testosterona e o não tratado.

Em contrapartida, pudemos observar que os pacientes com prepúcio normal (grupo controle) apresentavam aumento significativo da densidade de superfície, com uma menor homogeneidade das fibras elásticas ( quando comparado com os demais grupos). Isso demonstra a pobre qualidade da pele tecidual dos pacientes hipospádicos (STERN; CHEN, *et al.*, 2004) Que, sem dúvida, é um fator que influencia negativamente nos resultados em cirurgias reparadoras de hipospadia.

Observamos que as crianças tratadas com testosterona apresentaram tendência a menos densidade e maior homogeneidade das fibras elásticas. O pequeno número de crianças pode ser a justificativa, no entanto, torna-se necessário mais estudos para esclarecer melhor as causas. Apesar de ser apenas uma tendência, isso nos faz levantar a hipótese de que mais homogeneidade das fibras elásticas poderia estar relacionada com o melhor resultado da cicatriz.

A capacidade da pele de se distender e retornar à posição original, está correlacionada à quantidade e à qualidade de fibras elásticas presentes no tecido (ROTEN; BHAT, *et al.*, 1996). Embora fibras elásticas tenham sido demonstradas em cicatrizes (AMADEU; BRAUNE, *et al.*, 2004), o tempo decorrido para o seu surgimento e seu papel no resultado estético da cicatriz, precisa ser mais bem elucidado.

Estudo avaliando o processo cicatricial de 182 pacientes, mostrou que nenhuma fibra elástica foi detectada em 116 cicatrizes com menos de três meses de evolução. Sessenta e seis cicatrizes, cuja evolução era maior que três meses, apresentaram aumento tanto das fibras elásticas, que, inicialmente, apresentavam-

se mais localizadas e finas e, posteriormente, mais difusas e espessas. Quando foi levada em consideração a idade do paciente, também houve uma considerável diferença na densidade da fibra elástica, tanto nas cicatrizes mais jovens quanto nas mais antigas, mostrando, dessa forma, que a síntese de fibras elásticas nos tecidos em cicatrização ocorre também em função do tempo decorrido do processo; e este aumento de densidade e a difusão da fibra, podem atuar melhorando o resultado estético cicatricial (ROTEN; BHAT, *et al.*, 1996).

Reafirmando esses resultados, BHAHANGOO, *et al.*, (1976), demonstraram a ausência quase total de fibras elásticas em cicatrizes com quelóide, porém, sem levar em consideração o tempo de evolução do processo cicatricial (BHANGOO; QUINLIVAN, *et al.*, 1976).

Tentando avaliar a importância da fibra elástica no resultado estético cicatricial, foi realizado um trabalho comparando tecido cicatricial atrófico e hipertrófico com tecido de pele normal (TSUJI; SAWABE, 1987), utilizando para tanto microscopia eletrônica e de luz. Embora a microscopia de luz revelasse poucas fibras marcadas pelo Weigert no tecido em cicatrização, a microscopia eletrônica revelava uma grande presença de fibras elásticas bem finas, as quais não estavam presentes na derme normal. Cicatrizes atróficas apresentavam mais fibras elásticas que as cicatrizes hipertróficas, mostrando que existe elastogênese no tecido cicatricial e que a presença de fibras elásticas reduz a hipertrofia cicatricial, melhorando o resultado estético (TSUJI; SAWABE, 1987).

Os receptores androgênicos, embora estejam presentes em quase todas as células prostáticas, (SWEAT; PACELLI, *et al.*, 1999), sua expressão tem sido utilizada no acompanhamento de neoplasias intraepiteliais prostáticas e ainda no estadiamento e acompanhamento clínico do câncer de próstata (SWEAT; PACELLI, *et al.*, 1999). Portanto, trabalha-se com esse tipo de imunohistoquímica para que se possa avaliar a presença androgênica nos tecidos.

No presente estudo, encontramos menos células marcadas para receptor de andrógeno nos pacientes tratados com testosterona, quando comparados com o grupo não tratado. Isso, talvez, tenha explicação pelo fato de que o creme tópico de testosterona possa ter ocupado os receptores androgênicos, o que demonstraria a presença efetiva do creme tópico na matriz tecidual; mas, há necessidade de ampliação da pesquisa para elucidar esta questão.

Schierle et al. (1997), ao estudar a presença de receptores de andrógeno em tecidos com quelóide e tecido de pele normal, dividiu o tecido estudado por regiões de maior ou menor atividade quelóide - de acordo com a aparência clínica -, e observou um aumento dos níveis de receptores de andrógenos nos tecidos com quelóide ativo - quando comparado com os não ativo e com o grupo controle (pele normal). Esse estudo sugere a aplicação tópica antiandrogênica como alternativa terapêutica. Contudo, o estudo não avalia a questão do uso tópico da testosterona sobre os tecidos a fim de observar se causaria aumento dos receptores de andrógeno (SCHIERLE; SCHOLZ, *et al.*, 1997).

Se o tratamento prévio com a testosterona tópica deve ser usado para o reparo da hipospadia, os efeitos da elevação sistêmica dos níveis de esteróides a partir da absorção cutânea devem ser levados em consideração. Em trabalhos realizados com animais com micropênis, foi demonstrado que a aplicação da testosterona no início da vida provoca uma diminuição significativa do tamanho do pênis (HUSMANN, 1999), entretanto, alguns estudos realizados em humanos não sustentam essas afirmações.

Sakakibara *et al.* (1991), aplicaram testosterona tópica (0,2 a 0,4g), durante três semanas em 15 crianças com hipospadia. Após 7 dias de tratamento, o nível sérico de testosterona atingiu uma média 65,6 ng/dl, sendo que em um paciente chegou a 140 ng/dl. Uma semana após completado o ciclo de três semanas, os níveis de testosterona haviam retornado ao normal em todos os pacientes (SAKAKIBARA; NONOMURA, *et al.*, 1991).

Gearhart & Jeffs (1987) usaram 2mg/kg de testosterona de forma parenteral em 44 crianças com hipospadia ou epispadia. As injeções eram aplicadas por via intramuscular de 5 a 2 semanas antes da realização do ato cirúrgico. Eles observaram um aumento dos níveis de testosterona de 26 ng/dl até 300 ng/dl, porém, estes valores retornaram ao normal (para a idade do paciente), após seis meses de tratamento. O desenvolvimento de pelos pubianos foi visto em apenas 3 dos 44 pacientes estudados e, em todos, houve reversão à normalidade. A idade óssea foi mensurada em 20 pacientes e não houve alteração alguma, comparada com a mensurada no grupo controle.

Em nosso estudo não foi avaliada a absorção da testosterona, no entanto, até o presente momento, nenhuma contraindicação para seu uso no pré-operatório

da correção de hipospadia foi detectada (HUSMANN, 1999).

Algumas críticas, entretanto, podem ser levantadas a respeito deste estudo. O uso tópico da testosterona depende da adesão da família ao tratamento, o que não foi possível controlar, uma vez que o creme de propionato de testosterona era usado em casa. Embora todas as famílias tenham relatado que seguiram as orientações corretamente, não fizemos acompanhamento dessas aplicações e, evidentemente, estamos sujeitos a erros em decorrência de aplicações feitas de forma inadequada ou em caso de falha na sequência das aplicações. Cabe ainda ressaltarmos que os pacientes que não fizeram uso do propionato de testosterona a 1%, não lhes foi dado nenhum tipo de medicação (placebo), o que, de certa forma, pode gerar algum tipo de viés.

Outra questão, que deve ser mencionada, é o fato de não termos realizado a dosagem prévia da testosterona sérica desses pacientes, (tanto daqueles que fizeram uso do propionato quanto daqueles que não o utilizaram, e até mesmo o grupo controle ou postectomizado), a fim de evitarmos possíveis interferências em nossos resultados, decorrentes de alguma disfunção hormonal sérica.



## **6. CONCLUSÕES**

## 6 CONCLUSÕES

As comparações teciduais do prepúcio de crianças submetidas à postectomia com os hipospádicos sem uso de testosterona mostram que:

- Crianças submetidas à postectomia apresentam padrão de distribuição de fibras elásticas menos homogêneo e com mais densidade de superfície que os pacientes hipospádicos;
- Não existe diferença significativa em relação à densidade e ao padrão de distribuição da fibra colágena entre os dois grupos comparados, assim como também não encontramos diferenças significativas em relação à intensidade de marcação para receptores de andrógenos e à quantificação numérica absoluta e volumétrica vascular.

Comparações dos prepúcios de crianças com hipospádias tratados com creme de propionato de testosterona a 1% e os não tratados, observamos que:

- O uso tópico de propionato de testosterona a 1% foi capaz de provocar neovascularização mostrando aumento vascular tanto em valor absoluto quanto em densidade de volume;
- Crianças tratados com testosterona não mostraram maior quantidade de células marcadas para receptor de andrógeno que o grupo não tratado; porém mostrou marcação significativamente menor que daquelas submetidas à postectomia.
- Crianças tratadas com testosterona apresentaram padrão de distribuição de fibras colágenas menos homogêneo e com menor densidade de superfície que aquela observada nas crianças não tratadas;
- O grupo tratado apresenta padrão mais homogêneo das fibras elásticas, porém não foram observadas diferenças entre os grupos com relação à distribuição e densidade de superfície dessas fibras.

## **7. REFERÊNCIAS**

## 7 REFERÊNCIAS

- AMADEU, T. P.; A. S. BRAUNE, *et al.* Fibrillin-1 and elastin are differentially expressed in hypertrophic scars and keloids. **Wound Repair Regen**, v. 12, n. 2, p.169-74, Mar/Apr, 2004.
- BASKIN, L. S.; M. B. EBBERS. Hypospadias: anatomy, etiology, and technique. **J Pediatr Surg**, v. 41, n. 3, p. 463-72, Mar, 2006.
- BASKIN, L. S.; A. EROL, *et al.* Urethral seam formation and hypospadias. **Cell Tissue Res**, v. 305, n. 3, p. 379-87, Sept, 2001.
- BASKIN, L. S.; K. HIMES, *et al.* Hypospadias and endocrine disruption: is there a connection? **Environ Health Perspect**, v. 109, n.11 p.1175-83, Nov, 2001.
- BHANGOO, K. S.; J. K. QUINLIVAN, *et al.* Elastin fibers in scar tissue. **Plast Reconstr Surg**, v. 57, n. 3, p. 308-13, Mar, 1976.
- CHALAPATHI, G.; K. L. RAO, *et al.* Testosterone therapy in microphallic hypospadias: topical or parenteral? **J Pediatr Surg**, v. 38, n. 2, p. 221-3, Feb, 2003.
- COLWELL, A. S.; T. T. PHAN, *et al.* Hypertrophic scar fibroblasts have increased connective tissue growth factor expression after transforming growth factor-beta stimulation. **Plast Reconstr Surg**, v. 116, n. 5, p. 1387-90, Oct, 2005.
- DAVITS, R. J.; E. S. VAN DEN AKER, *et al.* Effect of parenteral testosterone therapy on penile development in boys with hypospadias. **Br J Urol**, v. 71, n. 5, p.593-5, May, 1993.
- DINAR, S.; H. AGIR, *et al.* Effects of hyperbaric oxygen therapy on fibrovascular ingrowth. **Burns**, v. 34, n. 4, p. 467-73, June, 2008.
- FINE, L. G.; C. ORPHANIDES, *et al.* Progressive renal disease: the chronic hypoxia hypothesis. **Kidney Int Suppl**, v. 65, p. S74-8, Apr, 1998.
- FISCH, M.; J. THUROFF. Hypospadias. **Curr Opin Urol**, v. 8, n. 3, p. 211-4, May, 1998.
- FLINT, F. O.; K. PICKERING. Demonstration of collagen in meat products by an improved micro-Sirius red polarisation method. **Analyst**, v. 109, n. 11, p.1505-6, Nov, 1984.
- FOWLER-KERRY, S.; J. R. LANDER. Management of injection pain in children. **Pain**, v. 30, n. 2, p. 169-75, Aug, 1987.
- FRANCK-LISSBRANT, I.; S. HAGGSTROM, *et al.* Testosterone stimulates angiogenesis and vascular regrowth in the ventral prostate in castrated adult rats. **Endocrinology**, v. 139, n. 2, p. 451-6, Feb, 1998.
- FREDELL, L.; I. KOCKUM, *et al.* Heredity of hypospadias and the significance of low birth

weight. **J Urol**, v.167, n.3, p.1423-7, Mar, 2002.

GABRICH, P. N.; J. S. VASCONCELOS, *et al.* Penile anthropometry in Brazilian children and adolescents. **J Pediatr Rio de Janeiro**, v. 83, n. 5, p. 441-6, Sept./Oct, 2007.

GEARHART, J. P.; R. D. JEFFS. The use of parenteral testosterone therapy in genital reconstructive surgery. **J Urol**, v. 138, n. 4, p.1077-8, Oct, 1987.

HUSMAN, D. A. Microphallic hypospadias: the use of human chorionic gonadotropin and testosterone before surgical repair. **J Urol**, v. 162, n. 4, p. 1440-1, Oct, 1999.

ICHIOKA, S. T. ANDO, *et al.* Oxygen consumption of keloids and hypertrophic scars. **Ann Plast Surg**, v. 60, n. 2, p.194-7, Feb, 2008.

KANG, D. H.; J. HUGHES, *et al.* Impaired angiogenesis in the remnant kidney model: II. Vascular endothelial growth factor administration reduces renal fibrosis and stabilizes renal function. **J Am Soc Nephrol**, v. 12, n. 7, p. 1448-57, July, 2001.

KELEMEN, O.; G. HEGEDUS, *et al.* Morphological analysis of the connective tissue reaction in linear hypertrophic scars treated with intralesional steroid or silicone-gel sheeting. A light and electron microscopic study. **Acta Biol Hung**, v. 59, n. 2, p. 129-45, June, 2008.

KIELTY, C. M.; C. BALDOCK, *et al.* Fibrillin: from microfibril assembly to biomechanical function. **Philos Trans R Soc Lond B Biol Sci**, v. 357, n. 1418, p. 207-17, Feb, 2002.

KURZROCK, E. A.; E. KARPMAN. Hypospadias: pathophysiology and etiologic theories. **Pediatr Endocrinol rev**, v. 1, n. 3, p. 288-95, Mar, 2004.

LIU, J.; S. WU, *et al.* Effects of sex hormones and their balance on the proliferation of rat vascular endothelial cells. **Horm Res**, v. 58, n. 1, p. 16-20, 2002.

LOWRY, R. B.; N. Y. TTHUNEM, *et al.* Congenital anomalies in American Indians of British Columbia. **Genet Epidemiol**, v. 3, n. 6, p. 455-67, 1986.

LUND, L.; M. C. ENGEBJERG, *et al.* Prevalence of Hypospadias in Danish Boys: A Longitudinal Study, 1977-2005. **Eur Urol**, 13 Jan, 2009.

LUO, C. C.; J. N. LIN, *et al.* Use of parenteral testosterone prior to hypospadias surgery. **Pediatr Surg Int**, v. 19, n. 1-2, Apr, 2003.

MONFORT, G. ; C. LUCAS. Dehydrotestosterone penile stimulation in hypospadias surgery. **Eur Urol**, v. 8, n. 4, p. 201-3, 1982.

MOURIQUAND, P. D.; P. Y. MURE. Current concepts in hypospadiology. **BJU Int**, v. 93, suppl 3, p. 26-34, May, 2004.

MUREAU, M. A.; F. M. SLIIPER, *et al.* Psychosexual adjustment of men who underwent hypospadias repair: a norm-related study. **J Urol**, v. 154, n. 4, p.1351-5, Oct, 1995.

NICOL, J. A. The Weigert-Pal method for paraffin-embedded material; bulk staining and staining of paraffin sections. **Can J Res**, v. 27, n. 1, p. 1-3, Feb, 1949.

POHL, H. G.; G. F. JOYCE, *et al.* Cryptorchidism and hypospadias. **J Urol**, v. 177, n. 5, p.1646-51, May, 2007.

RADOJICIC, Z. I.; S. V. PEROVIC, Classification of prepuce in hypospadias according to morphological abnormalities and their impact on hypospadias repair. **J Urol**, v.172, n.1, p.301-4, July, 2004.

ROTEN, S. V.; S. BHAT, *et al.* Elastic fibers in scar tissue. **J Cutan Pathol**, v.23, n.1, p.37-42, Feb, 1996.

ROTH, C. C.; D. FRIMBERGER, *et al.* Re: The efficacy of dihydrotestosterone transdermal gel before primary hypospadias surgery: a prospective, controlled, randomized study. **J Urol**, v. 180, n. 2, p. 786, author reply, 786-7, Aug, 2008.

SAKAKIBARA, N.; K. NONOURA, *et al.* Use of testosterone ointment before hypospadias repair. **Urol Int**, v. 47, n. 1, p. 40-3, 1991.

SANNINO, P.; S. SHOUSHA, Demonstration of oestrogen receptors in paraffin wax sections of breast carcinoma using the monoclonal antibody 1D5 and microwave oven processing. **J Clin Pathol**, v. 47, n. 1, p. 90-2, Jan, 1994.

SCARPA, M.; M. CASTAGNETTI, *et al.* Is objective assessment of cosmetic results after distal hypospadias repair superior to subjective assessment? **J Pediatr Urol**, v. 5, n. 2, p. 110-3, Apr, 2009.

SCHIERLE, H. P.; D. SCHOLZ, *et al.* Elevated levels of testosterone receptors in keloid tissue: an experimental investigation. **Plast Reconstr Surg**, v. 100, n. 2, p. 390-5, Aug, 1997.

SORDELLO, S.; N. BERTRAND, *et al.* Vascular endothelial growth factor is up-regulated in vitro and in vivo by androgens. **Biochem Biophys Res Commun**, v. 251, n.1, p. 287- 90, Oct, 1998.

STERN, J. M.; J. CHEN, *et al.* Testosterone treatment of human foreskin in a novel transplant model. **Urology**, v. 63, n. 5, p. 999-1003, May, 2004.

STOKOWSKI, L. A. Hypospadias in the neonate. **Adv Neonatal Care**, v. 4, n. 4, p. 206-15, Aug, 2004.

SWEAT, S. D.; A. PACELLI, *et al.* Androgen receptor expression in prostatic intraepithelial neoplasia and cancer. **J Urol**, v. 161, n. 4, p. 1229-32, Apr, 1999.

Timing of elective surgery on the genitalia of male children with particular reference to the risks, benefits, and psychological effects of surgery and anesthesia. American Academy of Pediatrics. **Pediatrics**, v. 97, n. 4, p. 590-4, Apr, 1996.

TOPPARI, J. Environmental endocrine disrupters. **Sex Dev**, v. 2, n. 4-5, p. 260-7, 2008.

TOPPARI, J.; H. VIRTANEN, *et al.* Environmental effects on hormonal regulation of testicular descent. **J Steroid Biochem Mol Biol**, v. 102, n. 1-5, p. 184-6, Dec, 2006.

TSUJI, T.; M. SAWABE, Elastic fibers in scar tissue: scanning and transmission electron microscopic studies. **J Cutan Pathol**, v. 14, n. 2 p. 106-13, Apr, 1987.

UTSCH, B.; N. ALBERS, *et al.* Genetic and molecular aspects of hypospadias. **Eur J Pediatr Surg**, v. 14, n. 5, p. 297-302, Oct, 2004.

ZANETTA, L.; S. G. MARCUS, *et al.* Expression of Von Willebrand factor, an endothelial cell marker, is up-regulated by angiogenesis factors: a potential method for objective assessment of tumor angiogenesis. **Int J Cancer**, v. 85, n. 2, p. 281-8, Jan, 2000.

## **8. ANEXOS**



COMITÊ DE ÉTICA EM PESQUISA – CEP/UFJF - PRO-REITORIA DE PESQUISA  
CIDADE UNIVERSITARIA, 36036-900 - JUIZ DE FORA - MG – BRASIL.

*Serviço de Urologia*

*Pesquisador Responsável: Prof. Dr. José Murillo Bastos Netto*

*Endereço: Hospital Universitário/Centro de Atenção à Saúde da Universidade Federal de Juiz de Fora – UFJF TEL:  
(32)4009-5199*

**TERMO DE CONSENTIMENTO LIVRE E ESCLARECIDO**

O (a) menor sob sua responsabilidade está sendo convidado, como voluntário, a participar da pesquisa: “Emprego prévio de testosterona à cirurgia para correção de hipospádia: Influências na vascularização”, que tem como objetivo verificar as ações decorrentes do uso ou não de testosterona no pré-operatório da cirurgia de correção de hipospádia, a partir de amostras da pele que recobre o pênis, obtidas durante a cirurgia. Os fragmentos da pele a serem usados no estudo são jogados fora rotineiramente, ao final da cirurgia, não acarretando, portanto, danos ou prejuízos ao paciente. O uso do creme de testosterona no preparo para cirurgia de hipospádia é uma prática já estabelecida e de uso rotineiro em todo mundo. Os efeitos colaterais observados quando se usa o creme de testosterona é o aumento do pênis (efeito desejado e objetivo do uso do creme de testosterona) e o aparecimento de mínima quantidade de pelos próximo ao pênis, que desaparecem algum tempo após o uso.

Para participar deste estudo o (a) senhor(a) e o menor sob sua responsabilidade não terão nenhum custo, nem receberão qualquer vantagem financeira. O (a) senhor (a) será esclarecido sobre o estudo em qualquer aspecto que desejar e estará livre para participar ou recusar-se a participar. Poderá retirar seu consentimento ou interromper a participação a qualquer momento. A sua participação, bem como a do menor sob sua responsabilidade, são voluntárias e a recusa em participar não acarretará qualquer penalidade ou modificação na forma como são atendidos pelo pesquisador.

O pesquisador irá tratar a sua identidade e a da criança, pelo qual é responsável, com padrões profissionais de sigilo. Os resultados de pesquisa estarão a sua disposição, quando finalizada. Seu nome, o nome do menor pelo qual é responsável, ou qualquer material que indique a participação do (a) senhor (a) não será liberado sem a sua permissão. O (a) senhor (a) e o menor sob sua responsabilidade não serão identificados em nenhuma publicação que possa resultar deste estudo.

Este termo de consentimento encontra-se impresso em duas vias sendo que uma cópia será arquivada pelo pesquisador responsável; e a outra será fornecida ao senhor (a). Não estão previstos riscos, e, se houver, serão ressarcidos pelo pesquisador responsável.

Eu \_\_\_\_\_, portador do documento de identidade \_\_\_\_\_, responsável pelo menor \_\_\_\_\_ fui informado (a) sobre os objetivos do estudo pesquisa: “Emprego prévio de testosterona à cirurgia para correção de hipospádia: influência na vascularização”, de maneira clara e detalhada e esclareci minhas dúvidas. Sei que a qualquer momento poderei solicitar novas informações e modificar minha decisão de participar do estudo, se assim o desejar.

Declaro que concordo em participar deste estudo, assim como permito a participação do menor sob minha responsabilidade. Recebi uma cópia deste termo de consentimento livre e esclarecido e me foi dada a oportunidade de ler e esclarecer as minhas dúvidas.

Juiz de Fora, \_\_\_\_ de \_\_\_\_\_ de 200 \_\_\_\_.

\_\_\_\_\_  
Assinatura do Responsável pelo Participante

\_\_\_\_\_  
Assinatura do Pesquisador

\_\_\_\_\_  
Testemunha

\_\_\_\_\_  
Testemunha

Em caso de dúvidas com respeito aos aspectos éticos deste estudo, você poderá consultar o:

CEP – Comitê de Ética em Pesquisa/UFJF – Campus Universitário da UFJF – Pró-Reitoria de Pesquisa

CEP: 36096-900 – Fone (32) 3220-3788

## ANEXO 2

Universidade Federal de Juiz de Fora  
Hospital Universitário UFJF  
Departamento de Cirurgia - Setor de Urologia Pediátrica - Disciplina de Urologia

### “ASPÉCTOS MORFOLÓGICOS DO PREPÚCIO DE CRIANÇAS PORTADORAS DE HIPOSPÁDIA COM E SEM O USO DE CREME DE TESTOSTERONA A 1%”

#### **Identificação:**

Nome da criança: \_\_\_\_\_  
Endereço: \_\_\_\_\_  
Cidade: \_\_\_\_\_ Telefone: \_\_\_\_\_  
Nome do pai: \_\_\_\_\_  
Nome da mãe: \_\_\_\_\_  
Data de Nascimento: \_\_\_\_/\_\_\_\_/\_\_\_\_ Idade: \_\_\_\_\_ meses  
Etnia: ( ) Branco ( ) Negro ( ) Pardo ( ) Amarelo

#### **Dados da Genitália:**

##### 1) Classificação da Hipospádia:

- Anterior: ( ) Glandar ( ) Coronal ( ) Subcoronal
- Médio Peniana ( )
- Posterior: ( ) Peniana ( ) Penoscrotal ( ) Escrotal ( ) Perineal

#### **Dados da análise Histopatológica:**

**Picrosírius (classificação por cruces):**

**Tricrômio Masson (homogêneo / não homogêneo):**

**Tricrômio Masson (densidade de superfície):**

**Weigert (classificação por cruces):**

**Weigert (homogêneo / não homogêneo):**

**Weigert (densidade de superfície):**

**Receptor de andrógeno (classificação por cruces):**

**Receptor de andrógeno (classificação por total de células):**

**Fator de Von Willebrand (vasos / campo):**

**Fator de Von Willebrand (vasos / ponto):**

### ANEXO 3

						PICRO SIRIUS	TRICRÔMIO MASSON	TRICRÔMIO MASSON
GRUPO	PAC.	NOME	IDADE	RAÇA	CLASSIFICAÇÃO	CRUZES	HOMO / NÃO HOMO	DENSIDADE DE SUPERFÍCIE
1	CO1	C. R. S.	68	B	Postectomia	2	0	0,41
1	CO2	A. C. P. D.	84	B	Postectomia	1	0	0,43
1	CO3	G.D. A.	72	P	Postectomia	0	0	0,33
1	CO4	H. C. R. S.	120	B	Postectomia	1	0	0,37
1	CO5	R. C. P.	108	P	Postectomia	2	0	0,45
1	CO6	M. R. C.	72	P	Postectomia	1	1	0,43
1	CO7	F. D. A.	36	B	Postectomia	1	1	0,36
1	CO8	L. F. C.	48	B	Postectomia	1	0	0,29
1	CO9	C. D. A.	72	P	Postectomia	1	0	0,38
2	P1	L. C.P.P.	4	N	Médio peniana	1	0	0,33
2	P2	M. O.P.	144	P	Glandar	0	1	0,57
2	P3	G. C.C. D.	12	B	Médio peniana	1	0	0,4
2	P4	C. S.	120	B	Sub-coronal	1	0	0,27
2	P5	C. A. E.	69	P	Posterior peniana	1	0	0,41
2	P9	G. C.P.	69	B	Coronal	1	0	0,47
2	P10	B. C. M.	16	B	Sub-coronal	2	0	0,42
2	P11	C. A. P. S. G.	120	P	Sub-coronal	1	1	0,33
2	P14	H. S. E.	98	P	Coronal	1	0	0,38
2	P15	L. F. D. P.	37	P	Coronal	1	0	0,39
2	P17	H. C. S.	68	N	Glandar	2	0	0,43
2	P25	F. A. S.	12	B	Coronal	0	0	0,39
2	P26	M. M. O. J.	108	P	Sub-coronal	1	0	0,38
3	P6	R. S. R.	20	P	Sub-coronal	1	1	0,18
3	P7	C. L. S. S.	17	P	Médio peniana	2	1	0,17
3	P8	G. C. V.	44	B	Coronal	0	1	0,18
3	P12	J. I. S. P.	72	B	Glandar	1	0	0,18
3	P13	C. M. B.	120	B	Sub-coronal	2	1	0,25
3	P16	J. P. G. V.	111	P	Glandar	1	1	0,34
3	P18	M. O. M.	24	B	Coronal	2	1	0,27
3	P19	G. G. F.	31	P	Médio peniana	1	1	0,3
3	P20	G. F. V.	24	B	Posterior peniana	0	1	0,22
3	P21	W. L. O. P.	12	P	Coronal	1	0	0,38
3	P22	P. M. G.	16	N	Sub-coronal	2	1	0,33
3	P23	K. O. R.	16	P	Coronal	1	1	0,26
3	P24	V. G. O.	30	B	Coronal	1	1	0,27

			WEIGERT	WEIGERT	WEIGERT	RECEPTOR DE ANDRÓGENO
GRUPO	PAC.	NOME	CRUZES	HOMOGENIO / NÃO HOMOGENIO	DENSIDADE DE SUPERFICIE	CRUZES
1	CO1	C. R. S.	2	1	0,45	2
1	CO2	A. C. P. D.	2	1	0,58	0
1	CO3	G. D. A.	1	1	0,67	2
1	CO4	H. C. R. S.	2	1	0,62	1
1	CO5	R. C. P.	1	1	0,47	3
1	CO6	M. R. C.	1	1	0,43	3
1	CO7	F. D. A.	2	1	0,55	2
1	CO8	L. F. C.	1	0	0,57	2
1	CO9	C. D. A.	1	1	0,45	2
2	P1	L. C. P. P.	1	0	0,50	1
2	P2	M. O. P.	0	1	0,43	1
2	P3	G. C. C. D.	1	1	0,60	0
2	P4	C. S.	1	0	0,43	3
2	P5	C. A. E.	1	0	0,42	3
2	P9	G. C. P.	0	1	0,30	3
2	P10	B. C. M.	1	1	0,37	2
2	P11	C. A. P. S. G.	1	1	0,32	2
2	P14	H. S. E.	2	0	0,23	3
2	P15	L. F. D. P.	1	1	0,25	2
2	P17	H. C. S.	1	1	0,33	1
2	P25	F. A. S.	1	0	0,35	0
2	P26	M. M. O. J.	1	1	0,37	2
3	P6	R. S. R.	0	1	0,37	2
3	P7	C. L. S. S.	1	0	0,37	1
3	P8	G. C. V.	0	1	0,22	0
3	P12	J. I. S. P.	2	0	0,32	1
3	P13	C. M. B.	0	0	0,30	1
3	P16	J. P. G. V.	1	0	0,23	3
3	P18	M. O. M.	0	0	0,45	0
3	P19	G. G. F.	0	0	0,42	2
3	P20	G. F. V.	0	0	0,33	1
3	P21	W. L. O. P.	1	0	0,30	3
3	P22	P. M. G.	0	0	0,38	0
3	P23	K. O. R.	0	1	0,48	2
3	P24	V. G. O.	2	0	0,50	0

			RECEPTOR DE ANDRÓGENO	FATOR V W	FATOR V W
GRUPO	PAC.	NOME	TOTAL DE CÉLULAS	VASOS/CAMPO	VASOS/PONTO S
1	CO1	C. R. S.	67	7	29
1	CO2	A. C. P. D.	44	7	19
1	CO3	G.D. A.	61	5	21
1	CO4	H. C. R. S.	48	6	31
1	CO5	R. C. P.	72	4	25
1	CO6	M. R. C.	79	3	27
1	CO7	F. D. A.	67	6	27
1	CO8	L. F. C.	61	6	27
1	CO9	C. D. A.	65	4	25
2	P1	L. C.P.P.	27	8	38
2	P2	M. O.P.	35	5	27
2	P3	G. C.C. D.	10	7	19
2	P4	C. S.	62	6	15
2	P5	C. A. E.	81	3	17
2	P9	G. C.P.	87	6	40
2	P10	B. C. M.	62	4	27
2	P11	C. A. P. S. G.	68	7	17
2	P14	H. S. E.	79	4	13
2	P15	L. F. D. P.	55	4	29
2	P17	H. C. S.	42	3	29
2	P25	F. A. S.	26	3	21
2	P26	M. M. O. J.	64	3	31
3	P6	R. S. R.	50	8	50
3	P7	C. L. S. S.	31	7	48
3	P8	G. C. V.	11	9	60
3	P12	J. I. S. P.	32	8	46
3	P13	C. M. B.	30	6	63
3	P16	J. P. G. V.	60	10	63
3	P18	M. O. M.	8	10	54
3	P19	G. G. F.	63	8	48
3	P20	G. F. V.	31	10	48
3	P21	W. L. O. P.	65	9	48
3	P22	P. M. G.	15	10	46
3	P23	K. O. R.	51	9	48
3	P24	V. G. O.	17	7	35

# Livros Grátis

( <http://www.livrosgratis.com.br> )

Milhares de Livros para Download:

[Baixar livros de Administração](#)

[Baixar livros de Agronomia](#)

[Baixar livros de Arquitetura](#)

[Baixar livros de Artes](#)

[Baixar livros de Astronomia](#)

[Baixar livros de Biologia Geral](#)

[Baixar livros de Ciência da Computação](#)

[Baixar livros de Ciência da Informação](#)

[Baixar livros de Ciência Política](#)

[Baixar livros de Ciências da Saúde](#)

[Baixar livros de Comunicação](#)

[Baixar livros do Conselho Nacional de Educação - CNE](#)

[Baixar livros de Defesa civil](#)

[Baixar livros de Direito](#)

[Baixar livros de Direitos humanos](#)

[Baixar livros de Economia](#)

[Baixar livros de Economia Doméstica](#)

[Baixar livros de Educação](#)

[Baixar livros de Educação - Trânsito](#)

[Baixar livros de Educação Física](#)

[Baixar livros de Engenharia Aeroespacial](#)

[Baixar livros de Farmácia](#)

[Baixar livros de Filosofia](#)

[Baixar livros de Física](#)

[Baixar livros de Geociências](#)

[Baixar livros de Geografia](#)

[Baixar livros de História](#)

[Baixar livros de Línguas](#)

[Baixar livros de Literatura](#)  
[Baixar livros de Literatura de Cordel](#)  
[Baixar livros de Literatura Infantil](#)  
[Baixar livros de Matemática](#)  
[Baixar livros de Medicina](#)  
[Baixar livros de Medicina Veterinária](#)  
[Baixar livros de Meio Ambiente](#)  
[Baixar livros de Meteorologia](#)  
[Baixar Monografias e TCC](#)  
[Baixar livros Multidisciplinar](#)  
[Baixar livros de Música](#)  
[Baixar livros de Psicologia](#)  
[Baixar livros de Química](#)  
[Baixar livros de Saúde Coletiva](#)  
[Baixar livros de Serviço Social](#)  
[Baixar livros de Sociologia](#)  
[Baixar livros de Teologia](#)  
[Baixar livros de Trabalho](#)  
[Baixar livros de Turismo](#)