

MAYTÊ KOCH BALARINI

**AVALIAÇÃO MORFOFUNCIONAL DO TESTÍCULO E DO PROCESSO
ESPERMATOGÊNICO DO GATO-DO-MATO-PEQUENO (*Leopardus tigrinus*
SCHREBER, 1775) ADULTO**

Dissertação apresentada à Universidade
Federal de Viçosa, como parte das exigências
do Programa de Pós-Graduação em Medicina
Veterinária, para obtenção de título de
Magister Scientiae.

**VIÇOSA
MINAS GERAIS – BRASIL
2008**

Livros Grátis

<http://www.livrosgratis.com.br>

Milhares de livros grátis para download.

MAYTÊ KOCH BALARINI

**AVALIAÇÃO MORFOFUNCIONAL DO TESTÍCULO E DO PROCESSO
ESPERMATOGÊNICO DO GATO-DO-MATO-PEQUENO (*Leopardus tigrinus*
SCHREBER, 1775) ADULTO**

Dissertação apresentada à Universidade Federal de Viçosa, como parte das exigências do programa de Pós-Graduação em Medicina Veterinária, para obtenção de título de Magister Scientiae.

APROVADA EM: _____

Prof. Sérgio Luis Pinto da Matta
(Co-orientador)

Prof. Cláudio César Fonseca
(Co-orientador)

Prof. João Luiz Rossi Junior

Profa. Larissa Pires Barbosa

Prof. Tarcízio Antônio Rêgo de Paula
(Orientador)

*Um dia me disseram que as
nuvens não eram de algodão...*

Dedico:

A Deus;

Para realização de um sonho é preciso fazer escolhas que muitas vezes nos afastam daqueles que amamos. Dedico este trabalho a pessoas muito queridas que partiram e eu não estava por perto para me despedir: Vovó Ilzinha e Vovô Anacleto.

AGRADECIMENTOS

Ao meu pai: sua cobrança sempre me fez buscar o melhor. À Minha mãe: seu afeto não me deixou desistir. Sem o incentivo de vocês eu não teria chegado até aqui.

A Thiago com quem eu pude contar sempre...

A pessoas especiais: Thomaz, Caio e Davi, o carinho de vocês foi sempre consolo e conforto mesmo pelo telefone "...minha tia mora em outro planeta...".

A Annabella... por que eu acredito em anjo da guarda!

Ao meu grande amigo Juliano Vogas Peixoto, por que dizem que quem tem um amigo tem um tesouro, valeu Jú!

Ao professor Tarcízio Antônio Rego de Paula pela orientação.

Ao professor Sérgio Luis Pinto da Matta. Tio Sérgio, você salvou a minha vida váááárias vezes. Sua ajuda foi indispensável. Teve ótimo!

Ao professor Cláudio César Fonseca pelos conselhos, pronta ajuda e boa convivência.

A minha eterna professora Larissa Pires Barbosa, por mostrar o caminho.

A Pamella Kelly pelo companheirismo e pela fundamental ajuda sempre.

A bons amigos desde outros tempos: Bruno Edésio, Danielle, Carol, Carlão e Bianca.

A tia Rosi por que você é simplesmente ótima!

Ao seu José Antônio e ao seu Romão pelos bons momentos.

Aos demais professores do Departamento de Veterinária e do laboratório de Biologia Celular e Estrutural pela disponibilidade e acolhimento.

Ao CNPq pelo apoio financeiro.

BIOGRAFIA

MAYTÊ KOCH BALARINI, filha de Adalto de La Fuente Balarini e Marlene Koch de La Fuente Balarini nasceu em Teófilo Otoni em 28 de Setembro de 1982.

Formou-se em Ciências Biológicas pelo Centro Universitário do Leste de Minas Gerais – UNILESTE-MG em 2006 e em Outubro deste mesmo ano ingressou no programa de pós-graduação em Medicina Veterinária da Universidade Federal de Viçosa, concluindo os requisitos para obtenção do título de *Magister Scientiae* em Setembro de 2008.

SUMÁRIO

RESUMO.....	viii
ABSTRACT.....	x
1- Introdução Geral.....	1
2- Revisão de Literatura.....	2
2.1. O Gato-do-mato-pequeno.....	2
2.2. Os testículos.....	4
2.3. Compartimento Tubular.....	5
2.4. Compartimento intertubular.....	7
2.5. Biópsia Testicular.....	9
3- Referências Bibliográficas.....	9
Artigo 1	15
Parâmetros morfométricos corporais, testiculares e do túbulo seminífero do gato-do-mato-pequeno (<i>Leopardus tigrinus</i>, SCHREBER, 1775) adulto.....	15
Resumo.....	15
Abstract.....	15
1- Introdução.....	16
2- Material e Métodos.....	17
3- Resultados.....	29
4- Discussão.....	21
5- Conclusões.....	25
6- Referências Bibliográficas.....	26
Artigo 2	30
Caracterização e quantificação dos componentes do espaço intertubular do gato-do-mato-pequeno (<i>Leopardus tigrinus</i>, SCHREBER, 1775) adulto.....	30
Resumo.....	30
Abstract.....	30
1- Introdução.....	31
2- Material e Métodos.....	33
3- Resultados.....	35
4- Discussão.....	38
5- Conclusões.....	41

6- Referências Bibliográficas.....	42
Artigo 3	46
População do epitélio seminífero e índice indicativo do rendimento espermatogênico do gato-do-mato-pequeno (<i>Leopardus tigrinus</i>, SCHREBER, 1775) adultos.....	46
Resumo	46
Abstract.....	46
1- Introdução.....	47
2- Material e Métodos.....	48
3- Resultados.....	50
4- Discussão.....	51
5- Conclusões.....	55
6- Referências Bibliográficas.....	55
Conclusões Gerais.....	60

RESUMO

BALARINI, Maytê Koch, M. Sc., Universidade Federal de Viçosa, setembro de 2008. **Avaliação morfofuncional do testículo e do processo espermatogênico do gato-do-mato-pequeno (*Leopardus tigrinus*, SCHREBER, 1775) adulto.** Orientador: Tarcízio Antônio Rego de Paula. Co-orientadores: Sérgio Luis Pinto da Matta e Cláudio César Fonseca.

O estudo da morfologia testicular e do processo espermatogênico em animais silvestres é de fundamental importância para o conhecimento de padrões fisiológicos, pelos quais pode-se estabelecer protocolos em reprodução assistida. Os objetivos deste estudo foram descrever dados de morfometria testicular e do túbulo seminífero, quantificar e caracterizar o arranjo dos elementos do tecido intertubular e ainda, quantificar as relações populacionais do epitélio seminífero e índice de células de Sertoli em gato-do-mato-pequeno (*Leopardus tigrinus*) adultos. Para tal, foram utilizados cinco animais machos adultos provenientes do Centro de Triagem de Animais Silvestres da UFV e de um criatório conservacionista desta espécie situado na cidade de Belo Horizonte, os quais foram submetidos a biópsias testiculares a fim de se obter material biológico para avaliação histológica. Nos *L. tigrinus* estudados o peso corporal médio foi de 2,59Kg, dos quais 0,060% estão alocados em massa testicular, e 0,04% especificamente em túbulos seminíferos, o que representa 81,29% do parênquima testicular. O diâmetro médio dos túbulos seminíferos foi de 228,29 μ m e a espessura média do epitélio seminífero foi de 78,86 μ m. Os gatos-do-mato-pequenos apresentam em média 16,99 metros de túbulo seminífero por grama de testículo. No compartimento intertubular desta espécie, o volume das células de Leydig e o seu diâmetro nuclear médio forma respectivamente 765,61 μ m³ e 7 μ m. As células de Leydig ocuparam em média 0,005% do peso corporal e seu número médio por grama de testículo apresentou-se bastante superior ao observado na maioria dos carnívoros silvestres e ainda dos animais domésticos já estudados. No epitélio seminífero destes animais, em cada secção transversal do túbulo seminífero de gato-do-mato-pequeno no estágio I, observou-se em média 1,72 espermatogônias do tipo A, 24,04 espermatócitos primários em pré-leptóteno, 23,88 espermatócitos primários em paquíteno, 88,86 espermatídes arredondadas, e 6,73 células de Sertoli. Quanto ao número espermatídes arredondadas 3,52 foram computadas em relação ao número de espermatócitos primários em paquíteno, gerando perda média de 12%, e o rendimento geral da espermatogênese da espécie foi de 51,93 células. O índice de célula de Sertoli em gato-do-mato-pequeno foi

de é de 21,15 células da linhagem germinativa, das quais 13,48 são espermátides arredondadas.

ABSTRACT

BALARINI, Maytê Koch, M. Sc. Universidade Federal de Viçosa, september, 2008. **Morphofunctional evaluation of the testis and the process of spermatogenic the oncilla (*Leopardus tigrinus*, SCHREBER, 1775) adult.** Advisor: Tarcízio Antônio Rego de Paula. Co-advisors: Sérgio Luis Pinto da Matta and Cláudio César Fonseca.

The study of testicular morphology and the spermatogenic process in wild animals is fundamentally important for the knowledge about the physiologic patterns, by which the assisted reproduction protocols are established. The objectives of this study were to describe morphometry data of testis and seminiferous tubule, quantify and describe the arrangement of the elements in intertubular tissue, and yet to quantify the relationship of population seminiferous epithelium, and index of Sertoli cells of adults oncilla (*Leopardus tigrinus*). So, testis fragments taken from five adult oncilla proceeding from Cetas-UFV and a conservation breeder center of this species located in Belo Horizonte city. In *L. tigrinus* studied the average body weight was 2.59 kg, 0.06% of which are allocated in testicular mass, and 0.04% was specifically in seminiferous tubules, that represented 81.29% of parenchyma testis. The average diameter of the seminiferous tubules was 228.29 μm and the average thickness of seminiferous epithelium was 78.86 μm . The oncilla show an average of 16.99 meters of seminiferous tubules per gram of testis. In the intertubular compartment of this species, the volume of Leydig cells and its nuclear average diameter respectively are 765.61 μm^3 e 7 μm . The Leydig cell occupied 0.005% body weight and their average number per gram of testicular were much higher than that observed in most wild carnivorous and domestic animals have had already studied. In seminiferous epithelium of these animals in each cross section of seminiferous tubules in stage I, there was an average of 1.72 spermatogonia type A, 24.04 primary spermatocytes in pre-leptotene, 23.88 primary spermatocytes in pachytene, round spermatids 88.86, 6.73 and Sertoli cells. As the number of rounded spermatids were 3.52, computed to each primary spermatocytes in pachytene, an average loss of 12% were observed in meiotic process. The general yield of spermatogenic process in this species was 51.93 cells. The index of Sertoli cell in oncilla was 21.15 cells of germinative line, of which 13.48 are rounded spermatids.

1 – INTRODUÇÃO GERAL

Os felinos são predadores de topo de cadeia alimentar e alguns autores os definem como indicadores de saúde do ecossistema denominando-os de espécies-chave, uma vez que seu desaparecimento provocaria severos danos em todos os níveis tróficos da cadeia alimentar (Soulé, 2000; Muller-Filho, 2000). Os felinos são exclusivamente carnívoros, representando os maiores predadores das florestas tropicais, com grande expressão no controle de outros vertebrados (Secretaria do Meio Ambiente, 1995). Miller & Rabinowiz (2002) afirmaram que o desaparecimento dessas espécies-chave pode induzir modificações na estrutura do ecossistema e perda da biodiversidade, pois esses animais, além de regularem a população de suas presas, podem afetar o comportamento das mesmas. Sendo assim, embora o manejo de populações de felinos silvestres em vida livre seja uma forma de amenizar esta situação é também necessária a manutenção de alguns espécimes em cativeiro com o intuito de reintroduzir os filhotes nascidos para a vida livre, a fim de evitar que realmente essas espécies sejam extintas (Swanson, 1998).

Segundo Corson, (1996) até o início do século XXI, um milhão ou mais de espécies de plantas, animais e outros organismos podem ter se extinguido. Alguns destes processos de extinção são naturais, decorrentes da própria evolução das espécies. Entretanto, as principais causas da perda da diversidade biológica atualmente são a destruição do habitat, a introdução de espécies estranhas e a predação direta. Este desequilíbrio é predominantemente causado por atividades humanas especialmente nos países tropicais.

A maioria das 36 espécies de felídeos não-domésticos está ameaçada ou em extinção em pelo menos uma parte de sua área de ocorrência natural. As espécies que habitam áreas da floresta tropical, onde o desmatamento é intenso, são particularmente vulneráveis. Nas florestas tropicais brasileiras, a jaguatirica (*Leopardus pardalis*), o gato-do-mato-pequeno (*Leopardus tigrinus*) e o gato-maracajá (*Leopardus wiedii*), estão entre os felídeos que lutam para sobreviver diante da destruição do habitat (Nowell & Jackson, 1996; Moreira *et al.*, 2001). Desta forma, torna-se imprescindível o conhecimento básico da fisiologia reprodutiva, além do estabelecimento de metodologias aplicáveis à conservação dessas espécies. Para o estudo da morfofisiologia reprodutiva de machos, o método de eleição tem sido a biópsia testicular uma vez que ela permite, segundo Mascarenhas *et al.* (2006), o acesso a

fragmentos testiculares representativos para estudo do processo espermatogênico, e ao mesmo tempo é um processo conservativo que mantém a capacidade reprodutiva sem efeitos deletérios à produção espermática, nos animais potencialmente reprodutores. Dados básicos sobre o processo espermatogênico, além do conhecimento biológico básico sobre a morfofisiologia reprodutiva, fornecem importantes subsídios ao desenvolvimento de tecnologia em reprodução assistida (Guião Leite & Paula, 2003; Barros *et al.*, 2004; Guião Leite *et al.*, 2006; Azevedo *et al.*, 2006; Bittencourt *et al.*, 2007; Sarti *et al.*, 2008).

2 – REVISÃO DE LITERATURA

2.1. O Gato-do-mato-pequeno

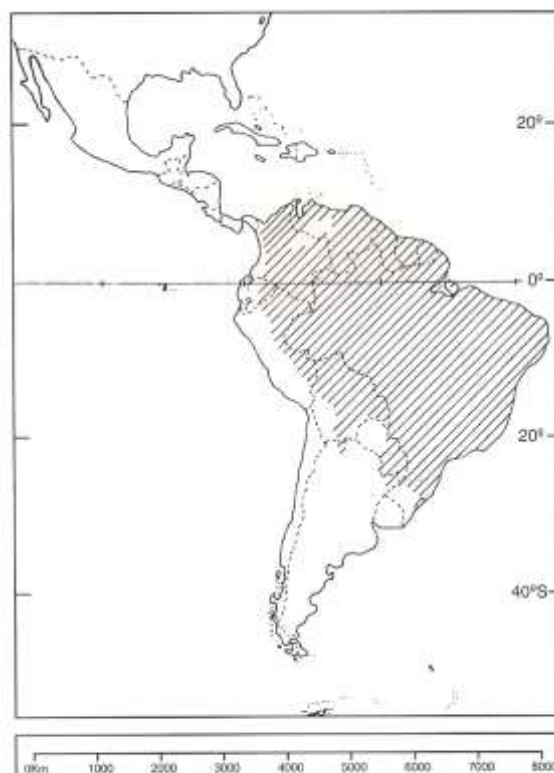A família Felidae é um dos grupos com maior diversidade de carnívoros e inclui espécies que variam em tamanho, desde 1 até mais de 230 kg. Esta família compreende um grupo de espécies fenotipicamente díspares que vivem em diversas regiões geográficas. São considerados pequenos felídeos aqueles que na idade adulta pesam menos que 20 kg (Emmons, 1991). A este grupo pertencem 29 espécies, na maioria das quais, os machos são maiores que as fêmeas. Este grupo não inclui leão, tigre, leopardo, leopardo-das-neves, onça-pintada, guepardo, leopardo nebuloso e o puma .

O gato-do-mato-pequeno (Figura 1) é um dos representantes do gênero *Leopardus*, que é conhecido também como pintadinho ou maracajaí (Oliveira & Cassaro, 2005). É um felino de pequeno porte sendo o menor gato selvagem da América do Sul. Apresenta hábito arborícola, atividade predominantemente noturna, vida solitária e coloração básica bem variável, com tonalidades entre amarelo-claro e castanho-amarelado. Os pêlos da cabeça e do pescoço são voltados para trás, e não há padrão fixo para as rosetas, mas geralmente são pequenas, abertas e em maior número do que o encontrado em espécies com grande semelhança, como por exemplo em *L. wiedii*. Há ainda indivíduos com a variação melânica da pelagem, os quais não são incomuns. (Wang, 2002; Oliveira & Cassaro, 2005).



Figura 1 - *Leopardus tigrinus* mantido em cativeiro no CETAS – UFV

Segundo Oliveira & Cassaro (2005) o gato-do-mato-pequeno ocorre da Costa Rica até o norte do Rio Grande do Sul, em áreas de florestas, cerrado, caatinga e até mesmo nas proximidades de áreas agrícolas adjacentes a matas (Figura 2).



Distribuição geográfica de *Leopardus tigrinus*.

Figura 2 – Áreas de ocorrência de *L. tigrinus*. (Oliveira & Cassaro, 2005)

É um carnívoro específico, e se alimenta de pequenos vertebrados como roedores do porte de um camundongo, lagartos, e pequenas aves (Wang, 2002). A fêmea de *L. tigrinus* apresenta um ciclo estral que dura aproximadamente 17 dias, com estro variando de 3 a 9 dias, e um período de gestação de 55 a 78 dias sendo a taxa de nascimentos, de um a dois filhotes por gestação em cativeiro (Moreira, *et al.*, 2001). Não apresenta dimorfismo sexual e ainda segundo Moreira (2001), fêmeas cativas mostraram-se poliéstricas não sazonais. Segundo o IBAMA, este animal está classificado como vulnerável quanto à categoria de ameaça de extinção.

A fisiologia reprodutiva da maioria dos felídeos silvestres de pequeno tamanho não tem sido estudada, especialmente das espécies neotropicais. Essa falta de informação básica tem dificultado esforços para aumentar a reprodução em cativeiro (Moreira, *et al.*, 2001). Tendo em vista o desenvolvimento de biotécnicas que auxiliem na conservação de animais ameaçados, objetivou-se com este trabalho descrever os parâmetros morfofisiológicos da produção de gametas em machos da espécie *Leopardus tigrinus* através do estudo do processo espermatogênico.

2.2. Os testículos

A habilidade reprodutiva dos machos sexualmente maduros depende da capacidade dos testículos em produzir grande número de espermatozóides viáveis e concentrações adequadas de andrógenos para manutenção da libido e dos órgãos reprodutivos (Gier & Marion, 1970).

O testículo dos mamíferos é um órgão de forma oval a arredondada, geralmente localizado fora da cavidade abdominal, em uma prega cutânea denominada escroto. Esta localização testicular é importante na maioria das espécies de mamíferos devido à necessidade de uma temperatura inferior à temperatura abdominal, para a manutenção das funções testiculares (Junqueira & Carneiro, 2008). Este órgão está envolto pela albugínea testicular, uma cápsula constituída de tecido conjuntivo fibroso e, em algumas espécies, também por células contráteis. Esta túnica é contínua com trabéculas de tecido conjuntivo, os septos testiculares, que convergem para o interior do testículo no sentido do mediastino testicular (Setchell, 1991).

Com exceção das células germinativas, que se originam do epiblasto, a grande maioria das células somáticas constituintes dos testículos é procedente dos ductos mesonéfricos e do epitélio celomático (Karl & Capel, 1998; Merchant-Larios & Moreno-Mendoza, 1998). No testículo são observados dois compartimentos principais: o compartimento dos túbulos seminíferos e o compartimento intertubular ou intersticial. No compartimento intertubular estão localizadas as células de Leydig, vasos sanguíneos e linfáticos, nervos, células e fibras do tecido conjuntivo, além de uma população variável de outras células como macrófagos e mastócitos. Os testículos apresentam tanto função endócrina quanto exócrina, ambas governadas pelos hormônios gonadotróficos hipofisários. O hormônio folículo estimulante (FSH) está diretamente relacionado com o início e manutenção da atividade gametogênica dos túbulos seminíferos. Já o hormônio luteinizante (LH) controla a atividade endócrina das células de Leydig, as quais produzem a testosterona que, além de dar suporte à atividade gametogênica, é responsável pelos caracteres sexuais secundários no macho adulto (Ashdown & Hancock, 1988).

O índice gonadossomático representa a proporção do peso corporal alocado em testículo. Segundo Kenagy & Trombulak (1986), a função $Y = 0,35X^{0,72}$ (Y = massa de ambos os testículos em gramas, X massa do corpo em gramas) descreve o índice gonadossomático (IGS) para 133 espécies diferentes de mamíferos, embora haja diferença desta fórmula e, agrupamentos de ordens e subordens distintas. Segundo estes mesmos autores, mamíferos de menor porte alocam maiores proporções de massa corporal e gasto de energia para tecido testicular que mamíferos de maior porte. Assim um animal de 10g apresenta IGS de 1,8%, enquanto um animal de 10 ton apresenta IGS de 0,04%. Segundo Paula (1999), o fato do tamanho testicular não necessariamente acompanhar o tamanho corporal é um contribuinte para a economia energética uma vez que animais de grande porte produziram quantidades excessivamente altas de espermatozóides.

2.3. Compartimento Tubular

O túbulo seminífero apresenta grande variação na densidade volumétrica no testículo entre as diferentes espécies, porém este é o componente mais abundante do parênquima testicular em todas as espécies já estudadas (França & Russell, 1998). Parâmetros quantitativos diretamente relacionados com o túbulo seminífero, como

diâmetro tubular, espessura do epitélio seminífero e comprimento total de túbulos seminíferos, apresentam relação positiva com a atividade espermatogênica, fornecendo informações que permitem a descrição da mesma em uma dada espécie (França & Russell, 1998; Paula, 1999). A espermatogênese é um processo sincrônico e regular de divisão celular e diferenciação, pelo qual uma espermatogônia-tronco gradativamente origina uma célula haplóide altamente especializada, o espermatozóide (Johnson, 1991; França & Russell, 1998). Esta origem complexa e organizada envolve três fases, baseando-se em considerações morfológicas e funcionais: (1) fase proliferativa (espermatogonial) na qual as células sofrem rápidas e sucessivas divisões mitóticas; (2) fase meiótica (espermatócitos), na qual o material genético é duplicado e passa por recombinação genética e por duas divisões celulares sequenciais e (3) fase de diferenciação ou espermiogênica, na qual as espermatídes sofrem intensas modificações, transformando-se em espermatozoides.

A espermatogênese é um processo contínuo em que cada fase é caracterizada por mudanças morfológicas e bioquímicas dos componentes do citoplasma e do núcleo (Courot *et al.*, 1970). O epitélio seminífero compõe-se de quatro camadas de células germinativas de gerações distintas. Na camada basal do epitélio seminífero observam-se espermatogônias e espermatócitos primários iniciais; nas camadas intermediárias observam-se gerações de espermatócitos primários mais desenvolvidos e espermatócitos secundários; e na camada adluminal, encontram-se as espermatídes. Todas essas células estão organizadas numa série bem definida de associações celulares ou estádios. Estes estádios se sucedem numa determinada área do epitélio seminífero, com o decorrer do tempo. Esta seqüência, assim ordenada, constitui o processo denominado ciclo do epitélio seminífero (CES) (Leblond & Clermont, 1952; Swierstra, 1968; Ortavant *et al.*, 1977; Russell *et al.*, 1991).

A sustentação e organização das células germinativas ao longo do epitélio seminífero são realizadas por uma célula somática denominada célula de Sertoli (Russell *et al.*, 1991). Esta desempenha papel fundamental na mediação da ação do FSH e da testosterona no processo espermatogênico no suporte e nutrição das células germinativas em desenvolvimento, na compartimentalização do epitélio seminífero, na liberação de espermatozoides no lume tubular, na secreção de fluidos e na fagocitose de células germinativas em degeneração e do excesso de citoplasma das espermatídes em espermição (Russell & Griswold, 1993; França & Russell, 1998).

As células de Sertoli têm sido utilizadas numericamente como referência para a quantificação e a correção de contagem de células germinativas (Clermont & Morgentaler, 1955; Bustos-Obregon, 1970; Skakkebak & Heller, 1973; França, 1991). Essas células constituem ainda, base para o estudo de alterações no processo espermatogênico, em decorrência de fatores patológicos e terapêuticos (Rowley & Heller, 1971; Russell & Clermont, 1977; Kumi-Diaka *et al.*, 1983; Sinha-Hikim *et al.*, 1991).

Para quantificação da espermatogênese é fundamental o conhecimento do ciclo do epitélio seminífero, a caracterização dos estádios que o compõe e a determinação da frequência destes estádios. Entre os métodos utilizados para se estudar os estádios do ciclo do epitélio seminífero, o mais empregado nos animais domésticos é aquele baseado na forma e na localização dos núcleos das espermátides e na presença de figuras de divisões meióticas (Roosen-Runge & Giesel Jr., 1950; Courot *et al.*, 1970; Ortovant *et al.*, 1977; Guerra, 1983; França, 1991). Este método é designado como da morfologia tubular por Berndtson, (1977).

O estudo quantitativo das células que compõem o epitélio seminífero é essencial para o entendimento do processo espermatogênico possibilitando, ademais, valiosas correlações com achados fisiológicos e bioquímicos (Roosen-Runge & Giesel Jr., 1950; Wing & Christensen, 1982; Russell *et al.*, 1991; França *et al.*, 1994; França *et al.*, 1995). Assim, além de permitir a determinação do rendimento intrínseco da espermatogênese (Berndtson & Desjardins, 1974; Cardoso & Godinho, 1985; França *et al.*, 1991), a avaliação histológica quantitativa dos testículos torna possível a verificação de normalidade ou não da espermatogênese, a observação do tipo celular que está sofrendo degeneração, ou mesmo se ocorre degeneração (Amann, 1981; França, 1991; Russell *et al.*, 1991 e 1993; França *et al.*, 1994).

2.4. Compartimento intertubular

O compartimento intertubular consiste de diferentes componentes alocados entre os túbulos seminíferos, dentre os quais estão tecido conjuntivo, nervos, vasos sanguíneos e linfáticos, e as células de Leydig, principal componente deste compartimento (Hooker, 1970).

As células de Leydig iniciam a secreção de testosterona ainda na vida fetal, para a diferenciação embriológica dos órgãos genitais masculinos. Porém, é durante a

puberdade que as células intersticiais de Leydig tornam-se mais evidentes e funcionais. A densidade populacional das células de Leydig pode variar entre indivíduos de espécies diferentes e mesmo entre indivíduos da mesma espécie. Dentre os inúmeros fatores que podem influenciar na sua quantidade por animal, estão a quantidade de LH disponível, o número de receptores de LH por célula, a quantidade de testosterona que a célula de Leydig é capaz de secretar por uma unidade de tempo, a velocidade pela qual a testosterona deixa o testículo via vasos linfáticos, vasos sanguíneos e fluidos seminais, o volume sanguíneo do animal e a taxa de metabolismo da testosterona (Russell *et al.*, 1994 ; Russell, 1996).

Estudos correlacionando a estrutura e a função das células de Leydig, em várias espécies de mamíferos, mostraram que variações na secreção de testosterona resultam mais da capacidade individual desta célula em secretar este hormônio do que de diferenças do volume total das mesmas no testículo (Ewing *et al.*, 1979). Esta capacidade está altamente associada com a quantidade de retículo endoplasmático liso presente na célula de Leydig (Zirkin *et al.*, 1980). Neste sentido, Costa *et al.*, (2006) observaram que os níveis séricos de testosterona em capivaras (*Hydrochoerus hydrochaeris*) apresentaram correlação positiva e significativa com o volume individual de células de Leydig e não com a sua proporção total ou o número das mesmas por testículo .

Segundo Fawcett *et al.* (1973), a drenagem linfática aliada à quantidade de células de Leydig e tecido conjuntivo frouxo no espaço intertubular, nas diferentes espécies de mamíferos segue, em geral, três padrões distintos: 1) espécies nas quais as células de Leydig e o tecido conjuntivo ocupam uma área muito pequena no compartimento intertubular, contrastando com extensos sinusóides ou espaços linfáticos interpostos aos túbulos seminíferos; 2) espécies que apresentam grupos de células de Leydig espalhados em abundante tecido conjuntivo frouxo edemaciado, o qual é drenado por um vaso linfático localizado central ou excêntrica no espaço intertubular; 3) espécies nas quais abundantes grupamentos de células de Leydig ocupam praticamente todo o compartimento intertubular, apresentando pouco tecido conjuntivo e vasos linfáticos. Apesar do pouco conhecimento a respeito das implicações fisiológicas destas variações, Fawcett *et al.* (1973) especularam que as mesmas provavelmente estariam relacionadas com a habilidade dos vasos linfáticos de mover para fora dos testículos substâncias vascularmente secretadas, além de manter as concentrações adequadas de andrógenos no testículo e nos vasos sanguíneos. Sabe-se que a concentração de testosterona,

principal produto da célula de Leydig, é de duas a três vezes maior no fluido intersticial do que nos vasos sanguíneos testiculares e de 40 a 250 vezes maior nestes em relação ao sangue periférico em diferentes espécies de mamíferos (Sharpe, 1994).

2.5. Biópsia Testicular

A biópsia testicular é um procedimento utilizado em muitos casos para avaliação de patologias relacionadas à infertilidade (Nseyo *et al.*, 1984). Algumas das patologias mais frequentemente observadas incluem, aplasia de células germinativas, hipoespermatogênese, condições inflamatórias e neoplasias (Lopate *et al.*, 1989). As potenciais complicações da biópsia testicular seriam os danos ao parênquima, que localmente poderiam interromper a espermatogênese, ou aderências que poderiam impedir a termoregulação testicular. Tais complicações têm feito com que a técnica de biópsia testicular seja pouco aceita, tendo assim um uso limitado (Attia *et al.*, 2000).

Entretanto, Mascarenhas *et al.* (2006) realizando a biópsia testicular incisional unilateral em cães sem raça definida não revelou quaisquer alterações sobre a população celular, o rendimento intrínseco do processo espermatogênico e os índices de células de Sertoli, seja no testículo biopsiado, seja no testículo contralateral após um período de 60 dias. A biópsia é uma metodologia eletiva para a coleta de material para o estudo da fisiologia e patologias reprodutivas em animais domésticos e selvagens, uma vez que fornece material suficiente para a análise histológica (Lopate *et al.*, 1989; Attia *et al.*, 2000).

3 – REFERÊNCIAS BIBLIOGRÁFICAS

Amann RP (1981) A critical review of methods of evaluation of spermatogenesis from seminal characteristics. *Journal of Andrology*, 2:37-58.

Ashdown RR, Hancock, JL (1988) Anatomia funcional da reprodução masculina, *Reprodução Animal*, 4ed. São Paulo, Manole, cap. 2, 7 - 31.

Azevedo, MHF, Paula, TAR, Matta, SLP, Fonseca, CC & Neves, MTD (2006) Morfometria testicular e o túbulo seminífero da onça pintada (*Panthera onca*). *Revista Ceres* 53(307): 374-381.

- Attia, KA, Zaki, AA, Eilts, BE & Paccamonti, DL (2000) Anti-sperm antibodies and seminal characteristics after testicular biopsy or epididimal aspiration in dogs. *Theriogenology*, 53: 1355-1363
- Barros, JBG, Paula, TAR, Azevedo, MHF, Guião Leite, FL, Rossi Jr, JL, Matta, SLP & Oliveira, PC (2004) Population of the seminiferous epithelium, intrinsic yield of spermatogenesis and Sertoli cells index in adult lions (*Panthera leo*) raised in captivity. *5th International Symposium on Canine and Feline Reproduction*, Rio de Janeiro, RJ, p.166-168.
- Berndtson, WE, Desjardins, C (1974) The cycle of seminiferous epithelium and spermatogenesis in the bovine testis. *American Journal of Anatomy*, 140:167-180.
- Berndtson, WE (1977) Methods for quantifying mammalian spermatogenesis: a review. *Journal Animal Science*, (4) 5:818-83.
- Bittencourt, VL, Paula TAR, Matta, SLP, Fonseca, CC, Costa, DS, Benjamin, LA & Costa, EP (2007) The seminiferous epithelium cycle and daily spermatid production in the adult maned wolf (*Chrysocyon brachyurus*, Illiger, 1811) (2007) *Micron* 38, 584-589.
- Bustos-Obregon, E (1970) On Sertoli cell number and distribution in rat testis. *Archive of Biology*, 81:99-180.
- Cardoso, FM, Godinho, HP (1985) Daily sperm production of zebus (*Bos indicus*) estimated by quantitative histology of the testis. *Theriogenology*, (23) 6:841-847.
- Clermont, Y, Morgentaler, H (1955) Quantitative study of spermatogenesis in the hypophysectomized rat. *Endocrinology*, 57:369-382.
- Corson, WH (1996) *Manual Global de Ecologia*, 2^a ed., São Paulo, Ed. Augustus, 413p.
- Costa, DS, Paula, TAR & Matta, SLP (2006) The intertubular compartment morphometry in capybaras (*Hydrochoerus hydrochaeris*) testis. *Animal Reproduction Science* 91:173 – 179.
- Courot, M, Hochereau-de-Reviere, MT & Ortavant, R (1970) Spermatogenesis. In: Johnson, AD, Gomes, WR, Vandemark, NL (ed). *The testis*. New York: Academic Press. v.1, cap. 6 : 339-432.
- Emmons, L (1991). Body size and feeding tactics. In: Seidensticker & Lumpkin (eds.), *The Great Cats*. Rodale Press, Emmaus, p. 62.
- Ewing, LL, Zirkin, BB, Cochran, RC & Kromann, N (1979) Testosterone secretion by rat, rabbit, guinea pig, dog, and hamster testes perfused in vitro: correlation with Leydig cell mass. *Endocrinology*, 105, 1135 – 1142.

- Fawcett, DW, Neaves, WB & Flores, MN (1973) Comparative observations on intertubular lymphatic and the organization of the interstitial tissue of the mammalian testis. *Biology of Reproduction*, 9, 500- 532.
- França, LR, Russell, LD (1998) The testis of domestic animals The testis of domestic animals. In: Martinez-Garcia, F & Regadera, J. (Org.). *Male Reproduction: A multidisciplinary overview*. Churchill Livingstone, Madrid, p. 197-219.
- França, LR (1991) Análise morfofuncional da espermatogênese de suínos adultos da raça Piau. Tese Doutorado, Belo Horizonte Universidade Federal de Minas Gerais, 180p.
- França, LR, Jackson, A & Russell, LD (1994) Hormone sensitivity of germ cells in stage XIV and in stage I of the rat spermatogenic cycle. *Tissue & Cell*, (26) 3: 375-383.
- França, LR, Ye, S-J, Ying, L, Sandberg, M & Russell, LD (1995) Morphometry of rat germs cells during spermatogenesis. *Anatomical Record*, 241, 181-204.
- Guerra, MO, (1983) Comparação entre dois métodos de determinação da frequência relativa dos estádios do ciclo do epitélio seminífero, em dados da literatura. *Revista Brasileira de Biologia*, (43) 4:385-394.
- Gier, HT, Marion, GB (1970) Development of mammalian testis, In: Johnson, A D, Gomes, WR & Vandermark, NL. *The Testis*, ed Academic Press, Londres, (1) 1: 2 – 45.
- Guião Leite, FL, Paula, TAR (2003) Rendimento intrínseco da espermatogênese, o índice de células de Sertoli e a produção espermática diária da onça parda (*Puma concolor*), *Revista Brasileira Reprodução Animal*, 27:21-26.
- Guião Leite, FL, Paula, TAR, Matta, SLP, Fonseca, CC, Neves, MT & Barros, JBG (2006) Cycle and duration of the seminiferous epithelium in puma (*Puma concolor*), *Animal Reproduction Science*, 91, 307 – 316,
- Hooker, CW (1970) The intertubular tissue of the testis. In: *The testis Development: anatomy and physiology* . Academic Press, Nova Iorque, (1):8 483 – 550.
- IBAMA (Instituto Brasileiro do Meio Ambiente e Recursos Naturais Renováveis) Lista oficial de animais ameaçados de extinção. Disponível em: <http://www.ibama.gov.br/fauna-silvestre>. Acessado em 06 de Agosto de 2008.
- ISIS, 2001. INTERNATIONAL SPECIES INFORMATION SYSTEM. [Online] 20/3/2007. URLs:
<<http://156.99.114.200/joinisis/fundamentals.asp>>
<<http://156.99.114.200/abstracts/Mammalia.asp>>
- Johnson, L (1991) Spermatogenesis. In: Cupps, P.T. *Reproduction in domestic animal*, Academic press, 4^a ed. New York, 173-219.

- Junqueira, LC, Carneiro, J (2008) Aparelho Reprodutor Masculino. In: Junqueira, LC, Carneiro, J. *Histologia básica*, Editora Guanabara, Rio de Janeiro, 21: 323-334.
- Karl, J, Capel, B (1998) Sertoli cells of the mouse testis originate from the coelomic epithelium. *Developmental Biology*, 203 : 323–333.
- Kenagy, G J, Trombulak, SC (1986) Size and function of mammalian testes in relation to body size. *Journal of Mammalogy*, 67 : 1-22.
- Kumi-Diaka, J, Osori, DIK, Njoku, CO & Ogwli, D (1983) Quantitative estimation of spermatogenesis in bulls (*Bos indicus*) in a tropical environment of Nigeria. *Veterinary Research Communications*, 6: 215-222.
- Leblond, CP, Clermont, Y (1952) Definition of the stages of the cycle of the seminiferous epithelium in the rat. *Annual New York Academic Science*, 55:548-584.
- Lopate, C, Threlfall, WR & Rosol, TJ (1989) Histopathologic and gross effects of testicular biopsy in the dog. *Theriogenology*.. 32 (4): 585-602.
- Mascarenhas, RM, Paula TAR, Carreta, JRM, Ribeiro, ECS, Borboleta, LR & Matta, SLP (2006) Efeitos da biópsia incisional testicular sobre o rendimento intrínseco da espermatogênese e índices de células de Sertoli em cães. *Revista CERES*, (305) 53 :100-105.
- Merchant-Larrios, H & Moreno-Mendoza, N (1998) Mesonephric stromal cells differentiate into Leydig cells in the mouse fetal testis. *Experimental Cell Research*, 244 : 230– 238.
- Miller, B, Rabinowitz, A (2002) Why conserve jaguar? In: Medellín, RA, Chietkiewicz, C, Redford, KH, Robinson, JG, Anderson, E & Taber, EA (Eds.) *El jaguar en el nuevo milenio*. Mexico: Universidad Nacional Autónoma de Mexico/ Wildlife Conservation Society.
- Moreira, N, Monteiro-Filho, ELA, Moraes, W, Swanson, WF, Graham, LH, Pasquali, OL, Gomes, MLF, Morais, RN, Wildt, DE, & BROWN, JL (2001) Reproductive steroid hormones and ovarian activity in felids of the *Leopardus* genus. *Zoo Biology*, 103-106.
- Müller-Filho, JC (2000) Análise da dieta de felídeos (Carnivora: Mammalia) no Parque Estadual Pico do Marumbi-Paraná. *Monografia de Graduação- Universidade Federal do Paraná*. Curitiba, 31p.
- Nowell, K, Jackson, P (1996) *Wild cats: status survey and conservation action plan*. Gland: International Union for Conservation of Nature, 382p.
- Nseyo, UO, Englander, LS, Huben, RP & Pontes, J.E. 1984. Aspiration biopsy of testis: another method for histologic examination. *Fertility and Sterility*. (2) 42: 281-284.

- Oliveira, TG, Cassaro, K (2005) Guia de Campo dos Felinos do Brasil. São Paulo: Instituto Pró-Carnívoros, Fundação Parque Zoológico de São Paulo, Sociedade de Zoológicos do Brasil, Pró-vida Brasil, 80p.
- Ortavant, R, Courrot, M & Hochereau-de-Reviere, M.T (1977) Spermatogenesis in domestic mammals. In: Cole, HH, Cupps, PT, Reproduction in domestic animals, Academic Press. 3 ed. New York, 8 : 203-227.
- Secretaria de Estado do Meio Ambiente Paraná (1995) Lista vermelha de animais ameaçados de extinção no Estado do Paraná. Curitiba: SEMA/ GTZ.177p
- Paula, TAR (1999) Avaliação Histológica e Funcional do Testículo de Capivaras Adultas (*Hydrochoerus hydrochaeris*). Tese Doutorado , Universidade Federal de Minas Gerais, Belo Horizonte 84p.
- Roosen-Runge, EC, Giesel Jr, LO (1950) Quantitative studies on spermatogenesis in the albino rat. American Journal of Anatomy, (87) 1 : 1-30.
- Rowley, M J & Heller, CG (1971) Quantification of the cells of the human testis employing the Sertoli cells as a constant. Zell Zellforsch, 115 : 461-472.
- Russell, LD, Ettlin, RA, Sinha Hikim, AP & Clegg, ED (1991) Histological and histopathological evaluation of the testis. Clearwater, FL, Cache River Press, 286 p.
- Russell, LD & Griswold, MD (1993) The Sertoli cell. Cache River Press, Clearwater, Florida, 801 p.
- Russell, LD & Clermont, Y (1977) Degeneration of germ cells in normal, hypophysectomized and hormone treated hypophysectomized rats. Anatomical Record, 187 : 347-366.
- Russell, LD, Chandrashekar, V, Bartke, A, Sinha-Hikim, AP (1994) The hamsters Sertoli cell in early testicular regression and early recrudescence: a stereological and endocrine study. International Journal of Andrology, (2)17 : 93-106.
- Russell, LD, (1996) Mammalian Leydig cell structure. In: Payne, A. H., Hardy, M. P., Russell, L. D. (eds). The Leydig cell. Cache River Press. Vienna, IL., cap. 10, 218-222.
- Sarti, P, Paula, TAR, Matta, SLP, Fonseca, CC, Polli, GO, Balarini, MK & Mascarenhas, RM Parâmetros biométricos corporais e testiculares de jaguatiricas (*Leopardus pardalis*) adultas. Revista Ceres, 2008 (in press).
- Setchell, BP (1991) Male reproductive organs and semen In: Reproduction of domestic animals. Academic Press, C, PT (Ed), New York, 221-249.
- Sinha-Hikim, AP, Sinha-Hikim, IS, Amador, AG, Bartke, A, Woolf, A & Russell, LD (1991) Reinitiation of spermatogenesis by exogenous gonadotropins in a seasonal

breeder, the woodchuck (*Marmota monax*), during gonadal inactivity. American Journal of Anatomy, (2) 192 : 194-213.

Shakkebak, NE & Heller, CG (1973). Quantification of human seminiferous epithelium. [Journal of Reproduction & Fertility](#), 32 : 379-389.

Sharpe, RM (1994) Regulation of spermatogenesis. In: Knobil, E & Neil, JD The physiology of reproduction, Raven Press, 2^a ed. New York, 1363-1434.

Soulé, ME (2000) The social and biological universals of nature protection. In: Anais do 2º Congresso Brasileiro de Unidades de Conservação. Rede Nacional de Conservação/ Fundação O Boticário de Proteção à Natureza. Campo Grande, Mato Grosso do Sul, 1 : 85-91.

Swanson, FW (1998) Curso de Extensão – felinos selvagens, Biotécnicas reprodutivas e conservação. Setor de Ciências Biológicas, UFPR: Curitiba-PR, 5-10.

Swierstra, EE (1968) Cytology and duration of the cycle of the seminiferous epithelium of the boar; duration of spermatozoan transit through the epididymis. Anatomical Record, 161: 171-186.

Zirkin, BR, Ewing, LL, Kromann, N & Cochran, RC (1980) Testosterone secretion by rat, rabbit, guinea pig, dog, and hamster testis perfused in vitro, correlation with Leydig cell ultrastructure. Endocrinology, 107 : 1867-1874.

Wang, E (2002) Diets of ocelots (*Leopardus pardalis*), Margays (*L. wiedii*), and Oncilla (*L. tigrinus*) in the Atlantic Rainforest in Southeast Brazil. Studies on Neotropical Fauna & Environment 37: 207-212.

Wing, TY, Christensen, AK (1982) Morphometric studies on rat seminiferous tubules. American Journal of Anatomy, 165 : 13-25.

ARTIGO 1

RESUMO

Parâmetros morfométricos corporais, testiculares e do túbulo seminífero do gato-do-mato-pequeno (*Leopardus tigrinus*, SCHREBER, 1775) adulto.

A massa testicular está diretamente correlacionada ao tamanho corporal. Animais de menor tamanho corporal tendem a uma maior alocação e dispendimento energético em massa testicular que animais de maior porte. O investimento em massa testicular é também consequência do comportamento reprodutivo de determinada espécie. O tamanho testicular reflete em primeiro lugar o volume total de túbulo seminífero, visto que este é seu principal componente. Assim a composição do parênquima testicular e o tamanho relativo dos testículos podem fornecer valiosas informações quanto ao sistema de acasalamento e à morfofisiologia reprodutiva. O tamanho corporal médio dos *L. tigrinus* deste experimento foi de 53,4 cm e o diâmetro torácico foi de 24,6 cm. O peso corporal médio dos animais foi de 2,589kg dos quais 0,06 % estão alocados em gônada e 0,04% especificamente em túbulos seminíferos. O diâmetro médio dos túbulos seminíferos foi de 228,29 μ m e a espessura do epitélio foi de 78,86 μ m. O *L. tigrinus* apresenta 16,99 metros de túbulos seminíferos por grama de testículos.

Palavras-Chave: Morfometria, testículo, túbulos seminíferos, índice gonadossomático, *Leopardus tigrinus*.

ABSTRACT

The testicular mass is directly correlated to the corporal size. Smaller animals tend to a larger allocation and energy waste in testicular mass, than larger ones. The investment in testicular mass is also consequence of the reproductive behavior in different species. The testicular size contemplates, in first place, the total volume of seminiferous tubules, because this is the main component. Like this the composition of the testicular parenchyma and the relative size of the testicles can supply valuable information about the mating system and to the reproductive morfofisiologia. The medium corporal size of the *L. tigrinus* of this experiment was of 53.4 cm and the thoracic diameter was of 24.6 cm. The medium corporal weight of the animals was 2.589 kg of the which 0.06% are

allocated in testicle and 0.04% specifically in seminiferous tubules. The medium diameter of the seminiferous tubules was 228.29 μ m and the thickness of the epithelium was 78.86 μ m. The *L. tigrinus* presents 16.99 meters of seminiferous tubules for gram of testicles.

Keywords: Morphometry, testis, seminiferous tubules, gonadosomatic index, *Leopardus tigrinus*.

1. INTRODUÇÃO

Os felinos silvestres estão entre as espécies mais ameaçadas do mundo, sendo afetados por fatores que variam localmente, como a descaracterização de habitats, disponibilidade de alimentos, forte pressão de caça, além da baixa densidade populacional (IUCN, 1996). Esta é uma situação generalizada para a maioria dos predadores neotropicais que influencia na dinâmica de populações e, conseqüentemente, o equilíbrio ecológico como um todo (Redford, 1997). A perda contínua e acelerada da biodiversidade global tem desafiado o campo da biologia da conservação, que define os muitos fatores que influenciam ecossistemas e a sobrevivência das espécies (Wildt *et al.*, 1992).

Leopardus tigrinus (gato-do-mato-pequeno) é a menor espécie de felino do Brasil, com porte e proporções semelhantes aos do gato doméstico, apresentando comprimento corporal médio de 50cm, cauda de aproximadamente 25cm e peso variando de 1,75 a 3,5kg (Oliveira & Cassaro, 2005). É um animal arborícola, que se caracteriza pela coloração de pelagem amarelada com manchas negras pelo corpo, sendo encontrados também indivíduos com variação melânica na pelagem (Wang, 2002; Oliveira & Cassaro, 2005). Apresenta hábitos solitários e predominantemente noturnos, mas em algumas áreas apresenta atividade diurna elevada (Nowell & Jackson, 1996). É um carnívoro específico, e se alimenta de pequenos vertebrados como mamíferos, lagartos e pequenas aves (Wang, 2002). Segundo o IBAMA o *L. tigrinus* é classificado como Vulnerável quanto à categoria de ameaça, e ainda está listado no apêndice I da CITES (Silva & Adania, 2006).

Com relação aos aspectos reprodutivos, há uma relação direta entre o peso testicular e a produção espermática (Amann, 1970; Olar *et al.*, 1983; França & Russell, 1998): quanto maior o testículo, maior a produção de espermatozoides. Porém, segundo

Kenagy & Trombulak, (1986), a quantidade de espermatozoides produzidos é sempre maior que o número necessário para a fecundação e não necessariamente o tamanho do testículo acompanha proporcionalmente o tamanho corporal, uma vez que além de maior gasto energético, animais de grande porte corporal produziram um enorme excedente. De acordo com os mesmos autores existe ainda uma relação funcional entre o tamanho relativo dos testículos e o sistema de acasalamento. Testículos são relativamente pequenos em animais monogâmicos ou poligínicos e são relativamente maiores em animais com sistema promíscuo ou poliândrico, onde vários machos têm acesso à cópula com a mesma fêmea, sendo mais aptos à paternidade aqueles com destacada produção espermática e, conseqüentemente, maior tamanho testicular.

Com relação ao parênquima testicular, o túbulo seminífero é geralmente o componente mais abundante. Todos os parâmetros quantitativos relacionados ao túbulo seminífero, como diâmetro tubular, espessura do epitélio seminífero e comprimento total e por grama de testículo, apresentam uma relação positiva com a atividade espermatogênica (França & Russell, 1998; Paula, 1999). Desta forma, a mensuração tubular é a abordagem geralmente utilizada como indicador da atividade espermática em investigações envolvendo a função testicular

Os dados morfométricos corporais e testiculares, são fundamentais para o estabelecimento de padrões fisiológicos e comportamentais através dos quais se torna possível sugerir protocolos para reprodução assistida em espécies em risco de extinção. O presente trabalho teve como objetivo descrever os dados biométricos corporais e do testículo de *Leopardus tigrinus* machos adultos a fim de estabelecer o índice gonadossomático, índice tubulossomático, comprimento total de túbulo seminífero e por grama de testículo desta espécie. Estes padrões fornecem subsídios para o conhecimento de diversas particularidades sobre a biologia reprodutiva das diferentes espécies (Fawcett *et al.*, 1973).

2. MATERIAL E MÉTODOS

Foram utilizados cinco *Leopardus tigrinus* macho adultos, oriundos do Centro de Triagem de Animais Silvestres – UFV e de Criatórios Conservacionistas situados na Zona da Mata Mineira e na cidade de Belo Horizonte - Minas Gerais, conforme autorização do IBAMA de número 15824-1 concedida em 05/06/2008. A presente

experimentação foi avaliada e autorizada pela Comissão de Ética do Departamento de Veterinária - UFV ofício número 85/2007/DVT.

Os animais foram contidos e mantidos em anestesia geral com a utilização da associação cloridrato de tiletamina/zolazepan na dose de 10mg/Kg. Foram aferidos os dados biométricos corporais tais como peso, diâmetro torácico e comprimento corporal, além das mensurações percutâneas dos testículos: comprimento, largura e espessura com uso de um paquímetro digital. Para a determinação do volume testicular, utilizou-se a fórmula $4/3\pi ABC$, onde A= metade da largura, B= metade da espessura e C metade do comprimento (Moreira, 1995; Guião Leite & Paula, 2003; Bittencourt *et al.*, 2004). Como as mensurações foram realizadas percutaneamente, a espessura da prega de pele do escroto também foi mensurada e descontada das dimensões testiculares. O volume testicular foi diretamente convertido em gramas, visto que a densidade volumétrica do testículo de mamíferos é muito próxima a um (Johnson *et al.*, 1981; Paula, 1999).

Após tricotomia e anti-sepsia local, a pele do escroto e as túnicas fibrosas (fascias espermáticas e cremastérica) foram incisadas, para a exposição da albugínea testicular e, com o uso de um bisturi circular de dois mm de diâmetro, foi obtido um fragmento da região média do testículo direito ou esquerdo. Posteriormente procedeu-se a sutura em planos separados da albugínea testicular e túnicas fibrosas por meio de ponto em “X” com fio absorvível, sendo então a pele suturada com ponto intradérmico com extremidades embutidas, também com fio absorvível. O fragmento testicular foi imediatamente imerso em fixador Karnovsky (paraformaldeído 4% e glutaraldeído 4% em tampão fosfato 0,1M pH 7,4) em temperatura ambiente por um período de 24 horas e após este período, colocado em álcool a 70% até o processamento histológico. O fragmento de albugínea testicular foi separado e mensurado quanto a sua espessura utilizando-se paquímetro digital com 10 µm de precisão. Para estudos em microscópio de luz os fragmentos foram desidratados em séries de concentrações crescentes de etanol (70°, 80°, 90° e 100° GL) e incluídos em resina plástica à base de glicol metacrilato (Historesin[®], Leica). Foram obtidos tantos cortes histológicos quanto possível, de modo seqüencial, com três µm de espessura, por meio de micrótomo rotativo (Leica RM2155) dotado de navalha de vidro. Os cortes histológicos foram corados com solução de azul de toluidina / borato de sódio 1%.

Ao microscópio de luz, com auxílio de ocular integradora dotada de 117 pontos, foram avaliadas as proporções volumétricas do túbulo seminífero e do espaço

intertubular no parênquima testicular, através da contagem de pontos sobre estes componentes teciduais, em dez campos aleatoriamente distribuídos para cada animal. Para o cálculo do volume do parênquima testicular utilizou-se a fórmula do volume da elipse ($4/3\pi ABC$) considerando-se as dimensões testiculares subtraindo-se a espessura da albugínea testicular. O volume da albugínea testicular foi obtido através da diferença entre o volume testicular e o volume do parênquima testicular. Inferindo as proporções de túbulos seminíferos e tecido intertubular ao volume total do parênquima testicular foram obtidos os volumes totais de cada um destes componentes testiculares em todos os animais. O diâmetro médio dos túbulos e a espessura do epitélio seminíferos foram obtidos pela média das mensurações de 10 secções transversais de túbulos seminíferos, o mais circular possível, em cada animal, através do programa de análise de imagem Image Pro Plus associado ao microscópio Olympus BX 70, em aumento de 200 vezes.

Devido ao formato cilíndrico do túbulo seminífero, o cálculo do seu comprimento foi baseado na fórmula: comprimento tubular = volume total de túbulos / área da secção transversal do túbulo seminífero. O volume tubular foi calculado previamente e a área da secção transversal foi calculada a partir da fórmula πr^2 , onde r representa metade do diâmetro tubular.

Através do peso calculado de ambos os testículos foi possível o cálculo do índice gonadossomático, o qual se refere ao percentual de massa corporal alocado em gônadas. Já para o cálculo do índice tubulossomático (alocação somática em túbulo seminífero), inferiu-se ao peso corporal, apenas a massa correspondente aos túbulos seminíferos.

Os dados foram analisados quanto à média, desvio padrão e o coeficiente de variação segundo a função estatística do programa *Microsoft Office Excel® 2003*.

3. RESULTADOS

O peso corporal médio dos animais estudados foi de 2,58 kg, o comprimento corporal de 53,4 cm e o diâmetro torácico de 24,6 cm (Tabela 1). Os aspectos biométricos testiculares comprimento, largura e espessura médios dos testículos direito e esquerdo, estão descritos na Tabela 1, sendo observado, através do cálculo volumétrico um volume testicular direito médio de 0,74 ml e esquerdo médio de 0,79 ml (Tabela 1), não sendo observada variação estatisticamente significativa entre estas médias. O índice gonadossomático de gato-do-mato-pequeno adultos foi de 0,06 % (Tabela 1).

Tabela 1- Parâmetros biométricos corporais testiculares e índice gonadossomático de gato-do-mato-pequeno adulto, mantidos em cativeiro.

Parâmetros	Média ± Desvio padrão	Coefficiente de variação (%)
Peso corporal (g)	2589 ± 362	14
Comprimento corpo (cm)	53,4 ± 3,7	6,95
Diâmetro torácico (cm)	24,6 ± 0,97	3,97
Comprimento do testículo direito (cm)	1,4 ± 0,125	8,95
Largura do testículo direito (cm)	0,93 ± 0,038	4,11
Espessura do testículo direito (cm)	1,06 ± 0,207	19,50
Comprimento do testículo esquerdo (cm)	1,53 ± 0,196	12,81
Largura do testículo esquerdo (cm)	0,92 ± 0,129	13,98
Espessura do testículo esquerdo (cm)	1,02 ± 0,117	11,52
Volume testículo direito (ml)	0,74 ± 0,189	25,54
Volume testículo esquerdo (ml)	0,79 ± 0,216	27,38
Volume ambos testículos (ml)	1,53 ± 0,386	25,22
Índice Gonadossomático (%)	0,06 ± 0,0188	31,32

A espessura média da albugínea testicular de gato-do-mato-pequeno machos adultos foi mensurada em aproximadamente 250 µm, e o volume conjunto das albugíneas direita e esquerda de 0,19 ml, o que representa cerca de 13,9 % da massa testicular (Tabela 2). Conseqüentemente o parênquima testicular ocupa, em gato-do-mato-pequeno adultos, cerca de 86,1 % do testículo, perfazendo em ambos os testículos um volume de 1,32 ml (Tabela 2).

Tabela 2- Proporção volumétrica e volumes médios da albugínea e parênquima testiculares de gato-do-mato-pequeno adulto, mantidos em cativeiro.

Parâmetros	Média ± Desvio padrão	Coefficiente de variação (%)
Espessura da albugínea testicular (µm)	250 ± 16,7	6,68
Volume de ambas as albugíneas testiculares (ml)	0,19 ± 0,047	22,30
Volume de ambos os parênquimas testiculares	1,32 ± 0,35	27,25

	(ml)	
Proporção volumétrica da albugínea testicular	13,90 ± 1,87	13,52
	(%)	

O parênquima testicular de gato-do-mato-pequeno apresenta cerca de 81,29 % de sua massa alocada em túbulos seminíferos e 18,71 % alocado em tecido intertubular, perfazendo respectivamente um volume aproximado de 1,05 e 0,25 ml.

O diâmetro da secção transversal de túbulos seminíferos no gato-do-mato-pequeno foi em média 228,29 µm, enquanto a espessura média do epitélio seminífero foi cerca de 78,86 µm (Tabela 3). O gato-do-mato-pequeno apresenta 26,38 metros de túbulos seminíferos em ambos os testículos perfazendo a média de 16,99 metros por grama de testículo (Tabela 3). Quanto à alocação somática de túbulos seminíferos em gato-do-mato-pequeno observa-se que 0,04% do peso corporal está alocado em túbulos seminíferos, ou seja, índice tubulossomático (Tabela 3).

Tabela 3- Diâmetro, comprimento total e por grama de testículo do túbulo seminífero, espessura do epitélio seminífero e índice Tubulossomático em gato-do-mato-pequeno mantidos em cativeiro.

Parâmetros	Média ± Desvio padrão	Coefficiente de variação
Diâmetro do túbulo seminífero (µm)	228,29 ± 21,31	9,33
Espessura do epitélio seminífero (µm)	78,86 ± 9,19	11,66
Comprimento total de túbulos seminíferos (m)	26,38 ± 9,04	34,26
Comprimento de túbulos seminíferos por grama de testículo (m/g)	16,99 ± 2,56	15,10
Índice Tubulossomático (%)	0,04 ± 0,01405	33,94

4. DISCUSSÃO

De acordo com Oliveira & Cassaro (2005), o tamanho corporal médio do gato-do-mato-pequeno adulto foi de 50cm. Os animais do presente experimento apresentaram tamanho corporal próximo à média descrita, cerca de 53,4 cm. O diâmetro

torácico é um parâmetro rotineiramente empregado na biometria corporal de animais silvestres, e deste modo, Sarti *et al.* (2008) descrevem que em jaguatiricas adultas este diâmetro apresentou maior correlação com o peso corporal do que com o tamanho do corpo, sendo desta forma um dos parâmetro mais importante para estimativa do peso corporal. Em gato-do-mato-pequeno o diâmetro torácico médio foi de 24,6 cm e a massa corporal média dos animais estudados foi de 2,589kg permanecendo na amplitude descrita por Oliveira & Cassaro (2005) que foi de 1,75 a 3,5kg. Segundo Kenagy & Trombulak (1986), a massa corporal alocada em gônada (IGS) está diretamente ligada ao tamanho corporal, uma vez que animais de menor tamanho corporal tendem à maior alocação e dispendimento energético em massa testicular que animais de maior porte. Dentre os carnívoros silvestres, os de maior porte como lobo-guará, onça-pintada, suçuarana, e leão africano apresentam respectivamente 0,04% (Bittencourt *et al.*, 2007), 0,034% (Azevedo *et al.*, 2006), 0,03% (Guião-Leite & Paula, 2003) e 0,015% (Barros *et al.*, 2004) de seu peso corporal alocado em gônada, enquanto que o cachorro-do-mato, gato doméstico e gato-do-mato-africano, todos de pequeno porte, apresentam respectivamente IGS de 0,068% (Caldeira *et al.*, 2008), 0,07% (Godinho, 1999) e 0,05% (Kenagy & Trombulak, 1986). O gato-do-mato-pequeno apresentou IGS igual a 0,06 %, valor compatível com os descritos para os demais felinos de pequeno porte estudados.

Kenagy & Trombulak (1986) afirmaram ainda que também há forte influência do sistema de acasalamento no IGS, uma vez que animais com sistema de acasalamento monogâmicos ou poligínicos apresentam menor investimento corporal relativo em massa testicular, que animais com sistema de acasalamento promíscuo ou poliândrico. Isto reforça o baixo IGS encontrado em leão africano, que além de apresentar um grande porte físico, sabidamente é o único felino silvestre de hábitos gregários, com formação de haréns (Barros, 2005). A jaguatirica é um felino de porte médio, considerado por muitos como o menor dos grandes e o maior dos pequenos gatos. Neste sentido seria esperado um valor intermediário do seu IGS, porém, Sarti *et al.* (2008), descreveram valor de 0,12%, o que coloca a jaguatirica como o maior IGS dentre os carnívoros estudados. Assim, sugere-se que o sistema de acasalamento da jaguatirica seja o principal fator implicado ao seu alto IGS.

Na maioria das espécies domésticas, a proporção volumétrica da albugínea e do mediastino testiculares é geralmente em torno de 10% (França & Russell, 1998). Entretanto, nos carnívoros a albugínea testicular se mostra mais abundante, como foi

observado por Godinho (1999) em gatos domésticos (18%) sendo que valores similares foram descritos por Mascarenhas *et al.* (2006) para o cão, e por Barros *et al.* (2004) em leão africano. O gato-do-mato-pequeno apresentou proporção volumétrica média de albugínea testicular de 13,9 %, aproximando-se dos valores encontrados por Caldeira *et al.* (2008) em cachorro-do-mato (12,5%) e por Bittencourt *et al.* (2007) em lobo guará (11%). Já a jaguatirica apresentou a maior proporção de albugínea dentre as espécies de carnívoros já pesquisados, cerca de 23,42% (Sarti *et al.*, 2008).

O mediastino testicular apresenta uma proporção volumétrica pequena no testículo em todas as espécies estudadas (França & Russell, 1998). Isto, aliado ao fato de que as técnicas conservativas para coleta de material testicular, como no caso da biopsia incisiva, não permitem o acesso a dados quantitativos do mediastino testicular, induzem a desconsideração do seu volume. Neste estudo, foi possível dissecar os testículos de um animal que veio a óbito por atropelamento, sendo os mediastinos de ambos os testículos removidos e pesados, obtendo-se um peso de 0,029g, representando apenas 1,81% do peso testicular total.

Embora o termo parênquima testicular não seja totalmente adequado para a referência do testículo desprovido de albugínea e mediastino testiculares, é um termo amplamente utilizado (Berndtson, 1977; Johnson *et al.*, 1981; Russell *et al.*, 1990; Johnson *et al.*, 2000). O parênquima testicular é dividido em dois compartimentos, o tubular e o intertubular (Amann, 1970; Fawcett *et al.*, 1973; Russell *et al.*, 1990a). O compartimento intertubular é composto de pelas células de Leydig, vasos sanguíneos e linfáticos, nervos, e uma variada população de células, entre elas, macrófagos e mastócitos (Russell, 1996). Em gato-do-mato-pequeno, a proporção volumétrica média do intertúbulo representou 18,71% do parênquima testicular, que se situa na amplitude observados nos demais carnívoros estudados que varia de 24,3% em leão africano (Barros, 2005) até 10% encontrado em gatos domésticos (Godinho, 1999).

O compartimento tubular é o principal componente do testículo na grande maioria dos mamíferos, exercendo grande influência sobre o peso testicular e sobre a produção espermática (Amann, 1970; França & Russell, 1998; Paula, 1999). Com exceção dos baixos valores descritos na marmota e na capivara (Russell *et al.*, 1990b; Paula, 1999), a maioria dos animais investigados apresenta entre 70 e 90% de túbulo seminífero no parênquima testicular (Guião Leite & Paula, 2003; Barros *et al.*, 2004; Azevedo *et al.*, 2006; Bittencourt *et al.*, 2007; Sarti *et al.*, 2008; Caldeira *et al.*, 2008).

O volume médio de túbulos seminífero observado em gato-do-mato-pequeno foi de 1,05 ml em ambos os testículos, representando 81,29% do parênquima testicular, dentro da amplitude descrita para a maioria dos animais investigados e também equivale aos valores observados em carnívoros silvestres, tais como a suçuarana, com 78% (Guião Leite & Paula, 2003), a onça pintada com 77,7 % (Azevedo *et al.*, 2006), o leão africano com 75,6% (Barros *et al.*, 2004), jaguatirica, com 80,58% (Sarti *et al.*, 2008) lobo-guará, 79,3% (Bittencourt *et al.*, 2007), no cachorro-do-mato 87,5% (Caldeira *et al.*, 2008), e em gato doméstico, cerca de 90% (Godinho, 1999).

O índice tubulossomático (ITS) é um parâmetro que visa quantificar o investimento em túbulos seminíferos em relação à massa corporal (Caldeira *et al.*, 2008). Ainda estes autores descrevem que espécies monogâmicas ou poligínicas apresentam menor investimento tubulossomático que espécies poliândricas e promíscuas. O gato-do-mato-pequeno apresenta ITS de 0,04%, muito semelhante ao descrito para cachorro-do-mato (0,042%) e acompanhando o padrão observado nos demais carnívoros monogâmicos ou poligínicos (Caldeira *et al.*, 2008). Em jaguatiricas foi observado o maior ITS dentre os carnívoros silvestres estudados, 0,074% (Sarti *et al.*, 2008), o que representa um maior investimento na produção espermática do que o esperado para a maioria dos felinos silvestres monogâmicos ou poligínicos. Este dado reforça a necessidade de maiores estudos sobre o comportamento reprodutivo nesta espécie.

A medida do diâmetro tubular é uma abordagem classicamente utilizada como indicador da atividade espermatogênica em investigações envolvendo a função testicular (Attal & Courot, 1963; Godinho & Cardoso, 1979; França & Cardoso, 1998; Sinha Hikim *et al.*, 1991; Russell *et al.*, 1994; Muñoz *et al.*, 1998). Embora o diâmetro tubular médio possa chegar a 550 μm em algumas espécies de marsupiais (Woolley, 1975), o valor tipicamente observado para a maioria dos amniotas varia de 180 a 300 μm (Roosen-Runge, 1977). O valor observado em gato-do-mato-pequeno foi de 228,29 μm , semelhante ao encontrado em onça-pintada, 257 μm (Azevedo *et al.*, 2006), onça parda, 227,37 μm , (Guião Leite & Paula, 2003), leão africano, 252,72 μm (Barros *et al.*, 2004), jaguatirica, 211,35 μm (Sarti *et al.*, 2008), lobo-guará, 227,37 (Bittencourt *et al.*, 2007), cachorro-do-mato, 236 μm (Caldeira *et al.*, 2008) e no gato doméstico, próximo a 250 μm (Godinho, 1999).

No rato, Wing & Christensen (1982) reportaram diferenças significativas no diâmetro tubular ao longo do túbulo seminífero, acompanhando as variações do ciclo do epitélio seminífero, relacionadas com o aumento do lume tubular que precede a espermiacão. Assim, a mensuração da espessura do epitélio seminífero é mais efetiva para a avaliação da produção espermática do que o diâmetro tubular. No gato-do-mato-pequeno a espessura média do epitélio seminífero foi de 78,86 μ m aproximando-se muito do valor encontrado por Sarti *et al.* (2008) em jaguatiricas (75,4 μ m), e por Godinho (1999) no gato doméstico (81 μ m), mas com uma pequena variação dentro do grupo dos carnívoros silvestres já estudados: na onça-pintada 90,3 μ m (Azevedo *et al.*, 2006); suçuarana, 67 μ m (Guião Leite & Paula, 2003); leão africano 93,2 μ m (Barros *et al.*, 2004). Entretanto todos os valores estão dentro da amplitude descritas por França & Russell (1998), para animais domésticos (60 a 100 μ m).

O gato-do-mato-pequeno apresenta média de 26,38 metros de túbulos seminíferos em ambos os testículos. Entre diferentes espécies existe uma grande variação do tamanho testicular e por isso, não é significativa comparação levando-se em conta o comprimento total de túbulo seminífero, sendo o comprimento tubular por grama de testículo uma parâmetro mais significativo para comparação interespecífica. O gato-do-mato-pequeno apresentou 16,99 metros de túbulos seminíferos por grama de testículo, sendo menor que o valor descrito por Godinho (1999) no gato doméstico (23m/g) e maior que o descrito para onça-pintada (12,2m/g Azevedo *et al.*, 2006) e leão africano (12,4m/g, Barros *et al.*, 2004). Entretanto, a média de metros por grama de testículo de gato-do-mato-pequeno foi semelhante aos valores descritos para muitos carnívoros silvestres, como em suçuarana (18,2m/ Guião Leite & Paula, 2003), jaguatirica (17,81m/g, Sarti *et al.*, 2008), cachorro-do-mato (18,1m/g Caldeira *et al.*, 2008), lobo-guará (18m/g Bittencourt *et al.*, 2007).

5. CONCLUSÕES

Os parâmetros de biometria corporal dos animais estudados no presente experimento referentes ao peso corporal e comprimento corporal médio foram compatíveis com os valores descrito na literatura para esta espécie.

O IGS encontrado foi de 0,06%, e o ITS 0,04%, compatíveis ao descrito para carnívoros silvestres com sistema de acasalamento monogâmico ou poligínico.

A albugínea testicular representa 13,9% da massa testicular, mostrando-se superior ao observado na maioria dos animais domésticos, o que é um padrão observado em todos os carnívoros já estudados.

O gato-do-mato-pequeno apresenta 16,99 metros de túbulos seminíferos por grama de testículo valores próximos aos observados nos demais carnívoros estudados e dentro da amplitude verificada nos animais domésticos.

6. REFERÊNCIAS BIBLIOGRÁFICAS

Amann, RP (1970) Sperm production rates. In: Johnson, AD, Gomes, WR & Vandemark, NL (eds). The testis. Academic Press, New York, p 433-482.

Attal, J & Courot, M (1963) Développement testiculaire et établissement de la spermatogénèse chez le taureau. Annales de Biologie Animale Biochimie Biophysique. 3: 219- 241.

Azevedo, MHF, Paula, TAR, Matta, SLP, Fonseca, CC, Neves, MTD (2006) Morfometria testicular e o túbulo seminífero da onça pintada (*Panthera onca*). Revista CERES 53(307): 374-381.

Barros, JBG, Paula, TAR, Azevedo, MHF, Guião Leite, FL, Rossi Jr, JL, Matta, SLP & Oliveira, PC (2004) Population of the seminiferous epithelium, intrinsic yield of spermatogenesis and Sertoli cells index in adult lions (*Panthera leo*) raised in captivity. 5th International Symposium on Canine and Feline Reproduction, Rio de Janeiro, RJ, p.166-168.

Barros, JBG (2005) Análise Morfofuncional do testículo e espermatogênese de leões africanos (*Panthera leo*, Linnaeus, 1758) adultos. Dissertação Mestrado, Viçosa, Universidade Federal de Viçosa, UFV, 64p.

Berndtson, WE (1977) Methods for quantifying mammalian spermatogenesis: a review. Journal of Animal Science, 44 (5): 818-83.

Bittencourt, VL, Paula, TAR, Matta, SLP, Fonseca, CC, Neves, MTD, Costa, M E L, Malta, MC, Coelho, CM & Bastos, JAB (2004). Avaliação da população celular do epitélio seminífero e índices indicativos da população espermática, através de biópsia

testicular em lobo-guará (*Chrysocyon brachyurus*, Illiger, 1811) adulto. Revista Brasileira Reprodução Animal 28:108-113.

Bittencourt, VL, Paula, TAR, Matta, SLP, Fonseca, CC, Costa, DS, Costa, EP & Benjamin, LA (2007) Biometria macro e microscópica dos componentes testiculares em lobo guará (*Chrysocyon brachyurus*, illiger, 1811) adulto. Revista Ceres (in Press).

Caldeira, BC, Paula, TAR, Matta, SLP, Balarini, MK & Campos, PKA Morfometria testicular e de túbulo seminífero do Cachorro-do-mato (*Cerdocyon thous*, LINNAEUS, 1766) adulto. Revista Ceres, 2008 (in Press).

Fawcett, DW, Neves, WB & Flores, MN (1973). Comparative observations on intertubular lymphatic and the organization of the interstitial tissue of the mammalian testis. Biololy Reproduction 9: 500- 532.

França, LR & Cardoso, FM (1998) Duration of spermatogenesis and sperm transit time through the epididymis in the piau boar. Tissue and Cell. 30(5): 573-582.

França, LR & Russell, LD (1998) The testis of domestic animals. In: Regadera, J. & Martinez-Garcia (eds.). Male reproduction. A multidisciplinary overview. Madrid. Churchill Livingstone 197-219.

Guião Leite, FL, Paula, TAR (2003) Rendimento Intrínseco da espermatogênese, o índice de células de Sertoli e a produção espermática diária da onça parda (*Puma concolor*). Revista Brasileira Reprodução Animal 27:21-26.

Godinho, CL (1999) Análise histométrica do testículo e duração da espermatogênese em gatos (*Felis domestica*) sexualmente maduros. Tese de Mestrado, Universidade Federal de Minas Gerais, Minas Gerais. 123p.

Godinho, HP & Cardoso, FM (1979) Desenvolvimento sexual de porcos Yorkshire. II. Estabelecimento e evolução da espermatogênese. Arquivo Escola Veterinária. UFMG. 31 (3): 351-361.

Iucn. Internacional Union For Nature Conservaion (1996) Status survey and conservation action plan wild cats. IUCN/SSC cat specialist Group. 204p.

Johnson, L, Petty, CS & Neves, WB (1981). A new approach to qualification of spermatogenesis and its applications to germinal cell attrition during human spermatogenesis. Biology Reproduction 25, 217-226.

Johnson, L, Varner, DD, Roberts, ME, Smith, TL, Keillor, GE, Srutchfield, WL (2000). Efficiency of spermatogenesis: A comparative approach. Animal Reproduction Science, 60: 171 – 180.

- Kenagy, GJ, Trombulak, SC (1986) Size And Function Of Mammalian Testes In relation to body size. *Journal of Mammalogy*, (1)67: 1-22.
- Mascarenhas, RM., Paula, TAR, Carretta Júnior, M, Ribeiro, ECS, Borboleta, LR, Matta, SLP (2006). Efeitos da biópsia incisional testicular sobre o rendimento intrínseco da espermatogênese e índices de células de Sertoli em cães. *Revista CERES*, 53 : 100-105.
- Moreira, JR (1995) The reproduction, demography and management of capybaras (*Hydrochaeris hydrochaeris*) on Marajó Island – Brazil. Thesis, Oxford, England: University of Oxford.
- Moreira, N, Monteiro-Filho, ELA, Moraes, W, Swanson, WF, Graham, LH, Pasquali, OL, Gomes, MLF, Morais, RN, Wildt, DE & Brown, JL (2001). Reproductive steroid hormones and ovarian activity in felids of the *Leopardus* genus. *Zoo Biology*, 103-106.
- Muñoz, EM, Fogal, T, Dominguez, S, Scardapane, L, Guzman, J, Cavicchia, JC & Piezzi, RS (1998) Stages of the cycle of the seminiferous epithelium of the viscacha (*Lagostomus maximul maximus*). *The Anatomical record*. 252: 8-16.
- Nowell, K, Jackson, P (1996) Wild cats: status survey and conservation action plan. Gland: International Union for Conservation of Nature, 382p.
- Olar, TT, Amann, RP & Pickett, BW (1983). Relationships among testicular size, daily production and output of spermatozoa and extragonadal spermatozoa reserves of the dog, *Biology of Reproduction* 29: 1114 – 1120.
- Oliveira, TG, Cassaro, K (2005) Guia de Campo dos Felinos do Brasil. São Paulo: Instituto Pró-Carnívoros, Fundação Parque Zoológico de São Paulo, Sociedade de Zoológicos do Brasil, Pró-vida Brasil, 80p.
- Paula, TAR 1999. Avaliação Histológica e Funcional do Testículo de Capivaras Adultas (*Hydrochoerus hydrochaeris*). Tese Doutorado, Belo Horizonte, Universidade Federal de Minas Gerais, 84p.
- Redford, KH (1997) A Floresta vazia. 1:1-22 In: Valladares Padua, C, Bodmer, RE & Cullen Jr, L (1997) Manejo e conservação de vida silvestre no Brasil. Brasília Cnpq/Belém , PA: Sociedade Mamiraua. 296p.
- Roosen-Runge, EC (1977) The process of spermatogenesis in animals. Cambridge: University Press.
- Russell, LD, Ettlin, RA, Sinha-Hikim, EP & Clegg, ED (1990a). Histological and histopathological evaluation of the testis. New York, Cache River Press. Pp. 196-254.

- Russell, LD, Ren, HP, Sinha-Hikin, I, Schulze, W & Sinha-Hikin, AP (1990b). A comparative study in twelve mammalian species of volume densities, volumes and numerical densities of selected testis components, emphasizing those related to the Sertoli cell. *American Journal of Anatomy*. 188(1): 21-30.
- Russell, LD, Chandrashekar, V, Bartke, A, Sinha-Hikim, AP (1994). The hamster Sertoli cell in early testicular regression and early recrudescence: a stereological and endocrine study. *International Journal of Andrology* 17(2): 93-106.
- Russell, LD, (1996) Mammalian Leydig cell structure. In: Payne, A. H., Hardy, M. P., Russell, L. D. (eds). *The Leydig cell*. Cache River Press. Vienna, IL., cap. 10, 218-222.
- Sarti, P, Paula, TAR, Matta, SLP, Fonseca, CC, Polli, GO, Balarini, MK & Mascarenhas, RM. (2008) Parâmetros Biométricos Corporais e Testiculares de Jaguatiricas (*Leopardus pardalis*) Adultas. *Revista Ceres* (in press).
- Silva, JCR, Adania, CH (2006) Carnivora – Felidae (onça, suçuarana, jaguatirica, gato-do-mato). In: Cubas, ZS, Silva, JCR & Catão-Dias, JL. *Tratado de animais selvagens – Medicina Veterinária*, Roca, cap. 31, p 505-546.
- Sinha-Hikim, AP, Sinha-Hikim, IS, Amador, AG, Bartke, A, Woolf, A & Russell, LD (1991) Reinitiation of spermatogenesis by exogenous gonadotropins in a seasonal breeder, the woodchuck (*Marmota monax*), during gonadal inactivity. *American Journal of Anatomy*. 192(2): 194-213.
- Wang, E (2002) Diets of ocelots (*Leopardus pardalis*), Margays (*L. wiedii*), and Oncilla (*L. tigrinus*) in the Atlantic Rainforest in Southeast Brazil. *Studies on Neotropical Fauna & Environment* 37: 207-212.
- Wing, TY, Christensen, AK (1982) Morphometric studies on rat seminiferous tubules. *American Journal of Anatomy*, 165 : 13-25.
- Wildt, DE, Monfort SL, Donoghue AM, Johnston LA & Howard J (1992) Embryogenesis in conservation biology - or, how to make an endangered species embryo. *Theriogenology* 37:161-184.
- Woolley, P (1975) The seminiferous tubules in dasyurid marsupials. *Journal of Reproduction and Fertility* (2) 45: 255-261

ARTIGO 2

RESUMO

Caracterização e quantificação dos componentes do espaço intertubular do gato-do-mato-pequeno (*Leopardus tigrinus*, SCHREBER, 1775) adulto.

A porção endócrina dos testículos é representada pelas células de Leydig que, juntamente com células conjuntivas, leucócitos, vasos sanguíneos e linfáticos, formam o tecido intertubular. O arranjo e a proporção destes componentes no testículo de mamíferos variam, formando mecanismos que auxiliam na drenagem de testosterona para fora, além de manterem seu nível testicular. Em gato-do-mato-pequeno o padrão de organização dos elementos do intertúbulo apresentou grupos de células de Leydig espalhados em abundante tecido conjuntivo frouxo edemaciado, o qual é drenado por vasos linfáticos isolados ou em feixes, próximos aos túbulos seminíferos. O tecido conjuntivo, representado cerca de 16,73% do parênquima testicular, e os vasos sanguíneos e linfáticos representam respectivamente 1,52%, e de 0,87%. O volume médio das células de leydig foi de $765,61\mu\text{m}^3$. O diâmetro nuclear médio das células de Leydig do gato-do-mato-pequeno foi de $7,0\mu\text{m}$, e seu volume nuclear médio foi de $180,05\mu\text{m}^3$. O núcleo da célula de leydig correspondeu em média a 23,9% do volume total da célula de Leydig em ambos os testículos que foi de aproximadamente 0,14

mL.O índice Leydigossomático foi de 0,005%, e a quantidade média de células de Leydig por grama de testículo de 114×10^6 .

Palavras-chave: Tecido Intertubular, células de Leydig, índice leydigossomático, gato-do-mato-pequeno.

ABSTRACT

The endocrine portion of the testes is represented by the Leydig cells, which, together with connective cells, white blood cells, blood and lymph vessels, form the intertubular tissue. The arrangement and proportion of these components, in the testes of mammals ranging forming mechanisms that help the testosterone drainage from testicle, as well as maintaining the hormonal balance. In oncylla the organization of the elements of intertubule tissue presented groups of Leydig cells spread in abundant loose and edematous tissue, which is drained by singly or bundles of lymphatic vessels, around of seminiferous tubules. The connective tissue, represented approximately 16.73% of testicular parenchyma, and the blood and lymph vessels represent respectively, 1.52% and 0.87% of testicular parenchyma. In oncilla the average volume of the Leydig cells was $765.61 \mu\text{m}^3$. The average nuclear diameter of Leydig cells was $7.0 \mu\text{m}$, and its nuclear average volume was $180.05 \mu\text{m}^3$. The nucleus of the Leydig cell corresponded of 23.9% of the total volume of the cell. The both testicles were approximately 0.14 mL. The Leydigossomatic index was 0.005%, and the average population of Leydig cells per gram of testis was 114×10^6 cells.

Keywords: Intertubular tissue, Leydig cells, leydigossomatico index, oncilla.

1. INTRODUÇÃO

A maioria das 36 espécies de felídeos não-domésticos está ameaçada ou em extinção em pelo menos uma parte de sua área de ocorrência natural (Moreira *et al.*, 2001). As espécies que habitam áreas da floresta tropical onde o desmatamento é intenso são particularmente vulneráveis. Nas florestas tropicais brasileiras, a jaguatirica (*Leopardus pardalis*), o gato-do-mato-pequeno (*Leopardus tigrinus*) e o gato-maracajá (*Leopardus wiedii*) estão entre os felídeos que lutam para sobreviver diante da

destruição do habitat (Nowell & Jackson, 1996; Moreira et al., 2001). O gato-do-mato-pequeno é um felino de pequeno porte sendo o menor gato selvagem da América do Sul. Apresenta hábito arborícola, atividade predominantemente noturna, vida solitária e coloração básica bem variável, com tonalidades entre amarelo-claro e castanho-amarelado. Os pêlos da cabeça e do pescoço são voltados para trás, e não há padrão fixo para as rosetas, mas geralmente são pequenas, abertas e em maior número do que o encontrado em espécies com grande semelhança, como por exemplo em *L. wiedii* (Wang, 2002; Oliveira & Cassaro, 2005). Estes autores relatam ainda que indivíduos com a variação melânica da pelagem não são incomuns.

A fisiologia reprodutiva da maioria dos felídeos silvestres de pequeno tamanho não tem sido estudada, especialmente as espécies neotropicais. Essa falta de informação básica tem dificultado esforços para aumentar a reprodução em cativeiro (Moreira *et al.*, 2001).

O testículo dos mamíferos é dividido funcionalmente em dois compartimentos básicos: o tubular e intertubular. A porção endócrina dos testículos é representada pelas células de Leydig que, juntamente com células conjuntivas, leucócitos, vasos sanguíneos e linfáticos, formam o tecido intertubular. O arranjo e proporção destes componentes no testículo de mamíferos variam formando mecanismos que mantêm o nível de testosterona, principal produto da célula de Leydig, duas a três vezes maior no fluido intersticial que nos vasos sanguíneos testiculares, e de 40 a 250 vezes maior nestes, em relação ao sangue periférico (Sharpe, 1994; Hales, 2002). Os diferentes arranjos e relações quantitativas entre os componentes do espaço intertubular influenciam diretamente a espermatogênese, bem como a liberação da testosterona, principal produto do compartimento intertubular, na corrente sanguínea (Russell, 1996).

Segundo Fawcett *et al.* (1973), a drenagem linfática, aliada à quantidade de células de Leydig e tecido conjuntivo frouxo no espaço intertubular, nas diferentes espécies de mamíferos segue, em geral, três padrões distintos: 1) espécies nas quais as células de Leydig e o tecido conjuntivo ocupam uma área muito pequena no compartimento intertubular, contrastando com extensos sinusóides ou espaços linfáticos interpostos aos túbulos seminíferos; 2) espécies que apresentam grupos de células de Leydig espalhados em abundante tecido conjuntivo frouxo edemaciado, o qual é drenado por um vaso linfático localizado central ou excentricamente no espaço intertubular; 3) espécies nas quais abundantes grupamentos de células de Leydig

ocupam praticamente todo o compartimento intertubular, apresentando pouco tecido conjuntivo e vasos linfáticos.

Fawcett *et al.* (1973) descrevem uma grande variação no percentual volumétrico e no arranjo entre os componentes do intertúbulo nas diferentes espécies de mamíferos já estudadas, e estas diferenças estão relacionadas à quantidade de células de Leydig, tecido conjuntivo, localização e distribuição dos vasos linfáticos. Segundo estes autores, apesar do pouco conhecimento a respeito das implicações fisiológicas destas variações, as mesmas provavelmente estariam relacionadas com a habilidade dos vasos linfáticos de remover dos testículos substâncias vascularmente secretadas, além de manter as concentrações adequadas de andrógenos no testículo e nos vasos sanguíneos.

A testosterona é responsável pela diferenciação dos órgãos genitais masculinos e da genitália externa na fase fetal (Pelleniemi *et al.*, 1996) e pelo aparecimento de caracteres sexuais secundários, manutenção quantitativa da espermatogênese a partir da puberdade, e pelo comportamento sexual (Sharpe, 1994). Entretanto o mecanismo de ação da testosterona sobre o processo espermatogênico e sobre o comportamento sexual ainda não está totalmente esclarecido (Weinbauer & Wessels, 1999).

O presente trabalho teve como objetivo a caracterização dos componentes intersticiais e seu arranjo no espaço intertubular testicular do gato-do-mato-pequeno; a quantificação volumétrica dos diferentes constituintes do espaço intertubular, e a determinação da população de células de Leydig por unidade de massa testicular, relacionando seu volume com a massa corporal.

3. MATERIAL E MÉTODOS

Foram utilizados cinco *Leopardus tigrinus* macho adultos, oriundos do Centro de Triagem de Animais Silvestres – UFV e de Criatórios Conservacionistas situados na Zona da Mata Mineira e na cidade de Belo Horizonte - Minas Gerais, conforme autorização do IBAMA de número 15824-1 concedida em 05/06/2008. A presente experimentação foi avaliada e autorizada pela Comissão de Ética do Departamento de Veterinária - UFV ofício número 85/2007/DVT.

Os animais foram contidos e mantidos em anestesia geral com a utilização da associação cloridrato de tiletamina/zolazepan na dose de 10mg/Kg. Foram aferidos os dados biométricos corporais tais como peso, diâmetro torácico e comprimento corporal, além das mensurações percutâneas dos testículos: comprimento, largura e espessura

com uso de um paquímetro digital. Para a determinação do volume testicular, utilizou-se a fórmula $4/3\pi ABC$, onde A= metade da largura, B= metade da espessura e C metade do comprimento (Moreira, 1995; Guião Leite & Paula, 2003; Bittencourt *et al.*, 2004). Como as mensurações foram realizadas percutaneamente, a espessura da prega de pele do escroto também foi mensurada e descontada das dimensões testiculares. O volume testicular foi diretamente convertido em gramas, visto que a densidade volumétrica do testículo de mamíferos é muito próxima a um (Johnson *et al.*, 1981; Paula, 1999).

Após tricotomia e anti-sepsia local, a pele do escroto e as túnicas fibrosas (fascias espermáticas e cremastérica) foram incisadas, para a exposição da albugínea testicular e, com o uso de um bisturi circular de dois mm de diâmetro, foi obtido um fragmento da região média do testículo direito ou esquerdo. Posteriormente procedeu-se a sutura em planos separados da albugínea testicular e túnicas fibrosas por meio de ponto em “X” com fio absorvível, sendo então a pele suturada com ponto intradérmico com extremidades embutidas, também com fio absorvível. O fragmento testicular foi imediatamente imerso em fixador Karnovsky (paraformaldeído 4% e glutaraldeído 4% em tampão fosfato 0,1M pH 7,4) em temperatura ambiente por um período de 24 horas e após este período, colocado em álcool a 70% até o processamento histológico. O fragmento de albugínea testicular foi separado e mensurado quanto a sua espessura utilizando-se paquímetro digital com 10 µm de precisão.

Para estudos em microscópio de luz os fragmentos foram desidratados em séries de concentrações crescentes de etanol (70°, 80°, 90° e 100° GL) e incluídos em resina plástica à base de glicol metacrilato (Historesin[®], Leica). Foram obtidos tantos cortes histológicos quanto possível, de modo sequencial, com três µm de espessura, por meio de micrótomo rotativo (Leica RM2155) dotado de navalha de vidro. Os cortes histológicos foram corados com solução de azul de toluidina / borato de sódio 1%.

Os cortes foram analisados em microscópio Olympus BX-70 através do qual foram obtidas imagens do parênquima testicular as quais foram analisadas quantitativamente por meio do programa Image Pro Plus associado ao microscópio Olympus BX-70, no Laboratório de Anatomia Vegetal da Universidade federal de Viçosa. O arranjo dos componentes do espaço intertubular foram analisados quanto à sua morfologia individual e relações topográficas com o túbulo seminífero.

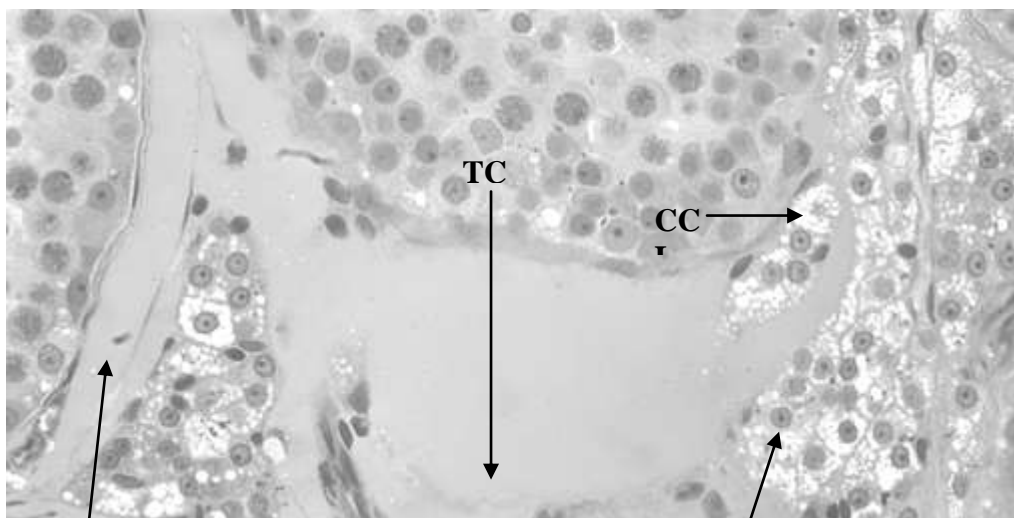
As proporções volumétricas (%) dos componentes intertubulares foram estimados por meio da contagem de um total de 1.170 pontos projetados sobre imagens

capturadas em 10 campos, aleatoriamente distribuídas nos diferentes cortes histológicos de cada animal sobre um aumento de 400 vezes. Os elementos quantificados foram núcleo das células Leydig, citoplasma das células Leydig, vasos sanguíneos, vasos linfáticos e tecido conjuntivo. Inferindo-se a estas proporções o volume total do parênquima testicular, foram obtidos os volumes totais de cada componente testicular em todos os animais. O diâmetro médio do núcleo das células de Leydig foi mensurado, para o cálculo do seu volume, através da fórmula $\frac{4}{3}\pi r^3$, onde r é o raio nuclear médio encontrado. Para isto, 20 imagens de secções transversais de células de Leydig, com os maiores contornos nucleares, foram medidas em cada animal, através do programa de imagem Image Pro Plus, com aumento de 1000 vezes. Com o volume conhecido do núcleo e sua proporção no volume total da célula de Leydig, calculou-se o volume de uma única célula. Inferindo-se este valor ao volume total de células de Leydig por testículo, obteve-se o seu número por testículo e conseqüentemente por grama de testículo.

Os dados foram analisados quanto à média, desvio padrão e o coeficiente de variação segundo a função estatística do programa *Microsoft Office Excel® 2003*.

4. RESULTADOS

No gato-do-mato-pequeno o arranjo dos componentes do espaço intertubular se apresentou como sendo do padrão 2 descrito por Fawcett *et al.* (1973) que descreve para este caso grupos de células de Leydig espalhados em abundante tecido conjuntivo frouxo edemaciado, o qual é drenado por vasos linfáticos localizados central ou excentricamente no tecido intertubular. Entretanto, nos animais em questão, o tecido conjuntivo se mostrou muito abundante e edemaciado, em alguns casos, assumindo um aspecto semelhante a vasos linfáticos. Estes por sua vez estão na maioria das vezes ao redor dos túbulos seminíferos (Figura 1).



VL

NCL

EVL

Figura 1 – Organização do tecido intertubular do gato-do-mato-pequeno: CCL

Figura 1 – Organização do tecido intertubular do gato-do-mato-pequeno: CCL – Citoplasma da Célula de Leydig; TCE – Tecido Conjuntivo Edemaciado; NCL – Núcleos de Células de Leydig; VL – Vaso Linfático; EL – Endotélio Linfático.

O tecido conjuntivo é o componente mais abundante no intertúbulo de gato-do-mato-pequeno, representado cerca de 16,73% do parênquima testicular (Tabela 1). Quanto à volumetria proporcional de vasos sanguíneos e linfáticos no parênquima testicular, observaram-se os valores médios de 1,52%, e de 1,05% respectivamente (Tabela 1), sendo que os vasos linfáticos podem se apresentar em agrupamentos no tecido intertubular (Figura 2). Nestes animais cerca de 8,94% do parênquima testicular é ocupado por células de Leydig (Tabela 1).

Tabela 1- Proporção volumétrica dos principais elementos do espaço intertubular de gato-do-mato-pequeno adulto.

Animal	Núcleo de células de Leydig (%)	Citoplasma de células de Leydig (%)	Total de células de Leydig (%)	Tecido Conjuntivo (%)	Vasos Sanguíneos (%)	Vasos Linfáticos (%)
Tigrinus 1	7,265	22,727	9,401	17,948	1,196	0,341
Tigrinus 2	7,350	30,252	10,170	13,846	2,564	1,025
Tigrinus 3	8,205	26,717	11,196	20,341	1,197	1,282
Tigrinus 4	2,649	38	4,273	18,547	1,025	1,0
Tigrinus 5	8,376	13,274	9,658	12,991	1,162	1,623

Média	6,76±2,35		8,94±2,69	16,73±3,1	1,52±0,62
±d.p.*		26,19±9,15		7	1,05±0,47
Cv **	34,80	34,94	30,17	18,92	40,98

*d.p. = desvio padrão ** Cv = coeficiente de variação

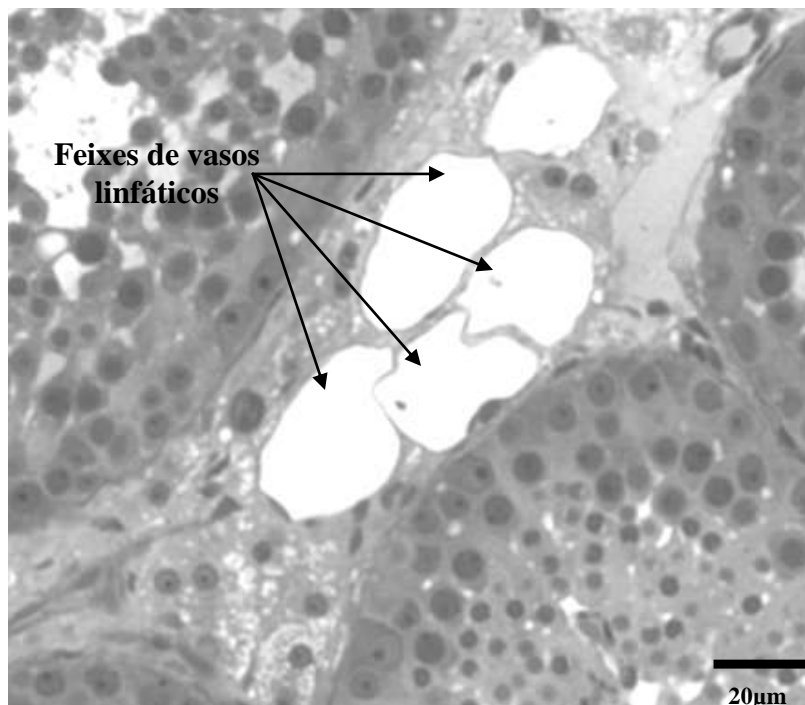
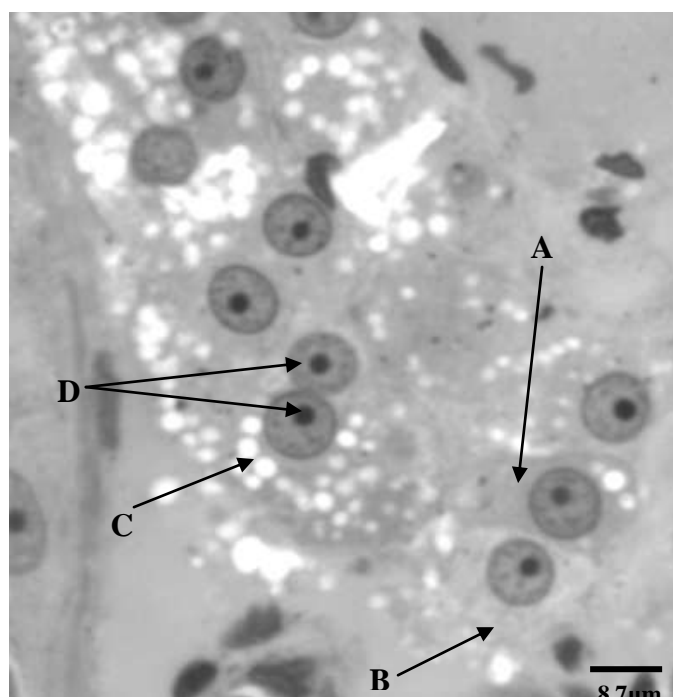


Figura 2 – Distribuição de vasos linfáticos no tecido intertubular do gato-do-mato-pequeno, que neste caso se apresenta formando feixes.

Em gato do mato pequeno verificou-se a presença de células de Leydig binucleadas. Observou-se ainda no citoplasma destas células quantidades variadas de gotículas lipídicas com diferentes diâmetros (Figura 3). É possível observar gotículas de lipídios com até 5 µm de diâmetro.



O diâmetro nuclear médio das células de Leydig do gato-do-mato-pequeno foi de 7,0 μm , e seu volume nuclear médio foi de 180,05 μm^3 . O núcleo da célula de Leydig correspondeu em média a 23,9% do volume total da célula de Leydig em ambos os testículos que foi de aproximadamente 0,14 mL. O volume médio de uma célula de Leydig foi de 765,61 μm^3 (Tabela 2). No intuito de se avaliar a variação individual destas células em gato-do-mato-pequeno inferiu-se à massa corporal a proporção volumétrica das células de Leydig, obtendo-se o índice Leydigossomático (ILG), que representa o percentual de massa corporal alocado em células de Leydig, que nesta espécie é de 0,005%. O número médio de células de Leydig por grama de testículo em gato-do-mato-pequeno foi de 114x10⁶ (Tabela 2).

Tabela 2- Parâmetros biométricos e proporção volumétrica referentes às células de Leydig de gato-do-mato-pequeno adulto

Parâmetro	Média \pm d.p.*	Cv**(%)
Peso corporal (g)	2589 \pm 362	14
Volume de ambos os testículos (mL)	1,53 \pm 0,38	25,2
Diâmetro nuclear (μm)	7,0 \pm 0,38	5,5
Volume nuclear (μm^3)	180,05 \pm 24,9	13,85
	4	
Proporção nuclear (% da célula)	23,9 \pm 3,69	15,47
Volume celular (μm^3)	765,61 \pm 140,	18,32
	32	
Volume total de células de Leydig nos testículos (mL)	0,14 \pm 0,07	51,28
Número de células de Leydig nos testículos (10 ⁶)	183 \pm 91	49,93

Número de células de Leydig/grama de testículo (10^6)	114±30	26,24
Índice Leydigossomático	0,005±0,003	58,9

*d.p. = desvio padrão ** Cv = coeficiente de variação

5. DISCUSSÃO

No gato-do-mato-pequeno o arranjo dos componentes de espaço intertubular é classificado como sendo do padrão 2 descrito por Fawcett *et al.*, (1973), mesmo padrão observado em gato doméstico, suçuarana, leão africano, jaguatirica, onça-pintada, cachorro-do-mato e (França & Godinho, 2003; Guião Leite *et al.*, 2006; Barros *et al.*, 2006; Sarti, 2006; Azevedo *et al.*, 2008; Caldeira *et al.*, 2008). Entretanto, o arranjo intertubular encontrado em gato-do-mato-pequeno sofre algumas variações em relação aos demais carnívoros citados, principalmente quanto à localização dos vasos linfáticos. Nestes animais, os vasos linfáticos além de se apresentarem na maioria das vezes ao redor dos túbulos seminíferos, podem se apresentar em feixes na região central do tecido intertubular, característica esta observada também em onça-pintada (Azevedo *et al.*, 2008). Outra característica marcante observada em gato-do-mato-pequeno é a abundância de edema intersticial presente no tecido conjuntivo intertubular, sendo esta característica não descrita em outros felinos.

O tecido conjuntivo é o componente mais abundante no intertúbulo de gato-do-mato-pequeno, representado cerca de 16,73% do parênquima testicular, um pouco acima do descrito para jaguatirica (13,29%; Sarti *et al.*, 2008), e superior ainda ao encontrado em onça pintada (8,3%; Azevedo *et al.*, 2008), suçuarana (9,5%; Guião Leite *et al.*, 2006), leão africano (7,1%; Barros *et al.*, 2006), cachorro-do-mato (7,95%; Caldeira *et al.*, 2008) e em gato doméstico (2,9%; França & Godinho, 2003). Quanto à volumetria proporcional de vasos sanguíneos no parênquima testicular, observou-se os valores médios de 1,52% (Tabela 1), o que está dentro da amplitude descrita para os felinos domésticos e silvestres brasileiros que é entre 1,2 e 2,8% (França & Godinho, 2003; Guião Leite *et al.*, 2006; Azevedo *et al.*, 2008), sendo maior do que o valor descrito para leão africano (0,7%; Barros *et al.*, 2006) e para cachorro-do-mato (0,72%; Caldeira *et al.*, 2008).

Embora células de Leydig apresentem-se uninucleadas na maioria das espécies, células multinucleadas também tem sido reportadas em algumas espécies (Russell,

1996; Sinha & Seal, 1969). Em gato-do-mato-pequeno estas células apresentam-se algumas vezes binucleadas, semelhantemente ao observado em leões africanos, (Barros *et al.*, 2006). No gato-do-mato-pequeno os núcleos das células de Leydig são arredondados e contem uma fina camada de heterocromatina ao longo do envelope nuclear e o nucléolo é evidente. O diâmetro médio do núcleo das células de Leydig nestes animais correspondeu a 7,0 μm , inferior aos 8,48 μm descrito por Sarti (2006) em jaguatiricas, mas próximo ao valor descrito por Barros *et al.* (2006) para leão africano, que foi de 7,1 μm , assemelhando-se ainda a valores descritos em onça-pintada (7,7 μm), gato doméstico (7,9 μm) e cachorro-do-mato (8 μm) (Azevedo *et al.*, 2008; França & Godinho, 2003; Caldeira, 2007). O volume nuclear das células de Leydig em gato-do-mato-pequeno correspondeu a 180,05 μm^3 (Tabela 2), superior somente ao volume encontrado em leão africano (144,8 μm^3 ; Barros *et al.*, 2006), mas inferior aos valores observados nos demais felinos estudados, que variam de 240 μm^3 em onça-pintada até 320 μm^3 em jaguatirica (Azevedo *et al.*, 2008; Sarti, 2006).

Nos animais domésticos a amplitude observada para a proporção núcleo citoplasmática, ou seja, volume percentual de núcleo na célula de Leydig foi de 10 a 19% (França & Russell, 1998). Dos felinos estudados apenas a onça pintada (10%) e o gato doméstico (13%) apresentam valores nesta amplitude (Azevedo *et al.*, 2008; Godinho 1999), uma vez que o leão africano apresenta valor menor (7,1%; Barros, 2005) e a jaguatirica valor maior (35,11%; Sarti 2006). O gato-do-mato-pequeno apresenta uma proporção núcleo citoplasmática de 23,9%, que embora esteja fora da amplitude observada nos animais domésticos apresenta valor intermediário dentro daqueles observados para os gatos e muito próximo ao descrito para o cachorro-do-mato (24,1%; Caldeira, 2007).

O volume médio das células de Leydig do gato-do-mato-pequeno foi de 765,61 μm^3 (Tabela 2), que se aproxima do valor descrito em jaguatirica (913 μm^3 ; Sarti, 2006), e se mostra bem inferior aos valores encontrados em leão africano (2578 μm^3 ; Barros *et al.*, 2006), onça pintada (2386 μm^3 ; Azevedo *et al.*, 2008), gato doméstico (2044 μm^3 ; França & Godinho, 2003) e cachorro-do-mato (1149 μm^3 ; Caldeira, 2007). A necessidade de testosterona para a produção espermática e para manter os níveis periféricos de andrógenos pode estar relacionada com o tamanho do compartimento de células de Leydig. Porém, Zirkin *et al.*(1980), afirmaram que um dos fatores diretamente relacionados com a produção de testosterona é a área ocupada por retículo

endoplasmático liso no seu citoplasma. Costa & Paula (2006) observaram que em capivaras há uma correlação entre o volume individual da célula de Leydig com a produção de testosterona, antes que com a população ou volume total destas células.

De acordo com alguns pesquisadores (Fawcett *et al.*, 1973; Russell, 1996), a maior quantidade de células de Leydig, em algumas espécies, pode estar relacionada com a síntese de outros tipos de esteróides que não testosterona, como feromônios ou substâncias com algumas outras funções ainda indefinidas. Vale a pena citar ainda que inúmeros fatores podem influir na quantidade necessária de células de Leydig por animal, dentre os quais podem ser destacados: a quantidade de LH disponível, o número de receptores de LH por célula, a quantidade de testosterona que a célula de Leydig é capaz de secretar em um dado tempo, a velocidade pela qual a testosterona deixa o testículo via vasos linfáticos, vasos sanguíneos e fluido seminal, o volume sanguíneo do animal, e a taxa de metabolismo da testosterona (Russell *et al.*, 1994; Russell, 1996).

O volume total médio de células de Leydig em ambos os testículos de gato-do-mato-pequeno foi de 0,14 ml. Este parâmetro é altamente variado nos animais estudados (CV=51,3), visto a variação individual em sua massa testicular. No intuito de se minimizar os efeitos desta variação entre os indivíduos estudados, inferiu-se à massa corporal a proporção volumétrica de células de Leydig, obtendo-se o índice Leydigossomático (ILG), que representa o percentual da massa corporal alocada especificamente em células de Leydig. Assim, em gato-do-mato-pequeno estas células ocupam em média 0,005% do peso corporal, valor este superior aos encontrados na maioria dos carnívoros pesquisados, que variaram de 0,0019% em leão africano a 0,0036% em onça-pintada e jaguatirica.

Apesar da já esperada grande variação no número total de células de Leydig em ambos os testículos (CV= 49,93), o número médio por grama de testículo no gato-do-mato-pequeno, apresenta um menor coeficiente de variação (CV= 26,24) com uma média de 114×10^6 células. Este valor encontra-se acima da amplitude descrita em animais domésticos por França & Russell (1998), de cerca de 20 a 40 milhões de células de Leydig por grama de testículo, superior ainda ao maior valor descrito nos carnívoros silvestres (57,2 milhões de células de Leydig por grama de testículo no leão africano; Barros, 2005), sendo inferior apenas aos valores registrados na capivara (126 milhões de células de Leydig por grama de testículo; Costa *et al.*, 2006) dentre todos os mamíferos já estudados.

O grande número de células de Leydig, por grama de testículo, registrado no gato-do-mato-pequeno, possivelmente está relacionado ao baixo volume individual desta célula, o que refletiria neste aumento numérico compensatório, uma vez que segundo Zirkin *et al.* (1980) e Costa & Paula (2006) a quantidade de retículo endoplasmático liso e portanto o volume individual destas células estaria positivamente correlacionado à produção de testosterona. Assim, a volumetria de células de Leydig parece ser bastante variada entre indivíduos e entre espécies de mamíferos, não sendo esta variação encontrada para outras glândulas endócrinas (Fawcett *et al.*, 1973; Paula, 1999).

6. CONCLUSÕES

No gato-do-mato-pequeno o arranjo dos componentes do espaço intertubular se apresentou como uma variação do padrão 2 descrito por Fawcett *et al.* (1973), padrão ao qual se incluem todos os carnívoros domésticos e silvestres já pesquisados.

Quanto às características dos componentes do intertubulo do gato-do-mato-pequeno, o tecido conjuntivo foi o elemento mais abundante, apresentando-se com grande quantidade de edema intersticial, o que, juntamente à disposição dos vasos linfáticos isolados excentricamente ou centralmente em feixes, confere ao compartimento intertubular desta espécie características diferenciadas em relação aos demais carnívoros estudados.

O índice Leydigossomático em gato-do-mato-pequeno apresentou-se superior ao descrito para os demais carnívoros estudados.

O volume individual da célula de Leydig foi o mais baixo observado entre os carnívoros estudados, em contrapartida o número destas células por grama de testículo foi o maior já descrito para o grupo dos animais domésticos e dos carnívoros e silvestres já estudados, sendo menor apenas ao valor descrito em capivara.

A diferença numérica no número de células de Leydig por grama de testículo em gato-do-mato-pequeno pode estar relacionado ao baixo volume individual desta célula. Esta característica, até então observada somente nesta espécie de carnívoro, pode estar relacionada à manutenção dos níveis de testosterona.

7. REFERÊNCIAS BIBLIOGRÁFICAS

Azevedo, MHF, Paula TAR, Balarini, MK, Matta, SLP, Peixoto, JV, Guião-Leite, FL, Rossi Júnior, JL, Costa, EP, 2008. Organization and quantification of the elements in the intertubular space in the adult jaguar testis (*Panthera onca*, LINNAEUS, 1758). *Micron*, 39, 1166-1170.

Barros, JBG, 2005. Análise Morfofuncional do testículo e espermatogênese de leões africanos (*Panthera leo*, Linnaeus, 1758) adultos. Dissertação (Mestrado em Morfologia), Universidade Federal de Viçosa, 64p.

Barros, JBG, Paula, TAR, Matta, SLP, Fonseca, CC, Guião Leite, FL, Rossi Júnior, JL, Oliveira, PC, Costa, EP, 2007. Intrinsic yield of spermatogenesis process, the Sertoli cell index and spermatid reserves in adult captive African lions (*Panthera leo*, Linnaeus, 1758). *Animal Reproduction Science*, 102, 350-356.

Bittencourt, VL, Paula, TAR, Matta, SLP, Fonseca, CC, Neves, MTD, Costa, MEL, Malta, MC, Coelho, CM, Bastos, JAB, 2004. Avaliação da população celular do epitélio seminífero e índices indicativos da população espermática, através de biópsia testicular em lobo-guará (*Chrysocyon brachyurus*, ILIGER, 1811) adulto. *Revista Brasileira de Reprodução Animal*, 28:108-113.

Caldeira, B.C., 2007. Avaliação Morfofuncional do Testículo e do Processo Espermatogênico do Cachorro-do-mato (*Cerdocyon thous*, Linnaeus, 1766) Adulto. Dissertação de Mestrado, Universidade Federal de Viçosa, 48p.

Caldeira, BC, Paula, TAR, Matta, SLP, Balarini, MK, Campos, PKA. 2008. Morfometria testicular e de túbulo seminífero do Cachorro-do-mato (*Cerdocyon thous*, LINNAEUS, 1766) adulto. *Revista Ceres*, (In press).

Costa, DS, Paula, TAR, Matta, SLP, 2006. The intertubular compartment morphometry in capybaras (*Hydrochoerus hydrochaeris*) testis. *Animal Reproduction Science*, 91, 173-179.

Costa, DS, Paula, TAR, 2006. Testosterone level, nasal gland volume and Leydig cell morphometry in capybaras (*Hydrochoerus hydrochaeris*). *Arquivos Brasileiros Medicina Veterinária e Zootecnia*, v.58, p. 1086-1091.

França, LR & Russell, LD (1998) The testis of domestic animals. In: Regadera, J. & Martinez-Garcia (eds.). *Male reproduction. A multidisciplinary overview*. Madrid. Churchill Livingstone 197-219.

França, LR & Godinho, CL, 2003. Testis Morphometry, Seminiferous Epithelium Cycle Length, and Daily Sperm Production in Domestic Cats (*Felis catus*). *Biology of Reproduction* 68, 1554–1561

- Fawcett, DW, Neaves, WB, Flores, MN, 1973. Comparative observations on intertubular lymphatic and the organization of the interstitial tissue of the mammalian testis. *Biology Reproduction* 9: 500- 532.
- Johnson, L, Petty, CS, Neves, WB, 1981. A new approach to qualification of spermatogenesis and its applications to germinal cell attrition during human spermatogenesis. *Biology Reproduction* 25, 217-226.
- Guião Leite, FL, Paula, TAR, 2003. Rendimento Intrínseco da espermatogênese, o índice de células de Sertoli e a produção espermática diária da onça-parda (*Puma concolor*). *Revista Brasileira Reprodução Animal*, 27, 21-26.
- Guião Leite, FL, Paula, TAR, Matta, SLP, Fonseca, CC, Neves, MTD, Barros, JBG, 2006. Cycle and duration of the seminiferous epithelium in puma (*Puma concolor*). *Animal Reproduction Science*, 91, 307-316.
- Hales, DB, 2002. Testicular macrophage modulation of Leydig cell steroidogenesis. *J. Reprod. Immun.* 57, 3-18.
- Moreira, JR, 1995. The reproduction, demography and management of capybaras (*Hydrochaeris hydrochaeris*) on Marajó Island – Brazil. Thesis. University of Oxford, Oxford, England.
- Moreira, N, Monteiro-Filho, ELA, Moraes, W, Swanson, WF, Graham, LH, Pasquali, OL, Gomes, MLF, Morais, RN, Wildt, DE, Brown, JL, 2001. Reproductive steroid hormones and ovarian activity in felids of the *Leopardus* genus. *Zoo Biology*, p. 103-106.
- Nowell, K, Jackson, P, 1996. Wild cats: status survey and conservation action plan. Gland: International Union for Conservation of Nature, 382p.
- Oliveira, TG, Cassaro, K, 2005. Guia de Campo dos Felinos do Brasil. São Paulo: Instituto Pró-Carnívoros, Fundação Parque Zoológico de São Paulo, Sociedade de Zoológicos do Brasil, Pró-vida Brasil, 80p.
- Paula, TAR, 1999. Avaliação Histológica e Funcional do Testículo de Capivaras Adultas (*Hydrochoerus hydrochaeris*). Tese Doutorado em Morfologia, Belo Horizonte UFMG, Universidade Federal de Minas Gerais 84p.
- Pelliniemi, LJ, Kuopio, T, Frödman, K, 1996. The cell biology and function of the fetal Leydig cell. In: Payne, A. H.; Hardy, M. P.; Russell, L. D. (Eds.), *The Leydig cell*. Ed. Viena. Cache River Press. Cap. 5, 143-157.

- Russell, LD, Chandrashekar, V, Bartke, A, Sinha-Hikim, AP, (1994) The hamsters Sertoli cell in early testicular regression and early recrudescence: a stereological and endocrine study. *International Journal of Andrology*, (2)17 : 93-106.
- Russell, LD, 1996. Mammalian Leydig cell structure. In: Payne, AH, Hardy, MP, Russell, LD (Eds). *The Leydig cell*. Cache River Press. Vienna, IL.
- Sarti, P. 2006. Avaliação Morfométrica do Testículo e da Espermatogênese de Jaguatiricas (*Leopardus pardalis*, Linnaeus, 1758) Adultas. Dissertação Mestrado, Universidade Federal de Viçosa, 66p.
- Sarti, P, Paula, TAR, Matta, SLP, Fonseca, CC, Polli, GO, Balarini, MK, Mascarenhas, RM, 2008. Parâmetros biométricos corporais e testiculares de jaguatiricas (*Leopardus pardalis*) adultas. *Revista Ceres*, (In press).
- Sharpe, R.M., 1994. Regulation of spermatogenesis. In. Knobil, E. & Neil, J. D. *The physiology of reproduction*, 2^a ed. New York. Raven Press, 1994. 1363-1434.
- Sinha, AA, Seal, US, 1969. The testicular interstitial cells of a lion a three-toed sloth. *Anat. Rec.* 164: 35-46.
- Wang, E, 2002. Diets of ocelots (*Leopardus pardalis*), Margays (*L. wiedii*), and Oncilla (*L. tigrinus*) in the Atlantic Rainforest in Southeast Brazil. *Studies on Neotropical Fauna & Environment* 37: 207-212.
- Weinbauer, GF, Wessels, J, 1999. Paracrine control of spermatogenesis. *Andrology* 31: 149-262.
- Zirkin, BR, Ewing, LL, Kromann, N, Cochran, RC, 1980. Testosterone secretion by rat, rabbit, guinea pig, and hamster testes perfused in vitro: Correlation with Leydig cell ultrastructure. *Endocrinology* 107, 1867-1874.

ARTIGO 3

RESUMO

População do epitélio seminífero e índice indicativo do rendimento espermatogênico do gato-do-mato-pequeno (*Leopardus tigrinus*, SCHREBER, 1775) adultos.

Embora o tamanho testicular apresente um relacionamento direto com a produção espermática, o rendimento intrínseco da espermatogênese e os índices de capacidade suporte das células de Sertoli são os melhores indicadores da capacidade de produção espermática em uma espécie. No epitélio seminífero do gato-do-mato-pequeno para cada secção transversal do túbulo seminífero no estágio I, foram observadas em média 1,72 espermatogônias do tipo A, 24,04 espermátocitos primários em pré-leptóteno,

23,88 espermatócitos primários em paquíteno, 88,86 espermátides arredondadas, e 6,73 células de Sertoli. O rendimento geral da espermatogênese nesta espécie foi de aproximadamente 51,93 células, e cada célula de Sertoli foi capaz de sustentar e manter 21,15 células da linhagem germinativa das quais 13,48 são espermátides arredondadas.

Palavras chave: Epitélio seminífero, células de Sertoli, gato-do-mato-pequeno.

ABSTRACT

Although the testicular size presents a direct relationship with spermatogenic production, the intrinsic spermatogenesis production and the supporting of the Sertoli cells are the best indicators of sperm production in determinate species. In oncilla each cross section of seminiferous tubule in stage I, was on average 1.72 type A spermatogonia, 24.04 primary spermatocytes in pre-leptotene, 23.88 primary spermatocytes in pachytene, 88.86 round spermatids, and 6.73 Sertoli cells. The general spermatogenic yield in this species was approximately 51.93 cells, and each Sertoli cell was able to sustain and maintain 21.15 germinative line cell, from which 13.48 were round spermatids.

Key words: Seminiferous epithelium, Sertoli cells, oncilla.

1. INTRODUÇÃO

A família Felidae é um dos grupos com maior diversidade de carnívoros e inclui espécies que variam em tamanho desde 1 até mais de 230 kg. Esta família compreende um grupo de espécies fenotipicamente díspares que vivem em diversas regiões geográficas. São considerados pequenos felídeos aqueles que na idade adulta pesam menos de 20 kg (Emmons, 1991). *Leopardus tigrinus* (gato-do-mato-pequeno) é a menor espécie de felino do Brasil com porte e proporções semelhantes às do gato doméstico, apresentando comprimento corporal médio de 50cm, cauda de aproximadamente 25cm e peso variando de 1,75kg à 3,5kg (Oliveira & Cassaro, 2005).

É um animal arborícola, que se caracteriza pela coloração de pelagem amarelada com manchas negras pelo corpo, podendo ser encontrados também indivíduos com

variação melânica na pelagem (Wang, 2002; Oliveira & Cassaro, 2005). Apresenta hábitos solitários e predominantemente noturnos, mas, em algumas áreas apresenta atividade diurna elevada (Nowell & Jackson, 1996). É um carnívoro específico, e se alimenta de pequenos vertebrados como mamíferos, lagartos, e pequenas aves (Wang, 2002). Segundo o IBAMA o *L. tigrinus* é classificado como Vulnerável quanto à categoria de ameaça, e ainda está listado no apêndice I da CITES (Silva & Adania, 2006).

Embora o tamanho testicular apresente um relacionamento direto com a produção espermática (Amann, 1970; Olar *et al.*, 1983; França & Russell, 1998), o rendimento intrínseco da espermatogênese e os índices de capacidade suporte da célula de Sertoli são efetivamente os melhores indicadores da capacidade de produção espermática em uma dada espécie (Berndtson *et al.*, 1983; Russell & Peterson, 1984; Sinha-Hikim *et al.*, 1988; Queiroz & Cardoso, 1989; França & Russell, 1998).

Perdas celulares são observadas durante o processo espermatogênico. Apenas 25 a 35 % do número teórico de espermátócitos são produzidos durante a fase espermatogonial (França & Russell, 1998; Santos, 1999). Embora na fase espermiogênica as perdas celulares sejam consideradas pequenas e não significativas (Amann, 1970; Berndtson, 1977; Russell & Peterson, 1984; Johnson *et al.*, 2000), durante a fase meiótica, nas diferentes espécies animais estudadas, uma perda entre 20 a 48% foi observada (Godinho & Cardoso, 1979; Jones & Berndtson, 1986; Bilaspuri & Guraya, 1984; Paula, 1999; Bittencourt, 2003). Em todos os mamíferos investigados somente cerca de 15% a 50% dos espermatozóides teoricamente esperados são produzidos (Huckins, 1978; Castro *et al.*, 1997; França & Russell, 1998; Swerdloff *et al.*, 1998). Em resumo, as perdas celulares são um componente integrante do processo espermatogênico, com uma variação espécie específica.

A célula de Sertoli é a principal implicada na regulação do processo espermatogênico por propiciar um micro ambiente adequado para o seu pleno funcionamento (Russell & Griswold, 1993), sendo o número de células germinativas suportado por uma única célula de Sertoli, o melhor indicativo da sua eficiência funcional, refletindo diretamente na produção espermática por unidade de área do túbulo seminífero (Weber *et al.*, 1983; Russell & Peterson, 1984; Sinha-Hikim *et al.*, 1988).

O estudo quantitativo das relações populacionais do epitélio seminífero em animais silvestres além de valioso no estabelecimento dos padrões fisiológicos, pode

ajudar no estabelecimento de protocolos para programas de reprodução assistida em espécies ameaçadas. O objetivo deste trabalho foi quantificar o rendimento intrínseco e o índice de células de Sertoli no processo espermatogênico, através da avaliação histológica de fragmentos, obtidos por biópsia testicular, de gato-do-mato-pequeno adultos.

2. MATERIAL E MÉTODOS

Foram utilizados cinco *Leopardus tigrinus* macho adultos, oriundos do Centro de Triagem de Animais Silvestres – UFV e de Criatórios Conservacionistas situados na Zona da Mata Mineira e na cidade de Belo Horizonte - Minas Gerais, conforme autorização do IBAMA de número 15824-1 concedida em 05/06/2008. A presente experimentação foi avaliada e autorizada pela Comissão de Ética do Departamento de Veterinária - UFV ofício número 85/2007/DVT.

Os animais foram contidos e mantidos em anestesia geral com a utilização da associação cloridrato de tiletamina/zolazepan na dose de 10mg/Kg. Foram aferidos os dados biométricos corporais tais como peso, diâmetro torácico e comprimento corporal, além das mensurações percutâneas dos testículos: comprimento, largura e espessura com uso de um paquímetro digital. Para a determinação do volume testicular, utilizou-se a fórmula $\frac{4}{3}\pi ABC$, onde A= metade da largura, B= metade da espessura e C metade do comprimento (Moreira, 1995; Guião Leite & Paula, 2003; Bittencourt *et al.*, 2004). Como as mensurações foram realizadas percutaneamente, a espessura da prega de pele do escroto também foi mensurada e descontada das dimensões testiculares. O volume testicular foi diretamente convertido em gramas, visto que a densidade volumétrica do testículo de mamíferos é muito próxima a um (Johnson *et al.*, 1981; Paula, 1999).

Após tricotomia e anti-sepsia local, a pele do escroto e as túnicas fibrosas (fascias espermáticas e cremastérica) foram incisadas, para a exposição da albugínea testicular e, com o uso de um bisturi circular de dois mm de diâmetro, foi obtido um fragmento da região média do testículo direito ou esquerdo. Posteriormente procedeu-se a sutura em planos separados da albugínea testicular e túnicas fibrosas por meio de ponto em “X” com fio absorvível, sendo então a pele suturada com ponto intradérmico com extremidades embutidas, também com fio absorvível. O fragmento testicular foi

imediatamente imerso em fixador Karnovsky (paraformaldeído 4% e glutaraldeído 4% em tampão fosfato 0,1M pH 7,4) em temperatura ambiente por um período de 24 horas e após este período, colocado em álcool a 70% até o processamento histológico. O fragmento de albugínea testicular foi separado e mensurado quanto a sua espessura utilizando-se paquímetro digital com 10 µm de precisão.

Para estudos em microscópio de luz os fragmentos foram desidratados em séries de concentrações crescentes de etanol (70°, 80°, 90° e 100° GL) e incluídos em resina plástica à base de glicol metacrilato (Historesin® Leica). Foram obtidos tantos cortes histológicos quanto possível, de modo sequencial, com três µm de espessura, por meio de micrótomo rotativo (Leica RM2155) dotado de navalha de vidro. Os cortes histológicos foram corados com solução de azul de toluidina / borato de sódio a 1%.

Em dez secções transversais de túbulos seminíferos, no estágio um do ciclo do epitélio seminífero, segundo o método da morfologia tubular (Berndtson, 1977), foram quantificadas as populações de: espermatogônias do tipo A (SPTG A), espermatócitos primários em pré-leptóteno (PL), espermatócitos primários em paquíteno (PQ), espermatídes arredondas (AR) e células de Sertoli (S). Devido a diferenças no tamanho dos diferentes tipos celulares, as populações celulares obtidas foram corrigidas numericamente considerando-se a espessura do corte e o diâmetro nuclear ou nucleolar, este último, no caso das células de Sertoli, utilizando-se para isto a fórmula de Abercrombie (1946) modificada por Amann (1961):

$$\text{Número corrigido} = \text{contagem obtida} \times \frac{\text{Espessura do corte}}{\text{Espessura do corte} + \sqrt{\left(\frac{DM}{2}\right)^2 - \frac{DM^2}{4}}}$$

A partir destas populações foram determinados: coeficiente de eficiência de mitoses espermatogoniais (PL/SPTG A), rendimento meiótico (AR/PQ), rendimento geral da espermatogênese (AR/SPTG A), índices de células de Sertoli por total de células espermatogênicas ((SPTG A + PL + PQ + AR)/ S) e índice de célula de Sertoli por espermatíde arredondada (AR/S).

Para o cálculo da área da secção transversal do túbulo utilizou-se a fórmula πr^2 onde “r” representa o raio do túbulo, o qual foi obtido a partir da mensuração do

diâmetro médio dos túbulos, em 20 secções transversais de túbulos seminíferos, o mais circular possível, em cada animal, através do programa de análise de imagem Image Pro Plus associado ao microscópio Olympus BX 70, em aumento de 200 vezes.

A proporção volumétrica correspondente ao túbulo seminífero no parênquima testicular foi determinada com auxílio de uma ocular integradora dotada de 117 pontos, através da contagem de pontos sobre estes componentes teciduais, em dez campos aleatoriamente distribuídos para cada animal.

Os dados foram analisados quanto à média, ao desvio padrão e, em alguns casos, quanto ao coeficiente de variação segundo a função estatística do programa *Microsoft Office Excel® 2003*.

3. RESULTADOS

Em cada secção transversal do túbulo seminífero de gato-do-mato-pequeno no estágio I, foram observadas em média 1,72 espermatogônias do tipo A, 24,04 espermatócitos primários em pré-leptóteno, 23,88 espermatócitos primários em paquíteno, 88,86 espermátides arredondadas e 6,73 células de Sertoli (Tabela 1).

Tabela 1. População celular corrigida, por secção transversal de túbulo, no estágio I do ciclo do epitélio seminífero de gato-do-mato-pequeno.

Animal	SPTG A	PL	PQ	AR	S
Tigrinus 1	1,97	21,0568	22,30	81,09	5,17
Tigrinus 2	1,46	20,7206	17,96	93,97	8,58
Tigrinus 3	1,62	28,2259	28,90	85,00	5,85
Tigrinus 4	2,00	30,4209	29,43	112,00	6,91
Tigrinus 5	1,57	19,7906	20,80	72,25	7,15
*Média ±	1,72±0,22			88,86±13,5	
d.p		24,04±4,38	23,88±4,54	1	6,73±1,17
** Cv (%)	12,75	18,24	19,02	15,20	17,39

*d.p. desvio padrão **Coeficiente de variação

SPTG A (espermatogônia do tipo A); PL (espermatócito primário em pré-leptóteno); PQ (espermatócito primário em paquíteno); AR (espermátides arredondadas); S (células de Sertoli).

Durante a prófase meiótica, observaram-se pequena perdas celulares visto que a redução populacional dos espermatócitos em paquíteno em relação à população de espermatócitos primários em pré-leptóteno mostrou-se baixa (Tab. 2). Durante as divisões meióticas, o número teórico esperado de espermátides arredondadas produzidas por espermatócitos primários é de quatro células. Em gato-do-mato-pequeno 3,52 espermátides arredondadas foram computadas em relação ao número de espermatócitos primários em paquíteno em gato-do-mato-pequeno, gerando perda média de 12%. O rendimento geral da espermatogênese desta espécie foi de 51,93 células, o que significa que 51,93 espermátides arredondadas foram produzidas a partir de cada espermatogônia A (Tabela 2). Cada célula de Sertoli foi capaz de sustentar e manter 21,15 células da linhagem germinativa, das quais 13,48 eram espermátides arredondadas.

Tabela 2. Rendimento intrínseco da espermatogênese e índice de células de Sertoli gato-do-mato-pequeno.

Animal	CEME	RM	RGE	ICS/ Total	ICS/ AR
1	10,66	3,63	41,06	24,45	15,68
2	14,18	3,78	64,34	15,61	10,94
3	17,41	3,8	55,93	25,16	16,20
4	15,19	2,94	52,43	24,55	14,51
5	12,56	3,47	45,87	15,98	10,09
média± d.p.*	14,00 ± 2,81	3,52± 0,40	51,93±9,65	21,15±4,56	13,48 ± 2,37
Cv**	20,07	11,53	18,58	21,57	17,57

* desvio padrão ** coeficiente de variação

CEME= coeficiente de eficiência de mitoses espermatogoniais; RM= rendimento meiótico; RGE= rendimento geral da espermatogênese; ICS/Total= índice de célula de Sertoli por total de células espermatogênicas; ICS/AR= índice de célula de Sertoli por espermátide arredondadas

4. DISCUSSÃO

Segundo Berndtson (1977), oito diferentes combinações de gerações distintas de células da linhagem espermatogênica são observadas ao longo do túbulo seminífero. Cada uma destas combinações é descrita como um estágio do ciclo do epitélio seminífero, sendo o resultado da organização deste epitélio em pelo menos quatro camadas de células, cada uma das quais correspondendo a uma fase distinta de desenvolvimento das células germinativas (Berndtson, 1977; Guraya, 1987, Paula, 1999; Bittencourt, 2003). O ciclo do epitélio seminífero é o período decorrido para a repetição de um mesmo estágio em uma dada área do túbulo. As células espermatogênicas mais evoluídas são liberadas no lume tubular, enquanto as demais gerações progridem nesta direção, liberando assim, espaço para uma nova geração na base do epitélio seminífero (Guião Leite & Paula 2003). Cerca de 4,5 ciclos são necessários para completar todo o processo espermatogênico (Amann & Schanbacher, 1983).

Com base em considerações funcionais, três fases distintas podem ser observadas durante o processo espermatogênico: a fase proliferativa, na qual as espermatogônias sofrem rápidas e sucessivas divisões mitóticas; a fase meiótica, na qual o material genético é recombinado e segregado, e a fase espermiogênica, onde as espermátides se transformam em células estruturalmente equipadas para atingir e fertilizar o gameta feminino (Russell *et al.*, 1990). Em todos os mamíferos investigados somente cerca de 15% a 50% dos espermatozóides teoricamente esperados são produzidos (Huckins, 1978; Castro *et al.*, 1997; França & Russell, 1998; Swerdloff *et al.*, 1998). Isto provavelmente se deve a uma degeneração densidade-dependente, onde a apoptose é o mecanismo homeostático utilizado para limitar as células germinativas a um número que possa ser suportado pelas células de Sertoli disponíveis (Huckins, 1978; De Rooij & Janssen, 1987; De Rooij & Lok, 1987; Sharpe, 1994; De Rooij, 1998; Santos, 1999). Desta forma, as perdas celulares são um componente integrante do processo espermatogênico.

Durante a fase proliferativa uma grande perda celular, entre 65 a 75%, é constatada em animais domésticos (França & Russell, 1998). No gato-do-mato-pequeno, cerca de 14 espermatócitos primários em pré-leptóteno são produzidos a cada espermatogônia do tipo A, o que está muito próximo da amplitude descrita por França & Russell (1998) para animais domésticos (14,6 a 24, 8). Entretanto estes números

estão acima dos valores descritos para outros felinos estudados: 9,2 para onça pintada (Azevedo et al., 2006); 7,7 suçuarana (Guião Leite & Paula, 2003); 8,4 para o gato doméstico (França & Godinho, 2003); 10,3 no leão africano (Barros *et al.*, 2007) e 16,8 em jaguatirica (Sarti, 2006). Isso demonstra ser o coeficiente de eficiência das mitoses espermatogoniais em gato-do-mato-pequeno, bem superior àqueles observados para os felinos silvestres já estudados.

Nesta espécie não foram observadas perdas significativas em espermatócitos primários durante a prófase meiótica, o que segundo França & Russell, (1998) condiz com a maioria dos mamíferos domésticos já estudados. Porém, nos felinos selvagens investigados, foi observada uma perda de aproximadamente 20% entre as populações de espermatócitos primários em pré-leptóteno e espermatócitos primários em paquíteno em onça-pintada (Azevedo *et al.*, 2006), e 20,5% no leão africano (Barros *et al.*, 2007). Normalmente, é na fase meiótica que ocorre numericamente a maior perda celular na maioria dos mamíferos estudados (Roosen-Runge, 1973, França & Russell, 1998; França et al., 1999). A maior parte dos autores cita que as apoptoses que ocorrem na meiose fazem parte do mecanismo de eliminação de células com cromossomos anormais ou aberrantes (Roosen-Runge, 1973; Sharpe, 1994), sendo este o provável mecanismo causador da infertilidade na maioria dos animais híbridos, como o burro por exemplo (Benirschke et al., 1962; Hernández-Jauregui & Monter, 1977).

De maneira geral, nos mamíferos, esta perda é de cerca de 25%, ou seja, de cada quatro espermátides arredondadas esperadas, três são formadas (França & Russell, 1998). Na gato-do-mato-pequeno observou-se uma perda inferior ao esperado para a maioria dos animais domésticos e nos felinos silvestres já pesquisados, sendo que 3,52 espermátides são produzidas no processo meiótico, computando assim uma perda de 12% no número teoricamente esperado. Em onça-pintada e em jaguatiricas esta perda é de aproximadamente 20% (Azevedo, *et al.*, 2006; Sarti, 2006), 25% na suçuarana (Guião Leite & Paula, 2003), 33% no leão africano (Barros *et al.*, 2007) e no gato doméstico 30% (França & Godinho, 2003).

O rendimento geral da espermatogênese é uma mensuração da eficiência do processo espermatogênico como um todo, e é calculado a partir da população de espermátides arredondadas por secção transversal do túbulo seminífero. Sua confiabilidade como um índice de avaliação da produção de espermatozóides baseia-se no fato de que perdas durante o processo espermiogênico são consideradas pequenas e não significativas (Amann, 1970; Berndtson, 1977; Russell & Peterson, 1984; Johnson

et al., 2000). No gato-do-mato-pequeno são observadas cerca de 88,86 espermátides por secção transversal do túbulo seminífero durante o processo espermatogênico, valor que além de ser bem superior ao observado nos felinos silvestres já pesquisados (16,3 em gato doméstico - França & Godinho, 2003, a 57 jaguatirica - Sarti, 2006), é também superior a amplitude descrita por França & Russell, (1998) para a maioria dos animais domésticos, que é de 37,4 a 74,2.

As interações entre a célula de Sertoli e as células germinativas são cruciais para a manutenção da produção espermática normal (Griswold, 1995). A célula de Sertoli desempenha um papel fundamental na morfofisiologia da espermatogênese e suas funções incluem desde a sustentação física das células germinativas, até a produção de inúmeros fatores parácrinos/autócrinos que modulam a produção espermática. Desta forma, o número de células de Sertoli por testículo é o principal fator na determinação da produção espermática e no tamanho do testículo (França *et al.*, 1995). Cada célula de Sertoli tem uma capacidade de suporte de células germinativas relativamente fixa em cada espécie e como a sua população não aumenta após a puberdade e ao longo dos diferentes estádios do ciclo do epitélio seminífero, serve como referência para se quantificar e avaliar funcionalmente o processo espermatogênico (Steinberger & Steinberger, 1971; Orth, 1982; Orth *et al.*, 1988; França & Russell, 1998).

Entre as diferentes espécies estudadas a capacidade de suporte das células de Sertoli é muito variada sendo esta capacidade, uma relação espécie-específica (Russell & Peterson, 1984; França & Russell, 1998; França *et al.*, 1999). No gato-do-mato-pequeno cada célula de Sertoli suporta 21,57 células espermatogênicas, semelhante ao 19,2 células descritas por Azevedo *et al.* (2006) em onça-pintada. Entretanto este valor se mostra a cima do descrito em suçuarana (12,5; Guião Leite & Paula, 2003), leão africano (14,9; Barros *et al.*, 2007), jaguatirica (14,38; Sarti, 2006), e em gato doméstico (9,8; França & Godinho, 2003). Apenas o número de espermátides por célula de Sertoli é considerado um índice bastante acurado para se avaliar a eficiência e a função da célula de Sertoli, sendo o melhor indicativo da eficiência funcional destas células para uma dada espécie (Russell & Peterson, 1984; Sharpe, 1994). Quanto à capacidade de suporte das células de Sertoli em relação a espermátides arredondadas, o gato-do-mato-pequeno é capaz de manter cerca de 13 células aproximando-se do observado em onça-pintada (11; Azevedo *et al.*, 2006), e superior ao encontrado em jaguatirica (8,75; Sarti, 2006), leão africano (7,9; Barros *et al.*, 2007) e suçuarana e o gato doméstico (5,1; Guião Leite & Paula 2003, França & Godinho, 2003). O alto

rendimento geral da espermatogênese aliado à alta capacidade suporte das células de Sertoli podem ser indicativo que o gato-do-mato-pequeno apresenta uma alta produção espermática, superior à observada nos felinos já estudados.

5. CONCLUSÕES

Em gato-do-mato o rendimento meiótico da espermatogênese correspondeu a 3,52 células; o rendimento geral da espermatogênese foi de 51,93 células. Nesta espécie cada célula de Sertoli foi capaz de manter 21,15 células da linhagem germinativa das quais 13,48 são espermátides arredondadas. A alta eficiência meiótica aliada à elevada capacidade suporte das células de Sertoli são indicativos de alta produtividade espermática nesta espécie.

7. REFERÊNCIAS BIBLIOGRÁFICAS

- Abercrombie, M, 1946. Estimation of nuclear population from microtome sections. *Anatomical Record.*, 94:239-247.
- Amann, RP, Almquist, JO, 1961. Reproductive capacity of dairy bulls. I. Technique of direct measurement of gonadal and extra-gonadal sperm reserves. *Journal of Dairy Scienc*, 44:1537-1543.
- Amann, RP (1970) Sperm production rates. In: Johnson, AD, Gomes, WR & Vandemark, NL (eds). *The testis*. Academic Press, New York, p 433-482.
- Amann, RP & Schanbacher, BD 1983. Physiology of male reproduction. *Journal Animal Scienc*. Supplement. 57 (2): 380-403.
- Azevedo, M.H.F., Paula, T.A.R, Matta, S.L.P, Fonseca, C.C., Neves, M.T.D., 2006. Morfometria testicular e o túbulo seminífero da onça-pintada (*Panthera onca*). *Revista Ceres* 53(307):374-381.
- Barros, JBG, Paula, TAR, Matta, SLP, Fonseca, CC, Guião Leite, FL, Rossi Júnior, JL, Oliveira, PC, Costa, EP, 2007. Intrinsic yield of spermatogenesis process, the Sertoli cell index and spermatic reserves in adult captive African lions (*Panthera leo*, Linnaeus, 1758). *Animal Reproduction Science*, 102, 350-356.
- Benirschke, K, Brownhill, LE, Beath, MM, 1962. Somatic chromosomes of the horse, the donkey and their hybrids, the mule and the hinny. *Journal of Reproduction and Fertility*, 4: 319-326.

- Berndtson, WE, 1977. Methods for quantifying mammalian spermatogenesis: a review. *Journal of Animal Scienci*, 44 (5): 818-83.
- Berndtson, WE, Squires, EL, Thompson, DLJr, 1983. Spermatogenesis, testicular composition and the concentration of testosterone in the equine testis as influenced by season. *Theriogenology*. 20: 449-457.
- Bilaspuri, GS & Gurahya, SS, 1984. the seminiferous epithelial cycle and spermatogenesis in goats. (*Capra hircus*). *Journal of Agricultural Scienci*, 103: 359-368.
- Bittencourt, VL 2003. Avaliação morfofuncional do testículo e do processo espermatogênico do lobo guará (*Chrysocyon brachyurus*, Illiger, 1811), adulto. Dissertação de Mestrado, Viçosa, 65p.
- Bittencourt, VL, Paula, TAR, Matta, SLP, Fonseca, CC, Neves, MTD, Costa, MEL, Malta, MC, Coelho, CM, Bastos, JAB, 2004. Avaliação da população celular do epitélio seminífero e índices indicativos da população espermática, através de biópsia testicular em lobo-guará (*Chrysocyon brachyurus*, ILIGER, 1811) adulto. *Revista Brasileira de Reprodução Animal*, 28:108-113.
- Castro, ACS, Berndtson, WE, Cardoso, FM, 1997. Cinética e quantificação da espermatogênese: bases morfológicas e suas aplicações em estudos da reprodução de mamíferos. *Revista Brasileira de Reprodução Animal* 21(1):25-34.
- De Rooij, DG & Lok, D, 1987. Regulation of the density of spermatogonia in the seminiferous epithelium of the chinese hamster: II. Differentiating spermatogonia. *Anatomical Record*. 217: 131-136.
- De Rooij, DG & Janssen, JM, 1987. Regulation of the density spermatogonia in the seminiferous epithelium of the chinese hamster: I. Undifferentiated spermatogonia. *Anatomical Record* 217(2): 124-130.
- De Rooij, DG, 1998. Stem cells in the testis. *International Journal Experimental Pathology*. 79: 67-80.
- Emmons, L (1991). Body size and feeding tactics. In: Seidensticker & Lumpkin (eds.), *The Great Cats*. Rodale Press, Emmaus, p. 62.
- França, LR, Ye, S-J, Ying, L, Sandberg, M, Russell, LD, 1995. Morphometry of rat germ cells during spermatogenesis. *Anatomical Record* 241: 181-204.
- França, LR & Russell, LD (1998) The testis of domestic animals. In: Regadera, J. & Martinez-Garcia (eds.). *Male reproduction. A multidisciplinary overview*. Madrid. Churchill Livingstone 197-219.

- França, LR & Godinho, CL, 2003. Testis Morphometry, Seminiferous Epithelium Cycle Length, and Daily Sperm Production in Domestic Cats (*Felis catus*). *Biology of Reproduction* 68, 1554–1561.
- França, LR, Becker-Silva, SC, Chiarini-Garcia, H, 1999. Spermatogenic cycle length in goats. *Tissue. & Cell.* 31 (3).
- Godinho, HP & Cardoso, FM, 1979. Desenvolvimento sexual de porcos Yorkshire. II. Estabelecimento e evolução da espermatogênese. *Arquivos Escola Veterinária da UFMG.* 31 (3): 351-361.
- Griswold, MD. 1995. Interaction between germ cells and Sertoli cells in the testis. *Biology of Reproduction.* 52: 211-216.
- Guraya, SS, 1987. Seminiferous epithelium. In: Guraya, SS, *Biology of spermatogenesis and spermatozoa in mammals*, ed. Springer-Verlag Berlin Heidelberg.
- Guião Leite, FL, Paula, TAR, 2003. Rendimento Intrínseco da espermatogênese, o índice de células de Sertoli e a produção espermática diária da onça-parda (*Puma concolor*). *Revista Brasileira de Reprodução Animal*, 27, 21-26.
- Hernández-Jáuregui, P & Monter, H M, 1977. Fine structure of mule testes: Light and electron microscopy study. *American Journal of Veterinary Research.* 38(4): 343-347.
- Huckins, C 1978, The morphology and kinetics of spermatogonial degeneration in normal adult rats: an analysis using a simplified classification of the germinal epithelium. *Anatomical Record* 190(4): 905-26.
- Johnson, L, Petty, CS, Neves, WB, 1981. A new approach to qualification of spermatogenesis and its applications to germinal cell attrition during human spermatogenesis. *Biology Reproduction* 25, 217-226.
- Johnson, L, Varner, DD, Roberts, ME, Smith, TL, Keillor, GE, Scrutchfield, WL, 2000. Efficiency of spermatogenesis: A comparative approach. *Animal Reproduction Science* 60 (61): 471-180.
- Jones, LS & Berndtson, WE, 1986. A quantitative study of Sertoli cell and germ cell populations as related to sexual development and aging in the stallion. *Biology of Reproduction*, 35: 138-148.
- Moreira, JR, 1995. The reproduction, demography and management of capybaras (*Hydrochaeris hydrochaeris*) on Marajó Island – Brazil. Thesis. University of Oxford, Oxford, England.
- Moreira, N, Monteiro-Filho, ELA, Moraes, W, Swanson, WF, Graham, LH, Pasquali, OL, Gomes, MLF, Morais, RN, Wildt, DE, Brown, JL, 2001. Reproductive steroid

hormones and ovarian activity in felids of the *Leopardus* genus. *Zoo Biology*, p. 103-106.

Nowell, K, Jackson, P, 1996. Wild cats: status survey and conservation action plan. Gland: International Union for Conservation of Nature, 382p.

Olar, TT, Amann, RP, Pickett, BW 1983. Relationships among testicular size, daily production and output of spermatozoa and extragonadal spermatozoa reserves of the dog. *Biology of Reproduction* 29: 1114 – 1120.

Oliveira, TG, Cassaro, K, 2005. Guia de Campo dos Felinos do Brasil. São Paulo: Instituto Pró-Carnívoros, Fundação Parque Zoológico de São Paulo, Sociedade de Zoológicos do Brasil, Pró-vida Brasil, 80p.

Orth, JM., 1982. Proliferation of Sertoli cells in fetal and postnatal rats: a quantitative autoradiographic study. *Anatomical Record* 203: 485-492.

Orth, JM, Gunsalus, GL, Lamperti, AA, 1988. Evidence from Sertoli cell-depleted rats indicates that spermatid number in adults depends on numbers of Sertoli cells produced during perinatal development. *Endocrinology*. 122: 787-794.

Paula, TAR, 1999. Avaliação Histológica e Funcional do Testículo de Capivaras Adultas (*Hydrochoerus hydrochaeris*). Tese Doutorado em Morfologia, Belo Horizonte UFMG, Universidade Federal de Minas Gerais 84p.

Queiroz, GF & Cardoso, FM, 1989. Histological evaluation of the spermatogenesis yield in adult hairy rams. *Revista Brasileira de Reprodução Animal* 13: 99-108.

Roosen- Runge, EC, 1973. Germinal-cell loss in normal metazoan spermatogenesis. *J. Reprod. Fertil.* 35: 339-348.

Russell, LD & Griswold, MD, 1993. The Sertoli cell. (ed) Cache River Press, Clearwater, Florida.

Russell, LD & Peterson, RN, 1984. Determination of the elongate spermatid-Sertoli cell ratio in various mammals. *Journal of Reproduction and Fertility*, 70: 635-641.

Russell, LD, Ettlín, RA, Sinha Hikim, EP, Clegg, ED, 1990. Histological and histopathological evaluation of the testis. Clearwater, FL, Cache River Press, 286p.

Santos, RL, 1999. Morte celular por apoptose no testículo. *Revista Brasileira de Reprodução Animal*, 23: 4. 486-499.

Sharpe, RM, 1994. Regulation of spermatogenesis. In. Knobil, E & Neil, JD. *The physiology of reproduction*, 2a ed. New York. Raven Press, 1994. 1363-1434.

- Sarti, P, 2006. Avaliação Morfométrica do Testículo e da Espermatogênese de Jaguatiricas (*Leopardus pardalis*, Linnaeus, 1758) Adultas. Dissertação Mestrado, Universidade Federal de Viçosa, 66p.
- Silva, JCR, Adania, CH, 2006. Carnivora – Felidae (onça, suçuarana, jaguatirica, gato-do-mato). In: Cubas, ZS, Silva, JCR & Catão-Dias, JL. Tratado de animais selvagens – Medicina Veterinária, Roca, cap. 31, p 505-546.
- Sinha-Hikim, AP, Bartke, A, Russell, LD, 1988. Morphometric studies on hamster testes in gonadally active and inactive states: light microscope findings. *Biology of Reproduction*, 39: 1225-1237.
- Steinberger, A, Steinberger, E. 1971. Replication pattern of Sertoli cells in maturing rat testis in vivo and in organ culture. *Biology of Reproduction*. 4: 84-87.
- Swerdloff, RS, Lue, Y, Wang, C, Rajavashisth, T, Sinha-Hikin, A. 1998. Hormonal regulation of germ cell apoptosis. In: Zirkin, BR (ed). *Germ cell development, division, disruption and death*. New York. Inc. Springer-Verlag.
- Wang, E. 2002. Diets of ocelots (*Leopardus pardalis*), Margays (*L. wiedii*), and Oncilla (*L. tigrinus*) in the Atlantic Rainforest in Southeast Brazil. *Studies on Neotropical Fauna & Environment* 37: 207-212.
- Weber, JE, Russell, LD, Wong, V, Pegterson, RN. 1983. Three-dimensional reconstruction of a rat stage V Sertoli cell: II. Morphometry of Sertoli-Sertoli and Sertoli- Germ-Cell relationships. *American Journal of Anatomy*. 167: 163-179.

CONCLUSÕES GERAIS

Com base nos dados obtidos é possível concluir que em gato-do-mato-pequeno:

1. O peso corporal médio dos animais foi de 2,589kg;
2. O índice gonadossomático foi de 0,06 %;
3. O índice tubulossomático foi de 0,04%;
4. O *L. tigrinus* apresenta 16,99 metros de túbulos seminíferos por grama de testículos;
5. O diâmetro médio dos túbulos seminíferos foi de 228,29 μ m e a espessura do epitélio foi de 78,86 μ m;
6. O compartimento intertubular foi classificado como uma variação do tipo II;
7. As células de Leydig ocupam 10,47% do parênquima testicular;
8. O índice Leydigossomático nestes animais correspondeu a 0,005%;
9. O número médio de células de Leydig por grama de testículo foi de 114×10^6 .
10. O rendimento meiótico da espermatogênese correspondeu a 88% revelando baixa perda nesta fase.
11. O rendimento geral da espermatogênese foi de 51,93 células.
12. A capacidade suporte das célula de Sertoli foi capaz de manter 21,15 células da linhagem germinativa das quais 13,48 são espermátides arredondadas.

Livros Grátis

(<http://www.livrosgratis.com.br>)

Milhares de Livros para Download:

[Baixar livros de Administração](#)

[Baixar livros de Agronomia](#)

[Baixar livros de Arquitetura](#)

[Baixar livros de Artes](#)

[Baixar livros de Astronomia](#)

[Baixar livros de Biologia Geral](#)

[Baixar livros de Ciência da Computação](#)

[Baixar livros de Ciência da Informação](#)

[Baixar livros de Ciência Política](#)

[Baixar livros de Ciências da Saúde](#)

[Baixar livros de Comunicação](#)

[Baixar livros do Conselho Nacional de Educação - CNE](#)

[Baixar livros de Defesa civil](#)

[Baixar livros de Direito](#)

[Baixar livros de Direitos humanos](#)

[Baixar livros de Economia](#)

[Baixar livros de Economia Doméstica](#)

[Baixar livros de Educação](#)

[Baixar livros de Educação - Trânsito](#)

[Baixar livros de Educação Física](#)

[Baixar livros de Engenharia Aeroespacial](#)

[Baixar livros de Farmácia](#)

[Baixar livros de Filosofia](#)

[Baixar livros de Física](#)

[Baixar livros de Geociências](#)

[Baixar livros de Geografia](#)

[Baixar livros de História](#)

[Baixar livros de Línguas](#)

[Baixar livros de Literatura](#)
[Baixar livros de Literatura de Cordel](#)
[Baixar livros de Literatura Infantil](#)
[Baixar livros de Matemática](#)
[Baixar livros de Medicina](#)
[Baixar livros de Medicina Veterinária](#)
[Baixar livros de Meio Ambiente](#)
[Baixar livros de Meteorologia](#)
[Baixar Monografias e TCC](#)
[Baixar livros Multidisciplinar](#)
[Baixar livros de Música](#)
[Baixar livros de Psicologia](#)
[Baixar livros de Química](#)
[Baixar livros de Saúde Coletiva](#)
[Baixar livros de Serviço Social](#)
[Baixar livros de Sociologia](#)
[Baixar livros de Teologia](#)
[Baixar livros de Trabalho](#)
[Baixar livros de Turismo](#)