

**UNIVERSIDADE FEDERAL DE PERNAMBUCO  
CENTRO DE CIÊNCIAS DA SAÚDE  
PROGRAMA DE PÓS-GRADUAÇÃO EM PATOLOGIA**

**LÉCIO LEONE DE ALMEIDA**

**ESTUDO MORFOQUANTITATIVO DOS RINS DE CAMUNDONGOS  
(*Mus musculus*) TRATADOS COM EXTRATO AQUOSO DE  
*Dioclea grandiflora* Mart. ex. Benth. (FABACEAE)**

**RECIFE - PE  
2005**

# **Livros Grátis**

<http://www.livrosgratis.com.br>

Milhares de livros grátis para download.

**LÉCIO LEONE DE ALMEIDA**

**ESTUDO MORFOQUANTITATIVO DOS RINS DE CAMUNDONGOS  
(*Mus musculus*) TRATADOS COM EXTRATO AQUOSO DE  
*Dioclea grandiflora* Mart. ex. Benth. (FABACEAE)**

**Dissertação apresentada ao Programa de Pós-graduação em Patologia da Universidade Federal de Pernambuco - UFPE, para obtenção do título de Mestre em Patologia, área de concentração Morfologia Aplicada.**

**ORIENTADOR: Prof. Dr. Diógenes Luís da Mota, Professor Adjunto do Departamento de Histologia e Embriologia da Universidade Federal de Pernambuco – UFPE.**

**RECIFE - PE  
2005**

**LÉCIO LEONE DE ALMEIDA**

**ESTUDO MORFOQUANTITATIVO DOS RINS DE CAMUNDONGOS  
(*Mus musculus*) TRATADOS COM EXTRATO AQUOSO DE  
*Dioclea grandiflora* Mart. ex. Benth. (FABACEAE)**

**Dissertação apresentada ao Programa de  
Pós-graduação em Patologia da  
Universidade Federal de Pernambuco -  
UFPE, para obtenção do título de Mestre  
em Patologia, área de concentração  
Morfologia Aplicada.**

**Aprovada em \_\_\_de\_\_\_de\_\_\_**

**Banca Examinadora:**

---

**Prof. Dr. Luiz Lúcio Soares da Silva - UFPE**

---

**Prof<sup>ª</sup>. Dra. Paloma Lys de Medeiros - UFPE**

---

**Prof. Dr. Luís Coutinho Dias Filho - UPE**

---

**SUPLENTE: Prof. Dr. Alexandre Motta Bittencourt - UFPE**

---

**SUPLENTE: Prof. Dr. Frederico Celso Lyra Maia - UFPE**

**RECIFE – PE  
2005**



**Universidade Federal de Pernambuco**  
**CENTRO DE CIÊNCIAS DA SAÚDE**  
**CURSO DE MESTRADO EM PATOLOGIA**

AUTOR: LÉCIO LEONE DE ALMEIDA

ÁREA DE CONCENTRAÇÃO: MORFOLOGIA APLICADA

NOME DA TESE: "ESTUDO MORFOQUANTITATIVO DOS RINS DE CAMUNDONGOS  
(Mus musculus) TRATADOS COM EXTRATO AQUOSO DE Dioclea grandiflora  
(FABACEAE).

ORIENTADOR: DR. DIÓGENES LUIS DA MOTA.

TESE DEFENDIDA PARA OBTENÇÃO DO TÍTULO DE MESTRE EM PATOLOGIA.

DATA: 25/02/2005

BANCA EXAMINADORA:

Prof. Dr. Luiz Lúcio Soares da Silva

Prof. Paloma Lys de Medeiros

Prof. Dr. Luis Coutinho

**A minha família, em especial aos  
meus pais e a minha esposa  
DEDICO**

## AGRADECIMENTOS

São inúmeras as pessoas a quem gostaria de agradecer o carinho e a ajuda que sempre me dedicaram, sendo que de modo especial:

À minha esposa, Vitória de Cássia Félix de Almeida, a minha energia vital que infla meu coração e oxigena minha alma.

Aos meus pais, José Gonçalves de Almeida e Izabel Gonçalves da Silva, a quem devo a minha existência e gratidão eterna em todos os momentos da minha vida.

Aos meus irmãos, Leonardo Sérgio de Almeida e Leandra Leiza de Almeida, por acreditarem nos meus delírios científicos e não-científicos.

Ao Prof. Dr. Diógenes Luis da Mota, pela orientação e amizade, e acima de tudo pela base científica canalizada ao meu trabalho, a qual foi e será sempre reconhecida e valorizada ao longo da minha vida profissional.

Ao Prof. Dr. Luiz Lúcio Soares da Silva, pela co-orientação, amizade e pela valiosa contribuição durante o estudo farmacológico de *Dioclea grandiflora*.

Ao Prof. Dr. Alexandre Motta Bittencourt pelo incentivo e amizade.

Ao Prof. Ms. Alex Benício da Silveira, pela orientação na histotécnica e amizade.

Ao Prof. Ms. Tetsuo Tashiro pela valiosa orientação na estatística do presente trabalho.

Agradeço também às minhas colegas Fábria e Elisângela do Instituto Aggeu Magalhães pela amizade, atenção e pela ajuda preciosa prestada a histotécnica.

Aos amigos do curso de pós-graduação pela amizade, convívio cordial e prestimoso.

Aos funcionários do Mestrado em Morfologia pela convivência.

**A educação, em seu sentido pleno, começa depois da idade escolar, após a época da universidade, quando o homem se converte no sujeito de sua própria educação e sente motivo para continuar a se instruir e formar.**

*Paul Lengrand – UNESCO*



## RESUMO

O uso de plantas medicinais pela população é prática comum desde épocas remotas, onde os males orgânicos eram tratados. Na literatura científica, estudos sobre histologia e morfometria renal de animais tratados com plantas medicinais são ainda incipientes. O propósito deste estudo foi avaliar e quantificar alterações morfológicas dos rins de camundongos tratados com extrato da casca do caule de *Dioclea grandiflora*, planta medicinal distribuída nas regiões da caatinga e do serrado do Nordeste do Brasil, utilizada pela população de baixa renda na preparação de infusões nas doenças renais e prostáticas. Dividiu-se 16 camundongos albinos suíços (*Mus musculus*) machos com idade entre 45 e 60 dias, com peso variando entre 22 a 32g em dois grupos com oito animais cada. O grupo (C) recebeu solução salina a 0,9% de NaCl e o grupo (EX) recebeu extrato da casca do caule de *Dioclea grandiflora* dissolvido em soro fisiológico (NaCl 0,9%) por sete dias via intraperitoneal. A dosagem do extrato para o tratamento supracitado foi de 62mg/kg, conforme o cálculo da DL50. Após o sacrifício dos animais, os rins foram seccionados póstero-lateralmente e submetidos à rotina histológica. No estudo histológico, foram observadas diferenças estruturais significativas entre os grupos estudados, como: hiperemia glomerular; degeneração tubular; desorganização do tufo glomerular e proliferação celular na matriz mesangial. Na análise morfométrica, observou-se redução das áreas do corpúsculo renal, glomérulo e espaço sub-capsular. Os resultados permitem sugerir que as alterações histológicas e morfométricas são decorrentes de alterações na magnitude da ação tóxica da planta sobre os componentes renais. Desta forma, a pesquisa demonstra a importância de estudos envolvendo plantas medicinais e seus possíveis efeitos tóxicos.

## **ABSTRACT**

The utilization natural plants for medical treatment by population is a common practice since ancient times, where organic diseases were treated. In scientific literature, researches about histology and kidney morphometry of animals treated with medical plants are still few. The purpose of this study was evaluate and quantify morphologic alterations in mice kidneys treated with the pulp of the stem known as *Dioclea grandiflora* and its peel, a medicine plant spread along semi wilderness and plateau regions in Northeastern Brazil, utilized by the low income population for preparing infusions on prostatic and renal diseases. Sixteen swiss albine mice have been divided (*Mus musculus*) at the age of 45 and 60 days, with an average weight of about 22 to 32g in two groups of eight animals each> the group (C) was given a salt solution 0,9% of NaCl and the group (EX) was given the *Dioclea grandiflora* stem peel pulp dissolved in physiological serum during seven days via intraperitoneal. The peel pulp dosage for the treatment explained above has been 62mg/kg according to the DL 50 reckoning. After the sacrifice of the animals, kidneys have been selected post-laterally and subjected to histological routine. In this histological study it was noticed significant structural differences among groups analized as: glomerular hiperemy, tubular degeneration, glomerular tuft disorganization and cell proliferation in the mesangial matrix. In the morphometrical analysis it was observed renal corpuscles area reductions glomerule and capsular space. The results enable to suggest histological and morphometrical alterations are due to the magnitude of plant's toxical action on renal components. Therefore the research shows the importance of studies involving medicine plants and their possible toxical effects.

Key words: morphology; morphometry; kidneys; *Dioclea grandiflora*; mice

## LISTA DE FIGURAS

Fig. 1 - Fotomicrografia mostrando corpúsculo renal do grupo controle. HE 400X.	27
Fig. 2 - Fotomicrografia mostrando corpúsculo renal do grupo experimental. HE 400X.	27
Fig. 3 - Fotomicrografia mostrando túbulos contorcidos do grupo controle. HE 400X.	28
Fig. 4 - Fotomicrografia mostrando túbulos contorcidos do grupo experimental. HE 400X.	28
Fig. 5 - Gráfico da média das áreas dos diâmetros dos corpúsculos renais.	29
Fig. 6 - Gráfico da média das áreas dos diâmetros dos glomérulos.	29
Fig. 7 - Gráfico da média das áreas dos espaços capsulares.	29

## **LISTA DE TABELAS**

Tabela 1: Médias dos valores da área do corpúsculo renal; do glomérulo e do espaço subcapsular de camundongos com idade entre 45 e 60 dias; dos grupos controle e experimental; valor máximo e mínimo; desvio padrão \_\_\_\_\_ 29

## SUMÁRIO

1 INTRODUÇÃO	12
2 OBJETIVOS	15
3 REVISÃO DE LITERATURA	16
3.1 Atividade farmacológica de plantas da família Fabaceae	16
3.2 Aspectos toxicológicos de plantas da família Fabaceae	16
3.3 Atividade Biológica de <i>Dioclea grandiflora</i> Mart. ex. Benth	19
4 MATERIAL E MÉTODO	22
4.1 Material vegetal	22
4.2 Animais experimentais	22
4.3 Formação dos grupos experimentais	22
4.4 Ensaio farmacológicos	23
4.5 Nefrectomia e Histotécnica	23
4.6 Análise e documentação fotográfica	24
4.7 Morfometria	24
4.8 Análise estatística	24
5 RESULTADOS	25
5.1 Análise histopatológica	25
5.1.1 Corpúsculo renal e Espaço capsular	27
5.1.2 Túbulos contorcidos	28
5.2 Análise histomorfométrica	29
6 DISCUSSÃO	30

7 CONCLUSÕES	38
8 REFERÊNCIAS	39

# 1 INTRODUÇÃO

O uso de plantas medicinais por homens e animais é prática comum desde épocas remotas, onde os males orgânicos eram abreviados através da ingestão de determinadas plantas. Essa prática conduzida pelo instinto de sobrevivência foi fortalecida entre os animais, enquanto que, para o homem foi se restringindo ao longo do tempo. Mesmo assim, esse conhecimento empírico foi transmitido para futuras gerações objetivando sua continuidade.

Segundo Hoehne (1978), o acúmulo de conhecimento acerca do uso das plantas medicinais, pelo homem primitivo, propiciou o surgimento de um “saber” na arte de curar, que se tornou à base para o nascimento da medicina.

O empirismo sobre plantas medicinais levou o homem a descobertas ao acaso de numerosas drogas, muitas delas sendo utilizadas ainda hoje. Somente no século XIX, teve início o estudo dessas plantas com uma orientação científica conforme assinala Silva (1996).

Atualmente, vários medicamentos industrializados são desenvolvidos a partir de plantas medicinais, baseados nas indicações populares. Só neste século os avanços biotecnológicos aplicados à produção de compostos de ordem farmacológica tornaram possível o uso destes na prática da medicina, tendo em vista, que aproximadamente 25% dos produtos farmacêuticos modernos originam-se de plantas medicinais de acordo com Low et al. (1999).

A flora brasileira constitui um rico potencial para a saúde do homem. No entanto, apenas 1% das espécies vegetais do nosso planeta foram estudadas. Várias espécies já desapareceram pela ação do homem. Desta forma, a biodiversidade continuará sendo degradada causando prejuízos irreversíveis de ordem científica e econômica, principalmente nos países subdesenvolvidos detentores da maior parte das reservas vegetais do mundo como assinala Silva (2003).

É fácil constatar que, ultimamente, a discussão e o interesse sobre plantas que poderiam ter efeitos terapêuticos ganharam novo ímpeto, adquirindo o *status* de “moda”, como explica Carlini (1983) em sua pesquisa sobre o uso de plantas na medicina popular.

No Brasil, o uso de plantas medicinais é muito intenso e está crescendo cada vez mais, principalmente devido ao alto custo dos produtos farmacêuticos industrializados e à “moda naturalista” que ganhou espaço na sociedade moderna, como explica Batista (1993).

Em geral, as pessoas têm uma tendência a supervalorizar as plantas com base na citação popular de que “tudo que é natural não faz mal”. No entanto, tal afirmação não reflete a verdade, pois o conhecimento inadequado da dosagem, da parte empregada e das propriedades terapêuticas das plantas pode acarretar sérios problemas ao indivíduo. Além disso, existem plantas que são altamente tóxicas mesmo em pequenas dosagens, conforme Batista (1993).

A posição sistemática de *Dioclea grandiflora*, segundo Cronquist (1968), em parte está representada por: reino Plantae, filo Magnoliophyta, classe Magnoliopsida, subclasse Rosidae, ordem Fabales, família Fabaceae, gênero *Dioclea* Kunth, espécie *Dioclea grandiflora*.

A família Fabaceae possui na forma de arbusto, ou de árvores, distribuídas em uma extensa variedade de habitats, que compreendem desde regiões temperadas até às tropicais e subtropicais. Incluem-se também nesta família as plantas aquáticas, xerófitas e trepadeiras. A ordem Fabales contém cerca de 700 gêneros e mais de 17.000 espécies com distribuição cosmopolita, de acordo com Heywood (1996).

Segundo Silva (2003), o gênero *Dioclea* é composto por várias espécies de importância econômica, destacando-se: *D. lehmani*, *D. virgata*, *D. guianensis*, *D. lasiophylla*, *D. glabra*, *D. rostrata*, *D. violaceae*, *D. ensiformes* e *D. grandiflora*.



A espécie *Dioclea grandiflora* tem sido identificada como uma planta que se adapta muito bem à caatinga, com uma capacidade excelente de rebrota e ramos jovens relativamente macios e com poucos espinhos (BARACAT, 1995). Ocorre sob a forma de um “cipó” vigoroso, trepador, que pode atingir a copa das árvores ou subir em conjunto com arbustos. Com folhas alternas e espículas delgadas, precocemente caducas, folíolo terminal suborbicular e subovado e com suas florescências angusto-paniculadas. Suas flores são vistosas, de cálice arroxeadado e com pétalas em estandarte amplo, de cor amarela; os frutos (legumes) são de grande tamanho, sendo suas sementes duras e ricas em substâncias nutritivas, explica Silva (2003).

De acordo com Batista (1993), a *Dioclea grandiflora* é conhecida popularmente como “mucunã-de-carço”, “olho-de-boi” ou ainda por mucunã vermelha, segundo (CHAVES, 1948). Encontra-se distribuída nas regiões da caatinga e do serrado do Nordeste do Brasil, sendo utilizada pela população de baixa renda em preparação de infusões para doenças renais e prostáticas.

Esses e outros aspectos motivaram a intensificação de pesquisas com plantas usadas na medicina popular, principalmente no que diz respeito às alterações de ordem tecidual, pesquisas estas que na literatura científica ainda são muito incipientes. Com base nesta motivação, o presente trabalho foi realizado com a planta medicinal *Dioclea grandiflora*.

## 2 OBJETIVOS

As plantas medicinais correspondem, incontestavelmente, às mais antigas armas empregadas no tratamento de enfermidades humanas e de animais. Porém, o uso indiscriminado dessas plantas pode trazer sérios riscos e provocar danos irreversíveis à saúde.

A crendice popular e a falta de uma orientação educacional no que diz respeito à utilização de ervas ditas medicinais, principalmente pela população de baixa renda, fundamentam o que poderíamos chamar de panacéia da vida moderna.

A contribuição para estudo de possíveis alterações teciduais causadas pelo uso indiscriminado desses “medicamentos”, além da incipiente divulgação científica sobre essa temática, fizeram com que fôssemos levados ao desenvolvimento desse trabalho.

Diante do exposto, os objetivos norteados são:

- Avaliar a histopatologia das principais estruturas renais (corpúsculo renal, espaço sub-capsular e túbulos contorcidos distal e proximal) tratados com extrato aquoso da casca do caule de *Dioclea grandiflora*.

- Quantificar as alterações das estruturas renais (corpúsculo renal e espaço sub-capsular).

## **3 REVISÃO DA LITERATURA**

### **3.1 Atividade farmacológica de plantas da família Fabaceae**

A ação antiinflamatória do extrato aquoso das folhas da *Baphia nítida* , usada para prevenir infecção do cordão umbilical, prática muito comum adotada na medicina popular da Nigéria, indica a possível presença de flavonóides como princípio ativo anti-séptico, explica Onwukaeme (1995).

Plantas medicinais com atividade antioxidante na região de Caatinga do Estado da Bahia, em especial a *Anadenanthera macrocarpa* Brenan (Fabaceae), que apresenta efeito antioxidante a partir do extrato da casca do caule. Esta é usada também para inflamações na pele, no tratamento da tosse e bronquite. Além disso, demonstrou atividade antiulcerogênica e ação sobre o sistema gastrointestinal, conforme estudo de Desmarchelier et al. (1998).

Nas frações do extrato hidroalcoólico da porção área de *Teramus labialis* , detectou-se atividade hipoglicemiante. Além disso, isolaram uma importante cumarina na fração ativa, identificada como fraxidin, de acordo com Fort et al. (2000).

### **3.2 Aspectos toxicológicos de plantas da família Fabaceae**

Segundo Prakash et al. (1995), os efeitos do extrato atânico de *Crotalaria juncea* , verificados em alguns órgãos (fígado, rins e glândulas supra-renais) , produziram danos significativos, tais como: necrose hepática, necrose dos túbulos renais e hipertrofia da zona glomerular da glândula supra-renal.

Segundo Oliveira e Akisue (2000), denomina-se planta tóxica todo vegetal que, introduzido no organismo do homem ou de animais, seja capaz de ocasionar danos que se refletem na saúde e vitalidade desses seres.

A família Fabaceae compreende três subfamílias: Papilionaceae, Mimosaceae e Caesalpinadaceae, segundo Schuartsman (1979).

Dentro da subfamília Papilionaceae, destacam-se como plantas tóxicas:

*Abrus precatorius* L. (jequitirí): suas sementes contêm uma albumina tóxica conhecida como abrina, um ácido aminado identificado como o N-metiltryptofano, ácido abricó, glicirrizina e uma enzima lipolítica. As lesões anátomopatológicas incluem gastrenterite grave, com múltiplas hemorragias serosas, edema e aumento das placas de Payer e dos linfonodos abdominais e retroperitoneais. Necroses focais de fígado e rim são evidenciadas também, explica Schuartsman (1979).

Dois espécies, *Crotalaria paulina* Schrank e *Crotalaria spectabilis* Roth, conhecidas popularmente como xiquexique e crotalaria respectivamente, foram estudadas. Foram isolados da primeira espécie vários alcalóides semelhantes aos do Senecio, tais como dicrotalina, grantiamina e monocrotalina. Seus efeitos são considerados como os menos cancerígenos do grupo. Já a segunda espécie é considerada uma das mais tóxicas, possui um dos alcalóides mais concentrados nas sementes, a monocrotalina, de núcleo prolizidínico, com efeitos vascolotóxicos e hepatotóxicos, bem evidentes nos animais, assinala Schuartsman (1979).

A ingestão de *Crotalaria sagittalis*, *Crotalaria sericea* e numerosas outras espécies de crotalária pode causar intoxicação em animais. A doença é conhecida como crotalismo, causada por alcalóides existentes nas folhas que danificam o fígado dos animais. As espécies *Crotalaria spectabilis* e *Crotalaria juncea* têm sido recomendadas para o tratamento de diversas doenças de pele, tais como: sarna, impetigo, psoríase (NEVES, 1999).

Duas espécies de mucuna, a *Mucuna pruriens* D.C. (pó-de-mico) e *Mucuna urens* D.C. (Coroa-de-frade), apresentam em seu fruto um efeito intensamente irritante devido aos pêlos ou tricomas que os recobrem. Esse efeito é devido à penetração intra-epidérmica do pêlo, com liberação de um princípio pruridogênico produzido por uma enzima proteolítica chamada mucunaína. Acredita-se também que seja a serotonina ou então uma substância liberadora de histamina. A semente contém N-deitroxifenilalanina, que ingerida em grandes quantidades pode ser perigosa. A raiz tem efeitos purgativos que, por si sós, não explicam os casos relatados de edema e até óbito dos retirantes nordestinos que dela se serviram como alimento, explica Schuartsman (1979).

Dentro da subfamília Mimosaceae, destacam-se como plantas tóxicas:

A *Mimosa verrucosa* Bertham (Jurema-branca). As juremas possuem alcalóides de propriedades alucinógenas, e por isso algumas espécies foram utilizadas pelos índios da região de Pernambuco para confecção de bebida inebriante chamada vinho de jurema. A *Phaseolus multiflorus* Willd (feijão-trepador) também se destaca devido a apresentar em todas as partes da planta um precursor do ácido cianídrico, um glicosídeo chamado faseolunatina. Outra planta, a *Robinia pseudo-acacia* L. , apresenta nas sementes, casca e frutos uma toxalbumina, robina, principal responsável por seus efeitos tóxicos, aponta Schuartsman (1979).

Dentro da subfamília Caesalpinadaceae, destacam-se como plantas tóxicas:

Do gênero Cássia, temos a *Cassia occidentalis* L., *Cassia quinqueangulata* Rich, *Cassia fistula* L. e *Cassia laevigata* Willd. A toxicidade destas é devida a presença de glicosídeos antraquinônicos em concentrações variadas nas suas várias partes, assinala Schuartsman (1979).

De acordo com Brito et al. (2000), a administração por via oral das folhas dessecadas de *Piptadenia macrocarpa*, *Anadenanthera macrocarpa*, *Piptadenia viridiflora*, *Holocalyx*

*glaziovii*, *Holocalyx balansae*, plantas cianogênicas, revelou a sensibilidade em coelhos a elas, caracterizando-se a intoxicação por sintomatologia de natureza neuromuscular.

Carlini et al. (1973) estudaram as propriedades farmacológicas dos extratos aquosos liofilizados e etanólicos da planta *Enterolobium timbouva* (orelha-de-negro). Dentre outras que foram investigadas, essa foi capaz de produzir alterações hepáticas. O exame anatomo-patológico do fígado dos animais tratados com o extrato de *Enterolobium timbouva* apresentou hepatite necrótica em focos.

### **3.3 Atividade Biológica de *Dioclea grandiflora***

A literatura científica sobre *Dioclea grandiflora* é incipiente, principalmente quando se refere à ação tóxica em tecidos e órgãos.

Os primeiros relatos científicos sobre *Dioclea grandiflora* foram no campo da nutrição básica e experimental, abordando a questão do seu uso na nutrição humana, explica Vasconcelos (2001).

Estudos sobre o uso de *Dioclea grandiflora* na nutrição e sua ação tóxica em animais datam do século passado (CHAVES et al., 1948). Após essa data, outros estudos, em sua maioria envolvendo aspectos químicos e farmacológicos, foram relevantes para o seu conhecimento e aplicabilidade biológica (Moreira et al., 1983; Richardson et al., 1984; Ainouz et al., 1987; Bhattacharyya et al., 1995, 1997, 1998; Lemos et al., 1999; Jenkins et al., 1999).

Pesquisas voltadas aos aspectos químicos e farmacológicos da casca da raiz, bem como a atividade analgésica de produtos extraídos do extrato etanólico da *Dioclea grandiflora* são apontados por Batista et al. (1995) e Batista (1993).

Mattei et al. (1995) investigaram a atividade farmacológica do extrato hidroalcoólico de sementes da *Dioclea grandiflora*. Estes constataram uma ação ansiolítica das sementes.

A produção de óxido nítrico, estimulada pela lectina de *Dioclea grandiflora*, foi demonstrada *in vivo e in vitro* por Andrade et al. (1999). Os autores constataram também a produção de óxido nítrico pela via linfocítica através do mesmo estímulo.

Lima et al. (1993) estudaram a atividade biológica da lectina das sementes de *Dioclea grandiflora* em camundongos. Quando injetada subcutaneamente, foi capaz de induzir uma reação inflamatória cutânea. Análises histológicas revelaram um quadro de ulceração hemorrágica com reação exudativa, acompanhada por um influxo de leucócitos polimorfonucleados e macrófagos gigantes. Isto demonstra que a lectina de *Dioclea grandiflora* atua como um agente inflamatório, provavelmente promovendo exocitose e liberação de mediadores químicos.

Batista et al. (1993) relataram que as sementes de *Dioclea grandiflora* tem sido usadas na medicina popular contra pedra nos rins e problemas na glândula prostática.

O efeito vasorelaxante de diocleína sobre aorta de rato foi estudado por Lemos et al. (1999). Os mesmos observaram o relaxamento de veias pré-contraídas com fenilefrina. Após a retirada das células endoteliais, o efeito relaxante cessou, indicando a atuação da diocleína sobre as células endoteliais, induzindo a produção de óxido nítrico (NO).

Segundo Trigueiro et al. (2000), o efeito vasorelaxante independente de endotélio da diocleína sobre aorta de rato pode ser explicado pela inibição das contrações dependentes da proteína kinase C, do influxo de íons, cálcio, voltagem dependente e liberação dos estoques intracelulares de cálcio sensível à noradrenalina.

Almeida et al. (2002) estudaram o efeito da diocleína sobre a circulação coronariana em ratos. Através do método de Langendorff, aplicado nos experimentos, os autores

demonstraram nos resultados que a deocleína induziu um efeito vasodilatador direto sobre as artérias coronarianas, independente da participação do óxido nítrico e ciclooxigenase.

Recentemente, Almeida et al. (2003) verificaram em ratos e camundongos, depois de tratamento agudo com extrato hidroalcoólico de sementes de *Dioclea grandiflora*, um efeito analgésico significativo no movimento da cauda e testes em chapa quente. Os resultados sugerem que o extrato hidroalcoólico de sementes de *Dioclea grandiflora* tenha uma ação analgésica central destituída de tolerância, efeito típico de drogas opióides.

No experimento de toxidez aguda, o extrato aquoso do caule apresentou uma DL<sub>50</sub> de 615 mg/kg. As análises histológicas evidenciaram lesões hepáticas e renais, após tratamentos com o extrato aquoso, segundo Silva (2003).



## **4 MATERIAL E MÉTODOS**

### **4.1 Planta Medicinal**

O extrato aquoso da casca do caule da *Dioclea grandiflora* foi cedido pelo professor Dr. Luiz Lúcio Soares da Silva, do Departamento de Histologia e Embriologia - UFPE. Esta planta encontra-se catalogada sob o código 444-JPB, MO, no Herbário Lauro Pires Xavier (PPB) da Universidade Federal da Paraíba (UFPB).

### **4.2 Animais experimentais**

Para o estudo morfoquantitativo dos rins tratados com extrato aquoso da casca de *Dioclea grandiflora*, foram utilizados 16 camundongos albinos suíços (*Mus musculus*) machos com idade entre 45 e 60 dias, com pesos variando entre 22 a 32 gramas, provenientes do Biotério do Departamento de Antibióticos da Universidade Federal de Pernambuco.

Os animais foram mantidos em sala com temperatura média de 23°C, em ciclo claro das 6:00 às 18:00hs e escuro das 18:00 às 6:00hs. Todos os animais foram submetidos à dieta padrão do biotério (LABINA – Purina do Brasil S/A) e água *ad libitum*, durante o período do experimento.

### **4.3 Formação dos grupos experimentais**

Os grupos tratado (GT) e controle (GC) foram constituídos cada qual com oito camundongos albinos suíços (*Mus musculus*) machos com idade entre 45 e 60 dias e peso variando de 22 a 32 gramas.

#### **4.4 Ensaio farmacológico**

O extrato da casca do caule de *Dioclea grandiflora* dissolvido em soro fisiológico (NaCl 0,9%) foi administrado uma vez ao dia, por via intraperitoneal, durante sete dias consecutivos. A dosagem do extrato utilizada para o tratamento supracitado foi de 62mg/kg, de acordo com o cálculo da DL50 Silva (2003).

Os animais do GC receberam volumes equivalentes de solução salina, sendo esses submetidos aos mesmos procedimentos do GT.

#### **4.5 Nefrectomia e Histotécnica**

Para a eutanásia dos animais por asfíxia, foi usado éter sulfúrico. Em seguida, cada animal foi colocado em decúbito dorsal sobre uma mesa cirúrgica e fixado. Logo depois, foi feita a tricotomia do ventre e laparotomia abdominal. Os rins de oito animais por grupos (controle e tratado) foram dissecados a olho desarmado, excisados e imediatamente imersos em líquido de Bouin durante 24 horas à temperatura ambiente. Após a fixação, as peças foram transferidas para álcool etílico a 70%. Em seguida, as peças foram submetidas a uma crescente desidratação em soluções alcoólicas, e depois diafanizadas com xilol, impregnadas e incluídas em parafina, conforme Maia (1979); Beçak et al. (1976); Junqueira et al. (1980).

Após montagem dos blocos, os mesmos foram submetidos a microtomia, onde cerca de 50 cortes foram realizados, com 5µm de espessura. Destes, retirou-se aleatoriamente 30

cortes, que foram colocados em lâminas previamente untadas com albumina de Mayer e mantidas em estufa (FANEM) durante 30 minutos a 58°C, para retirada do excesso de parafina e secagem da preparação.

Os cortes, depois de desparafinados e hidratados, foram corados pela hematoxilina-eosina. Em seguida, desidratados, clarificados em xilol e montados em (Entellan®, Merk), conforme Rodrigues (2003).

#### **4.6 Análise e documentação fotográfica**

As lâminas foram analisadas e fotomicrografadas (OLYMPUS mod. BX50).

#### **4.7 Análise Morfometria**

Para o estudo morfométrico, foram separados aleatoriamente de cada animal do (GT), bem como do (GC), oito campos por lâmina para análise.

Para o referido estudo, empregou-se um microscópio OLYMPUS BX-50, ao qual estava acoplada uma microcâmera SAMSUNG-COLOR DIGITAL (SHC-410 NAD-HL), conectados a um computador (PC-PENTIUM II-200 MHZ), tendo neste instalado uma placa de captura de imagens e o software para morfometria IMAGE LAB, pertencente ao Mestrado de Morfologia - UFPE.

Os parâmetros aferidos foram os seguintes: área corpúsculo renal, área glomérulo e espaço subcapsular.

#### **4.8 Análise Estatística**

As comparações estatísticas das médias das áreas foram analisadas através de teste-t Student's para valores pareados entre os grupos tratado e controle. Os resultados foram expressos através da média aritmética  $\pm$  desvio padrão, sendo as diferenças consideradas significativas quando ( $p < 0,05$ ).

## **5 RESULTADOS**

### **5.1 Análise histopatológica**

Os rins dos animais estudados se apresentaram com aspecto morfológico característico: uma borda convexa e outra côncava, na qual se situa o hilo, onde entram e saem vasos sanguíneos, entram nervos e saem os ureteres. Foram identificadas também uma cápsula de tecido conjuntivo denso, uma zona medular e uma zona cortical aparentemente íntegra.

As fotomicrografias (figs. 1 e 3) representam as principais características estruturais do corpúsculo renal e dos túbulos contorcidos proximal e distal do grupo controle. Nestas, podemos observar a integridade de suas estruturas, bem como de seu espaço capsular, que no grupo tratado foi reduzido drasticamente (fig. 2).

O glomérulo identificado na (fig. 1) foi seccionado pelo pólo vascular e fica, portanto, suspenso dentro do espaço subcapsular pelo mesmo pólo. Já o mesângio, que contém células mesangiais, fica no espaço entre as alças de capilares.

Os capilares glomerulares se apresentam em cortes transversais, longitudinais e oblíquos. Os núcleos no glomérulo são os das células endoteliais dos capilares, das células mesangiais e dos podócitos. Observam-se também os núcleos achatados das células pavimentosas que revestem o espaço subcapsular (fig. 1). O mesmo não é identificado no grupo tratado (fig. 2).

Na (fig. 3), inúmeros túbulos contorcidos podem ser vistos seccionados em vários planos, incluídos no interstício renal.

Em relação ao túbulo urinífero, foram observadas alterações significativas nos túbulos contorcidos proximal e distal (fig. 4). Estes sofreram um processo degenerativo que culminou

com uma obstrução parcial da luz dos respectivos túbulos, vacuolização citoplasmática do epitélio cúbico simples, bem como uma acentuada diminuição da afinidade tintorial e indefinições dos contornos celulares (fig. 4).

No corpúsculo renal do grupo tratado (fig. 2), identificou-se hiperemia glomerular, espaço capsular diminuído, desorganização dos capilares do glomérulo e proliferação do mesângio. As camadas parietal e visceral apresentam-se colabadas devido à diminuição do espaço capsular.

### 5.1.1 Corpúsculo renal e Espaço capsular

A análise histopatológica do corpúsculo renal do grupo tratado revelou alterações do tipo: hiperemia glomerular; diminuição do espaço capsular. Ao nível do tufo glomerular, houve uma desorganização dos capilares e da matriz mesangial. Além disso, observa-se uma proliferação dessas células na matriz extracelular (FIG. 2). As camadas parietal e visceral que revestem o espaço capsular apresentam-se colabadas devido a diminuição do espaço capsular (FIG. 2).

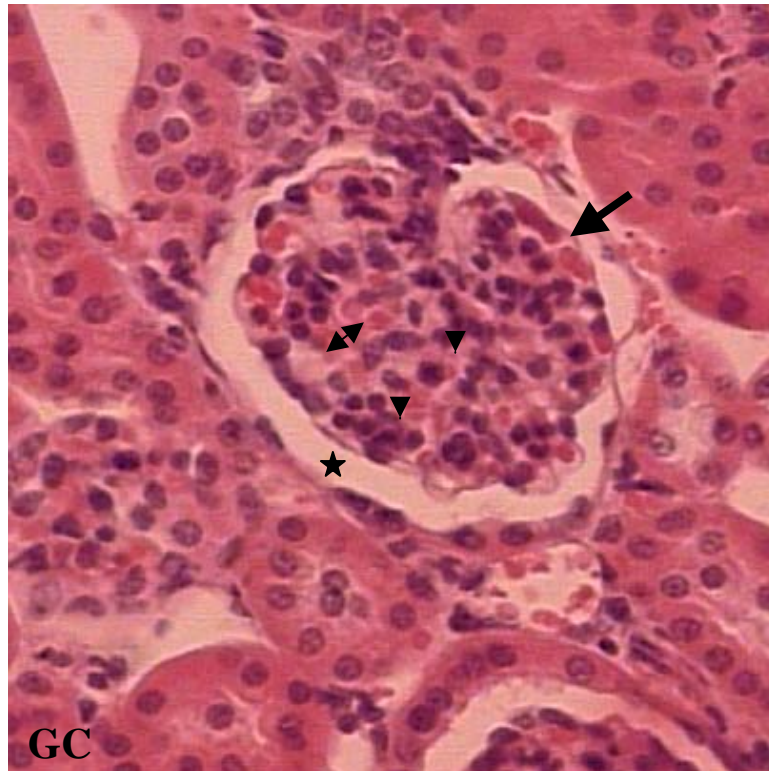


FIGURA 1 – Fotomicrografia mostrando corpúsculo renal do grupo controle. Notar espaço sub-capsular (estrela); glomérulo (seta), capilares sanguíneos (dupla seta); mesângio (ponta de seta) HE, X400.

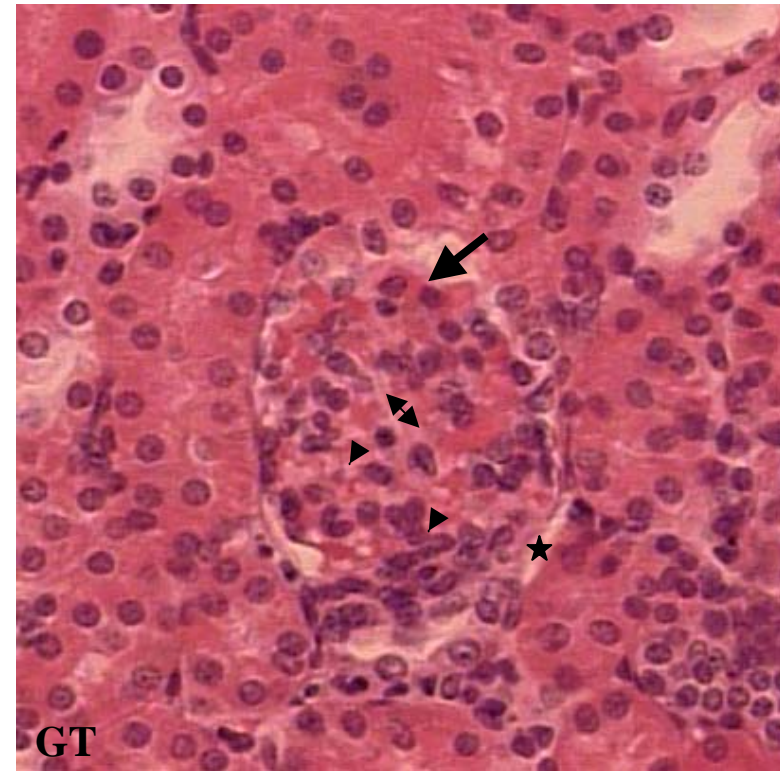


FIGURA 2 – Fotomicrografia mostrando corpúsculo renal do grupo tratado. Notar hiperemia glomerular (seta); espaço sub-capsular diminuído (estrela); desorganização dos capilares (dupla seta) e proliferação do mesângio (ponta de seta) HE, X400.

### 5.1.2 Túbulos contorcidos

Nos túbulos contorcidos foram identificados: degeneração tubular com obstrução parcial da luz do túbulo por fragmentos citoplasmáticos, vacuolização citoplasmática do epitélio cúbico simples, bem como, uma acentuada diminuição da afinidade tintorial e indefinições dos contornos celulares (FIG. 4).

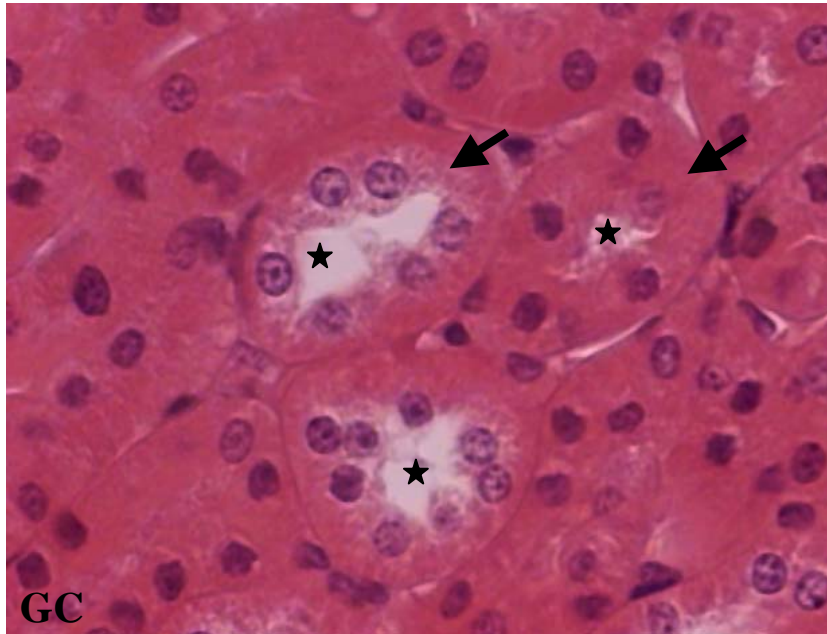


FIGURA 3 – Fotomicrografia mostrando túbulos renais do grupo controle. Notar luz do túbulo (estrela); epitélio tubular (seta) HE, X400.

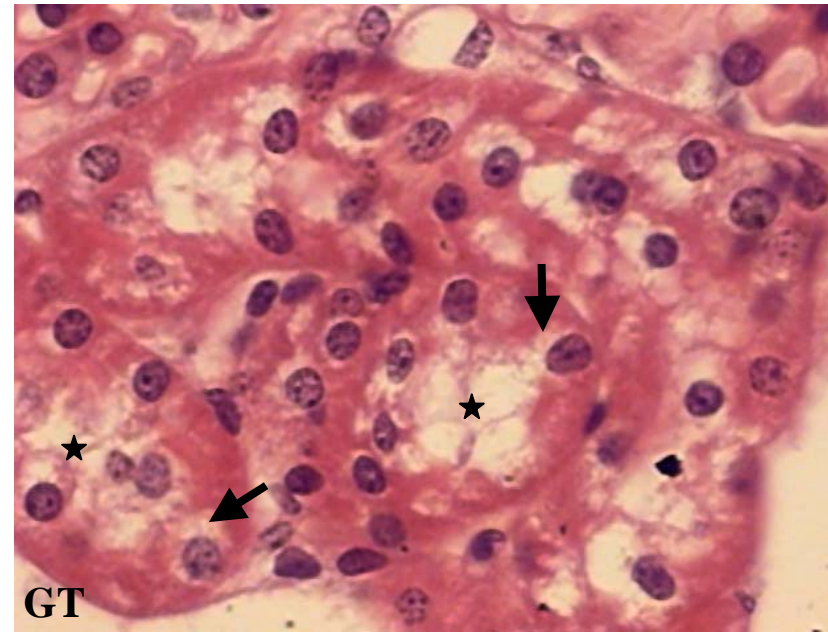


FIGURA 4 – Fotomicrografia mostrando túbulos renais do grupo tratado. Notar luz do túbulo parcialmente obstruída por fragmentos citoplasmáticos (estrela); epitélio tubular vacuolizado (seta) HE, X400.



## 5.2 Análise histomorfometria

No túbulo urinífero, foram observadas alterações significativas em um dos seus componentes o *néfron*. Dentre os componentes aferidos, o corpúsculo renal, glomérulo e espaço subcapsular (figs. 1 e 3) apresentaram alterações significativas. A morfometria dos componentes está apresentada na Tabela 1 e nos Gráficos 1, 2 e 3.

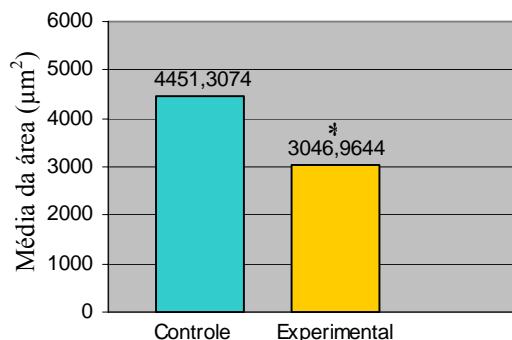


GRÁFICO. 1. Média das áreas dos diâmetros dos corpúsculos renais. Na comparação entre os grupos controle e experimental, foi utilizado Teste “t” de Student, \* = p<0,05.

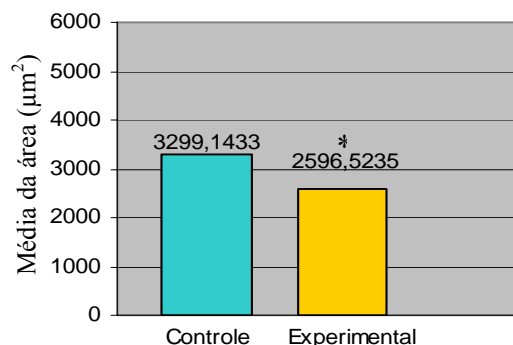


GRÁFICO. 2. Média das áreas dos diâmetros dos glomérulos. Na comparação entre os grupos controle e experimental, foi utilizado Teste “t” de Student, \* = p<0,05.

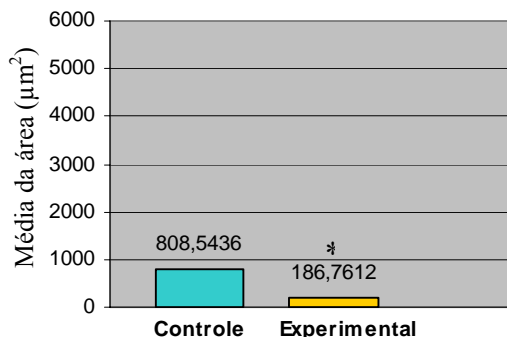


GRÁFICO. 3. Média das áreas do espaço capsular. Na comparação entre os grupos controle e experimental, foi utilizado Teste “t” de Student, \* = p<0,05.

As variáveis estudadas foram: a área do corpúsculo renal ( $\mu\text{m}^2$ ), a área do glomérulo ( $\mu\text{m}^2$ ) e a área do espaço subcapsular ( $\mu\text{m}^2$ ). Os túbulos contorcido proximal e distal também foram analisados histologicamente, apresentando alterações significativas página anterior.

Tabela 1: Médias dos valores da área do corpúsculo renal; do glomérulo e do espaço subcapsular de camundongos com idade entre 45 e 60 dias dos grupos controle e experimental; valor máximo e mínimo; desvio padrão.

	Corpúsculo renal*		Glomérulo*		Espaço subcapsular*	
	Controle	Experimental	Controle	Experimental	Controle	Experimental
Área ( $\mu\text{m}^2$ )	4451,3074	3046,9644	3299,1433	2596,5235	808,5436	186,7612
Valor Min. ( $\mu\text{m}^2$ )	4127,765	2104,198	3108,750	1871,778	794,509	79,516
Valor Max. ( $\mu\text{m}^2$ )	4889,909	3421,650	3668,354	2815,297	815,572	302,139
Desvio padrão ( $\mu\text{m}^2$ )	*266,0055	*426,8326	*210,8230	*309,7071	*6,9502	*62,4705

\* p < 0,05

## 6 DISCUSSÃO

Neste trabalho, verificou-se, através do estudo histopatológico e histomorfométrico, que animais (camundongos - *Mus musculus*) tratados com extrato aquoso da casca do caule de *Dioclea grandiflora*, durante sete dias (tratamento agudo), apresentaram alterações significativas nas estruturas renais (corpúsculo renal, glomérulo e espaço capsular).

Os resultados histopatológicos e histomorfométricos demonstraram que a principal alteração observada foi a diminuição da área das estruturas renais (corpúsculo renal, glomérulo e espaço capsular). Além disso, foram identificados hiperemia glomerular, desorganização dos capilares do glomérulo, proliferação do mesângio. E por conta da diminuição do espaço capsular, as camadas parietal e visceral apresentaram-se colabadas.

Nos túbulos contorcidos proximal e distal, também foram identificadas alterações relevantes, tais como: processo degenerativo dos túbulos, com obstrução parcial da luz, vacuolização citoplasmática do epitélio cúbico simples, bem como uma acentuada diminuição da afinidade tintorial e indefinições dos contornos celulares.

Resultados similares foram observados por Nobre et al. (2004) em estudos sobre o efeito tóxico da *Crotalaria retusa*, da mesma família (Fabaceae) em eqüídeos. Nos achados histológicos, foram identificadas alterações hepáticas com variáveis graus de fibrose, infiltrado inflamatório mononuclear, hepatomegalocitose, necrose e vacuolização de hepatócitos; edema e infiltrado inflamatório mononuclear nos pulmões. Nos rins, foram observadas marcada congestão, com hemorragias preferencialmente na medular, discreta vacuolização do epitélio tubular, além de processos necróticos.

Tokarnia et al. (2004) estudaram os aspectos epidemiológicos e clínico-patológicos comparados da intoxicação por *Arrabidaea bilabiata* (Bignoniaceae) em búfalos e bovinos. Os exames histopatológicos revelaram áreas de enfisema pulmonar alveolar, áreas de

congestão e, em alguns alvéolos, edema. Nos rins, necrose incipiente das células epiteliais (núcleo com cromatina condensada e citoplasma mais eosinófilo) de alguns túbulos uriníferos do córtex. Nos bovinos, uma acentuada degeneração hidrópico-vascular das células epiteliais dos túbulos contorcidos distais; no baço, congestão moderada; no fígado, moderada vacuolização dos hepatócitos na zona intermediária e, no pulmão, congestão moderada.

Tokarnia et al. (1998) verificaram em coelhos sensibilidade à intoxicação por *Mascagnia* sp (Malpighiaceae). Na necropsia do fígado, observaram congestão e lobulação nítida ao corte, às vezes com o centro dos lóbulos mais claro, e esplenomegalia. Nos exames histopatológicos, os órgãos principalmente afetados foram fígado, rim e baço, sob forma de alterações regressivas e circulatórias. Nos rins, degeneração hidrópica-vascular das células epiteliais dos túbulos contornados distais (degeneração grave com picnose nuclear e desaparecimento do citoplasma).

Silva (2003) observou os efeitos tóxicos do extrato aquoso e alcoólico da casca do caule de *Dioclea grandiflora* sobre a histologia e a morfometria dos corpúsculos renais, o que reforça os resultados obtidos no presente trabalho.

A hiperemia no glomérulo renal (congestão glomerular), observada nos animais do grupo tratado, pode estar relacionada com o efeito vasodilatador de um dos componentes químicos da *Dioclea grandiflora* a (diocleína), estudado por Lemos et al. (1999), Trigueiro et al. (2000), Almeida et al. (2002).

Segundo Becker (1997), hiperemia expressa um aumento do volume sanguíneo numa determinada região orgânica. Observações semelhantes foram apresentadas por Riet-Correa et al. (2001), que estudaram a histologia de bovinos, camundongos, ratos e coelhos intoxicados experimentalmente por *Riedeliella graciliflora* (Fabaceae). Os resultados apresentaram necrose do tecido linfático, afetando principalmente os centros germinativos dos folículos (bovinos). Nos animais de laboratório, esta lesão foi menos severa. Em todas as espécies,

havia severa enterite e infiltração da lâmina própria do intestino por células mononucleares. No fígado, havia desorganização da estrutura trabecular, degeneração e necrose de alguns hepatócitos. Os rins apresentaram nefrose e congestão renal. Estes últimos achados reforçam o presente estudo.

Outros trabalhos corroboraram com os achados sobre hiperemia. O trabalho realizado por Mcgrath, et al. (1975) avaliou a toxicidade das sementes da *Crotalaria spectabilis* (Fabaceae) em suínos. A análise histológica revelou redução da celularidade e hemorragia no tufo glomerular. Além disso, oclusão dos capilares glomerulares, separação de células endoteliais caracterizaram as lesões moderadas. As consideradas graves foram a ausência de endotélio e células mesangiais, além da atenuação e diminuição da lâmina basal.

Os efeitos de três lectinas extraídas de *Dioclea violacea*, *Canavalia brasilienses* e *Dioclea grandiflora* foram capazes de estimular *in vivo* células de nódulos linfáticos em camundongos. A ocorrência de apoptose, inflamação e necrose dos endotélios das vênulas caracterizaram os estímulos observados por Barbosa et al. (2001).

Souza et al. (1997) estudaram os aspectos patológicos da intoxicação de suínos por sementes da espécie *Crotalaria Spectabilis* (Fabaceae). Durante as necrópsias, foram colhidos fragmentos do fígado, rim, pulmão e estômago. Na histopatologia, as principais lesões microscópicas foram fibrose, proliferação de ductos biliares e megalocitose no fígado, broncopneumonia e bronquite crônicas, megalocitose de células epiteliais tubulares renais, nefrose e nefrite crônica, bem como gastrite e ulceração gástrica.

Brito et al. (2000) observaram leve congestão dos rins de coelhos alimentados com folhas de plantas cianogênicas da família Leguminosae Mimosoideae.

Chaves et al. (1948) foram os pioneiros no estudo de *Dioclea grandiflora*, em especial dos seus efeitos histopatológicos. Nos experimentos, usaram sementes preparadas de várias formas: sementes cruas; cozidas a modo feijão mulatinho; torradas e lavadas em nove águas,

segundo a tradição popular, e finalmente a farinha das sementes. Nas análises histológicas, foram identificadas hiperemia e degeneração dos rins e fígado, degeneração albuminóide dos túbulos contorcidos em ambos os grupos (camundongos e pombos) e diarreia, vômito, perda de peso e morte para o segundo grupo experimental (pombos). Das experiências realizadas em camundongos e pombos, verificou-se que as sementes de *Dioclea grandiflora*, mesmo preparadas de forma diferente, ainda apresentaram toxicidade. Estes achados histológicos estão de acordo com os nossos resultados.

Silva (2003) identificou uma proliferação das células mesangiais nos corpúsculos renais, com redução do espaço urinário e com pontos de adesão das células mesangiais à cápsula de Bowman. A existência de infiltração linfocitária no parênquima renal sugere um quadro de inflamação aguda.

Cunha e Silva et al. (2003) verificaram ação nefrotóxica (inflamação dos rins) em camundongos após tratamento com extrato da raiz de *Andira araroba* (Leguminosae). Além dos efeitos tóxicos sobre os rins, foram observadas irritação da pele e da mucosa, vômito e diarreia.

De acordo com os relatos sobre as alterações do tufo capilar do glomérulo, os componentes químicos identificados poderiam explicar os efeitos deletérios observados no presente trabalho, podendo levar a conseqüências mais graves, como um quadro de insuficiência renal.

Na análise morfométrica da área do corpúsculo renal, glomérulo e espaço subcapsular, houve diferença significativa entre os grupos controle e experimental. Segundo Pesce (1998), do ponto de vista prático, o conjunto de dados quantitativos em morfologia renal é um bom começo para validar a base científica. Há rigorosos obstáculos para vencer antes de aplicar sistematicamente métodos quantitativos para o diagnóstico de rotina. Um desses obstáculos está estabelecido nos critérios gerais. A enorme variação em medidas e

valores numéricos que tem aparecido na literatura depende de vários fatores, tais como a fixação de tecidos, processamento histológico e o emprego de métodos para o cálculo de medidas. Apesar de todos esses obstáculos, dados disponíveis indicam que os métodos quantitativos constituem uma importante ferramenta com a qual são extraídas muitas informações de espécimes teciduais, como também permitem reunir critérios objetivos para a determinação de doenças. Do ponto de vista teórico, esses métodos podem complementar dados moleculares com informações sobre quantidade e localização que são responsáveis pela avaliação estatística.

Lacerda (2000) aponta a existência de inúmeros programas e sistemas que fazem análise de imagens em microcomputadores. Em geral, esses programas foram desenvolvidos, inicialmente, para atender a uma determinada pesquisa, e depois foram melhorados e comercializados. São bons quando se destinam apenas ao estudo morfométrico, isto é, calculam comprimentos, áreas, ângulos etc.

Danilewicz et al. (2003) investigaram a morfometria renal de pacientes que tiveram rejeição aguda de transplante renal (ARTR). Através de um sistema de análise computadorizado, avaliaram a área glomerular, tendo como limite o epitélio visceral da cápsula de Bowman e alterações intersticiais em (ARTR). O estudo sugere que uma hiper celularidade glomerular e alterações mesangiais são comuns no processo de rejeição.

Biondo et al. (1995) avaliaram quantitativamente alterações da matriz mesangial, celularidade e o espaço sub-capsular em glomerulonefrite IgA (IgA-GN) através de análise por imagem. Os resultados comparados com os valores observados em glomérulos normais indicaram uma diminuição significativa do espaço capsular, devido a alterações ocorridas no glomérulo. O mesmo explica que a determinação morfométrica de anormalidades morfológicas nos glomérulos renais com glomerulonefrite IgA (GN) é um método muito útil para descrição rápida e menos laboriosa das características patológicas.

Riestra e Danguillecourt (2001) estudaram a morfometria do córtex da adrenal tratada com preparado de *Petiveria alliacea* (Fitalacaceae). Observaram uma diminuição significativa no tamanho da zona glomerulosa nos animais tratados, o que conseqüentemente provocou uma queda nos níveis de aldosterona no sangue. Resultados reforçam a importância da morfometria de órgãos, que de forma direta ou indireta sofrem ação de princípios ativos de plantas medicinais.

De acordo com Maciel (2000), a morfometria renal em ratos adultos submetidos à desnutrição durante a vida pré-natal avaliou a hipótese de comprometimento adicional da nefrogênese. Lembrando que, nos achados histopatológicos de Chaves et al. (1948), embora a *Dioclea grandiflora* tivesse um elevado valor nutricional, suas proteínas não foram capazes de promover crescimento e aumento de peso proporcionais à idade. Analisando a relação entre nefrogênese, desnutrição e a ação dos produtos (chá, farinha, etc.) preparados a partir das partes da planta *Dioclea grandiflora*, podemos deduzir que as alterações encontradas no presente estudo possam estar relacionadas.

Maciel (2000) explica que os mesmos parâmetros foram avaliados em um grupo adicional de animais, que foi submetido à desnutrição desde a vida pré-natal até o desmame. No primeiro grupo experimental, o número de néfrons apresentou-se reduzido em 30%. Além disso, foi observada hipertrofia glomerular compensatória e hiper celularidade no tufo glomerular. No segundo grupo experimental, o peso renal e corporal foi reduzido, o número de néfrons apresentou-se reduzido em 33%, não apresentaram hipertrofia glomerular, porém observou-se hiper celularidade no tufo. Portanto, a manutenção da má nutrição durante o aleitamento compromete o desenvolvimento renal e corporal.

Lucas et al. (1991) avaliaram a função e morfometria dos rins submetidos à desnutrição intra-uterina. Os resultados confirmaram que a desnutrição intra-uterina geralmente causa efeitos danosos sobre a funcionalidade dos néfrons.

Mañalich et al. (2000) estudaram a relação entre o peso, o número e tamanho de glomérulos renais de neonatos humanos. Observaram forte correlação entre o número e o tamanho dos glomérulos de neonatos com baixo peso.

Na literatura científica, estudos sobre a histologia e morfometria renal são abundantes e significativos. Porém, quase não existem estudos histológicos e morfométricos de rins tratados com produtos extraídos de plantas medicinais. Muito menos com a planta medicinal *Dioclea grandiflora*.

Matos (1989) ressalta os riscos da utilização indiscriminada de plantas medicinais, pois a maioria das plantas utilizadas não está sujeita a uma legislação farmacêutica que garanta a qualidade do material. Este destaca em seus trabalhos os principais riscos no uso de plantas medicinais como sendo: o uso descuidado de plantas tóxicas de ação rápida ou retardada, o uso de plantas mofadas por terem sido mal preparadas e mantidas em recipientes e locais impróprios e o uso de plantas indicadas ou adquiridas erradamente. Nestes casos, tanto a conservação e preparo do material quanto a certeza de que realmente é a espécie correta só podem ser garantidas com base no conhecimento do raizeiro, que pode ser um simples vendedor ou um especialista no assunto, e cuja formação representa a cultura tradicional, passada de geração a geração.

Os resultados deste trabalho demonstraram a relevância do tema, não só do ponto de vida biológico mas social, e a importância da morfometria como ferramenta auxiliar para quantificação das alterações teciduais provocadas por substância de natureza vegetal.

Desta forma, o conjunto de achados durante o período de tratamento com extrato aquoso da casca do caule de *Dioclea grandiflora* demonstra a importância de estudos envolvendo plantas medicinais e seus possíveis efeitos tóxicos. Pesquisas referentes aos efeitos danosos de *Dioclea grandiflora* são ainda muito escassas.



Pergunta-se: Quais seriam esses danos ao nível sub-celular? Quais substâncias ativas proporcionam essas alterações?

Os achados histopatológicos e histomorfométricos deste trabalho fornecem uma primeira idéia da dimensão do problema.

## 7 CONCLUSÕES

**De acordo com os nossos resultados, podemos concluir que:**

☛ O tratamento agudo com extrato aquoso da casca do caule de *Dioclea grandiflora* provocou alterações histológicas significativas nos principais componentes renais (corpúsculo renal, glomérulo, espaço capsular, túbulos contorcidos proximal e distal)

☛ A análise quantitativa das estruturas renais (corpúsculo renal e glomérulo) demonstrou uma redução significativa de suas áreas.

☛ A análise quantitativa do espaço capsular revelou uma redução severa de sua área.

☛ A utilização do extrato aquoso da casca do caule de *Dioclea grandiflora* provoca lesão renal, expressa sob a forma de atrofia dos corpúsculos renais.

☛ O extrato aquoso da casca do caule de *Dioclea grandiflora* não deve ser utilizado como tratamento de doenças renais.

## 8 REFERÊNCIAS

AINOUZ, I. L.; MOREIRA, R. A.; CAMPOS, F. D. A. P.; RICHARDSON, M.; BEGBIE, R.; STEWART, J. C.; WATT, W. B.; PUSZTAI, A. The isolation and amino acid sequence of the  $\beta$  – and  $\gamma$  – subunits of the lectin from the seeds of *Dioclea grandiflora*. **Phytochemistry**, v. 26, n. 5, p. 1435-1440, 1987.

ALMEIDA, A. P.; CORTES, S. F.; FERREIARA, A. J.; LEMOS, V. S. Increase on the coronary flow induced by Dioclein on isolated rat heart. **Life Sciences**, v. 70, p. 1121-1128, 2002.

ALMEIDA, E. R.; ALMEIDA, R. N.; NAVARRO, D. S.; BHATTACHARYYA, J.; SILVA, B. A.; BIRNBAUM, J. S. P. Central antinociceptive effect of a hydroalcoholic extract of *Dioclea grandiflora* seeds in rodents. **Journal of Ethnopharmacology**, v. 88, p. 1-4, 2003.

ANDRADE, J. L.; ARRUDA, S.; BARBOSA, T.; PAIM, L.; RAMOS, M. V.; CAVADA, B. S.; BARRAL-NETTO, M. Lectin-induced nitric oxide production. **Cellular immunologic**, v. 194, p. 98-102, 1999.

BARACAT, A. B. Caatinga: identificação de leguminosas com alto potencial para uso forrageiro. **Boletim Plantas do Nordeste**, n. 7, p.1-3, 1995.

BARBOSA, T.; ARRUDA, S.; CAVADA, B.; GRANGEIRO, T. B.; FREITAS, L. A. R.; BARRAL-NETTO, M. In vivo lymphocyte activation and apoptosis by lectins of the diocleinae subtribe. **Memórias do Instituto Oswaldo Cruz**, v. 96 n. 5, p. 673-678, 2001.

BATISTA, J. S. **Estudo químico e farmacológico da casca das raízes da *Dioclea grandiflora* Mart. ex Benth.** 1993. 85f. Dissertação (Mestrado em Produtos Naturais e Sintéticos Bioativos) - Universidade Federal da Paraíba, João Pessoa, 1993.

BATISTA, J. S.; ALMEIDA, R. N.; BHATTACHARYYA, J. Analgesic effects of *Dioclea grandiflora* constituents in rodents. **Journal of Ethnopharmacology**, v. 45, p. 207-210, 1995.

BEČAK, W.; PAULETE, J. **Técnicas de citologia e histologia**. Rio de Janeiro: LTC, 1976.

BECKER, P. F. L. **Patologia geral**. São Paulo: Sarvier, 1997.

BHATTACHARYYA, J.; MAJETICH, G.; SPEARING, P.; ALMEIDA, R. N. Dioclenol, a minor flavanonol from the root-bark of *Dioclea grandiflora*. **Phytochemistry**, v. 46, n. 2, p. 385-387, 1997.

BHATTACHARYYA, J.; MAJETICH, G.; JENKINS, T. M.; ALMEIDA, R. N. DIOFLORIN, a minor flavonoid from *Dioclea grandiflora*. **Journal of Natural Products**, v. 61, p. 413-414, 1998.

BHATTACHARYYA, J.; BATISTA, J. S.; ALMEIDA, R. N. Dioclein, a flavanone from roots of *Dioclea grandiflora*. **Phytochemistry**, v. 38, n. 1, p. 277-278, 1995.

BIONDO, B.; GROSSO, E.; FOGATO, E.; GIORDANO, F.; MATTURRI, L. Glomerular morphometry of twenty-three biopsied patients with IgA nephropathy. **American Journal of Nephrology**, v. 15, n. 2, p. 99-104, 1995.

BRITO, M. F.; FRANÇA, T. N.; OLIVEIRA, K. D.; CERQUEIRA, V. D. Estudos experimentais em coelhos com plantas cianogênicas. **Pesquisa Veterinária Brasileira**, v. 20, n. 2, p. 65-70, 2000.

CARLINI, E. A. Pesquisa com plantas brasileiras usadas em medicina popular. **Revista da Associação Médica do Brasil**. v. 29, ns. 5/6, p. 109-110, 1983.

CARLINI, E. A.; LOPES, J. L. C.; LOPES, J. N. C.; SANTOS, F. D.; SARTI, S. J.; TURCO, A. M. T.; THAMES, A. W.; VICHNEWSKI, W. Propriedades farmacológicas dos extratos brutos de *Nectandra megapotamica* (Spreng) Chodat et Hassler, *Eupatorium maximiliani* Schrad, *Alpinia magnifica* Hoscoe, *Enterolobium timbouva* Mart. *Zeyheria digitalis* (Vell.) Hoene et Kulmann, *Jacaranda caroba* (Vell.) DC, *Pachystroma ilicifolium* Muell. Arg. **Ciência e Cultura**, v. 25, n. 7, p. 653-659, 1973.

CHAVES, N.; TEODÓSIO, N. R.; LIMA, O. G.; PESSOA, W. **A mucunã vermelha (*Dioclea grandiflora* Benth) na nutrição**. Recife: JC, 1948.

CRONQUIST, A. **An integrated system of classification of flowering plants**. 1968. 519 p.

CUNHA E SILVA, S. L.; BORBA, H. R.; BONFIM, M. G. C.; CAVALCANTI, H. L.; BARBOSA, C. G. Ação anti-helmíntica de extratos brutos de *Andira anthelmia* (Vell.) Macbr. e *Andira fraxinifolia* Benth., em camundongos naturalmente infectados por *Vampirolepis nana* e *Aspicularis tetráptera*, **Parasitology Latinoamerican**, v. 58, p. 23-29, 2003.

DANILEWICZ, M.; WAGROWSKA-DANILEWICZ, M. A morphometric insight into glomerular and interstitial lesions in acutely rejected renal allografts. **Pol. Journal of Pathology**, v. 54, n. 3, p. 171-177, 2003.

FORT, D. M.; RAO, K.; JOLAD, S. D.; CARLSON, T. J.; KING, S. R. Antihyperglycemic activity of *Teramus labialis* (Fabaceae). **Phytomedicine**, v. 6, n. 6, p. 465-467, 2000.

HEYWOOD, V. **Flowering plants of the world**. 1996.

HOEHNE, F. C. **Plantas e substâncias vegetais tóxicas e medicinais**. São Paulo: Departamento de Botânica do Estado de São Paulo. 1978.

JENKINS, T.; BHATTACHARYYA, J.; MAJETICH, G.; TENG, Q. FÁTIMA, A. M.; ALMEIDA, R. N. Flavonoids from the root-bark of *Dioclea grandiflora*. **Phytochemistry**, v. 52, p. 723-730, 1999.

JUNQUEIRA, L. C. U.; JUNQUEIRA, L. M. M. S. **Técnicas básicas de citologia e histologia**. Rio de Janeiro: Santos, 1980.

LACERDA, C. A. M. Fisiologia e fisiopatologia: estereologia do rim: determinação do V<sub>v</sub>, N<sub>v</sub> e volume médio do glomérulo. **Journal Brazilian of Nephrology**, v. 22, n. 2, p. 103-109, 2000.

LEMOS, V. S.; FREITAS, M. R.; MULLER, B.; LINO, Y. D.; QUEIROGA, C. E. G.; CÔRTEZ, S. F. Doiclein, a new nitric oxide- and endothelium-dependent vasodilator flavonoid. **European Journal of Pharmacology**, v. 386, n/s, p. 41-46, 1999.

LIMA, M. S.; ALBUQUERQUE, D. A.; IBAÑEZ, O. M.; SANT'ANNA, O. Inflammatory cutaneous reaction induced by the lectin of *Dioclea grandiflora* (Mart.). **Memórias do Instituto Oswaldo Cruz**, v. 88, n. 4, p. 599-603, 1993.

LOW, T.; RODD, T.; ROSEMARY, B.; CARTWRIGHT, L.; ALLARDICE, P.; BONE, K.; HUTCHISON, F.; MACKAY, D.; ORAMN. **Segredos e virtudes das plantas medicinais**. Itália: 1999. 241p.

LUCAS, S. R. R.; ZALADEK-GIL, V. L.; MIRAGLIA, S. M. Function and morphometric evaluation of intrauterine undernutrition on kidney development of the progeny. **Brazilian Journal of Medical and Biology Research**, v. 24, p. 967-970, 1991.

MACIEL, C. R. **Influência da má-nutrição pré-natal e neonatal sobre a hemodinâmica renal e morfometria glomerular em ratos adultos**. Recife: UFPE, 2000.

MAIA, V. **Técnica histológica**. São Paulo: Atheneu, 1979.

MAÑALICH, R.; REYES, L.; HERRERA, M.; MELENDI, C.; FUNDORA, I. Relationship between weight at birth and the number and size of renal glomeruli in humans: a histomorphometric study. **Kidney International**, v. 58, p. 770-773, 2000.

NEVES, M. C. P. Crotalaria. [ S. I.]: **Embrapa Agrobiologia**, 1999-2002, Disponível em: < [www.cnpab.embrapa.br/servicos/baby/crotala.html](http://www.cnpab.embrapa.br/servicos/baby/crotala.html)>. Acesso em: 20 nov. 2003.

MATOS, F. J. A. **Plantas medicinais**: guia de seleção e emprego de plantas usadas em fitoterapia no Nordeste do Brasil. Fortaleza: IOCE, 1989.

MATTEI, R.; LEITE, J. R.; TUFIK, S. A study of the pharmacological actions of *Dioclea grandiflora* Martius ex Bentham, **São Paulo Medical Journal/RPM**, v. 113, n. 1, p. 687-691, 1995.

McGRATH, J. P.; DUNCAN, J. R.; MUNNELL, J. F. J. *Crotalaria spectabilis* toxicity in swine: characterization of the renal glomerular lesion, **Journal of Comparative Pathology**, v. 85, n. 2. p. 185-94, 1975.

NOBRE, V. M. T.; RIET-CORREA, F.; BARBOSA FILHO, J. M.; DANTAS, A. F. M.; VASCONCELOS, S. J. Intoxicação por *Crotalaria retusa* (Fabaceae) em Equídeos no semi-árido da Paraíba, **Pesquisa Veterinária Brasileira**, v. 24, n. 3, p. 132-143, 2004.

OLIVEIRA, F.; AKISUE, G. **Fundamentos de farmacobotânica**. 2. ed. São Paulo: Atheneu, 2000.

ONWUKAEME, N. D. Anti-inflammatory activities of flavonoids of *Bophia nitida* Lodd. (Leguminosae) on mice and rats. **Journal of Ethnopharmacology**, v. 46, p. 121-124, 1995.

PESCE, C. Glomerular number and size: facts and artifacts. **The Anatomical Record**, v. 251, p. 66-71, 1998.

PRAKASH, A. O.; DEHADRAI, S.; JONATHAN, S. Toxicological studies on the ethanolic extract of *Crotalaria juncea* seeds in rats. **Journal of the Ethnopharmacology**, v. 45, p. 167-176, 1995.

RICHARDSON, M.; CAMPOS, F. D. A. P.; MOREIRA, R. A.; AINOUZ, I. L.; BEGBIE, R.; STEWART, J. C.; WATT, W. B.; PUSZTAI, A. The complete amino acid sequence of the major  $\alpha$  subunit of the lectin from the seeds of *Dioclea grandiflora* (Mart). **European Journal of Biochemistry**, 144: 101-111, 1984.

RIESTRA, J. M. P.; DANGUILLECOURT, T. M. Mofometría de la corteza suprarrenal y de los valores séricos de sódio y potasio em ratas tratadas com *Petiveria alliacea*. **Revista Cubana de Investigacion Biomedica**, Havana-Cuba, v. 20 n. 2, p. 113-117, 2001.

RIET-CORREA, K.; GÓRNIK, L. S.; HARAGUCHI, M. DAGLI, M. L. Z. Histological changes caused by experimental *Riedeliella graciliflora* (Leg. Papilionoideae) poisoning in cattle and laboratory animals. **Pesquisa Veterinária Brasileira**, São Paulo, v. 21, n. 1, p. 5-7, 2001.

SCHUARTSMAN, S. **Plantas venenosas**. São Paulo: Sarvier, 1979.

SILVA, L. F. F. **Polifenóis Majoritários de *Phthiilusa pirifolia* Eichl.** 1996. 95f. Dissertação (Mestrado em Ciências Farmacêuticas) - Universidade Federal de Pernambuco, Recife, 1996.

SILVA, L. L. S. **Aspectos farmacológicos de *Dioclea grandiflora* Mart. Ex. Benth. (FABACEAE): atividades antimicrobiana, citotóxica e antitumora.** 2003. 124f. Tese (Doutorado em Produtos Naturais e Sintéticos Bioativos) - Universidade Federal da Paraíba, João Pessoa, 2003.

SOUZA, A. C.; HATAYDE, M. R.; BECHARA, G. H. Aspectos patológicos da intoxicação de suínos por sementes de *Crotalaria spectabilis* (Fabaceae). **Pesquisa Veterinária Brasileira**, v. 17, n. 1, p. 12-18, 1997.

TOKARNIA, C. H.; BARBOSA, J. D.; OLIVEIRA, C. M. C.; BRITO, M. F.; OLIVEIRA, R. B.; BARBAS, L. A. Aspectos epidemiológicos e clínico-patológicos comparados da intoxicação por *Arrabidaea bilabiata* (Bignoniaceae) em búfalos e bovinos. **Pesquisa Veterinária Brasileira**, v. 24, n. 2, p. 74-79, 2004.

TOKARNIA, C. H.; GAVA, A.; OLIVEIRA, C. M. C.; BRITO, M. F.; BEZERRA, P. S.; OLIVEIRA K. D. Intoxicação experimental em coelhos por *Mascagnia* sp (Malpighiaceae) procedente do Estado de Santa Catarina. **Pesquisa Veterinária Brasileira**, v. 18, n. 2, p. 61-64, 1998.

TOLOSA, E. M. C.; RODRIGUES, C. J.; BEHMER, O. A.; FREITAS-NETO, A. G. **Manual de técnicas para histologia normal e patológica**. 2. ed. São Paulo: Manole, 2003.

TRIGUEIRO, F.; ALMEIDA, R. N.; CORTEZ, S. F.; LEMOS, V. S. Endothelium-independent vasorelaxant effect of dioclein, a new flavonoid isolated from *Dioclea grandiflora* in the rat aorta. **Journal Pharm. Pharmacology**, v. 52, p. 1431-1434, 2000.

VASCONCELOS, F. A. G. Um perfil de Nelson Chaves e da sua contribuição à nutrição em saúde pública no Brasil. **Caderno de Saúde Pública**, v. 17, n. 6, p. 1505-1518, 2001.

ASSOCIAÇÃO BRASILEIRA DE NORMAS TÉCNICAS – ABNT. NBR 6023/02. Rio de Janeiro, 2002.



# Livros Grátis

( <http://www.livrosgratis.com.br> )

Milhares de Livros para Download:

[Baixar livros de Administração](#)

[Baixar livros de Agronomia](#)

[Baixar livros de Arquitetura](#)

[Baixar livros de Artes](#)

[Baixar livros de Astronomia](#)

[Baixar livros de Biologia Geral](#)

[Baixar livros de Ciência da Computação](#)

[Baixar livros de Ciência da Informação](#)

[Baixar livros de Ciência Política](#)

[Baixar livros de Ciências da Saúde](#)

[Baixar livros de Comunicação](#)

[Baixar livros do Conselho Nacional de Educação - CNE](#)

[Baixar livros de Defesa civil](#)

[Baixar livros de Direito](#)

[Baixar livros de Direitos humanos](#)

[Baixar livros de Economia](#)

[Baixar livros de Economia Doméstica](#)

[Baixar livros de Educação](#)

[Baixar livros de Educação - Trânsito](#)

[Baixar livros de Educação Física](#)

[Baixar livros de Engenharia Aeroespacial](#)

[Baixar livros de Farmácia](#)

[Baixar livros de Filosofia](#)

[Baixar livros de Física](#)

[Baixar livros de Geociências](#)

[Baixar livros de Geografia](#)

[Baixar livros de História](#)

[Baixar livros de Línguas](#)

[Baixar livros de Literatura](#)  
[Baixar livros de Literatura de Cordel](#)  
[Baixar livros de Literatura Infantil](#)  
[Baixar livros de Matemática](#)  
[Baixar livros de Medicina](#)  
[Baixar livros de Medicina Veterinária](#)  
[Baixar livros de Meio Ambiente](#)  
[Baixar livros de Meteorologia](#)  
[Baixar Monografias e TCC](#)  
[Baixar livros Multidisciplinar](#)  
[Baixar livros de Música](#)  
[Baixar livros de Psicologia](#)  
[Baixar livros de Química](#)  
[Baixar livros de Saúde Coletiva](#)  
[Baixar livros de Serviço Social](#)  
[Baixar livros de Sociologia](#)  
[Baixar livros de Teologia](#)  
[Baixar livros de Trabalho](#)  
[Baixar livros de Turismo](#)