

**MARCO ANTONIO TREVIZANI MARTINS**

**ESTUDO RETROSPECTIVO DE OSTEONECROSE DOS MAXILARES  
ASSOCIADO AO USO DOS BISFOSFONATOS EM PACIENTES ONCOLÓGICOS:  
FATORES DE RISCO, ASPECTOS CLÍNICOS, IMAGENOLÓGICOS E  
TERAPÊUTICOS**

São Paulo

2009

# **Livros Grátis**

<http://www.livrosgratis.com.br>

Milhares de livros grátis para download.

**Marco Antonio Trevizani Martins**

**Estudo retrospectivo de osteonecrose dos maxilares associado ao uso dos  
bisfosfonatos em pacientes oncológicos: fatores de risco, aspectos clínicos,  
imagenológicos e terapêuticos**

Tese apresentada à Faculdade de Odontologia  
da Universidade de São Paulo, para obter o  
título de Doutor pelo Programa de Pós-  
Graduação em Odontologia.

Área de Concentração: Diagnóstico Bucal

Orientador: Prof. Dr. Cesar Angelo Lascalea

São Paulo

2009

## FOLHA DE APROVAÇÃO

Martins MAT. Estudo retrospectivo de osteonecrose dos maxilares associado ao uso dos bisfosfonatos em pacientes oncológicos: fatores de risco, aspectos clínicos, imagenológicos e terapêuticos [Tese de Doutorado]. São Paulo: Faculdade de Odontologia USP; 2009.

São Paulo, \_\_\_/\_\_\_/\_\_\_

### Banca Examinadora

1) Prof(a).Dr(a).\_\_\_\_\_

Titulação: \_\_\_\_\_

Julgamento:\_\_\_\_\_ Assinatura:\_\_\_\_\_

2) Prof(a).Dr(a).\_\_\_\_\_

Titulação: \_\_\_\_\_

Julgamento:\_\_\_\_\_ Assinatura:\_\_\_\_\_

3) Prof(a).Dr(a).\_\_\_\_\_

Titulação: \_\_\_\_\_

Julgamento:\_\_\_\_\_ Assinatura:\_\_\_\_\_

4) Prof(a).Dr(a).\_\_\_\_\_

Titulação: \_\_\_\_\_

Julgamento:\_\_\_\_\_ Assinatura:\_\_\_\_\_

5) Prof(a).Dr(a).\_\_\_\_\_

Titulação: \_\_\_\_\_

Julgamento:\_\_\_\_\_ Assinatura:\_\_\_\_\_

## DEDICATÓRIA

Aos meus filhos, Isabela e Gabriel, preciosidades de minha vida que fazem tudo valer a pena.

A minha esposa, Manoela, sempre companheira, amiga, mulher, mãe e pesquisadora que sempre me incentivou a continuar minha qualificação profissional e que sem sua ajuda seria impossível realizar este trabalho.

A meus pais, Marco e Virgínia, pela educação, valores, princípios, incentivo, dedicação e amor incondicional.

Eu amo vocês...

Aos pacientes oncológicos, pela paciência, compreensão e confiança sempre depositada nesses anos de convívio. Aprendemos juntos, muitas vezes, os verdadeiros valores da vida. Saibam que nunca mediremos esforços para contribuir ou auxiliar com algo que possa melhorar vossa qualidade de vida.

## **AGRADECIMENTOS**

Ao meu orientador, Prof. Dr. Cesar Angelo Lascala, que prontamente me acolheu aceitando a tarefa da orientação e pelo carinho e confiança sempre depositada.

A Profa. Dra. Márcia Martins Marques, amiga e incentivadora que sempre nos acompanha e auxilia na vida profissional e pessoal. Mais uma vez obrigado pela valorosa contribuição neste trabalho.

A Profa. Dra. Marlene Fenyo Soeiro de Matos Pereira, que me recebeu de braços abertos na disciplina de radiologia da UBC e posteriormente na radiologia da USP, pelo exemplo de família, dedicação a profissão e amiga sempre presente.

Aos colegas de pós-graduação, pelo companheirismo, ajuda, amizade e dificuldades durante esses anos de convívio.

Ao Prof. Dr. Auro Del Giglio, oncologista, professor e pesquisador de competência ímpar, pela confiança e ensinamentos transmitidos durante as discussões dos casos de seus pacientes com alterações orais. Dentre os quais, alguns fizeram parte da casuística desta tese e outros seguem em acompanhamento médico-odontológico. Tenho certeza que este tipo relação entre médicos oncologistas e cirurgiões-

dentistas tem resultado na prevenção e no diagnóstico precoce de alterações orais e melhor qualidade de vida dos pacientes. Sua abordagem profissional repleta de afetividade e religiosidade ameniza o sofrimento, conforta seus pacientes e familiares ao longo do tratamento. Muito obrigado por todo o carinho com nossa família.

Aos amigos, Marcos Martins Curi e Luis Marcelo Sênedá, inicialmente pela grande contribuição à minha formação. Por toda amizade e anos de convívio juntos em busca de um mesmo ideal. E finalmente, pela grande contribuição com seus casos de osteonecrose que fizeram parte da casuística da tese e foram de fundamental importância.

Aos professores do programa de pós-graduação da FOUSP que também contribuíram direta ou indiretamente para minha formação.

Aos professores e amigos das Universidades em que leciono (UNINOVE, UBC e UNIMES), pela compreensão, ausência e companheirismo nesses anos juntos.

Aos amigos Prof. Carlos Alberto Tennis (Carlinhos) e Ângela Tennis que me acolheram em seu consultório neste último ano (era para ter sido apenas três meses), pelos conselhos, auxílio, amizade e principalmente pelo carinho.



Aos meus queridos irmãos e cônjuges, Gabriela e Marcos, Válber e Luciane, pelo constante apoio e incentivo profissional, pessoal e familiar. Muito obrigado por terem me dado sobrinhos maravilhosos.

Aos meus afilhados, Marcelo, João Victor, Pietra e Lívia, e sobrinho Gustavo por nos encherem de carinho e tornar nossas vidas repletas de emoções e barulho.

A "minha querida Babá", Luisa, que há 6 anos nos auxilia e participa intensamente de nossas vidas. Por seu amor incondicional e carinho com que zela pelos nossos filhos.

A família "Domingues Martins", Vovó Diana, Vovô Nei, Tia Lica e Tia Cláudia pelo acolhimento e anos de convívio. Os valores familiares são os alicerces de nossas vidas.

Ao meu amigo e fiel escudeiro Saad Ahmad Taghloubi, por toda ajuda, que sem dúvida nenhuma, muito me auxiliaram no meu dia-a-dia para que eu pudesse realizar este trabalho.

Aos casais, Stefano e Graziela, Cristiano e Flávia, Eduardo e Cida, Malebranche e Andréa, Alexandre e Maristela, Waldyr e Márcia, por todo convívio alegre, momentos

de descontração, por sempre incentivarem nossa formação profissional, torcerem e cuidarem de nossa família.

As minhas amigas e parceiras de sala de aula e clínica Lara J. Motta Godinho e Márcia Romão, que além de participarem ativamente de minha vida familiar, em muitos momentos se sobrecarregaram por minhas ausências para realizar esse trabalho.

Às minhas sempre auxiliares e amigas Carol e Eliana, que muito me ajudaram e torceram por mim nesses anos de convívio.

... e a todas as pessoas que direta ou indiretamente contribuíram para a realização deste sonho,

**meus sinceros agradecimentos.**

**A Deus, por me propiciar tudo isso e colocar todas essas pessoas maravilhosas ao meu lado...**

Martins MAT. Estudo retrospectivo de osteonecrose dos maxilares associado ao uso dos bisfosfonatos em pacientes oncológicos: fatores de risco, aspectos clínicos, imagenológicos e terapêuticos [Tese de Doutorado]. São Paulo:Faculdade de Odontologia USP; 2009.

## RESUMO

O objetivo deste estudo foi avaliar os fatores de risco, aspectos clínicos, imagenológicos e terapêuticos da osteonecrose dos maxilares associada ao uso dos bisfosfontos (ONMAB), bem como compará-los com o estado atual da doença, na busca de parâmetros que favoreceram o reparo tecidual. Foram avaliados retrospectivamente 40 casos de ONMAB de pacientes oncológicos encaminhados para avaliação estomatológica. Os dados demográficos, clínicos, imagenológicos, laboratoriais, histopatológicos e terapêuticos foram analisados. Foi realizada análise descritiva dos dados e para associar o estado atual da osteonecrose com as demais variáveis foi utilizado o teste exato de Fisher. O nível de significância estabelecido foi de 5% ( $p \leq 0,05$ ). A ONMAB se mostrou mais comum em mulheres, com idade média de 59 anos e associadas mais freqüentemente ao de câncer de mama, seguido de câncer de próstata e do mieloma múltiplo. O principal bisfosfonato utilizado foi o ácido zoledrônico com média de uso de 23,54 meses. A exodontia, o tratamento quimioterápico e com corticóides foram associados com mais da metade dos casos. O aspecto clínico principal foi a exposição óssea com sintomatologia dolorosa associados ou não à drenagem de secreção, principalmente em mandíbula. Modificações no trabeculado ósseo, erosão da cortical e osteoesclerose foram os principais achados de imagem. Dentre todos os tratamentos realizados, a associação de cirurgia com plasma rico em plaquetas (PRP) e laser de diodo foi a mais utilizada (52,5%) e que mostrou alto índice de sucesso clínico (62,96%). A

evolução dos casos tratados mostrou que 67,5% apresentaram reparo tecidual e mesmo aqueles que mantiveram a exposição óssea não mostraram sintomatologia dolorosa. A classificação clínica e o tipo de tratamento empregado influenciaram de forma significativa a resolução da ONMAB. Conclui-se que medidas de controle local de infecção, antibioticoterapia e pequenos debridamentos ósseos devem ser adotadas nos quadros de ONMAB, porém em conjunto com a utilização de bioestimuladores teciduais como o PRP e laser de diodo que promovem de forma mais eficiente o reparo tecidual.

Palavras-Chave: bisfosfonatos- osteonecrose- osteomielite- diagnóstico-tratamento

Martins MAT. A retrospective study of bisphosphonate-associated osteonecrosis of the jaws in cancer patients: risk factors, clinical, imaging and therapeutic aspects [Tese de Doutorado]. São Paulo:Faculdade de Odontologia USP; 2009.

## **ABSTRACT**

The aim of this study was to evaluate the risk factors, clinical, radiological and treatment aspects of bisphosphonate-associated osteonecrosis of the jaws (BONJ) in cancer patients. Likewise, comparing the current state of the disease with the different variables in the search for parameters that favored the tissue repair. We evaluated retrospectively 40 cases of BONJ of cancer patients referred for stomatology evaluation. Demographic data, clinical, radiographic, laboratory, histopathological and treatment were analyzed. We performed descriptive analysis of data and to associate the current state of the osteonecrosis with the other variables we used Fisher's exact test. The level of significance established was 5% ( $p \leq 0.05$ ). The BONJ was more common in women, the mean age was 59 years and was more frequently associated to the breast cancer followed by prostate and multiple myeloma. Zoledronic acid was the main bisphosphonate used with average use of 23.54 months. The dental tooth, chemotherapy and corticosteroids history were associated with more than half of the cases. The clinical aspect was the main bone exposure associated with painful symptoms or drainage of secretions, especially in mandible. Structural alteration of trabecular bone, cortical bone erosion and osteosclerosis were the main radiological findings. Among all the treatments performed, the therapy combining bone resection, diode laser and platelet-rich plasma (PRP) was the most used (52.5%) which showed high rate of clinical success (62.96%). The evolution of treated cases showed that 67.5% had tissue repair and

only 32.5% maintained the bone exposure, but all without painful symptoms. The clinical classification and type of treatment used significantly influence the outcome of BONJ . It is concluded that measures of infection local control, antibiotics and small bone debridement should be adopted in the BONJ but with the use of tissue stimulation using PRP and diode laser helps to promote more effective tissue repair.

Keywords: bisphosphonates- osteonecrosis- osteomyelitis- diagnosis- treatment

## LISTA DE ILUSTRAÇÕES

- Figura 5.1- Aspecto clínico de ONMAB em estágio 1 mostrando exposição óssea sem drenagem de secreção.....73
- Figura 5.2- Aspecto clínico de estágio 2 da ONMAB mostrando exposição óssea e drenagem de secreção associado à dor.....73
- Figura 5.3- Aspecto clínico de ONMAB estágio 3 mostrando quadro de grande exposição óssea e infecção em tecidos moles.....74
- Figura 5.4- Radiografia panorâmica de ONMAB mostrando alteração do trabeculado ósseo, erosão cortical e osteoesclerose..... 75
- Figura 5.5- Radiografia panorâmica mostrando sequestro ósseo maior que 15 mm observado em caso de ONMAB.....76
- Figura 5.6- Radiografia panorâmica mostrando área com ausência de reparo de tecido ósseo no alvéolo do 2º molar inferior esquerdo associado ao quadro clínico de ONMAB.....76
- Figura 5.7- TC em corte axial mostrando alteração do trabeculado ósseo e erosão de cortical caso de ONMAB.....77



## LISTA DE TABELAS

Tabela 2.1- Características dos diferentes tipos de BFs.....	28
Tabela 2. 2- Tratamento baseado nos estágios da ONMAB adaptado de Ruggiero et al.(2006).....	54
Tabela 2.3- Protocolo proposto por Marx et al. (2005) para tratamento de usuários de BFs.....	61
Tabela 5.1- Distribuição dos casos de ONMAB de acordo com o tipo de tumor primário.....	66
Tabela 5.2- Distribuição dos casos de ONMAB de acordo com o sítio com presença de tumor.....	67
Tabela 5.3- Distribuição dos casos de ONMAB de acordo com o sítio com presença de tumor.....	67
Tabela 5.4- Análise descritiva da variável tempo de uso dos BFs.....	68
Tabela 5.5- Distribuição dos fatores desencadeantes da ONMAB.....	69
Tabela 5.6 - Listagem dos medicamentos/protocolos utilizados para tratamento dos tumores nos pacientes portadores de ONMAB.....	71
Tabela 5.7- Distribuição dos pacientes de acordo com o tipo de protocolo tratamento realizado.....	81
Tabela 5.8-. Ajuste do modelo de regressão logística do estado atual da ON em função do tempo do tumor primário, tempo de uso e tamanho.....	83

Tabela 5.9- Correlação entre o estado atual da ONMAB e o estágio clínico.....	83
Tabela 5.10- Correlação entre estado atual da doença e o tratamento realizado.....	85
Tabela 5.11- Associação entre anemia e estado atual da ONMAB.....	86
Tabela 5.12- Correlação entre leucopenia e estado atual da doença.....	86
Tabela 5.13- Associação entre trombocitopenia e estado atual da ONMAB.....	87

## LISTA DE ABREVIATURAS E SIGLAS

AAOMS	Associação Americana de Cirurgiões Orais e Maxilo-faciais
BFs	Bisfosfonatos
CTx	C- telopeptideo
DP	Doença periodontal
EGF	Fator de crescimento epitelial
EV	Endovenoso
FGFb	Fator de crescimento de fibroblastos beta
HGF	Fator de crescimento de hepatócitos
IL-11	Interleucina 11
IL-1 $\beta$	Interleucina 1 beta
IL-6	Interleucina 6
ILGF-1	Fator de crescimento semelhante a insulina 1
M-CSF	Fator de estimulação de colônias de macrófagos
MMPs	Metaloproteinases

NTx	N-telopeptideo
OHB	Oxigenação hiperbárica
ONMAB	Osteonecrose dos maxilares associados ao uso dos bisfosfonatos
PAF	Fator de angiogênese derivado de plaqueta
P-C-P	Pirofosfato de cálcio
PDGF	Fator de crescimento derivado de plaquetas
PF-4	Fator plaquetário 4
pg/mL	Picograma por mililitro
PTH	Hormônio paratiróideo
RANK-	Receptor ativador para fator nuclear KB
RANKL	Ligante do Receptor Activator for Nuclear Factor κB
RM	Ressonância magnética
TC	Tomografia computadorizada
TGF-β	Fator de crescimento de transformação beta-
TNF-α	Fator de necrose tumoral alfa
VEGF	Fator de crescimento endotelial vascular

# SUMÁRIO

p.

<b>1 INTRODUÇÃO</b> .....	20
<b>2 REVISÃO DE LITERATURA</b> .....	23
<b>2.1 Tecido Ósseo e Metástases Ósseas</b> .....	23
<b>2.2 Bisfosfonatos (BFs)</b> .....	26
2.2.1 Subgrupos de BFs.....	28
2.2.2 Mecanismo de Ação dos BFs.....	30
2.2.3 Efeitos colaterais do uso dos BFs.....	32
<b>2.3 Osteonecrose dos maxilares associada ao uso dos BFs (ONMAB)</b> .....	33
2.3.1 Epidemiologia.....	34
2.3.2 Patogênese.....	38
2.3.3 Fatores de Risco.....	41
2.3.4 Aspectos clínicos.....	46
2.3.5 Aspectos imagenológicos.....	49
2.3.6 Conduta Terapêutica.....	52
2.3.7 Conduta Preventiva.....	59
<b>3 PROPOSIÇÃO</b> .....	62
<b>4 MATERIAL E MÉTODOS</b> .....	63
<b>5 RESULTADOS</b> .....	66
<b>6 DISCUSSÃO</b> .....	88
<b>7 CONCLUSÕES</b> .....	106
<b>REFERÊNCIAS</b> .....	108
<b>ANEXO</b> .....	125

# 1 INTRODUÇÃO

Os bisfosfonatos (BFs) são medicamentos análogos aos pirofosfatos endógenos, não metabolizados, capazes de se depositar no osso e inibir a função osteoclástica. Tendo em vista sua ação inibidora da reabsorção óssea, os BFs tem sido utilizados para tratamento de hipercalcemia em pacientes com lesões metastáticas associadas ao mieloma múltiplo e tumores sólidos incluindo os de mama, próstata e pulmão. Mas também tem sido indicados para Doença de Paget, osteogênese imperfeita e osteoporose (COLEMAN, 2004; ROSEN, 2004; RUGGIERO; FANTASIA; CARLSON, 2006).

Indiscutivelmente, os BFs estão associados à melhora significativa da qualidade de vida dos pacientes portadores de metástases ósseas e com osteoporose severa. Sendo assim, vem sendo prescritos em larga escala em todo o mundo e estima-se que mais de 3 milhões de pacientes com câncer, no mundo, tenham recebido tratamento com BFs intravenosos desde sua introdução. Adicionalmente, um grande número de pacientes fazem uso de BFs orais para o tratamento de osteoporose pós-menopausa e induzida por glicocorticóides (COLEMAN, 2004; ROSEN, 2004; RUGGIERO; FANTASIA; CARLSON, 2006).

Apesar de todos os benefícios da terapia com BFs, essas drogas vem sendo associadas, desde 2003, à uma complicação debilitante, quase que exclusivamente dos ossos maxilares, denominada osteonecrose dos maxilares associada ao uso dos bisfosfonatos (ONMAB) (MARX et al., 2005; MIGLIORATI, 2003; MIGLIORATI 2005; MIGLIORATI et al., 2005b; MIGLIORATI; SIEGEL; ELTING, 2006; RUGGIERO; FANTASIA; CARLSON, 2006). Essa doença tem sido definida como a

presença de exposição óssea (necrose óssea) dos ossos maxilares, existente há pelo menos oito semanas em paciente tratado com BFs e que não tenha sido submetido à radioterapia na região (AMERICAN ASSOCIATION OF ORAL AND MAXILLOFACIAL SURGEONS, 2007). A ONMAB pode ficar assintomática por várias semanas, meses ou anos. Alguns sinais e sintomas podem estar associados com seu desenvolvimento, dentre os quais: dor, mobilidade dental, aumento de volume da mucosa, eritema, ulceração, drenagem de secreção na boca, exposição óssea, osteomielite e fratura patológica.

A incidência da ONMAB até o momento tem sido considerada baixa, variando de 1,8 % a 12,8 % (ALLEN; BURR, 2009; ESTILO et al., 2004). Entretanto, acredita-se que esses números poderão aumentar tendo em vista que um número cada vez maior de pessoas faz uso desses medicamentos e que o efeito dos BFs é cumulativo e persistente no tecido ósseo (DIEGO et al., 2007; LIN; RUSSEL; GERTAZ, 1999). Até o presente momento, o maior número de casos relatados foi relatado em pacientes que fazem uso de BFs endovenosos, em protocolos de tratamento oncológico que utilizam BFs com potência relativa maior. Entretanto, acredita-se que uma vez que os pacientes utilizam os BFs orais por um longo período de tempo, passarão a ter um risco maior de desenvolver ONMAB.

A patogênese da ONMAB não está completamente elucidada, mas parece resultar de uma interligação entre metabolismo ósseo alterado pelos BFs, por trauma local, aumento da necessidade de reparo ósseo, infecção e hipovascularização (ALLEN; BURR, 2009; MIGLIORATI, 2005; MIGLIORATI; SIEGEL; ELTING, 2006; RUGGIERO; FANTASIA; CARLSON, 2006). Assim, a necrose óssea seria o resultado da incapacidade do tecido ósseo afetado de reparar e se remodelar frente a quadros inflamatórios desencadeados por estresse

mecânico (mastigação), exodontias, irritações por próteses ou infecção dental e periodontal. Adicionalmente, predisposição genética baseada em polimorfismos relacionados às drogas ou ao metabolismo ósseo tem sido apontada no desenvolvimento dessa alteração óssea, mostrando padrão multifatorial para a ONMAB (HEWITT; FARAH, 2007).

O tratamento da ONMAB é bastante complexo e diversos protocolos terapêuticos vem sendo descritos na literatura com índices variáveis de sucesso. Devido à dificuldade de tratamento dessa exposição óssea, o foco deve ser a prevenção, sendo o ideal a eliminação de focos infecciosos antes da terapia com os bisfosfonatos ter sido iniciada, e isso aliado a um controle clínico e imagenológico periódico e rigoroso (LANDESBURG et al., 2008; MIGLIORATI, 2005; MIGLIORATI; SIEGEL; ELTING, 2006).

Baseado na patogênese multifatorial, na complexidade dos tratamentos propostos e na dificuldade de obtenção de reparo tecidual das ONMAB, seria de suma importância estudar retrospectivamente casos desta doença em pacientes oncológicos brasileiros. Assim, o objetivo deste estudo foi avaliar os fatores de risco, aspectos clínicos, imagenológicos e terapêuticos da ONMAB e compará-los com o estado atual da doença numa amostra da população oncológica brasileira.



## 2 REVISÃO DA LITERATURA

### 2.1 Tecido Ósseo e Metástases Ósseas

O tecido ósseo é um tecido conjuntivo rígido, altamente vascularizado, encontrado no esqueleto dos vertebrados, cujas funções principais são: sustentar o corpo, permitir a realização de movimentos, proteger certos órgãos e produzir elementos celulares do sangue (MANOLAGAS; JILKA, 1995; KARSENTY, 2000; KARSENTY, 2001).

O osso é composto por uma fração inorgânica e outra orgânica. A fração inorgânica ou não-protéica representa cerca de 50% do peso da matriz óssea, que é composta, principalmente, por íons de fosfato e cálcio. Outros íons como bicarbonato, magnésio, potássio, sódio e citrato também estão presentes, porém em pequenas quantidades. O cálcio e o fosfato estão depositados no tecido ósseo sob a forma de cristais que, aos estudos de difração aos raios X, mostram ter a estrutura da hidroxiapatita. Esses cristais se alojam ao longo das fibras colágenas e são envolvidos por uma substância fundamental amorfa. A parte orgânica da matriz óssea é formada por fibras colágenas, representando 95% de toda a matriz e sendo responsável pela capacidade plástica do osso. A associação de hidroxiapatita (parte inorgânica) com as fibras colágenas (parte orgânica) é responsável pela dureza e resistência características do tecido ósseo (JUNQUEIRA; CARNEIRO, 2004).

A estrutura do tecido ósseo é dinâmica, pois ao longo da vida é continuamente renovado em um processo finamente regulado, chamado de

remodelamento ósseo. Esse processo envolve a interação constante entre a atividade dos osteoblastos, células responsáveis pela formação óssea, e dos osteoclastos, células gigantes multinucleadas responsáveis pela reabsorção óssea (MANOLAGAS; JILKA, 1995; JUNQUEIRA; CARNEIRO, 2004).

O remodelamento ósseo ocorre em pequenas unidades de células chamadas de unidades de remodelamento ósseo. No esqueleto humano há cerca de 3 milhões de pontos com unidades de remodelamento ativas. Nesses locais alternam-se momentos de reabsorção com outros de neoformação óssea (CONSOLARO; CONSOLARO, 2008).

Em resposta a um estímulo de reabsorção, as células que revestem as superfícies ósseas se retraem e expõem a matriz óssea não mineralizada; ao mesmo tempo ocorre a diferenciação, ativação e migração dos osteoclastos para os sítios de reabsorção (superfície exposta). Nesses locais os osteoclastos reabsorvem a superfície do osso e formam cavidades no seu interior chamadas de lacunas de Howship (JUNQUEIRA; CARNEIRO, 2004; MANOLAGAS; JILKA, 1995; SANTOS et al., 2009).

Finalmente, os osteoblastos ocupam o local de reabsorção e sintetizam a matriz extracelular (osteóide) que, após um período de amadurecimento (aproximadamente 10 dias), será mineralizada. O produto final do remodelamento ósseo é a manutenção da integridade óssea (GOUVEIA, 2004; JUNQUEIRA; CARNEIRO, 2004; SANTOS et al., 2009).

O remodelamento ósseo é sensível a influências metabólicas, nutricionais e endócrinas. Vários hormônios sistêmicos e fatores locais que atuam nas linhagens de células osteoblásticas e/ou osteoclásticas exercendo os seus efeitos na proliferação de células indiferenciadas e no recrutamento, diferenciação celular e/ou

ativação celular, vem sendo descritos. Os principais hormônios sistêmicos que regulam o metabolismo ósseo, denominados hormônios calciotrópicos, incluem o hormônio paratiróideo (PTH), o metabólito ativo da vitamina D e a calcitonina. Além desses, o hormônio tiroideano juntamente com a insulina, os glicocorticóides e os hormônios sexuais possuem profundos efeitos na fisiologia e estrutura ósseas. Há evidências de que esses hormônios atuam sinérgica ou antagonicamente para a manutenção do metabolismo ósseo (GOUVEIA, 2004).

O tecido ósseo é um local comum de manifestação clínica do mieloma múltiplo ou de metástases em pacientes com tumores sólidos tais como: os de mama, próstata, pulmão, tireóide e rim (MUNDY; BERTOLINE, 1986). Aproximadamente 70% dos pacientes com câncer de próstata ou mama em estadiamento avançado e até 40% dos pacientes com outros tumores sólidos avançados irão desenvolver metástases ósseas (COLEMAN et al., 2008). Cerca de 80% dos portadores de mieloma múltiplo apresentam lesões líticas à radiografia do esqueleto, outros 5% apresentam osteopenia evidenciada pela densitometria óssea (HUNGRIA, 2007).

No mieloma múltiplo vários fatores ativadores do osteoclasto tem sido identificados, como IL-1 $\beta$ , TNF- $\alpha$ , IL-6, IL-11, fator de crescimento de transformação (TGF)- $\beta$ , fator de estimulação de colônias de macrófagos (M-CSF), fator de crescimento de hepatócitos (HGF), metaloproteinases (MMPs), quimoquina MIP-1 $\alpha$  e o RANK e seu ligante (RANKL), promovendo a reabsorção óssea e o crescimento tumoral. O entendimento desse processo tem sido útil como base para o desenvolvimento de novas terapias (HUNGRIA, 2007).

As doenças neoplásicas e/ou metastáticas ósseas, como o mieloma múltiplo, alteram a homeostase do osso (reabsorção e neoformação óssea), promovendo um aumento da reabsorção óssea que não é acompanhado por aumento comparável da formação óssea (COLEMAN et al., 2008). Esse aumento do metabolismo ósseo, que gera reabsorção excessiva, ocasiona uma perda da integridade desse tecido, o que pode resultar em morbidade esquelética incluindo dor óssea, fraturas patológicas, necessidade de cirurgias ortopédicas para prevenir ou reparar grandes danos estruturais, compressão medular e hipercalcemia. Dessas complicações, a dor óssea é a mais prevalente e com maior repercussão clínica para o paciente, que necessita de analgésicos opiáceos e radioterapia paliativa, o que muitas vezes vem acompanhado de uma diminuição substancial na qualidade de vida. Nesses casos de complicações esqueléticas há ativação patológica dos osteoclastos sendo este o principal alvo terapêutico e a base para o uso dos BFs nos diversos tipos de câncer que afetam o tecido ósseo (DUNSTAN; FELSEMBERG; SEIBEL, 2007). Assim, os BFs fazem parte de uma classe de medicações capazes de modificar a história natural da doença óssea associada aos diversos tipos de câncer que infiltram os ossos.

## **2.2 Bisfosfonatos (BFs)**

Os BFs são análogos aos pirofosfatos endógenos, não-metabolizados, que são capazes de se depositar no osso e inibir a função osteoclástica. Nos BFs o átomo de oxigênio central é substituído por átomo de carbono, para fazer a ligação P-C-P, que é responsável pela maior afinidade desses compostos pelo osso, tornando esses fármacos eficientes inibidores da atividade osteoclástica (RODAN;

RESZKA, 2002). A formação da estrutura P-C-P torna os BFs resistentes à atividade da fosfatase e promove sua ligação à matriz óssea mineralizada.

Após a administração intravenosa de um BF, aproximadamente 50-75% da dose injetada liga-se avidamente ao tecido ósseo exposto, onde é internalizado pelos osteoclastos durante a reabsorção óssea, sendo o restante excretado pelos rins. Uma vez internalizados pelos osteoclastos, os BFs promoverão alterações de vários processos bioquímicos envolvidos na função osteoclástica.

Dessa forma, os BFs representam uma das principais drogas do protocolo de tratamento para pacientes com moderada a severa hipercalcemia associadas com câncer e também em pacientes com lesões osteolíticas associadas ao câncer de mama e mieloma múltiplo em conjunto com quimioterapia antineoplásica ou para lesões osteolíticas originárias de qualquer tumor sólido (BERENSON et al., 2002; HILLNER et al., 2000).

Os trabalhos clínicos tem evidenciado a eficácia dos BFs na diminuição da lise óssea mediada por osteoclastos, redução da dor óssea e complicações esqueléticas. Nos casos de pacientes que não fazem uso de terapia com BFs, as complicações esqueléticas continuam sendo uma importante morbidade com taxa anual de fraturas acometendo cerca de 20-40% dos pacientes e outras complicações esqueléticas significativas a cada 3-6 meses (BERENSON et al., 1996; BERENSON et al., 1998; COLEMAN, 2004; HORTOBAGYI et al., 1998; HORTOBAGYI et al., 1996; ROSEN, 2004; THERIAULT et al., 1999; VAN HOLTEN-VERZANTVOORT et al., 1993; WONG; WIFFEN, 2002 ).

### 2.2.1 Subgrupos de BFs

Os BFs podem ser divididos em dois subgrupos, dependendo da presença ou não de nitrogênio, e em três gerações que estão relacionadas com a potência do medicamento. A primeira geração de BFs inclui o etidronato; a segunda compreende o alendronato e o pamidronato, e a terceira geração possui uma cadeia cíclica, cujos representantes são o risedronato e o zoledronato. As propriedades antirreabsortivas dos bisfosfonatos aumentam aproximadamente dez vezes entre as gerações da droga (Tabela 2.1).

Tabela 2.1- Características dos diferentes tipos de BFs

<b>Base</b>				
<b>Nome</b>	<b>Indicação</b>	<b>Nitrogenada</b>	<b>Via</b>	<b>Potência Relativa</b>
<b>Etidronato</b>	Doença de Paget	Não	oral	1
<b>Tiludronato</b>	Doença de Paget	Não	oral	50
<b>Alendronato</b>	Osteoporose	Sim	oral	1.000
<b>Risendronato</b>	Osteoporose	Sim	oral	1.000
<b>Ibandronato</b>	Osteoporose	Sim	oral	1.000
<b>Pamidronato</b>	Metástase Óssea	Sim	EV	1.000 - 5.000
<b>Zoledronato</b>	Metástase Óssea	Sim	EV	10.000 +

Pesquisas recentes sugerem que os primeiros BFs usados clinicamente e não-aminados (etidronato e clodronato) são metabolizados em análogos citotóxicos de trifosfato de adenosina (ATP), sendo estes os responsáveis pela inibição da atividade dos osteoclastos. Por outro lado, os BFs aminados (pamidronato, ibandronato, alendronato e zoledronato), mais novos e potentes, induzem apoptose

nos osteoclastos, inibindo enzimas da via do mevalonato, prevenindo o tráfego de vesículas e a manutenção da integridade do citoesqueleto dos osteoclastos (AMERICAN ASSOCIATION OF ORAL AND MAXILLOFACIAL SURGEONS, 2007; BERENSON et al., 1998; HESS et al., 2008; RUGGIERO; FANTASIA; CARLSON, 2006; RUGGIERO et al., 2004; SCHWARTZ, 2004).

A via de administração dos BFs pode ser oral ou endovenosa. Os pacientes oncológicos usualmente utilizam a via endovenosa, enquanto os medicamentos de uso oral são mais indicados para tratamento de outras doenças que ocasionam lise óssea, dentre elas a osteoporose. Os endovenosos (EV) incluem o pamidronato (Aredia<sup>®</sup>), um BF de segunda geração e o ácido zoledrônico (Zometa<sup>®</sup>). Em comparação com o pamidronato, o ácido zoledrônico é significativamente mais eficaz no controle da hipercalcemia maligna e na redução do número de eventos relacionados às complicações ósseas.

A recomendação da Sociedade Americana de Oncologia Clínica e da Clínica Mayo para pacientes com mieloma múltiplo e lesões líticas ou fraturas compressivas por osteopenia consiste na administração intravenosa de 90 mg de pamidronato durante duas horas ou 4 mg de zoledronato durante quinze minutos, a cada três ou quatro semanas (KYLE et al., 2007; LACY et al., 2006).

Todos os BFs possuem propriedades físico-químicas e farmacocinéticas similares. Geralmente esses compostos são fracamente absorvidos no trato gastrointestinal por serem pouco lipofílicos. Os BFs circulantes desaparecem rapidamente do plasma e aproximadamente a metade é capturada pelo osso, permanecendo nesses locais por meses ou anos, sendo o restante excretado sem modificações pelos rins. Essa classe de drogas não é metabolizada pelo fígado (BERRUTI et al., 2001; FLEISCH, 1991; VASCONCELLOS; DUARTE; MAIA, 2004).

Aproximadamente metade dos pacientes oncológicos que utilizam BFs demonstra significativa melhora na dor, um efeito que parece ser independente da natureza do tumor presente ou da aparência radiográfica das metástases (WONG; WIFFEN, 2002).

### 2.2.2 Mecanismo de Ação dos BFs

Os BFs afetam o remodelamento ósseo em vários níveis, apesar dos mecanismos exatos ainda não terem sido completamente elucidado (HEWITT; FARAH, 2007). No nível tecidual os BFs inibem a reabsorção óssea, diminuindo o remodelamento ósseo, podendo alterar o grau de formação óssea. No nível celular os BFs alteram os osteoclastos, inibindo sua função de várias maneiras, tais como: inibição da formação e/ou recrutamento de osteoclastos a partir de células precursoras imaturas (HUGHES et al., 1989), diminuição do tempo de vida dos osteoclastos (HUGHES et al., 1995) e inibição da atividade osteoclástica na superfície óssea (MURAKAMI et al., 1995). A inibição direta da atividade dos osteoclastos é sugerida por observações in vivo do desaparecimento da borda ondulada, que é a membrana convoluta dos osteoclastos associada a sua atividade (SATO et al., 1991). No nível molecular tem se evidenciado que os BFs modulam as funções dos osteoclastos pela interação com receptores da superfície celular ou por enzima intracelular (ROELOFS et al., 2006; SAHNI et al., 1993).

Estudos recentes sugerem que os BFs tem efeitos diretos sobre células tumorais (CLEZARDIN; EBETINO; FOURNIER, 2005) e podem aumentar a atividade antitumoral de agentes citotóxicos (NEVILLE-WEBBE et al., 2005), a ação nas



células endoteliais (VASCONCELLOS; DUARTE; MAIA, 2004) e epiteliais (REID; BOLLAND; GREY, 2007).

A ação dos BFs sobre as células tumorais está relacionada com indução de apoptose, inibição da adesão e da invasividade de células tumorais, interferindo no processo metastático, na secreção de fatores de crescimento e citocinas (VASCONCELLOS; DUARTE; MAIA, 2004).

No que tange a angiogênese, foi demonstrado que o zoledronato é um potente inibidor desse processo (WOOD et al., 2002), isso porque essa droga inibe *in vitro* a proliferação de células endoteliais humanas, reduzindo o brotamento de vasos em anéis aórticos cultivados.

Em estudo realizado por Santini et al. (2002) em 25 pacientes com metástases ósseas e tratados com pamidronato observou-se uma diminuição significativa e persistente dos níveis séricos de fator de crescimento endotelial vascular (VEGF), o que sugere um efeito antiangiogênico dessa droga.

Os efeitos colaterais dos BFs sobre o aparelho digestivo, tendo em vista as complicações que essa terapia causa nas mucosas esofágica e gástrica foram estudados e existe clara documentação de que os BFs afetam o tecido epitelial gastrointestinal. O alendronato 30 nmol /ml e risedronato 10 nmol /ml inibe a proliferação de células epiteliais *in vitro* por meio de inibição da farnesil difosfato sintase, a mesma enzima que é o alvo dos bisfosfonatos em osteoclastos (HALASY-NAGY; RODAN; RESZKA, 2001).

Reid, Bolland e Grey (2007), em trabalho de revisão, enfatizaram a relação entre o uso de BFs, a osteonecrose dos maxilares e a toxicidade em tecido mole. Discutem que os BFs estão em concentração elevada no tecido ósseo da cavidade oral e que quando ocorrem perturbações nesse tecido (exodontias, traumatismos,

entre outros), o tecido ósseo libera BFs no local que, por sua vez, inibe a proliferação das células epiteliais adjacentes, promovendo retardo na cicatrização da ferida, facilitando a infecção do osso e a perpetuação do quadro clínico.

Walter et al. (2009) avaliaram o efeito do ibandronato, pamidronato, zoledronato e clodronato em células endoteliais de cordão umbilical humano, fibroblastos e osteoblastos, e verificaram que o pamidronato e o zoledronato tem efeitos deletérios maiores em todos os tipos celulares quando comparados com os demais tipos de bisfosfonatos estudados, e que essas alterações podem repercutir clinicamente no reparo tecidual.

### 2.2.3 Efeitos colaterais do uso dos BFs

Os BFs são drogas geralmente bem toleradas e associadas a efeitos colaterais mínimos quando administradas por curtos períodos, porém não é incomum que os pacientes mantenham essa terapia indefinidamente. Quando comparada a outras formas de terapias para câncer, a frequência e gravidade de eventos adversos relacionados à terapêutica com BFs são geralmente leves e pouco frequentes, por isso os benefícios do tratamento com qualquer BF quase sempre superam os riscos. Os efeitos colaterais, por sua vez, são influenciados principalmente pela via de administração.

Os efeitos adversos conhecidos dos BFs incluem complicações renais, distúrbios gastrointestinais, que podem ser graves, úlcera péptica, dor abdominal, vômito e esofagite. Recentemente, artigos sobre outros efeitos colaterais vem associando áreas de necrose (osteonecrose) dos maxilares ao uso de BFs. O primeiro a descrever esta alteração foi Marx (2003), que relatou 36 casos de

exposição óssea sintomática em mandíbula, maxila, ou ambos sendo que, todos os pacientes estavam recebendo pamidronato (Aredia®; Novartis) ou zoledronato (Zometa®; Novartis). Os pacientes avaliados nesse estudo fizeram uso de outros medicamentos que também afetam negativamente a cicatrização de feridas; entretanto, somente o pamidronato ou o zoledronato foram comuns em todos os trinta e seis casos. Essas lesões eram resistentes a qualquer tipo de cirurgia ou tratamento médico.

Desde então os estudos clínicos tem documentado um número considerável de casos de necrose óssea sobre a maxila e mandíbula, que sugerem uma associação com a utilização de BFs (AMERICAN DENTAL ASSOCIATION COUNCIL ON SCIENTIFIC AFFAIRS, 2006; MIGLIORATI, 2003; RUGGIERO et al., 2004; SARIN; DEROSI; AKINTOYE, 2008).

O número crescente de ONMAB levou o fabricante dos principais tipos de BFs (Novartis Farmacêutica, East Hanover, NJ, EUA) a alertar os pacientes sobre esse importante efeito colateral da administração de pamidronato e ácido zoledrônico em longo prazo (MEDWATCH, 2005). No entanto, há vários casos relatados de ONMAB associados com BFs administrados por via oral como o alendronato (Fosamax) e o risedronato (Actonel) (AMERICAN DENTAL ASSOCIATION, 2006; RUGGIERO et al., 2004).

### **2.3 Osteonecrose dos maxilares associada ao uso dos BFs (ONMAB)**

O termo “osteonecrose dos maxilares” tem sido utilizado para descrever casos de necrose óssea induzida por BFs (MARX et al., 2005), porque todos os casos relatados anteriormente foram localizadas nos ossos maxilares, exceto um

caso descrito no canal auditivo (POLIZZOTTO; COUSINS; SCHWARER, 2006). Por outro lado, a osteonecrose dos maxilares pode resultar de outros fatores que não da terapia com BFs; assim sendo, sugere-se que seja utilizado o termo “osteonecrose dos maxilares associada ao uso de BFs (ONMAB)” nos casos em que haja a associação da necrose óssea com o uso desses medicamentos (SARIN; DEROSI; AKINTOYE, 2008).

A ONMAB tem sido definida como a presença de exposição óssea (necrose óssea) dos ossos maxilares existente há pelo menos oito semanas em paciente tratado com BFs e que não tenha sido submetido a radioterapia na região (AMERICAN ASSOCIATIONS OF ORAL AND MAXILLOFACIAL SURGEONS, 2007).

### 2.3.1 Epidemiologia

Apenas nos Estados Unidos da América, todos os anos, cerca de 30 milhões de prescrições de BFs são feitas. Estima-se que pamidronato e zoledronato tem sido usados em mais de 2,5 milhões de pessoas em todo o mundo (ESTILO et al., 2004; MIGLIORATI et al., 2005b).

O primeiro relato de caso com complicação oral e maxilofacial associado ao uso de BFs foi a perda de implantes osseointegráveis dentários (STARCK; EPKER, 1995). Desde 2003 uma associação entre o uso dos BFs endovenosos e casos de osteonecrose dos maxilares tem sido relatada por vários estudos (CARTER; GOSS; DOECKE, 2005; MARX, 2003; MIGLIORATI, 2003; SCHWARTZ, 2004; SILVERMAN; LANDESBURG, 2009). Inicialmente essa complicação foi considerada

extremamente rara, mas durante um curto período de tempo um número crescente de casos tem sido descrito na literatura.

Dados epidemiológicos de prevalência não podem ser avaliados até o momento, porém os trabalhos tem mostrado que na terapia com BFs endovenosos em pacientes com mieloma múltiplo estima-se que 1,8 % a 12,8 % dos pacientes desenvolveram ONMAB (ESTILO et al., 2004; MIGLIORATI et al., 2005b).

Durie, Katz e Crowley (2005) conduziram um estudo com auxílio da *internet*, do qual participaram 904 pacientes com mieloma, sendo que destes 62 tinham o diagnóstico de ONMAB e 54 tinham a suspeita de ter a doença. Desses pacientes, 71% tinha recebido tratamento com ácido zoledrônico e 29% com pamidronato. Nesse estudo, após 36 meses de tratamento, 10% dos pacientes que receberam ácido zoledrônico e 4% dos tratados com pamidronato tiveram ONMAB. O tempo para o aparecimento da ONMAB foi em média de dezoito meses para o ácido zoledrônico e seis anos para o pamidronato.

Bamias et al. (2005) estudaram a incidência de ONMAB em pacientes com tumores metastáticos em osso. Foram avaliados 252 pacientes que utilizaram BFs de janeiro de 1997 até dezembro de 2003 e que receberam ao menos seis infusões do medicamento. Dezesete pacientes (6,7%) desenvolveram ONMAB sendo onze dos 111 (9,9%) com mieloma múltiplo, dois dos 70 (2,9%) com câncer de mama, três de 46 (6,5%) com câncer de próstata, e um dos 25 (4%) com outras neoplasias.

Em 2005 a indústria farmacêutica Novartis relatou que o risco de desenvolvimento de ONMAB era de um em dez mil pacientes (NOVARTIS FARMACÊUTICA CORPORATION, 2005).

Zervas et al. (2006) avaliaram em um único centro 303 pacientes com mieloma múltiplo e observaram a incidência de ONMAB em 11% dos pacientes com mieloma múltiplo em tratamento com BFs.

Woo, Hellstein e Kalmar (2006) revisando 368 casos de osteonecrose de mandíbula constataram que 4% dos pacientes recebiam BFs para tratamento de osteoporose, enquanto 91% apresentavam mieloma múltiplo, câncer de próstata ou de mama. De acordo com esses autores, tendo em vista o aumento do conhecimento sobre essa condição, com um maior tempo de exposição aos BFs e maior acompanhamento dos pacientes, espera-se que a incidência de ONMAB aumente.

Hoff et al. (2006) realizaram um estudo retrospectivo dos dados do Centro de Câncer do M. D. Anderson para associar a frequência da associação BFs e osteonecrose dos maxilares. Numa coorte de pacientes recebendo BFs endovenosos, 16 em 1338 (1,2 %) com câncer de mama e 14 em 448 (3,1 %) com mieloma múltiplo tiveram ONMAB. Os autores ressaltam que essa baixa incidência pode estar subestimando a real incidência da ONMAB, tendo em vista que esses pacientes receberam suporte odontológico prévio.

Numa revisão sistemática, Pazianas et al. (2007) avaliaram 26 casos de osteonecrose de mandíbula em pacientes que recebiam BFs para osteoporose; a média de idade foi de 68 anos, com predominância do gênero feminino (8:1). Cerca de 90 % dos pacientes estavam em uso de alendronato, numa dose que variava entre 10 mg por dia e 40 a 70 mg por semana, com duração de 12 a 72 meses. Entre os 4% que receberam pamidronato ou risedronato em monoterapia, a dose não foi descrita. É importante salientar que dos pacientes com osteoporose que

desenvolvem osteonecrose de mandíbula, 20 % estavam em uso concomitante de corticosteróides.

A incidência de ONMAB em pacientes portadores de osteoporose, doença de Paget, osteogênese imperfeita ou artrite reumatóide é bastante rara. Dados fornecidos pelo fabricante do alendronato (Merck), a incidência de ONMAB foi calculada em 0,7 a cada 100.000 pessoas por ano de exposição.

Hesse et al. (2008) realizaram uma revisão sistemática para identificar ONMAB em pacientes que utilizaram BFs por outra indicação que não no tratamento oncológico. Apenas 99 casos foram identificados, sendo que destes, 85 pacientes tinham osteoporose, 10 doença de Paget e 2 artrite reumatóide.

Walter et al. (2007) avaliaram a prevalência de necrose óssea associada ao uso de BFs num período de tempo de 5 anos. Durante esse período, a prevalência global foi de 10 %, mas pode-se observar a crescente incidência nos últimos 2 anos.

Wang et al. (2007), em estudo retrospectivo, avaliaram 292 pacientes com mieloma múltiplo, e a incidência de osteonecrose de mandíbula em usuários de BFs foi de 3,8 %.

Mavrokokki et al. (2007) estimaram a frequência de casos de ONMAB na Austrália, identificados em 2004 e 2005 por meio de um levantamento postal realizado por uma Associação de Dentistas e por um Comitê de Reações Adversas a Drogas. Foram identificados 158 casos, a maioria deles associada a neoplasias em osso (72 %), osteoporose (23 %) e Doença de Paget (5 %). A frequência de ONMAB foi calculada utilizando-se como base o número de prescrições, e a análise resultou em uma frequência geral de 1 caso de necrose óssea para cada 2.030 pacientes em uso de BFs, sendo 1 em 8.470 para osteoporose, 1 em 380 nos

pacientes com Doença de Paget e 1 em cada 114 pacientes nos casos de doenças malignas em osso. Quando essa frequência foi relacionada com exodontias, foi observado 1 caso de necrose óssea a cada 230 pacientes tratados com BFs, sendo 1 em 130 nos casos de osteoporose, 1 em 48 nos pacientes com Doença de Paget e 1 em 15 com neoplasias malignas ósseas.

Coleman et al. (2008) relatou que desde os primeiros casos, descritos há 5 anos, mais de 1.000 outros foram registrados pelas autoridades reguladoras em todo o mundo, e o número de casos vem aumentando.

### 2.3.2 Patogênese

A patogênese da ONMAB não está completamente elucidada, mas parece estar relacionada com as alterações vasculares e da estrutura óssea causadas pelos BFs. Acredita-se que a ONMAB resulte de uma interligação entre metabolismo ósseo alterado pelos BFs, trauma local, aumento da necessidade de reparo ósseo, infecção e hipovascularização (MIGLIORATI, 2005; MIGLIORATI et al., 2005b; RUGGIERO; FANTASIA; CARLSON, 2006). Assim, a necrose óssea seria o resultado da incapacidade do tecido ósseo afetado de reparar e se remodelar frente a quadros inflamatórios desencadeados por estresse mecânico (mastigação), exodontias, irritações por próteses, infecção dental e periodontal, entre outros. Adicionalmente, predisposição genética baseada em polimorfismos relacionados às drogas ou ao metabolismo ósseo tem sido apontada no desenvolvimento dessa alteração óssea, mostrando um padrão multifatorial para a ONMAB (HEWITT; FARAH, 2007).



Recentemente, pesquisas analisando a ação dos BFs em células epiteliais mostraram que esses medicamentos interferem na proliferação do epitélio de revestimento, indicando que o efeito dos medicamentos sobre o tecido epitelial pode induzir à alteração de reparo tecidual e fazer parte da fisiopatologia da ONMAB (LANDESBERG et al., 2008).

Atualmente, várias teorias tem sido propostas para explicar a patogênese da ONMAB, as quais são descritas a seguir:

#### **- Suscetibilidades dos ossos maxilares**

Tem sido proposto que os ossos maxilares são altamente suscetíveis a osteonecrose, com base em vários fatores anatômicos e fatores fisiológicos (MARX et al., 2005).

Primeiramente, os BFs tendem a se concentrar em maior proporção nos maxilares quando comparado a outras partes do esqueleto devido à sua alta vascularização e ao intenso remodelamento ósseo. Em segundo lugar, as forças envolvidas na função mastigatória e no ligamento periodontal em torno dos dentes promovem um alto remodelamento ósseo, o que pode ocasionar microfraturas no osso que já está sob a influência dos BFs, ou seja, apresenta-se avascularizado e acelularizado. Em terceiro lugar, a fina mucosa oral pode ser facilmente traumatizada ou rompida durante procedimentos cirúrgicos ou traumáticos, permitindo que microrganismos orais penetrem no tecido ósseo necrótico (MARX et al., 2005; MIGLIORATI, 2005).

#### **- Atividade antiosteoclástica**

O efeito inibitório dos BFs em osteoclastos ocasiona diminuição do remodelamento ósseo, e a capacidade inibitória de reabsorção óssea relaciona-se diretamente ao tipo de BF e ao tempo de uso (MARX et al., 2005; MIGLIORATI, 2005).

Dentre os diferentes tipos de BFs, o pamidronato e o ácido zoledrônico, possivelmente, estão mais associados com os casos de osteonecrose porque são mais potentes na inibição dos osteoclastos. Diferentemente dos BFs orais (por exemplo, alendronato), que são menos potentes e afetam a função osteoclástica de forma menos drástica (MARX et al., 2005; MIGLIORATI, 2005).

A longa administração de BFs faz com que os osteoclastos não reabsorvam o osso antigo e promovam a morte dos osteoblastos e osteócitos, deixando a matriz óssea acelular. Essa alteração é seguida por degeneração dos pequenos capilares, tornando o tecido avascular e com alta suscetibilidade a microfraturas (MARX et al., 2005). Traumas na mucosa oral que, por sua vez, também está debilitada, podem permitir a entrada de microrganismos nesse tecido ósseo avascularizado e acelularizado, permitindo assim o desenvolvimento da osteonecrose (MARX et al., 2005; MIGLIORATI, 2005; MIGLIORATI et al., 2005b; RUGGIERO; FANTASIA; CARLSON, 2006).

#### **- Ação Antiangiogênica**

BFs também são conhecidos por exibir propriedade antiangiogênica (SANTINI et al., 2003), sendo esta uma razão para sua utilização no controle de metástases. Teoricamente, a capacidade dos BFs de inibir o fator de crescimento vascular endotelial e a formação de novos capilares (FERRETTI et al., 2005) pode ser acentuada nos ossos maxilares que possuem altos níveis de vascularização e

remodelamento ósseo. Entretanto, outras drogas antiangiogênicas não são associadas com osteonecrose em qualquer sítio do esqueleto.

#### **- Alteração da relação osteoclastos/osteoblastos nos ossos maxilares**

As células estromais da medula óssea representam uma população pós-natal de células derivadas das células de reserva (*stem cells*) da medula óssea, que podem se diferenciar em vários tipos celulares incluindo pré-osteoblastos e osteoblastos. Alguns estudos demonstraram que esse tipo de células residentes nos ossos maxilares possui maior capacidade proliferativa que as situadas em outros ossos do esqueleto humano (AKINTOYE et al., 2006), o que torna os sítios orais mais suscetíveis ao tratamento com BFs.

A diferenciação osteoblástica a partir de células de reserva dos ossos maxilares foi reduzida após o tratamento com pamidronato. Os resultados desses estudos mostram que além de estimular o recrutamento de osteoclastos, o pamidronato suprime a diferenciação de osteoblastos. Assim, essa droga pode atuar nos ossos maxilares, alterando a relação osteoclastos/osteoblastos pela supressão simultânea da formação óssea e aumento da reabsorção óssea (AKINTOYE et al., 2006).

#### 2.3.3 Fatores de Risco

Vários fatores de risco para o desenvolvimento de ONMAB que tem sido descritos podendo ser agrupados em fatores relacionados aos medicamentos, idade dos pacientes, tipos de câncer, fatores locais, demográficos ou sistêmicos (ALLEN;

BURR, 2009; AMERICAN ASSOCIATION OF ORAL AND MAXILLOFACIAL SURGEONS, 2007; HEWITT; FARAH, 2007; MARX; CILLO; ULLOA, 2007; MARX et al., 2005; MIGLIORATI et al., 2005b).

Estudo realizado por Badros et al. (2006), avaliando pacientes com mieloma múltiplo, identificou que as variáveis que predispõem o desenvolvimento da ONMAB foram o tratamento com pamidronato / zoledronato, extração dentária, maior tempo de utilização do BF e idade avançada no momento do diagnóstico.

#### **- Medicamentos**

Quanto aos medicamentos, são avaliados principalmente a potência, via de administração e tempo de uso dos BFs, sugerindo que a concentração da droga no osso pode ser um fator de risco para a osteonecrose.

No caso da potência, tem sido descrito que quanto maior a potência do BF maior o risco para desenvolvimento de osteonecrose. Isso porque vários estudos demonstraram maior número de casos de ONMAB associados ao uso do ácido zoledrônico do que ao pamidronato e poucos casos associados com os BFs orais (AMERICAN ASSOCIATION OF ORAL AND MAXILLOFACIAL SURGEONS, 2007; BAMIAS et al., 2005; DURIE; KATZ; CROWLEY, 2005; HEWITT; FARAH, 2007).

King e Umland (2008) observaram que dentre os 453 casos de ONMAB revisados na literatura inglesa, 94,2 % receberam BF intravenoso, dos quais 43 % foram infusões de ácido zoledrônico isolado, 29,1 % fizeram uso apenas de pamidronato e 26,7 % receberam ambos os BFs concomitante e sequencialmente.

A administração endovenosa do BF parece conferir um risco mais alto do que a administração oral, porque os BFs endovenosos são mais potentes e apresentam

uma maior biodisponibilidade do que os de uso oral. Cerca de 50 % dos BFs intravenosos fica biodisponível para a incorporação na matriz óssea, enquanto nos casos de BFs orais em média 1 % é incorporado ao osso (EZRA; GOLOMB, 2000).

Zervas et al. (2006) avaliaram em um único centro 303 pacientes com mieloma múltiplo e observaram a incidência de ONMAB em 11 % dos pacientes. Nesse estudo foi concluído que os pacientes que fazem uso de ácido zoledrônico possuem risco 9,5 vezes maior para o desenvolvimento de que ONMAB do que aqueles que usam pamidronato utilizado de forma isolada. Quando comparado o uso de ácido zoledrônico apenas com a associação entre ácido zoledrônico e pamidronato, esse risco é 4,5 vezes maior.

O tempo de uso dos BFs até o aparecimento ou diagnóstico de ONMAB é bastante variado na literatura. Tem sido relatado que, quanto mais longo for o tempo de terapia com BF maior o risco para o desenvolvimento de osteonecrose (CONTE et al., 1994; RUGGIERO; FANTASIA; CARLSON, 2006; WOO; HELLSTEIN; KALMAR, 2006) e principalmente para os que fazem uso de ácido zoledrônico. Estima-se que a cada década de vida existe um aumento de 9 % do risco de desenvolver ONMAB em portadores de mieloma múltiplo submetidos à terapia com BFs.

Bamias et al. (2005) observaram que a incidência de ONMAB aumenta em 1,5 % nos pacientes tratados por 4-12 meses e em 7,7 % nos pacientes tratados com BFs durante 37 a 48 meses. A média de ocorrência de ONMAB nos pacientes em tratamento com ácido zoledrônico foi de 16 meses, nos tratados com pamidronato foi de 34 meses e com BFs orais, de 54 meses. Esses resultados demonstram que o tempo de exposição à droga e o número de infusões são os fatores de risco mais importantes para o desenvolvimento de ONMAB. Nenhum dos

pacientes portadores de ONMAB avaliados nesse estudo recebeu menos de 12 infusões de BFs, enquanto a mediana de exposição à droga para os pacientes que desenvolveram ONMAB foi quase o dobro daquela observada nos pacientes que não desenvolveram a lesão.

No estudo de Durie, Katz e Crowley (2005), a ONMAB ocorreu em média após 18 meses de ácido zoledrônico, enquanto nos pacientes sob uso de pamidronato ocorreu após 6 anos, mostrando que a lesão ocorre principalmente em doentes que receberam maiores doses de BFs por um longo período de tempo.

A relação entre ONMAB e outros medicamentos, em especial corticóides e quimioterápicos, tem sido descrita na literatura (MARX et al., 2005; MIGLIORATI, 2003; MIGLIORATI et al., 2005a; MIGLIORATI; SIEGEL; ELTING, 2006; SARIN; DE ROSSI; AKINTOYE, 2008; WOO; HELLSTEIN; KALMAR, 2006). No estudo de King e Umland (2008) foi observado que cerca de um terço dos pacientes com ONMAB tinha história de uso de glicocorticóide. Entretanto, devido à diversidade dos protocolos de quimioterapia e do calendário de administração, é difícil realizar uma análise do real efeito desses medicamentos sobre o risco de desenvolvimento de ONMAB.

#### **-Idade dos pacientes**

As ONMAB são mais frequentemente observadas em adultos e idosos, porém existem relatos na literatura desta doença em crianças e adolescentes (BARR, 2007), especialmente nos portadores de leucemias linfoblásticas agudas e linfomas não-Hodgkin. Nesses casos é ressaltado o efeito sinérgico dos BFs e da terapia com esteroides na patogênese da ONMAB. Crianças maiores de 10 anos, brancas e

com riscos particulares e predisposição genética tem sido acometidas por essa afecção oral (BERESON et al., 1998).

### **- Tipo de Câncer**

A maior parte dos pacientes que desenvolvem ONMAB são portadores de câncer, cujo tipo mais comum é o mieloma múltiplo, seguido por câncer de mama, próstata, pulmão entre outros.

### **- Fatores locais, demográficos ou sistêmicos**

Dentre os fatores locais foram descritos principalmente extração dentária (86% dos casos), má higiene oral, doenças infecciosas orais, trauma ocasionado por próteses removíveis (DURIE; KATZ; CROWLEY, 2005; MARX et al., 2005; MIGLIORATI et al., 2005b).

Mavrokokki et al. (2007) observaram que 72 % das ONMABs ocorreram em pacientes com doenças ósseas malignas. Nos casos detectados nesse mesmo estudo, em 73 % a ONMAB estava associada a extração dentária.

Apesar da maioria dos casos de ONMAB estar associada a um fator desencadeante, alguns casos de surgimento espontâneo foram relatados na literatura (MARX et al., 2005; MIGLIORATI, 2005; MIGLIORATI et al., 2005b).

King e Umland (2008) observaram que dentre 449 pacientes que relataram algum fator desencadeador para a ONMAB, 68,8 % estavam associados à extração dentária ou outros procedimentos cirúrgicos invasivos na cavidade oral. Nesse mesmo estudo 32 pacientes não relataram nenhum fator causal, tendo a lesão se desenvolvido de forma espontânea. A doença periodontal foi citada como a causa da

ONMAB em 7,6 % dos pacientes. Além desses, o uso de próteses removíveis e abscessos também tem sido descritos.

Dentre os fatores sistêmicos, o diabetes melito tem sido considerado um fator de risco para a ONMAB por aumentar o risco de infecção local e alteração no processo de reparo tecidual (AMERICAN ASSOCIATION OF ORAL AND MAXILLOFACIAL SURGEONS, 2007; WOO; HELLSTEIN; KALMAR, 2006)

O diagnóstico concomitante de osteopenia ou osteoporose durante o diagnóstico do câncer, o uso de álcool e tabaco tem sido descritos como fatores de risco para o aparecimento da ONMAB.

#### 2.3.4 Aspectos clínicos

Migliorati, Siegel e Elting (2006) descreveram a ONMAB como áreas de exposição óssea que podem exibir uma infecção secundária circundada por mucosa inflamada e sensível, associada a limitação de higiene oral. De acordo com os autores, o tecido mole na área do tecido ósseo necrótico pode sofrer ulceração devido à presença de microfraturas na superfície do osso necrótico, levando a ulceração e dor constante. Um aumento na mobilidade dentária também pode ocorrer em dentes adjacentes como resultado do processo necrótico.

Segundo Mehrotra e Ruggiero (2006), a apresentação característica da ONMAB é a de alvéolo que não cicatriza após exodontia, presença de exposição óssea, edema gengival e drenagem de secreção purulenta. Em alguns casos a área de ulceração e de tecido ósseo exposto é detectada durante exame de rotina e permanece assintomática até que ocorra infecção secundária, ocasionando quadros



de dor, edema, mobilidade dental e aumento do quadro de exposição óssea. De acordo com esse autor, 80 % dos pacientes relatam procedimentos dentários como fatores desencadeadores da ONMAB.

A ONMAB pode permanecer assintomática por várias semanas, meses ou anos. Alguns sinais e sintomas podem ser identificados antes do desenvolvimento clínico da doença, tais como: dor, mobilidade dental, aumento de volume da mucosa, eritema e ulceração. Com o rompimento da mucosa de revestimento, há exposição óssea, o que favorece a infecção secundária do sítio, iniciando um quadro de drenagem de secreção, osteomielite que pode evoluir para fratura patológica (RUGGIERO et al., 2006).

Alguns autores, como Pires et al. (2005) e Srinivasan et al. (2007), consideram a dor espontânea sem causa aparente em pacientes usuários de BFs, com ou sem a presença de dentes envolvidos, como um dos principais achados antes mesmo de qualquer outro sinais clínicos de ONMAB.

Na maior parte dos casos, as lesões se mostram sintomáticas quando há infecção e resposta inflamatória tecidual local. Apesar de essas complicações serem observadas tanto na maxila como na mandíbula, a maior incidência é na mandíbula e ocorre frequentemente após extração dental, mas podem também ocorrer espontaneamente (BEDOGNI et al., 2007; MARX et al., 2005; MIGLIORATI, 2003; MIGLIORATI, 2005; MIGLIORATI et al., 2005b; RUGGIERO; FANTASIA; CARLSON, 2006; SARIN; DE ROSSI; AKINTOYE, 2008; SCHWARTZ, 2004).

Ruggiero, Fantasia e Carlson (2006) propuseram uma classificação clínica da ONMAB em três estágios: o estágio um se caracteriza pela exposição e necrose óssea assintomática; o estágio dois, por exposição e necrose óssea associada à dor

e infecção; o estágio três, por tecido ósseo necrótico e exposto em pacientes com dor, infecção, fratura patológica, fístula extraoral e extensa osteólise.

A ONMAB pode se desenvolver tanto na maxila como na mandíbula, entretanto em alguns trabalhos ocorre principalmente na mandíbula (MARX et al., 2005). No estudo de King e Umland (2008), dos 455 pacientes portadores de ONMAB, 297 apresentaram lesões apenas na mandíbula, 133 apenas na maxila, 22 em ambos os sítios e 3 tiveram manifestação no palato duro.

No estudo de Ruggiero et al. (2004), a maxila estava envolvida em 38 % dos pacientes, sendo 19 casos com envolvimento unilateral e cinco com bilateral. Já a mandíbula estava envolvida em 63 % dos pacientes, com 37 casos unilaterais e três bilaterais. Um paciente teve todos os quadrantes acometidos por lesões ósseas necróticas. O quadro clínico mais frequente foi de dor e tecido ósseo exposto em local onde houve uma extração dentária prévia.

Segundo Lam et al. (2007), além de exames de imagem, o monitoramento clínico com realizações de cultura e antibiogramas e apurada avaliação do *turnover* ósseo através do N-telopeptideo (NTx) e C-telopeptideo (CTx) podem contribuir para o diagnóstico da ONMAB. Em seu estudo, Marx, Cillo, Ulloa (2007) consideram pacientes com valores de CTx inferiores a 100 pg/mL como sendo de alto risco, de 100 a 150 pg/mL, de moderado risco e acima de 150 pg/mL como de baixo risco. Os autores ressaltam que os valores de CTx devem ser utilizados na avaliação clínica dos fatores de risco e nas decisões terapêuticas a serem tomadas.

### 2.3.5 Aspectos imagenológicos

Na literatura poucos trabalhos descrevem e avaliam detalhadamente os aspectos imagenológicos da ONMAB (BIANCHINI et al., 2007; CHIANDUSSI et al., 2006) .

Dentre os exames complementares de imagens, as radiografias panorâmicas e periapicais são os mais utilizados na prática clínica em odontologia. Nesses exames, em estágios iniciais, a ONMAB não gera alterações radiográficas significativas. Outros exames de imagem como tomografia computadorizada e ressonância magnética podem auxiliar na detecção de alterações ósseas compatíveis com a ONMAB, e são importantes auxiliares do planejamento cirúrgico das lesões (MIGLIORATI, 2003; MIGLIORATI, 2005; MIGLIORATI et al., 2005; MARX et al., 2005; RUGGIERO; FANTASIA; CARLSON, 2006).

Alguns autores ressaltam que o uso combinado de cintilografia pode auxiliar na detecção de lesões maiores que 1,0 cm (BEDOGNI et al., 2007; CATALANO et al., 2007).

As características radiográficas da ONMAB são de áreas radiolúcidas, de limites imprecisos, que podem mimetizar lesões periapicais, osteomielites, doença óssea primária (mieloma) ou metastática. Áreas radiopacas de osso necrótico sequestrado, envolvidas por áreas radiolúcidas sem evidências de nova formação óssea também podem ser evidenciadas (CHIANDUSSI et al., 2006). Nos casos de ONMAB desencadeadas por exodontia observa-se pelos exames de imagem ausência de sinais de regeneração óssea no pós-operatório (NASTRO et al., 2007).

No estudo de Bianchi et al. (2007) foram considerados sinais imagenológicos associados, porém não patognomônicos de ONMAB: 1) alteração estrutural do osso trabecular, como mudança na espessura e conteúdo mineral das trabéculas; 2) erosão da cortical óssea; 3) osteoesclerose; 4) sequestro ósseo pequeno (inferior a 15 mm); 5) extenso sequestro ósseo (mais de 15 mm); 6) presença de reação periosteal.

Comparando a acuidade dos dois exames de imagem, os autores verificaram que na análise por tomografia computadorizada (TC) 2 pacientes dentre os 32 avaliados exibiam clinicamente ONMAB mas não mostraram nenhum sinal imagenológico da doença. Entretanto, na análise por radiografia panorâmica, 14 pacientes não apresentavam sinais de ONMAB. Em 11 casos de pequenos sequestros ósseos identificados na radiografia panorâmica, 6 casos foram diagnosticados como sequestros mais extensos pela TC, e 7 pequenos sequestros diagnosticados pela TC não foram observados na panorâmica. Assim sendo, a sensibilidade da TC foi muito superior à da radiografia panorâmica para diagnosticar os sinais de ONMAB.

Chiandussi et al. (2006) realizaram estudo de imagem em 11 pacientes portadores de ONMAB com radiografias convencionais, TC, ressonância magnética (RM) e cintilografia óssea com a finalidade de descrever detalhadamente os achados de imagem da ONMAB. A radiografia panorâmica mostrou áreas de rarefação óssea em todas as regiões sintomáticas e, ocasionalmente, evidências de sequestro ósseo importantes para o diagnóstico de ONMAB. As áreas entre o sequestro ósseo e o tecido ósseo normal não se apresentavam bem delimitadas. A TC mostrou-se importante para determinar a extensão das lesões, as irregularidades das corticais ósseas e em todos os pacientes sintomáticos notavam-se a destruição

da cortical óssea, porém a TC não contribuiu muito na identificação de áreas assintomáticas. Em todos os casos pode-se notar com a RM o envolvimento do osso medular e do tecido mole. Discretas irregularidades nas áreas líticas também foram observadas, e as áreas de sequestros ósseos se mostraram bem delimitadas. A cintilografia óssea mostrou alta sensibilidade para investigação de áreas não detectadas clinicamente ou pelos outros exames de imagem. Em todos os casos analisados, a cintilografia óssea foi positiva para presença de lesões ósseas e mostrou atividade anormal localizada nos maxilares em comparação com as áreas vizinhas. Em três casos, em torno da área com aumento de captação do radiofármaco, foi observada uma diminuição da captação. Também pode-se observar que houve captação em regiões totalmente assintomáticas.

Phal et al. (2007) realizaram estudo de imagem em 15 pacientes portadores de ONMAB e concluíram que a alteração óssea mais comum foi a esclerose óssea. Essa alteração variou de discreto espessamento da lâmina dura e crista óssea alveolar até atenuada osteopetrose com esclerose. Destacaram ainda a importância dos radiologistas reconhecerem essa entidade, pois é provável que a imagem desempenhe um papel importante na confirmação do diagnóstico, muitas vezes evitando a realização de biópsias.

Bedogni et al. (2008) avaliaram detalhadamente os aspectos histológicos e de imagem de 11 casos de ONMAB em estágio avançado e que foram refratários ao tratamento, mantendo quadros de dor crônica, e que foram submetidos a ampla ressecção cirúrgica após realização de oxigenação hiperbárica (OHB). A radiografia panorâmica mostrou ausência de remodelamento ósseo nas áreas dos alvéolos pós-exodontia, e nos casos de lesões avançadas notaram-se áreas radiopacas difusas entre as áreas radiolúcidas. Na TC áreas de aumento da densidade do osso medular

foram notadas em torno dos limites do osso exposto na cavidade oral. Reação periosteal e sequestros ósseos foram predominantes nos casos de doença avançada. Além disso, o envolvimento maxilar esteve sempre envolvido com sinusite purulenta.

Ainda no estudo de Bedogni et al. (2008) a RM mostrou dois padrões de doenças ósseas nos casos estudados. O primeiro padrão se caracterizou por áreas de exposição óssea com baixo sinal em T1 e T2, com um baixo sinal em imagens de RM, o que sugere um baixo conteúdo de água. O segundo padrão foi observado nas áreas de osso não exposto, que se caracterizou como hipointensidade em T1 e T2, e RM com hiperintensidade, sugerindo alto componente de água na área. Os padrões de imagem observados foram compatíveis com os achados histopatológicos e a associação dos exames permitiu avaliar os graus variados de alterações ósseas nas áreas com e sem exposição óssea. Os autores ressaltam a importância da RM em auxiliar na determinação da real extensão da doença, facilitando a identificação de áreas de tecido ósseo necrótico e áreas de simples osteomielite.

### 2.3.6 Conduta Terapêutica

O tratamento da ONMAB é bastante variado, controverso e desafiador, visto que nenhum tratamento eficaz foi proposto até o momento. O protocolo é direcionado para cada caso, dependendo do grau clínico da doença. O tratamento é integrado e tem sido relatado o uso de antibióticos, irrigação local com solução antimicrobiana, debridamento local da ferida, sequestrectomia, recessões cirúrgicas, uso de plasma rico em plaquetas, oxigenação hiperbárica (OHB), laserterapia,

baixas doses de paratormônio e ozonioterapia (ALONS et al., 2009; AMERICAN ASSOCIATION OF ORAL AND MAXILLOFACIAL SURGEONS, 2007; DIEHL et al., 2007; HARPER; FUNG, 2007; KIM, 2007; LAM et al., 2007; MARX; CILLO; ULLOA, 2007; PETRUCCI et al., 2007; VESCOVI et al., 2007; VESCOVI et al., 2008; RUGGIERO et al., 2004; ENGROFF; KIM, 2007; RUGGIERO; FANTASIA; CARLSON, 2006).

Ruggiero, Fantasia e Carlson (2006) enfatizaram que o objetivo do tratamento da ONMAB é eliminar a dor, controlar a infecção do tecido mole e duro, minimizar a progressão ou a ocorrência da necrose óssea. Para tal, sugere que o tratamento deva variar de acordo com o estágio clínico da doença (Tabela 2.2). Para os casos de ONMAB em estágio 1, os pacientes devem realizar irrigação diária com soluções antimicrobianas como a clorexidina 0,12 % associada a rigoroso controle clínico e radiográfico. Nos casos em estágio 2, o tratamento é mais problemático e sugere-se a irrigação diária com antimicrobiano, cultura e antibiograma de material colhido na área de osso necrótico exposto e uso de antibiótico sistêmico como penicilina e clindamicina por longo período de tempo. De acordo com os autores, na instituição onde eles atuam, 67 % dos casos de ONMAB são do estágio 2 e destes 75 % são controlados com esse regime terapêutico. Os portadores dessa doença em estágio 3 são normalmente submetidos à remoção cirúrgica mais ampla para debridamento do osso necrótico, seguido de antibioticoterapia e irrigação diária com antimicrobiano. De acordo com os autores, cerca de 85 % dos casos evoluem sem dor e infecção.

Tabela 2.2- Tratamento baseado nos estágios da ONMAB adaptado de Ruggiero, Fantasia e Carlson (2006)

<b>Categoria de Risco</b>	<b>Estágio</b>	<b>Estratégias de Tratamento</b>
<b>Usuário de BFs</b>	Sem exposição/necrose óssea	Sem tratamento
	Tratamento com BFs oral ou EV	Educação paciente Prevenção
<b>Estágio 1</b>	Tecido ósseo exposto/necrótico Assintomático	Irrigação com antimicrobianos Acompanhamento clínico a cada 15 dias
	Sem evidências de infecção	Educação dos pacientes
<b>Estágio 2</b>	Tecido ósseo exposto/necrótico Infecção, dor, eritema	Irrigação com antimicrobianos Antibióticos orais
	Com ou sem drenagem de pús	Controle da dor Debridamento cirúrgico superficial
<b>Estágio 3</b>	Tecido ósseo exposto/necrótico Infecção, dor, eritema	Irrigação com antimicrobianos Antibióticos orais
	Fratura patológica, fístula extra-oral e/ou osteólise em bordo inferior	Controle da dor Debridamento cirúrgico/ ressecção segmentar



Em alguns casos tem-se utilizado antibiótico sistêmico para prevenir infecção secundária (HEWITT; FARAH, 2007; LANDEBERG et al., 2008; RODAN; FLEISCH, 1996; RUGGIERO; FANTASIA; CARLSON, 2006), e a manutenção de antibióticos por via oral também pode ser tratamento de escolha em alguns casos (BIASOTTO et al., 2006; RUGGIERO; FANTASIA; CARLSON, 2006). Alguns autores ressaltam que o tratamento cirúrgico agressivo é ineficiente e frequentemente exacerba os quadros de exposição óssea (MIGLIORATI et al., 2005a).

Pacientes com drenagem de secreção em região sinusal, extensas áreas de exposição óssea ou grandes sequestros podem necessitar de procedimentos cirúrgicos mais amplos. Além disso, quando há drenagem de secreção purulenta, dor e exposição óssea refratária ao tratamento realizado sugere-se a realização de cultura e antibiograma (LAM et al., 2007; MARX et al., 2005; RUGGIERO et al., 2004).

Para muitos pacientes a cicatrização completa poderá nunca acontecer e eles terão de se resignar a viver com algum grau de exposição óssea. O tratamento pode limitar-se a promover analgesia e controlar a progressão da doença (DIEGO et al., 2007; RUGGIERO et al., 2004; RUGGIERO; FANTASIA; CARLSON, 2006).

Pires et al. (2005) observaram baixo índice de sucesso dos 12 casos de ONMAB tratados com debridamento cirúrgico e antibioticoterapia. Nesse estudo apenas três casos tiveram resolução da doença.

Farrugia et al. (2006) descreveram 23 casos de ONMAB, sendo que em apenas um foi necessária a utilização de cirurgia radical, e os demais foram tratados com debridamento local e antibioticoterapia. Os pacientes não mostraram regressão da exposição óssea, porém relataram alívio da sintomatologia.

Alons et al. (2009) trataram sete pacientes com sequestrectomia seguida de curetagem do leito ósseo remanescente e antibioticoterapia intravenosa, com resolução completa de seis casos, ou seja, sem nenhum sinal e sintoma de ONMAB com acompanhamento que variou de 5 a 52 meses. Um dos casos evoluiu com área de tecido ósseo exposto, e com discreta sintomatologia local. Todos os casos mostraram componentes infecciosos, sendo quatro casos de *Actinomices israeli*, um caso de *Streptococcus intermedius*, um caso de *Streptococcus* beta-hemolítico e um caso de *Haemophilus parainfluenza*. Os autores concluíram que o protocolo utilizado mostrou uma boa opção terapêutica nos casos de ONMAB.

Estudos de casos clínicos tem demonstrado a eficácia do uso de mediadores celulares como o plasma rico em plaquetas (PRP) associado à debridamento cirúrgico, antibioticoterapia prolongada, irrigação com antimicrobianos e controle clínico e radiográfico para o tratamento da ONMAB (CURI et al., 2007).

De acordo com o mesmo autor, o PRP é um concentrado autólogo de plaquetas humanas e uma fonte de variados fatores de crescimento que podem melhorar a cicatrização dos tecidos e a reparação óssea. Esses autores utilizaram o PRP em conjunto com medidas de debridamento cirúrgico, irrigação local e antibioticoterapia em três casos de ONMAB em pacientes usuários de ácido zoledrônico com o intuito de envolver os efeitos mecânicos da ressecção do osso necrótico, combinado aos efeitos biológicos de osteoindução do PRP. Os autores concluíram que esse protocolo de tratamento mostrou resultados bastante satisfatórios, sendo que os casos tratados evoluíram com cicatrização e cura da ONMAB. Outra vantagem observada em relação ao tratamento conservador foi a maior rapidez de resolução do problema e, com isso, uma melhor qualidade de vida dos pacientes.

Lee, David e Nishime (2007) mostraram bons resultados terapêuticos com a associação de PRP, OHB e tratamento cirúrgico em dois casos de ONMAB orais. Os autores discutem o potencial estimulador angiogênico, que leva à completa remissão do tecido ósseo exposto.

Petrucci et al. (2007) estudaram a ação da terapia com ozônio associada ao uso de antimicrobianos e tratamento cirúrgico em pacientes portadores de mieloma múltiplo com ONMAB. A terapia utilizada consistiu de suspensão do BF, 15 dias de antibióticos (um grama de amoxicilina com ácido clavulônico e um grama de metronidazol diariamente), ozonoterapia diária por sete dias antes do procedimento cirúrgico e sete dias pós-cirurgia, com duas aplicações transoperatórias de ozônio. Os resultados mostraram que 75 % dos pacientes responderam ao tratamento com resolução completa da ONMAB e 25 % tiveram persistência da exposição óssea, porém sem quadro de dor. Em todos os pacientes houve regressão total da dor, da secreção e da halitose. Embora esse estudo tenha sido realizado com número pequeno de pacientes (n=12), os autores consideram positiva a associação dessas terapias.

A OHB tem sido utilizada nos casos de ONMAB, mas inicialmente não mostrou resultados efetivos, entretanto novas evidências mostram alguns resultados promissores (BIASOTTO et al., 2006; SHIMURA et al., 2006). Bedogni et al. (2007) utilizaram 25 sessões de OHB em um paciente como pré-tratamento cirúrgico conservador e obtiveram reparo tecidual total sem nenhuma sintomatologia.

Harper e Fung (2007) introduziram uma nova modalidade terapêutica para pacientes portadores de ONMAB, que consiste na administração de baixas doses de paratormônio (PTH) como opção terapêutica para pacientes portadores de osteoporose. O PTH é um anabolizante hormonal ósseo que atua aumentando a

atividade metabólica dos osteoclastos e osteoblastos direta ou indiretamente. Essa modalidade é contra-indicada em pacientes com atividade osteolítica decorrente de doenças malignas primárias ou metastáticas. Os autores consideraram a utilização do paratormônio uma boa opção terapêutica para pacientes usuários de BFs orais. Trabalhos semelhantes a esse, com pacientes utilizando BFs intravenosos, não foram encontrados na literatura.

Outro recurso terapêutico que vem sendo utilizado recentemente é a utilização de laser. Vescovi et al. (2007) compararam o tratamento médico e cirúrgico da ONMAB associado ou não ao laser Nd:YAG em 19 pacientes. O protocolo utilizado foi: 1064nm de comprimento de onda, 1,25W de potência, frequência de 15Hz, com fibra de diâmetro de 320 $\mu$ min, no modo desfocado a 1-2mm do tecido durante 1 minuto com cinco aplicações por sessão. Dentre os 9 tratados com laser, 8 tiveram sucesso clínico e 1 caso mostrou melhora apenas da sintomatologia. O grupo que não recebeu laser demonstrou piores resultados, sendo que dos 10 pacientes, 5 tiveram regressão total da ONMAB, 1 obteve melhora na sintomatologia e os demais permaneceram com a doença ativa.

Vescovi et al. (2008) realizaram um estudo com 28 pacientes utilizando laser em baixa intensidade (Nd:YAG), tendo em vista que este tem demonstrado potencial antimicrobiano e bioestimulador de tecido ósseo. Os parâmetros utilizados foram os mesmos do artigo publicado em 2007 pelos mesmos autores. Dentre os 14 pacientes portadores de ONMAB que realizaram tratamento com laser, 9 demonstraram remissão completa da ONMAB e 3 diminuíram os sintomas, mas permaneceram com a exposição óssea. Os autores consideram que o laser pode ser auxiliar no tratamento da ONMAB apesar do número reduzido de casos tratados com essa terapia.

A interrupção do tratamento com BFs tem sido considerada em casos severos se os benefícios não forem menores do que os riscos de eventos esqueléticos resultantes da interrupção do medicamento. Na maior parte dos pacientes oncológicos, a manutenção do tratamento é primordial para a sobrevivência do paciente. A interrupção no tratamento com BFs não assegura a melhora do quadro já instalado de ONMAB, porque essa droga pode persistir por vários anos no tecido (AMERICAN ASSOCIATION OF ORAL AND MAXILLOFACIAL SURGEONS, 2007; MIGLIORATI et al., 2005a).

### 2.3.7 Conduta Preventiva

Devido à dificuldade de tratamento da ONMAB, a preocupação deve ser a prevenção, sendo o ideal a eliminação de focos infecciosos antes da terapia ser iniciada; após iniciar-se o uso dos BFs faz-se necessária a manutenção rígida da saúde oral, orientação dos pacientes quanto os riscos de desenvolverem ONMAB e a necessidade de um monitoramento clínico frequente pelo dentista (ESTILO et al., 2004; FLEISCH, 1991; LAM et al., 2007).

O protocolo preventivo deve incluir: 1) avaliação odontológica (exame clínico e radiográfico) antes ou logo após iniciar o tratamento com os BFs; 2) remoção de focos de infecção e fatores traumáticos para a mucosa oral antes de iniciar o tratamento com BFs; 3) rígido controle de higiene oral para evitar infecções e complicações dentárias que possam ocasionar a osteonecrose; 4) esclarecimento do paciente quanto aos fatores de risco para o desenvolvimento da osteonecrose; 5) consultas frequentes ao cirurgião-dentista para avaliação das condições orais,

controle de higiene, aplicação de flúor, monitoramento radiográfico, adaptação de próteses (a cada 6 meses); 6) quando for necessário procedimento invasivo na boca, o caso deve ser discutido entre o oncologista e o cirurgião-dentista; 7) monitoramento do tecido ósseo através do nível de CTx (ESTILO et al., 2004; FLEISCH , 1991; LAM et al., 2007).

Marx et al. (2005) sugeriram um protocolo de tratamento para os pacientes que necessitam realizar procedimentos cirúrgicos bucais e fazem uso de BFs. Nesse protocolo leva-se em consideração o tipo e duração da terapia com BFs, a descontinuidade com BFs e o monitoramento do CTx no soro ou na urina no momento da consulta e após a cirurgia. Nesse estudo os pacientes foram divididos em 3 categorias: em uso de BFs há mais de 3 anos; em uso de BFs há menos de 3 anos sem sinais clínicos ou radiográficos de fator de risco para ONMAB e em uso de BFs há menos de 3 anos com um ou mais fatores de risco detectados clinica ou radiograficamente. A Tabela 2.3 demonstra o protocolo proposto por Marx et al. (2005) para tratamento de pacientes em uso de BFs com o objetivo de minimizar o risco de desenvolvimento de ONMAB.

Tabela 2.3- Protocolo proposto por Marx et al. (2005) para tratamento de usuários de BFs

	<b>Uso BFs &gt; 3 anos</b>	<b>Uso BFs &lt; 3 anos com 1 ou mais fatores de risco clínico e radiográficos</b>	<b>Uso BFs &lt; 3 anos sem sinais clínicos e radiográficos de fator de risco</b>
<b>CONDUTA</b>	<ul style="list-style-type: none"> <li>- Contato com médico para descontinuar uso 3 meses antes da cirurgia e 3 meses no pós-operatório, preferencialmente por 1 ano</li> <li>- Determinação do nível CTx no momento da consulta e após cirurgia. CTx<math>\geq</math>150pg/mL antes da cirurgia</li> <li>- Consentimento informado detalhado com os riscos de ONMAB bem estabelecidos</li> <li>- Uso de um alternativo para BFs por longo período se possível.</li> </ul>	<ul style="list-style-type: none"> <li>- Nível de CTx deve ser <math>\geq</math>150pg/mL</li> <li>- Cirurgias devem ser programadas com consentimento informado dos possíveis riscos de ONMAB</li> <li>- Estabelecimento de controle clínico periódico</li> <li>- Contato com médico e verificação de tratamento alternativo ou intermitência do tratamento.</li> </ul>	<ul style="list-style-type: none"> <li>- Parar a terapia com BFs por 3 meses</li> <li>- Se o nível de CTx &lt; 150pg/mL, postergar a cirurgia e parar a terapia com BFs por mínimo 3 meses; verificar o nível de CTx após 3 meses</li> <li>- Se nível de CTx continuar &lt; 150pg/mL, não fazer cirurgia e avaliar em 3 meses</li> <li>- Ficar sem BFs por 3 meses após cirurgia.</li> </ul>

### 3 PROPOSIÇÃO

Os objetivos deste estudo foram:

1. Avaliar retrospectivamente os aspectos clínicos, fatores de risco, imagenológicos e terapêuticos da ONMAB em pacientes oncológicos brasileiros.
2. Comparar o estado atual da doença (com exposição e sem exposição óssea) com as diferentes variáveis na busca de parâmetros que favoreceram o reparo tecidual.



## **4 MATERIAL E MÉTODOS**

Este estudo foi aprovado pelo Comitê de Ética em Pesquisa em Seres Humanos da Faculdade de Odontologia da USP, sob nº 82622/08 (Anexo A). Todos os profissionais que cederam os casos receberam informações sobre o projeto e assinaram um termo de autorização de utilização de acervo.

### **Delineamento**

Esta pesquisa consiste de um estudo observacional retrospectivo.

### **Amostra**

Foram selecionados 40 casos de ONMAB de pacientes encaminhados por médicos oncologistas aos consultórios particulares de três cirurgiões-dentistas que fazem parte de equipes multidisciplinares de atendimento oncológico.

### **Critérios de Inclusão**

Foram considerados fatores de inclusão: os pacientes estarem em tratamento com bisfosfonatos; presença de tecido ósseo necrótico exposto na região maxilofacial por mais de 8 semanas, e os pacientes não terem sido submetidos à radioterapia na região de cabeça e pescoço.

### **Critérios de Exclusão**

Foram excluídos pacientes que fizeram radioterapia na região de cabeça e pescoço ou que não tinham quadro de exposição óssea por mais de 8 semanas.

Em todos os casos o diagnóstico de ONMAB foi estabelecido após minucioso exame clínico (anamnese, exame físico extra e intraoral) e exames de imagens com base nos critérios da Associação Americana de Cirurgiões Orais e Maxilofaciais (AAOMS).

Foram coletadas informações dos prontuários de cada paciente referentes aos dados demográficos, fatores de risco, aspectos clínicos, aspectos imagenológicos, abordagem terapêutica e acompanhamento de cada caso de ONMAB.

A análise dos dados demográficos e fatores de risco foi realizada a partir da coleta das seguintes informações: idade, sexo, tipo de tumor primário, sítio de metástase, tempo de diagnóstico do tumor primário, tipo de bisfosfonato utilizado, dosagem e tempo de uso desse medicamento, história de tratamento quimioterápico (QT), uso de corticóides e outros medicamentos, história médica de diabetes, fumo, histórico de osteoporose/osteopenia e informações sobre possível fator desencadeante.

No que diz respeito aos aspectos clínicos, foram coletadas informações sobre o(s) sítio(s) da ONMAB, sinais e sintomas, tempo de duração, estadiamento de acordo com os critérios descritos por Ruggiero, Fantasia e Carlson (2006); a saber:

- Estágio 1: exposição e necrose ósseas assintomáticas;
- Estágio 2: exposição e necrose ósseas associadas a dor e infecção e,
- Estágio 3: tecido ósseo necrótico exposto em pacientes com dor, infecção, fratura patológica, fístula extra oral e extensa osteólise.

Os exames de imagem foram avaliados de acordo com sinais imagenológicos associados, porém não patognomônicos de ONMAB, descritos por Bianchi et al. (2007); a saber:

- 1) alteração estrutural do osso trabecular, como mudança na espessura e conteúdo mineral das trabéculas;
- 2) erosão da cortical óssea;
- 3) osteoesclerose;
- 4) sequestro ósseo pequeno (inferior a 15 mm);
- 5) extenso sequestro ósseo (mais de 15 mm) e,
- 6) presença de reação periosteal.

As informações sobre o tipo de tratamento instituído para a ONMAB, tempo de acompanhamento de cada paciente e condição oral clínica atual foram analisadas.

### **Análise dos Resultados**

Inicialmente foi realizada uma análise descritiva para as variáveis consideradas, calculando média, desvio padrão, máximo, mínimo e mediana para as variáveis quantitativas e frequências e porcentagens para as variáveis qualitativas. Para associar o estado atual da ONMAB com as demais variáveis, foi utilizada uma regressão logística, considerando o estado atual como variável resposta, modelando o evento “com exposição óssea” e as demais como explanatórias, utilizando-se o teste exato de Fisher. O nível de significância estabelecido foi de 5% ( $p \leq 0,05$ ). Todas as análises foram obtidas através do programa estatístico SAS for Windows, versão 9.1.3.

## 5 RESULTADOS

Dos 40 pacientes com ONMAB analisados, 11 (27,5 %) eram do gênero masculino e 29 (72,5 %) do feminino. A média de idade dos pacientes foi de 59,28 anos com um desvio padrão de 12,99 anos, para um valor de idade mínimo de 30 anos, máximo de 90 anos e mediana de 59,50 anos.

Quanto ao fumo, 31 (77,5 %) nunca fumaram, 9 (22,5 %) relataram o hábito, porém, destes, 3 haviam deixado o fumo.

O adenocarcinoma de mama foi o tumor primário mais frequente, perfazendo um total de 21 casos (52,5 %). Na tabela 5.1 pode-se observar a frequência e o percentual de todos os tumores primários dos pacientes.

Tabela 5.1- Distribuição dos casos de ONMAB de acordo com o tipo de tumor primário

<b>Tumor Primário</b>	<b>Nº</b>	<b>%</b>
Mama	21	52,5
Próstata	10	25
Mieloma Múltiplo	5	12,5
Pulmão	3	7,5
Linfoma	1	2,5

A análise dos dados referentes aos sítios com presença de tumor mostrou que 32 (80 %) pacientes exibiam apenas lesões ósseas. A tabela 5.2 demonstra a distribuição dos casos de acordo com os sítios com presença de tumor.

Tabela 5.2- Distribuição dos casos de ONMAB de acordo com o sítio com presença de tumor

<b>Sítio com lesão</b>	<b>Nº</b>	<b>%</b>
Osso	32	80
Osso, fígado	3	7,5
Osso, fígado e pulmão	2	5
Osso, tireóide e linfonodos	1	2,5
Osso, pulmão	1	2,5
Osso, linfonodo	1	2,5

A análise descritiva do tempo do diagnóstico do tumor primário dos pacientes com ONMAB está demonstrada na tabela 5.3.

Tabela 5.3- Distribuição dos casos de ONMAB de acordo com o sítio com presença de tumor

	<b>Media</b>	<b>Desvio</b>	<b>Nº</b>	<b>Mínimo</b>	<b>Máximo</b>	<b>Mediana</b>
	<b>(meses)</b>	<b>padrão</b>				
<b>Tempo do diagnóstico do tumor primário</b>	70,35	63,77	40	12	300	54

Dentre os tipos de BFs utilizados pelos pacientes, o ácido zoledrônico (Zometa®) foi utilizado em 34 casos (85 %), seguido pelo pamidronato (Aredia®), com 4 casos (10 %) e a associação de ambos em 2 casos (5 %). O protocolo de utilização do ácido zoledrônico foi a administração intravenosa de 4 mg durante 15 minutos, uma vez ao mês. O pamidronato foi administração intravenosa, numa dose de 90 mg, durante duas horas, uma vez ao mês. No que diz respeito ao tempo de

uso dos BFs, a média obtida foi de 23,54 meses; a tabela 5.4 mostra a análise descritiva desse quesito. Quando essa análise foi feita utilizando-se os tipos de BFs isoladamente, obteve-se que, no caso do ácido zoledrônico, o tempo médio foi de 24,32 meses; nos 4 casos onde foi utilizado o pamidronato, a média foi de 18 meses, e a média nos 2 casos de associação entre ácido zoledrônico e pamidronato foi de 19 meses.

Tabela 5.4- Análise descritiva da variável tempo de uso dos BFs

	<b>Media</b>	<b>Desvio padrão</b>	<b>N</b>	<b>Mínimo</b>	<b>Máximo</b>	<b>Mediana</b>
	<b>(meses)</b>					
<b>Tempo de uso dos BF</b>	23,54	13,09	39	3	56	22

Os principais fatores desencadeantes da ONMAB foram a exodontia relatada em 21 pacientes (52,5 %) seguida da doença periodontal em 5 casos (12,5 %). A frequência e o percentual de todos os fatores desencadeantes citados nos 40 casos de ONMAB estão listados na tabela 5.5.

Tabela 5.5- Distribuição dos fatores desencadeantes da ONMAB

<b>Fator desencadeante</b>	<b>N<sup>o</sup></b>	<b>%</b>
Exodontia	21	52,5
Doença Periodontal	5	12,5
Trauma prótese	3	7,5
Infecção dentária	3	7,5
Espontânea	3	7,5
Cirurgia de implante	2	5
Trauma escovação	1	2,5
Torus mandibular	1	2,5
Doença Periodontal e Exodontia	1	2,5

Dentre os possíveis fatores de risco para desenvolvimento da ONMAB foram analisados alguns de ordem sistêmica, tais como: o histórico de quimioterapia (QT) prévia, uso de corticóides, diabetes e osteopenia/osteoporose. Dentre os pacientes, 39 (97,5 %) realizaram e apenas 1 (2,5 %) não realizou tratamento quimioterápico. Quanto ao uso de corticóides, 25 (71,43 %) utilizaram e 10 (28,57 %) não fizeram uso. Apenas 6 pacientes (15,38 %) eram portadores de diabetes melito do tipo 2. Dos pacientes, 30 (90,91 %) não exibiam osteopenia/osteoporose e apenas 3 (9,09%) apresentaram diagnóstico prévio dessa alteração óssea.

A análise de exames laboratoriais para identificação de anemia, leucopenia e trombocitopenia foi obtida sendo que 48,57 % dos avaliados exibiram anemia, 42,88% leucopenia e 42,86% trombocitopenia. Os níveis de cálcio foram avaliados em 26 pacientes; em 10 (38,46 %) estava diminuído e em 16 (61,54 %) estava

normal. A fosfatase alcalina foi analisada em 24 pacientes e destes 18 (75,0 %) apresentavam níveis normais e 6 (25,0%), níveis aumentados.

No que diz respeito à avaliação preventiva de ONMAB por cirurgião-dentista, foi constatado que nenhum paciente recebeu informações e cuidados odontológicos prévios que minimizaram o risco de desenvolvimento da doença.

Os medicamentos/protocolos de QT utilizados para tratamento dos tumores foram muito variados, e em 4 casos esses dados não foram obtidos (Tabela 5.6).



Tabela 5.6- Listagem dos medicamentos/protocolos utilizados para tratamento dos tumores nos pacientes portadores de ONMAB

<b>Medicamentos/Protocolo QT</b>	<b>Nº</b>
Taxotere (docetaxel®)	17
Ciclofosfamida	15
Fluorouracil (5-Fu)	13
Paclitaxel (Taxol®, Abraxane®)	11
Capecitabina (Xeloda®)	7
Doxorubicina (Caelyx®)	5
Vinorelbine (Navelbine®)	5
Gencitabine (Gemzar®)	5
Carboplatina	5
Faslodex	4
Metrotexato (MTx)	4
Aromazin	4
Taxoxifeno (Novaldex®)	4
Herceptin	2
Femara	2
Cisplatina	2
Goroselin (Zoladex®)	2
Talidomida	2
Abraxane	2
Mitomicina	2
Irinotecan	2
Vimblastina	1

Vepezide	1
Velcade (bortezomib)	1
VAD	1
UFL	1
Mitoxantrone	1
Megestate	1
Lenalidomida	1
Folfox	1
FNC	1
Curcuma	1
CMF	1
<b>TOTAL</b>	<b>127</b>

**VAD= vincristina, adriamicina e dexametazona**

**UFT= uraciul, tagafor**

**FOLFOX= ciclofosfamida, MTx,5-FU**

Quanto ao sítio de localização da ONMAB, 29 pacientes exibiram exposição óssea em mandíbula (72,5 %), seguidos de 7 casos (17,5 %) em maxila e 4 casos (10 %) em ambos os maxilares. O tamanho médio das lesões foi de 2,03 cm, com desvio padrão de 1,60, para um valor mínimo de 0,30 cm, máximo de 10 cm e mediana de 1,75 cm.

A análise dos resultados da classificação clínica dos casos de ONMAB mostrou que em 23 pacientes (57,5 %) a exposição óssea foi diagnosticada em estágio 2, seguida de 11 casos (27,5 %) em estágio 1 e 6 casos (15 %) em estágio 3 (Figuras 5.1, 5. 2 e 5.3).

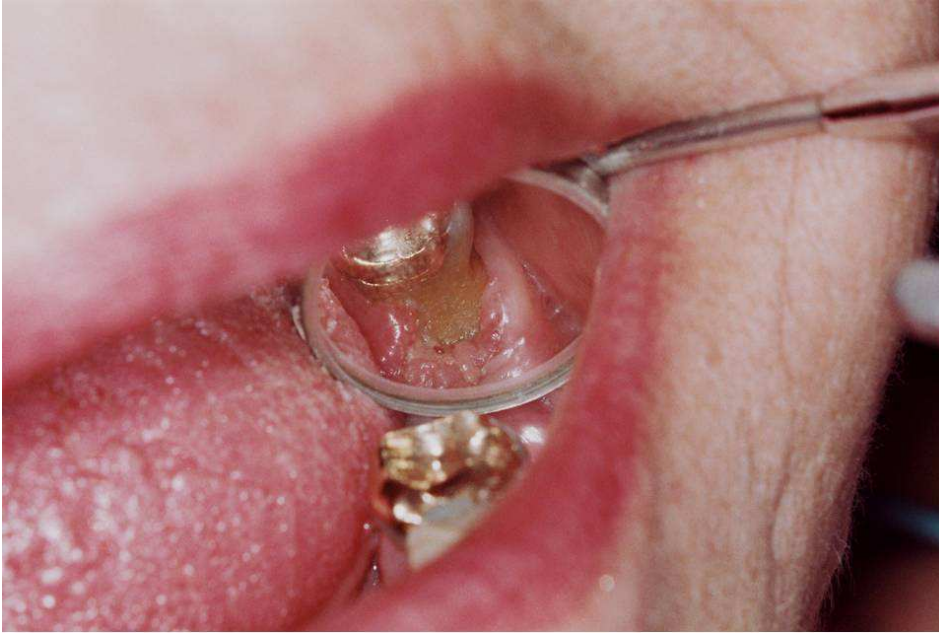

Figura 5.1- Aspecto clínico de ONMAB em estágio 1 mostrando exposição óssea sem drenagem de secreção

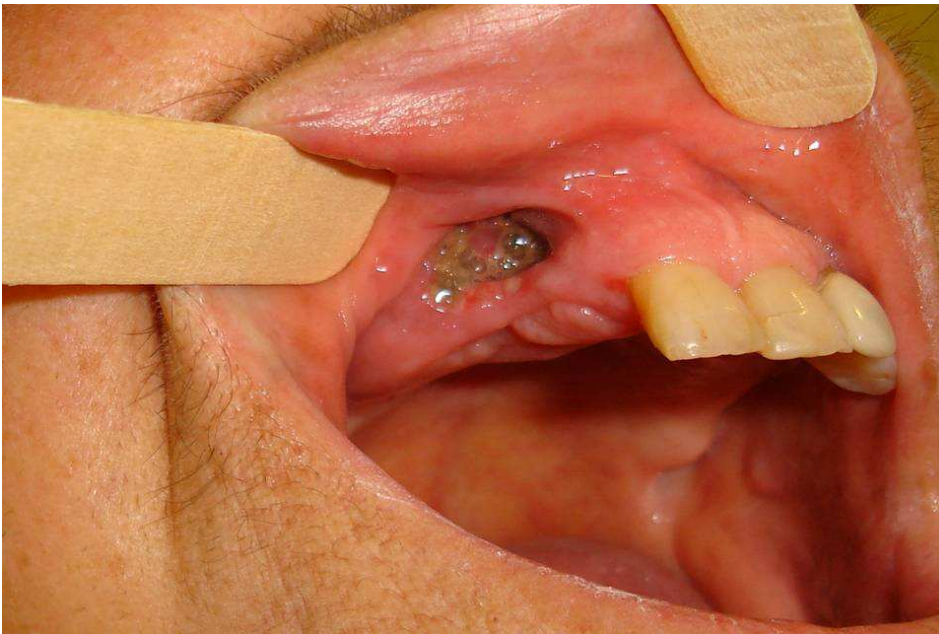

Figura 5.2- Aspecto clínico de estágio 2 da ONMAB mostrando exposição óssea e drenagem de secreção associado à dor. (Foto gentilmente cedida pelo Dr. Luis Marcelo Sêneda)

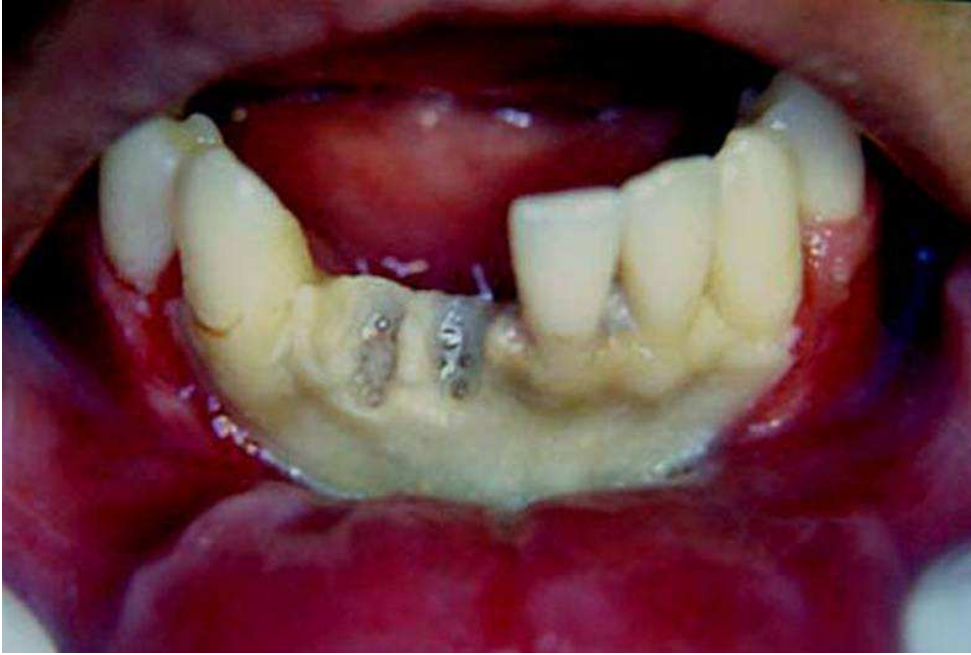


Figura 5.3- Aspecto clínico de ONMAB estágio 3 mostrando quadro de grande exposição óssea e infecção em tecidos moles. (Foto gentilmente cedida pelo Dr. Marcos Martins Curi)

Os principais sinais e sintomas descritos no momento do diagnóstico da ONMAB foram exposição óssea com dor e drenagem de secreção local em 20 casos (50 %), exposição óssea sem dor em 10 casos (25 %), exposição óssea com dor em 8 casos (20 %), exposição óssea com dor e fratura patológica em 1 caso (2,5 %) e exposição óssea e drenagem de secreção em 1 caso (2,5 %).

Na avaliação do aspecto radiográfico, em todos os 40 casos (100 %) foi realizada radiografia panorâmica e em apenas 7 casos (17,5 %) foi solicitado a TC.

Alteração estrutural do osso trabecular, como mudança na espessura e no conteúdo mineral das trabéculas, foi observada em 39 radiografias panorâmicas (97,5 %), e em apenas 1 caso (2,5 %) nenhuma imagem foi diagnosticada com o uso da panorâmica e da TC. Erosão da cortical óssea alveolar foi observada na radiografia panorâmica em 39 radiografias panorâmicas (97,5 %), e em apenas 1 caso (2,5 %) não foi evidenciada. Osteoesclerose foi diagnosticada pela radiografia

panorâmica em 20 casos (50 %). Sequestro ósseo pequeno (inferior a 15 mm) na radiografia panorâmica foi observado em 9 casos (22,5 %), e nas demais 31 radiografias (77,5 %) não foi evidenciado. Sequestro ósseo extenso (mais de 15 mm) foi observado em 5 casos (12,5 %), sendo que destes 4 se tratavam de ONMAB clinicamente em estágio 3 e um caso em estágio 2, porém, com 3 cm de exposição óssea. Reação periosteal não foi identificada pela radiografia panorâmica em nenhum dos casos deste estudo. Em um caso (2,5 %) nenhuma alteração óssea foi observada na radiografia panorâmica.

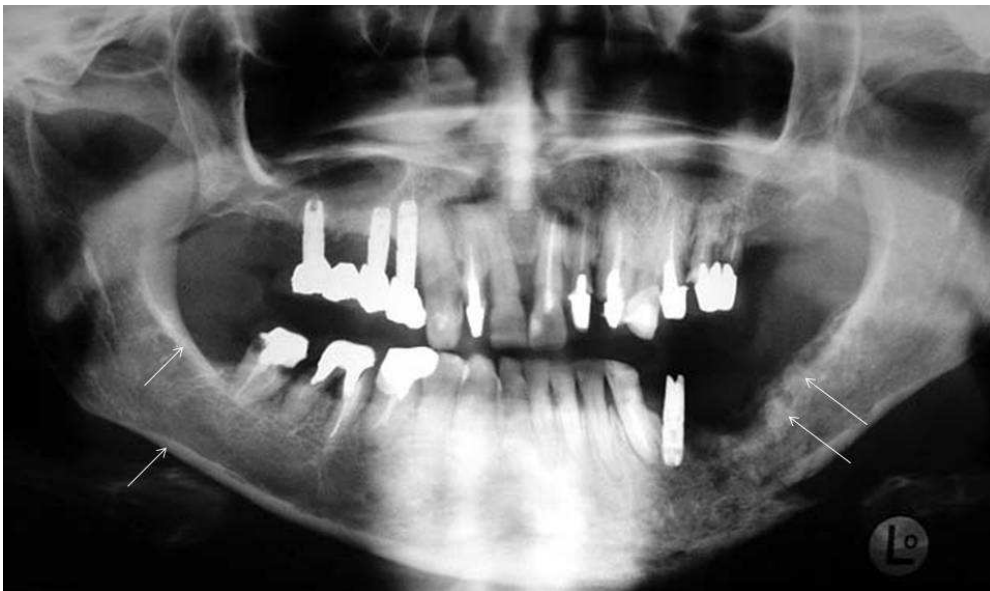

Figura 5.4- Radiografia panorâmica de ONMAB mostrando alteração do trabeculado ósseo, erosão cortical e osteoesclerose (setas). (Foto gentilmente cedida pelo Dr. Marcos Martins Curi)

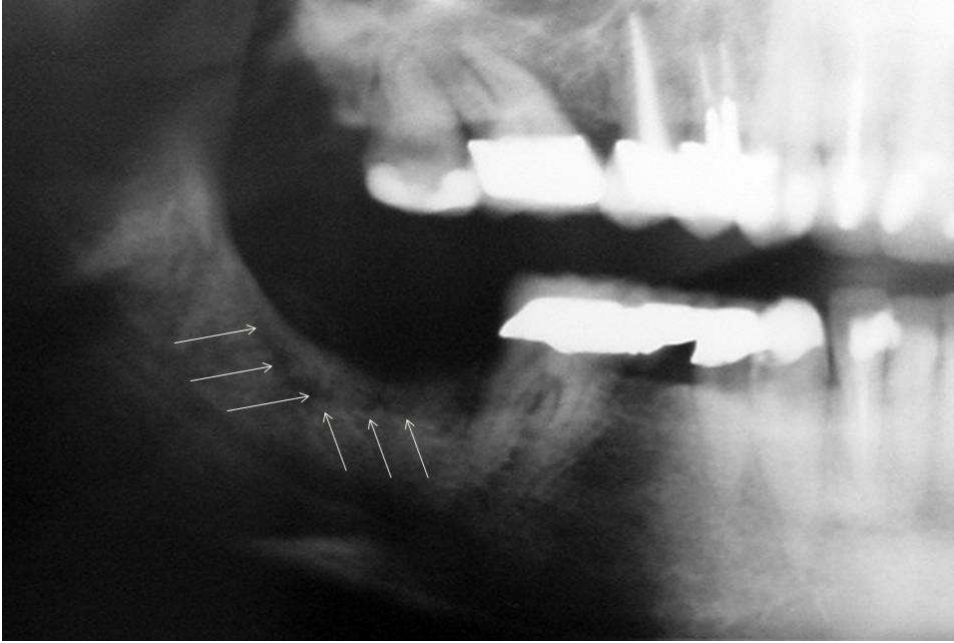


Figura 5.5- Radiografia panorâmica mostrando sequestro ósseo maior que 15 mm (setas) observado em caso de ONMAB. (Foto gentilmente cedida pelo Dr. Luis Marcelo Sênedá)

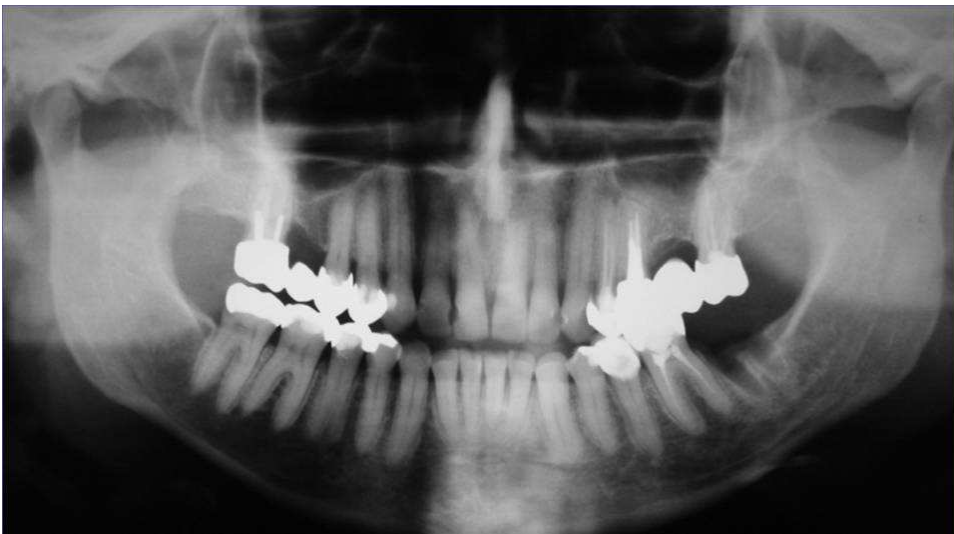


Figura 5.6- Radiografia panorâmica mostrando área com ausência de reparo de tecido ósseo no alvéolo do 2º molar inferior esquerdo associado ao quadro clínico de ONMAB

Os exames tomográficos foram realizados em 7 casos (17,5 %); destes, 6 (15%) mostraram alteração estrutural do osso trabecular e erosão da cortical óssea alveolar, apenas 1 caso (2,5 %) mostrou osteoesclerose e em 2 casos (5 %) foi evidenciado sequestro ósseo inferior a 15 mm. Em um caso (2,5 %) nenhuma alteração óssea foi evidenciada na TC. Nesse mesmo caso não se pôde observar

nenhuma alteração no exame radiográfico panorâmico; além disso, tratava-se de um caso de ONMAB espontânea, em estágio 1, e com apenas 0,4 cm de exposição óssea.

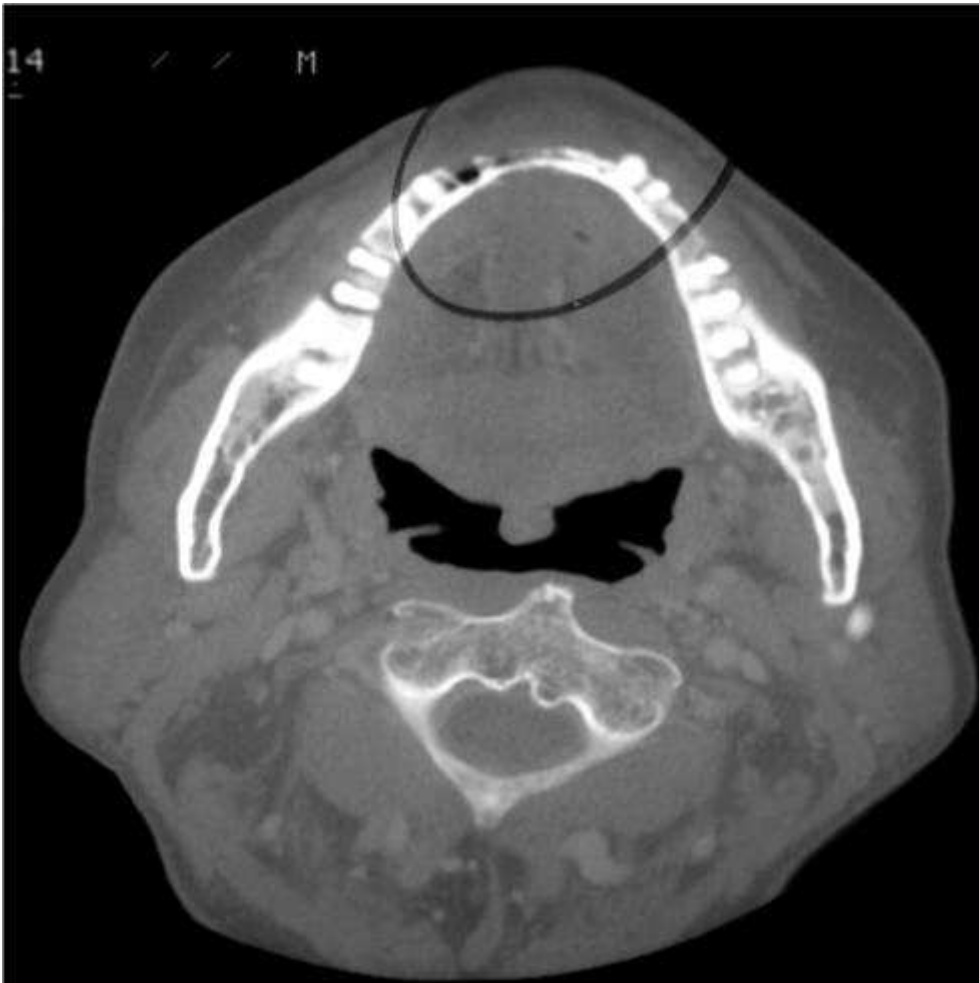

Figura 5.7- TC em corte axial mostrando alteração do trabeculado ósseo e erosão de cortical caso de ONMAB

A avaliação laboratorial da dosagem de CTx foi realizada em apenas 4 pacientes (10 %) previamente ao procedimento cirúrgico da ONMAB e todos mostraram níveis diminuídos em relação aos valores de referência.

O tratamento da ONMAB foi variado e, portanto, foram agrupados 9 protocolos terapêuticos diferentes, sendo que as análises descritivas de frequência e

percentual em cada forma de modalidade terapêutica estão demonstradas na Tabela 5.6. Dentre todos os tratamentos, a associação de cirurgia com PRP e laser de diodo foi o mais realizado, perfazendo 52,5 % dos casos.

Os protocolos de tratamento da ONMAB foram variados e estão descritos a seguir:

**Protocolo clínico 1:** utilização diária de enxaguatório oral de clorexidina 0,12 %, 3 vezes ao dia; antibioticoterapia (clindamicina 300 mg de 6 em 6 horas ou amoxicilina 500 mg de 8 em 8 horas) por 7 a 14 dias nos casos em que foi evidenciada drenagem de secreção purulenta; pequenas decorticações de tecido ósseo necrótico exposto e acompanhamento com retorno semanal ao estomatologista.

**Protocolo 2 (protocolo clínico associado ao laser de diodo):** conduta igual à descrita acima (protocolo clínico) associada à aplicação diária de fototerapia com laser de diodo em baixa intensidade. O laser utilizado foi emitido no comprimento de onda de onda vermelho visível, AsGaAlP (660 nm) na técnica pontual, modo contínuo e em contato. O equipamento utilizado foi o Twin Laser (MM Optics, São Carlos) com potência de 40 mW, 6,0 J/cm<sup>2</sup> de densidade de energia, durante 6 segundos. A aplicação do laser foi feita na área de tecido ósseo exposto e do tecido mole circunvizinho que se apresentava, geralmente, eritematoso. Foram realizadas sessões diárias até o fechamento da mucosa sob a área de osso exposto, ou no máximo até 30 dias.

**Protocolo 3 (protocolo clínico associado à cirurgia):** utilização do protocolo clínico associado à remoção de todo tecido ósseo necrosado e regularização do



osso remanescente com pinça saca-bocado e instrumentos cirúrgicos rotatórios, utilizando-se broca laminada sob irrigação com soro fisiológico e realização de perfurações com o objetivo de buscar sangramento medular.

**Protocolo 4 (protocolo clínico associado à cirurgia e ao laser de diodo):**

utilização do protocolo clínico associado à cirurgia e, no pós-operatório, utilização do protocolo de laser descrito anteriormente, desde o primeiro dia de pós-operatório até o fechamento da mucosa sob a área de osso exposto, ou no máximo até 30 dias.

**Protocolo 5 (protocolo clínico associado à cirurgia e ao uso de PRP):**

utilização do protocolo clínico associado à cirurgia, porém no ato operatório foi colocado plasma rico em plaquetas sobre o leito ósseo remanescente. O PRP foi obtido e preparado do próprio sangue dos pacientes durante a cirurgia. Todo o processo de separação dos componentes sanguíneos em células vermelhas, plasma pobre em plaquetas (PPP) e plasma rico em plaquetas (PRP), foi automático e durou aproximadamente 14 minutos. O PRP, em forma de gel, é colocado sob o remanescente ósseo e posteriormente é realizada a sutura.

**Protocolo 6 (protocolo clínico associado à cirurgia, ao uso de PRP e laser de**

**diodo):** utilização do protocolo clínico associado à cirurgia e ao uso do PRP, sendo que no pós-operatório foi utilizado o protocolo de laser descrito anteriormente desde o primeiro dia de pós-operatório até o fechamento da mucosa sob a área de osso exposto, ou no máximo até 30 dias.

**Protocolo 7 (protocolo clínico associado à cirurgia, ao uso de PRP e laser Nd-YAG):** utilização do protocolo clínico associado à cirurgia e ao uso do PRP, sendo que no pós-operatório foi utilizado o protocolo de laser de Nd-YAG que consistiu de utilização deste laser com 1064nm de comprimento de onda, 2 W de potência, feixe de luz de 4mm, no modo desfocado a 5 cm do tecido durante 40 segundos em varredura. Foram aplicadas sessões diárias durante 15 dias.

**Protocolo 8 (protocolo clínico associado à cirurgia, ao uso de PRP e OHB):** utilização do protocolo clínico associado à oxigenação hiperbárica antes e depois do procedimento cirúrgico associado ao PRP. Previamente ao procedimento cirúrgico, o paciente foi submetido a 20 sessões diárias de oxigenação hiperbárica (2,5 pressão atmosférica, 90 minutos, 100 % oxigênio). O procedimento cirúrgico foi realizado de acordo com o protocolo descrito acima no protocolo cirúrgico associado ao uso de PRP. Após a cirurgia o paciente finalizou o tratamento realizando mais 10 sessões diárias de OHB.

**Protocolo 9 (protocolo clínico associado à cirurgia, OHB e laser de diodo):** utilização do protocolo clínico associado à cirurgia, sendo que previamente ao procedimento cirúrgico o paciente foi submetido a 20 sessões diárias de oxigenação hiperbárica (2,5 pressão atmosférica, 90 minutos, 100 % oxigênio). Posteriormente à cirurgia o paciente foi submetido a mais 10 sessões diárias de oxigenação hiperbárica e ao protocolo de aplicação de laser de diodo descrito previamente.

**Protocolo 10 (protocolo de ressecção cirúrgica associado à reconstrução microcirúrgica):** este protocolo foi realizado em apenas 1 paciente com fratura

patológica e consistiu em hemimandibulectomia seguida de reconstrução microcirúrgica com enxerto de fíbula. No pós-operatório o paciente seguiu antibioticoterapia com (clindamicina 300 mg, de 6 em 6 horas) por 30 dias.

Tabela 5.7- Distribuição dos pacientes de acordo com o tipo de protocolo tratamento realizado

<b>Tratamento</b>	<b>Nº</b>	<b>%</b>
Cirurgia+PRP+Laser diodo	21	52.5
Clinico+Cirúrgico	5	12.5
Clínico	3	7.5
Cirurgia+PRP+Laser Nd-YAG	3	7.5
Cirúrgico PRP	2	5
Ressecção+Reconstrução microcirúrgica	1	2,5
Clínico+Laser diodo	1	2,5
Cirúrgico+PRP+OHB	1	2.5
Cirúrgico+Laser diodo+OHB	1	2.5
Cirúrgico+Laser diodo	1	2.5
Sem tratamento por condições clínicas	1	2.5

A análise da evolução do quadro da ONMAB foi realizada, e 27 pacientes (67,5 %) apresentaram-se sem exposição óssea e 13 (32,5 %) mantiveram a exposição óssea, porém todos sem sintomatologia dolorosa.

No que diz respeito à interrupção do uso dos BFs, pôde-se observar que em 19 casos (47,5 %) a terapia não foi suspensa e em 21 casos (52,5 %) houve interrupção do tratamento por tempo indeterminado.

Nos casos em que foi realizado tratamento cirúrgico, o material obtido foi enviado para exame histopatológico (n=35), que revelou em todos os casos quadro de tecido ósseo necrótico, osteomielite e processo inflamatório crônico inespecífico no tecido mole circunjacente às áreas de tecido ósseo. Em 10 casos (28,57 %) foi observada a presença de colônias bacterianas semelhantes à *Actinomyces* nas lâminas histológicas. Dentre os 35 casos, foi colhido material para realização de cultura microbiana em 16, sendo que em 3 (18,75 %) casos houve o crescimento de *Actinomyces israelis*. Analisando individualmente os casos positivos para *Actinomyces*, tanto por histologia como por cultura, observou-se que 8 casos eram em portadores de ONMAB com classificação clínica 2, e 2 casos com classificação 3. Em todos os casos foi realizado algum tipo de procedimento cirúrgico, e em apenas 1 caso não houve o reparo tecidual, mantendo-se a exposição óssea.

Foi realizada associação entre o estado atual da ONMAB com tempo do tumor primário, tempo de uso de BFs e tamanho da exposição óssea; os resultados estão demonstrados na Tabela 5.8. A análise mostrou que o tempo do tumor primário tem efeito significativo ( $p=0,05$ ) com relação à exposição óssea, apresentando um risco de 1,4 % ao ano. O tempo de uso de BFs e o tamanho inicial da exposição óssea não demonstraram ter efeito significativo no que tange ao reparo das lesões. A média de tempo de uso dos BFs nos casos que evoluíram com exposição óssea foi de 27,15 meses, enquanto nos casos que em que houve reparo da área a média foi de 21,76 meses.

Tabela 5.8- Ajuste do modelo de regressão logística do estado atual da ON em função do tempo do tumor primário, tempo de uso e tamanho

<b>Variável</b>	<b>Estimativa</b>	<b>Erro-padrão</b>	<b>p-valor</b>	<b>OR (IC95%)</b>
Tempo do tumor primário	0,01	0,007	0,05	1,01(1,00 – 1,03)
Tempo de uso dos BFs	0,03	0,02	0,23	1,03 (0,98 – 1,09)
Tamanho da ONMAB	0,11	0,20	0,60	1,11 (0,74 – 1,66)

Foi realizada a associação entre o estado atual da ONMAB como as demais variáveis; apenas algumas variáveis estudadas apresentaram correlação estatisticamente significativa, dentre as quais: classificação clínica da ONMAB ( $p=0,04$ ), tipo de tratamento da ONMAB ( $p=0,008$ ), anemia ( $p=0,015$ ), leucopenia ( $p=0,004$ ) e trombocitopenia ( $p=0,004$ ). Esses resultados estão demonstrados nas tabelas 5.9, 5.10, 5.11 e 5.12, respectivamente.

Tabela 5.9- Correlação entre o estado atual da ONMAB e o estágio clínico

<b>Clínico</b>	<b>Com Exposição</b>	<b>Sem Exposição</b>	<b>Total</b>	<b>Qui-quadrado</b>	<b>p-valor</b>
	<b>Nº (%)</b>	<b>Nº (%)</b>	<b>Nº (%)</b>		
<b>1</b>	7 (53,85)	4 (14,81)	11 (27,5)	0,73	0,39
<b>2</b>	5 (38,46)	18 (66,67)	23 (57,5)	12,52	<0,0001
<b>3</b>	1 (7,69)	5 (18,52)	6 (15)	3	0,08
<b>Total</b>	13 (32,5)	27 (67,5)	40 (100)		

P=0,04                      P<0,0001

A análise da classificação clínica em comparação com o estado atual da ONMAB mostrou que a maior parte dos casos em estágio 1 manteve quadro de exposição óssea (7 de 11 casos). Associando-se esses dados com o tempo de uso dos BFs, nota-se que a média dos casos que evoluíram com exposição foi de 29,28 meses, enquanto a média dos 4 casos sem exposição óssea foi de 15,5 meses.

Dos 23 casos de ONMAB em estágio 2, 18 evoluíram sem exposição óssea e a média de tempo de utilização dos BFs para esses casos foi de 24,94 meses, enquanto nos 5 casos em que não houve reparo tecidual a média foi de 27,20 meses.

Nos casos de estágio 3, apenas 1 manteve o quadro de exposição óssea e o paciente utilizava o BF há 12 meses, enquanto 5 evoluíram para o reparo e utilizavam o BF há 16 meses.

Correlacionando-se o tipo de tratamento realizado com o estado atual da ONMAB (sem exposição óssea e com exposição óssea), pode-se observar que o protocolo que associa o tratamento cirúrgico com PRP e algum tipo de laserterapia pós-operatória (diodo ou Nd-YAG) promove de forma significativa ( $p < 0,0001$ ) o reparo tecidual, tendo em vista que, dentre os 24 casos tratados com esse protocolo, 20 evoluíram sem exposição óssea e apenas 4 mantiveram exposição óssea (Tabela 5.9). O tratamento cirúrgico utilizado de forma isolada foi realizado em 5 casos, sendo que desses 3 mantiveram a exposição óssea e 2 tiveram reparo tecidual. Os 3 casos de ONMAB que foram tratados com a modalidade de acompanhamento clínico mantiveram a exposição óssea.

Tabela 5.10- Correlação entre estado atual da doença e o tratamento realizado

<b>Tratamento da ONMAB</b>	<b>Com Exposição Nº (%)</b>	<b>Sem Exposição Nº (%)</b>	<b>Total Nº (%)</b>	<b>Qui- quadrado</b>	<b>p- valor</b>
Sem tratamento	1 (7,69)	0 (0)	1 (2,5)	0	1
Cirurgia + PRP + Laser diodo	4 (30,77)	17 (62,96)	21 (52,5)	13,71	<0,0001
Cirurgia + PRP + Laser Nd-YAG	0 (0)	3 (11,11)	3 (7,5)	2,67	0,10
Cirúrgico + Laser diodo	1 (7,69)	0 (0)	1 (2,5)	0	1
Cirúrgico + Laser diodo + OHB	0 (0)	1 (3,7)	1 (2,5)	0	1
Cirúrgico + PRP	0 (0)	2 (7,41)	2 (5)	0	1
Cirúrgico + PRP+ OHB	0 (0)	1 (3,7)	1 (2,5)	0	1
Cirúrgico Exclusivo	3 (23,08)	2 (7,41)	5 (12,5)	0	1
Clínico	3 (23,08)	0 (0)	3 (7,5)	2,67	0,10
Clínico + Laser	1 (7,69)	0 (0)	1 (2,5)	0	1
Ressecção + Reconstrução microcirúrgica	0 (0)	1 (3,7)	1 (2,5)	0	1
<b>Total</b>	<b>13 (100)</b>	<b>27 (100)</b>	<b>40 (100)</b>		
	P=0,046	P<0,0001			

A análise da relação entre história de anemia com o estado atual da ONMAB mostra que os pacientes que não tiveram histórico de anemia evoluíram na maior parte das vezes sem exposição óssea após algum tipo de tratamento (Tabela 5.11).

Tabela 5.11- Associação entre anemia e estado atual da ONMAB

<b>Anemia</b>	<b>Com Exposição</b>	<b>Sem Exposição</b>	<b>Total</b>
	<b>Nº (%)</b>	<b>Nº (%)</b>	<b>Nº (%)</b>
<b>Sim</b>	10 (76,92)	7 (31,82)	18 (51,43)
<b>Não</b>	3 (23,08)	15 (68,18)	17 (48,57)
<b>Total</b>	13 (100)	22 (100)	35 (100)

**p-valor=0,0153**

Tabela 5.12- Correlação entre leucopenia e estado atual da doença

<b>Leucopenia</b>	<b>Com Exposição</b>	<b>Sem Exposição</b>	<b>Total</b>
	<b>Nº (%)</b>	<b>Nº (%)</b>	<b>Nº (%)</b>
<b>Sim</b>	10 (76,92)	17 (77,27)	20 (57,14)
<b>Não</b>	3 (23,08)	5 (22,73)	15 (42,86)
<b>Total</b>	13 (100)	22 (100)	35 (100)

**p-valor=0,0038**

Os pacientes com histórico de trombocitopenia evoluíram com maior frequência para a manutenção da exposição óssea, enquanto os que não tinham histórico dessa alteração plaquetária evoluíram para reparo tecidual.



Tabela 5.13- Associação entre trombocitopenia e estado atual da ONMAB

<b>Trombocitopenia</b>	<b>Com Exposição</b>	<b>Sem Exposição</b>	<b>Total</b>
	<b>Nº (%)</b>	<b>Nº (%)</b>	<b>Nº (%)</b>
<b>Sim</b>	10 (76,92)	5 (22,73)	20 (57,14)
<b>Não</b>	3 (23,08)	17 (77,27)	15 (42,86)
<b>Total</b>	13 (100)	22 (100)	35 (100)

**p-valor=0,0038**

Não foi evidenciada associação entre o estado atual da ONMAB como gênero ( $p=0,66$ ), sítio do tumor primário ( $p=0,10$ ), sítio com presença do tumor ( $p=0,43$ ), tipo de BFs ( $p=0,26$ ), protocolo de uso dos BFs ( $p=0,28$ ), fator desencadeante ( $p=0,41$ ), local da ONMAB ( $p=0,41$ ), QT prévia ( $p=1$ ), uso de corticóide ( $p=0,26$ ), diabetes ( $p=0,64$ ), tratamento odontológico prévio ( $p=0,40$ ), osteopenia/osteoporose ( $p=0,25$ ), fumo ( $p=0,12$ ), sinais e sintomas da ONMAB ( $p=0,45$ ), níveis de cálcio ( $p=0,42$ ), fosfatase alcalina ( $p=0,15$ ) e interrupção do tratamento odontológico.

Analisando-se o item diabetes e correlacionando-o com o tratamento e o estado atual da doença, observou-se que dos 6 pacientes com diabetes, após o tratamento da ONMAB, 5 tiveram regressão do quadro da exposição óssea e 1 manteve o quadro de osso exposto, porém sem dor. O paciente que não exibiu melhora do quadro foi tratado apenas com controle clínico, enquanto, dentre os 5 casos que tiveram reparo clínico, 4 foram submetidos a cirurgia associada ao uso de PRP e laser de diodo, e em 1 paciente foi feita apenas cirurgia.

Não houve correlação significativa entre o estado atual da ONMAB com alteração estrutural do osso trabecular ( $p=1$ ), erosão da cortical óssea alveolar ( $p=1$ ), osteoesclerose ( $p=0,5$ ), sequestro ósseo pequeno ( $p=0,7$ ) e sequestro ósseo extenso ( $p=1$ ).

## 6 DISCUSSÃO

Indiscutivelmente, os BFs tem sido associados a uma melhora significativa da qualidade de vida dos pacientes portadores de metástases. Por isso eles vem sendo utilizados em larga escala mundialmente, e estima-se que mais de 3 milhões de pacientes com câncer no mundo tenham recebido tratamento com BFs intravenosos desde sua introdução, além de um grande número de pacientes que recebem bisfosfonatos orais como alendronato (Fosamax®) e risedronato (Actonel®) para o tratamento de osteoporose pós-menopausa e induzida por glicocorticóides (SAHNI et al., 1993).

A ONMAB é uma importante complicação oral associada ao uso dos BFs que, apesar de ter sido descrita apenas recentemente, já mostra vários casos relatados na literatura. Essa necrose óssea tem mostrado um comportamento indolente, de difícil controle, com exposição óssea crônica e quadros infecciosos persistentes. Dessa forma, cirurgiões-dentistas e médicos devem estar familiarizados com essa alteração e ter atenção especial no tratamento de todos os pacientes que fazem uso crônico dos BFs, tendo em vista que estes alteram o remodelamento e reparo ósseos (SCHWARTZ, 2004).

Neste estudo os pacientes portadores de ONMAB foram principalmente mulheres; a média de idade era de 59 anos e a maior parte dos pacientes não relatou o hábito de fumar. Dentre os tumores primários, o câncer de mama foi o mais frequente, seguido do adenocarcinoma de próstata, mieloma múltiplo, de pulmão e linfoma. O tempo do diagnóstico do tumor primário foi de 70,35 meses, o equivalente a aproximadamente 5,8 anos.

Comparando-se os dados demográficos dos casos analisados neste trabalho com a literatura, verificamos que a idade, o gênero e o tipo de BF utilizado estão de acordo com os achados previamente descritos (BIASOTTO et al., 2006; KING; UMLAND, 2008; MAVROKOKKI et al., 2007). A principal diferença está relacionada com o tipo de tumor primário. Em nosso estudo os casos de ONMAB foram mais frequentes em portadores de metástases ósseas de câncer de mama, e o mieloma múltiplo esteve associado a apenas 12,5 % dos casos, representando o terceiro tumor mais observado. Apesar de a literatura comentar sobre a maior prevalência de ONMAB em pacientes portadores de mieloma múltiplo (BAMIAS et al., 2005; KING; UMLAND, 2008; MAGOPOULOS et al., 2007; POGREL, 2004; RUGGIERO et al., 2004), alguns trabalhos mostraram uma proporção semelhante entre os casos de mieloma múltiplo e câncer de mama (BEDOGONI et al., 2008; CLARKE et al. 2007; MARX, 2003; MARX et al., 2005; PIRES et al., 2005, WALTER et al., 2007; WESSEL; DODSON; ZAVRAS, 2008), e outros uma maior incidência em portadores de metástases de câncer de mama (BIASOTTO et al., 2006; PHAL et al., 2007).

A maior parte dos pacientes avaliados neste estudo possuía apenas lesões tumorais detectáveis em tecido ósseo, o que tornou necessário o uso dos BFs para controle da doença e melhora da qualidade de vida. O principal BF utilizado foi o ácido zoledrônico (80 %), e a média obtida do tempo de uso dos BFs foi de 23,54 meses. Dentre os BFs disponíveis, o pamidronato e o ácido zoledrônico tem sido os mais utilizados em oncologia, sendo este último o que está associado a um risco maior de desenvolvimento de ONMAB, já que possui maior atividade inibidora de reabsorção óssea, e de redução do colágeno tipo I do osso. Além do tipo, o tempo de uso dos BFs tem sido correlacionado com a ONMAB, um dado bastante variado na literatura; entretanto, quanto maior o tempo de terapia com BF, maior o risco para

o desenvolvimento de ONMAB (BAMIAS et al., 2005; CONTE et al., 1994; DURIE; KATZ; CROWLEY, 2005; RUGGIERO; FANTAIA; CARLSON, 2006; WOO; HELLSTEIN; KALMAR, 2006).

Nossos resultados mostraram uma média de uso de 23,5 meses quando analisados todos os tipos de BFs; no entanto a análise dos 4 casos onde foi utilizado o pamidronato, a média foi de 18 meses e a média nos 2 casos de associação entre o ácido zoledrônico e o pamidronato foi de 19 meses. Comparando-se esses dados com a literatura, nota-se que a média geral obtida em nosso estudo para o uso do ácido zoledrônico (24,32) é um pouco superior à descrita por autores como Bamias et al. (2005), cuja média foi de 16 meses, e Durie, Katz e Crowley (2005), com média de 18 meses. Quando comparou-se a média do uso do pamidronato, nossos achados (18 meses) mostram um tempo muito inferior ao descrito nos trabalhos acima citados, que obtiveram 34 meses e 72 meses respectivamente. Médias menores de tempo de uso do que as obtidas em nosso estudo foram observadas por Marx et al. (2005), que descreveram uma média de 9,4 meses para o uso do ácido zoledrônico, 14,3 meses para o pamidronato, e 12,1 meses para a associação das duas drogas.

Pode-se observar que na maior parte dos trabalhos a média do tempo de uso do ácido zoledrônico associada ao aparecimento de ONMAB é sempre menor do que a observada nos casos associados ao uso do pamidronato ou da associação entre os dois fármacos. Entretanto, em nosso estudo, nos seis casos em que foi utilizado o pamidronato ou a associação de pamidronato com zoledronato a média de tempo de uso em relação ao desenvolvimento da ONMAB foi menor. Tendo em vista que isso ocorreu em um pequeno número amostral, deve-se considerar esses resultados com cautela.

Vários fatores locais tem sido descritos como desencadeadores da ONMAB, dentre eles a extração dentária, má higiene oral, doenças infecciosas orais, trauma ocasionado por próteses removíveis, torus mandibulares e cirurgias para colocação de implantes dentários (DURIE; KATZ; CROWLEY, 2005; MARX et al., 2005; MIGLIORATI et al., 2005b). Em nosso estudo a exodontia foi o fator mais associado ao desenvolvimento da doença, representando 50% dos casos, e os demais fatores como doença periodontal, trauma por prótese, infecções dentárias, cirurgia de implante, trauma por escovação, torus mandibular exibiram baixa incidência. Esses achados são semelhantes aos observados por Mavrokokki et al. (2007), mas outros estudos como o de Ruggiero et al. (2004), Marx et al. (2005), Ruggiero, Fantasia e Carlson (2006) e Migliorati (2005) ressaltam uma incidência maior de casos relacionados à doença periodontal. Casos espontâneos de ONMAB também tem sido descritos, e em nosso estudo apenas três casos (7,5%) foram observados, enquanto Marx (2003) observou 23% dos casos, Ruggiero et al. (2004), 14% dos casos e Magopoulos et al. (2007), 16,67%.

O fato da ONMAB estar fortemente associada às exodontias baseia-se nos conceitos existentes até o momento da patogênese da doença. Os BFs alteram o metabolismo ósseo, a vascularização óssea e a proliferação do revestimento epitelial, fazendo com que esses tecidos sofram uma diminuição de sua capacidade de reparo (LANDESBERG et al., 2008; MIGLIORATI, 2005; MIGLIORATI et al., 2005b; RUGGIERO; FANTASIA; CARLSON, 2006). Nas exodontias, há exposição do tecido ósseo que, por sua vez, fica em contato com o meio ambiente, o que favorece quadros de infecção, e que por estar hipovascularizado, com seu metabolismo diminuído, não cicatriza. Além disto, os BFs alteram o epitélio de revestimento oral, que não se repara, mantendo a exposição óssea. Portanto,

traumas cirúrgicos extensos e severos estão associados com o desenvolvimento da ONMAB. Outros fatores desencadeantes agredem em proporções menores o tecido ósseo e, portanto, estão associados a um número menor de casos.

Diversos fatores de risco de ordem sistêmica vem sendo correlacionados com uma maior incidência de ONMAB, o que torna difícil uma análise individualizada. Dentre os mais discutidos pela literatura foram analisados neste estudo: histórico de quimioterapia (QT) prévia, o uso de corticóides, diabetes e osteopenia/osteoporose.

A relação entre os tratamentos quimioterápico e com corticóide como fatores de risco para o desenvolvimento de ONMAB tem sido descrita por vários autores (MARX et al., 2005; MIGLIORATI, 2003; MIGLIORATI et al., 2005a; MIGLIORATI; SIEGEL; ELTING, 2006; PIRES et al., 2005; WESSEL; DODSON; ZAVRAS, 2008; WOO; HELLSTEIN; KALMAR, 2006), porque medicamentos como corticóides (dexametasona e prednisona), talidomida, vincristina, ciclofosfamida e metotrexato, assim como os BFs, possuem efeito antiangiogênico, inibindo o fator de crescimento do endotélio vascular (VEGF) e o fator de crescimento de fibroblastos (FGF) (AYRAMIS; KWOCK; AYRAMIS, 2001; PIRES et al., 2005; RUGGIERO et al., 2004; WANG; GOODGER; POGREL, 2003). Além desses, drogas utilizadas para carcinomas glandulares como paclitaxel e docetaxel interferem no reparo tecidual (WANG; GOODGER; POGREL, 2003). Assim, parece haver um efeito sinérgico entre os efeitos ósseos e em tecidos moles dos BFs e dos quimioterápicos, favorecendo a necrose e a exposição óssea.

Os resultados deste estudo mostraram que apenas um paciente não fez tratamento quimioterápico, e que 39 pacientes (97,5 %) fizeram uso de algum tipo de quimioterápico; entretanto, os protocolos terapêuticos e a combinação das drogas utilizadas variaram muito. Quanto ao uso de corticóide, verificou-se que 25 casos

(71,43 %) estavam associados ao uso dessas drogas. Devido à diversidade dos protocolos de quimioterapia e do calendário de administração, torna-se difícil realizar uma análise do real efeito desses medicamentos no risco de desenvolvimento de ONMAB; talvez essas dúvidas possam ser esclarecidas por meio de estudos clínicos prospectivos.

A análise dos casos de diabetes e osteopenia/osteoporose no presente estudo mostraram poucos casos dessas doenças nos pacientes com ONMAB. Hipoteticamente, o diabetes melito tem sido considerado fator de risco para a ONMAB (AMERICAN ASSOCIATION OF ORAL AND MAXILLOFACIAL SURGEONS, 2007; WOO; HELLSTEIN; KALMAR, 2006), visto que leva ao aumento do risco de infecção local e à alteração no processo de reparo tecidual; entretanto nosso estudo apresentou apenas seis casos que evoluíram satisfatoriamente com a terapêutica empregada.

Neste estudo foram coletadas informações laboratoriais dos pacientes com ONMAB, tais como: níveis de cálcio, fosfatase alcalina, leucócitos, hemácias e plaquetas. Nem todas as informações foram obtidas de todos os pacientes, pois como é característico de estudos retrospectivos, algumas informações não estão descritas nos prontuários médicos dos pacientes.

A análise de exames laboratoriais para identificação de anemia, leucopenia, e trombocitopenia foram obtidas tendo em vista que, de acordo com Pires et al. (2005), estes tipos de alterações podem favorecer quadros infecciosos ósseos seguidos de necrose. Esses autores observaram que 9 de 14 pacientes (64 %) apresentavam alteração de algum desses itens no diagnóstico da ONMAB. Nossos resultados demonstraram que dentre os portadores de ONMAB avaliados, não houve diferença significativa entre o número de pacientes com ou sem anemia,

leucopenia e trombocitopenia; portanto, neste estudo essas alterações hematológicas não foram fatores predisponentes para a ONMAB.

Os níveis de cálcio e fosfatase alcalina foram obtidos em cerca de 50 % dos casos, e na maior parte da vezes, ambos estavam normais, portanto sem correlação importante nos casos de ONMAB deste estudo.

Clinicamente, o aspecto da ONMAB observado neste estudo foi semelhante ao descrito na literatura, sendo que a maior parte dos casos estava situada em mandíbula, com tamanho médio de 2,03 cm, apresentava exposição óssea com sintomatologia dolorosa associada ou não a drenagem de secreção, o que caracteriza o estágio clínico 2 descrito por Ruggiero, Fantasia e Carlson (2006), representando 57,5% dos casos. O estágio 1, que se caracteriza pela exposição óssea assintomática, foi observado em 27,5% dos casos, e casos severos denominados de estágio 3, onde há presença de fratura patológica e infecção em tecidos moles, em apenas 15% dos pacientes estudados. Verificou-se que nossos achados estão em conformidade com os de Ruggiero, Fantasia e Carlson (2006), que também tiveram 67% dos casos de ONMAB no estágio 2, isto provavelmente ocorre devido aos casos estágio 1 serem assintomáticos fazendo com que os pacientes, na maior parte da vezes, procurem tratamento apenas no estágio 2 quando a dor e infecção estão instalados.

A mandíbula tem sido descrita como sítio de maior ocorrência da ONMAB, e esses achados corroboram os descritos em outros estudos (BEDOGNI et al., 2007; MARX et al., 2005; MIGLIORATI, 2003; MIGLIORATI, 2005; MIGLIORATI et al., 2005b; RUGGIERO et al., 2004; SCHWARTZ, 2004) sobre essa doença e também em outros tipos de osteomielite (ESTILO et al., 2004; RUGGIERO et al., 2004). A maior prevalência dessas lesões em mandíbula pode ser explicada com base em



fatores anatômicos e fisiológicos (MARX et al., 2005).

A maior frequência em mandíbula pode estar associada à menor vascularização desse tecido, a maior trauma mastigatório, a próteses removíveis que não tem tanta adaptação quanto na maxila, além da mucosa de revestimento ser mais fina, sendo facilmente traumatizada ou rompida durante procedimentos cirúrgicos ou traumáticos, permitindo mais facilmente a exposição óssea e a infecção secundária (MARX et al., 2005).

O diagnóstico diferencial dos aspectos imagenológicos da ONMAB é principalmente com osteomielites crônicas esclerosantes, osteorradionecrose, metástases e Doença de Paget; entretanto os dados clínicos e, em alguns achados histopatológicos auxiliam na obtenção do diagnóstico definitivo.

Os aspectos de imagem da ONMAB são enfatizados por poucos trabalhos, dentre eles o de Bianchi et al. (2007) que os classifica em 6 itens que foram avaliados em nosso estudo, e pode-se observar que tanto na radiografia panorâmica como na TC as modificações no trabeculado ósseo e a erosão da cortical foram os principais achados. Tais achados são compatíveis com quadros de osteomielite que promovem destruição mal delimitada do tecido ósseo em função da reação inflamatória local, que libera mediadores químicos que promovem a reabsorção óssea.

A osteoesclerose foi diagnosticada pela radiografia panorâmica em 20 dos 40 casos estudados e assim como em outros estudos parece ser um importante achado de imagem em usuários de BFs (BEDOGNI et al., 2008; BIANCHI et al., 2007; CHIANDUSSI et al., 2006; PHAL et al., 2007). Essa maior densidade do osso cortical é vista não apenas na área adjacente ao quadro de osteomielite, mas de forma generalizada.

A análise dos sequestros ósseos mostrou que em apenas 9 casos foram observados na panorâmica sequestros inferiores a 15 mm e em 5 casos foram detectados sequestros ósseos mais extensos presentes nos casos de estágio 3 ou exposição óssea de cerca de 3 cm observados clinicamente.

Bianchi et al. (2007) verificaram que nos 32 casos avaliados por panorâmica e TC, 14 casos não apresentavam nenhuma imagem pela panorâmica, enquanto apenas 2 não exibiam sinais de doença pela TC. Além disto, dos 11 casos de pequenos sequestros ósseos identificados na radiografia panorâmica, 6 foram diagnosticados como sequestros mais extensos pela TC, e 7 pequenos sequestros diagnosticados pela TC não foram observados na panorâmica. Assim, acreditamos que um número maior de casos de sequestro ósseo poderia ter sido evidenciado em nossos casos se todos tivessem sido avaliados com TC, que é um método mais sensível para esse tipo de diagnóstico.

Recentemente, alguns estudos tem sugerido que seja pesquisado o nível de remodelamento ósseo por meio de NTx e CTx, principalmente para orientar o pré-operatório nos casos de necessidade de intervenções cruentas em pacientes que fazem uso de BFs (LAM et al., 2007; MARX; CILLO; ULLOA, 2007). Nossos resultados mostraram que em apenas 4 pacientes foi realizada a dosagem de CTx, e todos mostraram níveis diminuídos em relação aos valores de referência. Esse número pequeno de casos deve-se à divulgação recente da importância desse exame nos casos de avaliação e tratamento de ONMAM. Marx, Cillo e Ulloa (2007) consideram pacientes com valores de CTx inferiores a 100 pg/mL como sendo de alto risco, de 100 a 150 pg/mL, de moderado risco e acima de 150 pg/mL como de baixo risco ao desenvolvimento de ONMAB. Os autores ressaltam que os valores de

CTx devem ser utilizados na avaliação clínica dos fatores de risco e nas decisões terapêuticas a serem tomadas.

Os achados histopatológicos descritos em nosso estudo são compatíveis com os da literatura e revelam quadro de tecido ósseo necrótico, osteomielite e processo inflamatório crônico inespecífico no tecido mole adjacente às áreas de tecido ósseo exposto. Em 10 casos deste estudo observou-se a presença de colônias bacterianas semelhantes à *Actinomyces* nas lâminas histológicas, e nos 16 casos submetidos à cultura em 3 houve o crescimento de *Actinomyces israelis*. Nos estudos de Biasotto et al. (2006), Hansen et al. (2007), Hellstein e Marek (2005) e Pires et al. (2005) também foram observados casos com colônias bacterianas sugestivas de *Actinomyces* nos cortes histológicos e/ou em cultura. Todavia, todos os autores discutem que o real papel das bactérias na patogênese da ONMAB ainda precisa ser esclarecido. Acreditamos que, assim como na osteorradionecrose, as bactérias tenham um papel secundário na ONMAB, e que após a colonização sobre o tecido ósseo exposto perpetuam o quadro de necrose óssea e favorecem a agudização do quadro, com surgimento da dor e drenagem de secreção.

O tratamento da ONMAB descrito na literatura é bastante variado, com resultados controversos, e sem dúvida alguma é um dos aspectos que merece maior atenção na discussão deste estudo. Isso porque o controle da ONMAB está se tornando cada vez mais importante e o desenvolvimento de intervenções efetivas assim como preventivas é visto como de alta prioridade nos protocolos de suporte ao paciente oncológico que faz uso dos BFs.

Os tratamentos realizados até o presente momento, de modo geral, são apenas paliativos, visando refrear os sintomas e controlar possíveis quadros infecciosos. Nesse sentido, os achados deste estudo vem contribuir de forma

importante, pois dez protocolos terapêuticos foram analisados de forma retrospectiva, e a opção dos profissionais para a escolha de cada um se baseou no estágio clínico, nas características de imagem da ONMAB e nas condições clínicas gerais do paciente. Dentre os protocolos, com exceção do que envolveu ressecção seguida de reconstrução microcirúrgica (um caso), todos os demais tiveram como base o protocolo clínico (irrigação + antibiótico) e associaram laser de diodo, laser de Nd-YAG, cirurgia, PRP e OHB.

Essas diferentes formas de abordagem terapêutica tiveram por objetivo buscar novas opções terapêuticas que pudessem controlar o quadro infeccioso instalado, remover o tecido ósseo necrótico e estimular o remodelamento do osso e o fechamento da mucosa. Muitos desses protocolos se assemelham aos tratamentos previamente utilizados nos casos de osteorradionecrose (CURI; DIB; KOWALSKI, 2000; FREIBERGER et al., 2009) e mucosite oral (ANTUNES et al., 2007; SCHUBERT et al., 2007), nos quais se observa alteração óssea associada à radioterapia e comprometimento do tecido mole por medicamentos, respectivamente. Alguns autores já descreveram em suas pesquisas clínicas resultados promissores que utilizam luz laser, PRP e oxigenação hiperbárica em casos de ONMAB (BEDOGNI et al. 2007; BIASOTTO et al., 2006; CURI et al., 2007; SHIMURA et al., 2006), o que vem direcionando para um novo enfoque no controle dessas doença.

A análise da evolução do quadro da ONMAB foi realizada; 27 pacientes (67,5%) apresentaram-se sem exposição óssea e 13 (32,5%) mantiveram a exposição óssea, porém todos sem sintomatologia dolorosa, exibindo um alto índice de sucesso clínico nos casos estudados.

O protocolo clínico de forma isolada foi aplicado em apenas três casos (7,5%) e consistiu no uso de irrigação/bochechos com clorexidina 0,12%, uso de antibiótico e eventual decorticação de pequenos sequestros ósseos. Esses três casos eram de ONMAB classe 1, portanto, casos iniciais, e todos mantiveram a exposição óssea após o tratamento. Nos cinco casos em que foi utilizado o protocolo clínico associado à cirurgia pôde-se observar que três casos mantiveram a exposição óssea e que em apenas dois houve reparo tecidual.

A irrigação com soluções antissépticas como clorexidina a 0,12% associada a pequenas sequestrectomias e ao debridamento cirúrgico são protocolos descritos e muito utilizados nos casos de ONMAB. Essas medidas possuem papel importante no controle da dor, que é o principal sintoma dessa doença, mas tem pouco efeito sobre o tecido ósseo necrótico exposto. Infelizmente, o nível de sucesso clínico tem sido baixo, fazendo com que os autores enfatizassem a dificuldade do manejo da ONMAB. Pires et al. (2005) observaram baixo índice de sucesso nos doze casos de ONMAB tratados com debridamento cirúrgico e antibioticoterapia; apenas três (21%) tiveram remissão completa. Farrugia et al. (2006) descreveram 23 casos de ONMAB, dos quais 22 foram tratados com debridamento local e antibioticoterapia, sem regressão do quadro de necrose óssea, apenas alívio da sintomatologia.

Nossos resultados mostraram que, dentre todos os tratamentos realizados, a associação de cirurgia com PRP e laser de diodo foi a mais utilizada (52,5%) e a que mostrou alto índice de sucesso clínico. Dentre os 21 casos tratados com esse protocolo, 17 tiveram reparo tecidual (62,96%) e apenas 4 (30,77%) mantiveram a exposição óssea, sendo essa diferença estatisticamente significativa ( $p < 0,0001$ ).

Discutiremos a seguir a função da luz laser e do PRP no reparo tecidual e a correlacionaremos com a patogênese da ONMAB para que possamos melhor compreender o efeito positivo dessa terapêutica combinada.

Os mecanismos exatos através dos quais os BFs provocam a ONMAB ainda não foram completamente elucidados, entretanto sabe-se que essa doença resulta de uma série de interações dinâmicas, de eventos moleculares e celulares que envolvem a unidade de remodelamento ósseo, a vascularização tecidual e a capacidade de reparo da mucosa oral (HEWITT; FARAH, 2007; LANDESBURG et al., 2008; MIGLIORATI, 2005; MIGLIORATI et al., 2005b; RUGGIERO; FANTASIA; CARLSON, 2006). Dessa forma, o tecido ósseo dos ossos maxilares sob a ação dos BFs possui baixa capacidade de remodelamento, a mucosa oral apresenta capacidade proliferativa diminuída e ambos estão sujeitos a agressões físicas, químicas e biológicas constantes. Essas agressões podem, como no caso de exodontia, levar a um quadro inflamatório local, exposição do tecido ósseo que não cicatriza, o que favorece a infecção secundária por bactérias presentes na microbiota oral, assim como o *Actinomyces*, o que perpetua o dano e piora o quadro inflamatório local. O uso da irrigação com substâncias desinfetantes, de antibióticos e a remoção de tecido ósseo necrótico levam ao controle da infecção local mas não tem efeito estimulador sobre os tecidos remanescentes e, portanto, existe grande tendência de o local permanecer aberto.

A terapia que utiliza laser em baixa intensidade tem sido amplamente utilizada em processos patológicos como em cicatrização e condições inflamatórias de tecidos moles e duros. Basicamente, a fototerapia acelera o processo de cicatrização de feridas e demonstra ação anti-inflamatória. Esses efeitos podem estar relacionados com a ação do laser, aumentando o metabolismo celular, a

síntese de proteínas, a neovascularização, melhorando o potencial regenerativo dos tecidos e a formação de tecido cicatricial (ALMEIDA-LOPES et al., 2001; EDUARDO et al., 2007; FUJIHARA; HIRAKI; MARQUES, 2006; MARQUES et al., 2004; PEREIRA et al., 2002; POSTEN et al., 2005).

A ação do laser em baixa intensidade tem sido demonstrada em vários tipos celulares, dentre os quais os epiteliais (EDUARDO et al., 2007), fibroblastos (ALMEIDA-LOPES et al., 2001; AZEVEDO et al., 2006; DAMANTE et al., 2008; MARQUES et al., 2004; PEREIRA et al., 2002), osteoblastos (FUJIHARA; HIRAKI; MARQUES, 2006; SAITO; SHIMIZU, 1997; STEIN et al., 2005), células endoteliais (RICCI et al., 2009 ), assim como nas células mesenquimais indiferenciadas (EDUARDO et al., 2008).

O uso da fototerapia no tecido ósseo tem focado principalmente na melhora do reparo, contudo não estão envolvidos apenas os mecanismos de adesão e proliferação de osteoblastos, como também da síntese de proteínas que permitem a mineralização da matriz extracelular óssea. No estudo de Fujihara, Hiraki e Marques (2006), o laser em baixa intensidade estimulou a proliferação de osteoblastos mesmo na presença de dexametasona, e esses autores sugerem que a laserterapia pode ser um coadjuvante na clínica de processos patológicos ósseos.

O PRP é uma fonte de fatores de crescimento, obtido pelo isolamento e concentração das plaquetas em sangue centrifugado. Seu uso na odontologia tem mostrado resultados satisfatórios principalmente na associação com enxertos ósseos; em cirurgias periodontais e maxilofaciais tem demonstrado uma consolidação mais rápida e uma mineralização do enxerto em 50% do tempo requerido, além de um aumento de 15 a 30% na densidade do osso trabecular (MARX et al., 1998).

As plaquetas participam ativamente do processo de reparo das feridas, sendo os primeiros componentes presentes no local do trauma, além de apresentarem propriedades anti-inflamatórias e regenerativas (KROLL; SCHAFER, 1989). Uma vez ativadas liberam fatores de crescimento presentes nos grânulos alfa, que tem um papel importante no processo de cicatrização. Esses fatores incluem uma série de proteínas, denominadas genericamente como fatores de crescimento, derivadas das plaquetas. Dentre esses destacam-se o fator de crescimento derivado das plaquetas (Platelet Derived Growth Factors - PDGF); fator transformador do crescimento  $\beta$  (Transforming Growth Factors - TGF- $\beta$ ); fator de crescimento semelhante a insulina (Insulin-like Growth Factor 1); fator de crescimento endotelial vascular (Vascular Endothelial Growth Factor - VEGF); fator de crescimento epitelial (Epithelial Growth Factor - EGF); fator de angiogênese derivado da plaqueta (Platelet-derived Angiogenesis Factor - PDAF) e fator plaquetário 4 (Platelet Factor 4 - PF-4) (DUSSE et al., 2008; FREYMILLER; AGHALOO, 2004; TÖNZÜM; DEMIRALP, 2003).

A ação conjunta dos fatores de crescimento derivados das plaquetas resulta na sinalização para que células mesenquimais e epiteliais migrem para o local lesado, sofram divisão mitótica, estimulem a síntese de matriz, ocorrendo assim uma cicatrização mais rápida e eficiente. Além disso, outras proteínas das plaquetas como fibrina, fibronectina e vitronectina atuam promovendo a adesão celular e a osteocondução (DUSSE et al., 2008; TÖNZÜM, DEMIRALP, 2003).

As principais atividades dos fatores de crescimento derivados das plaquetas consistem na mitogênese das células de cicatrização, na angiogênese resultante de mitoses de células endoteliais dos capilares locais e na ativação de macrófagos que



removem restos celulares para posterior regeneração óssea (DUSSE et al., 2008; TÖNZÜM, DEMIRALP, 2003).

Tendo em vista o exposto acima, podemos inferir que, após a limpeza do local com o uso de substâncias desinfetantes, o controle do crescimento microbiano pelo antibiótico e a remoção do sequestro ósseo pela cirurgia, caberá ao PRP e ao laser estimular a formação de tecido de granulação no local da exposição óssea e posterior neoformação óssea a partir do osso remanescente vital da periferia da lesão. Assim sendo, o tecido ósseo terá melhores condições para gerar novas células osteoblásticas, sintetizar matriz óssea e mineralizá-la. Paralelamente, há um estímulo à proliferação de fibroblastos e células epiteliais, promovendo o reparo da mucosa.

Os outros protocolos utilizados foram realizados em um número pequeno de pacientes, mas a associação do protocolo clínico associado à cirurgia, ao uso de PRP e laser Nd-YAG utilizado em três casos resultou no reparo tecidual de todos os casos. O protocolo clínico com cirurgia, laser de diodo e OHB e o protocolo clínico, PRP e OHB foram utilizados cada um em um caso e ambos promoveram reparo tecidual. A ressecção com reconstrução microcirúrgica também foi aplicada e teve resultado satisfatório.

A OHB tem sido utilizada nos casos de ONMAB, mas inicialmente não mostrou resultados efetivos. Todavia, novas evidências mostram alguns resultados promissores (BIASOTTO et al., 2006; SHIMURA et al., 2006).

A interrupção do uso dos BFs é controversa e para muitos autores não assegura a melhora do quadro já instalado de ONMAB, porque essa droga pode persistir por vários anos no tecido (AMERICAN ASSOCIATION OF ORAL AND

MAXILLOFACIAL SURGEONS, 2007; MIGLIORATI et al., 2005a). Em nosso estudo, metade dos casos interrompeu o tratamento por tempo indeterminado, fato este que não alterou o desfecho dos casos de ONMAB.

A maior parte dos trabalhos da literatura relata casos de ONMAB e enfoca seus fatores de risco, aspectos clínicos e descreve a abordagem terapêutica. Dessa forma, neste estudo nos propusemos a correlacionar idade, gênero, tumor primário, tempo de diagnóstico do tumor primário, tipo de BF, tempo de uso do BF, fator desencadeador da ONMAB, aspecto clínico, aspecto de imagem, dados laboratoriais e condutas terapêuticas com o estado atual da ONMAB após o tratamento, com o intuito de observar variáveis que favorecem ou não o reparo tecidual. Essa análise mostrou que a classificação clínica da ONMAB e o tipo de tratamento empregado influenciaram de forma significativa o desfecho da ONMAB. No que tange à classificação clínica, pode-se evidenciar que os casos de estágio 2 estiveram relacionados com o desfecho do tecido ósseo. Na análise da terapêutica pôde-se observar que o protocolo clínico associado com cirurgia, PRP e laser diodo teve efeito significativo na promoção do reparo tecidual.

O tempo de uso de BFs não demonstrou efeito estatisticamente significativo no estado atual da doença, entretanto a média obtida nos casos que evoluíram com exposição óssea foi de 27,15 meses, enquanto nos casos em que houve reparo da área a média foi de 21,76 meses, o que evidencia que o maior número de infusões pode estar relacionado com a dificuldade de reparo tecidual, conforme previamente descrito por alguns autores (BAMIAS et al., 2005; CONTE et al., 1994; DURIE; KATZ; CROWLEY, 2005; RUGGIERO; FANTASIA; CARLSON, 2006; WOO; HELLSTEIN; KALMAR, 2006).

Apesar de vários trabalhos mostrarem uma baixa incidência da ONMAB, acredita-se que esses números poderão aumentar tendo em vista que um número cada vez maior de pessoas faz uso desses medicamentos e que o efeito dos BFs é cumulativo e persistente no tecido ósseo. Até o presente momento, o maior número de casos relatados é em pacientes que fazem uso de BFs endovenosos, em protocolos de tratamento oncológico. Isso ocorre porque a potência relativa dos BFs usados é maior, porém acredita-se que, à medida que os pacientes utilizam os BFs orais por um longo período de tempo, passarão a ter um risco maior de desenvolver a ONMAB. De acordo com Lin, Russel e Gertaz (1999), os BFs podem permanecer no osso por 12 anos após a terapia ter sido descontinuada. Essa propriedade dos BFs faz com que a ONMAB possa ocorrer mesmo após a interrupção do medicamento. Portanto, pacientes que fazem ou fizeram uso de BFs devem participar de um rigoroso protocolo de prevenção de ONMAB. Medidas terapêuticas e preventivas mais eficazes poderão ser analisadas de forma mais aprimorada através de estudos prospectivos.

## 7 CONCLUSÕES

No que diz respeito à primeira proposição deste estudo pode-se concluir que:

1. A população brasileira de pacientes oncológicos portadores de ONMAB avaliados neste estudo foi composta principalmente por mulheres, sendo o câncer de mama o tumor primário mais freqüente e o ácido zoledrônico o BF mais utilizado com 23,54 meses de média de tempo de utilização.

2. A ONMAB ocorreu mais em mandíbula, geralmente em estágio clínico 2 e esteve associada na maior parte dos casos com exodontia, uso de corticóides e tratamento quimioterápico.

3. Os principais achados de imagem das ONMAB foram principalmente modificações no trabeculado ósseo, erosão da cortical e osteoesclerose. Sequestros ósseos foram observados em poucos casos.

4. Dentre todos os tratamentos realizados, a associação de cirurgia com PRP e laser de diodo foi a mais utilizada e a que demonstrou maior índice de reparo tecidual.

5. Após todos os protocolos terapêuticos empregados, mesmo nos casos em que a exposição óssea permaneceu, os pacientes mantiveram-se assintomáticos.

Baseado na segunda proposição conclui-se que:

1. A classificação clínica da ONMAB e o tipo de tratamento empregado influenciaram de forma significativa o desfecho da ONMAB sendo que, os casos em estágio 2 e tratados com o protocolo clínico associado com cirurgia, PRP e laser diodo estiveram associados com o reparo das lesões.
2. O uso de recursos terapêuticos que estimulem a proliferação e o reparo teciduais como PRP e laser de diodo foram importantes ferramentas auxiliares no manejo da ONMAB.

## REFERÊNCIAS<sup>1</sup>

Akintoye SO, Lam T, Shi S, Brahim J, Collins MT, Robey PG. Skeletal site-specific characterization of orofacial and iliac crest human bone marrow stromal cells in same individuals. *Bone* 2006;38(6):758-68.

Allen MR, Burr DB. The pathogenesis of bisphosphonate-related osteonecrosis of the jaw: so many hypotheses, so few data. *J Oral Maxillofac Surg* 2009 May;67(5 Suppl):61-70.

Almeida-Lopes L, Rigau J, Zângaro RA, Guidugli-Neto J, Jaeger MM. Comparison of the low level laser therapy effects on cultured human gingival fibroblasts proliferation using different irradiance and same fluence. *Lasers Surg Med* 2001;29(2):179-84.

Alons K, Kuijpers SC, de Jong E, van Merkesteyn JP. Treating low- and medium-potency bisphosphonate-related osteonecrosis of the jaws with a protocol for the treatment of chronic suppurative osteomyelitis: report of 7 cases. *Oral Surg Oral Med Oral Pathol Oral Radiol Endod* 2009;107(2):e1-7.

American Association of Oral and Maxillofacial Surgeons. Advisory Task Force on Bisphosphonate-Related Osteonecrosis of the Jaws. American Association of Oral and Maxillofacial Surgeons position paper on bisphosphonate-related osteonecrosis of the jaws. *J Oral Maxillofac Surg* 2007;65(3):369-76.

American Dental Association Council on Scientific Affairs. Dental management of patients receiving oral bisphosphonate therapy: expert panel recommendations. *J Am Dent Assoc* 2006;137(8):1144-50.

---

<sup>1</sup>De acordo com Estilo Vancouver. Abreviatura de periódicos segundo base de dados MEDLINE.

Antunes HS, de Azevedo AM, da Silva Bouzas LF, Adao CA, Pinheiro CT, Mayhe R, et al. Low-power laser in the prevention of induced oral mucositis in bone marrow transplantation patients: a randomized trial. *Blood* 2007;109:2250-5.

Ayramis IA, Kwock R, Ayramis VI. Taxotere and vincristine inhibit the secretion of the angiogenesis inducing vascular endothelial growth factor (VEGF) by wild-type and drug-resistant human leukemia T-cell lines. *Anticancer Res* 2001; 21: 2281-6.

Azevedo LH, de Paula Eduardo F, Moreira MS, de Paula Eduardo C, Marques MM. Influence of different power densities of LILT on cultured human fibroblast growth: a pilot study. *Lasers Med Sci* 2006; 21(2):86-9.

Badros A, Weikel D, Salama A, Goloubeva O, Schneider A, Rapoport A. Osteonecrosis of the jaw in multiple myeloma patients: clinical features and risk factors. *J Clin Oncol* 2006;24(6):945-52

Bamias A, Kastiris E, Bamia C, Moulopoulos LA, Melakopoulos I, Bozas G, Koutsoukou V, Gika D, Anagnostopoulos A, Papadimitriou C, Terpos E, Dimopoulos MA. Osteonecrosis of the jaw in cancer after treatment with bisphosphonates: incidence and risk factors. *J Clin Oncol* 2005;23(34):8580-7.

Barr R, Sala A. Osteonecrosis in children and adolescents with cancer. *Pediatric Blood Cancer* 2007;50(S2):483-5.

Bedogni A, Blandamura S, Lokmic Z, Palumbo C, Ragazzo M, Ferrari F, et al. Bisphosphonate-associated jawbone osteonecrosis: a correlation between imaging techniques and histopathology. *Oral Surg Oral Med Oral Pathol Oral Radiol Endod* 2008;105(3):358-64.

Bedogni A, Saia G, Ragazzo M, Bettini G, Capelli P, D'Alessandro E, et al. Bisphosphonate-associated osteonecrosis can hide jaw metastases. *Bone* 2007; 4:942-5.

Berenson JR, Hillner BE, Kyle RA, Anderson K, Lipton A, Yee GC, et al. American society of clinical oncology clinical practice guidelines: the role of bisphosphonates in multiple myeloma. *J Clin Oncol* 2002;20(17):3719-36.

Berenson JR, Lichtenstein A, Porter L, Dimopoulos MA, Bordoni R, George S, et al. Efficacy of pamidronate in reducing skeletal events in patients with advanced multiple myeloma. *N Engl J Med* 1996;334(8):488-93.

Berenson JR, Lichtenstein A, Porter L, Dimopoulos MA, Bordoni R, George S, Lipton A, Keller A, Ballester O, Kovacs M, Blacklock H, Bell R, Simeone JF, Reitsma DJ, Heffernan M, Seaman J, Knight RD. Long-term pamidronate treatment of advanced multiple myeloma patients reduces skeletal events. Myeloma Aredia Study Group. *J Clin Oncol*. 1998;16(2):593-602.

Berruti A, Dogliotti L, Tucci M, Tarabuzzi R, Fontana D, Angeli A. Metabolic bone disease induced by prostate cancer: rationale for the use of bisphosphonates. *J Urol* 2001;166(6):2023-31.

Bianchi SD, Scoletta M, Cassione FB, Migliaretti G, Mozzati M. Computerized tomographic findings in bisphosphonate-associated osteonecrosis of the jaw in patients with cancer. *Oral Surg Oral Med Oral Pathol Oral Radiol Endod* 2007; 104(2):249-58.

Biasotto M, Chiandussi S, Dore F, Rinaldi A, Rizzardi C, Cavalli F, et al. Clinical aspects and management of bisphosphonates-associated osteonecrosis of the jaws. *Acta Odontol Scand* 2006;64(6):348-54.

Bolland MJ, Grey AB, Horne AM, Briggs SE, Thomas MG, Ellis-Pegler RB, et al. Effects of intravenous zoledronate on bone turnover and BMD persist for at least 24 months. *J Bone Miner Res* 2008; 23(8):1304-8.

Carlson E R. Bone grafting the jaws in the 21st century: the use of platelet-rich bone morphogenetic protein. *Alpha Omegan* 2000;93(3):26-30.

Carter G, Goss AN, Doecke C. Bisphosphonates and avascular necrosis of the jaw: A possible association. *Med J Aust* 2005;182:413-415.

Catalano L, Del Vecchio S, Petruzzello F, Fonti R, Salvatore B, Martorelli C, et al. Sestamibi and FDG-PET scans to support diagnosis of jaw osteonecrosis. *Ann Hematol* 2007;86(6):415-23.



Chiandussi S, Biasotto M, Dore F, Cavalli F, Cova MA, Di Lenarda R. Clinical and diagnostic imaging of bisphosphonate-associated osteonecrosis of the jaws. *Dentomaxillofac Radiol* 2006;35(4):236-43.

Clarke BM, Boyette J, Vural E, Suen JY, Anaissie EJ, Stack BC Jr. Bisphosphonates and jaw osteonecrosis: the UAMS experience. *Otolaryngol Head Neck Surg* 2007;136(3):396-400.

Clézardin P, Ebetino FH, Fournier PG. Bisphosphonates and cancer-induced bone disease: beyond their antiresorptive activity. *Cancer Res* 2005;15;65(12):4971-4.

Coleman RE, Guise TA, Lipton A, Roodman GD, Berenson JR, Body JJ, et al. Advancing treatment for metastatic bone cancer: consensus recommendations from the Second Cambridge Conference. *Clin Cancer Res* 2008;14(20):6387-95.

Coleman RE. Bisphosphonates: clinical experience. *Oncologist* 2004; Suppl 4:14-27.

Consolaro A, Consolaro MFMO. Os bisfosfonatos e o tratamento ortodôntico: análise criteriosa e conhecimento prévio são necessários. *R Dental Press Ortodon Ortop Facial* 2008;13(4):19-25.

Conte PF, Giannessi PG, Latreille J, Mauriac L, Koliren L, Calabresi F, et al. Delayed progression of bone metastases with pamidronate therapy in breast cancer patients: a randomized, multicenter phase III trial. *Ann Oncol* 1994;Suppl 7:S41-4.

Curi MM, Cossolin GS, Koga DH, Araújo SR, Feher O, dos Santos MO, et al. Treatment of avascular osteonecrosis of the mandible in cancer patients with a history of bisphosphonate therapy by combining bone resection and autologous platelet-rich plasma: Report of 3 cases. *J Oral Maxillofac Surg* 2007;65(2):349-55.

Curi MM, Dib LL, Kowalski LP. Management of refractory osteoradionecrosis of the jaws with surgery and adjunctive hyperbaric oxygen therapy. *Int J Oral Maxillofac Surg* 2000; 29(6):430-4.

Damante CA, De Micheli G, Miyagi SP, Feist IS, Marques MM. Effect of laser phototherapy on the release of fibroblast growth factors by human gingival fibroblasts. *Lasers Med Sci* 2008 Jul 4. [Epub ahead of print]

Diego R, D'Orto O, Pagani D, Agazzi A, Marzano U, Derada Troletti G, et al. Bisphosphonate-associated osteonecrosis of the jaws: a therapeutic dilemma. *Oral Surg Oral Med Oral Pathol Oral Radiol Endod* 2007;103(3):e1-5.

Diel IJ, Fogelman I, Al-Nawas B, Hoffmeister B, Migliorati C, Gligorov J, et al. Pathophysiology, risk factors and management of bisphosphonate-associated osteonecrosis of the jaw: Is there a diverse relationship of amino- and non-aminobisphosphonates? *Crit Rev Oncol Hematol* 2007;64(3):198-207.

Dunstan CR, Felsenberg D, Seibel MJ. Therapy insight: the risks and benefits of bisphosphonates for the treatment of tumor-induced bone disease *Nat Clin Pract Oncol* 2007;4(1):42-55.

Durie BG, Katz M, Crowley J. Osteonecrosis of the jaw and bisphosphonates *N Engl J Med* 2005;353(1):99-102.

Dusse LMS, Macedo AP, Batschauer AP, Carvalho MG. Plasma rico em plaquetas (PRP) e sua aplicação em odontologia. *RBAC* 2008;40(3):193-7.

Eduardo F de P, Bueno DF, de Freitas PM, Marques MM, Passos-Bueno MR, Eduardo C de P, et al. Stem cell proliferation under low intensity laser irradiation: a preliminary study. *Lasers Surg Med* 2008;40(6):433-8.

Eduardo FP, Mehnert DU, Monezi TA, Zezell DM, Schubert MM, Eduardo CP, et al. Cultured epithelial cells response to phototherapy with low intensity laser. *Lasers Surg Med* 2007;39(4):365-72.

Engroff SL, Kim DD. Treating bisphosphonates osteonecrosis of the jaws. Is there a role for resection and vascularized reconstruction. *J Oral Maxillofac Surg* 2007;65(11):2374-85.

Estilo CL, Van Poznak CH, Williams T, Bohle GC, Lwin PT, Zhou Q, et al. Osteonecrosis of the maxilla and mandible in patients treated with bisphosphonates: a retrospective study. *Oncologist* 2008;13(8):911-20.

Estilo CL, Williams T, Evtimovska E, Tkach L, Halpern JL, Tunick SJ, et al. Osteonecrosis of the maxilla and mandible: possible drug-induced complication of bisphosphonates therapy. *Oral Surg Oral Med Oral Pathol Oral Radiol Oral Endod* 2004;97(4):449-50.

Ezra A, Golomb G. Administration routes and delivery systems of bisphosphonates for the treatment of bone resorption. *Adv Drug Deliv Rev* 2000;42(3):175-95.

Farrugia MC, Summerlin DJ, Krowiak E, Huntley T, Freeman S, Borrowdale R, et al. Osteonecrosis of the mandible or maxilla associated with the use of new generation bisphosphonates. *Laryngoscope* 2006;116(1):115-20.

Ferretti G, Fabi A, Carlini P, Papaldo P, Cordiali Fei P, Di Cosimo S, et al. Zoledronic-acid-induced circulating level modifications of angiogenic factors, metalloproteinases and proinflammatory cytokines in metastatic breast cancer patients. *Oncology* 2005;69(1):35-43.

Fleisch H. Bisphosphonates. Pharmacology and use in the treatment of tumour-induced hypercalcaemic and metastatic bone disease. *Drugs* 1991;42(6):919-44.

Freiberger et al., 2009

Freymler EA, Aghaloo TL. Platelet-rich plasma: Ready or not? *J Oral maxillofac Surg* 2004;62:484-8.

Fujihara NA, Hiraki KR, Marques MM. Irradiation at 780 nm increases proliferation rate of osteoblasts independently of dexamethasone presence. *Lasers Surg Med* 2006;38(4):332-6.

Gouveia CHA. O Efeito Molecular e Estrutural do Hormônio Tiroideano no Esqueleto. *Arq Bras Endocrinol Metab* 2004;48(1):183-95.

Halasy-Nagy JM, Rodan GA, Reszka AA. Inhibition of bone resorption by alendronate and risedronate does not require osteoclast apoptosis. *Bone* 2001;29(6):553-9.

Hansen T, Kunkel M, Springer E, Walter C, Weber A, Siegel E, et al. Actinomycosis of the jaws--histopathological study of 45 patients shows significant involvement in bisphosphonate-associated osteonecrosis and infected osteoradionecrosis. *Virchows Arch* 2007;451(6):1009-17.

Harper RP, Fung E. Resolution of bisphosphonate-associated osteonecrosis of the mandible: possible application for intermittent low-dose parathyroid hormone [rhPTH(1-34)]. *J Oral Maxillofac Surg* 2007;65(3):573-80.

Hayashi S, Yamane T, Miyamoto A, Hemmi H, Tagaya H, Tanio Y, et al. Commitment and differentiation of stem cells to the osteoclast lineage. *Biochem Cell Biol* 1998;76(6):911-22.

Hellstein JW, Marek CL. Bisphosphonate osteochemonecrosis (bis-phossy jaw): is this phossy jaw of the 21st century? *J Oral Maxillofac Surg* 2005;63(5):682-9.

Hess LM, Jeter JM, Benham-Hutchins M, Alberts DS. Factors associated with osteonecrosis of the jaw among bisphosphonate users. *Am J Med* 2008;121(6):475-83.

Hewitt C, Farah CS. Bisphosphonate-related osteonecrosis of the jaws: a comprehensive review. *J Oral Pathol Med* 2007;36(6):319-28.

Hillner BE, Ingle JN, Berenson JR, Janjan NA, Albain KS, Lipton A, et al. American Society of Clinical Oncology guideline on the role of bisphosphonates in breast cancer. American Society of Clinical Oncology Bisphosphonates Expert Panel. *J Clin Oncol* 2000;18(6):1378-91.

Hoff AO, Toth BB, Altundag K, Guarneri V, Nooka A, Desrouleaux K, et al. Osteonecrosis of the jaw in patients receiving intravenous bisphosphonate therapy. *J Clin Oncol* 2006;24(Suppl 18S):8528.

Hortobagyi GN, Theriault RL, Lipton A, Porter L, Blayney D, Sinoff C, et al. Long-term prevention of skeletal complications of metastatic breast cancer with pamidronate. Protocol 19 Aredia Breast Cancer Study Group. *J Clin Oncol* 1998;16(6):2038-44.

Hortobagyi GN, Theriault RL, Porter L, Blayney D, Lipton A, Sinoff C, et al. Efficacy of pamidronate in reducing skeletal complications in patients with breast cancer and lytic bone metastasis. *N Engl J Med* 1996;335(24):1785-91.

Hughes DE, MacDonald BR, Russell RG, Gowen M. Inhibition of osteoclast-like cell formation by bisphosphonates in long-term cultures of human bone marrow. *J Clin Invest* 1989;83(6):1930-5.

Hughes DE, Wright KR, Uy HL, Sasaki A, Yoneda T, Roodman GD, et al. Bisphosphonates promote apoptosis in murine osteoclasts in vitro and in vivo. *J Bone Miner Res* 1995;10(10):1478-87.

Hungria VTM. Doença óssea em Mieloma Múltipl. *Rev Bras Hematol Hemoter* 2007;29(1):60-6.

Junqueira LCU, Carneiro J. *Histologia básica*. 10<sup>a</sup> ed. Rio de Janeiro:Guanabara Koogan; 2004.

Karsenty G. Central control of bone remodeling. *J Bone Miner Metab* 2001;19:195-8.

Karsenty G. The central regulation of bone remodeling. *Trends Endocrinol Metab* 2000;11:437-9.

Kim HK. Osteonecrosis and osteonecrosis of the jaw (ONJ). *J Musculoskelet Neuronal Interact* 2007 Oct-Dec;7(4):348-9.

King AE, Umland EM. Osteonecrosis of the jaw in patients receiving intravenous or oral bisphosphonates. *Pharmacotherapy* 2008;28(5):667-77.

Kroll MH, Schafer AI. Biochemical mechanism of platelet activation. *Blood* 1989;74:1181-4.

Kyle RA, Yee GC, Somerfield MR, Flynn PJ, Halabi S, Jagannath S, et al. American Society of Clinical Oncology. American Society of Clinical Oncology 2007 clinical practice guideline update on the role of bisphosphonates in multiple myeloma. *J Clin Oncol* 2007;25(17):2464-72.

Lacy MQ, Dispenzieri A, Gertz MA, Greipp PR, Gollbach KL, Hayman SR. Mayo clinic consensus statement for the use of bisphosphonates in multiple myeloma. *Mayo Clin Proc* 2006;81(8):1047-53.

Lam DK, Sándor GK, Holmes HI, Evans AW, Clokie CM. A review of bisphosphonate-associated osteonecrosis of the jaws and its management. *J Can Dent Assoc* 2007;73(5):417-22.

Landesberg R, Cozin M, Cremers S, Woo V, Kousteni S, Sinha S, et al. Inhibition of oral mucosal cell wound healing by bisphosphonates. *J Oral Maxillofac Surg* 2008;66(5):839-47.

Lee CY, David T, Nishime M. Use of platelet-rich plasma in the management of oral bisphosphonate-associated osteonecrosis of the jaw: a report of 2 cases. *J Oral Implantol* 2007;33(6):371-82.

Lin JH, Russel G, Gertaz B. Pharmacokinetics of alendronate: an overview. *Int J Clin Pract Suppl* 1999;101(1):18-26.

Magopoulos C, Karakinaris G, Telioudis Z, Vahtsevanos K, Dimitrakopoulos I, Antoniadis K, et al. Osteonecrosis of the jaws due to bisphosphonate use. A review of 60 cases and treatment proposals. *Am J Otolaryngol* 2007;28(3):158-63.

Manolagas SC, Jilka RL. Bone marrow cytokines, and bone remodeling – Emerging insights into the pathophysiology of osteoporosis. *N Engl J Med* 1995;332:305-11.

- Marques MM, Pereira AN, Fujihara NA, Nogueira FN, Eduardo CP. Effect of low-power laser irradiation on protein synthesis and ultrastructure of human gingival fibroblasts. *Lasers Surg Med* 2004;34(3):260-5.
- Marx RE, Carlson ER, Fichstaedt RM, Schimmele SR, Strauss JE, Georgeff KR. Platelet Rich Plasma: Growth factor enhancement for bone grafts. *Oral Surg Med Oral Pathol Oral Radiol Endod* 1998;85:638-41.
- Marx RE, Cillo JE Jr, Ulloa JJ. Oral bisphosphonate-induced osteonecrosis: risk factors, prediction of risk using serum CTX testing, prevention, and treatment. *J Oral Maxillofac Surg* 2007;65(12):2397-410.
- Marx RE, Sawatari Y, Fortin M, Broumand V. Bisphosphonate-induced exposed bone (osteonecrosis/osteopetrosis) of the jaws: risk factors, recognition, prevention, and treatment. *J Oral Maxillofac Surg* 2005;63(11):1567-75.
- Marx RE. Pamidronate (Aredia) and zoledronate (Zometa) induced avascular necrosis of jaws: a growing epidemic. *J Oral Maxillofac Surg* 2003;61(9):1115-7.
- Mavrokokki T, Cheng A, Stein B, Goss A. Nature and frequency of bisphosphonate-associated osteonecrosis of the jaws in Australia. *J Oral Maxillofac Surg* 2007;65(3):415-23.
- MedWatch. Safety Information, U.S Food and Drug Administration URL: <http://www.fda.gov/medwatch/SAFETY/2004/ZometaHCP.pdf>. [2008 november 25].
- [http://www.hc-sc.gc.ca/dhp-mps/medeff/advisories-avis/prof/\\_2004/aredia\\_zometa\\_hpc-cps-eng.php](http://www.hc-sc.gc.ca/dhp-mps/medeff/advisories-avis/prof/_2004/aredia_zometa_hpc-cps-eng.php) [2007 may 26]
- Mehrotra B, Ruggiero S. Bisphosphonate complications including osteonecrosis of the jaw. *Hematology Am Soc Hematol Educ Program* 2006;515:356-60.

Migliorati CA, Schubert MM, Petersen DE, Seneda LM. Bisphosphonate-associated osteonecrosis of mandibular and maxillary bone. An emerging oral complication of supportive cancer therapy. *Cancer* 2005a;104(1):83-93.

Migliorati CA, Casiglia J, Epstein J, Jacobsen PL, Siegel MA, Woo SB. Managing the care of patients with bisphosphonate-associated osteonecrosis: an American Academy of Oral Medicine position paper. *J Am Dent Assoc* 2005b;136(12):1658-68.

Migliorati CA, Siegel MA, Elting LS. Bisphosphonate-associated osteonecrosis: a long-term complication of bisphosphonate treatment. *Lancet Oncol* 2006;7(6):508-14.

Migliorati CA. Bisphosphonate-associated oral osteonecrosis. *Oral Surg Oral Med Oral Pathol Oral Radiol Endod* 2005;99(2):135.

Migliorati CA. Bisphosphonates and oral cavity avascular bone necrosis. *J Clin Oncol* 2003; 21(22):4253-4.

Mundy GR, Bertoline DR. Bone destruction and hypercalcemia in plasma cell myeloma. *Semin Oncol* 1986;13:291-9.

Murakami H, Takahashi N, Sasaki T, Udagawa N, Tanaka S, Nakamura I, et al. A possible mechanism of the specific action of bisphosphonates on osteoclasts: Tiludronate preferentially affects polarized osteoclasts having ruffled borders. *Bone* 1995;17(2):137-44.

Nastro E, Musolino C, Allegra A, Oteri G, Cicciù M, Alonci A, et al. Bisphosphonate-associated osteonecrosis of the jaw in patients with multiple myeloma and breast cancer. *Acta Haematol* 2007;117(3):181-7.

Neville-Webbe HL, Rostami-Hodjegan A, Evans CA, Coleman RE, Holen I. Sequence- and schedule-dependent enhancement of zoledronic acid induced apoptosis by doxorubicin in breast and prostate cancer cells. *Int J Cancer* 2005; 113(3):364-71.



Novartis Pharmaceuticals Co. Updated safety: possible relationship of Aredia (pamidronate disodium) and/or Zometa (zoledronic acid) with osteonecrosis of the jaw [letter to health care professionals]. Ottawa: Health Canada; Nov 2004. URL: [http://www.hc-sc.gc.ca/dhp-mps/medeff/advisories-avis/prof/\\_2004/aredia\\_zometa\\_hpc-cps-eng.php](http://www.hc-sc.gc.ca/dhp-mps/medeff/advisories-avis/prof/_2004/aredia_zometa_hpc-cps-eng.php) [2007 may 26]

Novartis Pharmaceuticals Co. Updated safety: Osteonecrosis in Cancer Patients. Ottawa: Health Canada; Mar 2004. URL: [http://www.hc-sc.gc.ca/dhp-mps/medeff/advisories-avis/prof/\\_2004/aredia\\_zometa\\_hpc-cps-eng.php](http://www.hc-sc.gc.ca/dhp-mps/medeff/advisories-avis/prof/_2004/aredia_zometa_hpc-cps-eng.php) [2007 may 26]

Pazianas M, Miller P, Blumentals WA, Bernal M, Kothawala P: A review of the literature on osteonecrosis of the jaw in patients with osteoporosis treated with oral bisphosphonates: prevalence, risk factors, and clinical characteristics. *Clin Ther* 2007;29(8):1548-58.

Pereira AN, Eduardo CP, Matson E, Marques MM. Effect of low-power laser irradiation on cell growth and procollagen synthesis of cultured fibroblasts. *Lasers Surg Med* 2002;31(4):263-7.

Petrucci MT, Gallucci C, Agrillo A, Mustazza MC, Foà R. Role of ozone therapy in the treatment of osteonecrosis of the jaws in multiple myeloma patients. *Haematologica* 2007;92(9):1289-90.

Phal PM, Myall RW, Assael LA, Weissman JL. Imaging findings of bisphosphonate-associated osteonecrosis of the jaws. *AJNR Am J Neuroradiol* 2007;28(6):1139-45.

Pires FR, Miranda A, Cardoso ES, Cardoso AS, Fregnani ER, Pereira CM, et al. Oral avascular bone necrosis associated with chemotherapy and bisphosphonate therapy. *Oral Dis* 2005;11(6):365-9.

Pogrel MA. Bisphosphonates and bone necrosis. *J Oral Maxillofac Surg* 2004; 62(3):391-2.

Polizzotto MN, Cousins V, Schwarzer AP. Bisphosphonate-associated osteonecrosis of the auditory canal. *Br J Haematol* 2006;132(1):114.

Posten W, Wrone DA, Dover JS, Arndt KA, Silapunt S, Alam M. Low-level laser therapy for wound healing: Mechanism and efficacy. *Dermatol Surg* 2005;31(3):334–40.

Reid IR, Bolland MJ, Grey AB. Is bisphosphonate-associated osteonecrosis of the jaw caused by soft tissue toxicity? *Bone* 2007; 41(3):318-20.

Reszka AA, Halasy-Nagy J, Rodan GA. Nitrogen-bisphosphonates block retinoblastoma phosphorylation and cell growth by inhibiting the cholesterol biosynthetic pathway in a keratinocyte model for esophageal irritation. *Mol Pharmacol* 2001;59(2):193-202.

Ricci R, Pazos MC, Borges RE, Pacheco-Soares C. Biomodulation with low-level laser radiation induces changes in endothelial cell actin filaments and cytoskeletal organization. *J Photochem Photobiol B* 2009;95(1):6-8.

Rodan GA, Fleisch HA. Bisphosphonates: mechanisms of action. *J Clin Invest* 1996;97(12):2692-6.

Rodan GA, Reszka AA. Bisphosphonate mechanism of action. *Curr Mol Med* 2002;2:571-7.

Roelofs AJ, Thompson K, Gordon S, Rogers MJ. Molecular mechanisms of action of bisphosphonates: current status. *Clin Cancer Res* 2006;12(20 Suppl.):6222s–30s.

Rosen LS. New generation of bisphosphonates: broad clinical utility in breast and prostate cancer. *Oncology (Williston Park)* 2004;18(5 Suppl 3):26-32.

Ruggiero SL, Fantasia J, Carlson E. Bisphosphonate-related osteonecrosis of the jaw: background and guidelines for diagnosis, staging and management. *Oral Surg Oral Med Oral Pathol Oral Radiol Endod* 2006;102(4):433-41.

Ruggiero SL, Mehrotra B, Rosenberg TJ, Engroff SL. Osteonecrosis of the jaws associated with the use of bisphosphonate medications: a report of 60 cases. *J Oral Maxillofac Surg* 2004;62(5):527-34.

Russo L, Lo Muzio L, Blandamura S. Bisphosphonate-associated osteonecrosis can hide jaw metastases. *Bone* 2007;41(6):942-5.

Sahni M, Guenther HL, Fleisch H, Collin P, Martin TJ. Bisphosphonates act on rat bone resorption through the mediation of osteoblasts. *J Clin Invest* 1993;91(5):2004-11.

Saito S, Shimizu N. Stimulatory effects of low-power laser irradiation on bone regeneration in midpalatal suture during expansion in the rat. *Am J Orthod Dentofacial Orthop* 1997;111(5):525–32.

Sala A, Mattano LA Jr, Barr RD. Osteonecrosis in children and adolescents with cancer - an adverse effect of systemic therapy. *Eur J Cancer* 2007;43(4):683-9.

Santini D, Vespasiani Gentilucci U, Vincenzi B, Picardi A, Vasaturo F, La Cesa A, et al. The antineoplastic role of bisphosphonates: from basic research to clinical evidence. *Ann Oncol* 2003;14(10):1468-76.

Santini D, Vincenzi B, Avvisati G, Dicuonzo G, Battistoni F, Gavasci M, et al. Pamidronate induces modifications of circulating angiogenetic factors in cancer patients. *Clin Cancer Res* 2002;8(5):1080-4.

Santos RL, Gonçalves RT, Martins MA, Souza MMG. Influência dos imunossupressores no metabolismo ósseo e movimento dentário: revisão de literatura. *Rev Odonto Ciênc* 2009;24(1):86-91.

Sarin J, DeRossi SS, Akintoye SO. Updates on bisphosphonates and potential pathobiology of bisphosphonate-induced jaw osteonecrosis. *Oral Dis* 2008;14(3):277-85.

Sato M, Grasser W, Endo N, Akins R, Simmons H, Thompson DD, et al. Bisphosphonate action. Alendronate localization in rat bone and effects on osteoclast ultrastructure. *J Clin Invest* 1991;88(6):2095-105.

Schubert MM, Eduardo FP, Guthrie KA, Franquin JC, Bensadoun RJ, Migliorati CA, et al. A phase III randomized double-blind placebo-controlled clinical trial to determine the efficacy of low level laser therapy for the prevention of oral mucositis in patients undergoing hematopoietic cell transplantation. *Support Care Cancer* 2007;15(10):1145-54.

Schwartz HC. Osteonecrosis and bisphosphonates: correlation versus causation. *J Oral Maxillofac Surg* 2004;62(6):763-4.

Shimura K, Shimazaki C, Taniguchi K, Akamatsu S, Okamoto M, Uchida R, et al. Hyperbaric oxygen in addition to antibiotic therapy is effective for bisphosphonate-induced osteonecrosis of the jaw in a patient with multiple myeloma. *Int J Hematol* 2006;84(4):343-5.

Silverman SL, Landesberg R. Osteonecrosis of the jaw and the role of bisphosphonates: a critical review. *Am J Med* 2009;122(2 Suppl):S33-45.

Srinivasan D, Shetty S, Ashworth D, Grew N, Millar B. Orofacial pain - a presenting symptom of bisphosphonate associated osteonecrosis of the jaws. *Br Dent J* 2007 28;203(2):91-2.

Starck WJ, Epker BN. Failure of osseointegrated dental implants after diphosphonate therapy for osteoporosis: a case report. *Int J Oral Maxillofac Implants* 1995;10(1):74-8.

Stein A, Benayahu D, Maltz L, Oron U. Low-level laser irradiation promotes proliferation and differentiation of human osteoblasts in vitro. *Photomed Laser Surg* 2005;23(2):161-6.

Theriault RL, Lipton A, Hortobagyi GN, Leff R, Gluck S, Stewart JF, et al. Pamidronate reduces skeletal morbidity in women with advanced breast cancer and lytic bone lesions: a randomized, placebo-controlled trial. Protocol 18 Aredia Breast Cancer Study Group. *J Clin Oncol* 1999;17(3):846-54.

Tönzüm TF, Demiralp B. Platelet-rich plasma: A promising innovation in dentistry. *Oral Surg Med Oral Pathol Oral Radiol Endod* 2003;95(5):521-8.

van Holten-Verzantvoort AT, Kroon HM, Bijvoet OL, Cleton FJ, Beex LV, Blijham G, et al. Palliative pamidronate treatment in patients with bone metastases from breast cancer. *J Clin Oncol* 1993;11(3):491-8.

Vasconcellos DV, Duarte ME, Maia RC. Efeito anti-tumoral dos bisfosfonatos: uma nova perspectiva terapêutica. *Rev Brás Cancerologia* 2004;50(1):45-54.

Vescovi P, Merigo E, Manfredi M, Meleti M, Fornaini C, Bonanini M, et al. Nd:YAG laser biostimulation in the treatment of bisphosphonate-associated osteonecrosis of the jaw: clinical experience in 28 cases. *Photomed Laser Surg* 2008;26(1):37-46.

Vescovi P, Merigo E, Meleti M, Fornaini C, Nammour S, Manfredi M. Nd:YAG laser biostimulation of bisphosphonate-associated necrosis of the jawbone with and without surgical treatment. *Br J Oral Maxillofac Surg* 2007;45(8):628-32.

Walter C, Grötz KA, Kunkel M, Al-Naws B. Prevalence of Bisphosphonate associated osteonecrosis of the jaw within the field of osteonecrosis. *Support Care Cancer* 2007;15:197-202.

Walter C, Klein MO, Pabst A, Al-Nawas B, Duschner H, Ziebart T. Influence of bisphosphonates on endothelial cells, fibroblasts, and osteogenic cells. *Clin Oral Investig* 2009 Mar 18 [Epub ahead of print].

Wang EP, Kaban LB, Strewler GJ, Raje N, Troulis MJ. Incidence of osteonecrosis of the jaw in patients with multiple myeloma and breast or prostate cancer on intravenous bisphosphonate therapy. *J Oral Maxillofac Surg* 2007;65(7):1328-31.

Wang J, Goodger NM, Pogrel MA. Osteonecrosis of the jaws associated with cancer chemotherapy. *J Oral Maxillofac Surg* 2003;61:1104–7.

Wessel JH, Dodson TB, Zavras AI. Zoledronate, smoking, and obesity are strong risk factors for osteonecrosis of the jaw: a case-control study. *J Oral Maxillofac Surg* 2008;66(4):625-31.

Wong R, Wiffen PJ. Bisphosphonates for the relief of pain secondary to bone metastases. *Cochrane Database Syst Rev* 2002;(2):CD002068

Woo SB, Hellstein JW, Kalmar JR. Narrative [corrected] review: bisphosphonates and osteonecrosis of the jaws. *Ann Intern Med* 2006 16;144(10):753-61.

Wood J, Bonjean K, Ruetz S, Bellahcene A, Devy L, Foidart JM, et al. Novel antiangiogenic effects of the bisphosphonate compound zoledronic acid. *J Pharmacol Exp Ther* 2002;302(3):1055-61.

Zervas K, Verrou E, Teleioudis Z, Vahtsevanos K, Banti A, Mihou D, et al. Incidence, risk factors and management of osteonecrosis of the jaw in patients with multiple myeloma: a single-centre experience in 303 patients. *Br J Haematol* 2006;134(6):620-3.

## ANEXO A – Parecer do Comitê de Ética em Pesquisa da FOUSP



Universidade de São Paulo  
Faculdade de Odontologia  
Comitê de Ética em Pesquisa

**PARECER DE APROVAÇÃO**  
FR - 182041  
Protocolo 94/2008

O grupo de trabalho indicado pelo Comitê de Ética em Pesquisa APROVOU, o protocolo de pesquisa: "**Estudo retrospectivo de osteonecrose dos maxilares associado ao uso dos bisfosfonatos em pacientes oncológicos: aspectos clínicos, imagenológicos e terapêuticos**", de responsabilidade do(a) Pesquisador(a) Marco Antonio Trevizani Martins e sob orientação do Prof(a). Dr(a). Prof(a). César Ângelo Lascaia.

Tendo em vista a legislação vigente, devem ser encaminhados a este Comitê relatórios anuais referentes ao andamento da pesquisa e ao término cópia do trabalho em "cd". Qualquer emenda do projeto original deve ser apresentada a este CEP para apreciação, de forma clara e sucinta, identificando a parte do protocolo a ser modificada e suas justificativas.

São Paulo, 11 de dezembro de 2008.

Prof. Dr. João Gualberto de Cerqueira Luz  
Coordenador do CEP-FOUSP

*Recusado em 18/02/09*  
*Milena*

# Livros Grátis

( <http://www.livrosgratis.com.br> )

Milhares de Livros para Download:

[Baixar livros de Administração](#)

[Baixar livros de Agronomia](#)

[Baixar livros de Arquitetura](#)

[Baixar livros de Artes](#)

[Baixar livros de Astronomia](#)

[Baixar livros de Biologia Geral](#)

[Baixar livros de Ciência da Computação](#)

[Baixar livros de Ciência da Informação](#)

[Baixar livros de Ciência Política](#)

[Baixar livros de Ciências da Saúde](#)

[Baixar livros de Comunicação](#)

[Baixar livros do Conselho Nacional de Educação - CNE](#)

[Baixar livros de Defesa civil](#)

[Baixar livros de Direito](#)

[Baixar livros de Direitos humanos](#)

[Baixar livros de Economia](#)

[Baixar livros de Economia Doméstica](#)

[Baixar livros de Educação](#)

[Baixar livros de Educação - Trânsito](#)

[Baixar livros de Educação Física](#)

[Baixar livros de Engenharia Aeroespacial](#)

[Baixar livros de Farmácia](#)

[Baixar livros de Filosofia](#)

[Baixar livros de Física](#)

[Baixar livros de Geociências](#)

[Baixar livros de Geografia](#)

[Baixar livros de História](#)

[Baixar livros de Línguas](#)



[Baixar livros de Literatura](#)  
[Baixar livros de Literatura de Cordel](#)  
[Baixar livros de Literatura Infantil](#)  
[Baixar livros de Matemática](#)  
[Baixar livros de Medicina](#)  
[Baixar livros de Medicina Veterinária](#)  
[Baixar livros de Meio Ambiente](#)  
[Baixar livros de Meteorologia](#)  
[Baixar Monografias e TCC](#)  
[Baixar livros Multidisciplinar](#)  
[Baixar livros de Música](#)  
[Baixar livros de Psicologia](#)  
[Baixar livros de Química](#)  
[Baixar livros de Saúde Coletiva](#)  
[Baixar livros de Serviço Social](#)  
[Baixar livros de Sociologia](#)  
[Baixar livros de Teologia](#)  
[Baixar livros de Trabalho](#)  
[Baixar livros de Turismo](#)