

**UNIVERSIDADE FEDERAL DE SANTA MARIA  
CENTRO DE CIÊNCIAS RURAIS  
PROGRAMA DE PÓS-GRADUAÇÃO EM MEDICINA VETERINÁRIA**

**IMOBILIZAÇÃO EXTERNA COM CANALETA DE  
ALUMÍNIO EM FRATURAS DE RÁDIO E ULNA EM  
CÃES**

**DISSERTAÇÃO DE MESTRADO**

**Maicon Pinheiro**

**Santa Maria, RS, Brasil  
2009**

# **Livros Grátis**

<http://www.livrosgratis.com.br>

Milhares de livros grátis para download.

# **IMOBILIZAÇÃO EXTERNA COM CANALETA DE ALUMÍNIO EM FRATURAS DE RÁDIO E ULNA EM CÃES**

**Por**

**Maicon Pinheiro**

Dissertação apresentada ao Curso de Mestrado do Programa de Pós-Graduação em Medicina Veterinária, Área de Concentração em Cirurgia Veterinária, da Universidade Federal de Santa Maria (UFSM, RS), como requisito parcial para obtenção do grau de  
**Mestre em Medicina Veterinária**

**Orientador: Prof. João Eduardo Wallau Schossler**

**Santa Maria, RS, Brasil**

**2009**

**Universidade Federal de Santa Maria  
Centro de Ciências Rurais  
Programa de Pós-Graduação em Medicina Veterinária  
Departamento de Clínica de Pequenos Animais**

A Comissão Examinadora, abaixo assinada,  
aprova a Dissertação de Mestrado

**IMOBILIZAÇÃO EXTERNA COM CANALETA DE ALUMÍNIO EM  
FRATURAS DE RÁDIO E ULNA EM CÃES**

elaborada por  
**Maicon Pinheiro**

Como requisito parcial para obtenção do grau de  
**Mestre em Cirurgia Veterinária**

**Comissão Examinadora**

**João Eduardo Wallau Schossler, Dr.**  
(Presidente/Orientador)

**Marcelo Meller Alievi, Dr. (UFRGS)**

**Sergio da Silva Fialho, Dr. (UFSM)**

Santa Maria, 08 de outubro de 2009.

## DEDICATÓRIA

*Dedico a todos aqueles que acreditaram em mim, que me deram oportunidade, confiança para que pudesse alcançar meus objetivos profissionais durante a minha precoce carreira.*

## AGRADECIMENTOS

A Deus, por estar sempre guiando meus passos, iluminando meu caminho, dando-me forças para prosseguir mesmo nas horas mais sombrias.

Ao Hospital Veterinário Universitário da Universidade Federal de Santa Maria (HVU-UFSM) pela possibilidade de realizar aperfeiçoamento na área de cirurgia.

Aos meus pais, Gladimar e Celso, pela oportunidade a mim advogados, pelo amor e confiança, dando-me forças para prosseguir sempre e pelos ensinamentos durante a minha vida.

Ao meu irmão, Felipe, que, mesmo a distância, demonstra crescente amizade.

A minha mulher, Chaiane, pelo amor, carinho, companheirismo, ajuda e a amizade que nos torna cada dia mais unidos. Pela confiança e estímulo, estando sempre ao meu lado, mesmo quando pensava em desistir.

Ao professor Dr. João Eduardo Wallau Schossler, meu orientador e amigo, pelo incondicional ensinamento e contribuição ao meu crescimento profissional desde o período em que era estagiário e monitor da disciplina de clínica cirúrgica até a pós-graduação.

A todos os meus amigos e colegas da pós-graduação que, de forma direta ou indiretamente, contribuíram para que eu chegasse até aqui.

A todos os professores do hospital veterinário que sempre sanaram minhas dúvidas quando eram persistentes e pela amizade criada entre nós.

Aos estagiários da graduação que auxiliaram na execução do projeto.

Aos proprietários dos animais, que permitiram a utilização dos mesmos para este estudo.

A todos os funcionários do Hospital Veterinário Universitário da UFSM, pela confiança, ajuda e amizade.

A todos que, de alguma maneira, contribuíram para minha formação pessoal ou profissional até este momento.

## **RESUMO**

Dissertação de Mestrado  
Programa de Pós-Graduação em Medicina Veterinária  
Universidade Federal de Santa Maria, RS, Brasil

### **IMOBILIZAÇÃO EXTERNA COM CANALETA DE ALUMÍNIO EM FRATURAS DE RÁDIO E ULNA EM CÃES**

AUTOR: MAICON PINHEIRO  
ORIENTADOR: JOÃO EDUARDO WALLAU SCHOSSLER  
Data e Local da Defesa: Santa Maria, 08 de outubro de 2009.

A principal causa de procura pelo setor de ortopedia veterinária são as fraturas. Existem várias alternativas para o tratamento de uma fratura, porém todas têm por finalidade obter rápida união óssea, preservando a função normal das articulações e dos tecidos moles próximos. Algumas fraturas consolidam adequadamente após uso correto de determinado método de imobilização, contudo outras resultam em consolidação demorada ou não-união. A reparação de uma fratura envolve uma sequência de eventos celulares que evoluem desde agressão propriamente dita, formação do hematoma, iniciação do calo plástico, organização do calo e remodelação. Propõe-se nesta pesquisa uma técnica alternativa para imobilização externa de fraturas de rádio e ulna em cães. Esse método foi empregado em 16 animais pacientes do Hospital Veterinário Universitário da Universidade Federal de Santa Maria (HVU – UFSM) no período de março de 2008 a maio de 2009. Todos os pacientes foram avaliados clinicamente quanto as suas condições gerais de saúde; posteriormente a esta avaliação, obteve-se o diagnóstico clínico cirúrgico da fratura com auxílio do exame radiográfico do membro fraturado. Após anestesia geral, foi realizada a redução fechada da fratura, a qual foi imobilizada, utilizando-se uma canaleta de alumínio, confeccionada e moldada



exatamente aos contornos anatômicos do membro do animal. No intuito de acompanhar o processo de cicatrização óssea, os pacientes foram submetidos ao controle radiográfico aos 30, 45 e 60 dias após o tratamento. Sendo a canaleta removida quando da formação de calo ósseo estável e desaparecimento da linha de fratura. O método proposto proporcionou as condições necessárias para o processo de cicatrização das fraturas, permitindo, assim, a consolidação óssea e o retorno à deambulação normal aos pacientes, podendo ser empregado como alternativa adicional aos métodos de imobilização externa de fraturas de rádio e ulna em cães.

**Palavras-chave:** reparação biológica, redução fechada, cicatrização óssea.

## **ABSTRACT**

Dissertação de Mestrado  
Programa de Pós-Graduação em Medicina Veterinária  
Universidade Federal de Santa Maria, RS, Brasil

### **EXTERNAL IMMOBILIZATION WITH ALUMINUM CAST IN RADIO AND ULNA FRACTURES IN DOGS**

AUTHOR: MAICON PINHEIRO  
ADVISOR: JOÃO EDUARDO WALLAU SCHOSSLER  
Date and local of the defense: Santa Maria, October 08 nd 2009.

The main reason demanding the veterinary orthopedics services are fractures. There are several alternatives for the treatment of a fracture; however all of them aim to obtain a fast bone union, preserving the normal function of joints and soft tissues close to it. Some fractures consolidate adequately, after the correct use of a specific immobilization method, yet others result in a slower consolidation or no union. The repair of a fracture involves a sequence of cell events which evolutes since the aggression itself, formation of hematoma, starting of a plastic callus, organization of callus and recasting. It is proposed in this research, a technique for external immobilization of radio and ulna fractures in dogs. This method was used in 16 animals, patients from The Veterinary Hospital from Federal University of Santa Maria (HVU-UFSM) during the period from March 2008 to May 2009. All the patients were clinically evaluated concerning their general health conditions; after this evaluation, it was obtained the clinical-surgical diagnosis of the fracture with the help of a radiographic exam of the fractured limb. After being submitted to general anesthesia, the closed reduction of the fracture was performed, which was immobilized using an aluminum cast, made and adapted exactly to the anatomical shape of the animal's limb. Aiming to accompany the process of bone healing, the

patients were submitted to radiographic control at 30, 45 and 60 days after treatment and the cast was removed when a stable bone callus was seen and there was not the line of fracture anymore. The method proposed provided the necessary conditions for the healing process, allowing, thus, the bone consolidation and the return to the patient's normal ambulation and can be used as an additional alternative to the external immobilization methods of radio and ulna fractures in dogs.

**Key words:** biological repair, closed reduction, bone healing.

## LISTA DE FIGURAS

FIGURA 1 – Projeções radiográficas utilizadas para o diagnóstico das fraturas dos pacientes submetidos ao tratamento com a canaleta de alumínio. Em A projeção mediolateral em B craniocaudal referentes ao paciente um.....	30
FIGURA 2 – Sequência fotográfica demonstrando a confecção da canaleta empregada na imobilização externa de fraturas de rádio e ulna em cães.....	32
FIGURA 3 – Sequência fotográfica demonstrando a aplicação da canaleta empregada na imobilização externa de fraturas de rádio e ulna em cães.....	33
FIGURA 4 – Imagem radiográfica do paciente um obtida após a redução da fratura. Em A projeção mediolateral em B craniocaudal.....	34
FIGURA 5 – Imagem radiográfica da fratura diafisária na porção proximal do rádio e na porção média da ulna apresentado pelo paciente 10.....	39
FIGURA 6 – Imagem radiográfica da fratura diafisária na porção média do rádio e da ulna apresentado pelo paciente 11.....	40
FIGURA 7 – Imagem radiográfica da fratura diafisária na porção distal do rádio e da ulna apresentado pelo paciente 15.....	40
FIGURA 8 – Imagem radiográfica da fratura do paciente seis, em A incidência craniodorsal em B mediolateral.....	42
FIGURA 9 – Imagem radiográfica da fratura diafisária posteriormente a redução e adaptação da canaleta de alumínio no paciente seis, em A incidência craniodorsal em B mediolateral.....	43

FIGURA 10 – Imagem radiográfica onde se visualiza a formação do calo ósseo aos 30 dias em A e em B aos 53 dias observa-se a evolução do calo ósseo com desaparecimento da linha de fratura, ambas em incidências mediolaterais, referentes ao paciente seis.....	44
FIGURA 11 – Imagem radiográfica onde se visualiza a formação do calo ósseo aos 30 dias em A e em B aos 53 dias observa-se a evolução do calo ósseo com desaparecimento da linha de fratura, ambas em incidências craniocaudais, referentes ao paciente seis.....	45
FIGURA 12 – Animal nº dois demonstrando remoção parcial do esparadrapo.....	50
FIGURA 13 – Animal nº seis demonstrando a formação de úlcera de contato na região do cotovelo.....	51

## LISTA DE TABELAS

TABELA 1 – Tabela demonstrando os dados de raça, idade, peso e sexo dos cães com fraturas de rádio e ulna submetidos ao tratamento com a canaleta de alumínio.....	29
TABELA 2 – Tabela da classificação clínico cirúrgica das fraturas dos pacientes submetidos à imobilização externa com a canaleta de alumínio.....	31
TABELA 3 – Tempo de permanência da imobilização dos pacientes submetidos à imobilização externa de fratura de rádio e ulna com canaleta de alumínio.....	46
TABELA 4 – Avaliação funcional do membro dos pacientes submetidos à imobilização externa de fratura de rádio e ulna com canaleta de alumínio, logo após a remoção da canaleta e após a última avaliação funcional.....	48

## LISTA DE GRÁFICOS

GRÁFICO 1 – Distribuição percentual dos animais conforme as diferentes raças, dos pacientes submetidos à imobilização externa de fratura de rádio e ulna com canaleta de alumínio.....	36
GRÁFICO 2 – Distribuição percentual dos animais conforme a faixa etária dos pacientes submetidos à imobilização externa de fratura de rádio e ulna com canaleta de alumínio.....	37
GRÁFICO 3 – Distribuição percentual entre machos e fêmeas dos animais submetidos à imobilização externa de fratura de rádio e ulna com canaleta de alumínio.....	38
GRÁFICO 4 – Distribuição percentual do intervalo de peso dos pacientes submetidos à imobilização externa de fratura de rádio e ulna com canaleta de alumínio.....	38
GRÁFICO 5 – Distribuição percentual da localização anatômica das fraturas diafisárias dos pacientes que foram submetidos à imobilização externa de fratura de rádio e ulna com canaleta de alumínio.....	41
GRÁFICO 6 – Representação gráfica do tempo de permanência da canaleta dos pacientes submetidos à imobilização externa de fratura de rádio e ulna com canaleta de alumínio.....	47
GRÁFICO 7 – Número de animais e respectivos graus de uso funcional do membro, segundo a escala de Fox et al. 1995, logo após a remoção da canaleta e entre 15-30 dias após a primeira avaliação.....	49

## **LISTA DE QUADROS**

QUADRO – 1 Avaliação funcional do membro, adaptado de FOX et al. (1995).. 35



## **LISTA DE ANEXOS**

ANEXO – 1 Ficha de orientação ao proprietário.....	66
--	----

## SUMÁRIO

<b>1 INTRODUÇÃO.....</b>	<b>18</b>
<b>2 REVISÃO DE LITERATURA.....</b>	<b>21</b>
<b>3 MATERIAL E MÉTODOS.....</b>	<b>29</b>
<b>4 RESULTADOS.....</b>	<b>36</b>
<b>4.1 Dados de anamnese.....</b>	<b>36</b>
<b>4.2 Apresentação das fraturas.....</b>	<b>39</b>
<b>4.3 Cicatrização das fraturas e função do membro.....</b>	<b>41</b>
<b>4.4 Complicações.....</b>	<b>50</b>
<b>5 DISCUSSÃO.....</b>	<b>52</b>
<b>6 CONCLUSÃO.....</b>	<b>59</b>
<b>7 REFERÊNCIAS.....</b>	<b>60</b>
<b>ANEXO.....</b>	<b>65</b>

# 1. INTRODUÇÃO

Os ossos longos estão sujeitos a forças fisiológicas e não-fisiológicas. Forças não-fisiológicas ocorrem em situações incomuns, como os acidentes automobilísticos, lesões por projéteis de arma de fogo ou quedas. Essas forças podem ser transmitidas ao osso diretamente e podem facilmente exceder a resistência-limite do osso, dando origem a uma fratura. As forças fisiológicas comumente não excedem a resistência-limite do osso, não sendo responsável por fraturas ósseas, exceto em casos excepcionais (HULSE; HYMAN, 1998).

As fraturas do rádio e da ulna são comuns (PIERMATEI; FLO, 1999). MUIR (1997) cita que a causa mais comum de fratura radioulnar é o atropelamento e, segundo Fossum et al. (1997), os animais jovens são mais susceptíveis. Em cães de raças pequenas, podem ocorrer após um mínimo trauma como, por exemplo, um pulo ou queda (MUIR, 1997), afetando principalmente a região distal da diáfise radial (HERRON, 1974; NEWTON; NUNAMAKER, 1985; FOSSUM et al., 1997; MUIR, 1997).

Todos os tipos de fraturas podem ser observados nesses ossos, podendo estar envolvidos um ou ambos (PIERMATEI; FLO, 1999); na maioria das vezes, ambos estão envolvidos, assim como no terço médio ou distal da diáfise. A exposição de fragmentos é comum e ocorre devido à mínima cobertura tecidual existente nesses locais (JOHNSON; HULSE, 2005a).

Harasen (2003a) comenta que o alto índice de fraturas do terço distal de rádio e ulna faz com que elas sejam a terceira forma mais comum de fraturas sofridas pelos cães. Muir (1997) afirma que as fraturas antebraquiais acometem 17% dos

cães com fraturas e Johnson e Hulse (2005b) complementam que as de rádio e ulna compreendem 8,5% a 18% das fraturas em cães e gatos.

Em cães, o rádio não apresenta conformação uniforme, sendo a diáfise e a metáfise achatadas em sentido craniocaudal e ligeiramente curvas. Seu canal medular é normalmente uniforme em tamanho e mais largo no sentido mediolateral que craniocaudal. O canal medular da ulna é mais largo na porção proximal, estreitando-se distalmente ao longo de seu trajeto, sendo que em cães de pequeno porte pode ser muito estreito ou não existir (NEWTON; NUNAMAKER, 1985).

Para reduzir as fraturas de rádio e ulna, a literatura cita dois métodos, fechado ou conservador (muletas, moldes, gesso, talas e bandagens) e aberto ou cirúrgico (placas e parafusos ortopédicos, fios de cerclagem, pinos intramedulares e pinos percutâneos) (NEWTON; NUNAMAKER, 1985; FOSSUM et al., 1997; PIERMATTEI; FLO, 1999). Uma redução adequada de uma fratura é considerada como sendo aquela em que se observa alinhamento mínimo de 50% das extremidades da fratura (EGGER, 1998).

A seleção da técnica de fixação depende da idade e porte do paciente, da estabilidade axial da fratura, de lesões músculo-esqueléticas concomitantes e das condições dos tecidos moles associados (DEANGELIS et al., 1973; MATTHIESEN 1983).

A filosofia básica, relacionada à reconstrução de ossos fraturados, baseia-se na redução anatômica ou na aproximação dos maiores fragmentos. Para que haja uma correta cicatrização óssea, os implantes ortopédicos devem anular todas as forças atuantes no foco de fratura, forças essas intituladas como rotação, angulação, compressão ou cisalhamento, deslocamentos e distração dos fragmentos da fratura (SINIBALDI; BOUDREAU, 1992).

A aplicação de talas externas precedeu a redução e fixação interna cirúrgicas por milhares de anos. Hipócrates, em 350 A.C., estabeleceu muitos dos princípios básicos do tratamento fechado para o osso fraturado. Hipócrates recomendava que “dois homens fortes” puxassem em direções opostas, para a redução do osso fraturado, antes que ataduras fossem aplicadas e tornadas rígidas com ceras e resinas (DeCAMP, 1998).

A coaptação externa pode servir como sustentação temporária ou primeiro socorro, como sustentação secundária após intervenção cirúrgica, ou como sustentação e estabilização primária, para fraturas selecionadas. Materiais apropriados como talas confeccionadas com barra metálica, fibra de vidro e gesso proporcionam a resistência exigida para a coaptação externa, mas também podem pôr em risco o membro imobilizado, caso esses materiais sejam utilizados inadequadamente (DeCAMP, 1998). As quatro funções principais de uma bandagem são: proteção, absorção de material drenante, compressão dos tecidos moles e estabilização (SIMPSON et al., 2001).

As fraturas de rádio e ulna representam importante casuística na rotina hospitalar, elas podem apresentar cicatrização deficiente ou demorada, principalmente em animais de pequeno porte, pois nesses a irrigação sanguínea e a cobertura muscular são pobres. Assim sendo, muitos veterinários possuem limitações no seu tratamento clínico e/ou cirúrgico. Este trabalho tem por finalidade analisar a aplicação clínica da canaleta de alumínio como imobilização externa de fraturas de rádio e ulna em cães, observando sua eficiência para criar condições adequadas para a cicatrização óssea e recuperação funcional do membro.

## 2. REVISÃO DE LITERATURA

Diversos fatores são importantes para se obter sucesso na reparação das fraturas, entre eles existem os fatores biomecânicos (excesso de movimentos no foco da fratura), anatômicos (idade, vascularização deficiente, infecção e outros) e metabólicos (nutrição). A finalidade no tratamento de uma fratura é obter rápida união óssea, preservando a função normal das articulações e tecidos moles próximos. A reparação de uma fratura envolve sequência de eventos celulares que evoluem desde agressão propriamente dita, formação do hematoma, iniciação do calo plástico, organização do calo e remodelação. Algumas fraturas consolidam adequadamente, após uso correto de determinado método de imobilização, porém outras resultam em consolidação demorada ou não união (MIRANDA, 2005).

Costa e Schossler (2002) comentaram que o diagnóstico clínico das fraturas rádio ulnares pode basear-se no achado de um ou mais dos seguintes sinais: histórico de trauma no membro torácico, dificuldade de movimentação do membro demonstrada pela posição em flexão do cotovelo e do carpo, claudicação sem apoio durante a locomoção, conformação anormal do membro, manifestação de dor e presença de crepitação durante o exame físico da região afetada.

Após o diagnóstico clínico da fratura, a literatura recomenda a realização de radiografias para se estabelecer o diagnóstico radiográfico da fratura e a partir deste ser definido o método de estabilização da mesma. Schebitz e Wilkens (2000) definiram que a melhor maneira de diagnosticar alterações ósseas através do exame radiográfico, ao nível da diáfise do rádio e da ulna é por meio da realização de duas incidências perpendiculares entre si, sendo elas craniocaudais e mediolateral.

Fraturas radiais e ulnares ocorrem com relativa frequência, particularmente em animais jovens (PROBST, 1996; EGGER, 1998) e são causadas por traumatismo automobilístico, saltos e quedas (PROBST, 1996), coices, mordeduras e projéteis de arma de fogo (EGGER, 1998). Todos os tipos de fraturas podem ser observados nestes ossos, podendo estar envolvidos um ou ambos (PIERMATEI; FLO, 1999); na maioria das vezes ambos estão envolvidos, assim como no terço médio ou terço distal da diáfise; a exposição de fragmentos é comum e ocorre devido à mínima cobertura tecidual existente nestes locais (JOHNSON; HULSE, 2005a).

O edema dos tecidos moles varia de acordo com a gravidade do trauma, tempo decorrido desde o seu estabelecimento, lesão vascular e deslocamento dos fragmentos fraturados. O exame neurológico, especialmente de nervos periféricos, é parte fundamental na avaliação das fraturas do rádio e da ulna devido ao possível envolvimento do nervo radial (BLOOMBERG, 1986).

As fraturas rádio-ulnares são predispostas a não união óssea, união retardada ou à má união angular (PIERMATEI; FLO, 1999; RAHAL et al., 2005a). Basicamente, o problema parece decorrer do mau alinhamento das extremidades da fratura, devido ao pequeno diâmetro ósseo, pobre suprimento vascular, pouca musculatura de suporte e forte tensão exercida pelos músculos flexor carpal e flexor digital, que deslocam os fragmentos caudal e lateralmente (HERRON, 1974).

Egger (1998) descreveu que fraturas transversais ou oblíquas curtas são resistentes às forças compressivas tão logo tenham sido reduzidas, e frequentemente podem ser tratadas de forma fechada com imobilização externa. Entretanto, Harasen (2003a) citou que este procedimento em cães *toy* e miniatura é

contra indicado devido ao fato de estar associado a elevada porcentagem de não uniões e uniões viciosas.

DeCamp (1998) afirmou que é praticamente impossível, nos casos de redução fechada, obter-se perfeito alinhamento das corticais dos fragmentos ósseos, porém assegura que se deve manter o alinhamento do membro; assim os fragmentos da fratura devem ser posicionados de modo que seja mantida a relação anatômica aproximada da articulação acima e abaixo da lesão. Ainda afirma que, em pacientes jovens, deve-se ter pelo menos 50% de contato entre as corticais das extremidades fraturadas.

Costa e Schossler (2002) recomendaram que a conduta inicial nessas fraturas incluísse a aplicação de bandagem macia e almofadada no membro inteiro, partindo do terço distal do úmero até os dedos ou a imobilização temporária com bandagens, como a de Robert Jones modificada. Esta adaptação temporária evita maior deslocamento da área fraturada, lesões em estruturas vitais pelos fragmentos pontiagudos e diminui o edema pós-traumático dos tecidos moles.

Devido ao trauma provocado pela fratura associado ao produzido pela manobra de redução, a literatura indica utilização de antiinflamatórios não esteroidais, para reduzir a formação de edema e ajudar no controle da dor (ANDRADE; JERICÓ 2002).

A escolha do método de fixação depende da idade e porte do paciente, estabilidade da fratura, lesões músculo-esqueléticas presentes, condições dos tecidos moles associados, cooperação do cliente, instalações disponíveis e capacidade do cirurgião (DALMOLIN et al., 2006).

Quase sempre, uma atadura bem acolchoada é confortável para o animal que a está usando, e proporciona sustentação suficiente para a estabilização de muitos



problemas ortopédicos durante a consolidação. É da máxima importância, ao ser selecionada a imobilização externa, que seja levado em consideração o estado do tecido mole, sendo decidido qual tipo de coaptação irá estabilizar o membro de modo mais adequado (HARASEN, 2003b).

A bandagem ortopédica se presta a muitas funções úteis que podem incrementar e sustentar os processos de cicatrização dos tecidos moles e de consolidação dos ossos. A proteção dos tecidos moles é necessária para que seja evitada a contaminação externa por bactérias. As qualidades de absorção de uma atadura limitam o acúmulo de exsudatos e diminuem a infecção, além de fazerem compressão da área traumatizada diminuindo a formação de edema, hematomas e seromas, que podem afetar na cicatrização (DeCAMP, 1998).

Gessos, talas e bandagens são frequentemente chamados de mecanismos de coaptação, ou seja, aproximação. Isso é realizado pela simples imobilização muscular, com bandagem, ou pela transmissão de forças de compressão às estruturas ósseas por meios de interposição de tecidos moles como com gessos e talas. Gessos geralmente são considerados como estruturas tubularmente moldadas que, caso retiradas, irão formar um molde do membro. A tala é tipicamente moldada em uma porção do membro. Por exemplo, uma armação modular de arame como a tala de Schroeder-Thomas (PIERMATTEI; FLO, 1999).

Como regra geral, gessos e talas moldadas são estabilizadores mais eficientes dos ossos e articulações do que os pré-fabricados ou talas de Schroeder-Thomas. A vantagem dos aparatos moldados é que eles ajustam-se perfeitamente ao animal e desta maneira causam menores problemas aos tecidos moles e são mais bem tolerados pelos pacientes (PIERMATTEI; FLO, 1999).

Existem outras alternativas para redução das fraturas de rádio e ulna descritas na literatura. Os pinos intramedulares têm sido utilizados no tratamento das fraturas do rádio por muitos anos (SOUZA et al., 2001), contudo as complicações são comuns (80% dos casos) e estão facilmente disponíveis outros métodos mais adequados, não se recomendando o uso de pinos intramedulares no rádio (FERRIGNO et al., 2008).

Essa afirmação é importante principalmente em cães de pequeno porte nos quais o canal medular pequeno e oval limita o tamanho do pino, além da introdução do pino lesar o suprimento sanguíneo endosteal e ser de difícil realização sem lesar ou limitar a função articular. O pino intramedular nunca deve ser introduzido de modo retrógrado, pois podem levar posteriormente à doença articular degenerativa do carpo e claudicação. Apesar desses fatos, as fraturas distais do rádio e da ulna podem ser tratadas com pinos de Rush ou pinos cruzados no rádio. Os pinos de Rush evitam grandes danos ao suprimento sanguíneo endosteal e à articulação do carpo, mas sua aplicação pode ser difícil e faz-se necessário o uso de equipamento especializado (EGGER, 1998).

As fraturas metafisárias distais oblíquas simples podem ser tratadas com pinos cruzados, cerclagem e bandagem externa. Embora o uso de cerclagem única seja desaconselhável, nesta situação a coaptação controla as forças de encurvamento, enquanto a fixação interna proporciona a estabilidade da fratura (EGGER, 1998). O uso do pino intramedular como método único está associado, principalmente em raças de pequeno porte, à alta incidência de união retardada e não-união (PIERMATTEI; FLO, 1999).

Rudd e Whitehair (1992) consideraram a fixação externa o método de escolha para as fraturas do rádio e da ulna independente do tipo, mas principalmente para

fraturas abertas ou instáveis. As vantagens específicas dos fixadores externos são a versatilidade, o baixo custo inicial, a reutilização do equipamento, a fixação rígida com invasão mínima da área traumatizada, a manutenção da posição do membro na presença de defeitos ósseos e a facilidade de enxertia óssea precoce ou tardia quando uma vascularização adequada esteja estabelecida.

Dalmolin et al. (2006) compararam o uso da técnica aberta com a fechada em um paciente que apresentava fratura de rádio e ulna nos dois membros, observando menor tempo para consolidação da fratura no membro em que se utilizou redução fechada, assim como os achados de Johnson et al. (1989). Contudo Egger (1998) afirmou que embora tenha sido relatado menor tempo de cicatrização com o uso da redução fechada; a aberta melhora a redução da fratura, diminui a incidência de má-união, e caso seja necessária, a incisão limita-se a poucos centímetros de extensão através da abordagem cranial.

Faz-se importante ressaltar que os corredores seguros para a passagem dos pinos são os  $\frac{3}{4}$  distais da face medial do rádio e o aspecto cranial da porção distal do rádio (PIERMATTEI; FLO, 1999). Aron et al. (1995) recomendaram, para o tratamento de fraturas diafisárias altamente cominutivas, desviar a prioridade de reconstrução anatômica para o alinhamento espacial e a estabilidade, não devendo-se tentar reduzir e estabilizar os fragmentos corticais. A manipulação fechada deve somente ser realizada para propiciar o alinhamento e a estabilização com fixadores externos. Uma técnica que facilita a redução fechada consiste na suspensão do paciente pelo membro fraturado, conseguindo com isso reduzir a contração muscular e melhorar o alinhamento do membro para colocar as barras conectoras do aparelho de fixação (ARON et al., 1995; HARARI et al., 1998).

A configuração específica do fixador a ser utilizado depende da estabilidade inerente e da localização da fratura. As fraturas simples relativamente estáveis podem ser tratadas com a montagem simples tipo I aplicada no aspecto cranial ou medial do rádio. As fraturas cominutivas instáveis ou abertas com grandes defeitos devem ser tratadas com a montagem biplanar ou tipo II, pois permitem a fixação dos pinos em dois planos, possibilitando ser usada em pequenos fragmentos, onde outras formas de fixação não permitiriam um bom ponto de fixação óssea. O fixador tipo III (trilateral) oferece resistência máxima ao colapso da fratura, sendo então útil principalmente às fraturas altamente cominutivas ou infectadas que necessitem de fixação por longos períodos ou ainda em animais de grande porte (HARARI et al., 1998).

Outro tipo de fixação externa que merece menção é a fixação externa circular, mais conhecida como método de Ilizarov (COSTA; SCHOSSLER, 2002). É um aparelho que pode ser utilizado para múltiplos propósitos como alongamento de ossos (RAHAL et al., 2002), correção de deformidades rotacionais e angulares, tratamento de fraturas agudas, crônicas, abertas, casos de não-união ou má-união e por isso tem ganhado adeptos em todas as partes do mundo (RAHAL et al., 2005b). Como a técnica consiste da aplicação de anéis ao redor do membro, os ossos em que é mais utilizada são a tíbia, o rádio e a ulna. Esta técnica apresenta vantagens sobre os outros métodos, pois a fratura é reduzida sem exposição cirúrgica do foco, não alterando o fluxo sanguíneo regional pela dissecação cirúrgica, proporcionando adicionalmente o ajuste progressivo, não disponível nas técnicas convencionais de fixação externa (RAHAL et al., 2002).

Outra forma de osteossíntese indicada para fraturas de rádio e ulna é a utilização de placas, principalmente as "dynamic compression plate" (DCP)

desenvolvida pelo grupo ASIF (Association for the Study of Internal Fixation) e pelo AO (Arbeitsgemein-schaft für Osteosynthesefragen), no qual o princípio básico é a aplicação de parafusos com cabeças semi-esféricas, colocados em encaixes especiais excêntricos (BRASIL et al., 2001). Ao se realizar o aperto do parafuso, sua cabeça esférica desliza em direção ao centro da placa, até que a parte mais profunda do orifício seja alcançada, conseqüentemente o fragmento ósseo, no qual o parafuso penetra, é deslocado ao mesmo tempo e na mesma direção, promovendo assim a compressão interfragmentária, pelo parafusamento alternado, em cada lado da linha de fratura. Os orifícios no osso são feitos através de guias de perfuração chamados de neutro e excêntrico. O guia de sobrecarga é inserido nos orifícios da placa próximos à linha de fratura e o guia neutro é colocado nos orifícios seguintes (MIRANDA, 2005). As placas são aplicadas geralmente na superfície cranial do rádio através da abordagem cranial (PIERMATTEI; FLO, 1999; BACKSTROM et al., 2005), podendo também, segundo Milovancev e Ralphs (2004), ser usada a abordagem medial.

Muir (1997) recomendou a utilização de placas e parafusos em combinação com o auto enxerto de tecido ósseo esponjoso em raças *toy*, pois esta combinação comparada a outras técnicas apresentou menor índice de complicações. Larsen et al. (1999) descreveram 89% de sucesso com a utilização de placas e parafusos para fixação de fraturas distais do rádio e da ulna em 29 fraturas de cães de pequeno porte (menos de 12 kg), corroborando com esses resultados, Miranda (2005) apresentou excelentes resultados utilizando enxerto ósseo em fraturas de rádio em coelhos.

### 3. MATERIAL E MÉTODOS

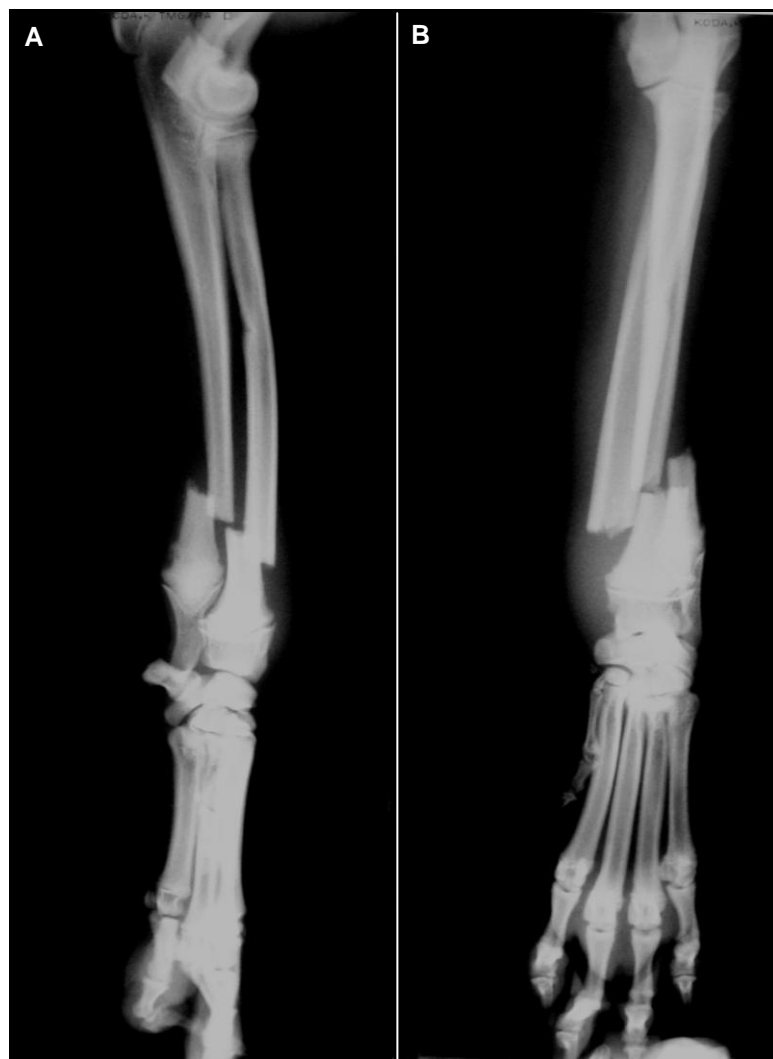Para o estudo, foram empregados 16 cães com peso variando de 0,8 a 23 kg que chegaram para atendimento com fraturas diafisárias fechadas, estáveis de rádio e ulna no HVU – UFSM no período de março de 2008 a maio de 2009 (Tabela 1).

**Tabela 1 – Tabela demonstrando os dados de raça, idade, peso e sexo dos cães com fraturas de rádio e ulna submetidos ao tratamento com a canaleta de alumínio.**

Paciente	Raça	Idade (anos/ meses)	Peso (Kg)	Sexo
1	SRD*	2a	11	Fêmea
2	SRD	7a	23	Macho
3	Pinscher	1a	2	Macho
4	Pinscher	1a4m	1,6	Macho
5	Poodle	1a	3	Fêmea
6	SRD	4a	13	Fêmea
7	SRD	7m	13,2	Macho
8	SRD	6m	8	Fêmea
9	Poodle	12a	1,8	Macho
10	Pinscher	2m	0,8	Fêmea
11	Yorkshire	1a3m	2,1	Fêmea
12	Pinscher	1a	2,3	Fêmea
13	Poodle	9m	3,6	Macho
14	SRD	5a	15	Fêmea
15	Poodle	2a	2,3	Fêmea
16	SRD	4m	1,9	Macho

\* Sem Raça Definida

Todos os pacientes foram avaliados clinicamente quanto as suas condições gerais de saúde; sendo os dados de cada paciente anotados na ficha de registro do HVU – UFSM. Posteriormente a esta avaliação, obteve-se o diagnóstico clínico cirúrgico da fratura com auxílio do exame radiográfico do membro fraturado (Tabela 2), no qual foram feitas duas incidências perpendiculares entre si (Figura 1).



**Figura 1 – Projeções radiográficas utilizadas para o diagnóstico das fraturas dos pacientes submetidos ao tratamento com a canaleta de alumínio. Em A projeção mediolateral em B craniocaudal referentes ao paciente 1.**

**Tabela 2 – Tabela da classificação clínico cirúrgica das fraturas dos pacientes submetidos à imobilização externa com a canaleta de alumínio.**

<b>Paciente</b>	<b>Classificação clínico cirúrgica da fratura</b>
1	Diafisária distal, completa, oblíqua curta, simples, fechada de rádio e ulna.
2	Diafisária distal, completa, transversa, simples, fechada de rádio e diafisária distal, completa, oblíqua curta, simples, fechada de ulna.
3	Diafisária distal, completa, transversa, simples, fechada de rádio e diafisária distal, completa, oblíqua curta, simples, fechada de ulna.
4	Diafisária distal, completa, transversa, simples, fechada de rádio e ulna.
5	Diafisária média, completa, oblíqua curta, simples, fechada de rádio e diafisária média, completa, transversa, simples fechada de ulna.
6	Diafisária distal, completa, transversa, simples, fechada de rádio e ulna.
7	Diafisária distal, completa, oblíqua curta, simples, fechada de rádio e ulna.
8	Diafisária média, completa, transversa, simples, fechada de rádio e ulna.
9	Diafisária média, completa, transversa, simples, fechada de rádio e ulna.
10	Diafisária proximal, completa, transversa, simples, fechada de rádio e diafisária média, completa, transversa, simples, fechada de ulna.
11	Diafisária média, completa, transversa, simples, fechada de rádio e ulna.
12	Diafisária distal, completa, oblíqua curta, simples, fechada de rádio e diafisária distal, completa, transversa, simples fechada de ulna.
13	Diafisária média, completa, transversa, simples, fechada de rádio e ulna.
14	Diafisária distal, completa, oblíqua curta, simples, fechada de rádio e ulna.
15	Diafisária distal, completa, transversa, simples, fechada de rádio e ulna.
16	Diafisária distal, completa, oblíqua curta, simples, fechada de rádio e diafisária distal, completa, transversa, simples fechada de ulna.

Após autorização dos proprietários, os animais foram pré-medicados com midazolam  $0,4 \text{ mgkg}^{-1}$  mais citrato de fentanila  $0,005 \text{ mgkg}^{-1}$ , associado ou não à acepromazina  $0,025 \text{ mgkg}^{-1}$ , todos na mesma seringa e aplicados por via intramuscular (IM). Decorridos 10 minutos da aplicação da medicação pré-



anestésica, os animais foram submetidos à anestesia geral, utilizando-se propofol na dose de  $4 \text{ mgkg}^{-1}$  por via intravenosa (IV) para que fosse possível realizar a redução da fratura pelo método fechado, obtida através de tração dos fragmentos.

Imediatamente após a redução da fratura, o membro foi imobilizado com a canaleta confeccionada a partir de uma chapa de alumínio de 0,8 mm de espessura, moldada na porção medial do membro conforme os contornos anatômicos do animal (Figura 2).

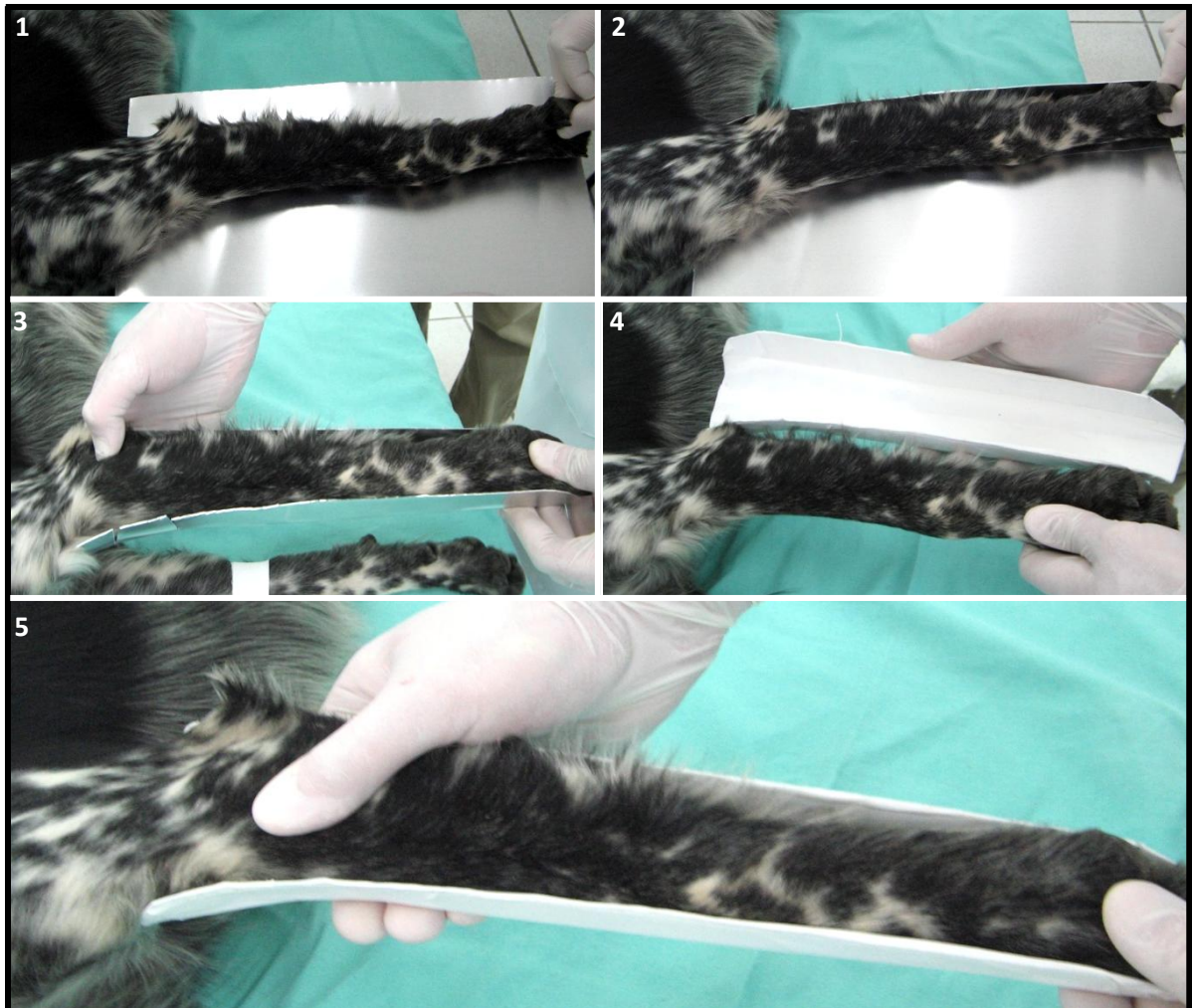
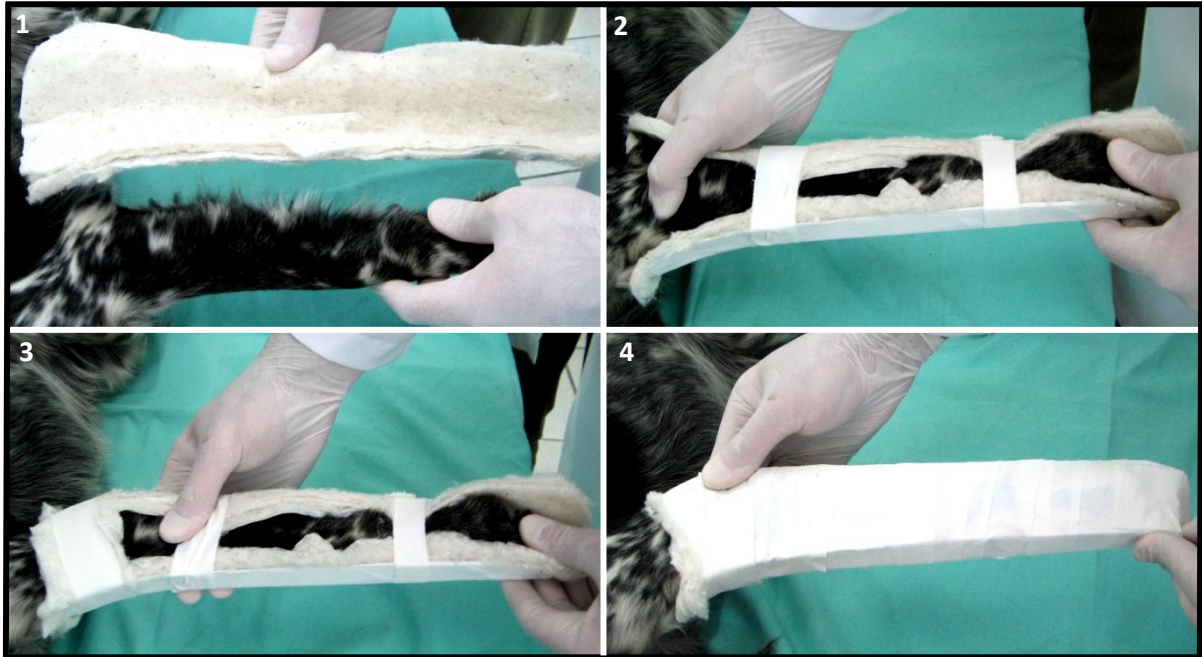


Figura 2 – Sequência fotográfica demonstrando a confecção da canaleta empregada na imobilização externa de fraturas de rádio e ulna em cães.

Para prevenir a umidade local, utilizou-se algodão hidrófobo na parte interna da canaleta. A fixação definitiva no membro do animal foi obtida com auxílio de esparadrapo (Figura 3).

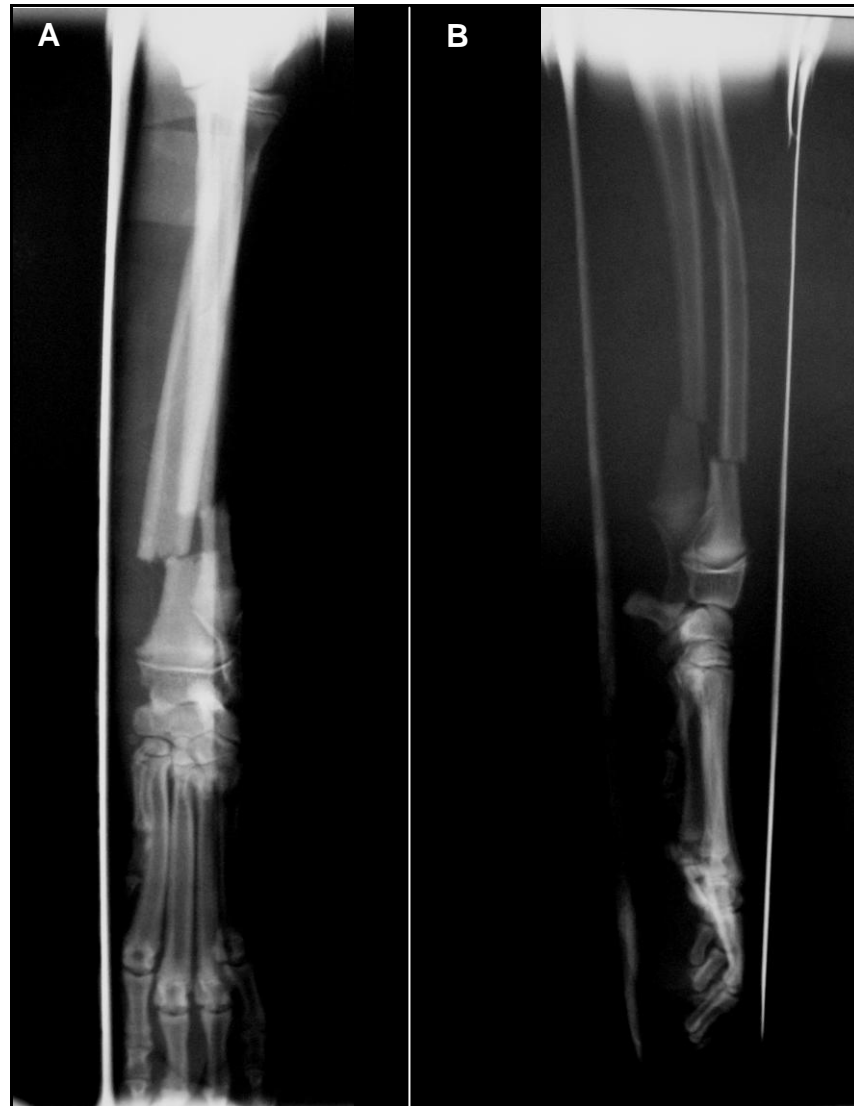

**Figura 3 – Seqüência fotográfica demonstrando a aplicação da canaleta empregada na imobilização externa de fraturas de rádio e ulna em cães.**

No momento seguinte à colocação da canaleta, realizou-se controle radiográfico para se observar a coaptação entre os segmentos da fratura, bem como a disposição da canaleta ao membro do animal (Figura 4). Prescreveu-se aos pacientes, para o controle da dor e da inflamação, meloxicam  $0,1 \text{ mgkg}^{-1}$ , via oral (VO), uma vez ao dia por cinco dias, mais cloridrato de tramadol  $2 \text{ mgkg}^{-1}$ , VO, de 8 em 8 horas, por três dias.

Associado a essa prescrição, foram passados aos proprietários os cuidados inerentes ao uso da canaleta (Anexo 1). No intuito de acompanhar o processo de cicatrização óssea, os pacientes foram submetidos ao controle radiográfico do membro fraturado aos 30 dias após a colocação da canaleta, com posteriores avaliações periódicas até o momento em que se visualizou calo ósseo e o

desaparecimento da linha de fratura, podendo assim ser removida a canaleta do paciente.



**Figura 4 – Imagem radiográfica do paciente 1 obtida após a redução da fratura. Em A projeção mediolateral em B craniocaudal.**

Avaliou-se a função do membro de acordo com a escala de FOX et al. (1995) (Quadro 1) por meio da observação da marcha dos pacientes, O exame foi dividido

em duas etapas: na primeira, avaliou-se a utilização do membro logo após a remoção da canaleta e, na segunda, entre 15 e 30 dias após a primeira avaliação.

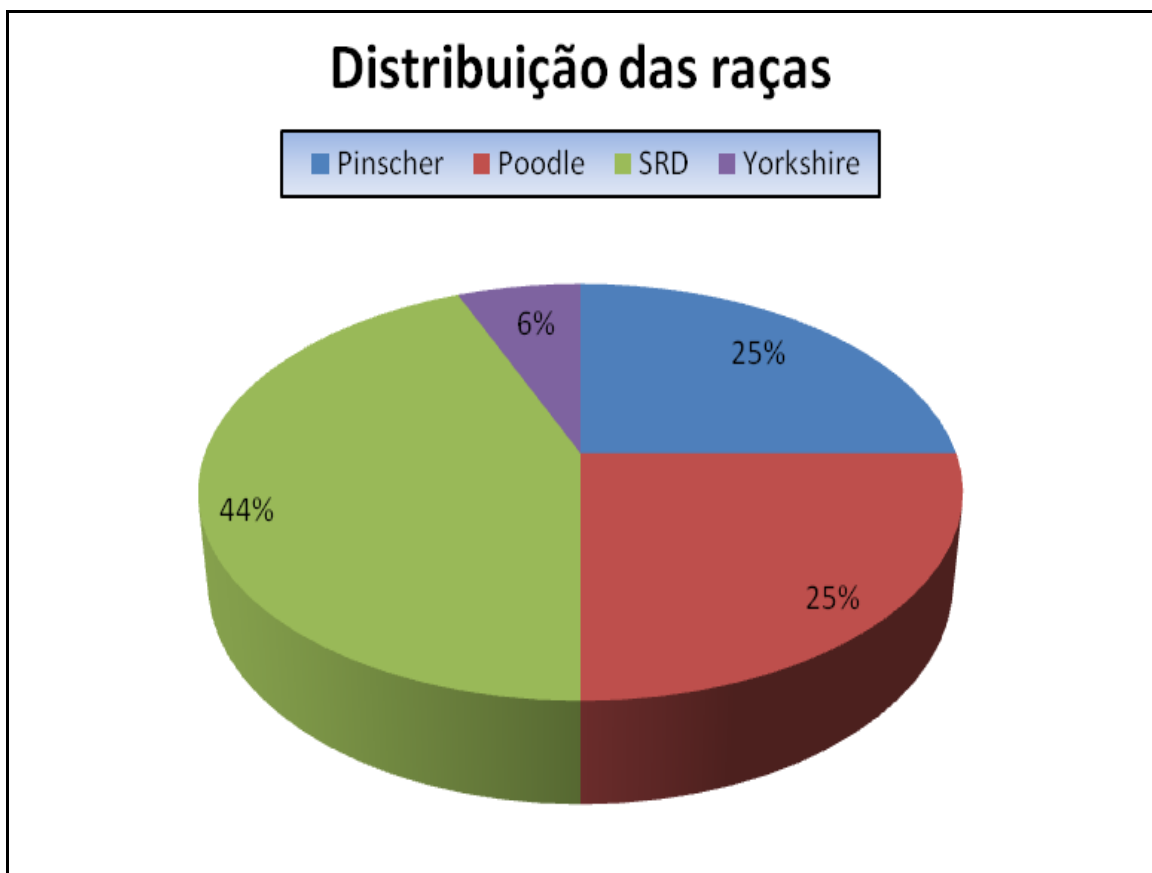
<b>GRAU</b>	<b>DESCRIÇÃO</b>
<b>Excelente</b>	Função normal do membro.
<b>Bom</b>	Leve claudicação apenas após exercício.
<b>Satisfatória</b>	Leve a moderada claudicação, mas consistente suporte de peso.
<b>Ruim</b>	Nenhum suporte de peso.

**Quadro 1 – Avaliação funcional do membro, adaptado de FOX et al. (1995).**

## 4. RESULTADOS

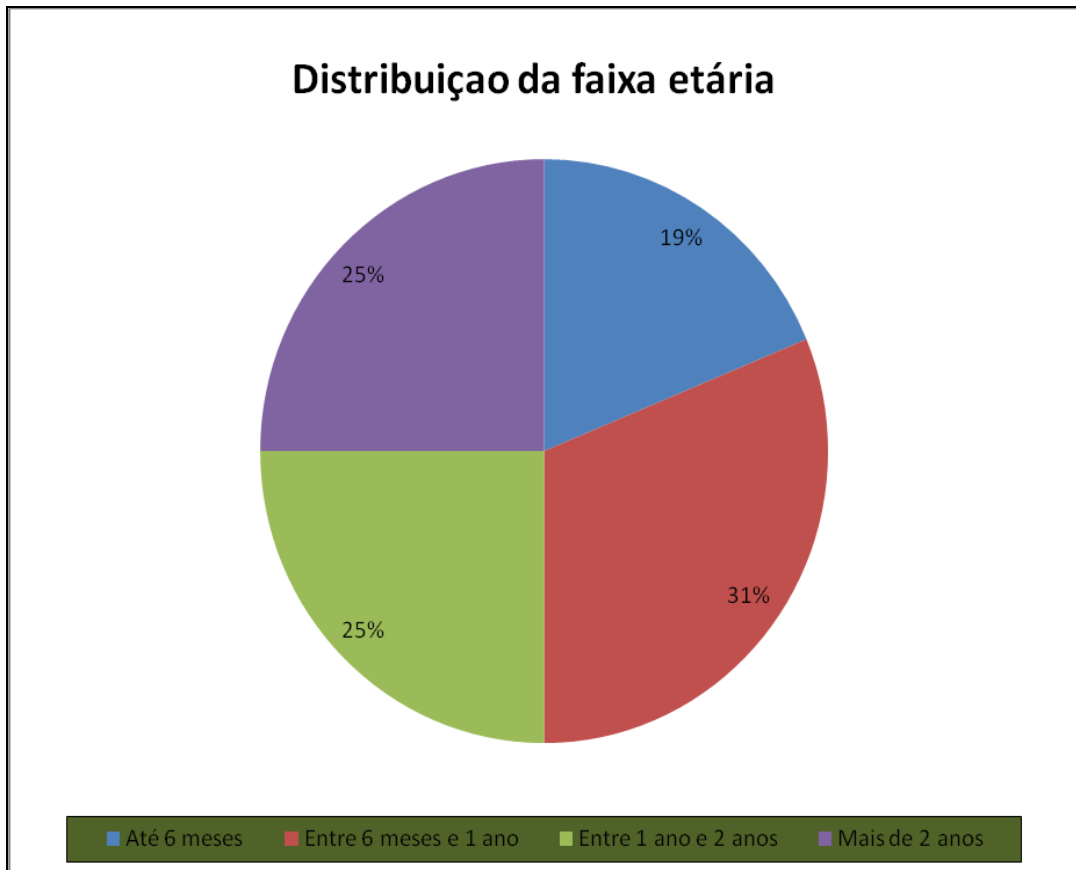
### 4.1. Dados de resenha

Na resenha dos animais, observaram-se, dentre os 16 cães submetidos à imobilização da fratura com a canaleta de alumínio, sete cães Sem Raça Definida (SRD), quatro Pinschers, quatro Poodles e um Yorkshire (Gráfico 1).



**Gráfico 1 – Distribuição percentual dos animais conforme as diferentes raças, dos pacientes submetidos à imobilização externa de fratura de rádio e ulna com canaleta de alumínio.**

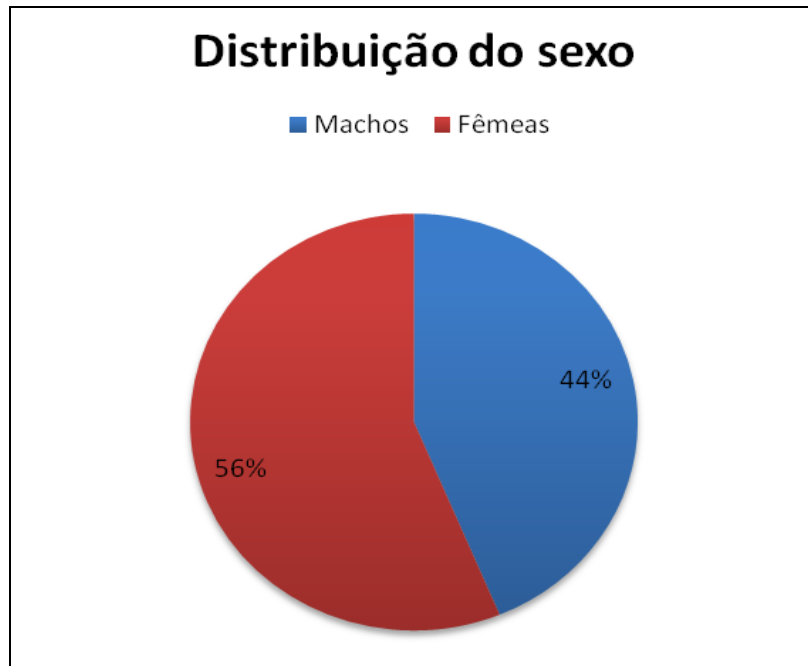
Na faixa etária dos pacientes, observaram-se três animais com até seis meses de idade; cinco estavam no intervalo de seis meses e um ano; quatro entre um ano e dois anos e quatro apresentavam mais de dois anos de idade (Gráfico 2).



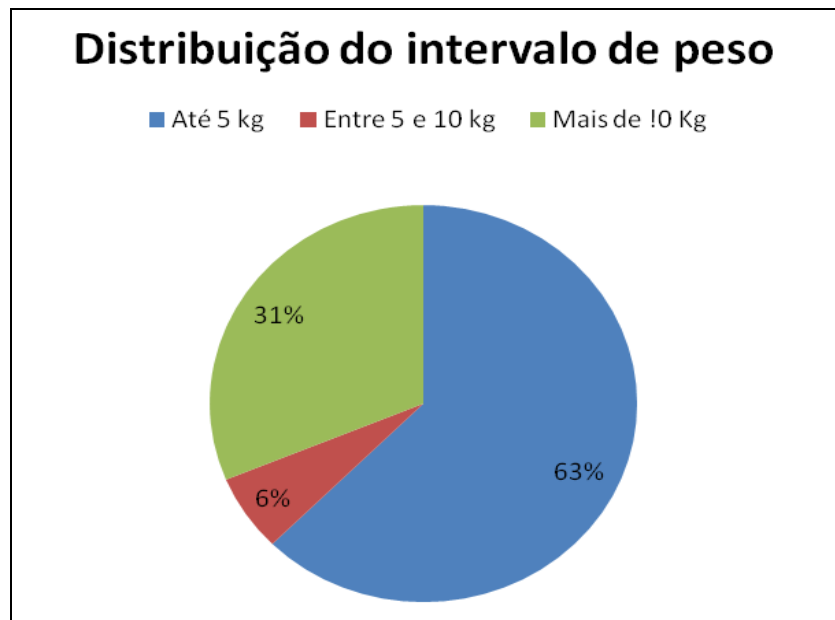
**Gráfico 2 – Distribuição percentual dos animais conforme a faixa etária dos pacientes submetidos à imobilização externa de fratura de rádio e ulna com canaleta de alumínio.**

Com relação ao sexo dos animais que foram submetidos à imobilização da fratura com a canaleta de alumínio, observou-se que, dos 16 casos, sete eram machos e nove eram fêmeas (Gráfico 3).

Dentre os 16 animais utilizados na pesquisa, 10 tiveram peso corporal até 5 kg, um dos animais pesava entre 5 e 10 kg e cinco pesavam mais de 10 kg (Gráfico 4).



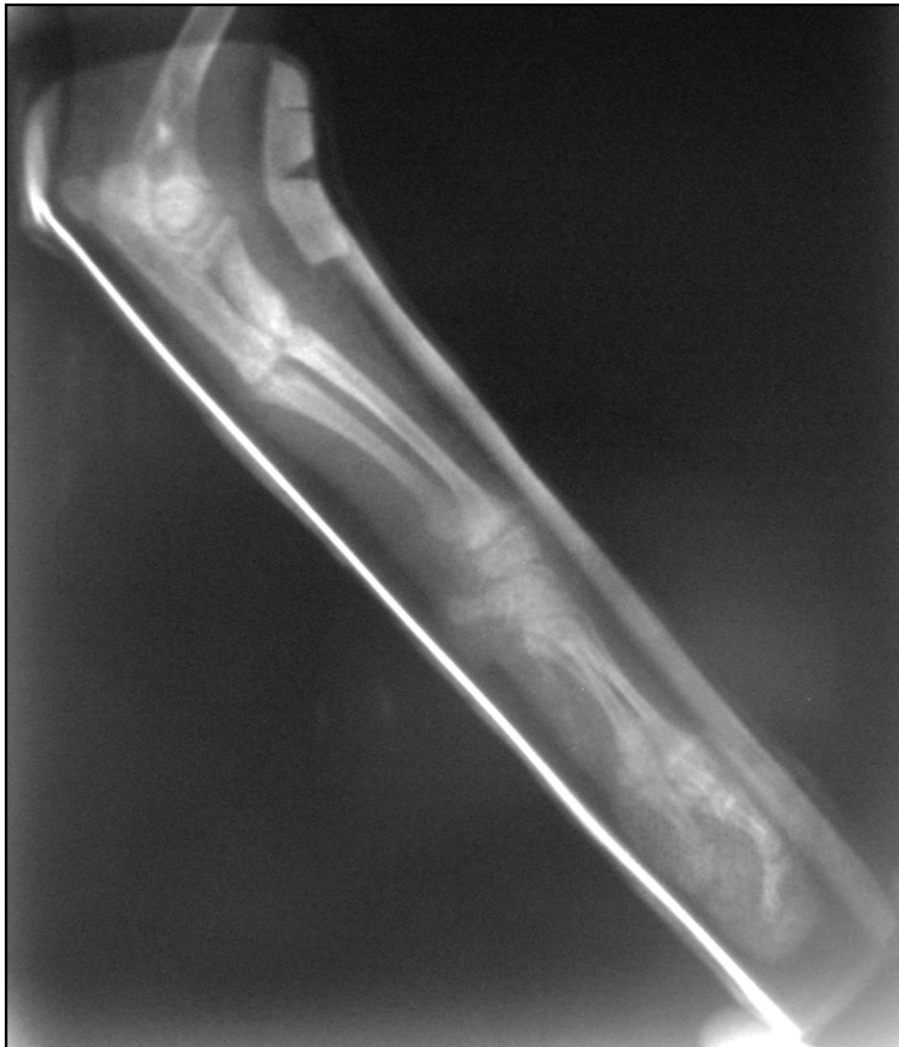**Gráfico 3 – Distribuição percentual entre machos e fêmeas dos animais submetidos à imobilização externa de fratura de rádio e ulna com canaleta de alumínio.**



**Gráfico 4 – Distribuição percentual do intervalo de peso dos pacientes submetidos à imobilização externa de fratura de rádio e ulna com canaleta de alumínio.**

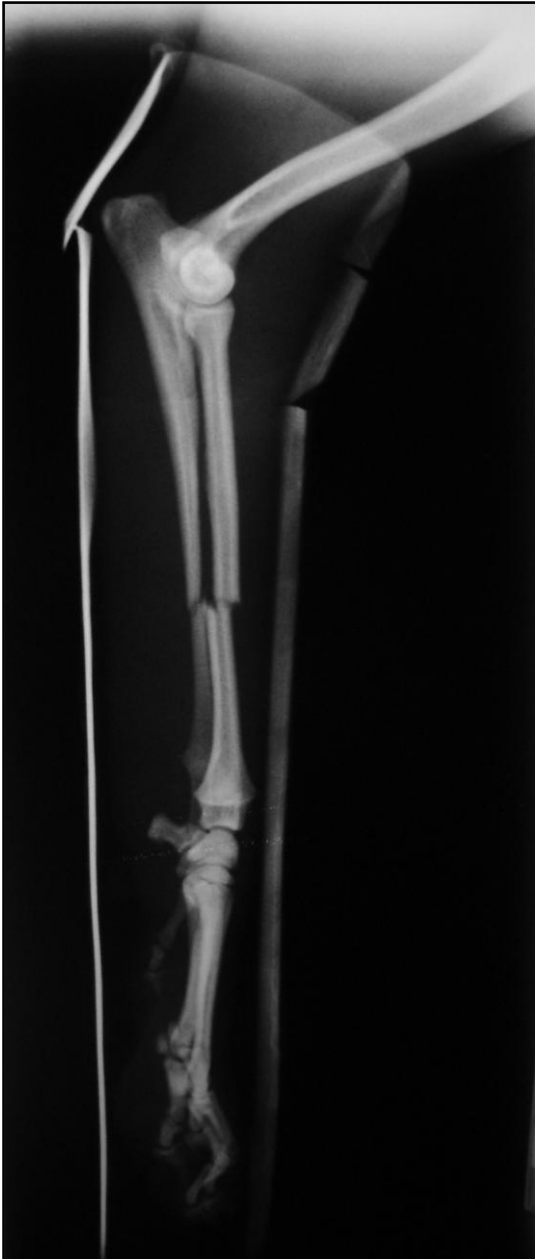#### 4.2. Apresentação das fraturas

A porção diafisária do rádio e da ulna pode ser dividida em três regiões distintas de acordo com a localização anatômica, permitindo a classificação conforme, essas regiões. Nas Figuras 5, 6 e 7, visualizam-se exemplos das três possibilidades que foram encontradas e, no Gráfico 5, observam-se as porcentagens das fraturas em cada região.

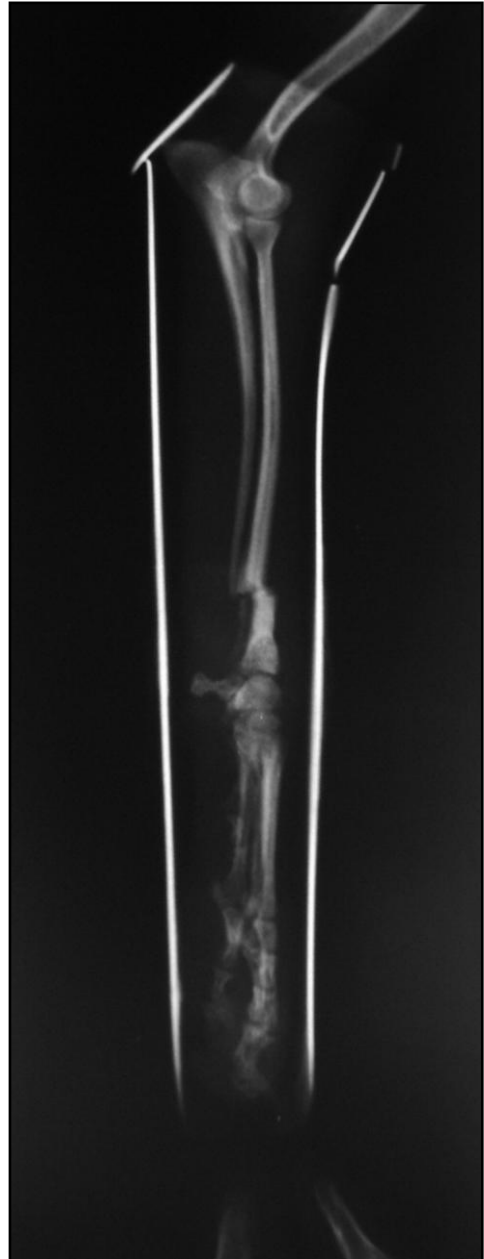

**Figura 5 – Imagem radiográfica da fratura diafisária na porção proximal do rádio e na porção média da ulna apresentado pelo paciente 10.**

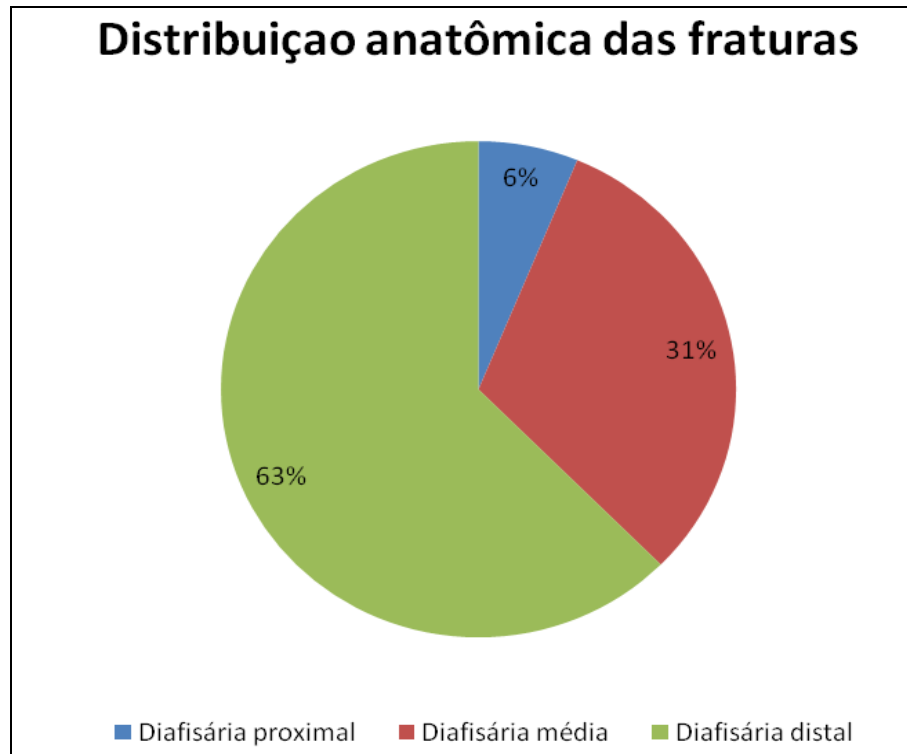




**Figura 6 – Imagem radiográfica da fratura diafisária na porção média do rádio e da ulna apresentado pelo paciente 11.**



**Figura 7 – Imagem radiográfica da fratura diafisária na porção distal do rádio e da ulna apresentado pelo paciente 15.**

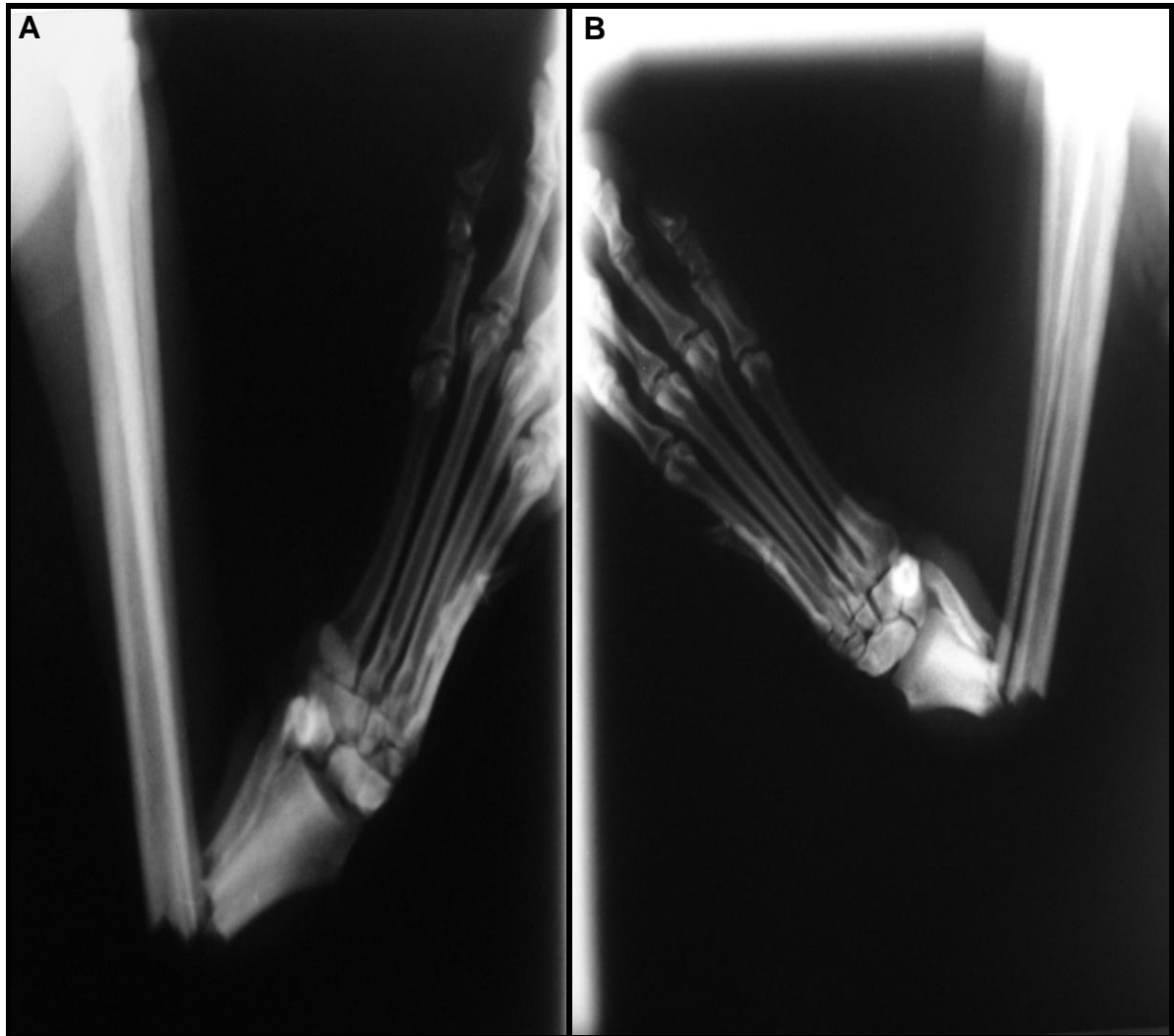


**Gráfico 5 – Distribuição percentual da localização anatômica das fraturas diafisárias dos pacientes que foram submetidos à imobilização externa de fratura de rádio e ulna com canaleta de**

#### **4.3. Cicatrização das fraturas e função do membro**

A evolução cicatricial das fraturas foi acompanhada por meio do controle radiográfico do membro fraturado, sendo que os parâmetros observados foram a formação de calo ósseo e o desaparecimento da linha de fratura.

Nas figuras 8, 9, 10 e 11, observa-se o processo de cicatrização de um dos pacientes que teve a fratura imobilizada pelo método proposto, desde o dia da redução da fratura bem como os controles radiográficos aos 30 e 53 dias após a redução da fratura.



**Figura 8 – Imagem radiográfica da fratura do paciente seis, em A incidência craniodorsal em B mediolateral.**

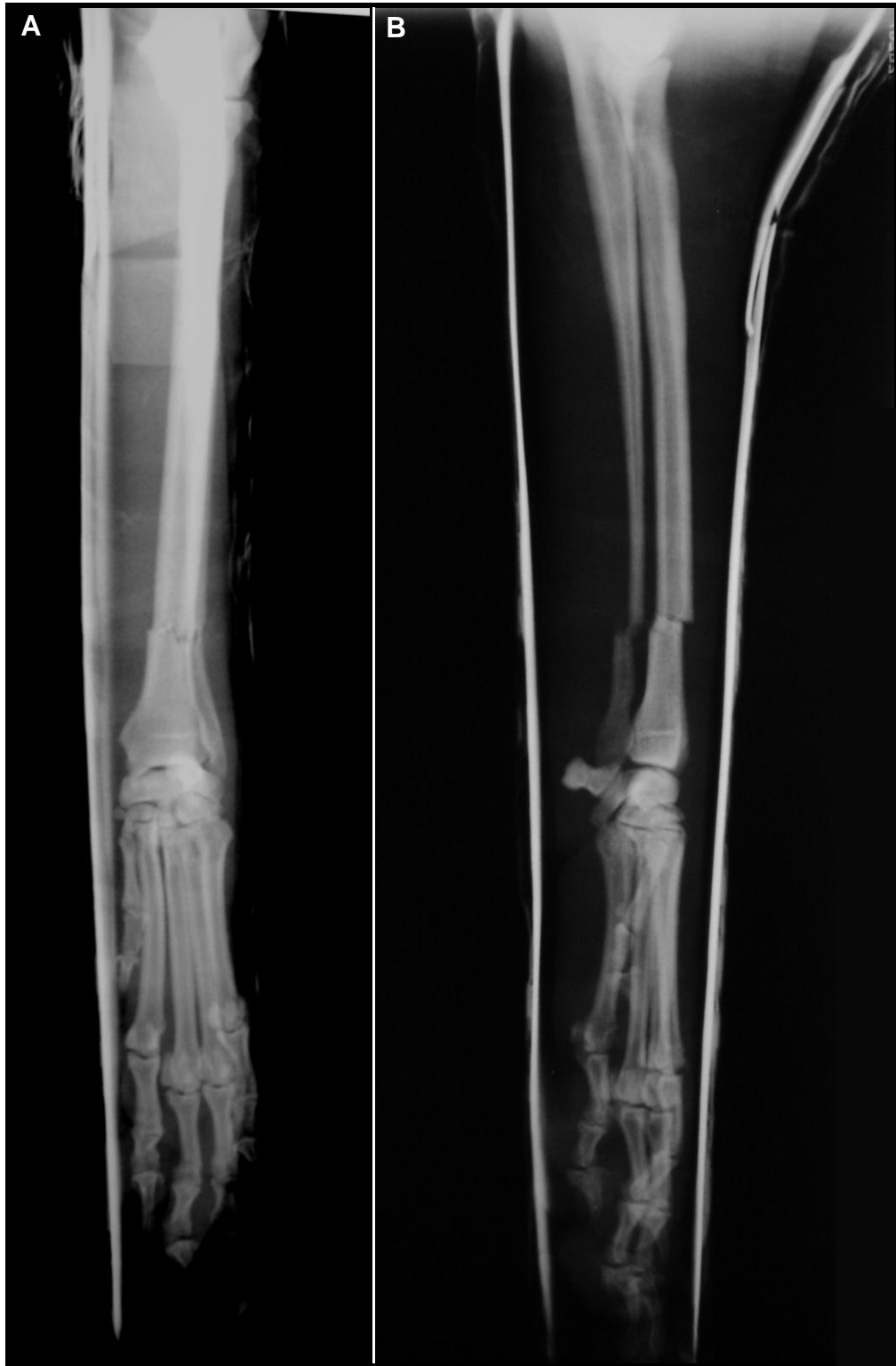
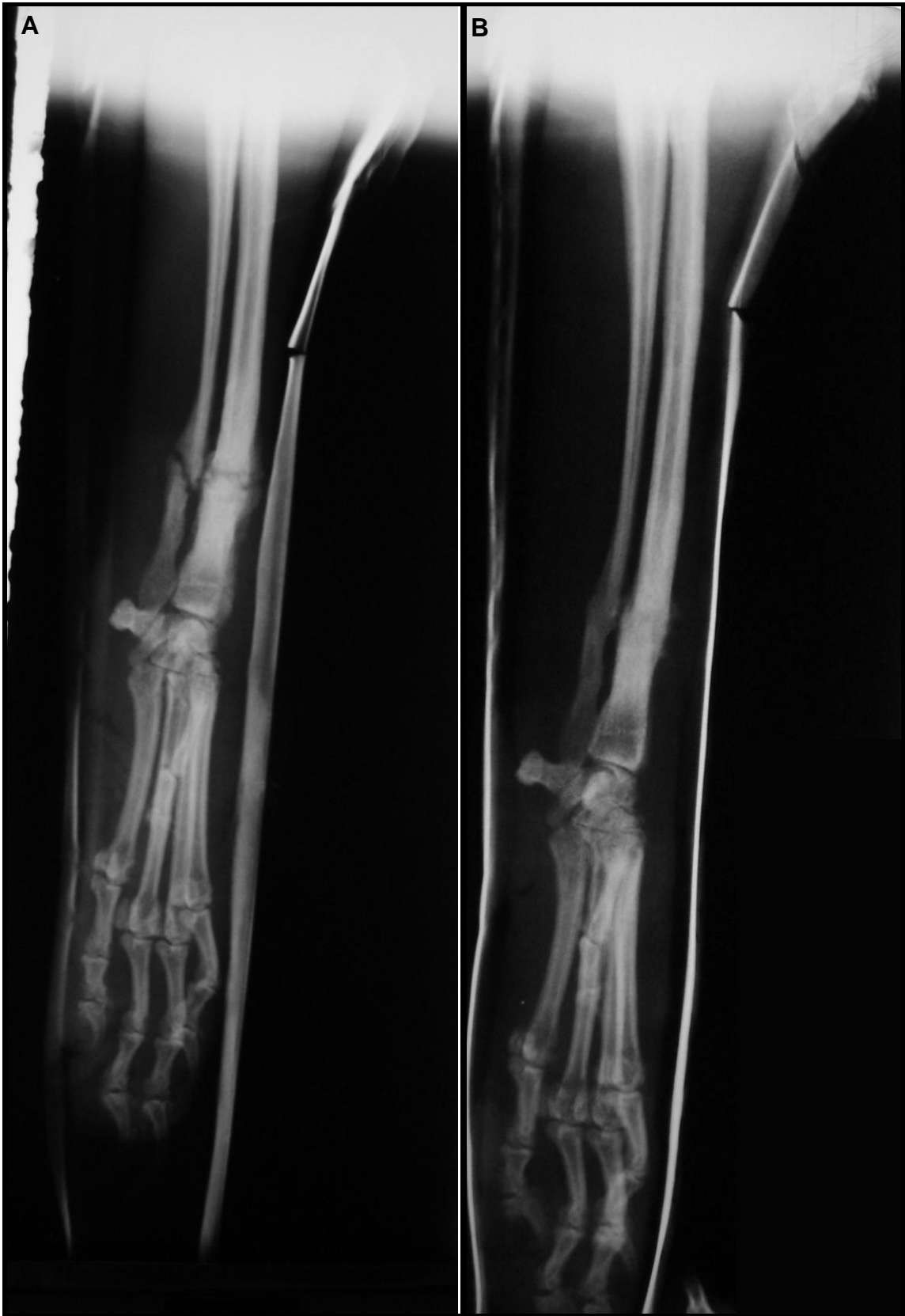
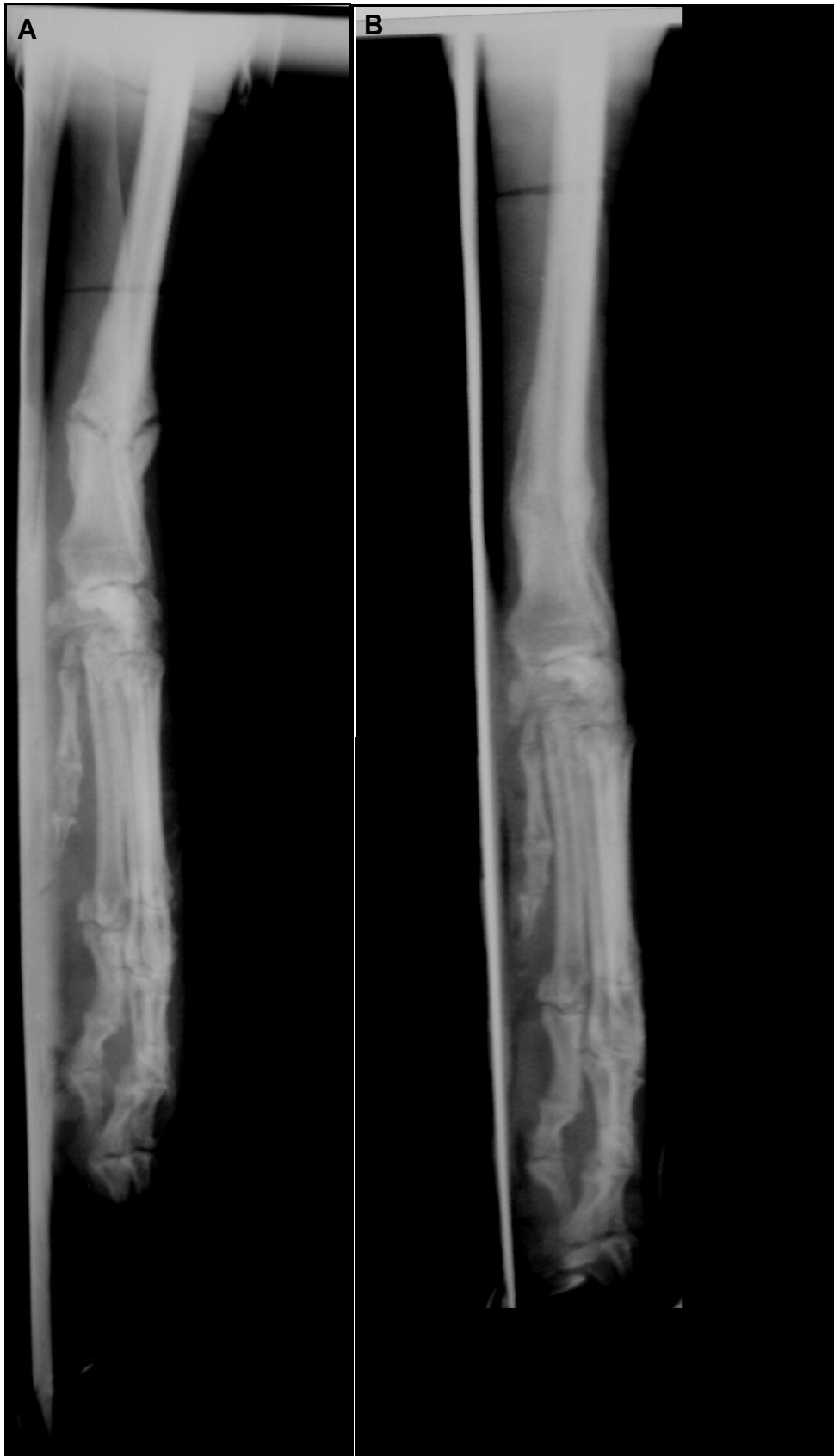Figura 9 – Imagem radiográfica da fratura diafisária posteriormente a redução e adaptação da canaleta de alumínio no paciente seis, em A incidência craniodorsal em B mediolateral.



**Figura 10 – Imagem radiográfica onde se visualiza a formação do calo ósseo aos 30 dias em A e em B aos 53 dias observa-se a evolução do calo ósseo com desaparecimento da linha de fratura, ambas em incidências mediolaterais, referentes ao paciente seis.**

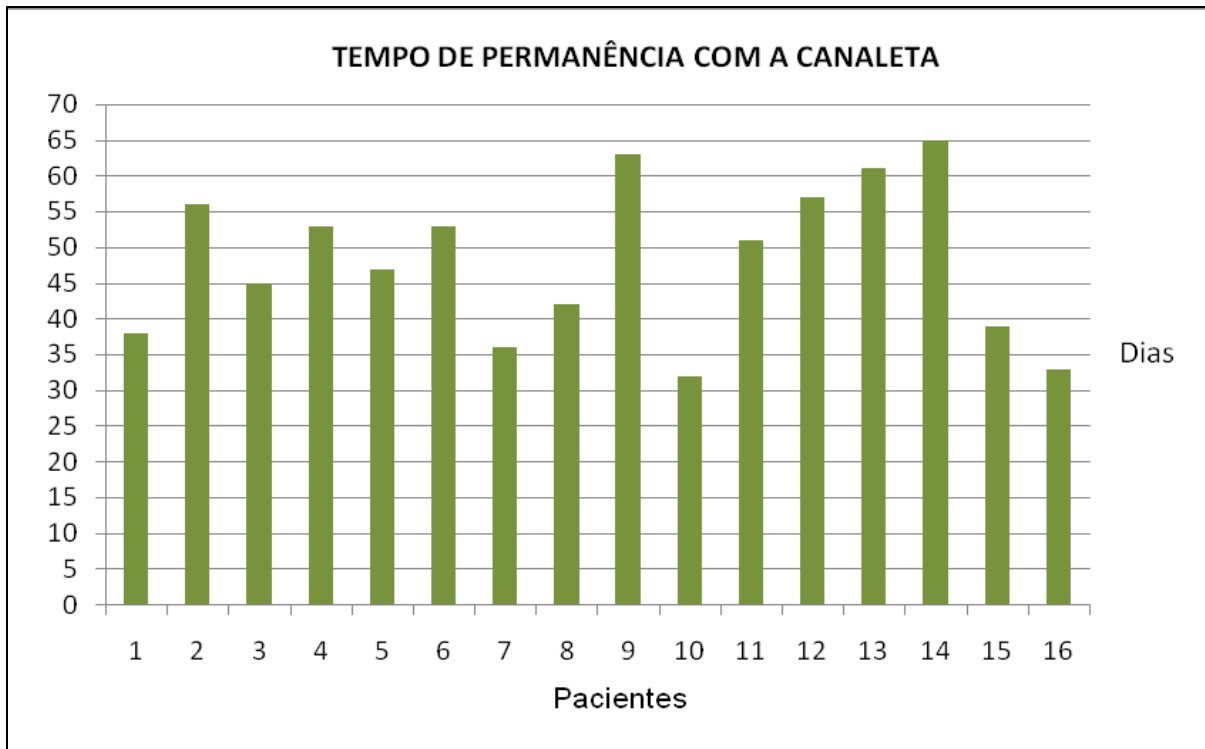


**Figura 11 – Imagem radiográfica onde se visualiza a formação do calo ósseo aos 30 dias e em B aos 53 dias observa-se a evolução do calo ósseo com desaparecimento da linha de fratura, ambas em incidências craniocaudais, referentes ao paciente seis.**

Tendo em vista a adequada cicatrização, as imobilizações foram retiradas em média 48 dias após a colocação, com o tempo de permanência variando de 32 a 65 dias (Tabela 3 e Gráfico 6).

**Tabela 3 – Tempo de permanência da imobilização dos pacientes submetidos à imobilização externa de fratura de rádio e ulna com canaleta de alumínio**

<b>Paciente</b>	<b>Tempo de permanência com a canaleta em dias</b>
1	38
2	56
3	45
4	53
5	47
6	53
7	36
8	42
9	63
10	32
11	51
12	57
13	61
14	65
15	39
16	33



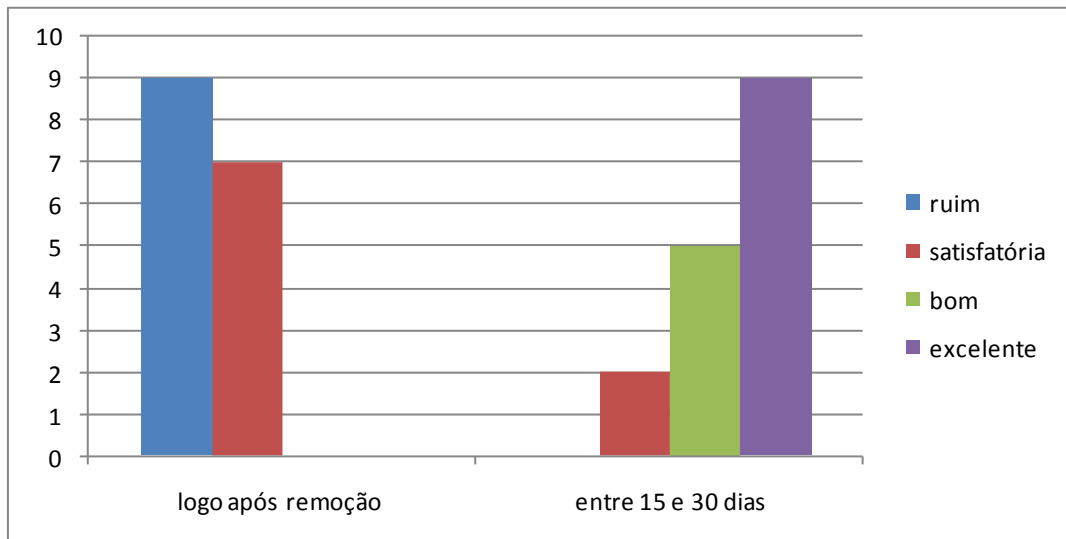
**Gráfico 6 – Representação gráfica do tempo de permanência da canaleta dos pacientes submetidos à imobilização externa de fratura de rádio e ulna com canaleta de alumínio.**

Os resultados inerentes a avaliação funcional do membro dos pacientes, obtidos por meio da avaliação da marcha logo após e entre 15 e 30 dias da remoção da canaleta, avaliados segundo a escala de FOX et. al (1995) estão expostos na Tabela 4 e no Gráfico 7.



**Tabela 4 – Avaliação funcional do membro dos pacientes submetidos à imobilização externa de fratura de rádio e ulna com canaleta de alumínio, logo após a remoção da canaleta e após a última avaliação funcional.**

<b>Paciente</b>	<b>Resultado funcional no dia da remoção</b>	<b>Resultado funcional/última avaliação</b>
1	Satisfatória	Excelente / 17 dias
2	Ruim	Bom / 14 dias
3	Ruim	Bom / 23 dias
4	Ruim	Satisfatória / 21 dias
5	Satisfatória	Excelente/ 14 dias
6	Satisfatória	Excelente / 19 dias
7	Ruim	Bom / 11 dias
8	Satisfatória	Excelente / 31 dias
9	Ruim	Satisfatória / 13 dias
10	Ruim	Excelente / 16 dias
11	Ruim	Bom / 23 dias
12	Ruim	Bom / 21 dias
13	Satisfatório	Excelente / 33 dias
14	Satisfatória	Excelente / 22 dias
15	Ruim	Excelente / 25 dias
16	Satisfatório	Excelente / 13 dias



**Gráfico 7 – Número de animais e respectivos graus de uso funcional do membro, segundo a escala de Fox et al. 1995, logo após a remoção da canaleta e entre 15-30 dias após a primeira avaliação.**

#### 4.4. Complicações

Entre as complicações encontradas destacam-se a remoção do esparadrapo da porção do cotovelo encontrada em sete dos 16 pacientes (Figura 12) e a formação de úlcera na região do olécrano, encontrada em 13 dos 16 pacientes (Figura 13). Além dessas, foram observados alguns casos de atrofia muscular e afrouxamento da canaleta. Nos pacientes que apresentaram úlceras foi realizado curativo local com clorexidina 0,12% uma vez por semana enquanto os pacientes permaneceram com a canaleta e nos que removeram parcialmente o esparadrapo ou houve o afrouxamento da canaleta a mesma foi reposicionada.

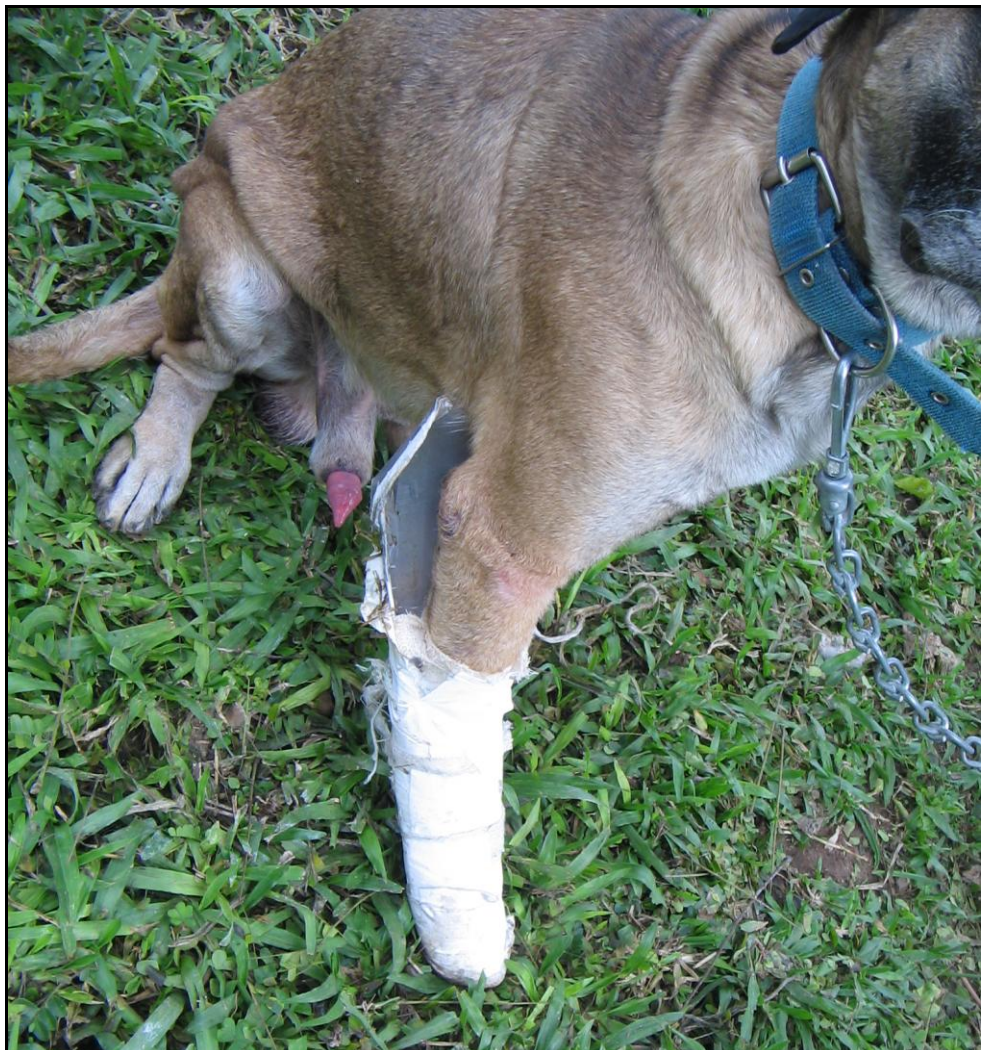
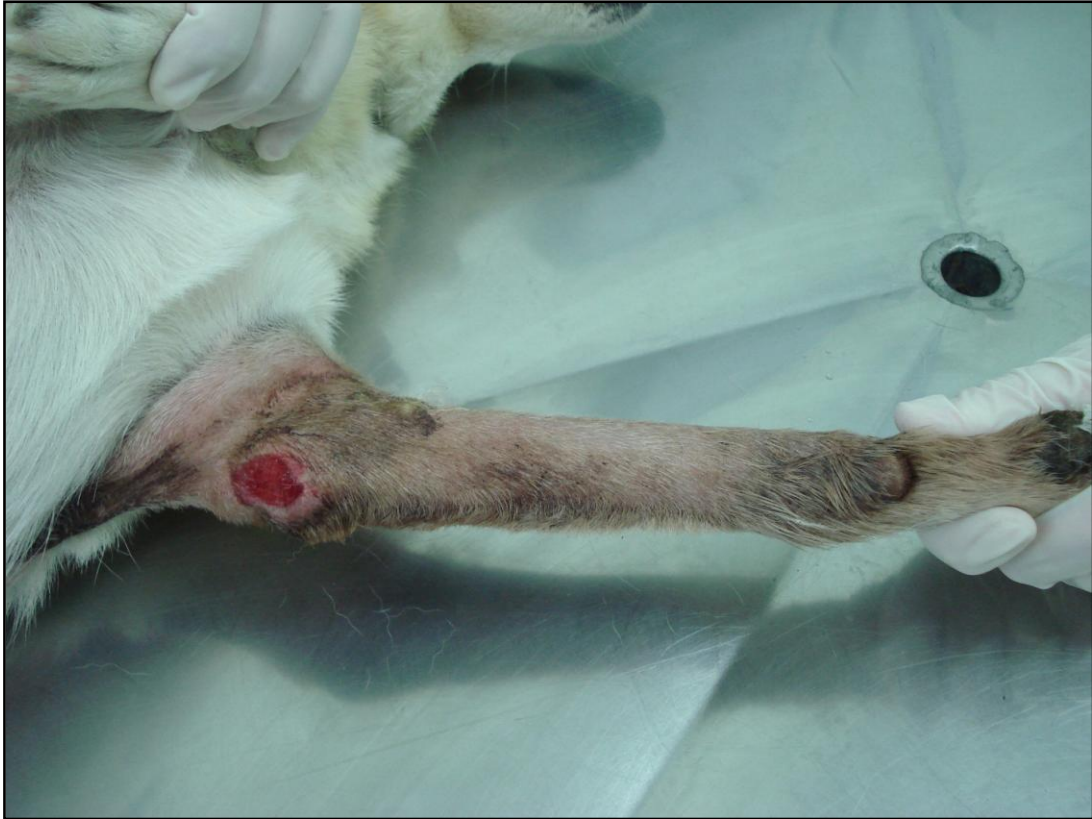
Figura 12 – animal nº dois demonstrando remoção parcial do esparadrapo.



**Figura 13 – Animal nº seis demonstrando a formação de úlcera de contato na região do cotovelo.**

## 5. DISCUSSÃO

Em relação às raças dos pacientes que foram submetidos à imobilização externa com a canaleta de alumínio, verificou-se que a maioria dos cães não possuía raça definida, os demais eram das raças Pinscher, Poodle e Yorkshire. O maior número de fraturas em cães sem raça definida está relacionado com a maior frequência destes, entre os pacientes atendidos no Hospital Veterinário da Universidade Federal de Santa Maria.

Na avaliação por porte dos animais, verificou-se que mais de 70% do total são cães de pequeno porte, demonstrando maior fragilidade destes aos traumas no antebraço. Corroborando com o relatado na literatura em que é exposto que as fraturas em cães de raças pequenas podem ocorrer após um mínimo trauma como, por exemplo, um pulo ou queda (MUIR, 1997).

Em relação ao sexo, observou-se maior número de casos em fêmeas do que em machos. O resultado vem de encontro ao estudo de Phillips (1979) que, realizando levantamento geral de fraturas em cães, observou maior porcentagem de machos (68,3%) do que de fêmeas (31,7%), porém condiz com o estudo de Giglio et. al (2007) onde o número de casos em fêmeas (53,2%) foi maior do que em machos (46,8%).

A maior prevalência das fraturas ocorreu em animais que possuíam entre seis meses e um ano de idade, seguido com distribuição da casuística igual aos animais de um até dois anos e pacientes acima de dois anos e, por último, animais com até seis meses de idade. Esses dados estão de acordo com Johnson e Hulse (2005b), que relatam predisposição dos animais jovens, visto que, no presente estudo, 50% dos cães possuíam até um ano de idade. No entanto, os dados deste estudo diferem dos apresentados por Phillips (1979), no qual a idade mais acometida foi até seis

meses, com 28,6% dos casos que possuíam fraturas. Acredita-se que a prevalência maior em animais mais jovens é devido ao fato de que esses são mais ativos.

De acordo com Lappin et al. (1983) e Rudd e Whitehair (1992), as fraturas acometem com maior frequência o terço médio e distal de rádio e ulna. No estudo de Lappin et al. (1983), que estudaram 105 fraturas, 45 (42,8%) foram observadas no terço distal, 51 (48,5%) no terço médio e nove (8,6%) no terço proximal. No presente estudo, o terço distal foi o mais acometido de rádio e ulna, seguido pelo terço médio e terço proximal. A observação de apenas um caso de fratura no terço proximal de rádio confirma as informações de Johnson e Hulse (2005b) que asseguram que é raro ocorrer fratura nessa localização do rádio. A maior prevalência de casos de fratura acometendo a região distal do rádio e da ulna provavelmente é devido a esta ter menor cobertura tecidual em relação à porção proximal, ficando assim mais exposta ao trauma.

Nas fraturas do terço distal de rádio e ulna em raças miniaturas, a imobilização externa tem incidência elevada (75%) de não-união, má-união ou instabilidade do foco de fratura sendo indicadas, nestes casos, técnicas que minimizem estes problemas e otimizem a consolidação por meio de redução anatômica, estabilização adequada, preservação da circulação óssea (FERRIGNO et al. 2008). Contrariando o anteriormente citado, o método utilizado mostrou-se eficaz para o tratamento destas fraturas, inclusive nos cães considerados de pequeno porte.

Para DeCamp (1998), é praticamente impossível, nos casos de redução fechada, obter-se alinhamento das corticais dos fragmentos ósseos, porém recomendam que se mantenha o alinhamento do membro. Assim os fragmentos da fratura devem ser posicionados de modo que seja mantida a relação anatômica

aproximada da articulação acima e abaixo da lesão e pelo menos 50% de contato entre as corticais das extremidades fraturadas. Na maioria dos casos estudados, não se verificou dificuldade em alcançar o alinhamento das extremidades fraturadas e nos casos em que isto não foi plenamente obtido, seguiram-se as recomendações de manter o alinhamento anatômico do membro, almejando o posicionamento adequado das articulações.

Todos os animais tratados apresentaram sinais radiográficos de consolidação óssea entre 30 e 65 dias após a imobilização da fratura pela canaleta de alumínio. A moldagem e adaptação sob medida permitiu que os princípios da imobilização externa, recomendados por Piermattei e Flo (1999), fossem obtidos, quais sejam a imobilização de pelo menos uma articulação acima e outra abaixo da linha de fratura, anulando assim as cinco forças mecânicas que atuam no foco da fratura, rotação, angulação, compressão, deslocamento e distração.

A função do membro avaliada segundo a escala de Fox et al. (1995) demonstrou 87% dos casos com avaliação entre excelente, função normal do membro; e bom, leve claudicação apenas após exercício na última avaliação realizada. Acredita-se que a imobilização do membro em posição de estação tenha colaborado para isso, pois Weinstein e Ralphs (2004) descreveram que essa técnica diminui as complicações inerentes ao uso prolongado de bandagens ou talas, permitindo o apoio do membro mesmo quando o animal está usando a imobilização.

Bandagens confeccionadas de fita de moldagem impregnada de gesso são fortes e baratas. Entretanto há várias desvantagens, entre elas: o produto é pesado podendo impedir o movimento de animais pequenos; visto que o gesso é relativamente radiopaco, poderá impor a necessidade de remoção da bandagem nos

controles radiográficos e também quando molhados perderão sua resistência e sua finalidade (HARASEN, 2003b).

Outros materiais utilizados são as fibras de vidro ou poliéster impregnado com resina de poliuretano ativado na água. Estas fitas são leves, extremamente fortes, resistentes aos impactos, radiotransparentes e não perdem significativamente sua resistência quando molhadas. Porém sua principal desvantagem é o alto custo, alcançando em torno de 6 a 10 vezes o valor das fitas impregnadas de gesso (DeCAMP, 1998).

Alternativas existentes no comércio são talas prontas para o uso de vários tipos de materiais, todavia não são facilmente adaptáveis ao membro dos animais e ainda há necessidade de se ter diversos tamanhos para os diferentes tipos de animais.

O método estudado minimiza essas desvantagens porque a canaleta de alumínio é um material resistente, leve, facilmente moldável ao membro do paciente não importando o tamanho do mesmo, radiotransparente, não sendo necessária sua remoção para a realização dos controles radiográficos e principalmente seu custo é mais acessível que talas comerciais.

A escolha do dispositivo de coaptação externa pode também ser afetado pela probabilidade da cooperação do cliente e do animal. Alguns proprietários são tão desinteressados acerca do bem estar de seus animais de companhia, tornando impossível a monitoração e os cuidados de rotina do molde (De CAMP, 1998).

Segundo Piermattei e Flo (1999), deve-se instruir o proprietário para retornar para reavaliação do dispositivo de coaptação regularmente, a cada 7 a 10 dias, ou qualquer sinal de odor fétido, drenagem, frouxidões, esfolamentos, instabilidade ou lambeduras obsessivas ou mordeduras no local da aplicação do método. Assim,



para minimizar problemas em relação às instruções que eram fornecidas quanto aos cuidados adicionais para com o mecanismo de fixação externo, o serviço de ortopedia do HVU-UFSM elaborou uma ficha de orientações com todos esses cuidados citados anteriormente (Anexo-1) que é fornecida ao proprietário. Mesmo assim, as principais complicações encontradas estavam relacionadas ao não cumprimento destas orientações, como por exemplo, o animal lambia a canaleta deixando-a úmida ou arrancava o esparadrapo na região do cotovelo.

Nos animais que removeram parcialmente o esparadrapo, ou naqueles em que ocorreu afrouxamento da canaleta, houve a necessidade de sedação para reposicionamento da canaleta para diminuir as possibilidades de desestabilização da fratura no momento da reposição.

A atrofia muscular pode ser o resultado do desuso prolongado de um membro em decorrência de afecções ortopédicas, neurológicas (SALTER et al., 2003) e após procedimentos cirúrgicos que necessitam de imobilização articular prolongada (MORRISSEY et al., 1985; APPEL, 1986), sendo observada tanto em animais como em seres humanos (GOULD et al., 1983; GIBSON et al., 1988). Entre as sequelas encontradas, podem-se citar a diminuição da força muscular, instabilidade e rigidez articular (GOSSMAN et al., 1986). Como foram seguidas as recomendações de se imobilizar uma articulação acima e outra abaixo da linha de fratura, alguns animais apresentaram atrofia muscular que regrediu após a remoção da canaleta e com o retorno do uso fisiológico do membro.

As úlceras por pressão são definidas como lesões cutâneas ou de partes moles, superficiais ou profundas, de etiologia isquêmica, secundária a um aumento de pressão externa, e localizam-se, usualmente, sobre uma proeminência óssea (GRAMANI et al., 2003). O diagnóstico é feito por meio de métodos visuais que

auxiliam na classificação das úlceras em estágios, importantes na elaboração de estratégias terapêuticas (BLANES et al., 2004). Todas as úlceras apresentadas pelos animais foram localizadas na região do cotovelo, pois nesta região não existe cobertura muscular entre o olécrano e a pele sendo, também um local de pressão da canaleta.

Outro fator que favoreceu o aparecimento de úlceras foi a umidade provocada pela lambedura juntamente com a remoção do algodão hidrófobo, pois o grau de umidade local da pele está diretamente relacionado à formação de úlceras, porque a pele úmida tem redução da força tensiva e é facilmente macerada pela compressão, sofrendo erosão pelas forças de fricção (O'CONNOR; KIRSHBLUM 2002). Esse fato seria evitado se fossem seguidas as recomendações de uso do colar elizabetano nos animais em que houve a indicação.

Para o tratamento das úlceras, realizou-se curativo local com anti-séptico, a base de clorexidina 0,12%, uma vez por semana, durante o período em que o paciente permanecia com a canaleta. Somente foi verificada a regressão dessas úlceras quando a canaleta foi removida. Essas informações condizem com o exposto por D'greve e Amantuzzi (1999) os quais descreveram que o uso de curativos locais dá suporte à ferida, e a cicatrização só se dará quando houver remoção da causa e do tratamento de alterações sistêmicas, se presentes.

O principal suprimento sanguíneo medular do rádio é proveniente da artéria nutrícia, com seus ramos e das artérias metafisárias. Estudo comparativo entre a vascularização distal do antebraço de cães de raças miniaturas (peso inferior a 6 kg) com os de raças de médio porte (18 a 30 kg) revelou uma grande densidade de artérias metafisárias em ambos os grupos. Entretanto foi observada uma visível diferença qualitativa entre estes grupos; os cães de raças miniaturas possuem uma

densidade vascular e ramificações dos vasos metafisários menores em comparação aos cães de raças maiores (WELCH et al., 1997). Por isso um dos mais significantes avanços na ortopedia veterinária na última década tem sido a divulgação de estratégias no tratamento “biológico” das fraturas. Tais técnicas preservam o coágulo no sítio da fratura, com todos os seus componentes ósteo-indutivos e o suprimento sanguíneo que envolve/cerca os tecidos moles e ósseos (HARASEN, 2002). O princípio de reparação biológica aplicado neste trabalho, por meio da imobilização externa da fratura com a canaleta de alumínio pelo método fechado, certamente, contribuiu para consolidação óssea, pois a preservação dos tecidos moles e do suprimento sanguíneo é de fundamental importância nessas fraturas.

## 5. CONCLUSÕES

Ao utilizar-se a canaleta de alumínio, visando à imobilização externa como método terapêutico de cães com fratura de rádio e ulna, considera-se que:

- O método é eficiente, com cicatrização óssea ocorrendo entre 32 e 60 dias.
- A atenção do proprietário e a cooperação do animal são fatores fundamentais para o sucesso do método.
- O método proposto deve ser considerado como alternativa adicional ao tratamento dessas fraturas em cães.
- A canaleta também pode ser utilizada como imobilização temporária em fraturas localizadas abaixo do cotovelo.

## 6. REFERÊNCIAS

ANDRADE, S. F.; JERICÓ, M. M. Antiinflamatórios In: ANDRADE, S. F. **Manual de terapêutica veterinária**. 2. ed. São Paulo: Roca, 2002. cap. 7, p. 89-114.

APPEL, H.J. Skeletal muscle atrophy during immobilization. **International Journal of Sports Medicine**, Stuttgart, v. 7, n.1, p. 6-12, 1986.

ARON, D. N.; PALMER, R. H.; JOHNSON, A. L. Biologic strategies and a balanced concept for repair of highly comminuted long bone fractures. **Compendium on Continuing Education for the Practicing Veterinarian**, Trenton, v. 17, n. 1, p. 35-49, 1995.

BACKSTROM, A. S. et al. Repair of radial fractures in toy breed dogs with self-enforced biodegradable bone plates, metal screws, and light-weight external coaptation. **Veterinary Surgery**, Philadelphia, v. 34, n. 1, p. 11–17, Jan./Mar. 2005.

BLANES, L. et al. Avaliação clínica e epidemiológica das úlceras por pressão em pacientes internados no hospital São Paulo. **Revista Associação Médica Brasileira**, São Paulo, v. 50, n. 2, p. 182-187, set. 2004.

BLOOMBERG, M. S. Fraturas do rádio e da ulna. In: BOJRAB, M. J. **Cirurgia dos pequenos animais**. 2. ed. São Paulo: Roca, 1986. p. 749-766.

BRASIL, F. B. J. et al. Placas de aço inoxidável 316L aplicadas no reparo de fratura experimental diafisária do rádio e ulna de cães. **Arquivo Brasileiro de Medicina Veterinária e Zootecnia**, Belo Horizonte, v. 53, n. 1, p. 37-43, jan./fev. 2001.

COSTA, R. C.; SCHOSSLER, J. E. W. Tratamentos de fraturas do rádio e da ulna em cães e gatos: Revisão. **Archives of Veterinary Science**, Curitiba, v. 7, n. 1, p. 89-98, jan/jul. 2002.

D'GREVE, J. M.; AMATUZZI, M. M. Síndrome da imobilização. In: \_\_\_\_\_ **Medicina de reabilitação aplicada à ortopedia e traumatologia**. 1. ed. São Paulo: Roca, 1999, p. 381-396.

DALMOLIN, F. et al. Osteossíntese bilateral de rádio e ulna em cão por redução aberta e fechada – relato de caso. **Revista da Faculdade de Zootecnia, Veterinária e Agronomia**, Uruguaiana, v. 13, n. 2, p. 88-95, 2006.

DEANGELIS, M. P, SINIBALDI, K. R, OLDS, R. B., et al. Repair of fractures of the radius and ulna in small dogs. **Journal of the American Animal Hospital Association**, Lakewood, v. 9, p. 436-441, 1973.

DeCAMP, C. E. Coaptação/Imobilização externa. In: SLATTER, D. **Manual de cirurgia de pequenos animais**. 2. ed. São Paulo. Manole, 1998. v. 2. cap. 124, p. 1967-1984.

EGGER, E. L. Fraturas do rádio e ulna. In: SLATTER, D. **Manual de cirurgia de pequenos animais**. São Paulo: Manole, 1998. v. 2. cap. 132, p. 2057-2079.

FERRIGNO, C. R. A. et al. Estudo crítico do tratamento de 196 casos de fratura diafisária de rádio e ulna em cães. **Pesquisa Veterinária Brasileira**, Rio de Janeiro, v. 28, n. 8, p. 371-374, ago. 2008.

FOSSUM, T. W, HEDLUND, C. S, HULSE, D. A, et al. **Small animal surgery**. St. Louis : Mosby, 1997. 1145 p.

FOX, S. M. et al. Antebrachial deformities in the dog: treatment with external fixation. **Journal of Small Animal Practice**, Oxford, v. 36, n. 7, p. 315-320, July. 1995.

GIBSON, G.; SMITH, K.; RENNIE, M. J. Prevention of diffuse muscle atrophy by means of electrical stimulation: maintenance of protein synthesis. **The Lancet**, London, v. 2, n. 8614, p. 767-770, Oct. 1988.

GIGLIO R. F. et al. Estudo retrospectivo de radiografias com fraturas rádio e ulna em cães. **Brazilian Journal of Veterinary Research and Animal Science**, São Paulo, v. 44, p. 122-124, 2007, suplemento.

GOSSMAN, M. R.; ROSE, S. J.; SAHRMANN, S. A. et al. Length and circumference measurements in one-joint and multijoint muscle in rabbits after immobilization. **Physical Therapy**, Stanford, v. 66, n. 4, p. 516-520, Apr. 1986.

GOULD, N.; DONNERMEYER, D., GAMMON, G. G. et al. Transcutaneous muscle stimulation to retard muscle atrophy after open meniscectomy. **Clinical Orthopaedics and Related Research**, Philadelphia, v. 178, n. 9, p. 190-197, Sep.1983.

GRAMANI, K. S. et al. O tratamento fisioterapêutico de úlceras cutâneas venosas crônicas através da laserterapia com dois comprimentos de onda. **Fisioterapia Brasil**, Rio de Janeiro, v. 4, n. 1, p. 39-48, jan./fev. 2003.

HARARI, J. et. al. Principles of external skeletal fixation in small animal surgery. **Veterinary Medicine**, Lenexa, v. 93, n. 5, p. 445-453, Jan. 1998.

HARASEN, G. Biologic repair of fractures. **Canadian Veterinary Journal**, Ottawa, v. 43, n. 4, p. 299-301, Apr. 2002.

HARASEN, G. Common long bone fracture in small animal practice — Part 2. **Canadian Veterinary Journal**, Ottawa, v. 44, n. 6, p. 503-504, Jun. 2003a.

HARASEN, G. External coaptation of distal radius and ulna fractures. **Canadian Veterinary Journal**, Ottawa, v. 44, n.12, p. 1010-1011, Dec. 2003b.

HERRON, M. R. Repair of distal radio-ulnar fractures in toys breeds. **Canine Practice**, Santa Barbara, v. 1, p. 12-17, 1974.

HULSE, D.; HYMAN, B. Biologia e biomecânica das fraturas. In: SLATTER, D. **Manual de cirurgia de pequenos animais**. São Paulo : Manole, 1998. v.2, cap. 120, p. 1893-1984.

JOHNSON, A. L.; KNELLER, S. K.; WEIGEL, R. M. Radial and tibial fracture repair with external skeletal fixation. **Veterinary Surgery**, Philadelphia, v. 18, n. 5, p. 367-372, Oct./Dec. 1989.

JOHNSON, A. L. HULSE, D. A. Fundamentos da cirurgia ortopédica e tratamento de fraturas. In: FOSSUM, T.W. **Cirurgia de pequenos animais**. 2. ed. São Paulo: Roca, 2005a. cap. 33, p. 823-900.

JOHNSON, A. L. HULSE, D. A. Tratamento de fraturas específicas. In: FOSSUM, T.W. **Cirurgia de pequenos animais**. 2. ed. São Paulo: Roca, 2005b. cap. 34, p. 900-1017.

LARSEN, L. J.; ROUSH, J. K.; McLAUGHLIN, R. M. Bone plate fixation of distal radius and ulna fractures in small and miniature-breed dogs. **Journal of the American Animal Hospital Association**, Lakewood, v. 35, n. 3, p. 243-250, May./June. 1999.

MATTHIESEN, D. T. Multiple intramedullary wire fixation of a radial fracture in a dog. **Veterinary Surgery**, Philadelphia, v. 13, n. 3, p. 197-200, July/Sept. 1984.

MILOVANCEV, M. RALPHS S. C. Radius/Ulna Fracture Repair. **Clinical Techniques in Small Animal Practice**, Philadelphia, v. 19, n. 3, p. 128-133, July/Sept. 2004.

MIRANDA S. E. et al. Estudo experimental comparativo no uso de enxerto ósseo orgânico e inorgânico no reparo de fraturas cirúrgicas em rádio de coelhos **Acta Ortopédica Brasileira**, São Paulo, v. 13, n. 5, p. 245-248, out./dez. 2005.

MORRISSEY, M. C. et al. The effects of electrical stimulation on the quadriceps during postoperative knee immobilization. **American Journal of Sports Medicine**, Baltimore, v. 13, n.1, p. 40-45, Jan. 1985.

MUIR, P. Distal antebrachial fractures in toy-breed dogs. **Compendium on Continuing Education for the Practicing Veterinarian**, Princeton, v. 19, n. 6, p. 137-145, June. 1997.

NEWTON, C. D., NUNAMAKER, D. M. **Textbook of small animal ortopaedics**. Philadelphia : Lippincot, 1985. 1140 p.

O'CONNOR, K. C.; KIRSHBLUM, S.C. Úlceras por pressão. In: De LISA, J.; GANS, B. M. **Tratado de medicina de reabilitação, princípios e prática**. 3ed. São Paulo: Manole; 2002. p. 1113-1128.

PHILLIPS, I. R. A. Survey of bone fractures in the dog and cat. **Journal of Small Animal Practice**, Oxford, v. 20, n. 11, p. 661-674, Nov. 1979.

PIERMATTEI, D. L.; FLO, G. L. **Manual de ortopedia e tratamento das fraturas dos pequenos animais**. 3.ed. São Paulo: Manole, 1999. 694 p.

PROBST, C. W. Membro torácico. In: BOJRAB, M. J. **Técnicas atuais em cirurgia de pequenos animais**. 2.ed. São Paulo: Roca, 1996. cap. 47, p. 692-757.

RAHAL, S. C. et al. Alongamento simultâneo do rádio e ulna em cães pelo método de Ilizarov. **Arquivo Brasileiro de Medicina Veterinária e Zootecnia**, Belo Horizonte, v. 54, n. 2, p. 151-158, mar./abr. 2002.



RAHAL, S. C. et al. Emprego de fixador externo circular no tratamento de complicações de fraturas de rádio e ulna em cães de raças pequenas. **Ciência Rural**, Santa Maria, v. 35, n. 5, p. 1116-1122, set./out. 2005b.

RAHAL, S. C. et al. Fixador esquelético pino-resina acrílica e enxerto ósseo esponjoso no tratamento de complicações secundárias a imobilizações inadequada de fratura de rádio e ulna em cães. **Ciência Rural**, Santa Maria, v. 35, n. 5, p. 1109-1115, set./out. 2005a.

RUDD, R. G.; WHITEHAIR, J. G. Fractures of the radio and ulna. **Veterinary Clinics of the North America Small Animal Practice**, Philadelphia, v. 22, n. 1, p. 135-148, Jan. 1992.

SALTER, A. C.; RICHMOND, F. J.; LOEB, G. E. Prevention of muscle disuse atrophy by low frequency electrical stimulation in rats. **Transactions on Neural Systems and Rehabilitation Engineering**, New York, v. 11, n. 3, p. 218-226, Sep. 2003.

SCHEBITZ, H.; WIKENS, H. **Atlas de anatomia radiográfica do cão e do gato**. 5. ed. São Paulo: Manole, 2000. 244 p.

SIMPSON, A. M. et al. Bandaging in Dogs and Cats: External Coaptation. **Animal/Exotics**, New York, v. 23, n. 2, p. 157-164, Feb. 2001.

SINIBALDI, K. R.; BOUDREAU, R. J. Principles of long bone fracture management. **Seminars in Veterinary Medicine and Surgery (Small Animal)**, Philadelphia, v. 7, n.3, p. 44-62, July/Sept. 1992.

SOUZA, A. F. A et al. Métodos alternativos para estabilização de fraturas de rádio e ulna em cães e gatos. **Ciência Rural**, Santa Maria, v. 31, n. 1, p. 81-87, jan./fev. 2001.

WEINSTEIN, J.; RALPHS S. C. External Coaptation. **Clinical Techniques in Small Animal Practice**, Philadelphia, v. 19, n. 3, p. 98-104, Aug. 2004.

WELCH, J. A. et al. The intraosseous blood supply of the canine radius: implications for healing of distal fractures in small dogs. **Veterinary Surgery**, Philadelphia, v. 26, n. 1, p. 57-61, Jan./Mar. 1997.

**ANEXO**

**ANEXO 1 – Ficha dos cuidados com imobilizações externas do HVU – UFSM**

<b>SERVIÇO DE ORTOPEDIA VETERINÁRIA HOSPITAL VETERINÁRIO UNIVERSITÁRIO – UFSM</b>	
<b><u>RECOMENDAÇÕES PARA MANUTENÇÃO DE TALAS</u></b>	
<b>TALAS</b>	
No período indicado abaixo, o paciente deverá retornar para a reavaliação.	
<input type="checkbox"/> a cada 7 dias	<input type="checkbox"/> a cada 15 dias
<input type="checkbox"/> a cada 20 dias	<input type="checkbox"/> a cada 30 dias
<b>INFORMAÇÕES:</b>	
Toda a imobilização externa (talas) é uma tentativa de evitar o procedimento cirúrgico. No entanto, ela requer tantos ou mais cuidados. Deverá ser inspecionada <b>DIARIAMENTE</b> em busca de complicações que possam ocorrer como inchaço, dor ou inquietação. A tala jamais deverá ser molhada ou umedecida e quando isso ocorrer, o animal deverá ser trazido o quanto antes ao Hospital Veterinário para reavaliação e troca da mesma. O mesmo deverá ser feito, caso se perceba qualquer tipo de complicação ou mau cheiro proveniente do membro afetado. Do contrário, o animal deverá retornar somente nos dias indicados acima e tomar a medicação recomendada.	
<b>OBSERVAÇÕES:</b>	
<hr/> <hr/> <hr/>	
Santa Maria - ____ / ____ / ____	<hr/> <b>Médico Veterinário</b>

# Livros Grátis

( <http://www.livrosgratis.com.br> )

Milhares de Livros para Download:

[Baixar livros de Administração](#)

[Baixar livros de Agronomia](#)

[Baixar livros de Arquitetura](#)

[Baixar livros de Artes](#)

[Baixar livros de Astronomia](#)

[Baixar livros de Biologia Geral](#)

[Baixar livros de Ciência da Computação](#)

[Baixar livros de Ciência da Informação](#)

[Baixar livros de Ciência Política](#)

[Baixar livros de Ciências da Saúde](#)

[Baixar livros de Comunicação](#)

[Baixar livros do Conselho Nacional de Educação - CNE](#)

[Baixar livros de Defesa civil](#)

[Baixar livros de Direito](#)

[Baixar livros de Direitos humanos](#)

[Baixar livros de Economia](#)

[Baixar livros de Economia Doméstica](#)

[Baixar livros de Educação](#)

[Baixar livros de Educação - Trânsito](#)

[Baixar livros de Educação Física](#)

[Baixar livros de Engenharia Aeroespacial](#)

[Baixar livros de Farmácia](#)

[Baixar livros de Filosofia](#)

[Baixar livros de Física](#)

[Baixar livros de Geociências](#)

[Baixar livros de Geografia](#)

[Baixar livros de História](#)

[Baixar livros de Línguas](#)

[Baixar livros de Literatura](#)  
[Baixar livros de Literatura de Cordel](#)  
[Baixar livros de Literatura Infantil](#)  
[Baixar livros de Matemática](#)  
[Baixar livros de Medicina](#)  
[Baixar livros de Medicina Veterinária](#)  
[Baixar livros de Meio Ambiente](#)  
[Baixar livros de Meteorologia](#)  
[Baixar Monografias e TCC](#)  
[Baixar livros Multidisciplinar](#)  
[Baixar livros de Música](#)  
[Baixar livros de Psicologia](#)  
[Baixar livros de Química](#)  
[Baixar livros de Saúde Coletiva](#)  
[Baixar livros de Serviço Social](#)  
[Baixar livros de Sociologia](#)  
[Baixar livros de Teologia](#)  
[Baixar livros de Trabalho](#)  
[Baixar livros de Turismo](#)