

**BERNARDO CUNHA ARAÚJO FILHO**

**Estudo da anatomia do seio esfenoidal  
através da dissecação endoscópica  
em cadáveres**

Tese apresentada à Faculdade de Medicina da  
Universidade de São Paulo para obtenção do  
título de Doutor em Ciências

Área de concentração: Otorrinolaringologia  
Orientador: Prof. Dr. Richard Louis Voegels

São Paulo

2008

# **Livros Grátis**

<http://www.livrosgratis.com.br>

Milhares de livros grátis para download.

A Deus, sempre iluminando meus passos, fazendo-me sentir sua presença quando menos espero, mostrando que realmente existe uma força maior que nos guia.

Aos meu queridos pais, Bernardo e Augusta, que nunca mediram esforços para me oferecer o melhor. Exemplos de caráter, dignidade, ética, honestidade, educação, amor ao próximo, humildade, mostraram-me o quão importante é ter uma família. Por vocês, tenho saudades da minha infância, orgulho do presente e certeza do futuro!!! Obrigado por tudo, amo vocês!!

À minha irmã, Érika, e ao meu cunhado Almir, meu elo com o passado, que sempre vão estar comigo nos momentos alegres e tristes.

## **Agradecimentos**

Ao Prof. Dr. Richard Louis Voegels, meu orientador, por ter despertado meu interesse na área de rinologia. Exemplo de pessoa determinada, competente, coerente e correta. Obrigado por ter acreditado que poderíamos chegar a esta etapa.

Ao Prof. Dr. Ricardo Ferreira Bento, Professor Titular da Divisão de Clínica Otorrinolaringológica do Hospital das Clínicas da Faculdade de Medicina da Universidade de São Paulo (HCFMUSP), por me ter dado a oportunidade de aprender e ser treinado neste serviço de otorrinolaringologia de excelência. Exemplo de empreendedorismo e dedicação a esta clínica.

Ao Prof. Dr. Aroldo Miniti, Professor Emérito de Otorrinolaringologia do HCFMUSP, por me ter estimulado e mostrado que ensinar não é criar concorrentes e, sim, conquistar amigos, abrindo portas para centenas de jovens médicos de várias regiões do Brasil.

Ao Prof. Dr. Ossamu Butugan, minha gratidão pelos ensinamentos na área de rinologia e na relação médico-paciente. Do senhor levarei lições inesquecíveis, sempre ouvir o paciente, ter humildade, ética e levarei sobretudo, a sensação de que sempre haverá algo a aprender.

Ao Prof. Dr. Luiz Ubirajara Sennes, pelos ensinamentos de valores éticos tanto na prática médica, quanto na pesquisa científica. Fez-me perceber que é possível conciliar ensino, pesquisa e assistência em todas as áreas da otorrinolaringologia com competência e dinamismo.

Ao Prof. Dr. Ivan Dieb Miziara, por sua seriedade, postura e sinceridade, dando-nos oportunidade de crescer na especialidade, oferecendo idéias de pesquisas e orientando-as. Despertou em mim o espírito científico.

Ao Dr. Michel Cahali e à Dra. Francini Pádua, que prontamente auxiliaram esta tese com sugestões e críticas criteriosas, sempre bem vindas.

Ao Dr. Rui Imamura, Prof. Dr. João Mello, Prof. Dr. Domingos Tsuji, Prof. Dr. Rubens Vuono, Dr. Arthur Castilho, Dr. Olavo Mion, Prof. Dra. Tanit Sanches, Dr. Gilberto Formigoni, Dr. Sung Ho, Prof. Dr. Edigar Rezende, Dr. Fernando Calábria, Dr. Perboyre Sampaio, Dr. Carlos Caropreso, Dr. José Jurado, e a todos os médicos assistentes do pronto-socorro, do ambulatório e do Hospital Universitário que contribuíram para minha formação, me incentivaram, me apoiaram e me ensinaram.

Aos colegas do grupo de nariz, Dra. Francini Pádua, Dr. Fabrízio Romano, Dra. Tatiana Abdo, Dra. Maura Neves e Dr. Fabio Pinna, pelos momentos alegres e pelos conselhos durante minha passagem no grupo.

Aos amigos, Raimar Weber e Carlos Diógenes, pela inestimável ajuda durante todas as disseções, por transformar momentos difíceis em situações alegres, que somente com muito otimismo e simpatia poderíamos ter ultrapassado. Queria agradecer também em especial ao Dr. Raimar Weber pelo trabalho estatístico metuculoso e organizado, sem o qual este estudo não seria possível.

Ao Dr. Marcus Lessa, que orientou minhas primeiras disseções e passos na cirurgia endoscópica nasossinusal, encurtando o caminho do aprendizado de forma objetiva, paciente e correta, obrigado.

Ao Dr. Flavio Sakae, minha dupla durante a residência, que esteve presente ao meu lado em todos os momentos da nossa formação como otorrinolaringologista. Agradeço todos os conselhos e momentos divertidos durante nossa convivência.

A Marileide, Márcia, Edizira, Bárbara, Lucy e Jacira, presentes desde o início da jornada desta tese, ajudando de forma solidária tanto o início dos trabalhos quanto a finalização.

A todos os colegas residentes, pelos momentos alegres, conselhos, pelas nossas discussões, momentos de ansiedade, enfim, por dividirem comigo esse tempo todo o trabalho no serviço de otorrinolaringologia do HCFMUSP.

A todo o corpo de enfermagem e funcionários da enfermaria, centro cirúrgico e ambulatório de otorrinolaringologia do HCFMUSP.

A toda a equipe do Serviço de Verificação de Óbitos da FMUSP, pela compreensão e ajuda durante as disseções, mostrando-se sempre solícitos.

A Sra. Miriam Mirna e a Sra. Laís Cardoso pela revisão deste texto.

A CAPES, pela ajuda e suporte financeiro durante o desenvolvimento deste projeto.

A todos os meus familiares, que sempre estiveram presentes, torcendo e me apoiando em cada conquista na minha vida. Valeu mesmo!!

Ao cadáver desconhecido, sem o qual este trabalho não seria possível.

## Normalização Adotada

Esta dissertação está de acordo com as seguintes normas, em vigor no momento de sua publicação:

Referências: adaptado de *International Committee of Medical Journals Editors* (Vancouver).

Universidade de São Paulo. Faculdade de Medicina. Serviço de Biblioteca e Documentação. *Guia de apresentação de dissertações, teses e monografias*. Elaborado por Annelise Carneiro da Cunha, Maria Julia de A. L. Freddi, Maria F. Crestana, Marinalva de Souza Aragão, Suely Campos Cardoso, Valéria Vilhena. 2ª ed. São Paulo: Serviço de Biblioteca de Documentação; 2005.

Abreviaturas dos títulos dos periódicos de acordo com *List of Journals Indexed in Index Medicus*.

## SUMÁRIO

Lista de abreviaturas, símbolos e siglas

Resumo

Summary

Artigo 1

Normas para publicação

Comprovante de submissão

Artigo enviado para publicação

Artigo 2

Normas para publicação

Comprovante de submissão

Artigo enviado para publicação

Artigo 3

Normas para publicação

Comprovante de submissão

Artigo enviado para publicação

1.	<b>INTRODUÇÃO</b> .....	01
2.	<b>REVISÃO DA LITERATURA</b> .....	05
2.1.	Abordagens ao seio esfenoidal.....	06
2.2.	Anatomia do Seio Esfenoidal.....	08
2.2.1.	Óstio do seio esfenoidal.....	08
2.2.2.	Dominância do seio esfenoidal.....	09
2.2.3.	Septo intersinusal e cristas.....	09
2.2.4.	Pneumatização do seio esfenoidal.....	10
2.2.5.	Células de Onodi.....	13
2.2.6.	Relação do seio esfenoidal com os nervos vidiano e maxilar .....	14
2.2.7.	Relação do seio esfenoidal com nervo óptico .....	16
2.2.8.	Relação do seio esfenoidal com artéria carótida interna .....	17
2.3.	Diferenças das variações entre os sexos e particularidades relacionadas à cor da pele na população brasileira .....	18
2.4.	Simetria entre os lados do seio esfenoidal.....	19
3.	<b>CASUÍSTICA E MÉTODOS</b> .....	21
3.1.	Casuística .....	22
3.2.	Métodos .....	25
3.2.1.	Sistema de documentação em vídeo digital.....	25
3.2.2.	Instrumental cirúrgico.....	26

3.2.3.	Dissecção .....	27
3.2.4.	Ficha de protocolo.....	32
3.2.5.	Análise estatística .....	33
4.	<b>RESULTADOS</b> .....	35
4.1.	Prevalência das variações da anatomia do seio esfenoidal.....	36
4.1.1.	Óstio .....	36
4.1.2.	Pneumatização .....	37
4.1.3.	Dominância .....	38
4.1.4.	Septo intersinusal e cristas .....	39
4.1.5.	Recessos .....	40
4.2.	Análise da proeminência e da deiscência de estruturas neurovasculares adjacentes ao seio esfenoidal para seu interior.....	41
4.3.	Célula de Onodi .....	44
4.4.	Análise da simetria entre os lados .....	46
4.5.	Análise da diferença entre os sexos .....	48
4.6.	Análise das diferenças entre os cadáveres quando agrupados de acordo com a cor da pele .....	52
5.	<b>DISCUSSÃO</b> .....	60
5.1.	Prevalência das variações da anatomia do seio esfenoidal.....	61
5.1.1.	Óstio do seio esfenoidal .....	61
5.1.2.	Pneumatização.....	62
5.1.3.	Dominância .....	64
5.1.4.	Septo intersinusal e cristas .....	64
5.2.	Análise da proeminência e da deiscência de estruturas neurovasculares adjacentes ao seio esfenoidal para seu interior.....	66
5.2.1.	Artéria carótida interna .....	66
5.2.2.	Nervos maxilar e vidiano .....	67
5.2.3.	Nervo óptico .....	69
5.3.	Célula de Onodi .....	70
5.4.	Análise da simetria entre os lados .....	72
5.5.	Análise das diferenças entre os cadáveres quando agrupados de acordo com o sexo e a com a cor da pele.....	74
6.	<b>CONCLUSÕES</b> .....	77
7.	<b>ANEXOS</b> .....	80
7.1.	Anexo A: Aprovação da Comissão de Ética em Pesquisa .....	81
7.2.	Anexo B: Aprovação do Serviço de Verificação de Óbitos .....	82
7.3.	Anexo C: Ficha de protocolo para coleta de dados .....	83
7.4.	Anexo D: Banco de dados .....	84
8.	<b>REFERÊNCIAS</b> .....	87



## LISTA DE ABREVIATURAS, SÍMBOLOS E SIGLAS

ACI	Artéria carótida interna
apud	Citado por
C	Cristas
CAPES	Coordenação de Aperfeiçoamento de Pessoal de Nível Superior
CAPPesq	Comissão de ética para análise de projetos de pesquisa
cm	Centímetros
CS	Concha superior
CSD	Concha superior direita
CSE	Concha superior esquerda
DP	Desvio padrão
Dr.	Doutor
ENA	Espinha nasal anterior
et al.	E outros
HCFMUSP	Hospital das Clínicas da Faculdade de Medicina da Universidade de São Paulo
IBGE	Instituto Brasileiro de Geografia e Estatística
IC	Intervalo de confiança
K	Fórceps de Kerrisson
mm	Milímetros
NO	Nervo óptico

NV	Nervo vidiano
p.	Página
Prof.	Professor
PE	Plano esfenoidal
REE	Recesso esfenoidal
RL	Recesso lateral
RP	Recesso pterigóide
RR	Risco relativo
S	Septo
SE	Seio esfenoidal
SED	Seio esfenoidal direito
Sela	Sela túrcica
SVOC-USP	Serviço de Verificação de Óbitos da Capital-Universidade de São Paulo
TC	Tomografia computadorizada
V2	Nervo maxilar
<	Menor que
=	Igual a
±	Mais ou menos

## RESUMO

Araújo Filho BC. *Estudo da anatomia do seio esfenoidal através da dissecação endoscópica em cadáveres* [tese]. São Paulo: Faculdade de Medicina, Universidade de São Paulo; 2008. 95p.

**Introdução:** O seio esfenoidal apresenta relações anatômicas extremamente importantes com estruturas neurovasculares. Estas podem apresentar diversas variações, tornando as suas relações com seio esfenoidal bastante complexas e potencialmente associadas a graves lesões durante sua abordagem. **Objetivo:** O objetivo deste estudo prospectivo foi descrever, através da dissecação endoscópica em cadáveres, os detalhes das variações anatômicas do SE, avaliando a concordância entre os lados e as diferenças dessas variações entre o gênero e a cor da pele. **Casuística e Métodos:** Quarenta e cinco cadáveres (90 fossas nasais) de ambos os sexos com idade no óbito entre 30 e 83 anos foram submetidos à dissecação endoscópica meticulosa do seio esfenoidal. A distância da parede anterior do SE à espinha nasal anterior; a localização e o formato do óstio do SE, o grau de pneumatização do SE, a presença de células de Onodi, a dominância entre os lados, a inserção de septo interssinusal e de cristas, a presença de proeminências e/ou deiscências da artéria carótida interna, do nervo óptico, do nervo maxilar e do nervo vidiano, assim como a presença de recessos óptico-carotídeo, pterigóide e lateral foram descritos. As prevalências foram comparadas entre o gênero e diferentes cor da pele. Também foi analisada a simetria entre os lados direito e esquerdo. **Resultados:** O óstio estava localizado medialmente à inserção póstero-inferior da concha superior em 85,6% das fossas nasais estudadas e em 50% apresentava-se com formato arredondado. A distância média do óstio do seio esfenoidal à espinha nasal anterior foi de 68 mm ( $\pm$  4,6mm) para ambos os lados. Não havia dominância dos lados direito ou esquerdo em 21 (46,7%) dos cadáveres. Em 17 cadáveres (37,8%) o seio esquerdo se apresentou mais pneumatizado e em 7 (15,6%), o seio esfenoidal direito apresentou dominância em relação ao esquerdo. O tipo selar foi o mais prevalente (53%) seguido do pré-selar (38%). O recesso mais prevalente foi o pterigóide (47,8%). As cristas estiveram presentes em 22,7% dos lados. O septo interssinusal se inseriu no trajeto da artéria carótida interna e do nervo óptico, respectivamente, em 16,7% e 2,2%. A artéria carótida interna esteve proeminente em 48,9% e deiscente em 31,1% das fossas estudadas. O nervo óptico estava proeminente e deiscente em 35,6% e 8,9%, respectivamente. O nervo vidiano foi a estrutura com proeminência mais prevalente (50%). O nervo maxilar esteve deiscente em 5,6% dos lados estudados. Uma célula de Onodi esteve presente em 23 (25,6%) dos lados dissecados. A análise da simetria mostrou concordância perfeita com relação ao grau de pneumatização e se apresentou bastante variável de acordo com a estrutura estudada. Cadáveres do sexo feminino apresentaram de forma estatisticamente significativa maior prevalência de deiscência de carótida interna ( $p=0,002$ ) e do nervo maxilar ( $p=0,02$ ), assim como proeminência do nervo óptico ( $p< 0,001$ ). **Conclusão:** Os dados demonstram a complexa anatomia interna do seio esfenoidal, e o conhecimento desta anatomia é de grande importância para evitar as potenciais complicações cirúrgicas nesta região.

**Descritores:** 1. Seio esfenoidal/anatomia & histologia 2. Endoscopia/métodos 3. Dissecação/métodos 4. Cadáver 5. Sela túrcica/cirurgia 6. Nervo óptico 7. Artéria carótida interna

## SUMMARY

Araújo Filho BC. *Study of the anatomy of the sphenoid sinus using endoscopic cadaver dissection* [thesis]. São Paulo: Faculdade de Medicina, Universidade de São Paulo; 2008. 95p.

**Introduction:** There are extremely important anatomic relationships between the sphenoid sinus (SS) and neurovascular structures. These structures may have several anatomic variations, which makes their relationship with the sphenoid sinus complex and carries risks of severe injuries during surgery. **Objective:** This prospective study used endoscopic cadaver dissection to describe details of SS anatomic variations and to evaluate agreement between sides and differences between sexes and ethnic groups. **Casuistic and Methods:** Forty-five cadavers (90 nasal fossae) of both sexes ageing between 30 and 83 years underwent careful dissection of the sphenoid sinus. Distance from the SS anterior wall to the anterior nasal spine, the position and shape of the SS, the degree of SS pneumatization, the presence of Onodi cells, the dominance between sides, the insertion of the intersinus septum and crests, the presence of dehiscence and protrusions of the internal carotid artery (ICA), optic nerve (ON), maxillary and vidian nerves, and the presence of optic-carotid, pterygoid and lateral recesses were described. Data were analyzed according to sex, skin color and symmetry between nasal fossae of each cadaver. **Results:** Ostia were located medially to the posteroinferior insertion of the superior turbinate in 85.6% of the nasal fossae, and were circular in 50% of the cases. The mean distance from the ostium to the anterior nasal spine was 68 mm ( $\pm$  4.6 mm) for both sides. No dominance of right or left side was found in 21 (46.7%) of the cadavers. In 17 cadavers (37.8%), the left sinus was more pneumatized, and in 7 (15.6%), the right sphenoid sinus showed dominance over the left sinus. The sellar type was the most prevalent (53%), followed by the presellar type (38%). Pterygoid recesses were the most prevalent (47.8%). Crests were found in 22.7% of the sides. The intersinus septum was inserted on the course of the internal carotid artery and optic nerve in 16.7% and 2.2 % of the cases. ICA protrusions were found in 48.9% of the cases, and dehiscence in 31.1% of the fossae under study. Dehiscence and protrusion of the ON were found in 35.6% and 8.9% of the cases. The vidian nerve was the structure with the most prevalent protrusion (50%). Dehiscence over the maxillary nerve was found in 5.6% of the sides. Onodi cells were found in 23 (25.6%) of the dissected sides. The analysis of symmetry revealed perfect agreement of the degree of pneumatization and was greatly variable depending on the structure analyzed. Female cadavers had a statistically greater prevalence of dehiscence over the internal carotid artery ( $p = 0.002$ ) and over the maxillary nerve ( $p = 0.02$ ), as well as greater prevalence of optic nerve protrusion ( $p < 0.001$ ). **Conclusion:** Our data showed that the SS internal anatomy is complex, and its knowledge is essential during surgical approaches to the sphenoid sinus.

**Key words:** 1.(1) Sphenoid sinus, anatomy and histology; (2) endoscopy, methods; (3) dissection, methods; (4) cadaver; (5) sella turcica, surgery; (6) optic nerve; (7) internal carotid artery.

## **ARTIGO 1**

# *Instructions to Authors*

## **AMERICAN JOURNAL OF RHINOLOGY**

*Editor-in-Chief: David W. Kennedy, M.D.*

*Phone: (401)331-2510 FAX: (401)331-0223 Email: oceanside@oceansidepubl.com*

*American Journal of Rhinology* utilizes an online system of manuscript submission, editing and review. This system allows authors to submit their work online and check on the status of the review process. To access the electronic system, visit <http://ajr.msubmit.net>. This technology requires all manuscript files be uploaded separately as follows:

- 1.) cover letter
- 2.) manuscript (including title page, abstract, text, references and figure legends only) *excluding table and figure files*
- 3.) tables (can be consolidated into one "tables" file or uploaded separately)

- 4.) figures (preferably uploaded separately)

Copyright release forms and conflict of interest forms must be sent via mail or fax. Forms may be downloaded: [Publishing forms](#). If figures are scanned, please also forward the original (glossy) figures to the editorial offices. These will produce a higher quality output in the printing process.

Electronic submission is a four step process that is described step-by-step on the [ajr.msubmit.net](http://ajr.msubmit.net) site.

*American Journal of Rhinology* will no longer accommodate the submission of paper manuscripts unless prior permission is granted via the editorial office. Please contact the editorial offices with any questions regarding the submission process.

### **MANUSCRIPT PREPARATION GUIDELINES:**

*Please note: Failure to follow these format instructions may result in the manuscript being returned to the author(s) for revision prior to review*

**SELECTING A MANUSCRIPT TYPE:** when uploading your completed manuscript, you will be required to designate a manuscript type.

The following are guidelines for choosing:

- **Original manuscript:** Provides the results of original laboratory and/or clinical research. Components indicated by a checkmark below should appear in the order they are presented here (ie. title page, abstract, manuscript text, acknowledgment, references, figure legends, tables, figures)
- **Letters to the Editor:** Letters to the editor will be reviewed by the Editor(s) and peer-reviewed. Letters to the editor are limited to 500 words and 5 references. As letters to the editor are indexed and cited like original articles, key words are also required.
- **Invited Review:** Manuscript that provides a review of previously published literature. Components indicated by a checkmark below should appear in the order they are presented here (ie. title page, abstract, manuscript text, acknowledgment, references, figure legends, tables, figures)
- **Case Reports:** *American Journal of Rhinology* generally does not accept case reports for publication. Only those submitted that are truly unique and have an exceptional teaching value will be considered for publication.
- **American Rhinologic Society Meeting paper:** If the manuscript was written based upon a presentation for a scientific meeting of the American Rhinologic Society please select this manuscript type. Components indicated by a checkmark below should appear in the order they are presented here (i.e. title page, abstract, manuscript text, acknowledgment, references,

figure legends, tables, figures). The corresponding scientific meeting should be included on the title page in the format of the name of the meeting, city, state (or country), date of meeting. i.e. "Presented at the American Rhinologic Society Meeting, Los Angeles, California, May 15, 2006".

*Note: if the presentation is a poster presentation, please note accordingly on the title page. (i.e. Presented as a poster presentation at the....") Additionally, If the manuscript was solicited to precede, accompany or follow a **pre, mid or post-conference symposium** presentation at a scientific meeting of the American Rhinologic Society, it should be noted on the title page in the format of the name of the meeting, city, state (or country), date of meeting. i.e. "Presented at the pre-conference symposium of the American Rhinologic Society, Naples, Florida, May 15, 2006" Symposium manuscripts are supported by unrestricted educational grants which must be disclosed on the title page of the manuscript. i.e. "Supported by an unrestricted educational grant from Z Pharmaceuticals" Components indicated by a checkmark below should appear in the order they are presented here (ie. title page, abstract, manuscript text, acknowledgment, references, figure legends, tables, figures)*

✓ **Title page:**

Include full relevant and concise (no more than 15 words) title in sentence format (only capitalize proper nouns). Never include abbreviations in the title.

First name, middle initial, last name of each author with highest academic degrees included (do not include fellowships)

Name of Departments and Institutions to which work should be attributed; (*see Conflict of Interest below*)

Disclaimers (if any); and Acknowledgment of Financial Support/Funding. (*see Conflict of Interest below*)

In studies involving human subjects, a statement describing approval by the Institutional Review Board is required.

Key Words (**10 key words are mandatory**) Selecting appropriate key words is essential to your research being discovered by others.

Include date of presentation at scientific meeting (if any)

Include corresponding author's telephone number, FAX number and **e-mail address**

✓ **Abstract:** All manuscript types with the exception of the Letters to the Editors must include a structured abstract, **no longer than 300 words**, to precede article. Only include acronyms or abbreviations if the phrase appears more than three times in the abstract. Divided abstract into the following sections:

**Background** – Describe the problem that prompted the study

**Objective** – Describe the purpose of the study

**Methods** – Describe how the study was conducted

**Results** – Describe the most important findings

**Conclusion** - Describe the most important conclusion drawn from the study

✓ **Text:** unspecified length for all manuscript types excluding Letters to the Editor. Manuscript should be typed double-spaced in a standard font such as Times New Roman, Arial, Courier, or Helvetica, in size 12. Manuscript text pages should be numbered. Text should be written in clear and concise English. Authors whose primary language is not English should obtain assistance with

writing to avoid grammatical problems. Several independent services for authors in the Science, Technical and Medical fields are available online and include:

US based –	<a href="http://www.biomeditor.com/">www.biomeditor.com/</a>
	<a href="http://www.biosciencewriters.com/">www.biosciencewriters.com/</a>
	<a href="http://www.bostonbioedit.com">www.bostonbioedit.com</a>
	<a href="http://www.academicword.com">www.academicword.com</a>
	<a href="http://www.writescienceright.com">www.writescienceright.com</a>
	<a href="http://www.sciencedocs.com">www.sciencedocs.com</a>
UK based –	<a href="http://www.internationalscienceediting.com/">www.internationalscienceediting.com/</a>
Asia Pacific based – India:	<a href="http://www.asiascienceediting.com/">www.asiascienceediting.com/</a>
Japan:	<a href="http://www.edanzediting.nl/">www.edanzediting.nl/</a>
Australia:	<a href="http://www.oleng.com.au/">www.oleng.com.au/</a>
Philippines:	<a href="http://www.prof-editing.com">www.prof-editing.com</a>
New Zealand:	<a href="http://www.stallardediting.com">www.stallardediting.com</a>

*Please note: These few sites are only listed as a convenience and are **not an endorsement** of their products. They are in no way affiliated with the journal and use of their services will not guarantee acceptance of a manuscript.*

- ✓ **Acknowledgment:** General acknowledgments for consultations, statistical analysis and such should be listed at the end of the text before the References. Include full names of individuals. Any and all **acknowledgments of funding must be included on the title page.**
- ✓ **References:** References in the text should be superscript numbers in order of appearance. Manuscripts in preparation, personal communications, websites, or other unpublished information should *not* be cited in the reference list but may be mentioned in the text in parentheses. References with more than three authors should be presented as the first three authors followed by et al. Please follow format below, e.g.:
  1. Meltzer EO. Intranasal anticholinergic therapy of rhinorrhea. *J Allergy Clin Immunol* 1992; 90:1055-1064.
  2. Benson S, Olnes S, Phil A, et al. On the mechanism of protein synthesis inhibition by abrin and ricin. *Eur J Biochem* 1975; 59:573-588.
  3. Swift DL, and Proctor DF. Access of air to the respiratory tract. In *Respiratory Defense Mechanisms*. Brain JD, Proctor DF, and Reid LM (Eds). New York: Marcel Dekker, 1977; 21-40.
- ✓ **Tables:** Tables may be placed within the manuscript or uploaded as separate files (in .doc or .wpd format). If table is included in manuscript file, place after the References section, one table per page. Any abbreviations included in the table should be defined at the bottom of the table. If the table is being republished with permission, proof of permission must be faxed to the editorial office.
- ✓ **Figure legends:** Figure legends should be typewritten, double-spaced and listed (numbered) on a separate page after the tables. They should not appear on the figures. Include figure titles at the



beginning of the legend preferably in bold text.

✓ **Figures, and illustrations:** Illustrations included in manuscripts must be submitted in electronic format along with the rest of the manuscript. Each figure should be submitted as a **separate electronic file - not embedded in the manuscript text file**. See Cadmus guidelines for submitting digital art at <http://cpc.cadmus.com/da/guidelines.asp> . Figure file preference is .tif, .jpeg, .eps. Proof of permission must be faxed to the editorial office for any figures being republished with permission. Proof of informed consent (signed releases) must be faxed to the editorial office for any and all photographs of identifiable persons.

*A note about color figures: If your manuscript is accepted for publication and it includes color figures, you will have an option of printing your figures in color or black and white. Due to the high cost of color, please be aware that if you choose to print in color, the cost to you will be \$800. There is no cost to print the figures in black and white. Figures submitted in color but printed in black and white will appear at no cost, in color on the online version of the journal.*

✓ **Copyright release form:** MANUSCRIPTS WILL NOT BE REVIEWED UNLESS ACCOMPANIED BY A COPYRIGHT RELEASE FORM SIGNED BY EACH AND EVERY AUTHOR which states “The undersigned author(s) transfer all copyright ownership, including electronic, of the manuscript (title of article) to OceanSide Publications, Inc in the event the work is published. The undersigned warrant(s) that the article is original, does not infringe upon any copyright or other proprietary right of any third party, is not under consideration by another journal, and has not been previously published. The author(s) confirm that they have reviewed and approved the final version of the manuscript.” Items are accepted for publication on the understanding that they are contributed solely to **American Journal of Rhinology** and have not been or will not be published elsewhere in any format except in abstract form. Blank Copyright Release forms may be downloaded at [publishing forms](#).

✓ **Conflict of Interest form:** **American Journal of Rhinology** requires all authors listed on the title page of the manuscript to make the following disclosures:

On the title page of the manuscript, authors must acknowledge:

- a. *all funding sources* that supported their work and
- b. *all institutional or corporate affiliations of each author*

Also, **all** authors must submit a separate form (one for each author) stating specifically whether any of the following commercial associations that might pose a conflict of interest exists: consultant arrangements, stock or other equity ownership, patent licensing arrangements, or payments for conducting or publicizing the study. Contact *American Journal of Rhinology* for blank Conflict of Interest forms or download them at

<http://www.oceansidepubl.com/AJRcopyright.conflict.htm> Disclosures will be held in strict confidence during the review process and will not influence any editorial decisions. However, if the paper is accepted for publication, the Editor will determine how any conflict of interest should be disclosed.

American Journal of  
**RHINOLOGY**

The Official Journal of the American Rhinologic Society and the International Rhinologic Society

[Manuscript Home](#) [Author Instructions](#) [Reviewer Instructions](#) [Help](#) [Tips](#) [Logout](#) [Journal Home](#)

<b>Manuscript #</b>	AJR053-08
<b>Current Revision #</b>	0
<b>Submission Date</b>	2008-03-13
<b>Current Stage</b>	Manuscript Received
<b>Title</b>	Endoscopic anatomy of the sphenoid sinus
<b>Running Title</b>	Endoscopic anatomy of the sphenoid sinus
<b>Manuscript Type</b>	Original Article
<b>Special Section</b>	N/A
<b>Category</b>	Otolaryngology
<b>Corresponding Author</b>	Bernardo Araujo Filho (Hospital das Clinicas)
<b>Contributing Author</b>	N/A
<b>Abstract</b>	<p>Background: The sphenoid sinus (SS) has important and complex anatomic relationships with neurovascular structures that may have several anatomic variations and increase the chances of severe injury during surgery.</p> <p>Objective: This prospective study described SS anatomic variations in cadaver heads using endoscopic dissection.</p> <p>Methods: Forty-five cadavers (90 nasal cavities) underwent endoscopic dissection of the sphenoid sinus. Neurovascular landmarks were identified and correlated with the anatomy of the sphenoid sinus surface.</p> <p>Results: The position of the SS ostium, the degree of SS pneumatization, the presence of Onodi cells, the dominance between sides, the insertion of the intersinus septum, dehiscence and protrusions of the neurovascular structures adjacent to the SS were described and discussed, particularly the endoscopic anatomy of the sphenoid sinus. Conclusion: Our data confirm the complexity of the internal SS anatomy, with which surgeons should be familiar to decrease or avoid potential surgical complications in this region.</p>
<b>Associate Editor</b>	Not Assigned
<b>Key Words</b>	sphenoid sinus, anatomy, endoscopy, Onodi cells, optic nerve, internal carotid artery, vidian nerve, maxillary nerve, cadavers, endoscope

## **Endoscopic anatomy of the sphenoid sinus**

Bernardo C. Araújo Filho,MD,<sup>1</sup> Carlos D. Pinheiro Neto,MD,<sup>1</sup> Raimar Weber,MD,<sup>1</sup>

Richard L. Voegels,PhD<sup>1</sup>

1. Department of Ophthalmology and Otolaryngology, School of Medicine, Universidade de São Paulo, São Paulo, Brazil.

Study conducted in the Clinical Otolaryngology Division of Hospital das Clínicas, School of Medicine, Universidade de São Paulo, São Paulo, Brazil.

**Key words:** Sphenoid sinus; anatomy; endoscopy; Onodi cells; optic nerve; internal carotid artery; vidian nerve; maxillary nerve; cadavers; endoscope.

### **Corresponding Author:**

Name: Bernardo Cunha Araújo Filho

Address: Av. Elias João Tajra, 1260 / ap1500

ZIP Code: 64049300 Teresina-PI

Tel: +55 86 9929 3570

E-Mail: [bcaf@terra.com.br](mailto:bcaf@terra.com.br)

## **ABSTRACT**

**Background:** The sphenoid sinus (SS) has important and complex anatomic relationships with neurovascular structures that may have several anatomic variations and increase the chances of severe injury during surgery.

**Objective:** This prospective study described SS anatomic variations in cadaver heads using endoscopic dissection.

**Methods:** Forty-five cadavers (90 nasal cavities) underwent endoscopic dissection of the sphenoid sinus. Neurovascular landmarks were identified and correlated with the anatomy of the sphenoid sinus surface.

**Results:** The position of the SS ostium, the degree of SS pneumatization, the presence of Onodi cells, the dominance between sides, the insertion of the intersinus septum, dehiscence and protrusions of the neurovascular structures adjacent to the SS were described and discussed, particularly the endoscopic anatomy of the sphenoid sinus.

**Conclusion:** Our data confirm the complexity of the internal SS anatomy, with which surgeons should be familiar to decrease or avoid potential surgical complications in this region.

## **INTRODUCTION**

The sphenoid sinus (SS), the most posterior paranasal sinus, is located in the center of the base of the skull. Extremely important anatomic relationships with vital structures, such as the internal carotid artery, the optic nerve, the pituitary, and the cavernous sinus, as well as large anatomic variations, make sinus surgery particularly difficult.<sup>1,2</sup> Iatrogenic injuries of the internal carotid artery (ICA) and the optic nerve (ON), for example, have catastrophic consequences. Therefore, the knowledge of possible anatomic variations is fundamental for sphenoid sinus surgery to treat the sinus itself or adjacent structures. However, investigations of this structure were rare before the 1990s.<sup>3,4</sup>

Despite the importance and complexity of the sphenoid sinus anatomy, few studies focused their investigations primarily on this anatomic structure. This study used cadaver dissection to describe the details of endoscopic anatomic variations of the sphenoid sinus.

## **METHODS**

Forty-five cadavers were dissected from April to December 2004 in the São Paulo Death Certification Service (Serviço de Verificação de Óbitos da Capital, SVOC) of Universidade de São Paulo. This study was approved by the Ethics Committee for the Analysis of Research Projects (Comissão de Ética para Análise de Projetos de Pesquisa, CAPPesq) of Hospital de Clínicas, School of Medicine, Universidade de São Paulo, under protocol no. 113/04. Cadavers with signs of craniofacial trauma, nasosinus disease (rhinosinusitis or polyposis), or signs of any type of surgery or nose dissection were excluded. All cadavers older than 30 years were included. Of the 45 cadavers, 24 (53.3%) were male. Mean age was  $61.9 \pm 13.4$  years.

The skull top was removed together with the encephalon, and the skull base was exposed. The optic nerve and chiasma and the pituitary gland remained intact, as well as the cavernous segment of the internal carotid artery. All dissections were made by only one author and two assistants, and all followed the steps described below strictly: The ostium of the sphenoid sinus on each side was located using a 4-mm 0-degree endoscope. The position of each ostium in relation to the posteroinferior end of the superior turbinate was recorded and classified as medial or lateral. Calipers were used to measure the distances between the anterior nasal spine and the left and right ostia. The anterior wall of the sphenoid sinus was widely opened, and anterior and posterior ethmoidectomies were performed. The relationship between the location of the posterior ethmoid cells and the sphenoid sinus was recorded. All the internal mucosa was removed. The following variations were studied:

- Distance from anterior wall to the anterior nasal spine;
- Degree of sinus pneumatization;
- Position and shape of the sinus ostium;
- Presence of Onodi cell;
- Dominance between sides;
- Insertion of intersinus septum and crests;
- Protrusions, dehiscence, or both related to the internal carotid artery, optic nerve, maxillary nerve, and vidian nerve;
- Presence of opticocarotid, pterygoid and lateral recesses.

A seeker (Karl Storz) and a 45-degree endoscope were used to examine the details of the walls of the sphenoid sinus. Whenever there was any question about the presence of

protrusions of neurovascular structures, the bone walls of the sphenoid sinus over those structures were removed for confirmation.

Data were stored and analyzed using the SPSS for Windows 10.0 software (SPSS INC – Chicago, IL).<sup>0</sup> The 95% confidence interval of findings was  $\pm 5\%$  for a sample of 45 cadavers. The chi-square and the Fisher exact tests were used for categorical variables, and the Mann-Whitney nonparametric U test, for continuous variables. Differences were classified as statistically significant when p was lower than 0.05 (level of significance of 5%).

## **RESULTS**

### *Ostium*

In 37 (82.2%) of the 45 cadavers examined, the ostia in both sides was visualized without the removal of the superior turbinate. The ostium was anatomically located medially to the posteroinferior end of the superior turbinate in 85.6% of the nasal cavities under study. Figure 1 shows samples of the sphenoid sinus ostia located laterally to the posterior end of the superior turbinate.

The mean distance from the sphenoid sinus ostium to the anterior nasal spine was  $68 \text{ mm} \pm 4.6 \text{ mm}$  (range: 59 – 80 mm).

### *Pneumatization*

Sellar pneumatization was the most frequent, followed by presellar and conchal pneumatization. Frequencies and endoscopic samples of each type of pneumatization are shown in Figures 2 and 3.

### *Dominance*

There was no dominance of right or left side in 21 (46.7%) of the cadavers; in 17 (37.8%), the left sinus had greater pneumatization than the right sinus, and in 7 (15.6%), the right sphenoid sinus was dominant over the left sinus.

#### *Intersinus septum and crests*

Crests were found inside the sphenoid sinus in 20 (22.7%) of the sides under study. Table 1 shows the prevalences of crests and or intersinus septum insertions or crests on the course of the internal carotid artery or the optic nerve according to the type of pneumatization found.

#### *Recesses*

The prevalences of lateral and pterygoid opticocarotid recesses (Figure 4) according to the type of pneumatization of the sphenoid sinus are shown in Table 2.

#### *Analysis of dehiscence and protusion of neurovascular structures adjacent to the sphenoid sinus*

Table 3 shows the prevalence of dehiscence and protrusion of neurovascular structures adjacent to the sphenoid sinus according to type of pneumatization of the sphenoid sinus. Dehiscence and protrusions of the neurovascular structures are shown in Figures 5 and 6, respectively.

The prevalence rates of each of these variables are shown in Table 3 according to the type of pneumatization of the sphenoid sinus.

#### *Onodi cell*

The prevalence of presence of an Onodi cell according to type of pneumatization is shown in Table 4. A posterior ethmoid Onodi cell (Figure 7) was found in 23 (25.6%) of the dissected sides.



## DISCUSSION

Improved visualization and magnification of the nasosinus cavity with the development of endoscopes resulted in greater understanding of the physiopathology of rhinosinusitis and in a revolution in the treatment of inflammatory diseases of the paranasal sinuses. These positive results encouraged the use of endoscopes beyond the limits of paranasal sinus surgeries, which demanded greater understanding of the endoscopic anatomy of the sphenoid sinus.<sup>3,5</sup>

The sphenoid sinus ostium was used as a landmark for the accurate location of the sinus.<sup>1,6,7</sup> In agreement with Kim et al.,<sup>1</sup> we used the posteroinferior end of the superior turbinate for the identification of the ostium because it is a very useful anatomic landmark, although its enlargement should be medial to avoid injuries to the branches of the sphenopalatine artery.<sup>8,9</sup>

Kim et al.<sup>1</sup> reported a prevalence of 14.4% for ostia located laterally to the posteroinferior end of the superior turbinate, a number similar to that found in our sample (17%). Such anatomic variation may confuse surgeons that are not familiar with it during the surgical approach to the sphenoid sinus.

The pneumatization of the sphenoid sinus begins in the first months of life, and progresses from puberty to the end of the third decade of life.<sup>10-12</sup> Our sample was composed of cadavers whose ages were greater than 30 years.

No case of SS agenesis was found in our sample. Its incidence is extremely rare and has been reported in only a few studies.<sup>13,14</sup>

The most frequent type of pneumatization was sellar (53%), followed by presellar (38%) and conchal (9%). Sethi et al.<sup>3</sup> found a much greater frequency of the sellar type (73%) and no conchal pneumatization. In the study conducted by Hammer and Radberg,<sup>15</sup> the sellar type was found in 86% of the cases. Although the sellar type

is always the most frequent type, frequency rates vary between several studies, which may be a result of different study methods and the type of classification used.

A dominance of one sinus over the other was found in 53.3% of our cases. In these cases, the side that was more frequently dominant, in 37.8% of all specimens, was the left side. Such findings confirm those reported by Sethi et al.,<sup>3</sup> who found that 60% of their cases showed a dominance of one of the sinuses, and that the left side was dominant in 33% of the cases.

Severe complications may occur during surgical approaches to the sella turcica if the fracture lines extend towards its insertion, when it intercepts the course of the ICA or ON.<sup>16,17</sup> In our study, crests were found in 22.2% of the sphenoid sinuses. In the studies conducted by Mutlu et al.<sup>2</sup> and Elwany et al.,<sup>4</sup> spines were found in 69.6% and 63.8% of the cases. We believe that these differences may be assigned to the fact that those authors used CT for their analyses, which may be more sensitive for the detection of smaller crests.

Our prevalence of insertion of the intersinus septum on the course of the ICA was similar to the 10% to 16% reported by several authors in the literature.<sup>2,4,16</sup> The prevalence of insertion of the intersinus septum on the course of the ON reported by those authors varied only from 1.9% to 7%. The prevalence found in our study was 2.2% of the cases, which is within the ranges reported in other studies. Although not very frequent, these anatomic variations should not be ignored during endoscopic sphenoidectomy.

The ICA is the most important structure adjacent to the sphenoid sinus. Injuries to the ICA are classified by many authors as the most severe complications of surgeries to treat pituitary adenomas.<sup>18</sup> Dehiscence is an anatomic variation that increases the risk of injury during surgery. The ICA in the cadavers examined protruded into the sphenoid

sinus in 48.9% of the sides, and the prevalence of protrusion was 2.6 times (95%CI, 1.6 – 4.2) greater in the sinuses with sellar than presellar pneumatization.

Bone dehiscence over the ICA was found in 31.1% of the sides studies, and it was associated with the degree of sinus pneumatization. Johnson et al.<sup>19</sup> evaluated sphenoid sinuses using CT and found dehiscence in 14.4% of the cases; however, in 17% the bone wall seem to be extremely thin, which may have been the result of failure in detecting dehiscence due to an increased CT slice thickness. Therefore, they concluded that 31.4% of the cases might be exposed to risk of ICA injury during surgery, a rate that is in agreement with our findings. Our rates that were substantially greater than those reported by Kennedy et al.;<sup>11</sup> Siebert et al.<sup>20</sup> and Elwany et al.,<sup>4</sup> who found 22%, 6% and 4.8%. Findings in the literature vary considerably and are, therefore, not fully reliable.

In our study, maxillary nerve protrusion was found in 45.6% of the cases, and bone dehiscence over maxillary nerve, in 5.6%. Our rates differ from those reported by Elwany et al.<sup>4</sup> and Kazkayasi et al.,<sup>16</sup> who found a substantially lower protrusion rate (12.9% and 12.7%). Sethi et al.<sup>3</sup> found protrusions in 30% of the cases. However, the prevalence of our findings is very close to that reported by Sivert<sup>20</sup> (48%), whose study was also conducted with a sample of the Brazilian population.

New anatomic landmarks should be established to expand the reach of endoscopic surgery in the skull base. Therefore, the vidian nerve gains importance, as it can be used as a landmark to locate the internal carotid artery in its petrous segment.<sup>21</sup> Similarly to findings for the other structures adjacent to the SS, protrusion of the vidian nerve was more frequent in sinuses that had a greater degree of pneumatization. This nerve was the cause of SS floor protrusion in 50% of the cases, and of dehiscence in 24.4%. Van Alyea<sup>13</sup> first reported on bone dehiscence over the Vidian nerve over 60

years ago. Our findings were, once more, very similar to those reported by Siebert,<sup>20</sup> which suggests that this may be a variation associated with the different populations under study.

The frequency of optic nerve protrusion in our sample was 35.6%, and it was more prevalent in sellar sinuses ( $p = 0.05$ ). Van Alyea<sup>13</sup> evaluated SS protrusions and found a 40% prevalence rate, Sethi and Lau,<sup>20</sup> 75%; and Siebert,<sup>20</sup> 57%. Fujii et al.<sup>23</sup> and Kainz and Stammberger<sup>24</sup> found 78% and 67.3% of ON protrusion, but these authors, as well as those mentioned above, did not use any type of classification to assess the degree of protrusion. We found a lower prevalence of protrusion in our sample. When added to the 25.6% of the sinuses also with Onodi cell, in which ON protrusion was found in two thirds, the prevalence of ON protrusion in the sphenoid or posterior ethmoid sinuses reached about 60%, a rate which is similar to those reported by other authors.

During dissections, we noted that the endoscopic technique provided a more sensitive evaluation of anatomic landmarks due to image sharpness and magnification. The evaluation of the same landmark was more difficult when radiographs were used, as reported by Driben et al.<sup>25</sup> and Sapçi et al.<sup>26</sup>

Optic nerve dehiscence on the SS wall was found in 8.9% of our cases. Fujii et al.<sup>23</sup> and Kainz and Stammberger<sup>24</sup> found dehiscence in 4% and 12% of their cases. Sapçi et al.<sup>26</sup> found a rate of 13.5%, but their study used CT. Dehiscence prevalence rates are greater in studies conducted with CT, which may indicate that CT studies may not be capable of detecting bone walls that, although very thin, would not be classified as bone dehiscence if examined endoscopically.

In our study, an Onodi cell was found in 25.6% of the sides, a prevalence rate greater than those reported by Lang<sup>27</sup> (12%), Van Alyea<sup>13</sup> (9%) and Elwany et al.<sup>4</sup> (7.5

%). Christmas et al.<sup>28</sup> suggested that such great variation might be explained by the different definition criteria or by ethnic differences.<sup>29</sup> In agreement with Driben et al.,<sup>25</sup> we believe that the endoscope is an adequate instrument to detect an Onodi cell. According to those authors, CT may underestimate the presence of Onodi cells. The close anatomic relationship of Onodi cells with the optic nerve, a risk factor during endoscopic sphenoidectomy, has been described in several anatomic studies.<sup>4,26,29</sup> In our sample, 69.6% of the Onodi cells had optic nerve protrusions in the posterior area of the cell.

Sphenoid sinus can present a large pneumatization, leading to a distortion of the anatomic configuration and several anatomic variations. Data obtained in this study confirm the complexity of the internal SS anatomy, with which surgeons should be familiar to decrease or avoid potential surgical complications in this region.

## REFERENCES

1. Kim HU, Kim SS, Kang SS, et al. Surgical anatomy of the natural ostium of the sphenoid sinus. *Laryngoscope* 2001; 111: 1599-1602.
2. Mutlu C, Unlu HH, Goktan C, et al. Radiologic anatomy of the sphenoid sinus for intranasal surgery. *Rhinology* 2001; 39: 128-132.
3. Sethi DS, Stanley RE, Pillay PK. Endoscopic anatomy of the sphenoid sinus and sella túrcica. *J Laryngol Otol* 1995; 109: 951-955.
4. Elwany S, Elsaeid I, Thabet H. Endoscopic anatomy of the sphenoid sinus. *J Laryngol Otol* 1999; 113: 122-126.
5. Cheung DK, Martin GF, Rees J. Surgical approaches to the sphenoid sinus. *J Otolaryngol* 1992; 21: 1-8.
6. Yanagisawa E, Yanagisawa K, Christmas DA. Endoscopic localization of the sphenoid sinus ostium. *Ear Nose Throat J* 1998; 77: 105-111.
7. Kieff DA, Busaba N. Treatment of isolated sphenoid sinus inflammatory disease by endoscopic sphenoidotomy without ethmoidectomy. *Laryngoscope* 2002; 112: 2186-2188.
8. Voegels RL. Cirurgia endoscópica dos seios paranasais. *Arq Otorrinolaringol* 1997; 1: 15-18.
9. Har-el G. The anterior wall of the sphenoid sinus. *Ear Nose Throat J* 1994; 73: 446-448.
10. Jang YJ, Kim SC. Pneumatization of the sphenoid sinus in children evaluated by magnetic resonance imaging. *Am J Rhinol* 2000; 14:181-185.
11. Kennedy D, Zinreich S, Hassab M. The internal carotid artery as it relates to endoscopic speno-ethmoidectomy. *Am J Rhinol* 1990; 4: 7-12.

12. Yonetsu K, Watanabe M, Nakamura T. Age-related expansion and reduction in aeration of the sphenoid sinus: volume assessment by helical CT scanning. *AJNR Am J Neuroradiol* 2000; 21:179-182.
13. Van ALyea OE. Sphenoid sinus: anatomic study with consideration of the clinical significance of its structural characteristics of the sphenoid sinus. *Arch Otolaryngol* 1941; 34: 225-256.
14. Guerrero AL. Pneumatization of the sphenoid sinus in adults and its relationship with the internal carotid artery course: magnetic resonance imaging evaluation [dissertation]. São Paulo (SP): Universidade Federal de São Paulo; 1999.
15. Hammer G, Radberg C. The sphenoidal sinus. An anatomical and roentgenologic study with reference to transsphenoid hypophysectomy. *Acta Radiol* 1961; 156: 401-422.
16. Kazkayasi M, Karadeniz Y, Arikan OK. Anatomic variations of the sphenoid sinus on computer tomography. *Rhinology* 2005; 43: 109-114.
17. Bassim MK, Senior BA. Endoscopic anatomy of the parasellar region. *Am J Rhinol* 2007; 21: 27-31.
18. Cappabianca P, Cavallo LM, Colao A, Diviitis E. Surgical complications associated with the endoscopic endonasal transsphenoidal approach for the pituitary adenomas. *J Neurosurg* 2002; 97: 293-298.
19. Johnson DM, Hopkins RJ, Hanafee WN, et al. The unprotected parasphenoidal carotid artery studied by high-resolution computed tomography. *Radiology* 1985; 155: 137-141.
20. Siebert DR. Estudo anatômico de seios esfenoidais em brasileiros adultos [dissertation]. São Paulo (SP): Faculdade de Medicina, Universidade de São Paulo; 1992.

21. Vescan AD, Snyderman CH, Carrau RL, et al. Vidian canal: analysis and relationship to the internal carotid artery. *Laryngoscope* 2007; 117:1338-1342.
22. Sethi DS, Lau DP. Endoscopic management of orbital apex lesions. *Am J Rhinol* 1997; 11: 449-455.
23. Fujii K, Chambers SM, Rhoton AL Jr. Neurovascular relationships of the sphenoid sinus : a microsurgical study. *J Neurosurg* 1979; 50: 31-39.
24. Kainz J, Stammberger H. [Danger areas of the posterior nasal base: anatomical, histological and endoscopic findings]. *Laryngorhinootologie* 1991; 70: 479-486.
25. Driben JS, Bolger WE, Robles HA, et al. The reliability of computerized tomographic detection of the Onodi (Sphenoethmoid) cell. *Am J Rhinol* 1998; 12: 105-111.
26. Sapçı T, Derin E, Almaç S, et al. The relationship between the Sphenoid and the posterior ethmoid sinuses and the optic nerves in turkish patients. *Rhinology* 2004; 42: 30-34.
27. Lang J. *Clinical anatomy of the nose, nasal cavity and paranasal sinuses*. New York: Thieme Medical Publishers; 1989.
28. Christmas DA, Mirante JP, Yanagisawa E. A possible case of two Onodi cells in a single patient. *Ear Nose Throat J* 2004; 83: 307-308.
29. Thanaviratananich S, Chaisiwamongkol K, Kraitrakul S, et al. The prevalence of an Onodi cell in adult thai cadavers. *Ear Nose Throat J* 2003; 83: 200-204.



## **FIGURE LEGENDS**

**Figure 1.** Endoscopic (4-mm 0-degree rigid endoscope) image of right nasal fossa with sphenoid sinus ostium (arrow) lateral to the posterior end of the right superior turbinate (RST). NS = Nasal septum; SER = Sphenoethmoidal recess.

**Figure 2.** Prevalence (n/%) of different types of pneumatization of the sphenoid sinus.

**Figure 3.** Endoscopic (4-mm 0-degree rigid endoscope) image of 3 different cadavers with three variations of sphenoid sinus pneumatization: conchal (A), presellar (B) and sellar (C).

**Figure 4.** Endoscopic (4-mm 45-degree endoscope) image of left nasal fossa as examples of sphenoid sinuses with lateral (LR) and pterygoid (PR) opticocarotid recesses (arrow).

**Figure 5.** A - Endoscopic (4-mm 0-degree endoscope) image of left nasal fossa showing structures protruding into the sphenoid sinus. Internal carotid artery and sella turcica. B - Endoscopic (4-mm 45-degree endoscope) image of left nasal fossa showing structures protruding into the sphenoid sinus: maxillary and Vidian nerves. ICA – Internal carotid artery; V2 = maxillary nerve; VN = Vidian nerve; sella = sella turcica.

**Figure 6.** Endoscopic (4-mm 45-degree endoscope) image of nasal fossa showing examples of dehiscence on the walls of the sphenoid sinus (pointed to by seeker). Internal carotid artery (A); optic nerve (B); maxillary nerve (C); and Vidian nerve (D).

**Figure 7.** Endoscopic (4-mm 0-degree endoscope) image of left nasal fossa showing left Onodi cell pneumatization that was cranial and anterior to the sphenoid sinus (SS); and optic nerve protrusion (ON). SP – sphenoid plane (skull base).

**Table 1:** Prevalence of crests and intersinus septum insertions or crests on the course of the internal carotid artery or of the optic nerve according to the type of pneumatization.

	Type of pneumatization			p	Total (n = 90)
	Conchal (n = 8)	Presellar (n = 34)	Sellar (n = 48)		
Crests	1 (12,5%)	8 (23,5%)	11 (22,9%)	0,8	20 (22,2%)
Septum insertion on the course of					
Internal carotid artery	1 (12,5%)	3 (8,8%)	11 (22,9%)	0,2	15 (16,7%)
Optic nerve	0 (0,0%)	0 (0,0%)	2 (4,2%)	0,4	2 (2,2%)

**Table 2:** Prevalence of recesses in the sphenoid sinus according to the type of pneumatization in the 90 sides under study.

	Tipo de Pneumatização			p	Total (n = 90)
	Conchal (n = 8)	Presellar (n = 34)	Sellar (n = 48)		
Recess					
Ópticocarotid	0 (0,0%) <sup>a</sup>	15 (44,1%) <sup>b</sup>	24 (50,0%) <sup>b</sup>	0,03	39 (43,3%)
Lateral	0 (0,0%) <sup>a</sup>	11 (32,4%) <sup>a</sup>	30 (62,5%) <sup>b</sup>	0,001	41 (45,6%)
Pterygoid	0 (0,0%) <sup>a</sup>	10 (29,4%) <sup>a</sup>	33 (68,8%) <sup>b</sup>	< 0,001	43 (47,8%)

Different index letters between groups means statistically significant

**Table 3:** Prevalence of dehiscence and protrusion of neurovascular structures adjacent to the sphenoid sinus according to the type of pneumatization in the 90 sides under study.

	Type of pneumatization			p	Total (n = 90)
	Conchal (n = 8)	Presellar (n = 34)	Sellar (n = 48)		
ICA					
Protrusion	0 (0,0%) <sup>a</sup>	8 (23,5%) <sup>a</sup>	36 (75,0%) <sup>b</sup>	< 0,001	44 (48,9%)
Dehiscence	0 (0,0%)	10 (29,4%)	18 (37,5%)	0,1	28 (31,1%)
Optic nerve					
Protrusion	0 (0,0%) <sup>a</sup>	11 (32,4%) <sup>a,b</sup>	21 (43,8%) <sup>b</sup>	0,05	32 (35,6%)
Dehiscence	0 (0,0%)	1 (2,9%)	7 (14,6%)	0,1	8 (8,9%)
Maxillary nerve					
Protrusion	0 (0,0%) <sup>a</sup>	11 (32,4%) <sup>a</sup>	30 (62,5%) <sup>b</sup>	0,001	41 (45,6%)
Dehiscence	0 (0,0%)	0 (0,0%)	5 (10,4%)	0,1	5 (5,6%)
Vidian nerve					
Protrusion	0 (0,0%) <sup>a</sup>	12 (35,3%) <sup>b</sup>	33 (68,8%) <sup>b</sup>	< 0,001	45 (50,0%)
Dehiscence	0 (0,0%) <sup>a</sup>	5 (14,7%) <sup>a</sup>	17 (35,4%) <sup>b</sup>	0,02	22 (24,4%)

ICA= Intenal carotid artery

Different index letters between groups means statistically significant

**Table 4:** Prevalence of Onodi cell according to the type of pneumatization of sphenoid sinus in the 90 sides under study.

	Type of pneumatization				Total (n = 90)
	Conchal (n = 8)	Presellar (n = 34)	Sellar (n = 48)		
Onodi cell	1 (12,5%) <sup>a,b</sup>	4 (11,8%) <sup>a</sup>	18 (37,5%) <sup>b</sup>	0,02	23 (25,6%)

Different index letters between groups means statistically significant

Figure 1

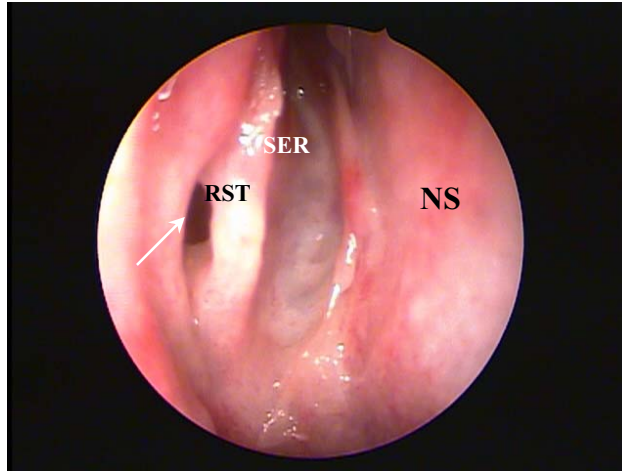


Figure 2

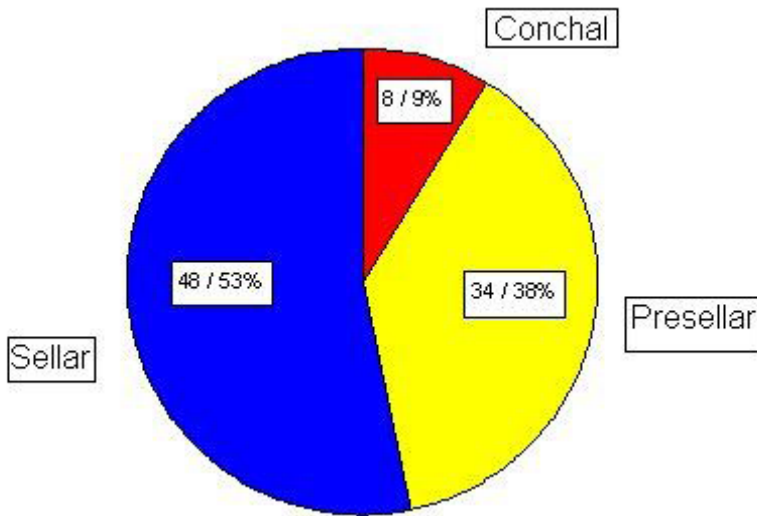
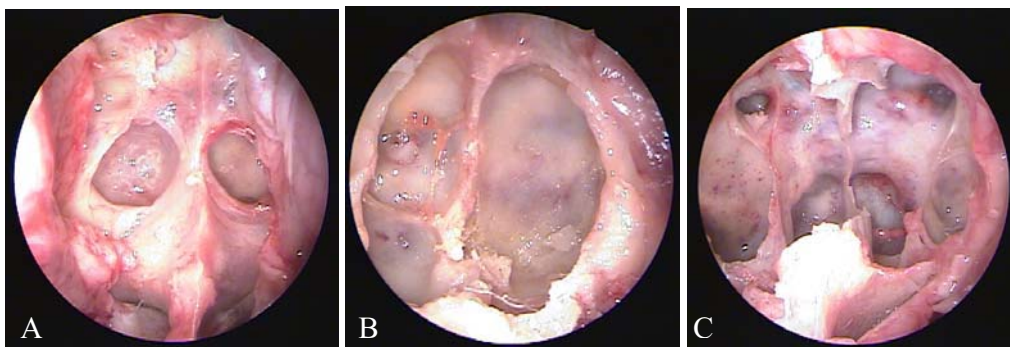
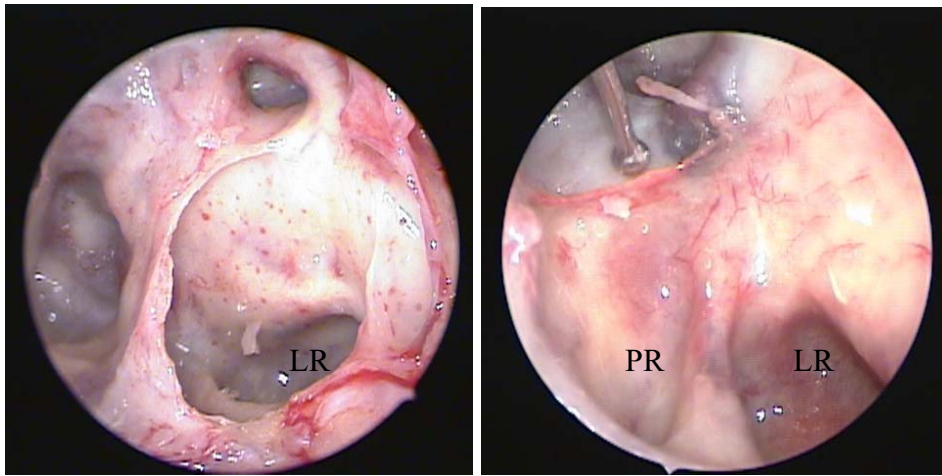


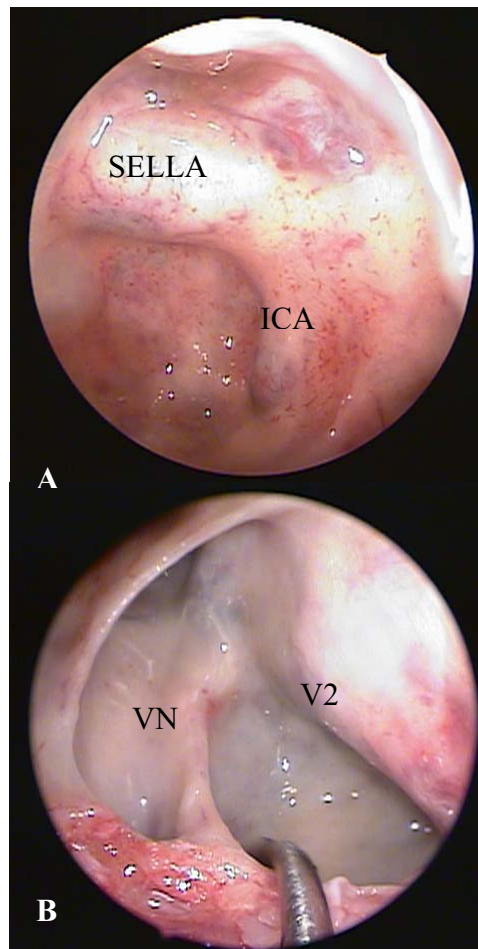
Figure 3



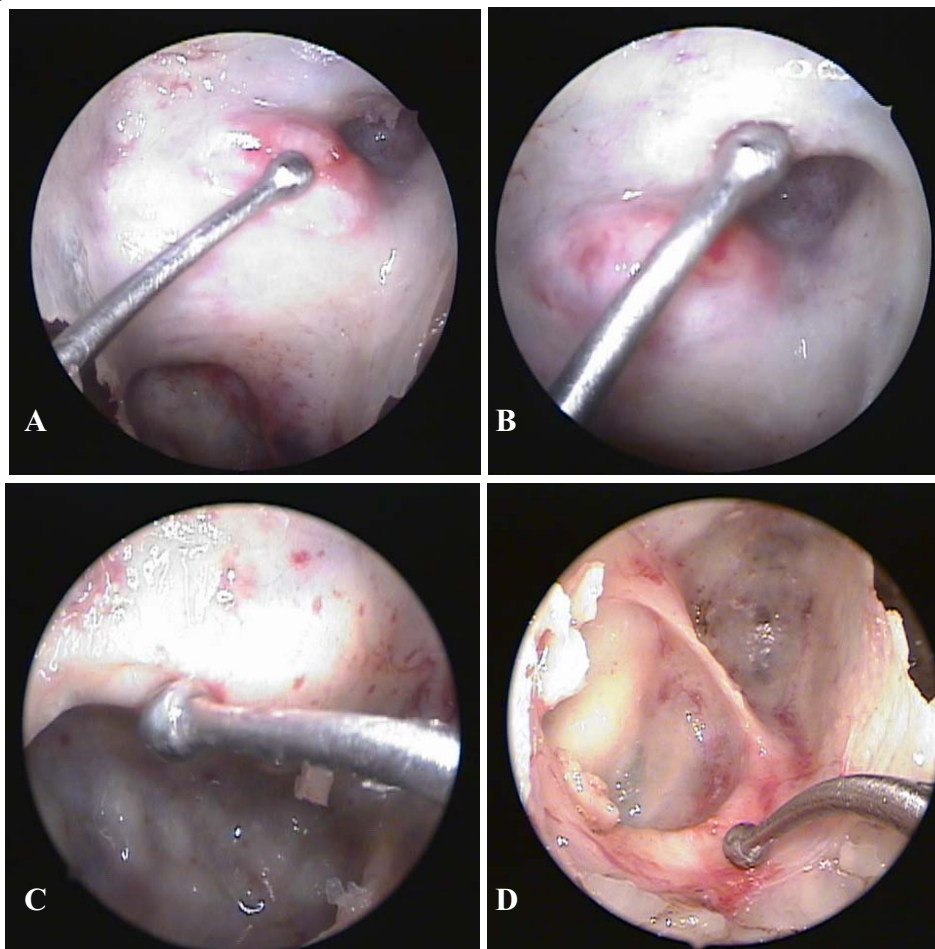
**Figure 4**



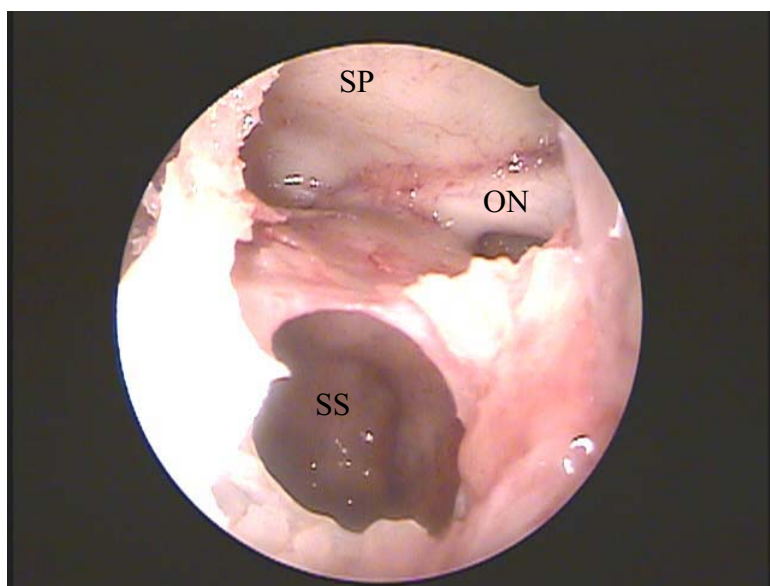
**Figure 5**



**Figure 6**



**Figure 7**





## **ARTIGO 2**

**The Laryngoscope  
Online Submission and Review  
System**

 **Author Resources**

[Instructions for Authors \(this page\)](#)

[Copyright Transfer \(PDF\)](#)

[Reprint Ordering](#)

[Permissions Requests](#)

[ePrints](#)

[Reprints](#)

**Mission Statement and Scope**

**The Laryngoscope** is an international peer-reviewed periodical dedicated to the advancement of patient care in otolaryngology—head and neck surgery. As such, The Laryngoscope publishes original articles relating to both the clinical and basic science aspects of otolaryngology—head and neck surgery. **The Laryngoscope** reserves the right to exclusive publication of all accepted manuscripts. We will not consider any manuscript previously published nor under review by another publication. Once accepted for review, the manuscript must not be submitted elsewhere. Unethical publishing such as plagiarism, undisclosed conflicts of interest, inappropriate authorship, and duplicate publication are forbidden. Repeat publication of a data set is considered duplicate publication. This includes publication in a non-otolaryngologic journal or in another language. In case of doubt, disclosure is essential and the editor is available for consultation. Transfer of copyright to The Laryngoscope is a prerequisite of publication. All authors must sign the copyright transfer form. (This does not preclude publication of abstracts in the transactions or proceedings of the various societies.)

Authors must disclose any financial relationship with any entity or product described in the manuscript (including grant support, employment, honoraria, gifts, fees, etc.) Manuscripts are subject to peer review and revision may be required as a condition of acceptance. These instructions apply to all submissions.

Manuscripts reporting original scientific investigation, both basic science and clinical reports, are encouraged to use the manuscript format described below. In addition to full-length original manuscripts, The Laryngoscope will consider for publication Contemporary Reviews, Scientific Reviews, Rapid Communications, Case Reports, Letters To The Editor, and "How I Do It" submissions.

**Contemporary Review** manuscripts should review topics of contemporary interest and importance, and ideally should address controversial issues by expressing both sides of the controversy. The review should emphasize the best evidence currently available. We especially invite collaborative efforts by authors representing different points of view.

**Scientific Review** manuscripts should address contemporary topics in otolaryngology—head and neck surgery that are controversial or in a state of rapid flux. The review should be comprehensive and authoritative as reflected by a contemporary bibliography. The manuscript format should conform to the format described below (see Manuscript Preparation) for original scientific manuscripts.

**Rapid Communications** report information of importance to otolaryngology—head and neck surgery not suitable for presentation as a full-length manuscript. Rapid Communications should be limited to three double-spaced typewritten pages. An abstract and references are not required.

**Case Reports** describes encounters with one or several patients with unique or unusual clinical situations. The key to an acceptable Case Report is the identification of a clinical pearl or clinical wisdom that could benefit future patients. Case Reports should be limited to four double-spaced typewritten pages and no more than eight references. An abbreviated abstract limited to less than 100 words that captures the essential value of the Case Report should be included.

**Letters to the Editor** should be directed to the Editor regarding manuscripts previously published in which significant scientific controversy exists. Letters to the Editor deemed appropriate for publication will be submitted to the author(s) of the manuscript of interest for comment. Letters to the Editor should be limited to three double-spaced type written pages including references.

**"How I Do It"** submissions report innovative solutions to clinical problems. Originality and quality of illustrations (when appropriate) are essential ingredients. "How I Do It" manuscripts should have a clear practical value and be no more than four double-spaced typewritten pages. No abstract is required.

### **Authorship Criteria and Responsibility**

**The Laryngoscope** insists that all authors are truly qualified to be listed as such. Others who have contributed to the work but are not qualified to be authors should be "acknowledged" at the end of the article.

Authorship credit is based only on having made a substantial contribution to the published work by virtue of meeting all the following three criteria:

1. Conception and design of project or analysis of the manuscript of the data,
2. Drafting or critically revising the content of the manuscript submitted for publication, and
3. Giving final approval of the version to be published.

All three criteria must be met for an individual to be listed as an author or co-author on a published paper.

You will note that other criteria, which do not qualify an individual for "author status," include the following:

1. Supplying funding or other resources,

2. Collecting data (only),
3. General supervision of the research group, and
4. Being departmental chair or division chief.

### **Special Approval**

Manuscripts that include information obtained from human or animal research must include (in the text or an appropriate footnote) verification of the review and approval of the appropriate institutional research oversight committee for the work that is reported.

### **Preparation of Manuscript**

Original scientific manuscripts and review articles that do not adhere to the following instructions will be returned to the corresponding author for technical revision before undergoing peer review. PLEASE NOTE: If you are not listed in the system as the “Corresponding Author,” the submission will not show up in your queue for approval.

### **Manuscript Submission**

Electronic submission: Authors are to submit their manuscripts through the Web-based tracking system at <https://lscope.edmgr.com>.

The site contains instructions and advice on how to use the system, guidance on the creation/scanning and saving of electronic art, and supporting documentation. In addition to allowing authors to submit manuscripts on the Web, the site allows authors to follow the progression of their manuscript through the peer review process. Authors may send to the editorial office any artwork, letters, or files that cannot be submitted electronically.

**Manuscript format:** The manuscript for the body of the text should not exceed **15 double-spaced** typewritten pages. (Please see above additional requirements for Rapid Communication, How I Do It, etc.)

The elements of a full-length article should be in the following sequence: Title Page, Structured Abstract and Key Words, Text (Introduction, Materials and Methods, Results, Discussion, Conclusion), Acknowledgment, References, Tables, and Figure Legends. Each of these elements should begin on a new page, and each page should have a short running title (see next section: Title Page).

### **Title pages:**

A. Title page must be submitted as a separate file on the first page of the online system. This should contain: article title (not to exceed 75 characters, including spaces).

B. Title page must be submitted as part of your manuscript. This should contain: article title (not to exceed 75 characters, including spaces); names of authors, their degrees and affiliations (dept., institution, city, state, country); institution where the work was done (indicate which author is in which department); a short running title of no more than 45 letters and spaces; source of financial support or funding; and a footnote indicating the author to whom correspondence, reprint requests, and proofs will be sent, with complete address (including e-mail address and postal codes) and telephone and telefax numbers. If the paper was presented at a meeting, give society name, city, state, country, and exact date meeting was held.

**Structured abstract and key words:** Abstract must be submitted as a separate file on the fifth page of the online system and also with your manuscript. Limit the abstract to 250 words. Do not cite references in the abstract. Limit the use of abbreviations and acronyms. Use the following subheads: Objectives/Hypothesis, Study Design (randomized, prospective, etc.), Methods, Results, and Conclusions.

**Text:** The text is to be divided into five sections with the following headings: Introduction, Materials and Methods, Results, Discussion, and Conclusion. Define abbreviations at first mention in text and in each table and figure. If a brand name is cited, supply the manufacturer's name and address (city and state/country). The introduction should be limited to two paragraphs of pertinent information. The discussion should not be an exhaustive review of the literature; it should be succinct and limited to conclusions that can be reached based on the results.

**Abbreviations:** Use generic names for drugs. List supplier of manufacturer for products and instruments; include supplier's city and state (e.g., Glaxo Wellcome, Research Triangle Park, NC). Audiograms must be plotted according to ISO standards and must be in black and white. For commonly accepted abbreviations, consult *Logan's Medical and Scientific Abbreviations*. Authors are encouraged to consult *Dorland's Illustrated Medical Dictionary* (28th Edition), *AMA Manual of Style*, and Council of Biology Editors Style Manual (available from the Council of Biology Editors, 9650 Rockville Pike, Bethesda, MD 20814, U.S.A.). The full term for which an abbreviation stands should precede its first use unless it is a standard unit of measurement.

**Style:** Pattern manuscript style after the *American Medical Association Manual of Style* (9th edition). *Stedman's Medical Dictionary* (27th edition) and *Merriam Webster's Collegiate Dictionary* (10th edition) should be used as standard references. Refer to drugs and therapeutic agents by their accepted generic or chemical names, and do not abbreviate them. Use code numbers only when a generic name is not yet available. In that case, supply the chemical name and a figure giving the chemical structure of the drug. Capitalize the trade names of drugs and place them in parentheses after the generic names. To comply with trademark law, include the name and location (city and state in USA; city and country outside USA) of the manufacturer of any drug, supply, or equipment mentioned in the manuscript. Use the metric system to express the units of measure and degrees Celsius to express temperatures, and SI units rather than conventional units.

**Permissions:** The author is responsible for obtaining written permission to reproduce previously published material (direct quotations, unpublished data, tables, or figures) from the copyright holder. Enclose all letters granting permission at the time the manuscript is submitted for publication. Any permissions fees that might be required by the copyright owner are the responsibility of the authors requesting use of the borrowed material, not the responsibility of Lippincott Williams & Wilkins. Photographs of recognizable persons must be accompanied by a signed release from the patient. For a photograph of a minor, signed parental permission is required.

**Internal Review:** All authors are strongly encouraged to have their manuscripts thoroughly and critically reviewed within their institution before submitting to *The Laryngoscope*.

**References:** The authors are responsible for the accuracy of the references. The journal complies with the reference style given in "Uniform Requirements for Manuscripts Submitted to Biomedical Journals" (available from *The New England Journal of Medicine*, Bulk Reprints, 1440 Main Street, Waltham, MA 02154, U.S.A.; send self-addressed stamped envelope). References are to be cited in numerical order in text and identified by Arabic numerals set in superscript type. Authors will be charged \$3.00 for each reference over 15. The reference section should be typed double-spaced at the end of the text, following the sample formats given below. For abbreviations of journal names, refer to *List of Journals Indexed in Index Medicus* [available from the Superintendent of Documents, U.S. Government Printing Office, Washington, DC 20402, U.S.A.; DHEW Publication No. (NIH) 91-267; ISSN 0093-3821].

Provide all authors' names when fewer than seven; when seven or more, list the first three and add et al. Provide article titles and inclusive pages. "Unpublished observations" and "personal communications" do not qualify as references and should be placed parenthetically in the text. Accuracy of reference data is the responsibility of the author.

Sample references are given below:

*Journal article*

1. Rand NS, Dawson JM, Juliao SF, et al. In vivo macrophage recruitment by murine intervertebral disc cells. *J Spinal Disord* 2001;14:339—342.

*Book chapter*

2. Todd VR. Visual information analysis: frame of reference for visual perception. In: Kramer P, Hinojosa J, eds. *Frames of Reference for Pediatric Occupational Therapy*. Philadelphia, PA: Lippincott Williams & Wilkins; 1999:205-256.

*Entire book*

3. Kellman RM, Marentette LJ. *Atlas of Craniomaxillofacial Fixation*. Philadelphia, PA: Lippincott Williams & Wilkins; 1999.

#### *Software*

4. *Epi Info* [computer program]. Version 6. Atlanta, GA: Centers for Disease Control and Prevention; 1994.

#### *Online journals*

5. Friedman SA. Preeclampsia: a review of the role of prostaglandins. *Obstet Gynecol* [serial online]. January 1988;71:22-37. Available from: BRS Information Technologies, McLean, VA. Accessed December 15, 1990.

#### *Database*

6. CANCERNET-PDQ [database online]. Bethesda, MD: National Cancer Institute; 1996. Updated March 29, 1996.

#### *World Wide Web*

7. Gostin LO. Drug use and HIV/AIDS [*JAMA* HIV/AIDS Web site]. June 1, 1996. Available at: <http://www.ama-assn.org/special/hiv/ethics>. Accessed June 26, 1997.

### **Figures**

Each figure must be identified individually and within the text of the manuscript. Six black and white illustrations will be published without charge. Authors will be charged for additional black and white illustrations and for all color illustrations. The Publisher will provide, upon request, an estimate of the cost of color artwork.

Digital art needs to be created/scanned and saved and submitted as either a TIFF (tagged image file format), an EPS (encapsulated postscript) file. PPT (Power Point) files will also be accepted. **Electronic photographs—radiographs, CT scans, and so on—and scanned images must have a resolution of at least 300 dpi. Line art must have a resolution of at least 1200 dpi (dots per inch).** If fonts are used in the artwork, they must be converted to paths or outlines or they must be embedded in the files. **Color images must be created/scanned and saved and submitted as CMYK files. If you do not have the capability to create CMYK files, please disregard this step. Indicate in your cover letter that you are unable to produce CMYK files.** Cite figures consecutively in the text, and number them in the order in which they are discussed.

#### **Digital Art Checklist:**

- Create and submit artwork in the actual size it will appear in the journal
- Crop out any extra white or black space surrounding the image

- Text within figures should be in an acceptable font (Helvetica is preferred) and sized consistently throughout the artwork using 8-12 point type
- Text within figures should be embedded in the file or converted to an outline or path
- For black and white images: create and save in grayscale format
- For color files: create and save in CMYK format (not RGB)
- For line art: save and submit at a resolution of at least 1200 dpi
- For images/photographs: save and submit at a resolution of at least 300 dpi
- For combination halftones: save and submit at a resolution of at least 600 dpi
- For all artwork: save and submit TIFF or EPS files. Do not select "Save as Compressed TIFF" when saving files. PowerPoint files are also acceptable
- Save each figure as a separate file and save them separate from the accompanying text file(s). For multipanel or composite figures only: send as one file with each part labeled the way it is to appear in print
- Name figures in the format: corresponding author's last name\_figure1.tif, etc.
- Upload figures consecutively to the Editorial Manager website: <https://lscope.edmgr.com/>

**Detailed Figure Instructions:** For a step by step guide for submitting Digital Art to please visit [www.LWOnline.com](http://www.LWOnline.com). Click “**For Authors**” then click “**Artwork**” in the menu to the right. Visit the “**5 Steps for Creating Digital Artwork**” for specific guidelines.

**Figure legends:** Each figure must be accompanied by an explanatory legend, typewritten with double spacing (legends should be separate from the figures, but do not use a separate sheet for each legend). They should be brief and specific, and they should appear on a separate manuscript page after the references. Use scale markers in the image for electron micrographs, and indicate the type of stain used. Explain all symbols used in the figure.

**Tables:** Each table must be identified individually and within the text of the manuscript. Do not include the same information in both tables and figures. Create tables using the table creating and editing feature of your word processing software (e.g., Word, WordPerfect). Do not use Excel or comparable spreadsheet programs. Group all tables in a separate file. Tables should be typed neatly, each table on a separate sheet, with the title above and any notes below. Explain all abbreviations. Tables should be numbered consecutively beginning with Roman numeral I. A table must have at least two columns. Lists are to be incorporated into the text. Each table should appear on a separate page and should include the table title, appropriate column heads, and explanatory legends (including definitions of any abbreviations used). Do not embed tables within the body of the manuscript. They should be self-explanatory and should supplement, rather than duplicate, the material in the text. Do not use patient initials in tables. Patients should be referred to by sequential Arabic numerals, not by their initials.

**Web Features:**



**ArticlePlus** allows authors and the publisher to publish additional article-related materials on the Web site that compliment and reinforce information published in the print journal. The publisher is able to post detailed data on the Web site and reference it in the print version. Supplementary material posted online is intended to enhance print article content. The Editor will determine which figures, tables, and other supplementary materials are to be published on ArticlePlus.

Because all ArticlePlus materials submitted for addition to the Web site are posted exactly as provided to the publisher, authors are advised to review materials carefully. Data will be posted as it is submitted; it will not be professionally edited or proofread. No additional work or file processing will be performed on any submission. *The Publisher will not be responsible for errors or omissions.*

**Audio and Video Files:** Short audio and video clips may be submitted for posting on the Web site as a .wav, .avi, .mov, .mpg, or .dcr file format. Audio and video files must be compressed to the smallest possible size that still allows for high resolution and quality presentation. The total size of all clips, along with other submitted files for any given article, should not exceed 5MB. File size limitation is intended to ensure that end-users are able to download and view files in a reasonable time frame. If files exceed the specified size limitation, they will not be posted to the Web site and returned to the author for re-submission.

### **Submitting Revisions:**

When you have received a request to revise your manuscript, you will need to make the necessary revisions and (For Further Instructions on Submitting Revisions, please review “Author Tutorial”):

1. Logon to <http://lscope.edmgr.com>
2. Enter your username and password
3. Click on “Author Login”
4. Click on “Submissions Needing Revision”
5. Click on “Submit Revision”
6. On the left side of the page you will see “Frequently Asked Questions”
7. If you need to make changes to the Title, Authors, etc. just click on the appropriate item and the system will take you that page.
8. If you only need to attach your revision, click on “Attach Files”
9. When you get to the “Attach Files” step in the process, you are presented with the list of source files (paper, figures, etc.) from the previous version. You may choose whether or not to carry over files from the previous version to the new Revision.
10. When presented with the list of source files, there is a check box displayed to the right of each file. The check box must be checked to carry the file over to the new version of the submission.
11. Click “Next” to proceed to the next page where you’ll be given the option to upload your revised files to attach to the Revised Submission. Again, you’ll be able to reorder your files with the arrows, and upload your new files.

12. Please Note: You must submit a “Response to Reviewers” or your revised submission will not be processed. The Response to Reviewers is a letter from you (preferably typed in a Word format) responding to the reviewer(s) request(s). Click on the drop-down menu at the top of this page beside “Item.” Click on “Response to Reviewers,” click on “Browse,” click on the “Appropriate Document,” and click on “Attach.”
13. Click “Next” to proceed to the next page where you’ll be given the option to upload your revised files to attach to the Revised Submissions. Again, you’ll be able to reorder your files with the arrows, and upload your new files. Click “Next” to “Build PDF” for your approval (This will take a few minutes).

PLEASE NOTE: If you are not listed in the system as the “Corresponding Author,” the submission will not show up in your queue for approval.

### **After Acceptance**

Page proofs and corrections: Corresponding authors will receive electronic page proofs to check the copyedited and typeset article before publication. Proofs must be returned within 2 days of receipt; late return may delay publication of the article. Portable document format (PDF) files of the typeset pages and support documents (e.g., reprint order form) will be sent to the corresponding author by e-mail. Complete instructions will be provided with the e-mail for downloading and printing the files and for faxing the corrected page proofs to the publisher. Those authors without an e-mail address will receive traditional page proofs. It is the author's responsibility to ensure that there are no errors in the proofs. Authors should check text, tables, legends, and references carefully for accuracy and correctness. Changes that have been made to conform to journal style will stand if they do not alter the authors' meaning. Only the most critical changes to the accuracy of the content will be made. Changes that are stylistic or are a reworking of previously accepted material will be disallowed. The publisher reserves the right to deny any changes that do not affect the accuracy of the content. Authors may be charged for alterations to the proofs beyond those required to correct errors or to answer queries. Proofs must be checked carefully and corrections faxed within 24 to 48 hours of receipt, as requested in the cover letter accompanying the page proofs.

**Reprints:** Authors will receive a reprint order form and a price list with the page proofs. Reprint requests should be faxed with the corrected proofs, if possible. Reprints are normally shipped 6 to 8 weeks after publication of the issue in which the item appears. Contact the Reprint Department, Lippincott Williams & Wilkins, 351 W. Camden Street, Baltimore, MD 21201; Fax: 410-528-4434; E-mail: [reprints@lww.com](mailto:reprints@lww.com) with any questions.

**Publisher's contact:** Fax corrected page proofs and any other related materials to Production Editor, The Laryngoscope, 410-361-8040.

### **Manuscript Checklist (before submission) [To top of page](#)**

- Title page with complete mailing address and telephone, telefax and e-mail of corresponding author.

- Abstract in structured format and keywords.
- References double-spaced in AMA style and in proper format, and numerical order in the body of the text.
- Permission to reproduce copyrighted materials or signed patient consent forms.
- Acknowledgments listed for grants and technical support.
- Manuscript conforming to criteria listed in Instructions to Authors.
- Clear indication of approval of appropriate institutional research oversight committee.

Responder

Resp. todos

Encaminhar

Apagar

Mover para...

Mais ações

Data: 14/03/08 23:07

De: [The Laryngoscope](#) [Bloquear endereço](#)

Para: [bcaf@terra.com.br](mailto:bcaf@terra.com.br)

Assunto: Submission Confirmation for Endoscopic study of Onodi cells: cadaver dissecti...

Dear MR. Araujo Filho,

Your submission entitled "Endoscopic study of Onodi cells: cadaver dissection" has been received by The Laryngoscope.

You will be able to check on the progress of your paper by logging on to Editorial Manager as an author. The URL is <http://lscope.edmgr.com/>.

Your manuscript will be given a reference number once an Reviewer has been assigned.

Thank you for submitting your work to this journal.

Kind regards,

Jackie Lynch  
Senior Editorial Coordinator  
The Laryngoscope

Esta mensagem foi verificada pelo E-mail Protegido Terra.  
Scan engine: McAfee VirusScan / Atualizado em 14/03/2008 / Versão: 5.2.00/5252  
Proteja o seu e-mail Terra: <http://mail.terra.com.br/>

## **Endoscopic study of Onodi cells: Cadaver dissection**

**Running Title:** Prevalence of Onodi cells in cadavers

Bernardo Cunha Araújo Filho\*, MD,<sup>1</sup> Carlos Diógenes Pinheiro Neto, MD,<sup>1</sup> Raimar Weber, MD,<sup>1</sup>  
Richard Louis Voegels, PhD<sup>1</sup>

1. Department of Ophthalmology and Otolaryngology, School of Medicine, Universidade de São Paulo, São Paulo, SP, Brazil.

**Study conducted in the Clinical Otolaryngology Division of Hospital das Clínicas, School of Medicine, Universidade de São Paulo, São Paulo, Brazil.**

---

\* **Corresponding Author:** Av. Elias João Tajra, 1260 / ap1500 - Teresina, PI, Brazil. ZipCode: 64049300 - Tel: +55 86 9929 3570 - E-Mail: bcaf@terra.com.br

## **ABSTRACT**

**Objectives:** This study used endoscopic dissection of cadavers to determine the prevalence of Onodi cells and of anatomic variations of the optic nerve inside these cells in a sample of the population of São Paulo, Brazil.

**Study design:** Prospective study conducted from April to December 2004.

**Methods:** The sphenoid sinus was carefully dissected. The position of the posterior ethmoid cell in relation to the anterior wall of the sphenoid sinus was analyzed. When an Onodi cell was found, the presence of dehiscence and protrusions of the optic nerve was evaluated. Data were analyzed according to sex and symmetry between sides.

**Results:** Onodi cells were found in 16 (35.6%) of the cadavers dissected, and were more prevalent in sphenoid sinuses of the sellar type ( $p = 0.02$ ). The optic nerve protruded into the cells in 16 (69.6%) of the cases, and dehiscence was found in 3 (13.0%) of the 23 Onodi cells found. No statistically significant difference was found in the analysis of prevalence between sexes. There was moderate agreement in the comparison of presence of Onodi cells between sides.

**Conclusions:** Our results showed a close anatomic relationship between the optic nerve and the Onodi cell. Knowledge of anatomy and special attention during surgical approaches to the posterior ethmoid sinus and the sphenoid sinus are fundamental for the success of endoscopic nasal sinus surgery.

**Key words:** Sphenoid sinus; Onodi cells; optic nerve; cadavers

## **INTRODUCTION**

Optic nerve (ON) injury during endoscopic endonasal surgery is a catastrophe for both the patient and the surgeon. The large number of anatomic variations is a decisive factor in such situations. Since the first report of the close morphologic relationship between the posterior ethmoid sinus and the ON by Adolf Onodi in 1908,<sup>1</sup> the sphenothmoidal cell, also called Onodi cell, has gained considerable attention in the analysis of anatomic variations in the paranasal sinuses. Its presence carries a risk of injury to the ON during endoscopic sphenothmoidectomy.<sup>2,3</sup> Accurate knowledge of the anatomy of the sphenoid sinus and posterior ethmoid cells, as well as of their anatomic variations, may decrease possible complications.

Despite their potential for serious complications, the endoscopic anatomic relationships between the sphenoid sinus, posterior ethmoid cells and ON have been the primary focus of only a few studies. This study used endoscopic dissection of cadavers to determine the prevalence of Onodi cells and of variations of the optic nerve inside these cells in a sample of the population of São Paulo, Brazil, and evaluated the agreement in bilateral presence and differences of these variations between sides and sexes.

## **MATERIALS AND METHODS**

This study was approved by the Ethics Committee for the Analysis of Research Projects (Comissão de Ética para Análise de Projetos de Pesquisa, CAPPesq) of Hospital de Clínicas, School of Medicine, Universidade de São Paulo, under protocol no. 113/04 on March 13, 2004, and by the board of directors of the São Paulo Death Certification Service (Serviço de Verificação de Óbitos da Capital, SVOC) of Universidade de São Paulo.

Cadavers were selected according to the following criteria: death in the previous 24 hours; age greater than 30 years; any cause of death. Exclusion criteria were: (1) signs of craniofacial

trauma, (2) nasal sinus disease (polyposis, rhinosinusitis), (3) history or signs of any surgery or previous nose or skull base dissection.

Forty-eight cadavers were examined from April to December 2004 in the São Paulo Death Certification Service (Serviço de Verificação de Óbitos da Capital) of Universidade de São Paulo (SVOC-USP). Two cadavers were excluded from the study due to signs of chronic sinusitis and nasal sinus polyposis, and another due to signs of previous nasal sinus surgery. Of the 45 cadavers that remained in the sample, 24 (53.3%) were male. Table 1 shows anthropometric and ethnic data and age at death.

Mean weight and height values of male cadavers were significantly greater than those of female cadavers ( $p = 0.03$  and  $p < 0.001$ ). There were no statistically significant differences in age between sexes.

All procedures were recorded with a system composed of halogen light source, microcamera, video monitor and digital camera. The microcamera was connected to two 4-mm rigid endoscopes (Hopkins II Telescope, Karl Storz, Germany): a 0-degree one for straight views, and a 45-degree for angled views. The optic nerves, chiasma, pituitary and the cavernous segment of the internal carotid artery remained intact. After that, all cadavers were dissected by one of the authors and two assistants. The technique consisted of the following procedures: (1) identification of the sphenoid sinus ostium using a 4-mm 0-degree endoscope; (2) opening of the anterior wall of the sphenoid sinus with adequate instruments; the sinus pneumatization was classified as conchal, presellar or sellar according to the criteria described by Hammer and Radberg;<sup>4</sup> (3) anterior and posterior ethmoidectomy and analysis of the relationship between the position of the posterior ethmoid cell and the anterior wall of the sphenoid sinus. Each side was examined according to the procedure described by Stammberger<sup>5</sup> to identify Onodi cells (Figure 1). When an Onodi cell was found, the presence of dehiscence and optic nerve protrusions was evaluated.

#### *Statistical analysis*



Data were stored and analyzed using the SPSS for Windows 10.0 software (SPSS INC – Chicago, IL).<sup>0</sup> The 95% confidence interval of findings was  $\pm 5\%$  for a sample of 45 cadavers. The prevalence of presence of Onodi cell and of dehiscence or optic nerve protrusions into the sinus was evaluated for each side. The agreement of anatomic changes between sides was evaluated by calculation of kappa coefficient using the criteria suggested by Landis and Koch<sup>6</sup> for the interpretation of values. Differences in dissection parameters under analysis were compared between sexes using the chi-square and the Fisher exact tests. Differences were classified as statistically significant when p was lower than 0.05 (level of significance of 5%).

## **RESULTS**

Onodi cells in the posterior ethmoid were found in 16 (35.62%) of the cadavers dissected, as shown in Table 2. The presence of Onodi cells in both sides was observed in seven cadavers (15.6%) (Figure 2). There was no statistically significant difference in prevalence between sexes.

The evaluation of the 90 dissected sides revealed a statistically significant association between pneumatization of sellar sphenoid sinuses and the presence of Onodi cell ( $p = 0.02$ ), as shown in Table 3.

The optic nerve protruded into the cells in 16 (69.6%) of the cases, and dehiscence was found in 3 (13.0%) of the 23 Onodi cells. The distribution of protrusions and dehiscence according to sex is shown in Table 4. The prevalence rate of optic nerve protrusion into the Onodi cell in male cadavers was 0.5 (95% CI, 0.3 – 0.8;  $p = 0.05$ ). The agreement in presence of Onodi cell between sides was 80%, and the kappa coefficient was 0.48 ( $\pm 0.15$ ).

## **DISCUSSION**

This study adopted the definition of Onodi cells made by Kainz and Stammberger,<sup>7</sup> who defined them as cells of the posterior ethmoid with pneumatization lateral and superior to the sphenoid sinus, and which may press against the optic canal. According to those authors, Onodi

cells may be identified using nasal sinus endoscopy and may have a close relationship with the optic nerve. Therefore, surgeons should be aware that, during surgical approach, this nerve may be covered by a thin or dehiscent bone wall, which is a risk factor when the sphenoid or posterior ethmoid sinus is approached.<sup>2,7</sup> The identification of the Onodi cell during nasal sinus endoscopic surgery adds safety to this procedure.<sup>3,8</sup>

In our study, an Onodi cell was found in 35.6% of the cadavers, a rate that is greater than those reported by Elwany et al.<sup>8</sup> (7.5 %), Lang et al<sup>9</sup> (12%) and Van Alyea<sup>10</sup> (9 %). According to Christmas et al.,<sup>1</sup> such broad variation may reflect different criteria to define an Onodi cell in different studies.

Several authors used CT as a method of evaluation, and found prevalence rates that ranged from 5.3% to 25%.<sup>3,11-13</sup> Our results are in agreement with those reported by Kainz and Stammberger<sup>7</sup> and Driben et al<sup>13</sup> in studies that also used endoscopes. Thanaviratananich et al.<sup>3</sup> studied a Thai population using endoscopy, and found a prevalence of 60%, much greater than the rates found in Western studies. They concluded that such differences might be assigned to ethnic differences.

Driben et al.<sup>13</sup> found Onodi cells in 39% of their cases in an endoscopic study, but their prevalence rate was only 7% when the same material was analyzed using coronal and axial CT. They concluded that endoscopy might not be adequate for the identification of Onodi cells because it may underestimate their presence. This may be explained by the fact that short segments of the ON in the Onodi cell might be missed in thicker CT slices.

No studies in our literature review investigated the association between the degree of pneumatization of the sphenoid sinus and the presence of an Onodi cell. The analysis of the prevalence of Onodi cells according to the degree of pneumatization of the sphenoid sinus revealed that this cell was significantly more frequent in sinuses with sellar pneumatization in our sample. Although greater pneumatization of the ethmoid sinus may be expected to lead to a lower pneumatization of the sphenoid sinus, and vice-versa, we found that greater pneumatization of the

ethmoid and sphenoid sinuses usually occur together, which indicates a general condition of pneumatization between sinuses.

The presence of Onodi cells in both sides (15.6% of our cases) has also been reported in other studies.<sup>9,14</sup> There was moderate agreement in presence of Onodi cells, a fact that confirms that surgeons should approach the sphenoid sinus carefully and pay special attention to identifying Onodi cells to avoid injury to the optic nerve.

There is a close anatomic relationship between the Onodi cell and the ON. We found several degrees of relationship, from protrusions into the bony canal to the absence of bone between the mucosa and ON. Thanaviratananich et al<sup>3</sup> found that the bone thickness of the optic canal inside a sphenothmoidal cell may range from 0.03 mm to 0.54 mm (mean, 0.08 mm), and is a very fragile barrier. We found protrusions in 69.6% and dehiscence in 13% of the 23 Onodi cells. These data confirm the risk to which the ON is exposed during endoscopic sphenoidectomy,<sup>15,16</sup> particularly for female patients, for whom the prevalence of protrusion into the Onodi cell was significantly greater ( $p \leq 0.05$ ).

## **CONCLUSIONS**

Our results showed a close anatomic relationship between the ON and the Onodi cell, in association with several anatomic variations that should not be disregarded even when preoperative CT studies are conducted. Knowledge of anatomy and special attention during surgical approaches to the posterior ethmoid sinus and the sphenoid sinus are fundamental for the success of endoscopic nasal sinus surgery.

## REFERENCES

1. Christmas DA, Mirante JP, Yanagisawa E. A possible case of two Onodi cells in a single patient. *Ear Nose Throat J* 2004;83(5):307-308.
2. Sapçi T, Derin E, Almaç S, Cumali R, Saydam B, Karavuş M. The relationship between the Sphenoid and the posterior ethmoid sinuses and the optic nerves in turkish patients. *Rhinology* 2004;42(1):30-34.
3. Thanaviratananich S, Chaisiwamongkol K, Kraitrakul S, Tangsawad W. The prevalence of an Onodi cell in adult thai cadavers. *Ear Nose Throat J* 2003;82(3):200-204.
4. Hammer G, Radberg C. The sphenoidal sinus. An anatomical and roentgenologic study with reference to transsphenoid hypophysectomy. *Acta Radiol* 1961;56:401-422.
5. Stammberger H. *Functional Endoscopic Sinus Surgery: the Messerklinger Technique*. Philadelphia, PA: BC Decker; 1991.
6. Landis JR, Koch GG. The measurement of observer agreement for categorical data. *Biometrics* 1977;33(1):159-174.
7. Kainz J, Stammberger H. [Danger areas of the posterior nasal base: anatomical, histological and endoscopic findings]. *Laryngorhinootologie* 1991;70(9):479-486.
8. Elwany S, Elsaied I, Thabet H. Endoscopic anatomy of the sphenoid sinus. *J Laryngol Otol* 1999;113(2):122-126.
9. Lang J. *Clinical anatomy of the nose, nasal cavity and paranasal sinuses*. New York, NY: Thieme Medical Publishers; 1989.
10. Van Alyea OE. Ethmoid labyrinth. *Arch Otolaryngol* 1939;29:881-902.
11. Mutlu C, Unlu HH, Goktan C, Tarhan S, Egrilmez M. Radiologic anatomy of the sphenoid sinus for intranasal surgery. *Rhinology* 2001; 39(3):128-32.
12. Kazkayasi M, Karadeniz Y, Arıkan OK. Anatomic variations of the sphenoid sinus on computed tomography. *Rhinology* 2005;43(2):109-114.

13. Driben JS, Bolger WE, Robles HA, Cable B, Zinreich SJ. The reliability of computerized tomographic detection of the Onodi (Sphenoethmoid) cell. *Am J Rhinol* 1998;12(2):105-111.
14. Sethi DS, Stanley RE, Pillay PK. Endoscopic anatomy of the sphenoid sinus and sella túrcica. *J Laryngol Otol* 1995;109(10):951-955.
15. Hudgins PA. Complications of endoscopic sinus surgery. The role of the radiologist in prevention. *Radiol Clin North Am* 1993;31(1):21-32.
16. Voegels RL. Cirurgia endoscópica dos seios paranasais. *Arquivos de otorrinolaringologia* 1997;1:15-18.

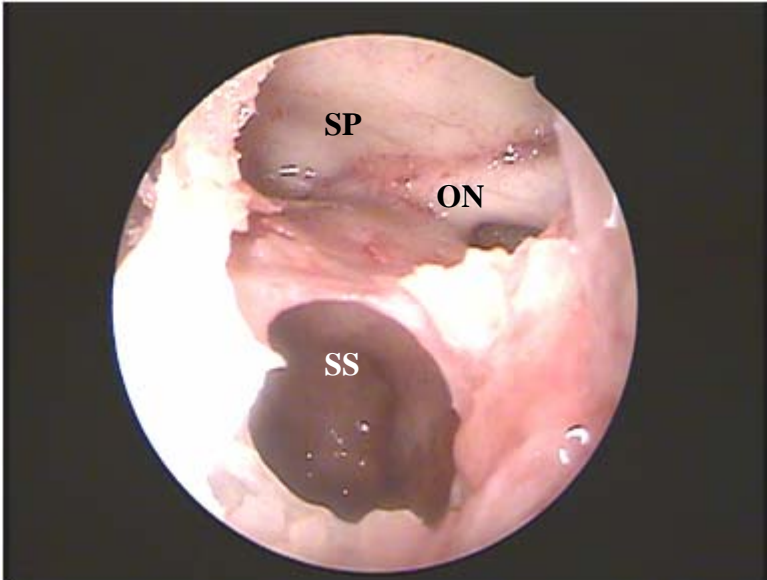


Figure 1

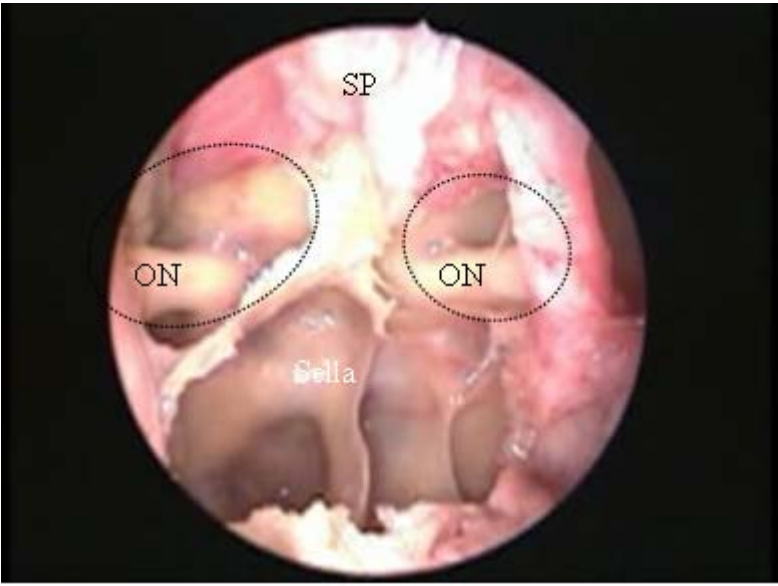


Figure 2

**Table 1:** Anthropometric data, age at death, and ethnicity according to sex of 45 cadavers.

		<b>Sex</b>			
		<b>Male</b>	<b>Female</b>		<b>Total</b>
		<b>(n = 24)</b>	<b>(n = 21)</b>	<b>P</b>	<b>(n = 45)</b>
<b>Height (cm)</b>					
Mean	± standard deviation	174.8 ± 6.5	166.0 ± 5.4	< 0.001	170.7 ± 7.4
		160 / 180	160 / 175		160 / 180
Range					
<b>Weight (kg)</b>					
Mean	± standard deviation	68.3 ± 9.3	63.8 ± 14.8	0.03	66.1 ± 12.4
		50 / 96	45 / 120		45 / 120
Range					
<b>Age (years)</b>					
Mean	± standard deviation	59.2 ± 13.6	65.0 ± 12.8	0.2	61.9 ± 13.4
		30 / 80	39 / 83		30 / 83
Range					
<b>Ethnicity</b>					
White		11 (45.8 %)	11 (52.4 %)	0.9	22 (48.9 %)
Mixed		8 (33.3 %)	6 (28.6 %)		14 (31.1 %)
Black		5 (20.8 %)	4 (19.0 %)		9 (20.0 %)

<sup>1</sup> Data described as n (%)

**Table 2:** Prevalence of Onodi cells in right and left sides of 45 cadavers according to sex.

	Sex		P	Total (n = 45)
	Male (n = 24)	Female (n = 21)		
Presence of Onodi cell				
No	14 (58.3 %)	15 (71.4 %)		29 (64.4 %)
Yes	10 (41.7 %)	6 (28.6 %)		16 (35.6 %)
Only left	2 (8.3 %)	3 (14.3 %)	0.51	5 (11.1 %)
Only right	3 (12.5 %)	1 (4.8 %)		4 (8.9 %)
Bilateral	5 (20.8 %)	2 (9.5 %)		7 (15.6 %)

Data described as n (%)



**Table 3:** Prevalence of Onodi cell according to type of pneumatization of sphenoid sinus in the 90 sides under study.

	Type of pneumatization			Total
	Conchal (n = 8)	Presellar (n = 34)	Sellar (n = 48)	
Onodi cell <sup>1</sup>	1 (12,5 %)	4 (11,8 %)	18 (37,5 %)	23 (25,6 %)

<sup>1</sup>: p < 0.02

**Table 4:** Prevalence of optic nerve protrusion or dehiscence in 23 Onodi cells according to sex.

	Sex		P	Total (n = 23)
	Male (n = 15)	Female (n = 8)		
Optic nerve				
Protrusion	8 (53.3 %)	8 (100.0 %)	0.05	16 (69.6 %)
Dehiscence	1 (6.7 %)	2 (25.0 %)	0.27	3 (13.0 %)

Data described as n (%)

## **FIGURE LEGENDS**

**Figure 1.** Left Onodi cell with pneumatization cranial and anterior to sphenoid sinus (SS) and optic nerve (ON) protrusion. SP (PE) – sphenoid plane (base of the skull).

**Figure 2.** Endoscopic image of right nasal fossa (4-mm 0-degree endoscope).

Bilateral Onodi cells (outlined by dotted line); optic nerve (ON) protrusion. SP – sphenoid plane Sella – sella turcica protrusion in sphenoid sinus.

## **ARTIGO 3**

# Instructions for Authors

## Submission

Starting January 1st, 2007 online submission of manuscripts is operable. Please go to our website at "[www.rhinologyjournal.com/submission/](http://www.rhinologyjournal.com/submission/)" to submit your article. If this is your first manuscript, a new user account should be made where you will make a username and password. In the submission module you can enter your new manuscript by filling out the required fields and upload your manuscript. Please prepare a complete manuscript in Word and save it in .doc or .rtf format. In another file please combine all the figures and tables in one file. Further instructions are available on the [submission page](#) itself.

Only during 2007 it remains possible to submit paper manuscripts as we are optimizing the online submission and reviewing system. Manuscripts should be sent in triplicate to the Editorial Secretariat, Mrs. M.H. A. Wijnen, P.O. Box 2233, 3500 CE Amersfoort, The Netherlands Since manuscripts are not insured against loss or damage, the author(s) should retain additional copies.

## The manuscript

Manuscripts should be complete in all respects, i.e. originals and two copies of all items including figures and tables and an electronic version on a CD-rom. The manuscript should be typed in double spacing on one side only of A4 paper (21x27.9 cm) with ample (2.5 cm) top and left-hand margins. Figures and tables should be referred to in consecutive order as "Figure 1", etc. and "Table 1", etc.

Original papers should be divided into sections: Summary, Introduction, Materials and Methods, Results, Discussion, Acknowledgements, References, Tables, Legends for illustrations, and Legends for tables. After the last reference, the title and name, and full postal address of the corresponding author should be typed. Begin each section and figure and table legends on separate sheets, and type the page number in the upper right-hand corner of each page.

The front page of the manuscript should contain: (1) title of the manuscript (not exceeding 100 characters including spaces); (2) name of author(s); (3) name of department(s), institution(s) and/or laboratories; (4) full postal address of the author to whom reprints are to be requested (please include telephone and/or telefax numbers and e-mail address); (5) running title not exceeding 30 characters including space; (6) five key words for indexing purposes.

## Summary

Every paper should include a factual summary of its contents. It should be intelligible in itself without reference to the paper, and not exceed 200 words. It must include statement of problem, method(s) of study, main results, and principal conclusions. Footnotes and references are not used in the summary.

## References

Citations in the text should be referred to using the Vancouver system in which a number is assigned to each reference as it is used. This should appear in superscript inside the text punctuation. Even if the author(s) is named, a number must still be used.

- The full reference must be listed in numerical order at the end of the paper in the bibliography.
- The original number assigned to the reference is used each time the reference is cited in the text, regardless of its position in the text.

The titles of journals should be abbreviated according to the style used in *Index Medicus (Medline)*. A list of abbreviated names of frequently cited journals is printed annually in the January issue of *Index Medicus*.

They can also be found listed at the US National Library of Medicine Website at <http://www.nlm.nih.gov/tsd/serials/lsiou.html>.

Use the style of the examples below, which are based on the formats used by the National Library of Medicine.

References should accord to the following examples:

Extract from Adams JC, Hamblen DL. Outline of fractures. 10th ed. Edinburgh: Churchill Livingstone, 1992.

*In younger patients operative repair is advised. It entails exposure of the tendon from above by splitting the acromion in the coronal plane, and reattachment of the tendon by sutures through drill holes in the tuberosity of the humerus<sup>(1,2)</sup>. Thereafter a long course of supervised exercises may be required before a full range of active movement is restored. As would be expected, the results of operation tend to be poorer in cases of large musculo-tendinous defects than when the rent is small<sup>(2)</sup>.*

1. Debeyre J, Patte D, Elmelik E. Repair of ruptures of the rotator cuff of the shoulder. *J Bone Joint Surg Br* 1965; 47B: 36-42.
2. Kessel L, Bayley I. Clinical disorders of the shoulder. 2nd ed. Edinburgh: Churchill Livingstone, 1986.

## JOURNALS

### An article in a journal:

(List all authors when six or less; when seven or more, list only first three and add *et al*).

You CH, Lee KY, Chey WY, Menguy R. Electrogastrographic study of patients

with unexplained nausea, bloating and vomiting. *Gastroenterology* 1980; 79: 311-314.

**A corporate author:**

The Royal Marsden Hospital Bone-Marrow Transplantation Team. Failure of syngeneic bone-marrow graft without preconditioning in post-hepatitis marrow aplasia. *Lancet* 1977; 2: 242-244.

**No author given:**

Anonymous. Coffee drinking and cancer of the pancreas (Editorial). *Br Med J* 1981; 283: 628

***BOOKS AND OTHER MONOGRAPHS***

**Personal author(s):**

Eisen HN. *Immunology: an introduction to molecular and cellular principles of the immune response*. 5th ed. New York: Harper and Row, 1974

**Editor, compiler, chairman as author:**

Dausset J, Colombani J, eds. *Histocompatibility testing 1972*. Copenhagen: Munksgaard, 1973: 12-18.

**A chapter in a book:**

Weinstein L, Swartz MN. Pathogenic properties of invading micro-organisms. In: Sodeman WA Jr, Sodeman WA, eds. *Pathologic physiology: mechanisms of disease*. Philadelphia: W B Saunders, 1974; 457-472

**Illustrations**

Figures should be original line drawings in India ink or very sharp, well-contrasting prints on glossy paper, suitable for immediate reproduction. High-quality laser prints are acceptable. Half-tone figures (radiographs, photomicrographs, CT-scans, etc.) should be black-and-white, very sharp, well-contrasting and on glossy paper. Any lettering in the figures should be large enough to stand photographic reduction. Photocopies of half-tones are not acceptable. Figure number, name of first author, and arrow indicating "Top" should be typed on a self-adhesive label and affixed to the back of each illustration.

Contributors should prepare their figures for either one column (85 mm) or the entire page width (180 mm). The editors will determine the degree of any reduction or enlargement required and, in general, line drawings will be reduced to one column width if possible. Authors may, however, specifically request a

larger reproduction. Particular requests should be typed on the relevant figure legend page. Photomicrographs will usually not be reduced unless the reduction involved is small or the height necessitates reduction.

Colour printing is available subject to authors meeting the costs involved. A separate quotation is obtained for each colour plate after a paper has been accepted.

### **Tables**

Tables should be typed, with double spacing, each on a separate sheet, numbered consecutively with Arabic numerals "Table 1", etc. and should contain only horizontal lines.

### **Case reports**

Case studies of unusual merit that support new information are accepted. Manuscripts must be brief with no more than 4 illustrations.

### **Galley Proofs**

Galley proofs will be sent, preferably by e-mail, to the first-named author of the paper, unless an alternative is requested on the title page of the manuscript. They should be checked carefully and returned by fax, e-mail or airmail within 7 days to the Managing Editor. If the proofs are not received in time, the author is considered to rely on the Editor's correction only. Corrections must be clearly indicated. The author is responsible for mistakes that have been overlooked. Changes or additions to the edited manuscripts, other than correcting printer's errors, are not allowed at this stage.

### **Reprints**

Reprints may be ordered by filling in and returning to the Managing Editor the order form sent to the corresponding author with the galley proofs. Twenty-five reprints per contribution will be provided, free of charge.

### **Editorial policy**

While papers are subject to peer review and editing, the journal does not hold itself responsible for all statements made by contributors.

The Editors reserve the right to refuse any manuscript submitted and to make suggestions for modifications before publication.

Manuscripts are submitted to referees for peer review. The authors will receive a confirmation of the arrival of their manuscripts. They will generally be notified of the editorial decision within two months. In case a manuscript is returned to the



author for revision, it should be sent back to the Managing Editor together with two copies of the revised version within 6 months.

Papers accepted by the Editorial Board are scheduled for publication in chronological order of submission. Every effort will be made to achieve rapid publication. This will be facilitated if authors provide good copy and follow these instructions.

### **Disclaimers**

While papers are subject to peer review and editing, statements and opinions expressed in articles and communications hererin are those of the author(s) and not necessary those of the Editor(s), publisher or the European Rhinologic Society of the International Rhinologic Society. The Editor(s), publisher the European Rhinologic Society and the International Rhinologic Society disclaims any responsibility of liability for such material and do not guarantee, warrant, or endorse any product or service in this publication, nor do they guarantee any claim made by the manufacturer of such product or service.

## Manuscript Status - Author Module

Manuscript	08/052: <b>Sphenoid sinus symmetry and differences between sexes</b>
Date Uploaded	2008-03-15 04:05:04
Author	Bernardo Cunha Araujo Filho [bcfaf@terra.com.br] Av. Elias Joao Tajra 11 86 99293570 11 86 32237052 Cunha Araujo Filho Bernardo
Co authors	Carlos Diógenes Pinheiro Neto Raimar Weber Richard Louis Voegels
Comment from author	
Manuscript file	Paper3.14.03.doc
Status	In review

## Reviewers

Reviewer	Date Review Received
W. Hosemann	in review
D. Simmen	in review

When all the reviewers have sent in their reviews, the Editor in chief will inform the Managing Editor by e-mail of the decision of the manuscript. If the manuscript is rejected or accepted, the Submission Editor will send an e-mail to the corresponding author with a copy of the reviews. If the reviews were not sent electronically, the Submission Editor will send them by fax or by mail to the corresponding author. If a manuscript goes into revision, then the corresponding author will receive an e-mail from the Editor in chief with instructions, and the Submission Editor will send the corresponding author a copy of the reviews either by e-mail, fax, or mail.

## **Sphenoid sinus symmetry and differences between sexes**

Bernardo Cunha Araújo Filho<sup>1</sup>, MD,<sup>1</sup> Carlos Diógenes Pinheiro Neto, MD,<sup>1</sup> Raimar Weber,  
MD,<sup>1</sup> Richard Louis Voegels, PhD<sup>1</sup>

1. Department of Ophthalmology and Otolaryngology, School of Medicine, Universidade de São Paulo, São Paulo, Brazil.

Study conducted in the Clinical Otolaryngology Division of Hospital das Clínicas, School of Medicine, Universidade de São Paulo, São Paulo, Brazil.

### **Corresponding Author:**

Bernardo Cunha Araújo Filho

Address: Av. Elias João Tajra, 1260 / ap1500

ZIP Code: 64049300 Teresina-PI

Tel: +55 86 9929 3570

E-Mail: [bcaf@terra.com.br](mailto:bcaf@terra.com.br)

**Running title:** Sphenoid sinus symmetry

**Key words:** Sphenoid Sinus; anatomy; endoscopy; symmetry; cadaver.

---

<sup>1</sup> **Corresponding Author:** Av. Elias João Tajra, 1260 / ap1500 - Teresina, PI, Brazil. ZipCode: 64049300 - Tel: +55 86 9929 3570 - E-Mail: [bcaf@terra.com.br](mailto:bcaf@terra.com.br)

## **SUMMARY**

**Objectives:** To evaluate the agreement of the anatomic variations of neurovascular structures adjacent to the sphenoid sinus between right and left sides and the differences between sexes.

**Methods:** Forty-five cadavers were dissected (24 men), and differences between sexes and agreement of anatomic variations of the sphenoid sinus between sides were analyzed.

**Results:** The mean distance from the sphenoid sinus ostium to the anterior nasal spine was a mean 3.0 mm greater in males ( $p = 0.001$ ), and the mean difference of distances between the right and left sides was  $-1.1 \pm 3.1$  mm. Female cadavers had a greater frequency of optic-carotid recess ( $p = 0.04$ ) and dehiscence over the maxillary nerve ( $p = 0.02$ ), as well as greater relative risk of optic nerve protrusion ( $p < 0.001$ ), and dehiscence over the internal carotid artery (ICA) ( $p = 0.002$ ). Male cadavers had a 3.5 times greater occurrence of insertion of the intersinus septum on the course of the ICA ( $p = 0.02$ ). Agreement of anatomic variations between sides ranged from moderate to almost perfect depending on the structures evaluated.

**Conclusions:** There are anatomic differences of the sphenoid sinus between sexes and between right and left sides, and these differences should be taken into consideration during surgery.

## **INTRODUCTION**

The sphenoid sinus (SS) is the most posterior paranasal sinus, and is located in the center of the skull base. Sinus surgery is particularly difficult because of the extremely important anatomic relationships with vital structures, such as the internal carotid artery, the optic nerve, the pituitary, and the cavernous sinus, as well as wide anatomic variation<sup>(1,2)</sup>. Accidental injuries of the internal carotid artery (ICA) and the optic nerve (ON), for example, have catastrophic consequences. Therefore, familiarity with possible anatomic variations is fundamental when performing surgeries to treat the sinus itself or adjacent structures. However, no studies about this topic were published before the 1990s<sup>(3,4)</sup>.

Despite the importance and complexity of the sphenoid sinus anatomy, few studies focused their investigations on this sinus. There is also scarce data about the agreement between sides or the differences between sexes in the Brazilian medical literature.

Therefore, this study used endoscopic cadaver dissection to evaluate the agreement between the right and left sides and the differences between sexes of the anatomic variations of the neurovascular structures adjacent to the sphenoid sinus, that is, the internal carotid artery and the optic, maxillary and vidian nerves.

## **MATERIALS AND METHODS**

This study was approved by the Ethics Committee for the Analysis of Research Projects (Comissão de Ética para Análise de Projetos de Pesquisa, CAPPesq) of Hospital de Clínicas, School of Medicine, Universidade de São Paulo, Brazil, under protocol no. 113/04 on March 13, 2004, and by the board of directors of the São Paulo Death Certification Service (Serviço de Verificação de Óbitos da Capital, SVOC) of Universidade de São Paulo.

Cadavers were selected according to the following criteria: death in the previous 24 hours; age greater than 30 years; any cause of death. Exclusion criteria were: (1) signs of

craniofacial trauma, (2) nasal and sinus disease (polyposis, rhinosinusitis), (3) history or signs of any surgery or previous nose or skull base dissection.

Forty-eight cadavers were examined from April to December 2004 in the São Paulo Death Certification Service (Serviço de Verificação de Óbitos da Capital) of Universidade de São Paulo (SVOC-USP). Two cadavers were excluded from the study due to signs of chronic sinusitis and nasal sinus polyposis, and another due to signs of previous nasal sinus surgery. Of the 45 cadavers in the sample, 24 (53.3%) were male. Table 1 shows anthropometric and ethnic data and age at death.

Mean weight and height of male cadavers were significantly greater than those of female cadavers ( $p = 0.03$  and  $p < 0.001$ ). There were no statistically significant differences in age between sexes.

All procedures were recorded with a system composed of a halogen light source, microcamera, video monitor and digital camera. The microcamera was connected to two 4-mm rigid endoscopes (Hopkins II Telescope, Karl Storz, Germany): a 0-degree one for straight viewing, and a 45-degree for angled viewing. Technicians from the SVOC-USP laboratory performed routine opening of the cranial cavity, removed the encephalon and exposed the skull base. The optic nerves, chiasma, pituitary and the cavernous segment of the internal carotid artery remained intact. All dissections were made by only one author and two assistants, and strictly followed the steps described below: The ostium of the sphenoid sinus on each side was located with the 4-mm 0-degree endoscope. The position of each ostium in relation to the posteroinferior end of the superior turbinate was recorded and classified as medial or lateral. The distances between the anterior nasal spine and the left and right ostia were measured with a caliper. The anterior wall of the sphenoid sinus was widely opened, and anterior and posterior ethmoidectomies were performed. The relationship between the location of the posterior ethmoid cells and the sphenoid sinus was recorded. All the mucosa in its interior was removed. The following variations were studied:

- Distance from its anterior wall to the anterior nasal spine;
- Degree of sinus pneumatization, classified as conchal, presellar and sellar, according to Hammer and Radberg<sup>(5)</sup>;
- Position and shape of the sinus ostium;
- Presence of Onodi cells, defined by Stamberger<sup>(6)</sup> as a posterior ethmoid cell with pneumatization cranial and/or lateral to the anterior wall of the sphenoid sinus, and located between the sphenoid sinus and the skull base (sphenoid plane);
- Presence of dehiscence or protrusions of the internal carotid artery and optic, maxillary, and vidian nerves;
- Presence of optic-carotid, pterygoid and lateral recesses;

A seeker (Karl Storz) and a 45-degree endoscope were used to examine the details of the walls of the sphenoid sinus. Whenever protrusions of the neurovascular structures were not clearly identified, the bone walls of the sphenoid sinus over those structures were removed for confirmation.

### *Statistical analysis*

Data were stored and analyzed using the SPSS for Windows 10.0 software (SPSS INC – Chicago, IL). The 95% confidence interval of findings was  $\pm 5\%$  for a sample of 45 cadavers. For each cadaver, the agreement of anatomic variations between sides was evaluated by calculation of kappa coefficients; the agreement of measurements and between sides was analyzed using the model described by Bland and Altman<sup>(7,8)</sup>. The criteria described by Landis and Koch<sup>(9)</sup> were used for the interpretation of kappa coefficients, as shown in Table 2. The chi-square and the Fisher exact tests were used for compare differences between sexes, and the Mann-Whitney nonparametric U test, for continuous variables. In this analysis, the values of right and left sides were added, and, therefore, each cadaver contributed with 2 sides, which totaled 90 sides under

study. Differences were classified as statistically significant when  $p$  was lower than 0.05 (level of significance of 5%).

## RESULTS

### *Analysis of differences between sexes*

The prevalence of anatomic variations of the ostium of the sphenoid sinus according to sex is shown in Table 3. The mean distance from the sphenoid sinus ostium to the anterior nasal spine was 3.0 mm greater in males ( $p = 0.001$ ). The other differences in ostia between sexes were not statistically significant.

Figure 1 shows the percentages of types of pneumatization of the sphenoid sinus according to sex. Differences were not statistically significant.

Table 4 shows the prevalence of anatomic variations of the sphenoid sinus and the presence of Onodi cells in the posterior ethmoid according to sex. Female cadavers had a greater frequency of optic-carotid recesses (54.8 vs. 33.3%;  $p = 0.04$ ), and male cadavers had a relative risk (RR) of insertion of the septum on the course of ICA 3.5 times greater (95CI, 1.1 – 11.6). The other differences in measurements between sexes were not statistically significant.

The comparison of prevalence of dehiscence and protrusions of the neurovascular structures adjacent to the sphenoid sinus between sexes is shown in Table 5. Female cadavers had a RR for dehiscent ICA 1.9 times (95% CI, 1.4 – 5.8) greater than male cadavers ( $p = 0.002$ ). Female cadavers also had 3.4 times (95% CI, 1.4 – 5.9) more frequent presence of optic nerve protrusion ( $p < 0.001$ ). All the 5 sides with dehiscence over the maxillary nerve belonged to female cadavers ( $p = 0.02$ ). Female sides also had a greater frequency of dehiscence over the vidian nerve, but this difference was not statistically significant ( $p = 0.07$ ). The other differences in dehiscence and protrusions of neurovascular structures were not statistically significant.



### *Analysis of agreement between right and left sides*

Table 6 shows the analysis of agreement between right and left sides and the corresponding kappa coefficients of the anatomic characteristics of the sphenoid sinus under study.

Agreement between the distance from the anterior nasal spine to the right and left sphenoid ostia are graphically presented according to the method described by Bland and Altman<sup>(8)</sup> in Figure 2. The mean difference between right and left sides was  $-1.1 \text{ mm} \pm 3.1 \text{ mm}$ .

## **DISCUSSION**

According to the latest demographic census in Brazil<sup>(10)</sup>, the country had a population of 170 million inhabitants, 91 million classified as white (53.7%), 10 million as blacks (6.2%), 761 thousand as yellow (0.4%), 65 million as mixed race (38.4%), and 734 thousand as native Brazilians (0.4%). The Brazilian population, however, is the result of extensive miscegenation of native Brazilians, Europeans and Africans, and has one of the greatest ethnic variations in the world according to Pimenta et al.<sup>(11)</sup>. In their study with 756 individuals in São Paulo, they found that the classification into color categories, such as white, black or mixed, to identify races and ethnic groups was not genetically supported in Brazil. The use of kits for genomic analysis to estimate the role of African or European ancestors revealed extensive overlaps of the three race categories to define individual ethnicity. They concluded that there is significant dissociation between skin color and genetic inheritance for each individual in Brazil. Therefore, those authors suggested that the use of morphologic differences, such as skin color and hair texture, should not be used as parameters for clinical evaluations. Because of that, our study did not analyze differences between cadavers according to skin color.

The distance between ICA and the sphenoid sinus (SS) ostium was statistically greater in male cadavers. Male cadavers also had mean height and weight values greater than female

cadavers. We believe that the difference in ostia between sexes is explained by the fact that human males tend to be physically larger.

Female cadavers had a significantly greater prevalence of dehiscence over the ICA and the maxillary nerve, and a greater, though not significant, presence of dehiscence over the vidian nerve, although their frequency of sellar pneumatization was similar to that found in male cadavers. This may be explained by the fact bone mass and density are lower in women because of lower hormone stimulation, which may explain why the sphenoid bone is also thinner.

No studies in the literature have analyzed the agreement of anatomic variation of the sphenoid sinus between sides.

The analysis of symmetry of the distance from the ostium to the anterior nasal spine revealed that the smallest difference was 0 mm, and the largest, 9 mm, and that the difference between sides was  $\pm 3.1$  mm in 80% of the cases.

According to our findings, there is substantial agreement ( $\kappa = 0.62$ ;  $p \leq 0.001$ ) in visualization of the SS ostium without removal of the superior turbinate, which indicates the possibility of a faster surgical approach.

The greater the SS pneumatization, the easier the access to adjacent regions because drilling of thick bone walls is not necessary and vital structures are easily identified<sup>(12)</sup>. Therefore, knowledge of sinus symmetry may facilitate access to the contralateral sinus. We found perfect agreement ( $\kappa = 1.0$ ;  $p \leq 0.001$ ) between sides in the analysis of pneumatization. Therefore, surgeons may approach the contralateral side more confidently. However, this agreement is not relevant in daily practice because preoperative CT scans may easily evaluate the degree of pneumatization of sinuses<sup>(13)</sup>.

Our study found substantial agreement in the comparison of both optic nerve and ICA protrusions ( $\kappa = 0.71$  for both;  $p \leq 0.001$ ), which should call attention to areas more likely to be injured, such as protrusions on the lateral wall of the sphenoid sinus, during contralateral approaches.

However, the agreement in the comparison of presence of Onodi cells was only moderate, a fact that indicates that, during the opening of the sphenoid sinus, surgeons should approach it carefully and pay special attention to identifying Onodi cells to avoid injury to the optic nerve.

Although protrusion of the vidian nerve was the most frequent on the SS wall, slight agreement was found in the comparison of dehiscence over this nerve ( $\kappa = 0.17$ ) between sides.

Female cadavers had statistically smaller dimensions than male cadavers and a greater prevalence of dehiscence over neurovascular structures adjacent to the sphenoid sinus. Agreement of anatomic variations between sides ranged from moderate to perfect according to the structures evaluated. Anatomic differences of the sphenoid sinus between sexes and sides were demonstrated in this study and should be taken into consideration during surgery.

## REFERENCES

1. Kim HU, Kim SS, Kang SS, Chung IH, Lee JG, Yoon JH. Surgical anatomy of the natural ostium of the sphenoid sinus. *Laryngoscope* 2001; 111(9): 1599-15602.
2. Mutlu C, Unlu HH, Goktan C, Tarhan S, Egrilmez M. Radiologic anatomy of the sphenoid sinus for intranasal surgery. *Rhinology* 2001; 39(3): 128-132.
3. Sethi DS, Stanley RE, Pillay PK. Endoscopic anatomy of the sphenoid sinus and sella turcica. *J Laryngol Otol* 1995; 109(10): 951-955.
4. Elwany S, Elsaed I, Thabet H. Endoscopic anatomy of the sphenoid sinus. *J Laryngol Otol* 1999; 113(2): 122-126.
5. Hammer G, Radberg C. The sphenoidal sinus. An anatomical and roentgenologic study with reference to transsphenoid hypophysectomy. *Acta Radiol* 1961; 56: 401-422.
6. Stammberger H. *Functional Endoscopic Sinus Surgery: the Messerklinger Technique*. 3rd ed. Philadelphia: BC Decker, 1991
7. Bland JM, Altman DG. Statistical methods for assessing agreement between two methods of clinical measurement. *Lancet* 1986; 1(8476): 307–310.
8. Bland JM, Altman DG. Comparing methods of measurement: why plotting difference against standard method is misleading. *Lancet* 1995; 346(8982): 1085-1087.
9. Landis JR, Koch GG. The measurement of observer agreement for categorical data. *Biometrics* 1977; 33(1): 159-174.
10. IBGE – Instituto Brasileiro de Geografia e Estatística [Internet]. Censo Demográfico 2000 – Resultados do Universo [cited 2008 Feb 8]. Available from:  
[http://www.ibge.gov.br/7a12/conhecer\\_brasil/default.php?id\\_tema\\_menu=2&id\\_tema\\_submenu=5](http://www.ibge.gov.br/7a12/conhecer_brasil/default.php?id_tema_menu=2&id_tema_submenu=5)
11. Pimenta JR, Zuccherato LW, Debes AA, et al. Color and genomic ancestry in Brazilians: a study with forensic microsatellites. *Hum Hered* 2006; 62(4): 190-195.

12. Talala T, Pirilä T, Karhula V, Ilkko E, Suramo I. Preoperative virtual endoscopy and three-dimensional imaging of the surface landmarks of internal carotid arteries in trans-sphenoidal pituitary surgery. *Acta Otolaryngol* 2000; 120(6): 783-787.

13. Kazkayasi M, Karadeniz Y, Arikani OK. Anatomic variations of the sphenoid sinus on computed tomography. *Rhinology* 2005; 43(2): 109-114.

**Corresponding Author:** Dr. Bernardo Cunha Araújo Filho

Address: Av. Elias João Tajra, 1260 / ap1500 - ZIP Code: 64049300 Teresina-PI

Tel: +55 86 9929 3570 - E-Mail: [bcaf@terra.com.br](mailto:bcaf@terra.com.br)

**Table 1.**

		Sex		
		Male	Female	Total
		(n = 24)	(n = 21)	(n = 45)
				P
<b>Height (cm)</b>				
Mean	± standard deviation	174.8 ± 6.5	166.0 ± 5.4	< 0.001
		160 / 180	160 / 175	
	Range			
<b>Weight (kg)</b>				
Mean	± standard deviation	68.3 ± 9.3	63.8 ± 14.8	0.03
		50 / 96	45 / 120	
	Range			
<b>Age (years)</b>				
Mean	± standard deviation	59.2 ± 13.6	65.0 ± 12.8	0.2
		30 / 80	39 / 83	
	Range			
<b>Ethnicity</b>				
	White	11 (45.8 %)	11 (52.4 %)	0.9
	Mixed	8 (33.3 %)	6 (28.6 %)	
	Black	5 (20.8 %)	4 (19.0 %)	

<sup>1</sup>Data described as n (%)

**Table 2.**

Kappa Statistics	Strength of Agreement
<0.0	Poor
0.0 – 0.20	Slight
0.21 – 0.40	Fair
0.41 – 0.60	Moderate
0.61 – 0.80	Substantial
0.81 – 1.0	Almost Perfect

SOURCE: Landis, J R and Koch, GG. The measurement of observer agreement for categorical data. Biometrics 1977; 33:159-74

**Table 3.**

	Sex		P
	Male (n = 48)	Female (n = 42)	
<b>Position in relation of superior turbinate</b>			
Medial	43 (89.6 %)	34 (81.0 %)	0.24
Lateral	5 (10.4 %)	8 (19.0 %)	
<b>Shape</b>			
Circular	41 (85.4 %)	37 (88.1 %)	0.7
Elliptic	7 (14.6 %)	5 (11.9 %)	
Distance from ostium to ANS	69.4 ± 4.1	66.4 ± 4.6	0.001

ANS = anterior nasal spine.



**Table 4.**

	Sex		P
	Male (n = 48)	Female (n = 42)	
Crests	10 (20.8 %)	10 (23.8 %)	0.7
Septum insertion on the course of			
A. Internal carotid artery <sup>1</sup>	12 (25.0 %)	3 (7.1 %)	0.02
Optic nerve <sup>1</sup>	0 (0.0 %)	2 (4.8 %)	0.1
Recess			
Optic-carotid	16 (33.3 %)	23 (54.8 %)	0.04
Lateral	21 (43.8 %)	20 (47.6 %)	0.7
Pterygoid	22 (45.8 %)	21 (50.0 %)	0.7
Presence of Onodi cell	15 (31.3 %)	8 (19.0 %)	0.19

**Table 5.**

	Sex		P
	Male (n = 48)	Female (n = 42)	
<b>Internal carotid artery</b>			
Protrusion	24 (50.0 %)	20 (47.6 %)	0.8
Dehiscence	8 (16.7 %)	20 (47.6 %)	0.002
<b>Optic nerve</b>			
Protrusion	8 (16.7 %)	24 (57.1 %)	< 0.001
Dehiscence	3 (6.3 %)	5 (11.9 %)	0.5
<b>Maxillary nerve</b>			
Protrusion	22 (45.8 %)	19 (45.2 %)	0.9
Dehiscence	0 (0.0 %)	5 (11.9 %)	0.02
<b>Vidian nerve</b>			
Protrusion	23 (47.9 %)	22 (52.4 %)	0.7
Dehiscence	8 (16.7 %)	14 (33.3 %)	0.07

**Table 6**

	Simple agreement	Kappa (± standard deviation)	P
<b>Ostium</b>			
Visible without removing ST	88.9 %	0.62 (± 0.17)	< 0.001
Position in relation to ST	91.1 %	0.55 (± 0.18)	< 0.001
Shape	75.6 %	0.52 (± 0.12)	< 0.001
Pneumatization	100 %	1.0 (± 0.0)	< 0.001
Crests	77.8 %	0.36 (± 0.16)	0.02
Presence of Onodi cell	80.0 %	0.48 (± 0.15)	0.001
<b>Recess</b>			
Optic-carotid	80.0 %	0.59 (± 0.12)	< 0.001
Lateral	75.5 %	0.51 (± 0.12)	< 0.001
Pterygoid	75.6 %	0.51 (± 0.13)	0.001
<b>Protrusion of</b>			
Internal carotid artery	86.6 %	0.73 (± 0.10)	< 0.001
Optic nerve	86.7 %	0.71 (± 0.11)	< 0.001
Maxillary nerve	75.5 %	0.51 (± 0.12)	< 0.001

Vidian nerve	71.2 %	0.42 ( $\pm$ 0.14)	0.005
Dehiscence over			
Internal carotid artery	73.4 %	0.39 ( $\pm$ 0.14)	0.006
Optic nerve	91.1 %	0.46 ( $\pm$ 0.23)	0.002
Maxillary nerve	97.7 %	0.79 ( $\pm$ 0.20)	< 0.001
Vidian nerve	68,9 %	0,17 ( $\pm$ 0,16)	0,3

ST = superior turbinate.

## **FIGURE LEGENDS**

**Figure 1.** Prevalence of different types of pneumatization of the sphenoid

sinus according to sex.

**Figure 2.** Agreement of distances from the ostium of the sphenoid sinus to the anterior nasal spine (ANS) in millimeters between right and left sides. In the y-axis, the continuous line

indicates perfect agreement, and the interval between dotted lines indicates the  $\pm 1$  standard deviation interval of the mean difference between sides ( $\pm 3.1$  mm).

## **TABLE LEGENDS**

**Table 1.** Anthropometric data, age at death, and ethnicity according to sex of 45 cadavers

**Table 2.** Interpretation of kappa coefficient values for categorical data

**Table 3.** Prevalence of the anatomic variations of sphenoid sinus ostium of the 90 sides under study according to sex

**Table 4.** Prevalence of the anatomic variations of sphenoid sinus ostium and presence of Onodi cell in the posterior ethmoid of the 90 sides under study according to sex

**Table 5.** Prevalence of dehiscence and protrusions of neurovascular structures adjacent to the sphenoid sinus in the 90 sides under study according to sex

**Table 6** Analysis of agreement of the anatomic characteristics of the sphenoid sinus between right and left sides

Figure 1

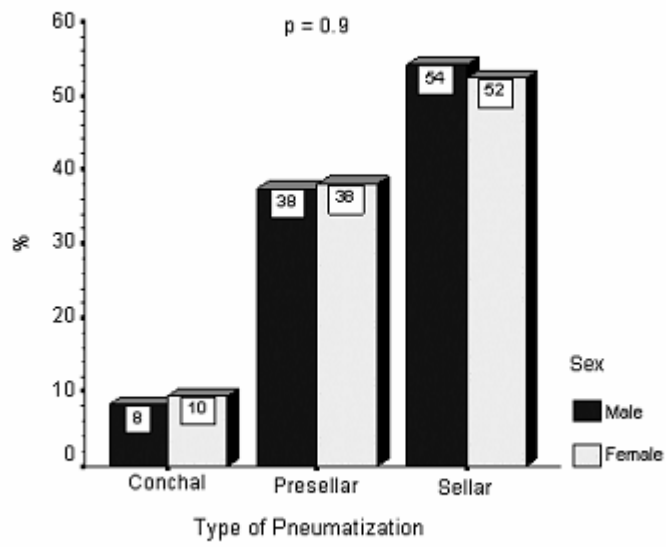
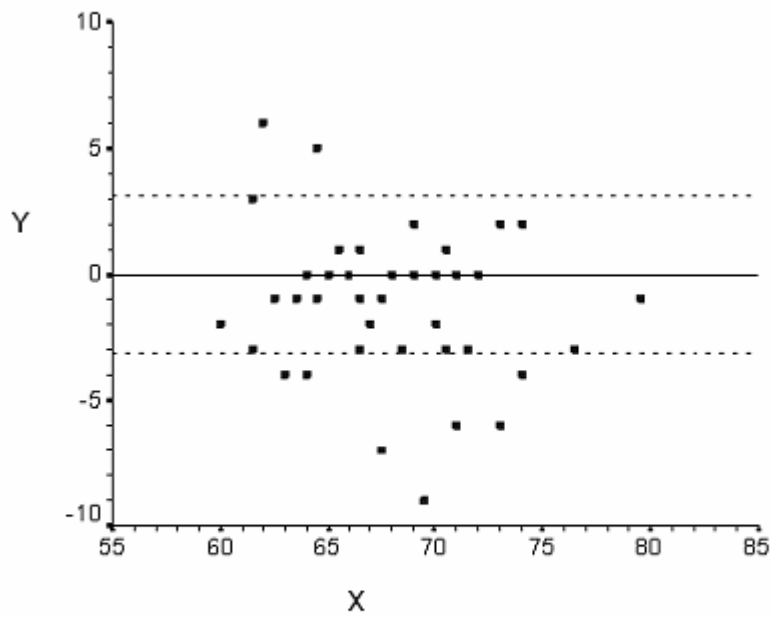


Figure 2



Y → Difference right-left ostium-ANS distance (mm)

X → Mean right-left ostium-ANS distance (mm)

## **1. INTRODUÇÃO**



O seio esfenoidal é o seio paranasal mais posterior, situado no centro da base do crânio. Apresenta relações anatômicas importantes com estruturas nobres, como a artéria carótida interna, o nervo óptico, a hipófise e o seio cavernoso, o que torna a cirurgia deste seio particularmente difícil (Kim et al., 2001; Mutlu et al., 2001; Murta et al., 2002).

A variabilidade anatômica do seio esfenoidal tem sido relatada e o conhecimento inadequado dessas variações pode ocasionar graves lesões neurovasculares (Hudgins, 1993; Elwany et al., 1999; Sirikci et al., 2000). Lesões inadvertidas da carótida interna e do nervo óptico, por exemplo, têm conseqüências catastróficas. Dessa forma, o conhecimento e a familiaridade das variações anatômicas são fundamentais para o acesso cirúrgico no tratamento das doenças do seio e das suas estruturas adjacentes, como a glândula hipófise.

A cirurgia da glândula hipófise tem evoluído desde a primeira tentativa por Horsley, em 1886. A alta mortalidade e morbidade do acesso transcraniano estimularam novas idéias e inovações técnicas. Em 1907, Shloffer foi o primeiro a utilizar a via transnasal para acessar a sela túrcica. Cushing, entre 1910 e 1929, operou 240 pacientes, normatizando a abordagem sublabial-transseptal na cirurgia hipofisária (Spencer et al., 2000). Na década de 1960, Guiot e Hardy revitalizaram a abordagem transesfenoidal por via sublabial e transeptal para adenomas da hipófise com a introdução da radiofluoroscopia e da microscopia (Sethi e Pillay, 1995). Essa técnica tem sido a abordagem padrão desde então para o acesso à sela túrcica (Aust et al., 1998; Badie et al., 2000). Entretanto, desde a primeira intervenção endoscópica na abordagem da sela túrcica, realizada por Griffith e Veerapen em 1987, a técnica tradicional vem sendo progressivamente substituída pela técnica endoscópica.

A melhora da visualização e da magnificação da cavidade nasossinusal com o advento do endoscópio resultou em maior entendimento da patofisiologia da rinosinusite e revolucionou o tratamento das doenças inflamatórias dos seios paranasais. Encorajados por esses bons resultados, o uso do endoscópio foi aplicado à cirurgia transesfenoidal (Jho e Carrau, 1997). Também houve interesse na expansão da cirurgia endoscópica além dos limites dos seios paranasais, o que tornou o entendimento da anatomia endoscópica do seio esfenoide ainda mais importante (Cheung et al., 1992; Sethi et al., 1995; Murta et al., 2002). Contudo, apenas no início da década de 1990 alguns autores abordaram esse tema (Elwany et al., 1999).

Nesse contexto, foi possível a abordagem endoscópica de lesões da base do crânio, particularmente aquelas da sela túrcica, o diagnóstico e o tratamento de fístulas liquóricas, o tratamento de epistaxes, a descompressão orbitária na doença de Graves e descompressão do nervo óptico (Sethi e Lau, 1997; Lopatin et al., 2003; White et al., 2003).

A cirurgia transesfenoidal endoscópica no tratamento de lesões selares tem obtido resultados semelhantes aos da cirurgia com microscópio convencional, apresentando uma série de vantagens em relação à técnica tradicional (Sethi e Pillay, 1995; Divitiis et al., 2002; Gondim et al., 2003).

Dessa forma, o conhecimento da anatomia do seio esfenoide torna-se de grande importância diagnóstica e terapêutica em diversas áreas da atuação médica além da otorrinolaringologia, como a neurocirurgia, a oftalmologia, a endocrinologia e a cirurgia crânio-maxilo-facial.

A despeito da importância e complexidade da anatomia do seio esfenoide, existem poucos trabalhos na literatura que focam primordialmente este seio. Além

disso, a diversidade das variações anatômicas no seio esfenoidal e a escassa quantidade de estudos endoscópicos sobre a anatomia cirúrgica deste seio em nosso meio podem justificar o relato de lesões iatrogênicas e a dificuldade técnica na abordagem cirúrgica citada por alguns autores (Elwany et al., 1999; Kazkayasi et al., 2005). Podemos observar ainda, ausência de estudos relacionando o sexo ou a cor da pele com os achados anatômicos na população brasileira.

Dessa forma, o objetivo do presente estudo foi descrever, através da dissecação endoscópica em cadáveres, as variações anatômicas do seio esfenoidal, avaliando as concordâncias entre os lados e as diferenças dessas variações entre o gênero e a cor de pele.

## **2. REVISÃO DA LITERATURA**

## 2.1 Abordagens ao seio esfenoidal

Segundo Cheung et al. (1992), o seio esfenoidal pode ser abordado pelas vias transetmoidal, transantral, transnasal, transseptal e transpalatal. Apesar do seio esfenoidal se localizar no fundo da base do crânio e próximo a estruturas vitais, o avanço dos exames de imagem e o desenvolvimento de cirurgia endoscópica nasossinusal têm trazido aumento de interesse nas abordagens transetmoidais e transseptais a este seio.

Hudgins (1993) relata que a cirurgia endoscópica nasossinusal do seio esfenoidal apresenta uma série de riscos e complicações e valoriza o papel do radiologista no diagnóstico pré-operatório de variações anatômicas na cavidade nasossinusal.

Sethi e Pillay (1995) constatam que a abordagem da sela túrcica com o uso do endoscópio diminui a morbidade, tem menor índice de seqüelas, sendo um procedimento mais seguro devido à magnificação da imagem e à maior iluminação. Essas vantagens na utilização do endoscópio também foram observadas por Jho e Carrau (1997) durante o acesso endoscópico à sela túrcica em sua série de 50 pacientes.

Segundo Aust et al. (1998), desde Guiot e Hardy, na década de 1960, o acesso sublabial-transseptal-transesfenoidal, com a utilização de microscópio e intensificador de imagem, tem sido o método padrão para o tratamento de adenomas hipofisários. Para o acesso às lesões na sela túrcica, esses autores utilizam as técnicas endoscópica e microscópica combinadas com a abordagem transnasal, observando menor morbidade, menor tempo cirúrgico e menor índice de complicações.

Spencer et al. (2000), em sua breve revisão da literatura, referem que, em 1907, Schloffer foi o primeiro a utilizar a via transnasal-transesfenoidal no tratamento de lesões selares, sendo essa via consagrada por Cushing no tratamento de 240 tumores selares.

Badie et al. (2000), em seu estudo sobre qual a melhor forma de acesso às lesões na sela túrcica, comparando a via transnasal com a via transseptal (via subpericondral), são categóricos na afirmação de que o acesso transesfenoidal ainda é o acesso mais popular a esta região.

Recentemente, na tentativa de acesso à região da hipófise e no tratamento de doenças do seio esfenoidal, este seio tem sido explorado com mais frequência por otorrinolaringologistas e neurocirurgiões (Sirikci et al., 2000).

Divitiis et al. (2002) observam que o endoscópio é extremamente adaptável a diversas lesões selares, aliando o melhor campo visual e suas diversas angulações com a menor morbidade relacionada a esse procedimento.

Gondim et al. (2003) observam no acesso endoscópico transesfenoidal de 100 pacientes que esta técnica apresenta resultados semelhantes à técnica tradicional com o uso do microscópio. Entre as vantagens da abordagem endoscópica está o acesso mais fácil à lesão e a preservação da função da glândula hipófise. Entretanto, citam algumas desvantagens, como a visão monocular, necessidade de experiência com o uso do endoscópio e manuseio manual do endoscópio.

## **2.2 Anatomia do seio esfenoidal**

### **2.2.1 Óstio do seio esfenoidal**

Har-el (1994) alerta para o risco de sangramento intenso durante o acesso ao seio esfenoidal, pois lateral e inferiormente ao óstio encontra-se a artéria nasoseptal, ramo da artéria esfenopalatina.

Voegels (1997), em seu estudo sobre cirurgia endonasal, advoga que o acesso ao seio esfenoidal deve ser feito medial e inferiormente, evitando a lesão de vasos e do nervo óptico, que se localizam látero-superiormente.

Yanagisawa et al. (1998) relatam que aproximadamente 70% dos óstios têm formato redondo e consideram que a identificação do óstio do seio esfenoidal é de grande importância para a segurança e para a efetividade de uma cirurgia endoscópica neste seio, fato que também é citado por Kieff et al. (2002), para quem a localização do óstio do seio esfenoidal é utilizada como parâmetro durante esfenoidotomias transnasais.

Elwany et al. (1999) realizam disseções em 93 cadáveres e constatam haver grande variação na localização do óstio que comunica o seio esfenoidal ao recesso esfeno-etmoidal. Pode encontrar-se medialmente à inserção posterior da concha superior ou pouco mais inferior, próximo ao assoalho do seio. Esse óstio é o primeiro ponto de reparo do seio esfenoidal e possui formato redondo em 72% dos casos.

Kim et al. (2001), em sua série de 100 cadáveres asiáticos, estudam a anatomia cirúrgica do óstio natural do seio esfenoidal e utilizam a extremidade

pósterio-inferior da concha superior para a sua localização, por vezes difícil de ser detectada, sendo este considerado o melhor ponto de referência para localizá-lo. Observam que o óstio encontra-se lateralmente à inserção posterior da concha superior em 17% dos casos, fato para o qual também alerta Stammberger (1991), em seu tratado de cirurgia endoscópica nasossinusal.

### **2.2.2 Dominância do seio esfenoidal (SE)**

Siebert (1992) afirma não haver diferenças significativas entre o volume dos seios esfenoidais entre o gênero e a raça. Observa ainda que o SE esquerdo apresenta volume médio discretamente superior ao SE direito.

Sethi et al. (1995), em seu estudo anatômico do SE, com auxílio do endoscópio, em 30 cadáveres, observam que em 60% dos casos há dominância de um dos seios, sendo o esquerdo dominante em 33% dos espécimes.

### **2.2.3 Septo intersinusal e cristas**

Stammberger (1991) e Mutlu et al. (2001) atentam para o risco potencial de fratura dos septos e cristas podendo ocasionar graves lesões neurovasculares se houver inserção deles nos canais ósseos da artéria carótida interna e no canal óptico.

Elwany et al. (1999) observam em seu estudo a presença de septo intersinusal em 68,8% dos casos. Em 12,9%, as septações inserem-se no canal ósseo da artéria carótida interna e em 5,9%, no canal óptico.



Mutlu et al. (2001), durante estudo da anatomia radiológica do SE, observam que em 63,8% dos 69 pacientes o septo insere-se na região posterior na linha média; em 21,7% dos casos, inserem-se anteriormente, e em 14,5%, os septos inseriam-se na artéria carótida interna. Septos acessórios ou cristas são detectados em 69,6% dos casos, sendo que em 13,1% inserem-se na artéria carótida. Ainda segundo esses autores os septos e cristas encontram-se geralmente presentes em locais de fusão das sincondroses no osso esfenóide.

No estudo das variações anatômicas através da tomografia computadorizada de 267 pacientes, Kazkayasi et al. (2005) observam que o septo ósseo insere-se na artéria carótida interna (ACI), no nervo óptico e no nervo vidiano em respectivamente, 10,1, 1,9 e 0,7% dos casos, salientando que o conhecimento dessa variação é de grande importância para se evitarem traços de fratura sobre essas estruturas nobres.

Para Bassim e Senior (2007), em seu estudo endoscópico da anatomia da região para-selar, o septo intersinusal está frequentemente inserido no trajeto da ACI e no trajeto do nervo óptico, devendo ser retirado com bastante cuidado, a fim de evitar injúrias neurovasculares.

#### **2.2.4 Pneumatização do seio esfenoidal**

Van Alyea (1941) não observa nenhum caso de agenesia do SE ao avaliar 100 crânios.

Hammer e Radberg (1961) avaliaram o SE em 120 necrópsias, através de dissecação e radiografias, propondo uma classificação mais simplificada do grau de

pneumatização deste seio. Eles determinam três tipos: conchal, pré-selar e selar. Na pneumatização tipo **conchal**, o seio não pneumatiza o corpo do esfenóide, separado da sela túrcica por um bloco ósseo de cerca de 10 mm. Na **pré-selar**, a pneumatização não ultrapassa o plano coronal anterior da sela, ou seja, a parede anterior da sela não abaulava para dentro da cavidade do SE. Por fim, na pneumatização **selar**, o seio é bem pneumatizado, a parede anterior da sela túrcica encontra-se saliente na cavidade e apresenta delgada espessura.

Esses autores obtém em seu estudo as prevalências de 2,5% do tipo conchal, 11,0% do tipo pré-selar e 86,0% do tipo selar e também não observam agenesia do seio.

A orientação espacial intra-operatória pode ser difícil devido à grande variação da pneumatização do SE e de células do etmóide posterior. A apresentação da sela túrcica depende do grau de aeração deste seio. Contudo, se o seio é pobremente aerado, poucos pontos de reparo podem estar disponíveis na identificação do assoalho da sela (Talala et al., 2000).

Xuan (1990) avaliou a configuração espacial da sela túrcica na cavidade esfenoidal em 100 hemicrânios chineses, classificando o grau de pneumatização em oito tipos: não-pneumatizado (1%); conchal (2%); semi-selar (8%); selar (55%); selo-occipital (21%); dividido frontalmente (9%) e dividido em plano coronal (1%). Relata ainda que nos pacientes com tipo conchal ou ausência de aeração há contra-indicação para a realização da cirurgia transesfenoidal.

Sethi et al. (1995) observam, após determinar o grau de aeração do seio através da utilização de endoscópios angulados, que em 73% dos casos o tipo de pneumatização é o selar, e em nenhum dos casos a pneumatização é conchal.

Guerrero (1999), estudando a pneumatização do seio esfenoïdal, observa que os seios mais pneumatizados – os selares – apresentam maior risco de lesões da ACI.

Yonetsu et al. (2000), avaliando o desenvolvimento dos seios esfenoïdais através da tomografia computadorizada, observam que os seios esfenoïdais se desenvolvem a partir do primeiro ano de idade. Por volta dos seis anos de idade, a pneumatização estava presente em todos os espécimes. Esses seios continuam a se expandir até o fim da terceira década de vida. Entretanto, para vários autores, o seio esfenoïdal está completamente desenvolvido até o final da puberdade (Kennedy et al., 1990; Jang e Kim, 2000).

Braun e Stammberger (2003), estudando um caso de hiperpneumatização de conchas e seios em um indivíduo, citam que o processo da pneumatização ainda não está completamente esclarecido, e que este depende da ação ativa da mucosa nasossinusal (schneideriana), presente no seio etmoidal e seios secundários. Esse fato reflete uma condição de pneumatização global entre os seios paranasais.

White et al. (2003) e Lopatin et al. (2003) constatam que a utilização do endoscópio no reparo de fistulas liquóricas é um procedimento seguro e com excelentes resultados. Estes últimos ainda relatam em seu estudo que o grau de aeração do SE está implicado na gênese de fistulas liquóricas espontâneas. Assim, extrema pneumatização do SE ocasiona maior reabsorção óssea e prolapsos de dura-máter.

### 2.2.5 Células de Onodi

Onodi (1903)\* apud Christmas et al. (2004), foi quem primeiro descreveu a presença de células do etmóide posterior que se pneumatizavam além da borda anterior do seio esfenoidal. Essas células recebem o nome de seu descobridor, o professor de laringologia da Universidade de Budapeste, Adolf Onodi.

Van Alyea (1939), em seu estudo anatômico do labirinto etmoidal, identifica a prevalência das células de Onodi em 9% dos casos, sendo que em 2% essas células se prolongam até o limite posterior do SE.

Lang (1989), em seu estudo anatômico da cavidade nasal e dos seios paranasais, observa 12% de prevalência das células de Onodi.

Kainz e Stammberger (1992) definem células de Onodi como células do etmóide posterior que se pneumatizam lateralmente e/ou superiormente no SE, podendo fazer impressão no canal óptico. Elas podem ser identificadas pela endoscopia nasossinusal.

Driben et al. (1998) observam prevalência de 38% das células de Onodi utilizando o endoscópio; a prevalência, entretanto, foi de 7% quando submetem o mesmo material ao exame de tomografia computadorizada axial e coronal. Enfatizam que a tomografia computadorizada não é um método adequado para a identificação da célula de Onodi.

Elwany et al. (1999) constatam que 7,5% dos casos apresentam a célula de Onodi e ressaltam a importância dessa identificação no pré-operatório, pois a presença dessa célula representa um local de risco ao nervo óptico durante esfenotmoidectomias.

Em estudo anatômico em 52 cadáveres, Murta et al. (2002) destacam a íntima relação do nervo óptico com o seio etmoidal e esfenoidal, atribuindo-lhe grande vulnerabilidade durante as cirurgias dos seios paranasais. Para esses autores, a projeção desse nervo para o interior do seio esfenoidal deve ser considerada possível fator etiológico das neurites ópticas.

Thanaviratananich et al. (2003) relatam que a presença das células de Onodi oferece um risco de lesão ao nervo óptico e sua identificação torna a cirurgia endoscópica nasossinusal mais segura.

Christmas et al. (2004) assinalam que, segundo diversos estudos, a prevalência das células de Onodi sofre ampla variação, de 3,5% a 51%, fato ocasionado pelos diferentes critérios de definição empregados.

Para Sapçi et al. (2004), as células de Onodi também são denominadas células esfeno-etmoidais e têm uma estreita relação com o nervo óptico, devendo o cirurgião ter em mente que, durante a abordagem dessas estruturas, o nervo óptico pode estar coberto por uma fina camada de osso ou se encontrar deiscente.

#### **2.2.6 Relação do seio esfenoidal com os nervos vidiano e maxilar**

Van Alyea (1941), em seu estudo anatômico, descreve que 36% dos casos apresentam proeminência do canal pterigóide e que, em alguns casos, este pode ser coberto apenas por mucosa.

Sethi et al. (1995) explicam que freqüentemente o nervo maxilar está proeminente no seio esfenoidal, principalmente quando o seio é bem pneumatizado,

sendo melhor visibilizado com o uso de endoscópios angulados. Nesse estudo, o nervo maxilar está proeminente em 30% dos casos, nenhum deles deiscente.

Elwany et al. (1999), durante uma avaliação endoscópica em 186 seios esfenoidais, observam abaulamento correspondendo ao nervo maxilar na parede lateral do seio em 12,9% e no assoalho descrevem proeminência do nervo vidiano em 7,5% dos casos.

Murta et al. (2002) observam projeção do nervo maxilar e vidiano nas paredes do seio esfenoidal em, respectivamente, 30,8 e 25% dos 52 cadáveres estudados com uso do endoscópio. Esses autores não observam nenhuma estrutura deiscente dentro do seios esfenoidais avaliados.

Para Kazkayasi et al. (2005) afirmam que, quando a pneumatização do seio se estende à base do processo pterigóide e à grande asa do esfenoide, há a saliência do nervo vidiano e do nervo maxilar, formando o recesso pterigóide e o recesso lateral, respectivamente. Esses mesmos autores encontram protusão do nervo vidiano em 36,7 % dos casos e do nervo maxilar em 12,7%.

Vescan et al. (2007) relatam a expansão da cirurgia endoscópica na cirurgia de base de crânio e a necessidade de novos pontos de reparo para um acesso seguro a essa região. Em seu estudo tomográfico prospectivo da base do crânio em 44 pacientes, concluem que o nervo vidiano é um excelente ponto de reparo para a localização da porção petrosa da ACI e que em 30% dos casos o canal do vidiano estaria dentro de um canal ósseo.

### **2.2.7. Relação do seio esfenoidal com o nervo óptico**

Van Alyea (1941) observou a projeção do nervo óptico (NO) na parede lateral do SE em 40% dos casos.

Fujii et al. (1979) relatam a relação das estruturas neurovasculares com o SE. Em 78% dos 25 blocos esfenoidais estudados, há cobertura óssea sobre o NO menor que 5mm e em 4 % não há osso entre o nervo e a mucosa do seio.

Kainz e Stammberger (1992), durante avaliação em 52 hemicrânios de cadáveres, através do endoscópio, observam que a espessura óssea média do canal óptico é de 0,28mm e sua deiscência está presente em 12% dos casos.

Siebert (1992) observa que o NO é proeminente no SE em 57% dos 100 seios estudados por via transcraniana em cadáveres, sendo mais freqüente nos seios selares. Em apenas 1% dos casos este nervo é deiscente. Relata ainda que o NO pode estar saliente no seio etmoidal posterior.

DeLano et al. (1996) avaliam, através de tomografia computadorizada, a relação do SE, seio etmoidal e NO em 150 pacientes e classificam o NO em quatro tipos. No tipo 1, o NO está adjacente ao SE; no tipo 2, existe uma indentação deste nervo no SE; no tipo 3, o NO esta atravessando o SE e no tipo 4, o NO esta adjacente ao SE e ao seio etmoidal posterior.

Sethi e Lau (1997) relatam que o NO está geralmente na região superior da parede lateral do seio esfenoidal; entretanto, em 25% dos casos não se observa a proeminência endoscopicamente, devendo o cirurgião utilizar a ACI como ponto de reparo para a localização adequada desse nervo. A distância entre o NO e a ACI varia de 2 a 10mm.

Avaliando a anatomia do SE, através de tomografia computadorizada, Sirikci et al. (2000) encontram NO protuso em 31,5% e deiscente em 22,8% das 92 tomografias obtidas. Estes autores alertam para o perigo de lesão do NO com protusão ou deiscência durante cirurgias do seio esfenoidal e durante processos inflamatórios dentro do próprio seio.

Segundo Sapçi et al. (2004), na presença de pneumatização do processo clinóide anterior, o NO está deiscente em 23% dos casos, sendo esse um importante fator que indica a vulnerabilidade do nervo durante a cirurgia. Em seu estudo tomográfico em 100 pacientes, observam deiscência do nervo em 13,5% dos casos.

### **2.2.8 Relação do seio esfenoidal com artéria carótida interna (ACI)**

Johnson et al. (1985) realizam um estudo retrospectivo utilizando 500 tomografias computadorizadas de seios esfenóidais com contraste e verificam se há exposição da ACI em seu curso paraesfenoidal. Concluem que em 31,4% dos pacientes há risco de lesão da ACI durante abordagem cirúrgica. Em 14,4% ela não apresenta proteção óssea e em 17% a proteção é mínima, não a protegendo contra traumas.

Kennedy et al. (1990) correlacionam as variações anatômicas da ACI em esfeno-etmoidectomias e observam algum grau de deiscência em 22%, devendo o cirurgião estar ciente do risco de lesão dessa artéria em tal abordagem. Sugerem ainda que uma avaliação pré-operatória com exame de imagem pode minimizar essa complicação.



Kainz e Stammberger (1992), em seu estudo sobre áreas de risco cirúrgico em cabeças de cadáveres, identificam como sendo uma das áreas a parede lateral do SE, na porção relacionada com a ACI. Esses autores encontram a ACI deisciente em 8%, dos quais alguns possuem uma cobertura óssea extremamente delgada, não oferecendo nenhum tipo de resistência ao instrumental.

Cappabianca et al. (2002), em revisão de complicações durante a abordagem endoscópica na cirurgia transesfenoidal para tratamento de lesões selares, observam que a complicação mais severa é a lesão da ACI.

Elwany et al. (1999) relatam que os seios podem se pneumatizar em diversos graus, contribuindo para a formação de estruturas como os recessos. O recesso mais comum observado nesse estudo é o processo clinóide anterior. Dessa forma, uma série de estruturas pode estar proeminente na parede lateral do SE. A ACI é a estrutura mais medial do seio cavernoso, podendo estar exposta em todo o trajeto cavernoso, e em 4,8% dos casos há algum grau de deiscência no interior do SE.

### **2.3 Diferenças das variações entre os sexos e particularidades relacionadas à cor da pele na população brasileira**

Chen et al. (2006) observam que as relações anatômicas do nervo óptico na parede lateral do seio esfenoidal são diferentes entre os sexos masculino e feminino. Segundo estes autores, os homens têm uma maior chance de apresentar nervo óptico proeminente bilateralmente, apresentando significativa diferença na relação do gênero com a protusão do nervo óptico. Seus resultados ainda indicam que seios

esfenoidais de homens podem ter pneumatização mais extensa que os seios esfenoidais de mulheres.

De acordo com o último censo demográfico realizado no Brasil (IBGE, 2000), em 2000, o país possuía uma população de 170 milhões de habitantes, dos quais 91 milhões se classificaram como brancos (53,7%), 10 milhões como pretos (6,2%), 761 mil como amarelos (0,4%), 65 milhões como pardos (38,4%) e 734 mil como indígenas (0,4%). O censo demográfico do IBGE é feito por autoclassificação e de forma indireta: o entrevistado define sua própria cor e a das pessoas que residem no seu domicílio, dentre as alternativas: branca, preta, parda, amarela ou indígena. A população brasileira, no entanto, é constituída de extensa miscigenação entre ameríndios, europeus e africanos, uma das mais variáveis do mundo (Pimenta et al., 2006). Em seu estudo com 756 indivíduos da cidade de São Paulo, Pimenta et al. (2006) comprovam que a classificação em categorias de cor – branca, preta e parda – para identificação de raças/etnias não tem respaldo genético no Brasil.

#### **2.4 Simetria entre os lados do seio esfenoidal**

Chen et al. (2006) estudam a protusão do NO em 260 indivíduos, através da tomografia computadorizada, e observam que este exame não tem uma sensibilidade adequada na avaliação da proeminência do NO em pacientes com hipertrofia de mucosa ou rinosinusite crônica. Eles relatam que o NO está proeminente em 28% dos casos, sendo que em 39% desses casos encontra-se localizado bilateralmente. A presença de proeminência do NO está significativamente associada à presença desta

proeminência no seio contralateral, considerando este um indicador clínico confiável para a presença do NO proeminente no seio contralateral.

### **3. CASUÍSTICA E MÉTODOS**

### 3.1 Casuística

O presente estudo teve seu projeto aprovado pela Comissão de Ética para Análise de Projetos de Pesquisa (CAPPesq) do Hospital das Clínicas da Faculdade de Medicina da Universidade de São Paulo (protocolo n 113/04 - Anexo A), e pela Diretoria do Serviço de Verificação de Óbitos da Capital da Universidade de São Paulo (SVOC-USP) (Anexo B).

Os critérios para inclusão do cadáver no estudo foram idade no óbito acima de 30 anos e tempo de óbito inferior a 24 horas.

Foram considerados como critérios de exclusão:

- a. Cadáveres com sinais de trauma crânio-facial
- b. Cadáveres com evidência de doença nasossinusal (polipose, rinossinusite) após a realização do exame endoscópico inicial;
- c. Cadáveres com história ou sinais de qualquer tipo de cirurgia ou de dissecação do nariz ou da base do crânio prévias, após a realização do exame endoscópico inicial.

Assim, no período de abril a dezembro de 2004 foram estudados 48 cadáveres do Serviço de Verificação de Óbitos da Capital da Universidade de São Paulo (SVOC-USP). Três cadáveres foram excluídos do estudo: dois cadáveres por apresentarem sinais de rinossinusite crônica e polipose nasossinusal e um por apresentar sinais de cirurgia nasossinusal prévia. Dos 45 cadáveres restantes, 24 (53,3%) eram do sexo masculino e 21 (46,7%) do sexo feminino. Dados

antropométricos e referentes à cor da pele e à idade no óbito estão apresentados na Tabela 1.

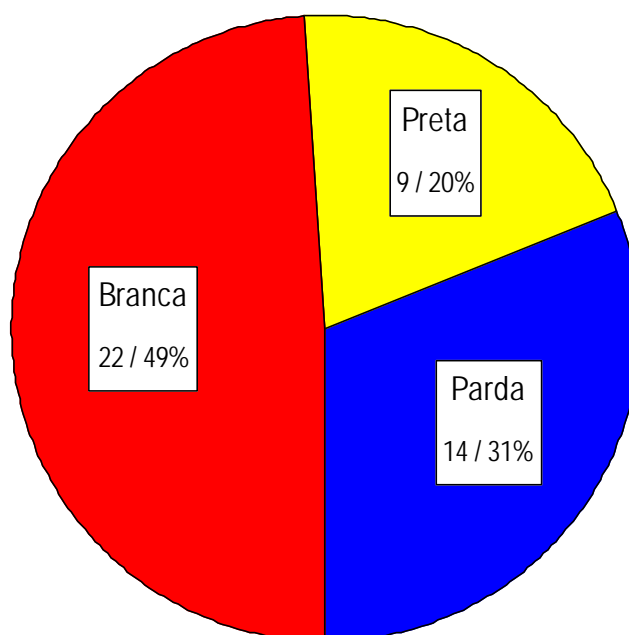
**Tabela 1:** Dados antropométricos e referentes à idade no óbito e à cor da pele de acordo com o sexo dos 45 cadáveres estudados.

	Sexo		p	Total (n = 45)
	Masculino (n = 24)	Feminino (n = 21)		
<b>Altura (cm)</b>				
Média ± desvio padrão	174,8 ± 6,5	166,0 ± 5,4	< 0,001	170,7 ± 7,4
Mínimo / Máximo	160 / 180	160 / 175		160 / 180
<b>Peso (Kg)</b>				
Média ± desvio padrão	68,3 ± 9,3	63,8 ± 14,8	0,03	66,1 ± 12,4
Mínimo / Máximo	50 / 96	45 / 120		45 / 120
<b>Idade (anos)</b>				
Média ± desvio padrão	59,2 ± 13,6	65,0 ± 12,8	0,2	61,9 ± 13,4
Mínimo / Máximo	30 / 80	39 / 83		30 / 83
<b>Cor da pele <sup>1</sup></b>				
Branca	11 (45,8%)	11 (52,4%)	0,9	22 (48,9%)
Parda	8 (33,3%)	6 (28,6%)		14 (31,1%)
Preta	5 (20,8%)	4 (19,0%)		9 (20,0%)

<sup>1</sup>: Dados apresentados como n (%)

Cadáveres do sexo masculino apresentaram médias de peso e altura significativamente superiores às do sexo feminino ( $p = 0,03$  e  $p < 0,001$ ,

respectivamente). Não houve diferença estatisticamente significativa entre os sexos quanto à idade e à distribuição entre as cores de pele; dessas últimas, a mais freqüente foi a branca (48,9%), seguida da parda (31,1%) e da preta (20,0%) – Figura 1.



**Figura 1.** Distribuição dos cadáveres estudados de acordo com a cor da pele

## 3.2 Métodos

### 3.2.1 Sistema de documentação em vídeo digital

Todos os procedimentos foram documentados por um sistema composto por uma fonte de luz halógena (Konlux-HL2250), uma microcâmera (Toshiba IK-CU 43A), um monitor de vídeo (Semp-Toshiba de 10 polegadas) e uma filmadora digital (SONY Mini-DV DCR-TRV 50) e transportado em um módulo (Figura 2) ao SVOC-USP.

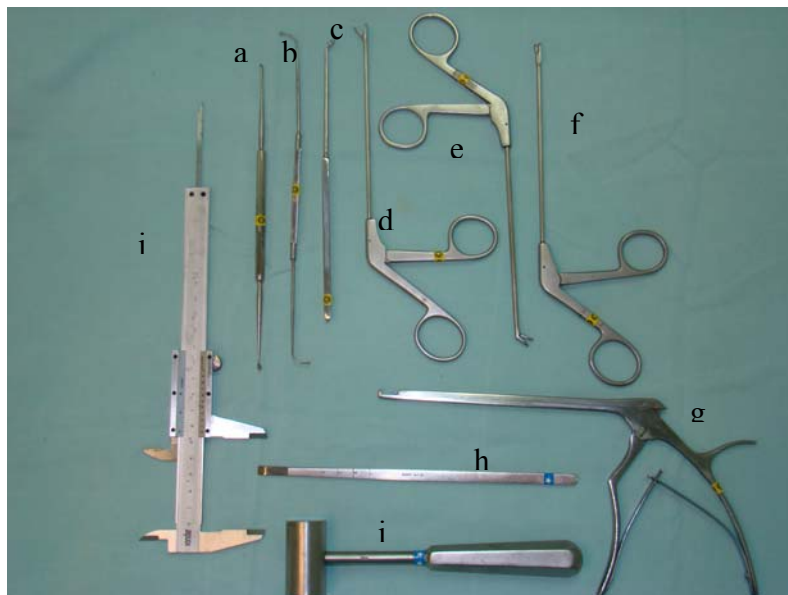


**Figura 2.** Sistema de monitor, câmera e fonte de luz utilizado nas disseções

A microcâmera era acoplada a endoscópios rígidos com 4 mm de diâmetro (marca Karl Storz – Hopkins II Telescope), sendo um de 0°, para visão reta, e outro com 45°, para visão angulada.



### 3.2.2. Instrumental cirúrgico



**Figura 3.** Instrumental cirúrgico, endoscópio e paquímetro utilizados nas disseções

O instrumental cirúrgico (Figura 3) foi composto por:

- a. Pinça de Cottle
- b. Palpador *seeker*
- c. Cureta em “J”
- d. Pinças de apreensão Takahashi reta
- e. Pinças de apreensão Takahashi angulada
- f. Pinça cortante reta
- g. Fórceps Kerrison de 2 mm
- h. Escopro de 10 mm
- i. Martelo
- j. Paquímetro

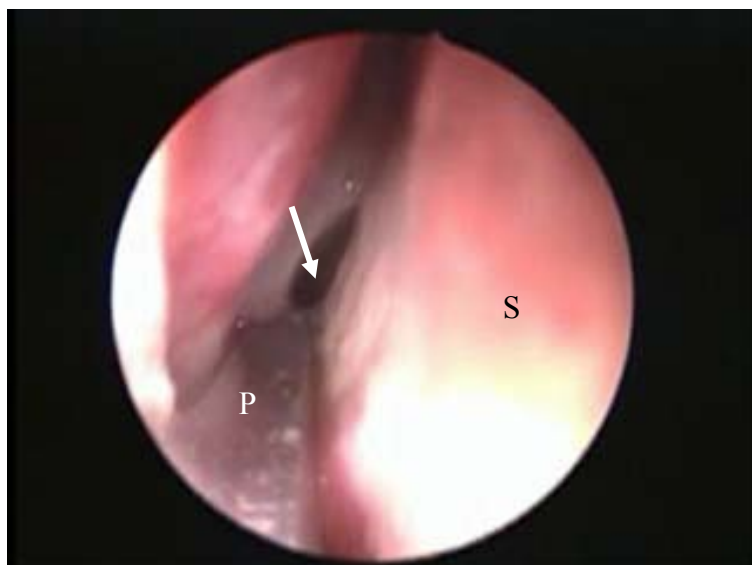### 3.2.3. Dissecção

A abóbada craniana foi retirada juntamente com o encéfalo, expondo a base do crânio. Os nervos ópticos, o quiasma e a hipófise permaneceram intactos, assim como a porção cavernosa da artéria carótida interna. Todas as dissecções foram realizadas apenas pelo pesquisador executante auxiliado por dois colaboradores e seguiram rigorosamente os passos a seguir:

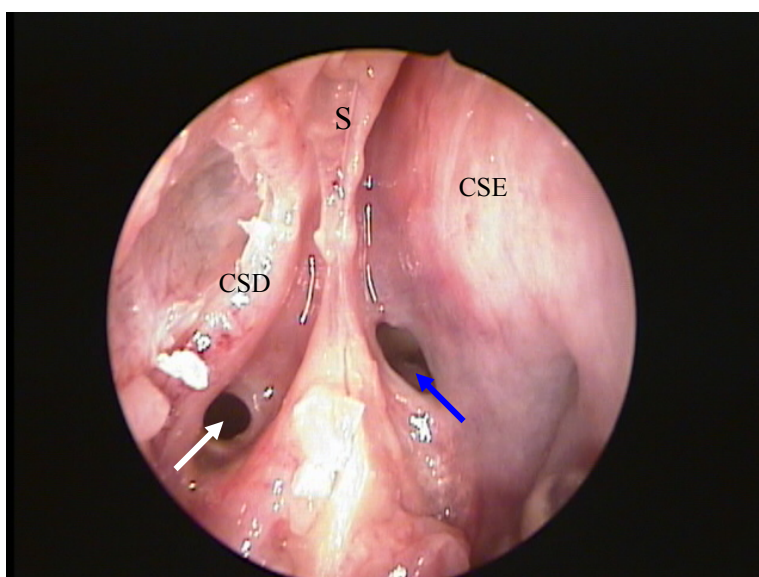
- 1) Com endoscópio de 4 mm e 0°, inicialmente introduzido pela fossa nasal esquerda, e a seguir pelo lado direito, tentou-se localizar o óstio do seio esfenoidal de cada lado. O formato do óstio foi avaliado e definido como circular ou elíptico. A localização de cada óstio em relação à extremidade póstero-inferior da concha superior foi observada e classificada como medial ou lateral. As medidas das distâncias entre a espinha nasal anterior e os óstios esquerdo e direito foram aferidas com uso do paquímetro (Figura 4). O terço cranial e posterior do septo nasal (correspondendo à lâmina perpendicular do etmóide e ao vômer) foi então removido com conseqüente exposição do *rostrum* do esfenóide e comunicação entre as duas fossas nasais (Figura 5). Foi realizada a turbinectomia superior, a fim de facilitar o estudo.
- 2) A seguir, foi realizada abertura da parede anterior do seio esfenoidal com o auxílio do Kerrisson (Figura 6).
- 3) Procedeu-se a realização de etmoidectomia anterior e posterior. A relação entre a localização das células do etmóide posterior e o seio esfenoidal foi estudada. Para cada lado, foi considerada a presença de célula de Onodi, de acordo com Stamberger (1991), quando uma célula do etmóide posterior

pneumatizava-se cranialmente e / ou lateralmente à parede anterior do seio esfenoidal, interpondo-se entre este e a base de crânio (plano esfenoidal) – Figura 7.

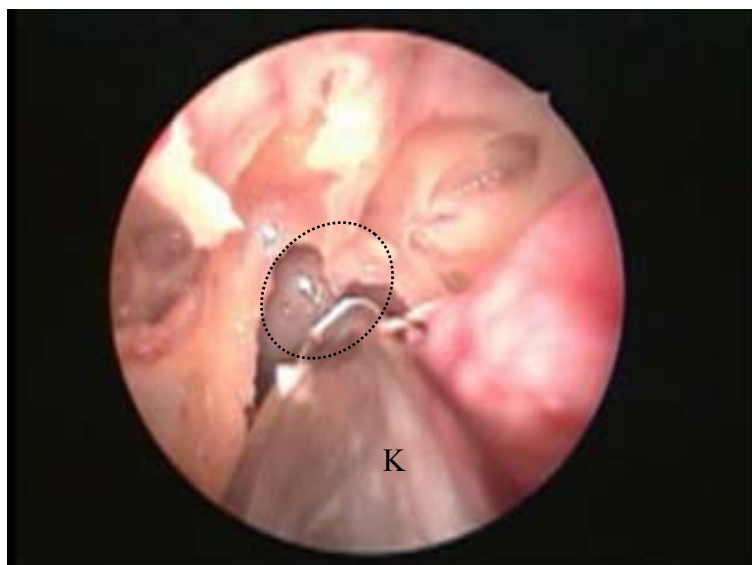
- 4) Uma vez realizada a remoção de toda a parede anterior do seio esfenoidal, foi então realizada a remoção de toda a mucosa do seu interior, expondo toda a superfície óssea.
- 5) A seguir, foi observada a presença do septo intersinusal e de cristas. A inserção destes em trajeto do nervo óptico ou da artéria carótida interna foi avaliada. De maneira subjetiva, o seio foi classificado como com dominância direita ou esquerda quando um desses lados apresentou maior pneumatização em relação ao lado contralateral. Os septos e as cristas foram removidos com escopro e martelo.
- 6) Com uso do palpador *seeker* e de endoscópio angulado (45°), as paredes do seio esfenoidal foram observadas quanto à presença de projeções e/ou deiscências de estruturas como o nervo óptico, a artéria carótida interna, o nervo vidiano e o nervo maxilar (Figura 8). Foram pesquisadas também as presenças dos recessos óptico-carotídeo, lateral e pterigóide. Quando havia dúvida quanto à proeminência das estruturas neurovasculares para o interior do seio esfenoidal, suas paredes ósseas eram retiradas e a confirmação foi realizada através da inspeção direta da estrutura identificada via craniotomia (Figura 9).
- 7) O seio esfenoidal era então classificado de acordo com sua pneumatização em conchal, pré-selar e selar, segundo a classificação de Hammer e Radberg (1961) – Figura 10.



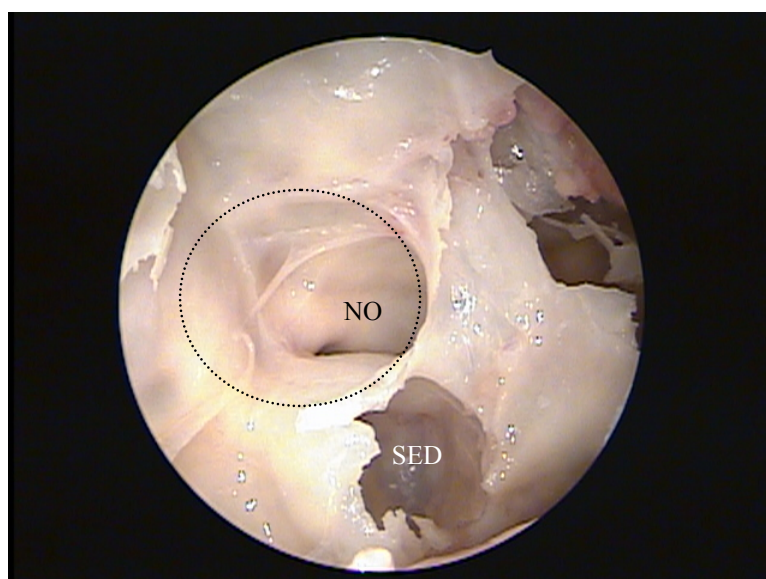
**Figura 4.** Endoscopia (endoscópio rígido de 0°) de fossa nasal direita mostrando mensuração da distância do óstio esfenoidal esquerdo (seta) à espinha nasal anterior com paquímetro (P). S = septo nasal



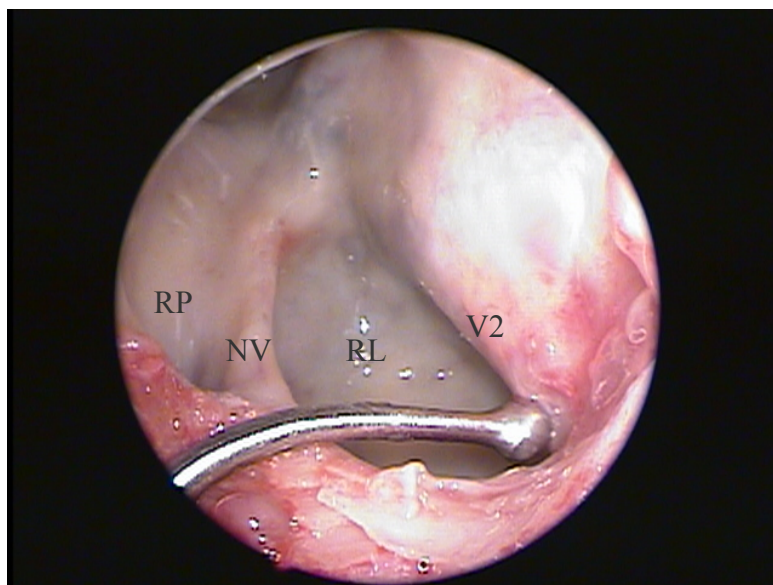
**Figura 5.** Endoscopia (endoscópio rígido de 0°) de fossa nasal direita apresentando o *rostrum* do seio esfenoidal, após a retirada do vômer e da lâmina perpendicular do etmóide. S = remanescente do septo nasal – lâmina perpendicular do etmóide; CSD = remanescente da Concha Superior Direita; CSE = Concha Superior Esquerda; Seta Branca = Óstio do Seio Esfenoidal Direito; Seta azul = Óstio do Seio Esfenoidal Esquerdo



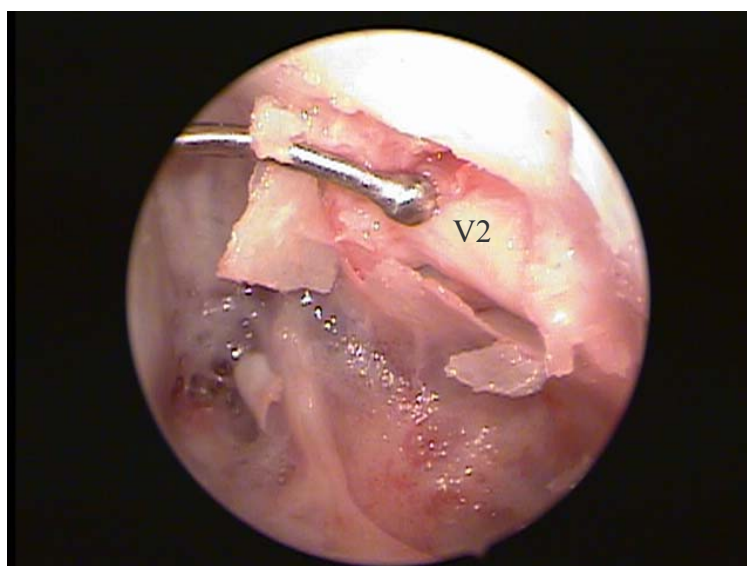**Figura 6.** Endoscopia (endoscópio rígido de 4 mm de 0°) de fossa nasal esquerda durante abertura da parede anterior do seio esfenoidal (traçado pontilhado) com fórceps de Kerrison (K)



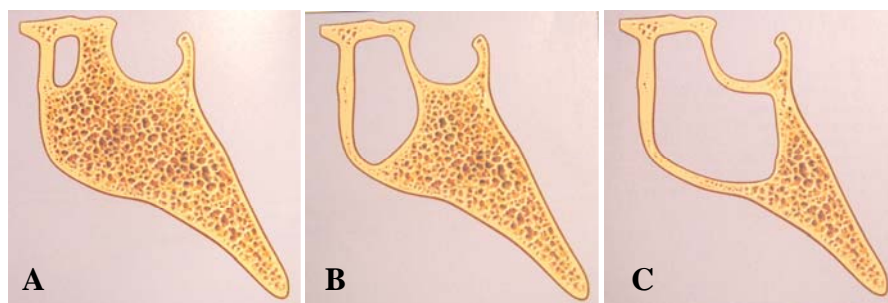
**Figura 7.** Endoscopia (endoscópio rígido 4 mm de 0°) de fossa nasal direita. Observa-se célula de Onodi (delimitada pela linha pontilhada) e seio esfenoidal direito pouco pneumatizado (SED). Observa-se proeminência do nervo óptico (NO) na parede lateral da célula de Onodi



**Figura 8.** Endoscopia (endoscópio rígido 4 mm de 45°) de seio esfenoidal esquerdo com pneumatização selar. Observa-se com o palpador, protusão do nervo maxilar (V2), e medialmente presença do nervo vidiano (NV) deiscente. RL = Recesso Lateral; RP = Recesso Pterigóide



**Figura 9.** Endoscopia (endoscópio rígido 4 mm de 45°) de seio esfenoidal esquerdo de pneumatização selar, confirmando com palpador *seeker*, após remoção da capa óssea, tratar-se do nervo maxilar (V2)



**Figura 10.** Exemplos esquemáticos evidenciando os três tipos de pneumatização do seio esfenoidal conforme a classificação de Hammer e Radberg (1961): conchal (A), pré-selar (B) e selar (C). FONTE: Adaptado de Stammberger H. Functional Endoscopic Sinus Surgery: the Messerklinger Technique. Philadelphia: BC Decker; 1991

### 3.2.4 Ficha de protocolo

Os dados demográficos e antropométricos referentes ao cadáver, além dos dados referentes à dissecação, foram armazenados em ficha de protocolo específica (Anexo C). Nessa ficha, tanto os dados do lado direito, quanto os dados do lado esquerdo foram anotados. As variações estudadas foram as seguintes:

- distância de sua parede anterior à espinha nasal anterior;
- grau de pneumatização do seio;
- localização e formato do seu óstio;
- presença de células de Onodi;
- dominância entre os lados;
- inserção do septo intersinusal e cristas;
- presença de proeminências e/ou deiscências da artéria carótida interna, do nervo óptico, do nervo maxilar e do nervo vidiano;
- presença dos recessos óptico-carotídeo, pterigóide e lateral.

### 3.2.5 Análise estatística

Os dados foram armazenados e analisados utilizando-se o *software SPSS for Windows* (SPSS INC – Chicago, Il) versão 10.0. Quando cabível, para a descrição das frequências das variações anatômicas observadas, os lados direito e esquerdo foram somados de forma que cada cadáver contribuiu com dois lados, totalizando 90 lados analisados. O intervalo de confiança de 95% dos achados, calculado utilizando-se uma amostra de 45 cadáveres, é de  $\pm 5\%$ . Para cada cadáver, foi avaliada a concordância das variações anatômicas entre os lados através do cálculo do coeficiente Kappa; a concordância entre os lados foi analisada através do modelo proposto por Bland e Altman (Bland e Altman, 1986; Bland e Altman, 1995). Para a interpretação dos valores do coeficiente de concordância Kappa, foram utilizados os critérios propostos por Landis e Koch (1977), conforme apresentado na Tabela 2. Diferenças dos parâmetros de dissecação analisados foram comparadas entre os gêneros e entre as cores de pele utilizando-se o teste do Qui-Quadrado e o teste exato de Fisher para as variáveis categóricas e o teste não paramétrico U de Mann-Whitney para as variáveis contínuas. Diferenças dos parâmetros de dissecação analisados foram comparadas entre as diferentes cores de pele do cadáver utilizando-se o teste do Qui-Quadrado para as variáveis categóricas e o teste não paramétrico de Kruskal-Wallis para as variáveis contínuas. Foram consideradas diferenças estatisticamente significantes quando os valores de p foram menores que 0,05 (nível de significância de 5%).



**Tabela 2:** Interpretação dos valores do coeficiente de concordância Kappa para dados categóricos.

Valor de Kappa	Força de Concordância
0,0 – 0,20	Desprezível
0,21 – 0,40	Fraca
0,41 – 0,60	Moderada
0,61 – 0,80	Forte
0,81 – 1,0	Quase Perfeita

FONTE: Adaptado de Landis, J R e Koch, GG. The measurement of observer agreement for categorical data. Biometrics 1977; 33:159-74

## **4. RESULTADOS**

## 4.1 Prevalências das variações da anatomia do SE

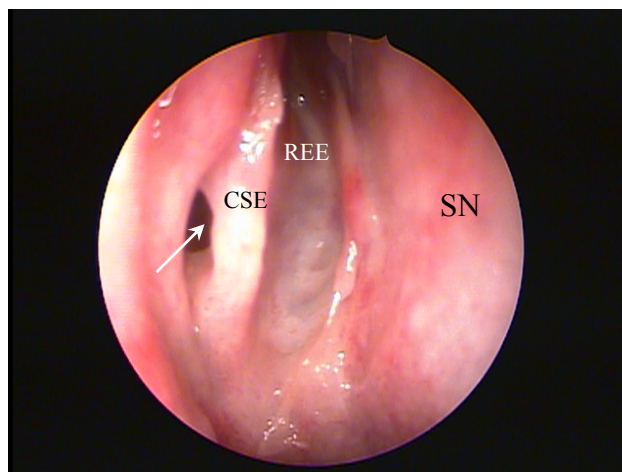
### 4.1.1. Óstio

Dos 45 cadáveres analisados, foi possível a visibilizar os óstios em ambos os lados sem a remoção da concha superior em 37 (82,2%) cadáveres. Em 8 cadáveres (18,8%) a visibilização do óstio do seio direito (4 cadáveres, 8,9%) ou esquerdo (4 cadáveres, 8,9%) só foi possível após a remoção da concha nasal superior. As características do óstio do seio esfenoidal dos 90 lados analisados estão apresentadas na Tabela 3.

**Tabela 3:** Características do óstio do seio esfenoidal dos 90 lados analisados.

Posição em relação à concha superior	
Medial	77 (85,6%)
Lateral	13 (14,4%)
Forma	
Circular	45 (50,0%)
Elíptica	45 (50,0%)

A Figura 11 apresenta exemplo de óstio do seio esfenoidal localizado lateralmente à extremidade posterior da concha nasal superior.

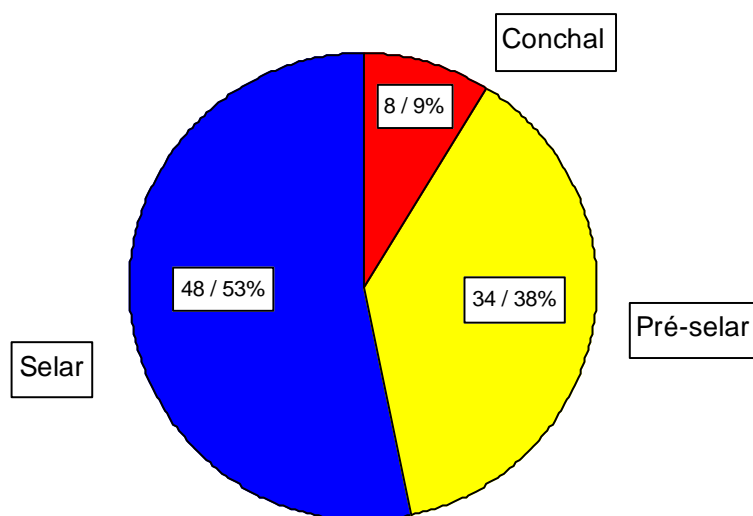


**Figura 11.** Endoscopia (endoscópio rígido 4 mm de 0°) de fossa nasal direita apresentando óstio do seio esfenoidal (seta) lateral à extremidade posterior da concha superior direita (CSD). SN = Septo Nasal; REE = Recesso Esfeno-Etmoidal

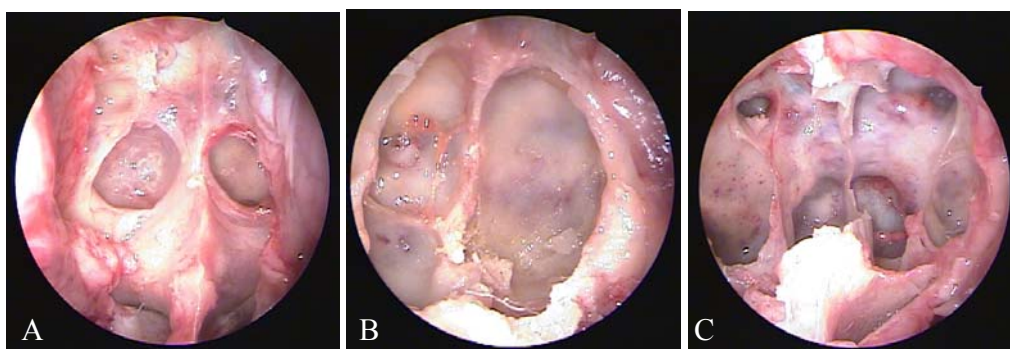
A distância média do óstio do seio esfenoidal à espinha nasal anterior foi de 68 mm com desvio padrão de 4,6 mm para ambos os lados. A medida mínima foi de 59mm, e a máxima, de 80mm.

#### 4.1.2 Pneumatização

A pneumatização mais freqüentemente encontrada foi a selar, seguida da pré-selar e da conchal. As freqüências e exemplo de endoscopia de cada tipo de pneumatização estão apresentadas, respectivamente, nas Figuras 12 e 13.



**Figura 12.** Prevalências (n / %) dos diferentes tipos de pneumatização do seio esfenoidal.



**Figura 13.** Endoscopias (endoscópio rígido 4 mm 0°) de três cadáveres diferentes apresentando as três variantes de pneumatização do seio esfenoidal: conchal (A), pré-selar (B) e selar (C)

#### 4.1.3 Dominância

Não havia dominância dos lados direito ou esquerdo em 21 (46,7%) cadáveres. Em 17 cadáveres (37,8%) o seio esquerdo apresentava pneumatização que se pronunciava em relação ao direito, e em 7 (15,6%), o seio esfenoidal direito apresentava dominância em relação ao esquerdo.

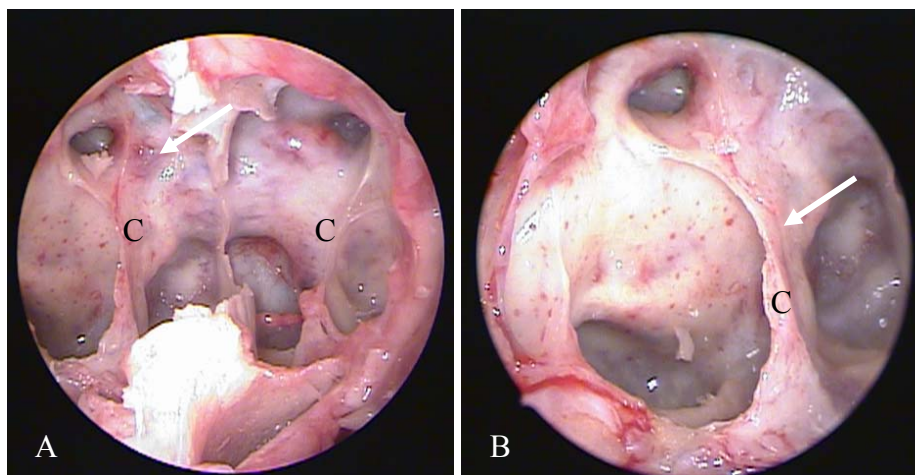
#### 4.1.4 Septo intersinusal e cristas

Houve presença de alguma crista no interior do seio esfenoidal em 20 (22,7%) lados estudados. A Tabela 4 apresenta as prevalências dessas cristas e de inserções de septos intersinusais em trajeto de artéria carótida interna ou de nervo óptico de acordo com o tipo de pneumatização apresentada. A Figura 14 apresenta exemplos de endoscopias de seios esfenoidais com cristas.

**Tabela 4:** Prevalências de presença de cristas e de inserções de septos intersinusais em trajeto de artéria carótida interna ou de nervo óptico de acordo com o tipo de pneumatização apresentada.

	Tipo de Pneumatização			p	Total (n = 90)
	Conchal (n = 8)	Pré-Selar (n = 34)	Selar (n = 48)		
Presença de cristas	1 (12,5%)	8 (23,5%)	11 (22,9%)	0,8	20 (22,2%)
Inserção de septo em trajeto de					
ACI	1 (12,5%)	3 (8,8%)	11 (22,9%)	0,2	15 (16,7%)
Nervo óptico	0 (0,0%)	0 (0,0%)	2 (4,2%)	0,4	2 (2,2%)

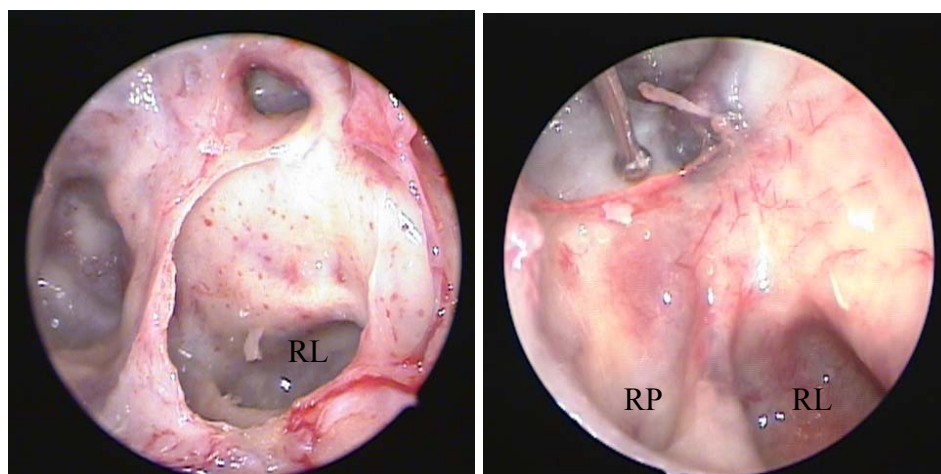
ACI: Artéria Carótida Interna



**Figura 14.** A) Endoscopia (endoscópio rígido 4 mm de 0°), através da fossa nasal direita, do seio esfenoidal com cristas bilateralmente. Observa-se a inserção da crista (C) em trajeto de artéria carótida interna direita (seta). B) Endoscopia (endoscópio rígido 4 mm de 45°), através da fossa nasal direita, do seio esfenoidal evidenciando inserção do septo intersinusal em trajeto da ACI direita

#### 4.1.5 Recessos

As prevalências dos recessos óptico-carotídeo, lateral e pterigóide (Figura 15) de acordo com o tipo de pneumatização do SE, estão apresentadas na Tabela 5.



**Figura 15.** Endoscopias (endoscópio 4 mm 45°) de fossas nasais esquerdas apresentando exemplos de seios esfenoidais com recessos óptico-carotídeo (seta), lateral (RL) e pterigóide (RP)

**Tabela 5:** Prevalências dos recessos no seio esfenoidal de acordo com o tipo de pneumatização nos 90 lados estudados.

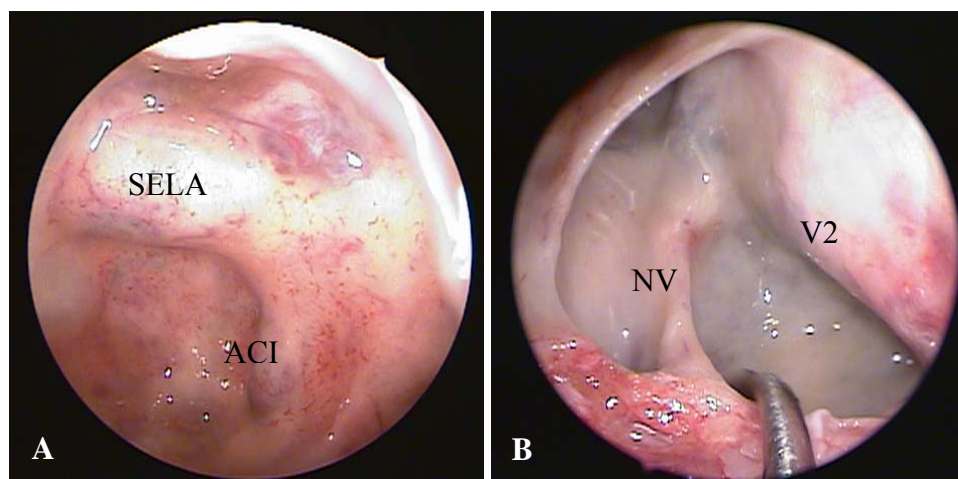
	Tipo de Pneumatização			p	Total (n = 90)
	Conchal (n = 8)	Pré-Selar (n = 34)	Selar (n = 48)		
Presença de recesso					
Óptico-carotídeo	0 (0,0%) <sup>a</sup>	15 (44,1%) <sup>b</sup>	24 (50,0%) <sup>b</sup>	0,03	39 (43,3%)
Lateral	0 (0,0%) <sup>a</sup>	11 (32,4%) <sup>a</sup>	30 (62,5%) <sup>b</sup>	0,001	41 (45,6%)
Pterigóide	0 (0,0%) <sup>a</sup>	10 (29,4%) <sup>a</sup>	33 (68,8%) <sup>b</sup>	< 0,001	43 (47,8%)

Letras-índice diferentes entre os grupos indicam diferença estatisticamente significativa

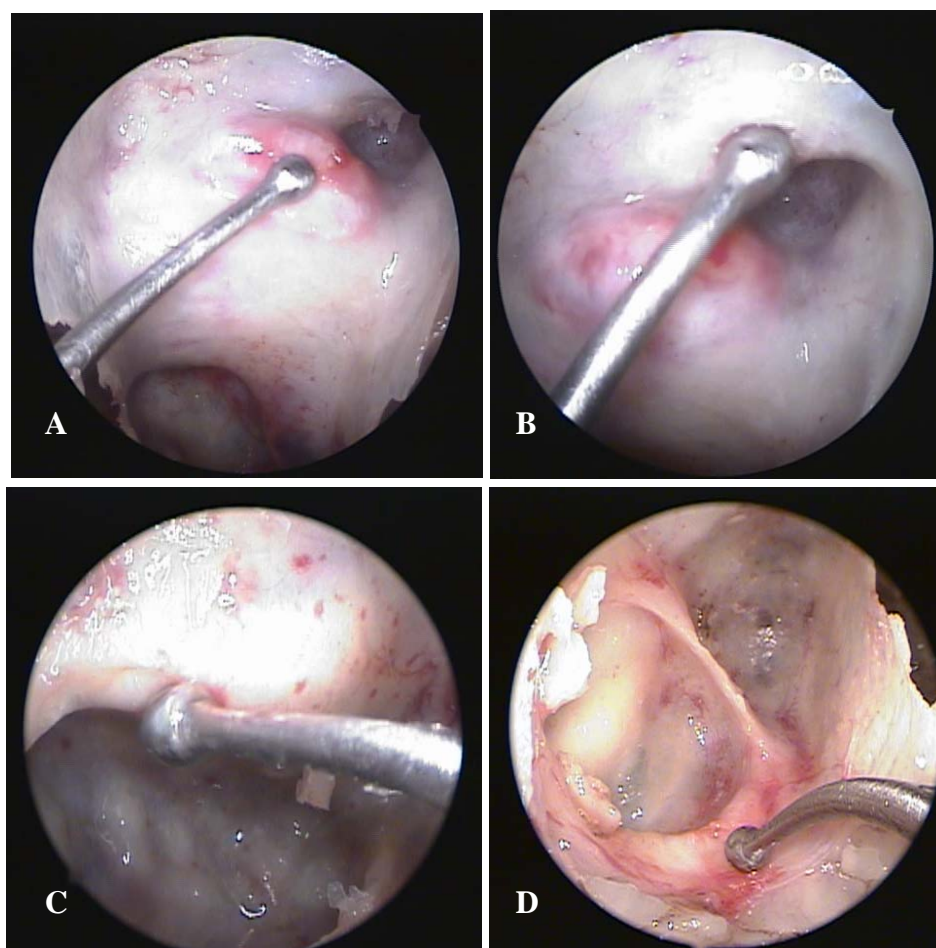
#### 4.2 Análise da proeminência e da deiscência de estruturas neurovasculares adjacentes ao seio esfenoidal para o seu interior

As Figuras 16 e 17 apresentam exemplos de endoscopias das diferentes estruturas neurovasculares proeminentes e/ou deiscências para o interior do seio esfenoidal. As prevalências de cada uma delas, de acordo com o tipo de pneumatização do SE estão apresentadas na Tabela 6.





**Figura 16.** Endoscopia (endoscópio rígido 4 mm de 0°) de fossas nasais esquerdas exemplificando estruturas proeminentes para o interior do seio esfenoidal: artéria carótida interna e sela túrcica (A), nervo maxilar e nervo vidiano (B). ACI = artéria carótida interna; V2 = nervo maxilar; NV = nervo vidiano



**Figura 17.** Endoscopia (endoscópio rígido 4 mm de 45°) do seio esfenoidal esquerdo (A e B) evidenciando estruturas deiscuentes nas paredes deste seio, apontados pelo palpador *seeker*: artéria carótida interna (A), nervo óptico (B) e endoscopia do seio esfenoidal direito (C e D) evidenciando estruturas deiscuentes nas paredes deste seio, apontados pelo palpador *seeker*: nervo maxilar (C) e nervo vidiano(D)

**Tabela 6:** Prevalências de proeminências e deiscências das estruturas neurovasculares adjacentes ao seio esfenoidal para seu interior de acordo com o tipo de pneumatização dos 90 lados estudados.

	Tipo de Pneumatização			p	Total (n = 90)
	Conchal (n = 8)	Pré-Selar (n = 34)	Selar (n = 48)		
ACI					
Proeminente	0 (0,0%) <sup>a</sup>	8 (23,5%) <sup>a</sup>	36 (75,0%) <sup>b</sup>	< 0,001	44 (48,9%)
Deiscente	0 (0,0%)	10 (29,4%)	18 (37,5%)	0,1	28 (31,1%)
Nervo óptico					
Proeminente	0 (0,0%) <sup>a</sup>	11 (32,4%) <sup>a,b</sup>	21 (43,8%) <sup>b</sup>	0,05	32 (35,6%)
Deiscente	0 (0,0%)	1 (2,9%)	7 (14,6%)	0,1	8 (8,9%)
Nervo maxilar					
Proeminente	0 (0,0%) <sup>a</sup>	11 (32,4%) <sup>a</sup>	30 (62,5%) <sup>b</sup>	0,001	41 (45,6%)
Deiscente	0 (0,0%)	0 (0,0%)	5 (10,4%)	0,1	5 (5,6%)
Nervo vidiano					
Proeminente	0 (0,0%) <sup>a</sup>	12 (35,3%) <sup>b</sup>	33 (68,8%) <sup>b</sup>	< 0,001	45 (50,0%)
Deiscente	0 (0,0%) <sup>a</sup>	5 (14,7%) <sup>a</sup>	17 (35,4%) <sup>b</sup>	0,02	22 (24,4%)

ACI = artéria carótida interna

Letras-índice diferentes entre os grupos indicam diferença estatisticamente significativa.

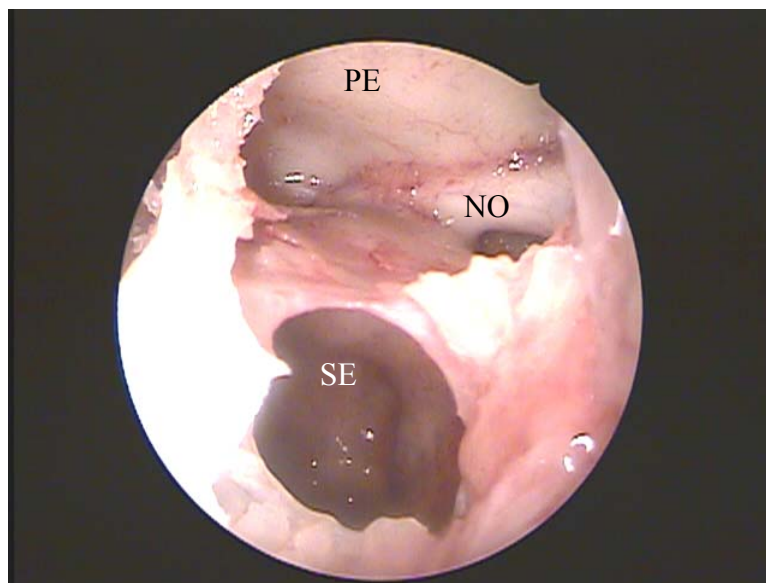
### 4.3. Célula de Onodi

Uma célula de Onodi (Figuras 18 e 19) do etmóide posterior esteve presente em 23 (25,6%) dos lados dissecados e a prevalência de sua presença em relação ao tipo de pneumatização está apresentada na Tabela 7

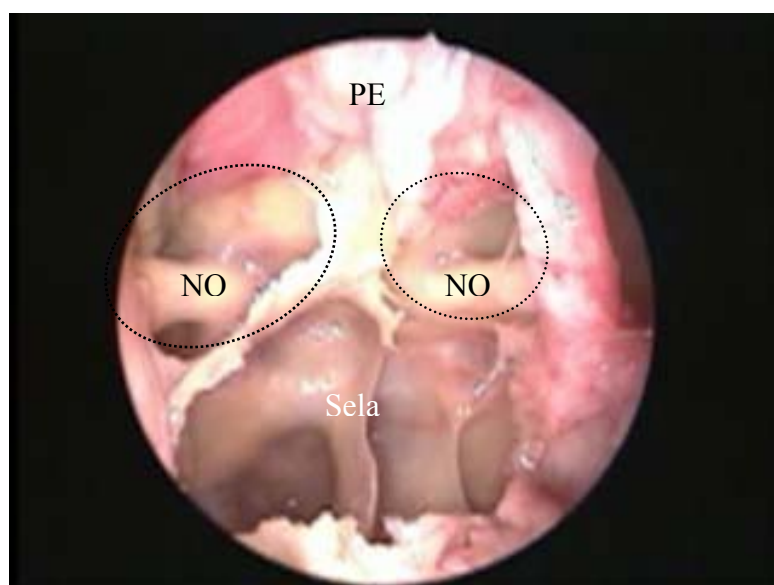
**Tabela 7:** Prevalência de presença de célula de Onodi de acordo com o tipo de pneumatização do seio esfenoidal dos 90 lados estudados.

	Tipo de Pneumatização				Total
	Conchal (n = 8)	Pré-Selar (n = 34)	Selar (n = 48)		
Presença de					
célula de Onodi	1 (12,5%) <sup>a,b</sup>	4 (11,8%) <sup>a</sup>	18 (37,5%) <sup>b</sup>	0,02	23 (25,6%)

Letras-índice diferentes entre os grupos indicam diferença estatisticamente significativa.



**Figura 18.** Endoscopia (endoscópio rígido 4 mm de 0°) de fossa nasal esquerda. Detalhe de célula de Onodi esquerda pneumatizando-se cranial e anteriormente ao seio esfenoidal (SE), na qual também se observa proeminência do nervo óptico (NO). PE = Plano esfenoidal (base do crânio)



**Figura 19.** Endoscopia da fossa nasal direita (endoscópio 4 mm 0°). Observa-se presença de célula de Onodi bilateral (delimitada pela linha pontilhada), proeminência do nervo óptico (NO). PE = Plano esfenoidal. Sela = Proeminência da sela túrcica no seio esfenoidal

#### 4.4 Análise da simetria entre os lados

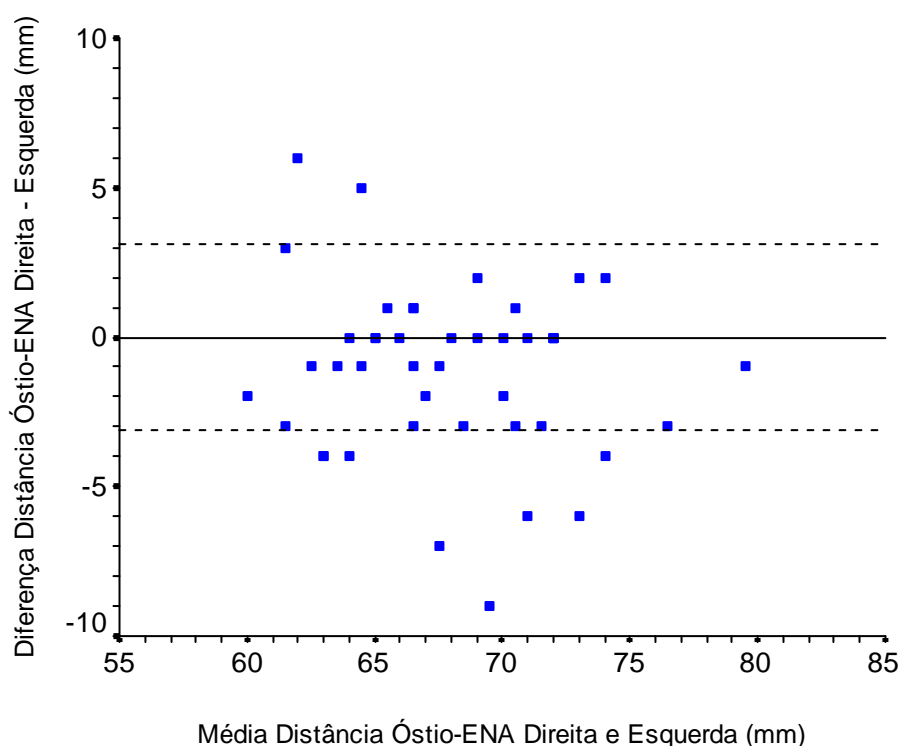
A Tabela 8 apresenta a análise da concordância entre os lados direito e esquerdo, com apresentação dos respectivos coeficientes Kappa, das características anatômicas estudadas relacionadas ao seio esfenoidal.

**Tabela 8:** Análise de concordância entre os lados direito e esquerdo das características anatômicas do seio esfenoidal estudadas.

	Concordância Simples	Índice Kappa ( $\pm$ Erro Padrão)	p
Óstio			
Visível sem remover CS	88,9%	0,62 ( $\pm$ 0,17)	< 0,001
Posição em relação CS	91,1%	0,55 ( $\pm$ 0,18)	< 0,001
Forma	75,6%	0,52 ( $\pm$ 0,12)	< 0,001
Pneumatização	100%	1,0 ( $\pm$ 0,0)	< 0,001
Presença de cristas	77,8%	0,36 ( $\pm$ 0,16)	0,02
Presença de célula de Onodi	80,0%	0,48 ( $\pm$ 0,15)	0,001
Presença de recessos			
Óptico-carotídeo	80,0%	0,59 ( $\pm$ 0,12)	< 0,001
Lateral	75,5%	0,51 ( $\pm$ 0,12)	< 0,001
Pterigóide	75,6%	0,51 ( $\pm$ 0,13)	0,001
Proeminência de			
Artéria carótida interna	86,6%	0,73 ( $\pm$ 0,10)	< 0,001
Nervo óptico	86,7%	0,71 ( $\pm$ 0,11)	< 0,001
Nervo maxilar	75,5%	0,51 ( $\pm$ 0,12)	< 0,001
Nervo vidiano	71,2%	0,42 ( $\pm$ 0,14)	0,005
Deiscência de			
Artéria carótida interna	73,4%	0,39 ( $\pm$ 0,14)	0,006
Nervo óptico	91,1%	0,46 ( $\pm$ 0,23)	0,002
Nervo maxilar	97,7%	0,79 ( $\pm$ 0,20)	< 0,001
Nervo vidiano	68,9%	0,17 ( $\pm$ 0,16)	0,3

CS = Concha Superior

A concordância entre as medidas da espinha nasal anterior aos óstios esfenoidais direito e esquerdo está apresentada graficamente conforme o método proposto por Bland e Altman (Bland & Altman, 1995) na Figura 20. A diferença média entre o lado direito e esquerdo foi de 1,1mm com desvio-padrão de  $\pm 3,1$ mm.



**Figura 20.** Gráfico da concordância das distâncias do óstio do seio esfenoidal à espinha nasal anterior (ENA) em milímetros entre os lados direito e esquerdo. No eixo Y, a linha contínua representa a concordância perfeita, e o intervalo entre as linhas pontilhadas representa o intervalo entre  $\pm 1$  desvio padrão da diferença média entre os lados ( $\pm 3,1$  mm)

#### 4.5. Análise das diferenças entre os sexos

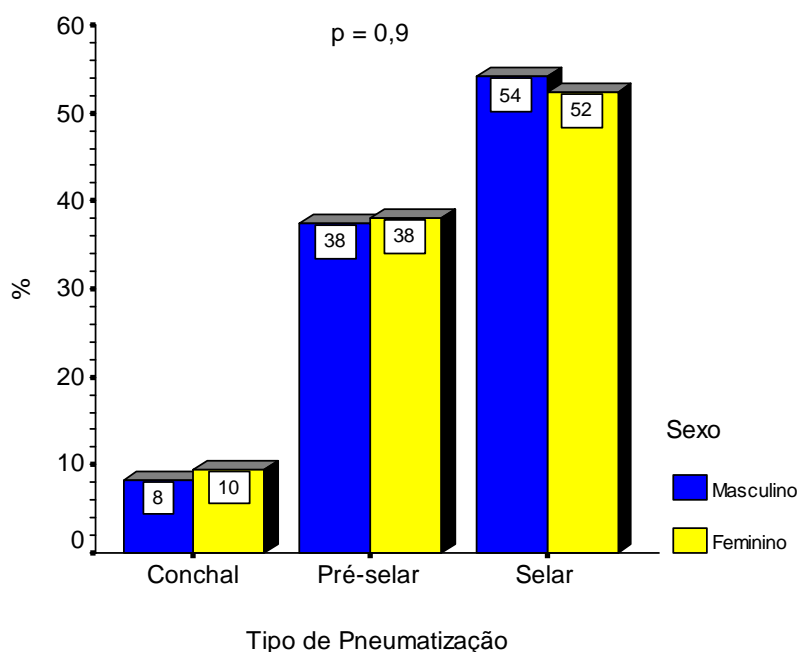
As prevalências das variações anatômicas relacionadas ao óstio do seio esfenoidal de acordo com o sexo estão apresentadas na Tabela 9. A distância do óstio do seio esfenoidal à ENA foi em média 3,0 mm superior no sexo masculino em relação ao feminino ( $p = 0,001$ ).

**Tabela 9:** Prevalências das variações anatômicas do óstio do seio esfenoidal dos 90 lados analisados de acordo com o sexo.

	Sexo		p
	Masculino (n = 48)	Feminino (n = 42)	
Posição em relação à concha superior			
Medial	43 (89,6%)	34 (81,0%)	0,24
Lateral	5 (10,4%)	8 (19,0%)	
Forma			
Circular	41 (85,4%)	37 (88,1%)	0,7
Elíptica	7 (14,6%)	5 (11,9%)	
Distância do óstio à ENA	69,4 ± 4,1	66,4 ± 4,6	0,001

ENA = Espinha Nasal Anterior

A Figura 21 apresenta as proporções dos tipos de pneumatização do seio esfenoidal entre os sexos masculino e feminino. As diferenças encontradas não foram estatisticamente significantes.



**Figura 21.** Prevalências dos diferentes tipos de pneumatização do seio esfenoideal de acordo com o sexo

A Tabela 10 apresenta as prevalências das variações anatômicas do seio esfenoideal e da presença de célula de Onodi no etmóide posterior entre os sexos masculino e feminino. Cadáveres do sexo feminino apresentaram com maior frequência a presença de recesso óptico-carotídeo (54,8% *versus* 33,3%,  $p = 0,04$ ) e cadáveres do sexo masculino apresentaram risco relativo (RR) de apresentar inserção de septo em trajeto de ACI 3,5 vezes maior que o risco de cadáveres do sexo feminino (IC95% 1,1 - 11,6). As demais diferenças nas proporções não foram estatisticamente significantes.



**Tabela 10:** Prevalências das variações anatômicas do seio esfenoidal e da presença de célula de Onodi no etmóide posterior dos 90 lados analisados de acordo com o sexo.

	Sexo		p
	Masculino (n = 48)	Feminino (n = 42)	
Presença de cristas	10 (20,8%)	10 (23,8%)	0,7
Inserção de septo em trajeto de			
A. carótida interna	12 (25,0%)	3 (7,1%)	0,02
Nervo óptico	0 (0,0%)	2 (4,8%)	0,1
Presença de recesso			
Óptico-carotídeo	16 (33,3%)	23 (54,8%)	0,04
Lateral	21 (43,8%)	20 (47,6%)	0,7
Pterigóide	22 (45,8%)	21 (50,0%)	0,7
Presença de célula de Onodi	15 (31,3%)	8 (19,0%)	0,19

A comparação das prevalências de proeminências e deiscências das estruturas neurovasculares adjacentes ao seio esfenoidal para seu interior, entre o sexo, está apresentada na Tabela 11. O sexo feminino teve risco relativo (RR) de apresentar ACI deiscente 2,9 vezes maior que o risco do sexo masculino (IC 95%: 1,4 – 5,8) ( $p = 0,002$ ). Da mesma forma, o sexo feminino esteve associado a nervo óptico proeminente 3,4 (IC95%: 1,4 – 5,8) vezes a associação com o sexo masculino ( $p < 0,001$ ). Todos os cinco lados que apresentavam nervo maxilar

deiscente pertenciam a cadáveres do sexo feminino ( $p = 0,02$ ), e houve uma tendência, embora a diferença não tenha sido estatisticamente significativa, de lados pertencentes ao sexo feminino apresentarem com maior frequência deiscência do nervo vidiano ( $p = 0,07$ ). As demais diferenças em relação a proeminências e deiscências de estruturas neurovasculares não foram estatisticamente significantes.

**Tabela 11:** Prevalências de proeminências e deiscências das estruturas neurovasculares adjacentes ao seio esfenoidal para seu interior dos 90 lados analisados de acordo com o sexo.

	Sexo		P
	Masculino (n = 48)	Feminino (n = 42)	
<b>Artéria carótida interna</b>			
Proeminente	24 (50,0%)	20 (47,6%)	0,8
Deiscente	8 (16,7%)	20 (47,6%)	0,002
<b>Nervo óptico</b>			
Proeminente	8 (16,7%)	24 (57,1%)	< 0,001
Deiscente	3 (6,3%)	5 (11,9%)	0,5
<b>Nervo maxilar</b>			
Proeminente	22 (45,8%)	19 (45,2%)	0,9
Deiscente	0 (0,0%)	5 (11,9%)	0,02
<b>Nervo vidiano</b>			
Proeminente	23 (47,9%)	22 (52,4%)	0,7
Deiscente	8 (16,7%)	14 (33,3%)	0,07

#### 4.6. Análise das diferenças entre os cadáveres quando agrupados de acordo com a cor da pele

As prevalências das variações anatômicas relacionadas ao óstio do seio esfenoidal de acordo com a cor da pele do cadáver estão apresentadas na Tabela 12. A distância do óstio do seio esfenoidal à ENA foi em média 3,0 mm superior no grupo de pele parda em relação ao de pele preta ( $p = 0,02$ ).

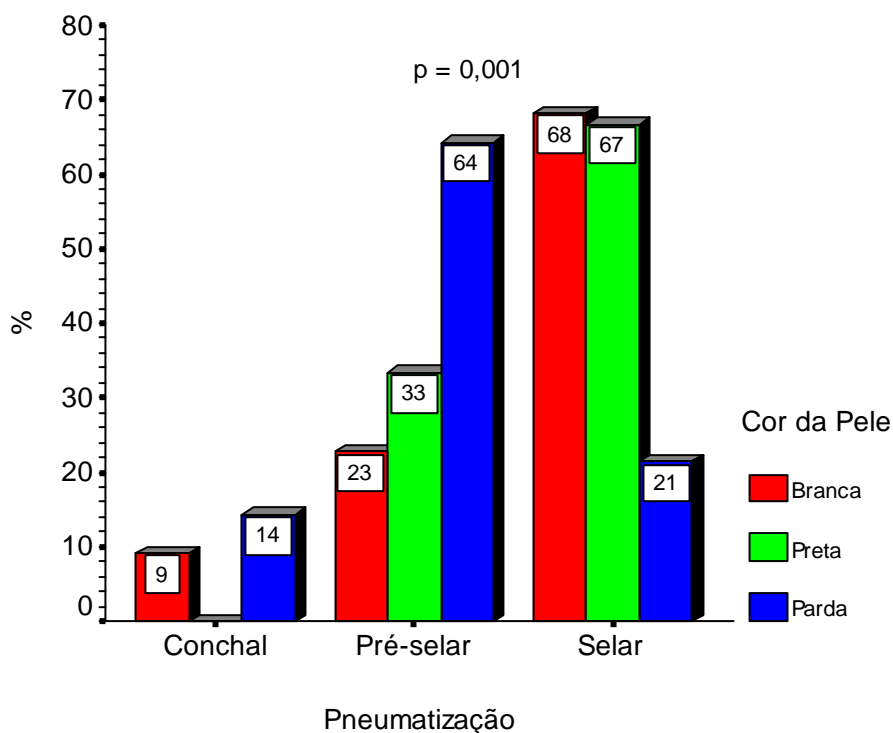
**Tabela 12:** Prevalências das variações anatômicas do óstio do seio esfenoidal dos 90 lados analisados de acordo com a cor da pele dos cadáveres.

	Cor da pele			P
	Branca (n = 44)	Preta (n = 18)	Parda (n = 28)	
Posição em relação à				
Concha superior				
Medial	36 (81,8%)	16 (88,9%)	25 (89,3%)	0,6
Lateral	8 (18,2%)	2 (11,1%)	3 (10,7%)	
Forma				
Circular	21 (47,7%) <sup>a</sup>	14 (77,8%) <sup>b</sup>	10 (35,7%) <sup>a</sup>	0,02
Elíptica	23 (52,3%) <sup>a</sup>	4 (22,2%) <sup>b</sup>	18 (64,3%) <sup>a</sup>	
Distância do óstio à ENA	67,7 ± 4,5 <sup>a,b</sup>	66,1 ± 4,5 <sup>a</sup>	69,7 ± 4,4 <sup>b</sup>	0,02

ENA = Espinha Nasal Anterior

Letras-índice diferentes entre os grupos indicam diferença estatisticamente significativa na análise pós-teste.

A Figura 22 apresenta as proporções dos tipos de pneumatização do seio esfenooidal entre as diferentes cores de pele dos cadáveres. Não houve distribuição homogênea dos diferentes tipos de pneumatização entre as cores de pele, e as diferenças foram estatisticamente significantes ( $p = 0,001$ ). Enquanto a pneumatização mais freqüente dos seios esfenooidais de cadáveres de pele branca e preta foi a selar (68,0% e 67,0%, respectivamente), apenas 21% dos seios esfenooidais de cadáveres da cor parda apresentaram esse tipo de pneumatização; para esta cor de pele o tipo de pneumatização mais freqüente foi a pré-selar.



**Figura 22.** Proporções dos tipos de pneumatização do seio esfenooidal de acordo com a cor da pele dos cadáveres.

Tendo em vista que as proporções de pneumatização foram diferentes entre os diferentes grupos de cores de pele dos cadáveres e que, conforme visto anteriormente, as presenças de proeminências e deiscências estão associadas com o grau de pneumatização do seio, para evitar vieses de confusão, as análises em relação às proeminências e deiscências entre os grupos de pele branca, parda e preta foram realizadas estratificadas pelo tipo de pneumatização apresentada pelo seio. Esses dados estão apresentados nas Tabelas 13 a 18.

**Tabela 13:** Prevalências das variações anatômicas do seio esfenoidal e da presença de célula de Onodi no etmóide posterior dos 8 lados com pneumatização conchal analisados de acordo com a cor da pele dos cadáveres.

	Cor da pele		p
	Branca (n = 4)	Parda (n = 4)	
Presença de cristas	1 (25,0%)	0 (0,0%)	1,0
Presença de recesso			
Óptico-carotídeo	0 (0,0%)	0 (0,0%)	-
Lateral	0 (0,0%)	0 (0,0%)	-
Pterigóide	0 (0,0%)	0 (0,0%)	-
Presença de célula de Onodi	1 (25,0%)	0 (0,0%)	1,0

**Tabela 14:** Prevalências de proeminências e deiscências das estruturas neurovasculares adjacentes ao seio esfenoidal para seu interior dos 8 lados com pneumatização conchal analisados de acordo com a cor da pele dos cadáveres.

	Cor da pele		p
	Branca (n = 4)	Parda (n = 4)	
<b>Artéria carótida interna</b>			
Proeminente	0 (0,0%)	0 (0,0%)	-
Deiscente	0 (0,0%)	0 (0,0%)	-
<b>Nervo óptico</b>			
Proeminente	0 (0,0%)	0 (0,0%)	-
Deiscente	0 (0,0%)	0 (0,0%)	-
<b>Nervo maxilar</b>			
Proeminente	0 (0,0%)	0 (0,0%)	-
Deiscente	0 (0,0%)	0 (0,0%)	-
<b>Nervo vidiano</b>			
Proeminente	0 (0,0%)	0 (0,0%)	-
Deiscente	0 (0,0%)	0 (0,0%)	-

**Tabela 15:** Prevalências das variações anatômicas do seio esfenoidal e da presença de célula de Onodi no etmóide posterior dos 34 lados com pneumatização pré-selar analisados de acordo com a cor da pele dos cadáveres.

	Cor da pele			p
	Branca (n = 10)	Preta (n = 6)	Parda (n = 18)	
Presença de cristas	0 (0,0%)	2 (33,3%)	6 (33,3%)	0,1
Presença de recesso				
Óptico-carotídeo	4 (40,0%) <sup>a</sup>	6 (100,0%) <sup>b</sup>	5 (27,8%) <sup>a</sup>	0,01
Lateral	2 (20,0%) <sup>a,b</sup>	0 (0,0%) <sup>a</sup>	9 (50,0%) <sup>b</sup>	0,05
Pterigóide	2 (20,0%)	0 (0,0%)	8 (44,4%)	0,09
Presença de célula de Onodi	0 (0,0%)	2 (33,3%)	2 (11,1%)	0,1

**Tabela 16:** Prevalências de proeminências e deiscências das estruturas neurovasculares adjacentes ao seio esfenoidal para seu interior dos 34 lados com pneumatização pré-selar analisados de acordo com a cor da pele dos cadáveres.

	Cor da pele			P
	Branca (n = 10)	Preta (n = 6)	Parda (n = 18)	
Artéria carótida interna				
Proeminente	2 (20,0%)	2 (33,3%)	4 (22,2%)	0,8
Deiscente	3 (30,0%)	2 (33,3%)	5 (27,8%)	0,1
Nervo óptico				
Proeminente	3 (30,0%)	11 (16,7%)	7 (38,9%)	0,6
Deiscente	0 (0,0%)	0 (0,0%)	1 (5,6%)	0,6
Nervo maxilar				
Proeminente	2 (20,0%) <sup>a,b</sup>	0 (0,0%) <sup>a</sup>	9 (50,0%) <sup>b</sup>	0,05
Deiscente	0 (0,0%)	0 (0,0%)	0 (0,0%)	-
Nervo vidiano				
Proeminente	2 (20,0%)	1 (16,7%)	9 (50,0%)	0,2
Deiscente	0 (0,0%)	0 (0,0%)	5 (27,8%)	0,07



**Tabela 17:** Prevalências das variações anatômicas do seio esfenoidal e da presença de célula de Onodi no etmóide posterior dos 48 lados com pneumatização selar analisados de acordo com a cor da pele dos cadáveres.

	Cor da pele			p
	Branca (n = 30)	Preta (n = 12)	Parda (n = 6)	
Presença de cristas	4 (13,3%)	4 (33,3%)	3 (50,0%)	0,09
Presença de recesso				
Óptico-carotídeo	15 (50,0%)	6 (50,0%)	3 (50,0%)	1,0
Lateral	17 (56,7%)	7 (58,3%)	6 (100,0%)	0,1
Pterigóide	20 (66,7%)	8 (66,7%)	5 (83,3%)	0,7
Presença de célula de Onodi	13 (43,3%)	4 (33,3%)	1 (16,7%)	0,4

**Tabela 18:** Prevalências de proeminências e deiscências das estruturas neurovasculares adjacentes ao seio esfenoidal para seu interior dos 48 lados com pneumatização selar analisados de acordo com a cor da pele dos cadáveres.

	Cor da pele			P
	Branca (n = 30)	Preta (n = 12)	Parda (n = 6)	
Artéria carótida interna				
Proeminente	23 (76,7%)	7 (58,3%)	6 (100,0%)	0,1
Deiscente	11 (36,7%)	4 (33,3%)	3 (50,0%)	0,8
Nervo óptico				
Proeminente	12 (40,0%)	6 (50,0%)	3 (50,0%)	0,8
Deiscente	2 (6,7%)	3 (25,0%)	2 (33,3%)	0,1
Nervo maxilar				
Proeminente	17 (56,7%)	7 (58,3%)	6 (100,0%)	0,1
Deiscente	0 (0,0%) <sup>a</sup>	3 (25,0%) <sup>b</sup>	2 (33,3%) <sup>b</sup>	0,01
Nervo vidiano				
Proeminente	19 (63,3%)	9 (75,0%)	5 (83,3%)	0,5
Deiscente	10 (33,3%)	3 (25,0%)	4 (66,7%)	0,2

## **5. DISCUSSÃO**

## **5.1. Prevalência das variações da anatomia do seio esfenoidal**

### **5.1.1 Óstio do seio esfenoidal**

O óstio do SE é considerado um ponto de reparo para o acesso ao seio, e sua localização é importante durante a abordagem cirúrgica (Yanagisawa et al., 1998; Kim et al., 2001; Kieff e Busaba, 2002). Em nossas disseções, o óstio foi utilizado para localização exata do seio esfenoidal, facilitando o procedimento.

Observamos que em 82,2% dos casos não houve necessidade de se retirar a concha superior para localização do óstio e conseqüente abordagem do seio esfenoidal. Esse achado pode tornar o procedimento de abertura do seio esfenoidal via transnasal mais rápido e menos traumático para a maioria dos pacientes. Assim como Kim et al. (2001), utilizamos a extremidade póstero-inferior da concha superior para identificação do óstio. Trata-se de um ponto anatômico bastante útil, entretanto sua ampliação deve ser realizada no sentido medial com o intuito de se evitar lesões dos ramos da artéria esfenopalatina (Voegels, 1997; Har-el, 1994).

Kim et al. (2001) e Stammberger (1991) alertam que o óstio pode se encontrar em posição lateral à concha superior. Tal variante da anatomia pode confundir o cirurgião que desconhece essa informação durante a abordagem do seio esfenoidal. Kim et al. (2001) relatam prevalência de óstios encontrados lateralmente à extremidade póstero-inferior da concha superior em 14,4% dos casos, número semelhante ao encontrado em nossa casuística.

Yanagisawa et al. (1998) e Elwany et al. (1999) descrevem um predomínio de óstios do seio esfenoidal com formato redondo, com relação redondo/elíptica de

aproximadamente 2:1. Nos cadáveres por nós estudados, a prevalência de cada formato, redondo e elíptico, foi a mesma, com conseqüente relação de 1:1. No entanto, a diferença encontrada parece não ter importância clínica, uma vez que não há relatos de dificuldades na identificação do óstio do seio devido ao seu formato ou de associações entre doenças e o formato do óstio do seio esfenoidal.

Utilizamos a espinha nasal anterior (ENA) como ponto de referência para a mensuração da distância até o óstio do seio esfenoidal. Acreditamos que, apesar de mais trabalhosa, a utilização desse referencial tem menor variação entre os sexos e interindividualmente do que a utilização da borda da narina, utilizada como reparo por Kim et al. (2001). A distância ENA – óstio do seio esfenoidal por nós encontrada foi de, em média,  $68 \text{ mm} \pm 4,6\text{mm}$ .

### **5.1.2. Pneumatização**

O seio esfenoidal apresenta o início de sua pneumatização nos primeiros meses de vida, sendo aerado progressivamente durante a puberdade (Jang e Kim, 2000; Kennedy et al., 1990). A amostra estudada consistiu em cadáveres com idade superior a 30 anos. Conforme demonstrado por Yonetsu et al. (2000), a expansão da pneumatização do seio esfenoidal se dá até o final da terceira década de vida, portanto, os seios esfenoidais de todos os cadáveres estudados já haviam alcançado seu grau máximo de pneumatização. Assim, acreditamos que as freqüências das variações anatômicas encontradas neste estudo que estavam relacionadas ao grau de pneumatização – como presença de recessos e proeminências de estruturas neurovasculares – podem ser utilizadas como estimativa da real prevalência na

população adulta da cidade de São Paulo, respeitando-se o intervalo de confiança imposto pelo tamanho da amostra ( $\pm 5\%$ ).

A avaliação do grau de pneumatização de um SE é fundamental para o planejamento do acesso às suas estruturas adjacentes. Em seios pouco pneumatizados, há maior dificuldade na abordagem transesfenoidal à sela túrcica, por exemplo, sendo esta via até contra-indicada por alguns autores (Xuan, 1990; Talala, 2000).

Em nossa casuística não nos deparamos com nenhum caso de agenesia de SE. Sua incidência é extremamente rara e pôde ser observada apenas em poucos estudos (Van Aleya, 1941; Guerrero, 1999).

Existem várias classificações para definir a pneumatização do SE, como aquela proposta por Xuan (1990). Utilizamos a classificação proposta por Hammer e Radberg (1961), por considerarmos que permite classificar os seios de forma mais simples durante a endoscopia.

O tipo de pneumatização mais freqüentemente encontrado foi o selar (53%), seguido pelo pré-selar (38%) e pelo conchal (9%). Sethi et al. (1995) apresentam uma freqüência superior do tipo selar (73%), e nenhum caso tipo conchal. Hammer e Radberg (1961) observam 86% dos casos com o tipo selar. Observamos que, apesar de o selar ser sempre o tipo mais freqüente, houve uma variação dentro dos tipos selares em muitos estudos, o que pode ter sido determinado pelas diversas metodologias e tipos de classificação empregados. Fato que fica claro no estudo de Guerrero (1999), no qual utiliza o tipo semi-selar, diminuindo proporcionalmente o tipo selar.

Seios do tipo conchal devem estar presentes mais freqüentemente em indivíduos mais jovens, quando estão ainda em desenvolvimento (Yonetsu et al., 2000). A menor proporção de seios conchais em nosso estudo está dentro da margem encontrada em outros estudos (Sethi et al., 1995; Hammer e Radberg, 1961; Siebert, 1992).

### **5.1.3 Dominância**

Observamos a dominância de um seio sobre o outro em 53,3% dos casos. Nesses, o lado que mais freqüentemente apresentou dominância foi o esquerdo, com 37,8% dos espécimes. Tais achados corroboram os de Sethi et al. (1995), que observam 60% dos casos com dominância de um dos seios, sendo o esquerdo em 33% das vezes. O conhecimento de qual lado é o dominante poderá, no nosso entendimento, facilitar o acesso ao seio esfenoidal, já que se trata do lado do seio com maior espaço para utilização do instrumental cirúrgico.

Siebert (1992), em estudo transcraniano em cabeças de cadáveres, não encontra diferenças estatisticamente significantes na mensuração do volume dos seios direito e esquerdo. Também observa uma tendência de maior dominância do seio esquerdo.

### **5.1.4 Septo intersinusal e cristas**

As cristas são encontradas nos locais de fusão do osso esfenóide. Nos acessos à sela, graves complicações podem ocorrer durante a ressecção das cristas,

caso linhas de fratura se estendam em direção à sua inserção, quando esta estiver em trajeto da ACI ou do NO (Kazkayasi et al., 2005; Bassim, 2007). Em nosso estudo, as cristas estiveram presentes em 22,2 % dos seios esfenoidais.

Mutlu et al. (2001) e Elwany et al. (1999) observam prevalência de cristas em uma proporção muito superior à por nós encontrada, com presença dessas estruturas em, respectivamente, 69,6 e 63,8% dos casos. Acreditamos que essas diferenças se deram pelo fato de esses autores terem realizado os estudos através da análise de tomografias, as quais podem ter sido mais sensíveis para a detecção de cristas de menores dimensões, já que o endoscópio tem a desvantagem de oferecer apenas uma visão bidimensional, não permitindo uma avaliação adequada da profundidade do campo cirúrgico.

Nossos resultados quanto à prevalência de inserção do septo intersinusal em trajeto da ACI são semelhantes aos relatados por Elwany et al., (1999), Mutlu et al. (2001) e Kazkayasi et al. (2005), variando entre 10% e 16%. Sethi et al. (1995), no entanto, relatam presença de 40% dos casos com inserção do septo no trajeto de ACI. É possível que a maior prevalência deste dado, observada por esses autores, seja devida à maior presença de seios com pneumatização selar em sua casuística. A inserção do septo intersinusal em trajeto de NO relatada por esses autores obteve pouca variação, entre 1,9% e 7%. A prevalência encontrada em nossa amostra foi de 2,2% dos casos, portanto, dentro do padrão relatado.

Assim, quando o septo intersinusal está orientado lateralmente e se fixa diretamente no trajeto da ACI ou do NO, essas estruturas se tornam vulneráveis a lesões pelo mecanismo de transmissão de força (Sirikci et al., 2000). Lesões inadvertidas de NO levam à perda da visão, e da ACI a sangramentos muito difíceis



de controlar, podendo ocasionar a morte. Embora não tão freqüente, a presença dessas variações anatômicas não deve ser ignorada durante esfenoidotomias endoscópicas.

## **5.2 Análise da proeminência e da deiscência de estruturas neurovasculares adjacentes ao seio esfenoidal para seu interior**

### **5.2.1 Artéria carótida interna**

A artéria carótida interna é, sem dúvida, a estrutura mais nobre adjacente ao seio esfenoidal. Sua lesão é considerada por muitos a complicação mais grave em cirurgias para tratamento de adenomas hipofisários (Cappabianca et al., 2002). Embora as lesões das outras estruturas nervosas que se projetam para o interior do seio esfenoidal provoquem danos permanentes, incluindo deficiência sensitiva, nenhuma é tão dramática quanto lesões da ACI, uma vez que são fatais se não forem tomadas as medidas necessárias. A deiscência da ACI para o interior do seio esfenoidal é uma variação anatômica que aumenta o risco de sua lesão durante abordagens cirúrgicas. A ACI nos cadáveres estudados esteve proeminente em 48,9% dos lados, sendo sua prevalência 2,6 vezes maior (IC95% 1,6 – 4,2) nos seios com pneumatização selar do que nos pré-selares.

A deiscência da ACI para o interior do seio esfenoidal esteve presente em 31,1% dos lados estudados, não havendo associação com o tipo de pneumatização do seio. A carótida interna foi a estrutura encontrada deiscente com maior freqüência, em proporções muito superiores às relatadas por Guerrero (1999). Porém, este

utilizou a ressonância magnética, reconhecidamente um método falho em avaliar estruturas ósseas. Jonhson et al. (1985) avaliam seios esfenoidais com auxílio de tomografia computadorizada (TC), encontrando 14,4% de deiscências; entretanto, em 17% a cobertura é mínima, o que pode corresponder a falhas na detecção de deiscência devidas à espessura aumentada do corte. Assim, conclui que em 31,4% dos casos haveria um risco de lesão da ACI durante a abordagem, proporção esta em maior harmonia com a encontrada em nosso estudo.

Kainz e Stammberger (1992), avaliando as deiscências da ACI através da magnificação endoscópica da imagem com palpação das estruturas com um “*seeker*” – mesma metodologia empregada em nosso estudo, relatam deiscências em 8% dos casos, incluindo alguns nos quais a cobertura era extremamente fina e não oferecia resistência. Ainda assim, nossos achados foram bem superiores aos encontrados por Kennedy et al. (1990); Siebert et al., 1992 e Elwany et al. (1999), com 22, 6 e 4,8% de deiscências, respectivamente. Como podemos observar há grandes variações na literatura e estes achados mostram-se bastante controversos.

### **5.2.2. Nervos maxilar e vidiano**

O nervo maxilar está em íntimo contato com o SE, localizado lateralmente a este. Dependendo do grau de pneumatização do SE, este nervo poderá estar mais proeminente e deiscente (Sethi et al., 1995). Em nosso estudo, em 62,5% dos seios selares, esta estrutura fazia uma saliência na parede lateral do SE. Em 45,6 e 5,6% de todos os espécimes, ele estava proeminente e deiscente, respectivamente. Nossos dados diferem dos achados de Elwany et al. (1999) e Kazkayasi et al. (2005), que

relatam índice de proeminência bem menor (12,9 e 12,7%, respectivamente). Sethi et al. (1995), reconheceram a proeminência em 30% dos casos. Entretanto, nossos achados são muito próximos aos encontrados por Siebert (1992) – 48%, cujo estudo também foi realizado em amostra da população brasileira. Chama-nos a atenção o fato de que, apesar de utilizarem abordagens diferentes para o estudo (abordagem externa e o nosso, a abordagem endoscópica), os resultados foram semelhantes, o que demonstra a precisão da avaliação desses dados através do endoscópio.

Com a necessidade de novos reparos anatômicos para os acessos expandidos da cirurgia endoscópica na base de crânio, o nervo vidiano ganha importância ao ser utilizado para a localização da ACI em sua porção petrosa (Vescan et al., 2007).

O nervo vidiano foi a estrutura que mais vezes se encontrava proeminente e a segunda mais deiscente (somente atrás da ACI). Da mesma forma que as outras estruturas adjacentes ao SE, o nervo vidiano estava mais frequentemente saliente em seios mais pneumatizados. Esse nervo causou saliência no assoalho do SE em 50% dos casos e em 24,4% estava deiscente. Van Alyea (1941) já observava há mais de 60 anos casos de deiscência do nervo vidiano. Elwany et al. (1999) avaliam uma larga série de seios (186 seios) e relatam prevalência de proeminência do nervo vidiano baixa, 7,5%, diferentemente da encontrada por Kazkayasi et al. (2005), demonstrando a grande variação da frequência da saliência no assoalho do seio esfenoidal descrita na literatura. Avaliando os seios esfenoidais de cadáveres frescos com o endoscópio, Murta et al. observam proeminência do nervo vidiano em 25%, proeminência do nervo maxilar em 30,8% dos casos e nenhum caso de deiscência. Esses são números inferiores aos observados no presente estudo, entretanto, esses autores não descrevem de que forma essas variações foram determinadas. Em nosso

estudo utilizamos o palpador “*seeker*”, instrumento que facilitou a avaliação das estruturas proeminentes e também deiscetes. Novamente, nossos achados foram muito semelhantes aos de Siebert (1992), reforçando o aspecto de ser uma variação ligada às diferentes populações estudadas. O fato de termos utilizado endoscópios angulados também foi importante na identificação destas estruturas, sendo um método bastante sensível para a avaliação do assoalho do seio.

### **5.2.3 Nervó óptico**

Em nosso estudo encontramos uma freqüência de saliência do nervó óptico em 35,6% dos casos, sendo mais prevalente em seios selares do que em seios pré-selares ( $p = 0,05$ ). Avaliando a protusão dentro do SE, Van Alyea (1941) relata sua presença em 40% dos casos; Sethi e Lau (1997) em 75% dos casos, e Siebert (1992) em 57%. Não classificamos o tipo de proeminência, como proposto por Delano et al. (1996), pois a visão bidimensional fornecida pelo endoscópio não permitiria tal avaliação. Acreditamos que a avaliação com o endoscópio foi mais objetiva e prática. Fujii et al. (1979) e Kainz e Stammberger (1992) observam respectivamente, 78 e 67,3% de saliência do nervó óptico no seio e nenhum autor utilizou algum tipo de classificação para avaliar o grau de proeminência. Observamos menor prevalência deste achado em nossa casuística. Se somarmos o fato de que em 25,6% dos seios havia presença concomitante de célula de Onodi, nos quais a proeminência de NO ocorreu na quase totalidade dos casos, a prevalência de proeminência deste nervó no seio esfenoideal ou etmoidal posterior passa para aproximadamente 60%, estando plenamente de acordo com os autores citados.

Durante as disseções observamos que a técnica endoscópica permitiu avaliar com maior sensibilidade – devido à nitidez e à magnificação da imagem – os detalhes anatômicos avaliados com dificuldade em exames radiológicos. Isso é reforçado pelos achados de Sapçi et al. (2004), que parecem subestimar a prevalência da proeminência do NO, ao afirmarem após avaliações com TC, que em 64% das vezes o mesmo é do tipo I, isto é, adjacente ao seio, porém sem endentação na cavidade.

No que diz respeito ao grau de deiscência do NO na parede do SE, ele se deu em 8,9% dos casos. Fujii et al. (1979) e Kainz e Stammberger (1992) observam deiscência em 4 e 12%, respectivamente. Sapçi et al. (2004) encontraram 13,5% de deiscência e realizaram seu estudo através de avaliações tomográficas. Sirikci et al. (2000) observam deiscência deste nervo em 22,8% dos casos e também utilizaram a tomografia em seu estudo. As prevalências de deiscências são maiores nas avaliações realizadas com TC, o que talvez indique que os estudos realizados com esse método podem ser insuficientes para detectar pequenas capas ósseas, que apesar de muito finas, ao exame endoscópico não são consideradas deiscências. Fujii et al. (1979) e Kainz e Stammberger (1992) observaram que a espessura do canal ósseo em torno do NO pode ser menor que 0,5mm. Sirikci et al. (2000) acreditam que os diferentes resultados observados na literatura podem estar relacionados a diferenças étnicas.

### **5.3. Célula de Onodi**

Em nosso estudo encontramos uma célula de Onodi em 25,6% dos lados, dado superior aos encontrados por Lang (1989) (12%), por Van Alyea (1939) (9%) e

por Elwany et al. (1999) (7,5%). Para Christmas et al. (2004), essa grande variação pode ser resultado dos diferentes critérios de definição empregados. Thanaviratananich et al. (2004), em estudo endoscópico de indivíduos tailandeses, observam prevalência de 60%, muito superior às encontradas em estudos ocidentais, e conclui que provavelmente essa variação é decorrente de diferenças étnicas.

Durante todas as disseções endoscópicas, não encontramos dificuldades na identificação de uma célula etmoidal posterior pneumatizando superiormente ao seio esfenoidal. Concordamos com Driben et al. (1998), quando afirmam que o endoscópio é um instrumento adequado para a identificação da célula de Onodi. Segundo esses autores, a tomografia computadorizada pode subestimar a presença das células de Onodi. Em estudo em cadáveres que comparou a detecção de células de Onodi pelos métodos radiológico e endoscópico no mesmo material, observa prevalência de células de Onodi em 7 e 39%, respectivamente (Driben et al., 1998). Tanto Kainz e Stammberger (1992) quanto Driben et al. (1998) avaliaram cabeças de cadáveres através da disseção endoscópica, visibilizando detalhes anatômicos que poderiam não ser detectados pela tomografia computadorizada. Dessa forma, essa deficiência nos estudos radiológicos pode explicar a maior prevalência das células esfenoetmoidais (Onodi) em nosso estudo. Essa limitação poderia ocorrer se pequenos trajetos do nervo óptico na célula de Onodi não fossem avaliados em cortes mais espessos da tomografia computadorizada. A estreita relação das células de Onodi com o nervo óptico é um denominador comum aos diversos estudos anatômicos (Elwany et al., 1999; Murta et al., 2002; Thanaviratananich et al., 2003; Sapçi et al., 2004), representando risco durante esfenoetomias endoscópicas. Em

nossa casuística, todas as células de Onodi apresentavam proeminência do nervo óptico na região posterior da célula.

Não encontramos na literatura trabalhos que buscassem associação entre o grau de pneumatização do seio esfenoidal e a presença de células de Onodi. Analisando-se as prevalências de célula de Onodi de acordo com o grau de pneumatização do seio esfenoidal, percebemos em nossa casuística, de maneira estatisticamente significativa, que a célula de Onodi ocorreu com maior frequência nos seios com pneumatização selar. A pneumatização das células etmoidais e dos seios secundários é consequência da ação ativa da mucosa nasossinusal (mucosa Schneideriana) durante o período fetal até a adolescência e, apesar de ainda não ser um processo claramente entendido, existe uma condição de pneumatização global entre os seios (Braun e Stammberger, 2003). Assim, como esperado, uma maior pneumatização do seio etmoidal estaria associada a um seio esfenoidal mais pneumatizado.

#### **5.4. Análise da simetria entre os lados**

Não encontramos estudos na literatura médica indexada até a presente data que tenham analisado as concordâncias entre os lados das variações anatômicas do seio esfenoidal.

Quanto à simetria da distância do óstio à ENA entre os lados direito e esquerdo, a diferença mínima foi de 0mm e a máxima de 9mm, sendo que em 80% das vezes a diferença entre um lado e outro foi de  $\pm 3,1$ mm.

De acordo com nossos achados, podemos observar que há uma forte concordância (índice Kappa=0,62;  $p \leq 0,001$ ) na visualização do óstio do SE sem a necessidade de retirar a concha superior, o que presume um acesso cirúrgico mais rápido.

Quanto maior a pneumatização do SE, mais fácil será o acesso às regiões adjacentes, por não haver necessidade de broqueamento de paredes ósseas espessas e haver fácil reconhecimento das estruturas nobres (Talala et al., 2000). Assim o conhecimento da simetria entre os seios pode facilitar o acesso ao seio contralateral. Observamos em nosso estudo que, em relação ao grau de pneumatização, a concordância foi perfeita (índice Kappa=1,0;  $p \leq 0,001$ ) entre os lados. Dessa forma, após a abordagem de um lado, o cirurgião pode abordar o seio contralateral com mais segurança. Entretanto, essa concordância, do ponto de vista prático, não é importante, já que com uma tomografia computadorizada pré-operatória, facilmente pode-se avaliar o grau de pneumatização dos dois seios (Kazkayasi et al., 2005).

No presente estudo houve forte concordância também quanto à proeminência do NO e da ACI (índice Kappa=0,71 e 0,71 respectivamente;  $p \leq 0,001$ ), alertando o cirurgião para possíveis áreas de lesão (proeminências na parede lateral do seio esfenoidal) durante abordagem contralateral. Nossos achados estão de acordo com os achados de Chen et al. (2006), em que a proeminência do nervo óptico esteve com boa concordância entre os lados.

No entanto, houve moderada concordância quanto à presença das células de Onodi, fato que exige do cirurgião, durante a abertura do SE, abordagem cuidadosa, atentando-se à identificação das células de Onodi e evitando injúrias ao nervo óptico.



Apesar de o nervo vidiano ter sido a estrutura mais freqüentemente encontrada proeminente na parede do SE, seu grau de deiscência apresentou concordância desprezível (índice Kappa = 0,17) entre os lados.

### **5.5. Análise das diferenças entre os cadáveres quando agrupados de acordo com o sexo e com a cor da pele**

A distância entre a ENA e o óstio do SE foi estatisticamente superior nos cadáveres do sexo masculino em relação aos do sexo feminino. Cadáveres masculinos já na avaliação antropométrica apresentavam altura e peso superiores aos femininos, e acreditamos que a diferença encontrada nas distâncias dos óstios entre os sexos siga a tendência da espécie humana de indivíduos do sexo masculino serem fisicamente maiores.

Cadáveres do sexo feminino apresentaram de forma estatisticamente significativa maior prevalência de deiscência carótida interna e nervo maxilar, e uma tendência a mais deiscência de nervo vidiano, mesmo apresentando freqüências semelhantes de pneumatização selar em relação aos cadáveres masculinos. Pensamos que uma provável explicação para tal fato seria porque as mulheres têm uma menor massa e densidade óssea em relação aos homens (O'Neil et al., 2002), tornando as paredes do osso esfenóide mais finas. Para Chen et al. (2006), os homens apresentaram maior freqüência de proeminência do NO em relação às mulheres, o que difere de nossos resultados, devido a diferenças étnicas entre as duas populações estudadas.

A amostra estudada apresentou proporções das diferentes cores de pele semelhantes às da população brasileira de acordo com o último censo realizado no Brasil (IBGE, 2000). Quando os cadáveres foram analisados agrupados de acordo com a cor da pele, foram encontradas diferenças estatisticamente significantes nas prevalências dos graus de pneumatização, forma dos óstios, distâncias do óstio à ENA, presença de recesso lateral e óptico-carotídeo, além de proeminência e deiscência de nervo maxilar (em casos de pneumatização pré-selar e selar, respectivamente). No entanto, antes de interpretar tais diferenças como sendo decorrentes da cor da pele, alguns aspectos importantes necessitam ser levados em consideração. Primeiro, a população brasileira é constituída por uma das mais variáveis e extensas miscigenações – entre ameríndios, europeus e africanos – do mundo. Pimenta et al. (2006), utilizando-se de *kits* de análise genômica capazes de estimar o índice de ancestralidade africana ou europeia dos indivíduos, observam grandes sobreposições entre as três categorias de cores/raças brasileiras, concluindo que, no Brasil, individualmente, há significativa dissociação entre a cor da pele e a ancestralidade genética. Sendo assim, esses autores sugerem que diferenças morfológicas como a cor da pele e a textura do cabelo não devem ser utilizadas como parâmetros para avaliações clínicas, pois não refletem, na população brasileira, associação com a ancestralidade genética (etnia). Por fim, a necessidade de estratificação da análise de acordo com o grau de pneumatização do seio para se evitar vieses de confusão criou subgrupos com número reduzido de indivíduos, o que tornou maior o intervalo de confiança de 95 % dos achados, diminuindo o poder estatístico dos testes.

Os indivíduos de pele negra, em nosso estudo, apresentaram proporcionalmente seios esfenoidais com maior grau de pneumatização, e, conseqüentemente. Os cadáveres de cor parda, em seios selares, apresentaram nervo maxilar com maior freqüência de deiscência e de recessos lateral e pterigóide, entretanto esses dados não foram significativos. Nos seios pré-selares, os cadáveres de pele parda apresentaram, com significância estatística, nervo maxilar mais freqüentemente proeminente e com mais presença de recesso lateral. O nervo vidiano, nos seios pré-selares de cadáveres de pele parda, apresentou uma tendência a deiscência. Esses dados, porem, não parecem ter uma significância clínica e diante da discussão exposta, não devem ser levados em conta, considerando a cor da pele.

## **6. CONCLUSÕES**

A dissecação endoscópica do seio esfenoidal, em cadáveres em indivíduos brasileiros acima de 30 anos, levou-nos às seguintes conclusões:

1. O óstio do seio esfenoidal localiza-se em média a 68 mm da espinha nasal anterior, com desvio padrão de 4,6 mm, e medialmente à concha superior na maioria (85,6%) dos lados. As distâncias foram em média 3mm maiores no sexo masculino em relação ao sexo feminino, e em 80% dos cadáveres a diferença das medidas entre os lados esteve entre  $\pm 3,1$  mm.

2. A pneumatização mais freqüentemente encontrada foi a selar (53%), seguida da pré-selar (38%) e da conchal (9%), e em metade das situações não há dominância de um dos lados.

3. O septo intersinusal se insere no trajeto da artéria carótida interna e do nervo óptico em, respectivamente, 16,7 e 2,2% dos seios.

4. As prevalências de recessos óptico-carotídeo, lateral e pterigóide, e de proeminências da artéria carótida interna, nervos óptico, maxilar e vidiano foram nulas em seios com pneumatização conchal, e significativamente maiores em seios de pneumatização selar em relação aos de pneumatização pré-selar.

5. As deiscências da artéria carótida interna, nervo óptico, maxilar e vidiano no interior do seio esfenoidal estiveram presentes, respectivamente em 31,1; 8,9; 5,6 e 24,4% dos lados estudados. Deiscências de artéria carótida interna e nervo maxilar foram significativamente mais prevalentes no sexo feminino, e houve tendência de o mesmo ocorrer com o nervo vidiano.

6. As células de Onodi estiveram presentes em 25,6% dos lados dissecados e se apresentaram significativamente mais prevalentes nos seios de pneumatização selar, seguidos pelos seios pré-selares e conchais.

7. A concordância entre os lados foi perfeita para o grau de pneumatização do seio, foi forte para a presença de proeminências de carótida interna e de nervo óptico e de deiscência de nervo maxilar e foi de fraca a moderada para os demais parâmetros anatômicos estudados.

## **7. ANEXOS**

**ANEXO A:** Aprovação do projeto de pesquisa pela Comissão de Ética para Análise de Projetos de Pesquisa (CAPPesq) do Hospital das Clínicas da Faculdade de Medicina da Universidade de São Paulo.



DIRETORIA CLÍNICA

Comissão de Ética para Análise de Projetos de Pesquisa

## **APROVAÇÃO**

A Comissão de Ética para Análise de Projetos de Pesquisa - CAPPesq da Diretoria Clínica do Hospital das Clínicas e da Faculdade de Medicina da Universidade de São Paulo, em sessão de 10.03.04, **APROVOU** o Protocolo de Pesquisa nº **113/04**, intitulado: "Estudo anatômico com endoscópio do seio esfenóide e da sela túrcica em cadáveres" apresentado pelo Departamento de **OFTALMOLOGIA E OTORRINOLARINGOLOGIA**.

Pesquisador(a) Responsável: Prof. Dr. Richard Louis Voegels

Pesquisador(a) Executante: Dr. Bernardo Cunha Araújo Filho

CAPPesq, 10 de Março de 2004.

A handwritten signature in black ink, appearing to read 'Euclides Ayres de Castilho'.

**PROF. DR. EUCLIDES AYRES DE CASTILHO**  
Presidente da Comissão de Ética para Análise  
de Projetos de Pesquisa

**OBSERVAÇÃO:** Cabe ao pesquisador elaborar e apresentar à CAPPesq, os relatórios parciais e final sobre a pesquisa (Resolução do Conselho Nacional de Saúde nº 196, de 10.10.1996, inciso IX.2, letra "c")



**ANEXO B:** Aprovação do projeto de pesquisa pelo Serviço de Verificação de Óbitos da Capital da Universidade de São Paulo.



**UNIVERSIDADE DE SÃO PAULO**  
**SERVIÇO DE VERIFICAÇÃO DE ÓBITOS DA CAPITAL**


**Manifestação prévia a respeito dos aspectos técnicos  
relacionados ao estudo para pesquisa científica**

**Título da pesquisa:** Estudo anatômico com endoscópio do seio esfenóide e da sela túrcica em cadáveres

**Responsável:** Bernardo Cunha Araújo Filho

Em relação aos aspectos técnicos relacionados ao estudo para pesquisa científica mencionada acima, informamos não haver impedimento do ponto de vista técnico e nem risco de mutilação.

São Paulo, 19 de fevereiro de 2004

  
Prof. Dr. Carlos Augusto Pasqualucci



## Anexo D: Banco de dados

U_svo	data	fila	tempo	numero	svo	idade	peso	altura	sexo	raça	doe_e	doe_d	losto_e	losto_d	ver_e	ver_d	form_e	form_d	adm_e	adm_d	pneuma	vk
1	22.07.2004	1	gravado	5	7210	73	75	170	Masculino	Cauca	72	72	Medial	Medial	Sim	Sim	Redo	Redo	Sim	Não	Sim	Selar
2	22.07.2004	1	00:46:45	4	7209	78	80	180	Masculino	Cauca	66	68	Medial	Medial	Sim	Sim	Redo	Redo	Sim	Não	Sim	Prés-Selar
3	11.08.2004	4	00:08:50	19	8142	64	75	180	Masculino	Cauca	74	72	Medial	Medial	Sim	Sim	Redo	Redo	Sim	Sim	Sim	Selar
4	11.10.2004	6	Gravado	31	10210	56	70	180	Masculino	Pardo	75	73	Medial	Medial	Sim	Sim	Redo	Redo	Sim	Sim	Sim	Prés-Selar
5	20.10.2004	6	00:06:38	36	459	50	70	180	Masculino	Negró	71	71	Medial	Medial	Sim	Sim	Redo	Redo	Sim	Sim	Sim	Selar
6	28.10.2004	7		42	10710	44	45	160	Feminino	Negró	66	66	Medial	Medial	Sim	Sim	Redo	Redo	Sim	Sim	Sim	Prés-Selar
7	22.08.2004	5	00:08:56	25	8552	55	62	160	Feminino	Pardo	63	64	Medial	Medial	Sim	Sim	Elipitic	Elipitic	Sim	Sim	Sim	Prés-Selar
8	01.08.2004	3	00:23:30	13	7658	61	70	175	Masculino	Cauca	69	69	Medial	Medial	Sim	Sim	Redo	Redo	Sim	Não	Sim	Selar
9	05.08.2004	3	00:03:11	14	7904	49	70	160	Masculino	Cauca	72	76	Medial	Medial	Não	Não	Redo	Redo	Sim	Não	Sim	Selar
10	05.08.2004	3	00:19:40	16	7910	60	50	170	Masculino	Negró	59	61	Medial	Medial	Sim	Sim	Redo	Redo	Sim	Não	Sim	Selar
11	25.08.2004	5	00:32:03	27	8670	73	70	170	Feminino	Cauca	64	64	Medial	Medial	Sim	Sim	Redo	Redo	Sim	Não	Sim	Selar
12	24.07.2004	1	01:16:18	7	7317	75	60	180	Masculino	Negró	65	59	Medial	Medial	Sim	Sim	Redo	Redo	Sim	Não	Sim	Selar
13	25.07.2004	2	01:12:21	9	7417	48	60	170	Masculino	Cauca	62	66	Medial	Laterra	Sim	Sim	Redo	Redo	Sim	Não	Sim	Conch
14	31.07.2004	3	00:05:00	11	7723	61	60	170	Feminino	Pardo	67	62	Medial	Medial	Sim	Sim	Redo	Redo	Sim	Não	Sim	Prés-Selar
15	01.08.2004	3	00:09:18	12	7710	74	66	160	Feminino	Cauca	60	63	Medial	Medial	Sim	Sim	Redo	Redo	Sim	Não	Sim	Selar
16	05.08.2004	4	00:12:42	15	7911	80	49	160	Feminino	Cauca	61	65	Laterra	Laterra	Não	Não	Redo	Elipitic	Sim	Não	Sim	Prés-Selar
17	07.08.2004	4	00:00:00	18	7980	43	60	170	Masculino	Pardo	72	72	Medial	Laterra	Sim	Sim	Redo	Redo	Sim	Não	Sim	Prés-Selar
18	11.08.2004	4	00:24:30	20	8150	39	60	170	Feminino	Negró	65	66	Medial	Medial	Sim	Sim	Redo	Redo	Sim	Não	Sim	Selar
19	21.08.2004	4	01:08:22	23	8516	60	67	170	Feminino	Pardo	67	66	Medial	Medial	Sim	Sim	Redo	Redo	Sim	Não	Sim	Prés-Selar
20	12.10.2004	6	00:18:31	32	10226	83	60	160	Feminino	Negró	61	65	Medial	Medial	Sim	Sim	Redo	Redo	Sim	Não	Sim	Selar
21	14.10.2004	6	00:38:27	34	10288	80	65	180	Masculino	Negró	70	76	Medial	Medial	Não	Não	Redo	Redo	Sim	Não	Sim	Prés-Selar
22	20.10.2004	6	00:00:05	35	10465	38	65	170	Masculino	Cauca	67	66	Medial	Medial	Sim	Sim	Redo	Redo	Sim	Não	Sim	Prés-Selar
23	21.10.2004	7		38	10489	72	58	170	Feminino	Pardo	65	68	Medial	Medial	Sim	Sim	Redo	Redo	Sim	Não	Sim	Conch
24	26.10.2004	7		41	10670	79	60	160	Feminino	Cauca	70	70	Medial	Laterra	Sim	Sim	Redo	Elipitic	Sim	Não	Sim	Selar
25	28.10.2004	7		43	10720	56	60	170	Feminino	Cauca	64	65	Medial	Medial	Sim	Sim	Redo	Redo	Sim	Não	Sim	Selar
26	04.11.2004	6		45	10958	67	96	180	Masculino	Pardo	69	71	Medial	Medial	Sim	Sim	Redo	Redo	Sim	Não	Sim	Selar
27	22.07.2004	1	00:15:56	24	7178	54	60	160	Masculino	Negró	66	65	Medial	Medial	Sim	Sim	Elipitic	Elipitic	Sim	Não	Sim	Prés-Selar
28	21.08.2004	5	00:00:00	24	8515	63	75	180	Masculino	Cauca	72	72	Medial	Medial	Sim	Sim	Elipitic	Elipitic	Sim	Não	Sim	Selar
29	12.10.2004	6	00:31:19	33	10237	59	70	170	Feminino	Pardo	79	80	Medial	Medial	Sim	Sim	Elipitic	Elipitic	Sim	Não	Sim	Prés-Selar
30	26.10.2004	7		39	10661	59	60	170	Masculino	Cauca	65	74	Laterra	Medial	Sim	Sim	Elipitic	Redo	Sim	Não	Sim	Selar
31	26.10.2004	7		40	887	44	62	180	Masculino	Pardo	68	67	Medial	Medial	Sim	Sim	Elipitic	Elipitic	Sim	Não	Sim	Prés-Selar
32	28.10.2004	7		44	10719	72	70	170	Feminino	Cauca	66	67	Medial	Medial	Sim	Sim	Elipitic	Elipitic	Sim	Não	Sim	Selar
33	21.07.2004	1	00:00:00	1	7308	62	60	160	Feminino	Cauca	65	65	Medial	Medial	Sim	Sim	Elipitic	Elipitic	Sim	Não	Sim	Prés-Selar
34	22.07.2004	1	00:27:32	3	7189	65	70	180	Masculino	Pardo	71	70	Medial	Medial	Sim	Sim	Elipitic	Elipitic	Sim	Não	Sim	Prés-Selar
35	24.07.2004	1	00:57:25	6	7402	74	70	180	Masculino	Cauca	67	70	Medial	Medial	Sim	Sim	Elipitic	Redo	Sim	Não	Sim	Selar
36	25.07.2004	2	01:00:28	8	7444	77	80	170	Masculino	Cauca	70	73	Laterra	Laterra	Sim	Sim	Elipitic	Redo	Sim	Não	Sim	Selar
37	31.07.2004	3	00:00:00	10	7722	30	60	175	Masculino	Pardo	64	64	Medial	Medial	Sim	Sim	Elipitic	Elipitic	Sim	Não	Sim	Conch
38	07.08.2004	3	00:23:32	17	7982	63	120	175	Feminino	Negró	70	68	Laterra	Laterra	Não	Não	Elipitic	Elipitic	Sim	Não	Sim	Selar
39	11.08.2004	4	00:38:55	21	8159	49	55	160	Feminino	Cauca	63	60	Medial	Medial	Sim	Sim	Elipitic	Elipitic	Sim	Não	Sim	Selar
40	13.08.2004	4	00:55:00	22	8229	65	50	160	Feminino	Cauca	62	63	Medial	Medial	Sim	Sim	Elipitic	Elipitic	Sim	Não	Sim	Selar
41	22.08.2004	5	00:18:00	26	8530	82	61	170	Feminino	Cauca	67	68	Medial	Medial	Sim	Sim	Elipitic	Elipitic	Sim	Não	Sim	Conch
42	25.08.2004	5	00:14:30	28	8668	81	60	170	Feminino	Cauca	75	78	Laterra	Medial	Não	Sim	Elipitic	Elipitic	Sim	Não	Sim	Prés-Selar
43	25.08.2004	5	00:25:55	29	8662	46	60	180	Masculino	Pardo	72	72	Medial	Medial	Sim	Sim	Elipitic	Elipitic	Sim	Não	Sim	Prés-Selar
44	11.10.2004	5	00:47:51	30	10203	67	75	180	Masculino	Pardo	69	72	Medial	Medial	Sim	Sim	Elipitic	Elipitic	Sim	Não	Sim	Selar
45	21.10.2004	6	00:00:00	37	10488	56	74	170	Feminino	Pardo	68	68	Laterra	Laterra	Sim	Sim	Elipitic	Elipitic	Sim	Não	Sim	Selar





## **8. REFERÊNCIAS**

Aust MR, McCaffrey TV, Atkinson J. Transnasal endoscopic approach to the sellar túrcica. *Am J Rhinol*. 1998; 12: 283-7.

Badie B, Nguyen P, Preston JK. Endoscopic guided direct endonasal approach for pituitary surgery. *Surg Neurol*. 2000; 53: 168-73.

Bassim MK, Senior BA. Endoscopic anatomy of the parasellar region. *Am J Rhinol*. 2007; 21(1):27-31.

Bland JM, Altman DG. Statistical methods for assessing agreement between two methods of clinical measurement. *Lancet*. 1986; 327(8476): 307–10.

Bland JM, Altman DG. Comparing methods of measurement: Why plotting difference against standart method is misleading. *Lancet*. 1995; 346(8982): 1085-7.

Braun H, Stammberger H. Pneumatization of turbinates. *Laryngoscope*. 2003; 113(4): 668-72.

Cappabianca P, Cavallo LM, Colao A, Diviitis E. Surgical complications associated with the endoscopic endonasal transsphenoidal approach for the pituitary adenomas. *J Neurosurg*. 2002; 97: 293-8.

Chen YL, Lee LA, Lim KE. Surgical consideration to optic nerve protrusion according to sinus computed tomography. *Otolaryngol Head Neck Surg*. 2006; 134 (3):499-505.

- Cheung DK, Martin GF, Rees J. Surgical approach to the sphenoid sinus. *J Otolaryngol*. 1992; 21: 1-8.
- Christmas D, Mirante JP, Yanagisawa E. A possible case of two Onodi cells in a single patient. *Ear Nose Throat J*. 2004; 83(5): 307-8.
- DeLano MC, Fun FY, Zinreich SJ. Relationship of the optic nerve to the posterior paranasal sinuses: a CT anatomic study. *AJNR Am J Neuroradiol*. 1996; 17: 669-75.
- Driben JS, Bolger WE, Robles HA. The reability of computerized tomographic detection of the Onodi cell. *Am J Rhinol*. 1998; 12: 105-11.
- Elwany S, Elsaeid I, Thabet H. Endoscopic anatomy of the sphenoid sinus. *J Laryngol Otol*. 1999; 113: 122-6.
- Fujii K, Chambers S, Rhoton Jr AV. Neurovascular relationships of the sphenoid sinus : a microsurgical study. *J Neurosurg*. 1979; 50, 31-9.
- Gondim J, Schops M, Tella OI. Transnasal endoscopic surgery of the sellar region: study of the first 100 cases. *Arq Neuropsiquiatr*. 2003; 61: 836-41.



Griffith HB, Veerapen R. A direct transnasal approach to the sphenoid sinus. Technical note. *J Neurosurg*. 1987; 66: 140-2.

Guerrero AL. *Pneumatization of the sphenoid sinus in adults and its relationship with the internal carotid artery course: magnetic resonance imaging evaluation* [tese]. São Paulo: Universidade Federal de São Paulo; 1999.

Hammer G, Radberg C. The sphenoidal sinus. An anatomical and roentgenologic study with reference to transsphenoid hypophysectomy. *Acta Radiol*. 1961; 156: 401-22.

Har-el G. The anterior wall of the sphenoid sinus. *Ear Nose Throat J*. 1994; 73: 446-8.

Hudgins PA. Complications of endoscopic sinus surgery. The role of the radiologist in prevention. *Radiol Clin North Am*. 1993; 31: 21-32.

IBGE. Censo Demográfico 2000 – Resultados do Universo. Disponível on-line no endereço:

[http://www.ibge.gov.br/7a12/conhecer\\_brasil/default.php?id\\_tema\\_menu=2&id\\_tema\\_submenu=5](http://www.ibge.gov.br/7a12/conhecer_brasil/default.php?id_tema_menu=2&id_tema_submenu=5). Acessado em 8 de fevereiro de 2008

International Anatomical Nomenclature Committee. *Nomina Anatomica*. 3rd ed. London: Excerpta Medica; 1972

- International Anatomical Nomenclature Committee. *Nomina Anatomica*. 5a ed. Rio de Janeiro; Medsis; 1987.
- Jang YJ, Kim SC. Pneumatization of the sphenoid sinus in children evaluated by magnetic resonance imaging. *Am J Rhinol*. 2000; 14(3):181-5.
- Jho HD, Carrau RL. Endoscopic endonasal transsphenoidal surgery: experience with 50 patients. *J Neurosurg*. 1997; 87: 44-51.
- Johnson DM, Hopkins RJ, Hanafee WN, Fisk JD. The unprotected parasphenoidal carotid artery studied by high-resolution computed tomography. *Radiology*. 1985; 155 (1): 137-41.
- Kainz J, Stammberger H. Danger areas of the posterior rhinobasis. An endoscopic and anatomical-surgical study. *Acta Otolaryngol*. 1992; 112: 852-61.
- Kazkayasi M, Karadeniz Y, Arikan OK. Anatomic variations of the sphenoid sinus on computer tomography. *Rhinology*. 2005; 43: 109-14.
- Kennedy D, Zinreich S, Hassab M. The internal carotid artery as it relates to endoscopic sphenoid-ethmoidectomy. *Am J Rhinol*. 1990; 4: 7-12.

- Kieff DA, Busaba N. Treatment of isolated sphenoid sinus inflammatory disease by endoscopic sphenoidotomy without ethmoidectomy. *Laryngoscope*. 2002; 112: 2186-8.
- Kim HU, Kim SS, Kang SS, Yoon JH, Lee JG. Surgical anatomy of the natural ostium of the sphenoid sinus. *Laryngoscope*. 2001; 111: 1599-602.
- Landis, J R e Koch, GG. The measurement of observer agreement for categorical data. *Biometrics* 1977; 33(1):159-74
- Lang J. *Clinical anatomy of the nose, nasal cavity and paranasal sinuses*. New York: Thieme Medical Publishers; 1989.
- Lopatin AS, Kapitanov DN, Potapov AA. Endonasal endoscopic repair of spontaneous cerebrospinal fluid leaks. *Arch Otolaryngol Head Neck Surg*. 2003; 129: 859-63.
- Mutlu C, Unlu HH, Goktan C, Tarhan, S, Egrilmez M. Radiologic anatomy of the sphenoid sinus for intranasal surgery. *Rhinology*. 2001; 39: 128-32.
- Murta AA, Carneiro CG, Felippu A. Anatomia endoscópica do seio esfenoidal. *Rev Bras Otorrinolaringol*. 2002; 68: 522-5.

O'Neill, TW, Cooper C, Lunt M, Silman A.J, Felsenberj D, Benevolenskaya LI et al. The relationship between bone density and incident vertebral fracture in men and women. *J Bone Miner Res.* 2002; 17(12): 2214-21.

Pimenta JR, Zuccherato LW, Debes AA, Maselli L, Soares RP, Moura-Neto RS, Rocha J, Bydlowski SP, Pena SD. Color and genomic ancestry in Brazilians: a study with forensic microsatellites. *Hum Hered.* 2006; 62(4):190-5

Sapçı T, Derin E, Cumali R, Karavus M. The relationship between the Sphenoid and the posterior ethmoid sinuses and the optic nerves in turkish patients. *Rhinology.* 2004; 42: 30-4.

Sethi DS, Pillay PK. Endoscopic management of lesions of the sella túrcica. *J Laryngol Otol.* 1995; 109: 956-62.

Sethi DS, Stanley RE, Pillay PK. Endoscopic anatomy of the sphenoid sinus and sella túrcica. *J Laryngol Otol.* 1995; 109: 951-5.

Sethi DS, Lau DPC. Endoscopic management of orbital apex lesions. *Am J Rhinol.* 1997; 11(6):449-55

Siebert DR. *Estudo anatômico de seios esfenoïdais em brasileiros adultos* [tese]. São Paulo: Faculdade de Medicina, Universidade de São Paulo; 1992.

- Sirikci A, Bayazöt YA, Bayram M, Mumbuç S, Güngör K, Kanlıkama M. Variations of sphenoid and related structures. *Eur. Radiol.* 2000; 10: 844-8.
- Stammberger H. *Functional Endoscopic Sinus Surgery: the Messerklinger Technique*. Philadelphia: BC Decker; 1991.
- Talala T, Pirilä T, Karhula V, Ilkko E, Suramo I. Preoperative virtual endoscopy and three-dimensional imaging of the surface landmarks of internal carotid arteries in trans-sphenoidal pituitary surgery. *Acta Otolaryngol.* 2000; 120:783-7.
- Thanaviratananich S, Chaisiwamongkol K, Kraitrakul S. The prevalence of an Onodi cell in adult thai cadavers. *Ear Nose Throat J.* 2003; 83: 200-4.
- Van Alyea OE. Ethmoid labyrinth. *Arch Otolaryngol.* 1939; 29: 85-98.
- Van ALyea OE. Sphenoid sinus: anatomic study with consideration of the clinical significance of its structural characteristics of the sphenoid sinus. *Arch Otolaryngol.* 1941; 34: 225-56.
- Vescan AD, Snyderman CH, Carrau RL, Mintz A, Gardner P, Branstetter B 4th, Kassam AB. Vidian canal: analysis and relationship to the internal carotid artery. *Laryngoscope.* 2007; 117(8):1338-42.

Voegels RL. Cirurgia endoscópica dos seios paranasais. *Arq Otorrinolaringol*. 1997; 1: 15-8.

White DR, Dubin MG, Senior BA. Endoscopic repair of cerebrospinal fluid leak after neurosurgical procedures. *Am J Otolaryngol*. 2003; 24: 213-6.

Xuan BG. Variation of sphenoidal sinuses in relation to sella túrcica. *Chin Med J (Engl)*. 1990; 103: 324-5.

Yanagisawa E, Yanagisawa K, Christmas DA. Endoscopic localization of the sphenoid sinus ostium. *Ear Nose Throat J*. 1998; 77: 105-11.

Yonetsu K, Watanabe M, Nakamura T. Age-related expansion and reduction in aeration of the sphenoid sinus: volume assessment by helical CT scanning. *AJNR Am J Neuroradiol*. 2000; 21(1):179-82.

# Livros Grátis

( <http://www.livrosgratis.com.br> )

Milhares de Livros para Download:

[Baixar livros de Administração](#)

[Baixar livros de Agronomia](#)

[Baixar livros de Arquitetura](#)

[Baixar livros de Artes](#)

[Baixar livros de Astronomia](#)

[Baixar livros de Biologia Geral](#)

[Baixar livros de Ciência da Computação](#)

[Baixar livros de Ciência da Informação](#)

[Baixar livros de Ciência Política](#)

[Baixar livros de Ciências da Saúde](#)

[Baixar livros de Comunicação](#)

[Baixar livros do Conselho Nacional de Educação - CNE](#)

[Baixar livros de Defesa civil](#)

[Baixar livros de Direito](#)

[Baixar livros de Direitos humanos](#)

[Baixar livros de Economia](#)

[Baixar livros de Economia Doméstica](#)

[Baixar livros de Educação](#)

[Baixar livros de Educação - Trânsito](#)

[Baixar livros de Educação Física](#)

[Baixar livros de Engenharia Aeroespacial](#)

[Baixar livros de Farmácia](#)

[Baixar livros de Filosofia](#)

[Baixar livros de Física](#)

[Baixar livros de Geociências](#)

[Baixar livros de Geografia](#)

[Baixar livros de História](#)

[Baixar livros de Línguas](#)

[Baixar livros de Literatura](#)  
[Baixar livros de Literatura de Cordel](#)  
[Baixar livros de Literatura Infantil](#)  
[Baixar livros de Matemática](#)  
[Baixar livros de Medicina](#)  
[Baixar livros de Medicina Veterinária](#)  
[Baixar livros de Meio Ambiente](#)  
[Baixar livros de Meteorologia](#)  
[Baixar Monografias e TCC](#)  
[Baixar livros Multidisciplinar](#)  
[Baixar livros de Música](#)  
[Baixar livros de Psicologia](#)  
[Baixar livros de Química](#)  
[Baixar livros de Saúde Coletiva](#)  
[Baixar livros de Serviço Social](#)  
[Baixar livros de Sociologia](#)  
[Baixar livros de Teologia](#)  
[Baixar livros de Trabalho](#)  
[Baixar livros de Turismo](#)