



**UNIVERSIDADE DE BRASÍLIA – UnB**  
**Faculdade de Medicina**  
**Programa de Pós-Graduação em Patologia Molecular**

**ROSELENE ECCO**

**INTOXICAÇÃO POR CLOSANTEL EM CAPRINOS**

**Brasília, 2006**

# **Livros Grátis**

<http://www.livrosgratis.com.br>

Milhares de livros grátis para download.

**ROSELENE ECCO**

**INTOXICAÇÃO POR CLOSANTEL EM CAPRINOS**

Tese apresentada a Faculdade de Medicina da  
Universidade de Brasília, como requisito parcial  
para a obtenção do grau de Doutor.

Área: Patologia Molecular

Orientador: Prof. Dr. Horácio Friedman

Brasília  
Universidade de Brasília - UnB  
2006

Ecco, Roselene

Intoxicação por closantel em caprinos /Roselene Ecco – Brasília, 2006. 110 p.

Orientador: Prof. Dr. Horácio Friedman

Tese (Doutorado em Patologia Molecular- Bioquímica molecular de microorganismos) – Universidade de Brasília – UnB.

1. Caprino. 2. Intoxicação. 3. Antiparasitário closantel.

4. Retinopatia tóxica. 5. Cegueira. I. Universidade de Brasília. Faculdade de Medicina. II. Título

**Faculdade de Medicina**  
**Programa de Pós-Graduação em Patologia Molecular**

Título do trabalho: Intoxicação por closantel em caprinos

Autor: Roselene Ecco

Defesa em: 11/12/2007

**Banca examinadora**

---

Horácio Friedman, Prof. Dr.  
Orientador

---

Giane Regina Paludo, Prof. Dr.  
Examinador

---

Jaime Martins de Santana, Prof. Dr.  
Examinador

---

Márcio Botelho de Castro, Prof. Dr.  
Examinador

---

Marilia Martins Melo, Prof. Dr.  
Examinador

## AGRADECIMENTOS

Como todas as pessoas que escrevem uma dissertação ou tese, essa é a parte que escrevemos por último, logo antes de fazermos as cópias. É um momento de reflexão, quando começamos a lembrar cronologicamente de todos os episódios e das pessoas que convivemos durante esse período. Todas essas pessoas, independente de como nos relacionamos, deixam um pouco de si. E são importantes para a nossa experiência tanto pessoal como profissional, pois através das suas atitudes nos fazem refletir em como nos tornarmos pessoas e/ou profissionais melhores. Principalmente porque acredito que o ser pessoal está diretamente ligado ao ser profissional.

Primeiramente, agradeço a Deus pela proteção durante todas as etapas do trabalho, pelas pessoas boas que colocastes no meu caminho. Muito embora algumas vezes me distanciei de Você durante esses anos.

Meus agradecimentos estão cronologicamente definidos. A ordem cronológica deve-se ao local onde o trabalho originou-se (Santa Maria – RS), ao local onde ocorreu o restante do estudo experimental e análise dos resultados (Brasília) e finalmente ao local de redação (Belo Horizonte – MG).

Os professores, funcionários e colegas da Universidade Federal de Santa Maria (UFSM) tiveram fundamental importância para o início desse trabalho.

Agradeço com todo carinho a Prof<sup>a</sup> Dra. Dominguita L. Graça pelos valiosos ensinamentos e pelo incentivo inconstante durante toda a minha formação. Se não fosse pela sua confiança na minha dedicação eu não chegaria até aqui. Além de tudo, pela pessoa amiga, maravilhosa e de caráter que tanto pode influenciar na personalidade dos seus alunos. Você é um exemplo como professora, como patologista e como pessoa, sendo inesquecível e extremamente marcante na minha vida.

Ao Prof. Dr. Cláudio S. L. de Barros que muito auxiliou nesse trabalho. Seu amor e dedicação pela Patologia e pelo ensino foram imprescindíveis na minha formação. Obrigada pelos valiosos ensinamentos, pela confiança e pelo auxílio. Sua participação foi extremamente importante nessa formação.

Aos colegas, Gentil Ferreira e Alexandre Mazzanti pelo auxílio no exame oftalmológico do primeiro experimento.

Ao Prof. Dr. Álvaro Rossi pelo auxílio na obtenção das imagens e interpretação das alterações oftálmicas. Sem o seu auxílio, a oftalmoscopia indireta e a obtenção das imagens estaria comprometida.

Aos colegas Pedro, Ana Lucia e Aldo Gava que participaram do trabalho de investigação da intoxicação acidental.

Meus agradecimentos também são muito especiais aos professores da Faculdade de Medicina da Universidade de Brasília (UnB) e ao Programa de Pós-Graduação em Patologia Molecular. A todos que de alguma forma contribuíram para minha formação, nas disciplinas cursadas e na atenção dispensada quando tive algum questionamento.

Meus sinceros agradecimentos ao Prof. Dr. Jaime Martins Santana. A sua porta foi a primeira que bati e de onde veio a esperança de realizar esse sonho. Sonho esse que parecia muito distante. Grande parte pela limitação de tempo que eu precisava conciliar com a função no ensino e na Patologia Animal em outra Instituição na época. Agradeço pelo incentivo e pela confiança na minha dedicação e, pelo tempo e carinho que dedicastes aos meus questionamentos, sempre prontamente atendidos. Sempre serão lembrados!

Um agradecimento carinhoso e muito especial ao Prof. Dr. Horácio Friedman, meu orientador. Muito obrigada pela confiança em mim depositada, por acreditar e torcer para que eu chegasse até aqui. E, também, pela resposta aos questionamentos sempre atendidos com todo carinho. Vejo em você ética e caráter que são um exemplo para mim. Muitas vezes as palavras são difíceis de serem ditas. Saiba aqui que jamais esquecerei como me acolheste!

Meus agradecimentos também são especiais a União Pioneira da Integração Social (UPIS, Brasília), Instituição que trabalhei durante vários anos e que possibilitou que eu fizesse parte do experimento e análise dos resultados. Além do trabalho de tese em si, possibilitou a realização de outras pesquisas, auxiliando com as Instalações do laboratório de patologia e com os custos. Esse auxílio gerou dois artigos publicados. No entanto, muito mais do

que a Instituição em si, os colegas foram muito importantes, mesmo que a maioria indiretamente.

Agradeço especialmente aos que de alguma forma colaboraram com meus trabalhos. Ao Prof. Ricardo Sampaio Marques pelo auxílio na patologia clínica; aos colegas residentes Helvécio Santos Leal Júnior e Deise Lúcida pelo auxílio com os animais; aos funcionários e aos colegas professores, Andréa Lazzari, Adriana Moraes da Silva, Carlos Eduardo Vasconcelos, Êrno Túry, Júlio Roquete Cardoso, Marília Snel Oliveira, Rafael Mondadori, Rita de Cássia Campebell e Soraya Vasconcelos. Além de colegas, meus amigos.

Sem as lâminas histológicas esse trabalho também não seria possível. Obrigada Renato (UPIS) e Serginho (UFSM) pelo auxílio.

Meus agradecimentos também não podem faltar aos colegas e amigos da Escola de Veterinária da Universidade Federal de Minas Gerais (UFMG).

Prof. Dr. Roberto Mauricio Carvalho Guedes, obrigado pelo interesse e dedicação no auxílio no estudo dos javalis.

Aos Pós-Graduandos do Setor de Patologia Veterinária que incentivaram e compreenderam os momentos difíceis.

As amigas da patologia que não faltaram nas horas difíceis. Alcina, você foi a primeira pessoa a me acolher nessa cidade e nesse Setor oferecendo seu auxílio, carinho e atenção. Jamais esquecerei sua amizade! Silvia França, obrigada pelo carinho, por estar sempre pronta a ajudar. Considero-te muito minha amiga! Aline, você chegou depois, mas nem por isso é menos importante. Seu carinho foi muito importante nesses momentos de extremo cansaço! Sempre atenciosa e dedicada, tua amizade é muito valiosa para mim! Tatiane, obrigada pela acolhida e pelos momentos já compartilhados na vida pessoal e na profissional. Seu coleguismo e amizade estão sendo muito importantes!

Elaine e Paulo Gabriel! Vocês são únicos e eternos!

A Marilene e Mel pelo auxílio histotécnico e também pelo carinho.

A todos da minha família, sempre tão distante geograficamente, mas nunca distante do coração.



Ingeborg Maria Langohr! Sua ajuda me enviando artigos que eu não conseguia obter nas bibliotecas nacionais foi fundamental. Não tenho palavras para descrever sua dedicação e atenção! Sua amizade é eterna.

Enfim a todos que de alguma forma contribuíram mesmo que indiretamente para a finalização desse trabalho.

Ademais... o paciente leitor... conheceu um pouco mais de todos nós!!  
Obrigada a você também!

## RESUMO

Uma intoxicação acidental envolveu 27 caprinos com 7 a 8 meses de idade, produtos do cruzamento da raça Sannen com a raça Pardo Alpino. Os animais adoeceram após receberem sobredose (15 ml por animal) do antiparasitário closantel. Os caprinos demonstraram principalmente sinais neurológicos centrais, cegueira e dor abdominal. As lesões caracterizavam-se por edema intramielínico da substância branca do encéfalo e do nervo óptico, degeneração de retina e necrose hepática aguda. Para comprovar a causa da intoxicação, as alterações clínico-patológicas apresentadas pelos caprinos do surto foram reproduzidas em dois caprinos através da administração de sobredose do antiparasitário closantel. O produto foi idêntico ao utilizado nos caprinos do surto acidental. Por causa da grande perda econômica conseqüente da morte de animais nesses surtos e, principalmente por ocorrerem com drogas de uso rotineiro na terapêutica, experimentos adicionais com o mesmo produto foram realizados com a finalidade de esclarecer melhor o quadro clínico-patológico da intoxicação, principalmente as alterações oftálmicas, de nervo óptico e as alterações hepáticas até o momento não descritas. O estudo experimental procurou avaliar também a relação dose terapêutica e dose tóxica em caprinos com estados nutricionais diferentes. As alterações oftálmicas incluíram cegueira bilateral persistente determinada pela degeneração, necrose e atrofia da retina além de degeneração e malácia do nervo óptico. A cegueira foi evidente em todos os caprinos intoxicados experimentalmente, de acordo com os caprinos da intoxicação acidental. Nos caprinos bem nutridos da intoxicação experimental a morte não ocorreu e tiveram apenas a cegueira com seqüela. Já nos caprinos mal nutridos do experimento, além da cegueira ocorreram mortes com lesões encefálicas, oculares e hepáticas similares aos caprinos da intoxicação acidental. A constatação física e laboratorial (dosagem de albumina) dos diferentes níveis nutricionais desses caprinos mostrou que, quando mal nutridos são mais sensíveis aos efeitos da droga, sendo necessários cuidados bem maiores no uso desse antiparasitário.

## ABSTRACT

After spontaneous (iatrogenic) poisoning of kid goats with closantel an experimental study was executed. The economical losses caused by outbreaks deaths and drugs used on routine therapeutic protocols justify the toxicosis study of closantel in goats. The closantel outbreak occurred in twenty – seven to eight – month – old cross Saanen goats. The animals became sick two to four days after overdose administration of antihelmintic closantel. The kid goats showed particularly on the clinical signs: nervous disturbances, blindness and colic. The lesions were characterized for oedema in the white matter of the brain and in the optical nerve, retinal degeneration and acute hepatic necrosis. The spontaneous poisoning was confirmed by experimentally reproduction of the toxicosis using the same dose of closantel administered on the farm. Other experiments were performed to clarify the clinical and pathological findings associated with the toxicosis, especially the ophthalmoscopic and optic nerve changes, and not undescribed hepatic lesions. The closantel overdose was evaluated additionally on the different nutritious levels of kid goats. The ophthalmic changes included irreversible bilateral blindness established by degeneration, necrosis and retina atrophy, degeneration and malacia of optic nerve. The evident blindness observed in all of experimental kid goats was similar to blindness present in the accidentally poisoned goats. The experimental poisoned goats, which presented poor body condition and blindness died with encephalic, ophthalmic changes and hepatic lesions similar to the spontaneous poisoning kid goats. The body condition score and laboratory assay (serum level albumin) showed the undernourished kid goats are more susceptible to the closantel effects.

## SUMÁRIO

	<b>Pág.</b>
<b>RESUMO</b> .....	09
<b>ABSTRACT</b> .....	10
<b>LISTA DE FIGURAS</b> .....	13
<b>1 INTRODUÇÃO</b> .....	16
<b>2 OBJETIVOS</b> .....	19
<b>3 REVISÃO DE LITERATURA</b> .....	20
3.1 Situação da criação de caprinos no Brasil e importância econômica.....	20
3.2 Parasitas gastrointestinais e drogas antiparasitárias.....	22
3.3 Mecanismo de ação do closantel .....	25
3.4 Toxicidade dos salicilanilidas .....	27
3.5 Toxicidade do closantel .....	27
3.6 Proteínas plasmáticas .....	28
3.6.1 Albumina .....	29
3.6.2 Interpretação dos resultados da determinação da albumina .....	30
3.7 Histologia funcional do globo ocular .....	31
3.7.1 Camada fibrosa .....	33
3.7.2 Camada vascular .....	34
3.7.3 Camada retiniana .....	36
3.8 Estrutura funcional do nervo óptico .....	41
3.8.1 Anatomia macroscópica e microscópica do nervo óptico .....	41
3.8.1.1 Nervo óptico intraocular .....	41
3.8.1.2 Papila óptica .....	42
3.8.1.3 Taça óptica ( <i>“optic cup”</i> ) .....	42
3.8.1.4 Nervo óptico retrobulbar .....	42
3.8.1.5 Quiasma óptico, trato óptico e núcleo geniculato lateral .....	43
3.8.1.6 Suprimento vascular do nervo óptico .....	40
3.9 Breves considerações sobre as agressões tóxicas ao globo ocular .....	43
<b>4 INTOXICAÇÃO ACIDENTAL PELO ANTI-PARASITÁRIO CLOSANTEL (DIANTEL)</b> .....	46
<b>5 MATERIAL E MÉTODOS</b> .....	47

<b>6 RESULTADOS</b> .....	49
6.1 Sinais clínicos.....	49
6.2 Achados de necropsia .....	49
6.3 Achados microscópicos e alterações oftálmicas .....	52
6.4 Sinais clínicos e alterações patológicas de ambos os caprinos da reprodução experimental para o diagnóstico definitivo.....	55
<b>7 REPRODUÇÃO EXPERIMENTAL ADICIONAL UTILIZANDO O ANTI- PARASITÁRIO CLOSANTEL</b> .....	56
<b>8 MATERIAL E MÉTODOS</b> .....	57
<b>9 RESULTADOS</b> .....	60
9.1 Determinação dos teores de albumina .....	60
9.2 Sinais clínicos .....	60
9.3 Achados de necropsia .....	66
9.4 Achados histopatológicos .....	67
<b>10 DISCUSSÃO</b> .....	74
<b>11 CONSIDERAÇÕES E CONCLUSÕES</b> .....	83
<b>REFERÊNCIAS BIBLIOGRÁFICAS</b> .....	85
<b>ANEXOS</b> .....	97
Anexo 1 - Artigo 1- Closantel toxicosis in kid goats.....	98
Anexo 2 - Artigo 2 – Outbreak of enterocolitic salmonellosis on a wild pig farm.....	102
Anexo 3 – Artigo 3 - Mixed thymoma in a cow.....	105

## FIGURAS

		<b>Pág.</b>
<b>Figura 01</b>	Estrutura química dos salicilanilidas. ....	26
<b>Figura 02</b>	Estrutura química do closantel .....	27
<b>Figura 03</b>	Esquema do globo ocular .....	32
<b>Figura 04</b>	Representação esquemática das camadas celulares da retina .....	40
<b>Figura 05</b>	Histologia normal das camadas celulares da retina .....	40
<b>Figura 06</b>	Intoxicação acidental aguda pelo closantel. Sinais clínicos. Ataxia dos membros pélvicos indicando envolvimento do encéfalo.....	50
<b>Figura 07</b>	Intoxicação acidental por closantel em caprino. No fígado há áreas branco-amareladas de necrose intercaladas pelo tecido normal.....	50
<b>Figura 08</b>	Intoxicação acidental por closantel em caprinos. Fígado. Observe que as áreas de necrose atingem principalmente o lobo esquerdo e tem distribuição extensa na área atingida....	51
<b>Figura 09</b>	Intoxicação acidental por closantel em caprinos. Observe que a bexiga urinária está com conteúdo verde-escuro.....	51
<b>Figura 10</b>	Intoxicação acidental por closantel em caprino. Histopatologia do cérebro, mesencéfalo. Observe os numerosos vacúolos perivasculares determinando aparência rarefeita no neurópilo. H. E. 400 X.....	53
<b>Figura 11</b>	Intoxicação acidental por closantel em caprino. Histopatologia do fígado. Observe os hepatócitos do lado esquerdo da figura com núcleos picnóticos ou em cariólise evidenciando necrose de coagulação extensa. H. E. X 100...	53
<b>Figura 12</b>	Intoxicação acidental por closantel em caprino. Histopatologia do cérebro. Neurópilo corado de azul evidenciando os vacúolos intramielínicos. Azul Rápido de Luxol. X 200.....	54
<b>Figura 13</b>	Intoxicação experimental por closantel. Caprino A. Histopatologia do nervo óptico. Observe a bainha do nervo na periferia e vários pequenos vacúolos e células da	

	micróglia ao redor de uma cavidade central extensa, contendo células “gitter” esparsas, caracterizando uma câmara de digestão. H. E. X 100.....	54
<b>Figura 14</b>	Intoxicação experimental por closantel. Caprino 1. Animal exposto ao sol evidenciando midríase (dilatação pupilar persistente).....	63
<b>Figura 15</b>	Caprino controle. Fundo ocular normal.....	63
<b>Figura 16</b>	Imagem obtida do fundo ocular após 2 meses da intoxicação experimental por closantel. Caprino 1. Na área de transição entre o <i>tapetum lucidum</i> e o <i>tapetum nigrum</i> há áreas amareladas e os vasos estão mais delgados que o normal....	64
<b>Figura 17</b>	Imagem obtida do fundo ocular de um caprino após 10 meses da intoxicação acidental por closantel. A papila está cinza, os vasos estão acentuadamente atrofiados e com desprendimento. O <i>tapetum lucidum</i> está amarelado e com áreas cinzas.....	64
<b>Figura 18</b>	Intoxicação experimental por closantel com sete dias de evolução. Caprino 8. Sinais clínicos na fase aguda. Animal exposto ao sol mostrando midríase.....	65
<b>Figura 19</b>	Intoxicação experimental por closantel. Caprino 8. Sinais clínicos na fase aguda da intoxicação. Ao andar o animal mostrava atitude alerta e chocava-se contra a parede pela perda total da visão.....	65
<b>Figura 20</b>	Intoxicação experimental por closantel. Caprino 6. Área branco-amarelada delimitada por uma linha hiperêmica do parênquima hepático normal adjacente caracterizando necrose de coagulação extensa.....	68
<b>Figura 21</b>	Intoxicação experimental por closantel. Caprino 8. Nervos e quiasma óptico. Observe a porção intraóssea mais estreita, devido a malácia.....	68
<b>Figura 22</b>	Intoxicação experimental por closantel. Caprino 2. Histopatologia da retina. Há desaparecimento dos neurônios da camada ganglionar. H.E. X 200.....	69
<b>Figura 23</b>	Intoxicação experimental por closantel. Caprino 6. Histopatologia da retina. Edema acentuado e degeneração dos neurônios da camada ganglionar. Observe os vacúolos entre as fibras e no citoplasma dos neurônios. H.E. X 400.....	69

<b>Figura 24</b>	Intoxicação experimental por closantel. Caprino 6. Histopatologia do nervo óptico, porção intraorbital. Note numerosos vacúolos de variados tamanhos caracterizando espongirose. H. E. X 100.....	71
<b>Figura 25</b>	Intoxicação experimental por closantel. Caprino 6. Histopatologia do fígado. Necrose de coagulação e leve infiltrado neutrofílico entre os cordões de hepatócitos. H.E. X 100.....	71
<b>Figura 26</b>	Intoxicação experimental por closantel. Caprino 8. Histopatologia da retina. Os neurônios da camada ganglionar desapareceram e há espaços maiores entre as fibras. H. E. X 400.....	73
<b>Figura 27</b>	Intoxicação experimental por closantel. Caprino 8. Histopatologia do nervo óptico, porção intraóssea. Numerosas células “gitter” substituindo as áreas de malácia. H. E. X 200.....	73



## 1 INTRODUÇÃO

Quase toda substância química pode ser tóxica. Mesmo a água e o cloreto de sódio, que são necessários à vida, serão tóxicos se dados em quantidade excessiva. As toxinas mais letais são as que produzem danos ao fígado, aos rins, ao coração, ao cérebro ou à medula óssea. Embora algumas toxinas produzam lesões altamente específicas a uma organela em particular (por ex.: o cianeto deprime a atividade mitocondrial), a maioria das toxinas tem efeitos generalizados no animal e produzem lesões por mecanismos complexos (CHEVILLE, 1994).

No estudo e diagnóstico das intoxicações em animais temos a patologia toxicológica, que pode ser dividida em patologia diagnóstica e patologia experimental. Embora ambas tenham muito em comum, há diferenças importantes. No diagnóstico toxicológico patológico, geralmente um ou poucos animais são requeridos e inicialmente, pode não haver suspeita clínica de intoxicação, mas, após a avaliação *post mortem*, a intoxicação pode se tornar a suspeita principal e a avaliação histopatológica e/ou toxicológica é necessária para a confirmação da suspeita. Na patologia toxicológica experimental, utilizam-se animais para testar a toxicidade de um composto específico embora, ainda assim, a análise da patologia diagnóstica para interpretação dos sinais e alterações patológicas relacionadas com o tóxico é fundamental. Além disso, a importância da patologia clínica também precisa ser mencionada (DODD, 1991).

Na maioria das células, a injúria tóxica aguda conduz ao edema celular imediato. Dependendo da dose, do fluxo sanguíneo e dos padrões enzimáticos celulares, as células lesadas podem se recuperar ou progredir para necrose de coagulação. As toxinas são amplamente seletivas quanto ao tecido, à célula ou mesmo às organelas que elas destroem. As diferenças no tropismo celular se devem à natureza química da toxina e ao seu local de ação no metabolismo celular. O fígado é o principal órgão de detoxificação, sobretudo porque a

maioria das drogas ou toxinas chegam ao fígado através da absorção gastrointestinal. A lesão tóxica pode ocorrer inicialmente nos hepatócitos centrolobulares, nos quais o suprimento de oxigênio é menor e maior quantidade de enzimas detoxicantes que podem não apenas biotransformar, mas bioativar estes compostos. Os produtos químicos e outras toxinas são transformados ou ativados nos hepatócitos por reações de oxidação, de redução, de hidrólise e de conjugação destinadas a converter os compostos lipossolúveis em hidrofílicos, os quais seriam removidos mais facilmente pelos rins e excretados na urina (KELLERMAN, 1990; CHEVILLE, 1994).

Dependendo da duração, os estudos toxicológicos são referidos como agudos, subagudos e crônicos. Estudos agudos requerem dose única ou, várias doses em um único dia; estudos subagudos ocorre na exposição diária por cerca de 3 meses; e estudos crônicos com exposição diária ou cinco vezes por semana durante 6 a 12 meses. Observações clínicas devem ser feitas diariamente durante o estudo, além da coleta de sangue e urina para eventuais exames na patologia clínica. Exames *post mortem*, com descrição macroscópica e microscópica detalhada devem ser feitos pelo patologista que também contribui com a seleção e coleta de vísceras para os testes químicos toxicológicos (DODD, 1991).

A avaliação macroscópica depende de boa descrição e particularmente da habilidade do patologista em diferenciar alterações causadas por substâncias tóxicas (acidentais ou experimentais) e alterações causadas por outras doenças. As alterações devem ser descritas considerando cor, forma, tamanho, distribuição, localização e consistência dos órgãos examinados. Algumas alterações podem variar na intensidade e distribuição de animal para animal de um mesmo surto ou experimento. A descrição microscópica também deve manter um padrão similar para estabelecer o diagnóstico morfológico dos tecidos e posteriormente, o diagnóstico etiológico. Testes de função enzimática fornecem evidência de injúria celular e do comprometimento da capacidade funcional do órgão durante a vida. Por exemplo, elevação sérica da AST (aspartato amino transferase) pode indicar dano nos hepatócitos. Nesses casos, a microscopia de luz deve evidenciar alterações morfológicas nessas

células. Esses dados são imprescindíveis para o diagnóstico patológico da intoxicação. No entanto, a avaliação epidemiológica investigando o contato do animal com a substância tóxica e os testes toxicológicos também são úteis. A avaliação completa incluindo todos os passos citados anteriormente são fundamentais quando as propriedades tóxicas de um determinado produto ou planta são diagnosticados pela primeira vez ou ainda, em casos experimentais.

Segundo DODD (1991), nos últimos anos, vem ocorrendo reflexões e questionamentos quanto a substituição dos testes de toxicidade *in vivo* pelo *in vitro*. A importância dos testes *in vitro* seria para diminuir o uso de animais em pesquisa. No entanto, a aplicabilidade é muito baixa quando considerada a multicelularidade dos organismos.

No Brasil, as plantas tóxicas assumem grande importância econômica pelas mortes que causam em animais de interesse pecuário (TOKARNIA et al., 2000). No entanto, intoxicações por fármacos, inseticidas, rodenticidas e herbicidas também são comuns e atingem diversas espécies domésticas inclusive o homem.

Considerando que a maioria das intoxicações em animais levam a morte, um dos mais importantes impactos diretos é a perda econômica. No decorrer desse estudo, podemos constatar a ocorrência de surtos de intoxicação pelo closantel em ovinos e caprinos em diferentes regiões do país. As informações sobre os surtos chegam através de relatos de veterinários de campo que atenderam animais cujo proprietário administrou o anti-helmíntico e posteriormente, os animais morreram e/ou ficaram permanentemente cegos.

## 2 OBJETIVOS

- a. Determinar as alterações patológicas causadas pelo surto acidental da intoxicação pelo closantel em caprinos;
- b. Comprovar o diagnóstico da intoxicação por closantel através da reprodução experimental em caprinos;
- c. Realizar um estudo experimental adicional verificando as alterações patológicas hepáticas e oftálmicas da intoxicação por closantel em caprinos;
- d. Relacionar a dose terapêutica versus dose tóxica e a influência da condição nutricional dos caprinos.

### 3 REVISÃO DE LITERATURA

#### 3.1. Situação da criação de caprinos no Brasil e importância econômica

O Brasil detém um rebanho de 9.581.653 cabeças de caprinos e 14.556.484 de ovinos (IBGE, 2004). Apesar disso, continua importando carne de ovinos e, principalmente, pele de caprinos (COELHO, 1999). Tanto a ovinocultura como a caprinocultura se constituem numa atividade bastante desenvolvida no Sul e no Nordeste semi-árido do Brasil (BARROS et al., 2005; CHAGAS et al., 2005). Países como Austrália e Nova Zelândia exportam toneladas de carne ovina anualmente, enquanto que o Brasil importa, indicando a falta de otimização desta atividade no País, cuja extensão territorial é muito superior à daqueles países. A Zona da Mata de Minas Gerais, assim com a região Serrana do Rio de Janeiro, apresentam grande potencial para a ovinocaprinocultura e constituem-se no principal pólo nacional de produção de leite de cabra. Nestas regiões predomina o sistema intensivo de criação (CHAGAS et al., 2005).

Cerca de 50% da carne ovina consumida no Nordeste e Centro-Oeste são provenientes do Uruguai, da Argentina e da Nova Zelândia. Esta informação mostra uma possibilidade enorme de mercado a ser conquistado, principalmente porque no Brasil, especialmente no Nordeste, existe potencial para produzir carne de melhor qualidade do que àquela importada (LEITE e SIMPLICIO, 2006).

Uma das raças caprinas mais conhecidas, encontrada em todo o território Nacional, é a raça Saanen. É conhecida, também como Gessenay, originada da Suíça, do vale de Saanen, nos distritos de Gessenay e Haut-Simmenthal. Raça muito explorada na Europa e Estados Unidos e em outros países por sua alta produção leiteira e persistência de lactação. Foi introduzida em vários estados do Brasil com rápida adaptação. A raça Saanen, em cruzamento com o caprino comum, produz um mestiço muito rústico, de grande tamanho, peso e lactação considerável (PINHEIRO Junior, 1985).

A tendência do mercado é de aumentar o consumo de carne fresca ou resfriada em substituição à carne congelada. Ademais, está acontecendo uma mudança de atitude por parte dos consumidores de alimentos, existindo uma tendência principalmente nos países desenvolvidos, de que as preocupações com a saúde e bem-estar em geral, incluindo receios ambientais, passem a ter cada vez mais importância no processo de escolha dos consumidores. Este cenário, aliado ao fenômeno da globalização poderá impulsionar o consumo mundial de carne caprina. Ressalta-se que dentre as carnes mais consumidas do mundo, a carne caprina é a mais magra (contém o menor teor de gordura), sendo inclusive mais magra que a carne de frango. Por exemplo, em cada 100 gramas de carne assada ao forno, a carne caprina apresenta 2,75 gramas de gordura, contra 3,75 gramas da carne de frango e 17,14 gramas da bovina (WANDER e MARTINS, 2006).

A tendência do mercado consumidor poderá favorecer as regiões que tenham maior presença no mercado durante maior número de meses ao ano. Presume-se que um dos principais entraves ao desenvolvimento da cadeia produtiva seja a estacionalidade na oferta (CAVALCANTE et al., 2005; WANDER e MARTINS, 2006). Esta é decorrente, dentre outros fatores, da quase completa ausência de organização e gestão da unidade produtiva na forma empresarial. Com a estacionalidade na produção e, conseqüentemente, na oferta, a demanda permanece reprimida (WANDER e MARTINS, 2006).

As intempéries climáticas representam sérias ameaças ao desenvolvimento da caprinocultura em regiões como o Nordeste brasileiro. No entanto, as tecnologias disponíveis e os acenos positivos do mercado tendem a estimular e fortalecer a cadeia produtiva da região (LEITE e SIMPLICIO, 2006).

A utilização de sistemas de produção mais eficientes constitui uma alternativa para tornar o agronegócio da ovinos e caprinocultura uma atividade economicamente viável e sustentável mesmo nas condições do Nordeste brasileiro (CAVALCANTE et al., 2005).

O estado sanitário dos animais, associado a ausência ou ao uso inadequado de tecnologias, constitui importante causa de baixa produção e rentabilidade dos rebanhos. As doenças afetam negativamente a produção,

seja pelas perdas ocasionadas por distúrbios nas condições fisiológicas dos animais, determinando altas taxas de morbidade, ou devido à mortalidade e abortos. Estes fatores estão diretamente relacionados à redução do ganho de peso, queda na produção de leite e diminuição da qualidade e do rendimento das carcaças. Além disso, há os custos com mão de obra capacitada e com medicamentos. Nesse contexto, as parasitoses assumem papel importante, face às elevadas perdas econômicas, decorrentes de mortalidade e, principalmente, pelo baixo desempenho dos rebanhos (RADOSTITS et al., 2002; CHAGAS et al., 2005).

Atualmente, a situação de resistência múltipla às drogas antiparasitárias encontra-se amplamente difundida no País e se tornou um dos maiores problemas para a ovinocultura e a caprinocultura no Brasil (CHAGAS et al., 2005; CHAGAS, 2005).

Formulações lançadas no mercado veterinário, destinadas ao controle de verminoses perdem a eficácia em poucos anos dentro da propriedade e a maioria dos produtores precisa de profissionais treinados para analisar cada situação, baseados em dados epidemiológicos, para montar programas de controle. Produtos anti-helmínticos de diferentes princípios ativos têm sido utilizados no controle de nematódeos que afetam esses animais (RADOSTITS et al., 2002; CHAGAS et al., 2005).

### **3.2. Parasitas gastrointestinais e drogas antiparasitárias**

Nematódeos gastrointestinais são reconhecidos como a maior restrição na produção de pequenos ruminantes pela significativa perda econômica que estes organismos causam (EJLERTSEN et al., 2006). O nematódeo hematófago do abomaso, *Haemonchus contortus* é o mais importante helminto de caprinos e ovinos no Brasil (COSTA, et al., 2000), pela sua elevada frequência e por causar significativo prejuízo econômico pela morte dos animais, além de perda e/ou diminuição da produção (WARUIRU, 1997; COSTA, et al., 2000; EJLERTSEN et al., 2006).

A hemoncose dos ovinos e caprinos é causada pelo nematódeo *Haemonchus contortus* enquanto que nos bovinos é causada pelo *Haemonchus placei* (BARKER et al., 1997). O parasita é um nematódeo de 2,5 a 3 cm comprimento que são adquiridos na pastagem quando as larvas de terceiro estágio são consumidas com o pasto. As larvas ingeridas penetram o abomaso, onde podem residir nas glândulas gástricas num estado hipobiótico ou podem evoluir para o estágio adulto assumindo sua localização na superfície do estômago. Os ovos do nematódeo são passados às fezes, completando assim o ciclo (DUBIELZIG, 1998). A patogenicidade da infecção por *Haemonchus* é devido a atividade hematófaga desses parasitas, os quais determinam anemia grave e hipoproteinemia. Individualmente, podem sugar cerca de 0.05 ml de sangue por dia (BARKER et al., 1997; RADOSTITS et al., 2002). Inicialmente ocorre eritropoese compensatória e aumento da síntese de proteína plasmática. Posteriormente, há depleção das reservas de ferro e em poucas semanas após infecção ocorre a morte do animal. O quadro clínico é de anemia acentuada por perda de sangue. Na necropsia as mucosas e a carcaça estão acentuadamente pálidas e há edema no tecido subcutâneo, principalmente submandibular, hidrotórax e hidroperitônio (BARKER et al., 1997; DUBIELZIG, 1998; RADOSTITS et al., 2002). O conteúdo do abomaso é líquido, contém sangue digerido, a mucosa está edemaciada e com petéquias (local de fixação do parasita) e há inúmeros exemplares do helminto. Em animais clinicamente afetados, cerca de 1000 a 12.000 helmintos podem ser encontrados (BARKER et al., 1997).

Os salicilanilidas halogenados (Figura 1) são um grupo de drogas desenvolvidas principalmente como antiparasitárias em animais (WILLIAMSON e METCALF, 1967; WEBSTER, 1991). Os principais compostos sintetizados e que estão sendo comercializados são closantel (Figura 2), niclosamida, oxiclozanida, rafoxanida e resorantel (WALLEY, 1966; SYMONDS e ROSEBY, 1969; GAENSSLER E REINECKE, 1970; ROY e SUKHLA, 1971; DOUCH e GAHAGAN, 1977; SWAN, 1999). O closantel e rafoxanida representam as drogas mais importantes do grupo. Os salicilanilidas são extensivamente



utilizados para o controle de *Fasciola* spp., *Oestrus ovis* e *Haemonchus* spp. em várias partes do mundo (SWAN, 1999).

O closantel se destacou pela eficácia contra vários tipos de endo e ectoparasitas em ovinos e caprinos (BUTLER, 1986; DASH, 1986; UPPAL et al., 1993) incluindo atividade contra *Haemonchus contortus* em pequenos ruminantes (BARGER et al., 1991), *Dermatobia hominis* e *Amblyomma americanum* em bovinos (CHAIA et al., 1981), *Strongylus vulgaris* e *Gasterophilus* spp em eqüinos (GUERRERO et al., 1985), *Ancylostoma caninum* em cães (GUERRERO et al., 1982), metacestodeos de *Taenia pisiformis* em coelhos (CHEVIS et al., 1980), sarna em ovinos (PEREZ et al., 1982) e também *Demodex canis* em cães e *Ornithonyssus sylvarium* em galinhas (SWAN, 1999). No entanto, a resistência contra cepas de *Haemonchus contortus* já foi descrita ainda na década de oitenta (Van WYK e MALAN, 1988).

O closantel (N-5-cloro-4-[4-clorofenol] cianometil] – 2- metilfenol-2 hidróxi-3,5-diiodobenzamida) é um antiparasitário salicilanilida descoberto por Janssen Pharmaceutica, Belgium e patentiada por Janssen e Sipido em 1977 (GUERRERO, 1984). Closantel é ativo tanto via oral como intramuscular, é um composto que possui uma molécula de elevado peso molecular ligada a um ácido fraco e propriedades extremamente lipofílicas (MICHIELS et al., 1987). Após a administração do closantel nos animais, os níveis plasmáticos se elevam rapidamente. A droga se liga fortemente às proteínas plasmáticas e atinge o parasito através do sangue quando ele se alimenta. Esta ligação também serve para prolongar os níveis da droga no plasma e proteger os animais contra re-infecção (HENNESSY et al., 1993; ROTHWELL e SANGSTER, 1996; WARUIRU, 1997).

Segundo HENNESSY et al. (1993) a meia-vida da droga no plasma de ovinos pode proteger o animal por cerca de 28 dias, já MOAHAMMED e BOGAN (1987) relatam uma proteção de 15 dias pós administração. A principal proteína de ligação com a droga no plasma é a albumina (MICHIELS et al., 1987; HENNESSY et al., 1993, BACON et al., 1998). A taxa de metabolização da albumina pode influenciar na taxa de eliminação da droga. Em ovinos a

meia-vida da albumina é de 16-20 dias, a qual é similar a do closantel como observado por MOAHAMMED e BOGAN (1987) e HENNESSY et al., (1993). Em caprinos, a eliminação do closantel é 2 a 3 vezes mais rápida que em ovinos. A meia-vida plasmática da albumina em cabras não foi estudada, porém, considerando que outros ruminantes (ovinos e bovinos) possuem meia-vida plasmática de 16 a 25 dias, a rápida eliminação do closantel não pode ser atribuída somente a metabolização da albumina. Possivelmente, a atividade de metabolização da droga ocorra de forma mais rápida em caprinos que em outras espécies. O fígado é o principal local de deionização do closantel (HENNESSY et al., 1993) além das diferenças fisiológicas no fluxo biliar entre as diferentes espécies que deve ser considerada (MICHIELS et al., 1987).

De acordo com MICHIELS et al. (1987) o fígado degrada o closantel em monoiodoclosantel, porém, mais de 90% da droga é liberada sem metabolização pelo fluxo biliar. Assim, após a administração da droga, 80 % é excretada pela bile em cerca de 8 semanas após e no mínimo 0,5% na urina. Apenas 1% da droga é excretada no leite. Excreção fecal tem taxa de 1 a 2 % ao dia.

Segundo RADOSTITS et al. (2002), os caprinos metabolizam alguns anti-hemínticos mais rapidamente que os ovinos, sendo necessário, às vezes, aplicar doses elevadas para que se obtenha um nível de controle satisfatório. No entanto, o cuidado no uso das dosagens deve ser maior em vista da toxicidade de alguns produtos.

### **3.3 Mecanismo de ação do closantel**

O closantel é um potente desacopador da fosforilação oxidativa da mitocôndria e eles exercem seus efeitos sobre os parasitas (ex. *Fasciola hepatica*, *H. contortus*) através de sua capacidade de interferir com a síntese de ATP pela mitocôndria do parasita (MICHIELS et al., 1987).

De acordo com a teoria químico osmótica, os salicilanilidas atuam desacoplando a fosforilação pela translocação de prótons através da membrana interna da mitocôndria. A manutenção do gradiente de prótons

através da membrana interna da mitocôndria é essencial para a produção contínua de ATP. A membrana interna da mitocôndria é normalmente impermeável aos prótons, mas pode tornar-se permeável pela adição de desacopladores da fosforilação oxidativa que atua pela destruição do gradiente de prótons. Esta atividade seletivamente previne a utilização de energia química derivada do transporte de elétrons para a fosforilação de ADP em ATP, privando assim a célula de sua fonte normal de energia (SWAN, 1999).

De acordo com BACON et al. (1998), a droga induz uma paralisia flácida nos segmentos musculares do *H. contortus* em concentrações nas quais há redução nos níveis de ATP sugerindo que o relaxamento do músculo somático é uma consequência secundária da redução de ATP.

O closantel também provoca alteração na ultraestrutura dos parasitas hematófagos provocando edema e desprendimento do tegumento, dano mitocondrial e redução dos produtos de secreção das células do tegumento e gastrodermais. A sensibilidade destes hematófagos aos agentes desacopladores pode ser devido a atividade do ciclo de Krebs ser restrita a camada externa do parasita (SWAN, 1999).

A estrutura química básica dos salicilanilidas consiste de um anel de ácido salicílico (A) e um anel de anilida (B). Veja no esquema abaixo de acordo com SWAN (1999):

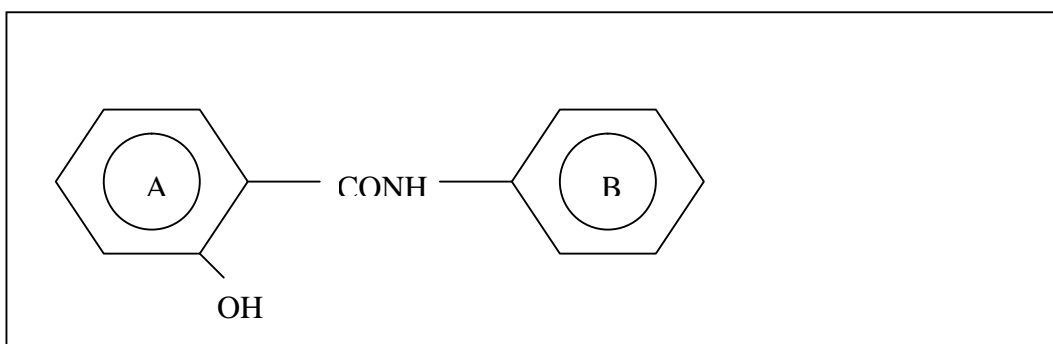


Figura 1. Estrutura química básica dos salicilanilidas.

Fonte: Swan, 1999.

A fórmula química do closantel é representada por:  $C_{22}H_{14}Cl_2I_2N_2O_2$

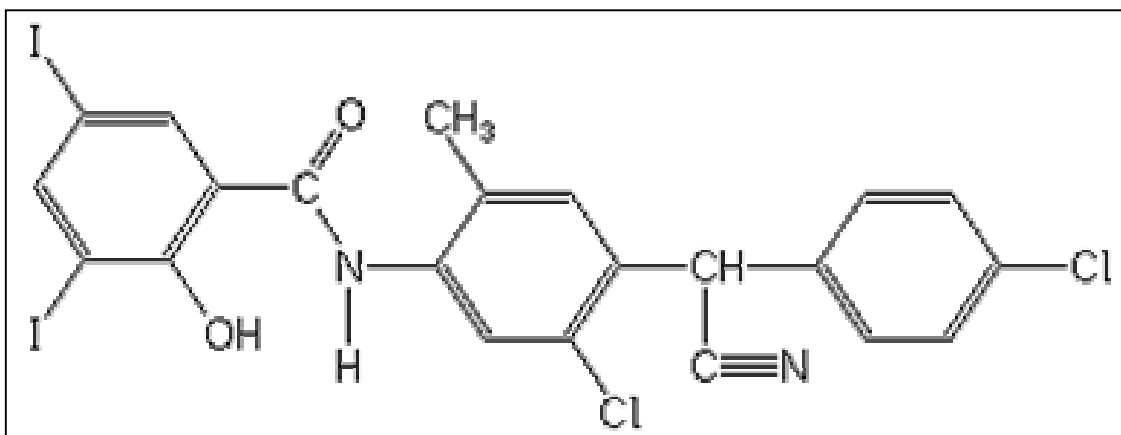


Figura 2. Estrutura química do closantel.

Fonte: [www.alanwood.net/pesticides/closantel.html](http://www.alanwood.net/pesticides/closantel.html)

### 3.4 Toxicidade dos salicilanilidas

Publicações sobre as propriedades tóxicas dos salicilanilidas foram inicialmente dos compostos clioxanida e rafoxanida (SAUNDERS e RUBIN, 1975). Segundo O'BRIEN (1970), ovinos que receberam clioxanida contra trematódeos hepáticos, desenvolveram cegueira e tiveram vacuolização da substância branca do sistema nervoso central. As alterações oculares não foram relatadas. A rafoxanida, durante um estudo em bovinos e ovinos, causou vacuolização da substância branca do encéfalo, quiasma óptico e nervo óptico (SAUNDERS e RUBIN, 1975).

Já BROWN et al. (1972), através de estudo experimental em cão com rafoxanida, além de identificar as mesmas alterações descritas para os bovinos e ovinos, descreveram alterações oculares como papiledema e catarata bilateral além de necrose hepática e linfóide. A patogênese das lesões oculares e neurais foi relacionada ao aumento da pressão no fluido cérebro-espinhal.

### 3.5 Toxicidade do closantel

As propriedades tóxicas do closantel foram inicialmente descritas experimentalmente em ratos (KURTZ et al., 1969) descrevendo poucas alterações. No entanto, Van Cauteren et al. (1985), realizaram estudos experimentais para a intoxicação aguda e subaguda em ratos Wistar, cães, ovinos e bovinos, além de pesquisar alterações nos órgãos reprodutivos dos machos. A dosagem oral utilizada foi maior que a dosagem intramuscular. Após injeção intramuscular da droga a primeira morte no grupo dos ovinos ocorreu com o animal que recebeu 40 mg/kg e no grupo dos bovinos, no animal que recebeu 35 mg/kg. Sobredosagem, via oral, foi melhor tolerada, não sendo fatal em bovinos que receberam 82.5 mg/kg e apenas uma morte em dois ovinos que receberam 70 mg/kg. Os sinais clínicos relatados nos animais que morreram foram de hipotonia muscular, ataxia, quadriplegia e cegueira, além de diarreia e dispnéia. A margem de segurança foi considerada suficientemente ampla e efeitos letais e tóxicos foram excluídos. Esta conclusão foi baseada no estudo subcrônico em ovinos utilizando doses de 40 mg/kg via oral e 20 mg/kg via intramuscular, ambos quatro vezes maior que a dose terapêutica, e não produziram efeitos tóxicos. Ratos dosados repetidamente com 40 mg/kg de closantel mostraram granulomas espermáticos afetando a fertilidade. Vários estudos em touros e borregos não revelaram achados relevantes, indicando que a fertilidade, espermatogênese e estrutura testicular não foram alteradas pela exposição terapêutica e sobreterapêutica de closantel. Um estudo em 24 cães separados em grupos e dosados com 2,5, 10 e 40 mg/kg durante 3 meses não mostraram alterações clínicas.

Segundo Swan (1999), a margem de segurança dos salicilanilidas halogenados bem como a toxicidade são dose-dependentes. A margem de segurança pode ser alterada por mudanças na biodisponibilidade e ligação da droga no plasma. Ainda, há poucos estudos que examinam os fatores que potencialmente possam influenciar a absorção e disponibilidade dessas drogas em ruminantes.

### **3.6 Proteínas plasmáticas**

A proteína é uma estrutura de elevado peso molecular consistindo primariamente de cadeias de aminoácidos unidas a um peptídeo (COLES, 1986). O maior local de síntese das proteínas plasmáticas é o fígado. As unidades fundamentais da estrutura protéica são os aminoácidos essenciais que não são sintetizados pelos animais e devem ser supridos pela dieta (KANEKO, 1997). Além disso, exames qualitativos e quantitativos das proteínas do plasma auxiliam no exame das condições fisiopatológicas dos animais. Avaliação do peso molecular de várias proteínas plasmáticas sustenta suas características heterogêneas. A albumina é uma das menores proteínas plasmáticas, tem peso molecular de 69 mil; alfa globulinas, 200 a 300 mil; beta globulinas, 150 a 350 mil e gama globulinas, 150 a 300 mil (COLES, 1986). Vimos então que a pressão oncótica é uma função de numerosas moléculas em solução, e a albumina tem consideravelmente mais influência na pressão oncótica do que outras proteínas plasmáticas. Sendo a menor das moléculas, é a primeira a passar para o interstício nos casos de aumento da permeabilidade vascular, como no caso das inflamações (COLES, 1986; KANEKO, 1997).

### **3.6.1 Albumina**

O estado nutricional de um animal tem um efeito muito grande na síntese de proteínas plasmáticas (COLES, 1986; MEYER e HARVEY, 1998). O efeito direto é no fornecimento de substratos para a síntese e indiretamente, a deficiência de proteína pode ter um efeito deletério no fígado. A falta de proteína na dieta diminui os níveis de albumina e de gama globulinas (imunoglobulinas e fibrinogêneo) no plasma. A proteína plasmática também serve de fonte nutricional para os tecidos. Há um equilíbrio dinâmico entre as proteínas plasmáticas e as teciduais. Este estado de equilíbrio permite que um sustente o outro em situações de desequilíbrio. Na privação de proteína na dieta, os níveis plasmáticos são mais estáveis, já que a proteína tecidual é frequentemente degradada para manter os níveis plasmáticos. Em humanos hipoprotéicos unicamente devido a privação de proteína na dieta, foi calculado que um decréscimo total de 1 mg na proteína plasmática representa perda

concomitante de 30 mg de proteína tecidual (COLES, 1986). Diminuição da albumina pode levar a formação de edema (COLES, 1986; KANEKO, 1997) e diminuição nas gama globulinas pode resultar em diminuição da resistência contra os agentes infecciosos. Sob condições ótimas, incluindo suprimento protéico adequado e estímulo para a síntese, as proteínas plasmáticas podem ser produzidas em um período relativamente curto. Cães podem renovar as proteínas plasmáticas em cerca de 90% em aproximadamente uma semana (COLES, 1986).

No plasma de animais normais, a albumina constitui 40 a 60% da concentração total da proteína sérica, entretanto, a concentração de albumina dependerá da espécie animal além de outros fatores. Em adição a alteração na pressão oncótica, a albumina pode atuar como reserva primária de aminoácidos para a síntese de proteínas teciduais. A albumina também tem capacidade de ligação com várias substâncias. Esta capacidade previne excreção rápida de drogas e auxilia na detoxificação e inativação de substâncias que podem ser tóxicas para o corpo animal. A albumina também tem papel importante no transporte de ácidos graxos (COLES, 1986; JEFFERY, 1991; KANEKO, 1997, THEODORIDIS, 2005).

### **3.6.2 Interpretação dos resultados da determinação da albumina sérica**

Alteração nos níveis de proteína plasmática total ocorre mais frequentemente devido a uma diminuição na quantidade de albumina (COLES, 1986; MEYER e HARVEY, 1998). A diminuição total da albumina geralmente é acompanhada por uma hiperglobulinemia relativa. Entretanto, a hiperglobulinemia não é usualmente suficiente para manter a concentração total da proteína no plasma e o resultado é a hipoproteinemia. Assim, a maioria das diminuições totais de proteína ocorre pela hipoalbuminemia (COLES, 1986).

Causas distintas podem levar a diminuição da concentração de albumina e muitas vezes não são facilmente identificáveis. Diminuição sérica da albumina pode resultar da deficiência na absorção de proteínas, deficiência na

síntese de albumina, degradação excessiva da proteína ou por perda da albumina (COLES, 1986).

Diminuições séricas de albumina ocorrem na má nutrição ou caquexia ou nas situações em que há uma demanda extra e especificamente a proteína na dieta é insuficiente (COLES, 1986; KANEKO, 1997).

Ocorrem também nas doenças gastrointestinais crônicas nas quais há interferência com a digestão e absorção das proteínas (COLES, 1986; MEYER e HARVEY, 1998).

Síntese deficiente de albumina ocorre comumente em associação com doença hepática crônica como na cirrose hepática em cães (BARKER et al., 1993; MEYER e HARVEY, 1998).

Hipoalbuminemia devido a degradação excessiva de proteína ocorre na febre prolongada e diabetes melito não controlada. Alterações na proteína total devido ao catabolismo excessivo geralmente não são severas (COLES, 1986).

Perda de albumina é uma causa comum de hipoalbuminemia nos animais domésticos. Albuminúria é significativa nas alterações renais com lesões tubulares e/ou glomerulares (COLES, 1986; MEYER e HARVEY, 1998; RADOSTITS et al., 2002). A Perda entérica excessiva de proteína ou má absorção pode resultar em hipoproteinemia. Causas importantes incluem a síndrome da má absorção em cães, neoplasia da parede intestinal (linfoma) (BARKER et al., 1993), enterite crônica (leishmaniose visceral) (SLAPPENDEL e GREENE, 1990) e linfangiectasia intestinal (KRUNINGEN, 1998). Condições similares podem ocorrer em outras espécies (COLES, 1986).

Animais parasitados frequentemente têm diminuição na albumina sérica. Particularmente, pequenos ruminantes e bovinos parasitados pelo nematódeo hematófago *Haemonchus* spp tem hipoalbuminemia acentuada (YAKOO et al., 1983; COLES, 1986; RADOSTITS et al., 2002).

### **3.7 Histologia funcional do globo ocular**



Os componentes do olho (aparelho ocular) incluem o globo ocular, o nervo óptico e as estruturas acessórias, incluindo pálpebras, aparelho lacrimal, fáscias orbitais e músculos oculomotores (RENDER e CARLTON, 1998).

O globo ocular (Figura 3) é um órgão altamente especializado de fotorrecepção, um processo que envolve a conversão de energia luminosa em potenciais de ação nervosos e reprodução da imagem (BURKITT et al., 1993). A parede do olho é composta de três camadas (túnicas) básicas - a camada fibrosa externa (córneo-esclera), a camada vascular (úvea - composta pela coróide, corpo ciliar e íris), a camada nervosa (retina) (BURKITT et al., 1993; BANKS, 1993; RENDER e CARLTON, 1998; JUNQUEIRA e CARNEIRO, 2004) e contém três meios refrativos – o humor aquoso, o cristalino e o corpo vítreo (RENDER e CARLTON, 1998).

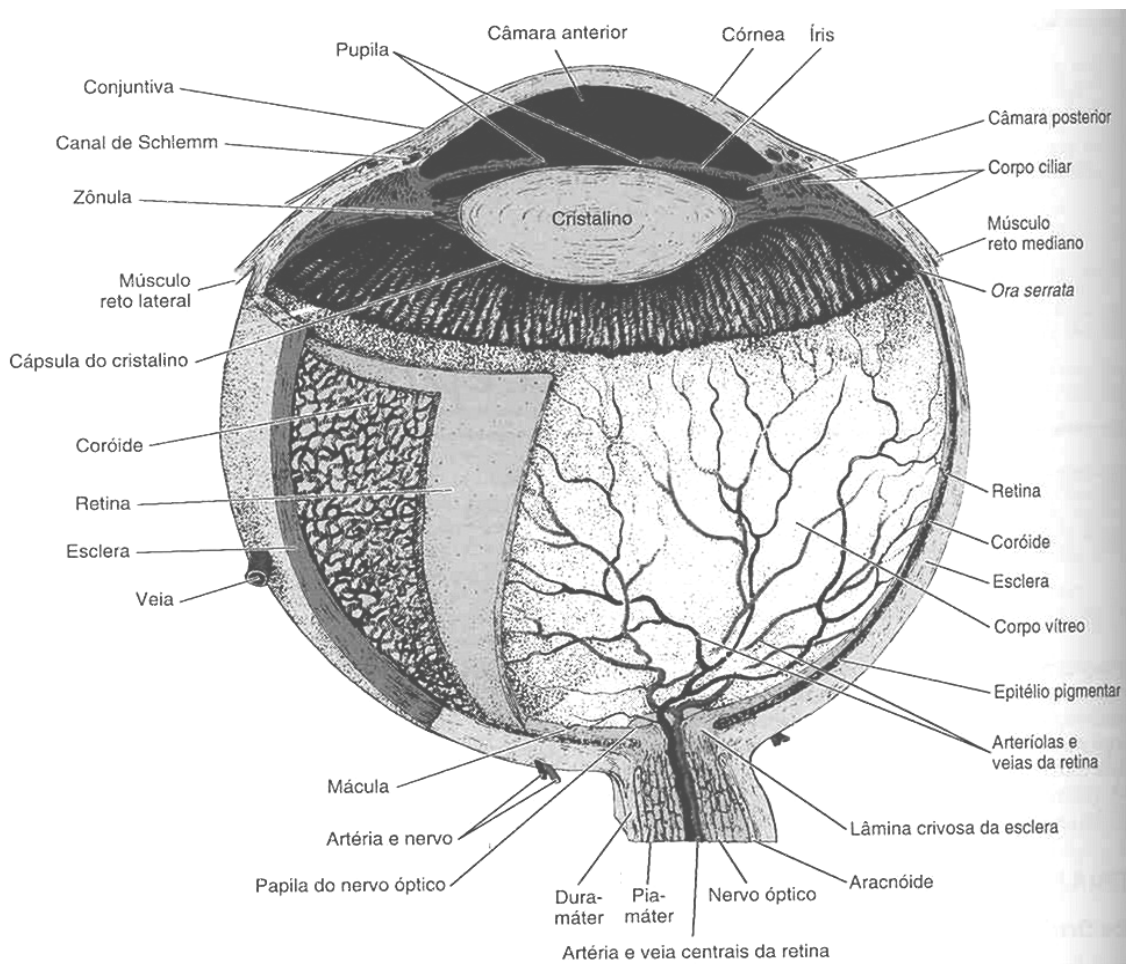


Figura 3. Esquema do globo ocular

Fonte: Junqueira e Carneiro, 2004.

O **globo ocular** é dividido em um compartimento anterior (posicionado rostralmente entre a lente e a córnea) e um compartimento posterior. O compartimento anterior é dividido em câmara anterior (entre a córnea e a íris) e câmara posterior (espaço entre a lente e a íris). No ponto de contato entre a íris e a córnea está o ângulo de filtração. A comunicação entre ambas ocorre através da pupila e estão ocupadas pelo humor aquoso que é secretado pelo corpo ciliar e circula através da pupila para drenar para um canal no ângulo da câmara anterior, o canal de *Shelmm*. O humor aquoso é fonte de nutrientes para o cristalino avascular e a córnea. O compartimento posterior é ocupado pelo corpo vítreo, uma substância gelatinosa que consiste em humor vítreo transparente. O corpo vítreo sustenta ao cristalino e a retina na parte interna, e também fornece um meio óptico que não é refrativo em relação ao cristalino (BURKIT et al., 1993, BANKS, 1993).

### 3.7.1 Camada fibrosa

A camada fibrosa é formada pela córnea e pela esclera. Ambas formam uma cápsula fibroelástica que sustenta o olho.

A **esclera** é composta por tecido colagenoso denso e com muitas fibras elásticas que mantêm a forma do bulbo. Formam sucessivas camadas ao redor do globo, dispostas em feixes paralelos à superfície e com pontos de inserção para os músculos extraoculares (BURKIT et al., 1993, BANKS, 1993). A lâmina crivosa é uma modificação na coróide e esclera na parte posterior, onde os axônios saem do globo (BANKS, 1993; BROOKS et al., 1999a). É muito densa e proeminente no eqüino, bovino e cão e quase inexistente no coelho e rato. Essa característica corresponde a respectiva densidade dos septos conjuntivos do nervo óptico, espessos no cavalo e bovino e delgados no coelho (SAUNDERS e RUBIN, 1975). A lâmina crivosa é uma região que fornece suporte para os axônios convergentes dos neurônios da camada ganglionar que seguem pela camada de fibras nervosas da retina para formar o nervo óptico (BANKS, 1993; BROOKS et al., 1999a). A lâmina crivosa da esclera é muito especializada e consiste de astrócitos intercalados por leitos capilares, e

fendas contendo bandas de axônios do nervo óptico (BROOKS et al., 1999a). Ela fornece nutrição e suporte mecânico aos axônios dos neurônios da camada ganglionar da retina (BROOKS et al., 1999b).

A **córnea** é uma extensão transparente da esclera e possui menor raio de curvatura que a esclera. A córnea consiste de cinco camadas: epitélio anterior (epitélio pavimentoso estratificado), membrana limitante anterior (membrana basal e fibras colágenas), substância própria (lâminas colágenas intercaladas por fibroblastos e substância fundamental), membrana limitante posterior (membrana basal típica) e epitélio posterior (epitélio pavimentoso simples – endotélio). Este epitélio é contínuo com o plexo venoso através do qual o humor aquoso é drenado (BURKITT et al., 1993, BANKS, 1993).

### 3.7.2 Camada vascular

A camada vascular ou uveal compreende a coróide, corpo ciliar e íris.

A **coróide** localiza-se entre a esclera e a retina e é subdividida em cinco lâminas: a mais externa, camada supracoróide (fibroblastos, fibras colágenas, cromatóforos e macrófagos), substância própria (melanócitos, fibroblastos, colágeno e vasos sanguíneos), *tapetum lucidum* (camada celular ou fibrosa de acordo com a espécie), camada capilar-coróide (rica rede de capilares) e complexo basal (fibras colágenas e elásticas entre duas membranas basais, uma associada com o epitélio pigmentar e outra associada ao endotélio da camada córiocapilar). A parte pigmentada absorve a luz que atravessou a retina (BURKITT et al., 1993, BANKS, 1993).

O *tapetum lucidum*, é uma camada fibrosa ou celular da coróide. Funcionalmente aumenta a sensibilidade da retina à reflexão da luz negra através da camada de fotorreceptores para adaptar a visão do animal no escuro. É o responsável pelos “olhos luminosos/brilhantes” à noite ou sob iluminação reduzida. O tamanho, forma, cor e distribuição no *tapetum lucidum* são espécie-variáveis (BANKS, 1993; OLLIVIER et al., 2004).

Nos caprinos o *tapetum lucidum* no fundo ocular reflete uma cor azulada em contraste a coróide adjacente densamente pigmentada. Contém uma

camada de fibrilas de colágeno e poucos fibroblastos constituindo o *tapetum lucidum fibrosum*. As fibrilas formam camadas separadas por fibroblastos e células pigmentadas. Na área não tapetal (ou *tapetum nigrum*), há numerosos melanossomos, ausentes no *tapetum lucidum fibrosum*. Características similares ocorrem no *tapetum* dos bovinos e ovinos (BANKS, 1993; OLLIVIER et al., 2004). Primatas não humanos, humanos, aves, canguru, suíno e outros que não possuem o *tapetum lucidum*, geralmente tem hábitos diurnos e o fundo reflete uma cor vermelha ou laranja a cinza pálido. A cor vermelha ou laranja resulta da reflexão dos vasos sangüíneos da coróide à luz (OLLIVIER et al., 2004).

O **corpo ciliar** é a continuação da coróide. Inicia na *ora ciliaris* da retina, ponto onde a porção neural da retina é interrompida, na altura do cristalino (lente transparente biconvexa, cujo formato pode variar para proporcionar foco fino da imagem corneana sobre a retina) e estende-se rostralmente circundando o cristalino, como um anel espesso e contínuo. Num corte transversal aparece como um triângulo com um lado para o humor vítreo, o outro para a esclera e o terceiro lado de frente para o cristalino e para câmara posterior do olho (BANKS, 1993; BURKIT et al., 1993; JUNQUEIRA E CARNEIRO, 2004). Histologicamente consiste de tecido colágeno e elástico, rede de capilares e músculo liso (músculo ciliar). Feixes de músculos possuem funções alternadas de contração e relaxamento. Essas contrações musculares são importantes no mecanismo de acomodação visual para focalizar objetos situados em diferentes distâncias. O revestimento do corpo ciliar é constituído por duas camadas ciliares, uma que se liga ao corpo ciliar e outra que cobre a primeira camada. A camada diretamente aderente ao corpo ciliar é formada por melanócitos e a segunda camada, que cobre a primeira, é derivada da camada sensitiva da retina e é formada por epitélio colunar simples (epitélio ciliar). Os processos ciliares são extensões do corpo ciliar. Constituídos também por um estroma conjuntivo e duas camadas de epitélio similar ao corpo ciliar. No entanto, o epitélio ciliar dos processos é especializado na secreção de íons e água, originando assim o humor aquoso (BANKS, 1993; JUNQUEIRA e CARNEIRO, 2004). A zônula ciliar é composta por delgadas fibras orientadas

radialmente de um lado na cápsula do cristalino e do outro no corpo ciliar (JUNQUEIRA E CARNEIRO, 2004).

A **íris**, o terceiro componente da úvea, forma um diafragma que se estende em frente ao cristalino a partir do corpo ciliar, de forma a dividir incompletamente o compartimento anterior em duas câmaras (câmara anterior e posterior). Atua como um diafragma ajustável que regula a quantidade de luz que chega à retina. A abertura da íris é denominada pupila (BURKIT et al., 1993). Histologicamente constitui-se em uma combinação contínua de fibroblastos, estroma vascular e numerosos melanócitos. A presença, ausência e distribuição da melanina determinam a cor da íris e conseqüentemente dos olhos. A cor azul é essencialmente devido a menor quantidade de melanina, pois ocorre absorção do seu componente vermelho durante o trajeto na íris. Já em albinos não há melanina, a cor rósea é devida a reflexão da luz pelos vasos sangüíneos da íris (BANKS, 1993; JUNQUEIRA E CARNEIRO, 2004).

### 3.7.3 Camada retiniana

A **retina** ou camada nervosa recebe e traduz o estímulo luminoso, transmitindo impulsos ao longo do nervo óptico para partes específicas do cérebro (BANKS, 1993). É composta pelo epitélio pigmentado e a retina sensorial (neural), ambos derivados do neuroepitélio. A retina sensorial, uma delicada camada transparente, é firmemente aderida apenas no disco óptico e anteriormente na *ora ciliaris retinae* (orla ciliar da retina). Fora isso, é mantida contra o epitélio pigmentado da retina pela turgidez do corpo vítreo (RENDER e CARLTON, 1998). A retina situada na região posterior do globo ocular apresenta, de fora para dentro, as seguintes camadas (Figuras 4 e 5): epitélio pigmentar, camada de células fotorreceptoras, membrana limitante externa, camada nuclear externa, camada plexiforme externa, camada nuclear interna, camada plexiforme interna, camada de células ganglionares, camada de fibras nervosas ópticas e membrana limitante interna (BANKS, 1993; WILCOCK, 1993, RENDER e CARLTON, 1998).

O **epitélio pigmentar** localiza-se adjacente ao complexo basal da coróide. Constituído por uma delgada camada de células cúbicas com núcleo em posição basal. O citoplasma contém abundante retículo endoplasmático liso, o que tem sido relacionado com os processos de transporte e esterificação da vitamina A usada pelos fotorreceptores. As células pigmentares sintetizam melanina, que se acumula sob a forma de grânulos, principalmente nas extensões citoplasmáticas, com a função de absorver a luz que estimula os fotorreceptores (JUNQUEIRA e CARNEIRO, 2004).

A camada seguinte é formada pelos processos das células **fotorreceptoras** (cones e bastonetes). Estas são células neuroepiteliais modificadas para receber, traduzir e transmitir estímulo visual. Os cones e bastonetes possuem dois pólos, um dendrito fotossensível (extremidade apoiada entre as projeções citoplasmáticas apicais das células pigmentares) e outro prolongamento que faz sinapse com outras células bipolares. Os dendritos assumem a forma de cone ou bastonete, originando o nome dado a estas células (BANKS, 1993; JUNQUEIRA e CARNEIRO, 2004).

Os bastonetes são células finas, alongadas formadas por um segmento externo contendo vesículas achatadas denominadas discos e um segmento interno rico em glicogênio e mitocôndrias. Os discos do segmento externo contêm o pigmento visual fotossensível rodopsina. A luz modifica a estrutura molecular da rodopsina. Na escuridão o pigmento se acumula fornecendo aos bastonetes grande sensibilidade à luz. Este processo é chamado de adaptação à escuridão, por isso os bastonetes são usados para a visão noturna (BANKS, 1993; COULTER e SCHMIDT, 1996; JUNQUEIRA e CARNEIRO, 2004). Os cones são similares aos bastonetes, são alongados, possuem segmento externo e interno, corpo basal com cílios e acúmulo de mitocôndrias. No segmento externo são observados discos com o pigmento fotossensível iodopsina. Os pigmentos fotossensíveis são sintetizados através de reações químicas com a vitamina A (WILCOCK, 1993; JUNQUEIRA e CARNEIRO, 2004).

Variações na proporção e distribuição de cones sensíveis à luz de comprimento de onda diferente permitem ao córtex visual discriminar a cor

(WILCOCK, 1993). Densidades diferentes de cones e bastonetes são diferentes entre as espécies animais e em humanos (CHANDLER et al., 1999). Em geral, peixes, anfíbios, répteis e pássaros discriminam a cor de forma excelente. Ungulados podem distinguir amarelo, azul, e, variavelmente, verde e vermelho. Carnívoros tem percepção muito limitada (WILCOCK, 1993).

Os complexos juncionais entre os processos das células fotorreceptoras e as células de Müller (células de sustentação) formam a próxima camada, eosinofílica e bastante delgada, a **membrana limitante externa** (JUNQUEIRA e CARNEIRO, 2004). Esta estrutura delimita a camada onde localizam-se os núcleos dos cones e bastonetes densamente acondicionados e que constituem a próxima estrutura, a **camada nuclear externa** (BURKIT et al., 1993). Após tem-se a **camada plexiforme externa** formada pelas sinapses entre os cones e bastonetes e os neurônios bipolares. Estes neurônios constituem a camada dos neurônios bipolares (neurônios integradores) ou apenas **camada nuclear interna**. Na próxima estrutura, a **camada plexiforme interna**, os neurônios fazem sinapses com os dendritos dos neurônios ganglionares. Os núcleos destes neurônios formam a **camada de células ganglionares** cujos axônios formam a **camada de fibras do nervo óptico** e seguem em direção ao disco óptico para formar o nervo óptico. Finalmente, a última camada, a **membrana limitante interna** separa os axônios do corpo vítreo, e é formada por expansões citoplasmáticas das células de Muller (BURKIT et al., 1993; (WILCOCK, 1993; JUNQUEIRA e CARNEIRO, 2004).

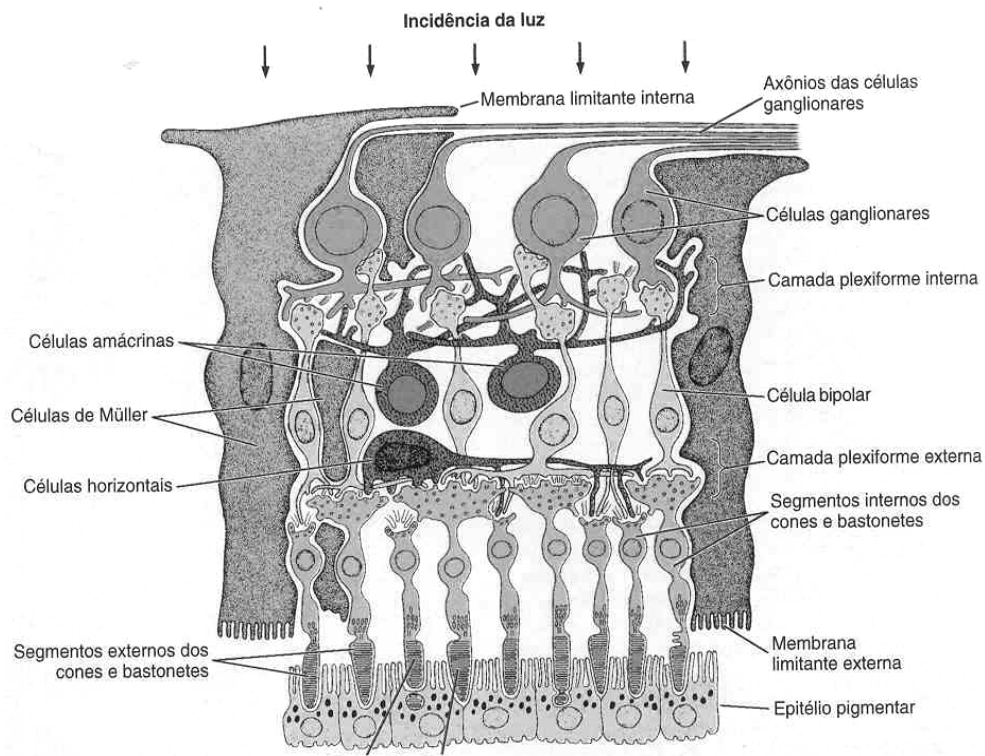
A retina possui outros tipos celulares além dos acima relacionados: As **células horizontais**, cujos prolongamentos colocados horizontalmente estabelecem contato entre vários fotorreceptores; as **células amácrinas**, que estabelecem contato com as células ganglionares e as células de sustentação similar a astrócitos e células de Müller. As **células de Müller** são muito ramificadas e grandes com funções de sustentação, nutrição e isolamento dos neurônios da retina (WILCOCK, 1993; JUNQUEIRA e CARNEIRO, 2004; BRINGMANN et al., 2006). As células de Müller são também responsáveis por manter a homeostase do meio extracelular da retina (íons, água, moléculas neurotransmissoras e pH). A retina vascularizada pode ser responsável

também pela angiogênese e regulação do fluxo sanguíneo (BRINGMANN et al., 2006).

A organização vascular da retina visualizada nos exames por oftalmoscopia de fundo de olho é variável entre as espécies. Essa variação deve ser conhecida porque algumas patologias são associadas a alterações nesses vasos e variações normais entre as espécies não podem ser confundidas com anormalidades. Carnívoros, ruminantes e suínos tem grandes vênulas e pequenas arteríolas que se irradiam do disco óptico para a periferia da retina. O equino tem cerca de 60 vasos curtos e delgados se estendendo do disco para a retina. Em cães e gatos, os vasos maiores se alinham na metade profunda da camada de fibras nervosas da retina. Em suínos os vasos são mais superficiais cobertos apenas por poucas fibras e a membrana basal (WILCOCK, 1993). A retina recebe escassos capilares, presentes principalmente na camada de células ganglionares e bipolares. Na camada de células fotossensíveis a vascularização é praticamente inexistente recebendo nutrientes difundidos através da coróide (JUNQUEIRA e CARNEIRO, 2004).

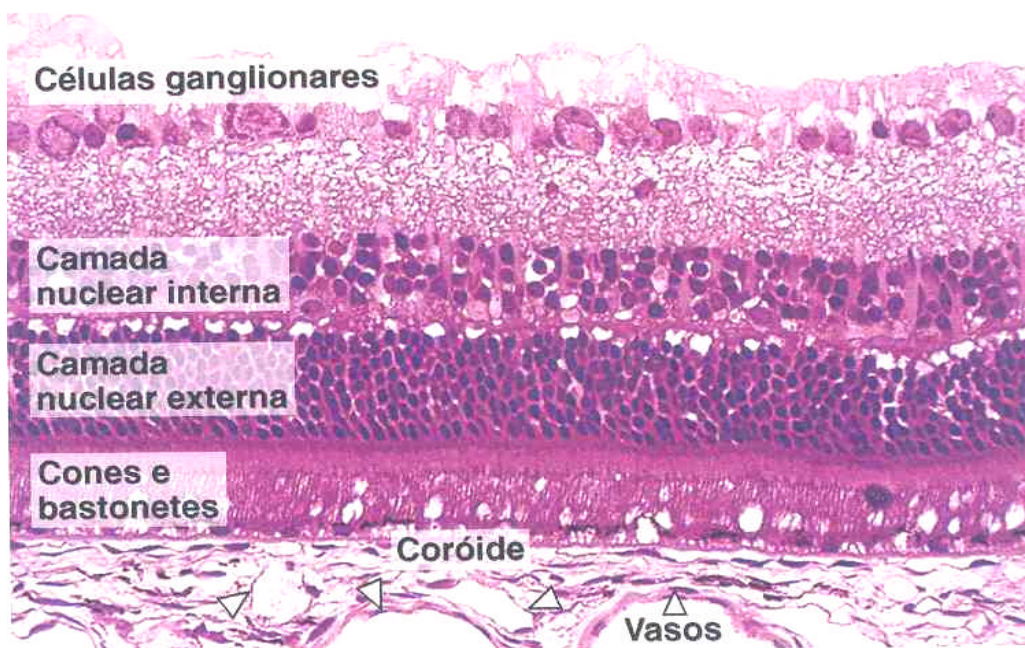
A parte histofuncional da retina pode ser assim resumida: Um impulso elétrico, gerado pela chegada de luz à célula fotorreceptora (bastonete ou cone que contém as substâncias fotorreceptoras que absorvem a luz, rodopsina e iodopsina, respectivamente), é transmitido às células da camada nuclear interna (células bipolares, horizontais e amácrinas). Os impulsos neurais são transmitidos, por sua vez, à próxima camada de células retinianas, que é composta de células ganglionares. Os axônios das células ganglionares estendem-se através da camada de fibras nervosas até o nervo óptico e fazem sinapse no cérebro no corpo geniculato lateral ou na região pré-tectal (PÉREZ et al., 1988; ALBERT e DRYJA, 1999).





**Figura 4.** Desenho esquemático das camadas celulares da retina.

Fonte: Junqueira e Carneiro, 2004.



**Figura 5:** Camadas celulares da retina. Hematoxilina e Eosina. Fotomicrografia de luz.

Fonte: Junqueira e Carneiro, 2004.

### **3.8 Estrutura funcional do nervo óptico**

O nervo óptico não é verdadeiramente um nervo, mas, uma extensão da substância branca do diencéfalo composta principalmente de axônios das células ganglionares da retina. Estende-se do globo ao quiasma óptico (WILCOCK, 1993; RENDER e CARLTON, 1998; BROOKS et al., 1999a).

#### **3.8.1 Anatomia macroscópica e microscópica do nervo óptico**

O nervo óptico e a retina desenvolvem-se embriologicamente como uma evaginação do prosencéfalo primitivo; assim, o nervo óptico é revestido pelas meninges da mesma forma que o encéfalo e a medula espinhal. A dura-máter torna-se contínua com seu equivalente no desenvolvimento, a esclera, enquanto que a pia-máter e a aracnóide continuam no olho como o trato uveal (BURKITT, 1993).

O nervo óptico consiste em quatro diferentes regiões. O nervo óptico intraocular inclui a camada de células ganglionares da retina, a camada de fibras nervosas, a cabeça do nervo óptico ou disco óptico, e a região intralaminar no interior da esclera (BROOKS et al., 1999a). Posterior ao globo o nervo óptico consiste no nervo óptico intraorbital, o nervo óptico intracanalicular (no interior do canal óptico), e o pequeno nervo óptico intracranial que une-se ao quiasma óptico (RENDER e CARLTON, 1998; BROOKS et al., 1999a).

##### **3.8.1.1 Nervo óptico intraocular**

Constituído pelas células ganglionares da retina e pela camada de fibras nervosas da retina. As células ganglionares estão localizadas entre a camada plexiforme interna e a camada de fibras nervosas. Os axônios das células ganglionares fazem a conexão fotorreceptores da retina e os componentes centrais do sistema visual. Os axônios projetam-se sem sinapses pela camada de fibras nervosas da retina até o quiasma óptico (BANKS, 1993; BROOKS et

al., 1999a). A camada de fibras nervosas da retina é composta de astrócitos, vasos sanguíneos da retina, processos das células de Muller (célula de sustentação análoga a neuróglia) e axônios dos neurônios da camada ganglionar (BROOKS et al., 1999a; BURKIT, 1993; BRINGMANN et al., 2006).

### **3.8.1.2 Papila óptica**

O nervo óptico pré-laminar é conhecido como disco óptico, cabeça do nervo óptico ou papila óptica e está envolta por um anel escleral peripapilar branco (BROOKS et al., 1999a). A forma do disco óptico, o grau de mielinização e o número de axônios variam de acordo a espécie animal (WILCOCK, 1993). Em geral, papilas grandes contêm mais fibras nervosas que as pequenas papilas. A célula predominante na papila é o astrócito. Possui função similar às células de Muller na camada ganglionar. Fornecem sustentação física, absorvem excesso de potássio extracelular liberado pelos axônios despolarizantes e armazenam glicogênio. Os processos celulares dos astrócitos isolam axônios individuais e bandas de axônio do tecido conjuntivo e vascular da cabeça do nervo óptico (BROOKS et al., 1999a).

### **3.8.1.3 Taça óptica (“*optic cup*”)**

Histologicamente, o disco não é mielinizado na maioria das espécies, com exceção do cão, podendo haver então uma pequena escavação paracentral – depressão fisiológica (WILCOCK, 1993). Essa é a área intrapapilar da cabeça do nervo óptico. Aumento dessa área (“cupping”) é associada com glaucoma primário em seres humanos, eqüinos e cães (BARNETT, 1990; BROOKS et al., 1999a). Aumento da proporção disco:área de depressão indica perda de axônios do nervo óptico e conseqüente diminuição do campo visual (ALBERT e DRYJA, 1999; BROOKS et al., 1999a).

### **3.8.1.4 Nervo óptico retrobulbar**

O nervo óptico retrobulbar ou intraorbital inicia posterior a lâmina crivosa e, consiste, de axônios do nervo óptico, oligodendrócitos e astrócitos. Septos do nervo óptico derivado das meninges contêm vasos sangüíneos e subdividem os axônios em bandas. Camadas meningeais da pia-máter, aracnóide e dura-máter envolvem externamente o nervo óptico intraorbital (SAUNDERS e RUBIN, 1975; WILCOCK, 1993; BROOKS et al., 1999a). Arteríolas e capilares penetram a dura-máter, atravessam as trabéculas da aracnóide, e se ramificam para o interior da pia-máter. A dura-máter une-se com a esclera anterior sendo contínua posteriormente ao ápice orbital com o periósteo do canal óptico. No ápice orbital o nervo entra no canal ósseo. A dura-máter do nervo óptico e do periósteo do osso estão fusionadas no canal óptico, mas o espaço subaracnóide do nervo óptico intraorbital contém líquido cérebro espinhal e comunica-se com o espaço subaracnóide intracranial (ALBERT e DRYJA, 1999; BROOKS et al., 1999a).

O tipo celular primário presente no nervo óptico retrobulbar posterior a lâmina crivosa é o oligodendrócito. Este forma a mielina que envolve os axônios ópticos. Mielinização do nervo óptico inicia próximo ao quiasma óptico e progride através da lâmina crivosa. Os axônios da camada de fibras nervosas da retina não são mielinizadas permitindo suficiente transparência na retina para que a luz chegue aos fotorreceptores (BROOKS et al., 1999a).

#### **3.8.1.5 Quiasma óptico, trato óptico e núcleo geniculato lateral**

O quiasma óptico na maioria das espécies está localizado rostro-ventralmente ao tronco cerebral, demarcando o nível rostral do diencefalo, e está intimamente associado com o terceiro ventrículo, hipotálamo e até a pituitária. O trato óptico se origina do quiasma óptico e já no interior do diencefalo faz conexão com o hipotálamo e com o núcleo geniculato no córtex visual. O número de camadas de núcleos celulares no núcleo geniculato varia de acordo com a espécie (BROOKS et al., 1999a).

#### **3.8.1.6 Suprimento vascular do nervo óptico**

A rica vascularização do nervo óptico é associada com uma elevada taxa de fluxo sanguíneo. A artéria maxilar origina a artéria oftálmica externa, a qual é o suprimento primário de sangue para o olho. A artéria oftálmica interna se origina da artéria cerebral anterior em nível do quiasma óptico e passa pelo canal óptico fusionando-se com a artéria oftálmica externa entre o canal óptico e o pólo posterior do globo. Dessa anastomose, originam-se várias artérias que suprem a lâmina crivosa, a coróide, retina e nervo óptico. Variações nas ramificações ocorrem entre os indivíduos (BROOKS et al., 1999a). Os capilares presentes na retina e na úvea possuem endotélio contínuo e junções oclusivas, constituindo a barreira hemato-ocular (WILCOCK, 1993).

### **3.9 Breves considerações sobre as agressões tóxicas ao globo ocular**

As respostas aos fármacos são diferentes entre as espécies animais por isso, não se pode extrapolar efeitos provocados em uma espécie para as demais. Por outro lado, a ação tóxica da droga é geralmente seletiva, dependendo não apenas da natureza química do produto, mas também de seus derivados metabólicos e da via de eliminação. Assim, por exemplo, quando um fármaco afeta a córnea, significa que ultrapassou a barreira sangue-humor aquoso e ao ser secretado pela lágrima altera a composição desta (PÉREZ et al., 1988). A córnea é uma membrana avascular clara, que mantém a homogeneidade óptica pelo bombeamento contínuo de líquido ao exterior através das membranas superficiais semi-permeáveis (PÉREZ et al., 1988; BURKIT et al., 1993). Qualquer composto que altere ou afete a integridade do epitélio pode afetar sua hidratação (PÉREZ et al., 1988). A lesão conseguinte é de edema, erosão, hiperemia conjuntival e/ou ressecamento. São muitos os compostos que podem induzir esse tipo de lesão: pilocarpina, antidepressivos, progestágenos, carências vitamínicas, morfina, analgésicos narcóticos (em ratos) e drogas utilizadas contra a malária (PÉREZ et al., 1988; GELLAT et al., 2001). Anestésicos tópicos, atropina 1% e sulfonamidas, especialmente trimetropin-sulfadiazina, tem sido associados com diminuição da

produção de lágrima e conseqüente ceratoconjuntivite seca em cães e gatos (GELLAT et al., 2001).

O cristalino é uma estrutura bicôncava que não possui irrigação sanguínea e que se nutre de humor aquoso e vítreo. A lente cresce durante toda a vida pelo alargamento e agregação superficial das células epiteliais sob a cápsula anterior. A resposta do cristalino à injúria é a degeneração (catarata). Esta alteração é produzida quando a substância tóxica atravessa a barreira sangue-humor aquoso e penetra na câmara anterior; isso depende não somente do peso molecular da substância, mas também da sua solubilidade em lipídeos (PÉREZ et al., 1988). Disofenol, um anti-helmíntico para ancilostomose em cães, causa catarata com dose três vezes maior que a recomendada (GELLAT et al., 2001). A opacidade do cristalino pode ser transitória ou permanente. A transitória geralmente está relacionada a problemas na cápsula em conseqüência de desequilíbrios osmóticos. A hidratação normal do cristalino se mantém pela integridade da sua membrana no bombeamento catio-iônico, a qual libera sódio e concentra potássio no seu interior. Alterações de opacidade transitória foram reproduzidas em ratos pela administração de fenotiazinas, catecolaminas e em cães com tranqüilizantes e diuréticos. As cataratas permanentes são induzidas pelo efeito direto de tóxicos na estrutura da lente (PÉREZ et al., 1988).

A retina é igualmente propensa aos efeitos tóxicos de muitas drogas. Entre várias se têm os betabloqueadores, antiprotozoários, etambutal (antituberculoso), ivermectina, tetraciclina e enrofloxacina (PÉREZ et al., 1988; GELLAT et al., 2001). Além destes produtos, algumas plantas tóxicas também são citadas como a aamambaia (*Pteridium aquilinum*) na Inglaterra e o *Astragalus* sp. nos Estados Americanos (WILCOCK, 1993).

Um estudo em 17 gatos realizado por Gellat et al. (2001), analisou o uso sistêmico de enrofloxacina e os efeitos no globo ocular. Constataram que a enrofloxacina parenteral é potencialmente retinotóxica em alguns gatos resultando em degeneração aguda e difusa da retina. Essas alterações ocorreram mesmo com dosagens únicas e terapêuticas. A cegueira ocorreu na maioria dos casos, mas alguns gatos tiveram recuperação da visão.

#### **4 INTOXICAÇÃO ACIDENTAL PELO ANTI-PARASITÁRIO CLOSANTEL (DIANTEL)**

O surto acidental ocorreu numa propriedade do município de Santa Maria, no Rio Grande do Sul. Vinte e sete caprinos produtos do cruzamento da raça Saanen e da raça Parda Alpino, com sete a oito meses de idade e aproximadamente 15 kg de peso vivo, adoeceram três a quatro dias após terem recebido cerca de 15 ml (100 mg/kg) de closantel por via oral em uma única dose (essa dosagem é 8 a 10 vezes superior à recomendada na bula). Dos caprinos que receberam a dosificação, 7 morreram e outros 4 foram eutanasiados com sinais clínicos avançados (moribundos), conforme preconizada pelo Conselho Federal de Medicina Veterinária (Art. 12, cap 3; Resolução n. 714-20/06/2002), na fase aguda da doença, e um foi eutanasiado 10 meses após o aparecimento dos sinais agudos.

## 5 MATERIAL E MÉTODOS

Necropsia completa foi realizada em todos os caprinos que morreram naturalmente e também nos que foram submetidos a eutanásia. Os outros animais que adoeceram permaneceram na propriedade. A necropsia foi realizada no Setor de Patologia Veterinária da Universidade Federal de Santa Maria, RS. Após a observação clínica e realizada a necropsia, diante da constatação macroscópica das lesões, suspeitou-se de uma causa tóxica. As alterações clínicas eram de cegueira aguda e na necropsia as alterações no fígado sugeriam hepatopatia tóxica. Com a finalidade de fundamentar melhor essa suspeita e visando uma confirmação do diagnóstico, foi realizada em seguida uma visita a propriedade. No referido local fez-se a observação dos piquetes onde os animais se encontravam, procurando identificar alguma planta conhecida que supostamente os caprinos poderiam ter ingerido ou mesmo uma planta tóxica não necessariamente conhecida, mas que os animais poderiam ter tido acesso recentemente e com sinais de que foi consumida. Nada foi encontrado relacionado a plantas, passou-se então a investigar a alimentação que era fornecida nas baias onde os animais eram recolhidos à noite e no caso das fêmeas, quando eram ordenhadas. A alimentação era à base de capim picado, silagem e sal mineral. Nenhuma anormalidade foi observada nesses alimentos que pudessem ser relacionados com o quadro clínico-patológico observado. Posteriormente, o técnico responsável e os tratadores foram questionados quanto a aplicação de medicamentos ou vermífugos nos animais que morreram ou adoeceram. A principal e relevante informação obtida foi referente ao uso de um vermífugo comum a todos. Constatou-se que três ou quatro dias antes dos primeiros animais adoecerem, o composto closantel (Diantel®) foi administrado nos caprinos via oral. A dose recomendada pelo fabricante era de 1,5 ml a cada 10 kg de peso vivo. A interpretação do técnico foi de 15 ml ao invés de 1,5 ml. A dose recebida foi de 15 ml para cada animal.

Após a investigação epidemiológica e suspeita da intoxicação pelo referido vermífugo, seguiu-se a reprodução experimental, administrando-se 15



ml (100 mg/kg) de closantel em dois caprinos cruza Saanen. O caprino A tinha sete a oito meses de idade e o caprino B tinha 11 meses de idade. Esses dois animais foram eutanasiados para necropsia, 10 dias (caprino A) e 3 meses (caprino B) após a administração da droga. Foram perfundidos através da aorta com formol tamponado, sob anestesia com tionembutal.

Durante a necropsia dos caprinos do surto acidental e dos animais intoxicados experimentalmente, foram coletados encéfalo, medula espinhal, gânglios e nervos, globo ocular, fígado, rins e vários outros órgãos. Estes tecidos foram fixados em formol neutro a 10%. Na seqüência, foram processados rotineiramente para histopatologia e análise pela microscopia de luz. Os tecidos fixados foram desidratados em álcool, clarificados pelo xilol, embebidos em parafina, seccionados a 5  $\mu$ m e corados com hematoxilina e eosina. Cortes do encéfalo em nível dos pedúnculos cerebelares e tálamo foram selecionados e corados pelo Azul Rápido de Luxol.

A reprodução do quadro clínico-patológico nesses dois animais possibilitou a confirmação do diagnóstico da intoxicação por este composto.

## 6 RESULTADOS

### 6.1 Sinais clínicos

Os sinais clínicos agudos incluíam depressão acentuada, perda da mobilidade dos membros, decúbito lateral, dor abdominal, fraqueza dos membros (principalmente pélvicos) e, ocasionalmente, posicionavam-se com os membros afastados (Figura 6). Sensibilidade cutânea diminuída ou ausente, opistótono e nistagmo ocasional foram também observados. Vários animais, já em decúbito, gemiam e viravam a cabeça constantemente para o flanco, demonstrando dor abdominal. Ao exame oftálmico observou-se midríase bilateral, ausência de reflexo pupilar à luz e cegueira bilateral. Alguns animais se recuperaram dos sinais agudos, mas a cegueira foi irreversível. Os dois caprinos que receberam a droga experimentalmente apresentaram sinais clínicos semelhantes aos caprinos dos casos acidentais.

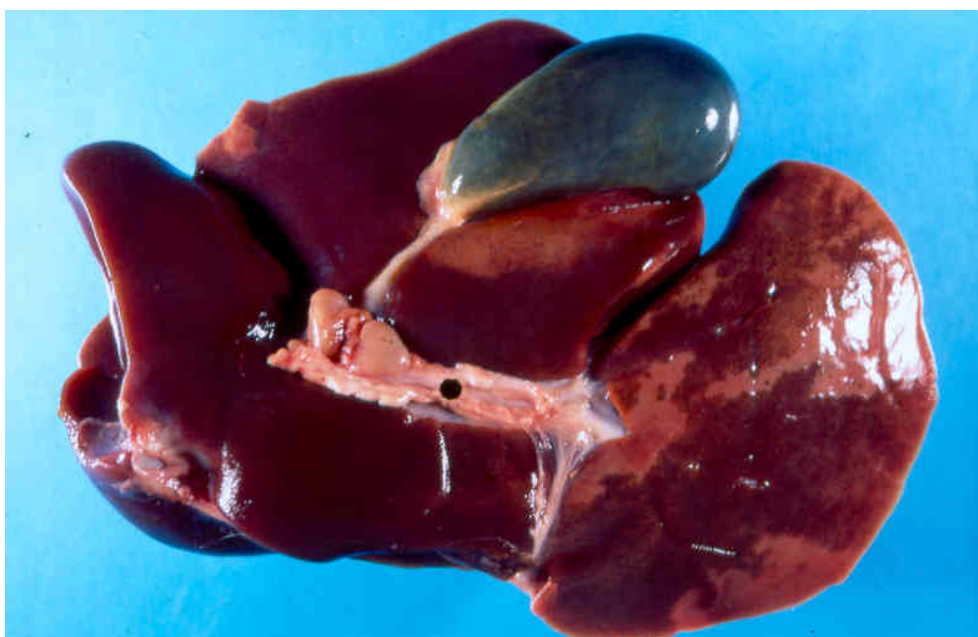Alguns caprinos mostraram sinais da intoxicação e se recuperaram, tendo como seqüela apenas a cegueira.

### 6.2 Achados de necropsia

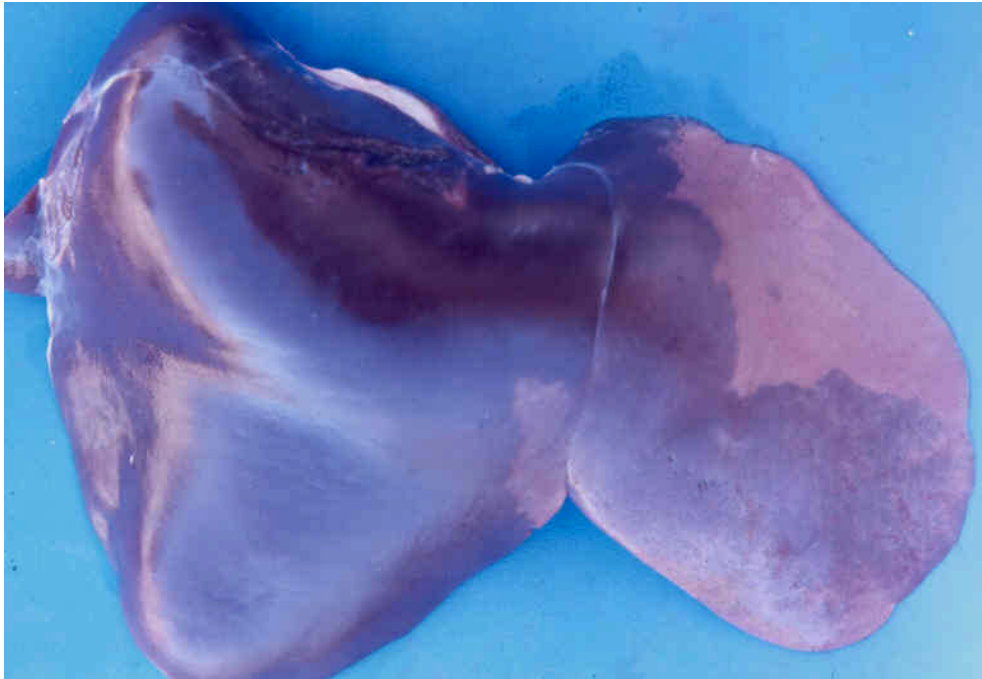O estado nutricional dos animais necropsiados era ruim. A musculatura era pouco desenvolvida e o tecido adiposo no subcutâneo era mínimo. Achados de necropsia incluíam edema nas serosas e tecido adiposo principalmente gordura pericárdica e perirrenal. Em três animais, a maior parte do lobo hepático medial e lateral esquerdo estava amarelada com finos cordões de tecido hepático normal intercalados (Figuras 7 e 8). O parênquima dessa área era seco e rompia-se facilmente. A urina era verde escura (Figura 9) e granular (2 animais). Os resultados da patologia clínica (pesquisa de bilirrubina na urina) não revelaram alterações.



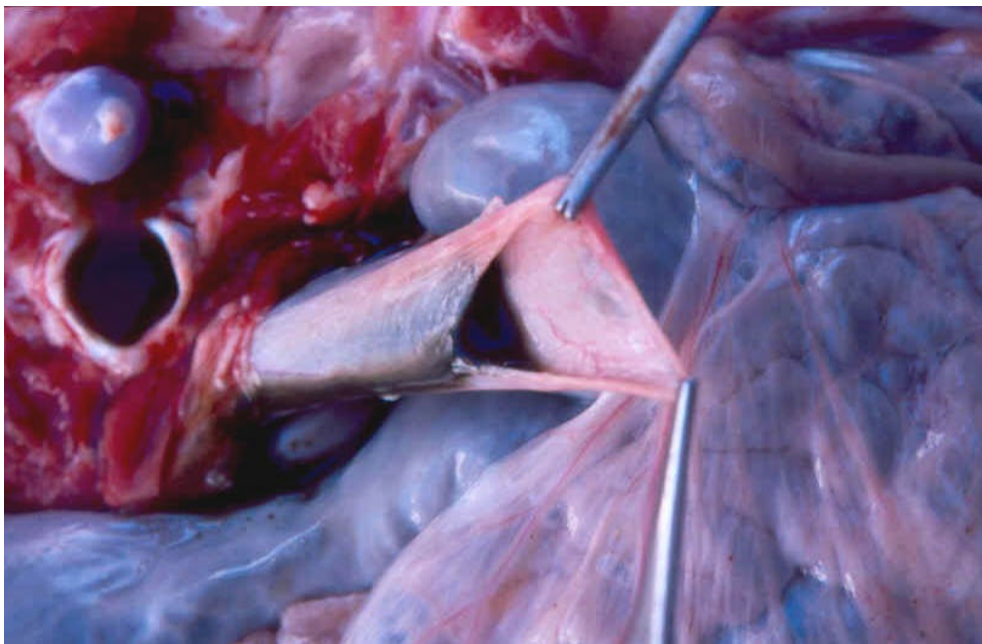**Figura 6.** Intoxicação acidental aguda pelo closantel. Sinais clínicos. Ataxia dos membros pélvicos indicando envolvimento do encéfalo.



**Figura 7.** Intoxicação acidental por closantel em caprino. No fígado há áreas branco-amareladas de necrose intercaladas pelo tecido normal.



**Figura 8.** Intoxicação acidental por closantel em caprinos. Fígado. Observe que as áreas de necrose atingem principalmente o lobo esquerdo e tem distribuição extensa na área atingida.

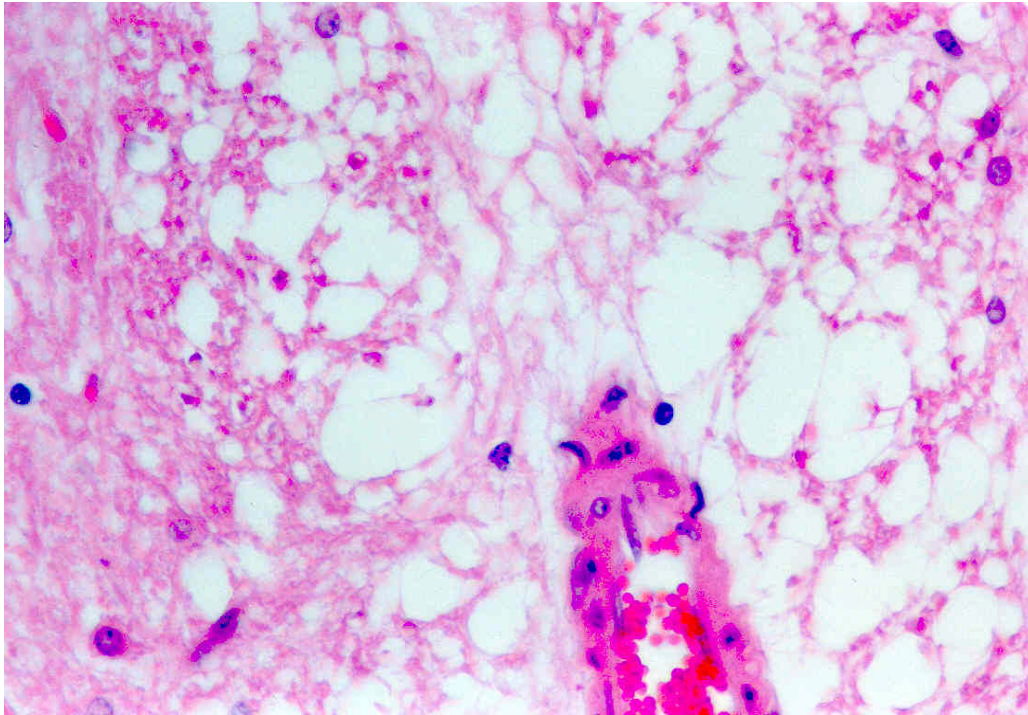


**Figura 9.** Intoxicação acidental por closantel em caprinos. Observe que a bexiga urinária está com conteúdo verde-escuro.

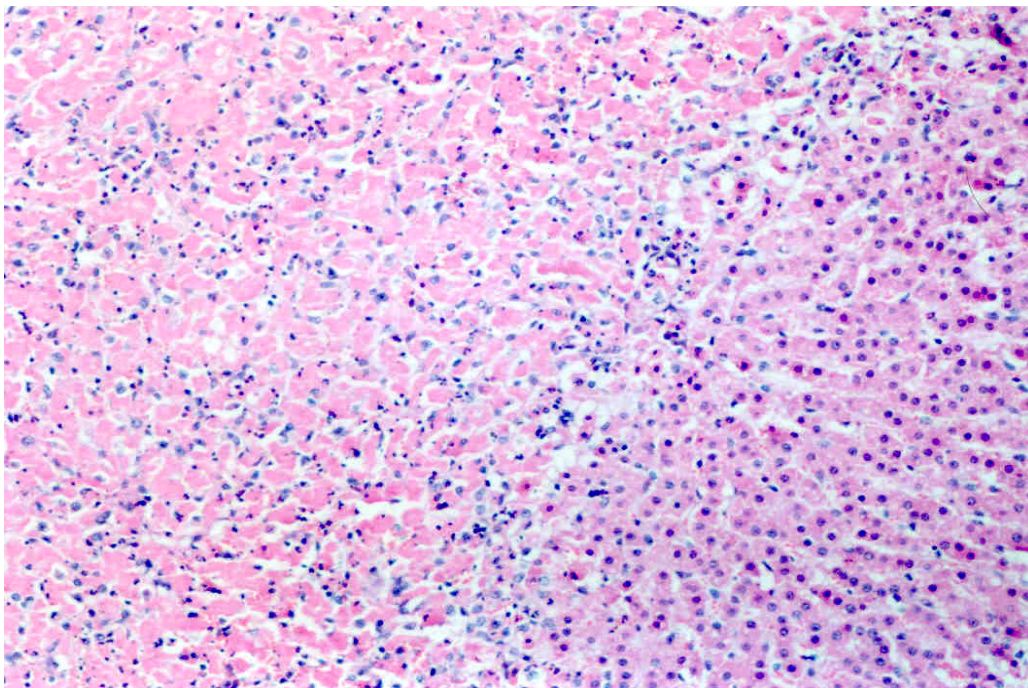
### 6.3 Achados microscópicos e alterações oftálmicas

As alterações histológicas dos casos agudos consistiam de edema (*status spongiosus*) na substância branca do cérebro e no nervo óptico, mais pronunciado nas áreas perivasculares e perineuronais do tronco cerebral e cerebelo. As alterações de espongiose eram mais consistentemente encontradas nas áreas perivasculares da substância branca e adjacente aos ventrículos laterais, no tronco cerebral, cerebelo e mesencéfalo. Associado às lesões de *status spongiosus*, observava-se tumefação astrocitária. Nas alterações espongiosas, os vacúolos eram redondos ou alongados e conferiam às áreas acentuadamente afetadas da substância branca, uma aparência rarefeita na mielina (Figura 10). As lesões microscópicas observadas na retina foram de degeneração e perda dos neurônios da camada ganglionar. Lesões hepáticas incluíam desde degeneração vacuolar de hepatócitos até necrose de coagulação centrolobular a massiva (Figura 11) com infiltração neutrofílica moderada. Essa última lesão ocorria apenas em áreas do lobo esquerdo. Cortes histológicos no nível de pedúnculos cerebelares e tálamo selecionados e corados pelo Azul Rápido de Luxol evidenciaram acentuado edema intramielínico da substância branca cerebral (Figura 12).

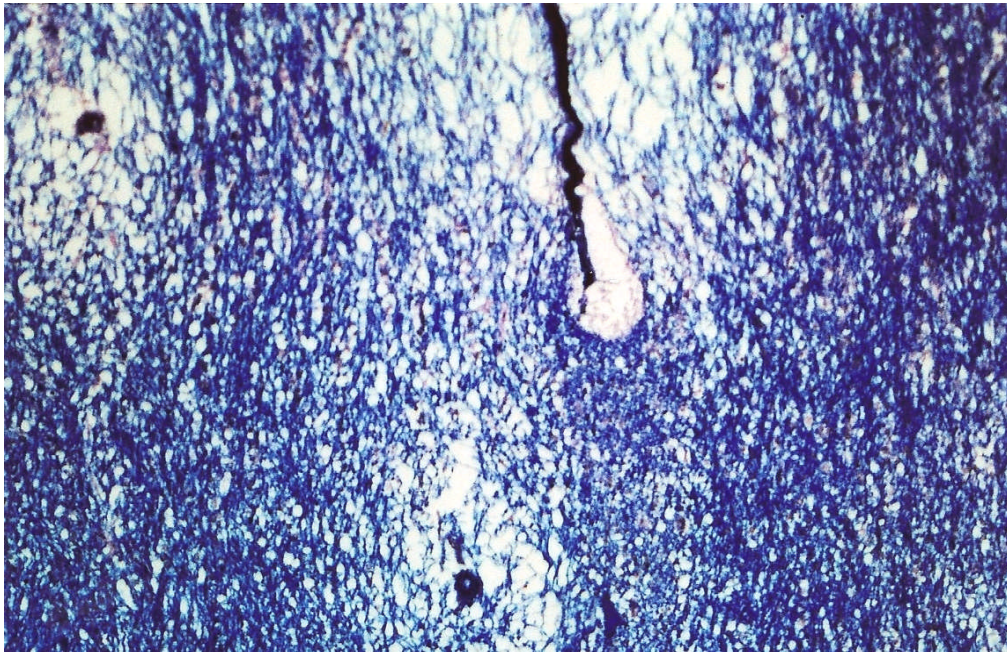
O caprino que recebeu a dosificação acidentalmente e permaneceu na propriedade por mais 10 meses, apresentou as seguintes alterações oftálmicas. A papila estava cinza e atrófica e a coloração do *tapetum lucidum* era verde amarelada. Havia atrofia dos vasos da retina e áreas de coloração acastanhadas sem hiperrefletividade. Essas áreas também eram observadas no *tapetum nigrum* nas regiões de transição tapetal. No exame microscópico da retina havia atrofia completa e difusa da camada nuclear interna e das células fotorreceptoras e ausência de neurônios da camada ganglionar. Havia hipertrofia da coróide. Em toda a extensão no nervo óptico, havia perda de fibras e proliferação das células gliais (astrocitose), além de aumento da espessura dos septos de colágeno, caracterizando a atrofia do nervo.



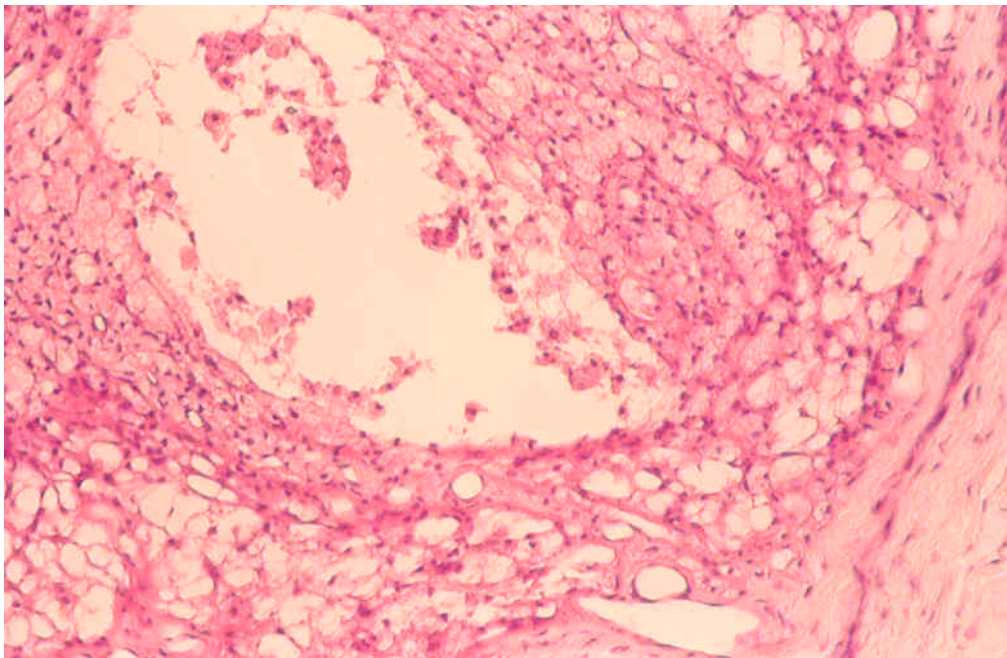
**Figura 10.** Intoxicação acidental por closantel em caprino. Histopatologia do cérebro, mesencéfalo. Observe os numerosos vacúolos perivascularres determinando aparência rarefeita no neurópilo. H. E. 400 X.



**Figura 11.** Intoxicação acidental por closantel em caprino. Histopatologia do fígado. Observe os hepatócitos do lado esquerdo da figura com núcleos picnóticos ou em cariólise evidenciando necrose de coagulação extensa. H. E. X 100.



**Figura 12.** Intoxicação acidental por closantel em caprino. Histopatologia do cérebro. Neurópilo corado de azul evidenciando os vacúolos intramielínicos. Azul Rápido de Luxol. X 200.



**Figura 13.** Intoxicação experimental por closantel. Caprino A. Histopatologia do nervo óptico. Observe a bainha do nervo na periferia e vários pequenos vacúolos e células da micróglia ao redor de uma cavidade central extensa, contendo células “gitter” esparsas, caracterizando uma câmara de digestão. H. E. X 100.

#### **6.4 Sinais clínicos e alterações patológicas de ambos os caprinos da reprodução experimental para o diagnóstico definitivo**

No caprino A, os sinais clínicos foram semelhantes aos apresentados pelos animais do surto espontâneo. Na necropsia observaram-se áreas pálidas na superfície capsular e de corte do lobo hepático esquerdo. Microscopicamente, havia lesões acentuadas de espongiose na substância branca do cérebro e cerebelo, principalmente do tronco encefálico. No nervo óptico, observou-se intensa vacuolização da bainha de mielina, desde a papila e envolvendo a porção intraóssea. Na porção próxima ao quiasma óptico, havia áreas de acentuada vacuolização, com distensão da bainha de mielina, proliferação da micróglia e cavitações de diferentes tamanhos preenchidas por células com citoplasma espumoso (células "gitter") (Figura 13). Havia vacuolização moderada a acentuada da substância branca do cerebelo e do tronco encefálico. A vacuolização era mais acentuada nas áreas perivasculares. Na substância branca ventral dos corpos quadrigêmios (colículos) havia vacuolização perivascular, submeningeana e periventricular com áreas de malácia e proliferação acentuada de células "gitter".

Os sinais clínicos do caprino B foram semelhantes, porém menos graves. O animal recuperou-se dos sinais clínicos com exceção da cegueira que foi irreversível. Na necropsia não havia alterações macroscópicas. Microscopicamente, no nervo óptico, desde a papila até próximo ao quiasma óptico, havia astrocitose, perda da orientação das fibras nervosas e neovascularização irregular, restos axonais e câmaras de digestão. Na retina havia atrofia da camada nuclear interna e perda de neurônios da camada ganglionar.



## **7 REPRODUÇÃO EXPERIMENTAL ADICIONAL UTILIZANDO O ANTI-PARASITÁRIO CLOSANTEL**

Durante o estudo da intoxicação acidental, várias dúvidas surgiram a respeito das alterações oftálmicas, encefálicas e hepáticas. Questionou-se se alguns caprinos poderiam ser mais ou menos sensíveis aos efeitos tóxicos da droga, lembrando que em vários animais a dose foi letal, determinado um quadro superagudo seguido de morte e em outros os sinais clínicos foram brandos. Na reprodução experimental para confirmar o diagnóstico, no Caprino A, de menor peso e mais jovem, a dose foi letal, diferente do Caprino B, de maior peso e de maior idade. Em outras propriedades, a morte de caprinos relacionadas a administração da droga também foi verificada, mas a dose utilizada não foi adequadamente determinada. Nestes casos, o peso dos caprinos foi estimado e a dosificação foi feita. Os caprinos que morreram tinham pobre condição corporal, por isso acreditou-se que o peso foi superestimado e assim pode ter havido sobredose, no entanto, no máximo três a quatro vezes a dosagem recomendada pelo fabricante. Então, o estado nutricional possivelmente poderia interferir na dosagem terapêutica. Sendo assim, as próximas fases experimentais tiveram como objetivo caracterizar melhor as alterações oftálmicas e do nervo óptico, as alterações hepáticas, além de relacionar melhor em caprinos a dose terapêutica versus a dose tóxica e a influência da condição nutricional na dosagem.

## 8 MATERIAL E MÉTODOS

Na primeira etapa do experimento para a investigação dos efeitos tóxicos do closantel, foram utilizados cinco caprinos, Saanen x Pardo Alpino, machos, com cerca de oito meses de idade e 28 a 30 kg de peso vivo. Esta parte do experimento foi realizada na UFSM – RS. Os caprinos foram mantidos em baias de alvenaria, com cama de maravalha e alimentados com feno de alfafa e ração para ovinos à vontade. Três animais receberam 100 mg/kg de closantel (Diantel) via oral dose única e um animal recebeu 50 mg/kg. O Caprino 1 recebeu 30 ml (3000 mg) e os Caprinos 2 e 4 receberam 28 ml (2800 mg), numa dosagem 10 vezes superior à terapêutica. O Caprino 3 recebeu 11,5 ml (1150 mg), cinco vezes superior à dosagem terapêutica. Um animal foi mantido como controle, recebendo alimentação e água à vontade. Durante o experimento, todos os animais foram examinados diariamente, sendo avaliados comportamento, postura, apetite, aspecto das fezes e urina, frequência cardíaca, respiratória e rumenal, além do exame oftálmico. Diariamente, em cada animal, foi realizado exame clínico oftálmico detalhado através da oftalmoscopia direta dioptria zero. A oftalmoscopia indireta e videoscopia de fundo de olho foram realizadas nos Caprinos 1-4 e no Caprino 5 (controle). Estas foram efetuadas 2 meses após a administração da droga nos Caprinos 1 e 2, 1 mês após no Caprino 3 e no Caprino 4, quatro dias após este receber a droga.

Na oftalmoscopia direta os animais eram mantidos em estação e examinados no fundo da baia onde a incidência de luz era menor. Nos primeiros 3 dias, quando o animal ainda não estava em midríase, utilizou-se atropina colírio 1% para produzir dilatação pupilar. Na oftalmoscopia indireta biocular, juntamente com a videoscopia de fundo de olho, os animais receberam relaxante muscular (cloridrato de xilazina) e o Caprino controle e o Caprino 4 receberam também colírio de atropina 1% na pupila. Utilizou-se uma lente convexa de 40 dioptrias permitindo a visão de todo o fundo ocular.

Os animais foram submetidos à eutanásia, com sobredose de tionembutal sódico e sulfato de potássio intravenoso. Em seguida, os caprinos

foram necropsiados e o encéfalo, globo ocular, nervo óptico, medula espinhal, nervos isquiático e braquial, fígado, rim, baço, linfonodo, coração, pulmão e músculo esquelético foram colhidos e fixados em formol neutro a 10% para análise na microscopia de luz. Os tecidos fixados foram embebidos em parafina, seccionados a 5  $\mu\text{m}$  e corados com hematoxilina e eosina. O globo ocular inteiro foi fixado nas primeiras 24 h em solução de ácido acético glacial, etanol 95%, formol neutro 10% e água destilada. Posteriormente, foi mergulhado em formol 10% para processamento de rotina.

Na segunda etapa do experimento foram utilizados quatro caprinos cruzados Saanen x Pardo Alpino, sendo um controle. Dois caprinos pesavam entre 6 e 8 kg e os outros 2 caprinos entre 10 e 18 kg de peso vivo. Foram mantidos em baias de alvenaria e alimentados com feno de alfafa e ração para ovinos à vontade. Esta parte experimental foi realizada na UPIS – Brasília, DF. Um dia antes da administração da droga foi feita a coleta de sangue para obtenção do soro e determinação dos níveis de albumina. Foram colhidos cerca de 10 ml de sangue e colocados em tubo de ensaio limpo e seco. O tubo foi inclinado por um espaço de tempo de 2 horas até a completa coagulação. Após a coagulação do sangue, o tubo foi centrifugado, e o soro obtido foi refrigerado a 4°C e em 24 horas foi realizada a análise bioquímica. Para determinação da albumina utilizou-se o teste do Verde de Bromocresol. Os Caprinos 6 e 7 receberam a droga após uma coleta de sangue e determinação da albumina. O Caprino 8, depois da primeira coleta de sangue, recebeu nutrição adequada durante 20 dias até a segunda coleta de sangue para determinação da albumina e administração da droga. O Caprino 6 recebeu dose única de 9,6 ml (960 mg), o Caprino 7 recebeu 13,2 ml (1320 mg) e finalmente o Caprino 8 recebeu 27,4 ml (2740 mg). Esses valores correspondem a dosagem 10 vezes superior a recomendada. Dos caprinos que receberam a dosificação, os Caprinos 6 e 7 morreram e o Caprino 8 e o Caprino 9 foram eutanasiados com sobredose de tionembutal e sulfato de magnésio intravenoso. Exames clínicos como aferição da temperatura, frequência cardíaca e respiratória eram realizados duas vezes por dia em todos os caprinos. Exame por oftalmoscopia direta foi realizada apenas no Caprino 8. Imediatamente após a morte foi

efetuada necropsia completa e coleta de todos os tecidos para exame histopatológico. Os tecidos foram processados rotineiramente para análise em microscópico de luz.

## 9 RESULTADOS

Na primeira etapa do experimento, dos quatro caprinos que foram dosificados com closantel, 3 (Caprinos 1, 2 e 4) apresentaram cegueira como principal quadro clínico, no quinto dia após a dosificação. Esses animais receberam 100 mg/kg de closantel, dez vezes maior que a dosagem recomendada. No Caprino 3 que recebeu 50 mg/kg de closantel não foi observado cegueira e no exame oftálmico constataram-se apenas alterações leves no quarto dia após a administração do closantel. No Caprino controle (Caprino 5) não foram observadas alterações clínicas, macroscópicas ou microscópicas.

Na segunda etapa do experimento, os Caprinos (6 e 7) apresentaram quadro superagudo da intoxicação, morrendo entre 24 e 48 horas após a dosificação. O Caprino 8 se recuperou do quadro agudo, tendo com seqüela a cegueira.

### 9.1 Determinação dos teores de albumina

Nos caprinos da primeira etapa do experimento não foi possível a dosagem da albumina. Já na segunda etapa, os seguintes valores na determinação dos níveis séricos de albumina foram obtidos através do teste Verde de Bromocresol (BCG): No Caprino 6, foi determinado 1,80 g/dl de albumina; no Caprino 7: 1,90 g/dl; no Caprino 8: 2,37 g/dl e no Caprino 9, 2,26 g/dl. O Caprino 8, após 20 dias de nutrição adequada, apresentou níveis séricos de albumina de 3,0 g/dl.

### 9.2 Sinais clínicos

O Caprino 1, que recebeu 100 mg/kg de closantel apresentou diarréia no dia seguinte ao da administração da droga. No quinto dia, mostrou desorientação. Ao se deslocar no interior da baía, chocava-se contra obstáculos e se guiava

pelo olfato quando oferecido alimento. Quando exposto à luz, observou-se midríase persistente bilateral completa (Figura 14). Na oftalmoscopia, observou-se amarelamento da parte tapetal da retina (aumento da reflectividade), que normalmente é azul clara (Figura 15). O amarelamento era mais pronunciado ao redor dos vasos. No sétimo dia, o amarelamento da retina era difuso, havia hiperreflexia, ingurgitamento dos vasos maiores e papiledema. No décimo dia, o disco óptico estava avermelhado (hemorragia), os vasos estavam mais delgados (atrofiados) e o tom azul foi substituído por um tom esverdeado, entremeado por áreas amareladas. A partir do décimo quinto dia, a papila estava esbranquiçada com contornos irregulares e os vasos bastante escuros e delgados. A partir do vigésimo dia, áreas acastanhadas e crateriformes se acentuaram ao redor da papila, que estava menor, acinzentada e com contornos irregulares. Essas alterações, nos exames subsequentes apenas progrediram, aumentando as áreas crateriformes. À oftalmoscopia indireta, realizada dois meses após a intoxicação, observaram-se áreas maiores de lesão. Principalmente no *tapetum nigrum*, havia áreas multifocais irregulares e deprimidas, com fundo castanho-amarelado. Essas áreas estavam distribuídas em maior quantidade na linha de transição entre a área tapetal e não tapetal. Havia também, inúmeras pequenas áreas castanho-amareladas, deprimidas e com formatos irregulares (Figura 16), às vezes alongadas ou arredondadas, próximas aos vasos do fundo e predominavam na área não tapetal.

O Caprino 2, vinte e quatro horas após receber 100 mg/kg de closantel, apresentou diarreia líquida e diminuição do apetite. Dois dias após observou-se apatia, com fraqueza nos membros pélvicos. A maior parte do tempo permanecia com a cabeça abaixada e/ou deitado. No quarto dia mostrou ataxia, e ao andar arrastava as pinças. As alterações oftálmicas progrediram de forma similar ao Caprino 1. Após 3 meses, além da papila óptica cinza e reduzida de tamanho, os vasos da retina também estavam acentuadamente atrofiados, alterações similares mas menos intensas que as lesões do caprino da intoxicação acidental, dez meses após a intoxicação (Figura 17).

O Caprino 3 recebeu 50 mg/kg de closantel, (dosagem 5 vezes maior que a recomendada pelo fabricante). A partir do 3º dia observou-se leve edema da papila e o tom azul normal tinha um aspecto rosado a violáceo e os vasos maiores estavam bastante ingurgitados, tornando mais evidentes também os numerosos capilares. Essas alterações permaneceram por mais 5 a 6 dias, regredindo completamente após esse período. Não foram observadas alterações de comportamento que sugerissem dificuldade visual ou comprometimento nervoso.

O Caprino 4 recebeu 100 mg/kg de closantel. Nos primeiros 3 dias após a administração da droga observaram-se apenas alterações leves de postura. Mostrava leve incoordenação dos membros pélvicos e arrastava as pinças ao andar. No quarto dia demonstrou cegueira. Andava desorientado no interior da baia, esbarrando em obstáculos. Não havia reflexo pupilar à luz e as pupilas estavam em midríase persistente. No exame oftálmico de fundo de olho, observou-se papiledema, amarelamento no *tapetum lucidum* nas áreas próximas à papila e congestão dos vasos da parte central do fundo ocular. No quinto dia cessaram os sinais de incoordenação. No oitavo dia após, as alterações de degeneração aguda de retina e edema de papila apenas progrediram, sendo então eutanasiado.

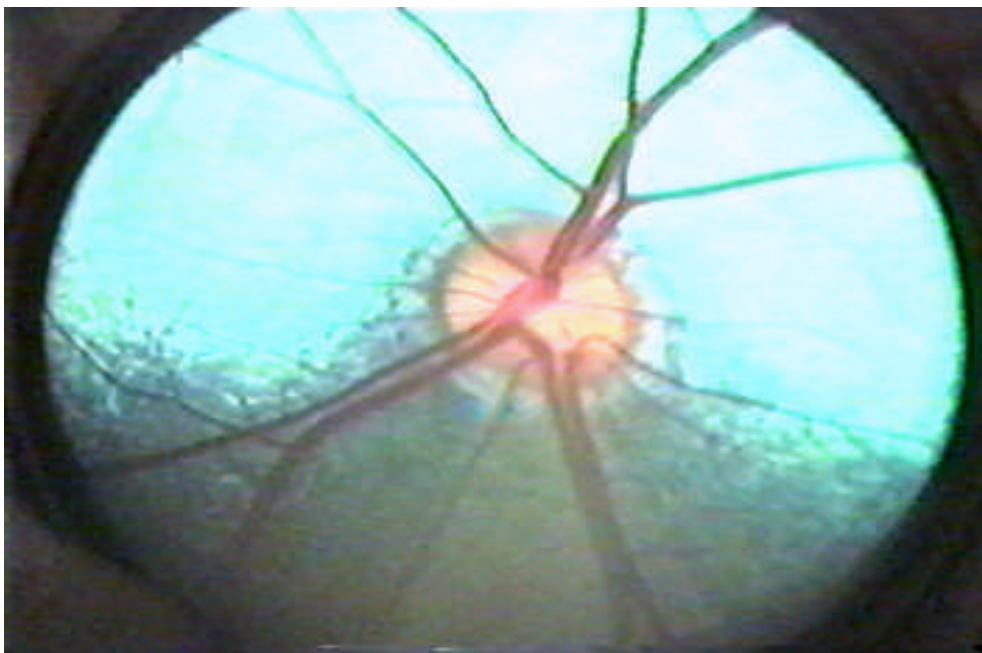
O caprino 6 e o caprino 7 que receberam 960 mg/kg e 1320 mg/kg, respectivamente, iniciaram com sinais clínicos entre 15 e 24 horas após a administração da droga. Os sinais foram de acentuada diarreia líquida e esverdeada, além de fraqueza, anorexia, instabilidade dos membros pélvicos e desorientação ao se locomoverem na baia. Em adição, midríase bilateral também foi observada. Por fim, entravam em decúbito morrendo 48 horas após a administração da droga.

O Caprino 8 que recebeu 2740 mg da droga, também em dose única, via oral, mostrou sinais de diarreia líquida 24 horas após receber a droga. Além da diarreia teve sinais de diminuição do apetite e prostração. Após 2 dias recuperou-se dos sinais de fraqueza e diarreia. No quarto dia, amanheceu com midríase bilateral (Figura 18) e típicos sinais de cegueira, como atitude alerta, andar desorientado chocando-se contra obstáculos (Figura 19). Já a partir do

quinto dia, o apetite estava normal, a condição corporal estava melhor, com todos os parâmetros fisiológicos normais, com exceção da parte visual. A midríase bilateral completa se manteve, mesmo quando o animal era exposto à luz solar.

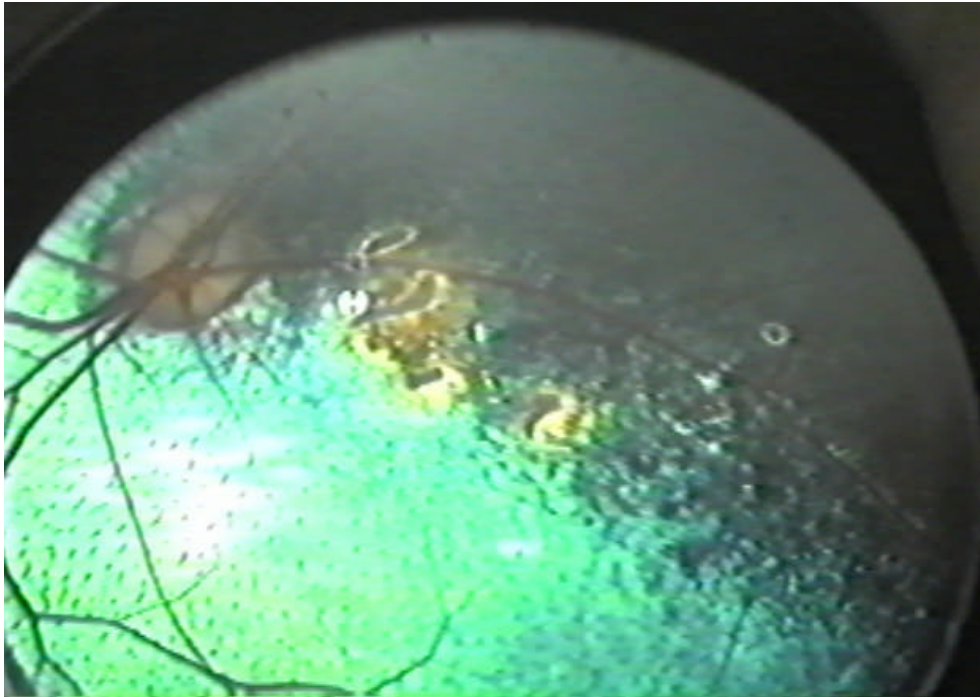


**Figura 14.** Intoxicação experimental por closantel. Caprino 1. Animal exposto ao sol evidenciando midríase (dilatação pupilar persistente).

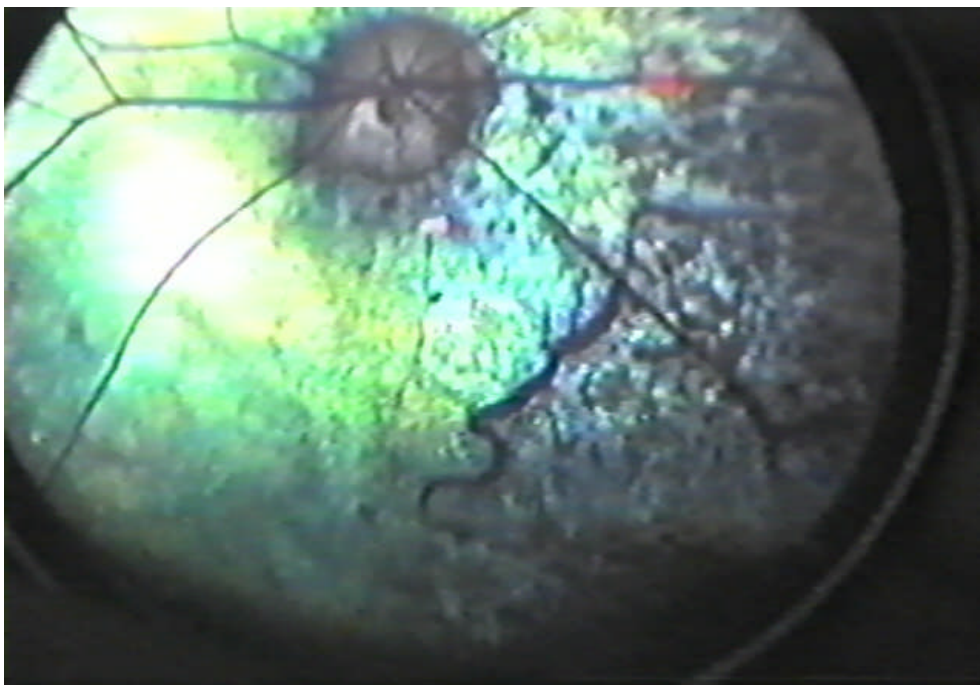


**Figura 15.** Caprino 5 (controle). Fundo ocular normal.

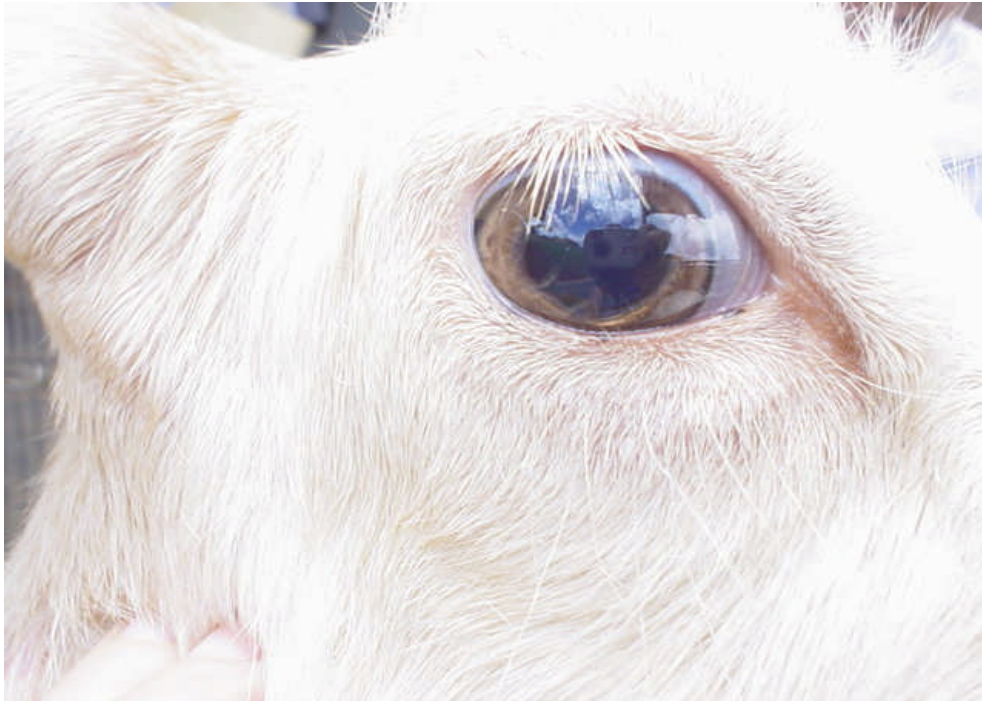



**Figura 16.** Imagem obtida do fundo ocular após 2 meses da intoxicação experimental por closantel. Caprino 1. Na área de transição entre o *tapetum lucidum* e o *tapetum nigrum* há áreas amareladas e os vasos estão mais delgados que o normal.



**Figura 17.** Imagem obtida do fundo ocular de um caprino após 10 meses da intoxicação acidental por closantel. A papila está cinza, os vasos estão acentuadamente atrofiados e com desprendimento. O *tapetum lucidum* está amarelado e com áreas cinzas.



**Figura 18.** Intoxicação experimental por closantel com sete dias de evolução. Caprino 8. Sinais clínicos na fase aguda. Animal exposto ao sol mostrando midríase.



**Figura 19.** Intoxicação experimental por closantel. Caprino 8. Sinais clínicos na fase aguda da intoxicação. Ao andar o animal mostrava atitude alerta e chocava-se contra a parede pela perda total da visão.

No exame oftálmico direto, o *tapetum lucidum* da retina mostrava tonalidades amareladas e verdes, os vasos da retina estavam bem evidentes, e a papila não era perfeitamente visível, principalmente a parte central de onde emergem os vasos, caracterizando edema.

### 9.3 Achados de necropsia

As alterações macroscópicas restringiam-se ao globo ocular, exclusivamente retina e papila nos Caprinos 1, 2 e 4, que apresentaram cegueira irreversível. No Caprino 4, o qual foi necropsiado na fase aguda da intoxicação, observaram-se áreas de amarelamento entremeadas por áreas esverdeadas no *tapetum lucidum*. Estas alterações foram observadas após a secção sagital de ambos os globos oculares. A papila e o nervo óptico estavam mais frágeis ou amolecidas e o tom era mais amarelado. Os Caprinos 1 e 2 foram necropsiados já na fase crônica da intoxicação e observaram-se alterações semelhantes no *tapetum lucidum*, além de pequenas áreas acastanhadas e levemente deprimidas, observadas também no *tapetum nigrum*. A papila estava diminuída de tamanho e esbranquiçada. Não havia evidência vascular. No Caprino 3 e no Caprino controle o *tapetum lucidum* tinha tom azul claro e alguns pequenos vasos estavam evidentes e avermelhados.

Nos Caprinos 6 e 7, as alterações de necropsia mais evidentes foram no fígado e intestino delgado. Os lobos apicais pulmonares tinham áreas de broncopneumonia supurativa crânio-ventral e focalmente extensa compatível com broncopneumonia bacteriana. No lobo medial esquerdo do fígado, havia áreas extensas, com cerca de 5 cm de diâmetro, branco-amareladas (Figura 20) e secas, que se aprofundavam no parênquima, bem delimitadas por áreas aparentemente normais do parênquima hepático. A serosa e a mucosa do intestino delgado estavam difusamente hiperêmicas. O encéfalo estava com a superfície brilhante e as circunvoluções levemente achatadas.

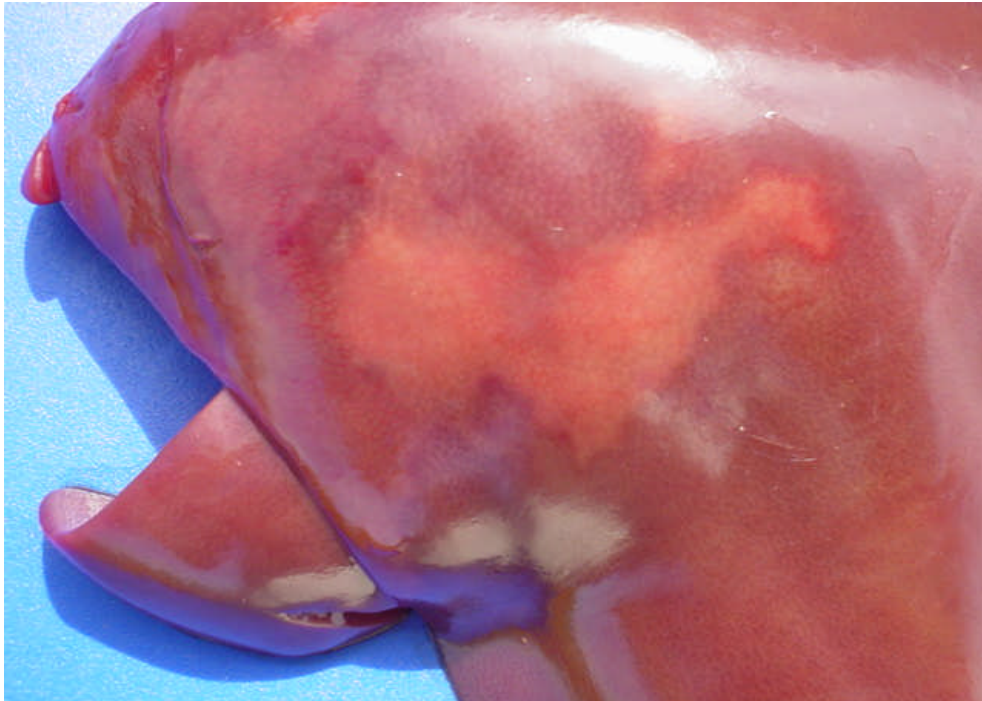
No Caprino 8 as alterações de necropsia se restringiram ao globo ocular e nervo óptico. O *tapetum lucidum* estava com áreas multifocais amareladas ou

acastanhadas e a papila com aspecto acinzentado. A porção intraóssea do nervo óptico estava mais estreita que as outras porções (Figura 21).

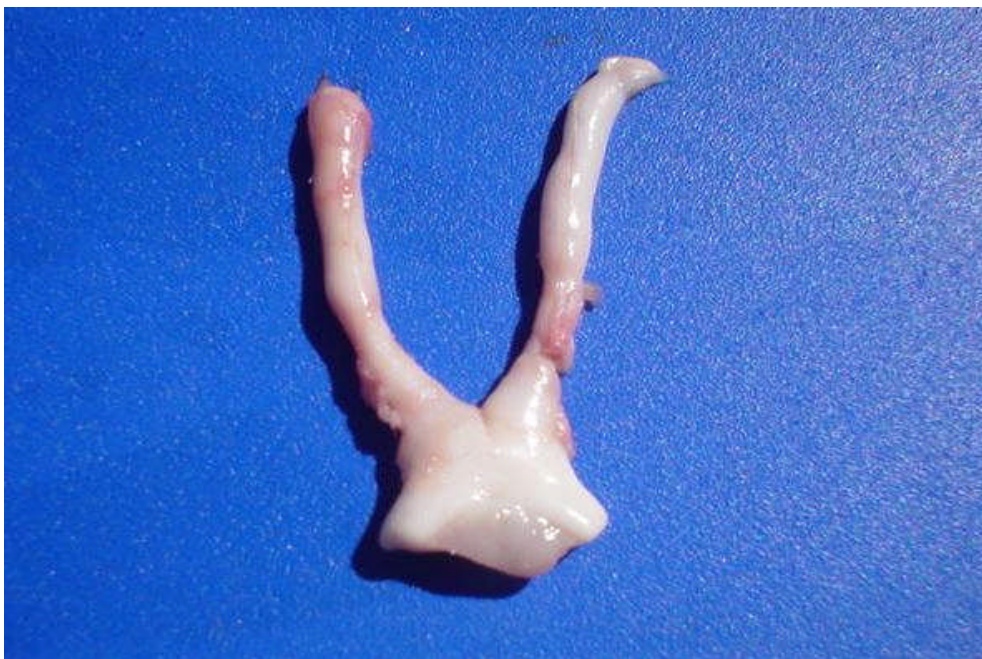
#### **9.4 Achados histopatológicos**

Nos Caprinos 1 e 2 não foram observadas lesões microscópicas nos cortes de encéfalo examinados. No Caprino 5 (primeiro controle), alterações microscópicas não foram observadas em nenhum dos tecidos examinados. Na retina dos Caprinos 1 e 2 as alterações foram semelhantes. Havia desaparecimento da camada nuclear interna da retina, nas regiões próximas à papila. No Caprino 2 havia áreas multifocais com desaparecimento dos núcleos da camada nuclear interna. Não foram observados neurônios na camada ganglionar em vários locais (Figura 22). Em alguns locais da retina observou-se invasão das camadas nucleares por células pigmentares. No nervo óptico, na porção intraorbital, havia hiperplasticidade com aumento do número das células gliais e microgliais e perda da orientação das fibras nervosas com neovascularização irregular. Na porção intracanalicular e quiasma óptico além das alterações anteriores havia vacuolização, pequenas câmaras de digestão com quantidades variáveis de células “gitter” e infiltrado inflamatório linfocitário perivascular leve.

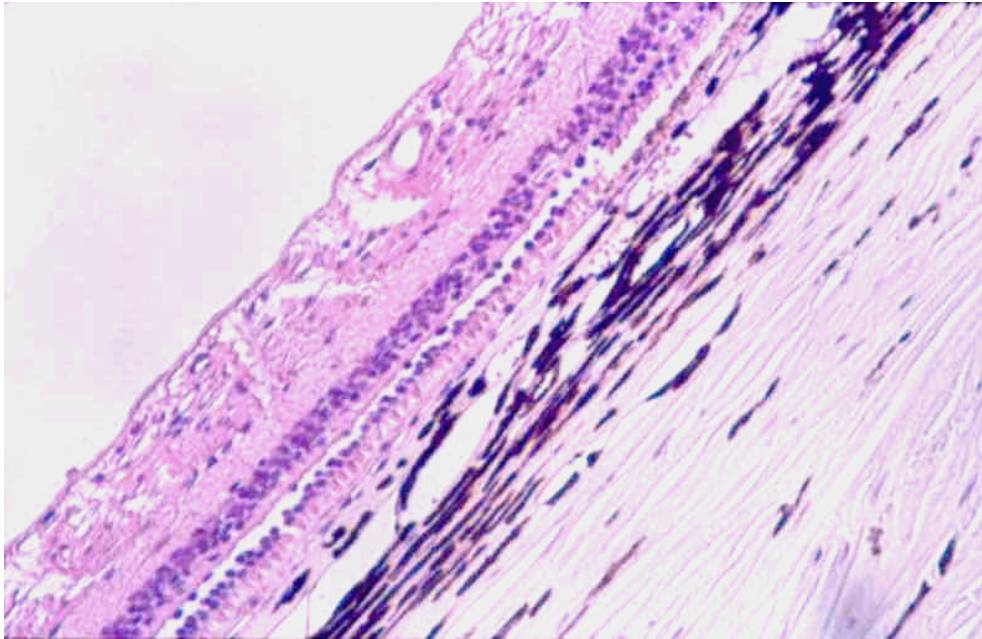
No Caprino 4, as alterações observadas nos segmentos do encéfalo foram de edema intramielínico moderado. Essas alterações foram observadas principalmente na substância branca do cerebelo e cérebro, predominantemente perivascular. A vacuolização do neurópilo foi observada na região dos pedúnculos cerebelares, próximos aos núcleos cuneato, vago e hipoglosso, no trato óptico, nas áreas periventriculares e perimeningeais. Nessas áreas, também havia tumefação das células da glia. Em toda a extensão de nervo e quiasma ópticos havia acentuado edema intramielínico. Nas alterações espongiadas, os vacúolos eram redondos ou alongados e conferiam às áreas afetadas da substância branca, uma aparência rarefeita na mielina. Na retina observou-se edema e vacuolização dos neurônios da camada ganglionar e da camada de fibras do nervo óptico.



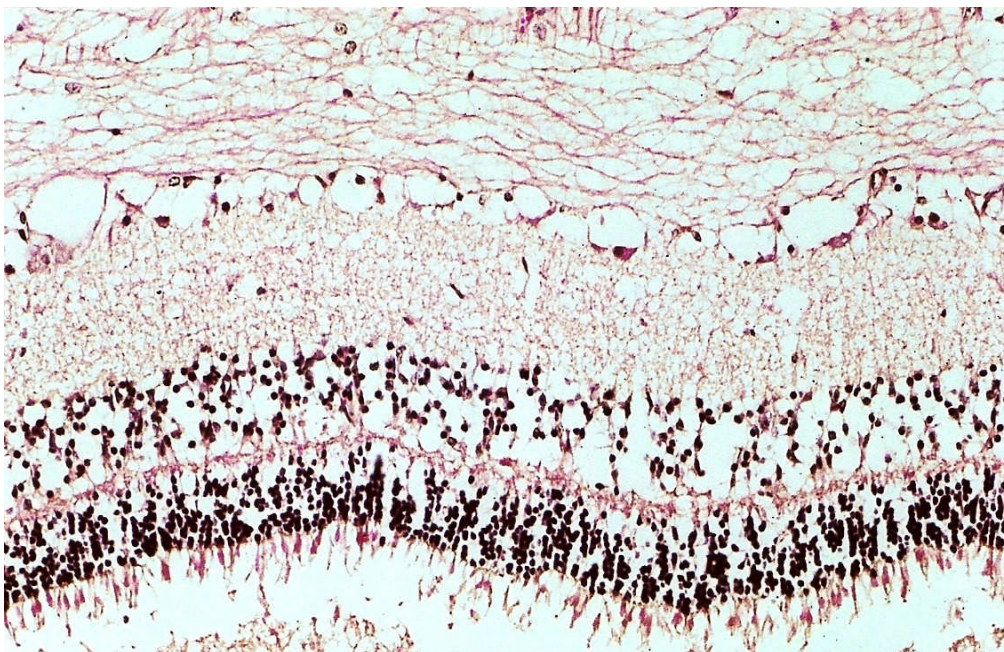
**Figura 20.** Intoxicação experimental por closantel. Caprino 6. Área branco-amarelada delimitada por uma linha hiperêmica do parênquima hepático normal adjacente caracterizando necrose de coagulação extensa.



**Figura 21.** Intoxicação experimental por closantel. Caprino 8. Nervos e quiasma óptico. Observe a porção intraóssea mais estreita, devido a malácia.



**Figura 22.** Intoxicação experimental por closantel. Caprino 2. Histopatologia da retina. Há desaparecimento dos neurônios da camada ganglionar. H.E. X 200.



**Figura 23.** Intoxicação experimental por closantel. Caprino 6. Histopatologia da retina. Edema acentuado e degeneração dos neurônios da camada ganglionar. Observe os vacúolos entre as fibras e no citoplasma dos neurônios. H.E. X 400.

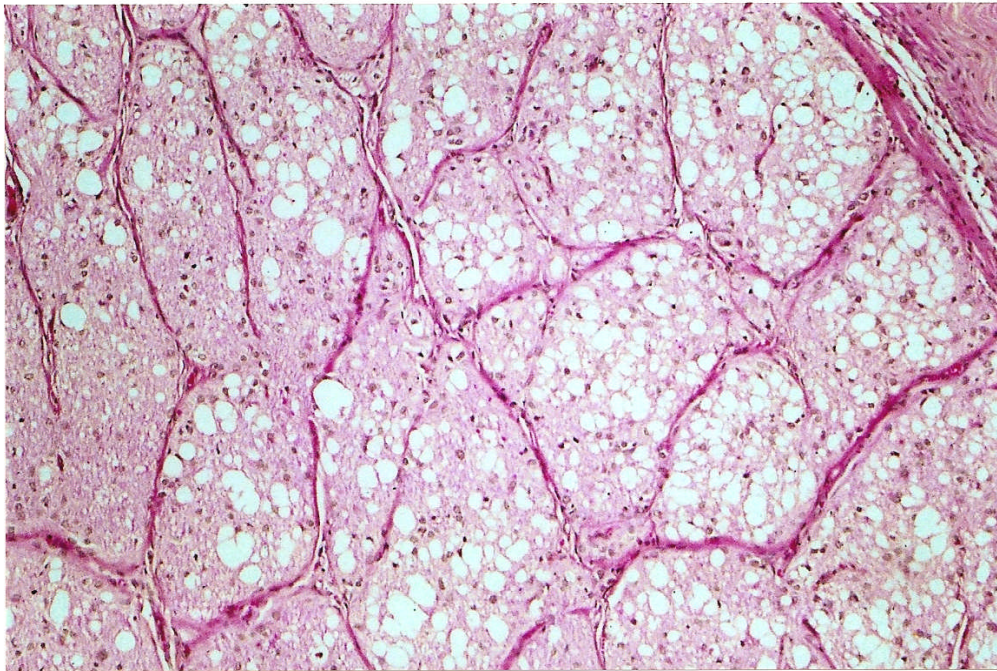
Não foram observadas alterações macroscópicas e microscópicas nos nervos periféricos, na medula espinhal, fígado, rins, órgãos linfóides e trato digestivo dos caprinos descritos acima.

Os Caprinos 6 e 7 mostraram alterações microscópicas muito similares. Alterações significativas ocorreram no encéfalo, retina, nervo óptico e fígado. No diencéfalo havia edema intramielínico moderado, caracterizado por vacúolos pequenos no neurópilo e tumefação das células gliais. Essas alterações eram mais pronunciadas nas áreas próximas aos ventrículos laterais. No mesencéfalo, o edema era caracterizado por vacúolos maiores e mais numerosos no neurópilo da substância branca além de edema perivascular bem evidente. No cerebelo, o edema era caracterizado por numerosos vacúolos pequenos e grandes (até 30 a 40 um), mais numerosos na substância branca próximo ao epêndima, na região dos pedúnculos e também perivascular, caracterizando *status spongiosus* do parênquima.

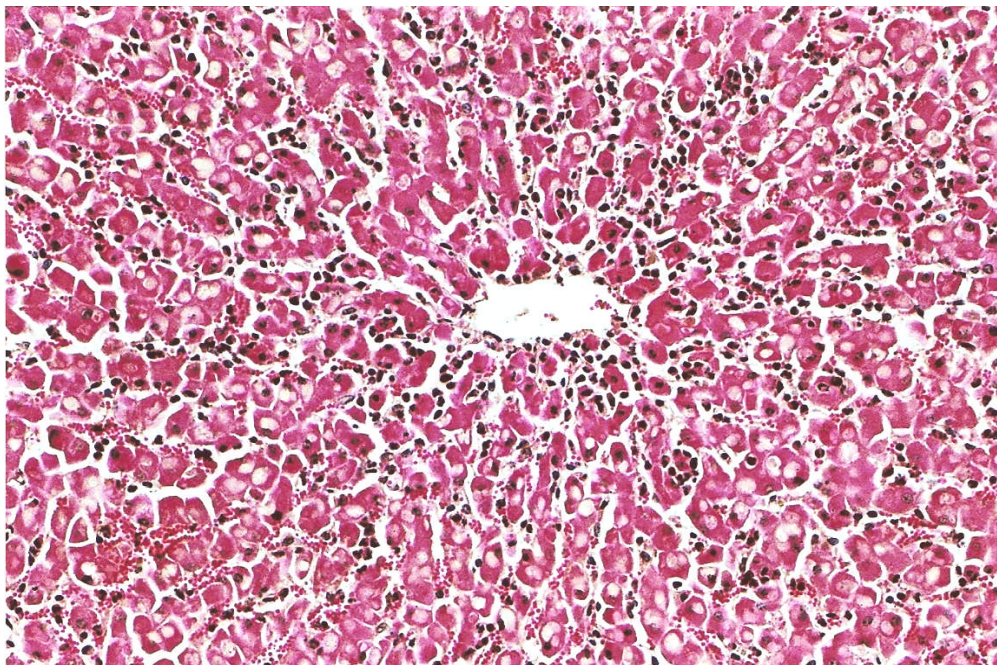
Na retina havia edema acentuado das camadas nuclear e plexiforme interna, camada ganglionar e camada de fibras do nervo óptico. O edema era caracterizado por aumento dos espaços entre os núcleos e fibras além de vacúolos de variados tamanhos (Figura 23). Os neurônios da camada ganglionar estavam tumefeitos ou com vacúolos intracitoplasmáticos. Em várias áreas, havia desaparecimento desses neurônios. Essas alterações conferiam um aspecto mais pálido e mais espesso à retina. Além disso, a retina estava desprendida nas bordas da papila.

A papila óptica também estava mais pálida, a taça óptica fisiológica desapareceu e havia numerosos espaços vazios longitudinais ou redondos separando as fibras, caracterizando acentuado edema de papila. Em todas as demais porções do nervo óptico (porção intraorbital, intracanalicular e intracanal) havia vacuolização difusa. Os vacúolos eram maiores e mais numerosos na porção intracanalicular (Figura 24).

No fígado, as alterações consistiam de tumefação hidrópica e necrose de coagulação predominantemente centrolobular (Figura 25). Entre os cordões de hepatócitos havia leve infiltrado neutrofílico. Em alguns lóbulos a alteração atingia também a região médio-zonal.



**Figura 24.** Intoxicação experimental por closantel. Caprino 6. Histopatologia do nervo óptico, porção intraorbital. Numerosos vacúolos de variados tamanhos caracterizando espongiose. H. E. X 100.



**Figura 25.** Intoxicação experimental por closantel. Caprino 6. Histopatologia do fígado. Necrose de coagulação e leve infiltrado neutrofílico entre os cordões de hepatócitos. H.E. X 100.



No intestino delgado havia intensa hiperemia da mucosa e da serosa. Nas amostras coletadas da parte ventral dos lobos apicais havia broncopneumonia purulenta aguda a subaguda moderada focalmente extensa. Exames bacteriológicos revelaram o crescimento de *Streptococcus* spp.

Nenhuma alteração foi observada nos gânglios, nervos, medula espinhal, órgãos linfóides, coração e rins.

No Caprino 08 as alterações significativas se restringiam também ao encéfalo, retina e nervo óptico. No diencéfalo e áreas mais frontais não foram observadas lesões. Já no mesencéfalo, cerebelo e tronco encefálico havia edema leve a moderado caracterizado por numerosos vacúolos no neurópilo das áreas periventriculares e perivasculares. As mesmas lesões estavam presentes na substância branca do cerebelo.

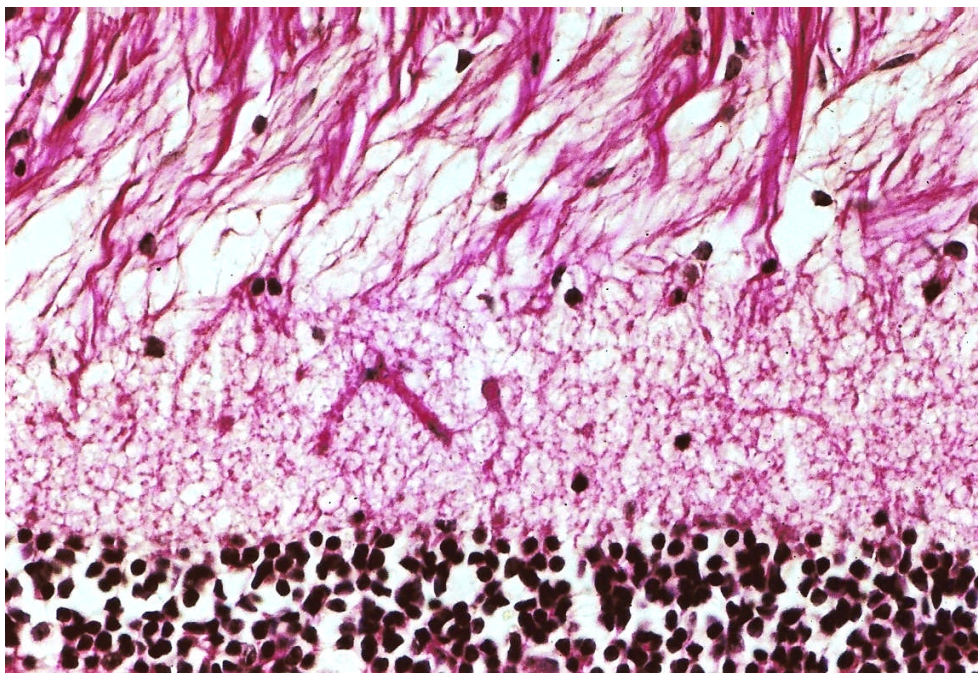
Na retina, na maior parte das secções analisadas, havia desaparecimento de neurônios da camada ganglionar e a camada de fibras do nervo óptico estava aparentemente colapsada (Figura 26).

Na parte mais cranial da porção intraorbital do nervo óptico havia intensa vacuolização na periferia, próximo às meninges e leve aumento no número das células da micróglia. Ao exame das demais porções (parte mais caudal da porção intraorbital, porção intracanalicular e porção intracranial observou-se acentuada necrose axonal associada a intensa reação pelas células da micróglia. Em toda a extensão observou-se a formação de câmaras de digestão associadas a infiltração por células “gitter” (Figura 27). Nessas áreas apenas os septos de colágeno estão normais. No quiasma óptico também havia vacuolização e aumento do número de células gliais e microgliais.

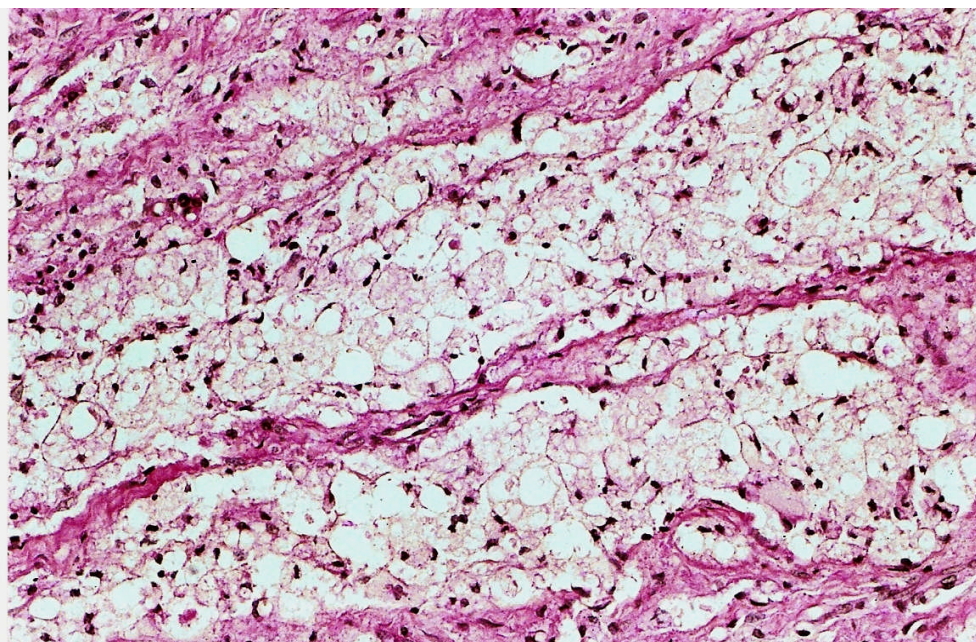
No fígado foi encontrado degeneração gordurosa difusa moderada dos hepatócitos. Demais órgãos sem alterações.

No Caprino 09 (segundo caprino controle) nenhuma alteração clínica, macroscópica ou microscópica foi observada.

Alterações na córnea e no cristalino não foram observadas em nenhum dos caprinos, tanto do surto acidental como dos caprinos experimentais.



**Figura 26.** Intoxicação experimental por closantel. Caprino 8. Histopatologia da retina. Os neurônios da camada ganglionar desapareceram e há espaços maiores entre as fibras. H. E. X 400.



**Figura 27.** Intoxicação experimental por closantel. Caprino 8. Histopatologia do nervo óptico, porção intraóssea. Numerosas células “gitter” substituindo as áreas de malácia. H. E. X 200.

## 10 DISCUSSÃO

Os casos de intoxicação acidental por closantel em caprinos foram diagnosticados pela investigação epidemiológica, sinais clínicos, lesões macroscópicas e microscópicas e a reprodução experimental em dois caprinos.

Alterações clínicas e lesões similares em caprinos e ovinos têm sido descritas na sobredosagem com drogas relacionadas; rafoxanida (salicilanilida) em ovinos (PROZESKY & PIENAAR, 1977), associação de closantel e albendazole em ovinos e caprinos (OBWOLO et al., 1989), albendazole e clioxanida (BUTTON et al., 1987; OBWOLO et al., 1989). Nenhuma dessas drogas, com exceção do closantel, foi aplicada nesses animais.

Os resultados do estudo desse surto mostraram que as lesões da intoxicação por closantel iniciam por edema intramielínico (*status spongiosus*) do encéfalo, edema de retina, nervo óptico e, se os animais sobrevivem, evoluem para lesões crônicas caracterizadas por atrofia da retina, neuropatia óptica crônica e, ocasionalmente, malácia cerebral.

Alterações hepáticas observadas nos animais desse surto não são descritas em casos de intoxicação por closantel em caprinos (BUTTON et al., 1987; OBWOLO et al., 1989) e ovinos (OBWOLO et al., 1989; OLIVEIRA CANAVESSI et al., 1998), mas insuficiência hepática foi diagnosticada clinicamente na intoxicação por closantel em um cão (McENTEE et al., 1995). Necrose hepática somente foi relatada por Brown et al. (1972), através de estudo experimental em cão com rafoxanida (salicilanilida).

Hepatopatias tóxicas agudas são caracterizadas por degeneração e/ou necrose de coagulação das células hepáticas. Hemorragia e, leve a moderada infiltração de neutrófilos, são freqüentemente encontradas nas áreas necróticas. Em geral, as tríades portais são minimamente afetadas nas lesões agudas. A usual localização centrolobular ou periacinar de tais lesões hepáticas é devido a elevada concentração nessa zona de enzimas oxidases microsossomais de função mista responsáveis pelas biotransformações, isto é,

detoxificação e excreção de substâncias xenobióticas (KELLERMAN et al., 1990; KYLE e FARBER, 1991; KELLY, 1993). O fígado é o principal local de metabolização do closantel, sendo degradado em monoiodoclosantel, porém, mais de 90% da droga é liberada sem metabolização pelo fluxo biliar (MICHIELS et al., 1987; HENNESSY et al., 1993). Na sobredosagem, maior quantidade da droga pode se acumular rapidamente no fígado em decorrência da ramificação da veia porta, que traz as substâncias absorvidas no intestino. De acordo com Kelly (1993) pode haver diferenças consistentes na suscetibilidade das lesões entre os lobos hepáticos, algumas das quais atribuídas a diferenças no fluxo sangüíneo, arquitetura biliar e localização anatômica.

O anti-helmíntico disofenol (2,6-diiodo-4-nitrofenol) já foi descrito como causa de necrose hepática aguda centrolobular a massiva em caprinos após receberem doses terapêuticas desta droga. No entanto, alterações oculares e do sistema nervoso central não são descritas (SOARES et al., 2001).

A causa da coloração verde da urina não pôde ser determinada. Um aspecto semelhante é descrito na intoxicação por closantel em cães (McENTEE et al., 1995) e, nesses casos, havia aumento na densidade da urina e marcada bilirrubinúria. Associando essa descrição a intensa necrose hepática aguda observada nesses animais e, a ausência de eliminação significativa do produto pela urina (MICHIELS et al., 1987) pode-se sugerir que o pigmento da urina seja bilirrubina.

Van Cauteren et al. (1985), num estudo sobre os efeitos tóxicos do closantel em ovinos, relata cegueira ou diminuição transitória da visão em alguns animais indicando que os olhos deveriam ser os órgãos alvos da intoxicação. No entanto, nenhuma avaliação oftálmica ou patológica foi descrita sobre estes órgãos.

Gill et al. (1999) e Barlow et al. (2002), descrevem alterações histopatológicas de nervo óptico e retina resultantes da intoxicação por closantel, no entanto, alterações observadas através de exame oftálmico não são descritas.

Nos caprinos experimentais, a intoxicação por closantel produziu uma doença caracterizada principalmente por sinais clínicos de cegueira e lesões relacionadas ao nervo óptico, retina e encéfalo.

Na oftalmoscopia de fundo de olho, uma das primeiras alterações observadas na fase aguda foi o papiledema. O papiledema é o edema da “cabeça” do nervo óptico. A patogenia não está bem determinada, mas algumas teorias incluem obstrução da drenagem vascular e linfática do disco, edema da substância branca cerebral estendendo-se ao longo da bainha de mielina do nervo óptico, hipertensão intraocular e neoplasias (SLATTER, 1990; MILLER e GELATT, 1991). Está também incluído o efeito tóxico direto ou hipóxia nos oligodendrócitos, originando edema intramielínico no nervo óptico. Este edema resulta em compressão do nervo no interior do canal óptico e conseqüente necrose tecidual (JUBB e HUXTABLE, 1993; SUMMERS et al., 1995). O papiledema observado pela oftalmoscopia foi confirmado pela histopatologia, mas a patogenia não foi comprovadamente determinada. O edema estendia-se por toda a extensão do nervo óptico. Possivelmente sua ocorrência deve-se a uma ação citotóxica da droga nos oligodendrócitos. É provável que o edema de papila por si próprio não causa impedimento visual (SLATTER, 1990). De fato, neste experimento, o caprino que recebeu 50mg de closantel via oral dose única apresentou apenas edema leve de papila e não apresentou dificuldade visual aparente.

As áreas intensamente amareladas de aumento da refletividade do *tapetum lucidum* foram interpretadas como um sinal oftálmico de degeneração aguda da retina. Lesão bilateral e de intensidade semelhante foi observada nos cinco caprinos que receberam 10 vezes a dose terapêutica 2 a 5 dias após receber a droga. O aumento da refletividade do fundo tapetal à luz é devido à atrofia da retina (SLATTER, 1990), pois esta quando degenera, aumenta a refletividade do *tapetum*. A aparência granular do *tapetum* se altera para um reflexo homogêneo. Essas alterações são de degeneração aguda da retina sendo confirmadas pelo exame histopatológico e similares ao surto relatado anteriormente. As lesões agudas de fundo de olho também foram similares às encontradas em cão (McENTEE, 1995) e em ovinos (BORGES et al., 1999). A

atenuação dos vasos da retina também é um sinal de degeneração da retina. Nos caprinos que desenvolveram cegueira neste experimento, observou-se a atenuação vascular na fase subaguda e a atrofia vascular foi evidente na fase crônica do quadro tóxico.

A retina tem elevada atividade metabólica e suprimento sangüíneo precário, sendo particularmente suscetível a interrupções no suprimento sangüíneo. Após iniciar a hipóxia, há morte das células da retina e desintegração dos elementos neurais resultando em atrofia. A retina não tem capacidade regenerativa e alterações nos elementos neurais e células fotorreceptoras são irreversíveis (SLATTER, 1990; ALBERT e DRYJA, 1999; BROOKS, 1999b).

Alterações de postura e comportamento foram observadas apenas nos caprinos que possuíam menor peso e eram jovens. Com relação ao surto accidental, no qual foi utilizada a mesma dosagem, o estado nutricional dos caprinos era médio a regular e possivelmente maior quantidade da droga esteve disponível na corrente sangüínea. O produto closantel se liga fortemente às proteínas plasmáticas, principalmente albumina e a taxa na qual a albumina é metabolizada pode influenciar a taxa de eliminação da droga para o organismo (HENNESSY et al., 1993). Caprinos saudáveis e bem nutridos podem ter níveis maiores de proteína (ROTHWELL et al., 2000). Os Caprinos 1, 2 e 4, embora não tenha sido feita a dosagem de proteína, poderiam ter níveis maiores de albumina, pois se encontravam em excelente estado nutricional. Neste caso, possivelmente absorveram maiores quantidades da droga no plasma, disponibilizando menores quantidades para os tecidos. Desta forma, pode ter retardado e/ou diminuído o efeito tóxico para os tecidos, justificando o efeito não letal, as alterações encefálicas menos intensas e a ausência de alterações hepáticas. Assim, acredita-se que quanto mais debilitados forem os animais, maior o efeito da droga e dosagens bem menores podem causar intoxicação como já observado anteriormente (BARLOW et al, 2002) em que caprinos que receberam dosagem duas a três vezes maior que a dosagem terapêutica apresentaram quadro de intoxicação.

Para sustentar melhor as observações anteriores, na segunda etapa do experimento, pode-se correlacionar os resultados da determinação dos níveis

de albumina sérica obtidos dos caprinos, o estado nutricional e o efeito da droga. Segundo Meyer e Harvey (1998), diminuições séricas de albumina ocorrem na má nutrição, quando a proteína na dieta é insuficiente.

Os Caprinos 6 e 7, que apresentaram teores de albumina sérica abaixo do normal (1,80 g/dl e 1,90 g/dl, respectivamente) mostravam quadro clínico superagudo e lesões agudas no encéfalo, retina e nervo óptico, além de necrose hepática, alterações similares a dos caprinos que morreram na intoxicação acidental e que tinham condição nutricional ruim. Já o Caprino 8, com teores albumina de 3,0 g/dl e estado nutricional bom apresentou quadro clínico mais brando, não letal, tendo como seqüela apenas a cegueira, similar aos Caprinos 1, 3 e 4 que também tinham estado nutricional bom e provavelmente, níveis normais de albumina. Importante salientar que todos os caprinos do estudo experimental receberam sobredose igual aos caprinos da intoxicação acidental. De acordo com Coles (1986), o valor normal para albumina em caprinos é de 3,95 g/dl e para Kaneko et al. (1997) o valor sérico normal de albumina em caprinos é de 3,3 g/dl. Radostits et al. (2004) relaciona níveis normais de albumina para bovinos, ovinos, suínos e eqüinos acima de 2,0 g/dl e não fornece dados para caprinos. Segundo Coles (1986), há discrepância na literatura sobre os valores normais devido a variação de técnicas utilizadas. Bain (1986) recomenda o uso do teste Verde de Bromocresol, corante que possui alta afinidade de ligação com a albumina e a cor resultante pode ser medida colorimetricamente entre 600 e 640 nm no fotômetro.

Diarréia verde-escura foi observada no Caprino 1, 6, 7 e 8 como observado por Obwolo et al. (1987) e não foram observadas alterações na coloração da urina como observado no surto acidental da intoxicação. Possivelmente, a causa da diarréia pode ser o efeito irritativo do composto na mucosa, pois, a mucosa estava bastante hiperêmica e de acordo com Webster Junior et al. (1998) essas drogas podem ter efeito irritativo na mucosa intestinal.

As lesões microscópicas encontradas nos caprinos desse experimento são de 3 tipos; *status spongiosus* agudo, edema e malácia do nervo e quiasma óptico e retinopatia degenerativa. A toxina pode chegar à retina, nervo óptico e

encéfalo via vasos sangüíneos à semelhança do que aparentemente ocorre na intoxicação por *S. imbricata* (MAIN et al., 1981). A neuropatia óptica e retinopatia parecem resultar de efeitos tóxicos separados (GILL et al., 1999). Estes autores interpretam que a perda de neurônios da camada ganglionar resulta de degeneração retrógrada secundária a axonopatia óptica compressiva. Segundo Main et al. (1981) e Gill et al. (1999) degeneração transináptica não ocorre, assim sendo, a lesão da retina devido à neuropatia não progride além dos neurônios ganglionares, mesmo se o nervo óptico for completamente seccionado. Nos caprinos deste experimento, como no surto espontâneo, o exame microscópico dos casos agudos revelou alterações primárias de edema no nervo óptico e substância branca do encéfalo. Alterações de retina ocorreram na camada de células ganglionares e também nas outras camadas celulares sugerindo um efeito tóxico direto da droga em todas as células da retina. Nos casos crônicos não foram observadas alterações no encéfalo e as alterações no nervo óptico eram mais acentuadas na porção intracanalicular (intraóssea) até o quiasma óptico e em alguns animais (caprinos 1, 2 e 8), a porção intraorbital do nervo óptico estava preservada.

Possivelmente, o edema intracelular e intramielínico que se observa nos casos agudos, resultam de efeito citotóxico da droga sobre os oligodendrócitos (VAN DEN BOSSCHE et al., 1979). A droga interfere com a síntese de ATP pela mitocôndria das células propiciando o desenvolvimento de edema intracelular agudo. A perda de células ganglionares e demais elementos neurais da retina também poderiam ser relacionados com o efeito citotóxico da droga. Essa teoria é sustentada pelos resultados do experimento *in vitro* com closantel utilizando hepatócitos de rato, cujas células tiveram depleção e paralisia na produção de ATP mitocondrial (BACON et al., 1998), demonstrando assim o efeito citotóxico da droga nas células somáticas.

É provável também, que as lesões crônicas observadas na camada nuclear interna da retina sejam conjuntamente decorrentes de hipóxia por compressão dos vasos devido ao edemaciamento do nervo óptico, pois nos caprinos com evolução crônica (Caprinos 1 e 2) desse experimento a atrofia vascular era



bastante evidente e as lesões da retina foram progressivas. Ainda, nestes caprinos a papila estava pálida, diminuída de tamanho, com contornos irregulares e áreas negras peripapilares. De acordo com Slatter (1990), o disco óptico torna-se pálido devido à perda de capilares na sua superfície e pela atrofia das fibras nervosas.

Stephenson et al. (2000) estudando o efeito do closantel como inibidor das enzimas (quinases) do sistema de transcrição de sinal em bactérias, mostra que este composto tem capacidade de ligação covalente com diversas proteínas, podendo se ligar tanto em receptores de membrana como em proteínas intracelulares. Esse estudo também fornece sustentação ao efeito citotóxico dessa droga.

Necrose do tecido linfóide nos linfonodos e demais tecidos hemocitopoéticos de ovinos intoxicados com salicilanilidas como relatados por Swan (1999), não foram observados nos caprinos aqui examinados.

A depressão e ataxia observadas nas intoxicações agudas pelo closantel são decorrentes do edema cerebral agudo (BUTTON et al., 1987; OBWOLO et al., 1989; GILL et al., 1999) e semelhante ao que ocorre nas intoxicações pelo *Helichrysum argyrosphaerum* (BASSON et al., 1975; VAN DER LUGT et al., 1996), *Stypantra imbricata* (MAIN et al., 1981) e *Stypantra glauca* (WHITTINGTON et al., 1988).

Ataxia é um defeito proprioceptivo inconsciente que se evidencia como incoordenação durante a marcha. Pode causar cambaleio do corpo ou abdução exagerada dos membros ao caminhar, sinais clínicos relacionados a lesões no tronco encefálico e cerebelo (BARROS et al., 2006).

Uma tolerância à droga semelhante a que ocorreu no caprino que recebeu 50 mg/kg dose única via oral, já foi relatada anteriormente em ovinos (VAN CAUTEREN et al., 1985). Esses autores observaram grande tolerância ao closantel no estudo em ovinos com doses nos níveis de 10 a 40 mg/kg via oral. Porém, deve-se salientar que este caprino estava em excelente estado nutricional, sugerindo menor disponibilidade da droga para os tecidos devido a sua ligação com as proteínas do plasma.

Caprinos que apresentaram sinais clínicos de depressão e ataxia dos membros (1 e 4) se recuperaram completamente sem apoio terapêutico ao contrário do que é afirmado por Borges et al. (1999) e Mcentee (1995), que o uso de corticóides, fluidoterapia e albumina são responsáveis pela recuperação. Possivelmente, esses sinais regridem quando o edema cerebral não é muito grave a ponto de levar a malácia e quando regride, não restam seqüelas graves. No Caprino 2, que apresentou esses sinais, não se observou qualquer alteração microscópica no encéfalo.

O edema intracelular foi evidente nos oligodendrócitos e astrócitos das áreas alteradas. Segundo Summers et al. (1995), o edema intracelular afeta astrócitos e oligodendrócitos podendo ter origem vasogênica ou citotóxica. Quando os oligodendrócitos são afetados, a substância branca mostra uma aparência de espongiose devido ao edema intramielínico com separação da bainha de mielina na linha intraperiódica. Esta alteração foi característica no encéfalo e no nervo óptico nos casos agudos.

No diagnóstico diferencial da intoxicação por closantel em caprinos, deve-se fazer um estudo epidemiológico para investigar se houve vermifugação com anti-helmínticos da família dos salicilanilidas, ou para a possível ingestão das plantas que causam alterações semelhantes.

A utilização de outras drogas retinotóxicas, como o antibiótico enrofloxacin também deve ser investigada. De acordo com Gelatt et al. (2001), a enrofloxacin causa degeneração aguda e difusa da retina, mas não são descritas alterações no nervo óptico ou em outros tecidos.

Algumas plantas tóxicas que causam alterações clínicas e patológicas similares e devem ser consideradas no diagnóstico diferencial são *Helichrysum argyrosphaerum* (BASSON et al., 1975; VAN DER LUGT et al., 1996), *Stypandra imbricata* (MAIN et al., 1981) *Stypandra glauca* (WHITTINGTON et al., 1988) e samambaia (*Pteridium aquilinum*) (WATSON et al., 1972; HIRONO et al., 1993).

As intoxicações por *Helichrysum argyrosphaerum* (BASSON et al., 1975; VAN DER LUGT et al., 1996), *Stypandra imbricata* (MAIN et al., 1981) e *Stypandra glauca* (WHITTINGTON et al., 1988) causam midríase bilateral

persistente e lesões de espongiose no cérebro e nervo óptico, além de astrogliose.

Na intoxicação pela samambaia as alterações são basicamente de degeneração progressiva da retina seguida de atrofia. Não são descritas alterações no nervo óptico e cérebro (WATSON et al., 1972; HIRONO et al., 1993). No Brasil não há relatos relacionados a cegueira causada pela ingestão de samambaia em animais e a demais plantas relacionadas não são encontradas no território nacional.

## 11 CONSIDERAÇÕES E CONCLUSÕES

A intoxicação por closantel foi comprovada através do estudo epidemiológico, da avaliação clínica e patológica e pela reprodução experimental.

O estudo experimental comprovou que:

1. A sobredosagem por closantel causa danos irreversíveis na retina e papila óptica como pode ser observado pela oftalmoscopia e confirmado pela histopatologia.
2. Danos irreversíveis pela sobredosagem de closantel também ocorrem no nervo óptico e substância branca do encéfalo. A lesão no nervo óptico ocorre principalmente na porção intraóssea e parece resultar de compressão e isquemia.
3. As alterações de edema intracelular agudo nas células da retina, nervo óptico e substância branca possivelmente devem-se ao efeito citotóxico da droga.
4. A necrose hepática aguda com distribuição massiva ocorre quando a sobredose é aplicada em animais jovens e com menor peso.
5. Em animais jovens e mal nutridos o efeito da sobredose geralmente é letal.
6. O estado nutricional e os níveis de proteína sérica possivelmente têm relação com a dose e o efeito tóxico e letal. O closantel, após ser absorvido para a corrente sangüínea, pode se ligar fortemente às proteínas do plasma, e assim, quando os níveis plasmáticos de proteína estão diminuídos, maior quantidade da droga pode estar disponível para os tecidos determinando graves lesões.

Para a prevenção destes problemas, cuidados maiores com relação a dosagem e peso devem ser tomados principalmente em animais com menor peso ou mal nutridos. Ainda, preferir formulações com concentrações menores ou associações.

Fontes de aquisição:

Diantel- A- IRFA. Química e Biotecnologia Ltda. Estrada do Lami, 6133. Bairro Belém Novo. 91780-120. Porto Alegre, RS.

Oftalmoscópio Modelo H0110. Carl Zeiss Meditec AG. Germany.

<b>REFERÊNCIAS BIBLOGRÁFICAS</b>
----------------------------------

ALBERT, D.M.; DRYJA, T.P. O olho. In: COTRAN, R.S.; KUMAR, V.; COLLINS, T. (Tradução – Marcos Moacyr de Vasconcelos). **Robbins – Patologia Estrutura e Funcional**. Rio de Janeiro: Guanabara Koogan. 06 ed., cap. 31, p. 1212-1228, 1999.

BACON, J.A.; ULRICH, R.G.; DAVIS, J.P.; THOMAS, E.M.; JOHNSON, S.S. et al. Comparative *in vitro* effects of closantel and selected B – ketoamide anthelmintics on a gastrointestinal nematode and vertebrate liver cells. **Journal Veterinary Pharmacology Therapie**, v. 21, p. 190-198, 1998.

BAIN, M.S. Determination of albumin in caprine serum. **Research Veterinary Science**. v. 41, n 1, p. 82-84, 1986.

BANKS, W.J. **Applied veterinary histology**. St. Louis: Mosby. 03 ed., p. 527, 1993.

BARGER, I.A.; HALL, E.; DASH, K.M. Local eradication of *Haemonchus contortus* using closantel. **Australian Veterinary Journal**, n 68, p. 347-348, 1991.

BARKER, I.K.; VAN DREUMEL, A.A.; PALMER, N. The alimentary system. In: JUBB, K.V.J.; KENNEDY, P.C.; PALMER, N. (Eds.) **Pathology of domestic animals**. Vol. 2. San Diego: Academic Press, p. 01 – 406, 1993.

BARNETT, K.C. **Veterinary ophthalmology**. London: Mosby-Wolf, p. 184, 1990.

BARROS, C.S.L.; DRIEMEIER, D.; DUTRA, I. S.; LEMOS, R.A.A. **Doenças do sistema nervoso de bovinos no Brasil**. Montes Claros: Valle, 01 ed., p. 207, 2006.

BARROS, N.N.; CAVALCANTE, A.C.R.; VIEIRA, L.S. Boas práticas na produção de caprinos e ovinos de corte. Sobral: Embrapa caprinos. Série Documentos on line. 40 p. Dezembro 2005. Disponível em: <http://sistemasdeproducao.cnptia.embrapa.br>. Acessado em 29 de julho de 2006.

BARLOW, A.M.; SHARPE, J.A.E.; KINCAID, E.A. Blindness in lambs due to inadvertent closantel overdose. **Veterinary Record**. v.151, p.25-26, 2002.

BORGES, A.S.; MENDES, L.C.N.; ANDRADE, A.L. et al. Optic neuropathy in sheep associated with overdosage of closantel. **Veterinary Human Toxicology**. v.41, p.378-380, 1999.

BASSON, P.A.; KELLERMAN, T.S.; ALBL, P. et al. Blindness and encefalopathy caused by *Helichrysum argyrosphaerum* (Compositae) in sheep and cattle. **Onderstepoort Journal Veterinary Research**. v.42, p.135-148, 1975.

BRINGMANN, A.; PANNICKE, T.; GROSCHE, J.; FRANCKE, M.; WIEDEMANN, P.; SKATCHKOV, S. N.; OSBORNE, N. N.; REICHENBACH, A. Müller cells in the healthy and diseased retina. **Progress in retinal and eye research**. v. 25, n 4, p. 397-424, 2006.

BROOKS, D.E.; KOMÁROMY, A.M.; KÄLLBERG, M.A. Comparative retinal ganglion cell and optic nerve morphology. **Veterinary ophthalmology**. v. 2, p. 3 -11, 1999a.

BROOKSb, D.E.; KOMÀROMY, A.M.; KÄLLBERG, M.A. Comparative optic nerve physiology: implications for glaucoma, neuroprotection, and neuroregeneration. **Veterinary ophthalmology**. v. 2, p.13-25, 1999b.

BROWN, W.R.; RUBEN, L.; HITE, M.; ZWICKEY, R.E. Experimental papilledema in the dog induced by a salicylanilide. **Toxicology and Applied Pharmacology**. n. 21, p. 533-541, 1972.

BURKITT, H.G.; YOUNG, B.; HEATH, J.W. **Wheater Histologia Funcional**. Rio de Janeiro: Guanabara Koogan. 03 ed., p. 409, 1994.

BUTTON, C.; JERRETT, I.; ALEXANDER, P. et al. Blindness in kids asociated with overdosage of closantel. **Australian Veterinary Journal**. v.64, p.226, 1987.

CAVALCANTE, A.C.R.; NEIVA, J.N.M.; CÂNDIDO, M.J.D.; VIEIRA, L.S. Produção de ovinos e caprinos de corte em pastos cultivados sob manejo rotacionado. Sobral: Embrapa caprinos. Comunicado técnico. Dezembro 2005. Disponível em: <http://sistemasdeproducao.cnptia.embrapa.br>. Acessado em 29 de julho de 2006.

CANAVESSI, A.M.O.; SARTOR, I.F.; ALMEIDA, C.T. Intoxicação em ovinos pelo closantel. **Veterinária Notícias**. v.4, p.121-123, 1998.

CHANDLER, M. J.; SMITH, P.J.; SAMUELSON, D.A.; MACKAY, E. O. Photoreceptor density of the domestic pig retina. **Veterinary ophthalmology**. V. 2, p. 179-184, 1999.

CHAGAS, A. C. S.; VIEIRA, L. S.; CAVALCANTE, A. C. R.; MARTINS, L.A. Controle de verminose em pequenos ruminantes adaptado para a Região da Zona da Mata-MG e Região Serrana do Rio de Janeiro. Sobral: Embrapa



caprinos. Circular Técnica on line. Novembro 2005. Disponível em: <http://sistemasdeproducao.cnptia.embrapa.br>. Acessado em 29 de julho de 2006.

CHAGAS, A. C. S. Práticas de controle da verminose em ovinos e caprinos. Sobral: Embrapa caprinos. Comunicado técnico on line. Dezembro 2005. Disponível em: <http://sistemasdeproducao.cnptia.embrapa.br>. Acessado em 29 de julho de 2006.

CHAIA, G.; CHIARI, L.; da SILVA, D.C.; GUERRERO, J. Pilot trials on the treatment of *Dermatobia hominis* infections in cattle with closantel. **American Journal of Veterinary Research**. n. 42, p. 1240-1241, 1981.

CHEVILLE, N. F. **Introdução à Patologia Veterinária**. São Paulo: Manole. 01 ed. (Trad. Francisco Javier Hernandez-Blasquez; Maria Lúcia Zaidan Dagli; Renato L. Barbieri). p. 556, 1994.

CHEVIS, R.A.F.; KELLY, J.D.; GRIFFIN, D.L. The letal effect of closantel on the metacestodes of *Taenia pisiformis* in rabbits. **Veterinary Parasitology**, n.7, p. 333-337, 1980.

COELHO, R. A. de S. Qualidade e negócio da pele caprina/ovina. In: Encontro do agronegócio da caprino-ovinocultura: I Pólo Juazeiro-Petrolina, 1999. Petrolina-PE. Embrapa Semi-Árido: Embrapa caprinos, 2001. 79 p.

COLES, E.H. **Veterinary Clinical Pathology**. Philadelphia: Saunders Company. 4 ed., p. 486, 1986.

COSTA, C.A.F.; VIEIRA, L. da S.; BERNE, M.E.A.; SILVA, M.U.D.; GUIDONI, A.L.; FIGUEIREDO, E.A.P. Variability of resistance in goats infected with *Haemonchus contortus* in Brazil. **Veterinary Parasitology**, v. 88, n. 2, p. 153-158, 2000.

COULTER, D.B.; SCHMIDT, G.M. Sentidos especiais I: Visão. In: SWENSON, M.J.; REECE, W.O (eds). **Dukes: Fisiologia dos animais domésticos**. Ed. 11. Rio de Janeiro: Guanabara Koogan. Cap. 42, p. 729-740. 1993.

DASH, K.M. Control of helminthosis in lambs by strategic treatment with closantel and broad-spectrum anthelmintics. **Australian Veterinary Journal**, 63, p. 4-8, 1986.

DOUCH, P.G.C.; GAHAGAN, H.M. Metabolism of niclosamide and related compounds by *Moniezia expansa*. **Xenobiotica**, n. 7, p. 301-307, 1977.

DODD, D.C. The pathologist in toxicologic testing and evaluation. In: HASCHEK, W.M.; ROUSSEAU, C.G. **Handbook of toxicology pathology**. San Diego: Academic Press, cap. 02, p. 09-21, 1991.

DRUMOND, R.O.; MILLER, J.A. Systemic activity of closantel for control of lone star ticks, *Amblyomma americanum* (L) on cattle. **Experimental and Applied Acarology**, n. 1, p. 193-202, 1985.

DUBIELZIG, R.R. Sistema gastrointestinal. In: CARLTON, W.W.; McGAVIN, M.D. (Tradução- Claudio S. L. de Barros). **Patologia Veterinária Especial de Thomson**. Porto Alegre: Artmed, 2 ed., 1998, p. 13-94.

EJLERTSEN, M.; GITHIGIA, S.M.; OTIENO, R.O.; THAMSBORG, S.M. Accuracy of an anaemia scoring chart applied on goats in sub-humid Kenya and its potential for control of *Haemonchus contortus* infections. **Veterinary Parasitology**, (In press). [http: www.sciencedirect.com](http://www.sciencedirect.com). Available on line 7 july 2006.

GAENSSLER, J.G.; REINECKE, R.K. The anthelmintic efficacy of resorantel. **Journal of the South African Veterinary Medical Association**, n. 41, p. 211-214, 1970.

GELLAT, K.N.; WOERDT, A. Van Der; KETRING, K.L.; ANDREW, S.E. BROOKS, D.E. Enrofloxacin – associated retinal degeneration in cats. **Veterinary Ophthalmology**, v. 4, n. 2, p. 99-106, 2001.

GILL, P.A.; COOK, R.W.; BOULTON, J. G. et al. Optic neuropathy in closantel toxicosis of sheep and goats. **Australian Veterinary Journal**. v.77, p.259-261, 1999.

GUERRERO, J. Closantel: a review of its antiparasitic activity. **Preventive Veterinary Medical**. v.2, p.317-327, 1984.

GUERRERO, J.; NEWCOMB, K.; SEIBERT, B.P.; MICHAEL, B.F. Activity of closantel in the prevention of *Gasterophilus* and *Strongylus vulgaris* larval infections in equine foals and yearlings. **American Journal of Veterinary Research**, n. 46, p. 16-18, 1985.

GUERRERO, J.; PAGE, M.R.; SCHAD, G.A. Anthelmintic activity of closantel against *Ancylostoma caninum* in dogs. **Journal of parasitology**, n. 68, p. 616-619, 1982.

HENESSY, D.R.; SANGSTER, N.C.; STEEL J.W. et al. Comparative pharmacokinetic disposition of closantel in sheep and goats. **Journal Veterinary Pharmacology Therapeutic**. v.16, p. 254-260, 1993.

HIRONO, I.; ITO, M.; YAGYU, S. et al. Reproduction of progressive retinal degeneration (bright blindness) in sheep by administration of Ptaquiloside contained in bracken. **Journal Veterinary Medical Science**. v.55, p.973-983, 1993.

JEFFERY, E.H. Biochemical basis of toxicity. In: HASCHEK, W.M.; ROUSSEAU, C.G. **Handbook of toxicology pathology**. San Diego: Academic Press, cap. 05, p. 49-70, 1991.

JUBB, K.V.J.; HUXTABLE C.R. The nervous system. *In*: JUBB, K.V.J.; KENNEDY, P.C.; PALMER, N. (Eds.) **Pathology of domestic animals**. Vol. 1. San Diego: Academic Press, 1993. p. 267-530.

JUNQUEIRA, L.C.; CARNEIRO, J. **Histologia básica**. Rio de Janeiro: Guanabara Koogan. 10 ed., p. 488, 2004.

KANEKO, J.J. Serum proteins and the dysproteinemias. *In*: KANEKO, J.J.; HARVEY, J.W.; BRUSS, M.L. **Clinical biochemistry of domestic animals**. 5 ed. San Diego: Academic Press, Cap. 5, p. 117 – 138, 1997.

KANEKO, J.J.; HARVEY, J.W.; BRUSS, M.L. **Clinical biochemistry of domestic animals**. 5 ed. San Diego: Academic Press, p. 885 – 932, 1997.

KELLY, W. R. The liver and biliary system. *In*: JUBB, K. V. F.; KENNEDY, C. P.; PALMER, N. **Pathology of Domestic Animals**. Cap. 02. V 02. San Diego: Academic Press. 4 ed., p. 319 – 406, 1993.

KELLERMAN, T. S.; COETZER, J. A. W.; NAUDÉ, T. W. **Plant poisonings and mycotoxicoses of livestock in Southern Africa**. Cape Town: Oxford University. 225 p. 1990.

KYLE, M.E.; FARBER, J.L. Biochemical mechanisms of toxic cell injury. *In*: HASCHEK, W.M.; ROUSSEAU, C.G. **Handbook of toxicology pathology**. San Diego: Academic Press, cap. 06, p. 71-89, 1991.

KURTZ, S.M.; SCHARDEIN, J.L.; FITZGERALD, J.E.; KAUMP, D.H. Toxicologic studies with a halogenated salicylanilide. Abstracts: 8th Annual Meeting of the Society of toxicology. **Toxicology and Applied Pharmacology**, n. 14, p. 18, 1969.

LEITE, E.R.; SIMPLICIO, A.A. Mercado e comercialização. Disponível em: <http://sistemasdeproducao.cnptia.embrapa.br>. Acessado em 29 de julho de 2006.

MAIN, D.C.; SLATTER, D.H.; HUXTABLE, C.R. et al. *Stypranda imbricata* ("blindgrass") toxicosis in goats and sheep – clinical and pathologic findings in 4 fields cases. **Australian Veterinary Journal**. v.57, p.132-135, 1981.

Mc ENTTEE, K.M.; GRAUWELS, M.; CLERCX, C. Closantel Intoxication in a dog. **Veterinary Human Toxicology**. v.37, p.234-236, 1995.

MEEUS, P.F.M. Treatment of bovine demodocosis with closantel. **Veterinary Record**. v.143, p.451-452, 1998.

MEYER, D.J.; HARVEY, J.W. **Veterinary laboratory medicine. Interpretation & diagnosis**. Philadelphia: Saunders company. 02 ed., p. 373, 1998.

MICHIELS, M.; MEULDERMANS, W.; HEYKANT, S. The metabolism and fate of closantel (Flukiver) in sheep and cattle. **Drug Metabolism Reviews**, v.18, p.235-251, 1987.

MILLER, T.R.; GELLAT, K.N. Food animal ophthalmology, *In*: GELLAT, K.N. (ed.) **Veterinary ophthalmology**. 2.ed. Philadelphia: Lea & Febiger, 1991. p. 611-665.

OBWOLO, M.J.; ODIAWO, G.O.; OGAA, J.S. Toxicity of a closantel-albendazole mixture in a flock of sheep and goats. **Australian Veterinary Journal**. v.66, p.229, 1989.

OLIVEIRA CANAVESSI, A.M.; SARTOR, I. F.; TEIXEIRA de ALMEIDA, C. Intoxicação em ovinos pelo closantel. **Veterinária Notícias**. v .4, n.1, p. 121-123, 1998.

PEREZ, A.A.; MARTI, V.J.; ROMERO, J.; ALOISI, G. Actividad de closantel (R-31520) em sarna ovina naturalmente adquirida. **Gaceta Veterinária**, n. 44, p. 683-685, 1982.

PÉREZ, O.A.; NEGRETTE, S.M.; COPPO, J.A. Evaluacion del efecto provocado por Closantel en distintas dosificaciones sobre el aparato ocular del bovino. **Veterinaria Argentina**. v.5, p.700-706, 1988.

PINHEIRO Júnior, G.C. **Caprinos no Brasil**. Belo Horizonte. Itatiaia, v.3, p. 177. 1985.

PROZESKY, L.; PIENAAR, J.G. Amaurosis in sheep resulting from treatment with rafoxanide. **Onderstepoort Journal Veterinary Research**. v.44, p.257-260, 1977.

RADOSTITS, O.M.; GAY, C.C.; BLOOD, D.C.; HINCHCLIFF, K.W. **Clínica Veterinária**. Um tratado de doenças dos bovinos, ovinos, suínos, caprinos e equinos. (Trad. - Adriana de Souza Coutinho). Rio de Janeiro: Guanabara koogan. 09 ed., p., 1735, 2002.

RENDER, J.A.; CARLTON, W.W. Patologia do olho e do ouvido. In: CARLTON, W.W.; McGAVIN, M.D. (Trad. Claudio S. L. de Barros). **Patologia Veterinária Especial de Thomson**. Porto Alegre: Artmed, 2 ed., 1998, p. 590 - 636.

ROY, R.M.; SUKHLA, S.S. Oxyclozanide activity against *Fasciola gigantica* in naturally infected buffalo, cattle, sheep and goats. **Tropical Animal Health and production**, n. 3, p. 26-31, 1971.

ROTHWELL, J.; SANGSTER, N. *Haemonchus contortus*: The Uptake and Metabolism of Closantel. **International Journal Parasitology**. v.27, p.313-319, 1997.

ROTHWELL, J.T.; LACEY, E.; SANGSTER, N.C. The binding of closantel to ovine serum albumin, and homogenate fractions of *Haemonchus contortus*. **International Journal. Parasitology**, v.30, p.769-775, 2000.

RUBIN L.F. **Atlas of Veterinary Ophthalmoscopy**. Philadelphia: Lea & Febiger, 1974. p.469.

SLAPPENDEL, R.J.; GREENE, C.E. Leishmaniasis. In: **Infections diseases of dog and cat**. Ed. Greene, C.E. Philadelphia: Saunders, PA. p. 769 – 778, 1990.

SLATTER, D. H. **Fundamentals of Veterinary Ophthalmology**. 2 ed. Philadelphia: W.B. Sauders, 1990, p.630.

SOARES, M.P.; KARAM, F.S.C.; ANDRADE, G.B. Intoxicação por disofenol em caprinos. **Ciência Rural**, v. 31, n. 1, p. 155 – 157, 2001.

STEPHENSON, k.; YAMAGUCHI, Y.; HOCH, J.A. The mechanism of action of inhibitors of bacterial two-component signal transduction systems. **The Journal of Biological Chemistry**. v. 275, n. 49, p. 38900 – 38904, 2000.

SWAN, G.E. The pharmacology of halogenated salicylanilides and their anthelmintic use in animals. **Journal of the South African Veterinary Association**, v. 70, n. 2, p. 61-70, 1999.

SYMONDS, L.E.A.; ROSEBY, F.B.. The use of clixanide as an anthelmintic in sheep infected with *Haemonchus contortus*. **Australian Veterinary Journal**, n. 45, p. 385, 1969.

SUMMERS, A B.; CUMMINGS, J.F.; de LAHUNTA A. **Veterinary Neuropathology**. St. Louis: Mosby, 1995. p.527.

THEODORIDIS, G. Application of solid-phase microextraction in the investigation of protein binding of pharmaceuticals. **Journal of chromatography**. Available online [www.sciencedirect.com](http://www.sciencedirect.com). Accepted 29 de outubro de 2005. Capturado em 15 de julho de 2006.

TOKARNIA, C. H.; DÖBEREINER, J.; PEIXOTO, P. V. **Plantas tóxicas do Brasil**. Rio de Janeiro: Helianthus, 2000. 310 p.

UPPAL, R.P.; YADAV, C.L.; BHUSHAN, C. Efficacy of closantel against fenbendazole and levamisole resistant *Haemonchus contortus* in small ruminants. **Tropical Animal Health and Production**, n. 25, p. 30-32, 1993.

VAN CAUTEREN, H.; VANDENBERGHE, J.; HÉRIN, V. et al. Toxicological properties of closantel. **Drug and Chemical Toxicology**. v.8, p.123, 1985.

VAN DEN BOSSCHE, H.; VERHOEVEN, H.; VANPARUS, O. et al. Closantel, a new antiparasitic hydrogen ionophore. **Arch. Int. Physiol. Biochim**. v.87, p. 851-853, 1979.

VAN DER LUGT, J.J.; Olivier, J.P. Status spongiosis, optic neurophaty, and retinal degeneration in *Helichrysum argyosphaerum* poisoning in sheep and goat. **Veterinary Pathology**. v.33, p.495-502, 1996.

VAN KRUNINGEN, H.J. Sistema Gastrointestinal. In: CARLTON, W.W.; McGAVIN, M.D. (Trad. Claudio S. L. de Barros). **Patologia Veterinária Especial de Thomson**. Porto Alegre: Artmed, 2 ed., 1998, p. 13 - 131.

Van WYK, J.A.; MALAN, F.S. Resistance of field strains of *Haemonchus contortus* to ivermectin, closantel, rafoxanide and the benzimidazoles in South Africa. **Veterinary Record**, n. 123, p. 226-228, 1988.



WALLEY, J.K. Oxyclozanide (3,3',5,5',6-pentachloro-2,2'-dihydroxybenzanilide – Zaniil) in the treatment of the liver fluke *Fasciola hepatica* in sheep and cattle. **Veterinary Record**, n. 78, p. 267-276, 1966.

WANDER, A.E.; MARTINS, E.C. Sistema de produção de caprinos e ovinos do Nordeste brasileiro. Disponível em: <http://sistemasdeproducao.cnptia.embrapa.br>. Acessado em 29 de julho de 2006.

WATSON, W.A.; BARNETT, K.C.; TERLECKI, S. Progressive retinal degeneration (bright blindness) in sheep: A review. **Veterinary Record**. v.91, p.665 – 670, 1972.

WEBSTER Junior, L.T. Quimioterapia das infecções parasitárias. In: GILMAN, A.G.; RALL, T.W.; NIES, A.S.; TAYLOR, P. (Eds). (Trad. Patricia Lydie Voeux Pinho). **As bases farmacológicas da terapêutica**. Cap. 40. Rio de Janeiro: Guanabara Koogan. 08 ed., p. 634 – 646, 1991.

WILLIAMSON, R.L.; METCALF, R.L. Salicylanilides: A new group of active uncouplers of oxidative phosphorylation. **Science**, n. 58, p. 1694-1695, 1967.

WILCOCK, B.P. The eye. In: JUBB, K.V.J.; KENNEDY, P.C.; PALMER, N. (Eds.) **Pathology of domestic animals**. Vol. 1. San Diego: Academic Press, 1993. p. 441-530.

WHITTINGTON, R.J.; SEARSON, J.E.; WHITTAKER, S.J. et al. Blindness in goats following ingestion of *Stypandra glauca*. **Australian Veterinary Journal**. v.65, p. 176-181, 1988.

YAKOUB, A.Y.; HOLMES, P.H.; PARKINS, J.J.; ARMOUR, J. Plasma protein loss associated with gastrointestinal parasitism in grazing sheep. **Research Veterinary Science**. v. 34, n 1, p. 58-63, 1983.

## **ANEXOS**

## ANEXO 1

### Artigo 1:

Closantel toxicosis in kid goats

Situação: Publicado na revista **Veterinary Record**.

(<http://veterinaryrecord.bvapublications.com>)

v.159, n.17, p.564-566, 2006.

## SHORT COMMUNICATIONS

- Di Falò, *Sarcosa* 8, 47-57.
- BRÜCKER, B. J. & HALLING, S. M. (1994). Differentiation of *Brucella abortus* (DC), 2, and *Brucella melitensis*, *Brucella suis*, and *Brucella biovar* by PCR. *Journal of Clinical Microbiology* 32, 3060-3066.
- BRÜCKER, B. J. & HALLING, S. M. (1995). Enhancement of *Brucella* ANOVA-PCR assay for differentiation of *Brucella abortus* vaccine strains 09 and 1009. *Journal of Clinical Microbiology* 33, 1640-1642.
- CALDERARO, A., GURGAS, R., PUCCHIO, G., RAVANI, P., ZUFFI, L., BOMMEZZADRE, S., GIORDANO, R., PERUZZI, S., MEDICI, M. C., ARJANOTTI, M. C., DE TONI, G. & SCHEZZI, C. (2002). *Ruminant Leptospire* spp. mediante doppia reazione polimerasica a catena (nested-PCR). *Microbiologia Medica* 17, 37-42.
- DI CARLO, E., RE, G., N., LETTERIELLO, R., DEL VECCHIO, V., GIORDANELLI, M. P., MAGNINI, S., FADDE, M., BAZZOCCHI, V., BANDI, C. & GALIERO, G. (2004). Molecular characterization of a bubaline *Brucella* (biovar 1) field strain, isolated from buffaloes (*Bubalus bubalis*) after pharmacological reactivation. *Veterinary Record* 154, 171-174.
- EMAI, H. H. & BRÜCKER, B. J. (2000). Validation of the abbreviated *Brucella* ANOVA-PCR as a rapid screening method for differentiation of *Brucella abortus* field strain isolates and the vaccine strains 19 and 1009. *Journal of Clinical Microbiology* 38, 3065-3066.
- GALIERO, G. (2004). Sanitary risk of artificial insemination and embryo transfer in buffaloes. *Proceedings of the World Buffalo Congress*, October 20-23, 2004, Manila, Philippines, pp. 9.
- ISTAT (2000). *L'agricoltura in Italia 2000. Compendio generale dell'agricoltura 2000*. Società Scientifica Nazionale Istituto Nazionale di Statistica, p. 30.
- MAGNINI, S., BANDI, C., VIGO, P. G., FADDE, M., COLOMBO, M., COLOMBO, N. & GENCHI, C. (2000). Diagnostica della ricoposizione bovina nel nord Italia. *Large Animal Review* 3, 25-29.
- MEHREN, E., AXHOLM, P., PEROU, P., SARANTON, G. & SANT'AMBROGI, L. (1992). Polymerase chain reaction for detection of *Leptospira* spp. in clinical samples. *Journal of Clinical Microbiology* 30, 2219-2224.
- OIE (2004). *Manual of Diagnostic Tests and Vaccines for Terrestrial Animals*, 5th edn. [www.oie.int/eng/publication\\_standards.htm](http://www.oie.int/eng/publication_standards.htm). Accessed March 10, 2005.
- QUINN, P. J., CARTER, M. P., MARKEY, B. & CARTER, G. R. (1996). *Clinical Veterinary Microbiology*. London: Mosby Year Book Europe, pp. 141-222.
- SILVA, R. G. G., ROOP, R. M., H. RAO, J. L., BOYLE, S., KURMAN, J. & KRISHNAN, S. (1999). Biological properties of Bvstr a stable rough strain of *Brucella abortus*. *Veterinary Microbiology* 28, 171-188.
- VETHELAPALLI, R., MCGUISTON, J. R., SCHURIG, G. G., SRIHARANATHAN, N., HALLING, S. M. & BOYLE, S. M. (1998). Identification of an 8711 element interrupting the *whbA* gene of *Brucella abortus* vaccine strain 3009 and a PCR assay to distinguish strain 1009 from other *Brucella* species and strains. *Clinical and Diagnostic Laboratory Immunology* 6, 760-764.



FIG 1: Clinical signs of poisoning in a seven-month old cross Saanen goat five days after accidental closantel overdose, showing a wide stance with the limbs spread far apart.

High concentrations of the drug (60 per cent) are found in the plasma one day after administration, but tissue levels are usually lower (Michiels and others 1987, Rothwell and Sangster 1997). Metabolic degradation of closantel mainly occurs in the liver; 80 per cent is eliminated in the faeces and 0.5 per cent in the urine (Michiels and others 1987). Accidental overdose, which can result in poisoning, has been described in goats (Button and others 1987, Obwolo and others 1989, Barlow and others 2002), cattle (de Pérez and others 1988), sheep (Canavessi and others 1998) and dogs (McIntee and others 1995). Clinical signs include nervous disturbances one to two days after administration of the drug. This short communication describes the spontaneous (iatrogenic) poisoning of kid goats with closantel, and presents the clinical and pathological findings associated with the toxicosis.

Accidental poisoning of a goat herd occurred on a small farm in Santa Maria county, State of Rio Grande do Sul, Brazil. Twenty-seven, seven- to eight-month-old cross Saanen goats, each weighing approximately 14 kg, presented with clinical signs of toxicosis three to four days after administration of a single oral dose of 15 ml (100 mg/kg) closantel (Diantel; Instituto Riograndense de Fábriq. Afrosia [IFRA], Química e Biotecnológica Industrial) (eight to 10 times higher than the manufacturer's recommended dose). Seven of the goats died, four were euthanased in the acute phase of poisoning and another was euthanased 10 months after the first signs of toxicosis. The diagnosis was confirmed by experimentally replicating the toxicosis in two seven- to eight-month-old Saanen cross goats, each of approximately 14 kg bodyweight, with the same dose of closantel as that administered on the farm.

Urinalysis was performed on the two study goats five days after toxicosis. The two study goats were euthanased at 10 days (goat 1) and three months (goat 2) after the initial administration of closantel, by perfusion of an overdose of intravenous barbiturate under anaesthesia, injecting 10 per cent buffered formalin through the aortas. All biological procedures were performed according to the guidelines of the University of Brasília's Ethical Committee, and institutional policies governing the humane and ethical treatment of experimental subjects according to the Brazilian Federal Council for Veterinary Medicine (CONV) were followed.

At postmortem examination, samples of the brain, both ocular globes with their optic nerves attached, the liver, kidneys, lungs, intestines, stomach and urinary bladder were fixed in 10 per cent buffered formalin for light microscopy. Tissues were embedded in paraffin, sectioned at 5 µm and stained with haematoxylin and eosin. Luxol fast blue was used to stain selected sections of cerebellar peduncles and the thalamus.

The two study goats presented the same clinical signs as the goats on the farm, including intense depression, moaning, proprioceptive loss, lateral recumbency, colic, weakness

## Closantel toxicosis in kid goats

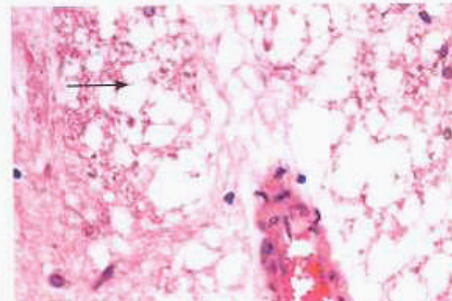
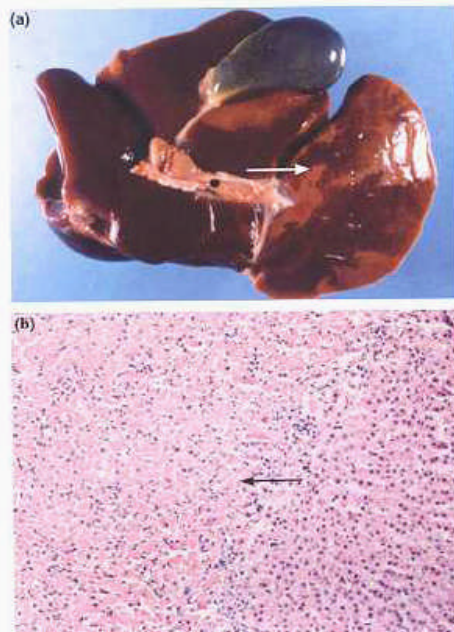
R. ECCO, C. S. L. DE BARROS, D. L. GRAÇA, A. GAVA

CLOSANTEL (N-[5-chloro-4-(chlorophenyl)cyano-methyl]-2-methylphenyl]-2-hydroxy-3,5-diiodobenzamide) is an anthelmintic used in cattle and small ruminants, with efficacy against several developmental stages of bloodsucking nematodes, arthropods and trematodes (Michiels and others 1987, Meers 1998). It belongs to the salicylanilide class of anthelmintics (Guerrero 1984, Michiels and others 1987, Rothwell and Sangster 1997), and can be administered both orally and intramuscularly (Michiels and others 1987, Rothwell and Sangster 1997). Closantel binds strongly to plasma proteins in the blood, especially albumin, and act on parasites by interfering with the synthesis of adenosine triphosphate (ATP) by cellular oxidative phosphorylation (van den Bossche and others 1979, Michiels and others 1987).

*Veterinary Record* (2006) 159, 564-566

R. Ecco, DVM, MS, Program of Molecular Biology (UNIFUC), Universidade de Brasília, Campus Universitário Darcy Ribeiro, Asa Norte 04536, CEP: 20910-900-Brasília, DF, Brazil  
C. S. L. de Barros, DVM, PhD  
D. L. Graça, DVM, PhD, Department of Veterinary Pathology, Universidade Federal de Santa Maria (UFSM), CEP: 97105-900, Santa Maria, RS, Brazil  
A. Gava, DVM, MS, Department of Veterinary Pathology, CSW-UEFSM, CEP: 88520-000, Lages, SC, Brazil

**FIG 2:** Clinical and microscopic findings in the liver of a seven-month-old cross Saanen goat with accidental acute closantel toxicosis, five days after closantel administration. (a) The left middle liver lobe shows an area of yellow discoloration (arrow) interposed by thin stripes of normal colour. (b) Massive hepatocellular centrolobular coagulative necrosis (arrow). Haematoxylin and eosin,  $\times 200$



**FIG 3:** Spongiform change (status spongiosus) in the cerebellar white matter (arrow) of a seven-month-old cross Saanen goat with accidental acute closantel toxicosis, five days after closantel administration. Haematoxylin and eosin,  $\times 400$

(mainly of the hindlimbs) and occasionally a wide stance with the limbs spread far apart (Fig 1). Skin sensitivity was reduced or absent, and occasional opisthotonus and nystagmus were observed. Ophthalmoscopic examination revealed mydriasis, loss of pupil reflex to light, bilateral blindness (evident because of degeneration of the retina) and oedema. Some of the goats on the farm recovered from the acute signs of poisoning, but the blindness was irreversible.

Postmortem examination revealed serous atrophy of adipose tissue deposits, particularly those in the coronary groove of the heart and around the kidneys. In three goats, most of the left middle liver lobe had a yellow discoloration interposed by thin stripes of normal colour (Fig 2a).

Microscopically, there was a range of hepatocellular changes from vacuolar degeneration to coagulative necrosis (Fig 2b), with moderate neutrophilic infiltration in the left lobe.

The urine of two of the affected goats was dark green and granular, but the reason for this coloration was not determined. The results of the urinalysis in the two study goats were unremarkable. Similar observations have been described in the urine of dogs poisoned with closantel (McEntee and others 1995), in which increased urine density and marked bilirubinuria was reported. The severe hepatocellular necrosis and the absence of any other significant products in the urine of the goats in this study suggest that bilirubin was the pigment present.

Histopathological changes in the nervous systems of the acute cases included oedema (status spongiosus) in the white matter of the brain and in the optical nerve. These changes were more pronounced in the subcortical white matter of the telencephalon and in the white matter of the cerebellar folia. Spongiform change was also found in the white matter adjacent to the lateral ventricles. These changes were associated with astrocyte swelling. Vacuoles in the spongy areas were round or ovoid and produced a variegated 'moth-eaten' appearance in the myelinated white matter (Fig 3). Sections of the cerebellar peduncles and thalamus stained with Luxol

fast blue revealed severe oedema within the myelin sheaths. Microscopic lesions observed in the retina were oedema of the internal and external nuclear cell layers, and loss of neurons in the ganglionic cell layer.

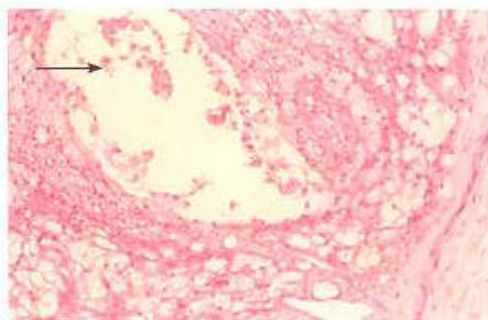
Goat 1 presented with similar clinical signs to those observed in the goats accidentally poisoned on the farm. Postmortem examination revealed no gross lesions. However, microscopic examination revealed acute lesions of spongiosis in the white matter, mainly of the cerebellum, brainstem and telencephalon. Intense vacuolisation of the myelin sheath was observed in the optic nerve, starting at the globe exit, but also involving the intraosseous portion. In the exit portion of the optical chiasm, there were areas of acute vacuolisation, enlargement of the myelin sheaths, proliferation of microglia cells and cavities of varying size filled with foamy macrophages (gitter cells) (Fig 4). There was moderate to severe status spongiosus of the white matter of the cerebellum and the brainstem. The vacuolisation was more marked in the perivascular areas. In the tegmentum of the rostral colliculi there was perivascular submeningeal and ventricular dilatation, with proliferation of the gitter cells.

The clinical signs in goat 2 were similar, but less severe. The goat recovered from most of the signs, but the blindness was irreversible. There were no findings of postmortem examination. Microscopically, in the optic nerve, ocular globe and in the proximity of the optic chiasm, astrocytosis and loss of orientation of the nerve fibres were evident, with irregular neovascularisation, axonal ballooning and digestion chambers. The retina exhibited atrophy of the internal nuclear layer and loss of neurons in the ganglionic cell layer.

The goats accidentally poisoned by closantel remained on the farm for 10 months. Irreversible ocular changes included grey and atrophic pupils and a yellowish-green tapetum lucidum. The goats had atrophy in the retinal veins and areas of brown discoloration without hyperreflectivity. These areas were also observed in the tapetum nigrum in the regions of the tapetal transition. In the microscopic examination of the retina, complete and diffuse atrophy of the internal nuclear layer of the photoreceptor cells was evident, together with an absence of neurons in the ganglionic cell layer. The entire extension of the optic nerve showed microscopic lesions similar to goat 2.

The diagnosis of closantel toxicosis was confirmed in the goats in this study. Similar clinical findings and lesions have been described in cases of overdose with similar drugs such as rafoxanide (salicylanilide) in goats (Prozesky and Pienaar 1977; Burton and others 1987) and experimentally in the dog (Rubin 1974). Albendazole and cloxanide have also been shown to cause similar changes to those described in this

## SHORT COMMUNICATIONS



**FIG 4:** Areas of acute vacuolisation and cavities of varying size filled by gitter cells (arrow) in the optic nerve of an eight-month-old cross Saanen goat with experimentally induced closantel toxicosis, 10 days after dosantel administration. Haematoxylin and eosin, x 600.

study with closantel (Button and others 1987, Obwolo and others 1989, Jubb and Huxtable 1993). Other than poisoning by halogenated salicylanilide; the differential diagnosis should include hepatic encephalopathy, which also causes sponginess in the brain (Jubb and Huxtable 1993), and the poisoning by plants such as *Strychnos glauca* (Whittington and others 1988) and *Helicteris angustifolia* (van der Lugt and others 1996), which cause lesions in the optic nerve and retina, similar to those described in this report.

The results of these studies suggest that the lesions associated with poisoning by closantel start by intrameelin oedema (status spongiosus) and, if the goat survives, progress to chronic lesions characterised by retinal atrophy and chronic optic neuropathy, with occasional cerebral malaria. The optic neuropathy has been interpreted as compressive optic neuropathy (Whittington and others 1988, Jubb and Huxtable 1993, van der Lugt and others 1996), and has been attributed to the oedema in the optic nerve and consequent compression inside the osseous optic canal. In the acute phase, axonal degeneration along the optic nerve occurs up to the optic chiasm and in the optic mesencephalon.

Lesions in the hepatic parenchyma observed in the goats in this study are not commonly described in cases of closantel poisoning in goats (Button and others 1987, Obwolo and others 1989) or sheep (Obwolo and others 1989, Carnavessi and others 1998), but hepatic failure has been clinically diagnosed in the poisoning of a dog with closantel (McEntee and others 1995).

The brain oedema was likely to have been of cytotoxic origin (Summers and others 1995), because astrocytic tumefaction was observed in the acute cases. Therapy with fluids, anti-inflammatory drugs and albumin, previously reported as curative in a dog poisoned with closantel, was successful because of the chemical bonding of albumin to the drug, preventing acute toxic activity (McEntee and others 1995). In this report, some goats with moderate clinical signs recovered spontaneously without therapy; however, the blindness was permanent. It is unlikely that ocular lesions could be controlled by therapy. In the case of the poisoned dog discussed previously the blindness was also permanent (McEntee and others 1995). Changes in the lungs, kidneys and bladder described in a previous report (Button and others 1997) were not observed in the goats in this study.

## References

- BARLOW, A. M., SHARPE, A. E. & KINGAID, E. A. (2002) Blindness in lambs due to inadvertent closantel overdose. *Veterinary Record* **151**, 26-27.
- BUTTON, C., FERRETTI, A., ALEXANDER, P. & MIZON, W. (1987) Blindness in kids associated with overdose of closantel. *Australian Veterinary Journal* **64**, 226.
- CARNAVESSI, A. M. C., SARTOR, L. E. & TEIXEIRA DE ALMEIDA, C. (1988) Intoxicacao em ovinos pelo closantel. *Veterinaria* **34**, 111-123.
- DE PEREZ, G. A., SANCHEZ-NEGRETTE, M. & COIPPO, J. A. (1988) Evaluación del efecto provocado por Closantel en distintos dosificaciones sobre el aparato visual del bovino. *Veterinaria Argentina* **5**, 700-706.
- GUERRERO, J. (1984) Closantel: a review of its antiparasitic activity. *Proceedings Veterinary Medicine* **2**, 317-327.
- JUBB, P. E. & HUXTABLE, C. R. (1993) The nervous system. In *Pathology of Domestic Animals*, 4th edn, Vol. 3, Eds K. V. F. Jubb, P. C. Kennedy, N. Palmer. San Diego: Academic Press, pp. 237-439.
- MCENTEE, K. M., GRACWELIS, M. & CLERCKX, C. (1995) Closantel (rotacation) in a dog. *Veterinary and Human Toxicology* **37**, 234-236.
- MEETHS, P. E. M. (1998) Treatment of bovine demodecosis with closantel. *Veterinary Record* **143**, 431-432.
- MICHELIS, M., MELI, D., MARAS, W. & HEYKANTS, J. (1987) The metabolism and fate of Closantel (Flakvet) in sheep and cattle. *Drug Metabolism Reviews* **14**, 235-251.
- OBWOLO, M. J., ODIAWO, G. O. & OGAA, I. N. (1989) Toxicity of a closantel-ibendazole mixture in a flock of sheep and goats. *Australian Veterinary Journal* **66**, 229.
- PROZISKY, L. & PIENSAAR, J. G. (1977) Anarthritis in sheep resulting from treatment with rifoxamide. *The Onderstepoort Journal of Veterinary Research* **44**, 257-260.
- ROTHWELL, J. & SANGSTER, N. (1997) *Haemotectus canis*: the uptake and metabolism of closantel. *International Journal of Toxicology* **27**, 313-319.
- RUBIN, L. F. (1974) *Atlas of Veterinary Ophthalmoscopy*. Philadelphia: Lea & Febiger, p. 069.
- SUMMERS, B. A., CUMMINGS, J. E. & DE LAHUNTA, A. (1995) *Veterinary Neuropathology*. St Louis, Mosby, p. 527.
- VAN DEN BOSSCHE, H., VERHOEVEN, H., VAN PARIJS, C. J., LAUWERS, H. & THIEPONT, D. (1979) Closantel, a new antiparasitic hydroquinonophore. *Biochemical Pharmacology* **4**, 851-855.
- VAN DER LUGT, L., OLIVIER, J. & JORTAAN, P. (1996) Status spongiosus, optic neuropathy, and retinal degeneration in *Helicteris angustifolia* poisoning in sheep and a goat. *Veterinary Pathology* **35**, 495-502.
- WHITTINGTON, R. J., NEARSON, J. I., WHITTAKER, S. L. & GASTON-BURCY, E. R. W. (1988) Blindness in goats following ingestion of *Strychnos glauca*. *Australian Veterinary Journal* **65**, 176-181.

## ABSTRACT

### Characterisation of methicillin-resistant *Staphylococcus aureus* infections of cats

THIRTEEN methicillin-resistant strains of *Staphylococcus aureus* (MRSA) and 55 susceptible strains (MSSA) were isolated from 46 cats. There were no significant differences between the characteristics, clinical signs or outcomes in the two groups of cats. The MRSA were completely resistant to fluoroquinolone and macrolide antimicrobials, whereas most of the MSSA were not. Molecular characterisation of the strains of MRSA suggested that they had been transmitted from people infected in hospital; however, infected cats may serve as reservoirs for infecting people with MRSA.

MORRIS, B. O., MAULDIN, E. A., O'SHEA, K., SHOFER, F. S. & RANKIN, S. C. (2006) Clinical, microbiological, and molecular characterization of methicillin-resistant *Staphylococcus aureus* infections of cats. *American Journal of Veterinary Research* **67**, 1421-1425.

## ANEXO 2

### Artigo 2:

Outbreak of enterocolitic salmonellosis on a wild pig farm.

Situação: Publicado na Revista **Veterinary Record**.

v.158, n. 7, p. 242-243, 2006

## SHORT COMMUNICATIONS

- F. (2000) Canine dirofilariasis in two cities of southeastern Spain. *Veterinary Parasitology* **92**, 81-86
- CHOWDHURY, N. (2001) Indian subcontinent. In *Helminths of Wildlife*. Eds N. Chowdhury, A. Alonso Aguirre. Enfield, Science Publishers, pp 287-368
- DESPORTES, C. (1939/40) Nouvelle description de l'extrémité céphalique de l'adulte de *Dirofilaria immitis* (Leidy, 1856). *Annales de Parasitologie Humaine et Comparée* **17**, 405-414
- FUELLEBORN, F. (1912) Zur morphologie de *Dirofilaria immitis* Leydi, 1856. *Zentralblatt für Bakteriologie, Parasitenkunde, Infektionskrankheiten und Hygiene* **65**, 341-349
- GENCHI, C., GUERRERO, J., DI SACCO, B. & FORMAGGINI, L. (1992) Prevalence of *Dirofilaria immitis* in Italian cats. Proceedings of the Heartworm Symposium '92. Ed M. D. Soll. Batavia, USA, March 27 to 29, 1992, pp 97-102
- KENNEDY, S. & PATTON, S. (1981) Heartworms in a bengal tiger (*Panthera tigris*). *Journal of Zoo Animal Medicine* **12**, 20-22
- KRAMER, L. & GENCHI, C. (2002) Feline heartworm infection: serological survey of asymptomatic cats living in northern Italy. *Veterinary Parasitology* **104**, 43-50
- LOK, J. B. (1988) 'Dirofilaria' sp: taxonomy and distribution. In *Dirofilaria*. Eds P. F. L. Boreham, R. B. Atwell. Boca Raton, CRC Press, pp 1-28
- MCCALL, J. W., DZIMIANSKI, M. T., MCTIER, T. L., JERNINGAN, A. D., JUN, J. J., MANSUR, A. E., SUPAKOREDEJ, P., PLUE, R. E., CLAK, J. N., WALLACE, D. H. & LEWIS, R. E. (1992) Biology of experimental heartworm infection in cats. Proceedings of the Heartworm Symposium '92. Ed M. D. Soll. Batavia, USA, March 27 to 29, 1992, pp 71-79
- MURATA, K., YANAI, T., AGATSUMA, T. & UNI, S. (2003) *Dirofilaria immitis* infection of a snow leopard (*Uncia uncia*) in a Japanese zoo with mitochondrial DNA analysis. *Journal of Veterinary Medical Science* **65**, 945-947
- OKADA, R., IMAI, S. & ISHII, T. (1983) Clouded leopard, *Neofelis nebulosa*, new host for *Dirofilaria immitis*. *Japanese Journal of Veterinary Science* **45**, 849-852
- PAUL-MURPHY, J., WORK, T., HUNTER, D., MCFIE, E. & FJELLINE, D. (1994) Serologic survey and serum biochemical reference ranges of the free-ranging mountain lion (*Felis concolor*) in California. *Journal of Wildlife Diseases* **30**, 205-215
- PENCE, D. B., TEWES, M. E. & LAACK, L. L. (2003) Helminths of the ocelot from southern Texas. *Journal of Wildlife Diseases* **39**, 683-689
- PRIETO, G., MCCALL, J. W., VENCO, L., GENCHI, M., SIMÓN, F. & GENCHI, C. (2001) IgG response against infective larvae of *Dirofilaria immitis* in experimentally infected cats. *Veterinary Research* **32**, 93-96
- WONG, M. M. & BRUMMER, M. E. (1978) Cuticular morphology of five species of *Dirofilaria*: a scanning electron microscope study. *Journal of Parasitology* **64**, 108-114
- YAMAGUTI, S. (1961) *Systema Helminthum*. Vol III. The Nematodes of Vertebrates. Part 1. New York, Interscience Publishers, pp 660-664

## Outbreak of enterocolitic salmonellosis on a wild pig farm

R. ECCO, R. M. C. GUEDES, E. TUR Y,  
H. L. SANTOS JUNIOR, S. PERECMANIS

SALMONELLOSIS, caused by various serovars of *Salmonella*, is a common zoonotic disease (Barker and others 1993, Pérez and others 1999). *Salmonella enterica* subspecies *enterica* is a facultative aerobic and intracellular bacterium with distinct serovars. Invasive strains or serovars possess genetic information that allows survival and multiplication of the bacteria in the cytoplasm of macrophages, causing bacteraemia. There are two forms of salmonellosis in pigs. The septicaemic form can be caused by either *Salmonella* Choleraesuis or *Salmonella* Dublin. *Salmonella* Typhimurium and *Salmonella* Typhisuis

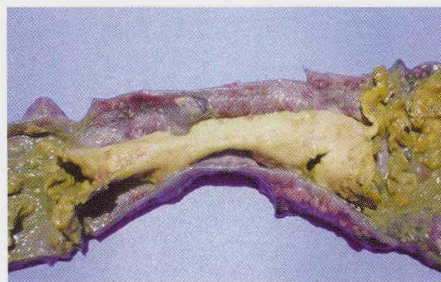

FIG 1: Colon of a farmed wild pig with enterocolitic salmonellosis, showing tubular casts of fibrin and necrotic material in the lumen

are usually involved with the enterocolitic form of the disease (Barker and others 1993, Schwartz 1999).

Reports of salmonellosis in wild pigs are rare. An outbreak of the septicaemic form, caused by *S. Choleraesuis*, in wild pigs in Spain showed similar characteristics to the disease in domestic pigs (Pérez and others 1999). The isolation and typing of *Salmonella* species from cases in pigs is uncommon in Brazil. This short communication describes the clinical and pathological aspects of an outbreak of enterocolitic salmonellosis caused by serovar Saintpaul on a wild pig (*Sus scrofa*) farm.

There were approximately 500 animals on the farm, including the breeding herd and nursing and growing-finishing animals. Eighty animals died and were examined postmortem between August and December 2002; 40 of these animals were found to have lesions in the large intestine and five of them also had lesions in the small intestine. The deaths started just after the introduction of five wild boars from another farm, where they had been used for breeding. Higher mortality rates were observed after weaning (weaning age 50 to 55 days), in pigs between 50 and 90 days of age; however, five affected animals were 30 days old. The clinical signs were characterised by reduced growth rate, inappetence, greyish diarrhoea and a fever of approximately 40°C.

Twenty of the 40 pigs that had intestinal lesions also had lung lesions of enzootic pneumonia. The intestinal lesions were observed mainly in the large intestine and were similar among the animals, but varied in their severity. Most of the lesions in the large intestine were observed in the caecum and spiral colon, which showed multifocal to diffuse areas of fibrinonecrotic colitis. Acutely affected animals had linear, circular or even diffuse areas of necrotic mucosa, with yellowish, friable material forming a diphtheric membrane firmly adhered to the intestinal wall. Two eight-month-old animals had circular ulcers, ranging between 0.5 and 2.0 cm in diameter, in the caecum. Tubular casts of fibrin and necrotic material were occasionally observed in the lumen of the large intestine (Fig 1).

Histology revealed superficial necrosis of the mucosa with fibrinonecrotic membranes in acute and subacute cases (Fig 2). In some samples, the mucosa and submucosa were deeply affected with necrosis of the lymphoid nodules due to fibroid degeneration, and necrosis of blood vessels and formation of thrombi. Moderate infiltrations of macrophages, lymphocytes and plasma cells were observed in the lamina propria and submucosa. In the more chronic lesions, the normal crypts and intestinal glands in the mucosa and lymphoid nodules in the submucosa were replaced by connective tissue fibrosis.

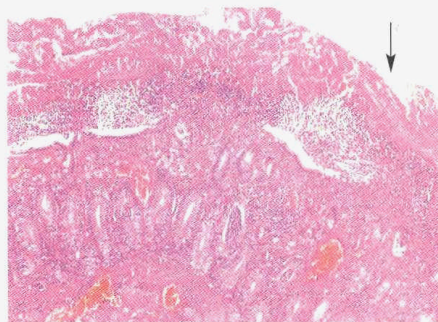
*S. enterica* was isolated from samples of affected areas of the large intestine submitted for microbiological analysis. Typification of this isolate, performed at the Oswaldo Cruz Institute, showed it to be of the Saintpaul serovar. No pathogenic bacteria were isolated from the spleen, mesenteric lymph nodes, liver or lung submitted for bacteriology. According to Barker and others (1993) and Schwartz (1999), bacteria do not usually spread to the mesenteric lymph nodes

*Veterinary Record* (2006)  
**158**, 242-243

R. Ecco, DVM, MS, Program of Molecular Pathology (LMPDC), Universidade de Brasília, Campus Universitário Darcy Ribeiro, Cx Postal 04536, CEP 70910-900 Brasília, DF, Brazil  
R. M. C. Guedes, DVM, MS, PhD, Department of Clinic and Surgery, Veterinary School, Universidade Federal de Minas Gerais-UFMG, Belo Horizonte, Brazil  
E. Tur Y, DVM, MS, PhD, H. L. Santos Junior, DVM, Pathology Division, União Pioneira da Integração Social, CEP 70390-125 Brasília, DF, Brazil  
S. Perecmanis, DVM, MS, Department of Veterinary Microbiology, FAV, Universidade de Brasília, Brasília, Brazil



**FIG 2: Superficial necrosis associated with a fibrin exudate (arrow) in the colon of a wild pig with enterocolitic salmonellosis. Haematoxylin and eosin. x 100**



in cases of the enteric form of salmonellosis, and the inflammation is restricted to the intestine. Infection with *Salmonella* Saintpaul and isolation of the serovar have been reported in human beings (Taylor and others 2000), camels (Wernery 1992), horses (Hird and others 1984), sheep (McInnes 1971) and turkeys (Baggesen and others 1996). Langenegger and others (1983) have identified *S* Saintpaul in Brazil and other Latin American countries, where it constituted 2.08 per cent of the *Salmonella* serovars isolated. However, these reports were based on isolation and typification only, with no characterisation of lesions.

Sections of affected areas of the small and large intestines were stained immunohistochemically using monoclonal antibody specific for *Brachyspira* species (Fisher and others 1997) or polyclonal antibody specific for *Lawsonia intracellularis* (Guedes and Gebhart 2003). In addition, DNA was extracted from three 5 µm sections of four different paraffin blocks of intestinal lesions representative of those described above for PCR. The primers used targeted the *Clostridium perfringens* type C toxin genes (Buogo and others 1995). PCR and immunohistochemistry were negative for the tested samples. Based on these results, it seems unlikely that these enteropathogenic agents were involved in the pathological process.

Poultry and other small wild birds are possible sources of *Salmonella* infections for human beings and domestic animal species. Epidemiological investigations have shown the presence of *S* Saintpaul in poultry and wild bird species (Irwin and others 1994, Reche and others 2003). *S* Saintpaul has been reported in human beings without diarrhoea (Ferreira and others 1984, Leal and others 1987) and also in clinical cases of diarrhoea in which water was the source of the infection (Baggesen and others 1996). It was not possible to determine the source of the infection in the present case. However, the introduction of wild boars from a farm that used them for breeding, and the timing of the outbreak on the wild pig farm, just after their arrival, suggest that the wild boars were carriers and introduced the salmonellae to the wild pig farm. It is very common for pigs infected with *Salmonella* to become carriers, and the bacteria can be shed in their faeces, mainly when the animals are stressed, for example, when they are transported (Barker and others 1993, Schwartz 1999).

To the best of the authors' knowledge, this is the first report of *Salmonella*-induced enterocolitis in wild pigs, especially one caused by *S* Saintpaul. The clinical and pathological characteristics were similar to those observed in the enterocolitic form of salmonellosis in domestic pigs. Based on the severity of the lesions and the significant mortality on the wild pig farm, the authors believe that when wild pigs are bred and kept under an intensive production system they are as susceptible to *Salmonella* as, or even more susceptible than, domestic pigs.

## References

- BAGGESEN, D. L., WEGENER, H. C. & CHRISTENSEN, J. P. (1996) Typing of *Salmonella enterica* serovar Saintpaul: an outbreak investigation. *Acta Pathologica, Microbiologica et Immunologica Scandinavica* **104**, 411-418
- BARKER, I. K., VAN DREUMEL, A. A. & PALMER, N. (1993) The alimentary system. In *Pathology of Domestic Animals*, 4th edn. Eds K. V. F. Jubb, P. C. Kennedy, N. Palmer. San Diego, Academic Press, p 227
- BUOGO, C., CAPAUL, S., HANI, H., FREY, J. & NICOLET, J. (1995) Diagnosis of *Clostridium perfringens* type C enteritis in pigs using a DNA amplification technique (PCR). *Zentralblatt für Veterinärmedizin B* **42**, 51-58
- Ferreira, M. D., Pinto, V. L. T. & Hofer, E. (1984) Manipuladores de alimentos em restaurantes de Belo Horizonte, portadores de *Salmonella*. *Revista de Microbiologia* **15**, 54-59
- FISHER, L. N., DUHAMEL, G. E., WESTERMAN, R. B. & MATHIESEN, M. R. (1997) Immunoblot reactivity of polyclonal and monoclonal antibodies with periplasmic flagellar protein FlaA and FlaB of porcine *Serpulina* species. *Clinical and Diagnostic Laboratory Immunology* **4**, 400-404
- GUEDES, R. M. C. & GEBHART, C. J. (2003) Preparation and characterisation of polyclonal and monoclonal antibodies against *Lawsonia intracellularis*. *Journal of Veterinary Diagnostic Investigation* **15**, 438-446
- HIRD, D. W., PAPPALOANOU, M. & SMITH, B. P. (1984) Case-control study of risk factors associated with isolation of *Salmonella* Saintpaul in hospitalized horses. *American Journal of Epidemiology* **120**, 852-864
- IRWIN, R. J., POPPE, C., MESSIER, S., FINLEY, G. G. & OGGEL, J. (1994) A national survey to estimate the prevalence of *Salmonella* species among Canadian registered commercial turkey flocks. *Canadian Journal of Veterinary Research* **58**, 263-267
- LANGENEGGER, C. H., ALFINITO, J. & LANGENEGGER, J. (1983) Salmonelas isolados de suínos de abate do Estado do Pará. *Pesquisa Veterinária Brasileira* **3**, 91-94
- LEAL, N. C., SA, A. T., CLAUDE, A., SILVA, J. & HOFER, E. (1987) Serotipos de *Salmonella* isolados de processos entéricos humanos em Recife - Pernambuco, durante o triênio 1978-1980. *Memórias do Instituto Oswaldo Cruz* **82**, 43-49
- MCINNES, H. M. (1971) *Salmonella* saintpaul infection of sheep with lizards as possible reservoirs. *New Zealand Veterinary Journal* **19**, 163-164
- PÉREZ, J., ASTORGA, L., CARRASCO, A., MENDEZ, A., PEREA, A. & SIERRA, M. A. (1999) Outbreak of salmonellosis in farmed European wild boars (*Sus scrofa ferus*). *Veterinary Record* **145**, 464-465
- RECHE, M. P., JIMÉNEZ, P. A., ALVAREZ, F., GARCÍA DE LOS RÍOS, J. E. & DE PEDRO, P. (2003) Incidence of *Salmonella* in captive and wild free-living raptorial birds in central Spain. *Journal of Veterinary Medicine, Series B: Infectious Diseases and Veterinary Public Health* **50**, 42-44
- SCHWARTZ, K. J. (1999) Salmonellosis. In *Diseases of Swine*, 8th edn. Eds B. E. Straw, W. L. Mengeling, D. J. Taylor, S. D'Allaire. Ames, Iowa State University Press, pp 534-551
- TAYLOR, R., SLOAN, D., COOPER, T., MORTON, B. & HUNTER, I. (2000) A waterborne outbreak of *Salmonella* saintpaul. *Communicable Diseases Intelligence* **24**, 336-340
- WERNERY, U. (1992) The prevalence of *Salmonella* infections in camels (*Camelus dromedarius*) in the United Arab Emirates. *British Veterinary Journal* **148**, 445-450

## The Veterinary Formulary

THE sixth edition of The Veterinary Formulary, published by the Pharmaceutical Press in association with the British Veterinary Association, has been extensively revised and is now available. The formulary is available, price £75, BVA members £60, from the Pharmaceutical Press, PO Box 151, Wallingford, Oxfordshire OX10 8QU, UK, telephone 01491 829272, fax 01491 829292, e-mail: rpsgb@cabi.org (Switch/Mastercard/Visa accepted). Orders can also be placed online at [www.pharmpress.com](http://www.pharmpress.com)

## ANEXO 3

### Artigo 3:

Mixed thymoma in a cow.

Situação: Publicado na **Journal Veterinary Diagnostic Investigation.**

v. 18, p. 503-507, 2006

J Vet Diagn Invest 18:503-507 (2006)

### Mixed thymoma in a cow

Roselene Ecco,<sup>1</sup> Ingeborg M. Langohr, Erno Túry, Helvécio L. Santos Júnior, Gabriel C. Jacobina

**Abstract.** A neoplastic mass measuring  $25 \times 8 \times 3$  cm was found in the mediastinum of a 10-year-old Holstein cow. The neoplasm was encapsulated, multilobulated, and cystic. Several firm adhesions were present between the neoplasm and the right cranial lung lobe and the ipsilateral side of the pericardial sac. Under

---

From the Programa de Patologia Molecular, Faculdade de Medicina, Universidade de Brasília, Asa Norte, 70910-900, Brasília, DF, Brazil (Ecco), Animal Disease Diagnostic Laboratory, School of Veterinary Medicine, Purdue University, West Lafayette, IN 47907, USA (Langohr), and Setor de Patologia Animal, União Pioneira da Integração Social (UPIS), SEP SUL EQ 712/912, Asa Sul, 70390-125 Brasília, DF, Brazil (Túry, Santos Júnior, Jacobina).

<sup>1</sup> Corresponding Author: Roselene Ecco, Departamento de Clínica e Cirurgia Veterinária, Escola de Veterinária, Universidade Federal de Minas Gerais (UFMG), PO Box 567, 31270-901 Belo Horizonte, MG, Brazil.

microscopic examination, the neoplasm was characterized by solid sheets of spindle epithelial cells (pancytokeratin and high molecular weight cytokeratin positive) subdivided by fibrous trabeculae. Numerous individualized or small aggregates of mature T-cell (CD3 positive) lymphocytes were scattered throughout the neoplastic cell population. Based on the gross, histologic, and immunohistochemical findings, the neoplasm was diagnosed as a mixed thymoma.

**Key words:** Bovine; immunohistochemistry; mediastinum; neoplasia; thymoma.

Thymomas are neoplasms of thymic epithelial cells, accompanied by variable infiltration of benign lymphocytes.<sup>6</sup> In human medicine, several histologic classification schemes have been proposed for thymomas in an attempt to establish criteria of clinical and prognostic significance. Histologic and immunophenotypic resemblance to cortical or medullary thymic regions, and the relative number of epithelial cells and lymphocytes are the main features used to classify thymomas in humans.<sup>3,7,16</sup> In veterinary medicine, classification of these neoplasms is generally made only on the basis of the density of lymphocytes within the neoplasm, with separation of thymomas into 3 histologic subtypes: lymphocyte predominant, epithelial predominant, or mixed.<sup>6</sup>

Thymic epithelial neoplasms seem to occur at a relatively high prevalence in cats,<sup>12</sup> dairy goats,<sup>2,4,8</sup> and the small laboratory rodent *Proomys (Mastomys) natalensis*,<sup>18</sup> but in other animal species they are considered uncommon.<sup>6</sup> The scarcity in the veterinary literature of a more detailed description of this neoplasm specifically in bovine<sup>1,5,8-11,13,17</sup> prompted the publication of this case of thymoma of the mixed subtype in a 10-year-old Holstein cow.

The cow was submitted for necropsy to the veterinary pathology section at the Faculty União Pioneira da Integração Social (UPIIS), Brasília, DF, Brazil, following a history of dystocia leading to death. A complete necropsy was performed. In the mediastinal region, on the right cranial side of the heart, was a 25 × 8 × 3 cm reniform neoplastic mass that extended from the vessels at the base of the heart to the apex (Fig. 1). The lateral aspect of the neoplasm was firmly adhered to the right cranial lung lobe and the ipsilateral region of the pericardial sac, with no apparent invasion of the pulmonary parenchyma and pericardium. The surface of this mass was smooth and nodular. On cut surface, the neoplastic parenchyma was

composed of multiple lobules of homogeneous, soft, yellowish-white tissue demarcated by white fibrous septa. This mass had many thin-walled multilocular cystic cavities filled with yellow fluid (Fig. 2). One of the cavities also contained small mineralized concretions. In the ascending portion of the aorta, the vascular lumen was dilated over an extension of approximately 5 cm, forming a thin-walled sacculated structure (aneurysm). Additional gross findings included poor body condition, endometritis associated with retained fetal membranes, and acute abomasal ulcers.

Multiple tissues were collected and fixed in neutral buffered formaldehyde (10% formalin), embedded in paraffin, sectioned, and stained with hematoxylin and eosin (HE). Sections of the neoplastic mass were submitted to the Indiana Animal Disease Diagnostic Laboratory at Purdue University for immunohistochemical staining using mouse monoclonal antibodies against pancytokeratins (cytokeratins AE1/AE3)<sup>a</sup> and high molecular weight (HMW) cytokeratins<sup>b</sup>, and a rabbit polyclonal antibody against CD3<sup>c</sup> following previously reported procedures.<sup>15</sup>

Histologically, the neoplasm was composed of a dual cell population: solid sheets of ovoid- to spindle-shaped neoplastic epithelial cells were variably intermingled with well-differentiated nonneoplastic lymphocytes. The neoplastic epithelial cells had indistinct cell borders, eosinophilic cytoplasm, and 10- to 15- $\mu$ m, ovoid to elongated, often indented nuclei with finely stippled chromatin and 1 or multiple prominent nucleoli. Mitoses were rare. Rare deeply basophilic, round, lamellar bodies were intermixed with the neoplastic cells (Fig. 3). In a few areas, neoplastic cells with strong eosinophilic cytoplasm and either vesicular nuclei or nuclear debris formed concentric clusters suggestive of abortive Hassall's corpuscle formation (Fig. 4). Multifocally, there were areas of necrosis and fibrin exudate surrounded by hemorrhage and siderophages.

Figure 1. Bovine mixed thymoma. The mediastinum on the right cranial aspect of the heart was filled and expanded by a multilobular and cystic neoplastic mass.

Figure 2. Bovine mixed thymoma. The cut surface shows multiple thin-walled cysts filled with straw-colored fluid.

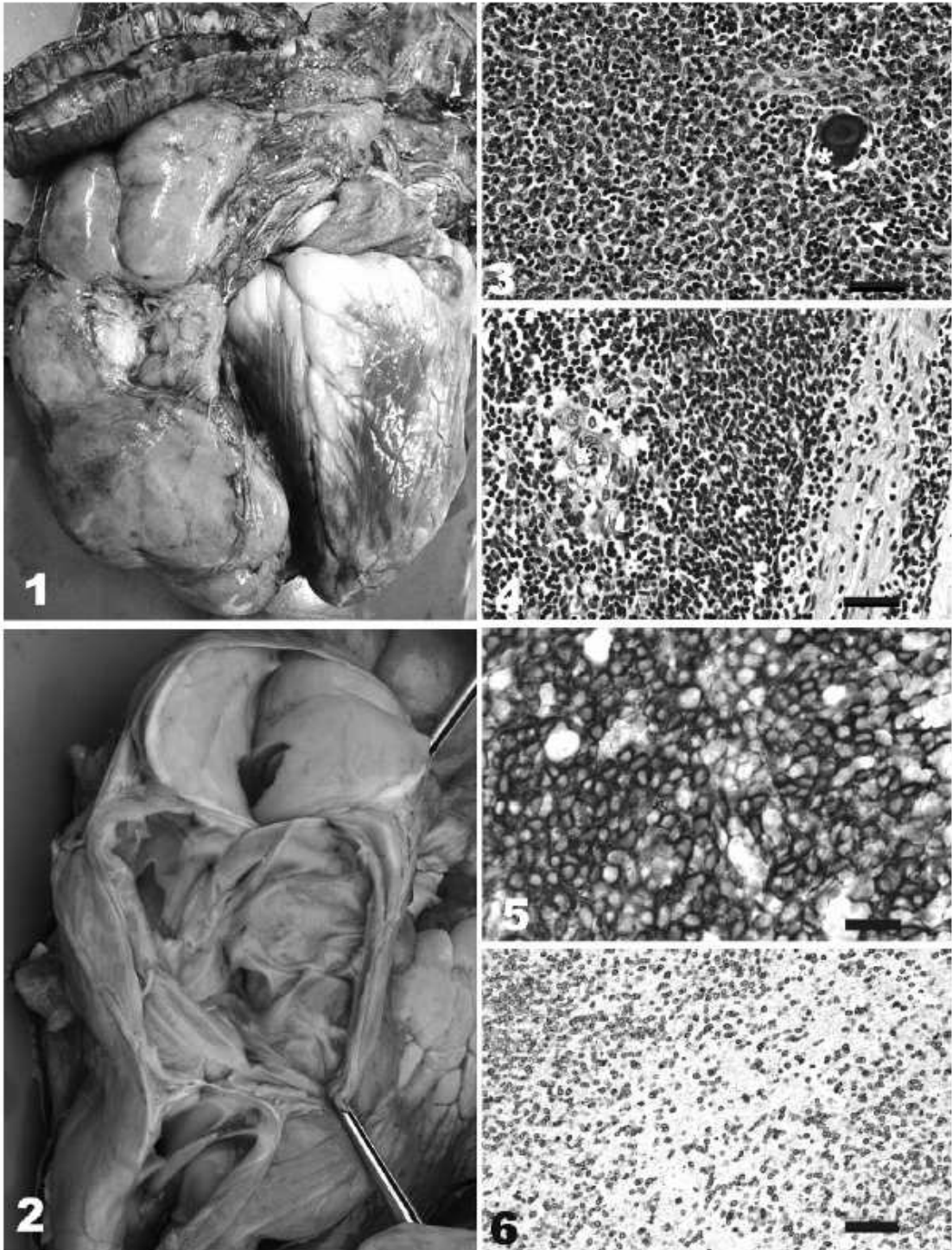
Figure 3. Bovine mixed thymoma. The neoplasm consists of sheets of ovoid- to spindle-shaped epithelial cells admixed with fewer mature lymphocytes. Note the lamellated mineralized body (\*). HE stain. Bar = 35  $\mu$ m.

Figure 4. Bovine mixed thymoma. Rarely, epithelial cells with deeply staining eosinophilic cytoplasm form concentric clusters resembling Hassall's corpuscles (\*). HE stain. Bar = 35  $\mu$ m.

Figure 5. Bovine mixed thymoma. The bulk of the neoplastic mass is composed of oval to spindle epithelial cells strongly positive of pancytokeratin. Immunoperoxidase-DAB, Harris hematoxylin counterstain. Bar = 40  $\mu$ m.

Figure 6. Bovine mixed thymoma. The round cell population in this mass is CD3 positive, confirming its T-cell origin. Immunoperoxidase-DAB, Harris hematoxylin counterstain. Bar = 60  $\mu$ m.

→



The stroma was confined mainly to the perivascular spaces. The intratumoral cystic cavities were lined by a single layer of attenuated, finely vacuolated, nonciliated epithelium. Lymphocytes were present either as individualized cells or in small clusters. The neoplasm was surrounded by a thick, intact fibrous capsule. The grossly lobulated pattern of the tumor was induced by delicate bands of fibrovascular tissue. By immunohistochemical evaluation, the spindle cells and Hassall's corpuscle formations had strong reactivity for pancytokeratins and HMW cytokeratins (Fig. 5). Lymphocytes were CD3 positive (Fig. 6).

The gross and histologic morphology of the tumor in this case was similar to that described in other cases of bovine thymoma.<sup>1,5,8-11,13,17</sup> The occurrence of this tumor is considered to be uncommon. However, in a histologic survey of all neoplasms in slaughtered cattle during 1 year in 100 abattoirs in the UK,<sup>17</sup> thymomas comprised 5% of all neoplasms and more than one third of all thymic tumors. The authors indicate that thymomas appear to be relatively common in cattle, and that the tumor may have gone unrecognized owing to lack of associated clinical signs or failure to relate any presenting signs to an underlying thymic lesion. It is interesting to note that also in Italy the tumor was considered to be relatively common<sup>13</sup> and in South Africa a frequency (4%) of thymoma in cattle similar to that reported in the British study series was found,<sup>5</sup> whereas 1 survey in Canada<sup>2</sup> and 1 in the United States<sup>14</sup> showed a frequency of less than 1% of this tumor in cattle.

Multilocular cystic areas were a prominent gross feature of the tumor in this case. These cysts might represent cystic degeneration, a constant feature in thymomas.<sup>13,18</sup> Another possibility is that they represent pseudocysts originating from invaginations of the surface-lining mesothelium.<sup>11,17,18</sup> Finally, cysts within thymomas have also been considered to be dilated and fused lymph cavities<sup>9</sup> or perivascular spaces in which the central vessels have disappeared.<sup>3,4,12,18</sup> Cystic thymomas should be distinguished from branchial and multilocular thymic cysts and from thymic carcinomas undergoing cystic change. Multiple sections might be necessary for a correct diagnosis in such cases.

The epithelial cells in thymomas can be arranged in different patterns including solid, trabecular, cribriform, whorled, or rosette-like.<sup>6</sup> In the present case, neoplastic epithelial cells formed solid sheets, interspersed by a few abortive Hassall's corpuscles. Despite their rare occurrence in thymomas, Hassall's corpuscles are usually considered to be helpful diagnostic features of the tumor because they recapitulate the medullary portion of the normal thymus. However, it must be noted that when present in large numbers, Hassall's corpuscles usually are an indication of pre-existing structures surrounded by a tumor other than thymoma.<sup>16</sup> The occurrence of mineralized lamellar bodies, also known as calcispherites, was described previously in other bovine thymomas.<sup>11,17</sup> Infiltration of the neoplasm by eosinophils and their precursors, considered by some to be typical of thymomas,<sup>5</sup> was absent in this case.

The proportion of neoplastic epithelial cells and non-neoplastic lymphocytes in thymomas varies widely between

tumors and between different lobules of the same tumor. Based on this finding, thymomas may be categorized in veterinary medicine as lymphocyte predominant, epithelial predominant, or mixed.<sup>6</sup> When lymphocytes predominate, the neoplasm must be differentiated from thymic lymphoma. Immunohistochemistry for cytokeratin is helpful in these cases, since the presence of rare epithelial cells in serial sections is suggestive of thymoma.<sup>6</sup> Cytokeratin profiles have been established in human medicine for the thymus and thymomas, and have been shown to be clinically useful in determining the invasive potential of these neoplasms.<sup>7</sup> Since a cytomorphic and histologic classification of thymomas seems not to be a useful prognosticator in animals, the use of a pan-specific cocktail of antibodies for cytokeratins is sufficient for the diagnosis of these tumors in veterinary medicine. The HMW cytokeratins 10 and 14 (included among the antigens identified by the antibody anti-HMW cytokeratins used in this case) were shown to be expressed by subcapsular, medullary, and Hassall's corpuscle epithelial cells, but not by cortical cells of the thymus in humans.<sup>7</sup> These cytokeratin expression patterns suggest that the epithelial cells of the thymoma in this cow were derived from the medullary region.

The age of the affected animal is another factor to be taken into consideration to distinguish thymoma from thymic lymphoma, the latter occurring in younger animals, whereas the majority of bovine thymomas occurs in animals over 3 years of age.<sup>5,8-10,13,17</sup> Another differentiating factor includes the likelihood of lymph node involvement in thymic lymphoma.<sup>17</sup> Other neoplasms to be considered in the differential diagnosis of thymoma are metastatic carcinoma and tumors of the aortic body.<sup>6</sup>

In the present case, the affected animal was relatively old, and immunohistochemistry indicated a predominantly pancytokeratin and HMW cytokeratin positive cell population forming the bulk of the neoplasm, consistent with the diagnosis of thymoma. The neoplastic epithelial cells were variably intermixed with numerous lymphocytes that stained strongly positive with CD3, indicating T-cell differentiation. Based on these results, the tumor was categorized as "mixed." In the human medical literature, thymic neoplasms are classified by different schemes, using various criteria.<sup>3,16</sup> When using the World Health Organization (WHO) or Müller-Hermelink classification schemes, the tumor falls into the "mixed" (type AB thymoma) category. This category incorporates tumors in which foci having type A thymoma (composed of neoplastic thymic epithelial cells with spindle- or oval-shaped nuclei) are admixed with foci rich in lymphocytes (a characteristic of type B thymomas). The segregation of the 2 patterns can be either sharp or, as in this case, indistinct.

Thymomas have been described in different sites of the body. The anterior mediastinum or thoracic inlet is their usual site of occurrence, but these neoplasms can also be seen elsewhere, including the cervical region and posterior mediastinum, with variable compression of adjacent structures such as trachea, esophagus, and mediastinal vessels.<sup>4-6,9,10,12,13,17</sup> The majority of the thymomas are benign. Local invasion and metastasis are considered by

most authors to be uncommon, with metastases being reported in the pulmonary and pericardial pleura,<sup>5</sup> lung,<sup>9,10,12,13</sup> mediastinal lymph node,<sup>8,12</sup> cervical portion of the thymus,<sup>13</sup> kidney,<sup>9</sup> and uterus.<sup>9</sup> In the absence of any features of malignancy in this case, the tumor was considered to be benign in nature.

Clinical signs associated with thymomas are highly dependent of the location of the neoplasm. Reported signs in bovine include edema of the ventral head and neck region,<sup>9</sup> clinically detectable mass in the thoracic inlet,<sup>11</sup> respiratory distress,<sup>6,10</sup> dysphagia,<sup>5</sup> dull heart sounds,<sup>9</sup> ruminal tympany,<sup>10</sup> anorexia, emaciation, and drop of milk yield.<sup>9</sup> In other cases (including the present one, where the emaciated state of the cow was attributed to inadequate nutrition during gestation), the tumors are incidental findings at necropsy or at slaughter.<sup>1,13</sup> An additional finding in this animal was an aneurysm in the ascending aorta. This was likely a result of compression by the neoplasm onto the artery with poststenotic vascular dilation. Acute death as a result of rupture of the thoracic aortic aneurysm might have occurred eventually. Evidence of significant compression of the regional major vasculature by the neoplasm further indicates that thymomas should be included in the differential diagnosis for chronic congestive heart failure.

In summary, this case report describes the gross, histologic, and immunohistochemical characteristics of a mixed thymoma in an aged dairy cow. The neoplasm in this case was too large to be overlooked at necropsy, but smaller thymic epithelial neoplasms can easily go unrecognized at gross inspection. In order to establish the true prevalence of thymic epithelial neoplasms in bovine, which, as previously indicated,<sup>5,13,17</sup> is likely higher than the number of reports in the veterinary literature, the thymus should always be examined carefully when older cattle are submitted for necropsy or slaughter.

**Acknowledgement.** We thank Dr V. E. Valli (College of Veterinary Medicine, University of Illinois, Urbana, IL) for assistance in the histologic evaluation of the neoplasm and for critically reviewing the manuscript.

#### Sources and manufacturers

- a. Pancytokeratins (cytokeratins AE1/AE3), Dako (M3515), Carpinteria, CA.
- b. High molecular weight cytokeratins, Dako (M0630), Carpinteria, CA.
- c. CD3, Dako (A0452), Carpinteria, CA.

#### References

1. Altman NH, Streett CP: 1968, Bovine thymoma: Case report. *Am J Vet Res* 29:2411–2414.
2. Brandy PJ, Migaki G: 1963, Types of tumors found by federal meat inspectors in an eight-year survey. *Ann N Y Acad Sci* 108:872–879.
3. Chan JKC: 2000, Tumors of the lymphoreticular system—part C: the thymus. *In: Diagnostic histopathology of tumors*, ed. Fletcher CDM, 2nd ed., v. 2, pp. 1270–1315. Churchill Livingstone, London, UK.
4. Hadlow WJ: 1978, High prevalence of thymoma in the dairy goat—report of seventeen cases. *Vet Pathol* 15:153–169.
5. Jackson C: 1936, Thymoma. *In: The incidence and pathology of tumors of the domesticated animals in South Africa*. Onderstepoort J Vet Sci Anim Ind 6:199–218.
6. Jacobs RM, Messick JB, Valli VE: 2002, Tumors of the hemolymphatic system. *In: Tumors in domestic animals*, ed. Meuten DJ, 4th ed., pp. 119–198. Iowa State Press, Ames, IA.
7. Kuo T: 2000, Cytokeratin profiles of the thymus and thymomas: Histogenetic correlations and proposal for a histological classification of thymomas. *Histopathology* 36:403–414.
8. Migaki G: 1969, Hematopoietic neoplasms of slaughter animals. *Natl Cancer Inst Monogr* 32:121–151.
9. Momotani E, Nakamura N, Shoya S: 1981, Morphologic evidence of histogenesis of epithelial thymoma in a cow. *Am J Vet Res* 42:114–121.
10. Norrdin RW: 1969, Thymoma and pulmonary metastasis in a 12-year-old bull with chronic bloat. *Cornell Vet* 60:616–622.
11. Parker GA, Casey HW: 1976, Thymomas in domestic animals. *Vet Pathol* 13:353–364.
12. Patnaik AK, Lieberman PH, Erlandson RA, Antonescu C: 2003, Feline cystic thymoma: A clinicopathologic, immunohistologic, and electron microscopic study of 14 cases. *J Feline Med Surg* 5:27–35.
13. Pellegrini N, Pierotti P: 1961, Contributo alla conoscenza dei tumori del mediastino anteriore. *Ann Fac Med Vet Univ Pisa* 14:73–95.
14. Plummer PJG: 1956, A survey of six-hundred and thirty-six tumours from domesticated animals. *Can J Comp Med Vet Sci* 20:239–251.
15. Ramos-Vara JA, Beissenherz ME: 2000, Optimization of immunohistochemical methods using two different antigen retrieval methods on formalin-fixed, paraffin-embedded tissues: Experience with 63 markers. *J Vet Diagn Invest* 12:307–311.
16. Rosai J: 2004, Mediastinum. *In: Rosai and Ackerman's surgical pathology*, 9th ed., vol. 1, pp. 459–513. Mosby, Edinburgh, Scotland, UK.
17. Sandison AT, Anderson LJ: 1969, Tumors of the thymus in cattle, sheep and pigs. *Cancer Res* 29:1146–1150.
18. Stewart HL, Snell KC: 1968, Thymomas and thymic hyperplasia in *Prionomys (Mastomys) natalensis*: concomitant myositis, myocarditis, and sialoadenitis. *J Natl Cancer Inst* 40:1135–1159.

# Livros Grátis

( <http://www.livrosgratis.com.br> )

Milhares de Livros para Download:

[Baixar livros de Administração](#)

[Baixar livros de Agronomia](#)

[Baixar livros de Arquitetura](#)

[Baixar livros de Artes](#)

[Baixar livros de Astronomia](#)

[Baixar livros de Biologia Geral](#)

[Baixar livros de Ciência da Computação](#)

[Baixar livros de Ciência da Informação](#)

[Baixar livros de Ciência Política](#)

[Baixar livros de Ciências da Saúde](#)

[Baixar livros de Comunicação](#)

[Baixar livros do Conselho Nacional de Educação - CNE](#)

[Baixar livros de Defesa civil](#)

[Baixar livros de Direito](#)

[Baixar livros de Direitos humanos](#)

[Baixar livros de Economia](#)

[Baixar livros de Economia Doméstica](#)

[Baixar livros de Educação](#)

[Baixar livros de Educação - Trânsito](#)

[Baixar livros de Educação Física](#)

[Baixar livros de Engenharia Aeroespacial](#)

[Baixar livros de Farmácia](#)

[Baixar livros de Filosofia](#)

[Baixar livros de Física](#)

[Baixar livros de Geociências](#)

[Baixar livros de Geografia](#)

[Baixar livros de História](#)

[Baixar livros de Línguas](#)



[Baixar livros de Literatura](#)  
[Baixar livros de Literatura de Cordel](#)  
[Baixar livros de Literatura Infantil](#)  
[Baixar livros de Matemática](#)  
[Baixar livros de Medicina](#)  
[Baixar livros de Medicina Veterinária](#)  
[Baixar livros de Meio Ambiente](#)  
[Baixar livros de Meteorologia](#)  
[Baixar Monografias e TCC](#)  
[Baixar livros Multidisciplinar](#)  
[Baixar livros de Música](#)  
[Baixar livros de Psicologia](#)  
[Baixar livros de Química](#)  
[Baixar livros de Saúde Coletiva](#)  
[Baixar livros de Serviço Social](#)  
[Baixar livros de Sociologia](#)  
[Baixar livros de Teologia](#)  
[Baixar livros de Trabalho](#)  
[Baixar livros de Turismo](#)