

**CRISTINA BOOCK DE SOUZA RODRIGUES**

**INFLUÊNCIA DO LASER A DIODO DE ARSENIETO DE GÁLIO (As-Ga) NA  
REPARAÇÃO DO DEFEITO OSTEOCONDRAI EXPERIMENTAL NA CABEÇA  
UMERAL DE CÃES: ASPECTOS CLÍNICOS E  
ANATOMOHISTOPATOLÓGICOS.**

Tese apresentada à Universidade Federal de Viçosa, como parte das exigências do Programa de Pós-Graduação em Medicina Veterinária, para obtenção do título de “Magister Scientiae”.

VIÇOSA  
MINAS GERAIS – BRASIL  
2004

# **Livros Grátis**

<http://www.livrosgratis.com.br>

Milhares de livros grátis para download.

## CONTEÚDO

	Página
LISTA DE FIGURAS.....	ii
LISTA DE TABELAS .....	iii
LISTA DE GRÁFICOS.....	iv
RESUMO .....	v
ABSTRACT.....	vi
INTRODUÇÃO.....	1
MATERIAL E MÉTODOS.....	3
RESULTADOS E DISSCUSSÃO.....	6
CONCLUSÕES.....	13
REFERÊNCIAS BIBLIOGRÁFICAS.....	18

## LISTA DE FIGURAS

	Página
Figura 1	14
<p>Aspecto macroscópico do defeito da cabeça do úmero dos cães nos diferentes tempos pós-operatórios (PO). C1 (7dias), preenchimento da falha com coágulo. T1 (7 dias), material de preenchimento semelhante ao C1. C2 (21dias), defeito preenchido com tecido de coloração rósea-avermelhada. T2 (21dias), melhor preenchimento do que C2. C3 (35 dias), preenchimento ainda incompleto com tecido amarelado a róseo. T3 (35 dias) preenchimento incompleto por tecido de reparação esbranquiçado a róseo. C4 (60 dias) preenchimento incompleto por tecido de reparação esbranquiçado a róseo. T4 (60dias), tecido semelhante à cartilagem remanescente preenchendo o defeito.</p>	
Figura 2	15
<p>Área do defeito aos sete dias de PO. A: Animal do subgrupo C1, com a falha preenchida por um coágulo sangüíneo (►) (HE; 40X). B: Animal do subgrupo T1, com preenchimento do defeito com um coágulo (►) maior, o qual esta aderido as trabéculas (HE; 40X).</p>	
Figura 3	15
<p>Ossos trabecular adjacentes ao defeito osteocondral em um animal do subgrupo T2 aos 21 dias de PO. Trabéculas com numerosos osteoclastos (setas) (HE; 200X).</p>	
Figura 4	16
<p>Cartilagem hialina (seta) no fundo da falha, em um animal do subgrupo T4, aos 60 dias de PO. Área de superfície articular (*) (Safranina O; 100X).</p>	
Figura 5	16
<p>Área de cartilagem necrótica (setas) adjacente ao defeito em um animal do subgrupo T2, aos 21 dias. Tecido de reparação (*) (HE; 100X).</p>	
Figura 6	17
<p>Cartilagem articular remanescente mostrando uma fenda (setas) em um animal do subgrupo T4, aos 60 dias de PO (HE; 100X).</p>	
Figura 7	17
<p>Área mostrando osso subcondral (▲) e a cartilagem hialina remanescente em um animal do subgrupo C2, aos 21 dias, com o avanço da linha da maré (HE; 200X).</p>	

## LISTA DE TABELAS

		Página
Tabela 1	Análise de regressão da relação entre pressão de apoio e o tempo pós-operatório do subgrupo C4.	6
Tabela 2	Análise de regressão da relação entre a pressão de apoio e o tempo pós-operatório do subgrupo T4.	7
Tabela 3	Teste $t$ para os dados pareados da pressão de apoio do membro torácico esquerdo antes e após a aplicação do laser no subgrupo T4.	9

## LISTA DE GRÁFICOS

	Página
Gráfico 1 Gráfico de regressão do índice de pressão, medido em porcentagem, em função dos dias decorridos após a cirurgia, para o subgrupo C4.	7
Gráfico 2 Gráfico de regressão do índice de pressão, medido em porcentagem, em função dos dias decorridos após a cirurgia, para o subgrupo T4.	8

## RESUMO

RODRIGUES, Cristina Boock de Souza, M.S. Universidade Federal de Viçosa, dezembro de 2004. **Influência do Laser a Diodo de Arsenieto de Gálio (As-Ga) na reparação do defeito osteocondral experimental da cabeça umeral de cães: aspectos clínicos e anatomohistopatológicos.** Orientador: Ricardo Junqueira Del Carlo. Conselheiros: Luiz Gonzaga Pompermayer e Marlene Isabel Vargas Vilória.

O objetivo deste estudo foi avaliar a influência do laser a diodo de Arsenieto de Gálio (As-Ga) no processo de reparação da superfície articular da cabeça umeral de cães após osteocondroplastia experimental. Foram utilizados 32 cães adultos, distribuídos aleatoriamente em dois grupos experimentais: Grupo Controle (GC,  $n = 16$ ) e Grupo Tratado (GT,  $n = 16$ ). Os animais de cada um destes grupos foram também distribuídos aleatoriamente em quatro subgrupos (C1, C2, C3, C4 e T1, T2, T3, T4). Todos os cães tiveram na cabeça do úmero esquerdo (articulação escápulo-umeral) por meio de procedimento cirúrgico. Os animais do GT foram submetidos à sessões de aplicação do laser As-Ga. Todos os animais foram avaliados diariamente para observar a presença de claudicação e a pressão de apoio do membro operado. Para analisar macro e microscópica o defeito cirúrgico, os animais de cada subgrupo (1, 2, 3, 4 e T1, 2, 3 e 4) foram eutanaziados aos sete, 21, 35 e 60 dias após a cirurgia, respectivamente. Na avaliação clínica, os subgrupos C1 e T1 se comportaram de forma similar quanto a claudicação, enquanto os subgrupos T2, T3 e T4 apoiaram precocemente o membro operado em relação aos respectivos controles. A pressão de apoio do membro operado dos animais dos GC e GT não foi significativamente diferente durante o período experimental. Entretanto, a pressão de apoio imediatamente após a aplicação do laser foi maior em relação à anterior à aplicação nos animais tratados, o que demonstrou o efeito analgésico da laserterapia. No exame anatomo-patológico, o defeito cartilaginoso estava mais preenchido nos subgrupos tratados, nos diferentes momentos, em relação aos subgrupos controles. Na análise microscópica (histologia), foi evidenciado aumento da vascularização da área de reparação, potencialização da reparação e da osteogênese local do GT em relação ao GC, resultados atribuídos aos efeitos fisioterápicos do laser a diodo de arsenieto de gálio.

## ABSTRACT

RODRIGUES, Cristina Boock de Souza, M.S. Universidade Federal de Viçosa, december of 2004. **The influence of Gallium Arsenate (Ga-As) Diodo Laser on the repairing of an osteochondral experimental defect on humeral heads of dogs. Clinical and anatomohistopathological aspects.** Adviser: Ricardo Junqueira del Carlo. Committee Members: Luiz Gonzaga Pompermayer and Marlene Isabel Vargas Viloria.

The aim of this study was to assess the influence of Gallium Arsenate diode laser on the repairing process of the articular surface of the dog humeral head after experimental osteochondroplasty. Thirty-two adult dogs were randomly allocated into one of two experimental groups: control (CG,  $n = 16$ ) and treated (TG,  $n = 16$ ). The animals from each group were also randomly divided into four subgroups: control 1, 2, 3 and 4 (C1, C2, C3 and C4;  $n = 4$ ) and treated 1, 2, 3 and 4 (T1, T2, T3 and T4;  $n = 4$ ). All animals had the left humeral head injured by a surgical procedure (osteochondroplasty) and those from the TG were submitted to Ga-As diode laser sessions. All dogs were clinically assessed daily to observe the presence of lameness and to measure the step pressure of the injured limb. In order to analyze macro and microscopically the surgical injury the animals of both control and treated subgroups (1, 2, 3, and 4) were killed on the 7<sup>th</sup>, 21<sup>st</sup>, 35<sup>th</sup> and 60<sup>th</sup> days after the surgery, respectively. The clinical evaluation showed that animals from C1 and T1 subgroups exhibited similar lameness patters while those from T2, T3 and T4 stepped with the injured limb earlier than their controls. The step pressure of animals from TG was not different as compared to that of the TG dogs throughout the experimental period. Nevertheless the step pressure after each laser session was greater than that immediately before the laser application on treated animals, which indicated an analgesic effect of the laser therapy. The anatomo-pathological exam showed a better healing aspect of the humeral cartilage in animals from T1, T2, T3 and T4 when compared to that of their controls. The microscopic assessment (histology) revealed an increased vascularization, repairing potential and local osteogenesis in the humeral heads of animals from TG as compared to those from CG, which were attributed to the physiotherapeutic effects of the Ga-As diode laser.



## INTRODUÇÃO

A cartilagem articular é uma estrutura complexa que absorve choque durante o movimento articular (LOBATO, 2003). Sua nutrição deriva do líquido sinovial produzido pela membrana sinovial e, em menor grau, da difusão de substratos sanguíneos que cursam através do osso subcondral (HETTINGA, 1993).

A membrana sinovial consiste de um tecido conjuntivo que reveste a superfície interna da cápsula fibrosa e forma a cavidade sinovial (HETTINGA, 1993). Ela secreta o líquido sinovial que, além de proporcionar nutrição à cartilagem articular, lubrifica as superfícies deslizantes (RODKEY & MCKINNEY, 1996; LOBATO, 2003). A sinóvia desempenha um papel importante na fagocitose, troca de fluido e na manutenção do ambiente articular (LOBATO, 2003).

Microscopicamente a cartilagem é formada por um pequeno número de células, os condrócitos, alojados em lacunas e circundados por matriz extracelular, cujo principal constituinte é água (ORTIZ & CARRINHO, 2001; JUNQUEIRA & CARNEIRO, 1985). Essas células sintetizam os proteoglicanos e os colágenos da cartilagem e têm capacidade de se auto-reproduzir. Com a maturidade esquelética, surge a *linha de maré*, que assinala a interface entre a cartilagem avascular, nutrida pelo líquido sinovial, e a cartilagem calcificada. Quando corada pela hematoxilina e eosina é observada como uma linha azulada irregular e ondulada (TRIPPEL & MANKIN, 1996; BURR, 2004).

Morfologicamente, há um padrão zonal baseado na organização dos condrócitos, orientação das fibrilas de colágeno e distribuição de proteoglicanos, formando material resistente às forças de compressão e tração e capaz de transmiti-las ao osso subcondral subjacente (LOBATO, 2003). Entretanto, segundo Radin & Rose (1986), a cartilagem articular não absorve eficientemente o impacto de cargas, o que é melhor realizado pelo tecido ósseo e, portanto, a integridade da cartilagem depende das propriedades mecânicas do osso subcondral.

As lesões superficiais da cartilagem articular, que não envolvem o osso subcondral, possuem pouca capacidade intrínseca de reparação, por se tratar de um tecido desprovido de irrigação sanguínea e, portanto, dependente da vascularização proveniente da medula óssea para que ocorra migração de células mesenquimais, responsáveis pelo processo de cicatrização (GHADIALLY et al., 1977; CHEUNG

et al., 1980; FURUKAWA et al., 1980; RADIN & BURR, 1984; SILVER & GLASGOLD, 1995; SOUZA, 1998; LAMMI et al., 2001).

Segundo Trippel e Mankin (1996) é importante a natureza do material que irá preencher a lesão. Embora o tecido tenda a se tornar cartilaginoso, ele permanecerá com características fibrosas. Wakitani et al. (1994) ressaltaram que o tecido de reparação, até mesmo quando histologicamente semelhante à cartilagem hialina, difere da cartilagem articular normal, bioquímica e biomecanicamente e segundo, Souza (1998), freqüentemente, a longo prazo, são observadas extensas alterações degenerativas, iniciando-se com fibrilação superficial da cartilagem de reparação e posterior formação de fissuras, ocorrendo ainda diminuição na celularidade e perda da afinidade tintorial pela Safranina O.

Schultz et al. (1985) demonstraram que no início da reparação de defeitos profundos da cartilagem, células mesenquimais foram convertidas em cartilagem do tipo hialino devido a alta atividade mitótica. Entretanto, após 12 meses, tornou-se mais fibroso do que cartilaginoso e as camadas superficiais assumiram aspecto de fibrocartilagem.

Os lasers podem ser separados em dois grandes grupos: os *high-lasers* ou lasers de alta potência e os *soft-lasers*, que são de baixa potência. Os primeiros causam alterações térmicas nos tecidos e são empregados em cirurgias, produzindo a evaporação dos líquidos dos tecidos e a coagulação sanguínea nos pequenos vasos. Dentre eles, destacam-se os lasers do CO<sub>2</sub> e de Nd-Yag. Os *soft-lasers* são empregados na reabilitação, sendo denominados lasers terapêuticos, pois graças a sua baixa potência, a carga fotônica é insuficiente para produzir efeito térmico. Nesta categoria, são enquadrados os de Hélio-Neônio (He-Ne), com comprimento de onda variando de 620 a 670 nm e potência de 15 a 30 mW e os de Arsenieto de Gálio (As-Ga), com comprimento de onda entre 720 e 904 nm e potência de 15 a 100 mW (LAMAS, 1999). Em 1988, o tratamento com laser recebeu o nome de terapia laser de baixa potência (LLLT), dado por Oshiro e Calderhead (ORTIZ, 2001).

Os efeitos fisioterápicos do laser de baixa potência estão fundamentados na sua ação vasodilatadora pré-capilar e capilar, melhorando a circulação e aumentando a oxigenação, o aporte de nutrientes e a retirada de catabólitos. Também promovem modificações na pressão hidrostática, favorecendo a reabsorção de edemas. Além disso, inibem a síntese de

prostaglandinas, elevam o limiar da dor, estimulam a produção de endorfinas, restabelecem a homeostase celular e atuam positivamente sobre a regeneração tecidual pela elevação do metabolismo (LAMAS, 1999).

Ruiz Calatrava e colaboradores, citado por Ortiz (2001), mostraram efeito benéfico da radiação laser na recuperação e regeneração da cartilagem articular. Histologicamente, foi observada diminuição da inflamação e formação de tecido de reparação similar à fibrocartilagem nos membros tratados com hélio-neônio, tecido esse que adquiriu aparência de cartilagem hialina nos membros irradiados com laser de diodo. A laserterapia aumentou a produção de glicosaminoglicanos pelos condrócitos da cartilagem saudável que, por estarem próximos à lesão, também foram irradiados.

As falhas produzidas por Hardie et al. (1989), que atingiram somente a cartilagem calcificada, não apresentaram evidências de reação da medula óssea ou remodelamento ósseo em nenhum dos animais estimulados com o laser Nd:Yag. Ortiz (2001) observou formação de tecido conjuntivo fibroso de natureza cicatricial tanto nas áreas tratadas quanto nas não tratadas pela radiação a laser.

O objetivo deste trabalho foi avaliar, por meio de exames clínicos e histopatológicos, a influência do laser a diodo de arsenieto de gálio (As-Ga) na reparação articular da cabeça umeral de cães após osteocondroplastia experimental.

## **MATERIAL E MÉTODOS**

Foram utilizados 32 cães adultos, machos e fêmeas, clinicamente sadios, sem raça definida, pesando entre 10 e 20 kg, provenientes do canil experimental do Departamento de Veterinária da Universidade Federal de Viçosa.

Após procedimentos rotineiros pré-operatórios e de anestesia geral, a articulação escápulo-umeral esquerda de todos os cães foi abordada, conforme estabelecido por Piermattei (1993). Após incisão da cápsula articular, realizou-se a rotação medial e extensão do membro, que resultou na exposição da porção caudal da cabeça do úmero. Com auxílio de um punch de biopsia circular de seis milímetros de diâmetro, foi delimitado

um defeito na cartilagem articular. O tecido cartilaginoso circunscrito foi removido por meio de uma perfuratriz elétrica, na velocidade de 2000 rpm, sob irrigação contínua com solução Ringer-lactato. A profundidade do defeito criado foi a espessura completa da cartilagem articular, até penetrar o osso subcondral, evidenciando sangramento. As bordas da lesão foram mantidas perpendiculares em relação à superfície articular e a articulação foi lavada com solução de Ringer-lactato para remoção de pequenos fragmentos cartilagosos. Em seguida, a cápsula articular e os planos cirúrgicos foram suturados.

Nas primeiras 24 horas após a intervenção cirúrgica a articulação operada foi imobilizada por uma bandagem de Velpeau (PIERMATTEI & FLO, 1999) e os animais mantidos em baias individuais. Posteriormente, os cães foram transferidos para canis coletivos (quatro cães/canil), recebendo ração comercial<sup>1</sup> e água à vontade. Os animais foram medicados com enrofloxacin<sup>2</sup> (10 mg/kg/SC a cada 24 horas), imediatamente antes e durante cinco dias após a cirurgia, e cetoprofeno<sup>3</sup> (1,1 mg/kg/SC a cada 24 horas) por três dias, após a cirurgia.

Os 32 cães foram distribuídos aleatoriamente em dois grupos experimentais. Os 16 cães do Grupo controle (GC) foram separados em quatro subgrupos de quatro animais (C1, C2, C3 e C4), submetidos somente ao procedimento cirúrgico e avaliados antes da cirurgia e durante sete, 21, 35 e 60 dias após a cirurgia, respectivamente. Os 16 cães do Grupo tratado (GT) também foram separados em quatro subgrupos de quatro animais (T1, T2, T3 e T4), e submetidos ao procedimento cirúrgico, porém neste grupo foi realizada aplicação do laser As-Ga. A primeira aplicação foi feita no primeiro dia de pós-operatório e as seguintes sempre com intervalo de 48 horas, até atingirem sete, 21, 35 e 60 dias, de acordo com o subgrupo experimental, submetidos a três, sete, 12 e 20 sessões, respectivamente.

As aplicações de laser As-Ga foram realizadas com um aparelho<sup>4</sup> de 45 W (watts) de potência máxima e comprimento de onda de 904 nm, na dose de quatro J/cm<sup>2</sup> por ponto. O animal foi colocado em decúbito lateral direito e após a identificação do acrômio esquerdo, o membro torácico esquerdo foi estendido e rotacionado medialmente ficando paralelo à coluna vertebral. Um ponto cranial, outro caudal e o último ventral em relação ao

---

<sup>1</sup> Biriba – Guabi S/A

<sup>2</sup> Duotril 10% - Duprat

<sup>3</sup> Profenid injetável - Aventis

<sup>4</sup> Laser Infra-Red 904 – KLD, Biossistemas Equipamentos Eletrônicos Ltda.

acrômio foram irradiados em cada animal, com a extremidade da caneta do laser, em contato com a pele, posicionada de modo a incidir perpendicularmente ao defeito.

Clinicamente os animais foram avaliados quanto a presença ou ausência de claudicação e pressão de apoio dos membros operados. Para análise da claudicação, foram submetidos a caminhadas diárias, sendo que no grupo tratado a avaliação foi feita antes e após a aplicação do laser.

A mensuração da pressão de apoio do membro torácico esquerdo foi realizada uma vez antes do procedimento cirúrgico e diariamente após a cirurgia nos animais dos grupos controle e tratado, utilizando uma balança de precisão digital e um tablado de madeira de altura igual ao do piso da balança. O procedimento foi realizado por um único observador.

Quando foi atingindo o tempo de avaliação previsto para cada subgrupo (sete, 21, 35 ou 60 dias), os animais de GC e GT foram sacrificados. A articulação escápulo-umeral operada foi dissecada e avaliada macroscopicamente, quanto à conformação e ao aspecto do preenchimento do defeito.

Para avaliação microscópica de luz, em todos animais, foi colhido fragmento da membrana sinovial do lado operado e da articulação escápulo-umeral contralateral, e um fragmento osteocondral envolvendo a área do defeito criado. O fragmento ósseo foi fixado em solução de formalina a 10% tamponada, por aproximadamente 48 horas. A seguir, foi descalcificado em solução ácido fórmico 10%, tamponado com citrato de sódio, pH 4,5, sob vácuo moderado. Após descalcificação, o fragmento foi desidratado em concentrações crescentes de álcool etílico, incluído em parafina, seccionado a 6µm de espessura e corado por Hematoxilina-Eosina (HE), Safranina O.

O defeito foi avaliado microscopicamente quanto à sua reparação, quanto à integração do tecido de reparação ao tecido ósseo e cartilaginoso remanescente, e às alterações na cartilagem remanescente. A membrana sinovial foi corada por HE registrando alterações de maior interesse.

A análise estatística foi feita por meio de análise de variância da regressão (para avaliação da pressão de apoio dos membros de GC e GT) e o teste t foi feito para avaliar a pressão de apoio antes e após a aplicação do laser. A avaliação de claudicação foi descritiva.

## RESULTADOS E DISCUSSÃO

Na avaliação clínica do GT, todos os animais apresentaram durante a primeira sessão de aplicação do laser (primeiro dia pós-operatório), a área operada edemaciada e dolorosa à manipulação. Todavia 48 horas após a cirurgia (durante a segunda sessão), os animais permitiram a manipulação do membro operado. Resultados similares a esses também foram observados no GC nos primeiros dias pós-operatórios.

No quesito da claudicação, foi observado que os animais do C1 e T1 comportaram-se de forma semelhante. Enquanto, os animais dos subgrupos T2, T3 e T4, comparados com o subgrupo controle respectivo, apoiaram mais precocemente o membro operado. Resultados similares foram descritos por Lobato (2003), ao assegurar que o laser, clinicamente, diminuiu os sinais inflamatórios e a dor, permitindo melhor desempenho e maior amplitude de movimento.

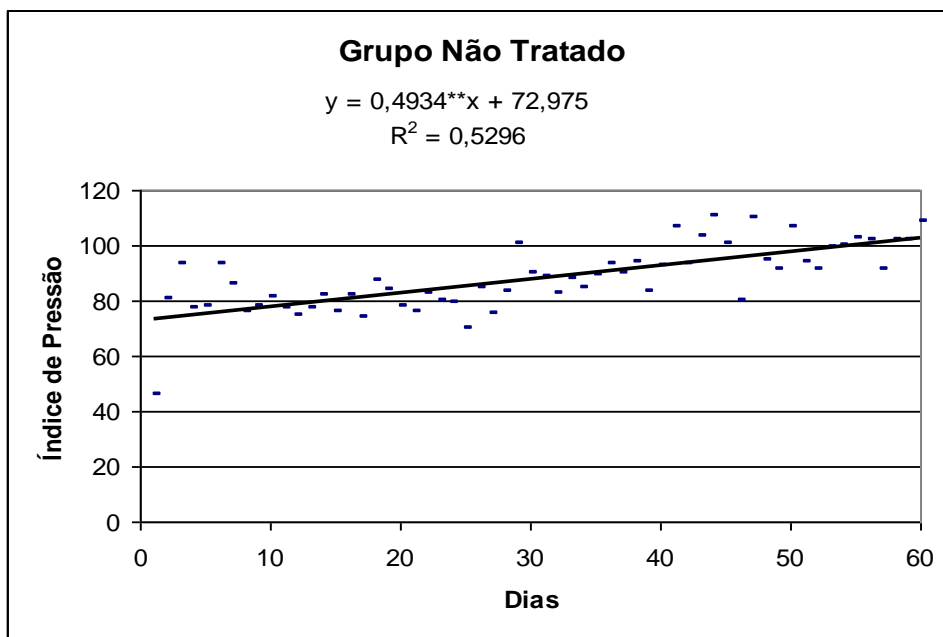
Pela análise de variância da regressão, verificou-se uma relação funcional entre a recuperação dos animais, medida pela variação na pressão de apoio e o tempo de tratamento pós-operatório. Tal relação aplicou-se tanto para o grupo tratado como para o controle (Tabelas 1 e 2 e Gráficos 1 e 2).

TABELA 1 – Análise de regressão da relação entre pressão de apoio e tempo pós-operatório do subgrupo C4.

FV	GL	QM	F
Regressão	1	4380,734	65,309**
Resíduo	58	67,077	
Total	59		

\*\* significativo a 1 % pelo teste F.

GRÁFICO 1- Gráfico de regressão do índice de pressão, medido em porcentagem, em função dos dias decorridos após a cirurgia, para o subgrupo C4.



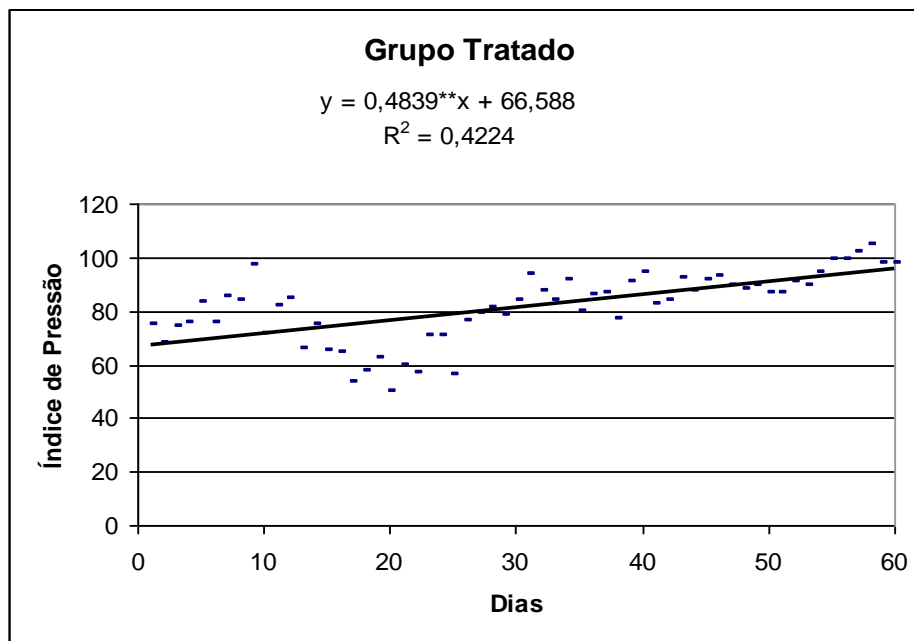
\*\* significativo a 1% pelo teste *t*.

TABELA 2 – Análise de regressão da relação entre pressão de apoio e o tempo pós-operatório do subgrupo T4.

FV	GL	QM	F
Regressão	1	4213,92	42,408**
Resíduo	58	99,366	
Total	59		

\*\* significativo a 1 % pelo teste F.

GRÁFICO 2 – Gráfico da regressão do índice de pressão, medido em porcentagem, em função dos dias decorridos após a cirurgia, para o subgrupo T4.



\*\* significativo a 1% pelo teste *t*

Embora tenha havido significância para a regressão nos dois grupos, os coeficientes de determinação apresentaram-se baixos, o que indica baixa adequabilidade do linear simples para aquelas situações ou, ainda, um ajuste inadequado em apenas parte do tempo em que os animais foram expostos à recuperação.

Esperava-se uma taxa de recuperação maior, ao longo do tempo, para o grupo tratado, devido ao efeito analgésico do laser (ORTIZ, 2001), mas foi verificado que os modelos lineares ajustados para ambos os grupos foram estatisticamente idênticos. Tal afirmação foi verificada pela significância do coeficiente de correlação (*R*) entre os resíduos resultantes das duas equações, o que indicou que esses modelos proporcionaram desvios iguais para cada ponto considerado da variável tempo. Isto foi aplicado para todos os subgrupos controle e tratado. Pode-se inferir também que o método de avaliação, balança de precisão e tablado, não permitiu a avaliação precisa da pressão de apoio, que variava em função de movimentos do animal, como abanar da cauda, posição da cabeça dentre outros.



O teste “*t*” para dados pareados demonstrou, em média, que a pressão de apoio após a aplicação do laser foi maior do que a medida imediatamente antes (Tabela 3), caracterizando efeito analgésico imediatamente após a laserterapia, demonstrado também por Navratil e Dylevsky (1997) e Lobato (2003), em coelhos.

TABELA 3 - Teste “*t*” para os dados pareados da pressão de apoio do membro torácico esquerdo antes e após a aplicação do laser no subgrupo T4.

Média dos desvios	-0,043
Desvio padrão dos desvios	0,007
Valor <i>t</i>	-6,14*

\* significativo a 5 % pelo teste *t*.

A análise macroscópica realizada após o sacrifício mostrou melhor preenchimento do defeito nos animais do GT, comparados com o GC, ao longo do tempo (Figura 1).

O defeito dos animais C1 e T1, aos sete dias, permaneceu com as bordas definidas e regulares, com o fundo preenchido por material de coloração vermelho escuro, semelhante a coágulo sangüíneo.

Nos animais do C2, aos 21 dias, o tecido de reparação que preenchia o defeito apresentou coloração rósea-avermelhada e as bordas mantiveram-se definidas. No T2, as bordas do defeito apresentaram-se irregulares e arredondadas e o preenchimento foi uniforme, porém sem atingir a superfície articular e o tecido de reparação assumiu coloração esbranquiçada a rósea.

Nos animais do C3, aos 35 dias, apresentavam-se com as bordas irregulares e arredondadas. O preenchimento do defeito aconteceu de forma incompleta, com tecido de reparação amarelado a róseo. No T3 as bordas do defeito estavam arredondadas, com preenchimento até as proximidades da superfície articular, por um tecido de coloração róseo-esbraquiçado.

Nos animais do C4, aos 60 dias, o preenchimento da falha não alcançou o nível da superfície da cartilagem articular normal, as bordas da lesão mantiveram-se irregulares e o tecido de reparação tinha coloração esbranquiçada a rósea, com alguns pontos amarelados.

No T4, em três animais, as bordas permaneceram arredondadas, a falha estava preenchida por tecido de coloração esbranquiçada a rósea até a proximidade da superfície articular. Em um animal o preenchimento da falha foi total e se deu por tecido semelhante a cartilagem.

Os resultados foram semelhantes aos obtidos por Souza (1998) que observou, em falhas osteocondrais no joelho de coelhos, preenchimento parcial após duas semanas, evoluindo para preenchimento completo as quatro e sete semanas após o procedimento cirúrgico, na maioria dos animais. Por outro lado, Hurtig et al. (1998) observaram pequena reparação um mês após a criação de falhas osteocondrais em eqüinos. Mas, após quatro meses, observaram um tecido róseo recobrimdo o fundo, porém sem preenchimento até o nível da superfície articular, o que aconteceu somente aos 9 meses. Esses achados indicam que o processo de reparação de falhas osteocondrais pode variar de espécie para espécie, podendo também ser influenciado pelo tamanho, formato e localização do defeito. Também existe variação individual, conforme observado em um animal do T4, cujo preenchimento do defeito atingiu o nível da superfície articular.

Microscopicamente, os animais do C1 (Figura 2A), aos sete dias, apresentavam o defeito osteocondral preenchido por um coágulo sanguíneo, caracterizado por uma rede de fibrina que estendia-se de um lado ao outro da lesão observando-se também vários capilares sanguíneos. Nos animais T1 (Figura 2B) houve melhor preenchimento da falha, com um coágulo maior e com a rede de capilares mais exuberante. Constatou-se que o coágulo tinha continuidade com o espaço medular e que as células mesenquimais estavam migrando e avançando junto ao fundo da lesão. Notaram-se também fragmentos de cartilagem hialina necrosada em meio ao coágulo formado, que permaneceram no defeito após a cirurgia.

Aos 21 dias (C2 e T2), o tecido de reparação foi mais acentuado no T2 e tinha aspecto de tecido de granulação, constituído por tecido conjuntivo frouxo, rico em capilares sanguíneos, contendo células mesenquimais e matriz extracelular formada por fibras colágenas. Esse tecido estava recoberto por uma delgada faixa de tecido conjuntivo fibroso, nos dois grupos. Em ambos os grupos, a cartilagem adjacente às bordas do defeito apresentava diminuição da celularidade, com alguns condrócitos com núcleos picnóticos e/ou lacunas vazias, indicativos de necrose. Tanto no C2 como T2 foram observados osteoclastos reabsorvendo o osso trabecular necrosado adjacente à borda do defeito osteocondral (Figura 3). No T2, foi observado leito vascular exuberante e maior quantidade

do tecido conjuntivo frouxo, com características de blastema, que estava intimamente relacionado com as trabéculas metafisiárias.

O quadro histológico da reparação das falhas nos animais do C3 foram semelhantes ao observado nos animais do T2 existindo uma diferença de 14 dias entre estes grupos no qual podemos inferir que o laser acelerou o processo de reparação nos animais do T2. Entretanto, observou-se, nos dois subgrupos aos 35 dias, formação de osso trabecular no fundo da falha. Estas trabéculas apresentavam mais espessas no T3 que no grupo controle.

Aos 60 dias, podia-se observar em C4 e T4 o defeito preenchido por tecido conjuntivo fibroso, osteóide e tecido mesenquimal e em um animal do C4 e dois do T4 foi observada a presença também de tecido fibrocartilaginoso, verificando-se abundante osso trabecular, especialmente nos animais tratados. Em todos os animais o tecido de reparação estava integrado ao tecido ósseo adjacente, não sendo visualizada a borda inferior do defeito. Em um animal do subgrupo T4 houve também a formação de cartilagem hialina (corado por Safranina O, devido à sua alta afinidade por proteoglicanos, Figura 4), com o preenchimento com tecido de reparação até o nível da superfície articular.

Cambell (1969) examinou um grande número de falhas e constatou que a grande maioria foi reparada por tecido fibroso e fibrocartilaginoso, e que o preenchimento completo com cartilagem hialina não é comum, o que está de acordo com os resultados desta pesquisa e com os de Kettunen (1963).

A reparação dos defeitos osteocondrais observada no presente trabalho, se deu a partir da diferenciação de células mesenquimais provenientes da medula óssea que migram pelos túneis vasculares. A evolução desse processo de diferenciação foi observada nos diferentes tempos pós-operatórios, de forma semelhante a observações de Hanie et al. (1992), Shapiro et al. (1993) e Souza (1998), os quais concluíram que lesões nas superfícies articulares que penetram o osso subcondral são reparadas a partir de células mesenquimais provenientes da medula óssea.

Nos animais tratados com laser observou-se aumento na vascularização e potencialização da osteogênese, como também foi relatado por Trelles e Mayayo (1987) em animais tratados com o laser de He-Ne. Por outro lado, Lamas (1999) concluiu que o laser de As-Ga prejudicou o processo de consolidação das fraturas do terço médio do rádio em cães. Estes dois trabalhos, assim como outros, mostram a diversidade de resultados que se

pode obter, pois cada pesquisador utiliza um laser de uma determinada frequência, com uma determinada localização, dosagem, número de aplicações, comprimento de onda, potência de pico e em tecidos diferentes.

A rápida transformação do tecido pouco diferenciado em tecido ósseo observada, principalmente, nos animais tratados com o laser, pode estar relacionada à abundante vascularização, também observada por Souza (1998), que utilizou a eletroestimulação no processo de reparação de falhas osteocondrais em coelhos.

Luger et al. (1998) citou que o laser de baixa potência aumentou a atividade de macrófagos, fibroblastos, condroblastos e osteoblastos quando utilizado no rádio de coelhos. Na tíbia de ratos, aumentou a vascularização e a formação de tecido ósseo quando comparados com o grupo controle, estando de acordo com os resultados do presente estudo e justificando a precocidade da osteogênese.

Em todos os grupos experimentais a cartilagem articular remanescente apresentou-se aparentemente normal. Entretanto, a cartilagem adjacente à falha (exceto C1 e T1, que apresentavam pouca alteração), freqüentemente apresentava-se necrótica (Figura 5). As células desta cartilagem não foram repostas nem pela cartilagem remanescente normal nem pela diferenciação do tecido formado no defeito, conforme também observaram Hurtig et al. (1987), Shapiro et al. (1993) e Souza (1998).

Em seis animais do Grupo controle (dois do C2, um do C3 e três do C4) e dois do Grupo tratado (um do T3 e um do T4) notaram-se fendas na cartilagem articular remanescente (Figura 6). Essas fendas verticais, que ocorreram principalmente no Grupo controle, são definidas segundo Lobato (2003) como alterações degenerativas da cartilagem articular remanescente. Desta forma, pode-se inferir que o laser atuou positivamente, diminuindo a ocorrência destas fendas.

Em poucos animais observou-se integração completa entre o tecido de reparação e a cartilagem adjacente ao defeito apesar das incisões terem sido feitas perpendiculares à cartilagem articular, conforme recomendado, o que segundo Souza (1998), favoreceria a integração entre o tecido de reparação e a cartilagem articular remanescente. O preenchimento do defeito até o nível da superfície articular não implica, necessariamente, na integração entre o tecido de reparação e a cartilagem remanescente, como também

relataram Shapiro et al. (1993) e Souza (1998), sendo desfavorável para a atividade biomecânica.

Em dois animais aos 21 dias, e em nove animais dos grupos de 35 e 60 dias, (em ambos os grupos) foi observado um tecido conjuntivo fibroso denso, originado da membrana sinovial, recobrando parcialmente ou totalmente o tecido de reparação. Isto ocorreu devido à localização do defeito que foi realizado na porção caudal da cabeça do úmero, próximo à membrana sinovial, facilitando a migração de células fibroblásticas sobre o tecido de reparação.

Em dois animais do C2 (21 dias), todos animais do C3 e T3 (35 dias), três do C4 e um do T4 (60 dias) foram observadas, em algumas regiões da cartilagem articular remanescente, próximas ou não ao defeito, o avanço da linha da maré (Figura 7).

Segundo Burr (2004) em uma articulação normal o processo de ossificação e remodelação endocondrais estão em equilíbrio, mas naquelas articulações que estão passando por processo degenerativo e em indivíduos idosos, haverá um desequilíbrio, com avanço da linha de maré e adelgaçamento da cartilagem articular. No presente estudo, pôde-se inferir que o avanço da linha de maré, observado principalmente nos animais do grupo controle, representa o avanço da ossificação da cartilagem calcificada. Embora essa ossificação não faça com que o osso aumente seu comprimento, ela altera a mecânica da articulação e a natureza e distribuição das forças que são aplicadas na cartilagem articular.

A análise histológica da membrana sinovial demonstrou que em 3 animais (dois do C2 e um do T1) apresentaram sinovite grave que pode estar relacionada ao trauma cirúrgico. A presença de projeções digitiformes foi freqüente tanto nos animais do grupo controle quanto do grupo tratado, inclusive no membro contralateral.

## **CONCLUSÕES**

Com base nos resultados do presente estudo, conclui-se que o laser a diodo de arsenieto de gálio aplicado após osteocondroplastia da cabeça do úmero, em cães:

- 1) apresentou efeito analgésico logo após a sua aplicação;
- 2) melhorou deambulação após 21 dias;
- 3) histologicamente, aumentou a vascularização na região do defeito osteocondral, potencializando a osteogênese e a reparação.

## REFERÊNCIAS BIBLIOGRÁFICAS

- BURR, D.B. Anatomy and physiology of the mineralized tissues: role in the pathogenesis of osteoarthritis. **Osteoarthritis and Cartilage**, v.00, n.00, p.1-11, 2004.
- CAMBELL, C.J. The healing of cartilage defects. **Clinical Orthopaedics and Related Research**, v.64, p.45-63, 1969.
- CHEUNG, H. S.; LYNCH, K., L.; JOHNSON, R. P.; BREWER, B. J. In vitro synthesis of the tissue-specific type II collagen by healing cartilage. **Arthritis and Rheumatism**, v.23, n.2, p.211-219, 1980.
- FURUKAWA, T.; EYRE, D.R.; KOIDE, S.; GLIMCHER, M.J. Biochemical studies on repair cartilage resurfacing experimental defects in the rabbits knee. **Journal of Bone and Joint Surgery**, v.62A, n.1, p.79-89, 1980.
- GHADIALLY, F.N.; THOMAS, I.; OSYSCHAK, A.F.; LALONDE, J. M. Long-term results of superficial defects in articular cartilage: a scanning electron microscopic study. **Journal of Pathology**, v.121, p.213-217, 1977.
- HANIE, E.A., SULLINS, K.E., POWERS, B.E., NELSON, P.R. Healing of full-thickness cartilage compared with full-thickness cartilage and subchondral bone defects in the equine third carpal bone. **Equine Veterinary Journal**, v.24, n.5, p.382-386, 1992.
- HARDIE, E.M.; CARLSON, C.S.; RICHARDSON, D.C. Effect of Nd:YAG laser energy on articular cartilage healing in the dog. **Lasers in Surgery and Medicine**, v.9, p.595-601, 1989.
- HETTINGA, D.L. Resposta inflamatória das estruturas sinoviais da articulação In: GOULD, J.A. **Fisioterapia na Ortopedia e na Medicina do Esporte**, São Paulo: Manole. 2 ed. 1993. p.87-117.
- HURTIG, M.B., FRETZ, P.B., DOIGE, C.E., SCHNURR, D.L. Effects of lesion size and location on equine articular cartilage repair. **Canadian Journal of Veterinary Research**, v.52, n.1, p.137-146, 1998.
- JUNQUEIRA L. C; CARNEIRO J. **Histologia Básica**. 6 ed. São Paulo: Guanabara Koogan. 1985. 512p.

- KETTUNEN, K. Effect of articular function on the repair of a full-thickness defects of the joint cartilage. An experimental study of mature rats. **Annals Chirurgiae and Gynaecology**, v.52, p.627-642, 1963.
- LAMAS, M.C.S. **Laser a diodo de arsenieto de gálio (As-Ga) aplicado às fraturas do terço médio do rádio de cães**. Belo Horizonte, MG: Escola de Veterinária da UFMG, 1999. 49p. (Tese de Mestrado).
- LAMMI, P.E.; LAMMI, M.J.; TAMMI, R.H.; HELMINEN, H.J.; ESPANHA, M.M. Strong hyaluronam expression in the full-thickness rat articular cartilage repair tissue. **Histochemistry and Cell Biology**, v.115, n.4, p.301-308, 2001.
- LOBATO, D.A. **Efeitos da Aplicação do Laser a Diodo de Arsenieto de Gálio (As-Ga) na Osteoartrite Experimental em Coelhos**. Viçosa, MG: Departamento de Veterinária da UFV, 2003. 29p. (Tese de mestrado).
- LUGER, E.J.; WOLLMAN, Y.; ROCHKIND, S.D.; OUAKNINE, G.E.; CHERNIHOVSKY, T.; IAINA, A. The effect of low level laser irradiation on bone cell culture. **Laser Therapy**, v.10, p.55-58, 1998.
- NAVRATIL, L.; DYLEVSKY I. Mechanisms of the analgesic effect of the therapeutic lasers *in vivo*. **Laser Therapy**, v.9, p.33-40, 1997.
- ORTIZ, M.C.S. **Efeito do laser de baixa potência sobre o processo inflamatório articular de coelhos**. São Paulo, SP: Departamento de Fisioterapia da UFSCar, 2001. 161p. (Tese de mestrado).
- ORTIZ, M.C.S.; CARRINHO, P.M. et al. Laser de baixa intensidade: princípios e generalidades-parte 1. **Fisioterapia Brasil**, v.2, n.4, p.221-240, 2001.
- PIERMATTEI, D.L. **An atlas of surgical approaches to the bones and joints of the dog and cat**. 3 ed. Philadelphia: Saunders. 1993. 324p.
- PIERMATTEI, D.L.; FLO, G.L. **Manual de Ortopedia e Tratamento das Fraturas dos Pequenos Animais**. 3 ed. São Paulo: Manole, 1999. 694p.
- RADIN, E.L.; BURR, D.B. Hypothesis: Joints Can Heal. **Seminars in Arthritis and Rheumatism**, v.13, n.3, p.293-302, 1984.
- RADIN, E.L.; ROSE, R.M. Role of subcondral bone in the initiation and progression of cartilage damage. **Clinical Orthopaedics and Related Research**, v.213, p.34-40, 1986.

- RODKEY, W.G. & McKINNEY, L.A. Revisão da estrutura, função e composição da cartilagem e da sinóvia In: BOJRAB, M.J.; SMEAK, D.D.; BLOOMBERG, M.S. **Mecanismos da Moléstia na Cirurgia dos Pequenos Animais**. São Paulo: Manole, 1996. p.758-765.
- SCHULTZ, R.J.; KRISHNAMURTHY, S.; THELMO, W.; RODRIGUEZ, J.E.; HARVEY, G. Effects of varying intensities of laser energy on articular cartilage: a preliminary study. **Laser in Surgery and Medicine**, v.5, p.577-588, 1985.
- SHAPIRO, F.; KOIDE, S.; GLIMCHER, M.J. Cell origin and differentiation in the repair of full-thickness defects of articular cartilage. **Journal of Bone and Joint Surgery**, v.75A, n.4, p.532-553, 1993.
- SILVER, F.H.; GLASGOLD, A.I. Cartilage wound healing: an overview. **Otolaryngologic Clinics of North America**, v.28, n.5, p.847-864, 1995.
- SOUZA, T.D. **Efeitos da eletroestimulação no processo da reparação de falhas osteocondrais em coelhos. Estudo Experimental**. Viçosa, MG: Departamento de Veterinária da UFV, 1998. 51p. (Tese de mestrado).
- TRELLES, M.A. & MAYAYO, E. Bone fracture consolidates faster with low-power laser. **Laser in Surgery and Medicine**, v.7, p.36-45, 1987.
- TRIPPEL, S.B. & MANKIN, H.J. Consolidação da cartilagem articular In: BOJRAB, M.J.; SMEAK, D.D.; BLOOMBERG, M.S. **Mecanismos da Moléstia na Cirurgia dos Pequenos Animais**. São Paulo: Manole, 1996. p.829-846.
- WAKITANI, S.; GOTO, T.; PINEDA, S.J.; YOUNG, R.G.; MANSOUR, J.M., CAPLAN, A.I.; GOLDBERG, V.M. Mesenchymal cell-based repair of large, full-thickness defects of articular cartilage. **Journal of Bone and Joint Surgery**, v.76A, n.4, p.579-592, 1994.



# Livros Grátis

( <http://www.livrosgratis.com.br> )

Milhares de Livros para Download:

[Baixar livros de Administração](#)

[Baixar livros de Agronomia](#)

[Baixar livros de Arquitetura](#)

[Baixar livros de Artes](#)

[Baixar livros de Astronomia](#)

[Baixar livros de Biologia Geral](#)

[Baixar livros de Ciência da Computação](#)

[Baixar livros de Ciência da Informação](#)

[Baixar livros de Ciência Política](#)

[Baixar livros de Ciências da Saúde](#)

[Baixar livros de Comunicação](#)

[Baixar livros do Conselho Nacional de Educação - CNE](#)

[Baixar livros de Defesa civil](#)

[Baixar livros de Direito](#)

[Baixar livros de Direitos humanos](#)

[Baixar livros de Economia](#)

[Baixar livros de Economia Doméstica](#)

[Baixar livros de Educação](#)

[Baixar livros de Educação - Trânsito](#)

[Baixar livros de Educação Física](#)

[Baixar livros de Engenharia Aeroespacial](#)

[Baixar livros de Farmácia](#)

[Baixar livros de Filosofia](#)

[Baixar livros de Física](#)

[Baixar livros de Geociências](#)

[Baixar livros de Geografia](#)

[Baixar livros de História](#)

[Baixar livros de Línguas](#)

[Baixar livros de Literatura](#)  
[Baixar livros de Literatura de Cordel](#)  
[Baixar livros de Literatura Infantil](#)  
[Baixar livros de Matemática](#)  
[Baixar livros de Medicina](#)  
[Baixar livros de Medicina Veterinária](#)  
[Baixar livros de Meio Ambiente](#)  
[Baixar livros de Meteorologia](#)  
[Baixar Monografias e TCC](#)  
[Baixar livros Multidisciplinar](#)  
[Baixar livros de Música](#)  
[Baixar livros de Psicologia](#)  
[Baixar livros de Química](#)  
[Baixar livros de Saúde Coletiva](#)  
[Baixar livros de Serviço Social](#)  
[Baixar livros de Sociologia](#)  
[Baixar livros de Teologia](#)  
[Baixar livros de Trabalho](#)  
[Baixar livros de Turismo](#)