OMAR LEONARDO ARISTIZABAL PAEZ

CORAL *Porites astreoides* ASSOCIADO OU NÃO À MEDULA ÓSSEA AUTÓGENA NO PREENCHIMENTO DE FALHAS PRODUZIDAS NA TÍBIA DE CÃES

Dissertação apresentada à Universidade Federal de Viçosa, como parte das exigências do Programa de Pós-Graduação em Medicina Veterinária, para obtenção do titulo de *Magister Scientiae*.

VIÇOSA
MINAS GERAIS - BRASIL
2006

Livros Grátis

http://www.livrosgratis.com.br

Milhares de livros grátis para download.

Ficha catalográfica preparada pela Seção de Catalogação e Classificação da Biblioteca Central da UFV

T
A715c
2006

Aristizabal Paez, Omar Leonardo, 1978-
Coral *Porites astreoides* associado ou não à medula óssea autógena no preenchimento de falhas produzidas na tíbia de cães / Omar Leonardo Aristizabal Paez. – Viçosa : UFV, 2006.
x, 28f. : il.(algumas col.) ; 29cm.

Orientador: Ricardo Junqueira Del Carlo.
Dissertação (mestrado) - Universidade Federal de Viçosa.
Inclui bibliografia.

1. Cirurgia experimental. 2. Implantes artificiais. 3. *Porites astreoides* - Morfologia. 4. *Porites astreoides* - Composição. 5. Materiais biomédicos. 6. Ossos – Regeneração. 7. Cão como animal de laboratório. 8. Ortopedia veterinária. I. Universidade Federal de Viçosa. II.Título.

CDD 22.ed. 636.089715

Dedico este trabalho aos meus pais Carlos M. e Gloria por todo o seu carinho, confiança, apoio e compreensão. A minha irmã Ana Maria e minha sobrinha Ângela Sofia por alegrarem-me mesmo a distancia.

AGRADECIMENTOS

À Universidade Federal de Viçosa e ao Departamento de Veterinária pela acolhida e possibilidade de realização do mestrado em Medicina Veterinária.

Ao professor Ricardo Junqueira Del Carlo, pela orientação, compreensão e paciência durante o desenvolvimento deste trabalho.

À professora Marlene Vargas, pelos conselhos e ajuda durante a realização do mestrado. Além da ajuda na leitura dos resultados histológicos e das fotografias.

À professora Andréa Pacheco, pela ajuda na leitura e análises radiográficas.

Ao professor Luiz Gonzaga Pompermayer, pelos conselhos.

Ao professor Sukarno Olavo Ferreira, pela ajuda nas avaliações por difração de raios-X.

A Betânia, Cinthya, Elisa e Paloma, pela ajuda durante todo o experimento.

Aos funcionários do DVT: Maninha, Alex, Claudiomiro, Paulo, Tatiana, Adão, Cláudio e Geraldinho por toda sua colaboração.

Aos professores Joaquim Patarroyo e Marlene Vargas, pelos conselhos e amizade durante todo este tempo.

A todos os COLOMBIANOS que estão em Viçosa por sua amizade, carinho e compreensão.

A meus pais, irmã e sobrinha, pelo incentivo, carinho e apoio.

“Y QUE VIVA COLOMBIA”

BIOGRAFIA

OMAR LEONARDO ARISTIZABAL PAEZ, filho de Carlos Mario Aristizabal Gómez e Gloria Paez de Aristizabal, nasceu em 29 de Setembro de 1978, em Espinal – Tolima – Colômbia.

Em Setembro de 2004, graduou-se em Medicina Veterinária e Zootecnia pela Universidade do Tolima, Tolima – Colômbia.

Em Agosto de 2005, deu inicio ao Mestrado em Medicina Veterinária, área de concentração em Cirurgia Veterinária, na Universidade Federal de Viçosa.

SUMÁRIO

	Página
LISTA DE FIGURAS	vi
LISTA DE TABELAS	vii
RESUMO	viii
ABSTRACT	x
Capítulo I. CARACTERIZAÇÃO DO CORAL *Porites Astreoides* POR MEIO DE DIFRAÇÃO DE RAIOS-X E MICROSCOPIA ELETRÔNICA DE VARREDURA.	1
RESUMO	1
ABSTRACT	2
INTRODUÇÃO	2
MATERIAL E MÉTODOS	4
RESULTADOS E DISCUSSÃO	5
CONCLUSÕES	10
REFERÊNCIAS	10
Capítulo II. CORAL *Porites astreoides* ASSOCIADO OU NÃO A MEDULA OSSEA NO PREENCHIMENTO DE FALHAS PRODUZIDAS NA TÍBIA DE CÃES	14
RESUMO	14
ABSTRACT	14
INTRODUÇÃO	15
MATERIAL E MÉTODOS	16
RESULTADOS E DISCUSSÃO	18
CONCLUSÕES	26
REFERÊNCIAS	27

LISTA DE FIGURAS

Capítulo I	**CARACTERIZAÇÃO DO CORAL *Porites Astreoides* POR MEIO DE DIFRAÇÃO DE RAIOS-X E MICROSCOPIA ELETRÔNICA DE VARREDURA.**	**Página** 1
Figura 1	Difratogramas de raios-X para amostras de hidroxiapatita sintética, coral do gênero *Porites*, da epífise de osso de cão adulto e jovem, da diáfise de cão adulto e jovem.	7
Figura 2	Microscopia eletrônica de varredura do coral.	8
Figura 3	Microscopia eletrônica de varredura do osso esponjoso.	9
Figura 4	Microscopia eletrônica de varredura do osso cortical.	10
Capitulo II	**CORAL *Porites astreoides* ASSOCIADO OU NÃO A MEDULA OSSEA NO PREENCHIMENTO DE FALHAS PRODUZIDAS NA TÍBIA DE CÃES**	14
Figura 1	Aspecto microscópico do preenchimento ósseo observado no tratamento 3, coral em pó associado à medula óssea, aos 15 dias. Aspecto microscópico do preenchimento ósseo apresentado no tratamento 4, coral em bloco, aos 60 dias.	22
Figura 2	Radiografias médio-laterais das tíbias, logo após a cirurgia, demonstrando os quatro tratamentos	25
Figura 3	Radiografias médio-laterais das tíbias evidenciando os tratamentos.	26

LISTA DE TABELAS

Capitulo II	**CORAL *Porites astreoides* ASSOCIADO OU NÃO A MEDULA OSSEA NO PREENCHIMENTO DE FALHAS PRODUZIDAS NA TÍBIA DE CÃES**	**Página** 14
Tabela 1	Valores médios para o grau de organização e diferenciação óssea, no interior da falha óssea produzida, utilizando-se escores para presença de tecido ósseo imaturo e maduro, segundo o tipo de tratamento e o período avaliado.	21

RESUMO

ARISTIZABAL PAEZ, Omar Leonardo, M.Sc., Universidade Federal de Viçosa. agosto de 2006. **Coral *Porites astreoides* associado ou não à medula óssea autógena no preenchimento de falhas produzidas na tíbia de cães.** Orientador: Ricardo Junqueira Del Carlo. Co-orientadores: Marlene Isabel Vargas Viloria e Andréa Pacheco Batista Borges.

A necessidade de tratar defeitos ósseos de diferentes etiologias, magnitudes e localizações têm estimulado a busca e desenvolvimento de materiais capazes de substituir o osso. O autoenxerto, mesmo sendo considerado o enxerto ideal por seu comportamento, na maioria das situações, apresenta morbidade intrínseca a sua obtenção, e limitação quanto à quantidade e morfologia. Os bancos de ossos permitem resolver grande parte das necessidades atuais, mas possui problemas relacionados a custo, necessidade de infra-estrutura e, em medicina humana, de ordem médico-legal. O substituto ósseo ideal deve ser osteogênico, biocompatível, capaz de proporcionar suporte estrutural e de veicular outras substâncias, facilmente utilizável na clínica e com adequada proporção custo-benefício. Por outro lado, em determinadas aplicações, é desejável que algumas dessas características predominem sobre outras, dependendo da necessidade do caso a tratar. Esta dissertação tem por objetivo avaliar o coral *Porites astreoides* como alternativa de substituto ósseo no preenchimento de pequenos defeitos, associado ou não à medula óssea autógena, e comparar a sua morfologia e composição com a do tecido ósseo normal. Para tal propósito foi realizado um estudo comparativo das propriedades estruturais e morfológicas de amostras do coral *Porites astreoides,* hidroxiapatita sintética e de ossos de cães jovens e adultos, por meio da difração de raios-x; e um estudo experimental, comparando as amostras citadas anteriormente, na

reparação de falhas ósseas realizadas na tíbia de cães, por meio de avaliações radiográficas e histológicas.

ABSTRACT

ARISTIZABAL PAEZ, Omar Leonardo, M.Sc., Universidade Federal de Viçosa. August 2006. **Coral *Porites astreoides* associated or not to autogenous bone marrow in bone defects repair in dog's tibia.** Adviser: Ricardo Junqueira Del Carlo. Co-Advisers: Marlene Isabel Vargas Viloria and Andréa Pacheco Batista Borges.

The necessity to treat different etiologies, magnitudes and localization of bone defects has stimulated the search and development of materials capable to substitute the bone. Autogenous bone graft, although considered ideal because his behavior, in the majority of the situations, presents intrinsic morbidity of attainment, and limitation as for the amount and morphology. The bone's bank allows to provide great part of the current necessities, but it possess related problems with cost, infrastructure necessity and, in human medicine, legal issues. The ideal bone substitute must be osteogenic, biocompatible, capable to provide scaffolds, to propagate other substances, to be easily usable in the clinic and have adjusted ratio cost-benefit. On the other side, in determined applications, it is desirable that some of these characteristics predominate on others, depending on the necessity of the case to treat. This paper has for objective to evaluate the *Porites astreoides* coral as alternative of bone substitute in the fulfillment of small defects, associate or not to the autogenous bone marrow, and to compare its morphology and composition with normal bone tissue. With this intention there was accomplish a comparative study of the structural and morphologic properties of *Porites astreoides* coral samples, synthetic hydroxyapatite and bone of young and adult dogs, by x-rays diffraction; and an experimental study, comparing the samples previously, in the repair bone defects in dogs tibia , by radiographic and histology evaluations.

Capítulo I. Caracterização do Coral *Porites astreoides* por meio de difração de raios-X e microscopia eletrônica de varredura.

RESUMO

Foi realizado um estudo comparativo das propriedades estruturais e morfológicas de amostras do coral *Porites astreoides*, hidroxiapatita sintética e de tíbias de cães jovens e adultos. A difração de raios-X, usando o método do pó, foi utilizada para investigar a estrutura cristalina das amostras e os espectros de difração mostraram estrutura cristalina semelhante em todas as análises. A menor amplitude observada para alguns picos de difração nas amostras de osso, indicam uma menor cristalinidade destas quando comparadas com o coral e a hidroxiapatita, provavelmente relacionada à dificuldade de pulverização das amostras previamente aos exames, ou ser inerente a matéria orgânica que compõe a arquitetura do osso. A difração de raios-X não detectou influência da idade do animal na estrutura cristalina dos ossos. Amostras de ossos cortical e esponjoso e do coral também foram observadas ao microscópio eletrônico de varredura objetivando análise de propriedades físicas e morfométricas. O coral apresentou esqueleto constituído por canais paralelos comunicantes entre si por micro-porosidades. Os poros do coral são distribuídos uniformemente com diâmetros semelhantes, com média de 576 µm. As características do coral o aproximam do osso esponjoso, especificamente quanto à porosidade e conexão entre poros. Estes resultados mostram que do ponto de vista estrutural e do grau de cristalinidade o coral *Porites astreoides* pode ser considerado material alternativo em cirurgia reparadora óssea.

Palavras chave: *Porites astreoides, implante ósseo coralino, estrutura óssea.*

Coral *Porites astreoides* caracterization using X-rays diffraction and scanning electron microscopy.

ABSTRACT

X-rays diffraction was used to investigate the crystalline structure of fragments of the *Porites astreoides* coral samples, synthetic hydroxyapatite, and epiphysis and diaphysis bone of young and adult dogs. The diffraction spectra demonstrated that all samples had a similar crystalline structure. In the bone samples the low intensity observed in some diffraction peaks indicate that it is less crystalline when compared to the coral and the hydroxyapatite. The X-rays diffraction wasn't able to detect any influence of animal age in the bone crystalline structure. Samples of cortical and cancellous bones and coral where also observed in the scanning electron microscope to investigate their physical and morphometric properties. The Coral has a skeleton that is constituted of parallel channels which communicate each other by micro porosities. The coral pores are distributed evenly and tend to have equal diameters, with an average of 576 µm. These physical properties demonstrate by the coral are more similar to the cancellous bone than the cortical bone, due to its porosity and pores interconnection. These results demonstrate that, from the structural point of view, the *Porites astreoides* coral can considered a alternative for use in bone defects reparation.

Key words: *Porites astreoides, coralline bone graft, bone structure.*

INTRODUÇÃO

A necessidade de tratar defeitos ósseos de diferentes etiologias, magnitudes e localizações tem estimulado a busca de biomateriais capazes de favorecer o crescimento ósseo por condução e se possível, por indução. Estas características, dependentes das propriedades físicas e químicas do material, devem ser compatíveis com a fisiologia

óssea (GAO et al., 1995). Além disso, o biomaterial deve ser degradável, pois afeta negativamente as propriedades mecânicas do osso formado (RUMPERL et al., 2006).

Dentre os substitutos ósseos destacam-se os corais marinhos das famílias *Poritidae* e *Goniopora* que, por meio de reações químicas hidrotérmicas, são convertidos em hidroxiapatita (HOLMES & ROSER, 1987), que é utilizada, de forma satisfatória, na correção de defeitos ósseos (YAMAGUCHI et al., 1995, BORGES et al., 2000, VITAL et al., 2006).

Os corais marinhos são compostos de carbonato de cálcio na forma cristalina de aragonita que é relativamente instável, *in natura*, porém, quando submetida a altas temperaturas tende a converter-se em calcita, que é uma forma mais estável (WHITE & SHORS, 1986; SHORS, 1999). Alguns corais marinhos apresentam esqueletos com porosidades e conexões entre os poros, com estrutura tridimensional uniforme e permeável (BUCHOLZ et al., 1987).

Segundo Hope et al. (1991), para que ocorra crescimento ósseo nos implantes porosos o diâmetro dos poros deve oscilar entre 100 e 500 μm. Schliephake et al. (1991) consideram 100 μm necessárias para permitir crescimento ósseo integrado ao implante. Uchida et al. (1984) encontraram melhor penetração de tecido ósseo em poros maiores que 150 a 200 μm. Hulbert et al. (1970) observaram que poros menores que 10 μm impedem o crescimento de células; poros entre 15 a 50 μm estimulam o crescimento fibrocelular; poros de 50 a 150 μm resultam em formação de osteóide; poros maiores que 150 μm facilitam o crescimento de osso mineralizado.

A conexão entre os poros facilita a invasão de células e vasos sanguíneos. Entretanto, a desvantagem do material poroso é a susceptibilidade de desintegração, e conseqüente perda de função, além da dificuldade adicional de estabelecimento de uniformidade dos poros (SHIMAZAKI & MOONEY, 1985). Segundo Bucholz et al.

(1987) os corais marinhos da família *Poritidae*, quando convertidos em hidroxipatita, possuem diâmetro dos poros de 200 a 250 μm, com conexão entre poros de 130 a 160 μm, denominados de Interpore 200. Os da família *Goniopora* possuem diâmetro de 500 a 600 μm, Interpore 500, com conexão entre poros de 220 a 260 μm.

Este trabalho teve por objetivo caracterizar o Coral *Porites astreoides* por meio de difração de raios-X e microscopia eletrônica de varredura e também, comparando-o à hidroxiapatita sintética e epífise e diáfise ósseas de cães jovens e adultos.

MATERIAL E MÉTODOS

Para este estudo, foram utilizadas duas amostras de coral do gênero *Porites, in natura,* e duas de epífise e diáfise de tíbias oriundas de cadáveres frescos de um cão jovem e de um cão adulto, que vieram a óbito devido à traumatismo irreversível. As amostras foram obtidas por meio de secção transversal, com cerca de 2,0 cm de extensão e, uma foi destinada ao estudo por difração de raios-X e a outra ao de microscopia eletrônica de varredura. Também, utilizou-se, para estudo por difração de raios-X, uma amostra de hidroxiapatita sintética (HAP-91)[1], produzida por precipitação, após adição, gota a gota, de H_3PO_4 sobre $Ca(OH)_2$ obtido a partir da calcinação da calcita e sua posterior hidratação por agitação constante. O precipitado foi calcinado a 900^0C (ANDRADE et al., 1997).

Os espectros de difração de raios-X foram obtidos utilizando um sistema de difração da marca DIANO com alvo de cobre (λ = 1,54 Å), na configuração Bragg-Bretano. Foi utilizado o método do pó para o preparo das amostras a ser avaliadas, com varreduras tipo teta-2teta e o ângulo 2teta variando entre 30 e 46 graus, que é a região onde foi observada alguma diferença entre as várias amostras estudadas. As amostras de

[1] HAP-91 - J.H.S. Laboratório Químico Limitada. Belo Horizonte. Brasil.

coral e HAP-91 foram pulverizadas em almofariz de ágata, enquanto as amostras de osso foram secas antes da pulverização.

Para obtenção das imagens de microscopia eletrônica de varredura, as amostras de osso cortical e esponjoso e de coral foram fixadas em porta-espécime com fita adesiva dupla-face. Em seguida, foram cobertas com uma camada de ouro com 20 nanômetros de espessura, utilizando um sistema de deposição por "sputtering balzers", modelo SCD 010, numa amperagem de 30A, durante 2 minutos. Depois, as amostras foram observadas ao microscópio eletrônico de varredura, marca LEO modelo VP1430, a alto vácuo, operado numa voltagem de 9,97 kV.

Foram obtidas, de cada uma das amostras, cinco fotografias da imagem da microscopia eletrônica de varredura, para permitir análises morfométricas dos diâmetros dos poros e de seus septos. Para tal fim, foram identificados, ao acaso, cinco poros em cada fotografia, foram realizadas duas medições do diâmetro de cada poro e dez medições nos septos do coral e dos ossos, obtendo-se a média e o respectivo erro padrão.

RESULTADOS E DISCUSSÃO

Na figura 1 estão evidenciados os difratogramas de raios-X para as amostras estudadas, considerando que, segundo Harries et al. (1986), a difração de raios-X corresponde à cristalinidade da substância permitindo a identificação de materiais quanto às suas características cristalinas e à quantificação de elementos de constituição, desde que em faixa adequada de concentração. Também, é aplicada à substâncias minerais e orgânicas.

Para efeito de comparação, os picos de intensidade de difração de cada amostra foram deslocados podendo-se observar que os espectros foram semelhantes para todas as amostras. As diferenças se resumiram à maior intensidade dos picos indicados pelas

setas (Figura 1), nos traçados da hidroxiapatita e do coral, quando comparados às amostras de osso. Esta diferença, provavelmente, deveu-se a composição orgânica e inorgânica do tecido ósseo, quando comparada a constituição inorgânica do coral e de HAP-91.

Nos difratogramas da HAP-91 e do coral, o espectro de difração mostrou que a intensidade e posição dos picos são os mesmos, indicando que a estrutura cristalina e o grau de cristalinidade são próximos, não sendo necessário, portanto, a conversão do carbonato de cálcio do coral em hidroxiapatita, como citado por Holmes & Roser (1987).

Quando foram comparadas as amostras de osso com as de coral e HAP-91 constatou-se que o grau de cristalinidade foi menor nas amostras de osso, picos menores indicados pelas setas (Figura 1), que podem ser decorrentes da presença de matéria orgânica que mantém a arquitetura do osso uniforme. Deve-se considerar ainda, a dificuldade de pulverização das amostras ósseas previamente aos exames, encontrada neste experimento.

A idade do animal é uma variável que influencia a densidade óssea e a taxa de metabolismo mineral e é bem documentada a porcentagem de perda óssea com a idade (SYSTESTAD & URIST, 1982). Baseados neste princípio, Eckhoff et al. (1995), estudando o efeito da idade do animal sobre a qualidade e quantidade da fixação biológica em torno da hidroxiapatita, concluiram que, por não haver diferença significativa, a idade não é fator limitante no desenvolvimento da osteointegração. Neste experimento, não foram observadas diferenças nos difratogramas entre as amostras ósseas, demonstrando que não há influência da idade do cão nos espectros de difração, nem da região da amostra, epífise ou diáfise, indicando a proximidade da

cristalinidade óssea em todas as fases de maturação e remodelação do tecido ósseo, corroborando com os achados de Eckhoff et al. (1995).

Os resultados da difração de raios-X mostraram que, do ponto de vista de composição, o coral *Porites astreoides* pode ser uma alternativa como implante na substituição de tecido ósseo, por sua semelhança com a hidroxiapatita, que representa o maior constituinte inorgânico do osso (SHORS, 1999).

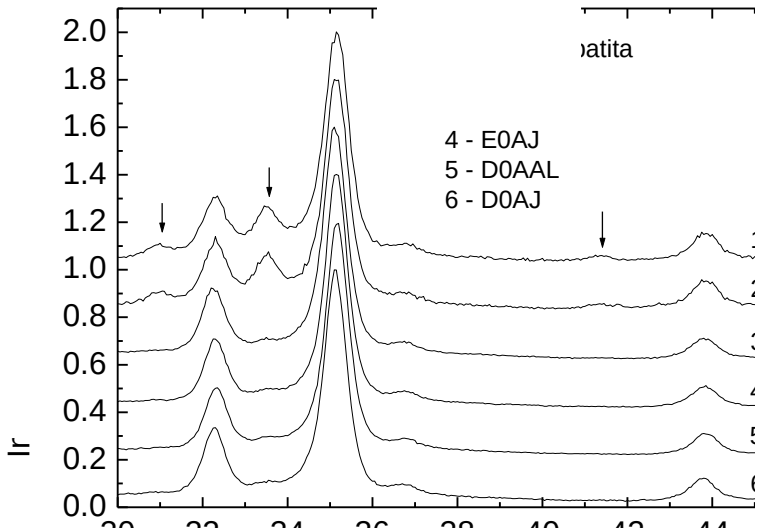

Figura 1. Difratogramas de raios-X para amostras de hidroxiapatita sintética (1), coral do gênero *Porites* (2), da epífise de osso de cão adulto (3) e jovem (4), da diáfise de cão adulto (5) e jovem (6).

Na avaliação por microscopia eletrônica de varredura constatou-se que os poros do coral foram distribuídos uniformemente com tendência a possuir diâmetros semelhantes (Figura 2), apresentando uma média de 576µm e erro padrão de 1,21. Já os septos apresentaram média de 172,5µm de espessura. Hulbert et al. (1970), Uchida et al.

(1984), Shimazaki & Mooney (1985), Hope et al. (1991) e Schliephake et al. (1991), defendem a necessidade de tamanho ideal de poros para formação de osso novo, que, é adequada na hidroxiapatita, segundo Kitsugi et al. (1988).

Neste contexto, os resultados deste experimento demonstram que o coral *Porites astreoides*, apresenta poros com diâmetros adequados, para permitir crescimento de tecido ósseo. Também, a forma em bloco ou em grânulos pode determinar sua utilização clínica, submetendo-se aos contornos do defeito cirúrgico e ainda determinando a resistência mecânica do biomaterial (MARTIN et al., 1993). Neste aspecto, foi observado que independentemente da forma e da resistência, a conexão entre os poros mantém-se e é adequada à reparação óssea.



Figura 2. Microscopia eletrônica de varredura do coral. Tendência à uniformidade na distribuição e no tamanho dos poros e espessura dos septos (linhas que se cruzam: diâmetros dos poros, linhas duplas: medidas dos septos).

Foi constatado que, morfologicamente, o coral assemelha-se mais ao osso esponjoso que ao osso cortical (Figuras 2, 3 e 4), apesar da disposição em poros com diâmetros variados e distribuição aleatória, relacionada à estrutura trabecular presente no osso esponjoso (Figura 3). Do ponto de vista clínico, a porosidade por si só não é

suficiente para o crescimento ósseo, sendo indispensável que haja comunicação entre os poros (GIL et al., 2003), que foi observada tanto no coral quanto no osso esponjoso.

No osso cortical, mesmo realizando micrografias de alta resolução, sua organização compacta e lamelar (Figura 4), não permitiu a realização das mensurações dos diâmetros dos poros e da espessura dos septos.

Pode-se inferir, em relação à resistência mecânica, que as propriedades do coral são mais semelhantes as do osso esponjoso, determinando desvantagem ao material poroso que torna-se susceptível a desintegração, e conseqüente perda de função (SHIMAZAKI & MOONEY, 1985). Também, segundo Martin et al. (1993) e Shors (1999), a presença de poros diminui a resistência à compressão e tensão, tornando-se importante na definição da aplicação clínica.



Figura 3. Microscopia eletrônica de varredura do osso esponjoso. Poros distribuídos aleatoriamente sem uniformidade dos diâmetros (linhas) e espessura dos septos.

Figura 4. Microscopia eletrônica de varredura do osso cortical. Organização lamelar e compacta do tecido ósseo (retângulo), poros puntiformes (círculo) de difícil visualização apesar da alta definição da imagem.

CONCLUSÕES

A análise dos resultados nas condições experimentais do presente trabalho permite concluir que o coral, a hidroxiapatita sintética e a epífise e diáfise ósseas de cães jovem e adulto possuem estrutura cristalina e grau de cristalinidade semelhantes. A difração de raios-X não revelou diferença de composição entre epífise e diáfise ósseas, nem tampouco a influência da idade do cão. A porosidade e conexão entre os poros do coral o tornam mais semelhante ao osso esponjoso que ao osso cortical. Do ponto de vista estrutural e do grau de cristalinidade, o coral investigado pode ser utilizado como material alternativo em cirurgia óssea reparadora.

REFERÊNCIAS

ANDRADE, A.L.; MACHADO, H.B.; BICALHO, S.M.M. et al. Síntese da hidroxiapatita (HAP-91) a partir da calcita. In: REUNIÃO ANUAL DA SOCIEDADE BRASILEIRA DE QUÍMICA, 20., 1997, Poços de Caldas. **Anais**... Poços de Caldas, 1997. p.5

BORGES, A.P.B.; REZENDE, C.M.F. ; RIBEIRO, M.F.B. et al. Hidroxiapatita sintética (HAP-91) como substituto ósseo em defeito experimental provocado no terço proximal da tíbia em cão: aspectos à microscopia eletrônica de transmissão. **Arq. Bras. Med. Vet. Zoot.,** v.52, n.6, p.616-620, 2000.

BUCHOLZ, R.W.; CARLTON, A.; HOLMES, R.E. Hydroxyapatite and tricalcium phosphate bone graft substitutes. **Orthop. Clin. North Am.,** v.18, p.323-334, 1987.

ECKHOFF, D.G.; TURNER, A.S. ABERMAN, H.M. Effect of age on bone formation around orthopaedic implants. **Clin. Orthop. Relat. Res.,** n.312, p.253-260, 1995.

GAO, T.J.; LINDHOLM, T.S.; KOMMONEN, B. et al. Microscopic evaluation of bone implant contact between hydroxyapatite, bioactive glass and tricalcium phosphate implanted in sheep diaphyseal defects. **Biomaterials.,** v.16, p.1175-1179, 1995.

GIL, A.J., GARRIDO, L.R.; GIL, A.R., et al. Materiales para la reparación y sustitución ósea. Factores de crecimiento y terapia genética en Cirugía Ortopédica y Traumatología. **Mapfre Med.**, v.14, p.51-65, 2003.

HARRIES, J.E.; HUKINS, D.W.L.; HASNAIN, S.S. Analysis of the EXAFS spectrum of hydroxyapatite. **J. Phys. Solid State Phys.**, v.19, p.6859-6872, 1986.

HOLMES, R.E.; ROSER, S.M. Porous hydroxyapatite as a bone graft substitute in alveolar ridge augmentation: a histometric study. **Int. J. Oral Maxillofac. Surg.**, v.16, p.718-728, 1987.

HOPE, P.G.; WILLIAMSON,CJ; COLE, W.G. Biodegradable pin fixation of elbow fractures in children. **J. Bone Joint Surg.,** v.73B, p.965-968, 1991.

HULBERT, S.F.; YOUNG, F.A.; MATHEWS, R.S. Potencial of ceramic materials as permanenthy implantable skeletal prostheses. **J. Biomed. Mater. Res.,** v.4, p.433-437, 1970.

KITSUGI, T.; YAMAMURO, T.; TAKEUCHI, H. et al. Bonding behavior of three types of hydroxyapatite with different sintering temperatures implanted in bone. **Clin. Orthop. Relat. Res.,** n.234, p.280-290, 1988.

MARTIN, R.B.; CHAPMAN, M.W.; SHARKEY, N.A. et al. Bone ingrowth and mechanical properties of coralline hydroxyapatite 1 year after implantation. **Biomaterials.,** v.14, p.341-348, 1993.

RUMPERL, E.; WOLF, E.; KAUSCHKE, E. et al. The biodegradation of hydroxyapatite bone graft substitutes *in vivo*. **Folia Morphol.,** v.65, p.43-48, 2006.

SCHLIEPHAKE, H.; NEUKAM, F.W. ; KLOSA, D. Influence of pore dimensions on bone ingrowth into porous hydroxyapatite blocks used as bone graft substitutes. **Int. J. Oral Maxillofac. Surg.,** v.20, p.53-58, 1991.

SHIMAZAKI, K. ; MOONEY, V. Comparative study of porous hydroxyapatite and tricalcium phosphate as bone substitute. **J. Orthop. Res.,** v.3, p.301-310, 1985.

SHORS, E.C. Coraline bone graft substitutes. **Orthop. Clin. North Am. J.,** v.30, p.599-613, 1999.

SYSTESTAD, G.T.; URIST, M.R. Bone aging. **Clin. Orthop. Relat. Res.,** n.162, p.288-297, 1982.

UCHIDA, A.; NADE, S.M.L.; McCARTNEY, E.R. The use of ceramics for bone replacement. A comparative study of three different porous ceramics. **J. Bone Joint. Surg.,** v.66B, p.269-274, 1984.

VITAL, C.C.; BORGES, A.P.B.; FONSECA, C.C. et al. Biocompatibilidade e comportamento de compósitos de hidroxiapatita em falha óssea na ulna de coelhos. **Arq. Bras. Med. Vet. Zoot.,** v.58, n.2, p.175-183, 2006.

WHITE, E.; SHORS, E.C. Biomaterial aspects of Interpore-200 porous hydroxyapatite. **Dental Clin. North Am.,** v.30, p.49-67, 1986.

YAMAGUCHI, K.; HIRANO, T.; YOSHIDA, G. et al. Degradation-resistant character of synthetic hydroxyapatite blocks filled in bone defects. **Biomaterials,** v.6, p.983-985, 1995.

Capítulo II. Coral *Porites astreoides* associado ou não à medula óssea autógena no preenchimento de falhas produzidas na tíbia de cães

RESUMO

Este trabalho teve por objetivo avaliar o coral *Porites astreoides* como substituto ósseo capaz de preencher pequenas cavidades, associado ou não à medula óssea autógena com a finalidade de incrementar a osteogênese. Foram produzidas duas falhas ósseas de aproximadamente 8 mm de diâmetro cada, na face medial da epífise da tíbia, dos dois membros pélvicos, de nove cães adultos. Três falhas foram preenchidas, de forma aleatória, ou com um bloco de coral, ou com coral em pó, ou coral em pó associado à medula óssea e uma não foi preenchida, servindo como controle no experimento. Foram realizadas análises radiográficas logo após a cirurgia e aos 8, 15, 30, 45 e 60 dias. O estudo histológico envolveu a interface osso/implante e o interior da falha óssea, e foi realizado em amostras de osso colhidas nos dias 15, 30 e 60 de pós-operatório. Observou-se dificuldade para manutenção da totalidade do coral em pó e deste associado à medula no preenchimento das falhas, apesar do coral diminuir o sangramento no osso lesado. Após a implantação, foram observadas modificações da forma, reabsorções, perdas e, em alguns casos, fraturas do material na forma de bloco. O coral em pó serviu de sustentação para o crescimento do tecido ósseo e permitiu sua organização e diferenciação. Quando associado à medula óssea, foi observada precocidade na formação e organização óssea. A estrutura rígida do coral e a presença de poros permitiram a migração vascular e deposição de tecido ósseo, atuando como suporte condutor, sem contudo demonstrar resistência mecânica.

Palavras-chave: *Porites astreoides, implante ósseo, substituto ósseo.*

Coral *Porites astreoides* associated or not to autogenous bone marrow in bone defects repair in dog's tibia

ABSTRACT

In this study the *Porites astreoides* coral was evaluated as a bone substitute capable to fill out small cavities isolated or associated to autogenous bone marrow with the purpose of increasing the osteogenesis. Two bone defects of approximately 8 mm

diameter were created in the medial area of the epiphysis of the tibia in the two limbs of nine adult dogs. Each one of the defects was filled out, at random way, with a coral block, with powdered coral, powdered coral associated with bone marrow and one was not filled constituting the control. Radiology analyses were accomplished soon after surgery and eight, 15, 30, 45 and 60 days. The microscopic study involved the interface bone/implant and the interior of the bone defect and it was accomplished in bone samples collected on 15, 30 and 60 days after surgery. There was difficult to maintain the powdered coral and the powered coral associated with bone marrow filling the defect, in spite of the coral reduce the bleeding in the harmed bone. After implantation, there were modifications in the absorption, losses and, in some cases, fractures of the material in the block form. The powdered coral served as sustentation for the growth of bone tissue and allowed its organization and differentiation. When associated to the bone marrow, it was observed precocity of bone formation and organization. The coral rigid structure and pores allowed the vascular migration and deposition of bone tissue, acting as conductive support, without however presenting mechanical resistance.
Key words: *Porites astreoides, bone implant, bone substitute.*

INTRODUÇÃO

Um substituto ósseo ideal deve ser esterilizável, não tóxico, biocompatível e estar disponível em quantidades suficientes. Deve proporcionar suporte condutor e/ou ser capaz de induzir diferenciação de células locais em células formadoras de osso (LINKHART, 1998) .

Os materiais para enxerto ósseo são classificados como osteogênicos, osteoindutores e osteocondutores. Os osteogênicos são capazes de estimular a formação de osso diretamente a partir de osteoblastos (MARX & SAUNDERS, 1986). Os osteoindutores induzem a diferenciação de células mesenquimais indiferenciadas, aumentando a formação óssea no local, ou mesmo estimulando a formação de osso em um sítio heterotópico (URIST, 1980). Os osteocondutores, geralmente inorgânicos, permitem a aposição de tecido novo na sua superfície, requerendo a presença de tecido ósseo pré-existente como fonte de células osteoprogenitoras (MASTERS, 1988). A osteocondução permite a adesão, migração, distribuição e infiltração de células osteogênicas, assim como de vasos sanguíneos dentro do material (HELM et al., 2001).

O coral *Porites astreoides* é um coral escleroactiniforme, próprio do mar caribe colombiano, com esqueleto constituído por canais paralelos comunicados entre si por micro poros. Possui colônias inicialmente incrustantes, têm formato esférico e apresenta protuberâncias naturais, com esqueleto externo calcário, de onde é obtida a hidroxiapatita porosa coralina (SUGUIMOTO, 2005).

O potencial osteogênico da medula óssea deve-se às células osteoprogenitoras indiferenciadas do estroma (ASHTON et al., 1980; OLIVEIRA et al., 2005), que possuem a capacidade de proliferar e diferenciar em células que substituirão as perdidas por senilidade ou lesão (WITTBJER et al., 1983; OLIVEIRA et al., 2005). A adição de medula óssea ao implante pode aumentar a quantidade de osso formado e, consequentemente, a osteointegração (FRENKEL et al., 1993).

Em enxertos com medula óssea fresca, as células-tronco hemocitopoieticas morrem rapidamente após a coleta e ocorre uma proliferação de fibroblastos, originados da célula-tronco estromal, e que apresentam capacidade de se dediferenciar em células formadoras de osso (WITTBJER et al., 1983; OLIVEIRA et al., 2005).

O objetivo deste trabalho foi avaliar o coral *Porites astreoides* como material capaz de preencher pequenas cavidades ósseas, associado ou não à medula óssea autógena com a finalidade de incrementar a osteogênese.

MATERIAL E MÉTODOS

Foram utilizados nove cães, sem raça definida, clinicamente sadios, com peso médio de 10kg, idade entre dois e quatro anos e alimentados com ração comercial e água. O projeto foi aprovado pela comissão de ética da Universidade Federal de Viçosa sob protocolo n^{o}: 09/2006.

Um bloco de coral *in natura*, pertencente à família *Poritidae, g*ênero *Porites*, espécie *Porites astreoides*, de aproximadamente 10x12x11cm foi, inicialmente, colocado sob imersão em hipoclorito de sódio por 24 horas e depois, por duas vezes, em água destilada, com duração de 24 horas cada uma. A seguir, foi cortado em fragmentos de 9 mm de diâmetro por 3mm de espessura e embalados. Outra parte foi triturada até a forma de pó, separada em quantidades de 95mg e acondicionada em tubos de ensaio. Posteriormente, foram esterilizados em autoclave (120^{0}C e pressão de 1,5 atmosferas), por duas horas.

A medula óssea foi coletada na crista ilíaca dos cães, durante o trans-operatório para confecção das falhas ósseas, segundo técnica preconizada por Del Carlo et al. (2004).

Cada cão foi submetido à medicação pré-anestésica com acepromazina[2] (0,1mg/kg/IV). Em seguida, foi induzida a anestesia geral com tiopental[3] (10-25mg/kg/IV) que foi mantida com halotano[4] em circuito anestésico semi-fechado.

Após abordagem à porção proximal medial da epífise da tíbia (PIERMATTEI, 1988), com auxilio de trefina cirúrgica de 8mm de diâmetro, conectada a perfuratriz elétrica, sob irrigação contínua com solução salina, foram realizadas duas falhas ósseas (superior e inferior, com 1cm de distância entre elas) em cada uma das tíbias, direita e esquerda, transpassando toda a espessura da cortical.

Cada uma das quatro falhas produzidas foi tratada de forma aleatória. A falha controle não foi preenchida, uma foi preenchida pelo coral na forma de pó (95mg), outra pelo coral na forma de pó (95mg) associado à medula óssea (80µl), e outra foi preenchida pelo bloco de coral (9mm de diâmetro X 3mm de espessura), constituindo os tratamentos 1, 2, 3 e 4, respectivamente. Ao término dos procedimentos, o periósteo, fáscias musculares e a pele foram suturados.

A antibioticoterapia foi realizada com ceftiofur sódico[5] (2 mg/kg/SC), durante a indução anestésica, e 24 e 48 horas após. A analgesia foi realizada com sulfato de morfina[6] (0,4 mg/kg/VO) no período pré-operatório e a cada 8 horas, durante três dias. Como medicação antiinflamatória foi utilizado cetoprofeno[7] (1mg/kg), durante a indução anestésica.

Após a cirurgia, os animais foram separados aleatoriamente em três grupos, constituídos de três animais cada, e que corresponderam a cada período de eutanásia (15, 30 e 60 dias), para permitir coleta de material para análise microscópica.

Radiografias das áreas de implantação foram realizadas nas incidências médio-lateral e crânio-caudal, após a cirurgia e nos dias 8, 15, 30, 45 e 60, propiciando avaliação do grau de radiodensidade na região das falhas ósseas.

---

[2] Acepran 1% - Univet S.A. Indústria Veterinária.
[3] Tiopental 1,0 g - Cristalia. Produtos Químicos Farmacêuticos Ltda.
[4] Halothano® - Cristália. Produtos Químicos Farmacêuticos Ltda.
[5] Excenel 1g® - Pfizer Saúde Animal.
[6] Dimorf® - Cristália Produtos Químicos Farmacêuticos Ltda.

Após a eutanásia, realizada por sobredosagem anestésica, o osso da região das falhas foi coletado e submetido ao processamento de rotina histológica para inclusão em parafina. A microtomia consistiu de várias séries de cortes de 4 a 7 μm de espessura, posteriormente corados por hematoxilina-eosina (HE) e tricrômico de gomori, e examinados em microscópio de luz. Na avaliação microscópica foram considerados: a presença e o tipo de tecido no interior da falha, e o grau de organização e diferenciação da formação óssea.

Para o grau de formação do osso novo presente na falha criada, foram utilizados escores representando a intensidade do tipo de tecido ósseo formado, imaturo ou maduro: não formação (1); formação menor que 25 % (2); formação entre 25 e 50% (3); formação entre 51 e 75% (4) e formação superior a 75% (5). As análises foram realizadas por três avaliadores diferentes, que desconheciam o material utilizado no preenchimento da falha.

RESULTADOS E DISCUSSÃO

Durante a manipulação do coral bruto para transformá-lo em blocos ou pulverizá-lo, foi observada semelhança estrutural entre o implante coralino e o osso esponjoso, principalmente quanto à porosidade e conexão entre os poros. Além disso, o coral permitiu adequar sua forma de maneira conveniente ao preenchimento do leito receptor, que segundo Yuan et. al. (2000) trata-se de característica desejável em substitutos ósseos.

Entretanto, no período trans-operatório, encontrou-se dificuldade para manter o coral em pó e o coral associado à medula no preenchimento da falha óssea e, embora a presença do coral diminuísse o sangramento local, o sangue removia parte do pó depositado. As suturas sobre a região da falha não impediram a migração do coral, que foi observada tanto na forma de pó quanto em bloco.

Não foram observados sinais de infecção ou ausência de compatibilidade quando o coral se manteve na falha. Entretanto, um bloco de coral que migrou para o tecido subcutâneo determinou o desenvolvimento de trajeto fistuloso, culminando com sua expulsão. Provavelmente essa migração foi devida ao afrouxamento do implante, decorrente da absorção das bordas do leito receptor que ocorre nas fases iniciais da

[7] Ketofen® - Merial Saúde Animal Ltda.

reparação, tanto nas lesões experimentais quanto nas patológicas (DEL CARLO et al., 2003).

Análise Microscópica:

Na falha controle (tratamento 1) observou-se, aos 15 dias, a formação de tecido de granulação sobre restos de coágulo. Este tecido também estava presente aos 30 dias em todos os animais; porém mais diferenciado, mostrando proliferação de células osteoblásticas. Aos 60 dias, em todos os animais foram observadas espículas ósseas características de osso imaturo, em pequena intensidade (<25%) na região da falha. Em um animal constatou-se presença de micro-fratura do osso recém formado, provavelmente relacionada a incapacidade de resistir as forças depositadas no local.

Nos animais cuja falha foi preenchida com coral em pó (tratamento 2), observou-se aos 15 dias, ao redor do implante, tecido de granulação com marcada presença de células osteoblásticas. Em um animal observou-se, em alguns locais, tecido conjuntivo fibroso entre o tecido de granulação e o osso receptor, com presença de infiltrado inflamatório linfo-plasmocitário. Neste animal, também observou-se, dentro da falha, focos de cartilagem típicos em crescimento do tipo endocondral. Aos 30 e 60 dias, a presença de tecido de granulação mais diferenciado restringiu-se aos locais sem formação óssea.

Quando a formação óssea ocorreu sobre o osso receptor, observou-se desorganização, com osso não lamelar mostrando diferentes graus de amadurecimento. Aos 60 dias, em um animal identificou-se tecido cartilaginoso próximo à periferia da falha.

Nas falhas preenchidas com coral em pó associado à medula óssea autógena (tratamento 3), observou-se nos três animais, aos 15 dias, presença de tecido de granulação com grande número de células osteoblásticas. Em dois animais houve formação óssea, caracterizada por trabéculas interconectadas, crescendo a partir do osso receptor e entremeando o coral (Figura 1A). Aos 30 e 60 dias, observou-se amadurecimento ósseo progressivo com tendência a formação de ósteons secundários.. Ainda, em um animal, tecido cartilaginoso estava presente no interior da falha.

Aos 15 dias, nas falhas preenchidas com coral em bloco (tratamento 4), nos três animais observou-se tecido de granulação na interface e presença de trabéculas ósseas originadas no osso receptor. O implante foi penetrado por túneis vasculares, identificando-se presença de osteoclastos e células osteoblásticas. Aos 30 dias e 60 dias, em dois animais, observou-se osso trabecular com diferentes graus de organização e formação de osso maduro (Figura 1B).

Em todos os tratamentos observou-se crescimento ósseo da periferia para o centro da falha. Ainda, constatou-se, que o coral estava entremeado por formação óssea aposicional, à semelhança de centros de ossificação.

Ao se comparar a dinâmica de reparação das diferentes falhas, constatou-se que a presença do implante favoreceu a formação óssea do tipo aposicional, em maior proporção, concordando com as observações de Gil et al. (2003), quando afirmaram que a formação óssea sobre implantes minerais estáveis é, geralmente, deste tipo, enquanto a endocondral ocorre se ele não estiver estável. Corrobora esta afirmação o fato de focos de tecido cartilaginoso estiveram presentes somente nas falhas pelo coral em pó, associado ou não à medula óssea.

Na presente pesquisa, embora ambos os tipos de crescimento tenham sido observados, na região da falha preenchida pelo coral, deve ser considerado também, o crescimento ósseo a partir do periósteo e endósteo do osso receptor, que favoreceu a união. Por outro lado, o tecido cartilaginoso observado pode indicar hipóxia, relacionada à dificuldade de penetração de túneis vasculares.

Quando são comparados os tratamentos 2 e 3, fica evidente que a associação com medula óssea autógena (tratamento 3) favoreceu a incorporação do implante, não somente porque aos 15 dias o tecido de granulação apresentava intensa proliferação osteoblástica, mas também porque aos 30 dias ele não estava mais presente. Segundo Ashton e t al. (1980) e Oliveira et al. (2005) a precocidade no processo de reparação deve-se à presença de células osteoprogenitoras do seu estroma.

Os tratamentos 2, 3 e 4 indicam que o coral é biocompatível e osteocondutor, uma vez que, em apenas um animal, observou-se foco de infiltrado inflamatório linfo-plasmocitário, que foi creditado a uma resposta individual. A mobilização osteoclástica que foi constatada nas falhas preenchidas com coral em bloco pode ser explicada pelas

características estruturais do implante, uma vez que a ação destas células precede a penetração vascular, osteoblástica e formação de osteóide (DEL CARLO et al., 2003).

A penetração de vasos sanguíneos e o crescimento de tecido ósseo no interior dos poros do coral, confirma a sua propriedade osteocondutora, que segundo Helm et al., (2001) e Kalfas (2001) é dependente da porosidade, tamanho dos poros e arquitetura tridimensional.

Tabela 1. Valores médios para o grau de organização e diferenciação óssea, no interior da falha óssea produzida, utilizando-se escores para presença de tecido ósseo imaturo e maduro, segundo o tipo de tratamento e o período avaliado.

	15 dias	**30 dias**	**60 dias**
Tratamento	Osso imaturo	Osso maduro	Osso maduro
Controle	1	1	2
coral em pó (CP)	1	2	5
CP+ medula óssea	2	5	3
coral em bloco	3	2	4

Escores:
1, sem presença de tecido ósseo na falha.
2, presença de tipo tecidual menor que 25 % .
3, presença de tipo tecidual entre 25-50%.
4, presença de tipo tecidual entre 51-75% .
5, presença de tipo tecidual superior a 75%.

A análise da tabela 1 demonstra que o coral em pó isoladamente serviu de sustentação para o crescimento de tecido ósseo e permitiu sua organização e diferenciação de forma mais acentuada que no controle. Entretanto, quando associado à medula, foi observada precocidade de formação e organização aos 15 dias, o que segundo Oliveira et al. (2005) deve-se ao efeito osteogênico das células medulares diferenciadas em células osteogênicas após a implantação. A partir dos 30 dias, o tecido ósseo formado foi se remodelando (escore 5) e, a quantidade de osso jovem e maduro estabilizou-se aos 60 dias (escores 3, para ambos). No coral em bloco ficou evidente a presença tanto de osso imaturo quanto maduro em proporções semelhantes, o que permite afirmar que sua estrutura rígida e porosa permitiu a penetração vascular e deposição de tecido ósseo com subseqüente amadurecimento.

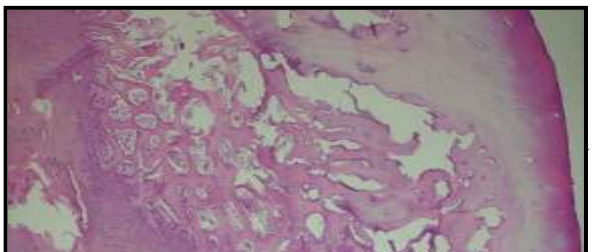

A **B**

Figura 1. A. Aspecto microscópico do preenchimento ósseo observado no tratamento 3, coral em pó associado à medula óssea, aos 15 dias. Espículas ósseas crescendo a partir do osso receptor (1) e entremeando o coral (elipse). **B.** Aspecto microscópico do preenchimento ósseo apresentado no tratamento 4, coral em bloco, aos 60 dias. Osso receptor (1), osso maduro (retângulo) no centro da falha, entremeando o coral. H&E. 40X.

Análise Radiológica:

No tratamento 1, logo após a cirurgia, em todos os animais, notou-se o defeito ósseo radiotransparente quando comparado ao osso vizinho. Já nos tratamentos 2 e 3 todos os animais, na mesma época, apresentaram radiopacidade semelhante ao receptor. No tratamento 4, em todos os animais, notou-se que o coral em bloco determinou maior radiopacidade na área da falha (Figura 2).

Aos oito dias de pós-operatório, as imagens se repetiram nos animais dos tratamentos 1, 2 e 4. Entretanto, em um dos animais do tratamento 4, observou-se que o bloco de coral estava fraturado, porém permanecendo no local. A permanência do coral na falha pode ser justificada pela justaposição do implante nas margens da falha. No tratamento 3, houve diminuição da radiopacidade quando comparada ao exame feito logo após a cirurgia, provavelmente ocasionada pela perda de uma parte do material implantado, que inclusive, foi observado nas proximidades do defeito.

Foram observadas perdas do pó e, em alguns casos, fraturas do coral na forma de bloco, depreendendo-se, que o coral não se presta para cobrir falhas ósseas sujeitas a estresse mecânico, pois sua porosidade confere-lhe fragilidade.

Linhas de fraturas tibiais, presentes em três animais, aconteceram na região da falha controle ou naquelas que receberam o coral na forma de pó. Admite-se que ao

utilizarem o membro operado a partir de 24h da cirurgia, os animais submeteram-no a estresse mecânico, induzindo fraturas onde a falha não estava preenchida solidamente.

Aos 15 de pós-operatório, em todos os animais do tratamento 1 houve diminuição da radiopacidade, com um animal apresentando um halo radiotransparente na borda da falha, caracterizando processo de reabsorção, normal durante a reparação. Nos tratamentos 2 e 3 observou-se diminuição da radiopacidade na área do implante, e neste último grupo estava presente o halo radiotransparente na borda. No tratamento 4, a imagem foi à mesma observada aos oito dias de pós-operatório. Entretanto, um dos fragmentos do bloco fraturado, conforme observado aos 8 dias, migrou para o tecido subcutâneo (Figura 3A). A reabsorção das bordas de defeitos ósseos experimentais é processo normal, necessária a reabsorção do osso necrosado e ampliou o diâmetro da falha possibilitando a liberação do coral que estava justaposto.

Nas avaliações feitas aos 30 dias de pós-operatório, no tratamento 1, houve aumento progressivo da radiopacidade no interior do defeito ósseo quando comparado às observações anteriores, que foi mais evidente em um dos animais e a partir das bordas do defeito, corroborando os achados histológicos que evidenciaram a deposição de tecido osteóide.

Nos tratamentos 2 e 3, todas as falhas apresentaram diminuição da radiopacidade, com presença de halo radiotransparente na borda do osso receptor. A diminuição da radiopacidade nas fases iniciais da reparação, em implantes que sofrem ação de osteoclastos, é normal e propicia a invasão de vasos sanguíneos e células osteogênicas.

No tratamento 4, em dois animais avaliados foi observado aumento da radiopacidade, quando comparado às observações anteriores, confirmando o amadurecimento de tecido ósseo no interior do implante, como observado no exame histológico.

Aos 45 dias, notou-se aumento progressivo da radiopacidade em todos os animais do tratamento 1, em relação a observações anteriores. No tratamento 2, em um dos animais, a radiopacidade também aumentou. Nos animais dos tratamentos 3 e 4, a radiopacidade na área da falha estava aumentada em relação as avaliações anteriores. Nos animais do último tratamento, foi observada esclerose evidenciada pelo aumento da densidade óssea nas bordas da falha, que histologicamente foi caracterizada por deposição de osso novo na superfície e no espaço intertrabecular. Segundo Greenfield

(1969), certas reações tissulares podem estimular os osteoblastos a formar osso novo em excesso, como parte do processo de reparação.

Aos 60 dias após a cirurgia, os animais do tratamento 1 apresentaram evolução da radiopacidade, porém, permanecendo menor que a do osso receptor, e presença de osteóide no interior da falha. Em todos os animais do tratamento 2, observou-se aumento da radiopacidade no local do implante com áreas de radioluscência características de reabsorção das bordas do osso receptor.

No tratamento 3, observou-se aumento da radiopacidade e presença de halo radiotransparente na borda da falha, mantendo a reação periosteal manifestada desde a avaliação realizada aos 45 dias, porém menos evidente. No tratamento 4, a radiopacidade aumentou na região da falha (Figura 3 B) em todos os animais avaliados.



Figura 2. Radiografias médio-laterais das tíbias, logo após a cirurgia, demonstrando os quatro tratamentos. No tratamento 1, falha óssea radiotransparente quando comparada ao osso vizinho. Nos tratamentos 2 e 3, radiopacidade semelhante a do osso receptor. No tratamento 4, radiopacidade maior na área da falha. D: membro direito, E: membro esquerdo.

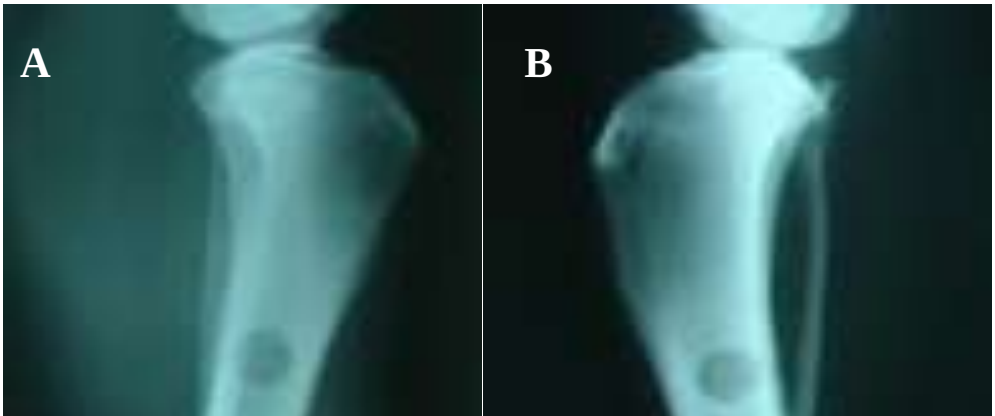

Figura 3. Radiografias médio-laterais das tíbias evidenciando os tratamentos. **A**) Fratura do coral na forma de bloco (4), aos 15 dias, com migração de fragmento para o tecido subcutâneo. Grupo controle: 1. E: membro esquerdo. **B**) Falha tratada com coral em bloco (4), aos 60 dias. Radiopacidade maior que do osso vizinho e presença de halo radiotransparente nas bordas. Tratamento 2: coral em pó. D: membro direito.

CONCLUSÕES

Nas condições experimentais do presente estudo e por meio da análise dos resultados obtidos pode-se concluir que o coral na forma de pó e de bloco proporciona suporte osteocondutor sem, contudo, apresentar resistência mecânica. E, que a medula óssea quando associada ao coral em pó incrementa a osteogenicidade local.

REFERENCIAS

ASHTON, B.A.; ALLEN, T.D.; HOWLETT, C.R., et al. Formation of bone and cartilage by marrow stromal cells in diffussion chambers *in vivo*. **Clin. Orthop. Rel. Res.,** n.151, p.294-307, 1980.

DEL CARLO, R.J.; MONTEIRO, B.; DAIBERT, A.P.F., et al. Medula óssea autógena. Uma alternativa de enxerto em ortopedia veterinária. **Ceres**, v.51, n.295, p.411-418, 2004.

DEL CARLO, R.J.; KAWATA. D.; VILORIA, M.I.V., et al. Polímero derivado do óleo de mamona acrescido de cálcio, associado ou não à medula óssea autógena na reparação de falhas ósseas experimentais em coelhos. **Ciência Rural**, v.33, n.6, p.1081-1088, 2003.

FRENKEL, S.R.; MOSKOVICH, R.; SPIVAK, J., et al. Demineralized bone matrix. **Spine**, v.18, p.1634-1639, 1993.

GIL, A.J., GARRIDO, L.R.; GIL, A.R., et al. Materiales para la reparación y sustitución ósea. Factores de crecimiento y terapia genética en Cirugía Ortopédica y Traumatología. **Mapfre Med.**, v.14, p.51-65, 2003.

HELM, G.A.; DAYOUB, H.; JANE, J. A bone graft substitutes for the promotion of spinal arthrodesis. **Neurosurg. Focus**, v.10-4, n.4, p.1-5, 2001.

KALFAS, I.H. Principles of bone healing. **Neurosurg. Focus,** v.10-4, n.1, p.1-4, 2001.

LINKHART, T.A. Growth factors for bone growth and repair: IGF, TGF-b and BMP. **Bone**, v.19, n.6, p.591-603, 1998.

MARX R.E.; SAUDERS T.R. Reconstruction and rehabilitation of cancer patients. In: FONSECA, R.J., DAVIS, W.H. **Reconstructive Preprosthetic Oral and Maxillofacial Surgery.** Philadelphia: Saunders, 1986. p.347-428.

MASTERS, D.H. Implants. Bone and bone substitutes. **J. Calif. Dental Assoc.**, v.16, n.1, p.56-65, 1988.

GREENFIELD, G.B. **Radiology of bone diseases**. 4 ed. Philadelphia: J.B. Lippincott. 1969. 252p.

OLIVEIRA, D.R.; DEL CARLO, R. J.; SILVA, A. S. A., et al. Matriz óssea homóloga desmineralizada associada à medula óssea autógena fresca na artrodese vertebral dorsolombar em coelhos. **Arq. Bras. Med. Vet. Zoot.**, v.57, n.2, p.163-170, 2005.

PIERMATTEI, D.L. **Atlas de abordagem cirúrgica aos ossos do cão e gato.** 2 ed. São Paulo: Manole, 1988. Cap. VII, p.298-301.

SUGUIMOTO, C. ***Porites astreoides*.** 2005. Disponível em: http://www.ipaq.org.br/modules.php?name=Aquarioes&op=mostrar_especie&id=153&nome_map=s,c,b. Acesso. junho, 2006.

URIST, M.R. [editor]. Bone transplants and implants. In: **Fundamental and clinical bone physiology.** Philadelphia: J.B. Lippincott, 1980. p.361-368.

WITTBJER, J.; PALMER, B.; ROHLIN, M., et al. Osteogenetic activity in composite grafts of demineralized compact bone and marrow. **Clin. Orthop. Rel. Res.**, n.173, p.229-238, 1983.

YUAN,H.; LI,Y.; BRUIJN, J.D., et al. Tissue responses of calcim phosphate cement: a study in dogs**. Biomaterials**, v.21, p.1283-1290, 2000.

Livros Grátis

(http://www.livrosgratis.com.br)

Milhares de Livros para Download:

Baixar livros de Administração
Baixar livros de Agronomia
Baixar livros de Arquitetura
Baixar livros de Artes
Baixar livros de Astronomia
Baixar livros de Biologia Geral
Baixar livros de Ciência da Computação
Baixar livros de Ciência da Informação
Baixar livros de Ciência Política
Baixar livros de Ciências da Saúde
Baixar livros de Comunicação
Baixar livros do Conselho Nacional de Educação - CNE
Baixar livros de Defesa civil
Baixar livros de Direito
Baixar livros de Direitos humanos
Baixar livros de Economia
Baixar livros de Economia Doméstica
Baixar livros de Educação
Baixar livros de Educação - Trânsito
Baixar livros de Educação Física
Baixar livros de Engenharia Aeroespacial
Baixar livros de Farmácia
Baixar livros de Filosofia
Baixar livros de Física
Baixar livros de Geociências
Baixar livros de Geografia
Baixar livros de História
Baixar livros de Línguas

Baixar livros de Literatura
Baixar livros de Literatura de Cordel
Baixar livros de Literatura Infantil
Baixar livros de Matemática
Baixar livros de Medicina
Baixar livros de Medicina Veterinária
Baixar livros de Meio Ambiente
Baixar livros de Meteorologia
Baixar Monografias e TCC
Baixar livros Multidisciplinar
Baixar livros de Música
Baixar livros de Psicologia
Baixar livros de Química
Baixar livros de Saúde Coletiva
Baixar livros de Serviço Social
Baixar livros de Sociologia
Baixar livros de Teologia
Baixar livros de Trabalho
Baixar livros de Turismo