

UNIVERSIDADE FEDERAL DE PELOTAS
Programa de Pós-Graduação em Odontologia



Dissertação

**Avaliação retrospectiva de dentes submetidos à
plastia radicular durante aumento de coroa clínica.**

MÁRCIO KLUG DA CRUZ

Pelotas, 2009

Livros Grátis

<http://www.livrosgratis.com.br>

Milhares de livros grátis para download.

MÁRCIO KLUG DA CRUZ

**Avaliação retrospectiva de dentes submetidos à
plastia radicular durante aumento de coroa clínica.**

**Dissertação apresentada
ao programa de Pós-Graduação em
Odontologia da Universidade
Federal de Pelotas, como requisito
parcial à obtenção do título de
Mestre em Odontologia**

Orientador: Prof. Dr. João Batista César Neto

Pelotas, 2009

Banca examinadora

Prof. Dr. Flávio Henrique Baggio Aguiar

Prof. Dr. Josué Martos

Prof. Dr. João Batista César Neto

DEDICATÓRIA

Ao Senhor Jesus pela sua palavra viva que me sustentou nesse tempo de estudo.

À minha família: Miriam minha irmã e aos meus pais Jorge e Iria pela dedicação, amor, paciência e sustento que tiveram para comigo.

À minha Vó Lori por quem tenho grande respeito e afeto.

À Camila, minha namorada que com seu carinho me deu ânimo.

Aos meus amigos.

À Graça que sem medir esforços esteve sempre presente com a nossa família.

AGRADECIMENTOS

Ao meu orientador Prof. Dr. João Batista César Neto a quem passei a ter grande respeito e admiração por sua competência e profissionalismo. Agradeço pelo tempo dedicado a mim. Fostes e é um grande exemplo de dedicação e entusiasmo como profissional da Odontologia e em especial na especialidade de Periodontia.

Ao grupo PET que foi o maior estímulo que tive durante a graduação para seguir estudando.

Ao Programa de Pós-Graduação que me permitiu avanço em minha qualificação profissional.

Aos Professores Josué Martos e Luiz Eduardo R. da Nova Cruz “Neno” pelo grande apoio e parceria nos trabalhos científicos desde o período da graduação.

À Professora Dione Torriani, minha orientadora da graduação, por quem tenho grande respeito e admiração.

Aos colegas e amigos do Pós-Graduação que me ajudaram bastante durante esse período.

***“O coração do homem pode fazer planos,
mas a resposta certa dos lábios vem do Senhor”
Pv 16.1***

NOTAS PRELIMINARES

A presente Dissertação foi redigida segundo o Manual de Normas para Dissertações, Teses e Trabalhos Científicos da Universidade Federal de Pelotas de 2006, adotando o nível de descrição 4 – Estrutura em artigos, que consta no Apêndice D do referido manual. Disponível no endereço eletrônico:

(http://www.ufpel.edu.br/prppg/deposito/Manual_normas.pdf)

RESUMO

Cruz, Márcio Klug da. **Avaliação retrospectiva de dentes submetidos à plastia radicular durante aumento de coroa clínica.** 2009. 66f. Dissertação (Mestrado) – Programa de Pós-Graduação em Odontologia. Universidade Federal de Pelotas, Pelotas.

O objetivo deste estudo foi avaliar retrospectivamente o resultado clínico de dentes submetidos à odontoplastia durante cirurgia de aumento de coroa clínica (CACC), comparando-os a seus respectivos dentes contralaterais não operados. Quatorze pacientes submetidos à odontoplastia durante CACC foram avaliados segundo os seguintes parâmetros: índice de placa, sangramento à sondagem, profundidade de sondagem e resultado final da restauração (sucesso total, sucesso relativo e fracasso). O período médio de acompanhamento foi de 14,28 (\pm 7,72) meses, variando de 6 a 24 meses. Todas as reabilitações obtiveram sucesso e não foram observadas diferenças entre os dentes operados e não-operados em relação aos parâmetros periodontais. Pode-se concluir que a odontoplastia durante as CACC é um procedimento viável que não afeta a saúde periodontal e o prognóstico em longo prazo dos procedimentos restauradores.

Palavras-chave: Odontoplastia, Aumento de coroa clínica, Periodontia.

ABSTRACT

Cruz, Márcio Klug da. **Retrospective evaluation of teeth submitted to odontoplasty during clinical crown lengthening.** 2009. 66f. Dissertação (Mestrado) – Programa de Pós-Graduação em Odontologia. Universidade Federal de Pelotas, Pelotas.

The aim of this study was to retrospectively evaluate the clinical outcome of teeth submitted to odontoplasty during clinical crown lengthening surgery (CCLS), when compared to their contralateral non-operated teeth. Fourteen patients submitted to odontoplasty during CCLS were evaluated according to plaque index, bleeding on probing, probing depth and final restoration outcome (total success, relative success and failure). The mean follow-up period was 14.28 (\pm 7.72) months, and ranged from 6 to 24 months. Total success of the final rehabilitation was observed for all cases and no differences, regarding periodontal parameters, were observed between operated and contralateral non-operated teeth. It can be concluded that odontoplasty during CCLS is a feasible procedure that does not affect periodontal health and the long-term prognosis of restorative procedures.

Key words: Odontoplasty, clinical crown lengthening, periodontics.

LISTA DE FIGURAS

ARTIGO 1

| | |
|--|----|
| Figura 1: Aspecto radiográfico inicial..... | 27 |
| Figura 2: Aspecto clínico após remoção do fragmento..... | 27 |
| Figura 3: Aspecto do fragmento removido..... | 28 |
| Figura 4: Incisão de bisel interno delimitando o colar de tecido a ser excisado..... | 28 |
| Figura 5: Exposição cirúrgica do elemento dental revelando as irregularidades causadas pela fratura..... | 29 |
| Figura 6: Aspecto imediato após plastia radicular..... | 29 |
| Figura 7: Sutura da região operada, vista vestibular..... | 30 |
| Figura 8: Sutura da região operada, vista oclusal..... | 30 |
| Figura 9: Pós-operatório de 40 dias, vista oclusal..... | 31 |
| Figura 10: Pós-operatório de 40 dias, vista palatina..... | 31 |
| Figura 11: Pós-operatório de 40 dias, vista vestibular..... | 32 |
| Figura 12: Acompanhamento clínico de 2 anos mostrando a reabilitação final do caso associada a saúde periodontal da área operada..... | 32 |

ARTIGO 2

| | |
|---|----|
| Figure 1: Buccal view of the traumatized tooth with a bilateral class IV fracture..... | 41 |
| Figure 2: Incisal view of the fractured tooth. Note that the fragment was still at position and extended subgingivally..... | 41 |
| Figure 3: Corono-radicular fragment extending 2 mm below the enamel-cementum junction..... | 42 |
| Figure 4: Clinical view of the provisional restoration placed to minimize the aesthetic damage..... | 42 |
| Figure 5: Internal bevel incision performed from the distal aspect of tooth 11 to the mesial of tooth 22..... | 43 |
| Figure 6: Full thickness flap reflection and fracture exposure. Note the rough surface with irregular limits..... | 43 |
| Figure 7: Clinical view of the root surface after odontoplasty. Note the smoothness obtained by using a 30-bladed bur and periodontal cures..... | 44 |

| | |
|--|----|
| Figure 8: Flap closure of the surgical site..... | 44 |
| Figure 9: Surgical site at 45 days postoperatively. Soft tissue presented normal color, without bleeding on probing. The gingival sulcus measured around 2mm..... | 45 |
| Figure 10: Restored tooth four months after restoration placement..... | 45 |
| Figure 11: Smile lateral view showing the final aspect of the restoration..... | 46 |
| Figure 12: Periodontal examination showing the surgical site clinically healthy sixteen months after surgery..... | 46 |

ARTIGO 3

| | |
|---|----|
| Figure 1: Palatal view of the case initial condition. A subgingival loss of structure was caused by a fracture involving palatal and mesial aspects..... | 55 |
| Figure 2: Internal bevel incision performed in order to obtain clinical crown lengthening..... | 55 |
| Figure 3: Full thickness flap reflection and fracture exposure. It can be observed the proximity between mesial furcation and fracture limits..... | 56 |
| Figure 4: Surficial smooth obtained with odontoplasty. | 56 |
| Figure 5: Palatal view of the sutures adapting buccal and palatal flaps..... | 57 |
| Figure 6: Pos-operative aspect 7 days after surgery..... | 57 |
| Figure 7: Pos-operative aspect 6 months after surgery. Periodontal probing reveals a clinically healthy gingiva..... | 58 |
| Figures 8: Pos-operative aspect 16 months after surgery showing the maintenance of periodontal health at the operated area..... | 58 |
| Figures 9: Pos-operative aspect 16 months after surgery showing the maintenance of periodontal health at the operated area..... | 59 |
| Figure 10: Summary chart of two cases treated with odontoplasty associated with surgical clinical crown lengthening surgery. 10a - Fragment view; 10b - Pre-operative view; 10c – Surgical exposure of fracture limits; 10d – Surficial smooth after odontoplasty; 10e – Periodontal health after surgery..... | 59 |

LISTA DE TABELAS

ARTIGO3

| | |
|---|----|
| Table 1: Sample description..... | 60 |
| Table 2: Periodontal clinical parameters at the sites involved in the odontoplasty (test) and at the respective aspect of the contralateral teeth (control)..... | 61 |

LISTA DE ABREVIATURAS E SIGLAS

| | |
|---------|---|
| BOP | <i>Bleeding on probing</i> |
| CACC | Cirurgia de aumento de coroa clínica |
| CCLS | <i>Clinical crown lengthening surgery</i> |
| CEP | Comitê de Ética em Pesquisa |
| EUA | Estados Unidos da América |
| FOUFPel | Faculdade de Odontologia da Universidade Federal de Pelotas |
| GI | <i>Gingival Index</i> |
| IAR | Interface alvéolo-restauração |
| IG | Índice gengival |
| IP | Índice de placa |
| Mm | Milímetro |
| PD | <i>Probing depth</i> |
| PI | <i>Plaque index</i> |
| OS | Profundidade de sondagem |
| RAI | <i>Restorative alveolar interface</i> |
| SS | Sangramento à sondagem |
| UFPel | Universidade Federal de Pelotas |

SUMÁRIO

| | | |
|----------|--|----|
| 1 | Projeto de Pesquisa | |
| 1.1 | Introdução | 14 |
| 1.2 | Justificativa | 15 |
| 1.3 | Objetivos | 15 |
| 1.4 | Materiais e Métodos | 15 |
| | 1.4.1 Considerações iniciais | 15 |
| | 1.4.2 Seleção dos pacientes..... | 15 |
| | 1.4.3 Critérios de inclusão..... | 16 |
| | 1.4.4 Critérios de exclusão..... | 16 |
| | 1.4.5 Descrição geral do procedimento cirúrgico..... | 16 |
| | 1.4.6 Calibração..... | 17 |
| | 1.4.7 Parâmetros clínicos avaliados..... | 17 |
| | 1.4.8 Análise estatística..... | 18 |
| 1.5 | Cronograma | 19 |
| 1.6 | Orçamento | 19 |
| 1.7 | Referências | 20 |
| | | |
| 2 | Artigo 1 | 21 |
| 3 | Artigo 2 | 33 |
| 4 | Artigo 3 | 47 |
| | | |
| 5 | Conclusões | 62 |
| | | |
| | Apêndices | 63 |
| | Anexos | |

1. PROJETO DE PESQUISA

1.1 INTRODUÇÃO

O espaço biológico é a região ao redor do dente compreendida entre a crista óssea alveolar e a porção mais coronária do epitélio juncional. Essa região formada pelo epitélio juncional e a inserção conjuntiva (Gargiulo, 1961) é responsável por formar uma barreira que auxilia na manutenção das condições periodontais de normalidade, pois ajuda a impedir a penetração de microorganismos e de seus produtos no interior do tecido conjuntivo subjacente (Lindhe *et al*, 2005).

A invasão desse espaço, a qual na maioria das vezes ocorre por fraturas ou cáries (Olsburgh *et al.*, 2002) , requer intervenção para a exposição das margens dentais. Assim, cria-se uma área que acomoda novamente as estruturas do espaço biológico e possibilita a realização de um procedimento restaurador e a manutenção da saúde periodontal (D'aoust *et al.*, 1998).

Diversas técnicas têm sido propostas como a cirurgia, o tracionamento, e associação de ambas. As vantagens da cirurgia de aumento de coroa clínica são a rapidez com o que o resultado é obtido e conseqüentemente o reduzido número de consultas as quais o paciente será submetido. Suas desvantagens são remoção de tecido ósseo de suporte e envolvimento dos dentes adjacentes, pois os tecidos gengivais possuem uma tendência inerente a não acompanhar as mudanças abruptas no contorno da crista óssea. O movimento dentário ortodôntico tem como vantagem não remover estrutura óssea em excesso, assim também preservando os dentes adjacentes. Suas desvantagens são tempo prolongado de tratamento, diminuição da inserção do dente e a necessidade de utilização de um aparato ortodôntico (Lindhe, *et al*, 2005). Sendo assim, isoladas ou em associação, a utilização de ambas as técnicas tem seu uso limitado em algumas situações.

A plastia ou técnica da interface alvéolo/restauração (RAI) é um procedimento que vem sendo utilizado em associação à cirurgia e/ou ao tracionamento (Mestrener, Komatsu, 1998; Melo-Filho *et al.*, 2000) e consiste em desgastar em espessura a estrutura dentária para reduzir irregularidades como as causadas por fraturas oblíquas ou cáries, mantendo a altura coronária remanescente (Ross , Gargiulo, 1982, Stoll *et al.*, 2001). Os objetivos são: diminuir a remoção de tecido ósseo, não expor região de furca, não atingir dentes adjacentes e evitar a redução do comprimento radicular (Ross *et al.*, 1983). Entretanto essa técnica é muitas vezes

indicada de forma empírica e não se sabe ao certo seu desempenho ao longo do tempo (Stoll *et al.*, 2001).

1.2 JUSTIFICATIVA

A plastia radicular tem sido utilizada em associação a outras técnicas como um método para restituir o espaço biológico, evitando uma maior perda de inserção do dente. Porém não existem evidências científicas que avaliem em longo prazo o sucesso clínico dessa técnica. Sendo assim, estudos avaliando o comportamento dessa técnica são necessários.

1.3 OBJETIVOS

1.3.1 OBJETIVO GERAL

O objetivo do presente estudo será avaliar retrospectivamente dentes submetidos à plastia radicular durante aumento de coroa clínica.

1.3.2 OBJETIVOS ESPECÍFICOS

Avaliar clinicamente a condição periodontal de dentes submetidos a procedimentos de plastia radicular durante cirurgia de aumento de coroa clínica (ACC).

Avaliar clinicamente o sucesso da reabilitação de dentes submetidos a procedimentos de plastia radicular durante cirurgia de ACC.

1.4 MATERIAIS E MÉTODOS

1.4.1 Considerações iniciais

O presente projeto foi encaminhado para avaliação do Comitê de Ética em Pesquisa – CEP, da Faculdade de Odontologia da Universidade Federal de Pelotas (FOUFPel) sob o parecer de nº 047/2007 (ANEXO 1). Os voluntários assinarão um termo de consentimento esclarecido permitindo sua participação no estudo.

1.4.2 Seleção dos Pacientes

Serão selecionados os pacientes regularmente atendidos nas Clínicas da Faculdade de Odontologia da Universidade Federal de Pelotas (FOUFPel) entre os anos de 2006 e 2008 que foram submetidos a procedimento cirúrgico de ACC associado à plastia radicular.

1.4.3 Critérios de inclusão:

- 1- Indivíduos submetidos à odontoplastia associada ao aumento de coroa clínica em pelo menos um elemento dentário;
- 2- Pacientes com boa condição de saúde geral;
- 3- Pacientes operados pelo mesmo profissional (JBCN).

1.4.4 Critérios de exclusão:

- 1- Dentes que não foram reabilitados;
- 2- Pacientes que não assinaram consentimento formal para participação no estudo, de acordo com o estabelecido pela Resolução CNS nº 196/96;
- 3- Grávidas ou lactantes;
- 4- Pacientes que tomem medicamentos que possam interferir na condição periodontal (ex: imunossupressores, bloqueadores de canal de cálcio, antiinflamatórios, entre outros);
- 5- Tabagistas.

1.4.5 Descrição geral do procedimento cirúrgico

Os procedimentos cirúrgicos foram realizados em áreas livres de placa visível, em pacientes com índice de placa (IP) e índice gengival (IG) inferiores a 20% no momento da cirurgia. As cirurgias foram indicadas para o restabelecimento da distancia biológica e visualização da margem dental. Em resumo, a técnica foi executada da seguinte forma:

As medidas de profundidade de sondagem foram usadas como referência para remoção de tecido marginal. Depois da anestesia local (lidocaína 2% com epinefrina 1:100000), uma incisão de bisel interno foi realizada ao redor dos dentes que necessitam do aumento de coroa clínica para exposição da margem dental. Uma incisão intrasulcular foi executada nas áreas adjacentes, um retalho de espessura total rebatido e o tecido de granulação removido para permitir a visualização do tecido de ósseo e das margens dentais.

Uma leve osteotomia com um mini cinzel de Ochsenbein foi realizada para facilitar a visualização dos limites das fraturas, cáries ou preparos subgengivais, que foram aplainados por uma broca de 30 lâminas (9803. KG Sorensen, Brasil) e curetas periodontais (Hu-Friedy Co, Chicago, IL, E.U.A.). Tal procedimento permitiu

a remoção das irregularidades e criou uma área supra-óssea de 3mm ou mais. Os tecidos moles foram então adaptados com suturas simples. Prescreveu-se bochecho com digluconato de clorexidina (0.12%) duas vezes por dia durante 2 semanas e analgésicos para controlar o desconforto de pos-operatório. As suturas foram removidas após 7 dias.

1.4.6 Calibração

A calibração a ser validada para o estudo se baseará no exame clínico de 15 pacientes regularmente atendidos nas clínicas da Faculdade de Odontologia da UFPel e não participantes do estudo. O mesmo examinador (MKC), avaliará a profundidade de sondagem em 3 dentes selecionados de forma aleatória, através de sorteio, em cada um dos pacientes. Serão avaliados 6 sítios por dente. Os exames clínicos dos pacientes serão realizados em dois momentos com um intervalo de uma semana entre eles.

As avaliações do estudo terão início quando Índice Kappa ponderado encontrado for $> 0,80$.

1.4.7 Parâmetros clínicos avaliados

Os seguintes parâmetros serão avaliados:

- 1- Profundidade de sondagem (PS): medida da margem gingival até o fundo da bolsa/sulco (com intervalos de 0.5 mm);
- 2- Índice de placa (IP): presença (1) ou ausência (0) de placa visível (Ainamo J, Bay I. 1975);
- 3- Sangramento à sondagem (SS): presença (1) ou ausência (0) de sangramento em até 15 segundos após suave sondagem.

As mensurações serão feitas em seis sítios por dente (mesio, medio,disto/vestibular e lingual/palatino) tanto no dente que receberá a odontoplastia (teste) quanto no seu respectivo dente contralateral não operado (controle). Para essas avaliações, uma sonda periodontal manual (North Carolina – Hu-Friedy, Chicago, IL, USA) será utilizada.

O resultado final da reabilitação também será avaliado e classificado da seguinte forma:

- 1 - Sucesso total: sem necessidade de intervenção adicional;
- 2 - Sucesso relativo: intervenção clínica adicional com manutenção do dente;
- 3 - Falha: Perda dental.

Quando classificado como 2 ou 3, uma classificação adicional será utilizada, de acordo com a necessidade de uma nova intervenção: A - Periodontal: acúmulo de cálculo sub ou supra-gengival e/ou profundidade de sondagem maior que 3mm, associada ao sangramento à sondagem na área operada; B - Endodôntica: lesão periapical, fístula e/ou sintomatologia dolorosa; C - Restauradora: cárie na interface dente-restauração ou fratura do material; D - Fratura do remanescente dental durante função mastigatória; E - Fratura causada por trauma; F - Outras razões.

1.4.8 Análise estatística

Os dados serão analisados utilizando o programa estatístico BioEstat 3.0, Sociedade Civil Mamirauá, CNPq, BR. No grupo teste, apenas as faces envolvidas na odontoplastia serão utilizadas para avaliar os parâmetros periodontais. Nos casos em que mais de uma face estiver envolvida na cirurgia um valor médio será obtido para cada paciente. O mesmo parâmetro será adotado nos dentes contra-laterais que serão utilizados como controle. Comparações entre os grupos serão realizadas utilizando-se o teste não-paramétrico de Mann-Whitney nos parâmetros que utilizam escores. Para a PS (parâmetro que utiliza valores numéricos), o teste de normalidade será realizado e indicará a necessidade de um teste paramétrico ou não-paramétrico. Uma estatística descritiva será utilizada para ilustrar a frequência de falhas e suas razões.

1.5 CRONOGRAMA

Cronograma de execução do projeto.

| Mês/Ano | Revisão de literatura | Avaliações | Resultado e análise estatística | Redação | Submissão para publicação |
|------------------|------------------------------|-------------------|--|----------------|----------------------------------|
| Nov./2007 | X | | | | |
| Dez/2007 | X | | | | |
| Jan/2008 | X | X | | | |
| Fev/2008 | X | X | | | |
| Mar/2008 | X | X | | | |
| Abr/2008 | X | | | | |
| Mai/2008 | X | | | | |
| Jun/2008 | X | | | | |
| Jul/2008 | X | | | | |
| Ago/2008 | X | | | | |
| Set/2008 | X | | | | |
| Out/2008 | X | | | | |
| Nov/2008 | | | X | | |
| Dez/2008 | | | | X | |
| Jan/2009 | | | | X | |
| Mar/2009 | | | | | X |
| Abr/2009 | | | | | X |

1.6 ORÇAMENTO

Orçamento previsto para viabilização do projeto.

| Descrição | Quantidade | Custo (unidade) | Custo (total) |
|------------------------------|-------------------|------------------------|----------------------|
| Instrumental clínico | 12 un. | | R\$ 640,00 |
| Material de consumo | - | | R\$120,00 |
| Serviço de revisão do inglês | 2 revisões | R\$ 200,00 | R\$ 400,00 |
| Transporte e estadias | - | | R\$ 1.000,00 |
| | | Total | R\$,2.160,00 |

1.7 REFERÊNCIAS

- Ainamo J, Bay I. Problems and proposals for recording gingivitis and plaque. Int Dent J 1975;25:229-235.
- D'aoust, P., Mancini, S. e Caudry, S.D. Significance of the biological width to the restorative dentist. Oral Health, v.88, n.10, Oct, p.11-4; quiz 15. 1998.
- Gargiulo, A. Dimensions and relations of the dentogingival junction in humans. J Periodontol. v.33, p. 261-7, 1961.
- Lindhe, J., Karring T., Lang, N.P. Tratado de periodontia e implantodontia oral. 4ª. ed. Rio de Janeiro: Guanabara Koogan; 2005.
- Melo-Filho, J.C., Córdova-Filho, H.J., Girardi. K.C., e Fujiyama, M. Recuperação das distâncias biológicas – relato de caso clínico. J Bras Clin & Est. v.4, n. 23, set/out, p. 25-8. 2000.
- Mestrener, S.R., Komatsu, J. Recuperação da distância biológica. Técnica da interface alvéolo/restauração (RAI). Rev Paul Odontol. v.1, n. 4, jul/ago, p. 24-8. 1998.
- Olsburgh, S., Jacoby, T. e Krejci, I. Crown fractures in the permanent dentition: pulpal and restorative considerations. Dent Traumatol, v.18, n.3, Jun, p.103-15. 2002.
- Ross, S.E. e Garguilo, A. The surgical management of the restorative alveolar interface. Int J Periodontics Restorative Dent, v.2, n.3, p.8-31. 1982.
- Ross, S.E., Garguilo, A., Crossetti, H.W. e Phillips, D.J. The surgical management of the restorative alveolar interface (II). Int J Periodontics Restorative Dent, v.3, n.4, p.8-19. 1983.
- Stoll, L.B., Novaes, A.B. e Lopes, R.A. Modification of col shape and interproximal area after periodontal surgery associated with the restorative alveolar interface (RAI) technique. Histological study in dogs. Braz Dent J, v.12, n.3, p.147-53. 2001.

2. ARTIGO 1

Odontoplastia associada à cirurgia de aumento de coroa clínica na reabilitação de extensa fratura corono-radicular com invasão de espaço biológico.

RESUMO

Um caso clínico em que foi realizada odontoplastia em uma cirurgia de aumento de coroa clínica para permitir a reabilitação de um elemento dental com extensa fratura corono-radicular é descrito. Clinicamente, o dente 14 apresentava mobilidade considerável decorrente de uma fratura da face vestibular com um fragmento estendendo-se cerca de 4,5 mm apicalmente à junção cimento-esmalte. O exame clínico-radiográfico inicial sugeria um prognóstico desfavorável, entretanto, no transcirúrgico decidiu-se pela manutenção do dente promovendo-se uma odontoplastia na face vestibular com extensão para a face distal. A preservação no período de dois anos apresenta uma reabilitação satisfatória associada à saúde periodontal da área. Nas condições do caso clínico, pode-se concluir que a odontoplastia realizada em cirurgias de aumento de coroa clinica pode ser um procedimento a ser considerado na reabilitação de dentes com fratura subgengival.

DESCRITORES: Odontoplastia. Aumento de Coroa Clínica. Periodontia.

ABSTRACT

The present study reports a case of coronal fracture with biological width invasion that was successfully managed by odontoplasty associated with clinical crown lengthening. Clinically, the patient presented tooth mobility due to subgingival fracture with a tooth fragment 4,5 mm below the enamel-cementum junction. The initial examination suggested a poor prognostic for the case, however, in an exploratory surgery it was decided to keep the tooth performing an odontoplasty in buccal and distal faces. After two years a satisfactory restoration associated with periodontal health may be observed. Within the limits of the present study, it can be concluded that the odontoplasty performed during clinical crown lengthening may be a usefull tool for the management of subgingival fractures.

DESCRIPTORS: Odontoplasty, Clinical crown lengthening, Periodontics.

RELEVÂNCIA CLÍNICA

Mostrar o emprego de uma técnica que pode possibilitar a reabilitação de dentes com fratura sugengival, além de reduzir a remoção óssea em cirurgias de aumento de coroa clínica.

INTRODUÇÃO

O espaço biológico é a região ao redor do dente compreendida entre a crista óssea alveolar e a porção mais coronária do epitélio juncional. Composta pelo epitélio juncional e a inserção conjuntiva, essa estrutura é responsável pela união dento-gengival. A integridade destes tecidos auxilia na manutenção das condições periodontais de normalidade dificultando a penetração de microorganismos e de seus produtos no interior do tecido conjuntivo subjacente^{1,2}.

A invasão desse espaço, a qual na maioria das vezes ocorre por fraturas ou cáries requer intervenção para a exposição das margens dentais³. Assim, cria-se uma área que acomoda novamente as estruturas do espaço biológico e possibilita a realização de um procedimento restaurador de qualidade e com manutenção de saúde periodontal⁴.

As técnicas propostas para restituição do espaço biológico são as cirurgias ressectivas de aumento de coroa clínica, o tracionamento dental, e a associação de ambos os procedimentos. As vantagens da cirurgia de aumento de coroa são a rapidez com que o resultado é obtido e, conseqüentemente, o número reduzido de consultas às quais o paciente será submetido. Suas desvantagens são a remoção de tecido ósseo de suporte e o envolvimento dos dentes adjacentes, pois os tecidos gengivais possuem uma tendência inerente a não acompanhar as mudanças abruptas no contorno da crista óssea. A técnica de tracionamento tem como vantagem não remover estrutura óssea adicional, preservando também os dentes adjacentes. Como desvantagens esse tratamento requer um tempo prolongado de acompanhamento, diminui a inserção do dente e necessita de um aparato ortodôntico².

A odontoplastia é um procedimento que, em alguns casos, pode ser realizada durante o aumento de coroa clínica cirúrgico permitindo o restabelecimento do espaço biológico com menor remoção de tecido de suporte^{5,6}. Consiste em desgastar em espessura a estrutura dentária para reduzir irregularidades como as causadas por fraturas oblíquas ou cáries, mantendo a altura coronária

remanescente^{7,8,9}. Como principais indicações desta técnica pode-se citar casos em que a remoção de tecido ósseo promoveria defeitos de furca, uma diminuição excessiva do suporte do elemento a ser restaurado, dos dentes adjacentes, ou que a cirurgia resultaria em prejuízos estéticos indesejados pelo paciente. Além disso, este procedimento evita a redução do comprimento radicular e permite, em alguns casos, a manutenção de dentes cuja extração estaria indicada¹⁰. Sendo assim, o presente trabalho tem como objetivo descrever um caso clínico em que foi realizada odontoplastia durante cirurgia de aumento de coroa clínica para permitir a reabilitação de um elemento dental com extensa fratura corono-radicular.

RELATO DE CASO

Paciente do sexo feminino procurou atendimento na clínica de graduação da FO-UFPel queixando-se de mobilidade no dente 14. Ao exame clínico constatou-se uma fratura na face vestibular associada a uma restauração MODP de resina composta. Radiograficamente percebia-se a presença de um pino intra-radicular improvisado com fio ortodôntico, o que foi constatado após a remoção do fragmento, restauração e pino (Figura 1). A análise do fragmento mostrou que este tinha uma extensão de cerca de 4,5 mm apicalmente à junção cimento-esmalte (Figura 2 e 3). O exame clínico-radiográfico inicial sugeria um prognóstico desfavorável para esse elemento dental. Uma cirurgia periodontal exploratória com desenho semelhante a um aumento de coroa clínica pela técnica de bisel interno foi realizada para um diagnóstico final do caso.

Após a medida da profundidade de sondagem, que foi utilizada como referência para demarcação do tecido marginal a ser removido, uma incisão em bisel interno, com bisturi posicionado num ângulo de 45° em relação ao longo eixo dentário, foi realizada de acordo com a área a ser operada e a extensão de tecido dental que necessitava de exposição (figura 4). Em seguida uma incisão intrasulcular delimitou o colar de tecido a ser removido. Um retalho de espessura total foi elevado permitindo a visualização do tecido ósseo e dental. A superfície radicular, apresentava-se rugosa, com contornos irregulares e com parte dos limites da fratura posicionados abaixo da crista óssea (Figura 5).

No transcirúrgico decidiu-se pela manutenção do dente e para isto uma odontoplastia na face vestibular com extensão para a face distal foi necessária. Realizou-se uma discreta osteotomia utilizando micro cinzel de Ochsenshein para a

exposição dos limites da fratura. Em seguida, a superfície dentária foi regularizada e alisada (odontoplastia) com brocas multilaminadas de 30 lâminas e curetas periodontais (Figura 6). Ao final, os tecidos moles foram reposicionados através de suturas simples interrompidas e a odontoplastia permitiu a realização dos procedimentos reabilitadores numa posição mais coronal (Figuras 7 e 8). O Pós-operatório de 40 dias já mostrava evidência clínica favorável (Figuras 9, 10 e 11). Após 2 anos de acompanhamento clínico observa-se uma reabilitação satisfatória associada à saúde periodontal da área (Figura 12).

DISCUSSÃO

A odontoplastia é um procedimento bastante empregado clinicamente, entretanto, sua utilização está freqüentemente associada a dois questionamentos: primeiro, a resistência da área radicular que foi desgastada e segundo, a saúde periodontal dos tecidos adjacentes à raiz preparada.

A resistência do remanescente radicular é especialmente importante quando a odontoplastia é empregada na reabilitação de dentes que sofreram fratura coronaradicular com invasão do espaço biológico. Muitas vezes esta é a única manobra clínica que possibilita a reabilitação de elementos dentais nessa condição. Entretanto, a fragilidade do remanescente pode ser um fator determinante para o sucesso do procedimento, uma vez que o desgaste do preparo radicular soma-se com a perda de estrutura causada pela fratura. No presente caso, a forma da fratura produzindo um fragmento biselado favoreceu a realização da técnica, pois permitiu uma regularização superficial com pouca remoção de tecido. O fato de apresentar todos os dentes posteriores, sem interferências oclusais e contatos bem distribuídos, contribuiu favoravelmente para o sucesso da reabilitação.

Em relação à saúde periodontal observou-se que alteração da anatomia produzida pela odontoplastia não influenciou a profundidade de sondagem, o acúmulo de biofilme dental e o grau de inflamação do tecido gengival. Este resultado certamente está relacionado com a lisura produzida na superfície dental e com as instruções sobre higienização passadas à paciente. A odontoplastia objetiva eliminar áreas de retenção de placa criando uma situação que facilite a higienização e permita a formação de uma nova união dentogengival com pouca ou nenhuma diminuição do periodonto de sustentação. A técnica é realizada juntamente com a cirurgia de aumento de coroa clínica sendo um complemento desse procedimento.

Estando com o retalho aberto, avalia-se a necessidade de uma leve osteotomia para exposição das margens da fratura que é executada neste momento caso necessária. Em seguida, faz-se um desgaste superficial na interface alvéolo-restauração nas áreas que apresentem irregularidades, convexidades, arestas, ângulos salientes ou concavidades⁸. Essas alterações de superfície servem de nicho para a placa bacteriana e se não forem removidas, podem facilitar uma colonização da superfície causando doença periodontal⁹.

A odontoplastia, por sua característica de reduzir a necessidade de osteotomia, tornou-se ainda mais importante após o desenvolvimento dos implantes dentais de titânio, uma vez que a remoção óssea inviabiliza ou aumenta a complexidade deste tipo de alternativa clínica para reabilitação oral a posteriori. O preparo da superfície radicular pode ser um procedimento importante na tomada de decisão durante os procedimentos cirúrgicos, principalmente nos casos onde a opção pela manutenção do elemento dental é decidida no trans-operatório. Além disso, alguns tracionamentos ortodônticos podem ser evitados com a odontoplastia, o que torna a reabilitação final mais rápida.

Segundo Ross et al.¹⁰ (1983) ocorre uma cicatrização e um reparo completo dos tecidos periodontais quando a odontoplastia é realizada em regiões proximais, técnica conhecida como IAR e que segue os mesmos princípios da técnica usada no presente estudo. Estudos histológicos em cães avaliando a técnica de IAR concordaram com as afirmações de Ross et al.¹⁰ (1983) mostrando uma cicatrização semelhante em áreas de odontoplastia quando comparadas a áreas de cirurgia periodontal sem odontoplastia^{7,9}. No primeiro dos estudos desse grupo, algumas alterações de cicatrização foram observadas porém as mesmas alterações foram vinculadas a um incorreto controle de placa e não foram observadas nos estudos subseqüentes quando novas medidas de controle de placa foram adotadas.

O presente caso clínico mostra que, assim como em casos de sulco palato-radicular^{11,12}, a odontoplastia pode ser empregada na reabilitação de casos de fratura subgingival. Por outro lado, embora esta técnica tenha sido descrita inicialmente em 1982 como IAR⁸, não existem estudos avaliando um maior número de casos por um período de tempo mais prolongado. Além disso, estudos posteriores que considerem a magnitude dos desgastes, a estabilidade oclusal, o elemento dental e o tipo de reabilitação recebida precisam ser instituídos.

CONCLUSÃO

Nas condições do caso clínico, pode-se concluir que a odontoplastia realizada em cirurgias de aumento de coroa clinica pode ser um procedimento a ser considerado em situações de reabilitação de dentes com fratura subgingival.

REFERÊNCIAS

1. Gargiulo MF, Wentz FM, Orban B. Dimensions and relations of the dentogingival junction in humans. *J Periodontol* 1961; 33:261-7.
2. Lindhe J, Karring T, Lang NP. Tratado de Periodontia Clínica e Implantodontia Oral. 4ª. ed. Rio de Janeiro: Guanabara Koogan; 2005.
3. Olsburgh S, Jacoby T, Krejci I. Crown fractures in the permanent dentition: pulpal and restorative considerations. *Dent Traumatol* 2002; 18(3):103-15.
4. D'aoust P, Mancini S, Caudry SD. Significance of the biological width to the restorative dentist. *Oral Health* 1998; 88(10):11-4; quiz 15.
5. Mestrener SR, Komatsu J. Recuperação da distância biológica. Técnica da interface alvéolo/restauração (RAI). *Rev Paul Odontol.* 1998;1(4): 24-8.
6. Melo-Filho JC, Córdova-Filho HJ, Girardi KC, Fujiyama M. Recuperação das distâncias biológicas – relato de caso clínico. *J Bras Clin & Estet* 2000;4(23): 25-8.
7. Papalexiou V. et al. Preprosthetic periodontal surgery in the proximal área with modification of the COL área: Results following the reestablishment of the contact point. *J Periodontol* 2006; 77:1856-62.
8. Ross SE, Gargiulo A. The surgical management of the restorative alveolar interface. *Int J Periodontics Restorative Dent* 1982; 2(3):8-31.
9. Stoll LB, Novaes AB, Lopes RA. Modification of col shape and interproximal area after periodontal surgery associated with the restorative alveolar interface (RAI) technique. Histological study in dogs. *Braz Dent J* 2001;12(3):147-53.
10. Ross SE, Gargiulo A, Crossetti HW, Phillips DJ. The surgical management of the restorative alveolar interface (II). *Int J Periodontics Restorative Dent* 1983;3(4):8-19.
11. Schwartz SA, Koch MA, Deas DE, Powell CA. Combined endodontic-periodontic treatment of a palatal groove: a case report. *J Endod.* 2006 Jun;32(6):573-8.
12. Schäfer E, Cankay R, Ott K. Malformations in maxillary incisors: case report of radicular palatal groove. *Endod Dent Traumatol.* 2000 Jun;16(3):132-7.

Figuras

Figura 1. Aspecto radiográfico inicial.

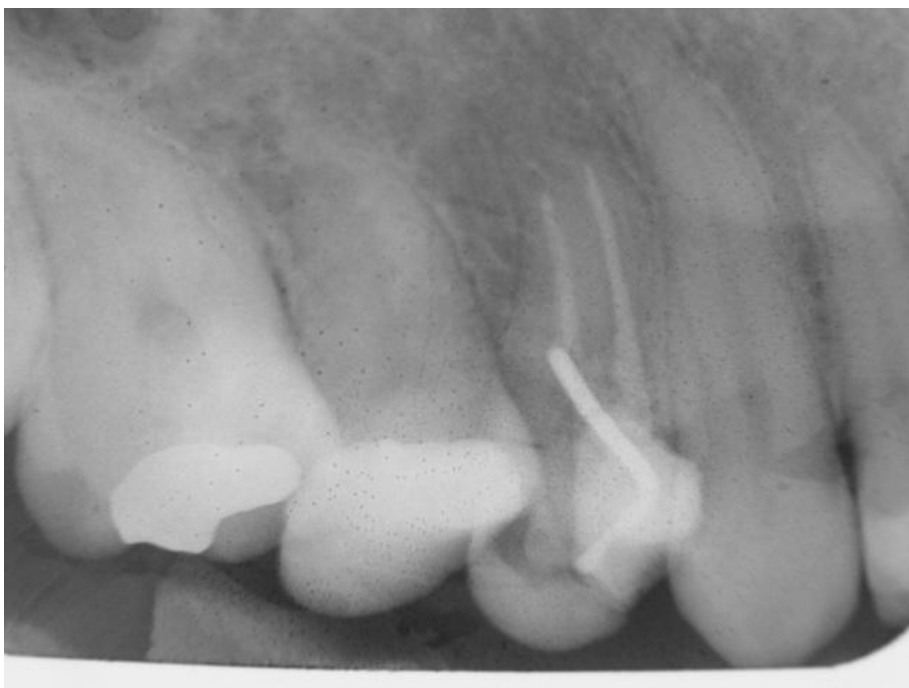

Figura 2. Aspecto clínico após remoção do fragmento.

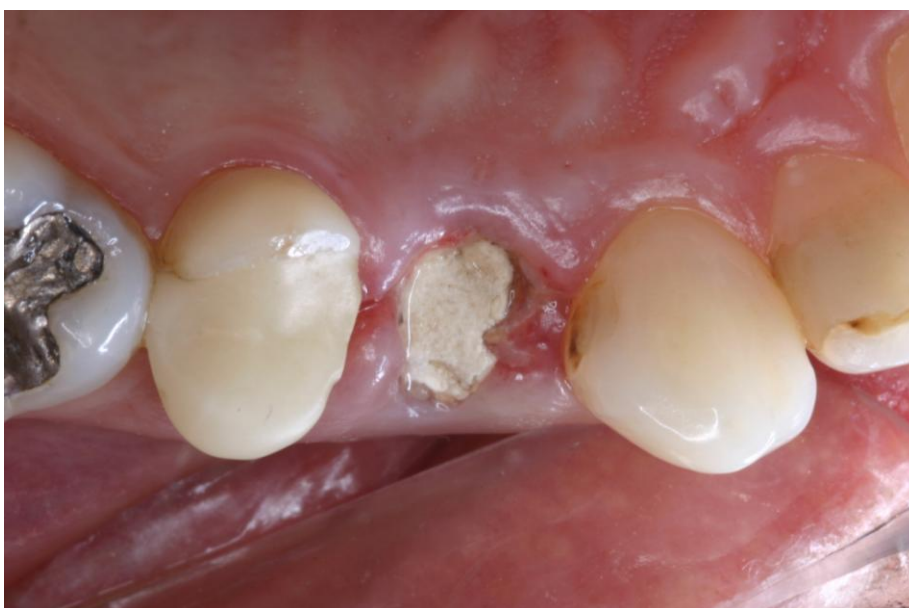

Figura 3. Aspecto do fragmento removido.

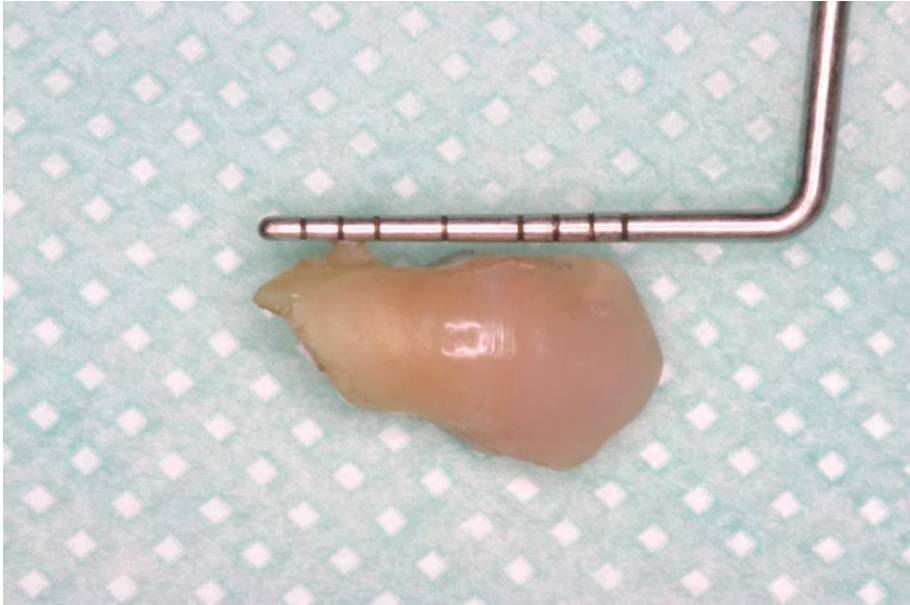


Figura 4. Incisão de bisel interno delimitando o colar de tecido a ser excisado.

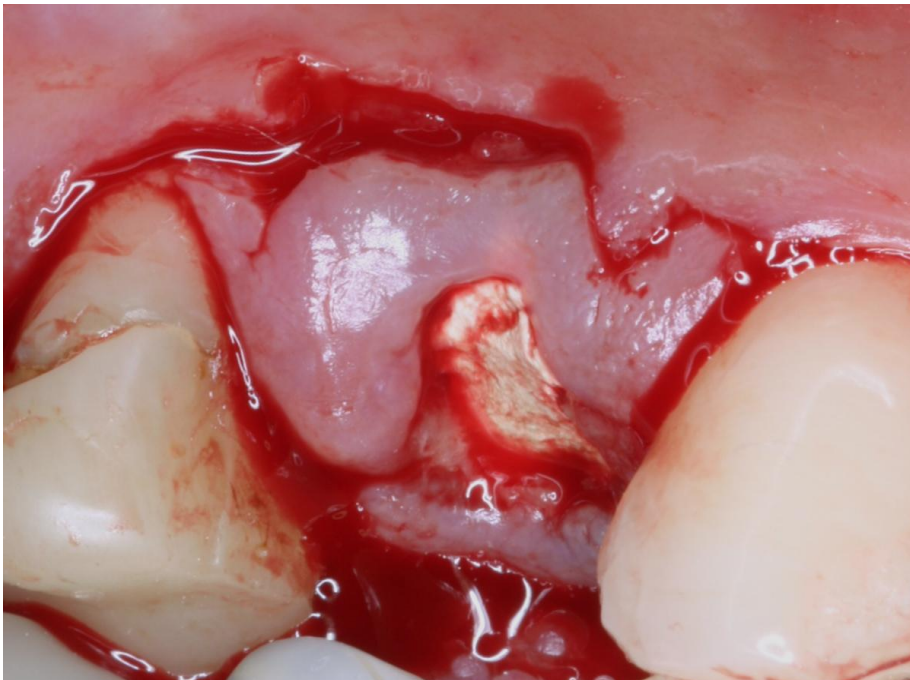


Figura 5. Exposição cirúrgica do elemento dental revelando as irregularidades causadas pela fratura.

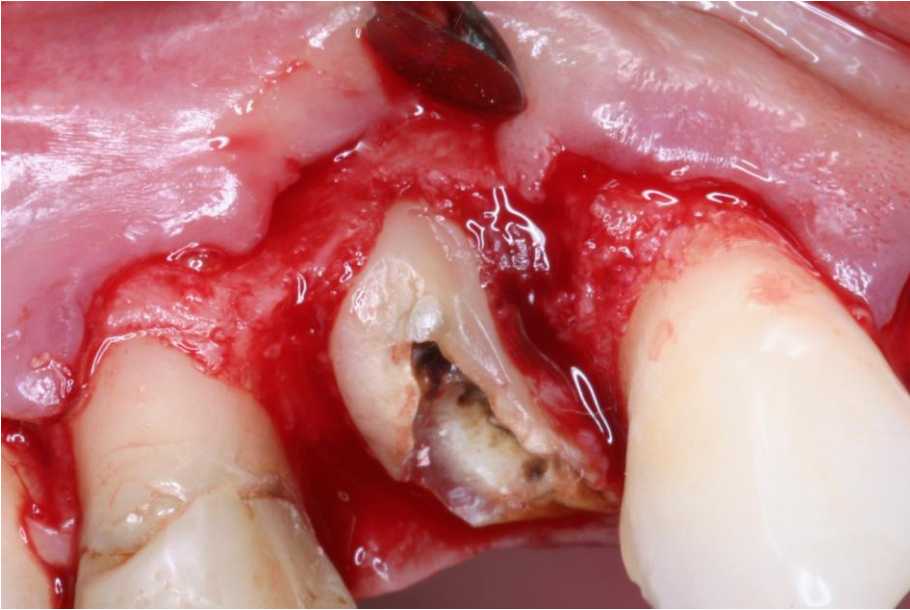


Figura 6. Aspecto imediato após plastia radicular.

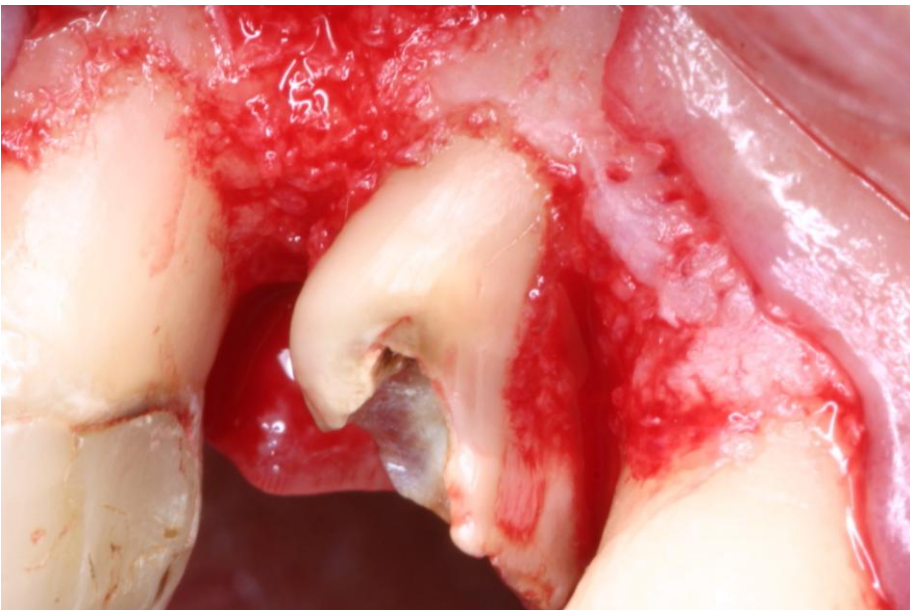

Figura 7. Sutura da região operada, vista vestibular.

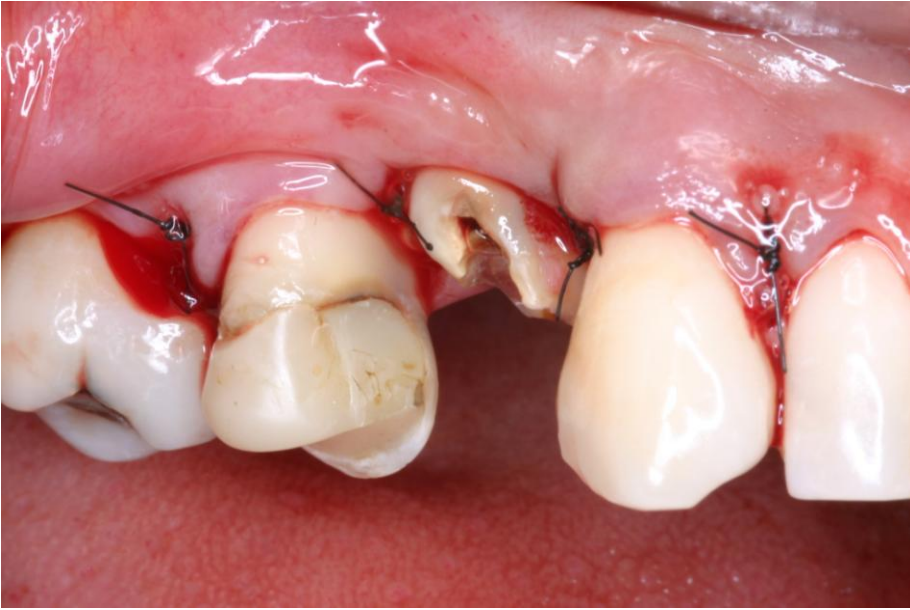

Figura 8. Sutura da região operada, vista oclusal.

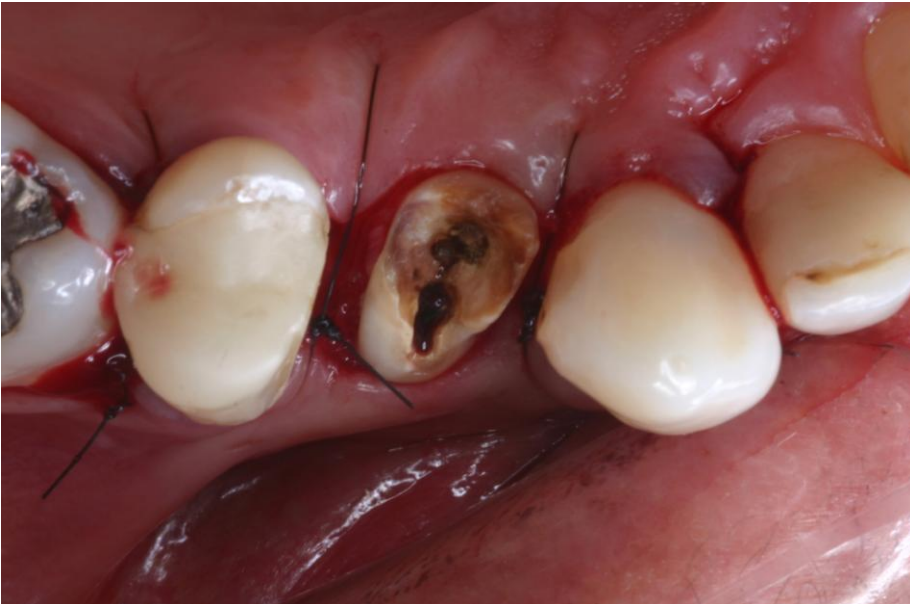

Figura 9. Pós-operatório de 40 dias, vista oclusal.

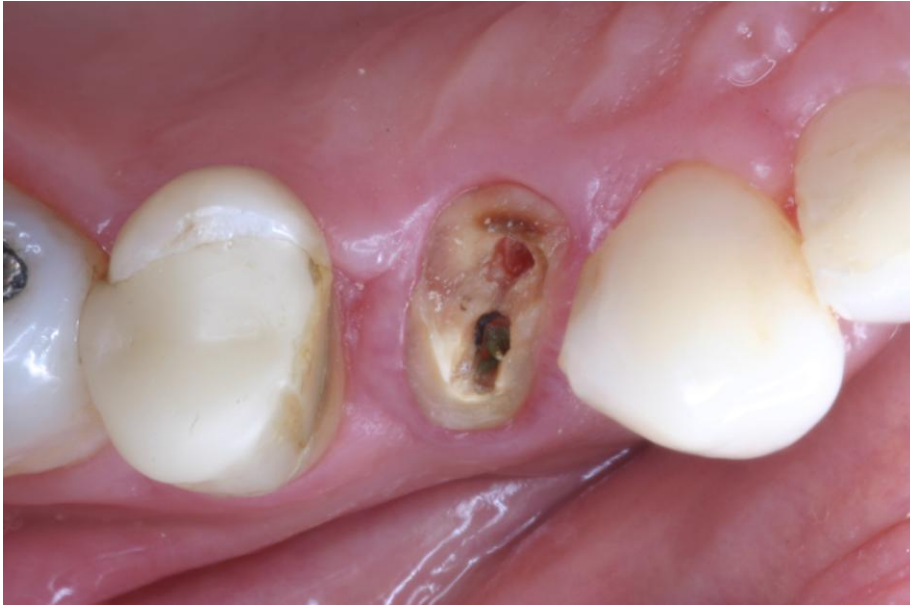

Figura 10. Pós-operatório de 40 dias, vista palatina.

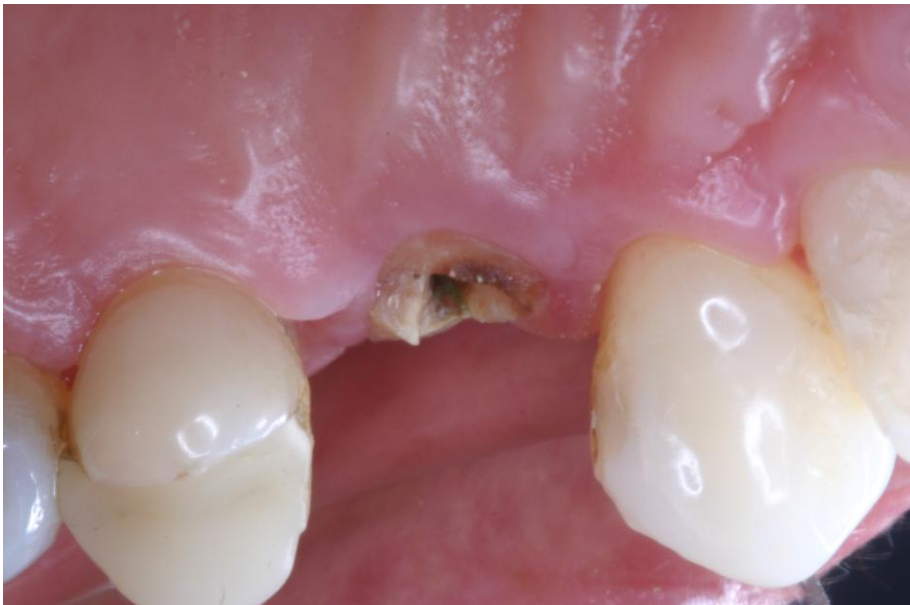

Figura 11. Pós-operatório de 40 dias, vista vestibular.

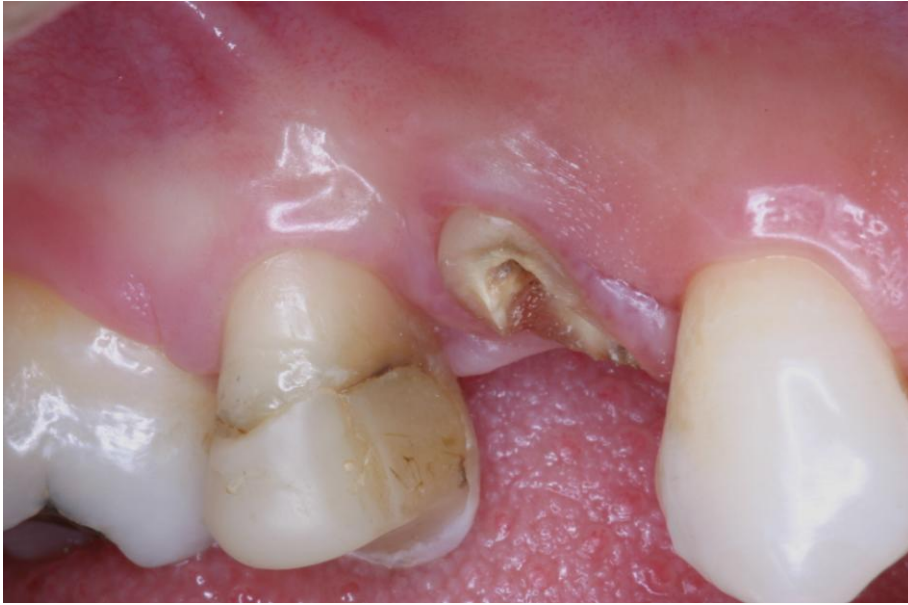
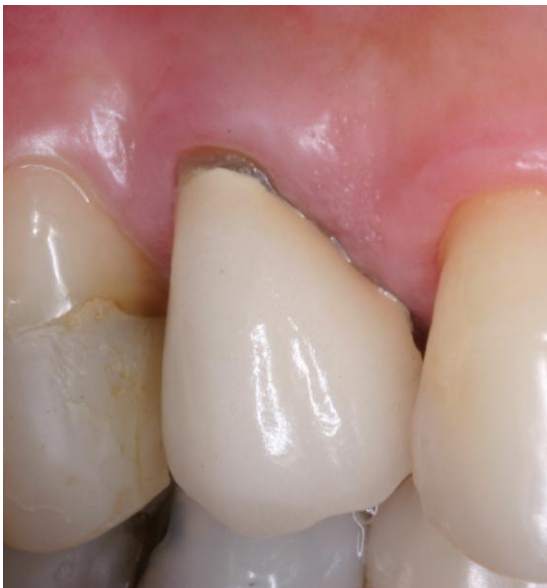
Figura 12. Acompanhamento clínico de 2 anos mostrando a reabilitação final do caso associada a saúde periodontal da área operada.



3. ARTIGO 2

Periodontal surgery associated with odontoplasty in aesthetic-functional rehabilitation of an anterior-fractured tooth.

CLINICAL RELEVANCE

Anterior dental fractures have a high prevalence and often require a multidisciplinary approach for their treatment. An extensive fracture with palatal biological width invasion was successfully treated with a surgical technique of clinical crown lengthening, associated with odontoplasty. This procedure enabled tooth restoration by a simple direct technique, without damage to white and red aesthetics.

DESCRIPTORS: Odontoplasty, Clinical crown lengthening, Periodontics.

INTRODUCTION

Fractures in anterior teeth are very frequent, particularly in children and younger individuals (Cetinbas et al., 2008; Al-Khateeb et al., 2005; Kramer et al., 2003). The level of fracture is an important factor in the determination of treatment, especially when the dentogingival complex is compromised. An especially difficult management is observed when biological width invasion is combined with the tooth injury and, often, it is not possible to rehabilitate the patient with satisfactory aesthetics.

Biological width invasion frequently requires a periodontal intervention that may leave esthetical consequences. Bone removal that includes the support of adjacent teeth may jeopardize final harmony and esthetics and should be carefully considered in treatment planning (Davaranah et al., 1998). Conversely, restorations placed subgingivally may promote tissue inflammation and bone resorption, especially when they encroach on the junctional epithelium and supracrestal connective tissue (biological width) (Ingber et al., 1977; Waal & Castelucci 1993, 1994). The integrity of gingival sulcus, junctional epithelium and supraalveolar connective tissue attachment favors periodontal health and protects the tooth-supporting tissues (Gargiulo, 1961; Ingber et al., 1977). In addition, the surgical exposure of dental margins is often necessary in order to allow restorative procedures to be performed in good

conditions of cleaning and access. This exposure also facilitates the use of rubber dam isolation for procedures that require moisture control. Thus, the ideal technique should provide conditions for a good restoration, without aesthetic damage and associated with periodontal health.

The most frequently-used techniques to create adequate conditions for restorations are surgical clinical crown lengthening, orthodontic extrusion and the association of both procedures (DAVARPANA *et al.* 1998). The surgical technique offers a shorter time for final restoration and, consequently, a reduced number of clinical sessions. When compared to forced eruption, a greater bone removal is necessary and the adjacent teeth are often involved in the surgery. The orthodontic forced eruption method preserves supporting bone, but the treatment time is prolonged (LINDHE *et al.*, 2005).

This study describes a case in which an extensive fracture with palatal biologic width invasion was successfully treated by associating the advantages of the surgical technique of clinical crown lengthening (CCL), a minor bone removal using odontoplasty and a direct composite restoration.

CASE REPORT

A 35-year-old female patient was referred to the UFPel dental clinic, reporting a dental trauma of the maxillary left central incisor. Dental history revealed that she had a trauma as the result of a fall. The patient reported no treatment until that moment and was unable to find the incisal fragment (Figure 1).

The intraoral examination showed that the injury had caused a complicated crown fracture (bilateral class IV) in the middle third of the tooth, without pulp exposure. Clinical examination also evidenced an oblique fracture involving the enamel-dentin junction and extending to the palatal aspect subgingivally, with the fragment still attached to the marginal gingival (Figure 2). After fragment removal, a beveled fracture with deep biological width invasion was diagnosed. The fragment analysis showed a fracture at 2 mm below the enamel-cementum junction (Figure 3).

The clinical situation revealed that it was not possible to reestablish aesthetics and function without the use of a clinical crown lengthening procedure. The position and pattern of the fracture, the occlusion (maxilo-mandibular relationship) and a tooth remnant with a large substrate suggested that a surgical crown lengthening associated with odontoplasty would be a reliable option for the case. On the initial

dental appointment, a provisional restoration was placed to minimize the aesthetic damage (Figure 4).

Periodontal Surgery

The patient was systemically healthy, presented an overall plaque index and gingival index of below 20% and the surgical area was free from visible plaque. After probing depth measurement (used as a reference for incision), an internal bevel incision was performed (at the palatal aspect) from the mesial of tooth 11 to the mesial of tooth 22 (Figure 5). An intrasulcular incision delimited the tissue to be removed. A mucoperiosteal flap was reflected to assess bone crest and the fracture limits (Figure 6).

A rough surface with irregular limits was observed. The fracture limits were at the level or below the bone crest. A slight osteotomy, using a mini Ochsenbein chisel, was necessary to expose the fracture limits. An odontoplasty with a 30-bladed tungsten carbide bur (7114F, KG Sorensen) and periodontal cures (Hu Friedy) was performed including the irregularities and the fracture limits (Figure 7). The regularization of the restorative alveolar interface created a surface favorable for periodontal healing. The soft tissues were adapted through interrupted simple sutures (Figure 8). Periodontal health was evident forty-five days after surgery (Figure 9).

Restorative Procedures

Thirty days after periodontal surgery, an endodontic treatment was necessary due to the trauma and a new restoration was performed. Approximately one year after the endodontic treatment, the patient was not satisfied with her smile. She complained about the shape and color of the maxillary left central incisor restoration. Radiographically, there was a good root sealing with gutta-percha, no periapical lesions nor root resorption. There was a tooth remnant with a good substrate for adhesive restorations and the periodontal tissues were healthy.

The color was recorded using the Vitapan® Classical scale (Vita Zahnfabrik, Bad Säckingen, Germany) and the C2 shade was considered as the initial color. A cervical seal with calcium hydroxide cement (Dycal, Dentsply, RJ, Brazil) and a resin-modified glass ionomer (Vitremmer - 3M ESPE, St. Paul, MN, USA) was performed before bleaching (STEINER & WEST, 1994). A 35% carbamide peroxide gel was

applied on the buccal and palatal surfaces and inside the pulp chamber. The gel was light-activated for 1-2 minutes on each surface and left in contact with the dental structure for approximately 10 minutes, according to the manufacturer's instructions. The tooth was water rinsed, two more bleaching cycles were accomplished and the cavity was temporarily sealed with glass ionomer cement (Vitremer - 3M ESPE, St. Paul, MN, USA).

After bleaching, the final shade was A1 and a new composite restoration was performed. Briefly, the dental surface was acid etched (35% Phosphoric acid), rinsed for 30 seconds and dried with absorbent paper. A conventional two-bottle adhesive system (Scotchbond Multi Purpose Plus– 3M ESPE, St. Paul, MN, USA) was applied on dentin and enamel and light-cured for 10 seconds with an intensity of 1400 mW/cm² (Radii[®] LED Curing Light -SDI, Australia).

A combination of the incremental and stratified layering technique was used to fill the tooth using a composite resin (Opallis system - FGM, SP, Brazil). The composite was added in increments of 1.5 to 2 mm, and light cured after every layer, according to the manufacturer's instructions. A polyester strip matrix was used to build up the palatal surface. Firstly, a translucent enamel layer was employed (T- Neutral). The dentin was simulated with an opaque DA1 composite. Small increments of pigment effect resin were used to simulate the translucence of enamel (EA1 on the medium third and EB1 next to the incisal area). A final layer with a high value (VH) effect composite was placed to simulate enamel, increasing the final brightness of the restoration.

The contouring was refined using 30-blade carbide trimming burs and finishing strips. The final polishing was performed with diamond paste (Diamond ac I and II, FGM, SP, Brazil) and polishing discs (Diamond Flex, FGM, SP, Brazil). Four months after the restoration a good final aspect was observed (Figure 10) and a lateral smile view shows an imperceptible restoration (Figure 11). Clinical examination revealed that periodontal health was still evident sixteen months after surgery (Figure 12).

DISCUSSION

The present case report shows a clinical alternative that resulted in optimal aesthetics and periodontal health for the management of a coronoradicular fracture with biological width invasion. An odontoplasty performed in the mesial, distal and palatal aspects decreased bone removal and allowed tooth restoration, avoiding

orthodontic forced eruption. (MESTRENER & KOMATSU, 1998; MELO-FILHO et al., 2000). A wear on the dental surface can reduce irregularities, creating a supraalveolar area favorable to postsurgical development of a new healthy dentogingival complex (ROSS & GARGIULO, 1982; STOLL et al., 2001). A similar approach has been used to successfully treat palato-radicular groove (Jeng et al., 1992; Schäfer et al., 2000; Rethman et al., 2001; Schwartz et al., 2006) and oblique fractures of maxillary molars (Lin et al., 2008).

Furcation involvement, excessive support removal and aesthetic damage may be indications for odontoplasty. This procedure avoids the root length reduction and is less time consuming than forced eruption and, occasionally, allows the maintenance of teeth whose extraction would otherwise be indicated (ROSS et al., 1983). In addition, orthodontic extrusion often requires intra-radicular retainers and indirect restorations, due to the reduction of the mesio-distal dimension at the cervical area. The use of a simple surgical technique (CCL + odontoplasty) enabled an easier and less time-consuming direct restorative procedure.

Another great benefit of the odontoplasty technique is to reduce the necessity of osteotomy, since the requirement for bone preservation has progressively become important with the advance of titanium dental implants. In the case of unsuccessful treatment, the implant remains as a second alternative and can be placed in a region where the bone structure has been preserved.

The periodontal parameters revealed a similar behavior of the operated area and its adjacent sites with respect to plaque accumulation, bleeding on probing and probing depth. These findings may be related to the hygiene instructions taught to the patient, who was taught to modify brushing in the area using a end-tufted brush.

According to Ross et al. (1983), normal healing occurs when odontoplasty is accomplished in proximal areas, a technique also known as the restorative alveolar interface (RAI). Histological studies in dogs, evaluating the RAI, showed a similar healing pattern when odontoplasty areas were compared to areas of periodontal surgery without odontoplasty. (Stoll et al., 2001; Papalexidou et al., 2006). A previous report showed a premolar corono-radicular fracture (4.5 mm apical to cementum-enamel junction) that was successfully rehabilitated by associating clinical crown lengthening/odontoplasty and total crown preparation. It suggests that preliminary good short-term results may be sustained over time, since the follow-up period was 24 months (Cruz et al. 2008).

In cases of coronoradicular fracture, the radicular wear promoted by odontoplasty is added to the structure loss caused by the fracture. Thus, the resistance of the dental remnant should be carefully evaluated. In the present case, the location of the fracture (which is not often submitted to high functional load) and the presence of a balanced occlusion (Torbjörner & Fransson, 2004) may have favored the clinical success.

Function and esthetics are closely related when considering class IV restorations of fractured anterior teeth. In addition to restoration of function, the achievement of an adequate esthetic result is also critical for patient satisfaction. The present treatment planning enabled clinical success with direct restorative procedures and a simple surgical technique. Moreover, both anatomical alteration and thickness reduction, promoted by odontoplasty, seemed not to be critical for periodontal health and restorative success. However, further studies are necessary in order to evaluate the outcomes of odontoplasty in a larger sample and over the long-term.

CONCLUSION

Odontoplasty may be a suitable option for rehabilitation of coronal-radicular fractures with biological width invasion.

REFERENCES

- Cetinbas T, Yildirim G, Sönmez H. The relationship between sports activities and permanent incisor crown fractures in a group of school children aged 7-9 and 11-13 in Ankara, Turkey. Dent Traumatol 2008; Oct; 24(5):532-6.
- Al-Khateeb S, Al-Nimri K, Alhajja EA. Factors affecting coronal fracture of anterior teeth in North Jordanian children. Dent Traumatol 2005; Feb;21(1):26-8.
- Kramer PF, Zembruski C, Ferreira SH, Feldens CA. Traumatic dental injuries in Brazilian preschool children. Dent Traumatol 2003; Dec;19(6):299-303.
- Davarpanah M. et al. Restorative and periodontal considerations of short clinical crowns. Int J Periodont Rest Dent 1998; 18:425-33.
- Ingber JS, Rose LF, Coslet JG. The "biologic width": A concept in periodontics and restorative dentistry. Alpha Omegan 1977; 70(3):62-65.
- Waal H, Castelucci G. The importance of restorative margins placement to the biologic width and periodontal health. Part I. Int J Periodont Rest Dent 1993; 13(5):461-71.

- Waal H, Castelucci G. The importance of restorative margins placement to the biologic width and periodontal health. Part II. Int J Periodont Rest Dent 1994; 14(1):71-83.
- Gargiulo MF, Wentz FM, Orban B. Dimensions and relations of the dentogingival junction in humans. J Periodontol 1961; 33:261-7.
- Lindhe J, Karring T, Lang NP. Tratado de Periodontia Clínica e Implantodontia Oral. 4^a. ed. Rio de Janeiro: Guanabara Koogan; 2005.
- Steiner D.R., West J.D. A method to determine the location and shape of an intracoronary barrier. J Endod 1994; 20:304-6.
- Mestrener SR, Komatsu J. Recuperação da distância biológica. Técnica da interface alvéolo/restauração (RAI). Rev Paul Odontol 1998;1:24-8.
- Melo-Filho JC, Córdova-Filho HJ, Girardi KC, Fujiyama M. Recuperação das distâncias biológicas – relato de caso clínico. J Bras Clin & Estet 2000; 4:25-8.
- Ross SE, Gargiulo A. The surgical management of the restorative alveolar interface. Int J Periodontics Restorative Dent 1982; 2:8-31.
- Stoll LB, Novaes AB, Lopes RA. Modification of col shape and interproximal area after periodontal surgery associated with the restorative alveolar interface (RAI) technique. Histological study in dogs. Braz Dent J 2001; 12:147-53.
- Jeng JH, Lu HK, Hou LT. Treatment of an osseous lesion associated with a severe palato-radicular groove: A case report. J Periodontol 1992; Aug;63(8):708-12.
- Schäfer E, Cankay R, Ott K. Malformations in maxillary incisors: case report of radicular palatal groove. Endod Dent Traumatol 2000; 16:132-7.
- Rethman MP. Treatment of a palatal-gingival groove using enamel matrix derivative. Compend Contin Educ Dent 2001; Sep; 22(9):792-7.
- Schwartz SA, Koch MA, Deas DE, Powell CA. Combined endodontic-periodontic treatment of a palatal groove: a case report. J Endod 2006; Jun; 32(6):573-8.
- Lin CC, Tsai YL, Li UM, Chang YC, Lin CP, Jeng JH. Horizontal/oblique root fractures in the palatal root of maxillary molars with associated periodontal destruction: case reports. Int Endod J 2008; May; 41(5):442-7.
- Ross SE, Gargiulo A, Crossetti HW, Phillips DJ. The surgical management of the restorative alveolar interface (II). Int J Periodontics Restorative Dent 1983; 3:8-19.
- Papalexiou V. et al. Preprosthetic periodontal surgery in the proximal area with modification of the COL area: Results following the reestablishment of the contact point. J Periodontol 2006; 77:1856-62.

Cruz MK, Martos J, Silveira LFM, Nova Cruz LER, César Neto JB. Odontoplastoa associada à cirurgia de aumento de coroa clínica na reabilitação de extensa fratura corono-radicular com invasão de espaço biológico. Rev Assoc Paul Cir Dent 2008; 62: 444-48.

Torbjörner A, Fransson B. Biomechanical aspects of prosthetic treatment of structurally compromised teeth. Int J Prosthodont 2004; Mar-Apr; 17(2):135-41.

FIGURES

Figure 1. Buccal view of the traumatized tooth with a bilateral class IV fracture.

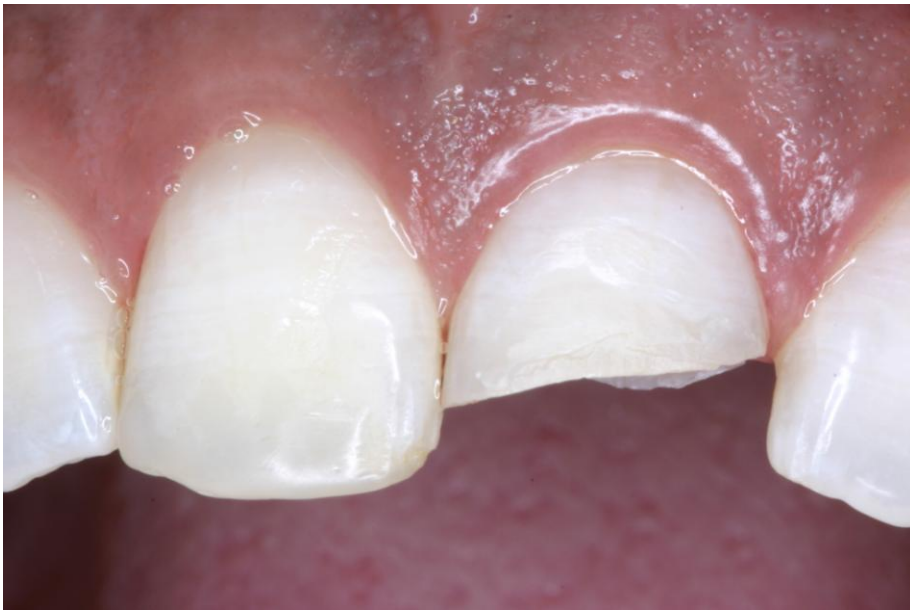

Figure 2. Incisal view of the fractured tooth. Note that the fragment was still at position and extended subgingivally.

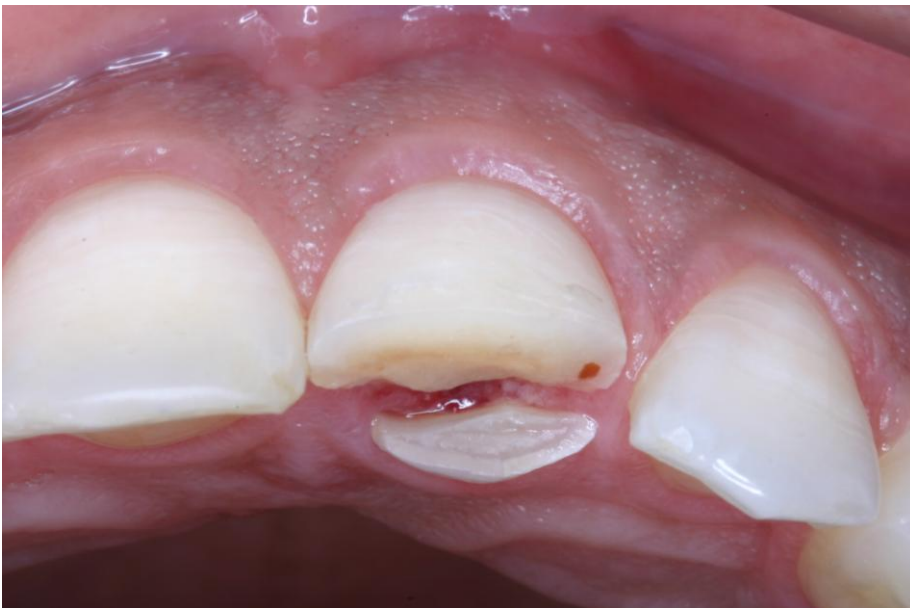

Figure 3. Corono-radicular fragment extending 2 mm below the enamel-cementum junction.

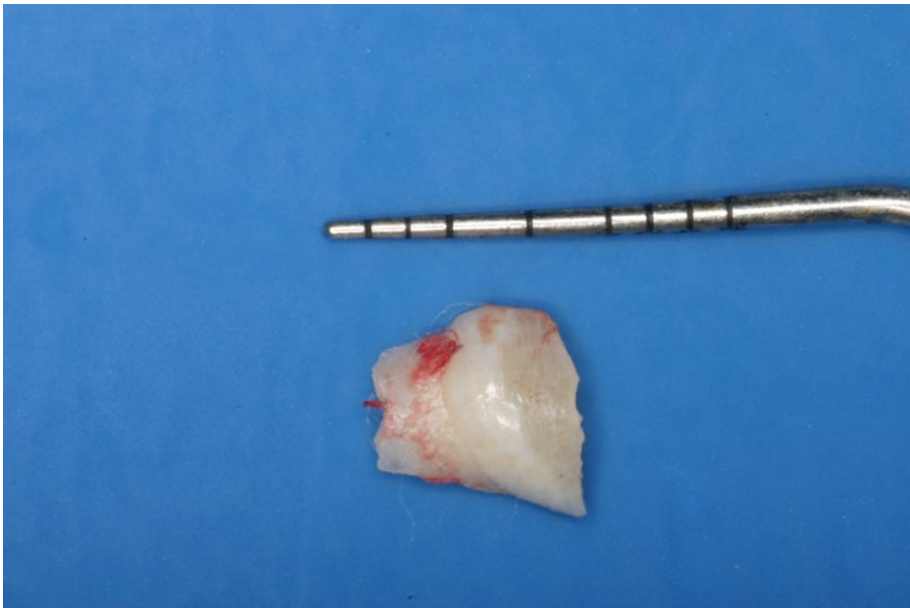


Figure 4. Clinical view of the provisional restoration placed to minimize the aesthetic damage.

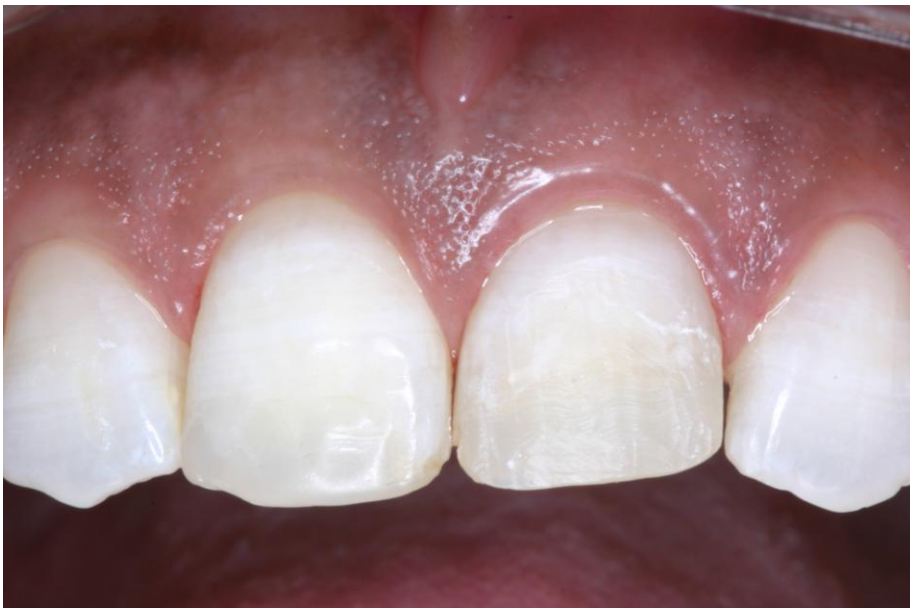

Figure 5. Internal bevel incision performed from the distal aspect of tooth 11 to the mesial of tooth 22.

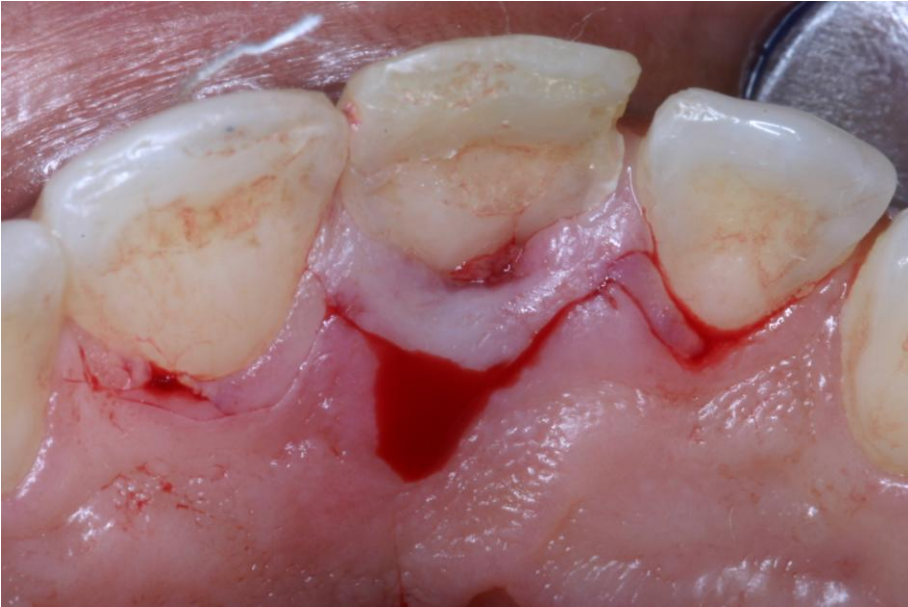


Figure 6. Full thickness flap reflection and fracture exposure. Note the rough surface with irregular limits.

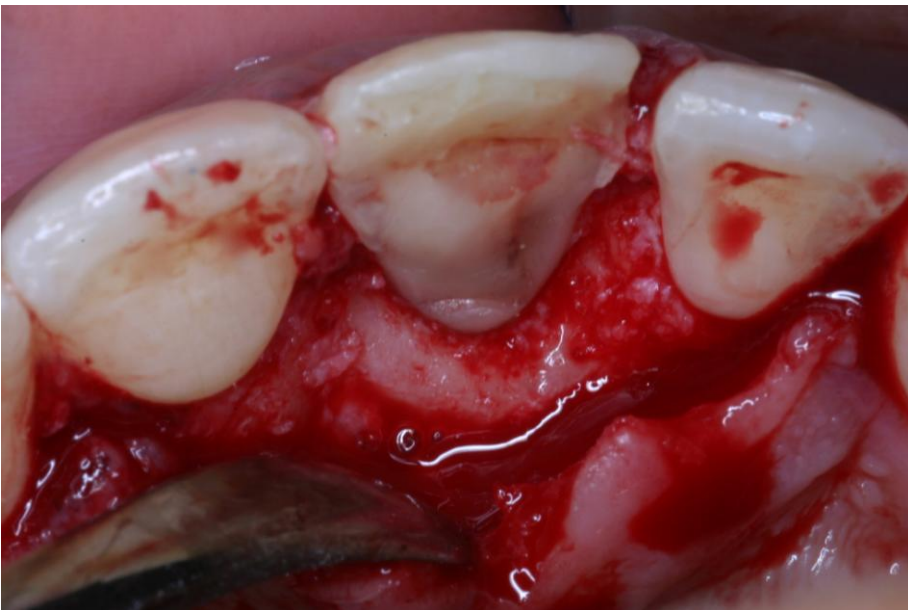

Figure 7. Clinical view of the root surface after odontoplasty. Note the smoothness obtained by using a 30-bladed bur and periodontal curettes.

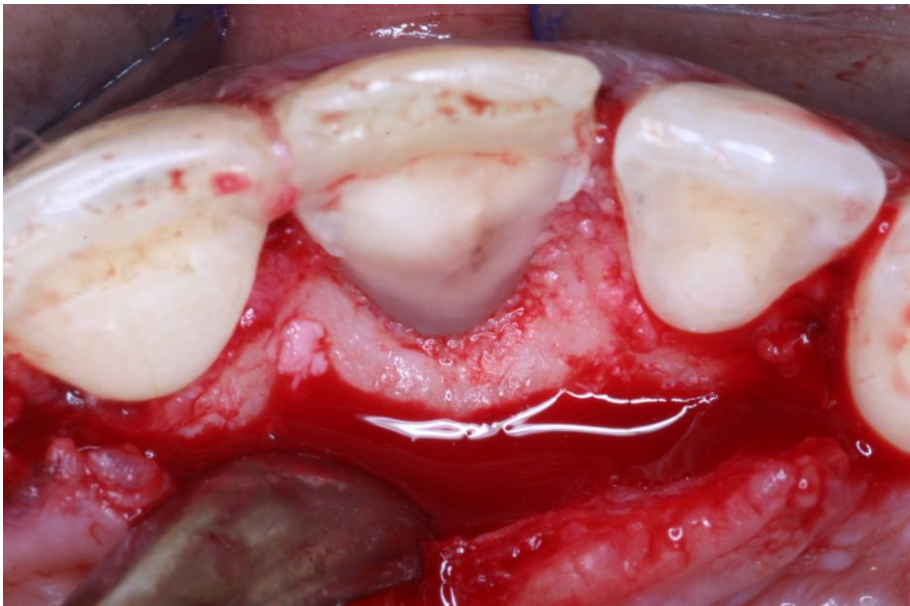

Figure 8. Flap closure of the surgical site.

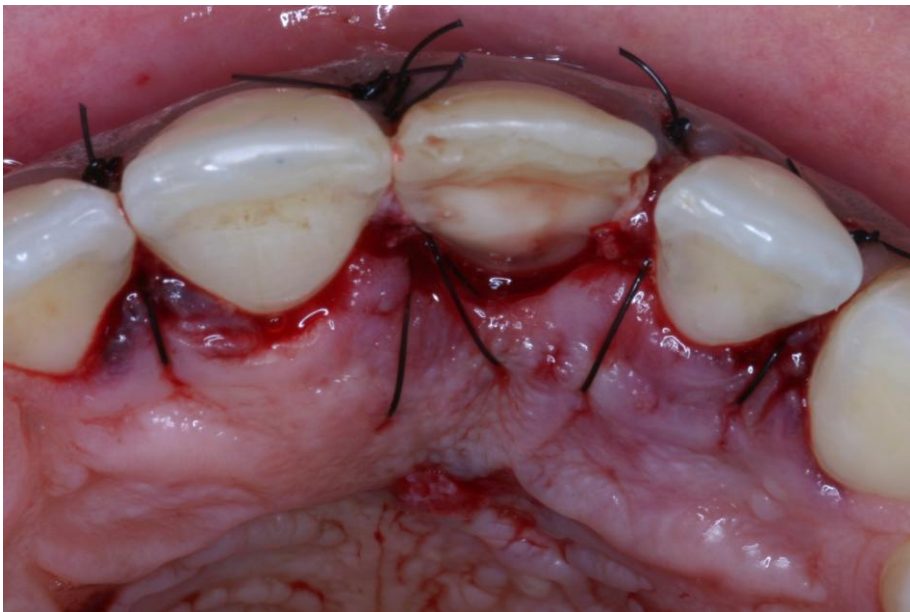


Figure 9. Surgical site at 45 days postoperatively. Soft tissue presented normal color, without bleeding on probing. The gingival sulcus measured around 2mm.

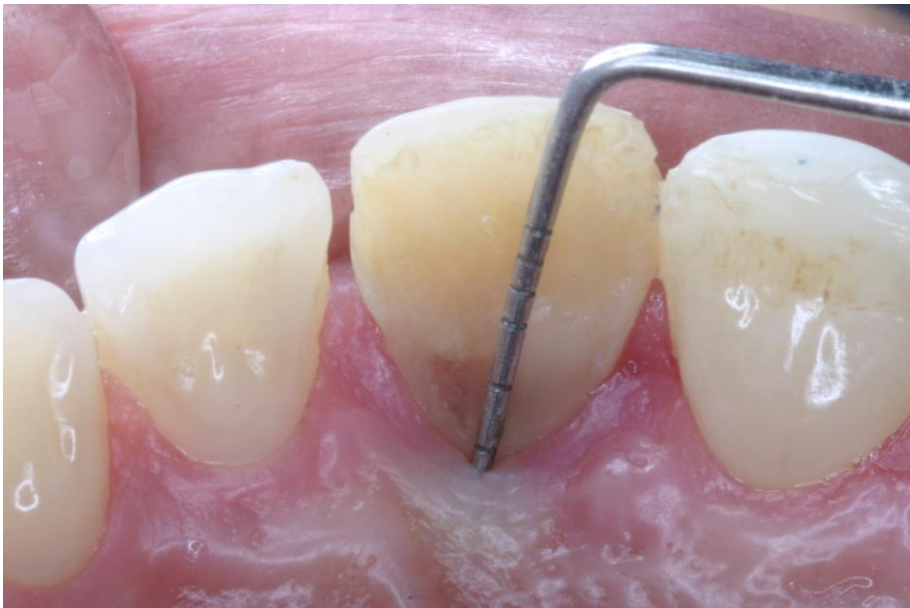

Figure 10. Restored tooth four months after restoration placement.

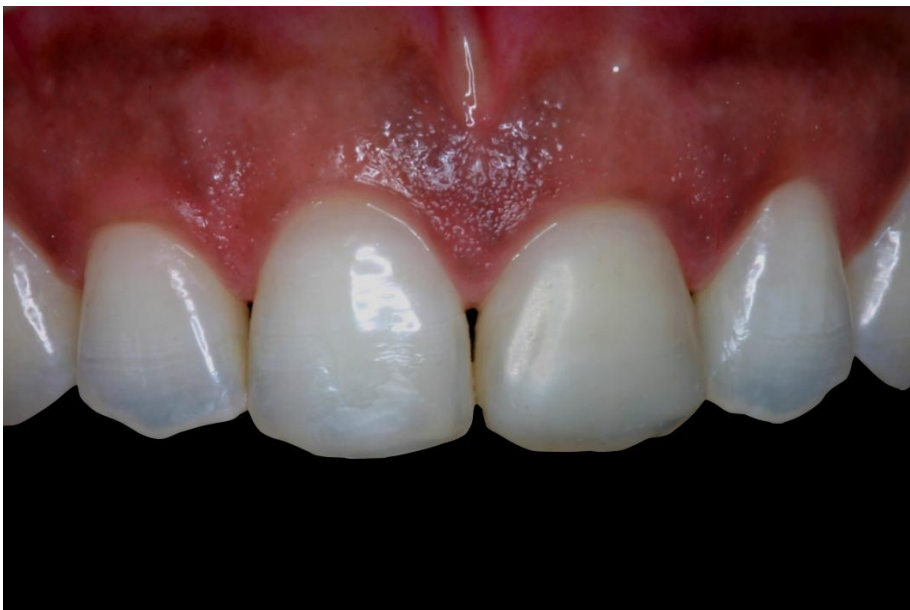

Figure 11. Smile lateral view showing the final aspect of the restoration.

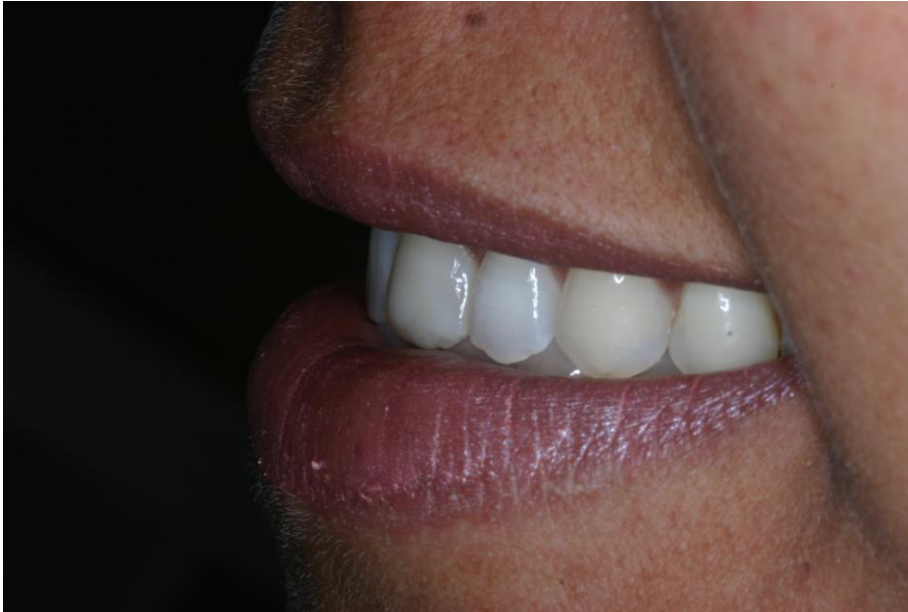
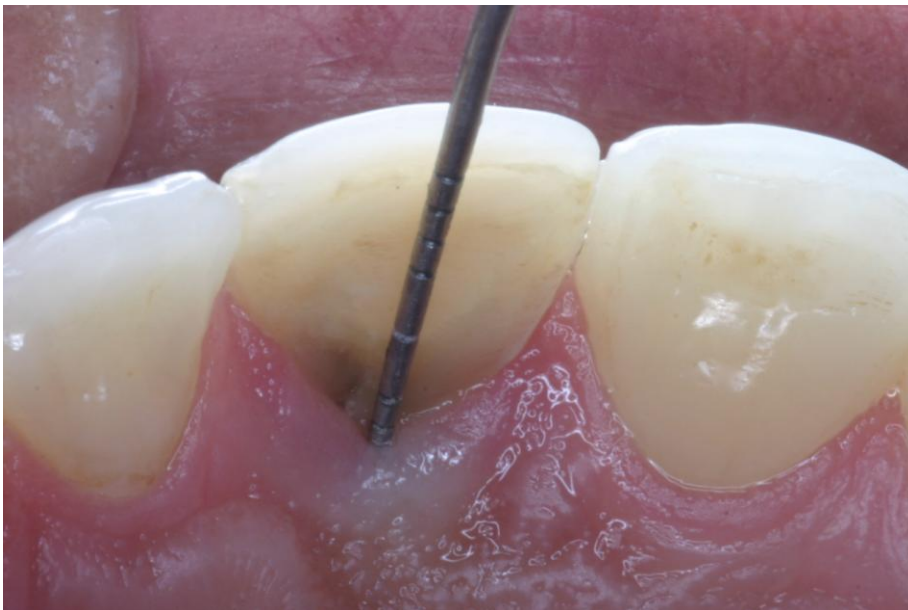
Figure 12. Periodontal examination showing the surgical site clinically healthy sixteen months after surgery.



4. ARTIGO 3

Odontoplasty associated with clinical crown lengthening in the management of extensive crown destruction. A retrospective evaluation.

ABSTRACT

The aim of this study was to retrospectively evaluate the clinical outcome of teeth submitted to odontoplasty during clinical crown lengthening surgery (CCLS), when compared to their contralateral non-operated teeth. Fourteen patients submitted to odontoplasty during CCLS were evaluated according to plaque index, bleeding on probing, probing depth and final restoration outcome (total success, relative success and failure). The mean follow-up period was 14.28 (\pm 7.72) months, and ranged from 6 months to 24 months. Total success of the final rehabilitation was observed for all cases and no differences, regarding periodontal parameters, were observed between operated and contralateral non-operated teeth. It can be concluded that odontoplasty during CCLS is a feasible procedure that does not affect periodontal health and the long-term prognosis of restorative procedures.

INTRODUCTION

The dentogingival complex is composed of the gingival sulcus, the junctional epithelium and the supraalveolar connective tissue attachment. According to several authors, the integrity of this complex is important for the protection of the tooth-supporting tissues and, therefore, the maintenance of periodontal health.^{1,2} Caries, restorations and dental fractures may often invade the dentogingival junction, and this may promote soft tissue inflammation and bone resorption, especially when they infringe the junctional epithelium and supracrestal connective tissue, commonly termed as the biological width.^{2,3,4}

In these cases, the surgical exposure of dental margins is often required in order to allow restorative procedures and to create a supraalveolar area that accommodates the newly formed biological width.^{3,4} Supragingival margins facilitate impression making, provisional and definitive restorations, detection of secondary caries. In addition, some studies have demonstrated that subgingival restorations are associated with higher levels of gingival bleeding, attachment loss and gingival recession than supragingival restorations.^{5,6}

The most commonly-used techniques for biological width reestablishment are the clinical crown lengthening surgery (CCLS), orthodontic extrusion and the association of both procedures. The advantages of the aforementioned surgical technique are the decreased time for final restoration and the reduced number of clinical sessions. On the other hand, when compared to orthodontic extrusion, a greater supporting bone removal is necessary and the soft and hard tissues of the adjacent teeth are frequently involved during the surgery. Although the orthodontic forced eruption preserves supporting bone and the adjacent teeth, the prolonged treatment time, the reduction of tooth insertion and the need of an orthodontic apparatus⁷ may be limitations to the clinical use of this technique.

Previous studies have suggested that a distance of 3-5 mm from the alveolar bone crest to the crown margin is required to accommodate the newly-formed supraosseous gingival complex and to permit proper restorations.^{1,8} In some cases an odontoplasty (wearing dental surface) creating a supraalveolar area^{9,10} may be a useful maneuver during the clinical crown lengthening surgery. This approach enables the re-establishment of the dentogingival union with decreased bone removal.¹¹

Caries and fractures close to furcations, the necessity for excessive supporting bone removal with conventional CCLS, radicular length reduction (observed in forced eruption) and aesthetic damages may be indications for the performance of odontoplasty. However, to date, there is no available information regarding the clinical success of a series of cases of odontoplasty associated with CCLS. Thus, the aim of the present study is to retrospectively evaluate teeth submitted to odontoplasty during clinical CCLS, when compared to their contralateral non-operated teeth.

MATERIALS AND METHODS

Sample description

After the evaluation of clinical records of patients assisted at the UFPel School of Dentistry between two years, 16 subjects were selected for this study. The following inclusion criteria were used: 1- individuals submitted to CCLS, performed by the same operator that carried out odontoplasty in at least one tooth; 2- non-smokers, non-pregnant or lactant and systemically-healthy subjects.

Patients were informed of the characteristics of the study and gave their written consent to the described procedures. The study protocol was approved by the Institutional Committee of Ethics in Dental Research (protocol 047/2007).

Surgical procedures

The surgical area was free from visible plaque (Figure 1), and full-mouth plaque index (PI) and gingival index (GI) were lower than 20% at the moment of the surgery. The surgeries were indicated for the reestablishment of the biological width and dental margins visualization. In summary, the technique was performed as follows:

Probing depth measurements were used as a reference for marginal tissue removal. After local anesthesia (2% lidocaine with 1:100000 epinephrine), an internal bevel incision was accomplished around the teeth required for dental margin exposure (Figure 2). An intrasulcular incision was then performed, a mucoperiosteal flap was reflected and the gingival tissues were removed to allow the visualization of the bone tissue and the dental margins (Figure 3).

All the cases evaluated in the present study showed a wrinkled area with irregular outlines due to fracture, caries or preparation associated with extensive subgingival involvement (Figure 3). A slight osteotomy using a mini Ochsenbein chisel enabled the visualization of fracture limits that were planed by a 30-blade bur (7114F – KG Sorensen, Brazil) and periodontal curettes (Hu-Friedy Co, Chicago, IL, USA) to create a supraosseus area of 3mm or more (Figure 4). The soft tissues were adapted using interrupted simple sutures (Figure 5). A chlorhexidine gluconate (0.12%) mouthwash was prescribed twice a day for 2 weeks and analgesics were prescribed to control post-operative discomfort. The sutures were removed at 7 days post-surgery. Figures 6 and, 7 show the post-operative aspects of one case at 1 week, and 6 months after surgery. Periodontal probing 16 months after surgery reveal the maintenance of periodontal health (Figures 8 and 9).

Clinical evaluations

The evaluations were performed by a single examiner (periodontist) who was trained and calibrated for the study. The intra-examiner agreement was > 0.80 according to the Kappa-Light test. The following clinical parameters were measured: **Probing depth (PD)**: measured from the gingival margin until the bottom of the gingival sulcus/pocket (using intervals of 0.5 mm); **Plaque Index (PI)**¹²: presence (1)

or absence (0) of visible plaque; **Bleeding on probing (BOP)**: presence (1) or absence (0) of bleeding of up to 15 seconds after gentle probing.

The parameters were recorded in six sites per tooth (mesio, medio, disto/buccal and lingual) in both the teeth that received the odontoplasty (test) and their respective contralateral non-operated teeth (control). For these evaluations, a single manual periodontal probe (North Carolina – Hu-Friedy, Chicago, IL, USA) was used.

The final rehabilitation outcome was also evaluated and classified as follows: 1 - Total success: without need for further intervention; 2 - Relative success: further clinical intervention with maintenance of the tooth; 3 - Failure: Tooth loss.

When classified as 2 or 3, an additional classification was used, according to the necessity of an additional dental intervention: A - Periodontal: sub or supragingival calculus accumulation and/or probing depth higher than 3mm, associated with BOP at the operated area; B - Endodontic: periapical lesion, sinus tract and/or painful symptomology; C - Restorative: marginal infiltration, secondary caries or fracture of the restoration; D - Dental Fracture; E- Fracture caused by trauma; F - Other reasons.

Statistical analysis

Data were analyzed using statistical software (BioEstat 3.0, Sociedade Civil Mamirauá, CNPq, BR). The mean PD of the sites involved in the odontoplasty and their respective sites on the contralateral teeth were computed for each tooth. PD of the teeth submitted to odontoplasty was compared with those of the contralateral teeth by the Mann-Whitney non-parametric test. The frequencies of detection of failure, their reasons, PI and BOP per control and test tooth was sought using the McNemar test.

RESULTS

Fourteen out of the sixteen selected subjects attended the clinical evaluations. Fourteen teeth were included in the study, being 3 lower (all first molars) and 11 upper teeth (4 central incisors, 1 lateral incisor, 1 canine, 3 premolars and 2 molars). Table 1 shows the teeth included in the study, the reason for the surgery, the sites involved in the odontoplasty, the follow-up period and the type of restoration. The mean follow-up period was 14.28 ± 7.72 months (mean \pm standard deviation), and

ranged from 6 months to 24 months. During this period of evaluation, no treated tooth was lost and no restorative procedure had to be repeated.

With respect to final rehabilitation outcome, until the present moment, 12 patients were classified with score "1" (total success) and 2 with score "2" (relative success). The "2" scores were due to the necessity for a new periodontal intervention (score A). One patient received supragingival scaling in the operated area and another received subgingival scaling.

With regard to the periodontal parameters (Table 2), no statistically significant differences were observed for PI, BOP and PD between the operated teeth (test) and their respective non-operated contralateral teeth ($p > 0.05$). Figure 10 is a synoptic chart of 2 cases that were successfully treated by CCLS, associated with odontoplasty. Figure 10E (upper and lower) highlights the periodontal health obtained after the procedure.

DISCUSSION

The great benefit of the odontoplasty technique is the reduced necessity for osteotomy, since the requirement for bone preservation has progressively become important with the advance of titanium dental implants. Thus, if rehabilitation failure and consequent tooth loss occur, the implant remains as a second alternative and can be placed in a region where the bone structure was preserved. Although odontoplasty was initially described in 1982 as a restorative alveolar interface (RAI)⁹, evidence of the success of this technique on a long-term basis is very scarce. Additionally, data regarding the outcome of odontoplasty in the buccal or palatal sites of the teeth are even more limited. Therefore, this case series focused on the clinical outcome of teeth submitted to odontoplasty, predominantly in the buccal or palatal sites.

Although odontoplasty is a commonly-employed clinical procedure, two relevant questions have emerged regarding this technique. The first is the resistance of the worn area and, the second relates to the periodontal health of the tissues adjacent to the worn area. The resistance of the dental remainder is even more important when the odontoplasty is carried out in teeth that have suffered extensive coronal-radicular fracture with biological width invasion. The increased fragility of the dental remainder can put the long-term success of the prosthetic or restorative procedure at risk, since

the tooth wear is performed at a surface that has been previously weakened by the fracture or carious process. Since the present cases were retrospectively evaluated, information regarding the extent to which the teeth were worn during the odontoplasty is not available. However, neither new fractures nor restorative failures were observed in our sample. We may speculate that, despite the fineness of some areas after odontoplasty, the preservation of bone tissue in the cervical area may balance the force on the fulcrum point and, therefore, reduce the risk of fracture.¹³

The periodontal parameters revealed that the operated teeth behaved similarly when compared to their non-operated contralateral teeth (controls). This finding suggests that the modification of the anatomy in the operated sites did not affect the periodontal health. In fact, according Ross et al.¹⁴, a normal healing occurs when odontoplasty is accomplished in proximal areas, a technique known as RAI, which follows the same principles as the technique used in the present study for buccal and palatal aspects. Histological studies in dogs, evaluating the RAI technique, showed a similar healing pattern when odontoplasty areas were compared to areas of periodontal surgery without odontoplasty.^{10,15} Our positive clinical findings may also be related to the hygiene instructions taught to the patients; patients were motivated to modify their brushing technique and to use a tuft toothbrush when a dental unevenness among the adjacent teeth and the operated ones was observed. One of the patients presented 4 mm of probing depth, associated with gingival bleeding, in the operated site; initially it was suspected that odontoplasty could have influenced the periodontal condition, but a complete examination of the oral cavity revealed a clinical picture of widespread gingivitis.

One limitation of the present investigation is that, as a retrospective study, it was not possible to standardize the restorative materials and intra-radicular retainers. In addition, mono and bi-radicular teeth were included in the present evaluations. On the other hand, great care was taken with the choice of the surgical technique and restorative planning. The same professional performed all the surgeries and the same clinical team defined the restorative planning for all cases. Therefore, the favorable results of the presented cases can also be attributed to the adequate choice for the odontoplasty technique, evaluating the dental remainder, the patients' occlusion and the absence of para-functional habits. The need for cuspal protection, total crown preparation and post placement was also evaluated for final restoration of the cases.

The present clinical retrospective investigation suggests that both anatomical alteration and thickness reduction, promoted by odontoplasty, seems not to be critical for periodontal health and restorative success. However, further studies are necessary in order to evaluate the outcomes of odontoplasty in a larger sample size and during the long-term. In addition, the wear magnitude, the occlusal stability, the dental group and the type of rehabilitation also have to be assessed in future studies.

CONCLUSION

Therefore, it can be concluded that odontoplasty during CCLS is a feasible procedure that does not affect periodontal health and the long-term prognosis of restorative procedures.

REFERENCES

1. Gargiulo MF, Wentz FM, Orban B. Dimensions and relations of the dentogingival junction in humans. J Periodontol 1961; 33:261-7.
2. Ingber JS, Rose LF, Coslet JG. The "biologic width": A concept in periodontics and restorative dentistry. Alpha Omegan 1977; 70:62-65.
3. Waal H, Castelucci G. The importance of restorative margins placement to the biologic width and periodontal health. Part I. Int J Periodont Rest Dent 1993; 13:461-71.
4. Waal H, Castelucci G. The importance of restorative margins placement to the biologic width and periodontal health. Part II. Int J Periodont Rest Dent 1994; 14:71-83.
5. Bader JD, Rozier RG, McFall WT Jr, Ramsey DL. Effect of crown margins on periodontal conditions in regularly attending patients. J Prosthet Dent 1991; 65:75-79.
6. Schatzle M, Land NP, Anerud A, Boysen H, Burgin W, Loe H. The influence of margins of restorations of the periodontal tissues over 26 years. J Clin Periodontol 2001; 28:57-64.
7. Lindhe J. Clinical Periodontology and Implant Dentistry. ed 3. Copenhagen: Munksgaard, 1997.
8. Becker W, Ochsenbein C, Becker B E. Crown lengthening: the periodontal-restorative connection. Compendium 1998; 19:239-254.
9. Ross SE, Gargiulo A. The surgical management of the restorative alveolar interface. Int J Period Rest Dent 1982; 2:8-31.
10. Stoll LB, Novaes AB, Lopes RA. Modification of col shape and interproximal area after periodontal surgery associated with the restorative alveolar interface (RAI) technique. Braz Dent J 2001;12:147-53.

11. Cruz MK, Martos J, Silveira LFM, Nova Cruz LE, César Neto JB. Odontoplastia associada à cirurgia de aumento de coroa clínica na reabilitação de extensa fratura corono-radicular com invasão de espaço biológico. Rev Assoc Paul Cir Dent 2008; 62:444-48.
12. Ainamo J, Bay I. Problems and proposals for recording gingivitis and plaque. Int Dent J 1975; 25:229-235.
13. Kishen A. Mechanisms and risk factors for fracture predilection in endodontically treated teeth. Endod Topics 2006; 13:57-83.
14. Ross SE, Gargiulo A, Crossetti HW, Phillips DJ. The surgical management of the restorative alveolar interface (II). Int J Period Rest Dent 1983; 3:8-19.
15. Papalexiou V. et al. Preprosthetic periodontal surgery in the proximal área with modification of the COL área: Results following the reestablishment of the contact point. J Periodontol 2006; 77:1856-62.

FIGURES

Figure 1. Palatal view of the case initial condition. A subgingival loss of structure was caused by a fracture involving palatal and mesial aspects.

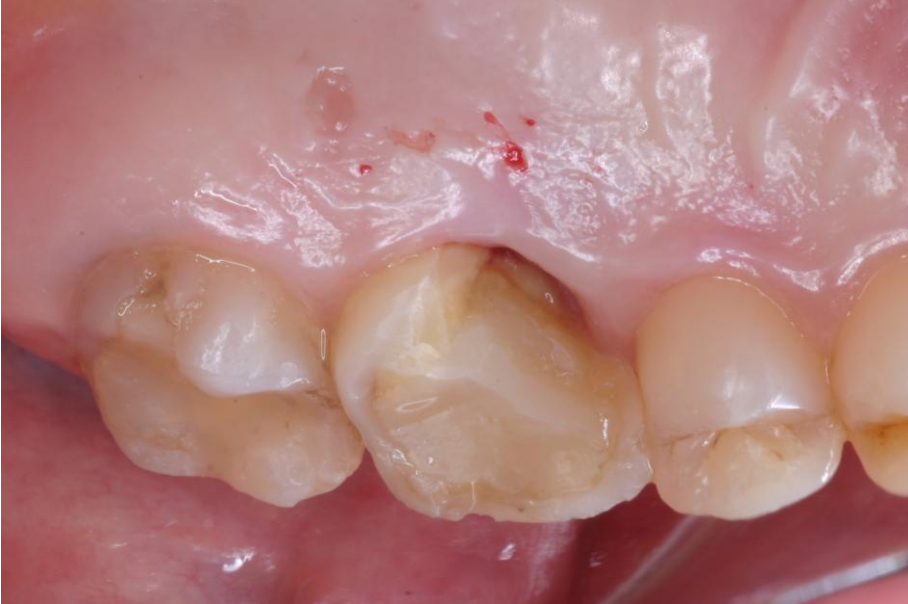

Figure 2. Internal bevel incision performed in order to obtain clinical crown lengthening.

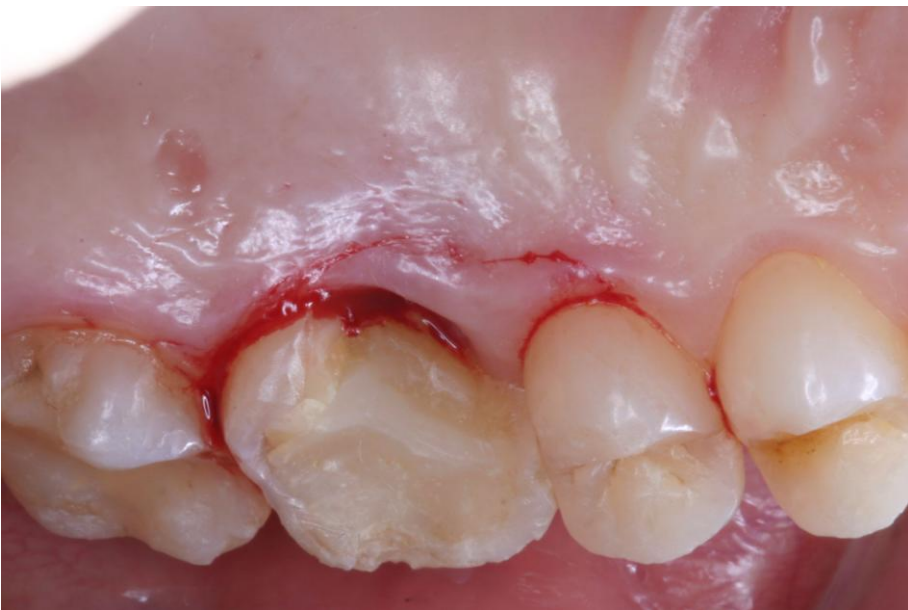

Figure 3. Full thickness flap reflection and fracture exposure. It can be observed the proximity between mesial furcation and fracture limits.

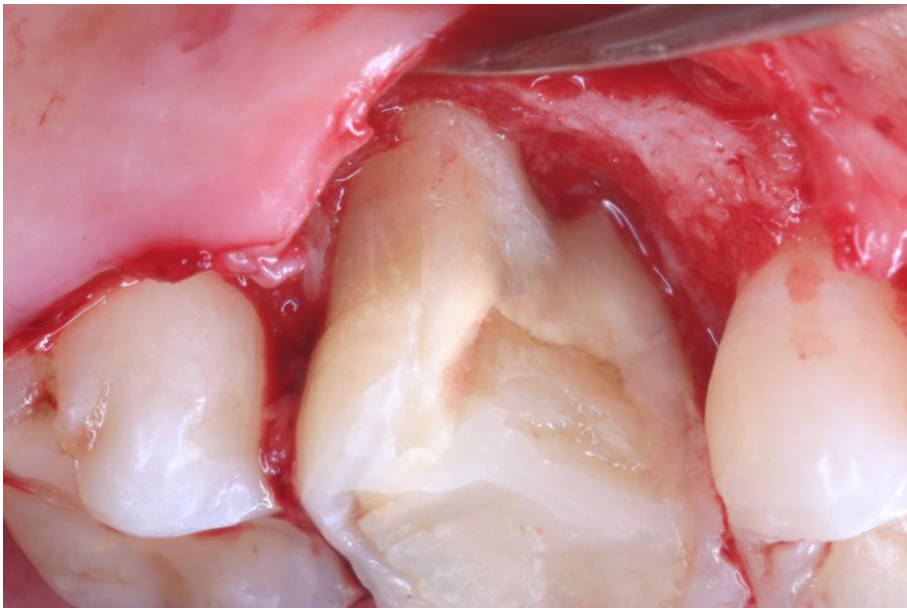


Figure 4. Surface smooth obtained with odontoplasty.

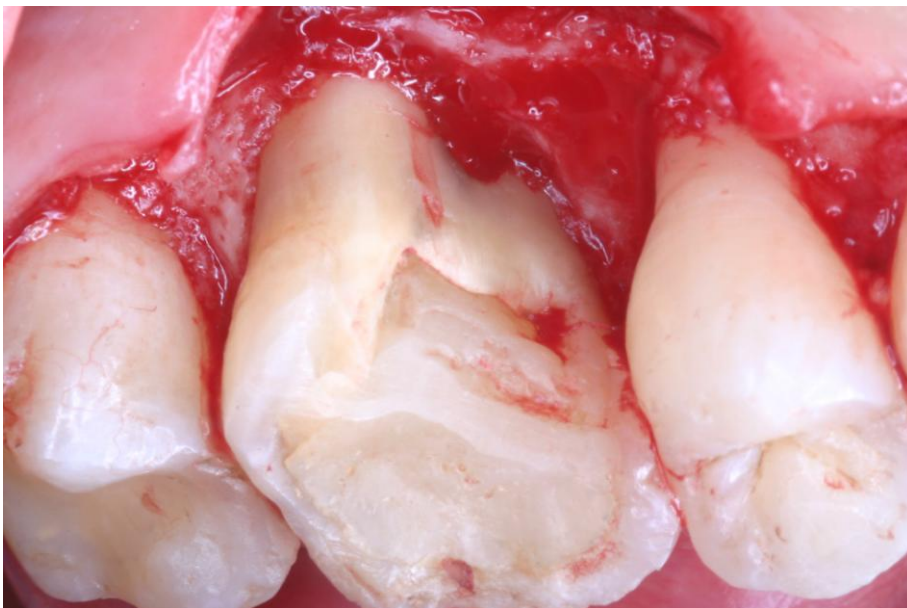

Figure 5. Palatal view of the sutures adapting buccal and palatal flaps.

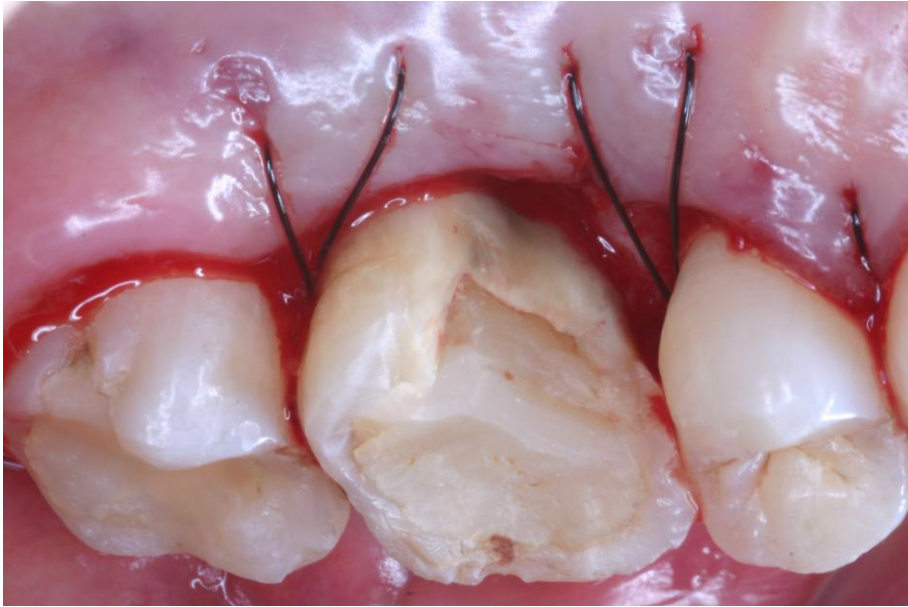


Figure 6. Pos-operative aspect 7 days after surgery.

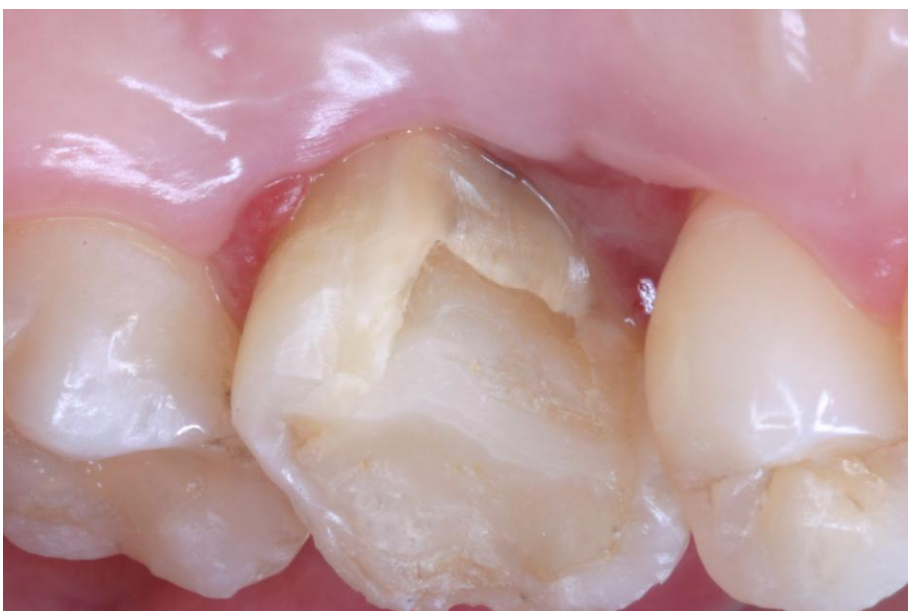
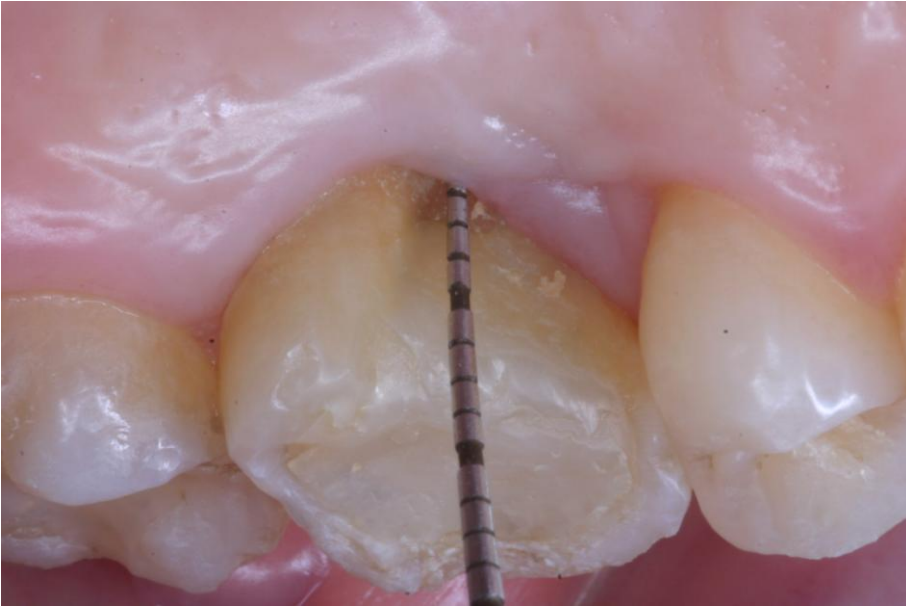
Figure 7. Pos-operative aspect 6 months after surgery. Periodontal probing reveals a clinically healthy gingiva.



Figures 8 and 9. Pos-operative aspect 16 months after surgery showing the maintenance of periodontal health at the operated area.

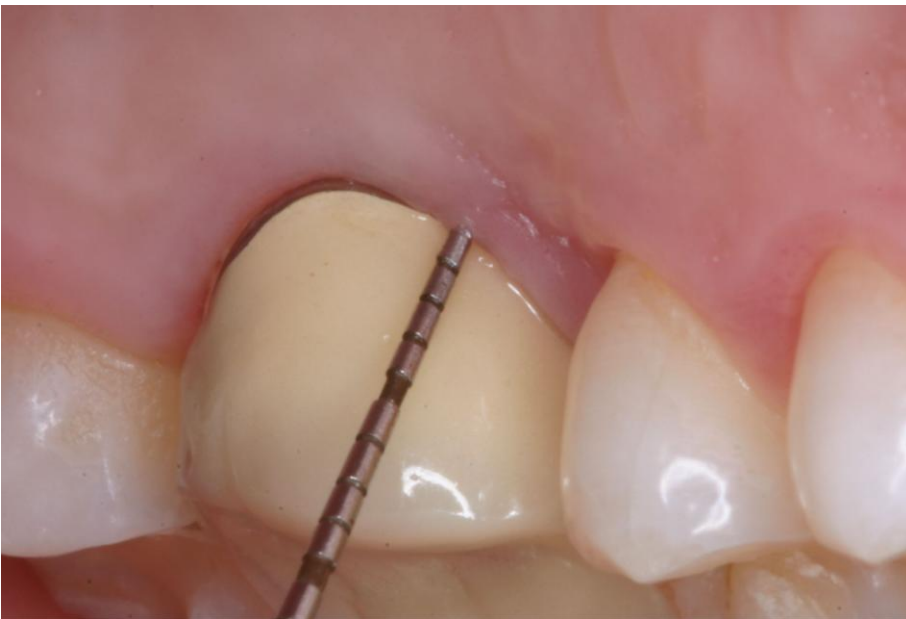

Figure 9.

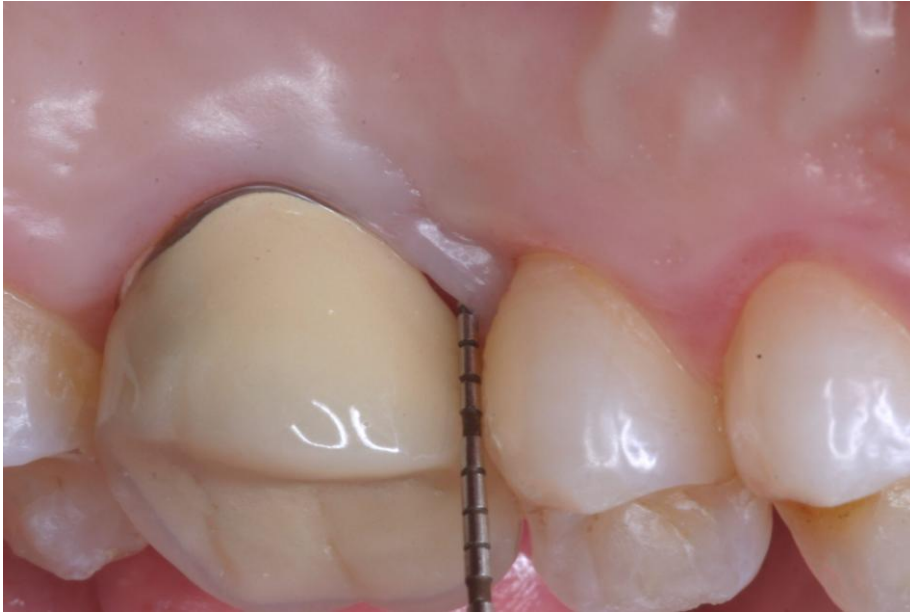
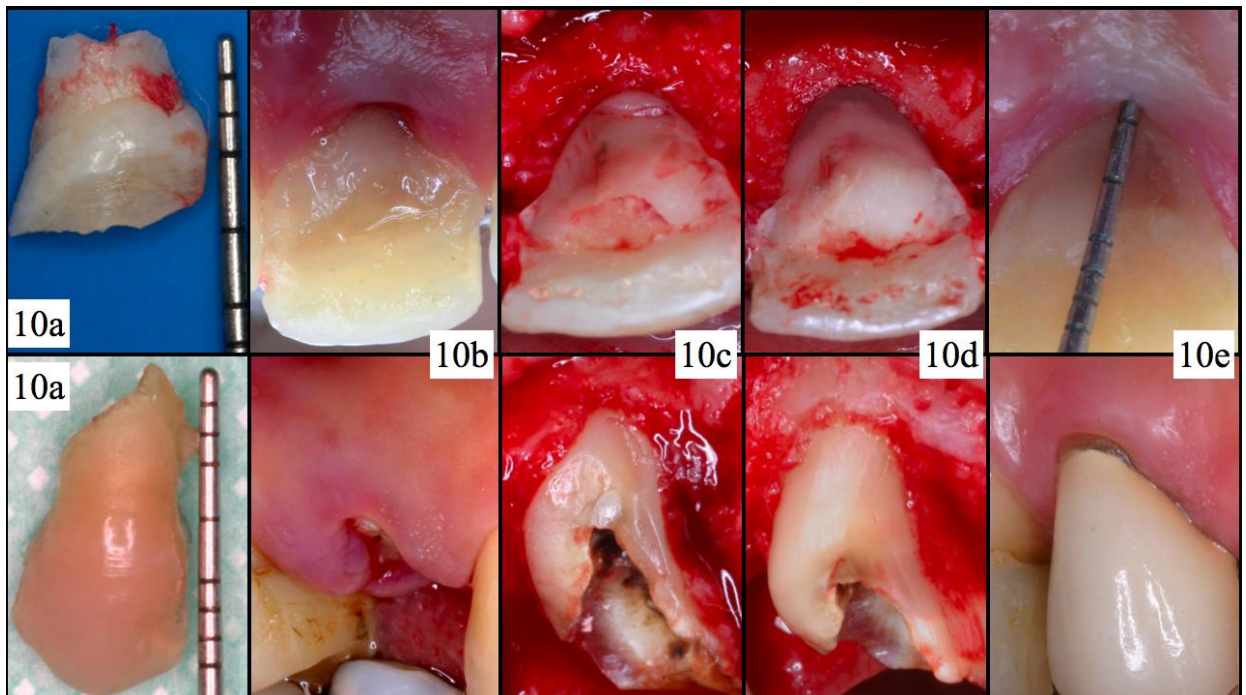


Figure 10. Summary chart of two cases treated with odontoplasty associated with surgical clinical crown lengthening surgery. 10a - Fragment view; 10b - Pre-operative view; 10c - Surgical exposure of fracture limits; 10d - Surface smooth after odontoplasty; 10e - Periodontal health after surgery.



Tables and Legends

Table 1: Sample description.

| Subject | Tooth | Surgery Reason | Rehabilitation Procedure | Root Retainer | Sites involved in Odontoplasty | Follow-up |
|---------|-------|----------------|--------------------------|---------------|--------------------------------|-----------|
| 1 | 21 | Fracture | DR | no | P | 12 |
| 2 | 23 | Fracture | TC | yes | P | 6 |
| 3 | 11 | Fracture | TC | yes | P | 24 |
| 4 | 25 | Fracture | DR | yes | P | 6 |
| 5 | 26 | Fracture | DR | no | P | 6 |
| 6 | 14 | Fracture | TC | yes | P | 24 |
| 7 | 21 | Fracture | TC | yes | P | 8 |
| 8 | 16 | Fracture | ONL | no | P and M | 6 |
| 9 | 36 | Fracture | TC | yes | P | 12 |
| 10 | 46 | Fracture | TC | yes | P | 8 |
| 11 | 11 | Sub.Prep. | TC | yes | B | 22 |
| 12 | 24 | Fracture | TC | yes | P | 8 |
| 13 | 36 | Carie | TC | yes | B | 24 |
| 14 | 12 | Fracture | TC | yes | D and P | 24 |

Legend: **Sub. Prep.** – Subgingival Prosthetic Preparation / **TC** - Total Crown / **DR** - Direct restoration / **B** – Buccal / **P** – Palatine / **M**- Mesial / **D** – Distal / **ONL** - Onlay

Table 2: Periodontal clinical parameters at the sites involved in the odontoplasty (test) and at the respective aspect of the contralateral teeth (control).

| | Test teeth | | | Control teeth | | |
|-----------|------------------|------------|--------------|---------------|------------|----------------|
| | PI | BOP | PD (mm) | PI | BOP | PD (mm) |
| 1 | 0 | 1 | 2 | 0 | 1 | 2 |
| 2 | 0 | 0 | 3 | 0 | 0 | 2 |
| 3 | 1 | 1 | 3.5 | 1 | 1 | 3 |
| 4 | 0 | 0 | 2.5 | 0 | 1 | 2.5 |
| 5 | 0 | 1 | 4 | 0 | 1 | 3 |
| 6 | 0 | 0 | 2.5 | 0 | 1 | 2.5 |
| 7 | 0 | 1 | 1.5 | 0 | 1 | 1.5 |
| 8 | 1/0 (P/M) | 0/0 | 2/2,5 | 1/0 | 1/1 | 2.5/2,5 |
| 9 | 1 | 1 | 2.5 | 1 | 1 | 1 |
| 10 | 0 | 0 | 2.5 | 0 | 0 | 2 |
| 11 | 0 | 0 | 2 | 0 | 0 | 2 |
| 12 | 0 | 0 | 2.5 | 0 | 0 | 1.5 |
| 13 | 0 | 1 | 2 | 0 | 1 | 2 |
| 14 | 0/0 (D/P) | 0/0 | 2/1,5 | 0/0 | 0/0 | 2/1,0 |

§ Patients 8 and 14 had two aspects involved in odontoplasty; the legend of each aspect is indicated in the first column of the table.

5. CONCLUSÕES

Dentro dos limites da metodologia empregada, pode-se concluir que a odontoplastia realizada em cirurgias de aumento de coroa clinica (CACC) não afeta a saúde periodontal e o prognóstico do procedimento restaurador, portanto, é um procedimento a ser considerado na reabilitação de dentes com invasão do espaço biológico.

APÊNDICES**TERMO DE CONSENTIMENTO LIVRE E ESCLARECIDO****Avaliação retrospectiva de dentes submetidos à
plastia radicular durante aumento de coroa clínica.**

Concedo minha participação no estudo intitulado “Avaliação de dentes submetidos à plastia radicular durante aumento de coroa clínica.”

Estou ciente de que em qualquer fase do estudo posso me recusar a participar das avaliações sem penalização alguma e sem prejuízo a futuros tratamentos.

Consciente autorizo a pesquisa.

Pelotas,.....de.....de 200.....

Paciente ou responsável

Pesquisador


ANEXOS**Parecer do Comitê de Ética**

**MINISTÉRIO DA EDUCAÇÃO
UNIVERSIDADE FEDERAL DE PELOTAS
FACULDADE DE ODONTOLOGIA
COMITÊ DE ÉTICA EM PESQUISA**

PELOTAS, 13 de dezembro de 2007.

PARECER N° 047/2007

O projeto de pesquisa intitulado “**AVALIAÇÃO LONGITUDINAL DE DENTES SUBMETIDOS À PLASTIA RARADICULAR DURANTE AUMENTO DE COROA CLÍNICA: ASPÉCTOS PERIODONTAIS E RESTAURADORES**” está constituído de forma adequada, cumprindo, na suas plenitudes preceitos éticos estabelecidos por este Comitê e pela legislação vigente, recebendo, portanto, **PARECER FAVORÁVEL** à sua execução.



Prof.º Marcos Antonio Torriani
Coordenador do CEP/FO/UFPel.

Prof. Marcos A. Torriani
Coordenador
Comitê de Ética e Pesquisa

período de avaliação:

- 1 mês
- 3 meses
- 6 meses

- 1 ano
- 1 ano e meio
- 2 anos

Etiologia da Fratura:

Profundidade de Sondagem:

| | | | |
|--|--|--|--|
| | | | |
| | | | |

REC

| | | | |
|--|--|--|--|
| | | | |
| | | | |

NIC

| | | | |
|--|--|--|--|
| | | | |
| | | | |

Dente Homólogo do Hemiarco Oposto

| | | | |
|--|--|--|--|
| | | | |
| | | | |

| | | | |
|--|--|--|--|
| | | | |
| | | | |

| | | | |
|--|--|--|--|
| | | | |
| | | | |

Livros Grátis

(<http://www.livrosgratis.com.br>)

Milhares de Livros para Download:

[Baixar livros de Administração](#)

[Baixar livros de Agronomia](#)

[Baixar livros de Arquitetura](#)

[Baixar livros de Artes](#)

[Baixar livros de Astronomia](#)

[Baixar livros de Biologia Geral](#)

[Baixar livros de Ciência da Computação](#)

[Baixar livros de Ciência da Informação](#)

[Baixar livros de Ciência Política](#)

[Baixar livros de Ciências da Saúde](#)

[Baixar livros de Comunicação](#)

[Baixar livros do Conselho Nacional de Educação - CNE](#)

[Baixar livros de Defesa civil](#)

[Baixar livros de Direito](#)

[Baixar livros de Direitos humanos](#)

[Baixar livros de Economia](#)

[Baixar livros de Economia Doméstica](#)

[Baixar livros de Educação](#)

[Baixar livros de Educação - Trânsito](#)

[Baixar livros de Educação Física](#)

[Baixar livros de Engenharia Aeroespacial](#)

[Baixar livros de Farmácia](#)

[Baixar livros de Filosofia](#)

[Baixar livros de Física](#)

[Baixar livros de Geociências](#)

[Baixar livros de Geografia](#)

[Baixar livros de História](#)

[Baixar livros de Línguas](#)

[Baixar livros de Literatura](#)
[Baixar livros de Literatura de Cordel](#)
[Baixar livros de Literatura Infantil](#)
[Baixar livros de Matemática](#)
[Baixar livros de Medicina](#)
[Baixar livros de Medicina Veterinária](#)
[Baixar livros de Meio Ambiente](#)
[Baixar livros de Meteorologia](#)
[Baixar Monografias e TCC](#)
[Baixar livros Multidisciplinar](#)
[Baixar livros de Música](#)
[Baixar livros de Psicologia](#)
[Baixar livros de Química](#)
[Baixar livros de Saúde Coletiva](#)
[Baixar livros de Serviço Social](#)
[Baixar livros de Sociologia](#)
[Baixar livros de Teologia](#)
[Baixar livros de Trabalho](#)
[Baixar livros de Turismo](#)