LIANA MESQUITA VILELA

AVALIAÇÃO HISTOMORFOMÉTRICA E DE PROPRIEDADES MECÂNICAS DE MENISCOS FRESCOS E PRESERVADOS EM GLICERINA 98%. ESTUDO EXPERIMENTAL EM COELHOS (*Oryctolagus cuniculus*).

Dissertação apresentada à universidade Federal de Viçosa, como parte das exigências do Programa de Pós-graduação em Medicina Veterinária, para obtenção do título de Magister Scientiae.

VIÇOSA
MINAS GERAIS - BRASIL
2008

Livros Grátis

http://www.livrosgratis.com.br

Milhares de livros grátis para download.

Nunca Desista...

Nunca diga que algo é impossível
As coisas são no máximo improváveis
Mas nunca são impossíveis.

Nunca desista antes de tentar
E, se você for se arrepender de algo
Não se arrependa do que você fez
E sim do que você deixou de fazer
Porque tentar e errar, é ao menos aprender
Enquanto nem mesmo tentar, é desperdício.

Não desperdice nenhuma chance da sua vida
Afinal, a sorte não bate todo dia à sua porta.

Corra atrás de seus sonhos
Por que sem eles, não chegamos a lugar nenhum
Não se conforme
Vá atrás do que você quer
Lute!

Saiba sobreviver às tristezas
Saiba se erguer após cada queda
E saiba amar sem medo
Pois o medo não nos traz nada
Apenas leva.

Aproveite cada momento
Cada segundo do seu viver
Pois, é como dizem
No fim, o que conta
não são os anos de sua vida
E sim, a vida em seus anos.

A pessoa que não arrisca nada,
não faz nada, não tem nada, é nada.

(Autor desconhecido)

AGRADECIMENTOS

A Deus por todas as oportunidades e pessoas maravilhosas que Ele colocou no meu caminho. Por estar sempre comigo.

À Universidade Federal de Viçosa pelas condições oferecidas para o desenvolvimento da minha pesquisa. A Capes pela concessão da bolsa, que viabilizou meus estudos.

Aos meus pais Rui e Nadja por serem tão presentes em minha vida, por todo carinho, amor e apoio que sempre me deram, mesmo de tão longe. Por serem meus pais.

Ao meu marido e grande amigo Edson, que sempre me incentivou e me deu muita força para que eu pudesse estar aqui hoje, mesmo diante de alguns obstáculos. Obrigada pelo carinho, amor, amizade, compreensão e grande dedicação em todos os momentos da nossa vida. Às minhas queridas irmãs, Patricia e Natália, por todos os momentos bons de alegrias e brincadeiras os quais passamos juntas, pela preocupação, incentivo e amor que sempre me deram.

Ao meu orientador, Prof. Ricardo, por ter acreditado em mim, sem mesmo me conhecer direito. Obrigado por todo o ensinamento, pelo crescimento profissional e pessoal, que pude ter. Aos professores Sérgio da Matta e Rubens Chaves de Oliveira, pela grande ajuda neste trabalho. Obrigada pela atenção que sempre me deram, mesmo tão ocupados, sempre arranjavam um tempinho para conversarmos e me ajudarem. Ao Prof. Juquinha pela disponibilidade que sempre demonstrou.

Aos meus avós Zetinha, Rita, Jurandy e Rui (in memorian) pelo carinho e cuidado. Às minhas tias Sandra, Fátima, Rejane e Jeane, primos Leo, Carol, Manu, Mila, Rafa, Leon, Dianinha, Taci e Mari, por todos os momentos bons, pelos conselhos e pela amizade. À Lulu, por me fazer tão feliz. A D. Eliane, pela ajuda e grande amizade que nasceu entre nós.

Aos colegas de mestrado, Betânia, Maurício e Mastoby, pela ótima convivência e grande ajuda neste trabalho; e a todos os outros (Cynthia, Erô, Emily, Lívia, Taciana...) pelos momentos que compartilhamos e pelas amizades que nasceram. Aos estagiários Amanda, Daniel e Liliane, por toda ajuda, dedicação e disponibilidade.

A todos os professores e funcionários da Veterinária que de alguma forma me ajudaram e contribuíram para meu crescimento. A Rose por sua atenção e boa vontade de sempre ajudar e resolver nossos problemas.

Aos meus cães Pê (in memorian), Simba e Frevo por me darem tantas alegrias, amo vocês. A todos os animais.

BIOGRAFIA

LIANA MESQUITA VILELA, filha de Rui Figueira de Mesquita Filho e Nadja Amara Silva de Mesquita, nasceu em 11 de julho de 1980, em Recife – PE.

Em setembro de 2004, graduou-se em Medicina Veterinária pela Universidade Federal Rural de Pernambuco (UFRPE), Recife, PE. Em março de 2006 concluiu a Residência em Clínica Cirúrgica e Anestesiologia de Pequenos Animais, no Centro Universitário Vila Velha (UVV), Vila Velha, ES. Em outubro de 2006 iniciou o Curso de Mestrado em Medicina Veterinária, na Universidade Federal de Viçosa, Viçosa, MG, concentrando seus estudos na área de Cirurgia de Pequenos Animais.

CONTEÚDO

Página

LISTA DE FIGURAS.....vii
LISTA DE TABELAS.....ix
RESUMO.....x
ABSTRACT xii
INTRODUÇÃO GERAL 1
REFERÊNCIAS BIBLIOGRÁFICAS..... 13
Capítulo I. Avaliação das fibras colágenas de meniscos frescos e preservados em glicerina: estudo experimental em coelhos (*Oryctolagus cuniculus*).....20
Resumo..... 20
Abstract.....21
Introdução.....22
Material e Métodos.....23
Resultados e Discussão.....27
Conclusões.....34
Referências Bibliográficas.....34
Capítulo II. Avaliação da estrutura e celularidade de meniscos frescos e preservados em glicerina 98%: estudo experimental em coelhos (*Oryctolagus cuniculus*)..... 37
Resumo..... 37
Abstract.....38
Introdução.....38
Material e Métodos.....40
Resultados e Discussão.....43
Conclusões.....46
Referências Bibliográficas.....47
Capítulo III. Propriedades mecânicas de meniscos frescos de coelhos (*Oryctolagus cuniculus*) e preservados em glicerina 98%..... 50
Resumo..... 50
Abstract.....51

Introdução.....51
Material e Métodos.....53
Resultados e Discussão.....57
Conclusões.....60
Referências Bibliográficas.....60
CONCLUSÕES GERAIS.....62

LISTA DE FIGURAS

Página

Capítulo I

Figura 1 Procedimentos de coleta dos meniscos mediais..... 24

Figura 2 Medição do eixo maior do menisco com paquímetro..... 25

Figura 3 Representação do sistema de análise de imagens, demonstrando imagem microscópica contendo fibras colágenas polarizadas..... 27

Figura 4 Aspecto microscópico das fibras colágenas observadas em microscópio de luz polarizada, observadas nos três grupos..... 28

Figura 5 Representação gráfica dos valores médios da percentagem de colágeno tipo I apresentados nos três grupos..... 30

Figura 6 Representação gráfica dos valores médios da percentagem de colágeno tipo III apresentados nos três grupos..... 31

Figura 7 Representação gráfica dos valores médios da percentagem de espaços sem fibras apresentados nos três grupos..... 31

Figura 8 Representação gráfica dos valores médios da medida do eixo maior do menisco em cm observados nos três grupos..... 33

Figura 9 Aspecto macroscópico do menisco após a coleta e após a preservação em glicerina por 30 dias..... 33

Capítulo II

Figura 1 Fotomicrografia de meniscos do grupo MF (meniscos frescos) identificando condrócitos e fibrócitos/fibroblastos..... 43

Figura 2 Fotomicrografia de meniscos do grupo MG e MR (meniscos preservados em glicerina e meniscos preservados em glicerina e reidratados em NaCl 0,9%) identificando condrócitos e fibrócitos/fibroblastos..... 44

Figura 3 Representação gráfica dos valores médios da população celular: condrócitos e fibrócitos/fibroblastos, observados nos três grupos..... 45

Capítulo III

Figura 1 Aspecto do teste mecânico de compressão..... 56
Figura 2 Representação gráfica dos valores médios da força, deformação e tensão ao limite de elasticidade obtido nos três grupos..... 58
Figura 3 Representação gráfica dos valores médios da tensão ao ponto de ruptura e índice de rigidez obtido nos três grupos..... 59

LISTA DE TABELAS

Página

Capítulo I

Tabela 1 Distribuição quanto à orientação das fibras colágenas nos três grupos..... 29

Tabela 2 Valores médios em percentagem e desvio padrão do colágeno tipo I, tipo III e espaços vazios nos três grupos..... 30

Tabela 3 Valores médios em *cm* e desvio padrão da medida do maior eixo dos meniscos dos três grupos..... 32

Capítulo II

Tabela 1 Valores médios e desvios padrão percentuais da população celular (condrócitos e fibrócitos/fibroblastos)..... 45

Capítulo III

Tabela 1 Valores médios e desvio padrão obtidos no teste mecânico de compressão nos três grupos..... 57

Tabela 2 Índice de relação mecânica entre os grupos tratados (MG) e (MR) e o grupo controle (MF)..... 60

RESUMO

VILELA, Liana Mesquita, M.Sc. Universidade Federal de Viçosa, outubro de 2008. **Avaliação histomorfométrica e de propriedades mecânicas de meniscos frescos e preservados em glicerina 98%. Estudo experimental em coelhos (*Oryctolagus cuniculus*).** Orientador: Ricardo Junqueira Del Carlo. Co-orientadores: Luiz Gonzaga Pompermayer e João Carlos Pereira da Silva.

O tratamento de escolha para as lesões de menisco é a sutura, mas esta não pode ser realizada em todos os casos. Uma alternativa seria a retirada do menisco lesionado, o que ocasiona sérias alterações degenerativas na articulação. Assim, a procura de um substituto para este tecido fibrocartilaginoso, com o intuito de evitar lesões degenerativas articulares, permanece como um desafio para a cirurgia ortopédica. Uma opção é a substituição do menisco por um aloenxerto meniscal. Nas últimas décadas, as próteses biológicas passaram a ser utilizadas com maior freqüência nos processos de reparação de tecidos, principalmente pelas facilidades de obtenção, conservação, implantação no leito receptor e pelo baixo custo. Nesta pesquisa foram conduzidos três experimentos, com meniscos mediais de coelhos da raça Nova Zelândia, objetivando a avaliação dos efeitos da preservação em glicerina 98% sobre as fibras colágenas, arquitetura tecidual, a celularidade e a resistência meniscal. No primeiro e segundo experimentos foram utilizados 21 meniscos, distribuídos em três grupos de sete; e no terceiro experimento foram utilizados 30 meniscos, distribuídos em três grupos de dez. Em cada experimento, um grupo foi composto por meniscos frescos - MF e correspondeu ao grupo controle; um por meniscos preservados em glicerina 98%, por 30 dias - MG; e outro grupo foi composto por meniscos preservados em glicerina 98%, por 30 dias, e reidratados em NaCl 0,9%, por 12 horas - MR. No primeiro trabalho, foi realizada avaliação histológica do colágeno, por meio da quantificação dos tipos e análise da disposição das fibras colágenas, além da avaliação do tamanho e do aspecto macroscópico do menisco. No segundo, avaliou-se a arquitetura tecidual, a população celular, assim como a integridade e a distribuição dos tipos celulares presentes: fibroblastos/fibrócitos e condrócitos. No terceiro, os meniscos foram submetidos a testes de resistência à compressão, sendo avaliada a força e deformação ao limite de elasticidade, tensão ao ponto de ruptura e ao limite de elasticidade e o índice de rigidez. Foram realizados testes de Duncan ou Tuckey, conforme a instabilidade da variável. Todos os meniscos do grupo MF apresentaram fibras dispostas obliquamente, nos meniscos dos grupos MG e MR, 42,8% e 14,3% respectivamente, apresentaram desorganização das fibras colágenas em pequenas áreas. O grupo MF apresentou maior

concentração de colágeno tipo I e menor concentração de colágeno tipo III em relação aos grupos MG e MR, isto pode ter ocorrido devido à redução no tamanho dos meniscos e conseqüente retração das fibras de colágeno dos meniscos destes grupos, causada pela desidratação. O grupo de meniscos em glicerina - MG apresentou uma redução significativa no tamanho em relação ao grupo MF. No grupo MR, 85,7% dos meniscos retornaram ao seu tamanho inicial após a reidratação em solução salina. Não houve diferença significativa entre os tamanhos dos meniscos reidratados - MR e dos meniscos do grupo controle - MF. A população celular foi estatisticamente semelhante nos três grupos de meniscos, sendo que todos os meniscos preservados, grupos MG e MR, apresentaram sinais de lise celular. Nos meniscos dos grupos preservados (MG e MR) observou-se retração das fibras colágenas, menor intensidade na coloração do tecido, e diminuição de volume e maior intensidade de coloração dos núcleos (condensação da cromatina), em relação aos meniscos frescos (MF), caracterizando o fenômeno de lise celular. A matriz fibrocartilaginosa dos meniscos dos grupos MG e MR revelou-se bem preservada mantendo a arquitetura tecidual e assim, as propriedades mecânicas do menisco. Quanto à resistência, os meniscos dos grupos preservados - MG e MR tiveram a capacidade de suportar, significativamente, a mesma força do grupo de meniscos frescos - MF, antes de sofrer ruptura total. Os meniscos em glicerina - MG apresentaram estatisticamente, menor capacidade de deformação elástica e maior rigidez que os meniscos do grupo MF e MR ($p<0,05$), provavelmente devido a desidratação promovida pela glicerina. A glicerina 98% demonstrou ser uma opção de meio de preservação para aloenxertos meniscais com matriz colágena desvitalizada. Este meio aumentou a resistência dos meniscos à compressão, sem alterar o colágeno tipo I e assim a arquitetura tecidual.

Os capítulos apresentados como parte integrante desta tese estão seguindo as normas de publicação da Pesquisa Veterinária Brasileira/Brazilian Journal of Veterinary Research, editada pelo Colégio Brasileiro de Patologia Animal (CBPA).

ABSTRACT

VILELA, Liana Mesquita, M.Sc. Universidade Federal de Viçosa, october of 2008. **Evaluation histomorphometric and mechanical properties of meniscus fresh and preserved in glycerin 98%. Experimental study in rabbis (*Oryctolagus cuniculus*).** Adviser: Ricardo Junqueira Del Carlo. Co-advisers: Luiz Gonzaga Pompermayer and João Carlos Pereira da Silva.

The treatment used for meniscus lesions is the suture, procedure which cannot be applied in other cases. An alternative would be the removal of the meniscus with lesions, which may cause serious degenerative alterations in the articulations. Thus, the search for a substitute for the fibercartilage tissue which would avoid the degenerative lesions remains a challenge for orthopedic surgery. In the last decades, biological prosthesis started to be applied more often in the repair processes, especially because of how easy it can be to obtain, conserve and implant the latter in the receptor and also because of low cost. Another option would be to replace the meniscus by a meniscus allograft. Three experiments were conducted in this piece of research with medial meniscus from New Zealand rabbits. The objective was to evaluate the effects of the meniscus preservation in glycerin 98% on collagen fibers, tissue architecture, cellularity and meniscal resistance. 21 meniscuses were used in the first and second experiments. They were distributed in three groups of seven. In the third experiment 30 meniscuses were used and they were divided into three groups of ten. In each experiment one group was composed by fresh meniscus - MF and therefore corresponded to the control group; the second group was composed by meniscuses preserved in glycerin 98% for the period of 30 days - MG; and, the third was composed by meniscuses preserved in glycerin 98% for 30 days also, but these were rehydrated in NaCl 0,9%, for 12 hours - MR. First, a histological evaluation of the collagen was carried out through the quantification of the collagen types and through the analyses of their fiber arrangement. The analyses of the size and macroscopic aspect of the meniscuses were also accomplished. In the second, evaluate the architecture tissue, the cell population, as well as the integrity and distribution of cell types found: fibroblasts/fibrocytes and chondrocytes. On the third part of the experiment, the meniscuses were submitted to oppression resistance tests. The strength and the elasticity limit were evaluated as well as the deformation at the elasticity limit, the rupture stress and the elasticity limit stress and stiffness index. Duncan or Tuckey tests were applied according to the instability of the variable. All the meniscuses from group MF presented organized fibers; among the meniscuses from groups MG and MR, 42,8% and 14,3% respectively, presented

unorganized collagen fibers in small areas. The group MF presented higher type I collagen concentration and lower type III collagen concentration when compared to groups MG and MR, this was due to the reduction in size and subsequent retraction of the fibers of collagen of the meniscus from this groups, caused by dehydration. The group of meniscuses in glycerin - MG presented a significant decrease ($p<0,05$) in size when compared to the MF group. In the MR group, 85,7% of the meniscus went back to their original size after rehydration. The MR group presented significant increase in the meniscuses size when compared to the MG group. The percentage of cell population was statistically similar in all groups of meniscus, and that all meniscus preserved - MG and MR showed signs of cell lysis. In the meniscus of the groups preserved (MG and MR) were observed a lower intensity of color and shrinkage of collagen fibers, reduced volume and higher intensity of staining of nucleus (chromatin condensation), as compared to fresh meniscus (MF), featuring the phenomenon of cell lysis. The matrix fibrocartilaginosa of meniscus preserved proved to be well preserved by maintaining the tissue architecture and thus, the mechanical properties of the meniscus. As for resistance, the meniscuses from the preserved groups, MG and MR, were able to significantly withstand the same strength as the fresh meniscus group MF before going through total rupture. The meniscuses in glycerin - MG presented, statistically, a lower capacity of elastic deformation than the groups MF and MR ($p<0,05$). The meniscuses from the MG group presented significantly higher stiffness than the ones form the groups MF and MR ($p<0,05$), probably because of the dehydration promoted by the glycerin. The glycerin 98% proved to be a choice of means of preservation for meniscal allografts with collagenous matrix devitalized. This means increased resistance to compression of the meniscus, without changing the collagen type I and thus the architecture tissue.

INTRODUÇÃO GERAL

Anatomia e composição do menisco

Os meniscos são estruturas fibrocartilaginosas semilunares interpostas entre as superfícies articulares do fêmur e da tíbia (Bennett *et al*., 1997; Hulse e Johnson, 2002; Buma *et al*., 2004; Vasseur, 2007), de vital importância para a boa função e preservação da articulação do joelho (Barret *et al*., 1998). Em corte transversal, os meniscos são cuneiformes, a borda central é delgada e côncava e a borda periférica mais espessa insere-se na cápsula articular (Vasseur, 2007).

Estes discos fibrocartilaginosos são estruturas hiperidratadas, contendo cerca de 75% de água (Bennett *et al*., 1997; Buma *et al*., 2004; Rijk, 2004), 20% de fibras colágenas, além de glicosaminoglicanos, condrócitos e pequena quantidade de fibras elásticas. Cerca de 80% do total de colágeno é do tipo I, sendo os 20% restantes constituídos pelos tipos II, III, V e VI (McDevitt e Webber, 1990; Mcbride e Clancy, 2000; Jackson *et al*., 2001; Buma *et al*., 2004). O colágeno representa de 60% a 90% do peso dos meniscos em matéria seca. Os glicosaminoglicanos desempenham importante função na manutenção do comportamento viscoelástico, flexibilidade e hidratação do tecido (Buma *et al*., 2004).

A principal orientação das fibras colágenas é circunferencial, mas existem fibras orientadas radialmente, que partem da superfície do menisco em direção às suas camadas mais profundas, entrelaçadas com as fibras arranjadas circunferencialmente. Essa organização contribui de forma importante para a manutenção de propriedades mecânicas como força tênsil e rigidez (Aagaard, 1999).

Um método utilizado para avaliar as fibras colágenas é o de Picrosirius Red associado à microscopia de polarização (PSP). Este método histoquímico é específico para detecção de estruturas compostas de fibras de colágeno orientadas (Montes e Junqueira, 1991) e útil para o estudo dos diferentes tipos de colágeno em cortes histológicos obtidos de amostras normais e alteradas (Junqueira *et al*., 1980). No estudo da distribuição dos colágenos tipo I e tipo III, o primeiro aparece na forma de fibras espessas, amareladas ou avermelhadas, bastante birrefrigentes e o segundo com birrefrigência fraca, caracterizado por fibras esverdeadas (Andrade *et al*., 1999).

Os meniscos estão firmemente aderidos à cápsula articular e ao tecido ósseo por meio dos ligamentos meniscais (Bennett *et al*., 1997). Cada menisco se une ao platô tibial, em cada uma de suas extremidades, por meio dos ligamentos meniscotibiais cranial e caudal. O

menisco lateral possui uma junção ligamentosa com o côndilo medial do fêmur através do ligamento meniscofemoral (Hulse, 1995; Flo, 1996; Rijk, 2004; Vasseur, 2007). Um pequeno ligamento, denominado intermeniscal ou transverso, situado imediatamente cranial à inserção do ligamento cruzado cranial, une as porções craniais dos meniscos lateral e medial (Arnoczky, 1992; Flo, 1996; Vasseur, 2007).

As extremidades dos meniscos são chamadas de cornos e o segmento que se estende entre os cornos é denominado corpo. Estruturalmente, há distinção entre os cornos e o corpo, sendo as áreas hialinizadas mais freqüentes no corpo que nos cornos (Somer e Somer, 1983; Vasseur, 2007). O colágeno dos cornos está organizado em feixes delicados, separados por septos de tecido conjuntivo frouxo, enquanto o colágeno do corpo encontra-se disposto em um padrão de espinha de peixe. No corpo não há septos (Vasseur, 2007).

O menisco medial tem formato oval e cobre cerca de 30% do platô tibial (Arnoczky, 1992). Devido às suas inserções no ligamento colateral medial e ao fato de suas margens periféricas estarem firmemente fixadas à cápsula articular pelos ligamentos coronários (ou ligamentos meniscocapsulares), o menisco medial se desloca consideravelmente menos que o menisco lateral (Torres *et al*., 2006).

O menisco lateral é ligeiramente mais espesso, forma um arco levemente maior, é mais côncavo, e em sua constituição possui mais água e glicosaminoglicanos do que o menisco medial (Arnoczky, 1996; Jackson *et al.*, 2001). É relativamente circular e cobre aproximadamente 50% do platô tibial (Arnoczky, 1992). A presença do ligamento meniscofemoral, associada à falta dos ligamentos meniscocapsulares, faz com que o menisco lateral tenha maior mobilidade do que o medial (Hulse, 1995; Flo, 1996). Em virtude de sua menor mobilidade e, possivelmente, pela sua composição mais escassa em água e glicosaminoglicanos, o menisco medial é mais susceptível à lesão durante a instabilidade articular do que o lateral (Flo, 1996; Jackson *et al*., 2001).

Os cornos do menisco são abundantemente supridos por vasos sanguíneos e nervos que possuem grandes fibras mielinizadas, enquanto o corpo é praticamente desprovido de irrigação e inervação (Bennett *et al*., 1997; Vasseur, 2007). O suprimento vascular dos meniscos lateral e medial origina-se, principalmente, das artérias geniculares lateral e medial (Arnoczky e Warren, 1982; Bennett *et al*., 1997; Rijk, 2004).

Em um estudo experimental, com meniscos de cães, Arnoczky e Warren (1983) relataram que ramos das artérias geniculares dão origem a um plexo capilar perimeniscal no interior da membrana sinovial e de tecidos capsulares da articulação do joelho. Esse plexo

perimeniscal é uma rede de vasos que supre a borda periférica do menisco, através de sua junção com a cápsula articular, com vasos orientados predominantemente de forma circunferencial com ramificações radiais direcionadas ao centro da articulação. O grau de penetração vascular foi de 15 a 25% da largura do menisco nos cães estudados.

Cerca de 10 a 15% da área periférica do corpo do menisco é irrigada por um plexo sinovial vascular proveniente da cápsula articular. A zona central do corpo do menisco é nutrida por meio de difusão do líquido sinovial, já que é avascular (Arnoczky Warren, 1983; Vasseur, 2007).

Função dos meniscos

O menisco possui funções mecânicas e proprioceptivas. A inserção dos cornos e a borda periférica do menisco contêm maior concentração de neuroceptores do que a região central (Rijk, 2004). A inervação dos cornos do menisco sugere a presença de função sensorial, podendo auxiliar na propriocepção articular e proteger a articulação de carga excessiva, possivelmente, por meio de arcos reflexos envolvendo a musculatura regional (Rijk, 2004; Vasseur, 2007).

Os meniscos atuam na proteção das superfícies articulares opostas, ao agirem como elementos de transmissão de cargas e de absorção de energias de impacto, contribuem para a estabilidade articular durante a flexão e extensão, ajudando a prevenir movimentos de rotação e promovendo a estabilidade vara-valga da articulação, promovem a congruência entre o fêmur e a tíbia, ao atuarem como estruturas móveis, elásticas e periféricas, além de auxiliarem na lubrificação da articulação, prevenindo o atrito da membrana sinovial sobre as superfícies articulares do fêmur e da tíbia (Arnoczky, 1996; Hulse e Johnson, 2002; Vasseur, 2007). Assim, os meniscos são importantes por reduzir o estresse sobre a cartilagem articular, impedindo danos mecânicos aos condrócitos e à matriz extracelular (Paiva, 2006).

A capacidade do menisco em realizar funções mecânicas, depende de sua propriedade material e de sua estrutura anatômica. A propriedade material é determinada por sua composição bioquímica, além da interação dos seus constituintes como água, proteoglicanos e colágeno. A importância estrutural e funcional do menisco possui relação direta com a estabilidade articular (Paiva, 2006). Em seres humanos, os meniscos na posição normal, em estação, absorvem aproximadamente 65% da carga de sustentação do peso (Vasseur, 2007).

Fisiopatogenia das lesões meniscais

A lesão dos meniscos ocorre quando sua fibrocartilagem fica exposta à tensão ou pressão anormal, comumente, quando a articulação com sustentação do peso fica submetida a movimentos combinados de flexão e rotação ou de extensão e rotação (Arnoczky, 1996; De Groott *et al*., 1996). A porção do menisco submetida à lesão depende do grau de flexão da articulação do joelho ao ser imposta a força rotacional. Quando em extensão, a porção cranial do menisco pode ser lesionada; quando em flexão, a parte caudal é a que pode sofrer lesão. A direção da rotação, geralmente, determina qual o menisco lesionado (Arnoczky, 1996; Moore e Read, 1996).

A maioria das lesões dos meniscos (98%) envolve somente o menisco medial. Relatos de lesão do menisco lateral são raros em cães (Arnoczky, 1996; Flo, 1996), a menos que se encontre presente uma instabilidade articular excessiva proveniente de um traumatismo significativo, como os acidentes automobilísticos. No caso desses pacientes, ambos os meniscos podem sofrer lesão (Flo, 1996). Langley-Hobbs (2001) descreveu três casos de cães com lesão no menisco lateral sem alterações no medial. Em todos os casos, havia evidência de lesões semelhantes à osteocondrose afetando o côndilo femoral.

A lesão do menisco medial, geralmente está associada à instabilidade articular causada pela ruptura do ligamento cruzado cranial (Smith *et al*., 2002; Torres *et al.*, 2006). A perda da integridade dessa estrutura facilita a rotação medial da tíbia em relação ao fêmur, e o menisco medial torna-se propenso a ser apreendido entre o côndilo femoral e o platô tibial (Flo, 1996).

Lesões meniscais isoladas, sem lesão ligamentar concomitante, não são comuns em cães, embora lesões envolvendo o corpo do menisco lateral tenham sido relatadas em quedas nas quais a articulação sofre compressão excessiva (Hulse e Johnson, 2002; Torres *et al*., 2006). Nesses casos, o mecanismo de lesão é a ação de força compressiva, súbita, sobre o menisco (Arnoczky, 1996; Torres *et al*., 2006). Estudos recentes mostraram que apenas 20% dos cães com ruptura parcial do ligamento cruzado cranial tinham lesões meniscais, enquanto 61% dos cães com ruptura completa apresentaram lesões (Buquera *et al*., 2002; Hulse e Johnson, 2002).

A lesão do menisco pode ocorrer no momento do trauma original, ou subseqüentemente, a partir de um caminhar sobre um joelho instável. O traumatismo repetido, no corno caudal do menisco, resulta numa separação entre as fibras. Após a separação, a porção axial pode luxar-se, cranial ou caudalmente, entre os côndilos femorais e a tíbia, e essa luxação dá origem a uma crepitação audível ou palpável (Flo, 1996).

Os tipos mais comuns de lesão do menisco medial são: lesão transversal na região caudal do corpo do menisco, que se estende de medial para lateral, e lesão em "alça de balde", a qual ocorre em sentido longitudinal ao corpo do menisco, com deslocamento da porção medial para o centro da articulação, interferindo com a extensão e a flexão completa do joelho. A lesão transversal tende a ocorrer quando o menisco estira-se, e a lesão longitudinal quando ele é esmagado entre o fêmur e a tíbia, durante a rotação (Moore e Read, 1996).

Outro tipo de lesão que pode ocorrer no menisco medial é a separação da sua porção caudal. Quando a articulação do joelho é posicionada em extrema flexão, o corno caudal do menisco medial pode se deslocar para o interior da articulação e dobrar-se sobre si, principalmente durante o movimento de deslizamento anormal da articulação instável (Arnoczky, 1996; Moore e Read, 1996).

A instabilidade articular produz movimentos não fisiológicos de deslizamento e cisalhamento, os quais podem comprimir os meniscos entre os côndilos do fêmur e o platô tibial, fazendo com que se degenerem. Quando a microestrutura articular estiver alterada, os meniscos estarão mais vulneráveis à lesão e poderão sofrer laceração diante de traumatismos mínimos. As alterações degenerativas nos meniscos estão comumente associadas à doença articular degenerativa, resultante da instabilidade local (Arnoczky, 1996; Torres *et al*., 2006).

A fibrocartilagem demonstra degeneração mucóide da matriz cartilaginosa e fragmentação dos feixes de colágeno que, diante da tensão contínua, produzem lesões de clivagem horizontal. Estas lesões, definidas como lacerações degenerativas no plano horizontal dos meniscos, algumas vezes evoluem para lesões maiores. A calcificação dos meniscos pode ocorrer na fibrocartilagem, supondo-se que seja uma alteração degenerativa secundária (Arnoczky, 1996).

Os meniscos de cães portadores de ruptura parcial do ligamento cruzado cranial podem apresentar alterações histológicas semelhantes às dos meniscos de joelhos com ruptura completa, a idade também afeta as propriedades meniscais. Em um estudo com cães, os animais com três anos de idade ou mais apresentavam menos celularidade na superfície do menisco do que aqueles com menos de três anos. Com o avanço da idade, o menisco torna-se mais rígido e sua elasticidade fica reduzida (Jackson *et al*., 2001).

Tratamento das lesões meniscais

Como já foi demonstrado que a remoção dos meniscos leva a mudanças degenerativas da articulação do joelho, muitas tentativas têm sido feitas para preservar o menisco lesionado

(Rijk, 2004). O tratamento conservativo não é recomendado devido à dificuldade inerente de reparação. Além disso, a movimentação de porções danificadas do menisco contribui para a progressão da doença articular degenerativa, razão pela qual, tais porções devem ser removidas **(**Jackson *et al*., 2001; Hulse e Johnson, 2002).

Quando for possível restabelecer a integridade anatômica e funcional do menisco, a sutura é o tratamento mais recomendado, porém a cicatrização adequada vai depender da região acometida e sua subseqüente irrigação vascular (Fabbriciani *et al*., 1997; Anderson-Molina *et al*., 2003).

Entretanto, a sutura não é aplicável a todos os casos e somente 30 a 50% das lesões podem ser reparadas por este método (Fabbriciani *et al*., 1997; Wirth *et al*., 2002; Anderson-Molina *et al*., 2003; Friedman, 2003). McCarty *et al*. (2002) relataram que a sutura meniscal deve ser utilizada se a lesão for pequena e se o ligamento cruzado cranial estiver íntegro. Lesões complexas ou localizadas em áreas avasculares, ou lesões crônicas não associadas à ruptura de ligamento cruzado cranial, geralmente não podem ser reparadas (Wyland *et al*., 2002).

Em pesquisas com cães e humanos, foi demonstrado que fibrócitos meniscais e outras células reparadoras são capazes de proliferar e sintetizar matriz extracelular quando expostos a fatores de crescimento, como o fator de crescimento derivado de plaquetas, normalmente presente no hematoma ou coágulo de fibrina (Buma *et al*., 2004; Vasseur, 2007).

A origem dessas células reparadoras ainda é desconhecida e, acredita-se que elas originem-se da membrana sinovial ou do tecido meniscal normal adjacente. Uma combinação de reparo primário e a presença do coágulo de fibrina local podem resultar na reparação adequada da lesão do menisco (Vasseur, 2007).

A meniscectomia é um procedimento freqüentemente realizado quando outras opções para reparo ou reconstrução não podem ser utilizadas (Cury *et al*., 2002; Wyland *et al*., 2002; Rijk, 2004; Reckers, 2005). A retirada parcial ou total do menisco está associada, a médio e longo prazo, a processos degenerativos da articulação, resultando em graus variáveis de comprometimento articular (Wirth *et al.*, 2002; Rijk, 2004).

Alguns cirurgiões preferem a meniscectomia total à meniscectomia parcial para evitar dano iatrogênico à cartilagem. Entretanto, a maioria dos autores indica a meniscectomia parcial, pois o procedimento minimiza o dano à cápsula articular, diminui o estresse na cartilagem dos côndilos e reduz a progressão das alterações articulares degenerativas (Rijk, 2004; Vasseur, 2007). A dificuldade de excisão dos ligamentos meniscocapsulares caudais é

outro argumento contra a meniscectomia total. A meniscectomia parcial apresenta menor morbidade que a total por manter, pelo menos em parte, a função original do menisco (Fabbriciani *et al*., 1997; Anderson-Molina *et al*., 2003)

A sutura meniscal e a meniscectomia parcial não são aplicáveis a todos os meniscos, e nesses casos, deve-se realizar a meniscectomia total (Cury *et al*., 2002; Rijk, 2004) e substituição dos meniscos por enxertos homólogos (Rath *et al*., 2001; Cury *et al*., 2002; Buma *et al*., 2004; Rijk, 2004), auto-enxertos ou próteses (Buma *et al*., 2004), com o objetivo de evitar o desenvolvimento das alterações degenerativas (Cury *et al*., 2002).

A substituição por aloenxerto, no caso a fibrocartilagem de menisco, apresenta como vantagem a possibilidade de utilizar um tecido semelhante em sua morfologia ao tecido que está sendo substituído. As desvantagens estão na dificuldade de preservação, na possibilidade do enxerto ser vetor de doenças infecto-contagiosas, nos eventuais processos de reações imunológicas, na viabilidade do enxerto e no formato individual do implante (Buma *et al*., 2004; Reckers, 2005).

Tecidos que podem ser utilizados como auto-enxertos são o tecido adiposo infrapatelar, tecido pericondral, tendões, ligamento patelar, retalhos sinoviais, entre outros. Os problemas relacionados a tais materiais são as pobres características mecânicas iniciais, a dificuldade de fixação a longo prazo, as calcificações que são encontradas no caso da utilização de pericôndrio e o remodelamento individual da prótese (Buma *et al*., 2004). A necessidade de intervenções associadas para obtenção do tecido doador e a dificuldade em obter-se tecido suficiente e resistente para uma substituição adequada são fatores limitantes para o uso corrente destes substitutos autólogos (Johnson e Feagin, 2000; Reckers, 2005).

Dentre os materiais sintéticos, têm sido testadas as próteses constituídas de dácron revestido com poliuretano e de teflon revestido com periósteo. Os problemas relacionados a esses implantes são a fragmentação de materiais não absorvíveis, que podem induzir reações por macrófagos ou por células gigantes, a irritação sinovial e o enfraquecimento da cartilagem (Buma *et al*., 2004; Torres *et al*., 2006). Os resultados, a médio e longo prazo, não se mostraram favoráveis e o fenômeno de osteoartrose acompanha com freqüência estas substituições protéticas (Reckers, 2005).

Estudos utilizando prótese meniscal de polímero bioabsorvível, após meniscectomia medial em coelhos, mostraram que a prótese sofre degradação e absorção gradual, ocorrendo crescimento de tecido por entre seus poros, com características histológicas semelhantes a do menisco normal (Cardoso, 2002).

Ellingson e Sekija (2004), obtiveram índices de 86% a 91% de resultados satisfatórios, em pacientes submetidos à transplante meniscal após meniscectomia. Apesar deste fato, não há na literatura consenso sobre a influência da celularidade do menisco transplantado, conseqüência direta da técnica de preservação, sobre o resultado final. Alguns autores preconizam que a viabilidade celular é um fator de melhor integração, enquanto outros dão preferência ao transplante de uma matriz de colágeno desvitalizada (Reckers, 2005)

Próteses biológicas e métodos de preservação

As próteses biológicas são utilizadas com a finalidade de substituir, reparar ou restaurar estruturas anatômicas como a parede torácica, abdominal, diafragma, região perineal, esqueleto apendicular, ligamentos e tendões, com lesões decorrentes de afecções congênitas, traumas, neoplasias, fraturas com grandes perdas ósseas, ou qualquer outra alteração que determine anormalidade funcional ou estrutural (Randi *et al*, 2002).

A utilização de próteses biológicas, como material de implante para a reparação de órgãos e tecidos, já vem sendo praticada no Brasil desde a década de 1960, com o trabalho pioneiro de Pigossi (1967), que utilizou dura-máter homógena conservada em glicerina, em cães. O emprego de próteses biológicas deve-se, principalmente, à facilidade em sua obtenção e conservação, baixo custo, preparo simples, esterilização viável, facilidade na estocagem e pouca ou nenhuma reação tecidual (Alvarenga, 1992). A função principal é fornecer arcabouço para a orientação e para o desenvolvimento de novos tecidos, mediante processos de reparação, que restabeleçam a estrutura e a função do órgão afetado (Batista *et al*., 1996).

Os meios de preservação utilizados para manter as próteses biológicas devem possuir alto poder estabilizador, impedindo a total decomposição dos tecidos e o crescimento de microorganismos, além de preservar, ao máximo, a integridade celular, aumentar a resistência dos tecidos à tração e atuar por um período de tempo prolongado (Alvarenga, 1992; Mota *et al*., 2002).

Os meios mais comumente utilizados são: solução alcoólica de thimerosal (1:1000), congelamento (Alvarenga, 1992; Reyes, 1993; Del Carlo *et al.*, 1999; Mota *et al*., 2002; Randi *et al.*, 2002), polivinil pirrolidona a 5%, álcool absoluto, vaselina, glutaraldeído, solução supersaturada de açúcar a 300% (Alvarenga, 1992; Reyes, 1993) e glicerina 98% (Alvarenga, 1992; Reyes, 1993; Del Carlo *et al.*, 1999; Mota *et al*., 2002; Randi *et al.*, 2002).

A glicerina 98%, mantida em temperatura ambiente, apresenta como vantagens o baixo custo e a propriedade antisséptica, atuando como bactericida e fungicida (Alvarenga,

1992; Randi *et al*., 2002), além de reduzir a antigenicidade do tecido nela conservado, preservar a textura do tecido e aumentar a resistência à tração, sem alterar o grau de elasticidade (Pigossi, 1967). Pinto Jr. *et al*. (1995) utilizaram enxerto ósseo cortical autógeno conservado em glicerina 98% e não verificaram sinais de rejeição aos enxertos, sugerindo que este meio de preservação realmente diminui a antigenicidade do enxerto.

Para não estimularem reação imunológica, as próteses biológicas devem permanecer preservadas, em glicerina, por um período mínimo de 30 dias (Costa Neto *et al*., 1999). Segundo Pigossi (1967), estas próteses podem ser preservadas por um período de até seis meses, ou mais, naquele mesmo meio. Krauspenhar (2003) recomendou que o período mínimo de preservação dos enxertos é de 30 dias, pois a eliminação de bactérias gram negativas pode requerer até 27 dias.

A glicerina desidrata o tecido, substituindo a maior parte da água intracelular, sem alterar a concentração iônica das células, atuando como eficaz protetor da integridade celular (Pigossi, 1964). Costa (1996), Del Carlo *et al.* (1999) e Del Carlo *et al.* (2007) também verificaram que a glicerina reduziu a resistência óssea, quando comparado com ossos frescos e, como medida adicional para reidratar, prevenir contaminações e remover o meio de conservação, usaram a imersão do enxerto em solução fisiológica estéril acrescida de antibiótico, antes da enxertia. Mazzanti *et al.* (2004) consideraram que o tempo necessário para a hidratação de implantes tendíneos é de 24 horas e que este tempo também se aplica aos tecidos ósseos.

Preservação de enxertos meniscais homólogos

As diferentes técnicas de preservação e o tempo de armazenamento exercem efeitos diversos sobre a integridade biológica e bioquímica dos tecidos (Fabbriciani *et al.*, 1997). As técnicas correntes de armazenamento e preservação do menisco são semelhantes às de outros tecidos conjuntivos e incluem: refrigeração (método à fresco), congelamento profundo, congelamento a seco (liofilizado) e criopreservação (Fabbriciani *et al.*, 1997; Cury *et al*., 2002; Friedman, 2003).

Os enxertos de meniscos frescos ou preservados pelos métodos de congelamento, liofilização e criopreservação, têm a capacidade de cicatrizar e restabelecer a funcionalidade articular após o transplante (Jackson *et al*., 1993; Rijk, 2004). Por conter grande número de células viáveis, o enxerto fresco é considerado o tipo ideal (Rijk, 2004).

A refrigeração à 4ºC preserva a viabilidade celular, sem alterar a arquitetura do menisco (Felix e Paulos, 2003). Uma população viável de condrócitos pode ter efeito benéfico na manutenção da matriz extracelular e na integridade mecânica do enxerto após o transplante (Rijk, 2004). O obstáculo a este procedimento é sincronizar o período em que as células mantêm-se viáveis nos enxertos, desde a retirada do doador, até o momento do transplante. A literatura refere períodos variáveis de viabilidade entre dois a cinco dias (Felix e Paulos, 2003).

Entretanto, na prática clínica, a disponibilidade de um transplante fresco é limitada e a impossibilidade de combinar o tamanho do menisco do doador e do receptor pode limitar a aplicabilidade desse tipo de enxerto. Além do mais, o risco de transmissão de doenças é maior em enxertos não processados e métodos secundários de esterilização do enxerto não podem ser utilizados, na medida em que eles destruiriam as células viáveis do doador (Rijk, 2004). Jackson *et al.* (1993) realizaram a tipificação do DNA após transplante meniscal em caprinos e demonstraram que o DNA doador, nas células do menisco transplantado, havia sido completamente substituído pelo DNA hospedeiro em quatro semanas de pós-operatório.

O congelamento fresco em temperaturas inferiores a 0ºC mantém a viabilidade celular por até cinco dias. Alguns autores substituem o termo congelamento fresco por congelamento profundo, quando se referem ao menisco armazenado em temperaturas a partir de 70°Celsius negativos (Fabbriciani *et al*., 1997; Cury *et al*., 2002; Reckers *et al*., 2005). O congelamento profundo é um método simples e o mais amplamente utilizado para preservação de meniscos. Ocasiona a morte de todas as células, mantendo a arquitetura do menisco, sem riscos de reação imunológica enxerto-hospedeiro (Verdonk e Kohn, 1999; Reckers *et al.*, 2005).

As vantagens do congelamento profundo incluem um processo menos oneroso e apesar da total lise celular, tem demonstrado resultados clínicos muito bons. A desvantagem deve-se ao fato, pelo menos até recentemente, da inviabilidade celular associada. Vários autores afirmam que todas as células são destruídas, mas que não são notados efeitos clínicos deletérios causados pela acelularidade do tecido meniscal. Ainda não há consenso na literatura sobre o momento em que ocorre a lise de todas as células, mas a maioria dos autores armazena estes meniscos por um período mínimo de 30 a 60 dias, após a retirada do doador (Fabbriciani *et al*., 1997; Aagaard *et al*., 1999; Cury *et al*., 2002).

A liofilização ou congelamento a seco equivale ao congelamento em câmara de vácuo com retirada de até 95% do conteúdo de água do tecido. Embora permita a estocagem por um período de três a cinco anos e a reidratação possa ser conseguida em trinta minutos antes do

uso, ocorrem alterações de cor, aparência, assim como de estrutura, propriedade e integridade do colágeno, resultando num enfraquecimento do enxerto. Ocorre encurtamento de até 2/3 na extensão do menisco (Felix e Paulos, 2003) e completa inviabilidade celular (Cury *et al*., 2002; Wirth *et al*., 2002; Felix e Paulos, 2003).

O processo de liofilização altera a constituição físico-química do enxerto, que ressecado e retraído, não cumpre satisfatoriamente as funções de substituto adequado. Os autores partidários de que somente a matriz desvitalizada do menisco já é suficiente para o sucesso do transplante, preconizam seu uso (Felix e Paulos, 2003; Rijk, 2004; Reckers *et al*., 2005). O congelamento e a liofilização destroem as células viáveis do tecido conjuntivo e desnaturam antígenos de histocompatibilidade, tornando os enxertos homólogos congelados menos propensos a resposta imunológica (Verdonk e Kohn, 1999; Rijk, 2004).

A criopreservação mantém, pelo menos parcialmente, a integridade da membrana celular e a viabilidade de condrócitos do doador (Verdonk e Kohn, 1999; Rijk, 2004). Este método preserva entre 30 e 40% de células viáveis, apesar desta percentagem diminuir com o tempo de estocagem (Fabbriciani *et al*., 1997; DeBeer *et al.*, 2000; Rijk, 2004). Além do mais, técnicas secundárias de esterilização que afetam a viabilidade celular não podem ser aplicadas e isso pode aumentar os riscos de transmissão de doenças pelo doador (Rijk, 2004).

DeBeer *et al.* (2000) verificaram que 95% das células do doador haviam sido substituídas, um ano após o implante, por células do hospedeiro em enxerto criopreservado de menisco humano. Devido a esses resultados questiona-se se a viabilidade celular no momento do transplante é realmente necessária.

O menisco criopreservado não parece provocar rejeição após o transplante e três meses após a implantação, o menisco alógeno tem distribuição celular e atividade mecânica similares àquelas do menisco normal (Torres *et al*., 2006). Em estudo com caprinos, Fabbriciani *et al*. (1997) compararam enxertos de meniscos criopreservados e congelados e não encontraram diferenças na aparência e na cicatrização entre os dois grupos. Os enxertos homólogos congelados têm sido transplantados com, aparentemente, os mesmo resultados dos enxertos criopreservados (Rijk, 2004).

O glutaraldeído preserva a matriz de colágeno de enxertos de menisco, mas é tóxico para as células do doador. Powers *et al*. (1988) encontraram encolhimento do menisco e mudanças degenerativas articulares, em cães, 12 semanas após o transplante de enxertos preservados em glutaraldeído. Além disso, relataram que os produtos tóxicos deixados nos

enxertos podem produzir sinovite crônica. Por essas razões a preservação do tecido meniscal em glutaraldeído foi abandonada.

O papel da viabilidade celular nos transplantes de menisco não é claro no momento e que não existe nenhuma prova de que os custos adicionais, relacionados com enxertos frescos ou criopreservados, sejam justificados por uma melhora nos resultados. O uso de enxertos liofilizados e preservados com glutaraldeído não é recomendado (Rijk, 2004). Atualmente, a preservação meniscal é preferencialmente realizada por técnicas que submetem os meniscos à preservação em temperaturas negativas (Reckers *et al*., 2005).

Os meniscos são considerados imunoprivilegiados porque as suas células estão envolvidas em uma densa matriz, não permitindo o acesso de células imunorreativas. Estudos clínicos e experimentais demonstraram que o transplante de menisco não apresentou sinais macroscópicos ou microscópicos de resposta imunológica sistêmica ou local, ocorrendo apenas um relato na literatura (Rijk, 2004).

O objetivo desse estudo foi avaliar a população, a viabilidade e a distribuição celular, a integridade tecidual, os tipos de colágeno e a disposição das suas fibras, e a resistência à compressão de meniscos mediais de coelhos, frescos e após preservação em glicerina 98%, seguida ou não de reidratação em NaCl 0,9%, para serem utilizados como aloenxertos, após meniscectomia.

REFERÊNCIAS BIBLIOGRÁFICAS

AAGAARD, H. Reduced degenerative articular cartilage changes after meniscal allograft transplantation in sheep. **Knee Surgical Sports Traumatology Arthroscopy,** v.7, p.184-191, 1999.

ALVARENGA, J. Possibilidades e limitações da utilização de membranas biológicas preservadas em cirurgia. In: DALECK, C. R.; BAPTISTA, L. C.; MUKAI, L. S. **Tópicos em cirurgia de cães e gatos.** Jaboticabal: FUNESP-UNESP, 1992, cap.2, p.33-42.

ANDERSON-MOLINA, H.; KARLSSON, H.; ROCKBORN, P. Arthroscopic partial and total meniscectomy: Long-term follow-up study with matched controls. **Arthroscopy**, v.18, p.183-189, 2003.

ANDRADE, G. B.; MONTES, G. S.; CONCEIÇÃO, G. M. S. et al. Use of the Picrosirius-polarization method to age fibrotic lesions in the hepatic granulomas produced in experimental murine schistosomiasis. **Annals of Tropical Medicine and Parasitology**, v.93, p.265-272, 1999.

ARNOCZKY, S. P.; WARREN, R. F. Microvasculature of the human meniscus. **American Journal of Sports Medicine,** v.10, p.90-95, 1982.

ARNOCZKY, S. P.; WARREN, R. F. The microvasculature of the meniscus and its response to injury. An experimental study in the dog. **American Journal of Sports Medicine,** v.11, n.3, p.131-141, 1983.

ARNOCZKY, S. P. Gross and vascular anatomy of the meniscus and its role in meniscal healing, regeneration and remodeling. In: MOW, V. C.; ARNOCZKY, S. P.; JACKSON, D. W. **Knee meniscus: Basic and clinical foundation**, p.1-14, 1992.

ARNOCZKY, S. P. Patomecânica das lesões do ligamento cruzado e meniscos. In: BOJRAB, M. J. **Mecanismos da moléstia na cirurgia dos pequenos animais**. 2.ed. São Paulo: Manole, 1996, p.889-902.

BARRET, G. R.; FIELD, M. H.; TREACY, S. H. et al. Clinical results of meniscus repair in patients 40 years and older. **Arthroscopy**, v.14, p.824-829, 1998.

BATISTA, L. C.; DALECK, C. R.; SHIMANO, A. C. et al. Estudo comparativo da resistência à tração do peritônio (bovino, eqüino, suíno e canino) a fresco e conservado em glicerina. **Brazilian Journal of Veterinary Research and Animal Science**, v. 33, p.305-312, 1996.

BENNETT, D.; MAY, C. Moléstias articulares de cães e gatos. In: ETTINGER, S. J.; FELDMAN, E. C. **Tratado de medicina interna veterinária,** 4. ed. Sao Paulo: Manole, 1997. v.2, p.2805-2866.

BUMA, P.; RAMRATTAN, N. N.; VAN TIENEN, T. G. et al. Tissue engineering of the meniscus. **Biomaterials,** v.25, n.9, p.1523-1532, 2004.

BUQUERA, E. C.; CANOLA, J. C.; FILHO, J. G. P. et al. Radiografia e macroscopia do joelho após estabilização extra-articular utilizando fáscia lata, fio de poliéster trançado ou fio de poliamida para correção da ruptura do ligamento cruzado cranial em cães. **Ciência Rural**, v.332, n.1, p.73-78, 2002.

CARDOSO, T. P. **Prótese meniscal de polímero bioabsorvível: estudo em coelhos.** 2002. Dissertação (Doutorado em ortopedia e traumatologia). Faculdade de Medicina, Universidade de São Paulo, São Paulo.

COSTA, J. L. O. **Reconstrução de grande falha óssea com enxerto cortical alógeno conservado em glicerina, fixado com placa e parafusos de aço inoxidável da série 304. Estudo experimental em cães (canis familiaris)**. 1996. 100f. Dissertação (Mestrado). Universidade Estadual de São Paulo, São Paulo.

COSTA NETO, J. M.; DALECK, C. R.; ALESSI, A. C. et al. Tenoplastia experimental do calcâneo em cães com peritônio bovino conservado em glicerina. **Ciência Rural**, v.29, n.4, p.697-703, 1999.

CURY, R. P. L.; CAMARGO, O. P. A.; PROSPERO, J. D. et al. Transplante Homólogo de menisco: estudo experimental em coelhos. **Revista Brasileira de Ortopedia e Traumatologia**, v.37, n.8, p.341-350, 2002.

DEBEER, P.; DECORTE, R.; BELLEMANS, J. DNA analysis of a transplanted cryopreserved meniscal allograft. **Arthroscopy**, v.16, p.71-75, 2000.

DE GROOTT, J. H.; DE VRIJER, R.; PENNINGS, A. J. et al. Use of polyurethanes for meniscal reconstruction and meniscal prostheses. **Biomaterials,** v.17, n.2, p.163-173, 1996.

DEL CARLO, R. J.; GALVÃO, S. R.; VILORIA, M. I. V. et al. Aloenxertos ósseos caninos diferentemente preservados. **Revista Brasileira de Ciência Veterinária,** v.6 n.3, p.121-126, 1999.

DEL CARLO, R. J.; PINHEIRO, L. C. P.; MONTEIRO, B. S. et al. Integração de aloenxertos corticais associados ou não à células-tronco da medula óssea, proteína óssea morfogenética (BMP) e autoenxerto esponjoso em cães. **Veterinária e Zootecnia**, v.14, p.204-215, 2007

ELLINGSON, C. I.; SEKIJA, J. K. Current opinion in meniscal allograft transplantation. **Current Opinion Orthopaedics**, v.15, n.2, p.79-85, 2004.

FABBRICIANI, C.; LUCANIA, L.; MILANO, G. et al. Meniscal allografts: Cryopreservation vs deep-frozen technique. An experimental study in goats. **Knee Surgery, Sports Traumatology, Arthroscopy**, v. 5, p.124-134, 1997.

FELIX, N. A.; PAULOS, L. E. Current status of meniscal transplantation. **Knee**, v.10, p.13-17, 2003.

FLO, G. L. Membro Pélvico – Meniscectomia. In: BOJRAB, M. J.; BIRCHARD, S. J.; TOMLINSON, J. L. **Técnicas atuais em cirurgia de pequenos animais.** São Paulo: Roca. 3. ed. 1996. p.652-657.

FRIEDMAN, M. D. Meniscal Allografts. **Arthroscopy,** v.18, p.33-39, 2003.

GUIMARÃES, G. C.; SCAVONE, A. R. F.; MACHADO, M. R. F. et al. Avaliação histológica de membranas biológicas bovinas conservadas em glicerina e a fresco. **Bioscience Journal**, v.23, n.3, p.120-127, 2007.

HULSE, D. A. **The stifle joint**. In: OLMSTEAD, M. L. **Small animal orthopedics**. St. Louis: Mosby, 1995, p.395-416.

HULSE, D. A.; JOHNSON, A. L. Tratamento da doença articular. In: FOSSUM, T. W. **Cirurgia de Pequenos Animais**. São Paulo: Rocca. 1 ed. 2002. cap. 30, p.1076-1077.

JACKSON, D. W.; WHELAN, J.; SIMON, T. M. Cell survival after transplantation of fresh meniscal allograft. DNA probe analysis in a goat model**. American Journal of Sports Medicine,** v.21, p.540 – 550, 1993.

JACKSON, J.; VASSEUR, P. B.; GRIFFEY, S. et al. Pathologic changes in grossly normal menisci in dogs with rupture of the cranial cruciate ligament. **Journal of the American Veterinary Medical Association**, v.218, n.8, p.1281-1284, 2001.

JOHNSON, L. L.; FEAGIN, JR. J. A. Autogenous tendon graft substitution for absent knee joint meniscus: a pilot study. **Arthroscopy,** v.16, p.191-196, 2000.

JUNQUEIRA, L. C. U.; ZUGAIB, M.; MONTES, G. S. et al. Morphologic and histochemical evidence for the occurence of collagenolysis and for role of neutrophilic polymorphonuclear leukocytes during cervical dilation. **American Journal of Obstetrics and Gynecology**, v.138, p.273-281, 1980.

KRAUSPENHAR, L. C. **Viabilidade Bacteriana no Meio de Conservação Glicerina 98% do tendão Calcâneo Comum.** 2003. 62f. Dissertação (Mestrado em Cirurgia Veterinária). Universidade Federal de Santa Maria, Santa Maria.

LANGLEY-HOBBS, S. J. Lateral meniscal tears and stifle osteochondrosis in three dogs. **The Veterinary Record,** v.149, n.19, p.592-594, 2001.

MAZZANTI, A.; RAISER, A. G.; PIPPI, N. L. et al. Homoimplante ortopédico conservado, associado à terapia “soft laser” na reparação tenopatelar em cão. **Ciência Rural,** v.34, n.2, p.429-437, 2004.

MCBRIDE, D. G.; CLANCY, JR. W. G. Lacerações Meniscais/Reparação. In: ANDREWS J. R.; TIMMERMAN L. A. **Artroscopia: Diagnóstico e Cirurgia**, p.270-278, 2000.

MCCARTY, E. C.; MARX, R. G.; DEHAVEN, K. E. Meniscus repair: considerations in treatment and update of clinical results. **Clinical Orthopaedics and Related Research**, v.402, n.1, p.122-134, 2002.

MCDEVITT, C. A.; WEBBER, R. J. The ultrastructure and biochemistry of meniscal cartilage. **Clinical Orthopaedics and Related Research,** v.252, p.8-18, 1990.

MONTES, G. S.; JUNQUEIRA, L. C. U. The use of the picrosirius-polarization method for the study of the biopathology of collagen. **Memórias do Instituto Oswaldo Cruz**, v.86, p.1-11, 1991.

MOORE, K. W.; READ, R. A. Rupture of the cranial cruciate ligament in dogs. Part I. **The Compedium on Continuing Education for the Practing Veterinarian**, v.18, n.3, p.223-234, 1996.

MOTA, F. C. D.; EURIDES, D.; BELLETTI, M. E. et al. Análise ultra-estrutural da túnica muscular do intestino delgado de cães preservado em diferentes meios. **Brazilian Journal of Veterinary Research and Animal Science**, v. 39, n. 1/6, p. 13-17, 2002.

PAIVA, V. C. **A Correlação entre diferentes temperaturas e períodos de preservação sobre as fibras colágenas de meniscos de coelhos.** 2006. 48f. Dissertação (Mestrado em Cirurgia e Experimentação) – Escola Paulista de Medicina, Universidade Federal de São Paulo, São Paulo.

PIGOSSI, N. **Implantação de dura-máter homóloga conservada em glicerina. Estudo experimental em cães.** 1964. 92f. Dissertação (Doutorado) – Faculdade de Medicina, Universidade de São Paulo, São Paulo.

PIGOSSI, N. **Glicerina na conservação de dura-máter. Estudo experimental.** 1967. Dissertação (Livre Docência). Universidade de São Paulo, São Paulo.

PINTO JUNIOR, H. S.; ALVARENGA, J.; IWASAKI, M. Banco de ossos: coleta e implante em cães. **A Hora Veterinária**, v.15, p.33-37, 1995.

POWERS, D. L.; DAVENPORT, M. E; WISNEWSKI, P. J. Glutaraldehyde-cross-linked meniscal allografts: Clinical, gross, and histological results. **Journal of Investigative Surgery**, v.1, p.249-257, 1988.

RANDI, F. E.; BRACCIALLI, C. S.; SILVEIRA, P. R. Aplicabilidade e métodos de conservação de próteses biológicas. **Unimar Ciências,** v.11, n.1/2, p.39-44, 2002.

RATH, E.; RICHMOND, J. C.; YASSIR, W. et al. Meniscal allograft transplantation. Two-to eight-year results. **American Journal of Sports Medicine**, v.29, p.410-414, 2001.

RECKERS, L. J. **Efeitos de diferentes temperaturas e períodos de preservação na celularidade de meniscos de coelhos.** 2005. 71f. Dissertação (Mestrado em Cirurgia e Experimentação) - Escola Paulista de Medicina, Universidade Federal de São Paulo, São Paulo.

RECKERS, L. J.; FAGUNDES, D. J.; COHEN, M. et al. Effects of different preservation temperatures and periods menisci cellularity in rabbits. **Acta Cirúrgica Brasileira**, v.20, n.6, p.428-432, 2005.

REYES, E. E. F. **Testes físicos comparativos de membranas biológicas preservadas em glicerina, congeladas e a fresco.** 1993. 84f. Dissertação (Mestrado em Cirurgia), Universidade de São Paulo, São Paulo.

RIJK, P. C. Meniscal Allograft Transplantation – Part I: Background, Results, Graft Selection and Preservation, and Surgical Considerations. **Arthroscopy**, v.20, n.7, p.728-743, 2004.

SMITH, G. N.; MICKLER, E. A.; ALBRECHT, M. E. et al. Severity of medial meniscus damage in the canine knee after anterior cruciate ligament transection. **Osteoarthritis and Cartilage**, v.10, n.4, p.321-326, 2002.

SOMER, L.; SOMER, T. Is the meniscus of the knee joint a fibrocartilage? **Acta Anatomica**, v.116, n.3, p.234-244, 1983.

TORRES, B. B. J.; MUZZI, L. A. L.; MUZZI, R. A. L. et al. Como proceder nas lesões meniscais em cães – Revisão. **Clínica Veterinária**, n.63, p.48-58, 2006.

VASSEUR, P. B. Articulação do joelho. In: SLATTER, D. **Manual de cirurgia de pequenos animais**. 3. ed. São Paulo: Manole, 2007. v. 2, cap.147, p.2090-2115.

VERDONK, R.; KOHN, D. Harvest and conservation of meniscal allografts. **Scandinavian Journal of Medicine and Science in Sports**, v.9, p.158-159, 1999.

WIRTH, C. J.; PETERS, G.; MILACHOWSKI, K. A. et al. Long-term results of meniscal allograft transplantation. **American Journal of Sports Medicine**, v.30, p.174-181, 2002.

WYLAND, D. J.; GUILAK, F.; ELLIOTT, D. M. et al. Chondropathy after meniscal tear or partial meniscectomy in a canine model. **Journal of Orthopaedic Research,** v.20, n.5, p.996-1002, 2002.

CAPÍTULO I

Avaliação das fibras colágenas de meniscos frescos e preservados em glicerina: estudo experimental em coelhos (*Oryctolagus cuniculus*).

RESUMO

O presente estudo avaliou o efeito da glicerina 98% sobre as fibras colágenas - arquitetura tecidual de 21 meniscos mediais de coelhos da raça Nova Zelândia. Foi realizada quantificação dos tipos de colágeno, avaliada a organização de suas fibras e mensurado o tamanho dos meniscos. Estes foram separados em três grupos: grupo MF - meniscos frescos; grupo MG - meniscos preservados em glicerina por 30 dias; e grupo MR - meniscos preservados em glicerina por 30 dias e reidratados em NaCl 0,9%, por 12 horas. Todos os meniscos, em diferentes períodos, foram submetidos ao processamento histológico e coloração com sirius red para identificação dos tipos de colágenos; posteriormente, foram avaliados em microscópio de luz polarizada e as imagens capturadas e analisadas por um sistema de análise de imagens (Image Pro-Plus), avaliando-se a concentração total de colágeno tipo I e III e a disposição das fibras. Os meniscos frescos - MF apresentaram significativamente maior concentração de fibras colágenas tipo I e menor concentração de fibras colágenas tipo III que os meniscos em glicerina - MG e os reidratados - MR; isto ocorreu devido à perda de água e conseqüente redução do tamanho dos meniscos e retração das fibras colágenas dos meniscos dos grupos MG e MR; isto pode ter feito com que as fibras tipo I, mais espessas e em maior quantidade, se tornassem mais evidentes do que as fibras colágenas tipo III, que são mais delgadas e frágeis (fibrilas) e se apresentam em menor quantidade. Nos três grupos estudados, as fibras colágenas apresentaram-se de forma circunferencial, interpostas por fibras orientadas radialmente. Todos os meniscos do grupo MF apresentaram fibras dispostas oblíquamente, enquanto nos grupos tratados - MG e MR foram observados em pequenas áreas, leve desorganização das fibras colágenas, o que correspondeu á 42,8% e 14,3% dos meniscos, respectivamente. O grupo de meniscos em glicerina - MG apresentou redução significativa ($p<0,05$) no tamanho em relação ao grupo MF. No grupo MR, 85,7% dos meniscos retornaram ao seu tamanho inicial após a reidratação. O grupo MR apresentou aumento significativo no tamanho dos meniscos em relação ao grupo MG, não havendo diferença significativa entre os tamanhos dos meniscos

reidratados - MR e dos meniscos do grupo controle - MF. Conclui-se que não houve perda de colágeno tipo I (colágeno predominante) nos meniscos preservados em glicerina e reidratados e que as fibras colágenas permaneceram totalmente organizadas em 71,4% dos meniscos tratados.

Palavras chaves: colágeno, meniscos, preservação.

Evaluation of the collagen fibers of the meniscus fresh and preserved in glycerin: Experimental study in rabbis (*Oryctolagus cuniculus*).

ABSTRACT

The present study evaluated the effect of the glycerin 98% on the collagen fibers - tissue architecture of 21 medial New Zealand rabbit meniscuses. The quantification of the collagen types was carried out along with the evaluation of the fiber organization and the measurement of the meniscuses sizes. The latter were separated in three groups : group MF - fresh meniscus; group MG - meniscus preserved in glycerin for 30 days; and group MR - meniscus preserved in glycerin for 30 days and rehydrated in NaCl 0,9%, for 12 hours. All the meniscuses, at some point, were submitted to histological processing and coloring with sirius red for the identification of collagen types; after that they were evaluated under a polarized light microscope and the images were captured and analyzed through a system of image analyses (Image Pro-Plus). The total collagen concentration and the fiber arrangement were evaluated. The group MF presented higher type I collagen concentration and lower type III collagen concentration when compared to groups MG and MR. This fact owes itself to the water loss and consequent reduction in size and subsequent retraction of the fibers of collagen of the meniscus from this groups, caused by dehydration. This may have done with that type I fibers, thicker and in larger quantities, become more evident than the type III collagen fibers, which are more slender and fragile (fibrils) and are presented in smaller quantities. In the three groups studied, the collagen fibers presented themselves in a circumference form, interposed by radially oriented fibers. All of the meniscuses from group MF presented fibers arranged obliquely, while in the treated groups MG and MR, a slight disorganization could be observed in some areas, fact which will correspond to 42,8% and 14,3% of the meniscuses, respectively. The MG group presented a significant decrease ($p<0,05$) in size if compared to

the MF group. In the MR group, 85,7% of the meniscuses went back to the original size after rehydration. The MR group presented significant increase in size when compared to the MG group. No significant difference was noticed in the size of the meniscuses from group MG, and, there was no significant difference among the sizes of the rehydrated meniscuses - MR and the control group MF. It can be concluded that there was no type-I collagen loss (predominant collagen) in the meniscuses preserved in glycerin which were rehydrated and also that the collagen fibers remained totally organized in 71,4% of the treated meniscuses.

Key-Words: collagen, meniscus, preservation

INTRODUÇÃO

Os meniscos apresentam a função de transmissão de cargas, absorção de choques, contribuem para a estabilidade articular durante a flexão e extensão, promovem a congruência entre o fêmur e a tíbia, além de auxiliarem na lubrificação da articulação (Hulse e Johnson 2002, Vasseur 2007). A capacidade do menisco em realizar funções mecânicas depende de sua estrutura anatômica e de sua propriedade material, que é determinada pela composição bioquímica, além da interação dos seus constituintes como água, proteoglicanos e colágeno (Paiva 2006).

Os meniscos são fibrocartilagens compostas principalmente de colágeno tipo I, que representa cerca de 80% do conteúdo total, sendo os 20% restantes constituídos por fibras colágenas dos tipos II, III, V e VI, proteoglicanos, células e pequena quantidade de fibras elásticas (McDevitt & Webber 1990, Mcbride & Clancy 2000, Jackson et al. 2001, Buma et al. 2004, Paiva 2006).

As fibras colágenas do menisco são orientadas, principalmente, de maneira circunferencial, entrelaçadas por fibras orientadas radialmente, que partem da superfície do menisco em direção às suas camadas mais profundas (Rijk 2004, Paiva 2006). Esse tipo de organização contribui para a manutenção de propriedades mecânicas como força tênsil e rigidez (Paiva 2006).

Somer & Somer (1983), em um estudo com cães, analisaram os meniscos mediais e laterais, com especial consideração às fibras colágenas e elásticas, elementos celulares, substâncias intercelulares e vasos sanguíneos; e não encontraram diferença significativa na estrutura histológica entre o menisco lateral e medial.

As extremidades dos meniscos são chamadas de cornos e o segmento do menisco que se estende entre os cornos é denominado corpo do menisco (Somer & Somer 1983, Vasseur 2007). O colágeno dos cornos está organizado em feixes delicados, separados por septos de tecido conjuntivo frouxo. O colágeno do corpo encontra-se disposto em um padrão de espinha de peixe (Vasseur 2007).

A lesão dos meniscos ocorre quando sua fibrocartilagem fica exposta à tensão ou pressão anormal, comumente quando a articulação com sustentação do peso fica submetida a movimentos combinados de flexão e rotação, ou de extensão e rotação (Arnoczky 1996, De Groott et al. 1996, Torres et al. 2006). A fibrocartilagem demonstra degeneração mucóide da matriz cartilaginosa e fragmentação dos feixes de colágeno que, diante da tensão contínua, produzem lesões de clivagem horizontal. (Arnoczky 1996).

O meio de preservação utilizado com maior freqüência para próteses biológicas é a glicerina 98%, mantida em temperatura ambiente. Ela apresenta como vantagens o baixo custo e propriedade antisséptica, atuando como bactericida e fungicida (Alvarenga 1992; Randi et al. 2002), além de reduzir a antigenicidade do tecido nela conservado e preservar a textura (Pigossi 1967). Guimarães et al. (2007), em um estudo com membranas biológicas preservadas em glicerina 98% por diferentes períodos, relataram a ocorrência de retração das fibras colágenas e desorganização tecidual, principalmente no período de 15 dias, mas com mínimas alterações na integridade tecidual.

O objetivo deste estudo foi quantificar os tipos de colágeno, avaliar a disposição das fibras e o tamanho de meniscos de coelhos, tantos frescos como preservados em glicerina 98% por 30 dias, seguido de reidratação em solução salina por 12 horas, para futura utilização, como aloenxertos, após meniscectomia.

MATERIAL E MÉTODOS

O projeto foi aprovado pela comissão de Ética do Departamento de Veterinária, da Universidade Federal de Viçosa, em dezembro de 2007, sob protocolo número 89/2007.

1. Amostra

Foram utilizados 21 meniscos mediais, provenientes de 11 coelhos albinos da raça Nova Zelândia, recém abatidos, com idade entre três e quatro meses e peso médio de 3kg, oriundos do setor de cunicultura do Departamento de Zootecnia da Universidade Federal de

Viçosa. Ao exame clínico prévio, os joelhos destes coelhos apresentaram-se normais e os animais não apresentavam histórico de enfermidade infecto-contagiosa. A retirada dos meniscos foi realizada após o abate, em condições de limpeza, mas sem rigores de assepsia.

2. ***Procedimento para coleta dos meniscos***

No abate comercial de coelhos destinados ao consumo humano, a eutanásia é realizada através do método de decapitação e a pele e vísceras são removidas. Este é um método aceito sob restrição para esta espécie pelo Conselho Federal de Medicina Veterinária (CFMV), de acordo com a resolução nº714, cap.III, Art.12-2º. Um método de eutanásia aceito sob restrição é aquele que pode ser empregado diante da total impossibilidade do uso dos métodos recomendados. Neste caso, não puderam ser utilizados anestésicos para a eutanásia, pois pela resolução nº714, cap.I, Art.6º do (CFMV), quando forem utilizadas substâncias químicas que deixem ou possam deixar resíduos é terminantemente proibida a utilização da carcaça para alimentação.

Por intermédio de instrumental cirúrgico foi realizada incisão transversal na cápsula articular envolvendo o ligamento colateral medial. Um esforço valgo foi o suficiente para facilitar a visualização e o acesso ao menisco medial. Foram seccionados os ligamentos cruzado cranial e caudal, meniscotibiais, meniscocapsulares e o intermeniscal, realizando a coleta dos meniscos (Fig. 1A e 1B).

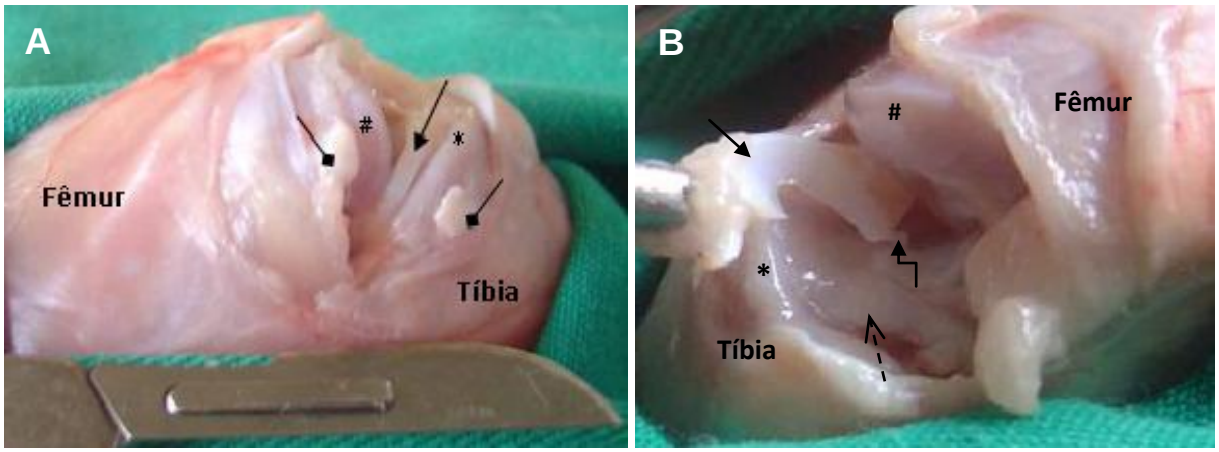

Figura 1 - Procedimento de coleta dos meniscos mediais de coelhos. A) incisão transversal da cápsula articular, articulação exposta e ligamento colateral medial seccionado. B) Após secção dos ligamentos cruzados, meniscocapsulares, meniscotibial cranial e intermeniscal, o menisco se encontra fixo pelo ligamento meniscotibial caudal. (⟶ menisco medial; - -> ligamento cruzado cranial; ⟶◆ ligamento colateral medial; ↳ ligamento meniscotibial do corno caudal; # côndilo femoral; * platô tibial).

Foram removidos restos de ligamentos e gordura aderidos aos meniscos mediais coletados, o tamanho de cada menisco foi mensurado com paquímetro (Fig. 2), registrando a medida de seu eixo maior. Os meniscos foram acondicionados em frascos de vidro identificados, distribuídos aleatoriamente em três grupos: grupo MF = meniscos frescos (recém-colhidos), que correspondeu ao grupo controle; grupo MG = meniscos preservados em glicerina 98% e grupo MR = meniscos preservados em glicerina 98% e posteriormente reidratados em solução salina (NaCl 0,9%).

O grupo MF foi composto por sete meniscos frescos, que foram imersos em formalina 10% tamponada, onde permaneceram por 24 horas, para processamento histológico. O grupo MG foi composto por sete meniscos que foram acondicionados em frascos individuais com a proporção "glicerina 98%/menisco" de 20:1, por um período de 30 dias, sob temperatura ambiente. Após esse tempo, os meniscos foram retirados da glicerina, mensurados e imersos em formalina 10% tamponada, onde permaneceram por 24 horas.



Figura 2 - Mensuração do eixo maior do menisco com paquímetro, logo após a coleta.

O grupo MR foi composto por sete meniscos que foram imersos em glicerina 98%, em frascos individuais, por um período mínimo de 30 dias, sob temperatura ambiente. Logo após o período de preservação, os meniscos foram mensurados e imersos em solução salina (NaCl 0,9%), durante 12 horas, para reidratação, simulando condições a que seriam submetidos nos períodos pré e trans-operatório. Na seqüência, foram novamente mensurados e imersos em formalina 10% tamponada, onde permaneceram por 24 horas, para processamento histológico.

3. *Preparação das amostras e estudo microscópico*

As análises histológicas foram realizadas no Laboratório de Biologia Estrutural da Universidade Federal de Viçosa. Após a fixação o material foi processado para inclusão em parafina seguindo as seguintes etapas: desidratação em série crescente de etanol (70%, 80%, 90% e 100%), diafanização (xilol I, II e III) e infiltração (parafina histológica 56° I, II, III) em estufa, sendo depois incluídos em parafina, em temperatura ambiente.

Após confecção dos blocos de parafina, estes foram seccionados em micrótomo rotativo, ajustado para 5µm de espessura, e os cortes foram estirados sobre lâminas de vidro. As secções obtidas foram coradas pelo método de picrosirius red (sirius red + ácido pícrico) (Montes e Junqueira, 1991), para identificação e quantificação das fibras colágenas Tipo I e Tipo III. O primeiro aparece na forma de fibras espessas, amareladas ou avermelhadas, muito birrefringentes e o segundo com birrefringência fraca, caracterizado por fibrilas esverdeadas, quando examinados sob luz polarizada.

Avaliação das fibras colágenas

Cada preparação, corada pelo picrosirius, foi observada em microscópio de luz polarizada (Olympus AX-70), que transmite as imagens a um microcomputador equipado com o software Spot Basic 3.5.9, para identificação dos tipos de colágeno e da disposição das fibras colágenas nos três grupos experimentais. Este procedimento foi realizado no laboratório de Anatomia Vegetal da Universidade Federal de Viçosa

A partir de cada amostra foram registradas cinco imagens de diferentes campos, de cada parte do menisco (corpo e cornos), num total de 15 imagens por lâmina, utilizando-se objetiva de 10X, de maneira que toda a extensão do menisco fosse fotografada. Depois de capturadas, as imagens foram analisadas pelo sistema de análise de imagens (Image Pro-Plus®4.5) (Fig. 3), com a finalidade de avaliar a proporção de fibras colágenas dos tipos I e III.

Utilizou-se uma grade com 100 interseções sobre a imagem analisada, onde foram contados os pontos sobre a cor vermelha, laranja ou amarela, representando fibras colágenas do tipo I, sobre a cor verde, representando fibras colágenas do tipo III e sobre a cor preta, representando as regiões onde não foram encontradas qualquer tipo de fibra. Estabeleceu-se então a percentagem de cada cor e assim de cada tipo de fibra colágena, sendo a disposição das fibras colágenas classificada ainda como ordenada ou não.

4. *Análise estatística*

As variáveis quantitativas foram submetidas aos testes de Normalidade (Lilliefors) e Homocedasticidade (Cochran) e, posteriormente, à análise de variância. Caso apresentasse significância a nível de 5% foi realizado o teste de Duncan ou de Tuckey, conforme a instabilidade da variável. Quanto não atendia às premissas de normalidade e homocesticidade, foram realizadas as transformações apropriadas para posterior análise de variância (Saeg, 1999).

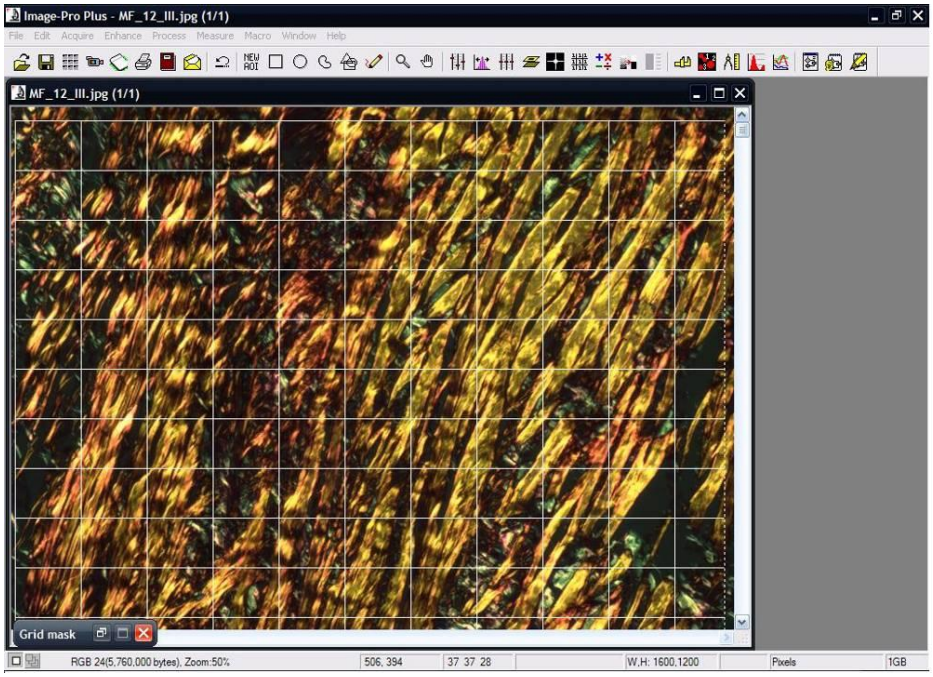

Figura 3 - Representação do sistema de análise de imagens Image Pro-plus 4.5 demonstrando uma imagem microscópica contendo fibras colágenas polarizadas, utilizando objetiva de 10X.

RESULTADOS E DISCUSSÃO

Nos três grupos avaliados, as fibras colágenas apresentaram uma disposição circunferencial, entrelaçadas por fibras orientadas radialmente (Fig. 4A e 4F), conforme foi descrito por Bullough (1970). Essa organização contribui de forma importante para a manutenção de propriedades mecânicas, como força tênsil e rigidez (Paiva 2006).

Todos os meniscos do grupo controle - MF apresentaram as fibras colágenas dispostas obliquamente (Fig. 4A e 4B). Três meniscos (42,8%) do grupo em glicerina - MG e um menisco (14,3%) do grupo reidratado - MR apresentaram leve desorganização das fibras em pequenas áreas (Fig. 4D e Tab. 1), assim como observado por Guimarães et al. (2007), ao estudarem fibras colágenas de membranas biológicas conservadas em glicerina por 15 dias.

Percebe-se, pelos resultados obtidos, que a reidratação em NaCl 0,9% atuou positivamente no restabelecimento da organização e da arquitetura tecidual.

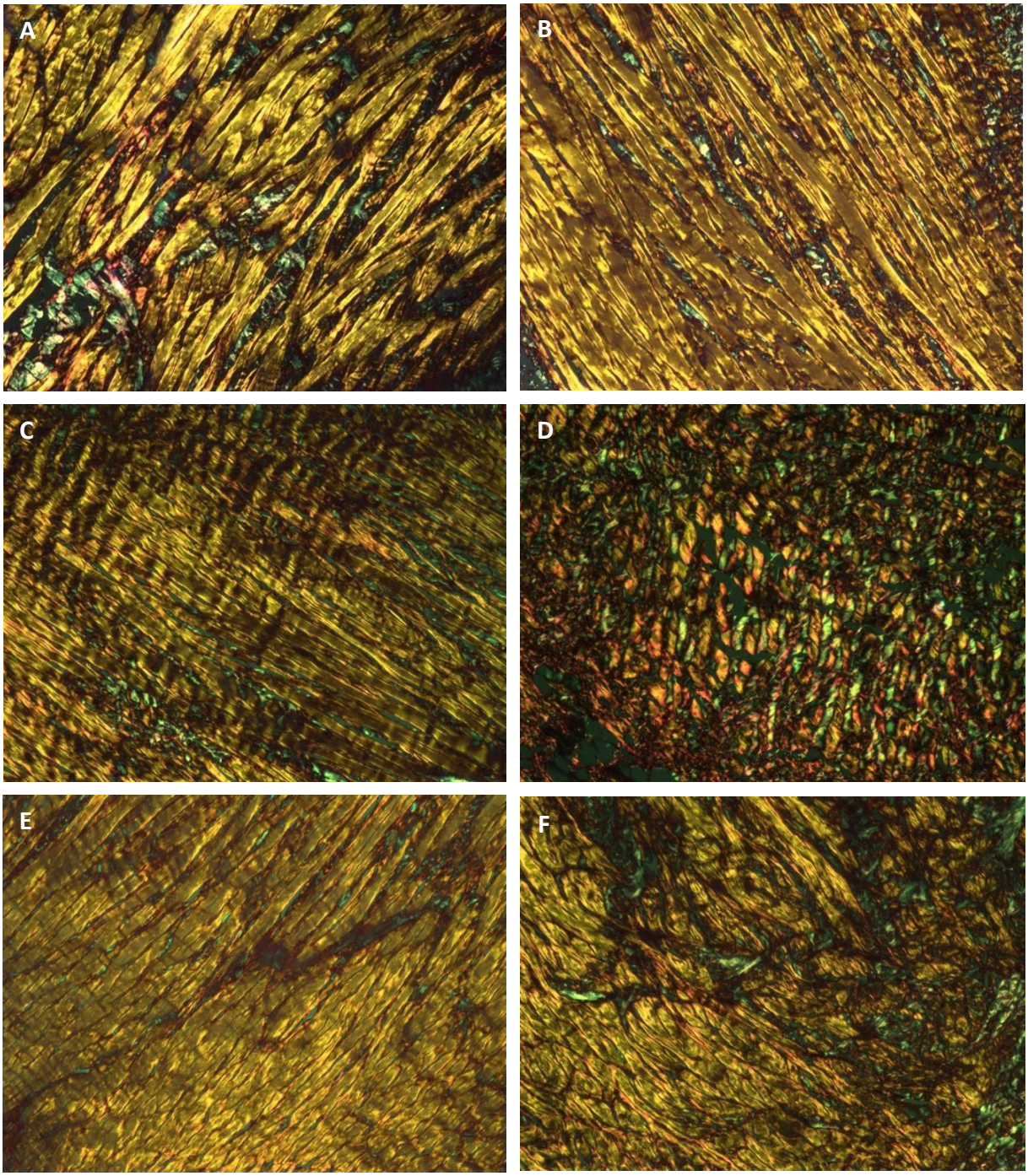

Figura 4 - Fotomicrografia das fibras colágenas observadas em microscópio de luz polarizada. As fibras colágenas tipo I se apresentam pela coloração amarela, laranja e avermelhada, enquanto as fibras tipo III estão expressas pela cor verde. Nos três grupos, as fibras tipo I foram predominantes, apresentando-se entrelaçadas pelas fibras tipo III (fibrilas). A e B - fibras colágenas dos meniscos do grupo MF; C e D - fibras colágenas dos meniscos do grupo MG, em D observa-se desorganização das fibras; E e F - fibras colágenas dos meniscos do grupo MR. 150X. Picrosirius Red associado à microscopia de polarização.

Tabela 1. Distribuição quanto à orientação das fibras colágenas nos três grupos, meniscos frescos - MF, meniscos em glicerina - MG e meniscos reidratados - MR.

Menisco	**Orientação das fibras colágenas**		
	Meniscos Frescos	***Meniscos em glicerina***	***Meniscos reidratados***
M-1	organizadas	Organizadas	Organizadas
M-2	organizadas	Organizadas	Organizadas
M-3	organizadas	Desorganizadas	Organizadas
M-4	organizadas	Organizadas	Organizadas
M-5	organizadas	Desorganizadas	Organizadas
M-6	organizadas	Desorganizadas	Desorganizadas
M-7	organizadas	Organizadas	Organizadas

Nos grupos tratados - MG e MR observou-se retração das fibras colágenas, com maior intensidade no grupo MG. Esta retração pode influenciar a capacidade do menisco em realizar suas funções mecânicas, já que segundo Paiva (2006) elas dependem de sua estrutura anatômica e de sua propriedade material, que é determinada por sua composição bioquímica, além da interação dos seus constituintes como água, proteoglicanos e colágeno.

Por definição, os meniscos são discos fibrocartilaginosos hiperidratados, contendo cerca de 75% de água (Buma et al. 2004), e foram afetados pela alta concentração osmótica da glicerina 98%, desorganizando, mesmo que parcial e temporariamente, até a reidratação, as fibras colágenas.

A análise da quantidade percentual de fibras colágenas tipo I e tipo III (fibrilar) dos meniscos dos diferentes grupos mostrou que houve diferença significativa ($p<0,05$), entre o grupo controle - MF e os grupos preservados - MG e MR (Tab. 2). O grupo controle - MF apresentou percentual médio de colágeno tipo I, significativamente menor do que nos grupos dos meniscos tratados - MG e MR. A média de colágeno tipo I no grupo controle - MF foi de 77,8%, enquanto nos grupos em glicerina - MG e reidratados - MR foram 84,9% e 83,6%, respectivamente (Tab. 2 e Fig. 5).

Os percentuais encontrados foram semelhantes ao citado por Mcbride & Clancy (2000), que relataram que o colágeno tipo I representa cerca de 80% do conteúdo total de colágeno. Em estudo realizado com meniscos de coelhos, submetidos à temperaturas de 7,2°C e 73°C negativos por períodos variáveis, o percentual médio de colágeno tipo I variou de 18,6% a 27,7%, e 23,7% a 34,5%, respectivamente (Paiva 2006).

Tabela 2. Valores médios percentuais e desvios padrão do colágeno tipo I, tipo III e espaços sem fibras nos três grupos: meniscos frescos - MF, meniscos preservados em glicerina - MG e meniscos preservados em glicerina e reidratados - MR.

Grupo			
	Colágeno tipo I	***Colágeno tipo III***	***Espaços sem fibras***
MF	77,8 ± 3,0	14,6 ± 3,7	7,6 ± 2,0 *
MG	84,9 ± 2,7 *	8,5 ± 2,5 *	6,6 ± 1,2 *
MR	83,6 ± 1,2 *	10,1 ± 0,9 *	6,3 ± 0,8 *

* As médias não diferem entre si, segundo o teste de Tukey.

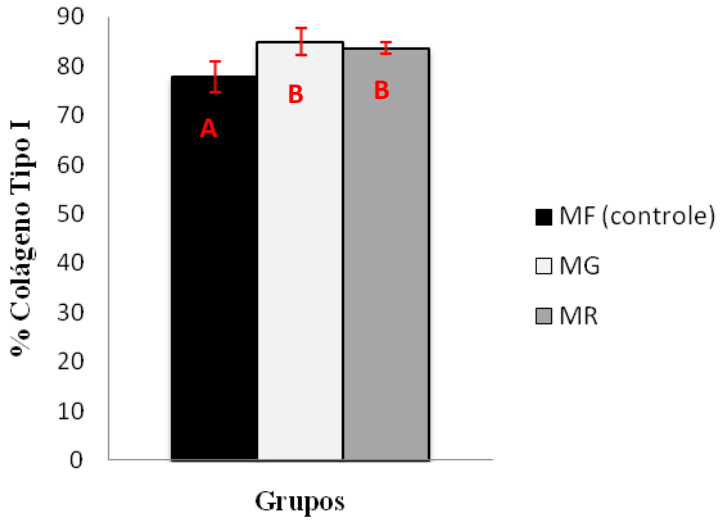

Figura 5 - Representação dos valores médios da percentagem de colágeno tipo I apresentados nos meniscos frescos - MF, meniscos preservados em glicerina - MG e meniscos preservados em glicerina e reidratados - MR. Tratamentos seguidos de uma mesma letra não diferem entre si ao nível de 5% de probabilidade.

O percentual médio de colágeno tipo III no grupo controle - MF foi significativamente maior do que nos grupos tratados - MG e MR ($p<0,05$). No grupo controle, a média foi de 14,6% e nos grupos tratados foram 8,5% nos meniscos em glicerina e 10,1% nos meniscos reidratados (Tab. 2 e Fig. 6).

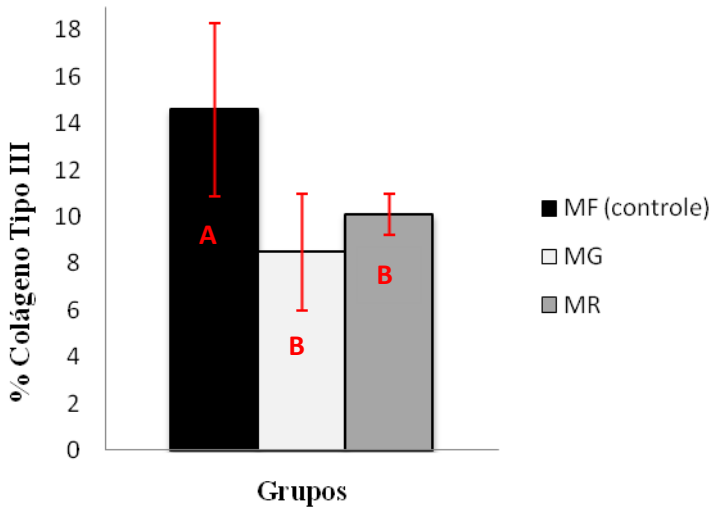

Figura 6 - Representação dos valores médios da percentagem de colágeno tipo III apresentados nos meniscos frescos - MF, meniscos preservados em glicerina - MG e meniscos preservados em glicerina e reidratados - MR. Tratamentos seguidos de uma mesma letra não diferem entre si ao nível de 5% de probabilidade.

Os locais com coloração preta foram considerados espaços sem fibras colágenas de qualquer tipo. A média de percentagem de espaços sem fibras foi semelhante nos três grupos experimentais (Tab. 2 e Fig. 7).

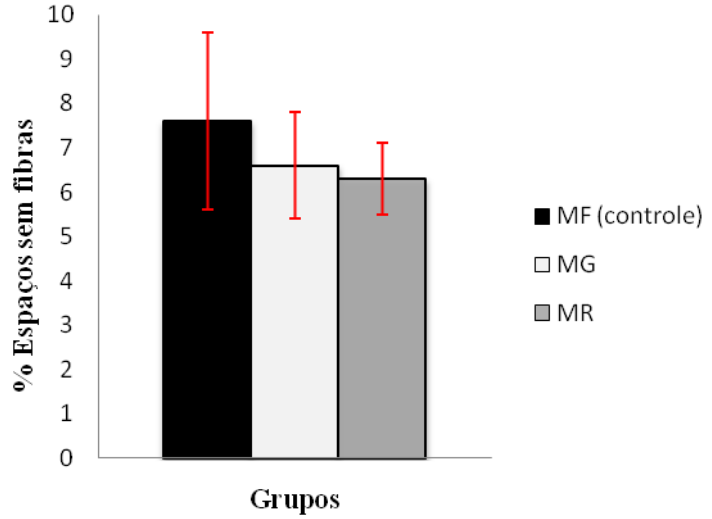

Figura 7 - Representação dos valores médios da percentagem de espaços sem fibras apresentados nos meniscos frescos - MF, meniscos preservados em glicerina - MG e meniscos preservados em glicerina e reidratados - MR. Os tratamentos não diferem entre si ao nível de 5% de probabilidade.

A maior concentração de fibras colágenas tipo I e menor concentração de fibras colágenas tipo III nos grupos tratados - MG e MR, encontradas neste trabalho, pode ser justificada pela redução do tamanho dos meniscos e conseqüente retração das fibras de colágeno. Esta retração das fibras em tecidos preservados em glicerina foi descrita por Guimarães et al. (2007) ao estudarem membranas biológicas preservadas por diferentes períodos. Estes autores relataram que houve retração das fibras colágenas nas amostras preservadas em glicerina, principalmente, no período de 15 dias. A retração deve-se ao fato da glicerina apresentar acentuada hidrofilia, devido a sua polaridade que, ao tornar-se livre, é capaz de atrair átomos de hidrogênio das moléculas vizinhas sem, contudo, promover uma reação química, preservando a arquitetura tecidual.

Entende-se que neste trabalho, a redução no tamanho dos meniscos e a conseqüente retração das fibras colágenas, pode ter feito com que as fibras tipo I, mais espessas e em maior quantidade, tornassem mais evidentes do que as fibras colágenas tipo III, que são mais delgadas e frágeis (fibrilas) e se apresentam em menor quantidade, diminuindo assim sua visualização e reduzindo seu percentual nos grupos tratados. A redução do tamanho dos meniscos, após 30 dias submersos em glicerina, pode ser observada na Tab. 3 e na Fig. 8.

Tabela 3. Valores médios (X) em *cm* e desvios padrão (S) da medida do maior eixo dos meniscos dos três grupos: meniscos frescos - MF, meniscos preservados em glicerina - MG e meniscos preservados em glicerina e reidratados - MR.

Menisco	**Medida maior eixo (cm)**		
	Meniscos Frescos	*Meniscos em Glicerina*	*Meniscos Reidratados*
M-1	1,1	0,7	1,0
M-2	1,2	1,0	1,2
M-3	1,0	0,8	1,0
M-4	0,9	0,8	0,9
M-5	1,0	0,8	1,0
M-6	1,0	0,8	1,0
M-7	1,1	0,9	1,1
Média (X)	**1,0**	**0,8**	**1,0**
Desvio padrão	**0,1**	**0,1**	**0,1**

Os meniscos são fibrocartilagens de coloração esbranquiçada e consistência elástica. Após a preservação em glicerina 98% - grupo MG, os meniscos apresentaram-se transparentes, rígidos e diminuíram de tamanho (Fig. 9), devido à perda de água. Segundo Pigossi (1964) a glicerina desidrata o tecido, sem alterar a concentração iônica das células,

atuando como eficaz protetor da integridade estrutural do tecido, o que aparentemente, aconteceu nos meniscos deste estudo.

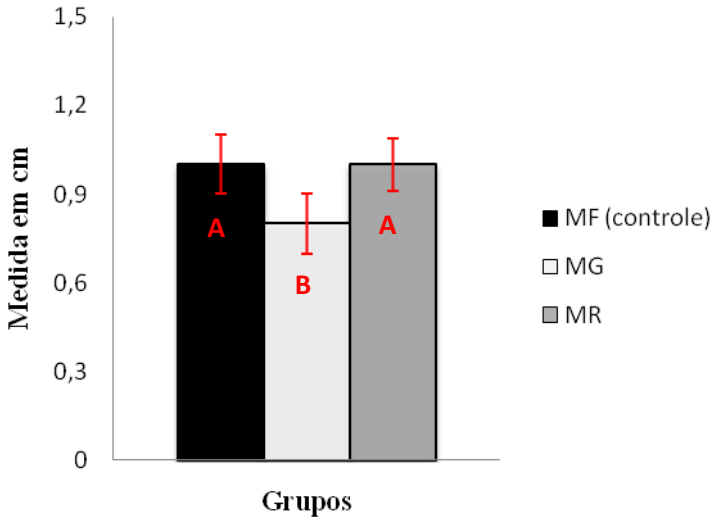

Figura 8 - Representação dos valores médios da medida do maior eixo do menisco em cm, observados nos meniscos frescos - MF, meniscos preservados em glicerina - MG e meniscos preservados em glicerina e reidratados - MR. Tratamentos seguidos de uma mesma letra não diferem entre si ao nível de 5% de probabilidade.



Figura 9 - Aspecto macroscópico do menisco após a coleta (A) e após preservação em glicerina 98% por 30 dias (B). Em (B) os meniscos apresentavam-se transparentes, contraídos, rígidos e diminuídos de tamanho devido à perda de água.

O grupo de meniscos em glicerina - MG apresentou redução significativa no tamanho em relação ao grupo MF (Tab. 3 e Fig. 8). Tanto a glicerina quanto a água, moléculas polares, apresentam o fenômeno físico-químico de atração mútua (Pigossi et al. 1971). Este fato promove a condensação do volume caracterizando uma ação desidratante que a rigor consiste em redução de volume exercida pela glicerina nas amostras que nela foram preservadas.

Todos os meniscos do grupo MR voltaram a apresentar o aspecto macroscópico, anterior à preservação e readquiriram tamanho após reidratação sendo que, seis dos sete meniscos que compunham a amostra retornaram ao seu tamanho inicial. O grupo MR apresentou aumento significativo no tamanho dos meniscos em relação ao grupo MG, não havendo diferença significativa entre os tamanhos dos meniscos reidratados - MR e dos meniscos do grupo controle - MF (Tab. 3 e Fig. 8).

A reidratação e conseqüente aumento no tamanho dos meniscos do grupo MR não foi o suficiente para diminuir completamente a retração do colágeno e compressão das fibras espessas do tipo I sobre as fibrilas. Nos meniscos reidratados - MR, houve redução no percentual médio de colágeno tipo I e aumento do colágeno tipo III, em relação ao grupo de meniscos preservados em glicerina - MG, entretanto não foi estatisticamente significativo.

CONCLUSÕES

Nas condições desse trabalho, conclui-se que a glicerina 98% não reduz a quantidade de fibras colágenas tipo I dos meniscos, mantém a organização completa das fibras colágenas e o tamanho inicial dos meniscos em 85,7% das amostras, quando reidratados em solução salina.

A glicerina é eficaz na preservação de meniscos, mantendo características como: tamanho do menisco e organização das fibras de colágeno inalteradas na maior parte das amostras reidratadas. Nos meniscos restantes, estas características apresentaram-se semelhantes ao dos meniscos frescos.

REFERÊNCIAS BIBLIOGRÁFICAS

Alvarenga J. 1992. Possibilidades e limitações da utilização de membranas biológicas preservadas em cirurgia, p.33-42. In: Daleck C.R., Baptista L.C. & Mukai L.S. (Eds), Tópicos em Cirurgia de Cães e Gatos. Jaboticabal, SP.

Arnoczky S.P. 1996. Patomecânica das lesões do ligamento cruzado e meniscos, p.889-902. In: Bojrab M.J. (Ed.), Mecanismos da Moléstia na Cirurgia dos Pequenos Animais. Manole, São Paulo,

Bullough P.G., Munuera L., Murphy J. & Weinstein A.M. 1970. The strength of the menisci of the knee as it relates to their fine structure. J. Bone Joint Surg. 52B(3):564-570.

Buma P., Ramrattan N.N., Van Tienen T.G. & Veth R.P.H. 2004. Tissue engineering of the meniscus. Biomaterials 25(9):1523-1532.

De Groott J.H., De Vrijer R., Pennings A.J. & Jansen H.W.B. 1996. Use of polyurethanes for meniscal reconstruction and meniscal prostheses. Biomaterials 17(2):163-173.

Guimarães G.C., Scavone A.R.F., Machado M.R.F., Cruz C., Capalbo A.C. & Santos A.L.Q. 2007. Avaliação histológica de membranas biológicas bovinas conservadas em glicerina e a fresco. Bioscience J. 23(3):120-127.

Hulse D.A. & Johnson A.L. 2002. Tratamento da doença articular, p.1076-1077. In: Fossum T.W. (Ed.), Cirurgia de Pequenos Animais. Rocca, São Paulo.

Jackson J., Vasseur P.B., Griffey S., Walls C.M. & Kass P.H. 2001. Pathologic changes in grossly normal menisci in dogs with rupture of the cranial cruciate ligament. J. Am. Vet. Med. Assoc. 218(8):1281-1284.

Mcbride D.G. & Clancy Jr W.G. 2000. Lacerações meniscais/reparação, p.270-278. In: Andrews J.R. & Timmerman L.A. Artroscopia: Diagnóstico e cirurgia. Revinter, Rio de janeiro.

Mcdevitt C.A. & Webber R.J. 1990. The ultrastructure and biochemistry of meniscal cartilage. Clin. Orthop. Related Res. 252:8-18.

Paiva V.C. 2006. A Correlação entre diferentes temperaturas e períodos de preservação sobre as fibras colágenas de meniscos de coelhos. Dissertação de Mestrado em Cirurgia e Experimentação, Escola Paulista de Medicina, USP, São Paulo. 48p.

Pigossi N. 1964. Implantação de dura-máter homóloga conservada em glicerina. Estudo experimental em cães. 92f. Dissertação de Doutorado, Faculdade de Medicina, USP, São Paulo. 92p.

Pigossi N. 1967. Glicerina na conservação de dura-máter: estudo experimental. Dissertação de Livre Docência, USP, São Paulo, SP.

Randi F.E., Braccialli C.S. & Silveira P.R. 2002. Aplicabilidade e métodos de conservação de próteses biológicas. Unimar Ciências 11(1/2):39-44.

Rijk P.C. 2004. Meniscal allograft transplantation. Part I. Background, results, graft Selection and preservation, and surgical considerations. Arthroscopy 20(7):728-743.

Saeg 1999. Sistema para análises estatísticas e genéticas. Versão 8.1. Fundação Arthur Bernardes, Universidade Federal de Viçosa, Viçosa, MG.

Somer L. & Somer T. 1983. Is the meniscus of the knee joint a fibrocartilage? Acta Anatomica 116(3):234-244.

Torres B.B.J., Muzzi L.A.L., Muzzi R.A.L. & Valério, A.G. 2006. Como proceder nas lesões meniscais em cães: revisão. Clín. Vet. (63):48-58.

Vasseur P.B. 2007 Articulação do joelho, p.2090-2115. In: Slatter D. (Ed.), Manual de Cirurgia de Pequenos Animais. Vol.2. Manole, São Paulo.

CAPÍTULO II

Avaliação da estrutura e celularidade de meniscos frescos e preservados em glicerina 98%: estudo experimental em coelhos (*Oryctolagus cuniculus*).

RESUMO

O presente estudo avaliou a arquitetura tecidual, a população celular, assim como a integridade e a distribuição dos tipos celulares em meniscos frescos de coelhos e preservados em glicerina 98%, por 30 dias. Foram analisados meniscos mediais de coelhos recém abatidos, que foram distribuídos em três grupos com sete meniscos cada. O grupo MF, composto por meniscos frescos, correspondeu ao grupo controle; o grupo MG, foi composto por meniscos preservados, por 30 dias, em glicerina 98% e o grupo MR, por meniscos preservados em glicerina 98% e reidratados em NaCl 0,9%, por 12 horas. Nos meniscos de cada grupo, foram identificados e quantificados os diferentes tipos celulares: fibroblastos/fibrócitos e condrócitos. A população celular foi estatisticamente semelhante nos três grupos de meniscos, sendo que todos os meniscos preservados, grupos MG e MR, apresentaram sinais de lise celular. Nos meniscos dos grupos preservados (MG e MR) observou-se menor intensidade de coloração e retração das fibras colágenas, diminuição de volume e maior intensidade de coloração dos núcleos (condensação da cromatina), em relação aos meniscos frescos (MF), caracterizando o fenômeno de lise celular. A matriz fibrocartilaginosa dos meniscos preservados revelou-se bem preservada mantendo a arquitetura tecidual e assim, as propriedades mecânicas do menisco. Conclui-se que a glicerina 98 % é uma opção de meio de preservação para meniscos objetivando aloenxerto com matriz colágena desvitalizada.

Palavras-chave: meniscos, celularidade, glicerina, preservação.

Evaluation of the structure and cellularity of the meniscus fresh and preserved in glycerin 98%: experimental study in rabbis (*Oryctolagus cuniculus*).

ABSTRACT

The present study aimed to evaluate the percentage of cellular population, as well as viability and distribution of cells of the fresh rabbit meniscuses and the ones preserved in glycerin 98%. Were analyzed medial meniscuses from rabbits distributed in three groups containing seven meniscuses each. The MF group, composed by fresh meniscuses, corresponded to the control group; the MG group was composed by meniscuses preserved in glycerin 98% and the MR groups by meniscuses preserved in glycerin 98% and rehydrated in NaCl 0,9% for 12 hours. The meniscuses from each group were identified and quantified of the different cell types: fibroblasts/fibrocytes and condrocytes. The percentage of cell population was statistically similar in all groups of meniscus, and that all meniscus preserved - MG and MR showed signs of cell lysis. In the meniscus of the groups preserved (MG and MR) were observed a lower intensity of color and shrinkage of collagen fibers, reduced volume and higher intensity of staining of nucleus (chromatin condensation), as compared to fresh meniscus (MF), featuring the phenomenon of cell lysis. The matrix fibrocartilaginosa of meniscus preserved proved to be well preserved by maintaining the tissue architecture and thus, the mechanical properties of the meniscus. It was concluded that 98% glycerin is a choice of means of preservation for meniscal allografts with a collagenous matrix devitalized.

Key-Words: meniscus, cellularity, glycerin, preservation.

INTRODUÇÃO

A sutura é a opção mais adequada para o tratamento das lesões meniscais, desde que se possa restabelecer a integridade anatômica e funcional do menisco, que para uma adequada cicatrização depende da região acometida e da irrigação vascular (Anderson-Molina et al. 2003, Paiva 2006). Lesões complexas ou localizadas em áreas centrais, avasculares, geralmente não podem ser reparadas (Wyland et al. 2002, Torres et al. 2006).

A meniscectomia e a utilização de aloenxerto são procedimentos freqüentemente realizados quando outras opções para reparo ou reconstrução do menisco não podem ser

utilizadas (Cury et al. 2002, Wyland et al. 2002, Rijk 2004, Reckers et al. 2005, Torres et al. 2006).

A substituição por aloenxerto, no caso a fibrocartilagem de menisco, apresenta como vantagem a possibilidade de utilizar um tecido semelhante, em sua morfologia, ao tecido que está sendo substituído (Reckers et al. 2005). As desvantagens estão na dificuldade de técnica de preservação, na possibilidade do enxerto ser vetor de doenças infecto-contagiosas, nos eventuais processos de reações imunológicas, na viabilidade do enxerto e no formato individual do implante (Buma et al. 2004, Reckers et al. 2005, Torres et al. 2006).

O enxerto de meniscos frescos é considerado o tipo ideal de transplante, por conter grande número de células viáveis (Rijk 2004). A refrigeração à 4ºC preserva a viabilidade celular, sem alterar a arquitetura do menisco (Felix & Paulos 2003, Reckers et al. 2005). Vários estudos têm sugerido que uma população viável de condrócitos pode ter efeito benéfico na manutenção da matriz extracelular e na integridade mecânica do enxerto após o transplante (Rijk 2004). O obstáculo a este procedimento é coordenar o período em que as células mantêm-se viáveis nos enxertos, desde a retirada do doador, até o momento do transplante (Felix & Paulos 2003).

O congelamento em temperaturas inferiores a 0ºC mantém a viabilidade celular por até cinco dias (Fabbriciani et al. 1997, Cury et al. 2002, Reckers et al. 2005). O congelamento profundo, em temperaturas a partir de 70°C negativos, é o método mais amplamente utilizado para preservação de meniscos, ocasionando a morte de todas as células, porém mantendo a arquitetura tecidual (Verdonk & Kohn 1999, Reckers et al. 2005). Trata-se de um processo pouco oneroso e apesar da total morte celular, tem demonstrado resultados clínicos satisfatórios. Existem autores que afirmam que todas as células são destruídas, mas que não são notados efeitos clínicos deletérios causados pela acelularidade do tecido meniscal (Fabbriciani et al. 1997, Aagaard et al. 1999, Cury et al. 2002).

Os condrócitos são as células predominantes e se apresentam em maior quantidade nos cornos dos meniscos, envolvidos por abundante substância intersticial. Os fibrócitos são encontrados principalmente na metade externa do menisco, distribuídos entre os feixes de fibras colágenas (Somer & Somer 1983).

Reckers et al. (2005) ao estudarem meniscos congelados de coelhos, concluíram que, independente do método de congelamento utilizado, até o décimo sexto dia a queda de celularidade é semelhante, persistindo cerca de 80% de células viáveis. A partir do décimo oitavo até o trigésimo dia a celularidade diminui de modo diferente, conforme o tipo de

congelamento usado, mas todos terminam com cerca de 30% de células viáveis, sendo a quantidade de células viáveis menor nas temperaturas mais baixas.

A criopreservação mantém, pelo menos parcialmente, a integridade da membrana celular e a viabilidade de condrócitos do doador (Verdonk & Kohn 1999, Rijk 2004). Este método mantém entre 30 e 40% de células viáveis, mas esta porcentagem diminui com o tempo de estocagem (Arnoczky et al. 1988, Rijk 2004). DeBeer et at. (2000) encontraram que 95% das células do doador haviam sido substituídas, um ano após o implante, por células do hospedeiro em um enxerto criopreservado de menisco humano. Por esses resultados, questiona-se se a viabilidade celular no momento do transplante é realmente necessária.

Braccialli et al. (2001) ao estudarem cartilagem auricular de bovino, demonstraram que a glicerina 98% evitou crescimento de microrganismos e manteve a integridade estrutural e celular após implantação no pavilhão auricular de cães. A glicerina 98% não causou alterações significativas na integridade morfológica e estrutural do tecido em um estudo realizado por Guimarães et al. (2007) com membranas biológicas bovinas, tais como, dura-máter, fáscia lata, pericárdio, peritônio e túnica vaginal. A glicerina desidrata o tecido, substituindo a maior parte da água intracelular, sem alterar a concentração iônica das células, atuando como eficaz protetor da integridade celular (Pigossi 1964).

Os meniscos são considerados imunoprivilegiados porque as suas células estão envolvidas em uma densa matriz, não permitindo o acesso de células imunorreativas (Rijk 2004). O papel da viabilidade celular no transplante de meniscos não é claro no momento (Reckers et al. 2005).

O objetivo desse estudo foi identificar e avaliar a arquitetura tecidual, os tipos celulares presentes, assim como analisar a distribuição e a integridade das células de meniscos frescos de coelhos, meniscos preservados em glicerina 98% por 30 dias e meniscos preservados em glicerina 98% por 30 dias, seguido de reidratação em solução salina por 12 horas, por meio de análises *in vitro*, no intuito de estabelecer um banco de tecidos para futuros aloenxertos meniscais.

MATERIAL E MÉTODOS

O projeto foi aprovado pela comissão de Ética do Departamento de Veterinária, da Universidade Federal de Viçosa, sob protocolo número 89/2007.

1. ***Amostra***

Foram utilizados 21 meniscos mediais, provenientes de 11 coelhos albinos da raça Nova Zelândia, recém abatidos, com idade entre três e quatro meses e peso médio de 3kg, oriundos do setor de cunicultura do Departamento de Zootecnia da Universidade Federal de Viçosa. Ao exame clínico prévio, os joelhos destes coelhos apresentaram-se normais e os animais não apresentavam histórico de enfermidade infecto-contagiosa. A retirada dos meniscos foi realizada imediatamente após o abate e em condições de limpeza, mas sem rigores de assepsia.

2. ***Procedimento para coleta dos meniscos***

No abate comercial de coelhos destinados ao consumo humano, a eutanásia é realizada através do método de decapitação e a pele e vísceras são removidas. Este é um método aceito sob restrição para esta espécie pelo Conselho Federal de Medicina Veterinária (CFMV), de acordo com a resolução nº714, cap.III, Art.12-2º. Um método de eutanásia aceito sob restrição é aquele que pode ser empregado diante da total impossibilidade do uso dos métodos recomendados. Neste caso, não puderam ser utilizados anestésico para a eutanásia, pois pela resolução nº714, cap.I, Art.6º do CFMV, quando forem utilizadas substâncias químicas que deixem ou possam deixar resíduos é terminantemente proibida a utilização da carcaça para alimentação.

Por intermédio de instrumental cirúrgico foi realizada incisão transversal na cápsula articular envolvendo o ligamento colateral medial. Um esforço valgo foi o suficiente para facilitar a visualização e o acesso ao menisco medial. Foram seccionados os ligamentos cruzado cranial e caudal, meniscotibiais, meniscocapsulares e o intermeniscal, realizando a coleta dos meniscos.

Foram removidos restos de ligamentos e gordura aderidos aos meniscos mediais coletados. Os meniscos foram acondicionados em frascos de vidro identificados, distribuídos aleatoriamente em três grupos: grupo MF = meniscos frescos (recém-colhidos), que correspondeu ao grupo controle; grupo MG = meniscos preservados em glicerina 98% e grupo MR = meniscos preservados em glicerina 98% e, posteriormente, reidratados em solução salina (NaCl 0,9%).

O grupo MF foi composto por sete meniscos frescos, que foram imersos em formalina 10% tamponada, onde permaneceram por 24 horas, para processamento histológico. O grupo MG foi composto por sete meniscos que foram acondicionados em frascos individuais com a

proporção “glicerina 98%/menisco” de 20:1, por um período de 30 dias, sob temperatura ambiente. Após esse tempo, os meniscos foram retirados da glicerina e imersos em formalina 10% tamponada, onde permaneceram por 24 horas, para processamento histológico.

O grupo MR foi composto por sete meniscos que foram imersos em glicerina 98%, em frascos individuais, por um período de 30 dias, sob temperatura ambiente. Logo após o período de preservação, os meniscos do grupo MR foram mensurados e imersos em solução salina (NaCl 0,9%) durante 12 horas, para reidratação, simulando condições a que seriam submetidos nos períodos pré e trans-operatório. Após isso, foram imersos em formalina 10%, onde permaneceram por 24 horas, para processamento histológico.

3. Preparação das amostras e estudo microscópico

As análises histológicas foram realizadas no Laboratório de Biologia Estrutural da Universidade Federal de Viçosa. Após a fixação o material foi processado para inclusão em parafina seguindo as seguintes etapas: desidratação em série crescente de etanol (70%, 80%, 90% e 100%), diafanização (xilol I, II e III) e infiltração (parafina histológica 56° I, II, III) em estufa, sendo depois incluídos em parafina, em temperatura ambiente.

Após confecção dos blocos de parafina, estes foram seccionados em micrótomo rotativo, ajustado para 5μm de espessura, e os cortes foram estirados sobre lâminas de vidro. As secções obtidas foram coradas pelo método de hematoxilina e eosina (HE, Grinaldi Filho, 1981).

A análise histológica foi realizada através de uma contagem minuciosa de todos os elementos celulares presentes em 1500 quadrantes, selecionados aleatoriamente em cada lâmina estudada, utilizando-se objetiva de 20X. Foram identificados e contados os tipos celulares presentes (fibroblastos/fibrócitos e condrócitos), também foram avaliadas a distribuição e a viabilidade celular.

4. Análise estatística

As variáveis quantitativas foram submetidas aos testes de Normalidade (Lilliefors) e Homocedasticidade (Cochran) e, posteriormente, à análise de variância. Em caso de significância, foi realizado o teste de Duncan ou de Tuckey, conforme a instabilidade da variável. Quando não atendia às premissas de normalidade e homocesticidade, foram realizadas as transformações apropriadas para posterior análise de variância (Saeg, 1999).

RESULTADOS E DISCUSSÃO

A distribuição celular apresentou-se de forma semelhante nos três grupos estudados: MF, MG e MR. Em todos os grupos, os condrócitos foram as células predominantes, com maior presença nos cornos, onde se encontravam circundados por abundante substância intersticial (Fig. 1 e 2). Já os fibrócitos, estavam presentes, principalmente, na metade externa do menisco, envolvidos por matriz conjuntiva (Fig. 1 e 2), à semelhança do observado por Somer & Somer (1983), em meniscos frescos de cães.

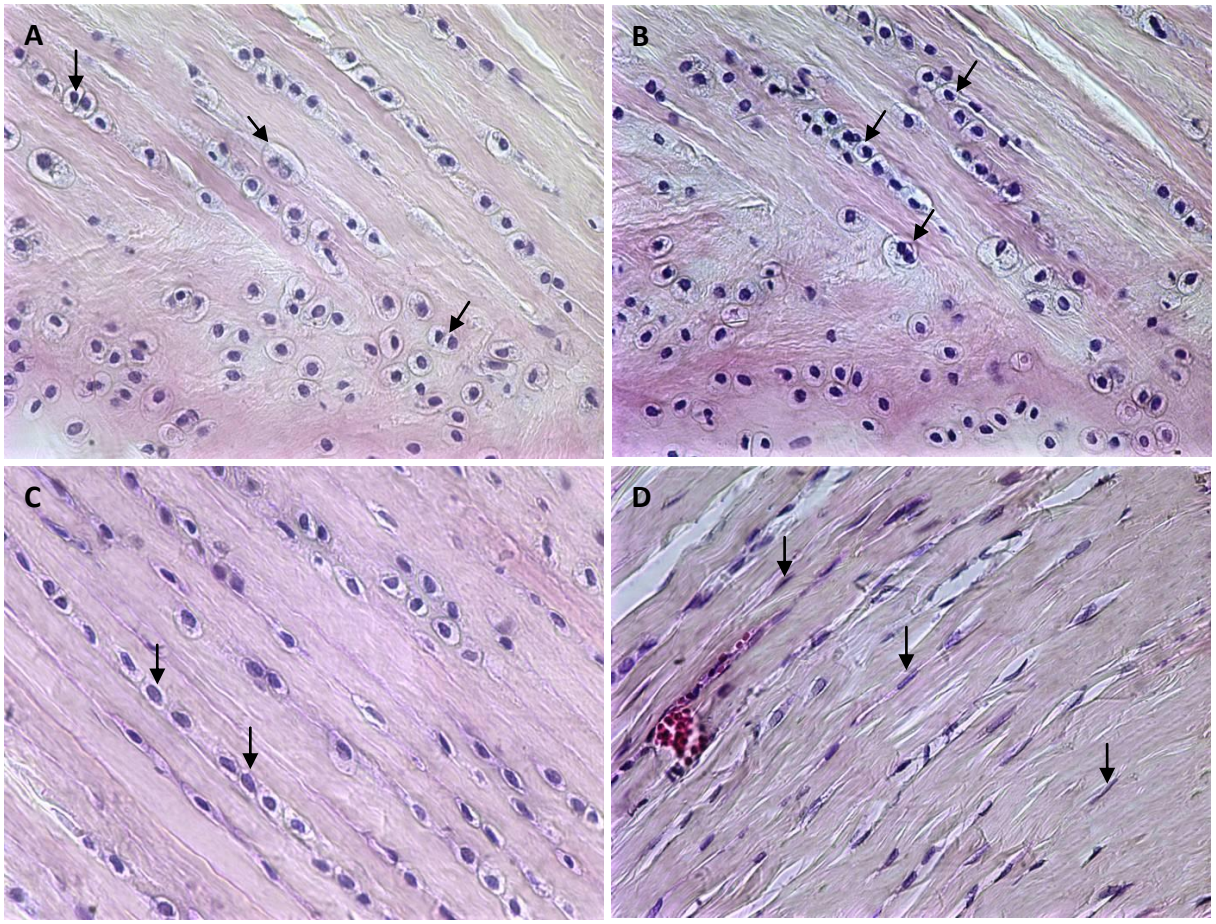

Figura 1 - Fotomicrografia de meniscos do grupo MF - meniscos frescos. A e B - campo microscópico contendo condrócitos, circundados por abundante substância intersticial, nos cornos meniscais; C e D - campo microscópico contendo fibrócitos/fibroblastos envolvidos por matriz conjuntiva, no corpo do menisco. 400X. HE.

À microscopia, todos os fragmentos de meniscos dos grupos preservados em glicerina (MG) e preservados em glicerina e reidratados em NaCl 0,9% (MR) apresentaram sinais de gradativa desorganização celular (lise), caracterizada por maior condensação da cromatina nuclear e por crescente retração e perda da afinidade tintorial das fibras conjuntivas (Fig. 2). Nesses grupos, a matriz fibrocartilaginosa revelou-se bem preservada mantendo a arquitetura tecidual e assim, as propriedades mecânicas do menisco.

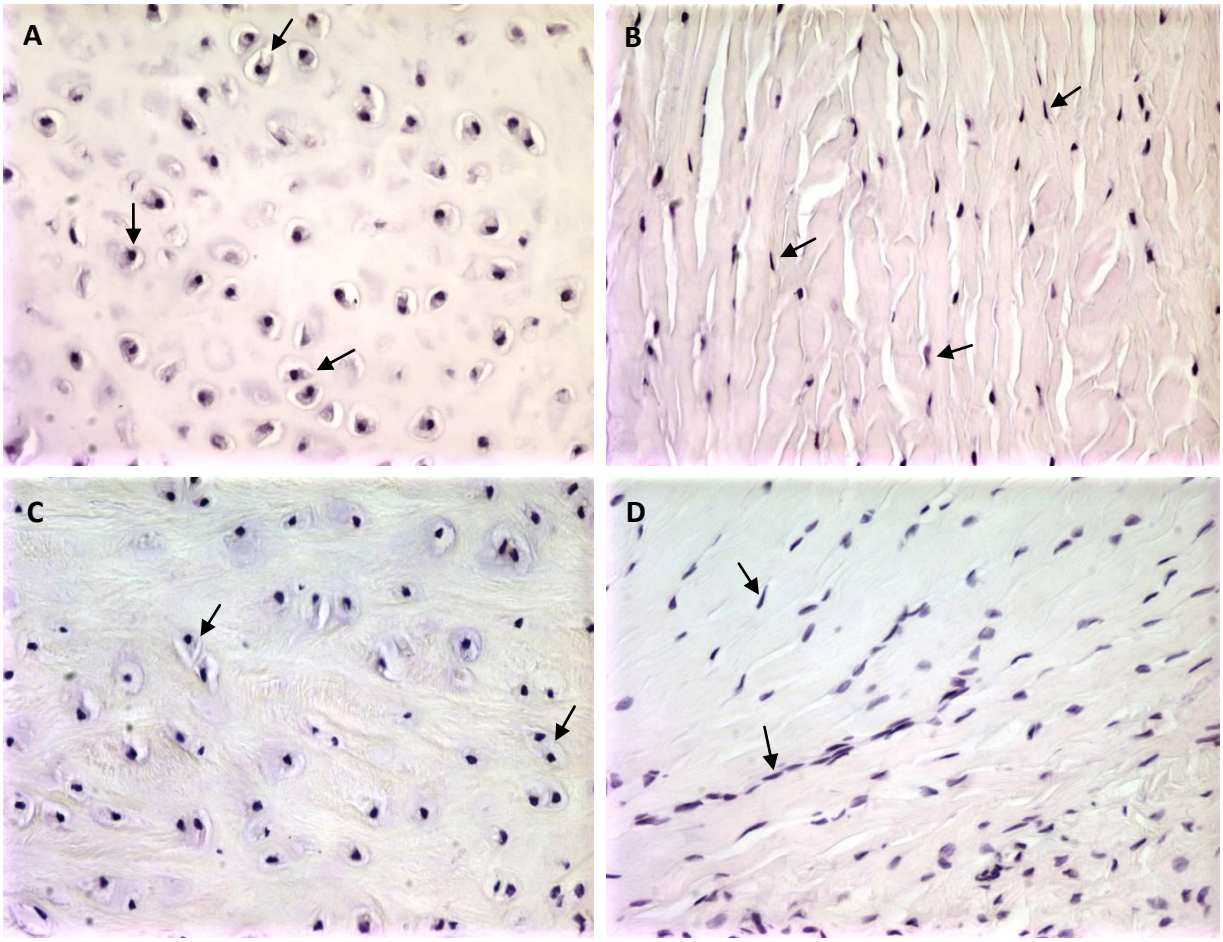

Figura 2 - Fotomicrografia de menisco do grupo MG - meniscos preservados em glicerina 98% por 30 dias (A e B) e do grupo MR - meniscos preservados em glicerina 98% por 30 dias e reidratados em NaCl 0,9% por 12 horas (C e D). A e C - campo microscópico contendo condrócitos circundados por abundante substância instersticial, nos cornos; B e D - campo microscópico contendo fibrócitos/fibroblastos envolvidos por matriz conjuntiva. Observa-se sinais de lise nesses grupos, como perda da coloração geral, retração das fibras colágenas e condensação da cromatina nuclear. (400X). HE.

A população celular (condrócitos e fibrócitos/fibroblastos) nos grupos de meniscos preservados (MG) e meniscos preservados e reidratados (MR) foi estatisticamente semelhantes à densidade celular do grupo de meniscos frescos (MF) (Tab. 1 e Fig. 3).

Tabela 1. Valores médios e desvios padrão percentuais da população celular: condrócitos, fibrócitos/fibroblastos nos três grupos.

Grupo	Condrócitos	Fibrócitos/Fibroblastos
MF	61,5 ± 11,3	38,5 ± 5,0
MG	60,7 ± 9,2	39,3 ± 4,4
MR	60,5 ± 5,3	39,5 ± 5,3

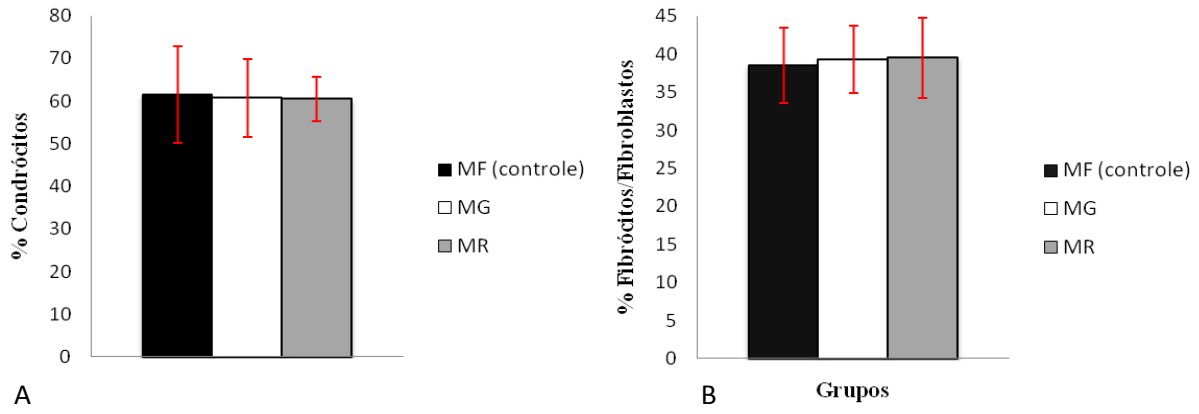

Figura 3 - Representação dos valores médios percentuais de condrócitos (A) e fibrócitos/fibroblastos (B) observados nos três grupos: meniscos frescos - MF, meniscos preservados em glicerina - MG e meniscos preservados em glicerina e reidratados - MR. Os tratamentos não diferem entre si ao nível de 5% de probabilidade.

Neste trabalho, após preservação em glicerina 98%, a integridade e conseqüentemente, a viabilidade celular não foram mantidas. De maneira diferente, Reckers et al. (2005) relataram que meniscos de coelhos congelados em diferentes temperaturas, por 30 dias, apresentaram um percentual de viabilidade celular de 30%. Enquanto, Arnoczky et al. (1988), encontraram entre 30 a 40% de células viáveis em meniscos criopreservados de cães. O comportamento diferente em relação à integridade celular pode ser explicado pelos estudos realizados por Verdonk & Kohn (1999), quando demonstraram que a criopreservação preserva parcialmente a integridade da membrana celular e a viabilidade de condrócitos.

A glicerina 98% não foi capaz de manter a integridade celular e impedir a desorganização progressiva dos constituintes celulares dos meniscos nela preservados, não mantendo assim as células viáveis. Já o congelamento, como utilizado por Arnoczky et al. (1988), Verdonk & Kohn (1999) e Reckers et al. (2005), determinou a diminuição do

metabolismo celular em níveis capazes de preservar a viabilidade. Estes mesmos autores (Reckers et al. 2005) também concluíram que dependendo do método de congelamento utilizado, a celularidade diminui de modo diferente, sendo a quantidade de células viáveis menor nas temperaturas mais baixas.

A glicerina 98% não causou alterações significativas na integridade morfológica e estrutural do menisco. Após a reidratação em NaCl 0,9%, grupo MR, que foi realizada conforme recomendação de Costa (1996) e Del Carlo et al. (1999), a arquitetura tecidual foi mantida, à semelhança do observado no grupo de meniscos preservados (MG).

Os meniscos contém cerca de 75% de água, 20% de fibras colágenas, além de glicosaminoglicanos, células e pequena quantidade de fibras elásticas (Buma et al. 2004). Como após a preservação em glicerina 98% e reidratação, o padrão morfológico se manteve em relação aos meniscos frescos, recém coletados, admite-se que a glicerina preservou, ainda que parcialmente a arquitetura tecidual e conseqüentemente as propriedades mecânicas.

Apesar de Rijk (2004) preconizar o transplante de meniscos com células viáveis, a glicerina 98% passa a ser uma opção de meio de preservação, para os autores que preconizam o transplante de menisco, com uma matriz colágena desvitalizada (Aagaard et al. 1999, Cury et al. 2002), à semelhança dos enxertos que são congelados a partir de 70°C negativos, onde ocorre a lise de todas as células com manutenção da arquitetura tecidual (Verdonk & Kohn 1999, Reckers et al. 2005).

Também, questiona-se a necessidade de viabilidade celular no momento do transplante, já que de DeBeer et al. (2000) observaram que 95% das células do doador, haviam sido substituídas por células do hospedeiro, em um enxerto criopreservado de menisco humano, um ano após a cirurgia.

CONCLUSÕES

Conclui-se que a glicerina 98% preservou a arquitetura tecidual e assim as propriedades mecânicas dos meniscos, podendo, ser uma opção de meio de preservação de aloenxertos meniscais, para utilização em transplantes de meniscos, com matriz colágena desvitalizada.

REFERÊNCIAS BIBLIOGRÁFICAS

Aagaard H., Jörgensen U. & Bojsen-Möller F. 1999. Reduced degenerative articular cartilage changes after meniscal allograft transplantation in sheep. Knee Surg. Sports Traumatol. Arthroscopy 7:184-191.

Anderson-Molina H., Karlsson H. & Rockborn P. 2003. Arthroscopic partial and total meniscectomy: Long-term follow-up study with matched controls. Arthroscopy 18: 183-189.

Arnoczky S.P., Mcdevitt C.A., Schmidt M.B., Mow V.C. & Warren R.F. 1988. The effect of cryopreservation in canine menisci: a biomechanical and morphologic evaluation**.** J. Orthopaed. Res. 6:1-12.

Braccialli C.S., Daleck C.R., Costa Neto J.M., Alessi A.C. & Vicenti F.A.M. 2001. Implante de cartilagem auricular de bovino, conservadora em glicerina a 98%, na aurícula de cães. Veterinária notícias 7(1): 53-59.

Buma P., Ramrattan N.N., Van Tienen T.G. & Veth R.P.H. 2004. Tissue engineering of the meniscus. Biomaterials 25(9):1523-1532.

Costa J.L.O. 1996. Reconstrução de grande falha óssea com enxerto cortical alógeno conservado em glicerina, fixado com placa e parafusos de aço inoxidável da série 304: estudo experimental em cães (*Canis familiaris*). Dissertação de Mestrado, Universidade Estadual de São Paulo, Campus de Jaboticabal, SP. 100p.

Cury R.P.L., Camargo O.P.A., Próspero J.D., Botter F.C.S., Severino N.R., Aihara T. & Oliveira V.M. 2002. Transplante Homólogo de menisco: estudo experimental em coelhos. Revta. Bras. Ortoped. Traumatol. 37(8):341-350.

DeBeer P., Decorte R. & Bellemans J. 2000. DNA analysis of a transplanted cryopreserved meniscal allograft. Arthroscopy 16:71-75.

Del Carlo R.J., Galvão S.R., Viloria M.I.V., Souza T.D. & Filho A.M. 1999. Aloenxertos ósseos caninos diferentemente preservados. Revta. Bras. Ciênc. Vet. 6(3):121-126.

Fabbriciani C., Lucania L., Milano G., Panni A.S. & Evangelisti M. 1997. Meniscal allografts: Cryopreservation vs deep-frozen technique. An experimental study in goats. Knee Surgery, Sports Traumatology, Arthroscopy 5: 124-134.

Felix N.A. & Paulos L.E. 2003. Current status of meniscal transplantation. Knee 10:13-17.

Guimarães G.C., Scavone A.R.F., Machado M.R.F., Cruz C., Capalbo A.C. & Santos A.L.Q. 2007. Avaliação histológica de membranas biológicas bovinas conservadas em glicerina e a fresco. Bioscience Journal 23(3):120-127.

Paiva V.C. 2006. A Correlação entre diferentes temperaturas e períodos de preservação sobre as fibras colágenas de meniscos de coelhos. 48f. Dissertação (Mestrado em Cirurgia e Experimentação) – Escola Paulista de Medicina, Universidade Federal de São Paulo, São Paulo.

Pigossi N. 1964. Implantação de dura-máter homóloga conservada em glicerina. Estudo experimental em cães. 92f. Dissertação (Doutorado) – Faculdade de Medicina, Universidade de São Paulo, São Paulo.

Reckers L.J., Fagundes D.J., Cohen M., Raymundo J.L.P., Moreira M.B. & Paiva V.C. 2005. Effects of different preservation temperatures and periods menisci cellularity in rabbits. Acta Cirurgica Bras. 20(6):428-432.

Rijk P.C. 2004. Meniscal allograft transplantation. Part I. Background, results, graft selection and preservation, and surgical considerations. Arthroscopy 20(7):728-743.

Saeg 1999. Sistema para análises estatísticas e genéticas. Versão 8.1. Fundação Arthur Bernardes, Universidade Federal de Viçosa, Viçosa, MG.

Somer L. & Somer T. 1983. Is the meniscus of the knee joint a fibrocartilage? Acta Anatomica 116(3):234-244.

Torres B.B.J., Muzzi L.A.L., Muzzi R.A.L. & Valério, A.G. 2006. Como proceder nas lesões meniscais em cães: revisão. Clín. Vet. (63):48-58.

Verdonk R. & Kohn D. 1999. Harvest and conservation of meniscal allografts. Scand. J. Med. Sci. Sports 9:158-159.

Wyland D.J., Guilak F., Elliott D.M., Setton L.A. & Vail T.P. 2002. Chondropathy after meniscal tear or partial meniscectomy in a canine model. Journal of Orthopaedic Research 20(5):996-1002.

CAPÍTULO III

Propriedades mecânicas de meniscos frescos de coelhos (*Oryctolagus cuniculus*) e preservados em glicerina 98%.

RESUMO

O presente estudo avaliou resistência de 30 meniscos mediais de coelhos da raça Nova Zelândia, com idade entre três e quatro meses, por meio de teste mecânico de compressão. Os meniscos foram distribuídos em três grupos: grupo MF, composto por meniscos frescos, que correspondeu ao grupo controle; grupo MG, meniscos preservados em glicerina 98%, por 30 dias, e grupo MR, meniscos preservados em glicerina 98%, por 30 dias e reidratados em NaCl 0,9%, por 12 horas. Todos os meniscos de cada grupo foram submetidos ao teste de compressão e tiveram avaliadas a força ao limite de elasticidade, a deformação ao limite de elasticidade, a tensão ao ponto de ruptura e ao limite de elasticidade e, o índice de rigidez. Também foram calculados índices de relação mecânica entre os grupos tratados e o controle. Os meniscos dos grupos preservados, MG e MR, tiveram a capacidade de suportar força, antes de sofrer ruptura total, semelhante ao do grupo de meniscos frescos (MF). O grupo de meniscos em glicerina (MG) apresentou menor capacidade de deformação elástica ($p<0,05$) que os grupos MF e MR e maior capacidade de sofrer tensão no momento da ruptura. Os meniscos do grupo (MG) apresentaram maior rigidez ($p<0,05$) do que os meniscos dos grupos MF e MR. Conclui-se que a preservação em glicerina 98% seguida de reidratação em Nacl 0,9%, não provocou alterações significativas na resistência e na capacidade elástica dos meniscos.

Palavras-chave: meniscos, teste de resistência, mecânica articular.

Mechanical properties of the fresh rabbit meniscus (*Oryctolagus cuniculus*) and of the meniscus preserved in glycerin 98%.

ABSTRACT

The present study evaluated the mechanical properties of 30 medial meniscuses of new zealand rabbits with age varying from 3 to 4 months. The evaluation was accomplishe through the compression test. the meniscuses were distributed in three groups: group (MF), composed by fresh meniscuses, which corresponded to the control group; (MG) group, composed by meniscuses preserved in glycerin 98% for 30 days; and, group (MR), meniscuses preserved in glycerin 98% for 30 days also but rehydrated in NaCl 0,9% for 12 hours. All of the meniscuses from all groups were submitted to compression test and had the strength of the elasticity limit, the deformity to the elasticity limit, the rupture stress point and the stiffness index evaluated. The mechanical relation indexes among the groups were also calculated. The meniscuses from the preserved groups (MG) and (MR) were able to withstand similar strength when compared to the fresh meniscuses group (MF) before suffering total rupture. The group preserved in glycerin (MG) presented lower elastic deformity capacity ($p<0,05$) if compared to the other groups, (MF) and (MR). The former also presented a lower capacity to go through a higher tension in the moment of rupture. The meniscuses from group (MG) presented higher stiffness ($p<0,05$) than the ones in the (MF) and (MR) groups. It can be concluded that the preservation in glycerin 98% followed by rehydration in Nacl 0,9% did not cause any significant alterations in the elastic resistance and capacity of the meniscuses.

Palavras-chave: meniscus, resistance test, mechanical of articulation

INTRODUÇÃO

O menisco é uma estrutura essencial para o dinamismo do joelho e sua lesão determina o funcionamento anormal da articulação predispondo o indivíduo a desenvolver osteoartrite (Bavaresco 2003). O menisco medial tem forma de “C” e está aderido firmemente ao ligamento colateral medial e outras estruturas articulares. Devido a estas fortes fixações e às grandes forças que são transmitidas no compartimento medial do joelho, o menisco medial é

mais susceptível à lesões. O menisco lateral tem forma de “O” e tem maior mobilidade (McCarty et al. 2002, Solomon et al. 2001).

Os ligamentos meniscotibiais cranial e caudal são os componentes que fixam os meniscos nos platôs tibiais, próximo à inserção dos ligamentos cruzados. São estruturas críticas para a função biomecânica dos meniscos, porque lesões dessa região interrompem as fibras de colágeno circunferenciais e determinam uma expansão radial do menisco, com subluxação e extrusão. Assim, forças axiais compressivas são transmitidas diretamente para a cartilagem articular, determinando degeneração precoce da cartilagem e osteoartrose (Aagaard & Verdonk 1999).

Os meniscos atuam na proteção das superfícies articulares opostas como elementos de transmissão de cargas e de absorção de energia de impacto, contribuem para a estabilidade articular durante a flexão e extensão, ajudando a prevenir movimentos de rotação e promovendo a estabilidade vara-valga da articulação, promovem a congruência entre o fêmur e a tíbia, ao atuarem como estruturas móveis, elásticas e periféricas, além de auxiliarem na lubrificação da articulação e prevenirem o atrito da membrana sinovial sobre as superfícies articulares do fêmur e da tíbia (Hulse & Johnson 2002, Torres et al. 2006).

Segundo Solomon et al. (2001), no movimento de rotação interna da tíbia, o menisco medial vai para frente e o lateral vai para trás. Na rotação externa acontece o contrário, ou seja, acompanham o movimento do fêmur. Isto ocorre devido à ação de tracionamento dos ligamentos alares e à pressão que o fêmur exerce sobre os meniscos. Durante a flexão, os meniscos são tracionados para trás e durante a extensão são tracionados para frente, conforme suas inserções. Na flexão extrema, a porção caudal do menisco é firmemente comprimida entre a porção posterior do platô tibial e o côndilo femoral.

A cirurgia está indicada na lesão traumática extensa e/ou degenerativa de caráter debilitante (Solomon et al. 2001), no tratamento cirúrgico pode ser feita uma sutura meniscal que preserva o menisco lesado ou então a meniscectomia, que pode ser parcial ou total (Higuchi et al. 2000). Também pode ser realizada a substituição dos meniscos por enxertos homólogos (Rath et al. 2001, Cury et al. 2002, Buma et al. 2004).

O meio de preservação utilizado, com maior freqüência, para preservação de próteses biológicas é a glicerina 98%. Apresenta como vantagens o baixo custo e a propriedade antisséptica, atuando como bactericida e fungicida (Alvarenga 1992, Randi et al. 2002), além de reduzir a antigenicidade do tecido nela conservado, preservar a textura e aumentar a resistência à tração, sem alterar o grau de elasticidade (Pigossi 1967).

Essa pesquisa teve como objetivo avaliar o efeito da glicerina 98%, sobre a resistência de meniscos de coelhos, por meio de teste mecânico de compressão.

MATERIAL E MÉTODOS

O projeto foi aprovado pela comissão de Ética do Departamento de Veterinária, da Universidade Federal de Viçosa, sob protocolo número 89/2007.

1. Amostra

Foram utilizados 21 meniscos mediais, provenientes de 11 coelhos albinos da raça Nova Zelândia, recém abatidos, com idade entre três e quatro meses e peso médio de 3kg, oriundos do setor de cunicultura do Departamento de Zootecnia da Universidade Federal de Viçosa. Ao exame clínico prévio, os joelhos destes coelhos apresentaram-se normais e os animais não apresentavam histórico de enfermidade infecto-contagiosa.

2. *Procedimento para coleta dos meniscos*

No abate comercial de coelhos destinados ao consumo humano, a eutanásia é realizada através do método de decapitação e a pele e vísceras são removidas. Este é um método aceito sob restrição para esta espécie pelo Conselho Federal de Medicina Veterinária (CFMV), de acordo com a resolução nº714, cap.III, Art.12-2º. Um método de eutanásia aceito sob restrição é aquele que pode ser empregado diante da total impossibilidade do uso dos métodos recomendados. Neste caso, não puderam ser utilizados anestésico para a eutanásia, pois pela resolução nº714, cap.I, Art.6º do (CFMV), quando forem utilizadas substâncias químicas que deixem ou possam deixar resíduos é terminantemente proibida a utilização da carcaça para alimentação.

Foi realizada incisão transversal na cápsula articular envolvendo o ligamento colateral medial. Um esforço valgo foi o suficiente para facilitar a visualização e o acesso ao menisco medial. Foram seccionados os ligamentos cruzado cranial e caudal, meniscotibiais, meniscocapsulares e o intermeniscal, realizando a coleta dos meniscos. Foram removidos restos de ligamentos e gordura aderidos aos meniscos mediais coletados.

Os meniscos foram acondicionados em frascos de vidro identificados e distribuídos aleatoriamente em três grupos, com dez meniscos cada: grupo MF, composto por meniscos recém-coletados, que foram submersos em solução salina (NaCl 0,9%) – correspondeu ao grupo controle; grupo MG, composto por meniscos que foram acondicionados em frascos

individuais com a proporção “glicerina 98%/menisco” de 20:1, por um período de 30 dias, sob temperatura ambiente.

O grupo MR, foi composto por meniscos que foram submersos em glicerina 98%, em frascos individuais, com a proporção “glicerina 98%/menisco” de 20:1, por um período de 30 dias, sob temperatura ambiente, após este período, os meniscos do grupo MR foram submersos em solução salina (NaCl 0,9%), durante 12 horas, para reidratação, simulando condições a que seriam submetidos nos períodos pré e trans-operatório. Foi realizado teste de resistência à compressão ao final de cada etapa do experimento, para os três grupos de meniscos - MF, MG e MR.

O teste foi realizado no Laboratório de Celulose e Papel (LCP) do Departamento de Engenharia Florestal da Universidade Federal de Viçosa, em sala climatizada, com umidade relativa do ar de 50±2% e temperatura de 23±1°C; utilizando a máquina *Instron* modelo 4204, com sistema computadorizado de aquisição, análise e saída de dados; com uma velocidade de 25 mm/minuto até a ruptura final de cada amostra.

Antes da realização dos testes de compressão, cada menisco foi colocado em uma lâmina de vidro e observado em um microscópio de luz digital, que transmitiu as imagens a um microcomputador, equipado com o software de análise de imagens (Image-Pro Plus). As imagens foram capturadas e, posteriormente, a área de cada menisco foi mensurada utilizando o software de análise de imagens, para realização dos cálculos das propriedades: tensão máxima ao ponto de ruptura e tensão ao limite de elasticidade.

O menisco foi então colocado no aparelho, na superfície da barra de compressão inferior, com uma distância de 3mm entre as barras superior e inferior (Fig. 1). A carga foi aplicada, até as barras ficarem à uma distância de 1mm, acarretando o esmagamento total da amostra, e o valor da força e deformação ao limite de elasticidade registrado em Newton e milímetros, respectivamente.

A leitura dos valores das forças aplicadas foi realizada com a utilização de célula de carga e a determinação das deformações foi realizada através do deslocamento da barra de compressão do referido equipamento; ambos conectados a um sistema de aquisição de dados controlados por computador, que permitiu o controle automatizado do sistema responsável pela coleta de dados e derivação das propriedades analisadas. Durante a realização dos testes de compressão foram obtidas relações gráficas relativas às forças aplicadas e as respectivas deformações sofridas pelas amostras.

As propriedades avaliadas no decorrer dos testes mecânicos de compressão foram:

1) **Força ao limite de elasticidade:** força absorvida pelo corpo de prova no seu limite máximo de elasticidade, ou seja, até esta força o corpo de prova ainda possui capacidade de retornar à sua estrutura original, sem sofrer deformação permanente (deformação inelástica); expressa em Newton.
2) **Deformação ao limite de elasticidade:** é a deformação sofrida durante a aplicação da força, que desaparece retornando a sua dimensão original, após a retirada desta força.
3) **Tensão ao limite de elasticidade:** é a razão da força ao limite de elasticidade pela área do corpo de prova.
4) **Tensão ao ponto de ruptura:** é a razão da força ao ponto de ruptura pela área do corpo de prova.
5) **Índice de rigidez (módulo de elasticidade ou módulo de Young):** expressa a habilidade do corpo de prova em resistir às deformações em função das tensões aplicadas, expresso em (N/m^2). Corresponde à razão da tensão, expressa em N/m^2 pela deformação adimensional até ao limite de elasticidade do corpo de prova. É a medida de rigidez de um material sólido, ou seja, quanto maior, menor é a deformação sofrida pelo material e, portanto, mais o material resiste às forças aplicadas.

Também foram calculados índices de relação mecânica entre os grupos tratados e o controle:

- Força ao limite de elasticidade dos grupos tratados pela força ao limite de elasticidade do grupo controle;
- Deformação ao limite de elasticidade dos grupos tratados pela deformação ao limite de elasticidade do grupo controle;
- Tensão ao limite de elasticidade dos grupos tratados pela tensão ao limite de elasticidade do grupo controle;
- Tensão ao ponto de ruptura dos grupos tratados pela tensão ao ponto de ruptura do grupo controle;
- Índice de rigidez dos grupos tratados pelo índice de rigidez do grupo controle.

Os índices de relação mecânica entre os grupos tratados e controle (força ao limite de elasticidade, tensão ao limite de elasticidade e ao ponto de ruptura, e índice de rigidez) que obtiveram resultado maior que 1 representa que houve aumento da resistência; menor que 1, significa que não houve ganho ou aumento da resistência do corpo de prova. A média da

deformação ao limite de elasticidade, dos grupos tratados em relação ao grupo controle, que apresentaram seu valor menor que 1, significa que houve diminuição na capacidade de deformação elástica do corpo de prova (deformação reversível); igual a 1, significa que não houve alteração na capacidade de deformação reversível e maior que 1, significa que a capacidade de deformação elástica aumentou.



Figura 1 - Aspecto do teste mecânico de compressão. Os meniscos (seta) foram colocados na superfície da barra de compressão inferior e a carga foi aplicada.

3. Análise estatística

As variáveis quantitativas foram submetidas aos testes de Normalidade (Lilliefors) e Homocedasticidade (Cochran) e, posteriormente, à análise de variância. Em caso de significância, foi realizado o teste de Duncan ou de Tuckey, conforme a instabilidade da variável. Quando não atendia às premissas de normalidade e homocesticidade, foram realizadas as transformações apropriadas para posterior análise de variância (Saeg, 1999).

RESULTADOS E DISCUSSÃO

Força ao limite de elasticidade

A força capaz de deformar o menisco momentaneamente, isto é, capaz de causar uma deformação elástica (reversível), foi estatisticamente semelhante nos três grupos (Tab. 1 e Fig. 2A); o que significa que os meniscos dos grupos preservados em glicerina - MG e MR e o grupo de meniscos frescos - MF, recém coletados, tiveram a capacidade de suportar a mesma força antes de sofrer uma ruptura total e que o método de preservação não influenciou, negativamente esta propriedade biomecânica.

Tabela 1. Valores médios e desvios padrão obtidos no teste mecânico de compressão no grupo de meniscos frescos - MF e nos grupos preservados - MG e MR.

Grupo	F.Lim.Elas.	Def.Lim.Elas.	Tens.Lim.Elas.	Tens.P.Rup.	Índ.Rig.
MF	44,9 ± 11,7	1,4 ± 0,3	577,8 ± 175,5	1215,7 ± 239,3	44,9 ± 9,6
MG	32,5 ± 9,7	0,7*± 0,2	695,6 ± 175,9	2123,4* ± 392,6	127,6* ± 19,7
MR	36,3 ± 10,1	1,3 ± 0,3	719,9 ± 203,1	1134,4 ± 212,1	51,1 ± 9,6

F.Lim.Elas.= força ao limite de elasticidade (N);
Def.Lim.Elas.= deformação ao limite de elasticidade (%);
Tens.Lim.Elas.= tensão ao limite de elasticidade (Kpa);
Tens.P.Rup.= tensão ao ponto de ruptura (KPa);
Índ.Rig.= índice de rigidez (Mpa).

Médias seguidas de asteriscos nas colunas são estatisticamente diferentes, segundo teste de Tuckey ou Duncan ($p<0,05$).

Deformação ao limite de elasticidade

A capacidade de deformação reversível (o corpo de prova retorna sua dimensão original após a retirada da força aplicada) foi semelhante entre os grupos de meniscos frescos - MF e de meniscos reidratados - MR (Tab. 1 e Fig. 2B), não havendo diferença significativa entre os dois grupos. No entanto, o grupo de meniscos em glicerina - MG apresentou menor capacidade ($p<0,05$) de deformação elástica que os grupos MF e MR.

Isto comprova que a glicerina, ao desidratar o tecido, torna-o mais rígido e com menor capacidade de retornar à sua estrutura original, diminuindo a capacidade de deformação reversível quando submetido a uma força. Entretanto, após a reidratação, em NaCl 0,9% - grupo MR, os meniscos readquiriram a capacidade de deformação elástica de forma semelhante aos meniscos frescos - MF. Estes dados conferem importância à reidratação, por 12 horas, para recuperação da função fisiológica. Considera-se ainda que os meniscos são discos fibrocartilaginosos hiperidratados, contendo cerca de 75% de água, 20% de fibras colágenas, além de glicosaminoglicanos, condrócitos e pequena quantidade de fibras elásticas (Buma et al. 2004).

Desta forma, admite-se que a solução de NaCl 0,9% recuperou a capacidade de deformação elástica dos meniscos do grupo MR, sendo esta propriedade estatisticamente semelhante à dos meniscos frescos. Os meniscos preservados em glicerina e reidratados - MR, não perderam a capacidade de deformação elástica, que é uma propriedade desejável nos meniscos, pois atuam como amortecedores, transmitindo cargas e absorvendo energia de impacto (Hulse & Johnson 2002, Torres et al. 2006).

Tensão ao limite de elasticidade

Constatou-se que nos três grupos experimentais, a tensão ao limite de elasticidade suportado foi semelhante, não havendo diferença significativa entre os grupos (Tab. 1 e Fig. 2C). A glicerina não alterou a capacidade dos meniscos preservados suportarem tensão quando submetidos a uma força capaz de promover deformação elástica.

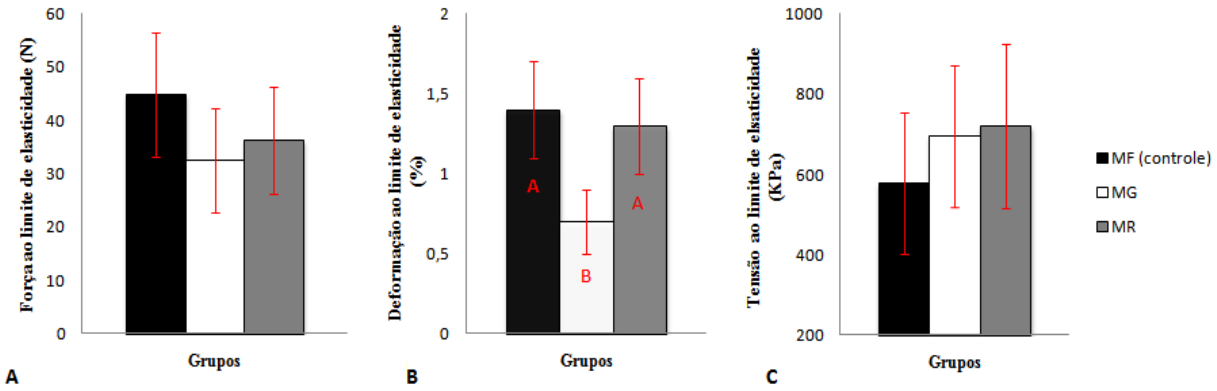

Figura 2 - Representação dos valores médios da força (A), deformação (B) e tensão (C) ao limite de elasticidade, obtidos nos meniscos frescos - MF, meniscos preservados em glicerina - MG e meniscos preservados em glicerina e reidratados - MR. Em (A e C) os tratamentos não diferem entre si e em (B) os tratamentos seguidos de uma mesma letra não diferem entre si ao nível de 5% de probabilidade.

Tensão ao ponto de ruptura

O grupo MG apresentou maior tensão ao ponto de ruptura ($p<0,05$) em relação aos grupos MF e MR; estes foram semelhantes, não havendo diferença entre eles (Tab. 1 e Fig. 3A). O grupo MG apresentou capacidade de sofrer maior tensão no momento da ruptura, provavelmente em razão da desidratação e conseqüente alteração de forma e diminuição de tamanho dos meniscos, tornando-os estruturas menos elásticas, mais densas e rígidas. Características estas inapropriadas aos meniscos que atuam como estruturas móveis e elásticas, promovendo a congruência entre o fêmur e a tíbia (Hulse & Johnson 2002).

Índice de rigidez

Os meniscos do grupo MG apresentaram, significativamente ($p<0,05$), maior índice de rigidez do que os meniscos dos grupos MF e MR (Tab. 1 e Fig. 3B). Isto ocorreu, provavelmente, pela desidratação promovida pela glicerina, diminuindo a elasticidade (capacidade de deformação reversível) dos meniscos.

Após reidratação, o grupo MR apresentou índice de rigidez semelhante ao dos meniscos frescos - MF. A reidratação, em NaCl 0,9%, por 12 horas, foi suficiente para diminuir a rigidez, aumentando assim a capacidade elástica dos meniscos.

Ressalte-se que quanto maior o índice de rigidez, menor é a deformação (elasticidade) sofrida pelo material e, portanto, mais o material resiste às forças nele aplicadas.

Ressalta-se que quanto maior o índice de rigidez, menor é a deformação (elasticidade) sofrida pelo material e, portanto, mais o material resiste às forças nele aplicadas.

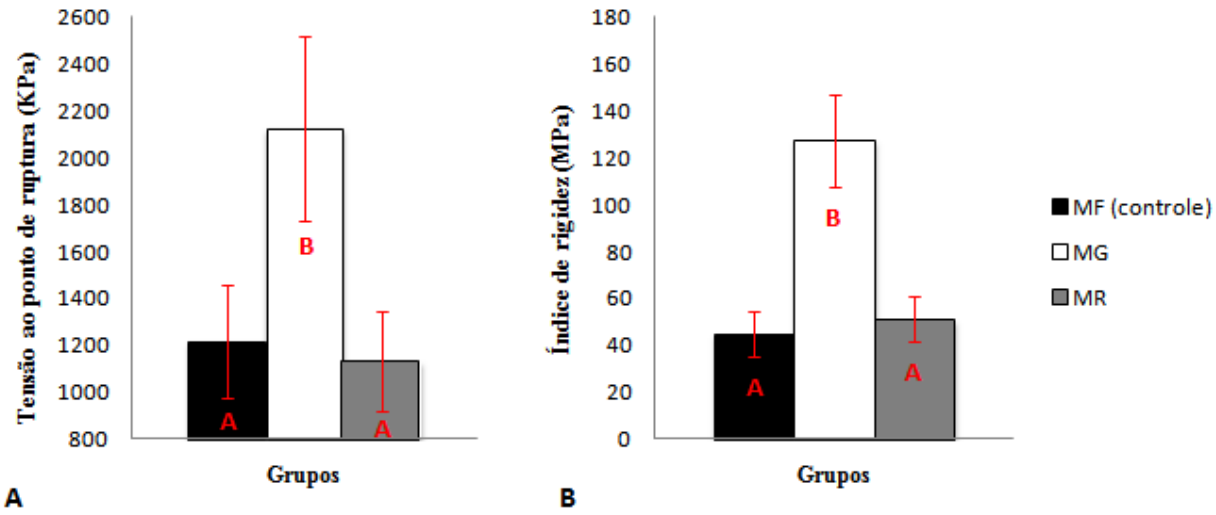

Figura 3 - Representação dos valores médios da tensão ao ponto de ruptura (A) e índice de rigidez (B), obtidos nos meniscos frescos - MF, meniscos preservados em glicerina - MG e meniscos preservados em glicerina e reidratados - MR. Tratamentos seguidos de uma mesma letra não diferem entre si ao nível de 5% de probabilidade.

Quanto aos índices de relação mecânica entre os grupos tratados e o controle, houve diminuição da força ao limite de elasticidade nos meniscos preservados (MG e MR) em relação ao grupo controle. Os meniscos do grupo MG apresentaram maior capacidade de resistir à tensão antes de sofrer ruptura total que os meniscos dos grupos MF e MR (índice de relação > 1,0) (Tab. 2).

Já a capacidade de deformação ao limite de elasticidade, isto é, deformação reversível foi menor nos grupos MG e MR, indicando que a glicerina reduziu esta propriedade nos meniscos. Os meniscos preservados apresentaram maior rigidez em relação ao grupo MF, isto pode ser observado através do alto índice de relação mecânica observado na tabela 2.

Em 1967, Pigossi relatou aumento da resistência à tração em dura-máter preservada em glicerina. Os meniscos dos grupos preservados - MG e MR apresentaram maior resistência à compressão e menor capacidade de deformação elástica (reversível) que os meniscos frescos - MF.

Tabela 2. Índice de relação mecânica entre os grupos tratados (MG) e (MR) e o grupo controle (MF).

Grupo	F.Lim.Elas. relativa*	Tens.P.Rup. relativo*	Tens.Lim.Elas. relativo*	Def.Lim.Elas. relativo*	Índ.Rig. Relativo*
(MG)/(MF)	**0,90**	**1,80**	**1,41**	**0,55**	**3,20**
(MR)/(MF)	**0,92**	**0,99**	**1,40**	**0,89**	**1,23**

F.Lim.Elas.= força ao limite de elasticidade (N);
Tens.P.Rup.= tensão ao ponto de ruptura (KPa);
Tens.Lim.Elas.= tensão ao limite de elasticidade (Kpa);
Def.Lim.Elas.= deformação ao limite de elasticidade (%);
Índ.Rig.= índice de rigidez (Mpa).

* Dados expresso pela razão entre os resultados dos grupos tratados pelo controles.

CONCLUSÃO

Conclui-se que a glicerina 98% causa rigidez e conseqüente redução da capacidade elástica (capacidade deformável) de meniscos de coelhos preservados durante 30 dias. Nos meniscos preservados por 30 dias, seguido de reidratação em NaCl 0,9% por 12 horas, a glicerina provoca mínimas alterações na resistência e na capacidade elástica dos meniscos mantendo-os semelhantes aos meniscos frescos.

REFERÊNCIAS BIBLIOGRÁFICAS

Aagaard H. & Verdonk R. 1999. Function of the normal meniscus and consequences of meniscal resection. Scandinavian Journal of Medicine & Science in Sports 9:134-140.

Alvarenga J. 1992. Possibilidades e limitações da utilização de membranas biológicas preservadas em cirurgia, p.33-42. In: Daleck C.R., Baptista L.C. & Mukai L.S. (Eds), Tópicos em Cirurgia de Cães e Gatos. Jaboticabal, SP.

Bavaresco F.L. 2003. Evolução de um paciente submetido à meniscectomia parcial: estudo de caso. Dissertação (Mestrado). UNIOESTE, Cascavel.

Buma P., Ramrattan N.N., Van Tienen T.G. & Veth R.P.H. 2004. Tissue engineering of the meniscus. Biomaterials 25(9):1523-1532.

Cury R.P.L., Camargo O.P.A., Próspero J.D., Botter F.C.S., Severino N.R., Aihara T. & Oliveira V.M. 2002. Transplante Homólogo de menisco: estudo experimental em coelhos. Revta. Bras. Ortoped. Traumatol. 37(8):341-350.

Higuchi H., Kimura M., Shirakura K., Terauchi M. & Takagishi K. 2000. Factors affecting long-term results after arthroscopic partial meniscectomy. Clinical Orthopaedics and Related Research 377:161-168.

Hulse D.A. & Johnson A.L. 2002. Tratamento da doença articular. In: Fossum T.W. Cirurgia de Pequenos Animais. São Paulo: Rocca. 1 ed. 30:1076-1077.

Mccarty E.C., Marx R.G. & Dehaven K.E. 2002. Meniscus repair: considerations in treatment and update of clinical results. Clinical Orthopaedics and Related Research 402(1):122-134.

Pigossi N. 1967. Glicerina na conservação de dura-mater. Estudo experimental. Dissertação (Livre Docência). Universidade de São Paulo, São Paulo.

Randi F.E., Braccialli C.S. & Silveira P.R. 2002. Aplicabilidade e métodos de conservação de próteses biológicas. Unimar Ciências 11(1/2):39-44.

Rath E., Richmond J.C., Yassir W., Albright J.D. & Gudogan F. 2001. Meniscal allograft transplantation. Two-to eight-year results. American Journal of Sports Medicine 29:410-414.

Solomon D.H., Simel D.L., Bates D.W., Katz J.N. & Schaffer J.L. 2001. Does this patient have a torn meniscus or ligament of the knee? Value of the physical examination. The Journal of the American Medical Association 286(13):1610-1620.

Torres B.B.J., Muzzi L.A.L., Muzzi R.A.L. & Valério A.G. 2006. Como proceder nas lesões meniscais em cães – Revisão. Clínica Veterinária 63:48-58.

CONCLUSÕES GERAIS

A glicerina 98% demonstrou ser uma opção de meio de preservação para aloenxertos meniscais com matriz colágena desvitalizada. Este meio aumentou a resistência dos meniscos à compressão, sem alterar o colágeno tipo I e assim a arquitetura tecidual.

Livros Grátis

(http://www.livrosgratis.com.br)

Milhares de Livros para Download:

Baixar livros de Administração
Baixar livros de Agronomia
Baixar livros de Arquitetura
Baixar livros de Artes
Baixar livros de Astronomia
Baixar livros de Biologia Geral
Baixar livros de Ciência da Computação
Baixar livros de Ciência da Informação
Baixar livros de Ciência Política
Baixar livros de Ciências da Saúde
Baixar livros de Comunicação
Baixar livros do Conselho Nacional de Educação - CNE
Baixar livros de Defesa civil
Baixar livros de Direito
Baixar livros de Direitos humanos
Baixar livros de Economia
Baixar livros de Economia Doméstica
Baixar livros de Educação
Baixar livros de Educação - Trânsito
Baixar livros de Educação Física
Baixar livros de Engenharia Aeroespacial
Baixar livros de Farmácia
Baixar livros de Filosofia
Baixar livros de Física
Baixar livros de Geociências
Baixar livros de Geografia
Baixar livros de História
Baixar livros de Línguas

Baixar livros de Literatura
Baixar livros de Literatura de Cordel
Baixar livros de Literatura Infantil
Baixar livros de Matemática
Baixar livros de Medicina
Baixar livros de Medicina Veterinária
Baixar livros de Meio Ambiente
Baixar livros de Meteorologia
Baixar Monografias e TCC
Baixar livros Multidisciplinar
Baixar livros de Música
Baixar livros de Psicologia
Baixar livros de Química
Baixar livros de Saúde Coletiva
Baixar livros de Serviço Social
Baixar livros de Sociologia
Baixar livros de Teologia
Baixar livros de Trabalho
Baixar livros de Turismo