



UNIVERSIDADE DE BRASÍLIA - UnB

FACULDADE DE MEDICINA

PROGRAMA DE PÓS-GRADUAÇÃO EM PATOLOGIA MOLECULAR

---

**Avaliação Morfológica de Baço,  
Linfonodo e Fígado de Macacos-prego  
*Cebus apella* Tratados com  
Nanopartículas Magnéticas Recobertas  
com DMSA**

Shélida Vasconcelos Braz

Brasília, 2008

# **Livros Grátis**

<http://www.livrosgratis.com.br>

Milhares de livros grátis para download.



UNIVERSIDADE DE BRASÍLIA – UnB

FACULDADE DE MEDICINA

PROGRAMA DE PÓS-GRADUAÇÃO EM PATOLOGIA MOLECULAR

---

SHÉLIDA VASCONCELOS BRAZ

**AVALIAÇÃO MORFOLÓGICA DO BAÇO, LINFONODO  
E FÍGADO DE MACACOS-PREGO *CEBUS APELLA*  
TRATADOS COM NANOPARTÍCULAS MAGNÉTICAS  
RECOBERTAS COM DMSA**

Dissertação apresentada ao  
curso de Pós-graduação em Patologia  
Molecular da Faculdade de Medicina  
da Universidade de Brasília, para  
obtenção do título de mestre.

ORIENTADORA: PROF<sup>a</sup>. DR<sup>a</sup>. SILENE PAULINO LOZZI

CO-ORIENTADOR: PROF. DR. RICARDO BENTES DE AZEVEDO

Brasília, DF

2008

## FOLHA DE APROVAÇÃO

Nome do autor: Shélida Vasconcelos Braz

Título: Avaliação Morfológica de Baço, Linfonodo e Fígado de Macacos-prego *Cebus apella* Tratados com Nanopartículas Magnéticas Recobertas com DMSA

Dissertação apresentada ao curso de Pós-graduação em Patologia Molecular da Faculdade de Medicina da Universidade de Brasília

Aprovado em: \_\_\_/\_\_\_/\_\_\_

Banca examinadora:

Prof<sup>a</sup>. Dr.<sup>a</sup> Silene Paulino Lozzi

Instituição: Universidade de Brasília

Julgamento: \_\_\_\_\_

Assinatura: \_\_\_\_\_

Dr.<sup>a</sup>. Eni Braga da Silveira

Instituição: Associação das Pioneiras Sociais

Julgamento: \_\_\_\_\_

Assinatura: \_\_\_\_\_

Prof. Dr. Paulo Cesar de Moraes

Instituição: Universidade de Brasília

Julgamento: \_\_\_\_\_

Assinatura: \_\_\_\_\_

Dr.<sup>a</sup>. Jaqueline Rodrigues da Silva

Instituição: Universidade de Brasília

Julgamento: \_\_\_\_\_

Assinatura: \_\_\_\_\_

## **DEDICATÓRIA**

**Dedico esta dissertação à minha amada família: Evaldo e Rita por serem pais exemplares e em todos os momentos estarem ao meu lado, sempre me incentivando e apoiando meus ideais, às minhas queridas irmãs e minhas melhores amigas, Kalini e Nádyła, pelo companheirismo e carinho sempre expressado em todos os momentos da minha vida.**

## AGRADECIMENTOS

Nesta dissertação de mestrado, tive a oportunidade de refletir que apesar de ser um processo solitário a que qualquer investigador está destinado, o mestrado conta com a contribuição de várias pessoas e instituições, por diferentes motivos, e por isso agradeço especialmente:

Aos meus queridos professores, Silene Paulino Lozzi, por aceitar ser minha orientadora e me ajudar nos momentos mais decisivos desta dissertação. Ao professor Ricardo Bentes de Azevedo que me acolheu carinhosamente num momento conturbado e proporcionou a realização de um bom trabalho. À Professora Sônia Nair Bão que durante todo o caminhar da minha vida científica esteve por perto permitindo que eu me tornasse uma verdadeira profissional e por gentilmente me auxiliar e disponibilizar o laboratório de microscopia eletrônica no que foi preciso. A todos vocês amados professores agradeço a paciência, os conselhos e todo o aprendizado durante esse período.

À professora Emília Celma de Oliveira Lima do instituto de Química, da Universidade Federal de Goiás, por sintetizar e ceder a amostra do fluido magnético utilizado nos testes deste trabalho.

Ao técnico Antônio Djalma Santos que pacientemente me ensinou as técnicas de histologia e os pequenos detalhes necessários para a obtenção de excelentes cortes histológicos. Muito obrigada!

Aos funcionários do Hospital Veterinário – HVET/UnB: Sr. Francisco Ferreira da Silva, Vanessa Mustafa, Erica de Queiroz, Jonas Francisco Lima, Diego Moura, Nara Rodrigues, Bruno Rodrigues e Larissa Cardozo pelo auxílio na confecção das lâminas histológicas e por todo o apoio durante as necropsias dos animais e principalmente pela simpatia e gentileza de todos vocês.

Aos funcionários da secretaria da pós-graduação que sempre compreenderam e nunca negaram esforços para auxiliar no meu desenvolvimento científico.

Ao médico veterinário Danilo Teixeira, por todo o esforço, suor e dedicação no zelo para com os animais até o momento em que estes foram eutanasiados. Por coletar amostra de sangue de madrugada na FAL, pela amizade e o aprendizado com relação aos primatas.

À minha amiga e companheira de projeto, Victoria Monge Fuentes que esteve me apoiando e compartilhando os sentimentos no decorrer de todo o experimento. Pelo companheirismo e afeto.

A todos os amigos do laboratório de morfologia: Caroline, Claudio, Graziela, Itajaí, Juliana, Jaqueline, João Paulo, Larissa, Natália, Naitê, Patrícia, Sacha e Prof<sup>a</sup>. Mônica. Muito obrigada por todo o apoio e bons momentos vividos junto a vocês.

Aos meus sinceros amigos do laboratório: Anabele, Aline, Breno, Bruno Arrivabene, Bruno Fiorillo, Claudia, Carolina Luque, Débora, Elaine, Glaucia, Ingrid, Juliana, João Victor, Khesller, Larissa, Marcela, Marcelo, Missléia, Públio, Raphael, Victor e Virginia, que não só colaboraram com o meu experimento como também proporcionaram bons momentos de descontração e risadas. A vocês meus sinceros agradecimentos.

Especial agradecimento à Dr<sup>a</sup> Leonora Tavares Bastos que acompanhou meu crescimento no meio científico e que mesmo à distância me auxiliou na última etapa desta dissertação. Agradeço por todos os momentos compartilhados, pelas reflexões, aprendizados, conselhos, incentivos e carinho.

Ao Bruno Dallago, pelo amor, amparo, cuidado, carinho, dedicação e principalmente pelos finais de semana “em claro” para terminar esta dissertação. Pelo incentivo, respeito às minhas necessidades e total apoio ao meu crescimento profissional. Agradeço muito pelo seu envolvimento direto no projeto e por sempre estar disposto a me ajudar em tudo que for necessário. A você meu amado, meu sincero agradecimento.

Às instituições Capes, Finatec e Rede NANOBIOIMAGNETISMO pelo apoio financeiro.

A Deus que sempre esteve presente em minha vida, por conceder que meus desejos fossem realizados para um bem maior.

## RESUMO

Os fluidos magnéticos (FMs) são suspensões coloidais formadas por nanopartículas magnéticas (NPMs), constituídas por ferritas, tais como a magnetita ( $\text{Fe}_3\text{O}_4$ ) e a maghemita ( $\gamma\text{Fe}_2\text{O}_4$ ), dispersas em meio líquido. Nos últimos anos, o uso de FM tem sido apontado como uma ferramenta promissora para diversas aplicações biomédicas. No entanto, é necessário avaliar os efeitos causados pelo uso dos FM no organismo para que estes possam se tornar uma ferramenta amplamente utilizada. Diante disso, o presente trabalho tem por finalidade avaliar as alterações morfológicas de baço, linfonodo e fígado após a administração endovenosa de fluido magnético (FM-DMSA) composto por nanopartículas magnéticas a base de maguemita recobertas por ácido meso-2,3-dimercaptosuccínico (DMSA) em macacos-prego (*Cebus apella*). Para isso, amostras de baço, linfonodo e fígado de animais controle (AC), tratado 12 horas (AE12h) e tratado 90 dias (AE90d) foram observadas através de mediante Microscopia Óptica (MO) e Microscopia Eletrônica de Transmissão (MET), a fim de avaliar as possíveis alterações morfológicas e ultra-estruturais, bem como citolocalizar as NPMs nos tecidos selecionados. O baço e linfonodo não apresentaram alterações morfológicas, nem mesmo infiltrado inflamatório nas amostras de AE12h e AE90d. Porém, amostras de fígado para o AE90d mostraram alterações da estrutura tecidual, com aumento dos espaços de Disse. Nas análises realizadas, o FM-DMSA se mostrou presente internalizado em vesículas no citoplasma, com aspecto granular típico. Foram realizados testes morfométricos das mitocôndrias hepáticas para todos os animais, sendo que em AE90d a área ocupada por essas organelas assumiu valor aproximadamente triplicado comparado com as amostras do animal controle, o que sugere alteração metabólica nas mesmas. O FM-DMSA não mostrou ser uma substância completamente inócua em todos os órgãos analisados, uma vez que alterações hepáticas no AE90d foram imputadas à presença do FM no tecido. Por outro lado, análises realizadas em baço e linfonodo não apontaram qualquer traço de toxicidade da amostra. Assim, não foi constatada formação de processos patológicos severos em nenhum dos órgãos analisados, o que atesta em favor da biocompatibilidade da amostra e possibilidade de sua utilização com fins diagnósticos e terapêuticos em humanos, uma vez que esses dados são inéditos no que se refere à sua utilização em primatas. Novos testes de toxicidade e biodistribuição para o FM-DMSA devem ser realizados a fim de confirmar o potencial uso desta ferramenta para aplicações biomédicas



## ABSTRACT

Magnetic fluids (MF) are colloidal suspensions formed by magnetic iron oxide nanoparticles (MNPs) such as magnetite ( $\text{Fe}_3\text{O}_4$ ) and maghemite ( $\gamma\text{Fe}_2\text{O}_4$ ), dispersed in a liquid medium. In recent years, the use of magnetic fluid has been suggested as a promising tool for various biomedical applications; however, it is necessary to evaluate the effects caused by the use of MF in the organism, so that this tool can be widely used. Therefore, the present study aims to assess the morphological changes of spleen, liver and lymph nodes after treatment with magnetite-based magnetic fluid stabilized with DMSA (2,3-dimercaptosuccinic acid) in capuchin monkeys (*Cebus apella*). Samples of spleen, liver and lymph node from control animal (CA), 12 hours treatment animal (EA12h) and 90 days treatment animal (EA90d) were observed by Light and Transmission Electron Microscopy (TEM), to assess the possible morphological and ultrastructural alterations, and cytolocalization of MNPs in the selected tissues. Samples of spleen and lymph node showed no morphological changes and did not display inflammatory infiltrate for EA12d and EA90d. Nevertheless, for EA90d liver samples, morphological changes in the tissue structure and Disse space were shown. In all analyses performed, the DMSA-MF was internalized in cytoplasmic vesicles. However, for EA90d liver samples, secondary lysosomes were also observed. Morphometrical tests of hepatic mitochondria were performed and analyzed for all animals, being that for EA90d these are organelles tripled its size, compared with CA. This suggests a metabolic alteration in the liver mitochondria. DMSA-MF was not proven to be completely harmless, due to the fact that hepatic alterations were attributed to the MF presence in the tissue. On the other hand, spleen and lymph nodes did not show any kind of toxic effects to their cells and any pathological process was observed, demonstrating the biocompatibles of MF. This study demonstrated the possibility of utilization of FM in diagnostic and therapies but new tests of toxicity and body distribution need to be conducted in order to evaluate the potential use of DMSA-FM as a tool for biomedical applications

## **LISTA DE ABREVIACÕES**

AC – Animal controle

AE12h – Animal tratado com FM-DMSA 12 horas antes da necropsia

AE90d - Animal tratado com FM-DMSA 90 dias antes da necropsia

DMSA - ácido meso-2,3-dimercaptosuccínico

FM - Fluido magnético

FM-DMSA–Fluido magnético composto por maghemita recoberto com ácido meso-2, 3 dimercaptosuccínico

FM – Fluidos magnéticos

i.v. - Intravenoso

MET - Microscopia eletrônica de transmissão

MO - Microscopia óptica

NPM - Nanopartícula magnética

NPMs - Nanopartículas magnéticas

# SUMÁRIO

<b>1. Introdução</b>	12
<b>1.1. Breve revisão de literatura</b>	14
<b>1.2 Histórico</b>	14
<b>1.3 Aplicações das Nanopartículas</b>	15
<b>1.4 Classificação das Nanopartículas</b>	17
<b>1.5 Composição e Cobertura das Nanopartículas</b>	18
<b>1.6 Aplicações do Fluido Magnético</b>	20
<b>1.6.1 Fluido Magnético na Medicina Diagnóstica</b>	20
<b>1.6.2 Fluido Magnético na Vetorização de Fármacos</b>	21
<b>2. JUSTIFICATIVA</b>	24
<b>3. OBJETIVOS</b>	26
<b>3.1 Objetivo Geral</b>	27
<b>3.2 Objetivos Específicos</b>	27
<b>4. MATERIAL E MÉTODOS</b>	28
<b>4.1 Modelo Animal</b>	29
<b>4.2 Caracterização do Fluido Magnético Recoberto por DMSA (FM-DMSA)</b>	30
<b>4.3 Tratamento dos Animais</b>	30
<b>4.4 Necropsia dos Animais</b>	31
<b>4.5 Análise Morfológica de Fígado, Baço e Linfonodo</b>	32
<b>4.5.1 Microscopia Óptica</b>	32
<b>4.5.2 Microscopia Eletrônica de Transmissão (MET)</b>	33
<b>4.5.3 Morfometria Mitocondrial e Análise Quantitativa dos Dados</b>	35
<b>5. RESULTADOS</b>	37
<b>5.1 Análise Histológica de Fígado, Baço e Linfonodo pela Microscopia Óptica</b>	38
<b>5.1.1 Fígado</b>	38
<b>5.1.2 Baço</b>	42
<b>5.1.3 Linfonodo</b>	44
<b>5.2 Análise Ultraestrutural de Fígado, Baço e Linfonodo</b>	47
<b>5.2.1 Fígado</b>	47
<b>5.2.2 Baço</b>	53
<b>5.2.3 Linfonodo</b>	57

<b>5.3 Análise Morfométrica Mitocondrial</b> -----	61
<b>6. DISCUSSÃO</b> -----	64
<b>7. CONCLUSÕES</b> -----	76
<b>8. REFERÊNCIAS BIBLIOGRÁFICAS</b> -----	79

## LISTAS DE FIGURAS

Figura 1. Comportamento paramagnético de uma substância. ....	18
Figura 2. <i>Cebus apella</i> (Macaco-prego) em recinto do Centro de Primatologia da UnB .....	29
Figura 3. Exemplo de “layout” do programa digital “Imagen Proplus®” .....	36
Figura 4. Fotomicrografia de fígado corado pelo método de H&E dos animais controle e experimentais.....	40
Figura 5. Fígado de macacos-prego controle e tratados doze horas e noventa dias após injeção de FM-DMSA... ..	41
Figura 6. Secções histológicas de baço do animal controle, animal 12horas e animal 90 dias após a injeção de FM-DMSA.. ..	43
Figura 7. Linfonodos do animal controle e dos animais 12 horas e 90dias após a administração de FM-DMSA e coradas com H&E.....	45
Figura 8. Fotomicrografia de linfonodo de animal controle, 12 horas e do animal 90 dias após a injeção de FM-DMSA.....	44
Figura 9. Micrografia eletrônica de fígado controle.....	47
Figura 10. Secções do fígado de macaco-prego 12 horas após a injeção de FM-DMSA.....	48
Figura 11. Micrografia eletrônica de fígado do animal 12 horas após a injeção de FM-DMSA.....	49
Figura 12. Eletromicrografia de fígado de animal 90 dias após a aplicação de FM-DMSA.....	51
Figura 13. Micrografia eletrônica do baço de macaco-prego controle.....	53
Figura 14. Eletromicrografia do baço de animal experimental 12 horas com nanopartículas magnéticas.....	54
Figura 15. Micrografia do baço de animal experimental 90 dias após a injeção de FM-DMSA..	55
Figura 16. Micrografia eletrônica de linfonodo dos animais controle e animal 12 horas após a injeção de nanopartículas magnéticas.....	57

Figura 17. Micrografia eletrônica de linfonodo do animal experimental 90 dias após a injeção de FM-DMSA.....	58
Figura 18. Representação gráfica da área ocupada por mitocôndrias de hepatócitos dos animais controle, 12 horas e 90 dias após a injeção de FM-DMSA.....	60
Figura 19. Comparação das áreas mitocondriais de hepatócito dos animais controle e experimentais.....	61
Figura 20. Efeitos da alteração do sinusóide e espaço de Disse em hepatócitos .....	66
Figura 21. Efeitos patológicos do excesso de ferro no fígado.....	68

## ***1. Introdução***

“Há espaço de sobra lá embaixo.” Com essa frase o pesquisador e ganhador do prêmio Nobel, Richard Feynman (1918-1988) introduziu à comunidade científica a idéia da existência de um mundo numa escala muito menor que aquele visto através do microscópio óptico de Robert Hooke. Nessa palestra, proferida para a “American Physical Society”, a nanotecnologia e a nanociência foram definitivamente transformadas em alvo de pesquisas em todo o mundo (Capozzoli, 2008).

O prefixo “nano” refere-se à bilionésima parte do metro ( $10^{-9}$  m). O trabalho nessa minúscula escala permite uma gama de aplicações a partir da construção e manipulação de partículas e materiais estruturados átomo por átomo. Embora essa realidade ainda esteja distante da aplicação comercial em larga escala, grandes investimentos são empregados no intuito de entender, aprimorar e explorar a capacidade dessa tecnologia.

No campo da medicina, os esforços da nanociência têm visado o tratamento e o diagnóstico de doenças crônicas e degenerativas bem como melhorar a eficiência da atuação de drogas. Pesquisas utilizando nanopartículas magnéticas (NPMs) recobertas com DMSA mostraram resultados promissores dessa nanopartícula na área biomédica. Assim, estudos adicionais com essa substância são necessários com o objetivo de verificar a possibilidade de utilização terapêutica/diagnóstica em larga escala.

Entretanto, um dos entraves para a aplicação dessa tecnologia no dia-a-dia apontado por estas pesquisas é a captura desta nanopartícula pelo sistema mononuclear fagocitário, o que acarreta perda de função da nanoestrutura, uma vez que essa é internalizada antes de alcançar seu destino. Assim, neste trabalho, órgãos de eleição com células participantes do sistema mononuclear fagocitário como o fígado, baço e linfonodo foram selecionados como objeto de estudo.

Com base nos atuais conhecimentos sobre NPMs e suas diversas aplicabilidades, faz-se necessário investigar os possíveis efeitos desse material em animais semelhantes aos humanos,



como os macacos-prego (*Cebus apella*), um primata cada vez mais usado em pesquisas científicas graças à homologia com o *Homo sapiens* tanto no que se refere ao aprendizado, fisiologia do sistema nervoso e capacidade associativa de símbolos (SUGANUMA et al., 2007; LIMA et al. , 2007), quanto no tocante à anatomia (LAMARÃO & ANTONIAZZI, 2005.) e genética (GIAVEDONI, 2005). Desta forma esses primatas não-humanos demonstram relevância na investigação de mecanismos patofisiológicos na área hematológica, imunológica e virológica (HERODIN et al, 2005). Contudo, as pesquisas que utilizam primatas não-humanos devem restringir o número de cobaias uma vez que estas se encontram, muitas vezes, em processo de extinção, possuem reprodução dificultada em cativeiro, além dos aspectos bioéticos envolvidos na pesquisa que devem ser levados em consideração (HERODIN et al., 2005).

Diante do exposto, o presente trabalho objetivou verificar os efeitos morfofisiológicos, em fígado, baço e linfonodo de macacos-prego, após injeção de fluido magnético (FM), optou-se por apresentar revisão de literatura sobre esse agente, com potencial para utilização terapêutica.

## **1.1. Breve revisão de literatura**

### **1.2 Histórico**

Na antiga civilização Maia era comum o uso de pigmentos brilhantes quimicamente estáveis por uma partícula metálica conhecida como “óxidos super-retículos”. Entretanto, aquela civilização não tinha consciência de que, manipulava um tipo de nanopartícula. Posteriormente, em 1673, Andreas Cassius sintetizou a mesma nanopartícula através da redução de um sal de ouro utilizando cloreto de titânio (PANKHURST et al., 2003).

Faraday foi o primeiro pesquisador a estudar sistematicamente o que hoje conhecemos por nanomatéria. Desde o século XVIII esse estudioso demonstrava preocupação com o que acontecia com as propriedades de materiais muito pequenos trabalhando com um material chamado “Sol de ouro”, que dentre suas partículas uma refletia a cor vermelha e possuía tamanho próximo a 10nm (TOUMEY, 2005).

Porém, apenas com o prêmio Nobel de Física conquistado por Richard Feynman em 1960 é que a nanotecnologia veio a ser divulgada. Na época, o pesquisador acreditava que “por volta do ano 2000, produtos seriam construídos por um átomo de cada vez”. Contudo, os grandes avanços na nanociência e nanotecnologia ocorreram a partir da década de 1980, isso graças aos investimentos disponíveis para essa nova ciência e também em virtude do aprimoramento das técnicas de microscopia e dos instrumentos microscópicos, como os microscópios de tunelamento, de força atômica, de varredura e de tunelamento eletrônico (TOUMEY, 2005).

Segundo a Academia Francesa de Ciência e a Sociedade Real de Londres, a nanociência e a nanotecnologia têm como objetivo o controle e a manipulação da matéria na escala da bilionésima parte do metro e a construção de objetos a partir de moléculas ou átomos manipulados individualmente.

### **1.3 Aplicações das Nanopartículas**

Tendo em vista a variedade de possíveis aplicações dessa ciência, vultosos investimentos na área estão sendo aplicados em vários países. De acordo com Capozzoli (2008) o investimento aplicado pelos E.U.A. ultrapassou o valor de US\$ 1,57 bilhões em 2006, pouco mais que a China, que investiu US\$ 1,11 bilhões no mesmo ano, enquanto o Brasil empregou R\$ 150 milhões no período de 2001 a 2007. As pesquisas utilizando nanopartículas vêm conquistando

espaço na iniciativa privada e na área biomédica com o intuito de avançar no tratamento de doenças crônicas e aperfeiçoar diagnósticos entre outras aplicações que hoje são vistas apenas como promessa científica.

Os nanomateriais podem ser subdivididos em nanofilmes, nanofios, nanotubos e nanopartículas. Os nanofilmes são dispositivos eletrônicos semicondutores utilizados em processadores, para a confecção de cobertura protetora contra a corrosão de peças e construção de equipamentos computacionais, entre eles a memória de computador (CAPOZZOLI, 2008). Nanofios são estruturas diminutas, 100 vezes mais finas que um fio de cabelo, tendo diferentes aplicações, com destaque à possibilidade de estimulação de uma célula nervosa individualmente (LIU, 2006). Já os nanotubos são estruturas menores que 100nm de diâmetro, considerados como um dos materiais mais promissores para a nanotecnologia, sendo formados por uma ou duas camadas de carbono (orgânica ou inorgânica), o que confere uma resistência 50 a 100 vezes maior que a do aço (Capozzoli 2008).

Por sua vez, as nanopartículas são geralmente tão pequenas que podem ser formadas por apenas alguns átomos e possuem propriedades diferentes de acordo com seu tamanho, composição, estrutura e carga elétricas (SAHOO et al., 2006). São possíveis ferramentas a serem utilizadas nos mais diversos campos da vida moderna como na indústria automobilística e aeroespacial, criando materiais mais leves, resistentes e elásticos; na indústria eletrônica e de comunicação através do desenvolvimento de memórias de alta densidade, baterias, lasers e também aumentando a velocidade de transmissão das informações; na indústria química por intermédio da criação de novos pigmentos, cerâmicas, adesivo e substâncias resistentes à corrosão. Na indústria farmacêutica, as nanopartículas são utilizadas para o desenvolvimento de novos fármacos, vacinas e cosméticos, além da vetorização de drogas, ao passo que no campo da medicina, são utilizadas como agentes contrastantes para diagnóstico por imagem, no tratamento


de doenças crônicas como o câncer e no rastreamento de células-tronco (SHERSTOV et al., 1996).

#### **1.4 Classificação das Nanopartículas Magnéticas**

As nanopartículas magnéticas são classificadas em metálicas, semicondutoras, óxidos metálicos e poliméricos de acordo com o material utilizado na sua síntese. As metálicas, por exemplo, podem ser produzidas a partir de diferentes materiais como o ferro, níquel, cobalto e ouro. Dentre estas, são particularmente interessantes as nanopartículas magnéticas (NPMs) que têm como vantagem sua capacidade de magnetização e atração por magnetos (LIU, 2006; BRUGIN, 2007). Essas nanopartículas são estruturas capazes de desempenhar função magnética em virtude do alinhamento dos momentos magnéticos dos elétrons quando submetidos a um campo magnético externo e podem de acordo com sua natureza ser classificadas em: diamagnéticas, paramagnéticas, superparamagnéticas e ferrimagnéticas. As nanopartículas diamagnéticas são aquelas cujo magnetismo tende a cancelar o efeito da aplicação do campo externo. Já as nanopartículas paramagnéticas possuem a característica de alinhar os momentos magnéticos dos elétrons na mesma direção do campo magnético externo quando na presença deste. Assim, quando o campo magnético externo cessa, a magnetização também o faz. Por sua vez, as nanopartículas superparamagnéticas possuem o mesmo tipo de comportamento das partículas paramagnéticas, porém com maior intensidade. Por último, os materiais ferrimagnéticos são aquelas que mesmo após a retirada do campo magnético permanecem magnetizadas. Exemplos de substâncias que possuem este comportamento são: ferro, magnetita, cobalto, níquel e gadolínio (DA SILVEIRA, 2006).

## 1.5 Composição e Cobertura das Nanopartículas Magnéticas

As nanopartículas podem ser sintetizadas a partir de vários componentes minerais (GOJOVA et al., 2007) como minérios contendo níquel, cobalto, zinco, óxido de titânio, óxido de zinco e óxido de ferro. Dentre estas, a magnetita ( $\text{Fe}_3\text{O}_4$ ) e maghemita ( $\gamma\text{Fe}_2\text{O}_3$ ) são os componentes mais utilizados, uma vez que se apresentam mais estáveis em meio fisiológico (pH neutro) quando comparados a outros componentes. Além disso, apresentam pouco potencial tóxico ao organismo e, quando em preparados nanométricos, possuem características superparamagnéticas, ou seja, não retêm magnetismo após a remoção do campo magnético (Fig.1) (SUNG et al., 1994; BERRY & CURTIS, 2003), o que favorecem a aplicação no campo biomédico (TARTAJ et al., 2003).



**Figura 1.** Comportamento superparamagnético de uma substância. **a.** Deslocamento do composto em direção a um campo magnético externo (ímã, asterisco). **b.** Propriedade superparamagnética – perda do magnetismo após o distanciamento do ímã. Fonte: [www.iq.usp.br/wwwdocentes/irossi/lia4.htm](http://www.iq.usp.br/wwwdocentes/irossi/lia4.htm).

Tendo em vista as propriedades magnéticas das partículas de magnetita e de maghemita, tornou-se necessário realizar uma cobertura que estabilizasse essas substâncias em meio fisiológico, evitando com isso, sua agregação. Com isso, impedir-se-ia a interação das partículas entre si e o seu agrupamento, uma vez que essa condição sabidamente estimula a

fagocitose, o que, por sua vez, impediria a atuação esperada do nanomaterial (THÜNEMANN et al., 2006). Em adição, a cobertura realizada nas nanopartículas pode apresentar afinidade com determinados tecidos e substâncias de modo que, dependendo da substância utilizada na cobertura, é possível direcionar a nanopartícula a um tecido específico. Estudos realizados em camundongos demonstraram que nanopartículas cobertas com DMSA possuem a capacidade de se ligar à albumina, facilitando sua internalização em muitos órgãos (APOSHIAN et al., 1990; GONZALEZ-RAMIREZ et al., 1998). Já aquelas cobertas com citrato apresentam afinidade com ácidos nucleicos (ZHANG et al., 2006; BRUGIN, 2007) e as cobertas com dextran vão preferencialmente para órgãos como fígado, baço e em menor intensidade, medula óssea (OGA, HORSMAN, OVERGAD, 2001; LACAVA et al., 2004). Ainda, de acordo com Kim et al. (2006) a cobertura de rodamina em nanopartículas de sílica faz com que a mesma apresente a capacidade de ultrapassar a barreira hematoencefálica.

A partir desses dados, pode se deduzir que a cobertura de DMSA mostrou-se mais promissora em aplicações biomédicas, uma vez que dentre as coberturas testadas até o momento, essa foi considerada como tendo menor efeito tóxico ao organismo animal (CHAVES et al., 2002; AZEVEDO et al., 2004; CHAVES et al., 2005; GARCIA et al., 2005; VALOIS, 2006).

Complementarmente, o tamanho da nanopartícula influencia diretamente sua atuação e seu potencial tóxico. Assim, estudos utilizando partículas de 14 a 56 nm em camundongos demonstraram a diferente atuação da nanopartícula de acordo com o seu tamanho, sendo a menor mais agressiva às células pulmonares em relação àquelas de 56 nm (INOUE et al., 2006). Outro estudo utilizando partículas de 100 e 300 nm em camundongos revelou que as partículas de menor tamanho apresentam maior facilidade para penetrar nos tecidos, são menos perceptíveis às células fagocíticas e também permanecem por maior tempo no organismo (IRMA et al., 1998; VERANTH et al., 2007).

## **1.6 Fluido Magnético**

Uma das mais importantes formas de utilização das NPMs consiste em sua utilização como Fluido Magnético (FM), esse material é composto por uma suspensão de nanopartículas dispersas em meio líquido polar ou apolar, de solvente orgânico ou inorgânico, com apenas um domínio magnético. Uma das características mais importantes do fluido magnético é a forte interação entre as NPMs e o solvente utilizado, o que explica a resposta homogênea e eficaz da suspensão como um todo quando o FM é submetido a um campo magnético externo (MASSART et al., 1995; TARTAJ et al., 2003).

## **1.7 Aplicações do Fluido Magnético**

Os fluidos magnéticos possuem potencial para aplicação na medicina diagnóstica, bem como na terapia farmacêutica através do carreamento de drogas ou anticorpos a tecidos- alvo específico, além da técnica da magnetotermocitólise. Nesta técnica, os FMs podem ser dirigidos a tecidos-alvo podendo provocar o aumento da temperatura local e, conseqüentemente, a morte de populações celulares, como será abordado mais adiante.

### **1.7.1 Fluido Magnético na Medicina Diagnóstica**

O uso de FM na medicina diagnóstica tem como foco principal a obtenção de contraste em exames de ressonância magnética, medicina nuclear e ultra-sonografia (COROIU, 1999; SAFARIKOVA et al., 2002; HARISINGHANI et al., 2005; JEYARAJAH et al., 2005; Kim et al., 2006; WICKLINE et al., 2006). Desse modo, os FMs atuam como agentes modificadores da relaxação na ressonância magnética, potencializando o contraste da imagem e favorecendo a detecção precoce de patologias (ROCKALL et al., 2002; ; LANZA et al., 2004; TATSUMI et al., 2006). Nesse contexto, diversos estudos estão sendo realizados a fim de reduzir a instabilidade do FM no meio biológico e estabelecer a dosagem ideal, minimizando os efeitos tóxicos e os custos associados ao seu uso. Com este objetivo, diversas estratégias tais como a ligação de proteínas a nanopartícula ou a cobertura de ferritas (nanopartículas) com polímeros e anticorpos vêm sendo testadas. Neuwelt et al. (1996) demonstraram que uma determinada nanopartícula constituída de óxido de ferro conjugada a um anticorpo monoclonal específico foi capaz de ultrapassar a barreira hematoencefálica atuando como ferramenta diagnóstica de neoplasias cerebrais. Mais recentemente, El-sayed et al (2005) conjugaram partículas de ouro a anticorpos específicos contra fator de crescimento epidermal e demonstraram que houve uma marcação eficaz contra células tumorais na pele. Em adição, ampla revisão abordando o uso de nanopartículas no diagnóstico por imagem de placas ateroscleróticas, trombose e outros distúrbios vasculares foi realizada por Wickline et al. (2006).

### **1.7.2 Fluido Magnético na Vetorização de Fármacos**

O princípio fundamental utilizado para a vetorização de fármacos a alvos específicos leva em consideração a possibilidade de recobrir as nanopartículas constituintes do FM com anticorpos, cargas elétricas ou até mesmo com substâncias hidrofóbicas/hidrofílicas. Desse



modo, o carregamento de drogas a sítios específicos direciona o tratamento apenas às células-alvo, aumentando sua eficiência ao permitir sua utilização. A vetorização de fármacos evita os efeitos colaterais e as reações adversas que estão associados à administração invasiva de fármacos ou relacionadas à grande quantidade de drogas administradas para que o efeito terapêutico seja efetivamente alcançado. Um forte candidato a se beneficiar com essa tecnologia num futuro próximo é a terapia contra o câncer que se utiliza de drogas potentes com efeitos colaterais severos e que necessitam de doses altas para serem efetivas (KHARKEVICH, ALYAUTDIN, FILIPPOV, 1989; KREUTER et al., 2002; KUCKELHAUS et al., 2004).

Utilizando-se desta idéia, Sengupta et al (2005) avaliaram um quimioterápico antiangiogênico conjugado a uma estrutura lipídica (ambos associados a nanopartículas) e observaram a possibilidade da inibição do crescimento celular e da perda da vascularização do carcinoma pulmonar em camundongos. De maneira semelhante, Jain et al (2008) desenvolveram nanopartículas recobertas por plurônico e ácido oléico formando um copolímero hidrossolúvel capaz de carrear com sucesso a células cancerosas um fármaco (doxorubicina) que possui ação anti-neoplásica. Do mesmo modo, Lübbe et al. (1996) administraram em pacientes com câncer de mama a epidoxorrubicina conjugada a nanopartícula constituída de ferrofluido, demonstrando uma boa tolerância e aplicabilidade do sistema de vetorização do quimioterápico. No entanto, esses pesquisadores sugerem mais estudos a fim de aprimorar o mecanismo de liberação da droga (SENEYEI et al., 1978; ALEXIOU et al., 2000; SCHAFFAZICK et al., 2003).

Estudos visando a utilização de fluido magnético como mediadores no aquecimento de células tumorais, têm sido realizados com diferentes partículas, entre essas, nanopartículas recobertas por lipossomas catiônicos, que provocaram total regressão de tumores enxertados subcutaneamente em camundongos, tanto em função do aquecimento das células tumorais quanto pela resposta imunitária específica e aguda induzida pela magnetotermocitólise

(YANASE et al., 1998). A magnetotermocitólise é o processo no qual um fluido magnético direcionado especificamente a um tecido é capaz de promover o aumento da temperatura local (hipertermia) levando à morte células sensíveis à variação de temperatura. Esse processo ocorre em virtude da excitação das nanopartículas por um campo magnético externo alternado quando estas alcançam o tecido desejado. Vale ressaltar que as células tumorais normalmente são mais sensíveis à variação de temperatura e que, deste modo, a magnetotermocitólise é uma técnica promissora no tratamento de tumores uma vez que minimiza os danos às células saudáveis (MISTISUMORI et al., 1996; DA SILVA et al., 1997; JORDAN et al., 2006).

## ***2. JUSTIFICATIVA***

Ao iniciar este estudo, pretendíamos avaliar, de modo mais completo, os efeitos provocados pela administração de FM-DMSA em primatas, estreitando a distância existente entre os conhecimentos obtidos em estudos com mamíferos não-primatas e animais da nossa Ordem. Sendo assim, acreditamos que os resultados a serem obtidos com esse trabalho poderiam fornecer subsídios para estudos com fins terapêuticos. Nesse contexto, aplicamos FM-DMSA em macacos-prego *Cebus apella*, mantidos no Centro de Primatologia da UnB.

A escolha de DMSA para revestir as NPMs na composição do FM se deve ao fato de que partículas assim revestidas têm-se mostrado menos tóxicas em estudos realizados por nosso grupo de pesquisadores, e em outros estudos relatados na literatura, tendo uma promissora aplicação terapêutica.

A escolha de baço como um dos órgãos a serem investigados foi apoiada no fato deste ser um órgão de filtração sangüínea, uma vez que o FM seria administrado por via endovenosa. O linfonodo, por sua vez, órgão de filtragem da linfa, foi escolhido porque são raros os trabalhos na literatura que esclarecem a identificação de NPMs na circulação linfática. Quanto ao fígado, este tem se mostrado bastante influenciado pela administração de fluidos magnéticos em vários momentos, apresentando alterações morfológicas que vão desde a simples identificação de NPMs nas populações de células hepáticas, até a ocorrência de hemorragias ou áreas de necrose tecidual, variando com o tipo de fluido administrado.

Por último, a análise da fração ocupada pelas mitocôndrias nas células hepáticas derivou dos achados obtidos com MET, sendo incluída no escopo desse trabalho. Assim, o delineamento dos objetivos aqui propostos e apresentados a seguir, visou acrescentar novos e relevantes dados sobre o comportamento biológico de FM-DMSA em órgãos de mamíferos.

### ***3. OBJETIVOS***

### 3.1 Objetivo Geral

O presente trabalho tem por finalidade avaliar as alterações morfológicas de baço, fígado e linfonodo após a administração endovenosa de fluido magnético (FM-DMSA) composto por nanopartículas magnéticas à base de maghemita ( $\gamma\text{Fe}_2\text{O}_4$ ) recobertas por ácido meso-2,3-dimercaptosuccínico (DMSA) em Macacos-prego (*Cebus apella*).

### 3.2 Objetivos Específicos

- Avaliar, ao microscópio óptico e ao microscópio eletrônico, as possíveis alterações histológicas no fígado, baço e linfonodo de Macacos-prego (*Cebus apella*) machos e fêmeas após a administração de FM-DMSA.
- Verificar a citolocalização de FM-DMSA em fígado, baço e linfonodo pelo uso de microscopia eletrônica de transmissão (MET).
- Quantificar e comparar a morfometria mitocondrial das amostras de fígado controle, fígado 12 horas e fígado 90 dias após a administração de FM-DMSA via endovenosa.

## ***4. MATERIAL E MÉTODOS***

#### 4.1 Modelo Animal

Para a realização dos testes biológicos, foram utilizados três macacos-prego juvenis (*Cebus apella*): um macho e duas fêmeas com idade estimada entre um ano e um ano e meio. Estes animais foram cedidos pelo Zoológico de Carajás-PA e seu uso neste trabalho foi autorizado pelo IBAMA (Instituto Brasileiro de Meio Ambiente e dos Recursos Naturais Renováveis) licença 005/2007. Os animais, que pesavam em média 2 kg, permaneceram em quarentena no Centro de Primatologia da Universidade de Brasília até o momento da eutanásia, realizada de acordo as normas do COBEA (Colégio Brasileiro de Experimentação Animal) após a aprovação em 27 de fevereiro de 2007 do projeto pelo Comitê de Ética de Uso Animal (CEUA) do Instituto de Ciências Biológicas da UnB.

Durante o período de quarentena os animais foram alimentados com dieta onívora composta por frutas, sementes, legumes, pequenos insetos e carnes. Os animais foram mantidos em recinto medindo 1,20m de largura, 3,0m de comprimento e 3,0m de altura. Esse alojamento era dividido em dois compartimentos: uma parte aberta pela qual o animal recebia luz solar e tinha contato com o ambiente externo, sendo revestida por tela de arame e outra parte fechada, composta de um viveiro de alvenaria protegendo os animais da chuva e onde ficava o abrigo e eram depositadas as refeições (Fig. 2).



**Figura 2.** *Cebus apella* (Macaco-prego) juvenil em recinto do Centro de Primatologia da UnB. Ao fundo, em madeira, o abrigo. **Fonte:** Arquivo pessoal.



## **4.2 Caracterização do Fluido Magnético Recoberto por DMSA (FM-DMSA)**

As amostras de fluido magnético (FM) utilizadas no presente experimento foram sintetizadas pela a professora Emília Lima do Instituto de Química da Universidade Federal de Goiás (UFG) e gentilmente cedida para a realização dos testes biológicos.

O fluido era constituído por nanopartículas de maghemita ( $\gamma\text{Fe}_2\text{O}_3$ ), estabilizadas pela cobertura de ácido meso-2,3-dimercaptosuccínico (DMSA), contendo aproximadamente  $6,5 \times 10^{16}$  partículas/mL. A concentração de Fe no fluido era de 18,7mg/mL e as partículas tinham diâmetro médio de 5,0 nm.

As nanopartículas magnéticas (NPMs) foram previamente caracterizadas pela técnica de Microscopia Eletrônica de Transmissão (MET). Na ocasião, as NPMs foram diluídas em solução salina PBS 0,9% numa proporção 1:1000 (vol/vol) e em seguida colocadas numa tela coberta com Formvar e posteriormente analisadas e fotografadas com aumentos de 100.000x e 200.000x. A partir da aquisição das imagens as NPMs foram mensuradas pelo programa Image Pro-Plus 5.1<sup>®</sup> e ajustadas por distribuição *log*- normal para obtenção do diâmetro modal das amostras de FM-DMSA.

## **4.3 Tratamento dos Animais**

Durante sua permanência (aproximadamente três meses) no centro de Primatologia da Universidade de Brasília, os animais tinham alojamentos apropriados, onde recebiam dieta onívora e cuidados veterinários. Foram escolhidos aleatoriamente três animais para compor os seguintes tratamentos experimentais: animal controle (AC), animal experimental 12 horas

(AE12h) e animal experimental 90 dias (AE90d), sendo que os períodos assinalados correspondem ao intervalo entre a administração do fluido magnético e a eutanásia dos animais. Dois animais, uma fêmea e um macho, receberam uma única injeção intravenosa de 3,0 ml de fluido magnético diluído em PBS na concentração final de  $8,25 \times 10^{11}$  partículas/mL. O macho foi eutanasiado 12 horas após a administração do FM-DMSA enquanto a fêmea foi eutanasiada 90 dias após a injeção do fluido. Um terceiro animal, do sexo feminino, foi utilizado como controle do experimento não tendo recebido nenhum tipo de tratamento prévio.

#### **4.4 Necropsia dos Animais**

Os animais foram transportados em gaiolas apropriadas do Centro de Primatologia para o local da necropsia, no Hospital Veterinário da Universidade de Brasília. Os animais foram capturados por um pulsar e para facilitar a manipulação dos mesmos, foram empregados dois anestésicos - Tiopental e Xilazina, ambos na dose de 10 mg/kg i.m. Após a administração dos anestésicos foram colhidas amostras de 5 ml de sangue dos animais, para a realização de hemograma e exames bioquímicos. Em seguida foi realizada a eutanásia administrando-se Tiopental i.v. até que o animal entrasse num quadro de apnéia (dose-efeito). Após a confirmação da morte dos animais, foram realizadas a necropsia e a colheita dos órgãos (baço, fígado e linfonodo mesentérico). Os animais necropsiados não apresentaram alterações clínicas detectáveis, sendo que os órgãos colhidos para processamento apresentaram-se com coloração, tamanho e aspecto padrão. Todas as etapas de obtenção dos órgãos acima mencionados foram realizadas sob a supervisão de médico veterinário.

## **4.5 Análise Morfológica de Fígado, Baço e Linfonodo**

### **4.5.1 Microscopia Óptica**

As amostras de fígado, baço e linfonodo dos três tratamentos AC, AE12h e AE90d foram colhidos durante a necropsia e seccionadas em fragmentos de até 0,5 cm<sup>3</sup> e imediatamente mergulhadas em solução fixadora de Davidson/ácido acético 9:1 (v/v). Após permanecerem vinte e quatro horas na mistura fixadora os fragmentos foram desidratados em série etanólica crescente, nas concentrações de 70, 80 e 90%, durante uma hora cada, sendo então mergulhadas em três soluções de etanol absoluto (100%) durante uma hora. A diafanização dos órgãos foi feita durante uma hora em solução de álcool e xilol (1:1), seguido por três banhos, de uma hora, em xilol 100%. Na etapa de inclusão, o material foi submetido a três banhos de Paraplast<sup>®</sup> realizados a 59 °C em estufa, sendo o primeiro banho realizado sob vácuo. O material foi incluído em blocos de resina moldados por barras de Leuckhart<sup>®</sup>. Após a solidificação, os blocos foram seccionados com 5µm de espessura utilizando micrótomo Spencer 820<sup>®</sup>. As secções foram colhidas em lâminas de vidro e mantidas na estufa a 37 °C por pelo menos quatro horas para sua aderência às lâminas. Após esta etapa, as lâminas foram submetidas a um processo de retirada do Paraplast<sup>®</sup> para posterior hidratação, utilizando-se três banhos iniciais em xilol, outros três em álcool absoluto e em série etanólica decrescente de 90%, 80% e 70%. Cada um dos banhos realizados nessa etapa durava um minuto. Após esse procedimento, as lâminas foram coradas com hematoxilina e eosina (H&E), permanecendo mergulhadas durante três minutos em solução de hematoxilina básica, recebendo em seguida banho em água corrente por trinta segundos e então submersa em solução de eosina por dois minutos.

Para a identificação dos depósitos citoplasmáticos e intersticiais de ferro, foi realizada coloração de acordo com o método de Perls que consiste em mergulhar as lâminas por quarenta minutos em solução de 1:1 (v/v) de ferrocianeto de potássio 2% e ácido clorídrico 1%, lavadas em água destilada por um minuto e em seguida mergulhada em solução de vermelho rápido por cinco minutos para posterior lavagem em água destilada por um minuto. Esta coloração é capaz de evidenciar os depósitos de sais férricos na forma de ferritina e hemossiderina.

Depois de corados pelo método de Perls, o material foi desidratado em solução crescente de álcool com concentração 70%, 80%, 90%, 100% (quatro banhos de um minuto cada) e diafanizado em xilol puro (três vezes por um minuto cada). Após o último banho de xilol e secagem das lâminas, as mesmas foram montadas com Entellan e recobertas com lamínulas, e colocadas para secagem em estufa a 37 °C, por doze horas. Posteriormente as lâminas foram analisadas e fotografadas ao Microscópio Axiophot Zeiss<sup>®</sup>, sendo as imagens capturadas pelo programa Axio Vision 40 V 4.6.1.0 Copyright© 2002-2004.

#### **4.5.2 Microscopia Eletrônica de Transmissão (MET)**

A utilização dessa ferramenta teve como objetivo promover a citolocalização de FM-DMSA nos tecidos animais, bem como verificar as possíveis alterações ultra-estruturais causadas pela administração do fluido magnético.

Para a visualização de detalhes ultra-estruturais dos tecidos coletados, amostras dos órgãos foram submetidas ao processamento para MET. Para tanto, as amostras colhidas durante a necropsia foram imediatamente seccionadas em aproximadamente 1mm<sup>3</sup> e colocadas em tubos de 1,5 ml do tipo “ependorf” contendo aproximadamente 1 mL de solução fixadora de Karnovsky (2% de glutaraldeído, 2% de paraformaldeído, 3% de sacarose, 0,5 mM de cloreto de

cálcio e 0,1 M de tampão cacodilato de sódio, pH 7,2), sendo ali mantidas por doze horas a 4 °C. Posteriormente, foram realizadas três lavagens de dez minutos cada em 0,1M de tampão cacodilato de sódio (pH 7,2). A etapa de pós-fixação foi realizada com a adição de tetróxido de ósmio 1% 1:1 (v/v) à solução de ferricianeto de potássio 0,08% e cloreto de cálcio 5 mM, diluídos em tampão cacodilato de sódio 0,1M (pH 7,2) durante uma hora e mantendo as amostras protegidas da luz. Posteriormente as amostras foram lavadas duas vezes em tampão cacodilato de sódio 0,1 M (pH 7,2) por dez minutos, sendo então submetidas à contrastação “*in bloc*” com acetado de uranila 0,5% diluído em água destilada e protegido da luz, durante duas horas. Em seguida, o material foi lavado duas vezes com água destilada, por dez minutos cada. Assim, foi iniciado o processo de desidratação em série crescente de acetona (30%, 50%, 70%, 90%; quinze minutos cada e três banhos de acetona 100%, dez minutos cada).

Após a desidratação, as amostras foram infiltradas com mistura crescente de resina Spurr<sup>®</sup> e decrescente de acetona iniciando a mistura na proporção (acetona:resina) em 2:1, 1:1, 1:2 e resina pura. Cada infiltração durou de doze a vinte horas sendo a última infiltração feita com a resina Spurr<sup>®</sup> pura, durante seis horas e com o tubo tipo “*ependorf*” aberto para facilitar a evaporação da acetona remanescente. Em seguida, as amostras foram incluídas em fôrmas apropriadas de silicone, contendo resina Spurr<sup>®</sup> pura. O material foi mantido em estufa a 57 °C, por aproximadamente setenta e duas horas para polimerização da resina.

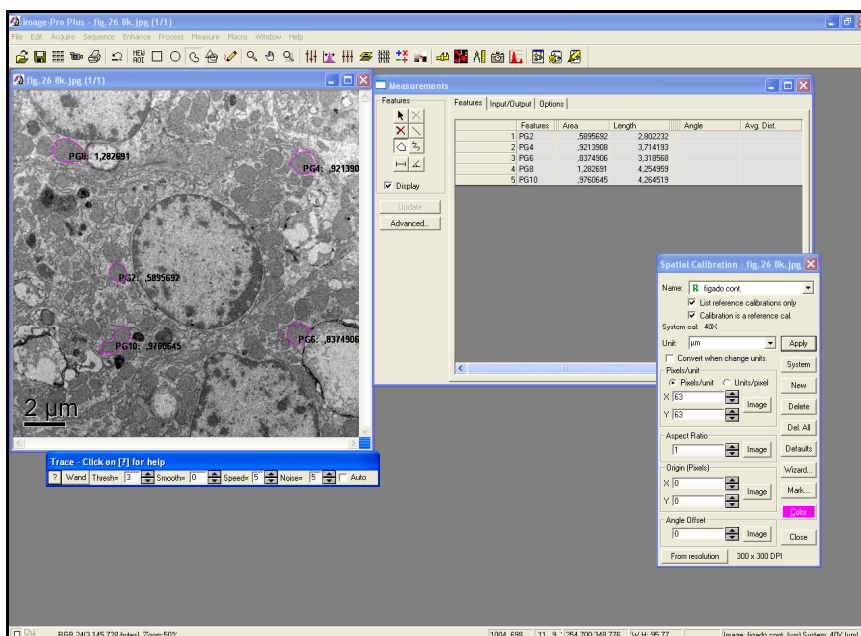
O material foi seccionado em ultra-micrótomo Reichert Supernova<sup>®</sup>, utilizando-se navalhas de vidro para obtenção de cortes semi-finos (2-5 µm de espessura) e navalha de diamante para cortes ultrafinos (80-100 nm). Os cortes ultrafinos foram coletados em telas de cobre de 300 *mesh* e contrastados com acetato de uranila 3% diluído em água destilada durante trinta minutos. Assim, os mesmos foram lavados em água destilada, submetidos a banho em solução de citrato de chumbo saturado por dez minutos e novamente lavados em água destilada. Toda a etapa da contrastação foi protegida da luz para evitar a precipitação dos sais de metais

sobre o material. O material foi analisado em Microscópio Eletrônico de Transmissão modelo Jeol® 1011C operado a 80 kV para observação, fotografia e captura de imagens pela a câmara Gatan Digital Micrograph™ 3.11.0 Copyright© 1996-2006 e as imagens foram gravadas em formato JPG.

### 4.5.3 Morfometria Mitocondrial e Análise Quantitativa dos Dados

A morfometria mitocondrial foi realizada em amostras de fígado controle, doze horas e noventa dias após a administração de FM-DMSA. A partir de 20 micrografias obtidas dos hepatócitos, cinco mitocôndrias de cada célula foram escolhidas aleatoriamente para realizar a medição da área mitocondrial. O programa digital Image-ProPlus 4.5® (Fig.3) foi utilizado para a mensuração da área ocupada por essas organelas.

Os dados obtidos da morfometria das mitocôndrias de animal controle e tratados com FM-DMSA foram comparados em teste estatístico t-Student, com intervalo de confiança de 95%. Utilizou-se programa estatístico Prisma® para verificar a significância dos resultados obtidos.



**Figura 3.** Exemplo de “layout” do programa digital “Imagen Proplus<sup>®</sup>” utilizado para aquisição das imagens de mitocôndrias, sua delimitação e quantificação da área ocupada pelas mesmas. **Fonte:** arquivo pessoal.

## ***5. RESULTADOS***



## **5.1 Análise Histológica de Fígado, Baço e Linfonodo pela Microscopia Óptica**

Após a administração de Fluido Magnético (FM-DMSA) em macacos-pregos, os baço, fígado e linfonodos dos animais tratados doze horas (GE12h), tratados (GE 90d) e do animal controle (GC), foram colhidos e submetidos ao processamento histológico com o objetivo de averiguar as possíveis alterações morfológicas detectáveis nesses órgãos em consequência ao tratamento. As secções histológicas foram coradas com hematoxilina e eosina (H&E) para observação das características teciduais gerais, além de agregados de ferro em coloração vermelho-acastanhado. Outra série de cortes histológicos dos mesmos animais e processados do mesmo modo foi submetida à coloração pelo método de Perls, que permitiu a visualização do ferro (III) intracitoplasmático e intersticial em azul, contrastado com os núcleos avermelhados das células.

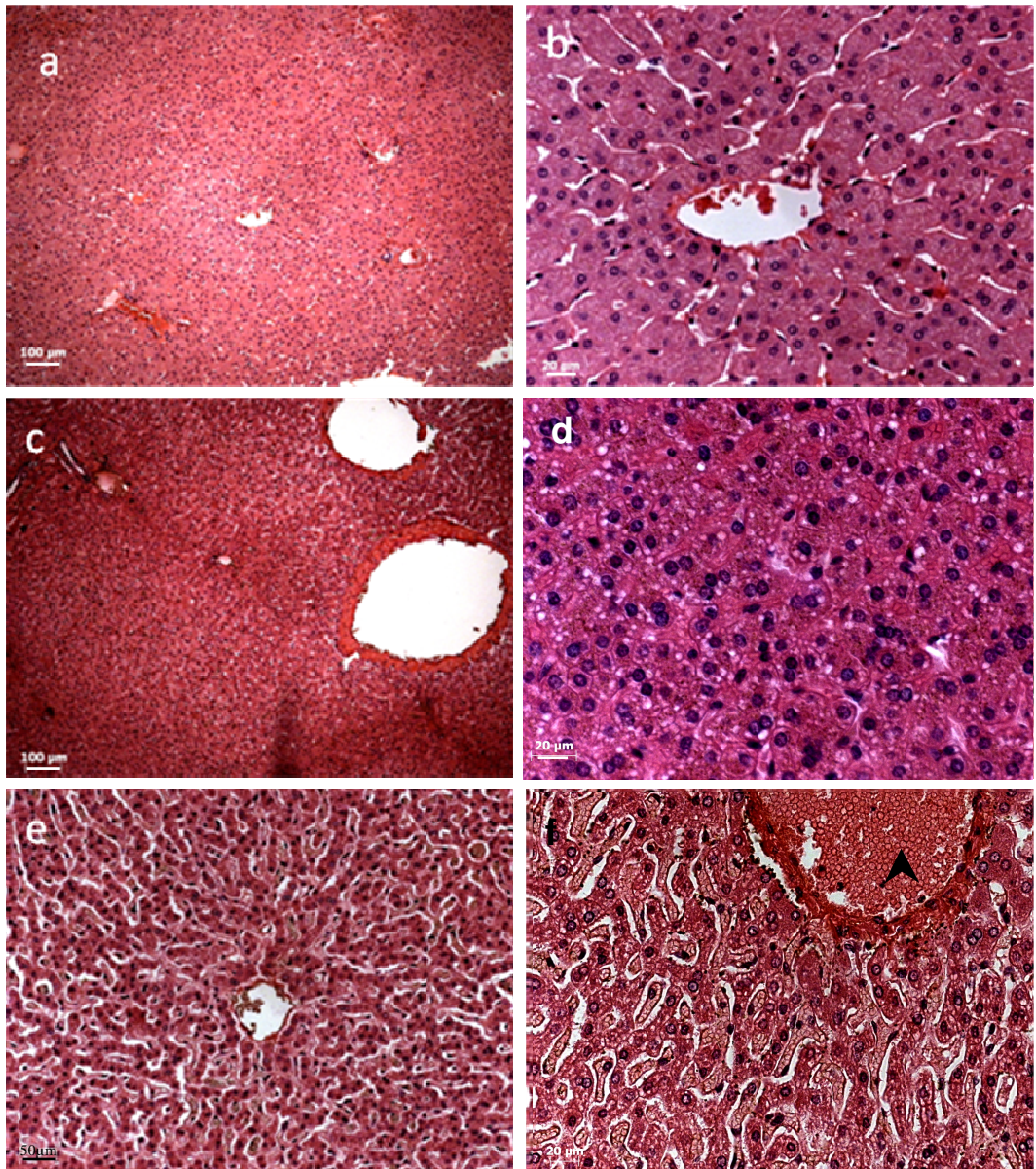
### **5.1.1 Fígado**

No fígado do animal controle (AC) a arquitetura geral hepática estava bem preservada, com lóbulos hepáticos delimitados por alguns espaços-porta que, por sua vez, apresentaram arteríolas, vênulas e veias com aspecto íntegro. No centro dos lóbulos, formados por cordões de hepatócitos associados a sinusóides e radialmente dispostos, observou-se área correspondente à veia centro-lobular, sem qualquer alteração morfológica (Figs. 4a-b; 5a-b).

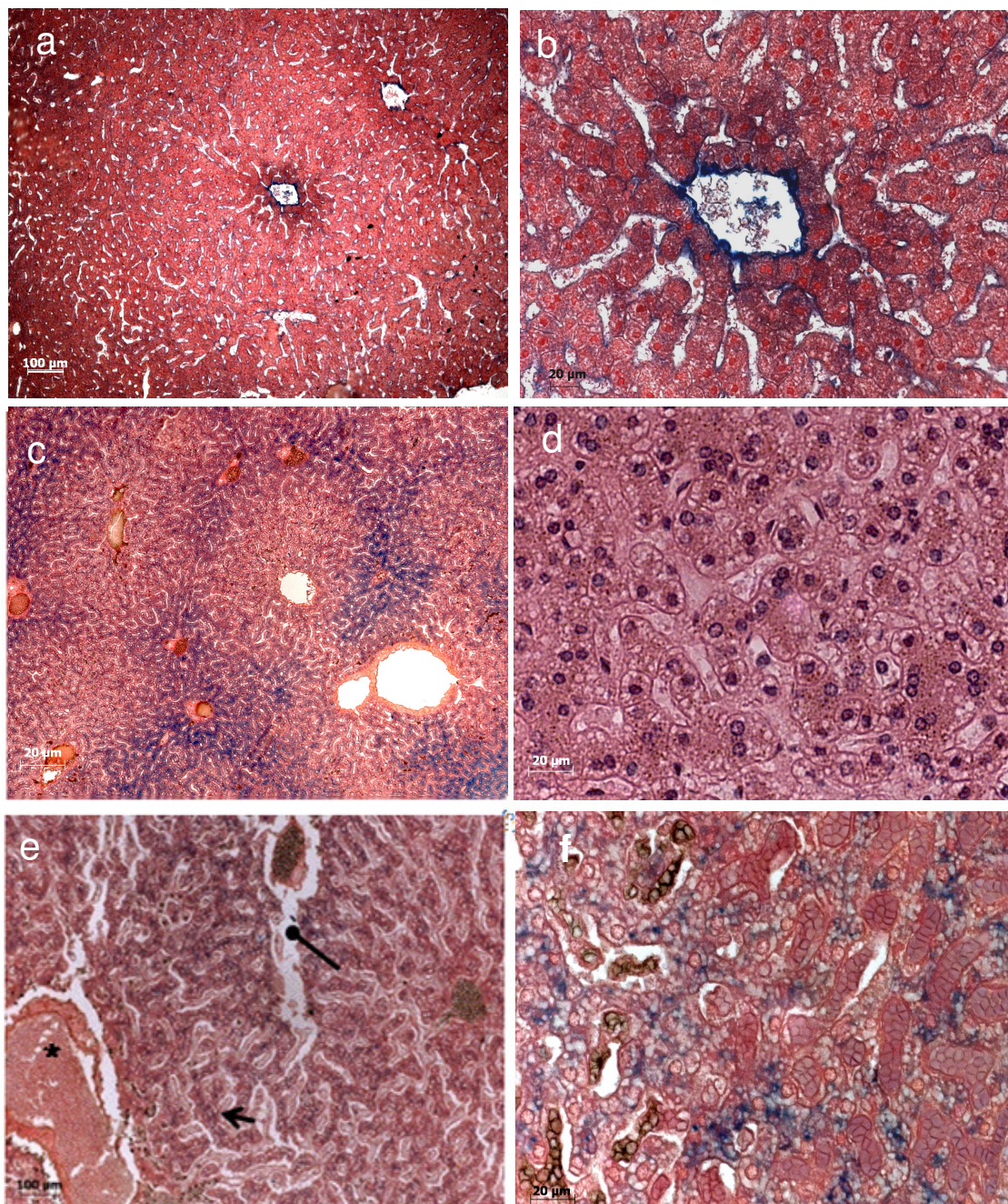
Nas amostras de fígado coletado do animal AE12h, não foi verificado processo inflamatório proeminente, assim como hemorragias ou áreas de necrose (Figs. 4c; 5c). Porém, os hepatócitos apresentavam aspecto vacuolado, indicando

microvesículas hepáticas. Foi observada a presença de áreas com material vermelho-acastanhado no interior dos hepatócitos, prováveis acúmulos de NPMs (Fig. 4d).

No fígado de animal do grupo (GE 90d) observou-se nítida alteração na arquitetura geral do órgão, mais especificamente, a dilatação dos sinusóides, embora também não tenham sido observados quaisquer sinais de inflamação mais pronunciada. A dilatação dos espaços sinusoidais pode advir de uma retração do volume dos hepatócitos, que mantinham sinais de acúmulo de gordura em seu citoplasma (Fig. 4 f e 5f).



**Figura 4** Fotomicrografia de fígado corado pelo método de H&E dos animais controle e experimentais. Observa-se padrão arquitetural típico no fígado do animal controle (**a** e **b**). Em **c** e **d** observa-se o aspecto geral de fígado de macaco-prego que recebeu injeção de FM-DMSA doze horas antes da colheita do órgão, com padrão histológico geral semelhante ao do animal controle, porém com indícios de microvesículas aparente nas células vistas em maior aumento (**d**). As amostras obtidas de fígado do animal AE90d (**e** e **f**) mostram sinusóides aumentados delimitados por cordões de hepatócitos onde permanece o aspecto vacuolado do citoplasma. Em **f**, verifica-se hepatócitos convergindo em relação à veia centro-lobular (cabeça de seta).

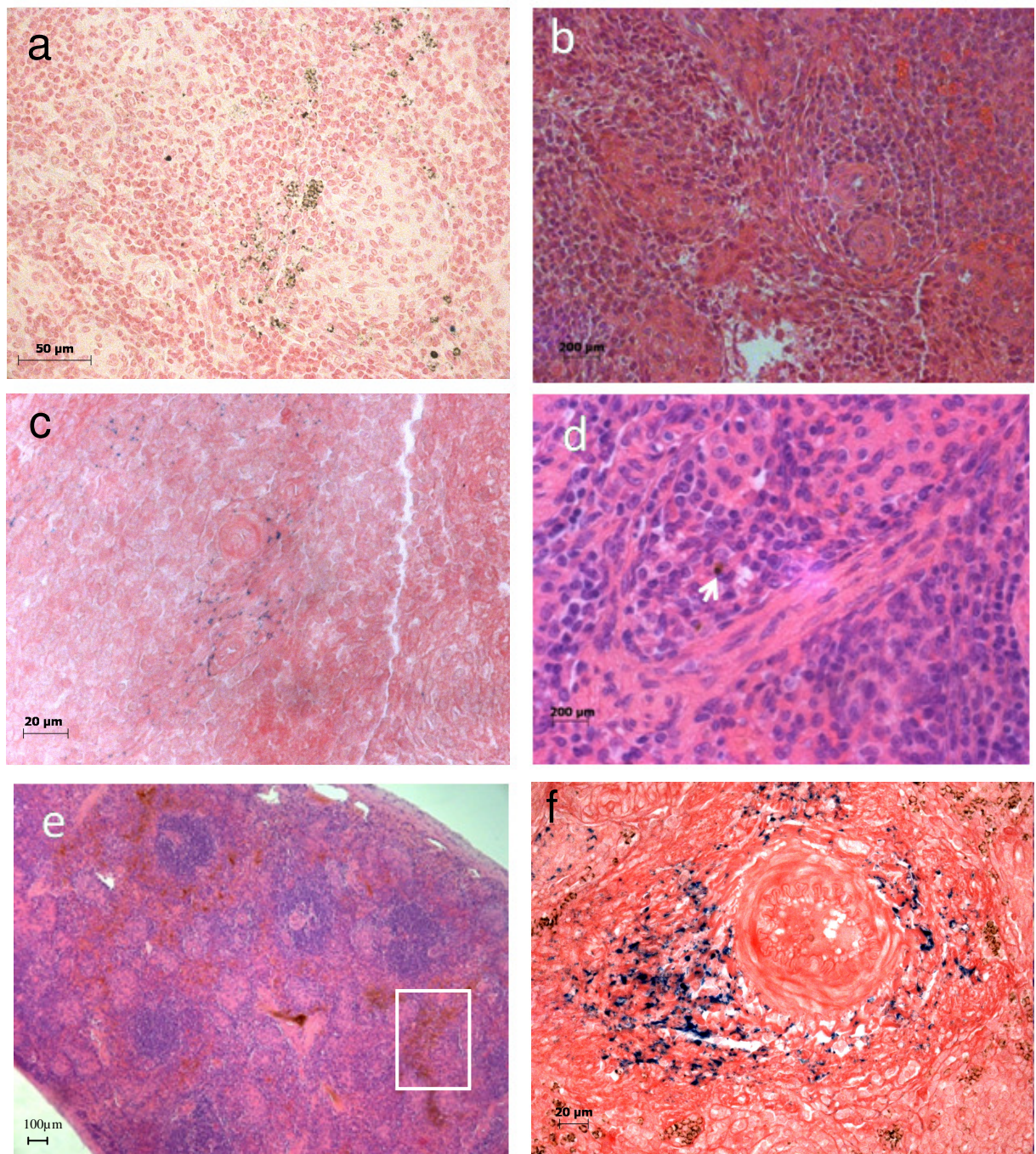


**Figura 5** Fígado de macaco-prego controle (**a** e **b**), tratado doze horas (**c** e **d**) e noventa dias após injeção de FM-DMSA (**e** e **f**). Todos os cortes foram corados pelo método de Perls. O aspecto típico do órgão pode ser observado nas secções do fígado de AC, onde pode ser visto em detalhe pequena concentração de partículas de ferro coradas em azul junto à veia centro-lobular observada em **a**. Em detalhe, **b**. Em **c** e **d** observa-se aspecto geral do órgão sem alterações pronunciadas, porém, em castanho verifica-se acúmulo de ferro no interior de vasos sanguíneos nas zonas 1 e 2 de ácino hepático (**c**) e em hepatócitos de aspecto vacuolado (**d**). Em **e** e **f** verifica-se a presença de sinusóides dilatados e delimitados por cordões de hepatócitos vacuolados, além da presença de Fe II (hemácias, em marrom) e nanopartículas (Fe III, em azul) no interior de sinusóides e no citoplasma das células.

### 5.1.2 Baço

Após a análise dos cortes histológicos de baço do animal controle, verificou-se que o mesmo apresentava as características típicas do órgão, no tocante às suas principais estruturas, apresentando-se íntegro quanto à cápsula, trabéculas, nódulos, arteríola pericentriolar, seios e cordões da polpa vermelha. (Figs. 6a-b)

Secções de baço do macaco-prego que recebeu injeção intravenosa de FM-DMSA 12 horas antes da coleta do órgão não apresentaram alterações morfológicas significativas, apresentando seus componentes histológicos bem preservados. Também, foram verificados agregados (em quantidades diminutas) de partículas de coloração vermelho-acastanhado nas lâminas coradas com H&E e agregados azuis e marrons pela coloração de Perls, nas regiões de polpa vermelha e polpa branca do tecido, mais especificamente nos nódulos esplênicos (Figs. 6c-d). Nas lâminas de baço extraído 90 dias após o tratamento com FM-DMSA, observou-se presença de nanopartículas magnéticas em maior porção comparada ao tratamento de 12 horas. Ainda foi possível, nesse material, observar a presença de agregados de FM-DMSA no interior de algumas células, provavelmente linfoblastos (Figs. 6e-f). Contudo, não foi observada qualquer alteração histológica significativa que indicasse a ocorrência de processos patológicos nos baços dos macacos-prego em consequência da administração do fluido magnético.



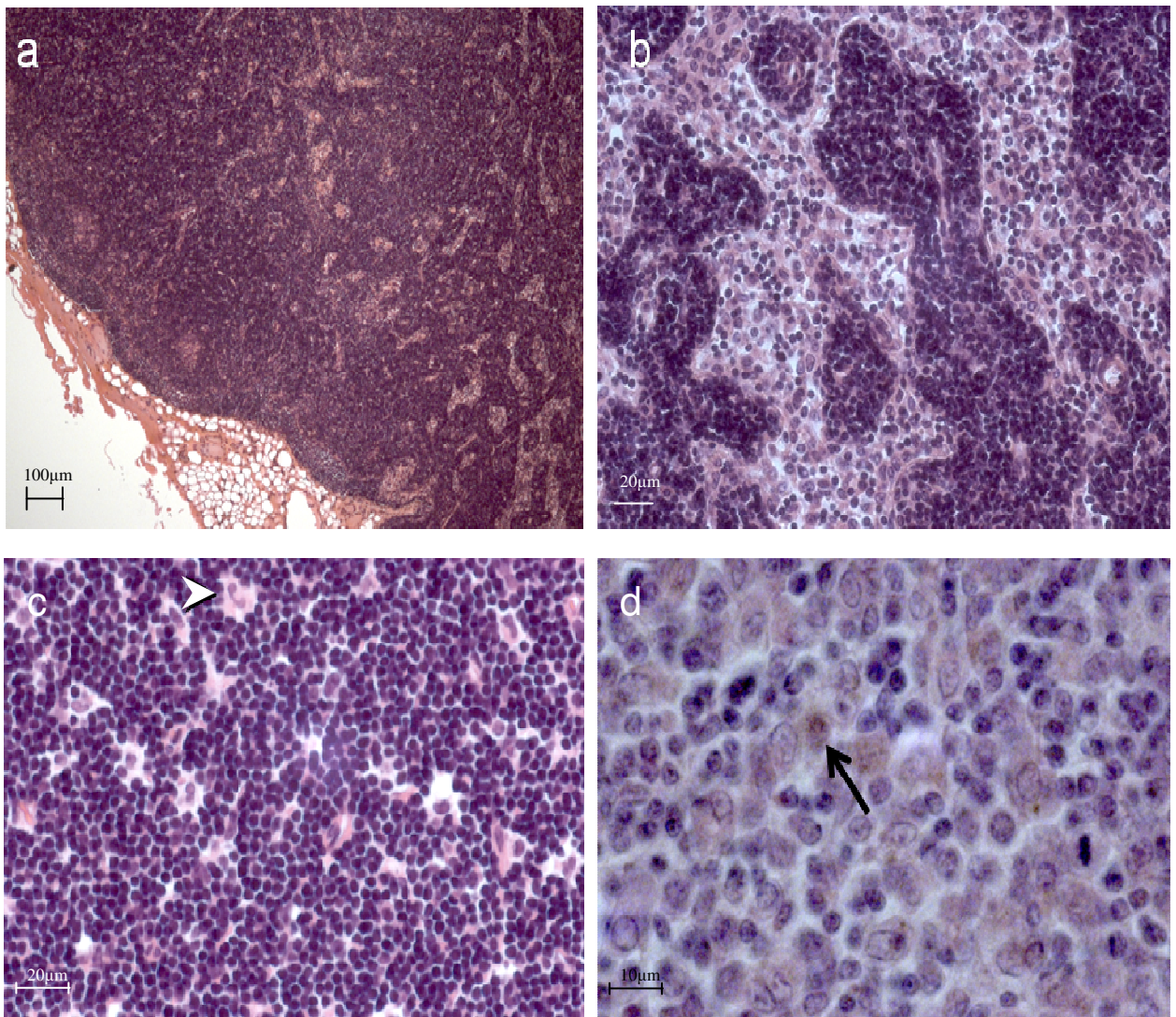
**Figura 6.** Secções histológicas de baço do macaco-prego AC (a e b), AE12h (c e d) e AE90d (e e f). Observa aspecto histológico padrão no baço do animal controle e no de animal tratado com FM-DMSA 12 horas antes da retirada do órgão, onde raramente eram vistos prováveis aglomerados de NPMs no parênquima. No baço de macaco-prego sacrificado 90 dias após injeção de FM-DMSA notar o aglomerado de NPMs dispersas na polpa vermelha e branca do tecido (e) e, em maior aumento, verificar a presença de aglomerados de prováveis NPMs corados em azul ao redor de arteríola (f). O quadrado corresponde à região de possível acúmulo de hemossiderina. As secções b, d e e foram coradas com H&E, e a, c e f com Azul da Prússia (Perls).

### 5.1.3 Linfonodo

Os linfonodos obtidos do animal AC apresentaram morfologia típica do órgão em mamíferos, com córtex, paracórtex (córtex profundo) e medula com aspecto típico ao serem analisados pela microscopia óptica. Foram detectados nódulos secundários ou ativos no córtex periférico. Não foi observado quaisquer alterações no órgão, seja no córtex ou medula, que continham populações de linfócitos, plasmócitos e principalmente macrófagos com características celulares do tipo padrão (Figs. 7a-b, 8a-b).

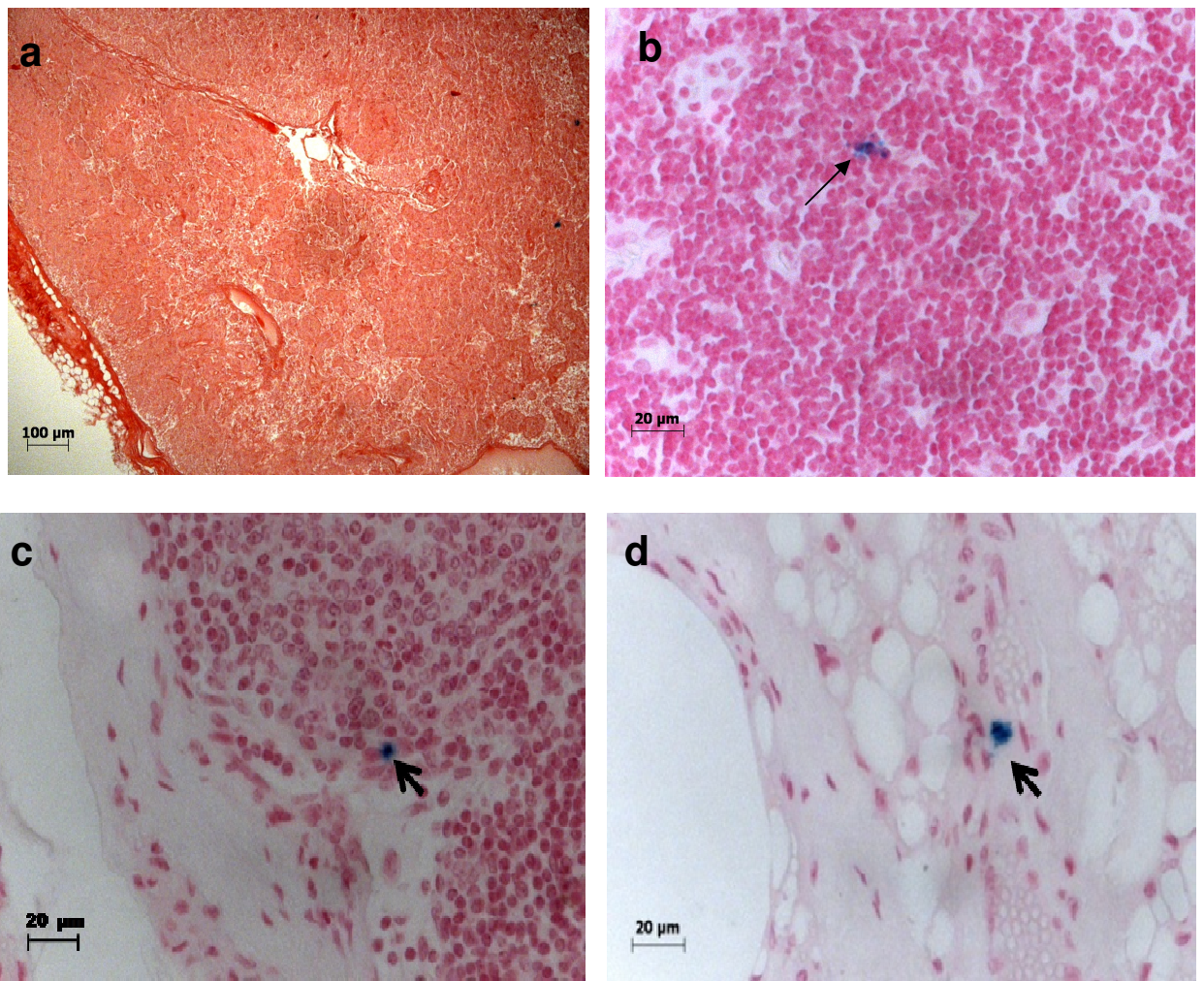
Nas amostras de linfonodo obtido do animal AE12h, nenhuma alteração morfológica significativa dos tecidos foi observada, podendo se identificar as estruturas e regiões típicas analisadas no controle, contudo, foram raramente observados prováveis aglomerados de NPMs internalizadas em algumas regiões da cápsula e córtex. (Figs. 7c, 8b).

Secções de linfonodos retirados do animal AE90d permitiram a identificação das principais características histológicas, nas quais não foram detectadas alterações significativas. Contudo, esporadicamente, observou-se a presença de prováveis e discretos acúmulos de FM-DMSA em algumas regiões, como córtex interno e externo do linfonodos. No entanto, foi verificada a presença de aglomerados de coloração marrom-acastanhada no citoplasma de alguns linfócitos e macrófagos (Fig. 7d), indicando a presença de NPMs nessas células. A coloração dos tecidos pelo método de Perls permitiu a visualização de casuais aglomerados de NPMs no espaço subcapsular e córtex periférico, seios corticais e cápsula (Figs. 8c e 8d).



**Figura 7.** Linfonodos do animal AC (**a e b**) e dos animais AE12h (**c**) e AE90d (**d**). As secções foram coradas com H&E mostrando o aspecto normal dos linfonodos do AC. Eosinófilo (**ponta de seta**) indicando em **c**. Em **d**, NPMs (**seta**) no citoplasma de células no linfonodo de AE90d, que não apresentou alterações teciduais significativas.





**Figura 8.** Linfonodo de macacos-prego AC (a), AE12h (b) e AE90d (c e d). As secções foram coradas pelo método de Perls, possibilitando a identificação de estrutura normal do linfonodo do AC e a presença de algumas células apresentando acúmulos de NPMs em seu citoplasma, corados em azul (b -d).

## **5.2 Análise Ultraestrutural de Fígado, Baço e Linfonodo**

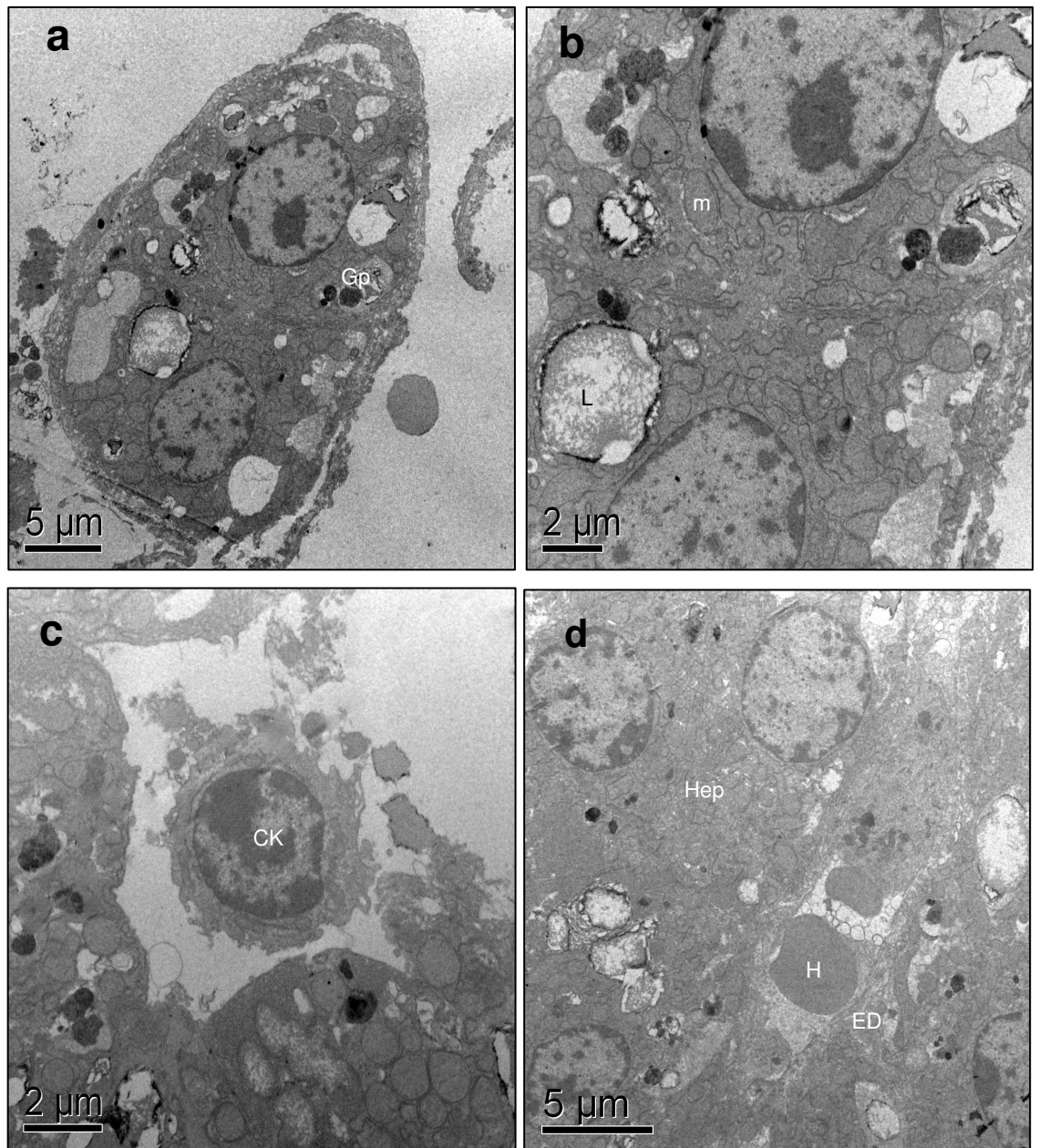
A análise do fígado, baço e linfonodos dos macacos-prego antes e após a administração de FM-DMSA foi adicionalmente feita com utilização da técnica de MET, possibilitando identificar eventuais alterações ultra-estruturais nos tecidos que compõem esses órgãos, bem como citolocalizar as nanopartículas de maghemita cobertas com DMSA no interior das células e caracterizá-las. A ocorrência de eventuais infiltrados inflamatórios ou lesões teciduais também foi investigada.

### **5.2.1 Fígado**

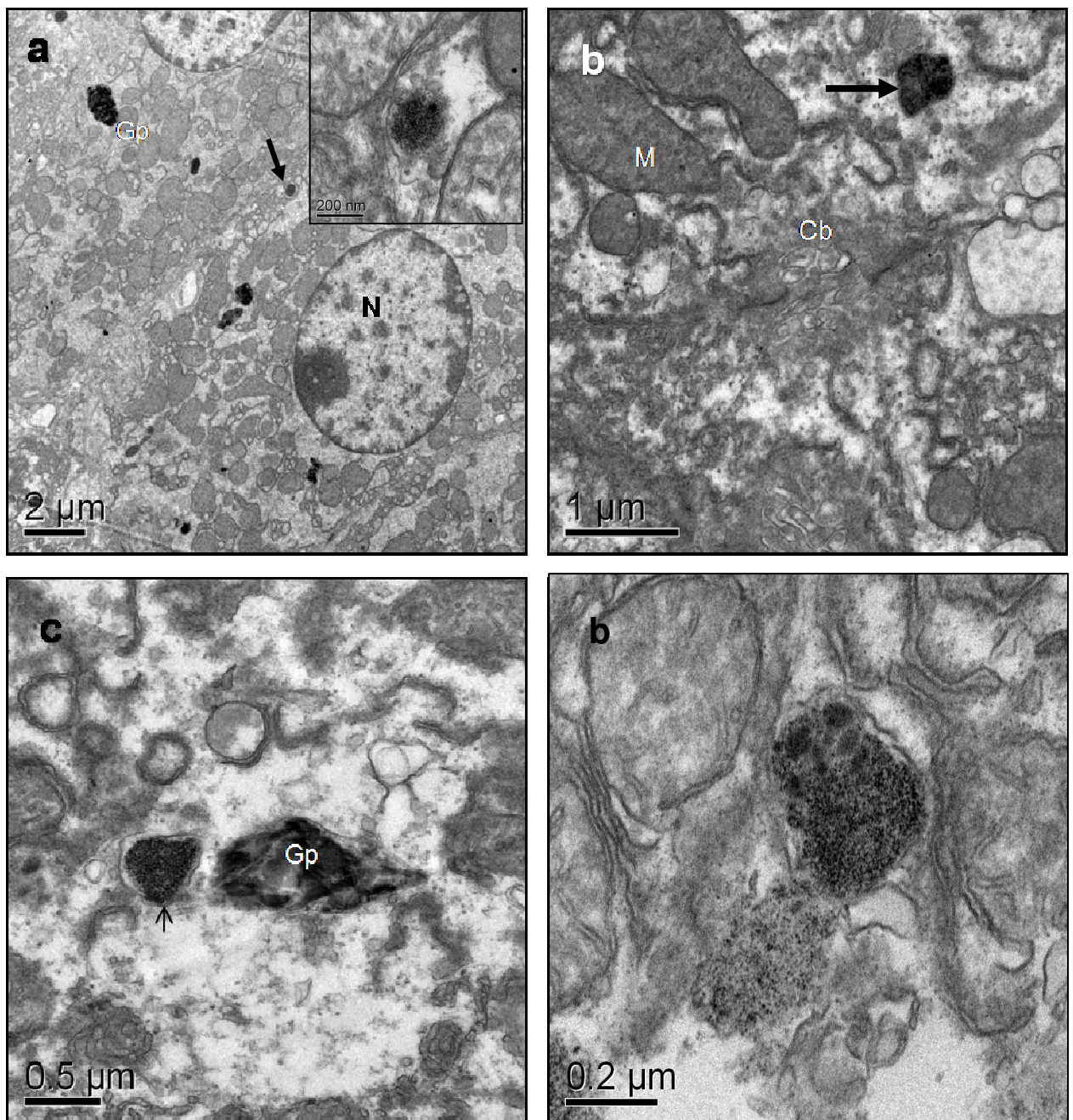
Foram examinados lóbulos hepáticos do macaco-prego AC para a identificação de padrão morfológico geral dos mesmos e possibilitar comparação com aqueles dos fígados dos animais tratados com FM-DMSA. Constatou-se que os hepatócitos estavam bem preservados, com organelas e núcleo com padrões ultra-estruturais normais, membrana plasmática com aspecto íntegro e canalículos bilíferos sem alterações. No citoplasma dos hepatócitos foram encontrados aglomerados de material elétron-denso não granular, não envolvidos por membrana, dispersos aleatoriamente e identificados como grânulos de pigmento (Fig. 9a). Também, foram encontrados lisossomalissomas em seus diversos estados funcionais apresentando, em sua maioria, conteúdo heterogêneo indicativo de processo de digestão (Fig. 9b). Células endoteliais e de Kupffer também se encontravam com sua morfologia típica, a primeira mais delgada e com núcleo saliente e a segunda com prolongamentos citoplasmáticos e vários lisossomas espalhados em seu citoplasma (Fig.9 c-d).

Após 12 horas da administração de FM-DMSA, o fígado apresentou hepatócitos e demais células hepáticas, em sua maioria, semelhantes em relação ao controle, podendo ser identificadas em seu interior, grânulos de lipofuccina (Fig. 10a,c), com seu aspecto heterogêneo típico e numerosas mitocôndrias no citoplasma (Fig. 10a-b). Os canalículos bilíferos também se

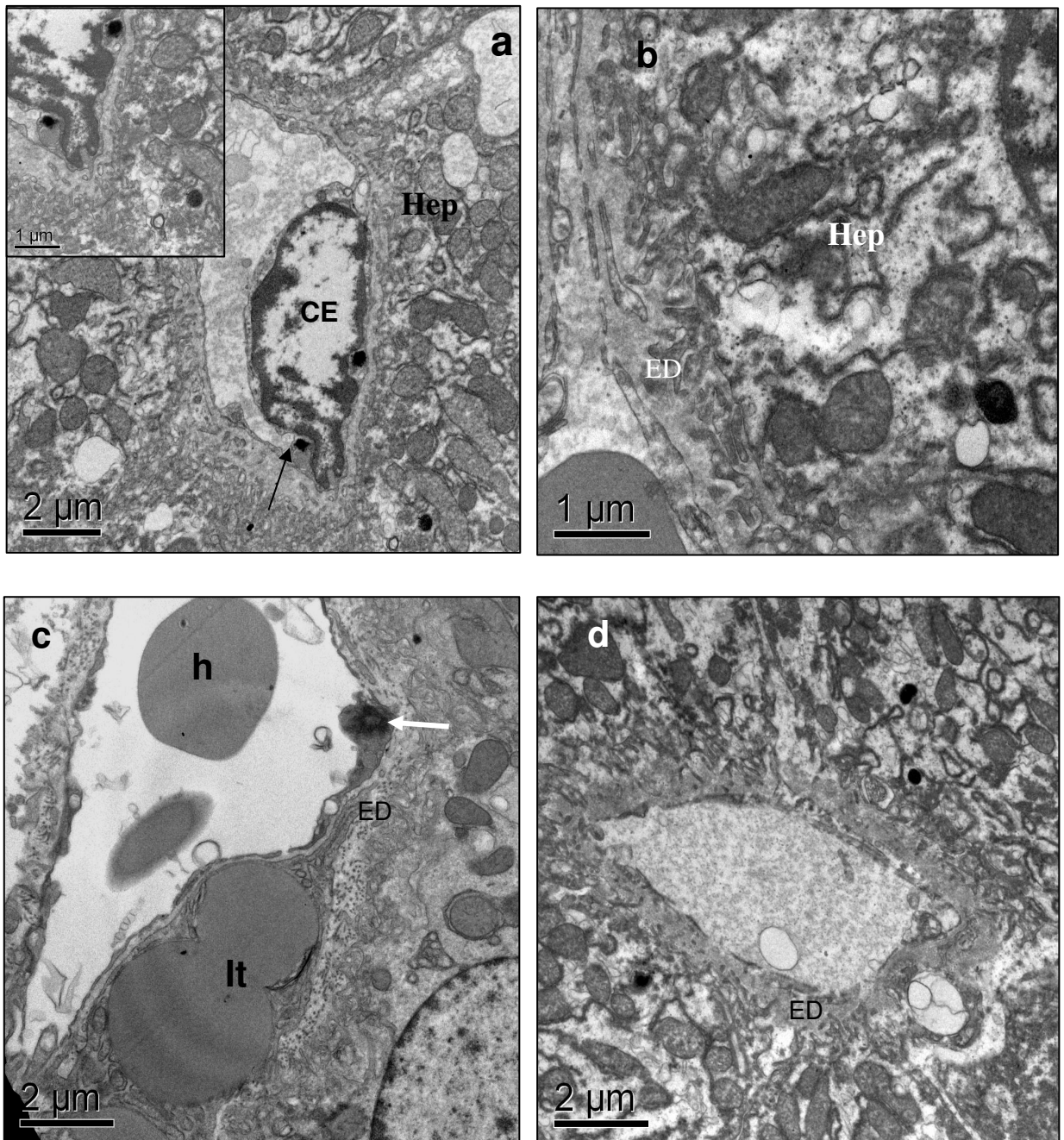
apresentavam com suas características usuais (Fig. 10b) Em diversos hepatócitos, NPMs apareciam com seu aspecto granular e, geralmente revestido por membrana (Figs. 10b-d, 11a). De interesse, várias vezes os espaços de Disse apresentavam-se ligeiramente aumentados e preenchidos por material pouco elétron-denso, possivelmente plasma sanguíneo (Fig. 11b). Em algumas ocasiões foram identificadas células de Ito com NPMs em seu interior, onde também foram vistas diversas inclusões lipídicas (Fig. 11c). Também foram observadas neste tratamento, NPMs em citoplasma de células endoteliais (Fig. 11a) e ausência das mesmas em canais sinusóide (Fig. 11d).



**Figura 9.** Micrografias eletrônicas de fígado controle. Em **a** e **b** observa-se dois hepatócito com aspecto íntegro, contendo várias mitocôndrias (**m**), grânulos de pigmento (**Gp**) e lisossomas (**L**). Em **c** pode ser verificada a presença de célula de Kupffer (**CK**) no interior de sinusóide. Em **d** nota-se sinusóide, entre hepatócitos, contendo hemácias (**H**) e célula de Kupffer (**CK**) no seu interior. Observe a o aspecto normal do espaço de Disse (**ED**), melhor visualizado no detalhe.

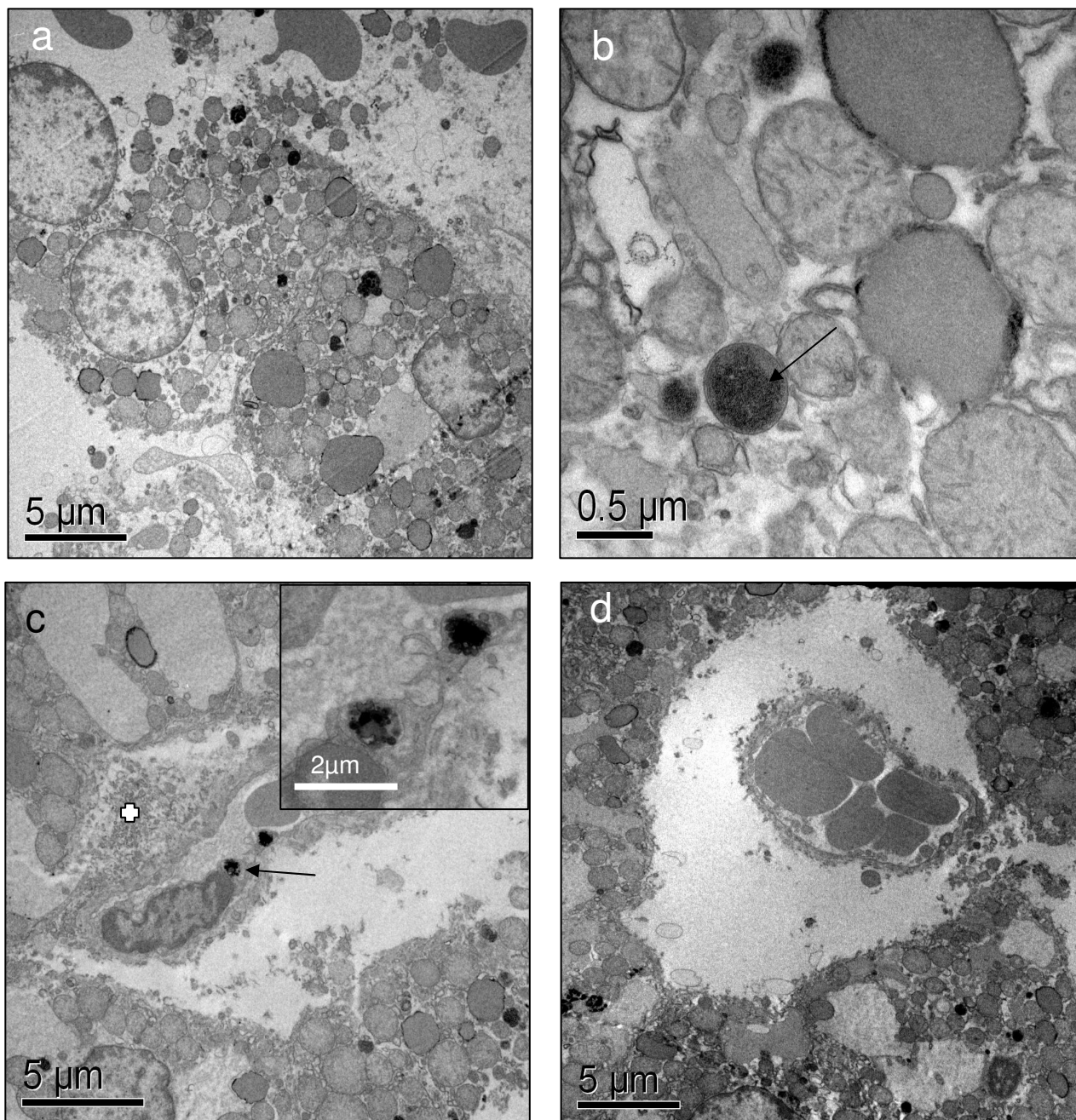


**Figura 10.** Micrografia eletrônica de fígado de macaco-prego 12 horas após a administração de FM-DMSA. Em **a**, observam-se numerosas mitocôndrias (M) em citoplasma de hepatócito, assim como presença de provável grânulo de pigmento (Gp). Em **b** observam-se canalículo bilífero (Cb) e NPMs revestidas por membrana (seta). Em **c** pode-se verificar uma vesícula de NPMs (seta) e um grânulo de pigmento de pigmento (Gp), ambos no citoplasma de um hepatócito. Em **d** observa-se, em maior aumento, NPMs com aspecto granular típico, envolvidas por membrana, no citoplasma de um hepatócito.



**Figura 11.** Fígado de macaco-prego 12 horas após o tratamento com FM-DMSA. Em **a** observa-se célula endotelial com NPMs em seu citoplasma, assim como em hepatócito (setas). Em **b**, hepatócito com NPMs (seta) e Espaço de Disse aumentado (ED). Em **c** e **d** regiões onde também é possível ver espaço de Disse aumentado e NPMs (seta). Provável célula de Ito (It) com diversas inclusões lipídicas pode ser vista em **c**, apresentando NPMs em um de seus prolongamentos (seta).

Nos animais tratados com FM-DMSA 90 dias antes da dissecação, o fígado, dentre os órgãos analisados, foi o órgão que apresentou maior número de alterações quando examinado ao microscópio óptico e eletrônico, como pode ser confirmado adiante. Em alguns hepatócitos observaram-se áreas com visíveis alterações da membrana plasmática, fazendo com que a célula perdesse seu contorno característico, com indícios de desintegração da mesma (Figura 12 a- d). Não houve evidências de alterações nucleares na grande maioria das células examinadas. Nesse período, foram freqüentemente encontrados acúmulos de NPMs no citoplasma de hepatócitos (Fig. 12 a-d), tanto no interior de vesículas como fora das mesmas (Fig. 12 b). Também foram vistas NPMs no interior de células endoteliais (Fig. 12 c). As mitocôndrias, numerosas, apresentavam-se aparentemente mais volumosas, o que chamou atenção e foi investigado posteriormente (Fig. 12 b). Uma evidente alteração foi encontrada no que se refere aos capilares sinusóides e espaços de Disse. Os primeiros encontravam-se aparentemente retraídos e, com isso, bastante afastados dos hepatócitos vizinhos (Fig. 12 c-d) e os últimos, aumentados, com material elétron-denso, possivelmente plasma sanguíneo em seu interior.



**Figura 12.** Fígado de macaco-prego AE90d. Em **a** descontinuidade da membrana plasmática do hepatócito em **b**, hepatócito com vesículas lisossômicas onde podem ser identificadas algumas NPMs no seu interior (**seta**). Em **c**, sinusóide e espaço de Disse alterados, sendo o último aumentado (**crux branca**). No mesmo campo vê-se aglomerados de NPMs no citoplasma de célula endotelial (**seta**). Em **d**, sinusóide com hemácias apresentando-se o capilar afastado do hepatócitos, o que sugere expansão dos Espaços de Disse.

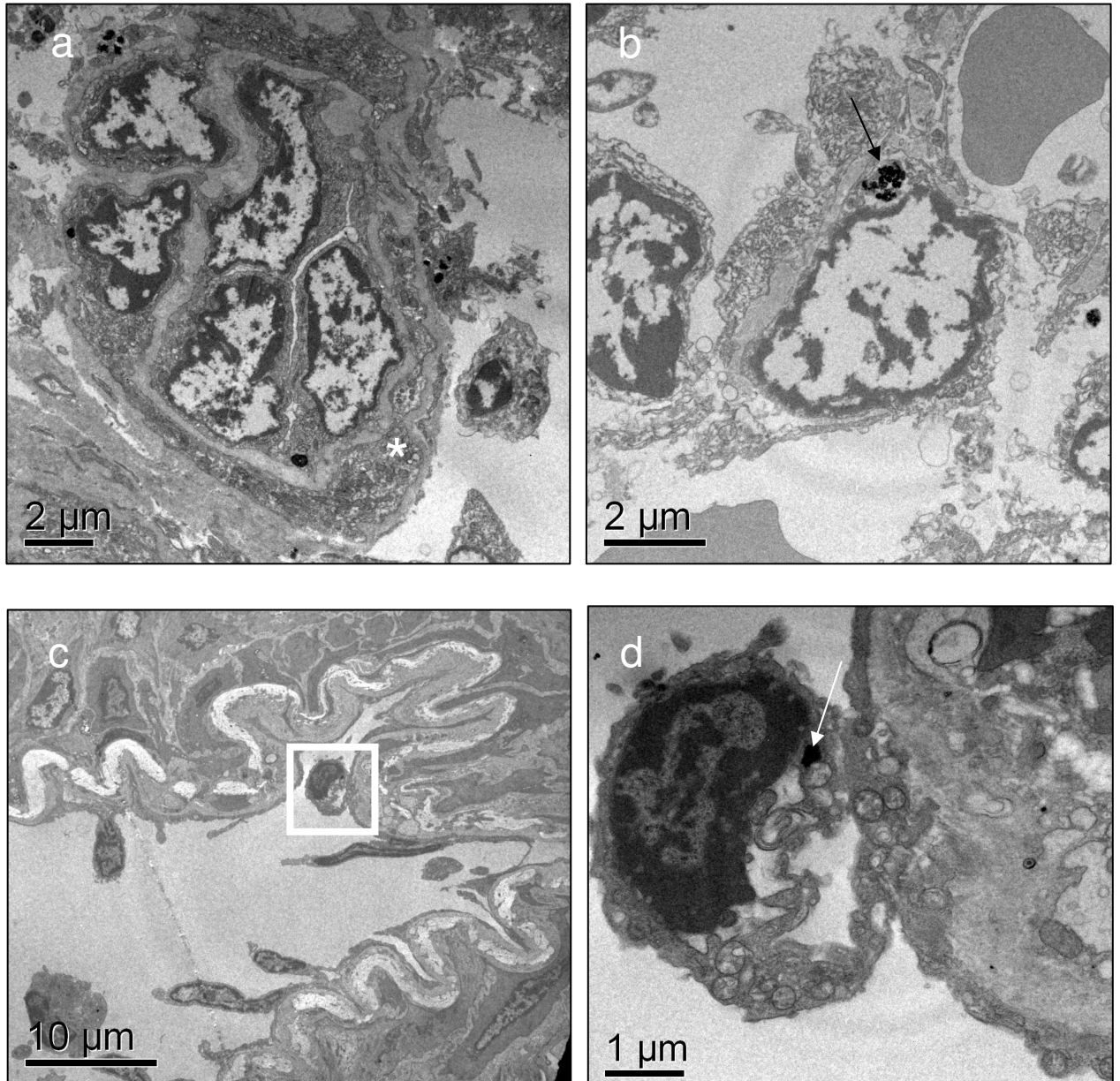
### 5.2.2 Baço




A análise do baço pela técnica de microscopia eletrônica de transmissão (MET) confirma e fornece detalhes dos resultados obtidos pela microscopia de luz para os diferentes tratamentos, não tendo sido identificada qualquer alteração significativa de fenômenos patológicos nos elementos da polpa branca e vermelha desse órgão

Nas amostras de baço de AC (Figs. 13a-d), foi observada a presença de prováveis acúmulos de ferro na forma de ferritina ou hemossiderina no interior do citoplasma de macrófagos e linfócitos. Já em amostras do baço do animal AE12h, foram observadas NPMs no interior de linfócitos, principalmente em macrófagos e células endoteliais. As NPMs apresentavam-se agrupadas e geralmente envolvidas por vesículas. Não foi encontrado FM-DMSA no interior dos vasos sanguíneos. De modo geral os tecidos analisados não apresentaram alterações ultra-estruturais significativas (Figs. 14a-d).

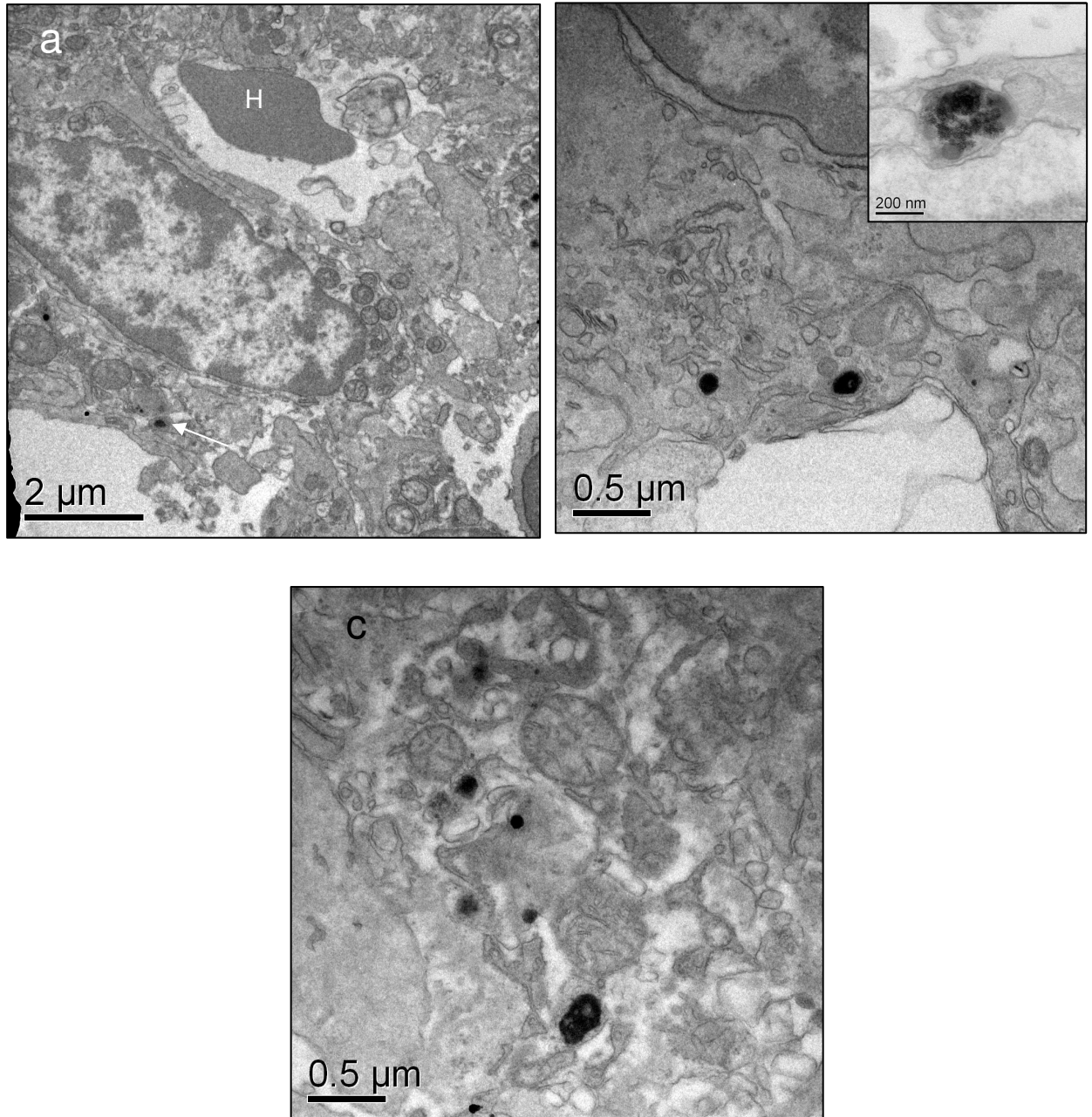
Em baço colhido 90 dias após a administração do fluido magnético, não foi observada alteração morfológica significativa dos tecidos que compõem o órgão, porém, prováveis acúmulos de NPMs foram vistos no citoplasma de células endoteliais, macrófagos e linfócitos, aparecendo às vezes com aspecto granular (Fig. 15 a-c) ou em outras, como estruturas mais compactadas podendo tratar-se de corpos residuais ou siderossomos (Fig. 15 c). Em todas as análises deste tecido não foi observado FM-DMSA na luz de vasos sanguíneos. De modo geral, as células observadas apresentavam-se íntegras quanto ao seu núcleo, citoplasma e membranas.



**Figura 13.** Micrografia eletrônica do baço de macaco-prego AC. Em **a** observa-se a porção da polpa branca composta por linfócitos mais ao centro da figura e prolongamentos de células reticulares (**asterisco**). Em **b**, célula reticular aparentemente inalterada apresentando possível grânulo de pigmento em seu citoplasma (**seta**). Em **c** pode ser observado um vaso sanguíneo com lâmina elástica interna visível e o **quadrado** delimitando provável monócito em momento da diapedese. Em **d**, destaque para o monócito atravessando a parede de vaso sanguíneo e apresentando acúmulo de pigmento de ferro em seu citoplasma (**seta**).



**Figura 14.** Eletromicrografia do baço de AE12h. Na figura **a** pode-se observar o parênquima do baço constituído por linfócitos e em seu citoplasma a presença de NPMs caracterizadas por estruturas eletrondensas (**seta**). Em destaque, na figura **b**, pode ser visto um macrófago contendo aglomerados de NPMs revestido por membrana (**seta**). Em **c** é representado um capilar esplênico contendo hemácia (**H**) na luz e a presença de NPMs (**seta**) no citoplasma da célula endotelial. Em **d**, NPMs no citoplasma de um macrófago (**seta**); em destaque NPMs.



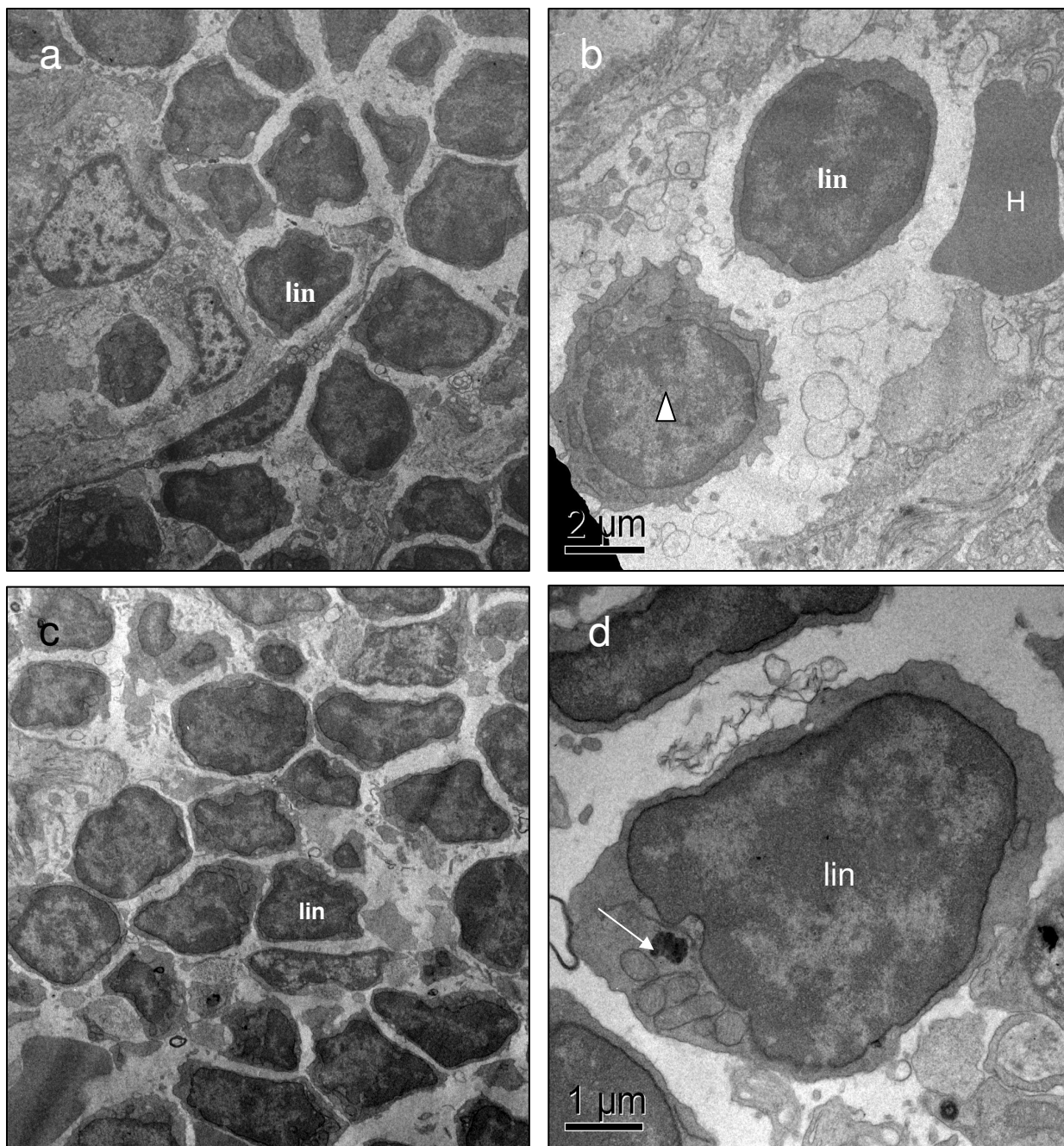
**Figura 15.** Micrografia do baço de AE90d. Em **a** observa-se capilar contendo hemácia (**H**) junto a linfócito contendo no citoplasma NPMs com aspecto compactado (**seta**), mitocôndrias (**m**) e núcleo sem alterações ultra-estruturais visíveis. Em **b** pode ser visto um macrófago com acúmulo de NPMs (**setas**) em estrutura revestida por membrana. Em **c**, corpo residual ou siderossomo no interior de macrófago.

### 5.2.3 Linfonodo

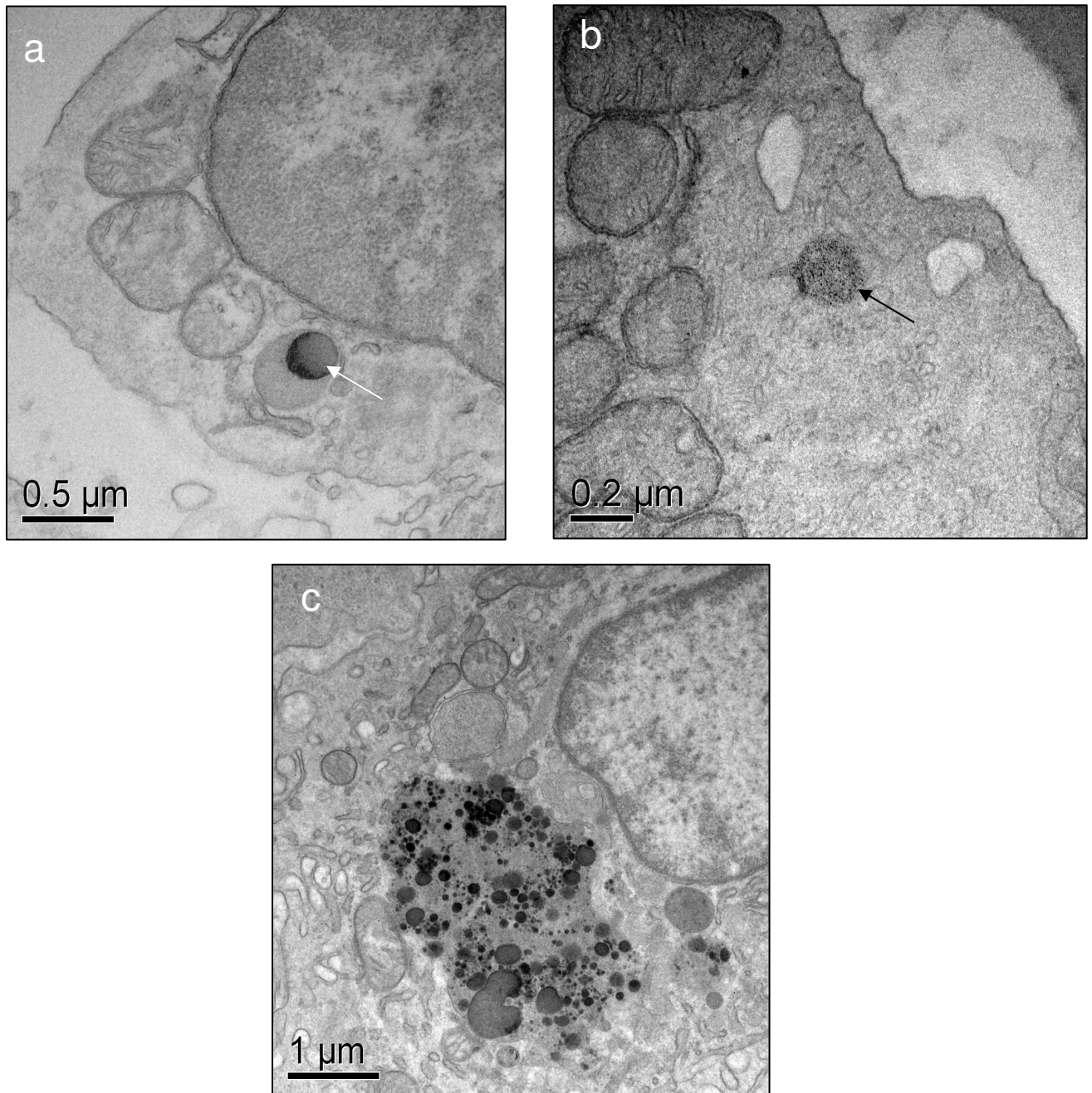
No linfonodo do macaco-prego controle os nódulos linfáticos foram observados com clareza, sendo identificados com facilidade linfócitos, macrófagos e células dendríticas. O formato das células, sua membrana plasmática e núcleo estavam bem preservados e com aspecto de normalidade. Foram considerados inalterados elementos do córtex periférico e profundo, além de seios e cordões medulares (Figs. 16a-b). A análise das várias secções do linfonodo do animal não tratado possibilitou sua comparação com aqueles retirados dos animais AE12h e AE90d.

No linfonodo extraído de AE12h, foram ocasionalmente observados aglomerados de NPMs geralmente em vesículas (Figs. 16d, 17a). Nesse período material com aparência de NPMs era raramente identificado no interior de linfócitos e macrófagos, não tendo sido visto no interior de vasos sanguíneos ou em células endoteliais. As secções obtidas desse material mostravam o aspecto íntegro do órgão em sua composição tecidual e características das células.

Em linfonodo de AE90d raramente era observado material eletrôn-denso com aspecto de NPMs. Contudo, essas partículas foram detectadas no interior de macrófagos (Figs. 17 a-c), onde ocasionalmente também eram observadas vesículas com material heterogêneo que sugere se tratar de grânulos do pigmento lipofucsina (Fig. 17c). Mesmo sendo necessários experimentos adicionais que confirmem a presença de FM-DMSA no linfonodo, pode-se afirmar que não foram identificados traços de patologias nesses órgãos, examinados em sua ultra-estrutura.



**Figura 16.** Micrografia eletrônica de linfonodo dos animais AC e AE12h. Em **a** são observados linfócitos (**lin**) de nódulo linfático no córtex periférico do linfonodo. Em **b** são destacados um linfócito (**lin**), um macrófago (**triângulo**) e uma hemácia (**H**), todos com ultraestrutura típica e sem NPMs em seu interior. Nas figuras **c** e **d** observa-se amostras obtidas do animal AE12h, sendo que na primeira observa-se a região medular do linfonodo com vários linfócitos (**lin**) e em **d** a um provável linfócito contendo material elétron-denso no citoplasma (**seta**).



**Figura 17.** Micrografia eletrônica de linfonodo de AE90d. Em **a-c**, macrófagos com NPMs ou grânulos de lipofuscina. Na figura pode ser constatada a presença de NPMs em lisossoma (**seta**), de macrófago localizado em seio medular. Em **b**, NPMs com aspecto granular disperso característico. Em **c**, região do citoplasma de macrófago apresentando provável grânulo de lipofuscina.

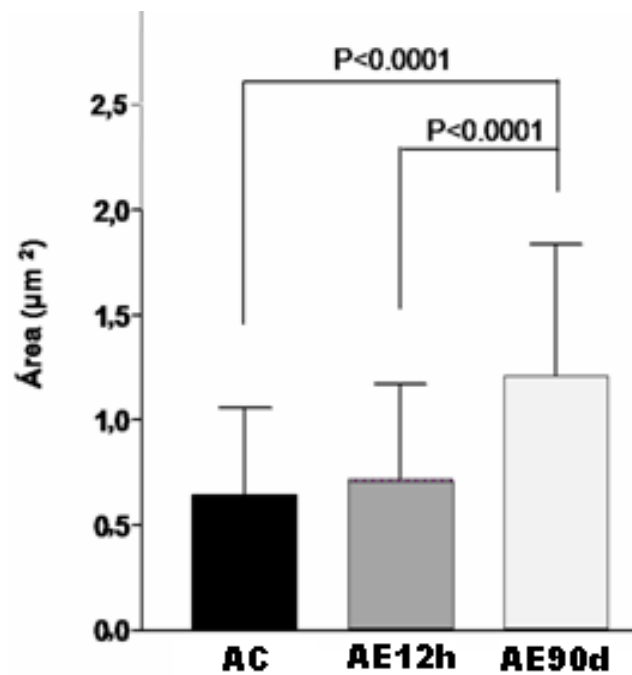
### **5.3 Análise Morfométrica Mitocondrial**

Após a observação, pela MET, de que as mitocôndrias dos hepatócitos de animais tratados com FM-DMSA estavam aumentadas, verificou-se a necessidade de investigar tal fato, procedendo-se a análise morfométrica da área ocupada pelas mesmas. Esta análise foi realizada nas amostras de fígado de macaco-prego controle, tratado com FM-DMSA 12 horas e 90 dias antes da eutanásia dos animais.


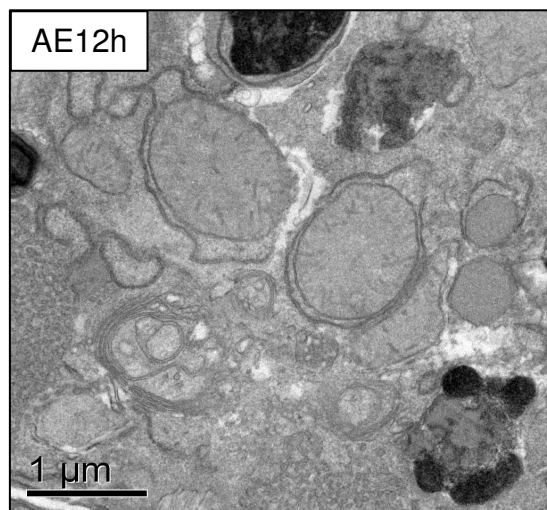
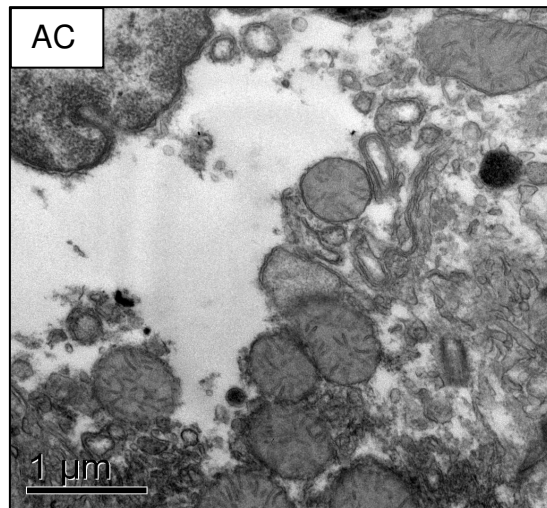
A morfometria da área ocupada pelas mitocôndrias foi realizada com auxílio do programa Image-Pro Plus 5.1<sup>®</sup>, procedendo-se a análise das imagens digitalizadas obtidas da técnica de MET. Após obtenção dos dados quantitativos e sua comparação pelo teste t-Student, observou-se que há uma correlação positiva e nítida entre a área mitocondrial e o tempo do tratamento com o FM-DMSA.

Apesar de um aumento observado na média da área mitocondrial nos hepatócitos de animal AE12h não houve significância dessa diferença em relação ao controle (Fig. 18). Diferentemente, houve significativo aumento da área ocupada pelas mitocôndrias de hepatócitos do animal AE90d, quando comparados com o animal AC e AE12h. Tal diferença foi altamente significativa ( $p < 0,0001$ ) confirmando as suspeitas levantadas durante as observações por microscopia eletrônica (Fig. 19).





**Figura 18.** Área ocupada por mitocôndrias de hepatócitos de macaco-prego controle e tratados com FM-DMSA 12 horas e 90 dias antes da coleta do fígado. As diferenças indicadas provêm de análise dos dados pelo teste T de Student.



**Figura 19.** Micrografia eletrônica com mitocôndrias de hepatócitos dos animais AC, AE12h e AE90d. As imagens obtidas foram aumentadas em 30.000 x.

## ***6. DISCUSSÃO***

Até o presente momento nenhum estudo utilizando Fluido Magnético (FM) em primatas para a avaliação dos efeitos provocados pelo mesmo nos tecidos desses animais foi realizado. É questão pacífica na comunidade científica que, após os resultados obtidos com experimentos com cultura de células, estudos “in vivo” devem ser realizados. No panorama científico, vários dados foram obtidos sobre as possíveis alterações morfofisiológicas derivadas de injeções de nanopartículas em mamíferos, mais especificamente em roedores. Contudo, torna-se necessária a “aproximação filogenética” dos dados, em outras palavras, resultados obtidos de experimentos com injeção de fluido magnético em primatas são relevantes para os avanços nessas descobertas. Visando contribuir nesse sentido, investigamos os efeitos da injeção de nanopartículas cobertas com DMSA no fígado, baço e linfonodos de macacos-prego *Cebus apella*. Pela inexistência de dados obtidos com primatas em estudos com esses biomateriais até então, nossas comparações de dados ficam, de certo modo, “prejudicadas”, devendo as discussões dos dados aqui obtidos, serem feitas com aqueles, obtidos de experimentos com roedores e células em cultura.

Neste estudo, foram colhidos fígado, baço e linfonodo mesentérico de animais controle e experimentais, em que era injetado FM-DMSA intravenosamente 12 horas ou 90 dias antes da morte dos animais. No tocante ao fígado dos animais experimentais injetados 12 horas antes da coleta, observou-se a manutenção do padrão histológico geral do órgão, onde não foram constatadas alterações patológicas severas que poderiam indicar fenômenos como hemorragia, necrose ou fibrose tecidual. Por outro lado, foram identificados, pela microscopia óptica, pigmentos nos tecidos hepáticos desses animais, comparados com os controles, com coloração e aparência típica de NPMs. Essas partículas foram vistas principalmente em hepatócitos, vasos sanguíneos e células de Kupffer, com maior distribuição nos tecidos obtidos 90 dias após a administração do fluido.

Sabe-se que órgãos como fígado e mesmo baço têm como uma de suas funções realizarem a hemocaterese, ou seja, a destruição das hemácias velhas ou inviáveis e, com isso,

podem ser alvos de depósitos de ferritina ou hemossiderina, pigmentos onde há acúmulo de ferro endógeno (KING & ALROY, 2001). Além disso, o ferro absorvido na digestão também pode ser acumulado nos tecidos sob essas formas, sendo que a hemossiderina aparece como grumos maiores porque corresponde ao acúmulo de ferritina e, insolúvel, é geralmente encontrada em células fagocíticas (CRICHTON, ROMAN, ROLAND, 1980; STREMMEL, et al., 2007). Descartando a possibilidade de se tratar de ferritina ou hemossiderina nos animais experimentais, vale lembrar que o acúmulo de material marrom nas lâminas coradas com H&E ou azul da Prússia naquelas coradas pelo método de Perls praticamente não ocorreram nos citoplasma de hepatócitos do animal controle. Além disso, a presença de NPMs no parênquima hepático de camundongos em que foi administrado fluido magnético já foi amplamente relatada, inclusive em estudos desenvolvidos no Centro de Nanociência e Nanobiotecnologia da UnB (BRIGHTMAN et al., 1965; ZAFRANI et al., 1984; APOSHIAN et al., 1989; CHAVES et al., 2002; FREITAS et al., 2002; NEDREDAL et al., 2003; AZEVEDO et al., 2004; BARBOSA et al., 2004; LACAVA et al., 2004; GARCIA et al., 2005; AUFAM et al., 2006; DA SILVEIRA, 2006; PARCA, 2006; VALOIS, 2006; BRUGIN, 2007)

Além das NPMs observadas, nas amostras de fígado colhido aos 90 dias da injeção, observou-se ligeira alteração do padrão histológico do órgão, com nítida ampliação da luz dos sinusóides e espaços de Disse.

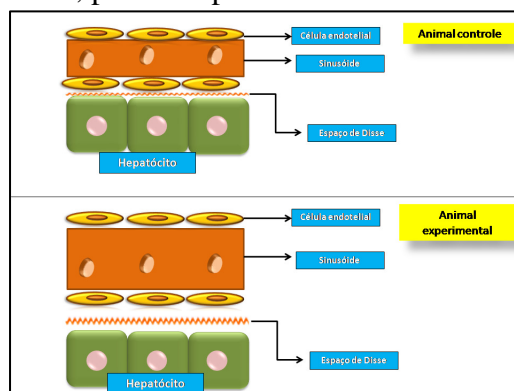
Para avaliar com mais propriedade aspectos da biocompatibilidade das NPMs com fígado, baço e linfonodos, esclarecer quanto à citolocalização das mesmas e verificar suas características no nível ultra-estrutural, discriminando em relação às outras formas de acúmulo de ferro, optou-se pela utilização de Microscopia Eletrônica de Transmissão (MET) na análise dos tecidos. Como resultado dessa abordagem, nos hepatócitos colhidos de macacos injetados com FM-DMSA 12 horas e 90 dias antes se observou a presença de NPMs no interior de vesículas, com o formato granular-disperso característico das mesmas. Como o tamanho das

NPMs utilizadas nesses experimentos era de aproximadamente 5,0 nm e o de moléculas de ferritina, de acordo com a literatura, corresponde cerca de 12 nm (LI & MANN, 2004 ), confirmou-se a presença das primeiras nesses hepatócitos. Esclarecendo, a ferritina corresponde a uma associação de cadeia polipeptídica com aproximadamente 4500 átomos de ferro, apresentando-se com 12 nm (cerca de 470 kDa) e corresponde ao acúmulo de ferro sob a forma solúvel em meio aquoso. O acúmulo de moléculas de ferritina, por sua vez, é conhecido como hemossiderina, forma insolúvel de acúmulo de ferro, geralmente encontrado em lisossomos pela digestão de hemácias fagocitadas (THEIL, 1987; LI & MANN, 2004).

Além dos resultados relatados, identificaram-se indícios de esteatose hepática nos animais sacrificados após 12 horas da injeção, com o aspecto vacuolado dos hepatócitos, o que se mostrou mais intenso no fígado colhido com 90 dias após a administração do fluido. Sobrecarga de ferro pode interferir na exportação de VLDL, diminuindo-a, provocando vacuolização lipídica nos hepatócitos, o que coincide com o aspecto morfológico observado nas células hepáticas observadas após a administração de nanopartículas. Além disso, sabe-se que o excesso de ferro nos hepatócitos atua sobre o DNA dessas células, podendo provocar o início de processos de fibrogênese e cirrose ou até mesmo a morte celular (CENTER, 1999). Tais fenômenos não foram comuns nos resultados aqui obtidos o que pode se dever ao fato de as NPMs utilizadas apresentarem-se cobertas com DMSA, além da quantidade administrada não ter provocado uma sobrecarga de ferro no fígado. Mas, em algumas das secções analisadas ao MET, foi possível constatar, em algumas das secções analisadas, áreas com desintegração da membrana plasmática de hepatócitos. Tal fato pode dever-se à presença de alguns focos de morte celular, artefatos “post mortem” ou ainda artefatos de ruptura mecânica, decorrente da manipulação das amostras.

Na análise de lâminas processadas para microscopia óptica, observou-se também o aumento considerável de área ocupada pelos sinusóides quando o parênquima hepático era

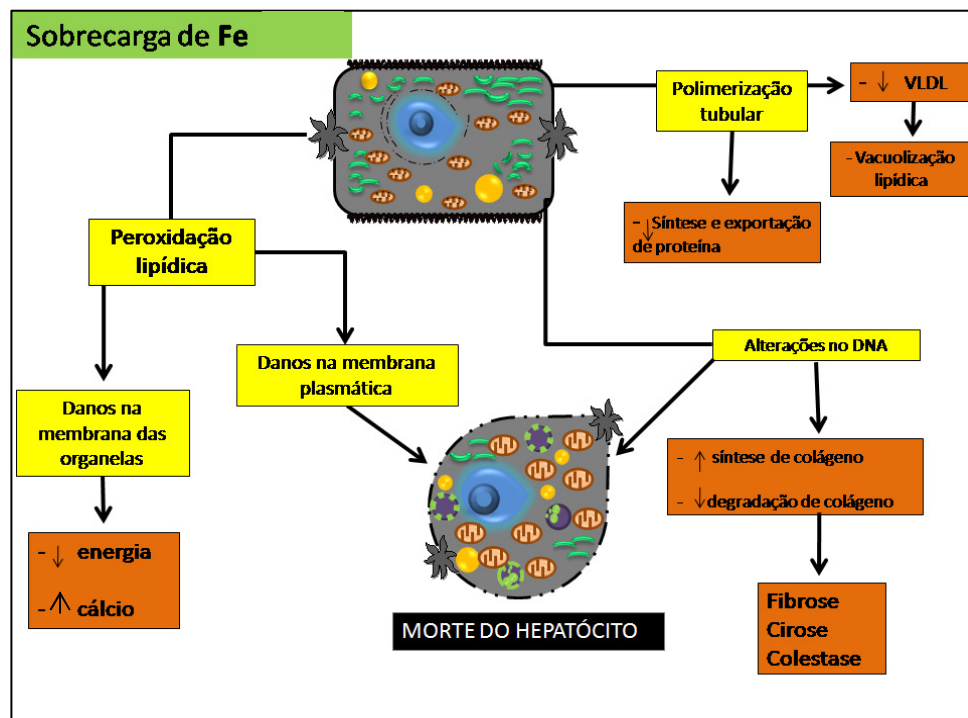
comparado com o de animal controle. Tal situação mostrou-se mais acentuada no fígado de animal colhido aos 90 dias da injeção e os resultados obtidos pela MET corroboraram tal achado. Ainda, com clareza, foi observado aumento da área ocupada pelos espaços de Disse, mais pronunciada no fígado colhido 3 meses após a administração do FM. Aumento sinusoidal associado à dilatação dos espaços de Disse já foi observado por outros autores em estudos sobre hepatopatias, inclusive com alterações significativas no citoesqueleto das células sinusoidais, provocando, por sua vez, aumento das fenestras e diminuição da formação de vesículas pinocíticas (NEDREDAL et al., 2003; ZAFRANI et al., 1984; Mc CUSKEY, 2006). A ampliação da luz dos sinusóides pode estar relacionada ao aumento da pressão portal, como salientado por CALTON & Mc GAVIN (1998), e ao afrouxamento das células endoteliais (ZAFRANI et al., 1984). Tais eventos provocariam aumento do fluxo sanguíneo nos sinusóides e extravasamento de maior volume de plasma para os espaços de Disse, o que justificaria seu aspecto dilatado. Tal hipótese, ilustrada na Fig. 20, explicaria o que foi observado nas amostras de fígado aos 90 dias da injeção de fluido magnético e por isso merece ser devidamente investigada. Mesmo assim, várias perguntas surgem e persistem sem resposta. Seria o aumento dos sinusóides e dilatação dos espaços de Disse observados uma simples consequência das disfunções provocadas pela sobrecarga de ferro/NPMs ou, ainda, tais fenômenos favoreceriam o reparo das células hepáticas ao ser disponibilizado maior quantidade de produtos do plasma aos hepatócitos, incluindo nutrientes, por exemplo?



**Figura 20.** Efeitos da alteração do sinusóide e espaço de Disse em hepatócitos comparado com o animal controle e experimental. **Fonte:** arquivo pessoal

Outro achado de relevância indiscutível foi a maior área ocupada pelas mitocôndrias em células hepáticas de fígado-90 dias em comparação com o fígado controle e aquele retirado às 12 horas. A mensuração da área ocupada por essas organelas foi superveniente à análise dos hepatócitos pela MET, quando se suspeitou fortemente de tal fato. Além disso, as mitocôndrias são freqüentemente eleitas como organelas para se averiguar graus de toxicidade de determinadas substâncias, uma vez que são extremamente vulneráveis à injúria tóxica em virtude de sua grande participação nos eventos metabólicos celulares e seu papel crucial na manutenção da atividade aeróbica celular (SCHRAND et al., 2007). Além disso, sabe-se que o acúmulo de ferro em hepatócitos está relacionado com diminuição das reservas de glutathione e peroxidação lipídica da membrana de microssomas, lisosomas e mitocôndrias. A peroxidação das últimas provoca, por sua vez, déficit na produção de energia, diminuição da ação de bombas iônicas e acumulação de cálcio (CENTER, 1999; EMERIT et al., 2001; SAXENA et al., 2005). Assim, a administração de nanopartículas de maghemita pode ter provocado o aumento de radicais livres, como ocorre nos casos de sobrecarga de ferro (CENTER, 1999) e conseqüente peroxidação lipídica, que deve estar relacionada, segundo Hallwell & Gutteridge, (1999), à disfunção mitocondrial. O aspecto intumescido das mitocôndrias observadas no fígado de macaco-prego sacrificado aos 90 dias, confirmado pela morfometria mitocondrial, deve refletir alterações fisiológicas significativas das mesmas, como ruptura de membrana e edema de matriz mitocondrial, o que necessita ser confirmado posteriormente. Helloumi et al. (2003) revelaram que disfunções mitocondriais correlacionam-se às lesões necrótico-inflamatórias em fígados com esteatose não- alcoólica. Estudos bioquímicos poderão confirmar essas alterações metabólicas mitocondriais que, no caso dos macacos-prego, não foram suficientes para lesões necróticas ou inflamatórias severas.





**Figura 21.** Efeitos patológicos do excesso de ferro no fígado causando doença crônica e manutenção da inflamação, fibrose e necrose dos hepatócitos. **Fonte:** adaptado de Center (1999) com modificações.

Vários pesquisadores têm demonstrado interesse em testar a biocompatibilidade de amostras de fluido magnético, avaliando suas ações em órgãos como fígado, pulmões e baço. Os resultados variam de acordo com as características das NPMs utilizadas, inclusive tamanho e cobertura, doses e vias de administração, além do modelo animal escolhido (BRIGHTMAN, 1965; MITSUMORI et al., 1996; HIERGEIST et al., 1999; CHATTERJEE et al., 2003; BAHADUR & GIRI, 2003; HILGER et al., 2003; KÜCKELHAUS et al., 2004; AUFFAN et al., 2006; GOJOVA et al., 2007; PHILLIPS, 2008). De modo geral, as NPMs utilizadas nos experimentos eram constituídas de maghemita ou magnetita e cobertas com DMSA, dextran, citrato ou ácido glucônico. Nesses casos, demonstrou-se haver biocompatibilidade dos fluidos magnéticos com vários órgãos, inclusive fígado e baço. Exemplificando, Barbosa (2004) injetou magnetita coberta com ácido glucônico em camundongos e verificou a formação de aglomerados das NPMs no fígado, associadas a infiltrados inflamatórios até 15 dias de estudo. O fluido

magnético testado, mesmo apresentando citototoxicidade e genotoxicidade, não provocou alterações clínicas graves, sendo, então, considerado biocompatível. Injetando magnetita coberta com dextran, Lacava et al. (2004) verificaram a presença de NPMs no fígado em período de até 6 meses e concluíram a favor da biocompatibilidade da amostra testada. Mais recentemente, Parca (2006), administrando magnetita coberta com DMSA em camundongos verificou a presença de aglomerados de NPMs no interior de hepatócitos e pequenos infiltrados inflamatórios em até 120 dias da injeção, não observando, contudo, processos degenerativos graves como fibrose e, por isso, essa amostra foi também considerada biocompatível. Utilizando nanopartículas compostas de maghemita coberta com citrato, Brugin (2007) notou a presença de infiltrados inflamatórios em secções de fígado em até 7 dias da injeção e analisadas ao MO, não detectando na ocasião, lesões histológicas graves, atestando sobre a biocompatibilidade do FM utilizado. Diferentemente dos dados relatados, neste estudo não foi verificada a formação de infiltrados inflamatórios no fígado dos animais testados, o que pode ser justificado pela utilização de NPMs de maghemita estabilizadas com DMSA, uma combinação não avaliada em fígado anteriormente. Além disso, o modelo animal aqui utilizado é diferente dos trabalhos citados, onde foram utilizados roedores, o que nos faz considerar aspectos de resposta espécie-específica. Mesmo dentre os roedores há resposta diferente após a administração de mesma amostra de FM, o que confirma a suspeita de padrões de resposta específicos para os animais testados (DEMOY et al., 1999).

Em especial, a cobertura de maghemita com DMSA pode ter favorecido os aspectos de biocompatibilidade aqui observados. Entre as características desse composto, podemos lembrar seu caráter hidrossolúvel, sua fácil eliminação pelo sistema urinário e sua capacidade de atuar como quelante de metais pesados (MARIORINO, BRUCE, APOSHIAN, 1989; MILLER, 1998; GONZALEZ-RAMIREZ et al., 1998). Além disso, esse ácido (DMSA) já tem sido utilizado em associação com  $T_c^{99m}$ , um elemento radioativo empregado como agente contrastante em

cintilografias, amplificando seu sinal radioativo (GARCIA-SALINAS et al., 2001). A importância do revestimento das NPMs em relação ao seu comportamento nos tecidos pode ser ilustrada pelo resultado obtido por FREITAS et al., (2003), que utilizaram ácido dodecanóico e álcool etoxilado como cobertura, e observaram convulsões espasmódicas e dificuldade respiratória aguda nos camundongos testados.

Outro fator que influencia significativamente no padrão de respostas obtido é o tamanho das NPMs, assim como sua capacidade de monodispersão. De modo geral as NPMs utilizadas nos experimentos de avaliação de biocompatibilidade variam de 4 a 100 nm (MA et al., 2004; INOUE et al., 2006). O tamanho das NPMs está, por sua vez, associado a sua capacidade de biodistribuição, reconhecimento pelo Sistema Mononuclear Fagocitário e facilidade de ultrapassar barreiras biológicas como a endotelial (HALBREICH et al., 1997; BERRY & CURTIS, 2003). Vale lembrar que as nanopartículas formadas por maghemita associada à DMSA utilizadas nesse trabalho apresentaram diâmetro aproximado de 5 nm, tamanho que se situa na faixa daqueles que menores efeitos tóxicos provocaram nos tecidos de mamíferos (GOJOVA, 2007).

Mesmo com as evidências aqui obtidas, que remetem à biocompatibilidade das amostras de FM-DMSA em relação aos tecidos hepáticos, a indução de possíveis alterações metabólicas nesse órgão deve ser investigada através de testes bioquímicos específicos, entre os quais podem ser mencionadas as dosagens de enzimas tais como alanina-aminotransferase (ALT), aspartato aminotransferase (AST), fosfatase alcalina (FA), lactato desidrogenase (LDH) e gama glutamiltransferase (GGT).

No que se refere às análises de baço e linfonodo pela MO e MET, não foram observadas alterações morfológicas significativas nesses órgãos, não havendo qualquer indício de resposta inflamatória induzida, fibroses ou necroses teciduais. Com relação ao baço, esse órgão tem sido pouco investigado em estudos com administração de fluidos magnéticos e, nesses casos, os

resultados também não apontaram para mudanças histológicas consideráveis. Em 2003, Freitas concluiu, pela análise ao MO de baço de animal em que foi administrado que aglomerados de NPMs duplamente revestidas, que não houvera qualquer alteração morfológica que sugerisse processos histopatológicos, embora tenha observado inflamação em cortes de fígado e pulmão. De modo semelhante, Brugin (2007), não verificou qualquer infiltrado inflamatório ou lesão tecidual no baço, tendo visto, contudo, diversos aglomerados de NPMs naquele órgão. Esses resultados concordam com os apresentados neste estudo, onde acúmulos de partículas de ferro ou NPMs foram identificados em diversas células da polpa branca e vermelha do baço, quando comparado com o controle. A análise com o MET permitiu concluir sobre a citolocalização de prováveis NPMs em linfócitos, macrófagos e células retículo-endoteliais, o que não descarta definitivamente a possibilidade de alguns dos acúmulos vistos corresponderem a ferritina ou hemossiderina. Contudo, vale lembrar que os cortes histológicos de linfonodo e baço controle não continham acúmulos significativos de aglomerados marrons (H&E) ou azuis (Perls). Mas, vale ressaltar que tanto em baço quanto linfonodos, o acúmulo desse material não foi observado nos tecidos analisados do animal controle. Contudo, a confirmação derradeira de questões como essa ocorrerá quando forem utilizadas nos experimentos com NPMs marcadas, por exemplo, com anticorpos mono-específicos, o que deve ocorrer em breve, dado o interesse despertado na comunidade científica sobre assuntos relacionados. Com a análise pela MET pode ser constatada a forma de material granuloso das NPMs observadas ocasionalmente no baço e mesmo linfonodo, o que não acontece quando há acúmulo de hemossiderina, que forma agregados maiores nas vesículas. Assim, alguns acúmulos maiores e mais grosseiros esporadicamente observados devem corresponder à hemossiderina, mas, como demonstrado em resultados, verificou-se a presença de NPMs nos tecidos de baço e linfonodo dos animais experimentais. Mesmo sendo vistas em algumas regiões do parênquima esplênico, as NPMs

revestidas com DMSA não provocaram alterações morfológicas significativas nesse órgão não interferindo, muito provavelmente, nas funções desempenhadas pelo mesmo.

Segundo KIM et al. (2006), o fígado é um dos primeiros órgãos na biodistribuição do fluido magnético injetado intravenosamente. Complementarmente, Berry & Curtis (2003) lembram, em seu trabalho de revisão, que nanopartículas injetadas na corrente sanguínea são logo opsonizadas por proteínas do plasma, o que facilita o reconhecimento por células fagocíticas. Ainda, esses autores defendem que principalmente os macrófagos do fígado e, em menor extensão, os do baço e da circulação desempenham papel crucial na remoção de partículas opsonizadas do sangue. Isso corrobora com a identificação de NPMs em maior quantidade no fígado em relação a órgãos como baço, por exemplo, o que também foi verificado nesse estudo, além da pequena quantidade observada em linfonodo.

Nos linfonodos mesentéricos retirados de macacos-prego controle ou injetados com fluido magnético, ocasionalmente foi observado material sugestivo de se tratar de NPMs, como adiantado há pouco. Em alguns casos, foram vistos grânulos elétron-densos em macrófagos e células reticulares dendríticas, inclusive no linfonodo de animal controle podendo, em alguns desses casos, tratar-se de pigmentos endógenos. Como esses órgãos são essencialmente filtradores de linfa e possuem, para tanto, uma população considerável de macrófagos, é de se suspeitar de sua participação na remoção de NPMs injetadas. Porém, os macrófagos dos linfonodos são localizados principalmente nos seios subcapsular, corticais e medulares, estrategicamente colocados em relação à passagem da linfa a ser filtrada. Assim, seria esperado que esses fagócitos capturassem NPMs caso essas tivessem ganhado os linfonodos através da linfa, o que não deve ocorrer no caso de injeção intravenosa de fluido magnético, como realizado neste estudo. As partículas elétron-densas raramente observadas no interior de macrófagos ou células dendríticas dos linfonodos corresponderiam assim, à pequena quantidade de NPMs que chegariam aos linfonodos pela corrente sanguínea, já que se trata de órgão com suprimento

sanguíneo. Porém, de acordo com os resultados aqui obtidos e outros da literatura, tal proporção não seria significativa em relação à quantidade de NPMs injetadas no organismo animal (BARGONI et al., 1997; HARISINGHANI & WEISSLEDER, 2004; DUGEST et al., 2006; KOBAYASHI et al., 2006). Novamente foi, então, atestada a biocompatibilidade de FM-DMSA em relação a outro órgão, no caso, linfonodo, não havendo qualquer indicação de que a administração desse composto pudesse interferir no exercício de suas funções típicas.

## ***7. CONCLUSÕES***

O confronto dos dados aqui obtidos com outros, obtidos da literatura nos permite concluir que:

1. A presença de nanopartículas de FM-DMSA no fígado de macacos-prego *Cebus appela* pode ser constatada às 12 horas e 90 dias após a inoculação, não ocasionando a presença de infiltrados inflamatórios, focos hemorrágicos, fibroses ou necroses teciduais;
2. A administração de maghemita coberta com DMSA poderia ter causado aumento dos espaços sinusóides e espaços de Disse, efeitos mais acentuados aos 90 dias em relação às 12 horas;
3. Intumescimento das mitocôndrias e aumento de cerca de três vezes da área ocupada pelas mesmas em hepatócitos aos 90 dias da injeção de NPMs decorrem de possíveis alterações metabólicas nessas organelas, decorrente de alterações “post mortem”, o que deve ser investigado;
4. Em baço e linfonodo de animais experimentais pode ser verificada a presença de NPMs no parênquima, o que não provocou alterações histopatológicas significativas;
5. Tanto após 12 horas ou 90 dias da injeção, NPMs foram vistas em maior quantidade no fígado, revelando aspectos de sua biodistribuição;



6. FM- DMSA apresentou biocompatibilidade em relação a fígado, baço e linfonodos, examinados às 12 horas e 90 dias da injeção, não havendo constatação de efeitos tóxicos nesses órgãos;
7. Em função da aparente biocompatibilidade, o fluido magnético formado por maghemita coberta por de DMSA apresentou-se promissor para ser utilizado com fins diagnósticos e terapêuticos em outros primatas, inclusive humanos.

## **8. REFERÊNCIAS BIBLIOGRÁFICAS**

1. ALEXIOU, C.; ARNOLD, W.; KLEIN, R.J.; PARAK, F.G.; HULIN, P.; BERGEMANN, C.; ERHARDT, W., WAGENPFEIL, S.; LÜBBE, A.S. LOCOREGIONAL. Cancer Treatment with Magnetic Drug Targeting. **Cancer Research**, v. 60, p 6641–6648, 2000.
2. APOSHIAN, H. V.; MAIORINO, R. M.; DART, R. C.; PERRY, D. F.; Urinary excretion of meso-2, 3-dimercaptosuccinic acid in human subjects. **Clinical Pharmacology and Therapeutics**, v. 45, p 520-526, 1989.
3. APOSHIAN, H.V.; APOSHIAN, M.M. Meso-2, 3-dimercaptosuccinic acid: Chemical, pharmacological and toxicological properties of an orally effective metal chelating agent. **Annual Review of Pharmacology and Toxicology**, v. 30 n, 1 p 279-306, 1990.
4. AUFFAN, M.; DECOME, L.; ROSE, J.; ORSIERE, T.; DE MEO, M.; BRIOIS, V.; CHANEAC, C.; OLIVI, L.; BERGE-LEFRANC, J. L.; BOTTA, A.; WIESNER, M. R.; BOTTERO, J. Y. In vitro interactions between DMSA-coated maghemite nanoparticles and human fibroblasts: A physicochemical and cyto-genotoxic study. **Environ Science Technol**, v. 40, n. 14, p 4367-4373, 2006.
5. AZEVEDO, R. B.; GARCIA, M. P.; CHAVES, S. B.; VELOSO, V. N.; PARCA, R. M.; LACAVAL, Z. G. M.; MORAIS, P. C. Lung leukocyte The basis for unidirectional net transepithelial migration induced by DMSA-coated magnetic nanoparticles. **Molecular Biology of the Cell**, v. 15, p 109-110, 2004.
6. BAHADUR, D.; GIRI, J. Biomaterials and magnetism. **Sādhanā**, v. 28, p 639-656, 2003.
7. BARBOSA, L. S. Avaliação *in vivo* da toxicidade de nanopartículas magnéticas revestidas por ácido glucônico. 2004. 64p. Dissertação de mestrado. Faculdade de Medicina Departamento de Patologia Molecular. Universidade de Brasília.
8. BARGONI, A.; CAVALLI, R.; CAPUTO, O; FUNDARÒ, A.; GASCO, M. R.; ZARA, G. P. Solid lipid after duodenal administration to rats. **Pharmaceutical Research**, v. 15, n. 5, p 745-750, 1997.
9. BERRY, C.; CURTIS, A. S. G. Functionalisation of magnetic nanoparticles for applications in biomedicine. **Journal Physics D. Applied Physics**, v. 36, p 198-206, 2003.
10. BRIGHTMAN, M. W. The distribution within the brain of ferritin injected into cerebrospinal fluid compartments: II, Parenchymal distribution. **American Journal Anatomy**, v, 117, p 193-220, 1965.
11. BRUGIN, A. Avaliação da biocompatibilidade/ toxicidade de fluido magnético composto de nanopartículas de maghemita recoberta com citrato em camundongos fêmeas Swiss. Brasília, 2007, 71f. Tese de mestrado em Patologia Molecular, Universidade de Brasília.
12. CALTON, W. W. MCGAVIN, M.D. Patologia veterinária especial de Thomson/ Willian. 2º ed. Porto Alegre: de BARROS, C. S.L., 1998. p 13-672.
13. CAPOZZOLI, U. Ponto de vista: Fronteiras do conhecimento. **Scientific American Brasil**, ed. Especial, v. 22, p 3, 2008.
14. CENTER, S. A. Chronic liver disease: current concepts of disease mechanisms. **Journal of Small Animal Practice**, v. 40, p 106-114, 1999.
15. CHATTERJEE, J.; HAIK, Y.; CHEN, C. SIZE DEPENDENT MAGNETIC PROPERTIES OF IRON OXIDE NANOPARTICLES. **Journal of Magnetism and Magnetic Materials**, v. 257, p, 113-118, 2003.
16. CHAVES, S. B.; LACAVAL, L. M.; LACAVAL, Z. G. M.; SILVA, O.; BUSKE, N.; GANSAU, C.; MORAIS, P. C.; AZEVEDO, R. B.; Light microscopy and magnetic resonant

- characterization of DMSA-coated magnetic fluid in mice. **IEE Transaction on Magnetism**, v. 38, n, 5, p 3231-3233, 2002.
17. CHAVES, S. B.; SILVA, L. P.; LACAVAL, Z. G. M.; MORAIS, P. C.; AZEVEDO, R. B. Interleukin-1 and interleukin-6 production in mice's lung induced by 2,3 meso-dimercaptosuccinic-coated magnetic nanoparticles. **Journal of Applied Physics**, v. 97, n, 10, p 913-915, 2005.
  18. COROIU, I. Relaxivities of different superparamagnetic particles for application in NMR tomography. **Journal of Magnetism and Magnetic Materials**, v. 201, p 449-452, 1999.
  19. CRICHTON, R. R.; ROMAN, F.; ROLAND, F. Iron mobilization from ferritin by chelating agents. **Journal of Inorganic Biochemistry**, v. 13, p 305-316, 1980.
  20. DA SILVEIRA, L. B. Estudo de propriedades magnéticas de fluidos e nanocompósitos magnéticos biocompatíveis. Brasília, 2006, 138f. Tese de Doutorado em Física, Universidade de Brasília.
  21. DA SILVA, M. F.; SHÜTT, W.; TELLER, J.; HÂFELI, U.; ZBOROWSKY, M. In: SHÜTT, W.; TELLER, J.; HÂFELI, U.; ZBOROWSKY, M. Scientific and clinical applications of magnetic carriers: an overview. New York: Plenum Publishing Corp., 1997.
  22. DEMOY, M; ANDREUX, J. P.; WEINGARTEN, C.; GOURTIN, B.; COUVREUR, P. Spleen capture of nanoparticles: Influence of animal special and surface characteristics, v. 16, p 37-41, 1999.
  23. DUGEST, E.; VASSEUR, S.; MORNET, S.; GOGGIO, G.; DEMOURGUES, A.; PORTIER, J.; GRASSET, F.; VEVERKA, P.; POLLERT, E. Towards a versatile platform based on magnetic nanoparticles for *in vivo* applications. **Bulletin of Materials Science**, v. 29, n. 6, p 581-586, 2006.
  24. EL-SAYED, I. H.; HUAUNG, X.; EL-SAYED, M. A. Surface Plasmon Resonance Scattering and absorption of anti-EGFR antibody conjugated gold nanoparticules in cancer diagnostics: Application in oral cancer. **Nano Lett.**, v. 5, n.5, p 829-834, 2005.
  25. EMERIT, J.; BEAUMONT, C.; TRIVIN, F. Iron metabolism, free radicals, and oxidative injury. **Biomed. Pharmacother**, v. 55, p 333-339, 2001.
  26. FREITAS, M. L. L.; SILVA, L. P.; AZEVEDO, R. B.; GARCIA, V. A. P.; LACAVAL, L. M.; GRISÓLIA, C. K.; LUCCI, C. M.; M.; MORAIS, P. C; DA SILVA, M. F.; BUSKE, N.; CURI, R.; LACAVAL, Z. G. M. A double coated magnetite-based magnetic fluid evaluation by cytometry and genetic test. **Journal of Magnetism and Magnetic Materials**, v. 252, p 396-398, 2002.
  27. FREITAS, M. L. L.; SILVA, L. P.; FREITAS, J. L.; AZEVEDO, R. B.; LACAVAL, Z. G. M.; BITTENCOUR, P. I. H.; CURI, R.; BUSKE, N.; MORAIS, P. C. Investigation of lipidid peroxidation and catalase activity in magnetic fluid treat mice. **Journal of Applied Physics**, v. 93, n. 10, p 6709-6711, 2003.
  28. GARCIA, M. P.; PARCA, R. M.; CHAVES, S. B.; SILVA, L. P.; SANTOS, A. D.; LACAVAL, Z. G. M.; MORAIS, P. C.; AZEVEDO, R. B. Morphological analysis of mouse lungs after treatment with magnetite-based magnetic fluid stabilized with DMSA. **Journal of Magnetism and Magnetic Materials**, v. 293, p 277-282, 2005.
  29. GARCIA-SALINAS, L.; FERRO-FLORES, G.; ARTEAGA-MURPHY, C.; PEDRAZA-LÓPEZ, M.; HERNÁNDEZ-GUTIÉRREZ, S.; AZORÍN-NIETO, J. Uptake of the 188 Re(v)-DMSA complex by cervical carcinoma cells in nude mice. **Pharmacokinetics and Dosimetry, Appl. Rad.**, v, 54, p 413-418, 2001.

30. GIAVEDONI, J. Simultaneous detection of multiple cytokines and chemokines from nonhuman primates using luminex technology. **Journal Immunology Methods**, v. 301, p 89-101, 2005.
31. GOJOVA, A.; GUO, B.; KOTA, R. S.; RUTLEDGE, J. C.; KENNEDY, I. M.; BARAKAT, A. I. Induction of inflammation in vascular endothelial cells by metal oxide nanoparticles: Effect of particle composition. **Environmental Health Perspectives**, v. 115, p 403-409, 2007.
32. GONZALEZ-RAMIREZ, D.; ZUNIGA-CHARLES, M.; NARRO-JUAREZ, A.; MOLINA-RECIO, Y.; HURLBUT, K. M., DART, R. C.; APOSHIAN, H. V. DMPS (2,3-Dimercaptopropane-1-sulfonate, Dimaval) Decreases the Body Burden of Mercury in Humans Exposed to Mercurous Chloride. **Journal of Pharmacology and Experimental Therapy**, v. 287 n, 1, p 8-12 1998.
33. HALBREICH, A.; GROMAN, E. V.; RAISON, D.; BOUCHAUD, C.; PATURANCE, S. Damage protein sythesing apparatus in mouse liver in vivo by magnetocytolysin presence of hepatospecific magnetic nanoparticles. **Journal of Magnetism and Magnetic Materials**, v. 248, p, 276-285, 1997.
34. HALLWELL, B; GUTTERIDGE, J.M.C. Free radicals in biology and medicine. **Third edition. Oxford Publications.** Oxford, p 936, 1999.
35. HARISINGHANI M. G, WEISSLEDER R. Imaging Lymph Nodes with Nanoparticles. DOI: 10.1371/journal. pmed.0010066, v. 1, n. 3, 2004.
36. HARISINGHANI, M. G.; SASENA, M.; ROSS, R. W.; TABATABAEI, S.; DAHL, D.; MCDOUGAL, S.; WEISSLEDER, R. Apilot study of limphotrophic nanopartcle-enhanced magnetic resonance imaging technique in early stage testicular câncer: A new method for noninvasive lymph node evaluation. **Urology**, v. 66, p, 1066-1071, 2005.
37. HELLOUMI, H; ARFAOUI, D; NABLI, N.; AJMI, S. Role of mitochondrial dysfunction in non-alcoholic steatohepatitis. **Tunisie Medicale**, v. 81, p 763-767, 2003
38. HERODIN, F.; THULLIER, P.; GARIN, D.; DROUET, M. Nonhuman primates are relevant models for research in hematology. **Immunology and Virology**, v. 16, n, 2, p 104-116, 2005.
39. HIERGEIST, R. HILGER, I ; HERGT, R.; WINNEFELD, K.; SCHUBERT, H.; KAISER, W. A. Application of magnetite ferrofluids for hyperthermia. **Journal of Magnetism and Magnetic Materials**, v. 201, p 420-422, 1999.
40. HILGER, I.; HIERGEIST, R.; HERGT, R.; WINNEFELD, K.; SCHUBERT, H.; KAISER, W. A. Thermal Ablation of Tumors Using Magnetic Nanoparticles: An In Vivo Feasibility Study. **Investigative Radiology**, v. 37 n, 10, p 580-586, 2003.
41. ILHA, M. R. S.; LORETTI, A. P.; BARROS, S. S.; BARROS, C. L. S. Intoxicação espontânea por *Senecio brasiliensis* (Asteraceae) em ovinos no Rio Grande do Sul. **Pesquisa Veterinária Brasileira**, v. 21, n 3, p 123-138, 2001.
42. INOUE, K.; TAKANO, H.; YANAGISAWA, R.; HIRANO, S.; SAKURAI, M.; AKINORI, S.; YOSHIKAWA, T. Effects of airway exposure nanoparticles on lung inflammation induced by bacterial endotoxin in mice. **Environmental Health Perspectives**, v. 114, p 1325-1330, 2006.
43. IRMA, A. J. M.; BAKKER-WOUDENBERG, M. T.; TEM KATE, G. STORM, E. W. M.; VAN ETTEN: Administration of liposomal agents and the phagocytic function of the

- mononuclear phagocyte system. **International Journal of pharmaceutics**, v. 162, p 5-10, 1998.
44. JAIN T. K.; REDDY, M.K; MORALES M. A; LESLIE-PELECKY D. L; LABHASETWAR, V. Biodistribution, Clearance, and Biocompatibility of Iron Oxide Magnetic Nanoparticles in Rats. **Molecular Pharmacology**, 2008. <http://pubs.acs.org/cgi-bin/abstract.cgi/mpohbp/asap/abs/mp7001285.html>
  45. JEYARAJAH, A. R.; ORAM, D. H.; JACOBS, I. J.; SHEPHERD, J. H.; REZNEK, R. H. Diagnostic performance of nanoperticles-enhanced magnetic resonance imaging in the diagnosis of lymphonodo metástases in patients with endometrial and cervical câncer. **Journal of Clinical Oncogy**, v. 23, n, 12, p 2813-2821, apr. 20, 2005.
  46. JORDAN, A; SCHOLZ, R.; MAIER-HAUFF, K.; LANDERGHM, F. K. H. VAN WALDOEFNER, F.; THIESEN, B.; DEIMLING, A. VON; F. R. The effect of thermotherapy using magnetic nanoparticles on rat malignat glioma. **Journal of Neuro-oncology**, v. 78, p 7-14, 2006.
  47. KHARKEVICH, D. A.; ALYAUTDIN, R. N.; FILIPPOV, I. I. Employment of magnet-susceptible microparticles for the targeting of drugs. **Journal of Pharmacie and Pharmacology**. v. 41, n, 4 p, 286-288, 1989.
  48. KIM, D. K.; ZHANG, Y.; VOIT, W.; RAO, K. V.; KHR, J.; BJELKE, B.; MUHAMMED, M. Superparamagnetic iron oxide nanoparticles for bio-medical applications. **Scriptz Mater**, v. 44, p 1713-1717, 2006.
  49. KING, N. W.; ALROY, J. Deposição intracelular e extracelular; degenerações In: JONES C. T.; HUNT, D.R.; KING, N. W. Patologia veterinária 6<sup>a</sup> ed. São Paulo: Manole, 2000p. 27-62, 2001.
  50. KOBAYASHI, H.; KAWAMOTO, S.; BERNARDO, M.; BRECHBIEL, M. W.; KNOPP, M. V.; CHOYKE, P. L. Delivery of gadolinium-labeled nanoparticles to the sentinel lymph node:Comparison of the sentinel node visualization and estimations of intra-nodal gadolinium Concentration by the magnetic resonance imaging. **Journal of Controlled Release**, v. 111, p 343–351, 2006.
  51. KREUTER J.; SHAMENKOV, D.; PETROV, V.; RAMGE, P.; CYCHUTEK, K.; KOCH-BRANDT, C.; ALYAUTDIN, R. Apolipoprotein-mediated transport of nanoparticle-bound drugs across the blood-brain barrier. **Journal of Drug Target**, v. 10, n 4, p .317-325, 2002.
  52. KUCKELHAUS, S.; REIS, S. C.; CARNEIRO, M. F.; TEDESCO, A. C.; OLIVEIRA, D. M.; LIMA, E. C. D.; MORAIS, P. C.; AZEVEDO, R. B.; LACAVA, Z. G. M. In vitro investigation of cobalt ferrite-based magnetic fluid and magnetolipossomes using morphological test. **Journal of Magnetism and Magnetic Materials**, v. 272-276, p 2402-2403, 2004.
  53. LAMARÃO, S. M. S.; ANTONIAZZI, H. Inner anatomy study of pulp chamber and root canal of *Cebus Apellas* permanent dentition cast evaluation for endodontic research. **International Journal of Morphology, Reunión de Integracion de la M**, v 3, n 1, p 72-79, 2005.
  54. LANZA, G. M.; WINTER, P. M.; CARUTHERS, S. D.; MORAWSKI, A. M.; SCHIMIEDER, A. H.; CROWDER, K. C.; WICKLINE, S. A. Magnetic resonance molecular imaging with nanoparticles. **Journal of Nuclear. Cardiological**, v. 11, p 733-743, 2004.
  55. LACAVA, L. M.; LAVACA, Z. G.M.; AZEVEDO, R. B.; CHAVES, S. B.; GARCIA, V. A. P.; SILVA, O.; PELEGRINI, F.; BUSKE, N.; GANSAU, C.; DA SILVA, M. F.; MORAIS, P. C. Use of magnetic resonance to study biodistribution of dextran-coated magnetic fluid

- intravenously administered in mice. **Journal of Magnetism and Magnetic Materials**, v. 252, p 367-369, 2004.
56. LI, M; MANN, S. DNA-directed assembly of multifunctional nanoparticle networks using metallic and bioinorganic building blocks. **Journal of Materials Chemistry**, 2004
  57. LIEU, P.T.; HEISKALA, M.; PETERSON, P. A.; YANG, Y. The roles of iron in health and disease. **Molecular Aspects of Medicine**, v. 22, p 1-87, 2001.
  58. LIMA, M. E. A. C.; BARROS, R. S. ; DAHÁS, L. J. S.; CRUZ, A. P. C.; BEZERRA, D. S. ; GALVÃO, O. F. Discriminação simples e pareamento ao modelo por identidade com estímulos tridimensionais em macacos prego (*Cebus apella*). **Acta Comportamentalia**, v. 15, n. 1, p. 5-20, 2007.
  59. LIU, W. Nanoparticles and their biological and environmental applications. **Journal of Bioscience and Bioengineering**, v 102, n. 1 p 1-7, 2006
  60. LÜBBE, A. S.; BERGEMANN, C.; RIESS, H.; SCHRIEVER, F.; REICHARDT, P.; POSSINGER, K.; MATTHIAS, M.; DÖRKEN, B.; HERRMANN, F.; GÜRTLER, R.; HOHENBERGER, P.; HAAS, N.; SOHR, R.; SANDER, B.; LEMKE, A. J.; OHLENDORF, D.; HUHN, W.; HUHN, D. Clinical Experiences with Magnetic Drug Targeting: A Phase I Study with 4'-Epidoxorubicin in 14 Patients with Advanced Solid Tumors. **Cancer Research**, v. 56, p 4686-4693, 1996.
  61. MA, M.; WU, Y.; ZHO, J.; SUN, Y.; ZHANG, Y.; GU, N. Size dependence and specific Power absorption of Fe<sub>3</sub>O<sub>4</sub> particles in AC magnetic Field. **Journal of Magnetism and Magnetic Materials**, v. 268, p 33-39, 2004.
  62. MARIORINO, R. M.; BRUCE, D. C.; APOSHIAN, H. V. Detremination and metabolismo f dithiol chelating agents. VI. Isolation and identification of the mixed disulfides of meso-2,3-dimercaptosuccinic with L-cysteine in human urine. **Toxicology Applied Pharmacol**, v. 97, p 338-349, 1989.
  63. MASSAT, R.; DUBOIS, E.; CABUIL, V.; HASMONADY, E. Preparation and properties od monodisperse magnetic fluids. **Journal of Magnetism and Magnetic Materials**, v. 149, p 1-5, 1995.
  64. MC CUSKEY, R.S. Sinusoidal endothelial cells as an early target for hepatic toxicants. **Clinical Hemortheol Microcirc**, v. 34, p. 1-2: 5-10. Review, 2006.
  65. MILLER, A. L. Dimercaptosuccinic Acid (DMSA), A non-toxic, water-soluble treatment for heavy metal toxicity. **Alternatives Medical Ver**, v. 3, p 1999-207, 1998.
  66. MISTISUMORI, M.; HIRAOKA, M. SHIBATA, T.; OKUNO, Y.; NAGATA, Y.; NISHIMURA, Y.; ABE, M.; HASEGAWA, M., NAGAE, H.; EBISAWA, Y. Targeted hyperthermia using dextran magnetite complex: a new treatment modality for liver tumors. **Hepato-Gastroenterol**, v. 43, p 1431-1437, 1996.
  67. NEDREDAL, G. I; ELVEVOLD, K. H; YTREBO, L. M; OLSEN, R.; REVHAUG1, A; BÅRD, Liver sinusoidal endothelial cells represents an important blood clearance system in pigs. **Comparative Hepatology**, v. 2 p 1-14, 2003. <http://www.comparative-hepatology.com/content/2/1/1>
  68. NEUWELT, E. A.; REMSEN, L. G.; Mc CORMICK, C. I.; ROMAN-GOLDSTEIN, S.; NILAVER, G.; WEISSLEDER, A. B.; HELLSTRÖN, K. E.; HELLSTRÖN, I.; KROLL, R. A. MR of carcinoma-specific monoclonal antibody conjugated to monocrySTALLINE iron oxide

- nanoparticles: The potential for noninvasive Diagnosis. **American Society of Neuroradiology**, v. 17, p 411-418, 1996.
69. OGA, S.; HORSMAN, M.; OVERGAAD, J. A future hyperthermia in cancer treatment? **Europeam Journal of Cancer**, v. 37, p1587-1589, 2001.
  70. PANKHURST, Q. A.; CONNOLLY, J.; JONES, S. K.; DOBSON, Applications of magnetic nanoparticles in biomedicine. **Journal of Physics D: Appl. Physics**, v. 36, 2003.
  71. PHILLIPS, J. L. A topical review of magnetic fluid hyperthermia. Disponível em <http://bama.ua.edu/jouhus/archive/aug.2005>. Acesso em 28 de janeiro de 2008.
  72. PARCA, R. M. Estudo morfológico do efeito de nanopartículas magnéticas à base de mamnetita em fígado de camundongos Swiss. 2006, 67f. Dissertação de mestrado, Universidade de Brasília.
  73. ROCKALL, A. G.; SOHAIB, S. A.; HARISINGHANI, M. G.; BABAR, S. A.; SINGH, N.; ROMANUS, E.; HÜCKEL, M.; GROB, C.; PRASS, S.; WEITSCHIES, W.; BRÄUER, R.; WEBER, P. Magnetic nanoparticle relaxation measurement as a novel tool for in vivo diagnostics. **Journal of Magnetism and Magnetic Materials**, v. 252, p 387-389, 2002.
  74. SAFARÍKOVÁ, M.; PTÁČKOVÁ, L.; KIBRIKOVÁ, I.; SAFARÍK, I. Biosorption of water-soluble dyes on magnetically modified *Saccharomyces cerevisiae* subsp. *uvarum* cells. **Chemosphere**, v. 59, n, 6, p 831-835, 2002.
  75. SAHOO, S. K.; PARVEEN, S.; MS, J. J. PANDA, M. S. The present and future of nanotechnology in human health care, **Nanomedicine: Nanotechnology, Biology, and Medicine**, v. 3, p 20-31, 2006.
  76. SAXENA, G.; PATHAK, U.; FLORA, S. J. S. Beneficial role of monoesters of meso-2,3-dimercaptosuccinic acid in the mobilization of lead and recovery of tissue oxidative injury in rats. **Toxicology**, v.214, p 39-56, 2005.
  77. SCHAFFAZICK, S. R.; GUTERRES, S. S.; FREITAS, L. L.; POHLMANN, A. R. Physicochemical characterization and stability of the polymeric nanoparticle systems for drug administration. **Química Nova**, v. 26, n, 5, 2003.
  78. SCHRAND, A. M.; HOUJIN H.; CATALEYA C.; JOHN, J. S.; EIJI OH SAWA; SABER, M.; HUSSAIN; L. DAÍ. Are Diamond Nanoparticles Cytotoxic? **The journal Physycal Chimestry**, v. 111, n, 1, p 1-7, 2007.
  79. SENEYEI, A.; WIDDER, K.; CZERLINSKI. Magnetic guidance of drug-carrying microspheres. **Journal of Applied Physiology**, v. 49, p, 3578-3783, 1978.
  80. SENGUPTA, S.; EAVARONE, D.; CAPILA, I.; ZHAO, G.; WATSON, N.; KIZILTEPE, T.; SASISEKHARAN, R. Temporal targeting of tumor cells and neovasculature with a nanoscale delivery system. **Nature Letters**, v. 436, p 568-572, 2005.
  81. SHERSTOV, A.Y. U.; KIVMAN, G. Y. A; VASSILIEV A. Y E.; GELPERINA, S. E.; ANTROPOV, A.S.; ANISSIMOVA, E.V.; GULYAEV, A. E. Interaction of nanoparticle-bound ampicillin with the leucocytes of peripheral blood **Abstr. III Conf. Pharm.Sci. Clin. Pharmacol.** p, 26, 1996.
  82. SUGANUMA, E; PESSOA, V. F.; MONGE-FUENTES, V.; CASTRO, B. M.; TAVARES, C. M. H. Perception of the Muller-Lyer illusion in capuchin monkeys (*Cebus apella*). **Behavioural Brain Research**, v. 182, p 67-72, 2007.
  83. SUNG, S.; ZENG, H.; ROBINSON, D. B.; RAOUX, S.; RICE, P.M.; WANG, S. X.; LI, G. Monnodisperse MFe<sub>2</sub>O<sub>4</sub>(m= Fe, Co, Mn) nanoparticles. **Journal of the American Chemical Society**, v. 126, n, 1, p. 273-279, 1994.



84. STREMMEL W, KARNER M, MANZHALII E, GILLES W, HERRMANN T, MERLE U. Liver and iron metabolism--a comprehensive hypothesis for the pathogenesis of genetic hemochromatosis. **Zeitschrift für gastroenterologie**, v. 45, n. 1, p 71-75, 2007.
85. TARTAJ, P. MORALES, P.; VEINTEMILLAS-VERDAGUER, S.; GONZÁLEZ-CARREÑO, T.; SERNA, C. J. The preparation of magnetic nanoparticles for applications in biomedicine. **Journal of Physiology**. v. 36, p R182-R197, 2003.
86. TATSUMI, Y.; TANIGAWA, N.; NASHIMURA, H.; NOMURA, E.; MABUCHI, H.; MATSURI, M.; NARABAYASHI, I. Preoperative diagnosis of lymph node metastases in gastric cancer by magnetic resonance imaging with ferumoxtran-10. **Gastric Cancer**, v. 9, p. 120, 2006.
87. THEIL, E.C. Ferritin: Structure, Gene Regulation, and Cellular Function in Animals, Plants, and Microorganisms. **Annual Review of Biochemistry**, v. 56, p 289-316, 1987.
88. THÜNEMANN, A. F.; SHÜTT, D.; KAUFNER, L.; PISON, U.; MOHWALD, H. Maghemite nanoparticles protectively coated with poly (ethylene imine) and poly (ethylene oxide)-block-poly (glutamic acid) **Langmuir**, v. 22, p 2351-2357, 2006.
89. TOUMEY C. Apostolic succession. **Engineering and Science**, v. 10, p 16-23, 2005.
90. VALOIS, C. R. A. Estudo da expressão da moléculas de adesão transendotelial dos leucócitos no pulmão de camundongos tratados com nanopartículas magnéticas recobertas com DMSA. Brasília, 2006 89f. Tese de mestrado em Ciências da saúde, Universidade de Brasília.
91. VERANTH, J. M.; KASER, E. G.; VERANTH, M. M.; KOCH, M.; GAROLD, S. Y. Cytokine responses of human lung cells (BEAS-2B) treated with micron-sized and nanoparticles of metal oxides compared to soil dusts. **Particle and Fibre Toxicology**, v.4, n 2 p 1-18, 2007.
92. WICKILE, S. A.; NEUBAUER, A. M.; WINTER, P.; CARUTHERS, S.; LANZA, G. Applications of nanotechnology to atherosclerosis, thrombosis, and vascular biology. **Arterioscler Thromb Vasc Biol**, v. 26, p 435-441, 2006.
93. YANASE, M.; SHINKAI, M.; HONDA, H.; WALKABAYASHI, T.; YOSHIDA, J.; KOBAYASHI, T. Interacellular hyperthermia for cancer using magnetic cationic liposomes: an *in vitro* study. **Japan of Journal Cancer Researcher**, v. 89, p 463-469, 1998.
94. ZAFRANI, E. S.; CAZIER, A.; BAUDELLOT, A. M.; FELDMANN, G. Ultrastructural Lesions of the Liver in Human Peliosis A Report of 12 Cases. **American Journal of Pathology**, v. 114, P 349-359, 1984.
95. ZHANG, S., BIAN, Z.; GU, C.; ZHANG, Y.; HE, S.; GU, N.; ZANG, J. Preparation of anti-human cardiac troponin I immunomagnetic nanoparticles and biological activity assays. **Colloids Surf B Biointerfaces**, v.1, n. 55, p 143-148, 2006

# Livros Grátis

( <http://www.livrosgratis.com.br> )

Milhares de Livros para Download:

[Baixar livros de Administração](#)

[Baixar livros de Agronomia](#)

[Baixar livros de Arquitetura](#)

[Baixar livros de Artes](#)

[Baixar livros de Astronomia](#)

[Baixar livros de Biologia Geral](#)

[Baixar livros de Ciência da Computação](#)

[Baixar livros de Ciência da Informação](#)

[Baixar livros de Ciência Política](#)

[Baixar livros de Ciências da Saúde](#)

[Baixar livros de Comunicação](#)

[Baixar livros do Conselho Nacional de Educação - CNE](#)

[Baixar livros de Defesa civil](#)

[Baixar livros de Direito](#)

[Baixar livros de Direitos humanos](#)

[Baixar livros de Economia](#)

[Baixar livros de Economia Doméstica](#)

[Baixar livros de Educação](#)

[Baixar livros de Educação - Trânsito](#)

[Baixar livros de Educação Física](#)

[Baixar livros de Engenharia Aeroespacial](#)

[Baixar livros de Farmácia](#)

[Baixar livros de Filosofia](#)

[Baixar livros de Física](#)

[Baixar livros de Geociências](#)

[Baixar livros de Geografia](#)

[Baixar livros de História](#)

[Baixar livros de Línguas](#)

[Baixar livros de Literatura](#)  
[Baixar livros de Literatura de Cordel](#)  
[Baixar livros de Literatura Infantil](#)  
[Baixar livros de Matemática](#)  
[Baixar livros de Medicina](#)  
[Baixar livros de Medicina Veterinária](#)  
[Baixar livros de Meio Ambiente](#)  
[Baixar livros de Meteorologia](#)  
[Baixar Monografias e TCC](#)  
[Baixar livros Multidisciplinar](#)  
[Baixar livros de Música](#)  
[Baixar livros de Psicologia](#)  
[Baixar livros de Química](#)  
[Baixar livros de Saúde Coletiva](#)  
[Baixar livros de Serviço Social](#)  
[Baixar livros de Sociologia](#)  
[Baixar livros de Teologia](#)  
[Baixar livros de Trabalho](#)  
[Baixar livros de Turismo](#)