

ELAINE PATRÍCIA THOMÉ

**“AVALIAÇÃO DA ATIVIDADE DESPIGMENTANTE E CICATRIZANTE DO ÓLEO
DE ROSA MOSQUETA NO TRATAMENTO PÓS-QUEIMADURA”**

Dissertação apresentada como requisito parcial à obtenção do grau de Mestre, pelo Programa de Pós-Graduação em Ciências Farmacêuticas, Setor de Ciências da Saúde, Departamento de Farmácia da Universidade Federal do Paraná.

Orientadora: Prof.^a Dr.^a Mayumi Eliza O. Sato

Curitiba

2009

Livros Grátis

<http://www.livrosgratis.com.br>

Milhares de livros grátis para download.

DEDICATÓRIA

Ao meu pai:

Por você segui estes passos.

Obrigada por me ensinar o caminho...

À minha mãe:

Pessoa iluminada, incansável e inabalável.

Você é meu exemplo de vida...

Aos meus irmãos:

Meu mundo não existe sem vocês.

Obrigada por acreditarem em mim...

Ao meu companheiro:

Seu incentivo e paciência foram fundamentais.

Obrigada por ser tão especial...

AGRADECIMENTOS

À minha orientadora, Prof.^a Dra.^a Mayumi Eliza O. Sato, pela sua paciência, tempo, amizade e principalmente por acreditar nas minhas idéias.

Ao Programa de Pós-graduação em Ciências Farmacêuticas da UFPR pela oportunidade de colocar meus pensamentos em prática.

À Prof.^a Dra.^a Letícia Norma C. Rodrigues pelos seus conhecimentos e pela valiosa ajuda incondicional.

Ao Dr. José L. Takaki pela importantíssima colaboração e amizade.

À Indústria O Boticário pela disponibilização dos equipamentos e por estar sempre de portas abertas em prol da pesquisa. Um agradecimento especial às farmacêuticas Odivânia Kruger, Marina Adami e Fernanda L. Angelucci, pela atenção, boa vontade e pelo auxílio técnico.

Às funcionárias: Inês Maria M. Marques e Maria da Graça T. Toledo pela imensa colaboração.

À aluna Suélyn Féderle pela ajuda braçal indispensável.

Ao Hospital Universitário Evangélico de Curitiba por aceitar nosso projeto.

Aos voluntários, que se sacrificaram em nome da ciência.

À minha querida prima Neide Thomé pela sua valiosa colaboração.

Ao Prof. Dr. Cid Aimbiré M. Santos pelo empréstimo de materiais, indispensáveis para a execução deste trabalho.

Aos colegas de mestrado, pelo companherismo.

À minha família, por estarem sempre ao meu lado, me apoiando nas horas mais difíceis.

E finalmente à todos aqueles que não estão listados aqui, mas que de alguma maneira contribuíram para que este trabalho fosse realizado: muito obrigada!

SUMÁRIO

LISTA DE ABREVIATURAS E SIGLAS	VI
LISTA DE FIGURAS	VII
RESUMO	VIII
ABSTRACT	IX
1 INTRODUÇÃO	1
2 REVISÃO DA LITERATURA	4
2.1 QUEIMADURAS.....	4
2.2 CICATRIZES HIPERTRÓFICAS E QUELÓIDES.....	13
2.3 ÁCIDOS GRAXOS ESSENCIAIS.....	17
2.4 PIGMENTAÇÃO CUTÂNEA.....	18
2.4.1 HIPERPIGMENTAÇÃO PÓS-INFLAMATÓRIA.....	22
2.4.2 DESPIGMENTANTES.....	23
2.4.2.1 HIDROQUINONA.....	24
2.4.2.2 ÁCIDO KÓJICO.....	26
2.4.2.3 ÁCIDO GLICÓLICO.....	26
2.4.2.4 TRETINOÍNA.....	27
2.5 ÓLEO DE ROSA MOSQUETA.....	28
2.6 ESPECTROFOTOMETRIA NA REGIÃO DO VISÍVEL.....	31
2.7 AVALIAÇÃO DA FISILOGIA CUTÂNEA POR IMAGEM.....	33
3 OBJETIVOS	34
3.1 OBJETIVO GERAL.....	34
3.2 OBJETIVOS ESPECÍFICOS.....	34
4 MATERIAL E MÉTODOS	35
4.1 MATERIAL.....	35
4.2 MÉTODOS.....	35
4.2.1 ENSAIO CLÍNICO.....	35
4.2.2 VOLUNTÁRIOS.....	35
4.2.3 AVALIAÇÃO DO EFEITO DESPIGMENTANTE DO ÓLEO DE ROSA MOSQUETA EMPREGANDO ESPECTROFOTOMETRIA NA REGIÃO DO VISÍVEL.....	36
4.2.4 AVALIAÇÃO DO EFEITO DESPIGMENTANTE E CICATRIZANTE DO ÓLEO DE ROSA MOSQUETA EMPREGANDO DIAGNÓSTICO POR IMAGEM.....	36

4.2.5 AVALIAÇÃO CLÍNICA	37
5 RESULTADOS E DISCUSSÃO	38
5.1 RESULTADO OBTIDO PELO EQUIPAMENTO VISIA CR COM LUZ NORMAL	38
5.2 RESULTADO OBTIDO PELO EQUIPAMENTO VISIA CR COM LUZ ULTRAVIOLETA.....	38
5.3 RESULTADO OBTIDO PELO ESPECTROFOTÔMETRO KONICA MINOLTA	38
5.4 RESULTADO DA AVALIAÇÃO CLÍNICA	38
5.5 AVALIAÇÃO ESTATÍSTICA DOS RESULTADOS	59
5.6 DISCUSSÃO.....	60
6 CONCLUSÃO	65
REFERÊNCIAS	66
ANEXOS	70

LISTA DE ABREVIATURAS E SIMBOLOS

AA	- ácido araquidônico
CIE	- Comissão Internacional de l'Eclairage
DGLA	- ácido di-homogamalinolênico
DNA	- ácido desoxirribonucleico
DOPA	- 3,4-diidroxifenilalanina
FPS	- fator de proteção solar
GLA	- ácido gama-linolênico
OMS	- Organização Mundial da Saúde
%	- porcentagem
RNA	- ácido ribonucleico
UV	- ultravioleta

LISTA DE FIGURAS

FIGURA 1	VIA DE BIOSÍNTESE DA MELANINA.....	21
FIGURA 2	SISTEMA DE COORDENADAS CIELAB	32
FIGURA 3	ESPECTRO DE COR CIELAB	32
FIGURA 4	VOLUNTÁRIO 1	39
FIGURA 5	VOLUNTÁRIO 2.....	40
FIGURA 6	VOLUNTÁRIO 3.....	41
FIGURA 7	VOLUNTÁRIO 4.....	42
FIGURA 8	VOLUNTÁRIO 5.....	43
FIGURA 9	VOLUNTÁRIO 6.....	44
FIGURA 10	VOLUNTÁRIO 7.....	45
FIGURA 11	VOLUNTÁRIO 8.....	46
FIGURA 12	VOLUNTÁRIO 9.....	47
FIGURA 13	VOLUNTÁRIO 10.....	48
FIGURA 14	VOLUNTÁRIO 11.....	49
FIGURA 15	VOLUNTÁRIO 12.....	50
FIGURA 16	VOLUNTÁRIO 13.....	51
FIGURA 17	VOLUNTÁRIO 14.....	52
FIGURA 18	VOLUNTÁRIO 15.....	53
FIGURA 19	VOLUNTÁRIO 16.....	54
FIGURA 20	VOLUNTÁRIO 17.....	55
FIGURA 21	VOLUNTÁRIO 18.....	56
FIGURA 22	VOLUNTÁRIO 19.....	57
FIGURA 23	VOLUNTÁRIO 20.....	58
FIGURA 24	COMPARAÇÃO EM PORCENTAGEM DE MELHORA ENTRE O ÓLEO DE ROSA MOSQUETA E O PLACEBO	59
FIGURA 25	COMPARAÇÃO EM PERCENTAGEM DE MELHORA ENTRE HOMENS E MULHERES UTILIZANDO O ÓLEO DE ROSA MOSQUETA.....	59
FIGURA 26	COMPARAÇÃO PERCENTUAL DE MELHORA ENTRE HOMENS E MULHERES (DE 13 A 35 ANOS).....	60

RESUMO

As queimaduras constituem na atualidade uma problemática na área de saúde, devido à gravidade destes traumas que podem causar sequelas estético-funcionais, além de em muitos casos, dependendo da extensão e do grau atribuído a estas queimaduras, levar à morte. As lesões profundas, extensas e desfigurantes que muitos pacientes são obrigados a vivenciar afetam significativamente o seu bem estar, gerando problemas psicológicos e sociais. As cicatrizes e manchas provenientes das queimaduras são motivos de discriminação e curiosidade, fazendo com que os portadores destes problemas se sintam marginalizados. Para minimizar o quadro de sofrimento, profissionais da área de saúde, como médicos, enfermeiros, psicólogos, terapeutas ocupacionais, fisioterapeutas, entre outros, trabalham arduamente para oferecer uma melhoria na qualidade de vida e no aumento de sua auto-estima. Na tentativa de diminuir as seqüelas estéticas, empregou-se no presente trabalho o óleo de rosa mosqueta (*Rosa rubiginosa L.*, família *Rosaceae*). A escolha deste óleo foi devido à sua composição química, destacando o ácido transretinóico, o ácido linoléico e o ácido linolênico, que auxiliam na regeneração tecidual, diminuindo a probabilidade de formação de quelóides, cicatrizes hipertróficas e hiperpigmentação pós-inflamatória. O objetivo principal deste estudo duplo-cego foi avaliar a atividade despigmentante e cicatrizante do óleo de rosa mosqueta e a aplicação destas propriedades em pacientes queimados em tratamento no Hospital Universitário Evangélico de Curitiba. Os voluntários foram previamente selecionados por médico cirurgião especialista em tratamento de queimaduras, dentre uma população que apresentavam queimaduras de segundo e terceiro grau, em membros superiores e/ou face. A pesquisa foi aprovada pelo comitê de ética do referido hospital e os voluntários aceitaram a participação na pesquisa através da assinatura do Termo de Consentimento Livre e Esclarecido. Foram avaliadas as atividades cicatrizantes e despigmentantes do óleo de rosa mosqueta comparativamente a um placebo (silicone volátil). Os voluntários foram orientados a utilizar o produto nos locais afetados por 60 dias, efetuando massagem durante a aplicação e uso contínuo de filtros solares. Foram efetuadas duas avaliações, uma inicial (T0) e outra decorridos 60 dias (T60). Os locais em estudo foram analisados pelo emprego do equipamento Visia CR, que fornece fotografias e de um espectrofotômetro, que mediu a coloração das lesões. Estes ensaios serviram de ferramenta para a avaliação clínica. Os resultados obtidos demonstraram a ação favorável do óleo de rosa mosqueta, além de uma ação também do placebo, quando utilizados continuamente e evitando-se a exposição solar. Observou-se também, que o massageamento do local afetado durante a aplicação ajudou no sucesso do tratamento o que justifica a ação do placebo. Esses resultados foram plenamente aceitos pelos voluntários e médicos, colaborando com a melhoria estética, além do aumento da auto-estima. Este trabalho faz com que o farmacêutico integre também a rede multidisciplinar, importante no intuito de disponibilizar aos pacientes queimados suporte social e uma melhor qualidade de vida. Com isso, concluiu-se que o óleo de rosa mosqueta é uma alternativa natural, viável, de baixos efeitos colaterais e com grande aplicabilidade no tratamento de pacientes com sequelas de queimaduras.

ABSTRACT

The burns are currently an issue in health care, given the severity of this trauma, that can cause aesthetic and functional sequels, and in many cases, depending on the extent and the degree of these burns, it can lead to death. The deep, extensive and disfiguring injuries that many burn patients are forced to experience, affect significantly their well being, developing social and psychological problems. The scars and the hyper pigmentation from burns are motive for discrimination and curiosity, making the patient feels marginalized. To minimize the suffering, health professionals, as doctors, nurses, psychologists, occupational therapists, physiotherapists, among others, work hard to offer a better quality of life and increase their self-esteem. In an attempt to reduce the aesthetics sequels, Rosehip oil (*Rosa rubiginosa* L., *Rosaceae* family) were applied in the present study. The choice of this oil was due to its chemical composition: transretinoic acid, linoleic and linolenic acids, which helps in tissue regeneration, reducing the probability of developing keloids, hypertrophic scars and post inflammatory hyperpigmentation. The main objective of this double-blind study was to evaluate the skin whitening and the healing properties of the rosehip oil in burned patients treated at Evangélico University Hospital in Curitiba. The volunteers were previously selected by a specialized burn surgeon, among a population who had burns of second and third degrees in the upper limb and/or face. The research was approved by the ethics committee of the hospital and the volunteers agreed to participate the study by signing the Term of Free and Informed Consent. The skin whitening and healing ability of the rosehip oil were compared to a placebo (volatile silicone). The volunteers were instructed to use the product in the affected places for 60 days, performing massage during application and protect continuously with sunscreen. Two evaluations were performed, an initial (T0) and then after 60 days (T60). The volunteers' treated skins were analyzed by two equipments: Visia CR (which provides photos) and a spectrophotometer (which measured the color of the lesions). These tests served as tools for clinical evaluation. The results showed favorable activity of the Rosehip oil, and also an effective action of the placebo, when used continuously and avoiding sun exposure. It was also observed that the act of massage the affected skin during the oil application helped in the success of the treatment, which justifies the action of the placebo. These results were fully accepted by the volunteers and doctors, contributing to aesthetic improvements, and increasing their self-esteem. This study includes the pharmacist as an integrant of the multidisciplinary network, which is important in order to provide social support and a better quality of life to burn patients. Therefore, the result obtained mean that the rosehip oil is a natural alternative, with minimum side effects and with a great applicability in the treatment of burn sequel patients.

1 INTRODUÇÃO

No contexto investigativo sobre o emprego de ativos de plantas medicinais com fins terapêuticos, ou mesmo cosmeceuticos, a indicação popular vem prestando contribuição significativa, ao servir como fonte inesgotável de novos ativos. Nos últimos anos, tem-se observado um novo *boom* de extratos vegetais, originários dos conhecimentos gerados pela etnofarmacologia, ciência que estuda os usos populares de produtos naturais, permitindo o aproveitamento dessas informações para orientar as investigações farmacológicas (MAIO, M., 2004).

Os fitoterápicos e as plantas foram, no início do século XX, os principais medicamentos à disposição dos profissionais de saúde daquele tempo. À medida que a bioquímica identificou os princípios ativos daquelas plantas e isolou o principal agente do efeito terapêutico, esta ia sendo esquecida (ÁVILA, L. C., 2008). O avanço da química de síntese de medicamentos causou, após a primeira grande guerra, um declínio na utilização de plantas medicinais em terapêutica. Entretanto, observa-se, desde as últimas décadas, um retorno ao uso de produtos naturais. Entre as razões que motivaram este retorno estão o descobrimento de graves efeitos secundários, causados pelo uso correto ou abusivo dos fármacos sintéticos; o maior conhecimento químico, farmacológico e clínico das drogas vegetais e seus extratos; o desenvolvimento de novas formas de preparação e de administração das drogas vegetais e seus extratos; o desenvolvimento de métodos analíticos que garantem melhor controle de qualidade além de uma mudança no perfil do consumidor – preferência por “natural” em todos os segmentos do mercado como saúde, alimentação, higiene e vestuário (D’IPPOLITO J. A. C.; ROCHA, L. M.; DA SILVA, R. F., 2005).

Além disso, com os avanços da genética e das modernas técnicas de cultivo das plantas, pode-se hoje selecionar e melhorar os exemplares mais interessantes e inclusive controlando sua composição, reproduzi-los para obter plantas que tenham atividade farmacológica constante, dentro das limitações que se impõem por fatores inerentes ao solo, climáticos e outros não controláveis.

A partir dos anos 70 iniciaram-se os estudos a respeito do óleo de rosa mosqueta (FRANCO, D. et al., 2006). Seu uso medicinal data da Roma antiga. É

uma planta natural da Ásia e foi trazida para o Chile pelos conquistadores espanhóis. Hoje cresce espontaneamente nas encostas dos Andes (ÁVILA, L. C., 2008). A constituição química deste óleo apresenta como componentes majoritários os ácidos graxos essenciais (ácidos linoléico e linolênico), além de ácido trans-retinóico. Devido a esta composição, o óleo terapêutico de rosa mosqueta ajuda a prevenir os sinais da idade além de atenuar cicatrizes (FRANCO, D. et al., 2006). Por esse acentuado poder regenerador de tecidos, é de grande utilidade para a cicatrização de suturas, redução de cicatrizes antigas (hipertróficas, hiperocrômicas e retráteis), quelóides, ulcerações, assaduras e principalmente o tratamento de queimaduras (BATISTUZZO, J. A. O.; ITAYA, M.; ETO, Y., 2006).

É certo recordar que queimadura é toda lesão causada por agentes térmicos, químicos, elétricos ou radioativos que agem no tecido de revestimento do corpo, destruindo parcial ou totalmente a pele, podendo atingir tecidos mais profundos, como o subcutâneo, o músculo, o tendão e o osso (LIMA, Jr. E. M. et al, 2008). A pessoa que sofre uma queimadura, geralmente vivencia uma interrupção brusca do curso da vida; está em perfeito funcionamento físico e mental e se vê, de repente, enfrentando a hospitalização e o comprometimento de suas funções vitais. Subitamente passa a sentir dores; torna-se enrijecido e edemaciado; fica impossibilitado de movimentar-se; sua pele torna-se úmida e seu corpo fica exposto a outras pessoas. Passa por tratamentos dolorosos como, por exemplo, o debridamento, a enxertia, punções, banhos, curativos e cirurgia. A hospitalização decorrente da queimadura acontece de forma rápida e imprevisível, não havendo tempo para que o indivíduo e seus familiares se preparem para uma internação hospitalar como se dá em diversas situações de condições crônicas (ROSSI, L. A.; VILA, V. da S. C.; CARVALHO, F. L, 2007).

O tratamento sempre foi um desafio, pelos diferentes níveis de gravidade das lesões e pela multiplicidade de complicações que os pacientes apresentam, a contar com diversos fatores que podem colaborar de forma mais ou menos significativa com a evolução das queimaduras e do quadro clínico dos pacientes. Para tanto, no atendimento aos queimados trabalham em conjunto uma equipe multidisciplinar formado por médicos, enfermeiros, fisioterapeutas, psicólogos, terapeutas ocupacionais, nutricionistas e fonoaudiólogos. (LIMA, Jr. E. M. et al, 2008).

Traumas como as queimaduras, podem originar hiperpigmentação pós-inflamatória. Essa condição pode levar a um grande impacto, pois lesões faciais desfigurantes podem afetar significativamente o bem estar psicológico e social do paciente, contribuindo para uma baixa produtividade, função social e auto-estima (BATISTA NETO, J., 1999).

O tratamento de queimaduras é complexo, mas os avanços terapêuticos melhoraram de tal forma que a maioria dos pacientes, mesmo com lesões maciças e extensas, sobrevive. Os desafios para o futuro estão nas áreas de regulação das cicatrizes e aceleração do tempo de cicatrização, resultando rapidamente em desfechos clínicos funcionais e estéticos atraentes (TOWNSEND, C. M. et al., 2005). No Brasil existem poucos centros especializados no tratamento destes traumatizados em particular, e os que existem sustentam-se no esforço pessoal e dedicação de pessoas que se interessam pelo assunto e tentam se manter atualizadas numa área onde há ainda muitos desafios a serem superados (BATISTA NETO, J., 1999). O Hospital Universitário Evangélico de Curitiba é o maior complexo hospitalar privado do estado do Paraná e é referência no tratamento de queimados na região sul do Brasil (RUEDIGER, R. R. et al., 2007).

Este trabalho tem como objetivo o estudo da atividade despigmentante e cicatrizante do óleo de rosa mosqueta e a aplicação destas propriedades em pacientes queimados em tratamento no Hospital Universitário Evangélico de Curitiba. A escolha deste hospital se deve ao fato de que atualmente é o maior centro de referência para tratamento de queimaduras no estado do Paraná.

2 REVISÃO DA LITERATURA

2.1 QUEIMADURAS

A queimadura por fogo é a quinta causa de mortes violentas no mundo, segundo dados de 2002 da Organização Mundial da Saúde (OMS) (FRACAROLI, T. S. et al, 2007). Neste mesmo ano foram 322.000 mortes no mundo, a maioria concentrada em países em vias de desenvolvimento (LIMA, Jr. E. M. et al, 2008). Estima-se que no Brasil, 1.000.000 de brasileiros sofram acidentes por queimadura por ano. Não há restrição de sexo, idade, raça ou classe social, com um forte impacto econômico, tendo em vista o tempo prolongado de tratamento e acompanhamento, aliado à possível necessidade de um ou mais procedimentos cirúrgicos e o uso de medicações de última geração. Soma-se a isso um fator de custo incalculável que é o fato do paciente ver toda a sua identidade física e psicológica ser modificada de uma forma abrupta e, a partir desse momento, passa por um processo de reclusão social (FRACAROLI, T. S. et al, 2007). O lugar do acidente, as características do mesmo, o agente causador da queimadura, o segmento corporal afetado, a extensão e profundidade da lesão são características extremamente heterogêneas e dependem do grupo etário afetado e das características do centro que informa as cifras, sendo radicalmente distintos para centros asseguradores de trabalho, centros públicos, privados, adultos e pediátricos assim como também variando de país para país dependendo das circunstâncias sócio-demográficas únicas de cada um (LIMA, Jr. E. M. et al, 2008).

Poucos países informam a incidência ou mortalidade das queimaduras em nível nacional, sendo a maioria dos estudos publicados correspondentes a série de casos em centros específicos (LIMA, Jr. E. M. et al, 2008). De-Souza e cols. estudaram os casos de pacientes hospitalizados no sudeste do Brasil entre 1991 e 1997, encontrando 921 pacientes, que correspondem a 1,5% do total de internados por trauma, os quais foram duas vezes mais frequentes para homens que para mulheres em todas as idades. A letalidade foi de 8,4%, independente do grupo de idade estudado (DE-SOUZA D. A. et al., 2002). As queimaduras são um problema

de saúde importante na América Latina, determinando uma carga de enfermidade não somente pela mortalidade, mas também pelo fato de que os sobreviventes são marcados por um porvir com sequelas estético-funcionais, as quais acarretam incapacidade e discriminação com consequências pessoais, sociais e econômicas difíceis de estimar, porém indubitavelmente altas (LIMA, Jr. E. M. et al, 2008).

De maneira ampla, queimadura é a lesão dos tecidos orgânicos provocada por um trauma térmico que pode ser causado por calor, eletricidade, produto químico, irradiação, entre outros. A queimadura constitui uma das maiores agressões que o organismo pode suportar. Quando grave, além do evidente desequilíbrio hidroeletrólítico, levará a um importante e intenso estado catabólico, anemia persistente e ao risco constante de infecção (BATISTA NETO, J., 1999).

O conhecimento das alterações que as queimaduras produzem na pele e sua repercussão no resto do organismo foi se modificando substancialmente ao longo do tempo, dando origem a importantes implementações na orientação de seu tratamento. Os procedimentos e medicações totalmente empíricas utilizados nos primórdios da humanidade foram substituídos progressivamente por outros mais racionais (produto das investigações científicas), até que se chegasse, na atualidade, à conclusão de que estes pacientes devem ser atendidos por grupos interdisciplinares de profissionais idôneos em centros especializados que disponham de planta física, instalações e equipamento adequado para encarar seu tratamento integral (LIMA, Jr. E. M. et al, 2008).

A avaliação da gravidade de uma queimadura ainda é um assunto controvertido. Provavelmente, a melhor maneira para esta avaliação é considerar a extensão da superfície corporal queimada, a profundidade da queimadura e, ainda, fatores como o agente causador, entre outros (LIMA, Jr. E. M. et al, 2008).

A queimadura causa necrose de coagulação da epiderme e tecidos subjacentes, com a profundidade dependendo da temperatura à qual a pele é exposta e da duração da exposição. O calor específico do agente causador também afeta a profundidade. A pele providencia uma barreira robusta à transferência de energia aos tecidos subjacentes; desta forma, uma grande parte da lesão é confinada a esta camada. Contudo, após a remoção do foco incitante, a resposta dos tecidos locais pode levar à lesão das camadas mais profundas. A área de lesão cutânea foi dividida em três zonas:

- Zona de coagulação: esse tecido é danificado irreversivelmente no momento em que ocorre a lesão.
- Zona de estase: área imediatamente adjacente à zona necrótica. Tem um grau de lesão moderado, com perfusão tissular reduzida.
- Zona de hiperemia: caracterizada pela vasodilatação devida à inflamação circunjacente à queimadura. Essa região contém o tecido claramente viável do qual se inicia o processo de cicatrização e, geralmente, não tem risco de necrose adicional (TOWNSEND, C. M. et al., 2005).

A profundidade da queimadura varia dependendo do grau do dano tissular (TOWNSEND, C. M. et al., 2005). Considera-se como queimadura de 1º grau aquela que só atinge a camada mais externa da pele, a epiderme, tendo como manifestação característica o eritema, como no caso de queimaduras solares comuns (BATISTA NETO, J., 1999). São dolorosas, eritematosas e empalidecem ao toque, com uma barreira epidérmica intacta (TOWNSEND, C. M. et al., 2005). Não provoca alterações hemodinâmicas, nem é acompanhada de alterações clínicas (LIMA, Jr. E. M. et al, 2008). Essas queimaduras não resultam em cicatrizes, e o tratamento é sintomático, com o uso tópico de pomadas com ou sem óleos emolientes, e agentes anti-inflamatórios não esteroidais por via oral (TOWNSEND, C. M. et al., 2005).

Queimadura de 2º grau é a lesão que atinge a epiderme e parte da derme, manifestando-se com a formação de bolhas, como aquelas observadas em lesões provocadas por líquidos aquecidos (escaldaduras) (BATISTA NETO, J., 1999). Pode ser dividida em dois tipos: profundas e superficiais. As queimaduras dérmicas superficiais são eritematosas, dolorosas e empalidecem ao toque (TOWNSEND, C. M. et al., 2005). Conservam parte considerável de anexos, como folículos pilosos e glândulas sudoríparas. Quando as bolhas se rompem podem surgir áreas com superfície rósea, úmida (LIMA, Jr. E. M. et al, 2008). Essas feridas reepitelizam espontaneamente por estruturas epidérmicas retidas nos sulcos vasculares, folículos pilosos e glândulas sudoríparas em 7 a 14 dias. Após a cicatrização, essas queimaduras podem ter uma leve descoloração cutânea em longo prazo. Queimaduras profundas na derme reticular mostram-se mais pálidas e não empalidecem ao toque, mas permanecem dolorosas ao toque (TOWNSEND, C. M. et al., 2005). Conservam menor quantidade de anexos da pele. Exigem mais tempo

para cicatrização (14 a 35 dias), e o epitélio neoformado é mais frágil, com maior friabilidade e maior tendência a cicatrizes inestéticas, cicatrizes hipertróficas e contraturas (LIMA, Jr. E. M. et al, 2008). Queimaduras classificadas inicialmente como segundo grau podem aprofundar-se na coexistência de infecção local (FERREIRA, E. et al, 2003).

É considerada de 3º grau aquela queimadura que acomete todas as camadas da pele e, por vezes, atinge outros tecidos como o celular subcutâneo, músculo e osso. Pode ocorrer nas lesões elétricas, químicas e térmicas com altas temperaturas e/ou longa exposição (BATISTA NETO, J., 1999). Queimaduras de terceiro grau são de espessura total através da derme e epiderme, e se caracteriza por uma escarificação dura, semelhante ao couro, indolor e preta, branca ou cor de cereja. Nenhum apêndice dérmico ou epidérmico resta; desta forma essas queimaduras devem reepitelizar a partir das bordas cutâneas (TOWNSEND, C. M. et al., 2005). O tecido é rígido, inelástico, com estruturas por vezes carbonizadas. É a mais grave das lesões, sendo que alguns profissionais da área consideram queimaduras de 4º grau as áreas carbonizadas (LIMA, Jr. E. M. et al, 2008). As queimaduras dérmicas profundas e as de espessura total requerem enxertos cutâneos do paciente para cicatrizarem em um tempo hábil (TOWNSEND, C. M. et al., 2005).

De todas as queimaduras em geral, 95% são consideradas menores ou pequenas e são tratadas de forma ambulatorial, não havendo, portanto, necessidade de internação hospitalar. Na maioria das vezes são queimaduras que não ultrapassam 10% da superfície corporal e normalmente se tratam de queimaduras de pele parcial. A maioria destas queimaduras ainda ocorre dentro das residências, atingindo principalmente as crianças, e de maneira geral, por negligência dos pais. Um estudo epidemiológico das pequenas queimaduras realizado no Serviço de Cirurgia Plástica e Queimados do Hospital Universitário Evangélico de Curitiba, durante o período de janeiro a dezembro de 2001, comprova esta alta incidência dentro das residências. A escaldadura foi a principal causa das pequenas queimaduras, sendo a água, o café e o chá os principais responsáveis, seguido por óleo de cozinha e vapor. As chamas corresponderam a 24,13% das pequenas queimaduras, e os líquidos inflamáveis como álcool, gasolina e solventes de tinta foram os maiores causadores. As outras causas foram provocadas principalmente por cera derretida, piche, vela derretida, plástico derretido, asfalto e folha de figo. Em

relação ao sexo dos pacientes, houve uma ligeira predominância do sexo masculino. A faixa etária de 0 a 4 anos foi a segunda mais atingida, comprovando a incidência de queimaduras dentro das próprias residências. O primeiro lugar coube à faixa dos 25 aos 44 anos de idade, compreendendo, portanto, a população economicamente ativa, afastando-a de suas atividades por um período de 3 a 27 dias (LIMA, Jr. E. M. et al, 2008).

O importante no tratamento ambulatorial das queimaduras é não menosprezar ou hipervalorizar estas lesões, como objetivo de proteger a ferida, procurando:

- evitar ou diminuir o risco de infecção através de limpeza e curativos adequados;
- oferecer o máximo de conforto ao paciente, evitando ou diminuindo a dor;
- proporcionar uma rápida reabilitação do paciente, de tal forma que este retorne às suas atividades num menor tempo possível;
- agir prontamente, procurando evitar ou amenizar as sequelas funcionais e cosméticas (LIMA, Jr. E. M. et al, 2008).

O fechamento definitivo das queimaduras o mais rápido possível após a lesão é o objetivo final de todo tratamento de queimaduras. Porém, há prioridades na cobertura ditadas pelas considerações funcionais e cosméticas. Em geral, as mãos, pés, articulações e face devem ser recobertas antes das superfícies não funcionais (SCHWARTZ, I. S., 1991).

O Serviço de Cirurgia Plástica e Queimados do Hospital Universitário Evangélico de Curitiba adota a seguinte rotina para o tratamento ambulatorial de queimaduras:

Para queimaduras de primeiro grau: o paciente é orientado a lavar diariamente a área atingida com sabonete de glicerina. Nas primeiras horas após a queimadura é orientado a utilizar compressas frias que auxiliarão no combate à dor e ao edema. Até que a epiderme descame, óleo mineral duas vezes ao dia apressará a descamação e auxiliará no prurido. Após a descamação, sugere-se o uso de creme hidratante neutro e filtro solar fator FPS 20 ou 30, até que a cor natural retorne (LIMA, Jr. E. M. et al, 2008).

Para queimadura de segundo grau superficial: é feita a tricotomia da área (se necessário), e a seguir é lavado com sabonete de glicerina. Se as bolhas estiverem

intactas, forem pequenas e não localizadas em área de desconforto para o paciente, são mantidas intactas. Caso contrário opta-se por drená-las e a pele da bolha servirá como curativo biológico que seca e descama quando a lesão estiver cicatrizada. Após a drenagem, é realizado curativo oclusivo com gaze *rayon* vaselinada, chumaço de algodão e atadura de crepe. As bolhas grandes ou já rompidas são debridadas após a limpeza com sabonete de glicerina. Utiliza-se curativo oclusivo com chumaço de algodão, que absorve as secreções da queimadura. A cada 2 ou 3 dias o curativo é trocado, e a queimadura reavaliada. Naquelas que foram debridadas, se não apresentarem secreção, a gaze de *rayon* é mantida, para evitar o traumatismo do epitélio que está se regenerando. Troca-se apenas o chumaço de algodão e a atadura de crepe. A gaze de *rayon* começa a se desprender em torno do quinto dia e, do sétimo ao décimo dia, ela se desprenderá totalmente e a queimadura estará cicatrizada. O paciente é orientado a iniciar o uso de creme hidratante neutro e filtro solar, até que os mecanismos naturais de lubrificação e a cor natural da pele retornem. Pacientes com esse tipo de queimadura são acompanhados mensalmente por um período de 3 a 4 meses. Raramente apresentam cicatrizes hipertróficas ou queloidianas (LIMA, Jr. E. M. et al, 2008).

Para pacientes com queimaduras de segundo grau profundo ou terceiro grau, após a tricotomia (se for o caso) lava-se a área atingida com sabonete glicerinado. Nestas queimaduras utiliza-se o curativo oclusivo com sulfadiazina de prata 1%. Se a área queimada não for muito extensa e o paciente tiver condições, é orientado a trocar o curativo na própria residência, duas vezes ao dia. Caso contrário, retorna ao ambulatório diariamente para a troca do curativo. Geralmente há formação de cicatrizes hipertróficas ou queiloideanas quando a cicatrização demora mais que 2 semanas em negros ou crianças, ou mais que 3 semanas nos demais. Por isso em torno do 14º dia é avaliada a possibilidade de levar o paciente ao centro cirúrgico para debridamento e enxertia de pele precoce (LIMA, Jr. E. M. et al, 2008).

O uso de enxertos ou retalhos de pele pode abreviar o tempo de cura, evitando infecções e diminuindo danos estéticos. Os enxertos livres de pele são secções do tegumento retiradas do local doador e transferidas para o leito receptor, onde recobrem a área cruenta e adquirem novo suprimento sanguíneo para manter a viabilidade das células transplantadas. Essas secções dermoepidérmicas podem conter:

- Enxerto de pele parcial: a epiderme e parte da derme. Conforme a espessura da camada de derme usada é classificada como fina, intermediária ou espessa;
- Enxerto de pele total: a epiderme e toda a derme, folículos pilosos, glândulas sebáceas e sudoríparas, além de plexo vascular nervoso;
- Retalhos: secções de peles compostas de epiderme, derme e tecido subcutâneo. Após serem seccionadas são deslizadas ou rodadas de forma a recobrir a área cruenta, próxima, mantendo o pedículo vâsculo-nervoso intacto, conectando o retalho ao seu local de origem (SALGADO, M.I. et al, 2007).

Segundo a fonte de obtenção, classificam-se também em autólogos, quando doador e receptor são o mesmo indivíduo; alógenos ou homólogos, quando doador e receptor são diferentes, porém da mesma espécie; e heterólogos ou xenoenxertos, quando doador e receptor são de espécies diferentes. Na prática dermatológica os autoenxertos são os mais utilizados já que os aloenxertos e xenoenxertos são temporários e funcionam apenas como curativos biológicos estimulando a cicatrização (LOFÊGO, J. A. F. et al., 2006).

A cicatrização da ferida após a enxertia de pele se processa por dois eventos característicos e sequenciais:

- Integração: as características clínicas nos enxertos autólogos são a aderência, perfusão e viabilidade do segmento transferido, o que depende obrigatoriamente de sua vascularização;
- Contração: uma vez integrado a seu leito receptor e a partir do 10º dia, a ação de miofibroblastos e proteínas contráteis promove a contração do enxerto. Esse processo pode durar seis meses e traz prejuízo cosmético (LOFÊGO, J. A. F. et al., 2006).

Pode-se ainda fazer a cobertura temporária das feridas com pele cadavérica fresca ou armazenada, além de pele animal – sendo de reconhecido valor em grandes queimados. Sua aplicação promove oclusão da ferida, e assim o ambiente permanece úmido, tendo sua granulação, neovascularização e conseqüentemente cicatrização aceleradas. Por serem fortemente imunogênicas, com o passar de alguns dias, são rejeitadas. Na prática os autoenxertos são os mais empregados por sua comodidade, segurança, baixo custo e capacidade de atuação como cobertura definitiva (LOFÊGO, J. A. F. et al., 2006).

Os enxertos mais finos têm maior possibilidade de integração em relação aos de pele total que, por sua vez, têm melhores resultados estéticos e menor tendência a retração a longo prazo. Praticamente toda a superfície corporal pode ser utilizada como área doadora de enxertos cutâneos. No caso de enxertos parciais, em que se podem retirar grandes lâminas, as áreas mais usadas são as faces anteriores das coxas, abdômen, tórax e nádegas. Os enxertos de pele total devem ser retirados, preferencialmente, de áreas próximas às regiões que serão transplantadas, pois apresentarão melhores resultados estéticos a longo prazo. A coloração dos enxertos também se modifica com o passar do tempo. Independentemente de sua espessura, existe uma tendência sempre de hiperpigmentação da pele enxertada (PEREIRA W. A., 1996).

Assim que a cicatrização ocorre nesses tipos de queimaduras, quer seja espontaneamente ou após enxerto de pele, inicia-se o uso do creme hidratante e na maioria dos casos, malha elástica compressiva (LIMA, Jr. E. M. et al, 2008). Além disso, todos os pacientes com queimaduras de 2° e 3° graus são encaminhados para a profilaxia contra o tétano (LIMA, Jr. E. M. et al, 2008).

O programa de controle cicatricial deve iniciar a partir do momento em que exista integração das enxertias e restauração total da pele. Esta etapa é a mais demorada e de maior valor funcional e estético. Pode durar de 6 meses a 2 anos, até que aconteça a maturação da cicatriz, considerando que no primeiro semestre o processo cicatricial é mais ativo e agressivo. Durante esse período o tecido cicatricial pode se contrair, formando retrações aderências e bridas cicatriciais. O melhor método para o controle cicatricial é a compressão, que torna o tecido mais plano, amolecido e elástico. As malhas compressivas representam importante método para o controle cicatricial e devem ser feitas sob medida para preencher e comprimir toda a área atingida pela queimadura. Devem ser utilizadas 24 horas por dia e retiradas apenas nos momentos de higiene pessoal (LIMA, Jr. E. M. et al, 2008). Esses dispositivos que exercem pressão sobre a cicatriz, causam melhor alinhamento das fibras colágenas e redução do edema intersticial local ajudando a prevenir o aparecimento tardio de uma cicatriz hipertrófica (SCHWARTZ, I. S., 1991).

A terapia de compressão deve ser aplicada à área queimada durante aproximadamente 12 a 18 meses ou até que a maturação das cicatrizes esteja completa. Áreas doadoras também podem precisar de malhas de compressão,

dependendo da espessura da pele doadora e se a cura ocorreu em menos de 2 semanas. Recomenda-se que o paciente tenha no mínimo dois jogos de malhas para garantir uma terapia contínua de compressão e para serem lavadas (LIMA, Jr. E. M. et al, 2008).

O desenvolvimento de cicatrizes hipertróficas pode ocorrer após a alta hospitalar. Estudos relacionados à qualidade de vida para os doentes crônicos têm proliferado nos anos recentes. Dentro do campo dos queimados, entretanto, o foco se estabelece no ponto de vista descritivo, baseando-se nos problemas de reabilitação e na necessidade de suporte psicológico requerido por este grupo (SALVADOR-SANZ, J. F.; SANCHES-PAYÁ, J.; RODRIGUES-MARIN, J., 1999).

Três fases de recuperação psicológica de uma lesão por queimadura têm sido categorizadas: fase aguda, subaguda e crônica. A fase aguda ocorre desde o início do trauma até a completa ressuscitação do paciente. Nessa fase a maior inquietação psicológica decorre da preocupação com a sobrevivência e uma reação psicológica comum é o delírio. O paciente apresenta diminuição do nível de consciência, alterações sensório-perceptivas e na atenção, agitação psicomotora ou retardamento, alterações na memória, ruptura do ciclo sono/vigília e labilidade emocional. Os pacientes têm capacidade limitada para processar novas informações e a presença da família e amigos pode aliviar a ansiedade e a agitação (ROSSI, L. A.; VILA, V. da S. C.; CARVALHO, F. L, 2007).

Na fase subaguda, a inquietação psicológica mais comum inclui: tristeza profunda, depressão, ansiedade generalizada e estresse. Podem ocorrer pesadelos, problemas com o sono e regressão do comportamento, acarretando dificuldades no relacionamento interpessoal em razão das manifestações de hostilidade, raiva e dependência. Esse é o período mais difícil, pois começa o processo de convivência com as lesões e com as conseqüências dos seus danos. Curativos dolorosos, árdua fisioterapia e sentimento instável de solidão, somam-se às dificuldades vivenciadas pelos pacientes (ROSSI, L. A.; VILA, V. da S. C.; CARVALHO, F. L, 2007).

Na fase crônica, a ênfase é na reabilitação, principalmente, na recuperação das funções e da aparência, e na retomada das atividades diárias. Ela tem início com o término da hospitalização e com o início do enfrentamento do desafio de se reintegrar à sociedade. Alguns pacientes relatam dificuldade de adaptação. Os problemas emocionais mais recorrentes são a ansiedade e depressão. Alguns

pacientes encontram no suporte social da família e dos amigos a possibilidade de recuperação de sua auto-estima e da qualidade de vida (ROSSI, L. A.; VILA, V. da S. C.; CARVALHO, F. L, 2007).

2.2 CICATRIZES HIPERTRÓFICAS E QUELÓIDES

A pele é o maior órgão do corpo humano e, longe de ser um envoltório estático, apresenta-se em constante troca com o ambiente, adaptando-se a agressões mecânicas e protegendo os sistemas mais frágeis. Quando sua integridade é rompida, precisa regenerar-se rápida e eficazmente para manter a homeostase e restaurar o sistema natural de defesa orgânica. A capacidade de regenerar-se talvez seja uma das mais importantes características dos organismos vivos, porque implica na habilidade de monitoração constante do que é normal, na detecção de qualquer anomalia e na realização de adaptações fisiológicas a fim de manter-se estável. A regeneração precisa ser, além de morfológica, funcional e estética (LIMA, Jr. E. M. et al, 2008).

A ruptura da integridade da epiderme, independentemente de sua natureza, seja ela química, física ou biológica, desencadeia o processo de cicatrização numa sequência contínua e orquestrada de eventos complexos que levam à regeneração, reconstituição e restauração proporcional da capacidade tensional das estruturas lesadas. A velocidade e qualidade de tecido neoformado depositado variam entre indivíduos e alterações determinadas por fatores intrínsecos e/ou extrínsecos podem resultar em lesões de evolução crônica ou na formação de cicatrizes funcionais ou esteticamente inaceitáveis. O processo de cicatrização, mesmo com os avanços da biologia molecular, farmacologia e imunologia, entre outros, ainda guarda mistérios quanto aos seus mecanismos regulatórios, principalmente em relação à formação de cicatrizes com repercussões funcionais e estéticas desfavoráveis (LIMA, Jr. E. M. et al, 2008).

Cicatrizes anormais podem se desenvolver, determinando alterações psicossociais estressantes, uma vez que podem ser esteticamente desfigurantes com limitações funcionais. Várias teorias diferentes foram propostas na tentativa de

explicar as diversas formas clínicas destas cicatrizes que representam aberrações no processo fundamental de cicatrização. Sistemas biológicos complexos, incluindo o bioquímico e imunológico, parecem estar implicados neste processo (LIMA, Jr. E. M. et al, 2008).

A cicatrização define uma série de eventos que visam restabelecer o tecido lesionado após a injúria. Este processo é dividido em três fases: inflamação, formação de tecido de granulação com deposição de matriz extracelular e remodelamento (HATANAKA, E; CURI, R., 2007). Resumidamente, a lesão inicia uma cascata de eventos que culmina na deposição de matriz rica em colágeno. Vários sistemas são ativados a produzir e liberar fatores locais que controlarão o sangramento, a neovascularização, deposição de colágeno, e de matriz extracelular. Durante vários meses esta matriz é estabilizada e na cicatriz normal observa-se uma melhora em relação à textura, cor, firmeza e resistência. O tecido cicatricial é uma massa de colágeno relativamente acelular e avascular que restabelece a função, a continuidade e a resistência tecidual. Sua constituição é desorganizada, visto que o colágeno recém-sintetizado tende a ser mais fino, mais compacto, determinando uma região de menor resistência, que melhora à medida que ocorre o entrelaçamento das fibras colágenas (LIMA, Jr. E. M. et al, 2008).

As cicatrizes hipertróficas e quelóides são sequelas de processo de cicatrização anormal de ferimentos, podendo ser gradual e com grande variedade de formas e tamanhos (LOUW, L., 2000). Algumas vezes, a distinção entre uma cicatriz hipertrófica ou um quelóide torna-se bastante difícil em nível clínico ou mesmo histológico (Maio, M., 2004). São desordens fibroproliferativas características da raça humana, em que há deposição excessiva e desordenada de proteínas da matriz extracelular após processos inflamatórios ou traumas (cirurgias, queimaduras etc.). Apesar de observarmos nas cicatrizes hipertróficas as mesmas fases do processo normal de cicatrização, a evolução temporal é mais prolongada e a retração cicatricial é muito mais importante do que a observada em cicatrizes não-hipertróficas. Quelóides podem se desenvolver espontaneamente ou de cicatrizes maduras, anos depois do trauma. Eles não apresentam o mesmo padrão de evolução, estabilização e involução das cicatrizes normais ou hipertróficas e geralmente não determinam retrações cicatriciais. Apesar das similaridades clínicas entre as cicatrizes hipertróficas e os quelóides, existem evidências fisiopatológicas e

bioquímicas de que estas duas entidades são distintas entre si (LIMA, Jr. E. M. et al, 2008).

Cicatrizes hipertróficas são tipicamente elevadas, de coloração vermelha ou rósea intensa, pruriginosas, endurecidas, dolorosas, confinadas aos limites originais da lesão, quer seja esta traumática ou cirúrgica; começam a se desenvolver em 6 a 8 semanas após epitelização, e sofrerão regressão pelo menos parcialmente e ainda que tardia, em 12 a 24 meses após o final do processo de cicatrização (LIMA, Jr. E. M. et al, 2008).

De acordo com a história, as cicatrizes como os quelóides foram primeiramente descritas em papiros séculos atrás. Em 1806, Alibert propôs o nome quelóide derivando de *cheloide*, significando garra de caranguejo. Os quelóides podem aumentar a proporções gigantescas transformando-se em cicatrizes desfigurantes e exorbitantes. Do ponto de vista epidemiológico, certas populações como os negros e asiáticos são mais susceptíveis à formação de quelóides do que os caucasianos (LOUW, L., 2000).

Os quelóides têm aspecto e clínica semelhante às cicatrizes hipertróficas. Desenvolvem-se em sua maioria até um ano após a epitelização, porém podem aparecer a qualquer tempo, infiltram tecidos vizinhos não lesados originalmente, e com freqüência recorrem após excisão simples. Apresentam crescimento imediato mais lento do que as cicatrizes hipertróficas, porém crescem indefinidamente (LIMA, Jr. E. M. et al, 2008). Quelóides são anormalidades dérmicas caracterizadas pela excessiva deposição de feixes de colágeno na derme (UCHIDA, G. et al, 2003). São tumores dérmicos predominantemente benignos na pele de indivíduos predispostos. Apesar da etiologia dos quelóides permanecer desconhecida, o tecido fibroso acumulado está associado ao aumento das células e aumento da atividade metabólica dos fibroblastos (LOUW, L., 2000).

Pacientes com quelóides reclamam não apenas da sua aparência inestética, mas também do prurido incessante associada à inflamação crônica (UCHIDA, G. et al, 2003).

Trauma, infecção, aumento do estímulo de melanócitos por hormônios, hiperatividade fisiológica da glândula pituitária (como na puberdade e gravidez), desordem genética e familiar, má nutrição e até teorias sugerindo base imunológica para a formação de quelóides são mencionados na sua etiologia (LOUW, L., 2000).

Outros estudos sugerem que a formação de quelóides está relacionada ao aumento da atividade da matriz metaloproteinase e essa mudança anormal pode ser revertida com tratamentos à base de retinóides. A tretinoína pode melhorar a inflamação crônica encontrada nos quelóides e prevenir a sua expansão. Resultados preliminares demonstram que a aplicação tópica de tretinoína traz vantagens singulares. Na maioria dos casos o prurido desaparece e embora o efeito sobre a supressão do volume na fibrose seja modesto, a tretinoína suprime a inflamação crônica, previne o aumento e a invasão do quelóide - demonstrando um resultado muito promissor (UCHIDA, G. et al., 2003).

Cicatrizes hipertróficas desenvolvem-se em qualquer área, estando frequentemente associadas a contraturas com distúrbios funcionais importantes, e aparecem em qualquer idade. Quelóides são raramente vistos em crianças e neonatos. Ambos se mostram mais exuberante em fases de maior atividade hormonal – puberdade, gravidez – podendo haver uma reação etiológica com a maior concentração de estrógeno, indutor de hiperpigmentação. Além disso, apresentam microcirculação aumentada, quando comparadas à pele normal e cicatrizes maduras. Apesar disso, observa-se hipoxia, uma vez que a maioria deles se encontra parcial ou ocluída, devido ao excesso de células endoteliais, provavelmente por causa da maior expressão do fator de crescimento do endotélio vascular observada (LIMA, Jr. E. M. et al, 2008).

A ausência de células nos quelóides sugeriu a importância de se estudar o papel da apoptose nas cicatrizes anormais. Dos 64 genes relacionados com a apoptose estudados, observou-se que quatro deles tinham uma expressão a menos nos quelóides do que nas cicatrizes normais, originando a hipótese de que os fibroblastos marginais à lesão, tendo o mecanismo de morte programada comprometido, continuariam a produzir e secretar tecido conjuntivo indefinidamente (LIMA, Jr. E. M. et al, 2008).

Numerosos tratamentos de quelóides têm sido tentados, mas inconsistentes resultados foram alcançados tanto em monoterapias como em terapias combinadas. Embora a terapia mais utilizada contra os quelóides seja as injeções de triancinolona, o melhor tratamento ainda é indefinido. Os ácidos graxos essenciais têm fundamental importância na estrutura e funções normais das células. A deficiência de ácidos graxos essenciais pode ser um fator responsável pela

superprodução de colágeno nos quelóides. Por isso a aplicação local de ácido linoléico em patologias como queimaduras por exemplo, auxilia na cicatrização com uma diminuição nas lesões hipertróficas (LOUW, L. 2000).

2.3 ÁCIDOS GRAXOS ESSENCIAIS

Os ácidos graxos essenciais compõem uma classe de moléculas que não podem ser geradas pelo organismo dos mamíferos, por não possuírem a enzima delta 9-dessaturase, mas que são necessárias ao seu funcionamento (MANHEZI, A. C.; BACHION, M. M.; PEREIRA, A. L., 2008).

Existem dois tipos de ácidos graxos essenciais: ômega-6 derivado do ácido linoléico e ômega-3 derivado do ácido linolênico. Suas maiores funções estão na formação estrutural de órgãos e determinação das propriedades de membranas celulares (LOUW, L., 2000).

O ácido linoléico contém 18 carbonos, duas ligações duplas, uma no C9 e outra no C12, na posição ômega 6. O ácido linolênico contém 18 carbonos, três ligações duplas, uma no C9, uma no C12 e outra no C15, na posição ômega 3. Os ácidos graxos linoléico (ômega 6 ou n-6) e linolênico (ômega 3 ou n-3) são essenciais para funções celulares normais. A partir do ácido linoléico os processos metabólicos do corpo produzem o ácido gama-linolênico (GLA), que é modificado mais uma vez gerando o ácido di-homogamalinolênico (DGLA), usado posteriormente para formar o ácido araquidônico (AA), a partir do qual são formados o ácido adrênico e determinadas prostaglandinas. Já a partir do ácido linolênico são formados dois metabólitos importantes: o ácido eicosapentanóico o qual dará origem ao ácido docosahexanóico (EWIN, J., 1997), que fazem parte de numerosas funções celulares como a integridade e fluidez das membranas, atividade das enzimas de membrana e síntese de eicosanóides como as prostaglandinas, leucotrienos e tromboxanos. Estes, por sua vez, possuem capacidade de modificar reações inflamatórias e imunológicas, alterando funções leucocitárias e acelerando o processo de granulação tecidual (MANHEZI, A. C.; BACHION, M. M.; PEREIRA, A. L., 2008).

Os ácidos graxos essenciais promovem quimiotaxia (atração de leucócitos) e angiogênese (formação de novos vasos sanguíneos), mantêm o meio úmido, aceleram o processo de granulação tecidual, facilitam a entrada de fatores de crescimento, promovem mitose e proliferação celular, atuam sobre a membrana celular, aumentando a sua permeabilidade, auxiliam o debridamento autolítico e são bactericidas para *S. aureus* (MANHEZI, A. C.; BACHION, M. M.; PEREIRA, A. L., 2008).

A maioria dos estudos que abordam o tema ácidos graxos e cicatrização foram realizados na América do Sul, destacando-se o Brasil, e poucos estão publicados em revistas de circulação internacional (HATANAKA, E; CURI, R., 2007).

Estudos preliminares indicam que uma deficiência de ácidos graxos essenciais (com exceção do ácido araquidônico), baseado na composição de ácidos graxos totais em fibroblastos de quelóides, pode ser um fator responsável pela formação dos mesmos. Uma hipótese para a prevenção e tratamento de quelóides é a seguinte: postula-se que a suplementação de ácido gama linolênico (derivado do ácido linoléico) e de ácido eicosapentanóico (derivado do ácido linolênico) pode normalizar a composição de ácidos graxos da membrana e prevenir o aumento da proliferação de fibroblastos com consequente controle na produção de colágeno (LOUW, L., 2000).

Há ainda um outro estudo relatando o efeito inibidor do ácido linoléico sobre a melanogênese em células B16 de melanoma murino e de cobaias. Os resultados demonstraram que o ácido linoléico não afeta a expressão da tirosinase, tampouco sua glicosação. Todavia, determinou-se decréscimo na atividade da tirosinase e inibição da polimerização da melanina. O ácido linoléico inibiu ainda a melanogênese em melanócitos humanos normais (ANDO, H. et al., 1999).

2.4 PIGMENTAÇÃO CUTÂNEA

A cor da pele varia segundo aspectos étnicos, comportamentais, estação do ano e sexo. Um mesmo indivíduo não tem a mesma cor em todas as regiões do corpo (MAIO, M., 2004). As diferentes raças apresentam características próprias em

relação à cor da pele (NICOLETTI, M. A. et al, 2002). Combinam-se três fatores principais à cor da pele. As células da derme e epiderme representam um fundo natural de cor branco-amarelada, variável de acordo com a espessura da pele. Os vasos sanguíneos superficiais contribuem para o tom avermelhado ou azulado, cuja intensidade depende do número e estado de dilatação deles, bem como de sua proximidade à superfície. Embora a espessura da pele, a hemoglobina e os pigmentos menores, como os carotenóides, afetem a cor percebida, o principal fator determinante da cor da pele é a quantidade de melanina produzida pelos melanócitos. De forma geral, a melanina é considerada o principal cromóforo na pele humana, responsabilizando-se diretamente por sua pigmentação (MAIO, M., 2004). Resumidamente, a cor da pele resulta da incorporação dos melanossomos que contêm melanina, produzida pelos melanócitos, para dentro dos queratinócitos na epiderme, e em sua degradação subsequente (BAUMANN, L., 2004). A melanina é um biopolímero heterogêneo encontrado no bulbo folicular e nos olhos – é sintetizada pela melanogênese e é responsável pela pigmentação da pele, cabelos e olhos (NICOLETTI, M. A. et al, 2002). Nos indivíduos com pigmentação mais escura, os melanócitos produzem mais melanina, os melanossomos são maiores e mais intensamente melanizados e sofrem degradação a uma velocidade mais baixa que nos indivíduos de pele mais clara (BAUMANN, L., 2004). Observa-se que a hiperpigmentação da pele caucasiana é o resultado de algumas anormalidades no mecanismo enzimático que controla a pigmentação, podendo ser causada por uma variedade de fatores incluindo a inflamação, idade avançada, fatores genéticos e distúrbios hormonais. Estudos foram conduzidos sobre diversas manifestações crônicas que afetam o aspecto pessoal e a satisfação estética. Muitos deles provam que as radiações de luz solar são as principais responsáveis pela maioria destas anomalias, seguidas pelos hormônios e/ou fatores externos (NICOLETTI, M. A. et al, 2002).

A pele é, em essência, um órgão de proteção e desta a função que se destaca é a proteção contra os danos físicos causados pelo sol. O papel fisiológico da melanina consiste, fundamentalmente, em prover a cor da pele e a fotoproteção. Como filtro solar, a melanina difrata ou reflete a radiação ultravioleta (UV). Após a irradiação, os melanossomos se reagrupam em torno do núcleo e protegem, assim, o material genético da célula (NICOLETTI, M. A. et al, 2002).

A melanina é produzida pela hidroxilação da tirosina para 3,4-diidroxifenilalanina (DOPA) pela enzima tirosinase, a qual subsequentemente oxida à DOPA para dopaquinona, levando à formação de melanina (eumelanina que é preta e feomelanina que é amarelada ou avermelhada) (ver figura 1). Depois que a melanina é fabricada no interior dos melanossomos, ela migra para as extremidades dos dendritos dos melanócitos usando filamentos de miosina V e um “motor” de dineína. Cada melanócito está em contato com vários queratinócitos vizinhos, formando uma “unidade epidermo-melânica”. A melanina nos melanócitos é a seguir incorporada para dentro de outros queratinócitos da unidade epidermo-melânica, ou para dentro da derme, por um processo ainda precariamente compreendido (BAUMANN, L., 2004). Nos indivíduos de pele branca, os melanossomas se desintegram progressivamente no interior dos queratinócitos, durante a migração à superfície. Nos indivíduos de pele negra, os grãos de melanina estão presentes até nas camadas mais superficiais da pele (NICOLETTI, M. A. et al, 2002).

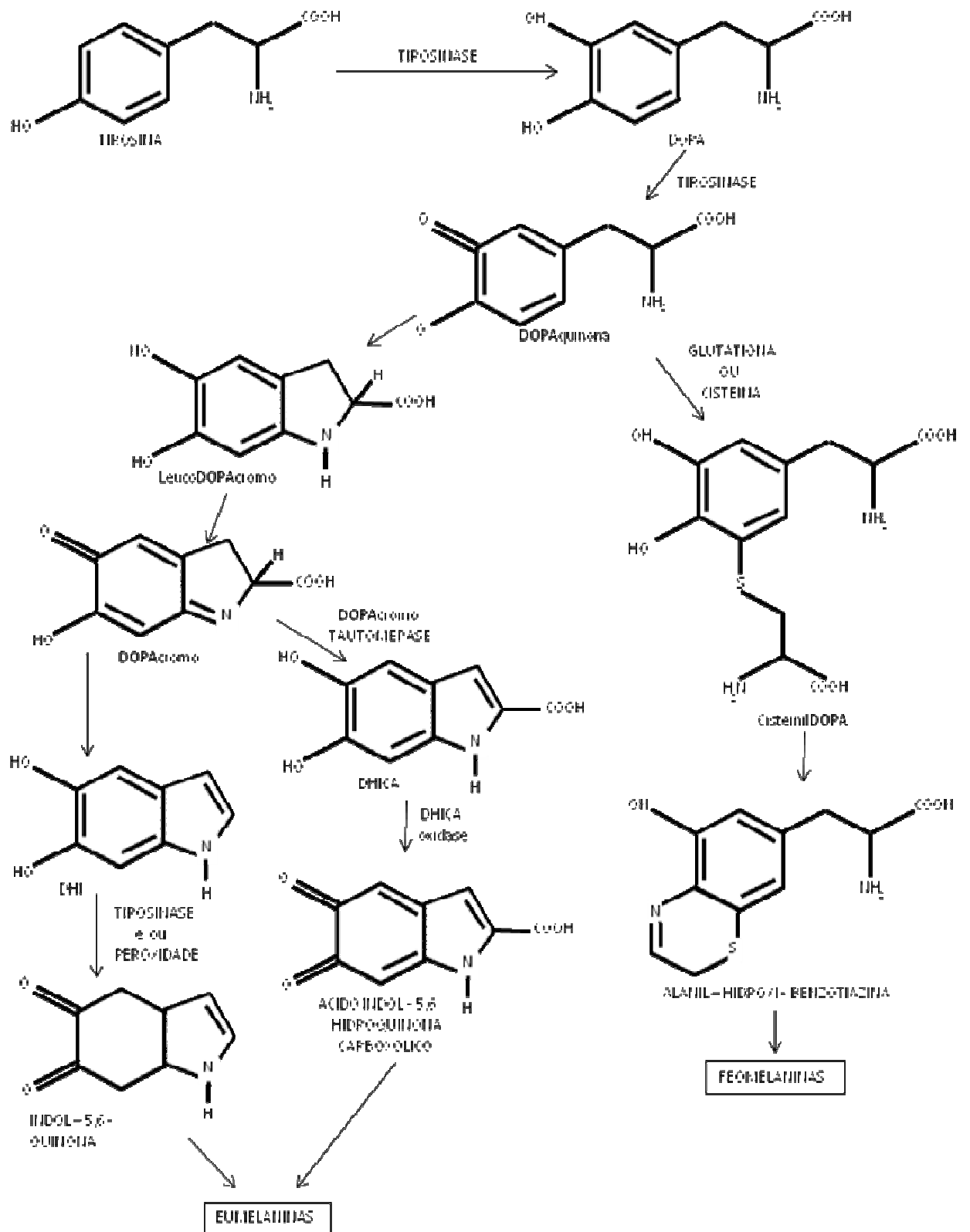


Figura 1: Via de biossíntese da melanina (BAUMANN, L., 2004).

2.4.1 Hiperpigmentação Pós-Inflamatória

A hiperpigmentação é o resultado de um aumento da deposição cutânea da melanina, tanto pelo aumento da sua síntese, como menos comumente, pelo maior número de melanócitos. A intensidade de mudança da coloração depende do local de deposição da melanina (LYNDE, C. B.; KRAFT, J. N.; LYNDE C. W., 2006). Quando na epiderme, resulta em coloração marron-clara à escura da pele (dependendo da quantidade de pigmento), quando na derme, em melanófagos, confere cor cinza azulada à pele (KEDE, M. P. V.; SABATOVICH, O., 2004).

Qualquer processo inflamatório, agudo ou crônico, pode resultar em hiper ou hipopigmentação na pele acometida. Histologicamente, ambos mantêm os melanócitos, havendo apenas perda da função, ou seja, altera-se o grau de produção da melanina (KEDE, M. P. V.; SABATOVICH, O., 2004).

A hiperpigmentação pós-inflamatória, também conhecida como alteração pigmentar pós-inflamatória é causada por uma variedade de distúrbios da pele (BAUMANN, L., 2004) representada por uma resposta patofisiológica a uma inflamação cutânea como a acne, dermatite atópica e psoríase. Assim como o melasma, ela é mais nítida em pacientes de pele morena ou negra e não tem predominância por idade ou sexo. As lesões são caracteristicamente limitadas no local que precedem a inflamação e têm bordas irregulares. Qualquer doença inflamatória pode ser associada à hiperpigmentação pós-inflamatória, incluindo: acne, dermatite de contato, lúpus eritematoso discóide, erupções cutâneas, impetigo, picadas de inseto, psoríase, e traumas como abrasões e queimaduras (LYNDE, C. B.; KRAFT, J. N.; LYNDE C. W., 2006).

O grau de inflamação parece ser menos significativo do que a natureza da dermatose (KEDE, M. P. V.; SABATOVICH, O., 2004).

Os tratamentos para a hiperpigmentação pós-inflamatória incluem promover a degradação dos melanossomos, inibir a sua formação, e retardar a proliferação dos melanócitos. A exposição ao sol é um importante fator etiológico na hiperpigmentação, por isso todos os pacientes deveriam utilizar protetores solares de amplo espectro, com alto fator de proteção solar. A maioria das terapias utilizadas

para a hiperpigmentação são as mesmas para o tratamento de melasma. Entre as mais utilizadas estão a aplicação tópica de despigmentantes e queratolíticos como a hidroquinona, a tretinoína, o ácido kójico e glicólico, além de muitas vezes ser necessário a utilização de uma terapia combinatória entre estes ativos (LYNDE, C. B.; KRAFT, J. N.; LYNDE C. W., 2006).

Apesar de ser um problema muito comum, com muitos pacientes procurando terapias para melhorar a sua aparência física, o tratamento de hiperpigmentação pós-inflamatória, assim como de melasma permanece como um desafio, isso porque muitas vezes é necessária uma combinação de terapias, é um tratamento demorado e principalmente é uma condição que afeta o bem estar psicológico e social do paciente, face ao impacto desfigurante principalmente quando se trata de lesões faciais (LYNDE, C. B.; KRAFT, J. N.; LYNDE C. W., 2006).

2.4.2 Despigmentantes

Por muitos séculos o homem tem feito tentativas de alterar artificialmente a cor da pele, através do seu clareamento ou escurecimento (NICOLETTI, M. A. et al, 2002). Os despigmentantes, conceitualmente são produtos que ajudam a reduzir a hiperpigmentação, em certos casos. O tratamento para hiperpigmentação baseia-se na utilização de substâncias despigmentantes que deverão atuar em região específica do corpo, por mecanismos diversos. Os despigmentantes podem estar disponíveis em várias formas de apresentação como pomadas, cremes, loções entre outras. De maneira geral, o tratamento da pele que apresenta hiperpigmentação não é fácil de ser realizado, porque muitos compostos efetivos para este propósito apresentam-se como irritantes e podem promover a descamação além do que o resultado nem sempre é imediato e, sim, gradual (NICOLETTI, M. A. et al, 2002).

Os despigmentantes podem agir de várias maneiras diferentes, dentre os quais os principais mecanismos de ação seriam:

- 1) Por seletividade, destruindo ou descaracterizando os melanócitos. Compostos que são antioxidantes podem alterar as reações metabólicas *in vivo* por depleção de quantidade de oxigênio disponível nas células;

- 2) Pela interferência com a biossíntese da melanina e precursores;
- 3) Pela inativação ou impedimento da biossíntese da enzima tirosinase. Poderia reagir com o centro ativo da enzima ou com os grupamentos vizinhos que podem ser essenciais para a atividade enzimática;
- 4) Pela interferência no transporte dos grânulos de melanina para células malpighianas por inibição da fagocitose do dendrito do melanócito ou por causar edema intercelular;
- 5) Pela alteração (capacidade de redução) da melanina marrom presente nos melanossomas para uma coloração mais clara (forma reduzida) (NICOLETTI, M. A. et al, 2002).

Cada composto com ação despigmentante apresenta características próprias quanto à sua introdução na preparação, ou seja, aspectos como a possibilidade/necessidade ou não de ser associados a outros compostos de mesma função, ou mesmo, que possam intensificar ou favorecer o clareamento, quanto às características físico-químicas, quanto à forma de apresentação mais adequada em função da utilização de excipientes específicos e, principalmente quanto à estabilidade (física, química, terapêutica, microbiológica e toxicológica) (NICOLETTI, M. A. et al, 2002).

2.4.2.1 Hidroquinona

É um hidroxifenol que bloqueia a síntese de melanina por inibição da enzima tirosinase. É sempre o agente despigmentante de escolha nos casos de melasmas, oferecendo os melhores resultados (HADDAD, A. L. et al., 2003). O efeito da hidroquinona pode demorar várias semanas para iniciar, entretanto a despigmentação pode se manter por 2 a 6 meses após a descontinuação do tratamento (MARTINDALE, 1999). A despigmentação não é imediata, pois a hidroquinona interfere principalmente na produção de melanina nova (BATISTUZZO, J. A. O.; ITAYA, M.; ETO, Y., 2006). O mecanismo de ação da hidroquinona provavelmente baseia-se nas seguintes propriedades:

- Interferência na biossíntese da melanina, inibindo a enzima tirosinase;

- Inibição da formação e aumento da degradação de melanossomas;
- Inibição da síntese de DNA e RNA dos melanócitos (PRESTES, P. S. et al., 2006).

Entretanto o uso da hidroquinona está associado a vários efeitos colaterais, como irritações ou alergias, dermatite de contato, telangiectasias, atrofia epidermal, lesões acneiformes, ocronose depois de uso prolongado e reações anafiláticas sistêmicas em casos extremos (HADDAD, A. L. et al., 2003). A ocronose exógena causada pela hidroquinona caracteriza-se pela hiperpigmentação (manchas preto-azuladas) assintomática da face, laterais e dorso do pescoço, região das costas e superfícies extensoras das extremidades. Embora as razões para esse fenômeno não estejam totalmente claras, sabe-se que ela ocorre por acúmulo local de ácido homogentísico, que então se polimeriza para formar o pigmento ocronótico. O tratamento da ocronose é difícil e até o momento tem apresentado resultados insatisfatórios (MAIO, M., 2004). Embora a hidroquinona esteja sendo usada há muito tempo, progressivamente ela vem sendo substituída por outros compostos que se apresentam menos irritantes e com menos efeitos colaterais (é proibida em países como África do Sul e Tailândia). Outro inconveniente de sua utilização é sua instabilidade química (NICOLETTI, M. A. et al, 2002). A hidroquinona facilmente sofre oxidação, sendo essa reação muito sensível à presença de íons metálicos, altas concentrações de oxigênio, pH elevado e luz (MAIO, M., 2004). Primeiramente a hidroquinona se oxida para a forma de quinona de leve coloração amarela que, por sua vez, sofre oxidação para hidroxiquinona (coloração amarela), que se apresenta instável e se polimeriza, originando produtos de coloração marrom escuro (NICOLETTI, M. A. et al, 2002). A concentração em produtos, geralmente na forma de loções ou cremes frequentemente excede a 5%. Esses produtos são geralmente aplicados sem o uso concomitante de filtro solar, inclusive na parte da manhã, apesar de possuírem um efeito fotossensibilizante. Em termos bioquímicos, eles consistem de um derivado de benzeno, uma substância com propriedade reconhecidamente carcinogênica. A hidroquinona é teratogênica em animais e capaz de produzir adenoma renal em ratos. Por causa do seu potencial mutagênico, a hidroquinona foi banida da União Européia como cosmético. Apesar disso, é importante frisar que nenhum caso de câncer em humanos foi reportado como sendo devido à utilização da hidroquinona (MAHÉ, A.; LY, F.; PERRET, J. L., 2005).

2.4.2.2 Ácido kójico

Obtido a partir da fermentação do arroz, era utilizado habitualmente pela indústria alimentícia para evitar o escurecimento do camarão e outras espécies (MAIO, M., 2004). Desde 1989 é utilizado no Japão (em concentrações de 1 a 4%), para o tratamento das hiperpigmentações. Tem efeito inibidor da tirosinase, por quelatação dos íons cobre, e consequente diminuição da síntese de melanina. Além disso, induz a redução da eumelanina em células hiperpigmentadas. Não provoca irritação e também não é citotóxico (BATISTUZZO, J. A. O.; ITAYA, M.; ETO, Y., 2006). Os melanócitos tratados com ácido kójico tornam-se não dendríticos e com o conteúdo de melanina reduzido (MAIO, M., 2004). Um estudo duplo cego combinando ácido kójico 2% e hidroquinona 2% demonstrou ser mais eficiente do que a combinação ácido glicólico 10% e hidroquinona 2%. O ácido kójico é efetivo para pacientes com dificuldade de tolerância para outras terapias de primeira linha (LYNDE, C. B.; KRAFT, J. N.; LYNDE C. W., 2006).

2.4.2.3 Ácido glicólico

É um ácido orgânico também chamado de ácido hidroxiacético ou hidroxietanóico (MARTTINDALE, 1999). É um alfa hidroxíácido com grande interesse, principalmente em se tratando de rejuvenescimento da pele (BATISTUZZO, J. A. O.; ITAYA, M.; ETO, Y., 2006) porque sua atuação como varredor de radicais livres também já foi avaliada (MAIO, M., 2004). Ele diminui a pigmentação por muitos mecanismos, incluindo a diminuição do estrato córneo, aumenta a epidermólise, dispersando a melanina na camada basal da epiderme e aumentando a síntese de colágeno na derme (LYNDE, C. B.; KRAFT, J. N.; LYNDE C. W., 2006). Embora seja um produto seguro, dependendo da concentração podem ocorrer efeitos colaterais indesejáveis, como eritema persistente, hiperpigmentação, aumento da predisposição ao herpes simples e, eventualmente, deixar cicatrizes hipertróficas (BATISTUZZO, J. A. O.; ITAYA, M.; ETO, Y., 2006). Foram feitas

avaliações comparativas do efeito dos ácidos glicólico e retinóico sobre a função de barreira do estrato córneo e hidratação da pele. Enquanto o ácido glicólico induziu rapidamente a um eritema intenso, implicando em resposta inflamatória, a pele sob tratamento com ácido retinóico causou descamação em maior extensão que o ácido glicólico, mesmo após a interrupção do tratamento. Os dois produtos diminuíram consideravelmente o tempo de renovação do estrato córneo. Os resultados indicam que ambos induzem a alterações funcionais no estrato córneo, demonstrando seu potencial irritativo. O aumento do *turnover* do estrato córneo pode estar, em parte, ligado a essas propriedades irritativas (MAIO, M., 2004).

2.4.2.4 Tretinoína

O ácido transretinóico, tretinoína ou vitamina A ácida foi o primeiro retinóide sintetizado (MAIO, M., 2004) e é o principal derivado do retinol e o responsável pelo efeito terapêutico da Vitamina A (PAREJA, B.; KEHL, H., 1990). Tópicamente, a tretinoína é eficiente no tratamento de ictiose, psoríase, acne vulgar, melasma, neoplasia e outras doenças de pele (BRISAERT, M. G.; EVERAERTS, I.; PLAIZIER-VERCAMMEN, J. , 1995). De fato, existem mais de 125 distúrbios distintos para os quais há evidências da eficácia dos retinóides (BAUMANN, L., 2004).

Outras condições melhoradas pelos retinóides em estudos bem controlados são hiperpigmentação pós-inflamatória em negros, discromia em orientais, melasma e estrias recentes. Há evidência de que a tretinoína tópica melhora cicatrizes, especialmente cicatrizes hipertróficas e queloidianas. Em sequelas de queimaduras há clareamento, diminuição do prurido e melhora da textura da pele (MAIO, M. 2004). Os efeitos do ácido retinóico na melanogênese e o mecanismo de ação nos tratamentos tópicos ainda não estão totalmente elucidados (YOSHIMURA, K. et al., 2001). A sua ação despigmentante parece não estar diretamente relacionada à inibição da melanogênese, mas sim em outras ações específicas, como a promoção da proliferação dos queratinócitos e aceleração da renovação das células epidérmicas (MAIO, M, 2004). Sabe-se que ela diminui e previne lesões por aumentar a renovação das células epiteliais (BRISAERT, M. G.; EVERAERTS, I.;

PLAIZIER-VERCAMMEN, J. , 1995). O seu efeito despigmentante também se baseia na habilidade de dispersar os grânulos de pigmentos dos queratinócitos e interferir na transferência destes pigmentos (GUPTA A. K. et al., 2006). Além disso, o ácido retinóico também reduz a pigmentação pela inibição da transcrição da tirosinase, assim como pela interrupção da síntese de melanina (LYNDE, C. B.; KRAFT, J. N.; LYNDE C. W., 2006).

O ácido retinóico é um fármaco bastante seguro, sendo os efeitos adversos limitados à pele. Muitos autores estabelecem que os efeitos adversos dependem da dose e da duração do tratamento e, em geral são controláveis (MAIO, M. 2004). Os efeitos colaterais mais comuns são irritação, descamação, eritema, ressecamento, prurido, queimação e ardência (BRISAERT, M. G.; EVERAERTS, I.; PLAIZIER-VERCAMMEN, J., 1995 e MAIO, M., 2004). O óleo de rosa mosqueta produz os mesmos benefícios da tretinoína sintética, mas é livre dos efeitos colaterais (CONCHA, J. et al., 2006).

Em gestantes, a exposição a retinóides sistêmicos é uma das causas de aborto e de más-formações congênitas bem documentada. A potencial teratogenicidade da tretinoína tópica é uma preocupação justificada. Entretanto, a absorção sistêmica de retinóides de aplicação tópica é desprezível: sendo que apenas 1% do que é aplicado topicamente é absorvido, não levando a alteração dos níveis plasmáticos e não apresentando efeitos adversos sistêmicos. Retinóides tópicos não são carcinogênicos em humanos (MAIO, M. 2004).

2.5 ÓLEO DE ROSA MOSQUETA

A rosa mosqueta (*Rosa rubiginosa*, *Rosa eglanteria*) é uma rosa selvagem, também chamada de rosa silvestre, rosa montês ou rosa coral, espalhada pela Europa, Ásia e América do Sul (Argentina e Chile) (HORNERO-MÉNDEZ, D.; MÍNGUEZ-MOSQUERA, M. I. , 2000). Ela é oriunda do mediterrâneo e segundo alguns autores, foi trazida para a América como planta ornamental (PAREJA, B.; KEHL, H., 1990). Na Nova Zelândia e Austrália, foi considerada uma praga desde a sua introdução nos anos de 1800 (HORNERO-MÉNDEZ, D.; MÍNGUEZ-

MOSQUERA, M. I. , 2000). Das 1500 espécies existentes nesta família, pelo menos 1200 são atualmente cultivadas em diversas regiões da América. No Peru, é abundante nas regiões cujas altitudes variam entre 2329 e 3360 metros do nível do mar. No Chile ela é encontrada no Maule e na região de Los Lagos. As características morfológicas da planta nos dois países não apresentam diferenças significativas, entretanto o conteúdo do óleo das sementes é maior na variedade chilena devido ao maior tamanho do fruto, diferença esta devido à altitude (PAREJA, B.; KEHL, H., 1990).

A rosa mosqueta pertence à família *Rosacea*, subfamília *Rosoidea*, gênero *Rosa*. É um arbusto que cresce em regiões de clima frio e chuvoso, geralmente em solo pobre, em planícies e montanhas pouco elevadas. Seus talos e ramos são cobertos de espinhos afiados. Suas flores são brancas, rosadas, e às vezes amareladas, de 3-6 cm de diâmetro, dispostas em corimbo de 7 a 15 unidades. Apresentam cinco sépalas, cinco pétalas e numerosos estames. Suas folhas são compostas, de forma elíptica e de cor verde intenso. O fruto é carnoso, de forma ovóide, cor vermelho alaranjado e contém um grande número de sementes (PAREJA, B.; KEHL, H., 1990).

As suas propriedades singulares foram cientificamente descobertas através de projetos iniciados em 1983, no Chile (FRANCO, D. et al., 2006). A medicina popular emprega desde tempos memoráveis as folhas e pétalas de rosa mosqueta em soluções aquosas, infusões e pós de aplicação tópica, por sua ação adstringente (PAREJA, B.; KEHL, H., 1990). Além disso, as flores também são utilizadas para preparar infusos com efeito terapêutico, devido ao seu alto conteúdo de ácido ascórbico (FRANCO, D. et al., 2006).

Os frutos da rosa mosqueta são utilizados como alimento, principalmente para a preparação de geléias, chás, e bebidas alcoólicas depois da fermentação. A concentração de vitamina C é 15 vezes maior do que nas frutas cítricas. Os frutos têm uma coloração avermelhada característica intensa, devido aos pigmentos carotenóides – betacaroteno, licopeno, rubixantina, gazabixantina, betacriptoxantina e zeaxantina – encontrados. Eles tem sido usados extensivamente com propósitos farmacológicos (cuidados da pele e propriedades anti-ulcerativas) (HORNERO-MÉNDEZ, D.; MÍNGUEZ-MOSQUERA, M. I. , 2000).

As sementes de rosa mosqueta fornecem um óleo valioso devido ao seu alto conteúdo em ácido transretinóico, o qual é utilizado em terapias cutâneas, principalmente para eliminar cicatrizes e no tratamento da psoríase (FRANCO, D. et al., 2006). O óleo extraído das sementes é componente de várias preparações cosméticas também devido ao seu alto conteúdo de ácido linolênico e linoléico – em torno de 40% (HORNERO-MÉNDEZ, D.; MÍNGUEZ-MOSQUERA, M. I. , 2000). Ao lado do ácido araquidônico, tais ácidos são nutrientes essenciais na síntese da prostaglandina, geração de células de membranas, mecanismos de defesa, crescimento e outros processos fisiológicos e bioquímicos relacionados com a regeneração dos tecidos. Daí a associação da presença destes ácidos com as propriedades regeneradoras da pele (BADOLATO, E. S.; AUED-PIMENTEL, S.; TAVARES, M., 1993).

O óleo comercial é obtido convencionalmente das sementes por extração com solventes orgânicos, seguido de purificação para eliminar os triglicerídeos de maior saturação e posteriormente é estabilizado para evitar a precipitação (BADOLATO, E. S.; AUED-PIMENTEL, S.; TAVARES, M., 1993). Este produto é apresentado como um líquido transparente, amarelo avermelhado, de cor e sabor característicos (PAREJA, B.; KEHL, H., 1990).

As sementes contêm menos de 10% de óleo em base anidra. O processo convencional de extração do óleo através de solventes orgânicos possui algumas desvantagens, como a utilização de compostos orgânicos voláteis e a alta temperatura aplicada durante o processo, o qual pode diminuir a qualidade do produto. Essa limitação pode ser reduzida pela utilização do processo de extração por pressão à frio. Entretanto esse processo origina um óleo de baixo rendimento (em torno de 30-40%). Esse rendimento pode ser aumentado (acima de 72%) através da utilização de enzimas no processo de extração. O óleo de rosa mosqueta contém mais de 77% de ácidos graxos poliinsaturados, os quais são muito susceptíveis à reações químicas, causando a sua rápida deterioração. Para preservar as propriedades cosméticas e terapêuticas do óleo de rosa mosqueta, o processo de extração com baixa temperatura (até 40°C) poderia se tornar uma exigência básica, pois permite que as substâncias ativas permaneçam intactas e mantêm a proporção entre saturado e insaturado (CONCHA, J. et al., 2006).

Nos últimos anos, o óleo de rosa mosqueta tem adquirido importância em cosmetologia visto que pesquisas realizadas em universidades dos Estados Unidos, Chile e Europa revelam suas propriedades regeneradoras da pele, recomendando assim, seu uso para manter a textura e juventude da tez. Por essa razão, este óleo tem sido comercializado, puro ou na forma de cosméticos (emulsões), indicado na prevenção do envelhecimento, no tratamento de dermatoses, como as sardas e as manchas provocadas por exposições solares ou queimaduras (BADOLATO, E. S.; AUED-PIMENTEL, S.; TAVARES, M., 1993).

2.6 ESPECTROFOTOMETRIA NA REGIÃO DO VISÍVEL

No passado foram inventados métodos, muitas vezes utilizando fórmulas complexas para quantificação de cores, de modo a expressá-las numericamente, com o objetivo de fazer qualquer um ser capaz de defini-la mais facilmente e com mais precisão. Esses métodos tentaram providenciar uma maneira de expressar a cor numericamente assim como são expressos o comprimento e o peso. Em 1976 a Comissão Internacional de l'Eclairage (CIE) desenvolveu o método L a b para especificar cores de superfícies (que irradiam iluminação) e que fornece diferenças de cores mais uniformes em relação às diferenças visuais. Hoje esse método é utilizado mundialmente para comunicação de cores (MINOLTA CO., LTD., 2008).

O sistema colorimétrico L a b (também conhecido como CIELab) é hoje um dos métodos mais conhecidos e largamente utilizados em praticamente todos os campos da ciência (MINOLTA CO., LTD., 2008). Ele especifica a percepção de cores em termos de um espaço tridimensional. O eixo **L** indica luminosidade e apresenta valores no intervalo de 0 a 100, sendo o valor 100 para a cor branca e 0 para a cor preta (Figura 2). Os outros dois eixos, **a** e **b** indicam coordenadas de cromaticidade, indicando a direção da cor. A letra **a** na forma positiva (**+a**) indica cor na direção do vermelho, e na forma negativa (**-a**) indica na direção do verde. A letra **b** na forma positiva (**+b**) indica cor na direção do amarelo, e na forma negativa (**-b**) indica na direção do azul. O centro é acromático; na medida em que os valores de **a** e **b** aumentam e o ponto move-se para fora do centro, a saturação de cor cresce

(Figura 3) (RAMOS FILHO, H.S., 2006). Esses dados podem ser obtidos a partir de um espectrofotômetro. O espectrofotômetro Konica Minolta já foi utilizado em diversos trabalhos como por exemplo na determinação de cor como controle de qualidade em alimentos (POLICARPO et al, 2007) e avaliação de cores em minerais (SILVA, R. A., 2006). Estas leituras cromáticas foram desenvolvidas empregando-se o software Corel Draw 8.0).

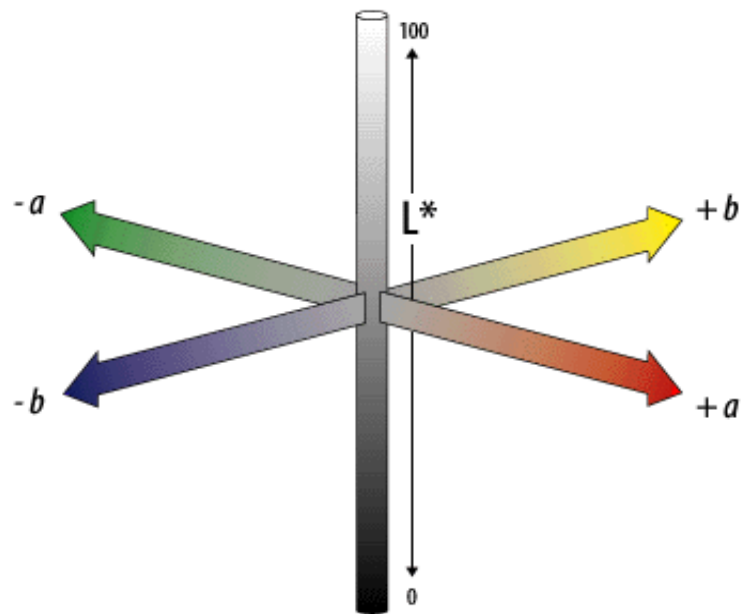


Figura 2: Sistema de coordenadas CIELab (ADOBE. Technical Guides. 2008).

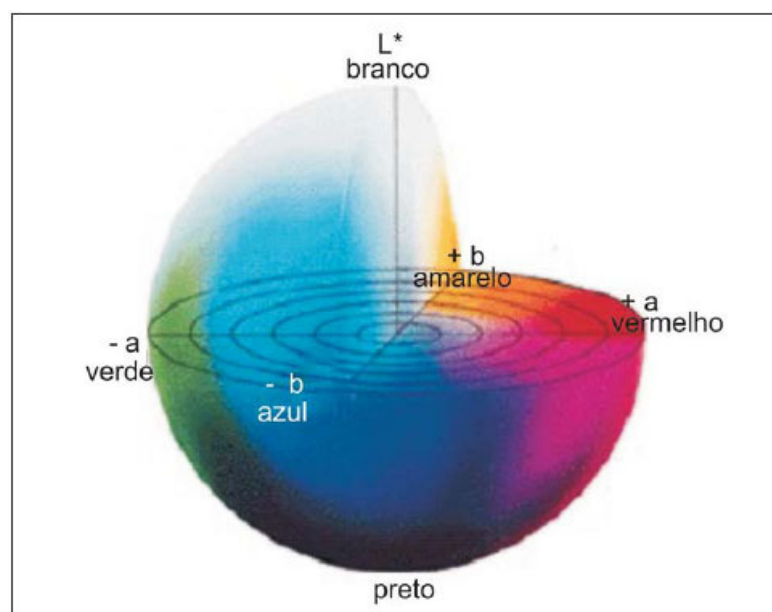


Figura 3: Espectro de cor CIELab (MINOLTA, 2004)

2.7 Avaliação da Fisiologia Cutânea por Imagem

Existe uma grande dificuldade entre os profissionais que tratam a derme e epiderme (como dermatologistas e esteticistas) em documentar e monitorar a efetividade dos tratamentos, principalmente quando se necessita uma visão mais aprofundada, difícil de ser visto à olho nu. Muitas vezes o uso de câmeras e outros equipamentos podem ser úteis. Infelizmente a maioria desses dispositivos não apresenta claramente a condição do paciente. A utilização de instrumentos especializados em imagem como o VISIA CR podem acabar com essas questões. Este equipamento é particularmente eficiente na avaliação da pigmentação da pele. A imagem é capturada sob iluminação polarizada, através de um par de filtro ortogonal polarizado, localizados sobre o *flash* e a lente da câmera respectivamente. Essa polarização elimina o reflexo especular da superfície da pele, melhorando a visibilidade da luz re-emitida da epiderme e derme, onde a melanina reside. O equipamento VISIA CR é ideal para monitorar o progresso de tratamentos para hiperpigmentação e vascularização. Todos os aspectos da captura e análise de imagens, incluindo a iluminação ambiente, é controlado pelo sistema. Essa tecnologia oferece um maior grau de informação clínica a respeito das condições de determinada pele (DERMILI, R. et al, 2009).

3 OBJETIVOS

3.1 OBJETIVO GERAL

- Avaliar a atividade despigmentante e cicatrizante do óleo de rosa mosqueta e a aplicação destas propriedades em pacientes queimados em tratamento no Hospital Universitário Evangélico de Curitiba.

3.2 OBJETIVOS ESPECÍFICOS

- Avaliar *in vivo* os efeitos clareadores e cicatrizantes do óleo de rosa mosqueta em pacientes que sofreram queimaduras;
- Melhorar a aparência estética destes pacientes, facilitando desta maneira a reintegração em seu ambiente social após o trauma;
- Pesquisar uma alternativa natural viável de despigmentante com menos efeitos colaterais do que os sintéticos atualmente utilizados;
- Incluir o óleo de rosa mosqueta na lista de produtos prescritos pelos médicos como coadjuvante no tratamento de queimaduras;
- Integrar o farmacêutico na rede multidisciplinar, através da pesquisa (de novas alternativas, fármacos), favorecendo o tratamento de pacientes queimados.

4 MATERIAL E MÉTODOS

4.1 MATERIAL

Óleo de rosa mosqueta lote: ARM-199/1138, Loncopan S.A. (Chile); ciclometicone (Silicone DC 245), Pharma Nostra Comercial Ltda. (Brasil); e emulsão óleo/água com fator de proteção solar (FPS) 30, Nutrifarm do Brasil Ingredientes Ltda. (Brasil).

4.2 MÉTODOS

4.2.1 Ensaio Clínico

Foi realizado um ensaio clínico duplo-cego randomizado envolvendo voluntários queimados em tratamento no Hospital Evangélico de Curitiba. O Projeto de Pesquisa foi previamente submetido ao Comitê de Ética e Pesquisa do referido hospital e após aprovação os voluntários foram reunidos, o Termo de Consentimento Livre e Esclarecido (Anexo 2) distribuído e explicitado, bem como todos os riscos e fases do projeto.

4.2.2 Voluntários

Foram selecionados 20 voluntários portadores de queimaduras de segundo e terceiro grau, sendo 13 do sexo feminino com idades entre 13 e 70 anos e 7 do sexo masculino, com idades entre 14 e 63 anos. Todos os voluntários, após avaliação clínica pelo médico especialista, foram submetidos aos ensaios empregando

espectrofotômetro na região do visível (Konica Minolta 700d/600d) na pele íntegra e na pele afetada e, fotografado através de sistema de diagnóstico por imagem (VISIA CR). Após a avaliação inicial, os voluntários foram separados randomicamente em 2 grupos, sendo que o grupo controle recebeu óleo de rosa mosqueta e o grupo placebo recebeu ciclometicone. Ambos os grupos receberam as seguintes orientações:

1. Aplicar de 1 a 5 gotas da solução oleosa na região afetada, preferencialmente à noite, e friccionar por 2 – 3 minutos.
2. Durante o período diurno utilizar emulsão hidratante com fator de proteção solar (FPS) 30 sobre o local afetado.
3. Repetir o tratamento por 60 dias consecutivos.

4.2.3 Avaliação do efeito despigmentante do óleo de rosa mosqueta empregando espectrofotometria na região do visível.

O efeito despigmentante do óleo de rosa mosqueta foi avaliado usando espectrofotômetro na região do visível de refletância difusa empregando o equipamento Konica Minolta 700d/600d. Os voluntários foram avaliados para pele íntegra próxima à região afetada, para região afetada no período inicial (T0) e a região afetada após 60 dias de tratamento (T60).

4.2.4 Avaliação do efeito despigmentante e cicatrizante do óleo de rosa mosqueta empregando diagnóstico por imagem

O efeito despigmentante e cicatrizante do óleo de rosa mosqueta foi avaliado usando o sistema de pesquisa por imagem VISIA CR System. Os voluntários foram avaliados para a região afetada no período inicial (T0) e após 60 dias de tratamento (T60), operando na luz visível e ultravioleta.

4.2.5 Avaliação Clínica

Os pacientes foram previamente avaliados e selecionados por médico especialista em queimaduras do Hospital Evangélico de Curitiba. Após 60 dias de tratamento uma nova avaliação clínica foi feita através dos resultados obtidos nos itens 4.2.3 e 4.2.4. O diagnóstico clínico foi realizado sem conhecimento do avaliador. Uma escala percentual foi elaborada para facilitar o diagnóstico:

- 0 – 10% (sem melhora)
- 11 – 40% (pouca melhora)
- 41 – 70% (boa melhora)
- 71 – 100% (ótima melhora)

5 RESULTADOS E DISCUSSÃO

5.1 RESULTADO OBTIDO PELO EQUIPAMENTO VISIA CR COM LUZ NORMAL

As figuras de 4 a 23 são correspondentes aos dados obtidos dos voluntários 1 a 20, sendo os itens 5.1.1 a 5.1.20 os resultados referentes ao equipamento Visia CR com luz normal (A) no tempo zero (T0) e após 60 dias (T60).

5.2 RESULTADO OBTIDO PELO EQUIPAMENTO VISIA CR COM LUZ ULTRAVIOLETA

As figuras de 4 a 23 são correspondentes aos dados obtidos dos voluntários 1 a 20, sendo os itens 5.2.1 a 5.2.20 os resultado referentes ao equipamento Visia CR com luz ultravioleta (B) no tempo zero (T0) e após 60 dias (T60).

5.3 RESULTADO OBTIDO PELO ESPECTROFOTÔMETRO KONICA MINOLTA

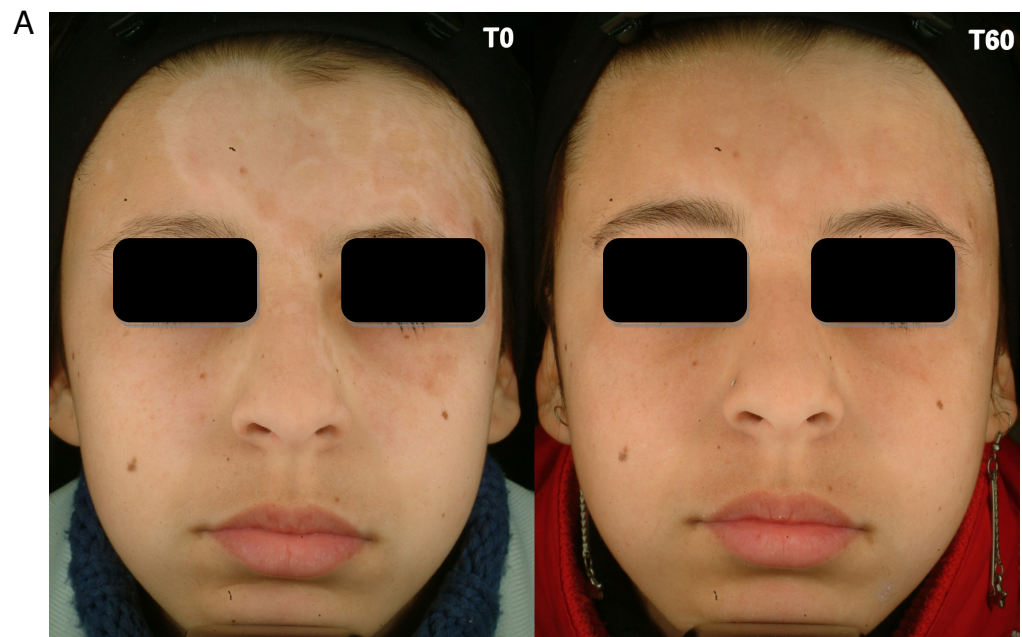As figuras de 4 a 23 são correspondentes aos dados obtidos dos voluntários 1 a 20, sendo os itens 5.3.1 a 5.3.20 os valores de L, a e b obtidos do espectrofotômetro Konica Minolta 700d/600d da pele íntegra, da pele queimada no tempo zero (T0) e na pele queimada após 60 dias (T60).

5.4 RESULTADO DA AVALIAÇÃO CLÍNICA

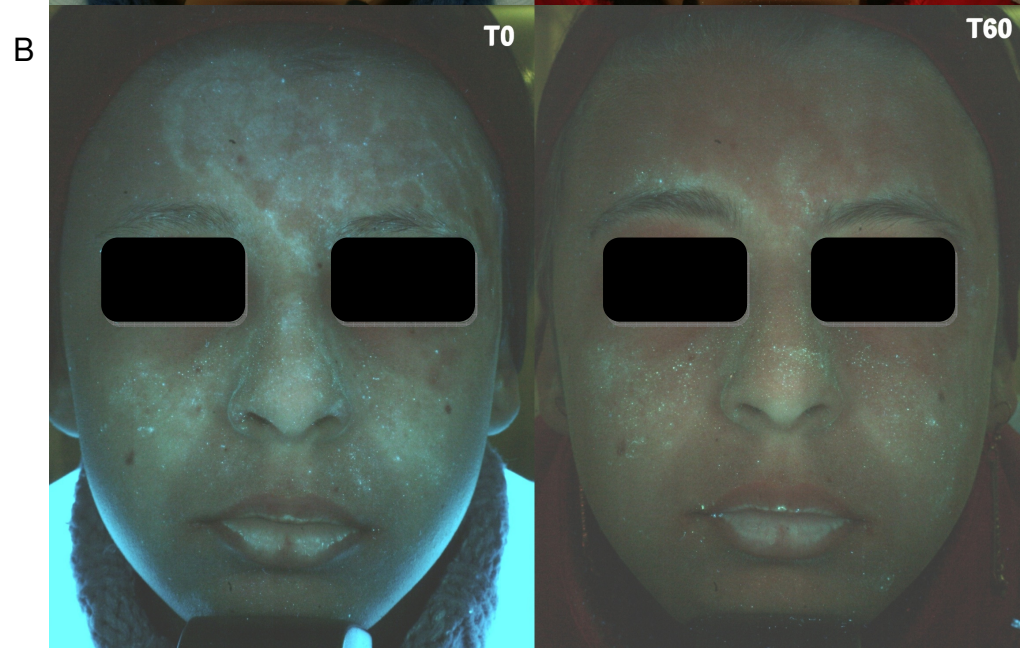
As figuras de 4 a 23 são correspondentes aos dados obtidos dos voluntários 1 a 20, sendo os itens 5.4.1 a 5.4.20 os resultados da avaliação clínica.

Figura 4: Voluntário 1

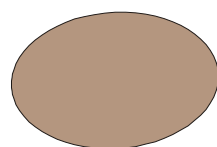
5.1.1



5.2.1

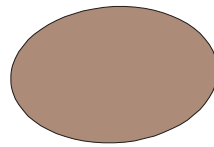


5.3.1




Integra

L: 63,85
a: 9,50
b: 16,60



T0

L: 60,21
a: 11,24
b: 15,42



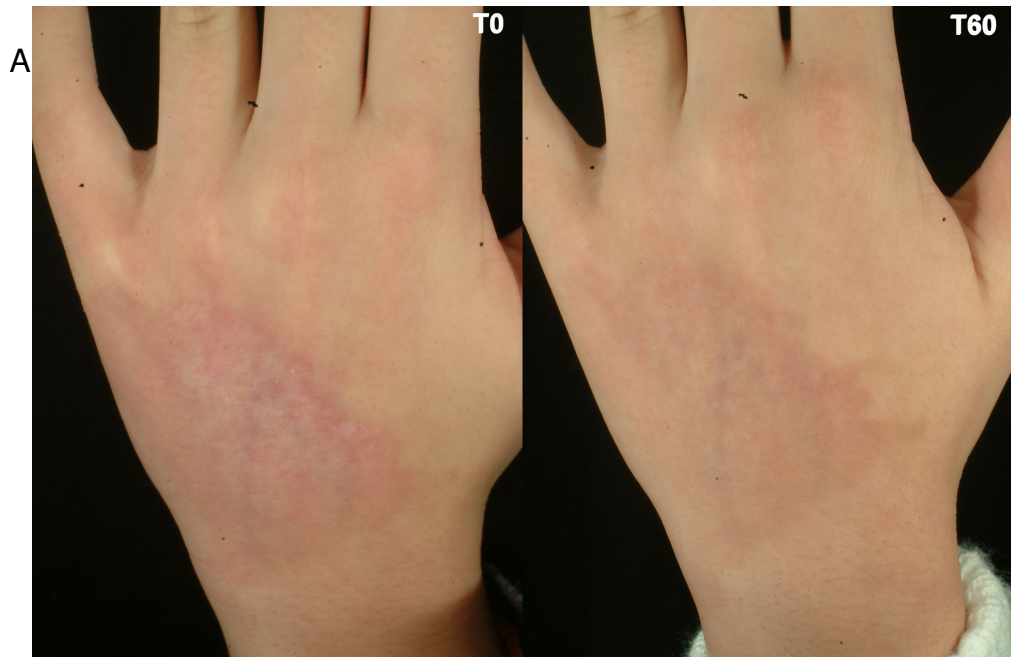
T60

L: 54,92
a: 12,37
b: 19,73

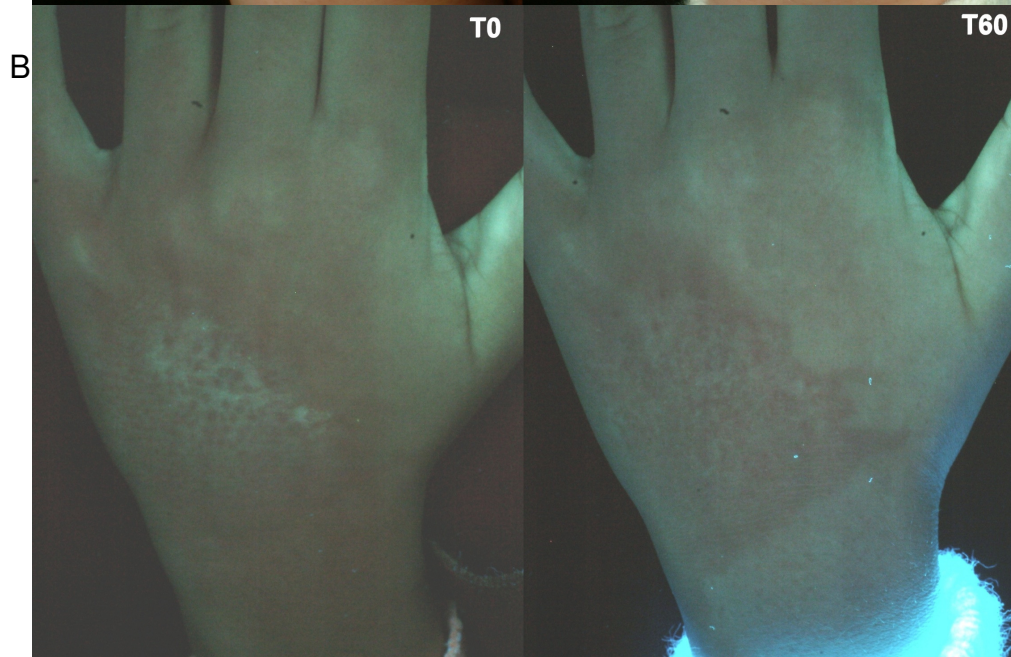
5.4.1 Avaliação Clínica: Manchas esbranquiçadas voltando à coloração normal.
Melhora de 70%

Figura 5: Voluntário 2

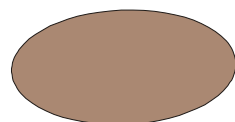
5.1.2



5.2.2

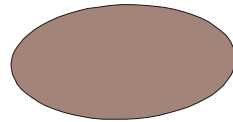


5.3.2



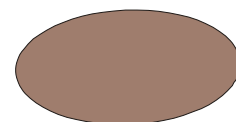
Integra

L: 59,23
a: 10,97
b: 16,96



T0

L: 57,07
a: 10,57
b: 12,01



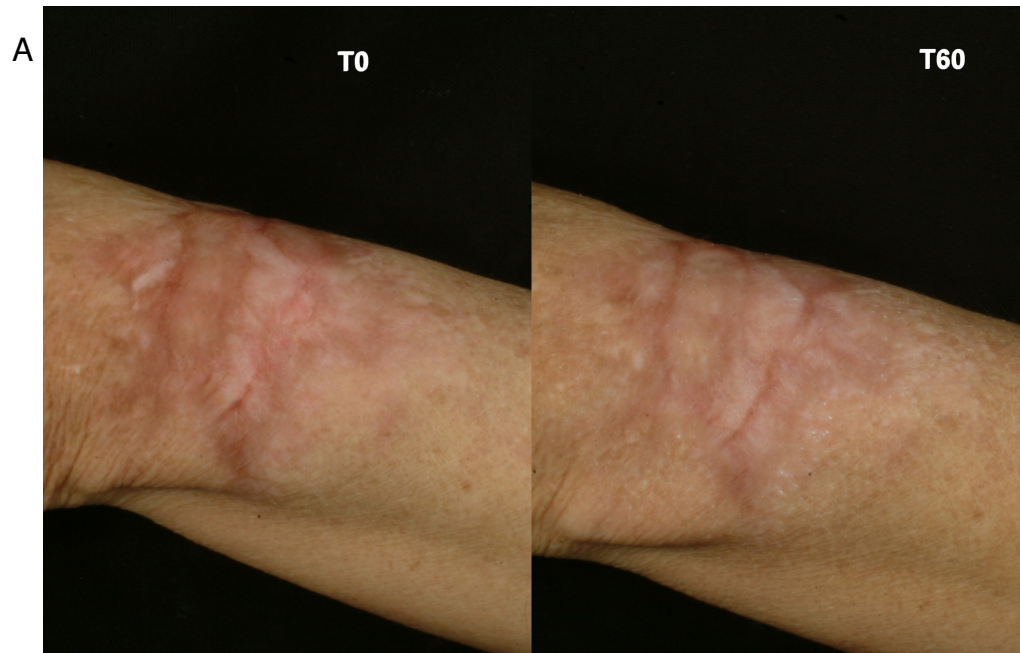
T60

L: 54,65
a: 11,05
b: 14,72

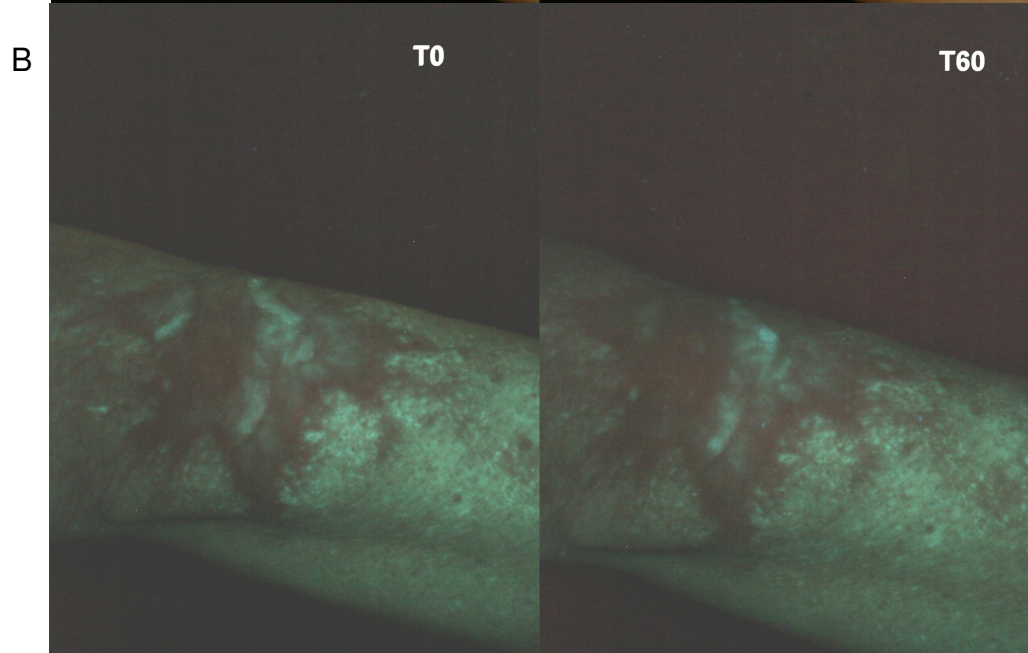
5.4.2 Avaliação Clínica: Melhora da área esbranquiçada. Em contrapartida, não houve melhora significativa nas áreas hiperpigmentadas, continuando muito aparentes. Melhora final de 65%.

Figura 6: Voluntário 3

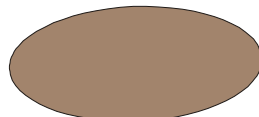
5.1.3



5.2.3

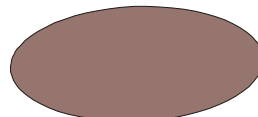


5.3.3



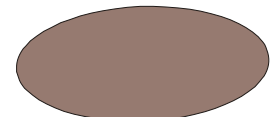
Integra

L: 56,78
a: 8,54
b: 18,41



T0

L: 51,15
a: 12,07
b: 10,45



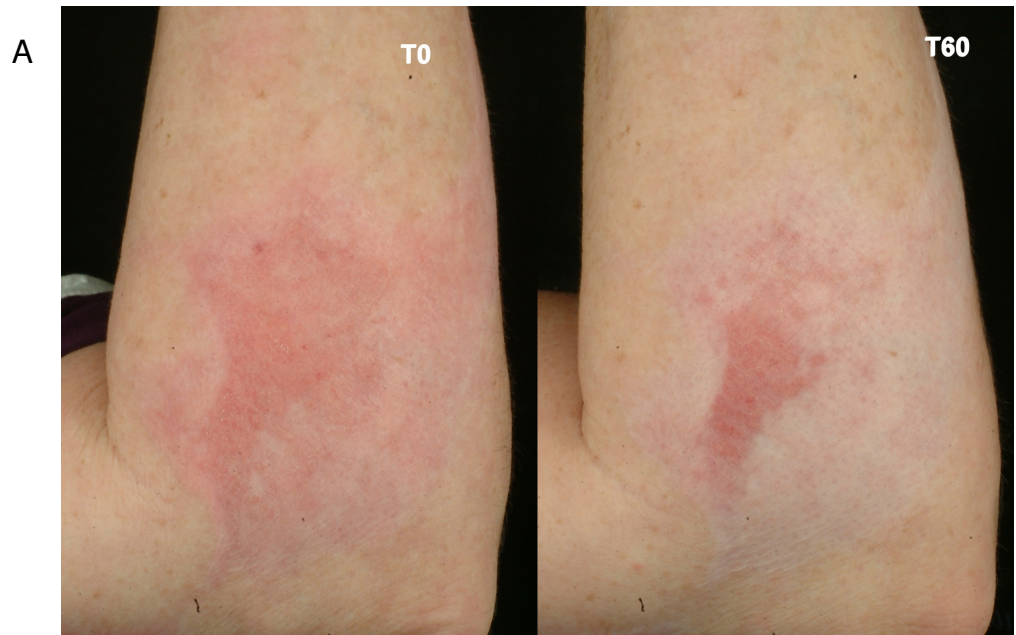
T60

L: 53,02
a: 10,03
b: 11,47

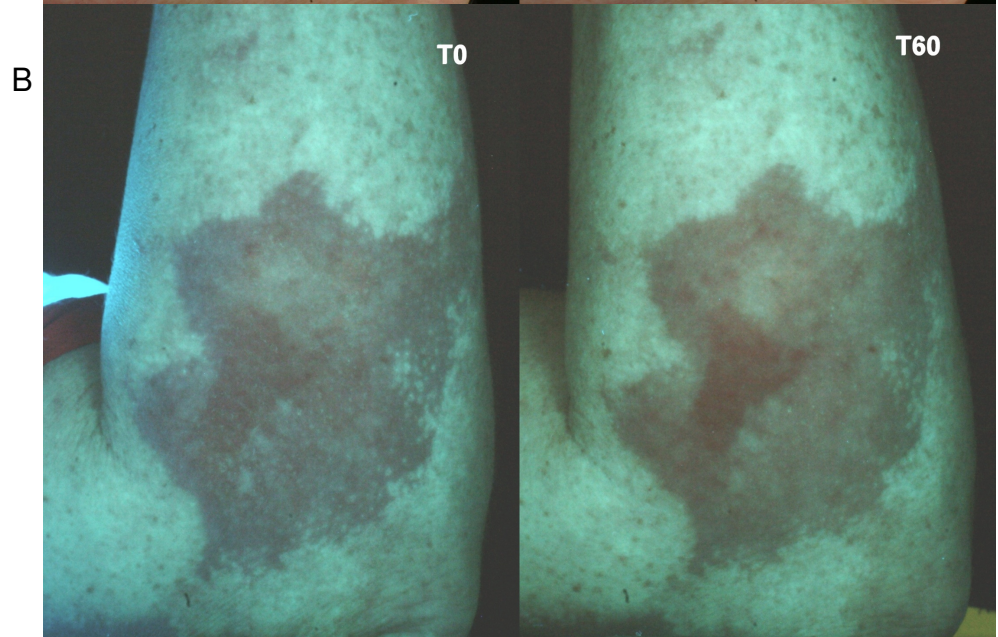
5.4.3 Avaliação Clínica: Pequena melhora nas áreas esbranquiçadas. Resultado pobre, melhora de 25%.

Figura 7: Voluntário 4

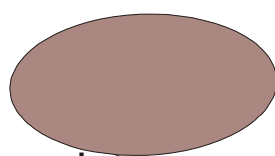
5.1.4



5.2.4

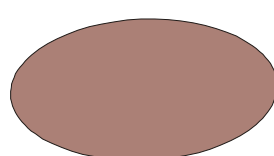


5.3.4



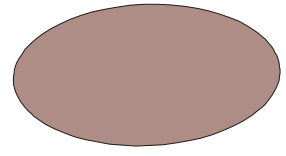
Integra

L: 59,81
a: 13,00
b: 10,10



T0

L: 57,01
a: 16,12
b: 13,04



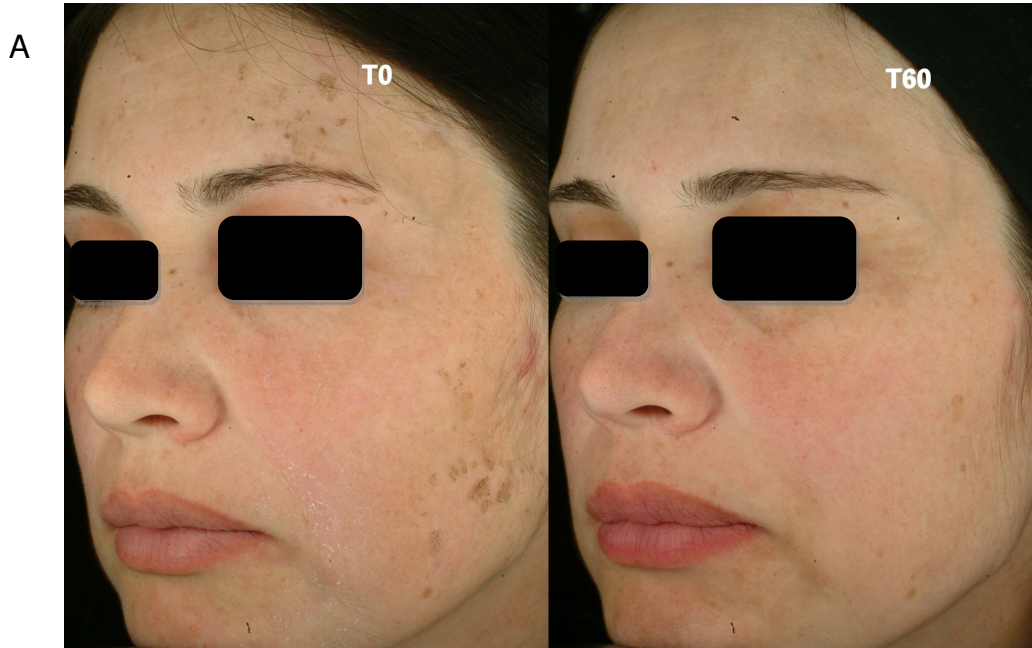T60

L: 60,80
a: 11,72
b: 9,63

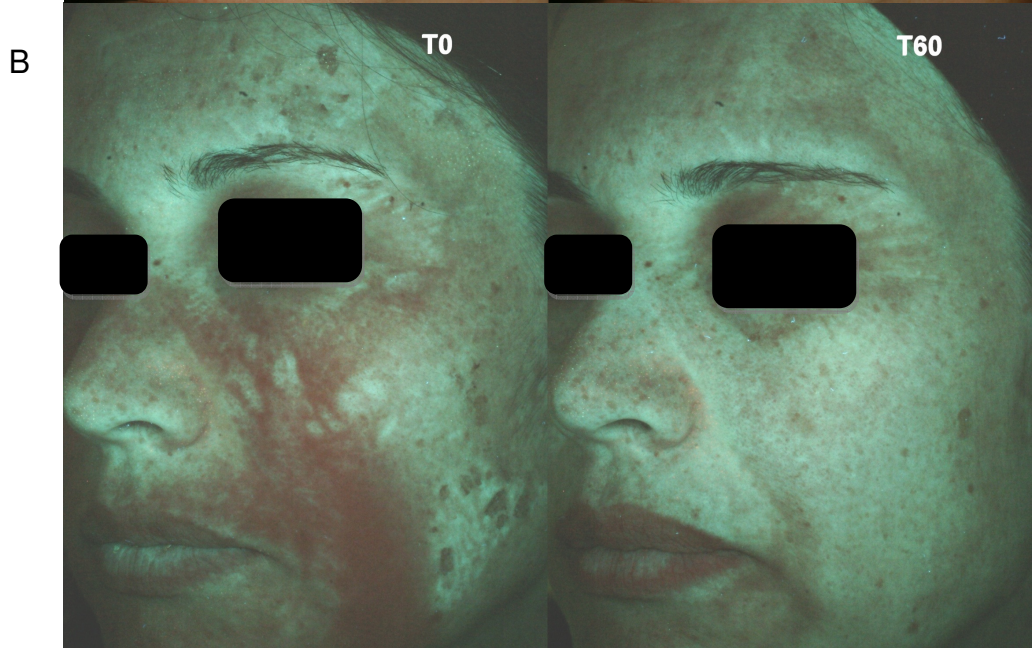
5.4.4 Avaliação Clínica: Resultado pobre, com substituição de áreas avermelhadas para área cor branco/rosa com acentuação de pigmentação em área central. Melhora de 10%.

Figura 8: Voluntário 5

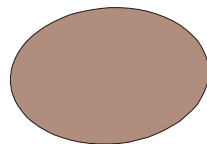
5.1.5



5.2.5

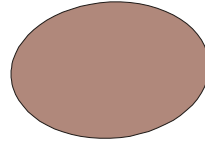


5.3.5



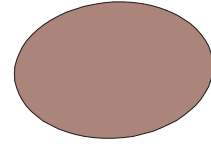
Integra

L: 61,40
a: 12,02
b: 13,51



T0

L: 59,16
a: 14,22
b: 12,74



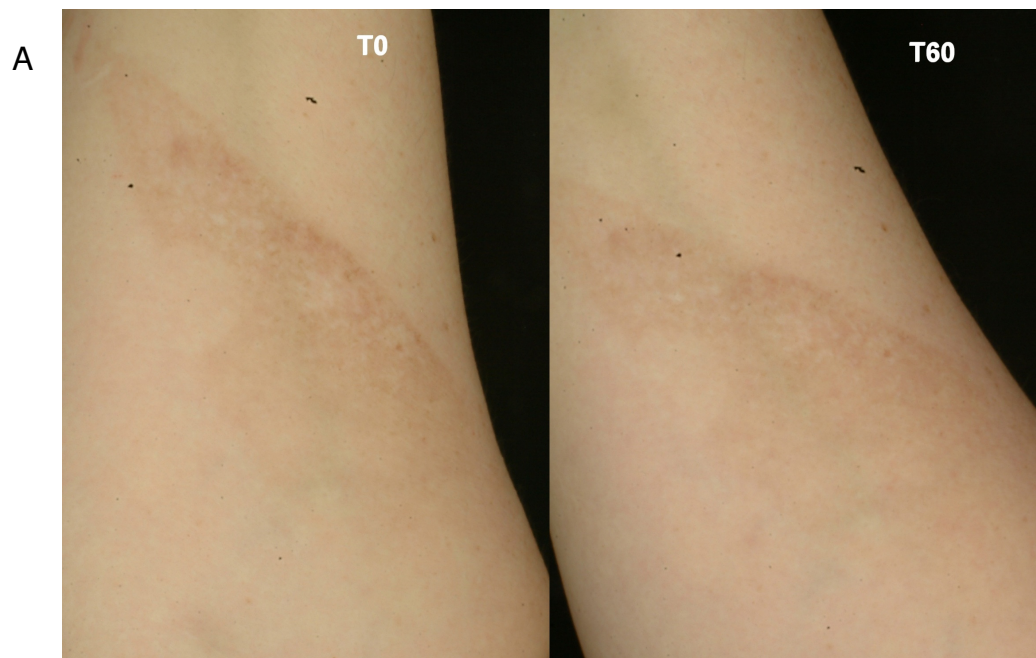
T60

L: 58,00
a: 14,00
b: 12,22

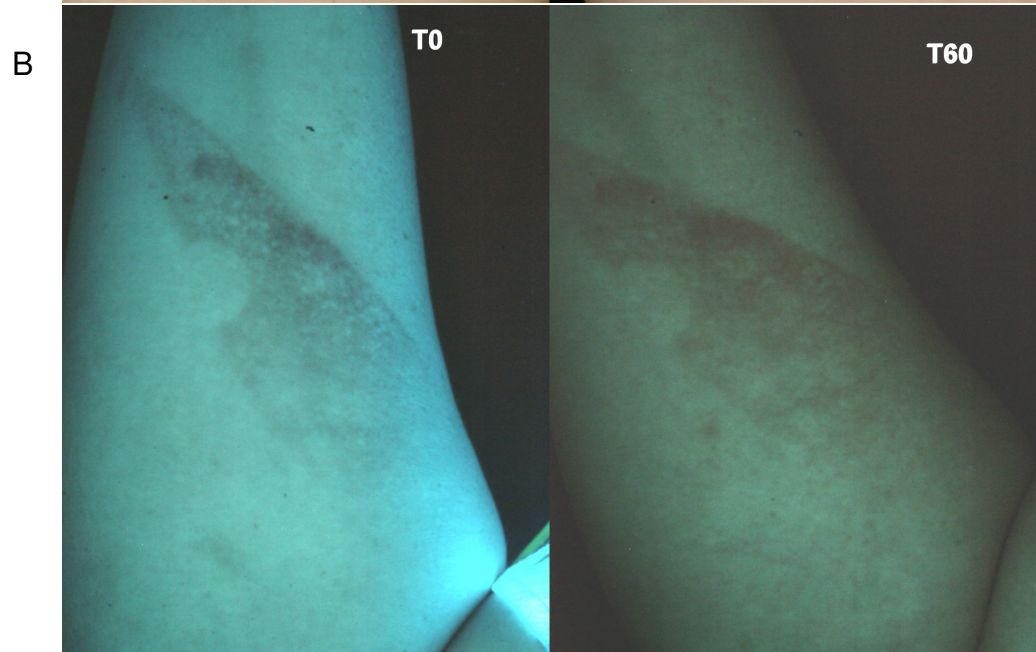
5.4.5 Avaliação Clínica: Boa evolução em toda a face, o que deixará a paciente sem manchas dentro de alguns meses. Melhora de 80%.

Figura 9: Voluntário 6


5.1.6



5.2.6




5.3.6




Integra

L: 65,41
a: 6,11
b: 17,46



T0

L: 64,44
a: 6,11
b: 16,57



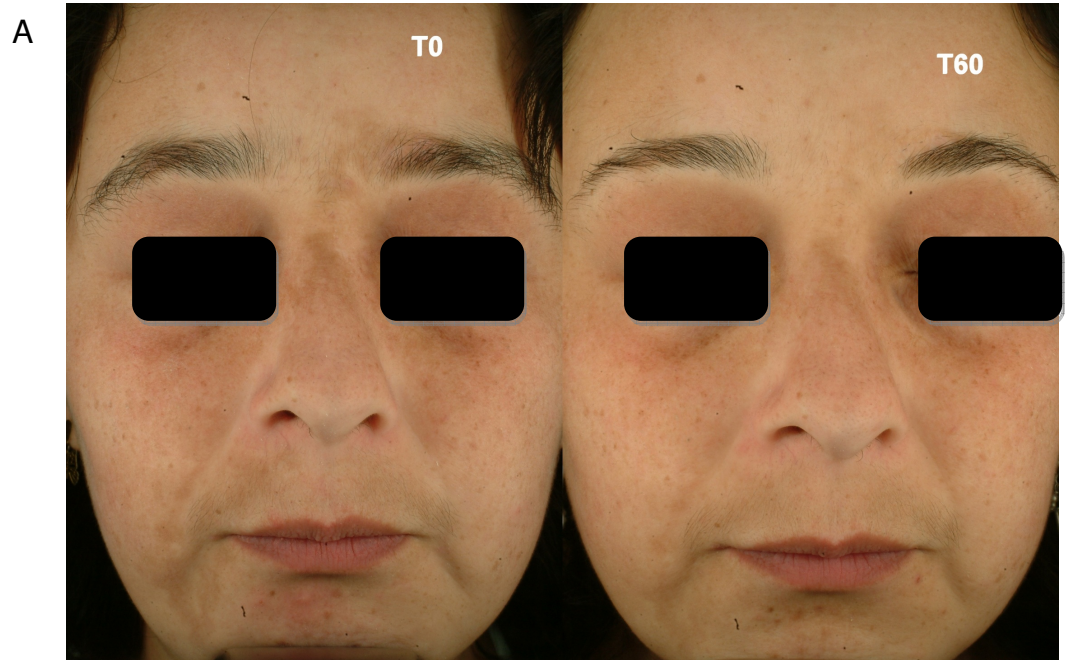
T60

L: 64,81
a: 6,30
b: 16,76

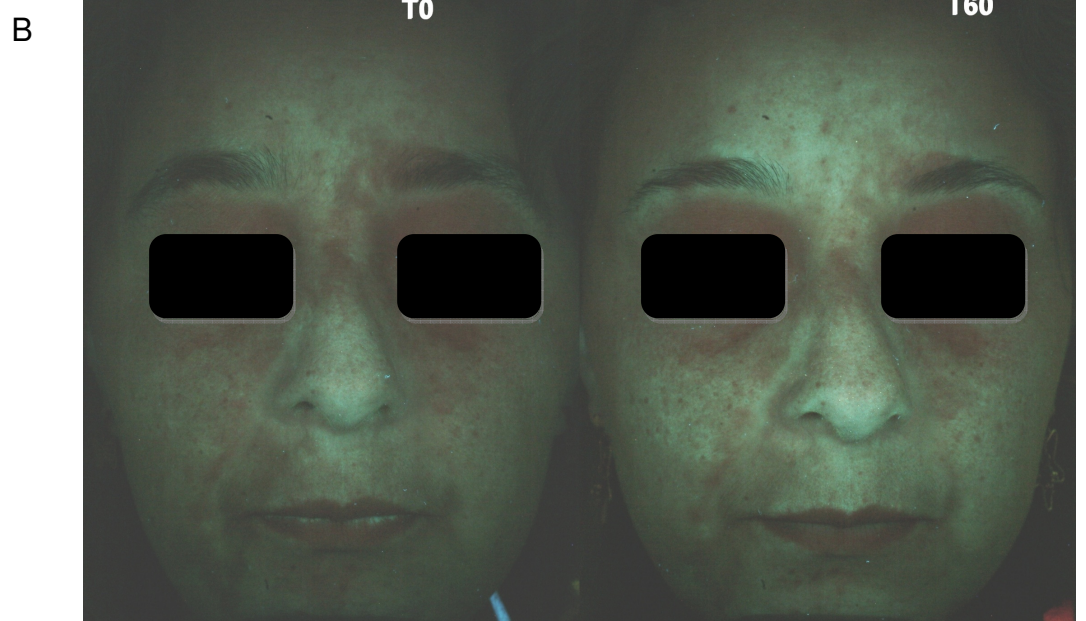
5.4.6 Avaliação Clínica: Melhora de 30%, embora a mancha ainda permaneça bastante visível há chance de melhora com o tempo.

Figura 10: Voluntário 7


5.1.7



5.2.7




5.3.7




Integra

L: 59,52
a: 11,55
b: 16,06



T0

L: 57,22
a: 12,06
b: 17,24



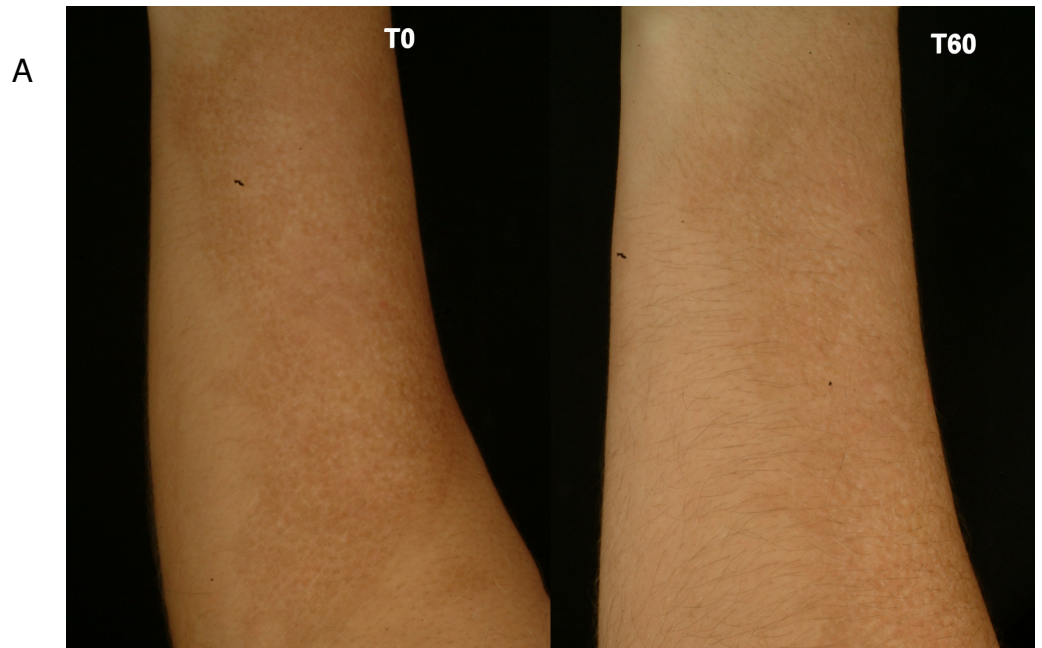
T60

L: 57,44
a: 10,99
b: 19,93

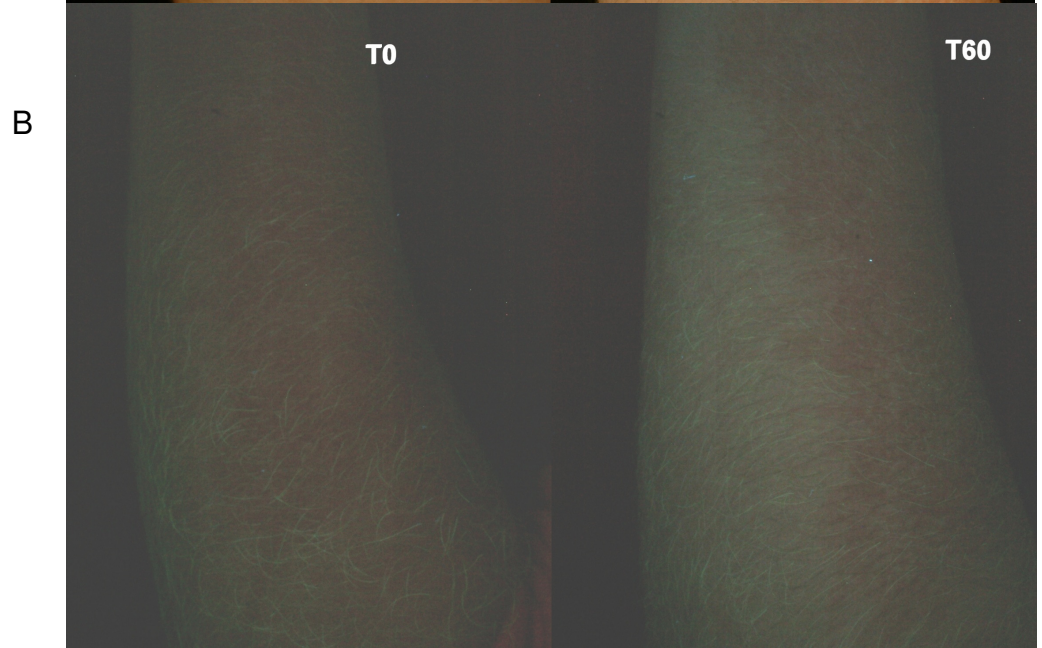
5.4.7 Avaliação Clínica: Melhora de 80%. Bom resultado com clareamento das áreas frontal, malaras, periorbiculares, labial e dorso nasal.

Figura 11: Voluntário 8

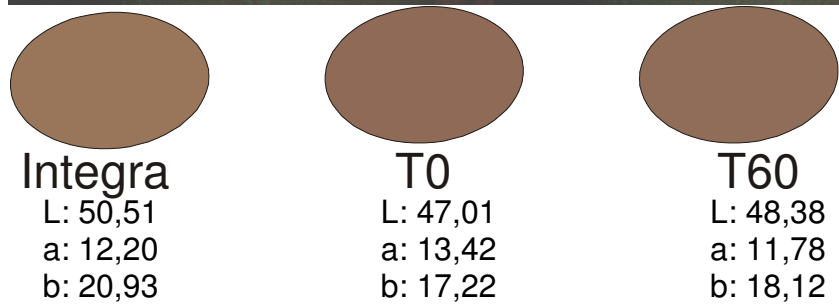
5.1.8



5.2.8



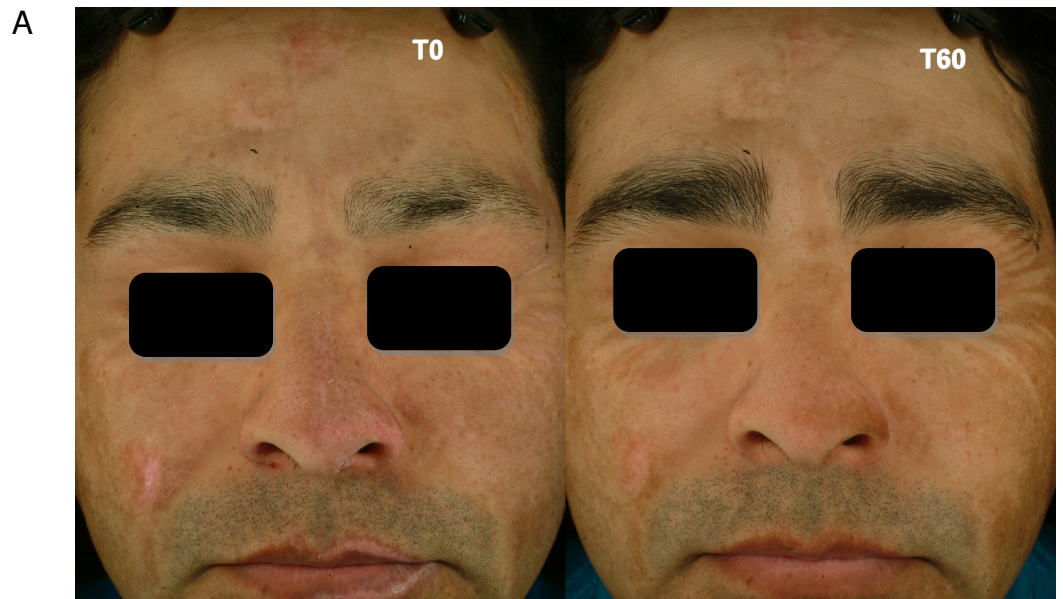
5.3.8



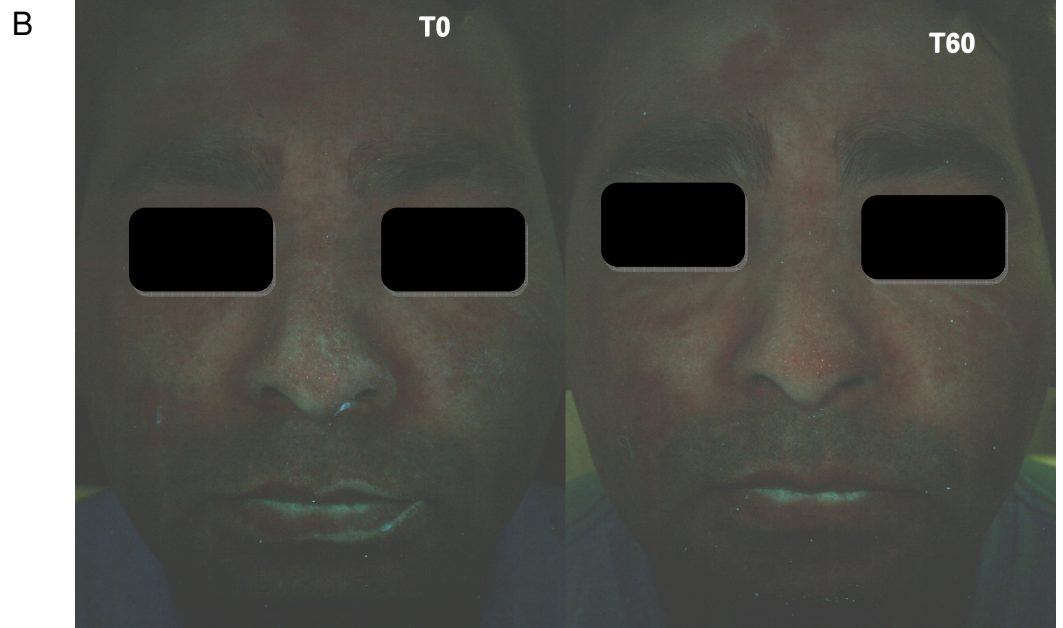
5.4.8 Avaliação Clínica: Boa evolução, deixando pequena mancha residual. Melhora de 70%.

Figura 12: Voluntário 9


5.1.9



5.2.9




5.3.9




Integra

L: 54,91
a: 11,38
b: 19,87



T0

L: 51,20
a: 13,57
b: 22,13



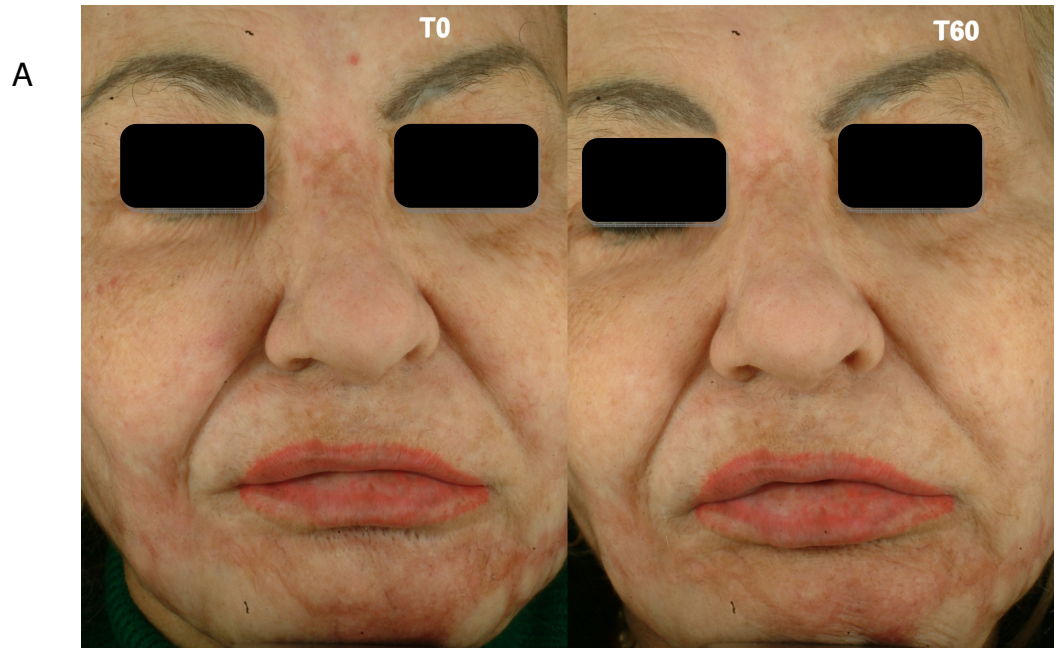
T60

L: 50,37
a: 14,12
b: 23,15

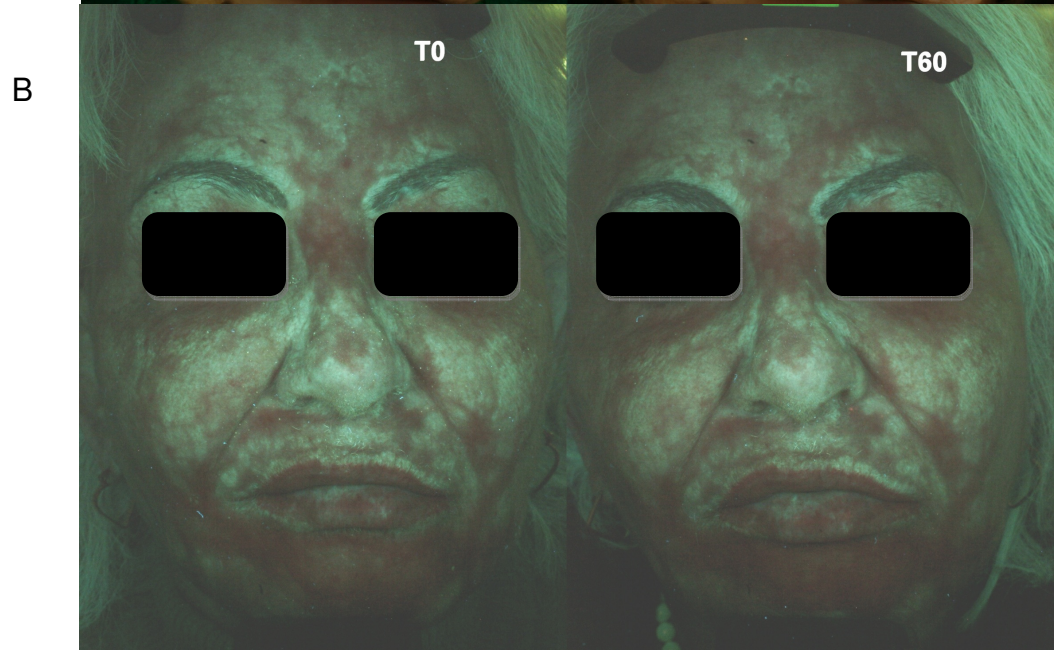
5.4.9 Avaliação Clínica: Melhora pequena, 10%. Resultado ruim, com manchas muito visíveis em regiões malares e periorbitárias. Melhora somente em sulco nasogeniano direito e lábios.

Figura 13: Voluntário 10


5.1.10



5.2.10

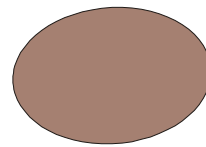


5.3.10



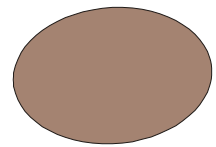
Integra

L: 60,17
a: 9,59
b: 14,12



T0

L: 55,56
a: 13,11
b: 13,83



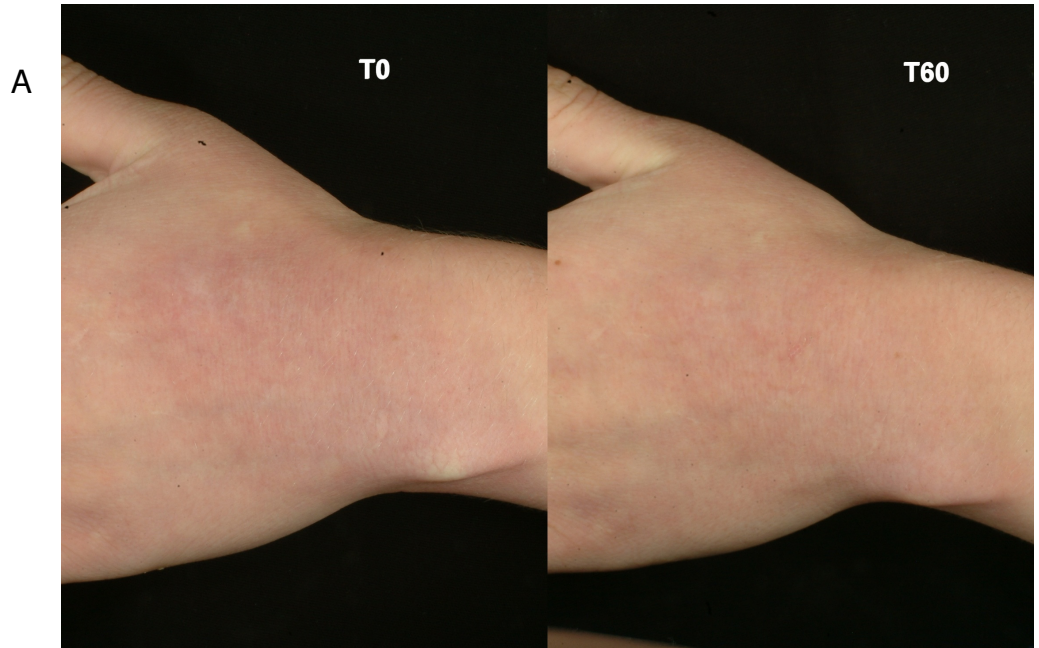
T60

L: 57,06
a: 11,31
b: 14,64

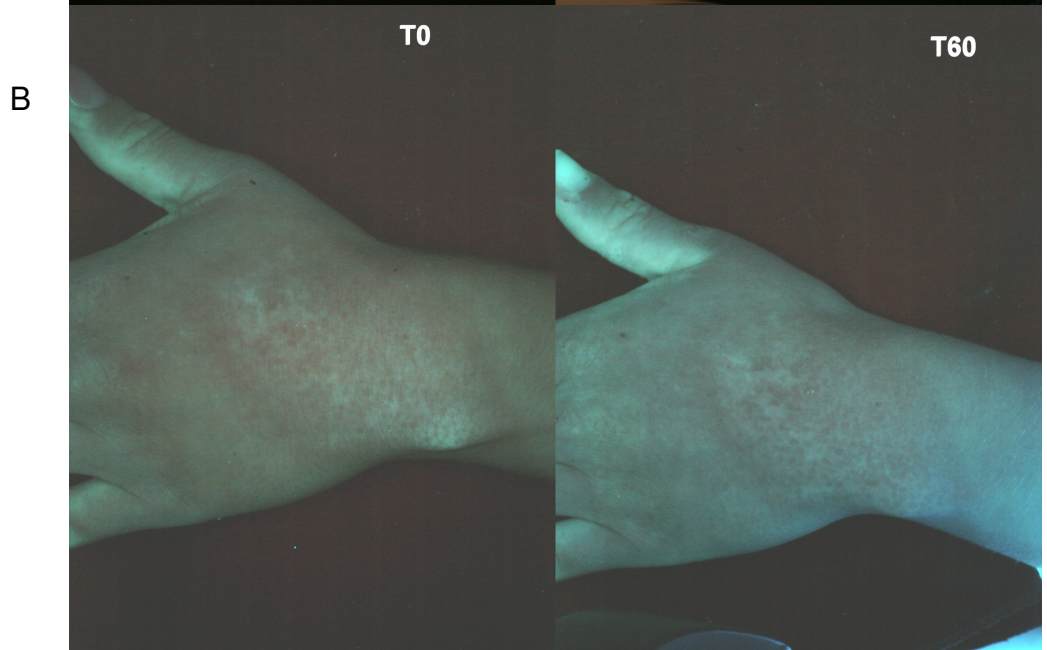
5.4.10 Avaliação Clínica: Resultado nulo, melhora de 10%. Só houve pouca melhora em dorso nasal e frontal.

Figura 14: Voluntário 11


5.1.11



5.2.11

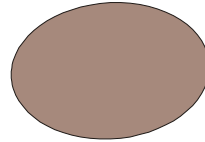


5.3.11



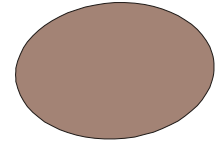
Integra

L: 60,95
a: 9,65
b: 17,83



T0

L: 59,10
a: 10,02
b: 12,14



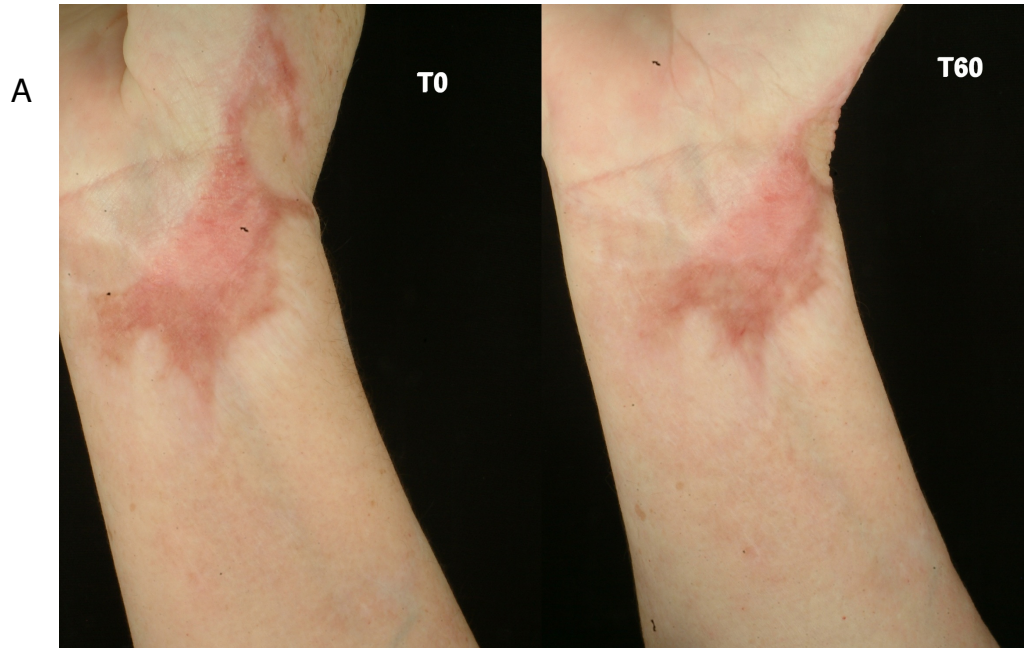T60

L: 57,23
a: 11,00
b: 13,03

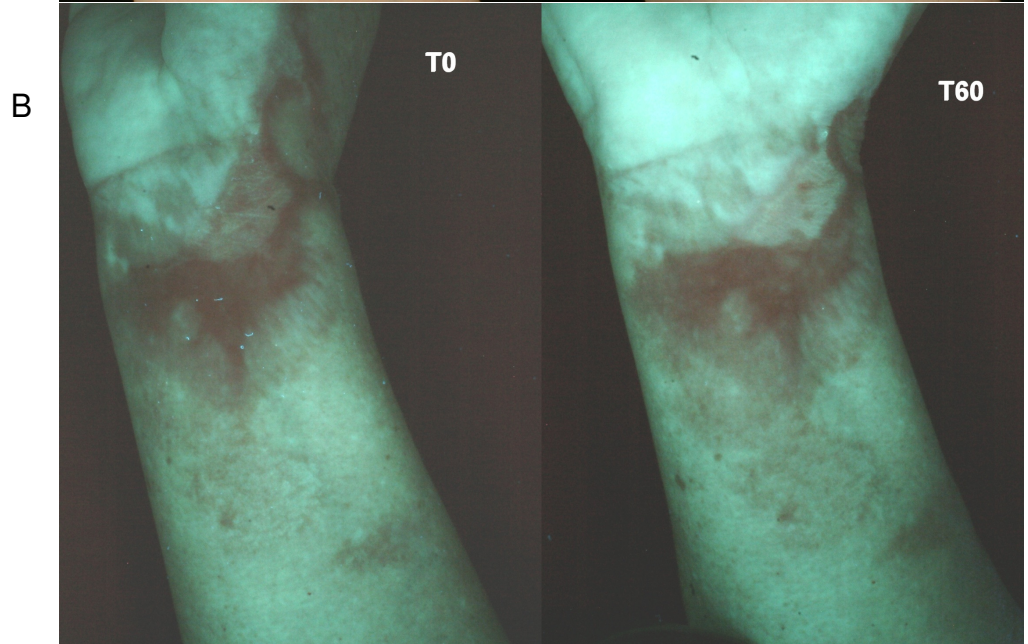
5.4.11 Avaliação Clínica: Bom resultado, melhora acentuada chegando a praticamente 100% com o passar do tempo. No momento melhora de 80%.

Figura 15: Voluntário 12


5.1.12



5.2.12

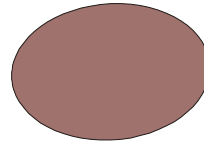


5.3.12



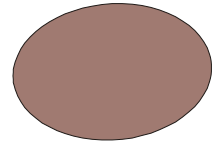
Integra

L: 61,72
a: 7,88
b: 15,96



T0

L: 51,81
a: 17,16
b: 11,20



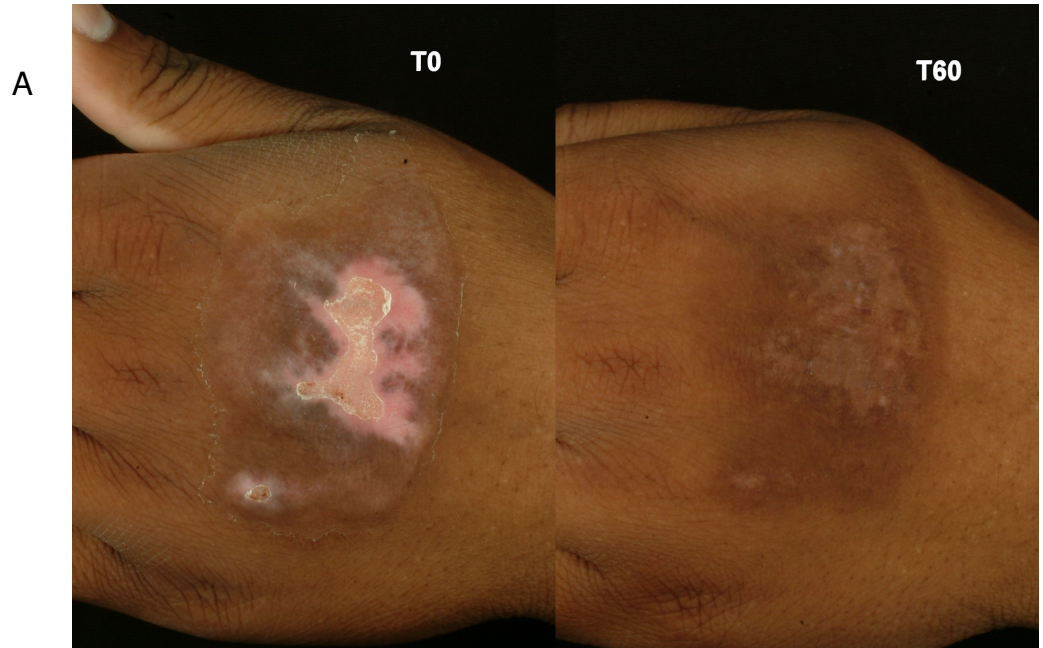
T60

L: 53,86
a: 13,60
b: 11,53

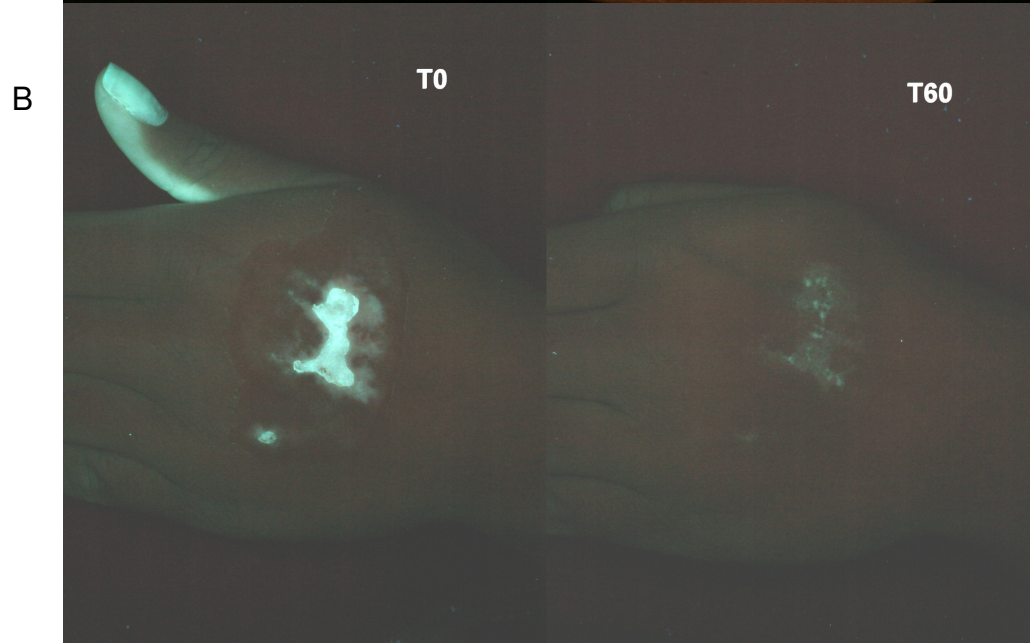
5.4.12 Avaliação Clínica: Melhora de 30%, deixando ainda áreas bastante visíveis no pulso.

Figura 16: Voluntário 13


5.1.13



5.2.13

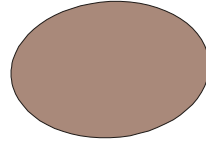


5.3.13




Integra

L: 38,51
a: 11,00
b: 15,91



T0

L: 58,83
a: 11,36
b: 12,87



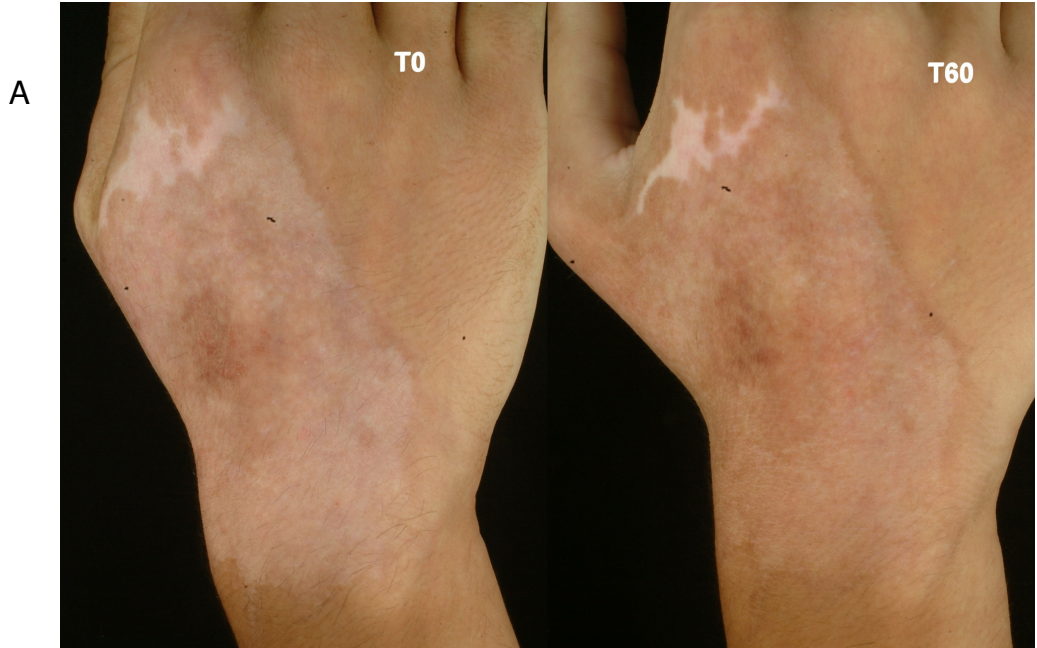
T60

L: 36,10
a: 9,09
b: 9,39

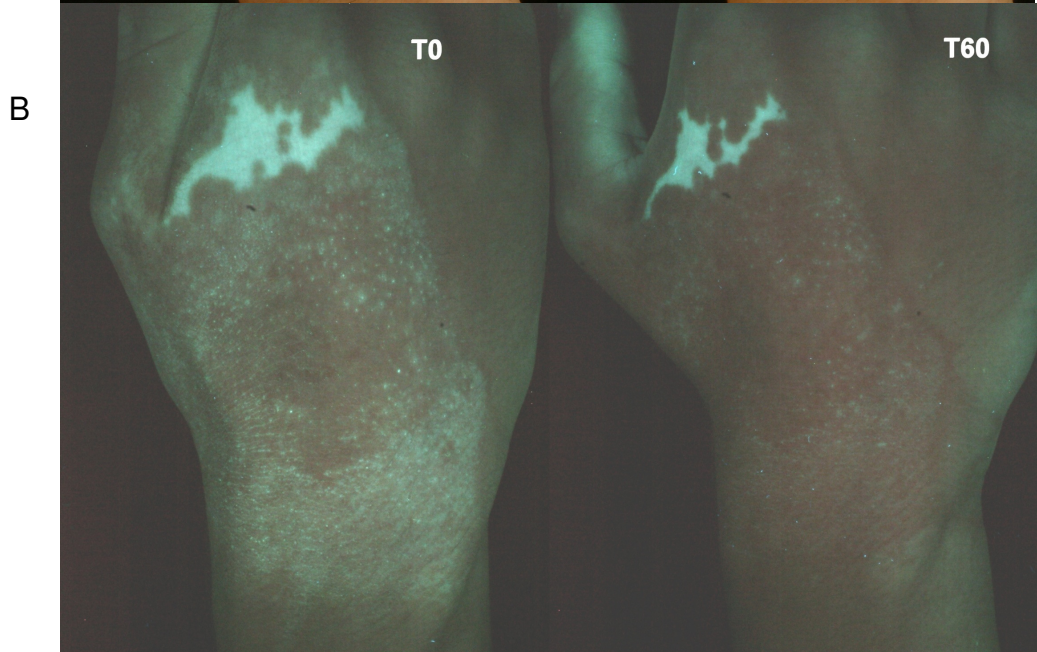
5.4.13 Avaliação Clínica: Há áreas ainda muito esbranquiçadas e áreas pigmentadas muito visíveis. Melhora de 75%.

Figura 17: Voluntário 14


5.1.14



5.2.14

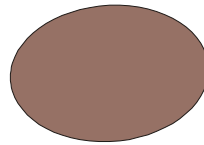


5.3.14




Integra

L: 49,81
a: 12,87
b: 20,70



T0

L: 49,81
a: 12,98
b: 13,41



T60

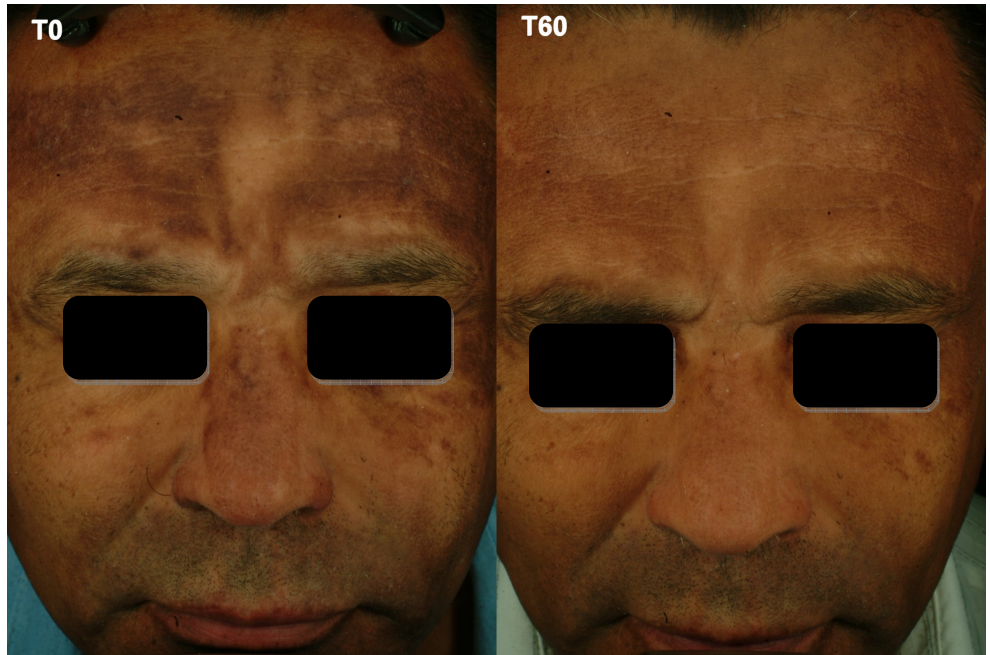
L: 48,26
a: 11,91
b: 14,02

5.4.14 Avaliação Clínica: Vai melhorar com o tempo. Melhora de 55%

Figura 18: Voluntário 15

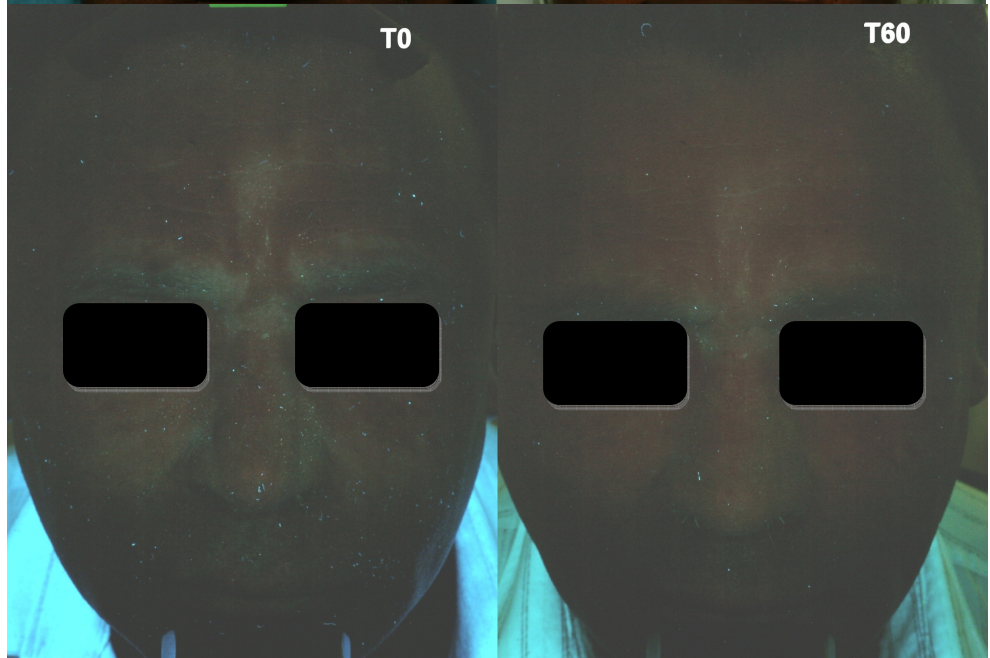
5.1.15

A




5.2.15

B




5.3.15




Integra

L: 44,68
a: 12,02
b: 16,12



T0

L: 32,74
a: 9,34
b: 7,75



T60

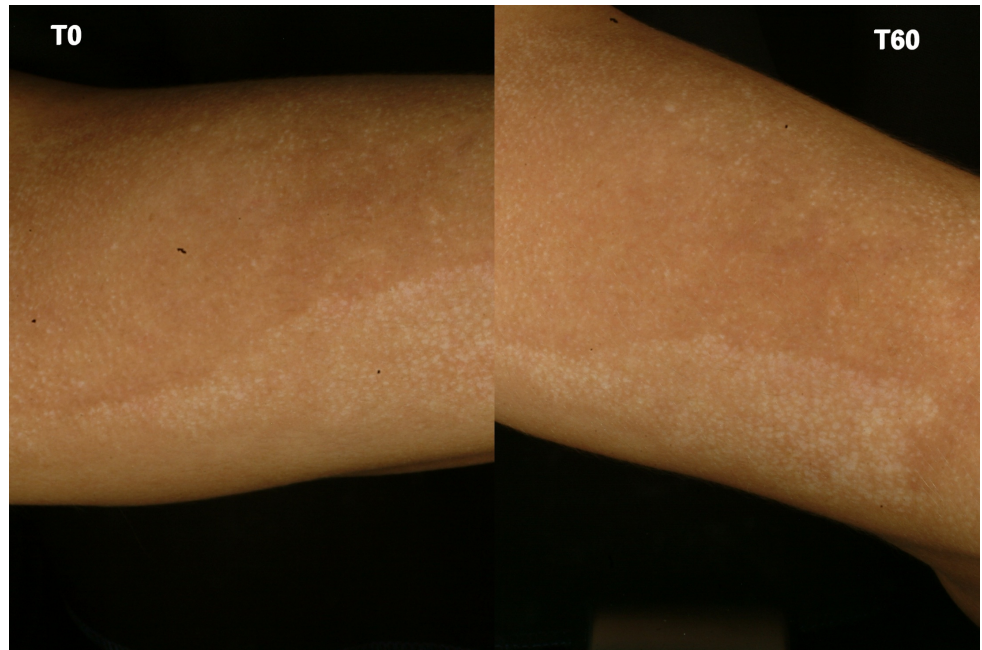
L: 35,59
a: 10,62
b: 10,76

5.4.15 Avaliação Clínica: Resultado bom para as manchas escuras com melhora de 80%.

Figura 19: Voluntário 16

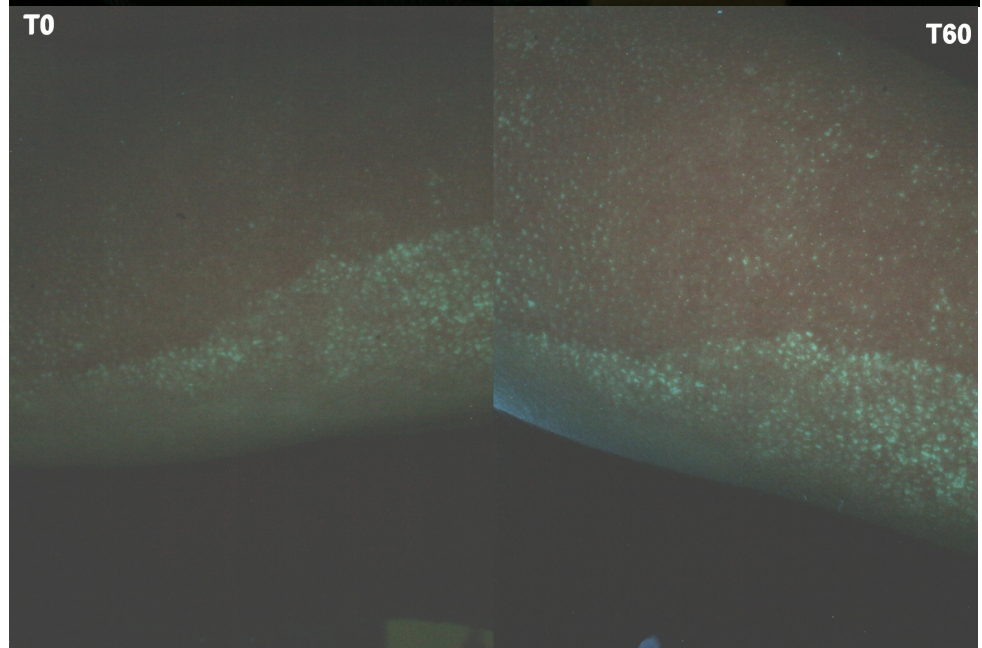
5.1.16

A




5.2.16

B




5.3.16




Integra

L: 50,13
a: 13,41
b: 19,53



T0

L: 48,82
a: 12,77
b: 17,75



T60

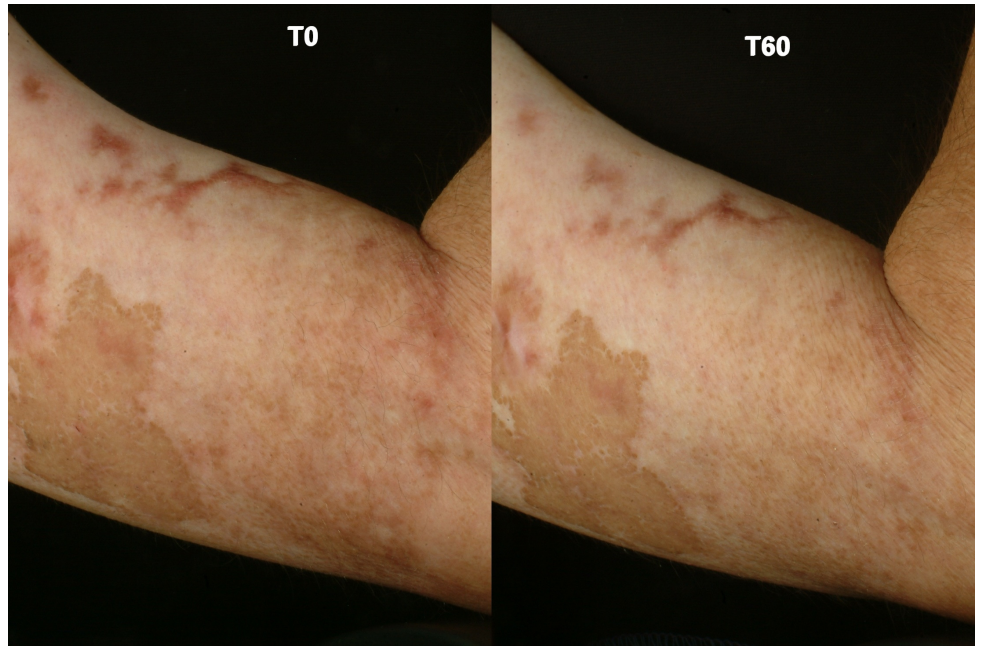
L: 50,91
a: 11,70
b: 19,44

5.4.16 Avaliação Clínica: Resultado ruim. Praticamente sem alteração em 2 meses. Melhora de 10%.

Figura 20: Voluntário 17

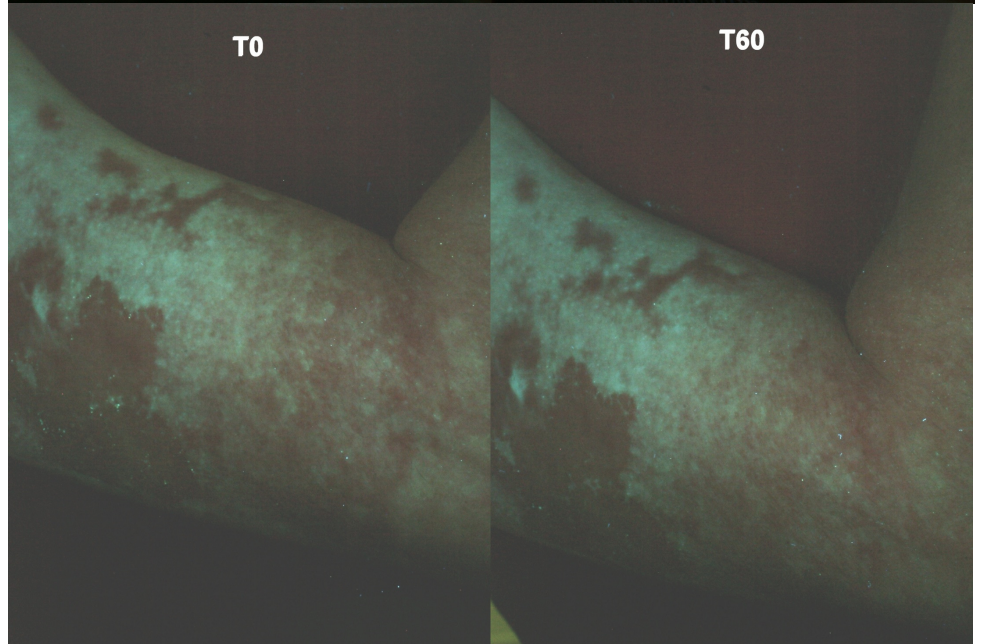
5.1.17

A




5.2.17

B

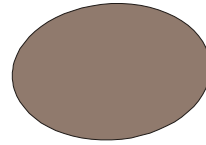


5.3.17




Integra

L: 63,69
a: 8,07
b: 19,54



T0

L: 52,17
a: 7,02
b: 12,14



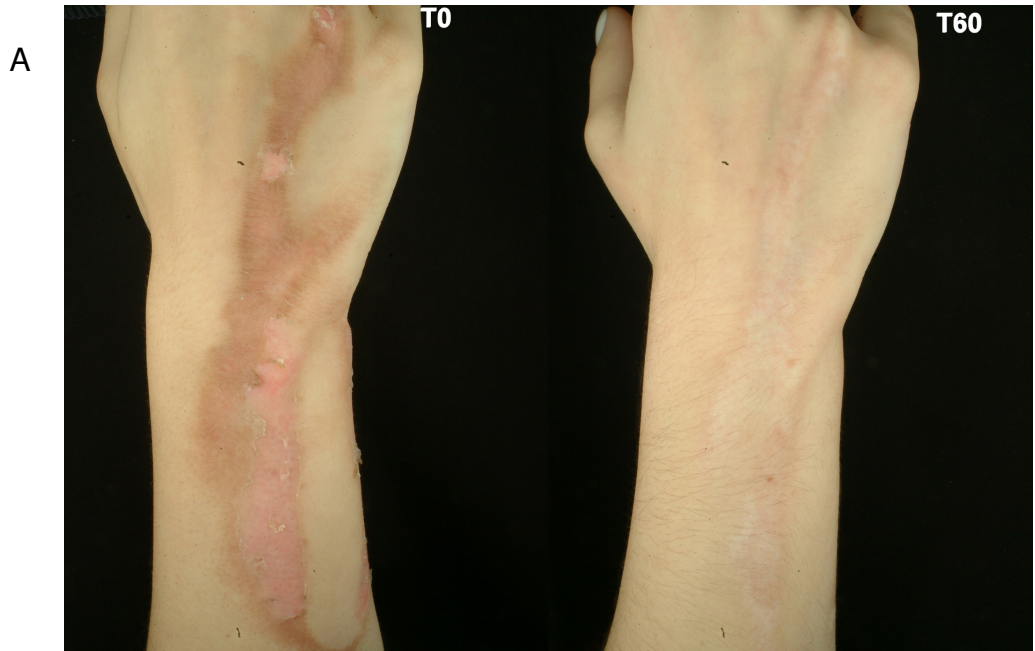
T60

L: 54,21
a: 7,58
b: 14,01

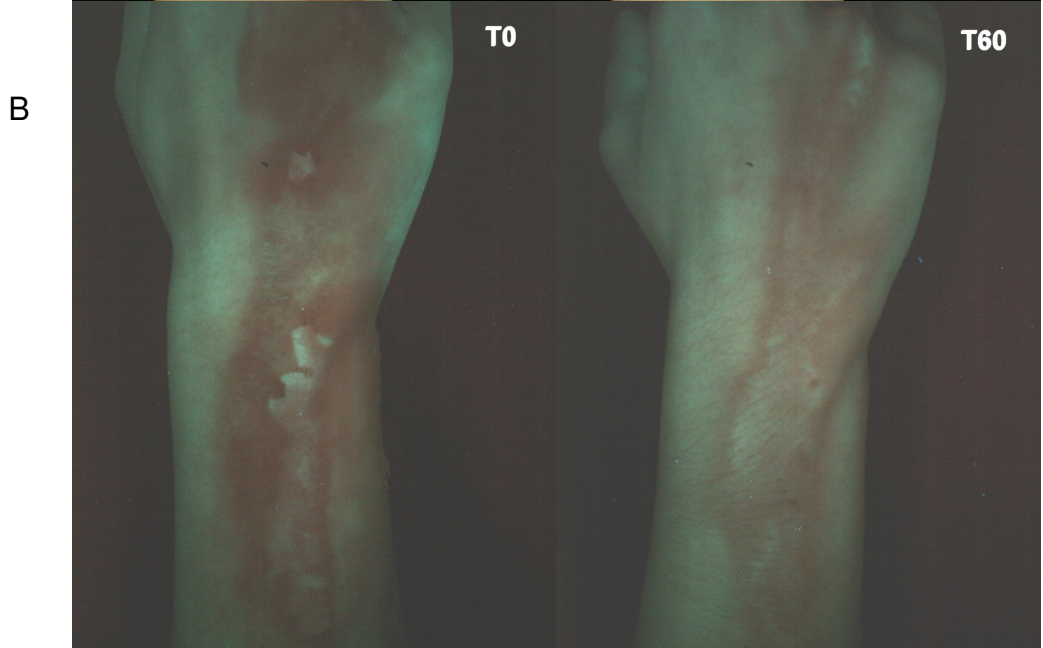
5.4.17 Avaliação Clínica: Resultado muito pobre. Melhora de 10%, somente nas áreas próximas ao cotovelo com pequeno clareamento.

Figura 21: Voluntário 18

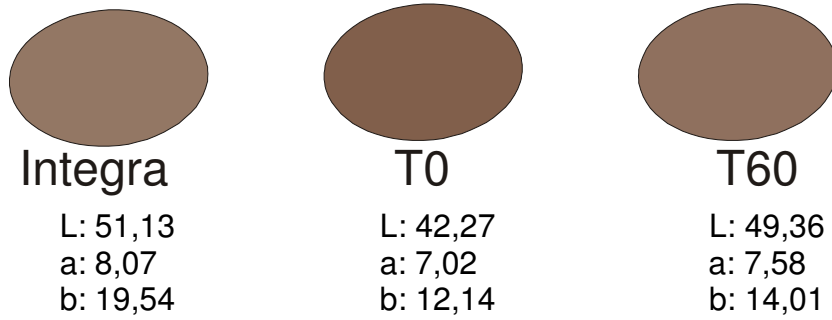
5.1.18



5.2.18



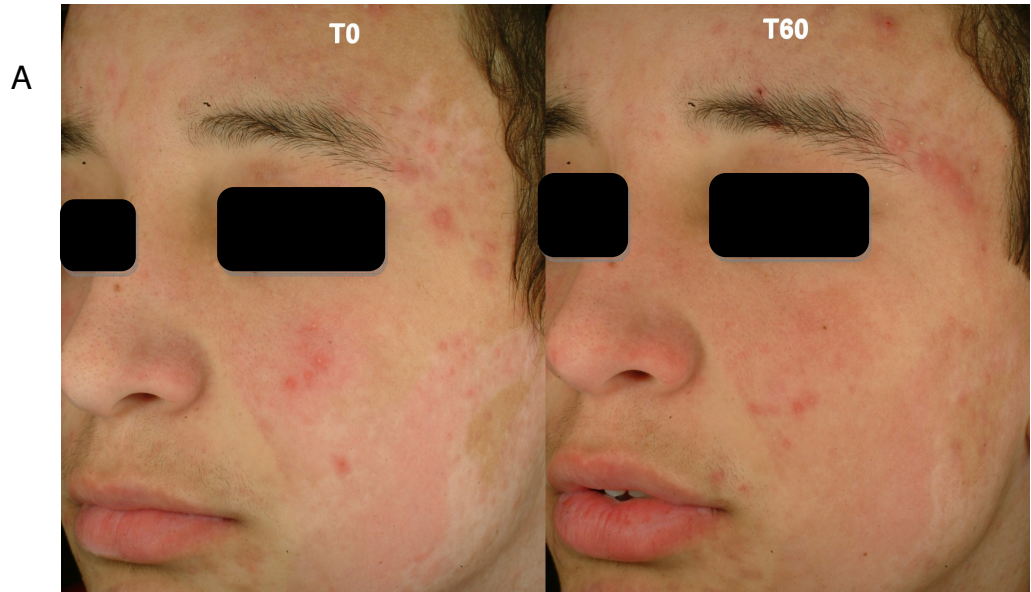
5.3.18



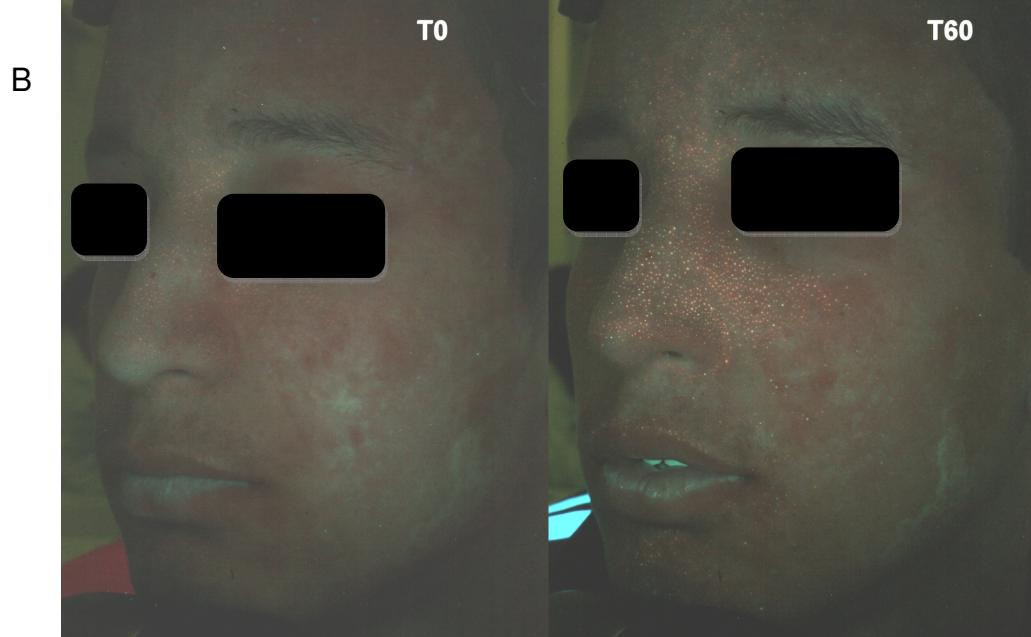
5.4.18 Avaliação Clínica: Bom resultado 85% de melhora.

Figura 22: Voluntário 19

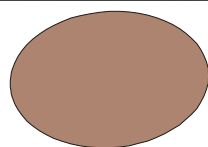
5.1.19



5.2.19




5.3.19




Integra

L: 57,97
a: 13,75
b: 18,16



T0

L: 55,19
a: 11,33
b: 15,22



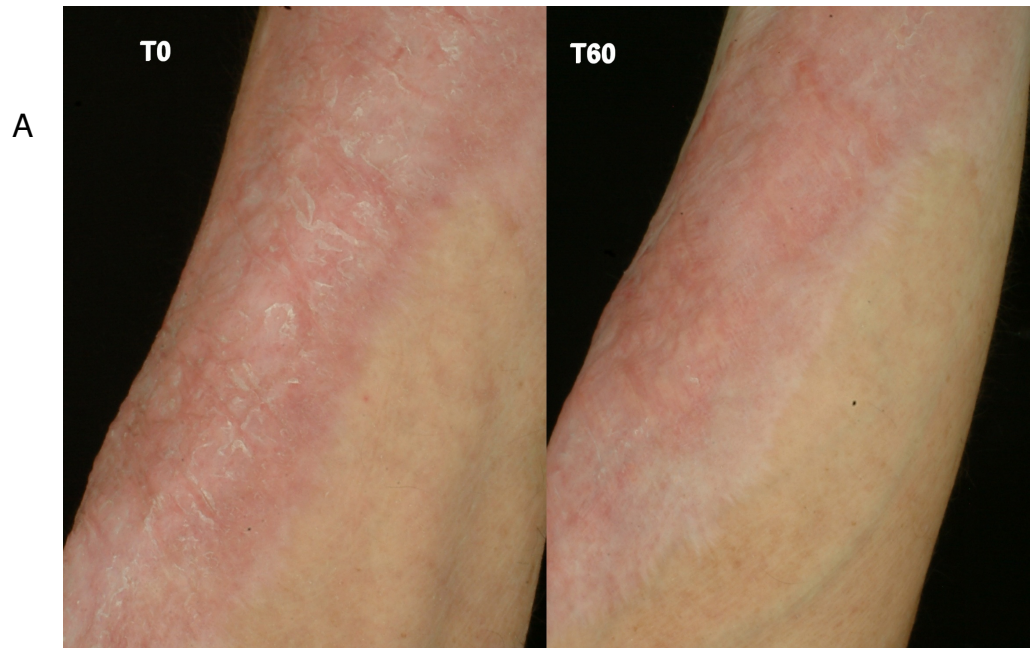
T60

L: 56,24
a: 12,15
b: 17,47

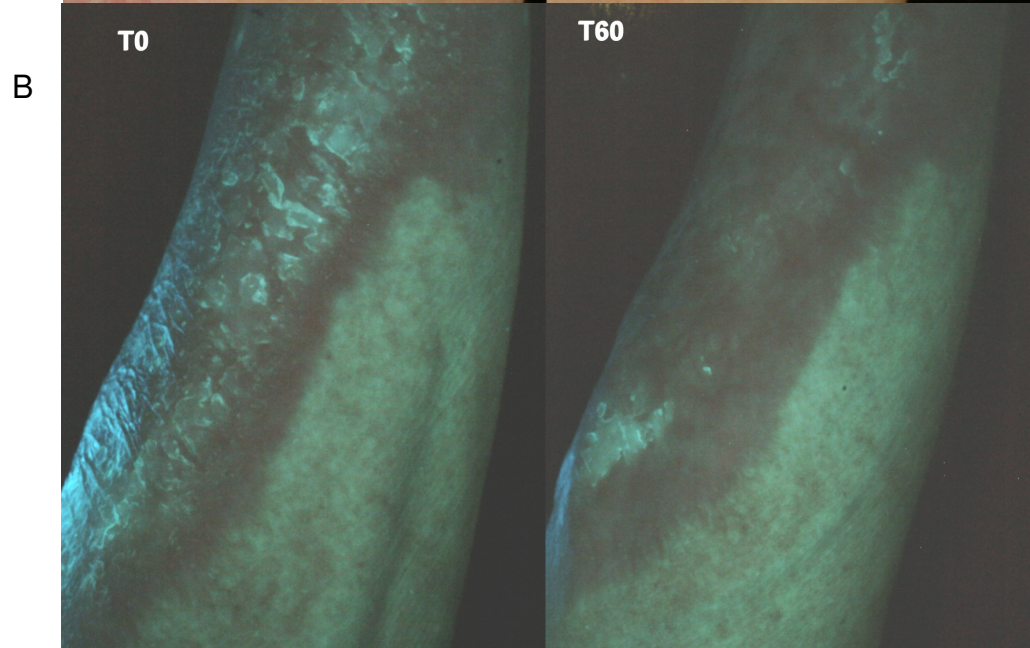
5.4.19 Avaliação Clínica: Resultado muito bom, 85% de melhora, só restando áreas esbranquiçadas em bochechas e região malar e mandibulares.

Figura 23: Voluntário 20

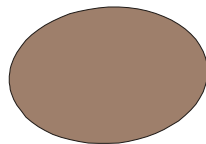
5.1.20




5.2.20



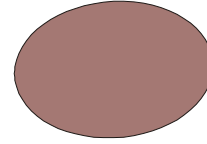
5.3.20



Integra
L: 54,69
a: 10,01
b: 16,22



T0
L: 53,89
a: 13,63
b: 8,61



T60
L: 54,10
a: 16,61
b: 9,80

5.4.20 Avaliação Clínica: Melhora do aspecto da lesão, embora ainda restem manchas. Melhora de 40%.

5.5 AVALIAÇÃO ESTATÍSTICA DOS RESULTADOS

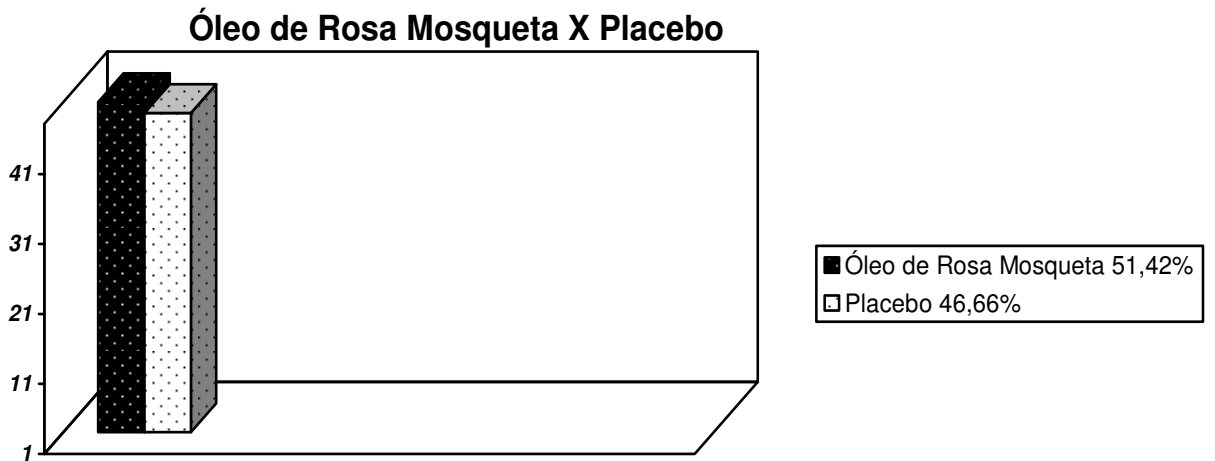


Figura 24: Comparação em porcentagem de melhora entre o óleo de rosa mosqueta e o placebo.




Figura 25: Comparação em porcentagem de melhora entre homens e mulheres utilizando o óleo de rosa mosqueta.

Óleo de Rosa Mosqueta

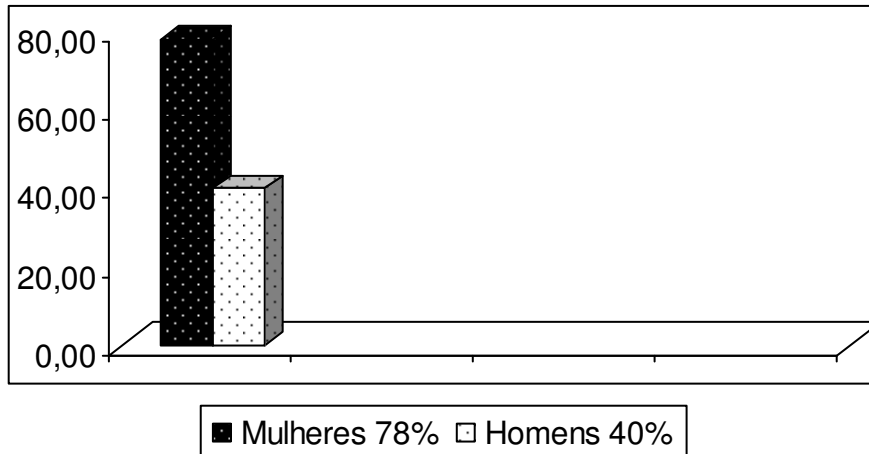


Figura 26: Comparação percentual de melhora entre homens e mulheres (de 13 a 35 anos).

5.6 DISCUSSÃO

O óleo de rosa mosqueta empregado neste trabalho foi adquirido da empresa chilena Loncopan S.A., reconhecidamente idônea e com citações de seu uso em diversos artigos pesquisado, tanto das sementes *in natura* como do próprio óleo. Esta empresa produz o óleo prensado à frio, que conforme descrito na literatura por CONCHA e cols. (2006) é o que possui as melhores características para fins dermatológicos e cosméticos já que possui as maiores concentrações de ácido transretinóico. Segundo o fornecedor, o óleo possui de 0,1 a 0,3mg/L de tretinoína, sendo que nos óleos extraídos por solventes a concentração média é de 0,05mg/L. Porém é necessário levar em consideração a degradação do ácido transretinóico, já que este é fotossensível e termolábil – de acordo com as condições de armazenamento e transporte esses valores podem diminuir. Segundo o laudo do fornecedor as concentrações de ácido linoléico e linolênico estão dentro dos padrões correspondendo a 43,95% e 32,87%, respectivamente). Durante o estudo clínico verificou-se que o óleo foi capaz de provocar tanto efeitos benéficos como colaterais

leves – de acordo com a sensibilidade do paciente. Os efeitos benéficos, entre eles o aumento da renovação celular, a uniformização de manchas e a diminuição de rugas foram mais relatados do que os efeitos colaterais. Alguns pacientes queixaram-se de vermelhidão, irritação e descamação no local da aplicação, e em um paciente foi evidente o aumento de acne durante o tratamento.

Para a análise dos resultados do trabalho prático com os voluntários, utilizou-se além da avaliação clínica, as fotografias obtidas no equipamento Visia CR, que fornecem uma dimensão real e praticamente sem interferentes externos (como luz e ângulos) do local afetado. Além disso, empregou-se também um outro artifício para visualizar de maneira mais nítida e ampla a diferenciação entre os três estágios da pele dos voluntários: um gráfico de cor representado pelo sistema Lab, medido pelo equipamento Minolta. Essas representações de cores fornecem a situação local real da coloração da pele íntegra (próxima à queimadura), da pele queimada no tempo T0 (antes do tratamento) e da pele queimada no tempo T60 (após a utilização do óleo ou placebo). Por este método podem ocorrer variações por se tratar de um método sem demarcações exatas e que dependem da sensibilidade do operador. Esses dados são apenas experimentais e ilustrativos, mas que demonstram a promissora possibilidade do seu uso em diversos testes a serem desenvolvidos utilizando variações de cores. Em geral os melhores resultados são alcançados quando os valores do L, a e b do T60 ficam mais próximos dos valores da pele íntegra do que do T0.

Interpretando os comentários da avaliação clínica do médico especialista e as notas atribuídas à evolução dos pacientes, verificou-se num primeiro momento que não há uma grande diferenciação entre placebo e controle. Fazendo uma média das avaliações estabelecidas pelo médico encontrou-se os seguintes valores: 46,66% de melhora dos pacientes que usaram placebo e 51,42% de melhora dos pacientes que utilizaram o óleo (Figura 25). São valores razoavelmente próximos e seria um resultado apenas pouco satisfatório se não houvessem questões a serem levantadas. Avaliando-se minuciosamente esses resultados juntamente com diversos outros fatores relevantes, pode-se tirar deduções interessantes. Em primeiro lugar, devido à pequena diferença percentualmente encontrada entre o placebo e o controle, podem-se levantar duas principais questões: o óleo não tem tanta eficácia ou o placebo foi demasiadamente eficiente? Um ponto é fato e

unanimidade entre um grupo de médicos: a evolução alcançada nos dois meses de tratamento, tanto do grupo placebo como do grupo controle, é indubitavelmente superior se comparado com a não utilização de produtos de qualquer natureza – o que geralmente acontece nos hospitais. Este quadro clínico demonstrado no estudo é alcançado decorridos no mínimo seis meses de recuperação, tomando-se o cuidado de não se expor ao sol de maneira alguma. Em alguns casos, os médicos apontam o uso de despigmentantes, destacando-se entre eles a hidroquinona, mas com ressalvas, pois se tem conhecimento dos efeitos colaterais ocasionados pelo uso prolongado (HADDAD, A. L. et al., 2003). Disto decorre uns dos objetivos traçados neste estudo, a procura de um alternativa viável e com mínimos efeitos deletérios.

O placebo utilizado foi o ciclometicone (silicone volátil). Os silicones pertencem a uma classe de polímeros híbridos orgânico/inorgânico. Possuem excelentes propriedades físicas como repelência à água, estabilidade frente ao calor e alta resistência a ataques químicos e UV (SOMASUNDARAN, P.; MEHTA, S. C.; PUROHIT, P., 2006). Sensorialmente o silicone volátil possui qualidades superiores ao óleo de rosa mosqueta, mas do ponto de vista terapêutico ele é praticamente inerte em relação aos óleos vegetais. Por isso talvez o responsável pelos 46,66% de melhora seja a própria função psicológica do “efeito placebo”. Alguns estudos demonstram que em muitas experiências as taxas de resposta ao placebo são altas. Isso acontece devido a uma série de fatores, entre eles: alívio quando se tem diagnóstico e tratamento definidos, contato com profissionais e informação educacional sobre a enfermidade, além da natural expectativa dos médicos e dos pacientes quanto ao novo tratamento (ELKIS, H.; GATTAZ W. F., 2000). Aliado a esse efeito, contou-se com as vantagens da massagem local. Hipócrates (400 a. C.) definiu a massagem como a “arte de friccionar”. Os efeitos da massagem são obtidos a partir da estimulação mecânica nos tecidos por meio de pressão e estiramento ritmicamente aplicados, que irão produzir efeitos mecânicos, fisiológicos e psicológicos (MAIO, M. 2004). Como os voluntários eram instruídos a aplicar o óleo de 1 a 2 vezes ao dia com massagem até a absorção completa do óleo, esse fato fez com que o aporte sanguíneo fosse maior no local, aumentando desta maneira a mobilização de nutrientes, oxigenação e fatores importantes para cicatrização local. A massagem aumenta todas as funções da pele, melhorando seu trofismo e elasticidade, eleva a temperatura local, estimula a circulação sanguínea e

linfática, atua sobre as terminações nervosas produzindo sedação ou excitação, aprimora as secreções sebáceas e sudoríparas, descongestionando-as e melhorando a absorção de certas substâncias (MAIO, M. 2004). Estudos realizados mostram uma relação direta entre aplicação de massagem e aumento do processo de cicatrização. Segundo Rossi (2005) e cols., o uso de massagens por meio de toques, pressões, alisamentos e trações facilita um padrão funcional objetivando uma postura ativa e adequação da tensão muscular. Esses exercícios promovem aquecimento, soltura, vascularização muscular e tecidual contribuindo de forma gradativa para uma boa cicatrização. Além disso, o aumento da hidratação e emoliência local também favorece o processo de cicatrização (ROSSI, D. C., 2005), outro efeito proporcionado pelos óleos em geral, seja de natureza vegetal, mineral ou sintética.

Outra questão interessante é a diferença dentro do grupo que utilizou o óleo de rosa mosqueta: as voluntárias do sexo feminino tiveram uma média de melhora em torno de 61,42%, enquanto que os do sexo masculino dentro do mesmo grupo melhoraram apenas 41,42% (Figura 26). É sabido que as mulheres são mais preocupadas com a aparência e que qualquer modificação estética, por menor que seja pode ocasionar trauma, desconforto, enfim, um grande transtorno. Não há sacrifícios que não possam ser feitos para se conseguir uma aparência esteticamente aceita. Por esse motivo verificou-se uma melhora muito mais acentuada nas voluntárias do que nos voluntários. Em alguns casos em que a melhora foi praticamente nula, há uma desconfiança por parte do médico de que os pacientes não tomaram os devidos cuidados com o sol, sendo na maioria homens. Além do cuidado de se utilizar o óleo todos os dias, o cuidado com o sol também foi fundamental. A utilização do filtro solar é imprescindível para uma boa recuperação e evitar o agravamento das manchas. Essa comparação entre sexos foi apenas feita no grupo que utilizou o óleo de rosa mosqueta, já que no grupo placebo havia apenas representantes do sexo feminino – mais um motivo para o excelente resultado da eficácia do placebo: o empenho no tratamento por parte das mulheres é maior.

Há ainda uma outra questão a ser analisada. Dentro do grupo que utilizou o óleo de rosa mosqueta, as voluntárias do sexo feminino, contidas na faixa etária entre 13 e 35 anos tiveram uma melhora em torno de 78%. Já os voluntários

masculinos dentro dessa mesma faixa tiveram uma melhora de apenas 40% (Figura 27). Isso comprova mais uma vez o maior comprometimento da classe feminina com o nosso estudo em relação aos homens. Além disso, esse resultado nos demonstra que, obviamente, uma pele mais jovem tem maior probabilidade e facilidade de recuperação. Conseguiu-se os melhores resultados com a pele de voluntárias até 35 anos, decrescendo gradativamente até chegarmos em um resultado praticamente nulo em uma mulher de 70 anos. Com o envelhecimento da pele há a perda do leito vascular, a taxa de renovação epidérmica decresce em torno de 50% (já a partir dos 35 anos), e a capacidade de reparo tecidual também declina (MAIO, M., 2004). Independente do grau de melhora, todos os pacientes que participaram do estudo afirmaram estar satisfeitos com o andamento do tratamento. A recuperação física depende cada vez mais da correta abordagem feita quanto aos impactos emocionais sofridos. O tratamento do trauma agudo, a correção das deformidades, sequelas e a reabilitação são circunstâncias médicas que exigem conhecimento técnico especializado e dedicação pessoal de grande intensidade. A visão multidisciplinar proporciona abordagem adequada, tendo em vista que o êxito do tratamento da queimadura demanda conhecimento das mais variadas especialidades (De Souza, T. J. A., 2008). Por isso o dado de satisfação com os resultados obtidos com o tratamento, em maior ou menor grau é muito gratificante. A importância da busca da melhora na qualidade de vida do paciente é ressaltada como pressuposto terapêutico tão indispensável quanto o tratamento químico, a suplementação nutricional ou o atendimento em fisioterapia (De Souza, T. J. A., 2008).

6 CONCLUSÃO

Concluimos com este trabalho que o óleo de rosa mosqueta pode ser indicado para minimizar o aparecimento de hiperpigmentação pós-inflamatória, cicatrizes e quelóides nos pacientes com queimaduras, pois a sua avaliação *in vivo* foi bastante animadora quando utilizado diariamente e evitando-se a exposição solar.

Os resultados obtidos chamaram a atenção de médicos especialistas para o fato de que o óleo de rosa mosqueta pode ser uma alternativa natural e de baixos efeitos colaterais para a melhora estética destes pacientes.

Apesar da avaliação clínica em alguns casos demonstrar que houve pouca melhora visível, todos os voluntários informaram estar satisfeitos com os resultados, atingindo nosso objetivo de melhorar a sua aparência.

Este trabalho demonstrou que o campo da pesquisa é extenso e há muitas possibilidades para que os farmacêuticos possam também integrar a rede multidisciplinar para cuidados com os pacientes queimados, podendo desta maneira levar também a sua competência para que estes pacientes levem uma vida mais confortável e digna.

Com isso, ficam novas expectativas a respeito das propriedades do óleo de rosa mosqueta, com a sugestão de pesquisa para o seu uso em outras enfermidades relacionadas à cicatrização.

REFERÊNCIAS

ABUSHUFA, R. et al. Fatty acids in erythrocytes measured by isocratic HPLC. **Clinical Chemistry**. v. 40. p. 1707-1712, 1994.

ADOBE. **Technical Guides**. Disponível em <http://dba.med.sc.edu/price/irf/Adobe_tg/models/cielab.html> Acesso em 12 dez. 2008.

ANDO, H. et al. Possible involvement of proteolytic degradation of tyrosinase in the regulatory effect of fatty acids on melanogenesis. **J. Lipid. Res.** v. 40, n. 7, p. 1312 – 1316, 1999.

ÁVILA, L. C., **Índice terapêutico fitoterápico**, 1. ed, Petrópolis: EPUB, 2008.

BADOLATO, E. S.; AUED-PIMENTEL, S.; TAVARES, M. Óleo natural de rosa mosqueta e cosméticos contendo esse óleo: verificação de sua qualidade por cromatografia em fase gasosa. **Aerosol & Cosméticos (Ed. Em português)**, n. 82, p. 42-47, Abr 1993.

BATISTA NETO, J. **Cirurgia de urgência: condutas**. Rio de Janeiro: Revinter, 1999. p. 237-241.

BATISTUZZO, J. A. O.; ITAYA, M.; ETO, Y. **Formulário médico farmacêutico**. 3. ed. São Paulo: Pharmabooks, 2006.

BAUMANN, L. **Dermatologia cosmética – princípios e prática**. Rio de Janeiro: Revinter, 2004.

BRISAERT, M. G.; EVERAERTS, I.; PLAIZIER-VERCAMMEN, J. A, Chemical stability of tretinoin in dermatological preparations. **Pharmaceutica Acta Helvetiae**. n. 70, p. 161-166, 1995.

CONCHA, J. et al. Effect of rosehip extraction process on oil and defatted meal physicochemical properties. **JAACS**, 83, n. 9, p. 771- 775, 2006.

DERMILI, R. et al. **RBX Technology Overview**. Disponível em <<http://www.canfieldsci.com/FileLibrary/RBX%20tech%20overview-LoRz1.pdf>> Acesso em 30 jun 2009.

DE-SOUZA D. A. et al. Epidemiological data of patients hospitalized with burns and other traumas in some cities in the southeast of Brazil from 1991 to 1997. **Burns**, v. 28, n. 3, p.107-14, Mar, 2002.

DE SOUZA, T. J. A. Qualidade de vida do paciente internado em uma unidade de queimados. **Revista brasileira de queimaduras**. v.7, n. 4, p. 14 – 19.

D'IPPOLITO J. A. C.; ROCHA, L. M.; DA SILVA, R. F. **Fitoterapia magistral**. 1. ed. Campinas: Ebelgráfica, 2005.

ELKIS, H.; GATTAZ W. F., Algumas recomendações para estudos com placebo. **Revista Brasileira de Psiquiatria**. v. 22, n. 4, p. 153 – 154, 2000.

EWIN, J. **O lado sadio das gorduras: ácidos graxos essenciais para uma vida e uma aparência saudáveis**. RJ: Campus, 1997. 162 p.

FERREIRA, E. et al. Curativo do paciente queimado: uma revisão de literatura. **Revista da Escola de Enfermagem da USP**. v. 37, n. 1, p. 44 – 51, Mar 2003.

FRACAROLI, T. S. et al. Estudo transversal de 1273 pacientes internados no centro de tratamento de queimados do hospital do Andaraí de 1997 a 2006. **Revista Sociedade Brasileira de Queimaduras**. v. 07, n. 1, p. 33-37, Jul 2007.

FRANCO, D. et al. Ethanolic extraction of *Rosa rubiginosa* solubles substances: oil solubility equilibria and kinetic studies. **Journal of Food Engeneering**, 79, p. 150-157, 2007.

FRANCO, D. et al. Applicability of NIR spectroscopy to determine oil and other physicochemical parameters in *Rosa mosqueta* and Chilean hazelnut. **Eur. Food Res. Technol.**, 222, p. 443-450, 2006.

GUPTA, A. K. et al. The treatment of melasma: a review of clinical trials. **J. Am. Acad. Dermatol.**, v. 55, n. 6, p. 1048-65, 2006.

HADDAD, A. L. et al. A clinical, prospective, randomized, double-blind trial comparing skin whitening complex with hydroquinone vs. placebo in the treatment of melasma. **International Journal of Dermatology**, 42, p. 153–156, 2003.

HATANAKA, E.; CURI, R. Ácido graxos e cicatrização: uma revisão. **Revista Brasileira de Farmácia**. v. 88, n. 2, p. 53-58, 2007.

HORNERO-MÉNDEZ, D.; MÍNGUEZ-MOSQUERA, M. I. Carotenoid pigments in *Rosa mosqueta* hips, an alternative carotenoid source for foods. **J. Agric. Food Chem.**, 48, p. 825-828, 2000.

KEDE, M. P. V.; SABATOVICH, O. **Dermatologia estética**. São Paulo: Atheneu, 2004.

LIMA, Jr. E. M., et al. **Tratado de queimadura no paciente agudo**. 2 ed, São Paulo: Atheneu, 2008.

LOFÊGO, J. A. F. et al. Enxertia da pele em oncologia cutânea. **Anais Brasileiro de Dermatologia**. v. 81, n. 5, p. 465-472, 2006.

LOUW, L. Keloids in rural Black South Africans. Part 1: general overview and essential fatty acid hypotheses for keloid formation and prevention.

Prostaglandins, Leukotrienes and Essential Fatty Acids, v. 63, n. 5, p. 237-245, 2000.

_____. Keloids in rural Black South Africans. Part 3: a lipid model for the prevention and treatment of keloid formations. **Prostaglandins, Leukotrienes and Essential Fatty Acids**, v. 63, n. 5, p. 255-262, 2000.

LYNDE, C. B.; KRAFT, J. N.; LYNDE C. W. Topical treatments for melasma and post-inflammatory hyperpigmentation, **Skin Therapy Letter**, v. 11, n. 9, p. 1-5, Nov 2006.

MAHÉ, A.; LY, F.; PERRET, J. L. Systemic complications of the cosmetic use of skin-bleaching products. **The International Society of Dermatology**, 44, S. 1, p. 37– 37, 2005.

MANHEZI, A. C.; BACHION, M. M.; PEREIRA, A. L. Utilização de ácidos graxos essenciais no tratamento de feridas. **Revista brasileira de enfermagem**, v. 61, n. 5, p. 620 – 629, Set - Out 2008.

MAIO, M. **Tratado de medicina estética**. v. 1. São Paulo: Roca, 249 - 266, 281 – 310, 323 – 365, 425 – 479, 2004.

_____. **Tratado de medicina estética**. v. 2. São Paulo: Roca, 721 – 733, 736 – 743, 2004.

_____. **Tratado de medicina estética**. v. 3. São Paulo: Roca, 1881 – 1891. 2004.

MARTINDALE The complete drug reference, 32. ed, London: Pharmaceutical Press,1999.

MINOLTA CO., LTD. **Precise color communication**. Japan, 1994. p.14. Catálogo.

NICOLETTI, M. A. et al. Hiper Cromias: Aspectos gerais e uso de despigmentantes cutâneos. **Cosmetics & Toiletries (Ed. em Português)**, v. 14, p. 46 – 51, Mai – Jun 2002.

PAREJA, B.; KEHL, H. Contribución a la identificación de los principios activos em el aceite de Rosa *aff* Rubiginosa L. **An. Real. Acad. Farm.**, 56, p. 283-294, 1990.

PEREIRA, W. A. **Manual de transplante de órgãos e tecidos**. Rio de Janeiro: MEDSI, 1996. p. 347-353.

POLICARPO, V. M. N. et al. Estabilidade da cor de doces em massa de polpa de umbu (*Spondias Tuberosa Arr. Cam.*) no estado de maturação verde. **Ciênc. Agrotec.**, v. 31, n. 4, p. 1102-1107, jul/ago, 2007.

PRESTES, P. S. et al. O efeito de antioxidantes hidrofílicos na estabilidade de gel aquoso acrescido de hidroquinona. **Rev. Téc. Cient. Farm. Bioqim. Anál. Clín. Toxicol.**, v. 1, n. 3, p. 165 – 171, 2006.

RAMOS FILHO, H.S. **Detecção de pele humana em imagens veiculadas na web**. Maceió, 2006. 141 p. Dissertação (mestrado em Modelagem Computacional de Conhecimento) – Instituto de Computação, Universidade Federal de Alagoas.

ROSSI, D. C. et al. O efeito da massagem no processo de cicatrização labial em crianças operadas de fissura uniforme unilateral. **Revista CEFAC**, v. 7, n. 2, p. 205 – 214, Abr-Jun 2005.

ROSSI, L. A.; VILA, V. da S. C.; CARVALHO, F. L. Humanização da assistência em unidade de queimados. **Revista Sociedade Brasileira de Queimaduras**. v. 07, n. 1, p. 41-44, Jul 2007.

RUEDIGER, R. R. et al. Estudo epidemiológico de 1896 pacientes queimados atendidos no Hospital Universitário Evangélico de Curitiba no período de 1 ano. **Revista do Médico Residente**, v. 19, n. 1, p. 11-15, Jan-Mar 2007.

SALGADO, M. I. et al. Cicatrização conduzida e enxerto de pele parcial no tratamento de feridas. **Revista da Associação Médica Brasileira**, v. 53, n. 1, p. 80-84, Jan/Fev 2007.

SALVADOR-SANZ, J. F.; SANCHES-PAYÁ, J.; RODRIGUES-MARIN, J. Quality of life of the Spanish burn patient. **BURNS**, v. 25, p. 593 – 598, 1999.

SCHWARTZ, I. S. et al. **Princípios de cirurgia**. 5. ed. Rio de Janeiro: Guanabara Koogan, 1991. v. 1.

SILVA, R. A. **Avaliação da perda da coloração artificial de ágatas**. Porto Alegre, 2006. 97 p. Dissertação (mestrado em Engenharia de Minas, Metalúrgica e de Materiais) – Escola de Engenharia, Universidade Federal do Rio Grande do Sul.

SOMASUNDARAN, P.; MEHTA, S. C.; PUROHIT, P. *Silicone Emulsions*. **Advances in Colloid and Interface Science**. 128 – 130, p. 103-109, 2006.

TOWNSEND, C. M, et al, **Tratado de cirurgia: a base biológica da moderna prática cirúrgica**. 17. ed. Rio de Janeiro: Elsevier, 2005. v. 1, p. 569-591.

UCHIDA, G. et al. Tretinoin reverses upregulation of matrix metalloproteinase-13 in human keloid-derived fibroblasts. **Experimental dermatology**. 12, S. 2, p. 35 – 42, 2003.

YOSHIMURA, K. et al. Effects of all-*trans* retinoic acid on melanogenesis in pigmented skin equivalents and monolayer culture of melanocytes. **Journal of Dermatological Science**, 27, S. 1, p. 68-75, 2001.

ANEXOS

- ANEXO 1 - GRÁFICO DEMONSTRATIVO DO MÉTODO CIELAB
ANEXO 2 - TERMO DE CONSENTIMENTO LIVRE E ESCLARECIDO

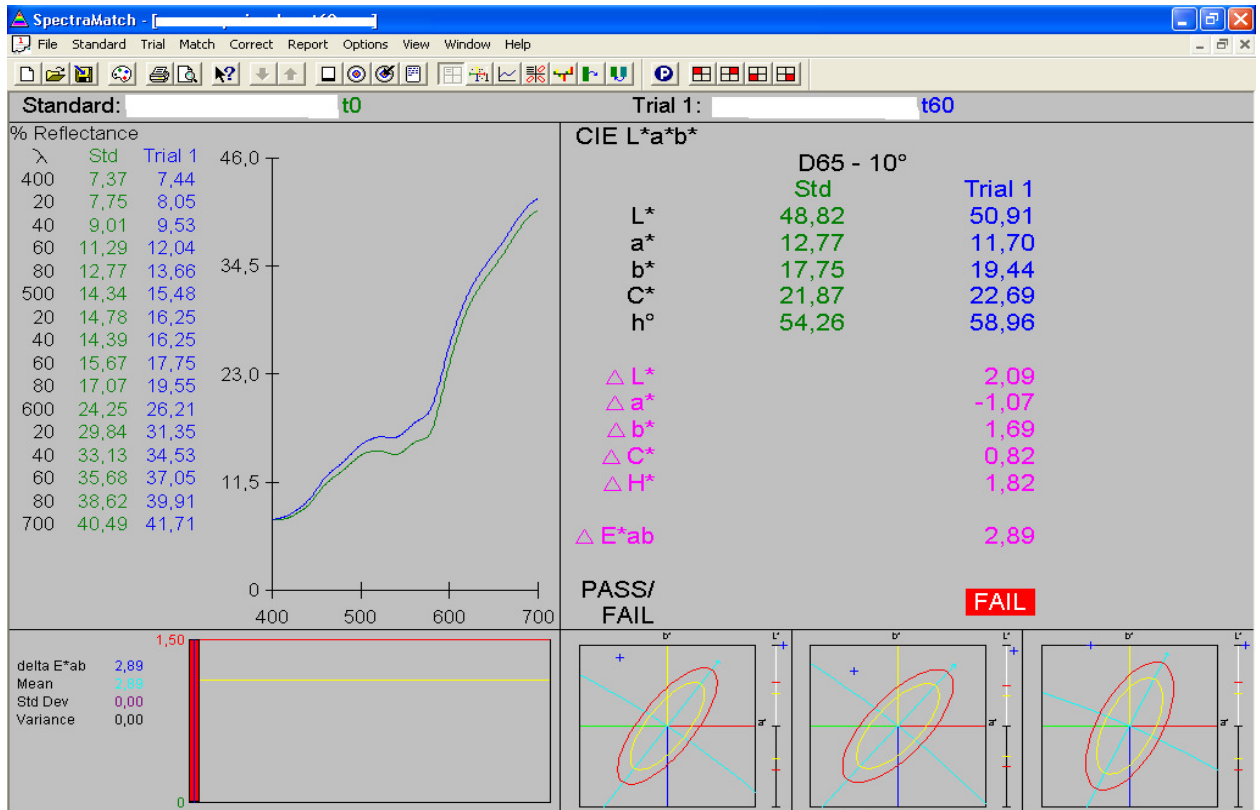


Gráfico demonstrativo do método CIELab, fornecido pelo equipamento Minolta, com os valores de **L**, **a** e **b** no tempo T0 (Std) e no tempo T60 (Trial 1).

TERMO DE CONSENTIMENTO LIVRE E ESCLARECIDO

- a)** Você, paciente que sofreu queimadura, está sendo convidado a participar de um estudo intitulado *“Avaliação da Atividade Clareadora e Cicatrizante do Óleo de Rosa Mosqueta no Tratamento Pós-Queimadura”*. É através das pesquisas clínicas que ocorrem os avanços importantes em todas as áreas, e sua participação é fundamental.
- b)** O objetivo desta pesquisa é tentar minimizar os efeitos estéticos pós queimaduras, através do uso de um óleo ou creme a ser aplicado diariamente nos locais afetados.
- c)** Caso você participe da pesquisa, será necessário que você utilize o produto em estudo diariamente (preferencialmente à noite) nas áreas afetadas. Durante o dia será necessário o uso de filtro solar FPS 30 (fornecido sem custo) mesmo sem exposição solar, por no mínimo duas vezes ao dia.
- d)** Como em qualquer tratamento, você poderá experimentar algum desconforto, principalmente relacionado ao aumento da oleosidade no local aplicado.
- e)** Os riscos que envolvem o seu tratamento são: aumento da oleosidade, aparecimento de acne, vermelhidão, eventual reação alérgica.
- f)** Para tanto em 60 dias será necessário fazer um retorno à Indústria O Boticário para realizar nova avaliação para posterior comparação. As avaliações serão avisadas com antecedência e feitas com hora marcada, sendo fornecido atestado médico caso seja necessário.
- g)** Contudo, os benefícios esperados são: aumento da hidratação local, clareamento das áreas escurecidas, maior rapidez na cicatrização, diminuição das cicatrizes hipertróficas e das seqüelas estéticas relacionadas às queimaduras.
- h)** Os pesquisadores Dr. José L. Takaki, médico cirurgião plástico, Dra. Mayumi E. O. Sato, farmacêutica e professora da UFPR e Elaine P. Thomé, farmacêutica e aluna de mestrado da UFPR, que poderão ser contactados a qualquer horário são os responsáveis pelo seu tratamento e poderão esclarecer eventuais dúvidas a respeito desta pesquisa.
- i)** Estão garantidas todas as informações que você queira, antes durante e depois do estudo.

- j)** A sua participação neste estudo é voluntária. Você tem a liberdade de se recusar a participar ou, se aceitar participar, retirar seu consentimento a qualquer momento. Este fato não implicará na interrupção de seu atendimento, que está assegurado.
- k)** As informações relacionadas ao estudo poderão ser inspecionadas pelos profissionais que executam a pesquisa e pelas autoridades legais. No entanto, se qualquer informação for divulgada em relatório ou publicação, isto será feito de forma codificada, para que a confidencialidade seja mantida.
- l)** Se necessário, sua entrevista será gravada, respeitando-se completamente o seu anonimato. Tão logo a pesquisa termine, as fitas serão desgravadas.
- m)** Todas as despesas necessárias para a realização da pesquisa (fornecimento dos óleos e filtro solar) não são de sua responsabilidade.
- n)** Pela sua participação no estudo você não receberá qualquer valor em dinheiro. Você terá a garantia de que qualquer problema decorrente do estudo será tratado no Hospital Evangélico.
- o)** Quando os resultados forem publicados, não aparecerá o seu nome, e sim um código.

Eu, _____ li o texto acima e compreendi a natureza e objetivo do estudo do qual fui convidado a participar. A explicação que recebi menciona os riscos e benefícios do estudo e os tratamentos alternativos. Eu entendi que sou livre para interromper minha participação no estudo a qualquer momento sem justificar minha decisão e sem que esta decisão afete meu tratamento. Eu entendi o que não posso fazer durante o tratamento e sei que qualquer problema relacionado ao tratamento será tratado sem custos para mim.

Eu concordo voluntariamente em participar deste estudo.

Curitiba, ____ de _____ de 2008.

Livros Grátis

(<http://www.livrosgratis.com.br>)

Milhares de Livros para Download:

[Baixar livros de Administração](#)

[Baixar livros de Agronomia](#)

[Baixar livros de Arquitetura](#)

[Baixar livros de Artes](#)

[Baixar livros de Astronomia](#)

[Baixar livros de Biologia Geral](#)

[Baixar livros de Ciência da Computação](#)

[Baixar livros de Ciência da Informação](#)

[Baixar livros de Ciência Política](#)

[Baixar livros de Ciências da Saúde](#)

[Baixar livros de Comunicação](#)

[Baixar livros do Conselho Nacional de Educação - CNE](#)

[Baixar livros de Defesa civil](#)

[Baixar livros de Direito](#)

[Baixar livros de Direitos humanos](#)

[Baixar livros de Economia](#)

[Baixar livros de Economia Doméstica](#)

[Baixar livros de Educação](#)

[Baixar livros de Educação - Trânsito](#)

[Baixar livros de Educação Física](#)

[Baixar livros de Engenharia Aeroespacial](#)

[Baixar livros de Farmácia](#)

[Baixar livros de Filosofia](#)

[Baixar livros de Física](#)

[Baixar livros de Geociências](#)

[Baixar livros de Geografia](#)

[Baixar livros de História](#)

[Baixar livros de Línguas](#)

[Baixar livros de Literatura](#)
[Baixar livros de Literatura de Cordel](#)
[Baixar livros de Literatura Infantil](#)
[Baixar livros de Matemática](#)
[Baixar livros de Medicina](#)
[Baixar livros de Medicina Veterinária](#)
[Baixar livros de Meio Ambiente](#)
[Baixar livros de Meteorologia](#)
[Baixar Monografias e TCC](#)
[Baixar livros Multidisciplinar](#)
[Baixar livros de Música](#)
[Baixar livros de Psicologia](#)
[Baixar livros de Química](#)
[Baixar livros de Saúde Coletiva](#)
[Baixar livros de Serviço Social](#)
[Baixar livros de Sociologia](#)
[Baixar livros de Teologia](#)
[Baixar livros de Trabalho](#)
[Baixar livros de Turismo](#)