

UNIVERSIDADE PAULISTA – UNIP
PROGRAMA DE MESTRADO EM ODONTOLOGIA

**ANÁLISE RETROSPECTIVA DO USO DE IMPLANTES
OSSEOINTEGRADOS PARA REABILITAÇÃO DE
DEFEITOS MAXILARES ORIGINADOS POR NEOPLASIAS**

ODILA VITÓRIA ROCHA DA COSTA

Dissertação apresentada ao Programa de Pós-graduação em Odontologia da Universidade Paulista – UNIP para a obtenção do título de mestre em Odontologia.

SÃO PAULO
2009

Livros Grátis

<http://www.livrosgratis.com.br>

Milhares de livros grátis para download.

UNIVERSIDADE PAULISTA – UNIP
PROGRAMA DE MESTRADO EM ODONTOLOGIA

**ANÁLISE RETROSPECTIVA DO USO DE IMPLANTES
OSSEOINTEGRADOS PARA REABILITAÇÃO DE
DEFEITOS MAXILARES ORIGINADOS POR NEOPLASIAS**

ODILA VITÓRIA ROCHA DA COSTA

Dissertação apresentada ao Programa de Pós-Graduação em Odontologia da Universidade Paulista – UNIP, como requisito para obtenção do Título de Mestre em Odontologia.

Área de Concentração: Diagnóstico Bucal.

Orientador : Prof. Dr. Luciano Lauria Dib

SÃO PAULO
2009

Costa, Odila Vitória Rocha da

Análise retrospectiva do uso de implantes osseointegrados para reabilitação de defeitos maxilares originados por neoplasias. / Odila Vitória Rocha da Costa – São Paulo, 2009.

67 f. il. Color.

Dissertação (mestrado) – Apresentada ao Instituto de Ciências da Saúde da Universidade Paulista, São Paulo, 2009.

Área de Concentração: Diagnóstico Bucal
"Orientação: Profº Dr. Luciano Lauria Dib"

1. Osseointegração. 2. Prótese. 3. Maxilectomia.

À Deus
que com sua presença silenciosa
mostrou o caminho a seguir e a percorrer.

Aos meus pais
Walter e Vitória,
pela vida, formação moral e profissional e com dedicação e amor incondicional,
a certeza de que vencer é possível.

Aos meus filhos
Arthur André, Daniel Victor e Natália Cristina,
por tudo que representam na minha vida, motivo maior da grande vontade de vencer
e coragem para buscar novos caminhos.

À minha sobrinha Milena, pelo entusiasmo e alegria.

Ao meu irmão Fábio, por me ensinar os obscuros caminhos da informática e, com
sua história de sucesso profissional, servir a mim de inspiração e incentivo para
continuar sempre.

Muito obrigada.

Ao prof.Dr. Luciano Lauria Dib, meu orientador, pela colaboração, apoio, confiança e por seus conhecimentos repassados que me permitiram realizar este estudo.

À Universidade Estadual Paulista, pela estrutura e oportunidade.

Ao Dr. Paschoal, pelo incentivo, confiança e oportunidades nesta instituição.

Ao Prof. Dr Jesuino Argentino Junior pelo convite e incentivo a continuar meus estudos ingressando neste programa de mestrado e por todo apoio em todos os momentos nesta instituição.

Ao Prof. Carlos Eduardo Alegretti, pela dedicação, apoio e amizade que me permitiram realizar várias atividades nesta instituição que contribuíram para meu aprimoramento profissional.

Ao prof. Dr. José Barbosa, pela riqueza de seus ensinamentos e sabedoria compartilhada.

Ao professor Dr. Joaquim Augusto Piras de Oliveira, da equipe do Prof. Dr. Luciano Lauria Dib, pelo carinho e dedicação a mim dispensados na realização desta dissertação.

Aos professores doutores Fabiano Ribeiro Cirano e Carlos Alberto Adde, pelas críticas, sugestões e pela presença em nossa banca examinadora.

Aos professores do Departamento de Semiologia, Dra. Marisa A. Corazza Marques e Dr. Ricardo Salgado de Souza, pelos seus ensinamentos.

Aos colegas e amigos de curso, pela amizade e companheirismo. Em especial, aos colegas Frederico Buhatem Medeiros e Marcos Vinícius Viroli Cunha Marques pela amizade, profissionalismo, dedicação e valiosa parceria.

A todos os professores deste programa de mestrado pela dedicação e ensinamentos, Dr Cláudio Costa, Dr Mendel Abramowicz, Dra Sonia Maria Ribeiro de Souza e Dra Ivana Barbosa Suffredini

À professora Elza M. Valadares da Costa, pela amizade, carinho e ensinamentos.

A todos os funcionários desta instituição, pela presteza, simpatia e paciência. Em especial à Maria Aládia S. Ferreira Braga (bibliotecária), Cintia F. Silva Fernandes (secretária da pós-graduação), Kelli Cristina Boratto (Produção Intelectual), Andréia Maria de Oliveira(Iniciação científica) e Luciene Tauil (Comitê de Ética).

A CAPES (Coordenação de Aperfeiçoamento de Pessoal de Nível Superior), pelo essencial auxílio financeiro prestado.

A todos que, direta ou indiretamente, contribuíram com minha pós-graduação e finalização desta dissertação de mestrado.

A minha gratidão.

ANÁLISE RESTROPECTIVA DO USO DE IMPLANTES OSSEINTEGRADOS PARA REABILITAÇÃO DE DEFEITOS MAXILARES ORIGINADOS POR NEOPLASIAS

Odila Vitória Rocha da Costa

Defeitos maxilares podem ser originados por malformações congênitas, traumas ou em decorrência de neoplasias (benignas e malignas) ou distúrbios de desenvolvimento e acarretam grande impacto psicológico e dificuldade na reabilitação. Os defeitos intraorais que ocorrem na região de maxila acarretam uma comunicação entre o seio maxilar e a nasofaringe, que pode ser muito pequena ou estender-se para parte do palato duro e mole, rebordo alveolar, e cavidade nasal. As técnicas reabilitadoras incluem próteses obturadoras, enxertos vascularizados ou não, retalhos locais, regionais e a colocação de implantes osseointegrados. Em doze pacientes portadores de neoplasias malignas e benignas que sofreram ressecção de maxila, irradiados com doses variando de 40 a 70 Gy, foram instalados 54 implantes osseointegrados de titânio por um mesmo grupo de pesquisa no período de 1995 a 2008 e os resultados clínicos obtidos foram avaliados: Dos 12 casos, onze eram portadores de neoplasias malignas e um de benigna e quatro pacientes foi realizada reconstrução cirúrgica com enxerto. Os Implantes osseointegrados possibilitaram meios de retenção e suporte para a confecção de cinco sobredentaduras, cinco próteses fixas e duas próteses parciais fixas, reabilitando os pacientes. O acompanhamento clínico foi de, no mínimo, 1 ano e, no máximo, 13 anos.

Palavras Chave: Osseointegração; Prótese; Maxilectomia

ABSTRACT

RETROSPECTIVE ANALYSIS OF OSSEOINTEGRATED IMPLANTS USED FOR REHABILITATION OF MAXILLARY DEFECTS CAUSED BY NEOPLASMS

Odila Vitória Rocha da Costa

Maxillary defects can be originated by congenital malformations, traumas and after neoplasm (malign or benign) or development disturbs, and they cause a great psychological impact on the patient and makes his rehabilitation more difficulty. The intra-oral defects occurring in the maxillary region result in an oral-nasal communication, which can be very small or even be extended to the soft and hard palate areas, alveolar ridges and into the floor of the nasal cavity. The rehabilitational techniques include obturator prosthesis, vascularized or not graft, local or regional flaps and the installation of osseointegrated implants. In twelve patients with malignant and benign neoplasm that underwent resection of maxilla, irradiated with variable doses between 40 and 70 Gy., were installed 54 osseointegrated titanium implants by the same research group from 1995 to 2008 and the clinical results were evaluated. Eleven patients with neoplasm and a benign. In four patients the surgical reconstruction was performed with graft. The osseointegrated implants made it possible to restrain and support up to five overdentures, five fixed prostheses and two fixed partial dentures, rehabilitating the patients. The clinical monitoring was by at least one and up to 13 years.

keyword: osseointegration, prostheses, maxillectomy

LISTA DE TABELAS

Tabela 1	Distribuição etária dos pacientes da amostra (n = 12)	48
Tabela 2	Quantidade e respectivas porcentagens de pacientes quanto ao gênero, grupo étnico e hábitos (Fumo e álcool).	49
Tabela 3	Distribuição dos pacientes quanto aos hábitos (Fumo e álcool)	50
Tabela 4	Distribuição dos pacientes quanto ao diagnóstico histopatológico	50
Tabela 5	Total de próteses confeccionadas, tipo e respectiva forma de retenção	54

LISTA DE GRÁFICOS

Gráfico 01	Comparação das médias dos intervalos de tempo reabilitação Cirurgia de implantes	52
Gráfico 02	Comparação tempo da instalação dos implantes após tratamento radioterápico por paciente	53
Gráfico 03	Comparação abertura dos implantes tratamento radioterápico	54

LISTA DE QUADROS

Quadro 1	Tipos e características dos implantes	45
-----------------	---------------------------------------	-----------

LISTA DE ABREVIATURAS E SIGLAS

ATA - Atmosfera absoluta, 1 ATA = 100 kPA = 760 mmHG

cGy – Um gray (Gy) corresponde a 100 centigrays (cGy)

c.p. – comercialmente puro

Gy – Gray, energia absorvida de 1 joule/kg

INCA – Instituto nacional de Câncer

OHB – Oxigenação Hiperbárica

SUMÁRIO

1	INTRODUÇÃO	15
2	REVISÃO DE LITERATURA	17
2.1	Reabilitação cirúrgica	19
2.2	Reabilitação com prótese	21
2.3	Reabilitação com implantes osseointegrados	25
3	PROPOSIÇÃO	35
4	MATERIAL E MÉTODO	36
4.1	Pacientes	36
4.2	Método	36
4.2.1	Avaliação dos prontuários	36
4.2.2	Variáveis do estudo	37
4.2.3	Análise dos resultados	40
5	RESULTADOS	41
6	DISCUSSÃO	49
7	CONCLUSÕES:	60
8	REFERÊNCIAS BIBLIOGRÁFICAS	61
9	ANEXOS	67
9.1	Anexo 1 - Ficha de levantamento de dados de pacientes portadores de defeitos dos maxilares reabilitados com implantes osseointegrados.	67
9.2	Anexo 2 - Intervalos de tempo; dados coletados referentes às datas de cada procedimento clínico.	67
9.3	Anexo 3 – Relação dos pacientes da amostra.	67
9.4	Anexo 4 – Fotos de casos clínicos da amostra do estudo:	67

- A. Paciente APA**
- B. Paciente AV**
- C. Paciente OMS**
- D. Paciente PFC**
- E. Paciente MAP**
- F. Paciente AGFN**
- G. Paciente CP**
- H. Paciente TRPW**
- I. Paciente MNP**

1 INTRODUÇÃO

Os defeitos maxilares podem ser originados por malformações congênitas, traumas ou em decorrência de patologias (neoplasias benignas e malignas) ou distúrbios de desenvolvimento e acarretam grande impacto psicológico e dificuldade na reabilitação.

Os defeitos intraorais que ocorrem na região de maxila acarretam uma comunicação entre o seio maxilar e a nasofaringe, que pode ser muito pequena ou estender-se para parte do palato duro e mole, rebordo alveolar e cavidade nasal.

Várias são as técnicas reabilitadoras que podem ser utilizadas para a reparação dos defeitos do maxilar e do palato, incluindo próteses obturadoras, retalhos locais, regionais, retalhos (enxertos) com tecidos micro vascularizados, ou não, e colocação de implantes osseointegrados. A cirurgia reconstrutora nem sempre é possível, ou pelas condições clínicas do paciente ou vontade do mesmo.

Apesar dos avanços, continua a ser um desafio imprevisível e nem sempre é possível reabilitar esses pacientes, dependendo do tipo e característica do defeito, das condições clínicas e do prognóstico da doença.

A osseointegração mudou definitivamente os fundamentos da odontologia e tem mostrado altas taxas de sucesso para os implantes utilizados no tratamento de defeitos decorrentes da maxilectomia.

Portanto, há uma grande dificuldade em reabilitar o paciente portador de defeitos maxilares originados por neoplasias, necessitando de um elaborado plano de tratamento, o qual pode incluir implantes para a retenção de próteses maxilares e, desta forma, tentar melhorar a qualidade de vida destes pacientes.

Diante dos fatores citados, a proposta do presente estudo é avaliar as fixações utilizadas para reabilitação maxilar e estudar uma casuística de uso de implantes osseointegrados em pacientes operados de neoplasias maxilares.

2 REVISÃO DE LITERATURA

As grandes deformidades ou defeitos que ocorrem na região crânio-facial podem ser originados por malformações congênitas, traumas ou em decorrência de patologias (neoplasias benignas e malignas) ou distúrbios de desenvolvimento e acarretam grande impacto psicológico e dificuldade na reabilitação (CHALIAN, DRANE e STANDISH 1971; JANKIELEWISZ, 1983; OLIVEIRA, 1997).

Dez por cento (10%) de todas as neoplasias malignas localizam-se na região de cabeça e pescoço, sendo que 40 % (quarenta por cento) estão na cavidade oral. No Brasil a neoplasia oral ocorre com maior incidência no gênero masculino. Associados a fatores ambientais, particularmente aos relacionados ao estilo de vida, as neoplasias malignas podem ser induzidas por uma combinação de fatores, tais como: consumo de tabaco, álcool, fatores ligados a dieta alimentar, fatores ocupacionais, infecções virais, fatores imunológicos e alterações genéticas, sendo que a associação do álcool e do tabaco aumenta o risco da doença. Outros fatores também podem ocasionar alterações epiteliais e tornar a mucosa da boca vulnerável aos agentes cancerígenos, como por exemplo, a irritação mecânica crônica (próteses mal adaptadas, ação de bordas cortantes dos dentes sobre a mucosa e má-higiene bucal (CARVALHO,1997, THULER e REBELO,1999, BRASIL,INCA, 2002; AMORIM FILHO et al 2003; ALVARENGA et al 2008)

Os homens são mais acometidos pelo câncer bucal que as mulheres, numa razão média de 1,85:1, todavia a razão entre homens e mulheres pode variar de acordo com o país e vem diminuindo nos últimos anos, podendo estar relacionada à maior exposição a fatores de risco como tabagismo, consumo excessivo de álcool e exposição solar e ao aumento da procura por atendimento médico-odontológico especializado, favorecendo o diagnóstico da doença. A raça não é fator um determinante para o câncer bucal, embora tenha sido observada, no Brasil, uma maior predileção da doença pela raça branca. A faixa etária também é bastante

variada, mas na maioria dos casos é diagnosticada em indivíduos com mais de 50 anos (AMORIM FILHO et al 2003; SOUZA e PARADELLA ,2008).

O carcinoma espinocelular ou carcinoma de células escamosas é o tipo mais comum de todas as neoplasias malignas. Em média, 95% (noventa e cinco) de todas as doenças malignas da boca, ocorrem com maior frequência no gênero masculino. O sítio anatômico mais atingido é a língua (borda), seguido pelo assoalho bucal, lábios, palato duro ou mole, rebordo alveolar e região de retromolar (KIEGNEEL et al, 1999; NEVILLE et al 2004; TORRES et al. 2005; ALVARENGA et al 2008).

Os principais recursos terapêuticos das neoplasias malignas de cabeça e pescoço são a cirurgia, a radioterapia e a quimioterapia, isoladas ou associadas entre si. A cirurgia ou a ressecção da neoplasia está condicionada especialmente ao estado geral do paciente, devendo ser radical, com ampla margem de segurança, para prevenir a recorrência da doença no mesmo local, normalmente mais agressiva. Com o desenvolvimento das técnicas de diagnóstico, na detecção cada vez mais precoce da doença e de técnicas cirúrgicas ,que têm permitido a ressecção de grandes neoplasias de cabeça e pescoço, porém acarretam severas complicações e dentre as mais frequentes, a maxilectomia é responsável por 39%. Essas complicações dão origem aos defeitos intraorais, ou seja, as comunicações bucossinusais e nasofaríngeas (SANTOS PINTO e DIB 1989; DOMINGUES e ROSA 1992; LOPES et al. 1999; TORRES et al. 2005).

Os defeitos intraorais, ou seja, as comunicações bucossinusais e nasofaríngeas, podem ser de pequeno tamanho ou estender-se para parte do palato duro e mole, rebordo alveolar, e cavidade nasal (CHALIAN, DRANE e STANDISH 1971; OLIVEIRA, 1997).

Portanto, a remoção da neoplasia promove maior possibilidade de cura, mas muitas vezes causa severas deformidades, com grande impacto psicológico e dificuldade na reabilitação (JANKIELEWISZ 1983; DOMINGUES e ROSA 1992).

Os defeitos resultantes de maxilectomia são complexos e, frequentemente, exigem complexa substituição de tecidos. Várias são as técnicas reabilitadoras que

podem ser utilizadas para a reparação dos defeitos do maxilar e do palato, incluindo próteses obturadoras, retalhos locais, regionais, retalhos (enxertos) com tecidos micro vascularizados, ou não, e colocação de implantes osseointegrados (BARNOUTI e CAMINER 2006).

Apesar dos avanços, continua a ser um desafio imprevisível, pois nem sempre é possível a reabilitação desses pacientes, dependendo do tipo e característica do defeito, das condições clínicas do paciente e do prognóstico da doença. A cirurgia de ressecção da neoplasia deve ser bem planejada e, sempre que possível, preservar o maior número de estruturas anatômicas com o objetivo de permitir uma melhor adaptação e fixação da prótese, proporcionando um maior conforto e segurança ao paciente (MAHANNA et al. 1998; SÊNEDA e DIB 2000).

2.1 Reabilitação cirúrgica

A reabilitação de defeitos em decorrência da ressecção de uma neoplasia é particularmente difícil, apesar do crescente desenvolvimento e aperfeiçoamento de novas técnicas cirúrgicas reconstrutivas e em microcirurgias, por que exige o restabelecimento do quadro ósseo da face média, bem como a reabilitação do palato e da mucosa nasal. A reabilitação pode ser realizada com uso de retalhos osseocutâneos de áreas doadoras como: a escápula, crista ilíaca e fíbula (CORDEIRO et al.1998; TORRES et al. 2005).

Vários procedimentos que envolvam retalhos osseocutâneos livres têm sido relatados para a reconstrução da maxila, fechando o defeito, quer de origem do próprio paciente (autógeno) ou de um doador (heterógeno), e cada método tem demonstrado vantagens na eliminação do defeito ósseo da maxila. A reconstrução dos grandes defeitos pode ser realizada com um único osso vascularizado, apesar da complexidade, mas existem relatos na literatura de métodos que utilizam dois retalhos de tecido ósseo vascularizado, exigindo um maior tempo operatório, pela dificuldade de adaptar o osso à forma do defeito e posteriormente uma reconstrução secundária (HING, 2004; SUGA et al.,2007).

Com este contínuo desenvolvimento, cirúrgico e protético, permitiram a reabilitação até mesmo de pacientes com extensas perdas do osso alveolar, incluindo aqueles com descontinuidades ósseas dos maxilares congênitas, pós-traumáticas ou após cirurgias de ressecção de neoplasias. Os enxertos ósseos autógenos têm-se mostrado benéficos, mas para permitir retenção e suporte para a reabilitação com próteses, deve ser combinada com implantes osseointegrados, mesmo no caso de pacientes previamente irradiados (BRÄNEMARK et al. 2001).

Frente a um defeito a ser reconstruído, a escolha do método respeita a seguinte sequência: fechamento primário, retalhos locais, retalhos regionais, retalhos a distancia e retalhos livres ou microcirúrgicos (ARAKAWA, 2000).

Devemos salientar que com a reconstrução cirúrgica existirá a impossibilidade de inspecionar visualmente o sítio cirúrgico, necessitando de um acompanhamento clinicamente rigoroso e exames complementares de imagem, como a tomografia computadorizada (TC), a digitalização de imagens e outras técnicas devem ser utilizadas (DIB e OLIVEIRA 2005).

A escolha da reabilitação deve ser adequada e aceitável para a condição clínica do paciente. Após a ressecção da neoplasia, nem sempre o paciente está em condições de submeter-se a uma nova intervenção cirúrgica de reconstrução com enxertos, ou ainda, para a instalação de implantes dentários, quer por condições clínicas ou psicológicas ou ainda por questões econômicas, contra indicando o tratamento. Nestes casos uma prótese obturadora deve ser proposta. (GOIATO et al., 2006; ENGELMEIER et al., 2008; IKEDA, 2008).

O ideal de uma reabilitação cirúrgica é que esta seja realizada logo que possível, sempre considerando os aspectos de risco e benefício, que variam de caso para caso (DIB e OLIVEIRA 2005).

2.2 Reabilitação com prótese

O tratamento dos defeitos dos maxilares exclusivamente com próteses, inicialmente era considerado um tratamento paliativo para dissimular uma mutilação originada por ressecção cirúrgica de uma neoplasia ou fechamento de defeitos congênitos, mas atualmente pode ser vista como um elemento essencial na reabilitação das funções e de inclusão social. Enquanto aguarda um momento oportuno para uma reconstrução cirúrgica ou instalação de implantes pode proporcionar apoio e proteção aos tecidos moles após a ressecção cirúrgica da neoplasia, contribuindo para melhoria da estética (JANKIELEWISZ, 1983; BAIMA, 1996; KEYF, 2001).

No caso de grandes defeitos da maxila que, muitas vezes, envolvem função e estética, diversos fatores como tamanho, localização dos defeitos, idade do paciente irão interferir na reabilitação (GUTTAL, PATIL e SHETYE 2006).

Uma prótese obturadora pode melhorar muito e restabelecer as disfunções, originadas pela ressecção cirúrgica, na fonação, mastigação e deglutição, mas a retenção, suporte e estabilidade dependem das estruturas residuais do palato e da contração dos tecidos remanescentes dentro do defeito (KANAZAWA et al.,2000).

A confecção e a instalação de uma prótese obturadora imediata podem recompor a estética da região anterior do paciente, que sofreu uma ressecção de maxila, auxiliando na recuperação e reabilitação por que protege os tecidos moles da exposição ambiental e restabelece a fonação, deglutição, estética e o estado psicológico, promovendo uma diminuição do tempo de recuperação no hospital, contribuindo no rápido retorno do paciente à sua vida normal (HARAGUCHI, MUKOHYAMA E TANIGUCHI, 2006; GUTTAL, PATIL E SHETYE,2006; ANTUNES et al.,2008).

A reabilitação protética desses pacientes é determinada por três fatores: a efetividade do tratamento, da necessidade e do custo. Um planejamento pré-cirúrgico da ressecção da neoplasia pode promover um defeito favorável com estruturas remanescentes capazes de fornecer à prótese obturadora uma função adequada. A condição dos tecidos remanescentes deve ser analisada de acordo com a gravidade da patologia, do impacto causado pela doença, do grau de limitação funcional e do grau de perda de função e conseqüente convívio social (ROUMANAS et al.,1997; MAHANNA et al.,1998).

O tratamento protético pode ocorrer em três fases distintas, de acordo com a necessidade: obturador cirúrgico imediato ou prótese obturadora cirúrgica, prótese obturadora temporária e prótese obturadora definitiva (KEYF, 2001).

A prótese utilizada pode ser provisória, aguardando o momento oportuno para uma reparação cirúrgica proporcionando apoio e proteção aos tecidos moles, melhorando a estética ou ainda quando o fechamento cirúrgico primário for contra indicado. (JANKIELEWISZ, 1983; BAIMA, 1996; KEYF, 2001).

Como adjuvante na cicatrização pós-cirúrgica, melhorando o contorno do palato e a aparência, a fonação, a estética, função de deglutição e mastigação e, ainda, diminuindo o impacto psicológico. Confeccionado a partir de um modelo obtido antes da cirurgia não se adapta perfeitamente ao defeito, principalmente na presença de graves perdas de funções, ocasionando o derrame de líquidos e alimentos para cavidade nasal. Para melhoria da reabilitação, o obturador cirúrgico pode ser modificado por meio de reembasamentos para acompanhar a mudança dimensional e o processo de cicatrização que poderá ser avaliado em datas subseqüentes (CHALIAN, DRANE E STANDISH, 1971; OLIVEIRA, 1997; KEYF 2001; MUKOYAMA, SASAKI e TANIGUCHI., 2004; DIB e OLIVEIRA, 2005).

A prótese obturadora temporária, construída a partir de um modelo pós-cirúrgico, é utilizada durante o período de cicatrização até o sítio cirúrgico apresentar-se dimensionalmente estável e o paciente estar apto a utilizar uma prótese definitiva. A prótese obturadora definitiva é construída cerca de seis meses após a cirurgia, com nova moldagem. As mudanças associadas à cura e à

remodelação vão continuar ocorrendo nas áreas limítrofes do defeito até pelo menos um ano. A retenção necessária para o uso de uma prótese fica limitada às estruturas remanescentes, que fazem fronteira com o defeito e a presença de dentes naturais (CHALIAN, DRANE E STANDISH, 1971; OLIVEIRA, 1997; KEYF, 2001).

A classificação de Aramany, baseada na relação entre o defeito na maxila e a área dos dentes pilares remanescente, é apresentada em seis grupos ou classes diferentes:

- a) Classe 1: defeito mais frequente, ocorre quando a ressecção é unilateral, realizada até ao longo da linha mediana da maxila, portanto as estruturas do lado oposto, são mantidas.
- b) Classe 2: o defeito é unilateral posterior, portanto os dentes anteriores até canino ou pré-molares no lado da ressecção são preservados.
- c) Classe 3: o defeito ocorre na porção central do palato duro e pode envolver a parte do palato mole.
- d) Classe 4: o defeito envolve ambos os lados da maxila, mas preservar dentes e ou rebordo posterior de um lado.
- e) Classe 5: o defeito ocorre pela remoção da porção posterior, palato duro, porções do palato moles e dentes posteriores, mas a região anterior, rebordo e dentes são preservados.
- f) Classe 6: apenas a porção anterior do palato é removida, ocorrendo com menos frequência, em casos onde houve um planejamento cirúrgico para isto ou em decorrência de traumas ou defeitos congênitos.

Além desta classificação, na presença de dentes remanescentes, dependendo de seu número, posição e status periodontal, o obturador protético deve ser planejado de acordo com os princípios básicos da prótese parcial removível, ou seja, o conector maior deve ser rígido, os apoios oclusais devem direcionar as forças oclusais para o longo eixo dos dentes, os planos guias devem ser concebidos para facilitar a estabilidade e retenção, e deverá situar-se dentro dos limites fisiológicos do ligamento periodontal. A distribuição dos apoios também será determinada pelo número, posição e saúde dos dentes remanescentes, bem como pelo tamanho e localização do defeito e, portanto, múltiplos apoios oclusais são sugeridos para

melhorar a estabilidade e fixação das próteses obturadoras, minimizando o movimento da prótese sobre os tecidos. Caso o defeito a ser reabilitado seja pequeno e os dentes restantes estiverem estáveis, retentores intracoronais (próteses fixas) podem ser considerados. Ao contrário, se o defeito for de grandes proporções e alguns, ou todos os dentes remanescentes oferecerem pouca estrutura, retentores extracoronais devem ser utilizados (attachments, grampos). Caso os dentes restantes não apresentem paralelismo com as paredes do defeito e superfícies palatinas não forem adequadas, planos guias devem ser realizados para que resistam ao deslocamento vertical do obturador (CHALIAN, DRANE E STANDISH, 1971; OLIVEIRA, 1997; KEYF, 2001).

Para auxiliar na retenção, *attachments* de precisão são comumente utilizados na confecção de próteses fixas, podem contribuir na reabilitação dos defeitos produzidos pela ressecção de neoplasias, associados a uma barra palatina, proporcionando maior estabilidade e retenção (ETIENNE e TADDEI, 2004).

Koyama et al. (2005) estudaram a correlação entre a função mastigatória, dentes remanescentes, configuração e dimensão do defeito, associados ao uso de uma prótese obturadora, em pacientes com ressecção de maxila. Pacientes dentados e desdentados, com o auxílio dos dados clínicos e questionários, foram avaliados e divididos de acordo com a característica dos defeitos, unilaterais e bilaterais respeitando os seis tipos da classificação de Aramany. Concluíram que a presença de dentes, após maxilectomia, é fator significativo para o desempenho mastigatório. A configuração e tamanho do defeito também são fatores importantes, especialmente em pacientes desdentados. Após a maxilectomia é necessário dar atenção à presença de dentes e também a característica do defeito, para que os dentes e tecidos disponíveis, permitam atingir o máximo de retenção e estabilidade.

Segundo Oki et al. (2006) vários fatores contribuem para a estabilidade dos obturadores maxilares, estética e melhoria da fonação, por que dependerá de vários fatores, tais como: tamanho e localização do defeito, a ausência ou presença de dentes naturais, e da disponibilidade de tecidos remanescentes da cavidade ao redor do defeito. Ao promover a separação e conservação da cavidade oronasal, em diversos graus invadindo o defeito, a parte oca (bulbo) da prótese parcial removível,

dependerá do tamanho, da espessura de suas paredes laterais e mediais, podendo afetar as características vibratórias dos obturadores, causando consequências negativas na fonação. Em pacientes com amplos defeitos no maxilar, a forma e o peso do bulbo do obturador podem criar forças rotacionais sobre os dentes remanescentes.

Antunes et al. (2008) afirmaram que após a ressecção da neoplasia, os problemas que surgem, como a assimetria e deformidade facial, dificuldade de mastigação, fonação e incontinência salivar deverão ser observados e analisados para permitir um planejamento da reabilitação bucomaxilar. Os tecidos remanescentes nem sempre possibilitam condições de retenção e estabilidade, sendo necessária a busca de novas técnicas e recursos.

2.3 Reabilitação com implantes osseointegrados

Na busca de novas técnicas e recursos para obtenção de soluções para a retenção e suporte para a reabilitação protética, surge o conceito de osseointegração, garantindo novos rumos para a odontologia. Desenvolvido nos anos 50 e início da década de 60 pelo cientista suéco Per-Ingvar Brånemark e colaboradores a partir de estudos com parafusos de titânio inseridos em tecido ósseo que se integravam ao organismo como nenhum outro material conhecido. A partir daí um implante inserido era considerado osseointegrado, quando não havia movimento progressivo relativo entre o implante e o osso com o qual está em contato direto, podendo restaurar as condições normais de carga funcional. Resultados publicados em um artigo clínico em 1977 apresentavam implantes inseridos em pacientes edêntulos, com sucesso de 99,8% (ALBREKTSSON et al., 1983; BRÄNEMARK et al., 2001).

O suporte, a retenção e a estabilidade das próteses, nos casos de reabilitação dos defeitos cirúrgicos maiores, são frequentemente comprometidos em decorrência de poucos tecidos remanescentes. Com base nesses princípios da osseointegração, no ano de 1977, o cientista Brånemark e colaboradores, utilizaram um implante extraoral que penetrava na pele para servir como uma fixação para uma prótese

facial, com isso possibilitou que pacientes com defeitos ocasionados por trauma ou por ressecção cirúrgica de neoplasias, pudessem ser reabilitados esteticamente e funcionalmente, com mínima morbidade. As próteses implantossuportadas podem ser construídas, mas inicialmente apenas para reconstruções faciais: próteses auriculares, nasais, orbitais, ou a combinação destas na face média com próteses obturadoras para os maxilares. Ainda não havia segurança no método para pacientes oncológicos. A reabilitação dos casos com próteses extensas, além das limitações físicas ou psíquicas do paciente ainda precisavam enfrentar o aceite por parte do paciente para a reabilitação proposta (BAIMA, 1996).

Muitos estudos discutem o uso de implantes como suporte de próteses faciais, próteses implantossuportadas e para os casos de ressecção de maxila parcial ou total. A reconstrução de um defeito maxilar após ressecção de uma neoplasia é um desafio para a reabilitação oral, uma vez que as extensas ressecções acarretam significativos problemas com a retenção, suporte e estabilidade do obturador maxilar. A localização de um implante no interior do defeito direciona a carga axial ao implante, reduzindo o movimento e proporcionando um melhor apoio e retenção para a prótese, impedindo sua rotação. A utilização dos implantes osseointegrados permitiu maiores possibilidades de retenção e estabilidade para as próteses. Os implantes osseointegrados são colocados tanto no sítio do defeito cirúrgico da maxila que sofreu ressecção cirúrgica, como adjacente a ele (KEYF, 2001; SCHMIDT et al., 2004; ANTUNES et al., 2008)

Kreissl et al. (2007) afirmaram que apesar de existirem diferentes métodos cirúrgicos de reabilitação disponíveis, muitos pacientes são reabilitados com próteses obturadoras por não aceitarem novas intervenções cirúrgicas. As próteses dependem do apoio, estabilidade e retenção dos tecidos, duros e moles, remanescentes. Quanto maior a ressecção cirúrgica, maior a perda de apoio mucogengival, que resulta em aumento desfavorável de forças agindo sobre os dentes pilares restantes.

Pacientes edêntulos totais com atrofia severa de maxila ou que sofreram ressecção cirúrgica de maxila há pouco tempo possuíam apenas a alternativa de reconstrução por meio de grandes enxertos ósseos autógenos de áreas doadoras

extraorais, acarretando alto grau de morbidade. A combinação de implantes e próteses obturadoras tem obtido índices de sucesso na reabilitação de pacientes dentados, mas para os pacientes desdentados maxilectomizados, em decorrência da limitada quantidade óssea remanescente, há necessidade de buscar locais mais distantes para a ancoragem de implantes. Muitas vezes encontramos áreas de ancoragem apenas na região do corpo do zigoma, ou mesmo no processo frontal do osso zigomático. O processo zigomático e a porção horizontal do palato duro são sítios potenciais na busca de retenção, estabilidade e suporte para as próteses sobre implantes (BAIMA, 1996; BRÄNEMARK et al., 2004; DUARTE et al., 2004; PENA NETO SEGUNDO, 2005; KREISSL et al., 2007)

Originalmente concebido para a reconstrução da maxila desdentada atrófica, os implantes em zigomático também foram utilizados para estabelecer a manutenção e suporte de uma prótese após maxilectomia. Apesar de apresentar desfavorável direção funcional de carga e limitação anatômica, o acompanhamento clínico indicou que a utilização de implantes com fixação no osso zigomático oferece excelente ancoradouro para a colocação de próteses. O método após estudos foi considerado confiável para reter, promover apoio e estabilidade a um obturador após ressecção. Os encargos financeiros são elevados, podem existir fracassos, mas pode reduzir a morbidade cirúrgica e acabar por reduzir custos do tratamento no geral. (BRÄNEMARK et al., 2004; DUARTE et al., 2004; SCHMIDT et al., 2004)

Para esta finalidade os implantes convencionais tiveram seu desenho modificado quanto ao comprimento, diâmetro e angulação para viabilizar sua instalação e reabilitação protética. Com um comprimento três a quatro vezes maior que os convencionais, sua colocação requer habilidade e precisão cirúrgica, já que sua trajetória passa pelo interior do seio maxilar em contato com a mucosa sinusal, dentro do seio maxilar, com travamento no corpo do osso zigomático. Um planejamento minucioso é necessário para fornecer detalhes sobre a quantidade e qualidade óssea dos prováveis sítios ósseos, garantindo o sucesso da cirurgia. A utilização de exames complementares como métodos de diagnóstico por imagem, como a tomografia computadorizada, é reconhecidamente o exame que oferece maior precisão em mensurações e detalhes de estruturas ósseas na avaliação pré-cirúrgica e pós-cirúrgica. A partir da tomografia computadorizada um modelo virtual

(3D) pode ser gerado e com ele podemos ter a visualização da posição ideal do implante. Devido aos meandros anatômicos intrínsecos do osso zigomático e do comprimento dos implantes, a colocação dos implantes guiada por computador pode ser vantajosa (BRÄNEMARK et al., 2004; DUARTE et al., 2004; PENA NETO SEGUNDO, 2005; KREISSL et al., 2007).

Beumer III e Lewis (1996) relataram que devem ser considerados vários fatores para a seleção de um sítio ósseo para a instalação de implantes. O osso deve ser suficientemente denso nestes locais, e permitir ao profissional, a fixação inicial do implante e de preferência coberto por algum tecido residual queratinizado e inserido. Afirmaram que de acordo com a classificação de Lekholm e Zarb (1985), que leva em conta a morfologia e densidade óssea, existem quatro (4) diferentes qualidades ósseas:

1-Osso tipo I: formado por osso compacto homogêneo;

2-Osso tipo II: apresenta uma camada de osso compacto envolvendo osso medular denso;

3-Osso tipo III: apresenta uma camada espessa de osso cortical envolvendo osso medular denso;

4-Osso tipo IV: apresenta uma camada fina de osso cortical envolvendo um osso medular de pouca densidade.

Henry (2005) analisou a aplicação clínica das restaurações ancoradas sobre implantes para substituição de dentes, utilizados nos defeitos do esqueleto crânio-faciais congênitos, traumáticos, cirúrgicos ou decorrentes de perda tecidual, com o objetivo de estudar a transmissão de informações sensoriais. Concluindo que as restaurações com implantes osseointegrados são clinicamente muito bem toleradas, e não podem ser diferenciadas a partir de sua dentição residual em termos de conforto, função e aparência.

Mukohyama et al.(2005) afirmaram que a reabilitação de pacientes submetidos a maxilectomia bilateral é complexa devido à extensa perda óssea e de tecido mole. Com a apresentação de um caso clínico, demonstraram que a associação de uma prótese obturadora com reconstrução cirúrgica com retalho osteocutâneo de fíbula e a utilização de implantes dentários pôde contribuir para a

reabilitação protética. O acompanhamento clínico associado ao reembasamento da prótese juntamente com o processo de cicatrização do enxerto e ajuste oclusal foram realizados e nenhum distúrbio clínico foi observado tanto na área enxertada como no tecido. A prótese apresentou um prognóstico de três anos e melhoria da qualidade de vida do paciente.

Landes (2005) relatou que o sucesso protético da reabilitação é fundamental para a qualidade de vida nos casos de grandes defeitos do maxilar quando a reconstrução cirúrgica nem sempre é indicada, quer pelo estado de saúde geral ou recusa do paciente. Avaliou a qualidade de vida por meio de um questionário aplicado após a completa reabilitação, e concluiu que nos casos reabilitados com obturadores simples, os pacientes apresentaram menos dor e bons resultados para a restauração da deglutição. A reconstrução do maxilar com retalho livre apresentou melhor pontuação pela aparência e a qualidade geral de vida em todos os casos, foi considerada boa, ou melhor, nos pacientes reabilitados com próteses implantossuportadas com fixações zigomáticas, que se mostraram mais satisfeitos em suas atividades de recreação, deglutição, mastigação, fonação e também para a sensação de sabor e da qualidade da saliva.

Não devemos esquecer que existe o risco de reabsorção do enxerto ósseo e consequente falha dos implantes nos primeiros dois anos após a colocação do implante, onde um em cada quatro implantes pode ser perdido por trauma, sobrecarga oclusal durante o período de cicatrização, que ocasiona uma inadequada resposta tecidual comprometendo a osseointegração. Em área com enxerto ósseo, no aguardo da instalação de implantes osseointegrados, o uso de uma prótese provisória flexível com fins estéticos por um período de seis meses, oferece uma solução que permite o retorno das atividades diárias e preservação da regeneração do tecido ósseo sem sobrecarga ao processo alveolar, além de garantir um tempo necessário para a osseointegração dos implantes dentários e confecção da prótese definitiva (MEIJER e WOLGEN, 2007).

Nos casos de tratamento para as neoplasias benignas da região bucomaxilar, a ressecção cirúrgica normalmente é suficiente, mas para as neoplasias malignas, o tratamento adjuvante quimioterápico e/ou radioterápico é necessário. A colocação

de implantes convencionais nem sempre é possível no local que sofreu a ressecção cirúrgica em maxila em decorrência da baixa quantidade de tecido, duro e mole, remanescente, das complexas reconstruções cirúrgicas que podem ter sido realizadas e da própria susceptibilidade dos tecidos ao trauma após as intervenções. O mini-implante dentário, com um pequeno diâmetro, necessita de uma técnica cirúrgica simples, não requer rebate de retalho mucoperiosteal e pode ser aplicado à fina crista óssea remanescente, podendo ser uma alternativa para a reabilitação dos pacientes que sofreram a ressecção cirúrgica em maxila (DILEK, TEZULAS e DINCEL, 2007).

A reabilitação dos pacientes com estruturas perdidas crânio-faciais pode confrontar-se com limitações resultantes da insuficiência de tecidos residuais moles e duros, comprometimento vascular em consequência do tratamento com radioterapia e procedimentos cirúrgicos podem influenciar no prognóstico do implante e no desenho dos componentes protéticos para a colocação de uma prótese obturadora (ROUMANAS et al., 1977; BAIMA, 1996; KEYF, 2001)

A radioterapia é um recurso bem estabelecido para o tratamento de neoplasias avançadas na região de cabeça e pescoço, quer como único tratamento ou de forma adjuvante. As complicações orais ocorrem em todos os pacientes submetidos ao tratamento com radioterapia de neoplasias malignas na região de cabeça e pescoço, sendo esses efeitos adversos classificados como agudos ou tardios, dependendo da época em que ocorram. Dentre as alterações mais frequentes observadas podemos citar a xerostomia, mucosite, alterações de paladar, trismo muscular, cárie de radiação, alterações de odontogênese e distúrbios de crescimento ósseo que podem ser evitadas ou minimizadas, mediante avaliação prévia ao tratamento pelos profissionais responsáveis. Quando as glândulas salivares maiores recebem radioterapia levam os pacientes a quadros de hipossalivação; a xerostomia está relacionada às cáries de radiação pela diminuição do poder tampão da saliva (CURI, 1999; DIB et al., 1999; MAGALHÃES, 1999)

A osseointegração pode ocorrer no osso que tenha sido exposto à radiação terapêutica, mas não devemos esquecer de que a radiação terapêutica provocará uma série de alterações fisiológicas, sobre as células endoteliais, ocasionando uma

diminuição do suprimento sanguíneo para a mucosa e para o osso subjacente o que pode levar à osteorradionecrose. O tecido ósseo, apesar de radio resistente, não esta livre de efeitos colaterais, porque seus vasos nutrientes são intensamente afetados, podendo levar o osso à necrose, denominada osteorradiocite e este, por sua vez, exposto a novas intervenções, à osteorradimielite, de difícil controle pela escassez do aporte sanguíneo. A mucosa oral pode apresentar uma resposta inflamatória, denominada mucosite o que predispõe às infecções secundárias oportunistas, geralmente *Candida albicans*. O paciente irradiado é um paciente especial a quem deve ser dedicado um cuidado muito intenso (SANTOS PINTO e DIB, 1989; ECKERT et al., 1996)

Roumanas et al. (1997) concluiu que o sitio remanescente que recebeu implantes e radioterapia adjuvante, demonstraram baixas taxas de sucesso.

Eckert et al. (1996) , Bränemark et al. (2001), Fukuda et al. (2004), Granström (2005), Schepers et al. (2006) afirmaram que em seus estudos os pacientes submetidos a ressecção cirúrgica de uma neoplasia que receberam implantes dentários, o tratamento radioterápico adjunto não afetou a osseointegração dos implantes.

Haraguchi, Mukohyama e Taniguchi (2006) em seu trabalho, observaram que no caso de tratamento com radioterapia, a friabilidade dos tecidos contra-indica a colocação de dentes na prótese provisória devido ao risco de excessivo “stress” sobre a ferida, atrasando o processo cicatrização.

Usualmente a dose de radiação necessária para o tratamento de neoplasias malignas de cabeça e pescoço é baseada no tipo e localização da lesão. Os carcinomas espinocelulares em cavidade oral recebem dose total de 4.500 cGy e 8000 cGy, dependendo se forem tratados de forma exclusiva ou adjuvante. A melhor dose, ou otimização desta, deveria ser a taxa de máximo controle da neoplasia maligna com a frequência de efeitos adversos (DIB et al.,1999)

A oxigenação hiperbárica foi introduzida em 1973, com o propósito de melhorar as condições do tecido ósseo e dos tecidos adjacentes, minimizando os

efeitos tissulares das radiações, de induzir a estimulação da proliferação vascular, a síntese de colágeno, ao remodelamento ósseo e ao reparo de feridas ósseas e do tecido mole. Sua utilização visa prevenir os efeitos secundários da radioterapia (SCHMIDT et al., 2004; GRANSTRÖM et al., 1992; GRANSTRÖM, 2005; GRANSTRÖM, 2007; ANTUNES et al., 2008).

O tratamento com OHB consiste na inalação intermitente de oxigênio a 100%, sob uma pressão atmosférica maior do que uma ATA no interior de câmaras pressurizadas. As câmaras mono paciente são pressurizadas com oxigênio puro, enquanto que nas multi paciente, o ambiente interior é pressurizado com ar comprimido e os pacientes respiram por meio de máscaras, que fornecem O₂ a 100%, com elevada pressão, com a devida indicação caso a caso, determinando um aumento dos níveis de O₂ dissolvidos no plasma sanguíneo (fundamento dessa modalidade terapêutica). Dentre os resultados positivos observados após o tratamento, destacam-se os seguintes: cicatrização completa da lesão trófica, ausência das dores no local da lesão, evidente tecido de granulação da ferida e importante e acelerada regressão do edema. Em três casos clínicos de pacientes portadores de afecções vasculares submetidos à OHB, associada a demais medidas terapêuticas, submetidos a 20 sessões diárias, consecutivas, com duração de 120 minutos, a 2,5 ATA, com O₂ suplementar a 100%, um dos pacientes não foi possível observar nenhuma melhora na redução do uso de analgésicos; o que culminou na afirmação de que a OHB é mais um recurso terapêutico que poderá auxiliar na condução das afecções de difícil controle em pacientes portadores de moléstias vasculares periféricas (COSTA VAL et al., 2003; RODRIGUES JR e MARRA, 2004)

Sawai et al. (1998) investigaram o efeito da OHB nas reações teciduais após a instalação de implantes de titânio, comercialmente puro (c.p.), em enxerto ósseo autógeno livre em procedimento de uma única fase. Para o estudo, oitenta implantes de titânio (c. p.) foram instalados em enxerto ósseo de crista íliaca bilateral em mandíbula, de 40 coelhos brancos japoneses, sem serem submetidos à carga. O grupo foi dividido em dois: vinte coelhos foram submetidos diariamente a OHB com sessões de 60 min. sob 2,4 ATA por 20 dias consecutivos e os outros vinte não tratados, grupo controle. A partir de 30 dias começaram as observações até um totalizar um período de 120 dias e foi constatada uma maior área de contato

osso/implante, no osso enxertado no grupo tratado com OHB em comparação com os não-tratados. No leito ósseo do receptor não foram observadas diferenças entre os grupos tratados e não tratados com OHB, demonstrando que o tratamento com OHB mostrou-se benéfico para o tecido de incorporação dos implantes de titânio (c.p.) quando colocado imediatamente em enxerto ósseo autógeno livre.

Dib (1999) relata que inicialmente os pacientes selecionados para serem reabilitados foram aqueles que haviam sido operados há muitos anos, estando livres do tumor por longo tempo, e utilizado diversos tipos de próteses e métodos de retenção. Após a confiança no método de osseointegração ter aumentado, a reabilitação passou a ocorrer mais precocemente, logo após a remoção cirúrgica da neoplasia e, atualmente, a instalação dos implantes tem sido realizada no mesmo momento cirúrgico da ressecção da neoplasia. As vantagens desse método são que o paciente pode ser reabilitado muito rapidamente (prótese final instalada em 3 a 4 meses após a cirurgia) e eventuais recidivas podem ser avaliadas, uma vez que este procedimento permite a livre inspeção da cavidade originada pela remoção da neoplasia. No caso de recidiva da doença nos anos seguintes, a nova cirurgia poderá ser realizada com a remoção dos conectores e elementos de retenção da prótese, mas deixando os implantes integrados no osso, que podem ficar sem interferirem com os procedimentos cirúrgicos.

Granström (2005) afirma que os fatores que influenciam a taxa de sucesso dos implantes são sexo, idade, tabagismo, tamanho, tipo de neoplasia, tratamento cirúrgico da neoplasia maligna e a experiência profissional com a osseointegração.

Fadanelli, Stemmer e Beltrão (2005) mediante revisão de literatura, afirmam que nem todo o paciente está apto a ser reabilitado com prótese sobre implantes, podendo necessitar de adequação bucal, mudança de hábitos ou tratamento sistêmico prévio à operação, ou ainda, optar por alternativa restauradora. As falhas prematuras na terapia com implantes podem ser atribuídas a um fator isolado ou a vários fatores associados relacionados ao hospedeiro, à técnica cirúrgica ou à restauração protética. O sucesso ou o fracasso de um implante depende basicamente da saúde sistêmica e local do indivíduo, dos seus hábitos e da condição cirúrgica em que o procedimento foi executado.

1 - Condição Sistêmica: Osteoporose (acima dos 60 anos de idade, mulheres na pós-menopausa e naquelas que sofreram ovariectomia); Displasia fibrosa (Substituição do osso normal por uma proliferação anormal de tecido fibroso); Osteíte Deformante (Mal de Paget, predomínio da atividade osteoblástica, pacientes geralmente têm mais de 40 anos de idade, afeta mais os homens do que as mulheres. Os maxilares são afetados em aproximadamente 20% dos casos, sendo o envolvimento da maxila mais comum do que o da mandíbula); Disfunções da vitamina D (pode levar ao raquitismo); Diabetes melito não controlada.

2 - Condição Local: Higiene oral deficiente; Radioterapia de cabeça e pescoço; qualidade óssea

3 - Hábitos: Fumo; Álcool e drogas (abuso no consumo de álcool e drogas representa uma contraindicação para a terapia com implantes osteointegrados.

4 - Condição Cirúrgica: ligado a técnica cirúrgica e ainda contaminação do sítio cirúrgico ou do próprio implante.

Ganström (2007) afirma que no ano de 2007, completou 30 anos desde que o primeiro paciente recebeu implantes osseointegrados crânio-faciais, para fixação e prótese auricular. Atualmente a reabilitação de pacientes com defeitos por tratamentos de neoplasias, malformações, amputações traumáticas é uma realidade, e o conhecimento atual mostra que vários fatores podem afetar o sucesso dos implantes instalados em um osso irradiado, como a radioterapia fornecida antes ou após a instalação dos implantes, a dose e fracionamento da radiação, a quimioterapia, o intervalo de tempo do final do tratamento com radioterapia até a cirurgia para instalação dos implantes e, também, fatores como o comprimento, retenção e suporte protético e acompanhamento clínico. Apesar do fato de que o sucesso dos implantes possa ser afetada pela radioterapia, os benefícios ainda são maiores, no entanto, deve ser salientado que o tratamento e a instalação de implantes em pacientes com neoplasias precisam ser realizados em instituições destinadas a tratar esse tipo de pacientes.

3 PROPOSIÇÃO

Avaliar, retrospectivamente, os casos de pacientes portadores de defeitos maxilares originados por neoplasias que foram submetidos a procedimentos de instalação de implantes para retenção de próteses maxilares, por uma mesma equipe, no período de julho de 1995 a dezembro de 2008.

4 MATERIAL E MÉTODO

Este estudo foi devidamente submetido ao Comitê de Ética em Pesquisa da Universidade Paulista - UNIP, onde foi constatada sua plena conformidade com a resolução 196/96 do Conselho Nacional de Saúde - MS.

Sua execução foi aprovada com o protocolo de n.º 085/09 CEP/ICS/UNIP e com registro no CEP: CAAE - 0034.0.251.000-09, datado de 16 de abril de dois mil e nove.

4.1 Pacientes

Os doze pacientes incluídos neste estudo foram submetidos a procedimentos de fixação de implantes para retenção de próteses maxilares, pela Equipe do Dr. Luciano Lauria Dib, nas seguintes instituições: Hospital A.C. Camargo, UNIFESP (EPM), UNICAMP, SUS - Natal e em sua Clínica Particular no período de julho de 1995 a dezembro de 2008.

4.2 Método

4.2.1 Avaliação dos prontuários

Os prontuários foram avaliados, retrospectivamente, e a coleta dos dados foi feita de acordo com um questionário específico (anexo 01), tendo por objetivo obter aspectos relevantes para a análise do sucesso da reabilitação.

4.2.2 Variáveis do estudo

As características avaliadas e as categorias criadas com o intuito de proporcionar uma análise pertinente são apresentadas a seguir:

A. Idade

A idade considerada foi a do momento da instalação dos implantes.

B. Gênero

Masculino e feminino

C. Grupo étnico

Diante da falta de dados precisos sobre a origem racial, os pacientes foram divididos em duas categorias, brancos e não brancos, de acordo com a cor predominante da pele.

D. Hábitos – Fumo

Os pacientes estudados foram categorizados de acordo com a história do hábito, previamente à instalação dos implantes em: fumantes, não fumantes e ex-fumantes.

E. Hábitos – Etilismo

Os pacientes estudados foram categorizados de acordo com a história do hábito, previamente a instalação dos implantes em: etilistas, não etilistas e ex-etilistas.

F. Neoplasias

As neoplasias foram classificadas em benignas e malignas após análise das características coletadas pelo exame **loco regional**, aplicando-se informações pertinentes ao estadiamento clínico da neoplasia segundo a UICC (International

Union Against Cancer) e ao resultado anatomopatológico da biópsia incisional e ao exame histopatológico da peça operatória.

G. Localização da neoplasia

De acordo com os objetivos do trabalho foram selecionados pacientes que apresentavam no exame loco regional realizado, na admissão do paciente, neoplasias em região de maxila e em maxilo–nasal.

H. Tratamento cirúrgico

Cada caso foi avaliado descritivamente.

I. Tratamento de radioterapia

Os pacientes foram divididos em duas categorias básicas, de acordo com a realização ou não de tratamento com radioterapia, no local do defeito bucomaxilar. Do grupo dos pacientes irradiados foram coletados dados referentes ao tipo, dose e momento da radiação, estabelecendo-se três subcategorias: dose total de radiação menor do que 50 Gy, dose total entre 50 e 70 Gy e dose total maior que 70 Gy.

J. Enxertos para instalação dos implantes

Os pacientes foram divididos em duas categorias básicas de acordo com a realização de enxerto em: enxertos de tecido ósseo e enxertos de tecido mole. Subdivididos, ainda, em: enxertos livres e enxertos vascularizados. A cirurgia de enxerto foi realizada previamente a instalação dos implantes ou concomitante a esta.

K. Oxigenoterapia hiperbárica

Os pacientes foram separados em dois grupos, os que receberam tratamento de oxigenoterapia hiperbárica, e os que não receberam previamente a instalação dos implantes.

L. Implantes

Os implantes foram avaliados de acordo com suas características comerciais, comprimento, diâmetro e superfície do implante e número de implantes utilizados em cada reabilitação.

M. Tipos de implantes

De acordo com as características físicas e a finalidade da reabilitação, os implantes foram divididos em duas categorias: dental e zigomático.

Quadro 1 – tipos e características dos implantes

Implante	Tamanho	Diâmetro	Superfície	Reabilitação
Dental	5 mm a 18 mm	3,75 mm	Lisa	Maxila
Zigomático	20 mm a 50 mm	3,75 mm	Lisa	Maxila

N. Tipos de próteses

As próteses realizadas sobre os implantes foram classificadas em sobredentadura, obturadora, prótese parcial fixa, prótese total fixa.

O. Retenção das próteses

Quanto à retenção, as próteses foram agrupadas em parafusadas e sobre barra.

P. Intervalos de tempo

Os dados coletados foram referentes às datas de cada procedimento realizado no paciente: tratamento cirúrgico, radioterapia (data inicial e final), enxertos, oxigenoterapia, instalação dos implantes (primeiro tempo cirúrgico), conexão (colocação dos *abutments*) dos implantes (segundo tempo cirúrgico) e instalação da prótese (Anexo 2)

4.2.3 Análise dos resultados

A análise dos resultados foi realizada por meio de correlação de frequências.

5 Resultados

Doze casos tratados com idades variando entre 10 e 77 anos, onde a faixa etária predominante foi a de 46 a 60 anos, representando 41.67% do total da amostra. Na amostra predominou o gênero feminino com 8 pacientes, (66.67%) e o grupo étnico branco com 10 pacientes (83.33%) (Tabela 1 e 2, respectivamente). Com relação aos hábitos de utilização de fumo e álcool, a maior parte era não fumante e não etilista, 9 pacientes (75.00%) e 10 pacientes (83.33%) , respectivamente (Tabela 2).

Tabela 1 – Distribuição etária dos pacientes da amostra (n=12)

Faixa etária	n / %
0-15 anos	2(16.67)
16-30 anos	1(8.33)
31-45 anos	0(0.00)
46-60 anos	5(41.67)
60-75 anos	3(25.00)
75-80 anos	1(8.33)

Fonte: Prontuários dos pacientes no período de julho de 1995 a dezembro de 2008

Apenas um paciente (8,33%) da amostra, relatou o uso concomitante de fumo e álcool e 8 (66.67%) pacientes, relataram não possuir nenhum dos hábitos em questão (Tabela 3).

Tabela 2 – Quantidade e respectivas porcentagens de pacientes quanto ao gênero, grupo étnico e hábitos (Fumo e álcool)

Variáveis	Categorias	n / %
Gênero	Feminino	8 (66.67)
	Masculino	4 (33.33)
Grupo Étnico	Branços	10 (83,33)
	Não Brancos	2 (16.67)
Uso do Álcool	Não Etilista	10 (83.33)
	Etilista	1 (8.33)
	Ex-etilista	1 (8.33)
Uso do Fumo	Não fumante	9 (75.00)
	Fumante	2 (16.67)
	Ex-fumante	1 (8.33)

Fonte: Prontuários dos pacientes no período de julho de 1995 a dezembro de 2008

Tabela 3 – Distribuição dos pacientes quanto aos hábitos (Fumo e álcool)

Variáveis	Categorias	n / %
Hábitos	Nenhum	8 (66.67)
	Fumante	2 (16.67)
	Etilista	1 (8.33)
	Fumante + Etilista (Ex)	1 (8.33)

Fonte: Prontuários dos pacientes no período de julho de 1995 a dezembro de 2008

Onze pacientes apresentaram neoplasias malignas (91,67%) e um apresentou neoplasia benigna (8,33%). Das neoplasias malignas encontradas, três casos de carcinoma espinocelular, dois casos de rabdomiossarcoma, dois de adenocarcinoma, dois de osteossarcoma, um de condrossarcoma e um de linfoma Não-Hodgkin, e a neoplasia benigna foi um caso de ameloblastoma em maxila, totalizando os doze casos da amostra (Tabela 4).

Tabela 4 – Distribuição dos pacientes quanto ao diagnóstico histopatológico

Neoplasia	n /%
Carcinoma Espinocelular	3 (25.00)
Rabdmiossarcoma	2 (16.67)
Adenocarcinoma	2 (16.67)
Osteossarcoma	2 (16.67)
Condrossarcoma	1 (8.33)
Linfoma Não - Hodgkin	1 (8.33)
Ameloblastoma (maxila)	1 (8.33)

Fonte: Prontuários dos pacientes no período de julho de 1995 a dezembro de 2008

Com relação á localização primária das neoplasias a distribuição foi de 10 (83.33%) casos para a região de maxila e dois casos (16.67%) para a região naso-maxila.

O tratamento radioterápico adjuvante, pós-operatório, foi realizado em nove pacientes (75%). Os pacientes foram submetidos à radioterapia externa com um acelerador linear a 4MV com campos irradiados sobre o sítio anatômico da neoplasia. Dos nove pacientes, oito pacientes (88.89%) receberam doses entre 50 e 70 Gy, e um paciente (11.11%) recebeu quantidades menores a 50 Gy, e a média foi de 54, 4 Gy.

Dos 12 pacientes da amostra cinco pacientes (41.67%) apresentaram efeitos agudos da radioterapia: xerostomia, mucosite, radiodermite, candidíase, osteorradionecrose e cárie de radiação. Dos cinco pacientes, quatro apresentaram mucosite, três xerostomia, um paciente relatou xerostomia e candidíase, e em dois pacientes foram observadas complicações tardias, um caso de osteorradionecrose e outro de cárie de radiação.

O tratamento com OHB foi realizado em um paciente (AGFN, vide anexo) irradiado (70 Gy), com um total de trinta (30) sessões, sendo 20 sessões antes da instalação dos implantes e 10 sessões posteriores em região de maxila.

As reconstruções cirúrgicas com enxertos autógenos foram realizadas em quatro pacientes sendo um com tecido mole, um com fíbula vascularizada e dois pacientes com bloco livre de crista ilíaca. Dos quatro pacientes, apenas um era irradiado (60 Gy), para o qual foi realizado transplante microcirúrgico de tecido mole, para fins de fechamento de palato. Três pacientes receberam enxerto autógeno de osso medular no momento cirúrgico da colocação dos implantes, no local dos implantes para auxiliar a remodelação óssea em sítio irradiado (50-60 GY). As doses totais de radiação e tipo de enxertos recebidos podem ser observadas no anexo 03.

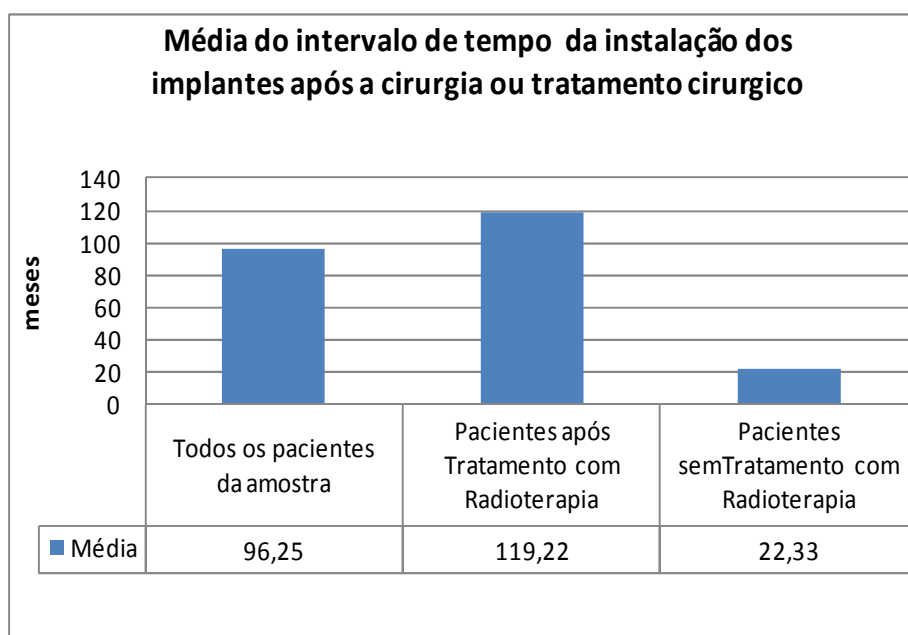
Um total de cinquenta e quatro implantes endósseos de titânio foram instalados nos doze pacientes da amostra, com uma média de 4,5 implantes por paciente.

De acordo com a finalidade da reabilitação respeitando quantidade óssea dos sítios anatômicos, dos 54 implantes, 35 (64.81%) foram do tipo dentário, e 19 (35.19%) do tipo zigomático. Todos os implantes foram do tipo parafuso, com superfície lisa, com diâmetros de 3,75mm e cujo tamanho variou de 5mm a 50 mm (Quadro 01 em materiais e métodos).

Dentre os doze pacientes, cinco pacientes (41,67%) receberam implantes no sítio anatômico do zigomático,

O tempo em meses da instalação dos implantes após a cirurgia de remoção da neoplasia para os doze pacientes variou de 8 a 439 meses com uma média de 96,25 meses (8,02 anos) (Anexo 2 e gráfico 1).

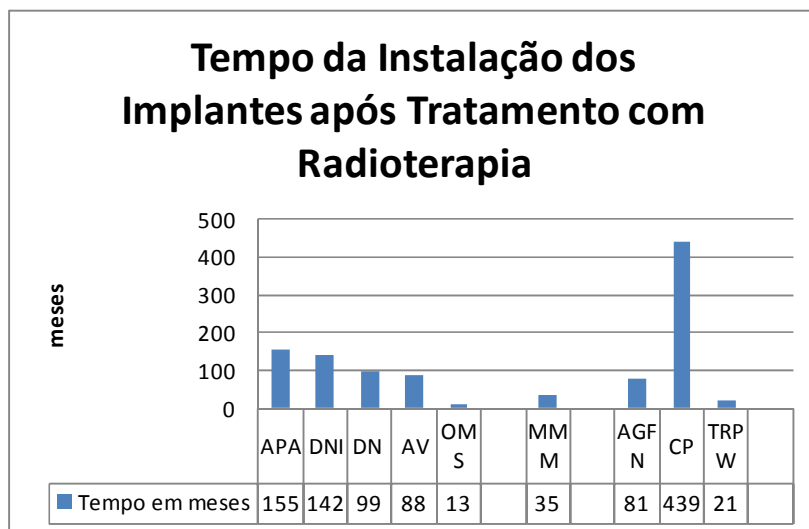
Gráfico 01 – Comparação das médias dos intervalos de tempo reabilitação cirurgia de implantes (Gráfico comparativo das médias do intervalo de tempo da instalação dos implantes após a cirurgia ou tratamento cirúrgico de todos os pacientes da amostra, com os pacientes que receberam tratamento radioterápico e com os pacientes que não receberam tratamento radioterápico).



Fonte: Prontuários dos pacientes no período de julho de 1995 a dezembro de 2008

Para os nove pacientes que receberam tratamento radioterápico adjuvante, o intervalo de tempo em meses da instalação dos implantes após a cirurgia de remoção da neoplasia ou tratamento variou de 13 a 439 meses, com uma média de 119,22 meses. No caso dos três pacientes que não receberam tratamento com radioterapia o intervalo variou de 8 a 30 meses, com uma média de 22,33 meses (Anexo 2 e gráfico 01).

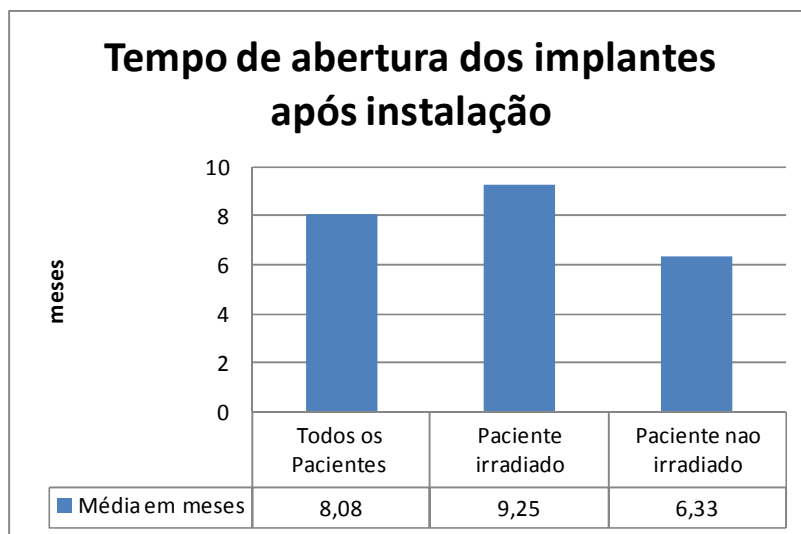
Gráfico 02 – Comparação Tempo da instalação dos implantes após tratamento radioterápico por paciente.



Fonte: Prontuários dos pacientes no período de julho de 1995 a dezembro de 2008

Na sequência do tratamento, para todos os pacientes a conexão dos implantes (segundo tempo cirúrgico) ocorreu com um intervalo de tempo que variou de 4 a 11 meses, com uma média de 8,08 meses. No caso dos pacientes irradiados, o intervalo variou de 4 a 11 meses e para os pacientes não irradiados de 5 a 8 meses e as médias foram de 9,25 e 6,33 respectivamente (Anexo 2 e gráfico 2 e 3).

Gráfico 03 - Comparação abertura dos implantes tratamento radioterápico (Comparação entre as médias de Intervalo de tempo da cirurgia de instalação dos implantes até sua conexão para os todos os pacientes, para os irradiados e não irradiados).



Fonte: Prontuários dos pacientes no período de julho de 1995 a dezembro de 2008

A instalação das próteses ocorreu com um intervalo de tempo de 0 a 3 meses após a conexão dos implantes, ou seja, no momento do procedimento ou até 3 meses após, com uma média de 1,33 meses, tanto para pacientes irradiados como para os que não foram irradiados.

O tratamento foi completado com a confecção e instalação de cinco (5) sobredentaduras, (41,67%), cinco (05) próteses totais fixas (41,67%) e duas (2) próteses parciais fixas (16,67%) (Anexo 3 e tabela 5).

Tabela 5 – Total de próteses confeccionadas, tipo e respectiva forma de retenção

Tipo de prótese	Forma de retenção	n / %
Sobredentadura	Barra	5 (41.67)
Próteses totais fixas	Parafusada	5 (41.67)
Próteses parciais fixas	Parafusada	2 (16.67)

Fonte: Prontuários dos pacientes no período de julho de 1995 a dezembro de 2008

Os 12 pacientes foram acompanhados clinicamente, após a instalação dos implantes, por pelo menos de 12 a 157 meses, com uma média de 63,17 meses (5,6 anos) (anexo 3).

Nenhum implante apresentou mobilidade, dor ou infecção local, portanto nenhum implante instalado na amostra foi considerado perdido, necessitando sua remoção, exceto em um caso (paciente A.V) que após 31 meses (2 anos e 7 meses) da instalação dos implantes por motivo de recorrência da neoplasia, houve necessidade de nova intervenção cirúrgica e da remoção de dois (02) implantes, o que inviabilizou a continuação do uso da prótese.

6 DISCUSSÃO

Neste estudo avaliamos o resultado da reabilitação de 12 pacientes portadores de defeitos maxilares originados por ressecção cirúrgica de neoplasias que foram submetidos a procedimentos de instalação de implantes para retenção de próteses maxilares.

A cirurgia ou a ressecção da neoplasia é o recurso terapêutico indicado e está condicionada especialmente ao estado geral do paciente, devendo ser radical, com ampla margem de segurança, para prevenir a recorrência da doença no mesmo local, normalmente mais agressiva. Sabemos que dentre as complicações mais frequentes, a maxilectomia é responsável por originar os defeitos intraorais, que acarretam uma comunicação entre o seio maxilar e a nasofaringe e grande impacto psicológico, dificuldade na reabilitação e da existência de diferentes técnicas reabilitadoras incluindo os implantes osseointegrados (CHALIAN, DRANE E STANDISH, 1971; JANKIELEWISZ, 1983; SANTOS PINTO e DIB, 1989; DOMINGUES e ROSA, 1992; OLIVEIRA, 1997; LOPES et al., 1999; TORRES et al., 2005; BARNOUTI e CAMINER, 2006; DILEK, TEZULAS E DINGEL, 2007).

A reabilitação desses pacientes depende do tipo e característica do defeito, das condições clínicas e do prognóstico da doença (SCHIMIDT et al, 2004; KOYAMA et al , 2005; GUTTAL, PATIL E SHETYE, 2006; KREISSL, 2007; ANTUNES et al., 2008).

Neste estudo, a idade dos pacientes variou de 10 a 77 anos, onde a faixa etária predominante de 46 a 60 anos está de acordo com a literatura Carvalho (1997) e Souza (2008) que afirmaram que a maior incidência de neoplasias é encontrada a partir dos 50 anos de vida, embora ocorram casos do desenvolvimento da doença em fases mais precoces da vida em decorrência de defeitos genéticos ou do sistema imunológico.

Dez por cento (10%) das neoplasias malignas encontradas estão localizadas na região de cabeça e pescoço, sendo que 40 % (quarenta por cento) destas encontram-se na cavidade oral (CARVALHO, 1997, THULER e REBELO, 1999; BRASIL, INCA, 2002; AMORIM FILHO et al., 2003; ALVARENGA et al., 2008).

A cada ano surgem cerca de dez mil casos novos por ano de neoplasias malignas no Brasil (BRASIL, INCA, 2002).

Neste estudo, onze pacientes apresentaram neoplasias malignas (91,67%) e apenas um portador de neoplasia benigna (8,33%). Dentre as neoplasias malignas encontradas, três casos eram de carcinoma espinocelular, dois casos de rabdomiossarcoma, dois de adenocarcinoma, dois de osteossarcoma, um de condrossarcoma e um de linfoma Não-Hodgkin, e a neoplasia benigna foi um caso de ameloblastoma em maxila.

O carcinoma espinocelular ou carcinoma de células escamosas é o tipo mais comum de todas as neoplasias malignas, em média 95% de todas as doenças malignas da boca. O sítio anatômico mais atingido é a língua (borda), seguido, em ordem decrescente de incidência, pelo assoalho bucal, lábios, palato duro ou mole, rebordo alveolar e região de retromolar (KIEGNEI et al., 1999; NEVILLE et al., 2004; TORRES et al., 2005; ALVARENGA et al., 2008).

ALVARENGA et al (2008) relataram que em sua pesquisa, quanto ao grau de diferenciação histológica, houve predominância do carcinoma espinocelular em 96,7% dos casos. Também foram detectados outros tipos histológicos, tais como, linfoma não - Hodgkin, carcinoma indiferenciado e outros.

Com relação à localização primária das neoplasias, a distribuição foi de dez casos (83.33%) para a região de maxila e dois casos (16.67%) para a região nasomaxila.

A maxilectomia é responsável por 39% dos defeitos intraorais (TORRES et al., 2005).

Quanto à localização primária das neoplasias, o palato duro é a sede mais frequente das neoplasias malignas primitivas de pequenas glândulas salivares (carcinoma adenóide – cístico e mucoepidermóide), e não há diferenças significativas na distribuição entre os dois sexos (CARVALHO, 1997).

As neoplasias malignas são mais associadas ao gênero masculino, e os dados mostram que os homens são mais acometidos por neoplasias malignas bucais que as mulheres, numa razão média de 1,85:1, todavia a razão entre homens e mulheres pode variar de acordo com o país e a faixa etária analisados e que vem diminuindo nos últimos anos. A incidência de neoplasias malignas bucais vem crescendo no Brasil e no mundo, especialmente entre as mulheres e pode estar relacionado à maior exposição da população mundial a fatores de risco como tabagismo, consumo excessivo de álcool e exposição solar e maior procura por atendimento médico-odontológico especializado, favorecendo o diagnóstico da doença (CARVALHO, 1997; AMORIM FILHO et al., 2003; SOUZA e PARADELLA, 2008)

Neste estudo 08 pacientes (66.67) pertenciam ao gênero feminino.

Dentre os doze casos os relatos, após a ressecção da neoplasia, de insatisfação e insegurança em suas atividades diárias se assemelham. Uma das pacientes da amostra, (PFC, vide anexo) após o diagnóstico de osteossarcoma em maxila, foi submetida à ressecção de maxila esquerda, aos 14 anos de idade e passou a utilizar uma prótese parcial removível que apresentava razoável estabelecimento da estética e da função. Com o passar da idade, a jovem relatou que desenvolveu um grande complexo, afirmou que a utilização da mesma “lembrava o tumor e não a permitia fazer planos para o futuro” (sic). Assim, aceitou submeter-se a uma cirurgia e receber um enxerto de crista ilíaca, aos 16 anos, e três implantes para a instalação de uma prótese, oito meses mais tarde.

Landes (2005) relatou que o sucesso protético da reabilitação é fundamental para a qualidade de vida nos casos de grandes defeitos do maxilar. Avaliou a qualidade de vida por meio de um questionário aplicado após a completa

reabilitação, e concluiu que a reconstrução do maxilar com retalho livre apresentou melhor pontuação pela aparência.

A raça não é fator um determinante para a neoplasia maligna bucal, embora tenha sido observada, no Brasil, uma maior predileção da doença pela raça branca (SOUZA e PARADELLA, 2008).

Em estudos de 31 pacientes portadores de neoplasias malignas, constatou-se que houve uma maior incidência da raça branca (58,1%) seguida da raça negra (35,5%) e havendo poucos casos da raça amarela (6,4%) (AMORIM FILHO et al., 2003).

Dos 427 pacientes atendidos no período de 2000 a 2005, houve predomínio da cor da pele branca (90%) (ALVARENGA et al., 2008).

Dos doze pacientes da nossa amostra, 10 pacientes (83.33%) pertenciam ao grupo étnico branco e 2 pacientes (16.67%) pertencia ao grupo não-branco.

Os principais fatores associados ao aumento do risco de desenvolver neoplasias orais, como o hábito de fumar ou mascar tabaco e o uso de bebidas alcoólicas, foi identificado como um risco de até 75%, mas que estariam ligados diretamente às quantidades ingeridas. Isoladamente podem aumentar o risco em 2 a 3 vezes, mas se o uso for concomitante, o risco seria elevado para até 15 vezes. Estima-se, que dos pacientes que apresentam neoplasias malignas orais, 95% são fumantes e 76% além de fumantes, fazem uso concomitante com o álcool regularmente. Outros fatores também podem ocasionar alterações epiteliais e tornar a mucosa da boca vulnerável aos agentes cancerígenos, como por exemplo, a exposição a dietas pobres em frutas e vegetais, agentes biológicos, a irritação mecânica crônica (próteses mal adaptadas, ação de bordas cortantes dos dentes sobre a mucosa), radiações (luz solar, fator significativo principalmente para câncer de lábio), fatores ocupacionais e má-higiene bucal (CARVALHO, 1997; THULER e REBELO, 1999; BRASIL, INCA, 2002; AMORIM FILHO et al., 2003; SOUZA e PARADELLA, 2008).

Em nossa amostra, com relação aos hábitos de utilização de fumo e álcool, a maior parte era não fumante, 9 pacientes (75%) e não etilista, 10 pacientes (83.33%) tendo apenas um relato (um paciente, 8.33%) da amostra que se apresentou como ex-fumante e ex-etilista, e que seu uso era concomitante. A maioria dos pacientes deste estudo, 8 (66.67%), relatou não possuir nenhum dos hábitos em questão.

Nos casos de tratamento para as neoplasias benignas da região bucomaxilar, a ressecção cirúrgica normalmente é suficiente, mas para as neoplasias malignas, o tratamento adjuvante quimioterápico e/ou radioterápico é necessário (JANKIELEWISZ, 1983; SANTOS PINTO e DIB, 1989; BAIMA et al., 1996; KEYF et al., 2001; TORRES et al., 2005; HARAGUCHI, MUKOHYAMA e TANIGUCHI, 2006; DILEK, TEZULAS, E DINCEL, 2007; KREISSL, 2007).

Neste estudo, nove pacientes (75.00%) foram submetidos à radioterapia externa, sendo que oito pacientes (88.89%) receberam doses entre 50 e 70 Gy, e um paciente (11.11%) recebeu quantidades menores a 50 Gy, e a média foi de 54, 4 Gy.

As doses de radiação necessária para o tratamento de neoplasias malignas de cabeça e pescoço são baseadas no tipo e localização da lesão, os carcinomas espinocelulares em cavidade oral, por exemplo, recebem dose total de 4.500 cGy e 8000 cGy, dependendo se forem tratados de forma exclusiva ou adjuvante (DIB et al., 1999).

Fukuda et al. (2004), doses variando de 40 a 60 Gy, e Schepers et al. (2006), com doses entre 60 a 68 Gy no local da neoplasia primária, afirmaram que não houve alterações na osseointegração dos implantes dentários associados à ressecção cirúrgica da neoplasia.

Na amostra estudada no presente trabalho, cinco pacientes (42%) apresentaram efeitos agudos da radioterapia: xerostomia, mucosite, radiodermite, candidíase, osteorradionecrose e cárie de radiação. Dos cinco pacientes, quatro apresentaram mucosite, três xerostomia, um paciente relatou xerostomia e

candidíase, e em dois pacientes foram observadas complicações tardias, um caso de osteorradionecrose e outro de cárie de radiação.

A xerostomia e a mucosite são os efeitos agudos que ocorrem com mais frequência como consequência do tratamento com radioterapia. A mucosite predispõe às infecções secundárias oportunistas, geralmente *Candida albicans*. (SANTOS PINTO e DIB, 1989; ECKERT et al., 1996; CURI, 1999; MAGALHAES, 1999; GRANSTRÖM, 2007).

Também podem ocorrer os efeitos tardios da radiação. O tecido ósseo, apesar de radio resistente, não está livre de efeitos colaterais, porque seus vasos nutrientes são intensamente afetados, podendo levar o osso à necrose, denominada osteorradionecrose e este, exposto a novas intervenções, à osteorradiomielite, de difícil controle pela escassez do aporte sanguíneo (SANTOS PINTO e DIB, 1989; ECKERT et al., 1996; GRANSTRÖM, 2007).

No início das pesquisas com a osseointegração - mediante a possibilidade da recorrência da neoplasia maligna associada à utilização do tratamento com radioterapia após a ressecção cirúrgica - era considerado um fator que poderia afetar alguns implantes e o local dos mesmos e, portanto, a instalação de implantes era, a princípio, contra indicada (ALBREKTSSON et al. 1983; BAIMA 1996; BEUMER III e LEWIS 1996; KEYF 2001).

Atualmente, com as novas pesquisas, sabe-se que existem outros fatores que podem afetar instalação dos implantes osseointegrados em sítios irradiados. Fatores como qual o momento oportuno para a indicação do tratamento com radioterapia, ou seja, antes ou depois da cirurgia de ressecção da neoplasia, ou ainda, antes ou depois da cirurgia de instalação dos implantes; qual o tipo de fonte de radiação: fracionamento; qual o tempo de espera do tratamento com radioterapia para a cirurgia de instalação dos implantes osseointegrados; se haverá tratamento com quimioterapia adjuvante; qualidade do leito ósseo e/ou enxerto ósseo. Além de fatores relacionados aos procedimentos cirúrgicos, a idade dos pacientes; aos implantes (conectores (*abutments*), tamanho, desenho e superfície); prótese;

retenção, qualidade dos tecidos moles; risco para osteorradionecrose (ROUMANAS et al., 1977; KEYF, 2001; GRANSTRÖM, 2006; GRANSTRÖM, 2007).

Estudos mostram que o tratamento adjuvante com a oxigenação hiperbárica pode melhorar as condições do tecido ósseo e dos tecidos adjacentes, neutralizando alguns dos efeitos secundários (negativos) do tratamento com radioterapia e realmente agir como um estimulador da osseointegração, contribuindo na melhoria da cicatrização dos sítios irradiados e com o índice de sucesso da instalação dos implantes (GRANSTRÖM et al., 1992; SAWAI et al., 1998; COSTA VAL et al., 2003; RODRIGUES JR e MARRA, 2004; SCHMIDT et al., 2004; GRANSTRÖM, 2006; GRANSTRÖM, 2007; ANTUNES et al., 2008).

No presente trabalho, dos doze pacientes da amostra, apenas um paciente (AGFN) (irradiado com 70 Gy) recebeu tratamento com OHB.

Dos 12 pacientes da amostra, em quatro pacientes foram realizadas reconstruções cirúrgicas com enxerto autógeno, sendo um com tecido mole, um com fíbula vascularizada e dois pacientes com bloco livre de crista ilíaca. Dos quatro pacientes, apenas em um foi realizado transplante microcirúrgico de tecido mole, para fins de fechamento de palato (irradiado com 60 Gy).

Os defeitos resultantes de maxilectomia são complexos e, frequentemente exigem a substituição de tecidos e sua reabilitação inclui próteses, enxertos cutâneos, uso de retalhos locais e retalhos regionais. A escolha do tipo de enxerto, vascularizado ou não, irá depender do tamanho, localização e condição do defeito e da quantidade de tecido ósseo e tecido mole remanescente. A reabilitação pode ser realizada com uso de retalhos osseocutâneos de áreas doadoras como: a escápula, crista ilíaca e fíbula. Existe uma preferência por retalhos locais micro vascular para os pequenos defeitos e retalhos livres para defeitos maiores (CORDEIRO et al., 1998; ARAKAWA, 2000; HING, 2004; ECKARDT et al., 2007).

Vários trabalhos relataram o uso de retalhos livres de crista ilíaca ou de fíbula para a reconstrução do palato e maxilar, associado a uma prótese obturadora (GANSTRÖN et al., 1992; MUKOHYAMA et al., 2005; BARNOUTI e CAMINER,

2006; SUGA et al., 2007) e, ainda permitir a futura colocação de implantes osseointegrados, para pacientes que sofreram maxilectomia unilateral que podem ter sua função e aparência reabilitada (SCHMIDT, 2004; MUKOHYAMA et al., 2005; BARNOUTI e DAVID CAMINER, 2006; AL-SALEHI et al., 2007;ECKARDT et al., 2007; KREISSL, 2007; SUGA et al., 2007).

A escolha da reabilitação deve ser adequada e aceitável para a condição clínica do paciente. A reconstrução cirúrgica nem sempre é possível, irá depender das condições clínicas, questões econômicas ou da vontade do paciente em submeter-se a uma nova intervenção cirúrgica após a ressecção da neoplasia. (GOIATO et al. 2006; ENGELMEIER et al. 2008; IKEDA 2008).

Um total de cinquenta e quatro implantes endósseos de titânio foram instalados nos doze pacientes da amostra, com uma média de 4,5 implantes por paciente.

Os pacientes deste estudo receberam de acordo com a finalidade da reabilitação respeitando quantidade óssea dos sítios anatômicos, 35 (65%) implantes do tipo dentário e 19 (35%) do tipo zigomático. Todos os implantes foram do tipo parafuso, com superfície lisa, com diâmetros de 3,75mm e cujo tamanho variou de 5 mm a 50 mm. Cinco pacientes receberam implantes no sitio anatômico do zigomático, 41,66%.

Os defeitos dos maxilares por ressecções cirúrgicas resultam em grandes perdas de estruturas e os tecidos remanescentes não propiciam condições apropriadas para a reabilitação protética em decorrência da falta de apoio, retenção e estabilidade (KEYF, 2001, SCHMIDT, 2004, MUKOHYAMA et al., 2005, HARAGUCHI, MUKOHYAMA E TANIGUCHI , 2006; DILEK, TEZULAS e DINCEL, 2007).

O uso dos implantes osseointegrados surge para os pacientes com defeitos de trauma ou por ressecção cirúrgica de neoplasias malignas como uma possibilidade de ancoragem para próteses, melhorando a estética e a função com mínima morbidade, mas inicialmente pelo receio da recidiva da neoplasia sua utilização ficou restrita a implantes extraorais para as próteses faciais que eram

combinadas com próteses obturadoras para a reabilitação da função mastigatória dos maxilares (ALBREKTSSON et al, 1983; BAIMA, 1996; BEUMER III e LEWIS, 1996; KEYF, 2001).

As reconstruções das ressecções cirúrgicas de maxila por meio de grandes enxertos ósseos autógenos de áreas doadoras extraorais nem sempre oferecem condições de apoio e retenção para próteses dentárias. Propiciam uma boa estética, fechando o defeito, mas não reabilitando a função mastigatória. A combinação de implantes e próteses obturadoras tem obtido índices de sucesso na reabilitação de pacientes dentados, mas para os pacientes desdentados maxilectomizados, em decorrência da limitada quantidade óssea remanescente, há necessidade de buscar locais mais distantes para a ancoragem de implantes. O processo zigomático e a porção horizontal do palato duro são sítios potenciais na busca de retenção, estabilidade e suporte para as próteses sobre implantes (BAIMA, 1996; BRÄNEMARK et al., 2004; DUARTE et al., 2004; PENA NETO SEGUNDO, 2005; KREISSL et al., 2007)

A utilização dos implantes osseointegrados permitiu maiores possibilidades de retenção e estabilidade para as próteses e uma dessas possibilidades é a instalação de um implante no interior do defeito, que direciona a carga axial ao implante, reduzindo o movimento e proporcionando um melhor apoio e retenção para a prótese, impedindo sua rotação. Os implantes osseointegrados são colocados tanto no sítio do defeito cirúrgico da maxila que sofreu ressecção cirúrgica, como adjacente a ele (KEYF, 2001; SCHMIDT et al., 2004; ANTUNES et al., 2008)

Os pacientes que receberam tratamento com radioterapia foram reabilitados com uma média de 119,22 meses, portanto em um tempo maior do que os que não receberam tratamento com radioterapia, média de 22,33 meses. O intervalo de tempo para a colocação da conexão dos implantes (segundo tempo cirúrgico) para os pacientes irradiados e para os pacientes não irradiados ocorreu com médias de 9,25 e 6,33 meses, respectivamente.

A instalação das próteses ocorreu com um intervalo de tempo de 0 a 3 meses após a conexão dos implantes, ou seja, no momento do procedimento ou até 3

meses após, com uma média de 1,33 meses, tanto para pacientes irradiados como para os que não foram irradiados. O tratamento foi completado com a confecção e instalação de cinco (5) sobredentaduras, (41%), cinco (05) próteses totais fixas (41%) e duas (2) próteses parciais fixas (18%).

A escolha da melhor solução para a reabilitação protética depende de muitos fatores como tamanho, localização dos defeitos e idade do paciente. O planejamento da reabilitação deve ter início antes da cirurgia de ressecção cirúrgica da neoplasia e a reconstrução deve prever o grau de alterações após a cirurgia de ressecção da maxila, visando sua reabilitação (ROUMANAS et al., 1997; KOYAMA et al., 2005; DIB e PIRAS OLIVEIRA, 2005; GUTTAL, PATIL E SHETYE et al., 2006 ; ANTUNES et al., 2008).

Dib (1999) concluiu que inicialmente os pacientes reabilitados foram aqueles que haviam sido operados para a remoção da neoplasia, há muitos anos, estando livres da doença por longo tempo e tendo utilizado diversos tipos de próteses e métodos de retenção. Após a confiança no método de osseointegração ter aumentado a reabilitação passou a ocorrer mais precocemente, logo após a remoção cirúrgica da neoplasia e, atualmente, a instalação dos implantes tem sido realizada no ato cirúrgico da ressecção da neoplasia, assim o paciente pode ser reabilitado muito rapidamente (prótese final instalada em 3 a 4 meses após a cirurgia). O risco de recidivas existe, mas pode ser avaliado, uma vez que este procedimento permite a livre inspeção da cavidade originada pela remoção da neoplasia.

Os 12 pacientes foram acompanhados clinicamente, após a instalação dos implantes, por pelo menos de 12 a 157 meses, com uma média de 63,17 meses (5,6 anos). Nenhum implante apresentou mobilidade, dor ou infecção local, portanto nenhum implante instalado na amostra foi considerado perdido, necessitando sua remoção, exceto em um caso (paciente A.V, vide anexo) que após 31 meses (2 anos e 7 meses) da instalação dos implantes por motivo de recorrência da neoplasia, houve necessidade de nova intervenção cirúrgica e da remoção de dois (02) implantes, o que inviabilizou a continuação do uso da prótese.

As baixas taxas de sucesso dos implantes ocorreram devido à maior taxa de mortalidade entre estes pacientes oncológicos, e não a uma falta de osseointegração (NELSON et al., 2007)

O ideal de uma reabilitação cirúrgica é que esta seja realizada logo que possível, sempre considerando os aspectos de risco e benefício, que variam de caso para caso, propiciando uma melhoria na qualidade de vida desses pacientes (DIB e OLIVEIRA, 2005).

O defeito ocasionado pela maxilectomia deve ser considerado na detecção precoce da recorrência contra as consideráveis vantagens funcionais e estéticas das reconstruções cirúrgicas (BARNOUTI e DAVID CAMINER, 2006; DIB e PIRAS OLIVEIRA, 2005).

A reabilitação dos defeitos maxilares originados após ressecções de neoplasias depende da soma de estruturas sadias remanescentes e da aceitação ou não do tratamento protético pelo paciente, das condições clínicas do paciente, bem como do prognóstico, cura e controle da neoplasia (SCHIMIDT et al., 2004; KREISSL, 2007).

Embora seja difícil a reabilitação dos pacientes que sofreram ressecção de maxila, em comparação com pacientes com próteses convencionais, o problema pode ser reduzido com uma equipe de especialistas, multidisciplinar, avaliando caso a caso, as relações de oportunidade e necessidade, custo e benefício, sempre considerando a detecção precoce da recorrência da doença e os cuidados em aplicar com competência e habilidade o conhecimento e a experiência, em todas as fases, para manter o paciente sob periódica revisão (ROUMANAS et al., 1997; KEYF, 2001; DIB e PIRAS OLIVEIRA, 2005; BARNOUTI e DAVID CAMINER, 2006).

Ganström, (2007) afirma que atualmente a reabilitação de pacientes com defeitos por tratamentos de neoplasias, malformações, amputações traumáticas é uma realidade, e o conhecimento atual mostra que a instalação de implantes em pacientes com neoplasias apresenta sucesso, mas precisam ser realizado em instituições destinadas a tratar esse tipo de pacientes.

7 CONCLUSÕES:

1 - Um total de cinquenta e quatro implantes endósseos de titânio foram instalados nos doze pacientes estudados. Nenhum implante foi considerado perdido.

2 - O tempo em meses da instalação dos implantes após a cirurgia de remoção da neoplasia para os doze pacientes variou de 8 a 439 meses com uma média de 96,25 meses.

Para os nove pacientes que receberam tratamento radioterápico adjuvante, o intervalo de tempo em meses da instalação dos implantes após a cirurgia de remoção da neoplasia ou tratamento ocorreu com uma média de 119,22 meses.

No caso dos três pacientes que não receberam tratamento com radioterapia o intervalo ocorreu com uma média de 22,33 meses

8 REFERÊNCIAS BIBLIOGRÁFICAS

ALBREKTSSON, et al. R. The interface Zone of Inorganic Implants in vivo: Titanium implants in Bone. *Annals of Biochemical Engineering*, v.11, p. 01 - 21, 1983

ALVARENGA, L. M. et al. Avaliação epidemiológica de pacientes com câncer de cabeça e pescoço em um hospital universitário do noroeste do estado de São Paulo. *Rev. Bras. Otorrinolaringol.* v.74, n.1, São Paulo, Jan./Feb. 2008

AL-SALEHI, S. K., CALDER, I.D., LAMB, D.J.. Clinical reports: Magnetic Retention for Obturators. *J Prosthodont.* v.16, p.214 - 218, 2007

AMORIM FILHO F. S. et al. Estudo de variáveis demográficas, ocupacionais e co carcinogênicas no carcinoma espinocelular da base de língua nas mulheres. *Rev. Bras. Otorrinolaringol.* vol.69 no.4 São Paulo July/Aug. 2003

ANTUNES, A. A. et al. Utilização de Implantes Ósseointegrados para Retenção de Próteses Buco-Maxilo-Faciais: Revisão da Literatura. *Rev. Cir. Traumatol. Buco-Maxilo-fac., Camaragibe.* v. 8, n.2, p. 09 -14, abr./jun. 2008

ARAKAWA, L. Considerações sobre os tipos de reconstrução de cavidade oral na fonoarticulação. In: BARROS, et al. *Fonoaudiologia em Cancerologia.* São Paulo: Fundação .Oncentro, São Paulo, 2000. p.87-92

BAIMA, R.F. Implant-Supported Facial Protheses, *Jornal of the Michigan Dental Association .JMDA,* v.78., n.1- 4, p.50-64, Apr;May, 1996.

BARNOUTI, L.; CAMINER, D. Case report maxillary tumours and bilateral reconstruction of the maxilla. *ANZ Journal of Surgery* , v.76:, p.267 - 269, 2006

BEUMER III, J; LEWIS, S.G. Fatores importantes para se conseguir e manter a osseointegração. In: BEUMER III, J; LEWIS, S.G. *Sistema de Implantes Brånemark Procedimentos Clínicos De Laboratório .2. ed.* São Paulo: Pancast, 1996.250p.

BRÄNEMARK, P.-I.. et al. Zygoma fixture in the management of advanced atrophy of the maxilla: technique and long-term .*Scand J Plast Reconstr Surg Hand Surg,* v.38, p.70-85, 2004

BRÄNEMARK, R. et al. Osseointegration in skeletal reconstruction and rehabilitation: A review. *J Rehabil Res Dev,* v. 38, n. 2, p.175-181, Marc./Apr, 2001.

BRASIL. MINISTÉRIO DA SAÚDE. INSTITUTO NACIONAL DO CÂNCER. OMS (Organização Mundial da Saúde). *Falando Sobre Câncer da Boca.* Rio de Janeiro, Brasil, Ministério da Saúde, INCA, 52 p. ilustr., 2002.

CARVALHO, M.B. História natural do câncer da cavidade oral. In: In RAPOPORT, A. Câncer da Boca. São Paulo: Pancast, 1997. p.96-123.

CHALIAN, V.A., DRANE, J.B. e STANDISH, S.M. Maxillofacial Prosthetics. Multidisciplinary practice, pp. 133-148. The Williams & Wilkins Co., Baltimore. 456 p(1971) in KEYF, F. Review: obturator prostheses for hemimaxillectomy patient. J Oral Rehabil, v.28, p.821-829, 2001.

CORDEIRO, P.G et al. The radial forearm osteocutaneous "sandwich" free flap for reconstruction of the bilateral subtotal maxillectomy defect. Annals of Plastic Surgery, v. 40, n. 4, Apr, 1998.

COSTA VAL R. et al.; The role of hyperbaric oxygen therapy in peripheral vascular disease. O papel da oxigenoterapia hiperbárica na doença vascular periférica. J Vasc Br, v. 2, n.3, 2003.

CURI, M. M. in: Kowalski LP et al. Prevenção, diagnóstico e tratamento do câncer bucal. Colletanea Symposium. São Paulo: Frontis Editorial, 1999. p. 445 - 453

DIB, L.L.. Princípios gerais e aplicações clínicas dos implantes osseointegrados. in: Kowalski LP et al. Prevenção, diagnóstico e tratamento do câncer bucal. Colletanea Symposium. São Paulo: Frontis Editorial, 1999. p. 369 - 382

DIB, L. L. et al. Fatores de risco e prevenção da mucosite oral radioinduzida. In: KOWALSKI, L.P. et al. (Org.). Prevenção, diagnóstico e tratamento do câncer bucal. São Paulo: Frontis, 1999, v., p. 423 - 436.

DIB, L. L. ; OLIVEIRA, J A P . Rehabilitation of maxillectomy patients. In: BRÄNEMARK, P.-I. (Org.). The osseointegration book: from calvarium to calcaneus. Berlin: Quintessence Verlags-GmbH, p. 361 - 70, 2005,

DOMINGUES, A.M; ROSA, J.E. Câncer dos maxilares: casos clínicos / Maxillary neoplasms: clinical cases. Rio de Janeiro; 1. ed. Rio de Janeiro: EPUME, 1992. 244 p. p.1 - 49

DILEK, O.,C; TEZULAS, E; DINCEL, M. A mini dental implant-supported obturator application in a patient with partial maxillectomy due to tumor: case report. Oral Surg Oral Med Oral Pathol Oral Radiol Endod , v. 103, p. e6 - e10, 2007.

DUARTE, L. R. et al. Fixações Zigomáticas: uma excelente alternativa cirúrgica para maxila severamente reabsorvida. Revisão de literatura e estágio científico atual. Implant News. v. 1, n.6, nov/ dez, p. 477 - 485. 2004

ECKARDT, A et al. Nasalance in patients with maxillary defects - Reconstruction versus obturation J of Cranio-Maxillofacial Surgery J Craniomaxillofac Surg ,v.35, p.241 - 245, 2007

ECKERT, S. E. et al. Endosseous implants in an irradiated tissue bed. J Prosthet Dent ,v.76, p.45 - 49, 1996.

ENGELMEIER, R. L. GONZALEZ, M. L., HARB, M.. Restoration of the Severely Compromised Maxilla Using the Multi-Cup Denture. J Prosthodont, v. 17 ,n. 1, p 41-46, Jan.,2008

ETIENNE, O. M. G. e TADDEI, C. A.-M. I .Case report: Use of bar-clip attachments to enhance the retention of a maxillofacial prosthetic obturator: a clinical report. J Oral Rehabil, v. 31; p. 618 - 621, 2004.

FADANELLI, A. B.; STEMMER, A. C.; BELTRÃO, G. C. Falha prematura em implantes orais. Rev. Odonto Ciência: Fac. Odontol. PUCRS, Porto Alegre, v. 20, n. 48, abr./jun. 2005.

FUKUDA, M. et al. Implant-supported edentulous maxillary obturators with milled bar attachments after maxillectomy.Oral Maxillofac Surg, v.62, p. 799 - 805, 2004

GRANSTRÖM, G et al. - Titanium Implantes in Irradiated Tissue: benefits from Hyperbaric Oxygen, J.Oral Maxillofac Impl:1992,7:15 - 25

GRANSTRÖM, G. Osseointegration in irradiated cancer patients: an analysis with respect to implant failures. J Oral Maxillofac Surg, v. 63, n. 5, p. 579 - 85, May, 2005

GRANSTRÖM, G. Placement of Dental Implants in irradiated bone: the case for using hyperbaric oxygen. J Oral Maxillofac Surg, v. 64, n. 5, p. 812 - 818, May, 2006

GRANSTRÖM, G. Invited Review. Craniofacial osseointegration. Oral Diseases.v.13.p.261-269.2007

GOIATO, MC et al. Fatores que levam à utilização de uma prótese obturadora.Rev.Odontol de Araç. v.27, n. 2,p.101-106,2006

GUTTAL, S.S; PATIL, N.P; SHETYE, A.D. Case Report. Prosthetic rehabilitation of a midfacial defect resulting from lethal midline granuloma - clinical report. J Oral Rehabil,v. 33, p. 863 - 867, 2006.

HARAGUCHI, M.; MUKOHYAMA,H.; TANIGUCHI, H. A simple method of fabricating an interim obturator prosthesis by duplicating the existing teeth and palatal form. J Prosth Dent v.95, p.469 - 72, 2006.

HENRY, P. J. Oral implant restoration for enhanced oral function Proceedings of the Symposium From Osseointegration to Osseoperception:The Functional Translation. Clin Exp Pharmacol Physiol,v. 32, p.123 - 127, 2005

HING, K. A. Bone repair in the twenty-first century: biology, chemistry or engineering? Phil Trans R Soc A,v.362, p.2821 - 2850, Dec ,2004

IHDE S, et al. Effects of radiation therapy on craniofacial and dental implants: a review of the literature..Oral Surg Oral Med Oral Pathol Oral Radiol Endod, v.107,v. 1, p.:56 - 65, Jan, 2009

IKEDA ,H .Case report of maxillary obturator prosthesis rehabilitation following maxillectomy. Nihon Hotetsu Shika Gakkai Zasshi.v.52, n. 4, p.590 - 3, Oct.,2008

JANKIELEWISZ, I. La Protesis Buco-Maxilo-Facial: Nuevos alcances de la odontología que ampliam el campo del protésico dental. Rev de Tecnologia Dental, v. II,n.5,p.13 - 17, Maio,1983.

KANAZAWA, T. et al. Sectional prosthesis with hollow obturator portion made of thin silicone layer over resin frame. J Oral Rehabil, v. 27,p.760 - 764, 2000.

KEYF,F. Review:obturator prostheses for hemimaxillectomy patient. J Oral Rehabil, v.28, p.821- 829 ,2001.

KIEGNEI et al. Epidemiologia do carcinoma espinocelular da boca: análise de 244 casos.In: KOWALSKI, L.P. et al. (Org.). Prevenção, diagnóstico e tratamento do câncer bucal. São Paulo: Frontis, 1999, v., p. 09 - 16.

KOYAMA, S.et al. Effects of defect configuration, size, and remaining teeth on masticatory function in post-maxillectomy patients. J J Oral Rehabil, v.32, p.635 - 641, 2005

KREISSL, M. E. et al. Zygoma implant-supported prosthetic rehabilitation after partial maxillectomy using surgical navigation: A clinical report. J Prosthet Dent, v. 97, p. 121- 8, 2007

LANDES, C. A. Zygoma implant-supported midfacial prosthetic rehabilitation: a 4-year follow-up study including assessment of quality of life. Clin Oral Impl Res, v.16, p.313 - 325, 2005.

LOPES, M. A.et al. Clinicopathologic study of 196 intraoral minor salivary gland tumours. J Oral Pathol Med, v.28,n.6, p.264 - 267 ,1999

MAGALHAES, M.G.. in: Kowalski LP et al. Prevenção, diagnóstico e tratamento do câncer bucal. Colletanea Symposium. São Paulo: Frontis Editorial, 1999. p. 441- 444

MAHANNA, G.K. et al. Obturator prostheses after cancer surgery: An approach to speech outcome assessment. J Prosthet Dent. v.79.n 3. p. 310-316,1998

MEIJER, G.J.; WOLGEN, P. J. Provisional flexible denture to assist in undisturbed healing of the reconstructed maxilla. J Prosthet Dent, v. 98, n 4 p.327 - 328, 2007

MUKOHYAMA, H.; SASAKI, M.; TANIGUCHI, H. Chairside modification of a surgical obturator: A clinical Report. J Prosthet Dent, v. 91, p. 518- 20, 2004.

MUKOHYAMA, H et al. Rehabilitation of a bilateral maxillectomy patient with a free fibula osteocutaneous flap. J Oral Rehabil,v.32, p.541 - 544,2005

NELSON K, HEBERER S, GLATZER C. Survival analysis and clinical evaluation of implant-retained prostheses in oral cancer resection patients over a mean follow-up period of 10 years. J Prosthet Dent.v. 98,n. 5, p.405 -10, Nov., 2007

NEVILLE, B. W. et al. Patologia Oral & Maxilofacial. Rio de Janeiro, Guanabara Koogan, 2004

OKI, M. et al. The vibratory characteristics of obturators with different bulb height and form designs. J Oral Rehabil, v.33, p.43-51, 2006

OLIVEIRA, J.A. P.. Reabilitação protética buco-maxilar. In RAPOPORT, A. Câncer da Boca. São Paulo: Pancast, 1997. p.96 - 123.

PENA NETO SEGUNDO, N. Determinação Do Comprimento De Implantes Zigomáticos A Partir de Tomografia Computadorizada - Estabelecimento De Um Protocolo. Tese (Doutorado) Universidade Estadual De Campinas - Faculdade De Odontologia De Piracicaba. 2005

RODRIGUES JR, M; MARRA, A.R. À beira do leito medicina baseada em evidências .Quando indicar a oxigenoterapia hiperbárica? Rev. Assoc. Med. Bras. v 50. n.3 São Paulo Julh/Set., 2004

ROUMANAS ED. Et al. J. Clinical evaluation of implants retaining edentulous maxillary obturator prostheses. J Prosthet Dent, v.77, n.2, p.184 - 90, Feb., 1997.

SANTOS PINTO, D.; DIB, L.L. Papel do cirurgião dentista no diagnóstico do câncer de cabeça e pescoço / The role of the dentist in the diagnosis of head and neck cancer In: BRANDÃO, L. G.; FERRAZ, A.R. Cirurgia de Cabeça e Pescoço. V.1. . São Paulo: Roca, 1989. 213p. 99 - 105.

SAWAI, T. et al. The effect of hyperbaric oxygen treatment on bone tissue reactions to c.p. titanium implants placed in free autogenous bone grafts: A histomorphometric study in the rabbit mandible. Clin Oral Impl Res, v .9, n.6, p.384 - 397, dez., 1998.

SCHEPERS RH, et al. .Effect of postoperative radiotherapy on the functional result of implants placed during ablative surgery for oral cancer. Int J Oral Maxillofac Surg. v.35, n..9, p.803 - 8., Sep, 2006

SCHMIDT, B. L. et al. Reconstruction of Extensive Maxillary Defects Using Zygomaticus Implants J Oral Maxillofac Surg 62:82 - 89, 2004, Suppl 2

SÊNEDA, L. M.; DIB, L. L. Reabilitação com prótese bucomaxilofacial. In: CARRARA-DE ANGELIS et al. A atuação da fonoaudiologia no câncer de cabeça e pescoço. São Paulo: Lovise, 2000, v., p. 283 - 289.

SOUSA, F. A. C. G. ; PARADELLA, T.C. Estudo epidemiológico descritivo do carcinoma epidermóide bucal em uma população brasileira. Descriptive epidemiological study of oral squamous cell carcinoma in a brazilian population. Cienc Odontol Bras .v.11, n. 4, p.24 - 29, out./dez, 2008.

SUGA, H, et al. Combination of Costal Cartilage Graft and Rib. Latissimus Dorsi Flap: A New Strategy for Secondary Reconstruction of the Maxilla. J. Craniofac Surg , v.18, n. 3 , p. 639 - 642, May, 2007.

THULER, L.C.S.; REBELO, M.S. Epidemiologia do câncer de boca. In: KOWALSKI, L.P et al. (org). Prevenção, diagnóstico e tratamento do câncer bucal. São Paulo: Frôntis Editorial (Série Medicina e Saúde), 1999, p.1- 8.

TORRES A, et al. Complicaciones de la cirugía craneofacial en tumores de base craneal anterior. Neurocirugía, v. 16, p.492 - 8, 2005

9 ANEXOS

9.1 Anexo 1 - Ficha de levantamento de dados de pacientes portadores de defeitos dos maxilares reabilitados com implantes osseointegrados.

9.2 Anexo 2 - Intervalos de tempo; dados coletados referentes às datas de cada procedimento clínico.

9.3 Anexo 3 – Relação dos pacientes da amostra.

9.4 Anexo 4 – Fotos de casos clínicos da amostra do estudo:

- A. Paciente APA**
- B. Paciente AV**
- C. Paciente OMS**
- D. Paciente PFC**
- E. Paciente MAP**
- F. Paciente AGFN**
- G. Paciente CP**
- H. Paciente TRPW**
- I. Paciente MNP**

Ficha de levantamento de dados de pacientes portadores de defeitos dos maxilares reabilitados com implantes osseointegrados
--

- O. Nome:
1. N° da ficha:|_|_|
2. RGH:|_|_|_|_|_|_|_|-|_|_|
3. Sexo: 1 Masc 2 Fem |_|
4. Data de nascimento: (dd / mm / aa):|_|_|.|_|_|.|_|_|
5. Data de admissão: (dd / mm / aa):|_|_|.|_|_|.|_|_|
6. Raça: 1 branca 2 não branca |_|
7. Fumante : 0 não 1sim 2ex-fumante _____9 ignorado|_|
8. Etilista : 0 não 1sim 2ex-etilista _____9 ignorado|_|
9. Antecedentes médicos.....
10. Classificação CID – O:**C** _____
11. Sítio Anatômico:
12. Classificação: TNM: T (Tumor primário) :
 0 T0 1T1 2T2 3T3 4T4 5Tx 6Tis 7 outros 8 NA 9 ignorado |_|
13. Classificação: TNM: N (Linfonodos Regionais) :
 0 N0 1N1 2N2 3N2a 4N2b 5N2c 6N3 7 NX 8 NA 9 ignorado |_|
14. Classificação: TNM: M (metástase à distância) :
 0 M0 1M1 2MX 8 NA 9 ignorado|_|
15. Diagnóstico histopatológico:..... |_|

16. Situação dentária no momento diagnóstico:.....

CIRURGIA ONCOLÓGICA

17. Data: _/ _/ _

18. Tipo:
.....

19. Complicações e acidentes:

RADIOTERAPIA

20. Data inicial : _/ _/ _

21. Data final : _/ _/ _

22. Tempo total de tratamento: (dias)..... | _ | _ |

23. Dose total : (Gy)..... | _ | _ |

24. Tipo:

25. Campos:.....
.....

26. Campos irradiados:(1ª. Fase / cm²)

27. Campos irradiados:(Boost / cm²)

28. Efeitos agudos:.....
.....
.....

29. Efeitos tardios:.....

30 . Osteorradição : 0 não 1 sim região..... | _ |

QUIMIOTERAPIA

31. Data inicial : _/ _/ _

32. Data final : _/ _/ _

33. Esquema:

RECONSTRUÇÕES CIRURGIA

34. Data: _/ _/ _

35. Tipo:

36. Complicações e acidentes:

HBO

37. Oxigenação Hiperbárica : 0 não 1 sim | _ |

38. Data:..... _/ _/ _

39. Número de sessões de OHB :..... | _ | _ |

40. Intercorrências: (0) não (1) sim | _ |

41. Reabilitação proposta anteriormente aos implantes : (0) nenhuma (1)
prótese total (2) prótese fixa (3) parcial adesiva (4) prótese unitária (5)
prótese parcial removível (6) prótese parcial removível provisória (7) prótese
facial (8) outros (9) ignorado..... | _ |**IMPLANTES**

42. Data da realização cirúrgica dos implantes:..... _/ _/ _

43. N° de implantes instalados: | _ | _ |

Implante	Local	Tipo	Tamanho	Diâmetro	Perda	Momento perda	Sepultado	Abutmanet
01								
02								
03								
04								
05								
06								
07								
08								
09								

44. Intercorrências cirúrgicas:

45. Segundo tempo cirúrgico (data):_/_/_

46. Foi repostado cirurgicamente: (0) não (1) sim..... |_ |

47. Recorrência tumoral: (0) não (1) sim..... |_ |

48. Data da recorrência:_/_/_

49. Data cirurgia recorrência:_/_/_

PRÓTESE

50. Data da instalação prótese definitiva:..... _/ _/ _

51. Tipo de prótese sobre implante: (0) nenhuma (1) overdenture (2) fixa unitária (3) parcial fixa (4) total fixa (5) nasal (6) ocular (7) auricular (8) obturadora (9) ignorado..... | _ |

52. Meio de retenção: (1) parafusada (2) cimentada (3) barra – clip (4) o-ring (5) magneto (6) outros (9) ignorado | _ |

53-Suporte da prótese : (1) implanto retida (2) implanto retida e mucoso suportada (3) outros (9) ignorado | _ |

54-Data do ultimo segmento: _/ _/ _

55- Status bucal ou facial protético: (0) não utiliza a prótese (1) utiliza a prótese (2) somente para estética (3) somente para mastigação (4) as vezes (9) ignorado | _ |

56-Status do paciente: vivo (0) Morto (1) | _ |

Telefone:..... Endereço:.....
--

Anexo 2 - Dados coletados referentes às datas de cada procedimento

PACIENTES	Intervalos de tempo										
	A	B	C	C-A	C-B	D	D-C	E	E-A	F	F-C
Data cirúrgica do remoção da neoplasia ou início do tratamento não cirúrgico	Data RDT (Início)	Data RDT (Fim)	Data de início cirúrgico para instalação dos implantes	Tempo em meses da instalação dos implantes após a remoção da neoplasia	Tempo em meses da instalação dos implantes após o Tratamento com Radioterapia	Data de abertura dos implantes	Tempo em meses da abertura dos implantes	Data de instalação da Prótese após a abertura dos implantes	Tempo em meses da instalação da Prótese após a abertura dos implantes	Data da última avaliação clínica	Tempo em meses de acompanhamento paciente após instalação dos implantes
APA	ago-87	out/87	2 nov-00	159	159	ago-01	9	ago-01	0	jun-02	19
DNI	jun-85	ago/85	2 jul-97	143	143	fev-98	7	mar-98	1	out-01	51
DN	fev-89	fev/89	0 jul-97	101	101	mar-98	8	mai-98	2	ago-01	49
AV	jan-92	jan/92	0 mai-99	88	88	mar-00	10	abr-00	1	dez-01	31
OM 8	jun-99	ago/99	2 nov-00	15	13	out-01	11	jan-02	3	dez-08	97
PFC	mai-99	out/97	0 nov-95	30	30	jul-96	8	jul-96	0	dez-08	157
MIM	ago-97	out/97	2 out-00	38	38	jul-01	9	set-01	2	dez-08	98
MAP	jul-00	nov/97	0 mar-01	8	8	set-01	6	out-01	1	dez-08	93
AGFN	mar-94	abr/94	1 jan-01	52	81	set-01	8	nov-01	2	dez-08	95
CP	jan-70	jan/70	ago-06	439	439	ago-07	12	set-07	1	dez-08	28
TRPW	jan-06	fev/06	1 dez-07	23	21	abr-08	4	abr-08	0	dez-08	12
MNP	mar-04		ago-06	29	29	jan-07	5	abr-07	3	dez-08	28
Média			1,11	96,25	119,22		8,08		1,33		63,17

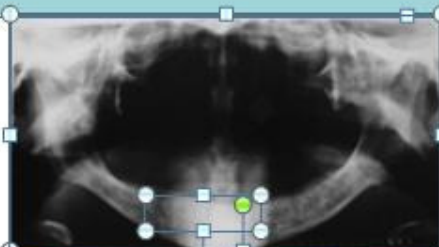
Fonte: Prontuários dos pacientes no período de julho de 1995 a dezembro de 2008

Nome	Idade	Gê ^o	ET	Tumor	Local	Enxerto	Tipo/origem	RT	Dose (Gy)	OHB	Ox	N° Impl	Temnho Implantes	Impl Perdi dos	Tipo: Prótese	Ep ^o Retenç ^o
APA	73	F	NB	Maligno	Nasal/Maxila	Slim	Particulado Ilaco	S	60	N	N	5	45-40-50-45-5	0	S08C, O08, Barra	13
DNI	13	F	B	Maligno	Nasal/Maxila	Não	0	S	50	N	S	4	10-10-10-10	0	S08C, Barra	51
DN	10	M	B	Maligno	Maxila	Não	0	S	45,8	N	S	1	10	0	PPF, Paraf.	49
AV	75	M	B	Maligno	Maxila	Slim	Particulado Ilaco	S	50	N	N	4	30-40-15-50	0	S08C, O08, Barra	31
OMS	58	M	B	Maligno	Maxila	Slim	Particulado Ilaco	S	60	N	N	5	35-45-30-30-50-2.0	0	S08C, O08, Barra	97
PFC	16	F	B	Maligno	Maxila	Slim	E. Livre Ilaco	N	0	N	S	3	20-15-45	0	PPF, Barra, Paraf.	15
M/M/M	62	F	B	Maligno	Maxila	Não	0	S	70	N	N	4	35-35-15-30	0	S08C, O08, Barra	98
MAP	57	F	B	Maligno	Maxila	Slim	E.V.60% Fibra	N	0	N	N	5	10-10-11.5-10-10	0	Total Fina Paraf.	93
AGFN	57	M	B	Maligno	Maxila	Não	0	S	70	S	N	7	13-13-15-13-13-11.5-13	0	Total Fina Paraf.	95
CP	50	F	B	Maligno	Maxila	Não	0	S	50	N	N	4	30-15-15-15	0	Total Fina Paraf.	28
TRPW	77	F	B	Maligno	Maxila	Slim	Tecido mole Mioctâneo	S	60	N	N	4	15-13-13-10	0	Total Fina Paraf.	12
MNP	47	F	NB	Benigno	Maxila	Slim	Livre Ilaco	N	0	N	N	7	13-15-15-11.5-11.5-15-13	0	Total Fina Paraf.	28

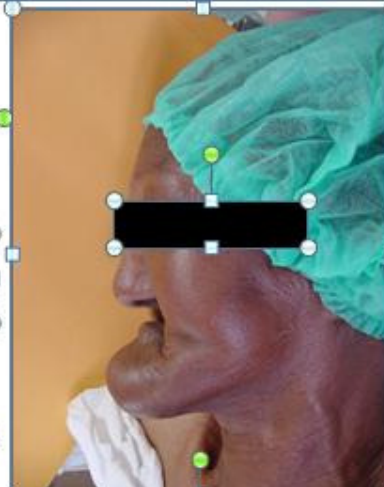Gê^o: gênero; RT: radioterapia; Ox: oximetropia; Gy: Gray; OHB: Oxigenação Hiperbárica; Sobr: sobretensão; Obt: Obturadora; Paraf: Parafusada; E: Livre enxerto livre; F: Vasc. vascularizado

Fonte: Prontuários dos pacientes no período de julho de 1995 a dezembro de 2008.
Anexo 03 – Relação dos pacientes da amostra.

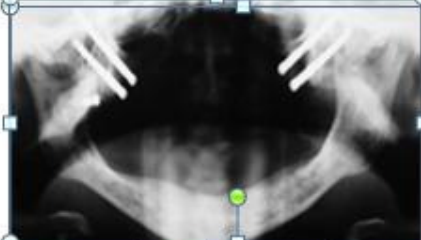
APA- Carcinoma adenóide cístico



Panorâmica do pós-operatório da ressecção da neoplasia revelando ausência total de maxila



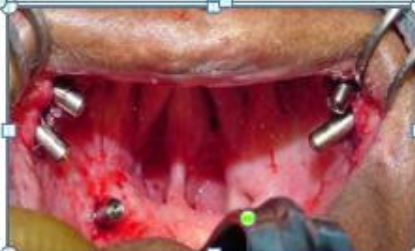Paciente após ressecção da neoplasia



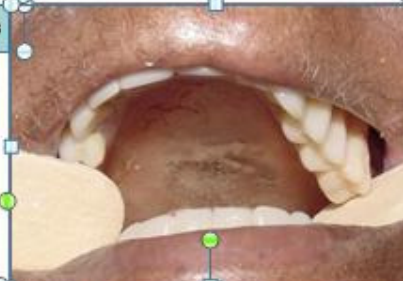Panorâmica do pós-operatório dos implantes do tipo zigomático e dental instalados. Paciente irradiado com 60 Gy



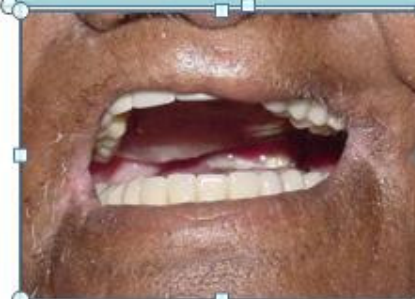Modelo e barra construída sobre os implantes



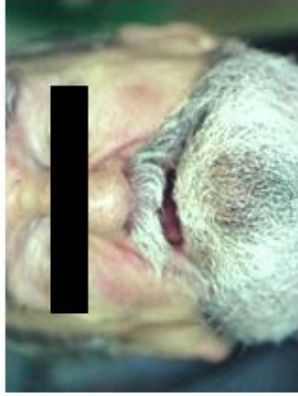Aspecto oral após instalação dos conectores



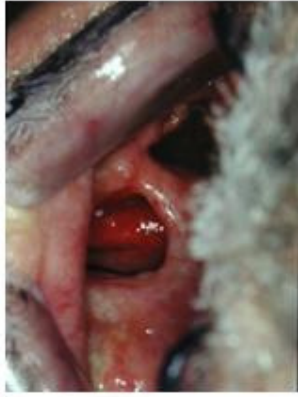Vista intraoral da prótese obturadora instalada



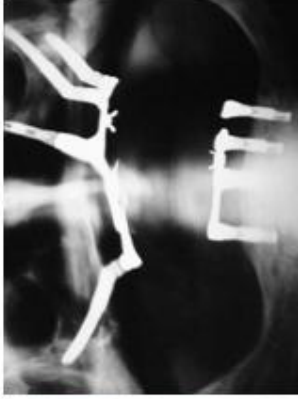AV- Carcinoma Espino Celular



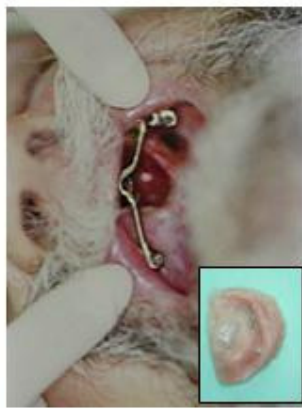Paciente após ressecção da neoplasia



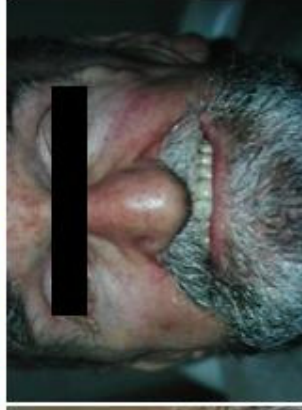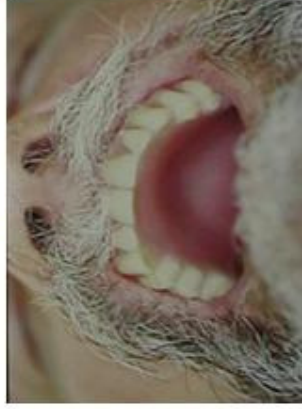Região após ressecção da neoplasia.
Aspecto oral



Panorâmica do pós-operatório. Implantes do tipo zigomático e dental instalados.

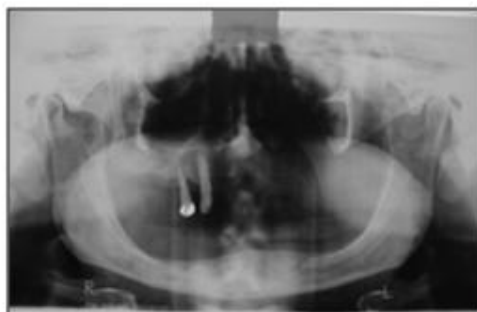

Vista intraoral da barra de retenção em posição e prótese obturadora instalada

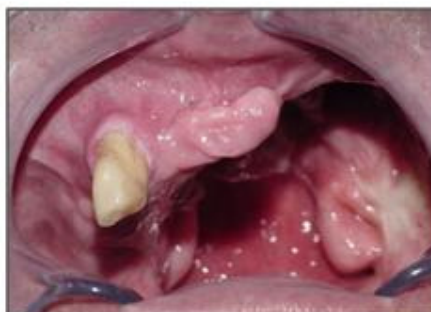

Paciente irradiado com 50Gy

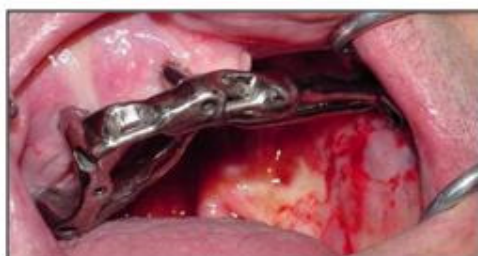OMS- Adenocarcinoma polimorfo



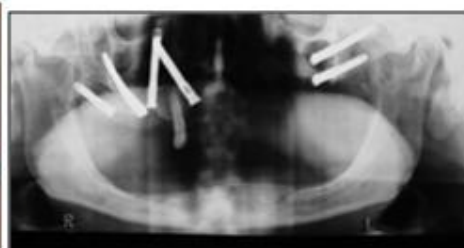Panorâmica após ressecção da neoplasia.
(Maxila esquerda)



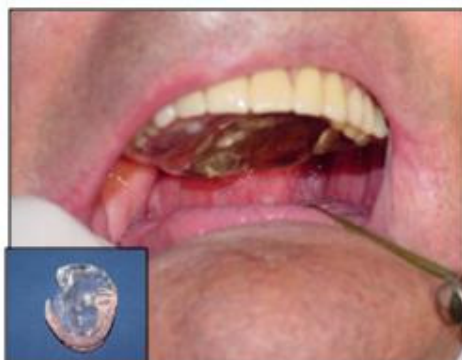Região após ressecção da neoplasia.
Aspecto intraoral



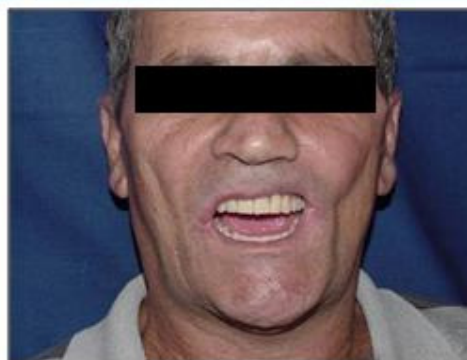
Vista intraoral da barra de retenção em posição
e prótese obturadora superior e inferior



Panorâmica do posoperatório dos
implantes do tipo zigomático instalados.
Paciente irradiado com 60 Gy

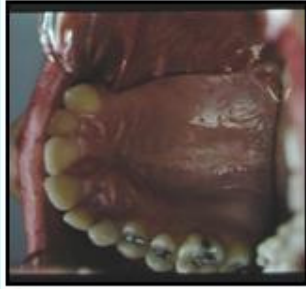

Vista intraoral da prótese obturadora em
posição e detalhe da prótese

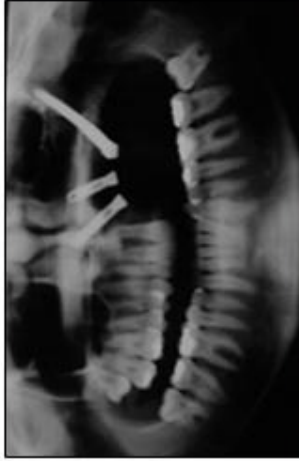

Aspecto frontal do paciente

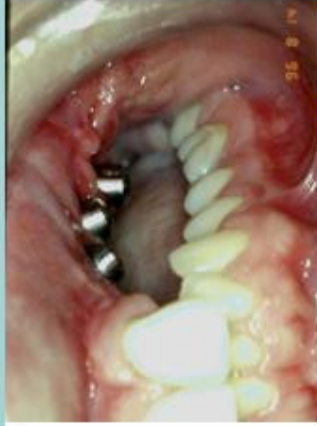PFC- Osteossarcoma de maxila



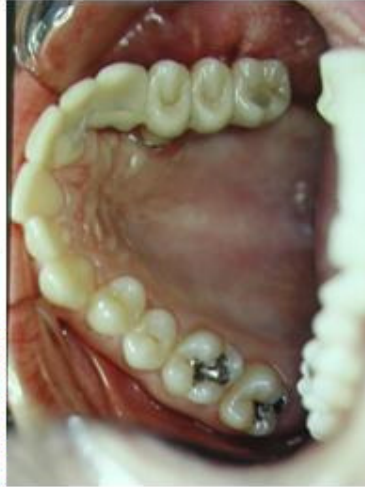Vista intraoral da ressecção realizada 4 anos antes. (Lado esquerdo)



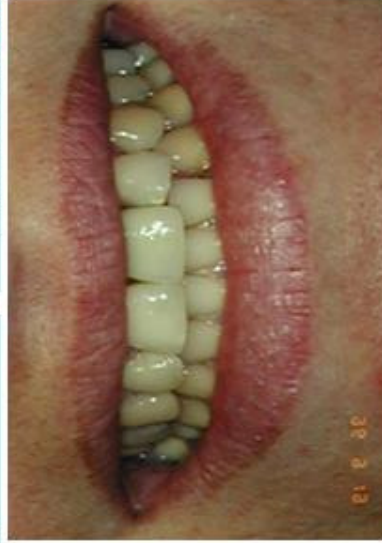Panorâmica do posoperatório dos implantes instalados



Detalhe dos conectores instalados (Segundo momento cirúrgico)

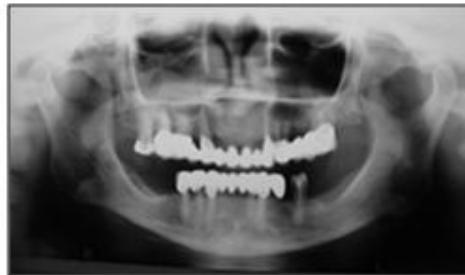

Prótese total fixa parafusada sobre os implantes

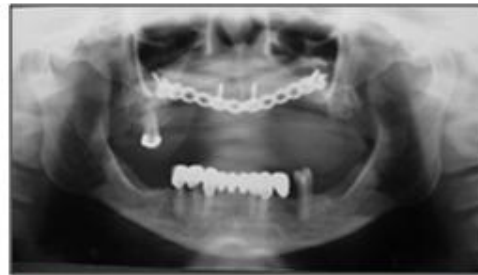

Prótese total fixa em posição. (Paciente não irradiado)

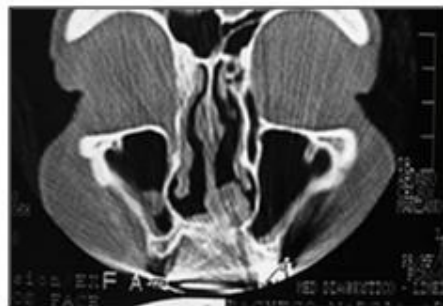MAP- Condrossarcoma de maxila



Condrossarcoma



Ressecção e reconstrução com enxerto microcirúrgico vascularizado de fibula



Tomografia computadorizada

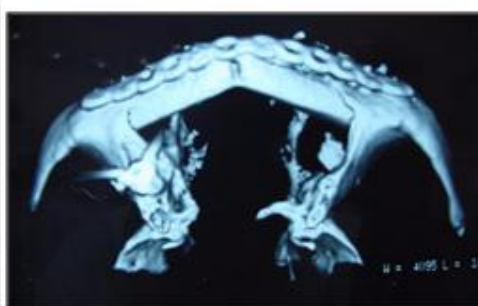
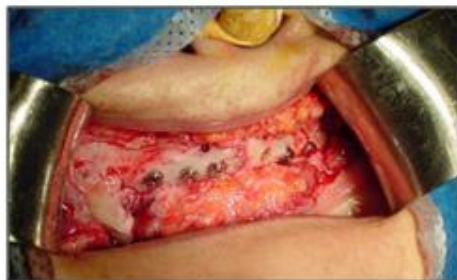
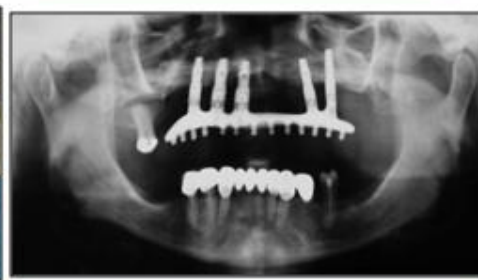
Imagem em 3D da reconstrução

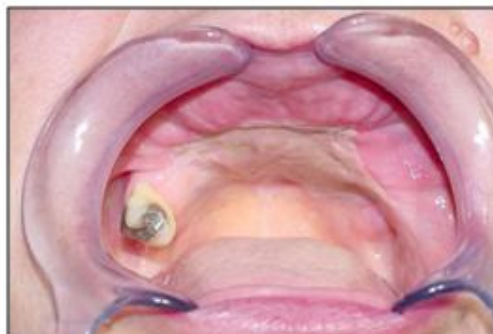

Após 10 meses, a instalação de seis implantes

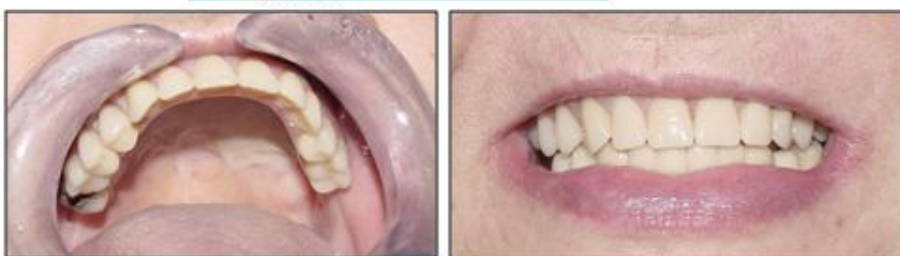

Radiografia Panorâmica da adaptação da estrutura metálica sobre os implantes

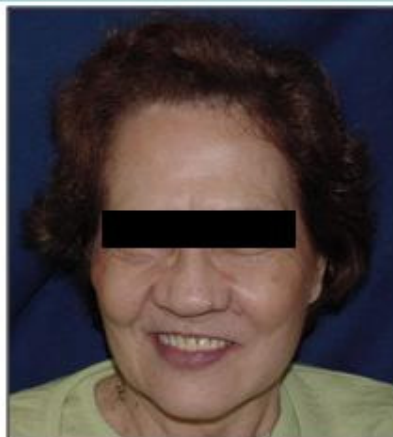MAP- Condrossarcoma de maxila



Vista intraoral após o enxerto de fibula

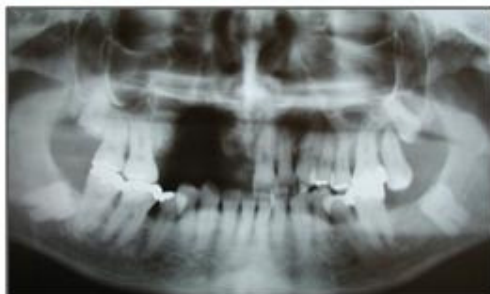

Prótese total fixa parafusada sobre os implantes. (Paciente não irradiado)

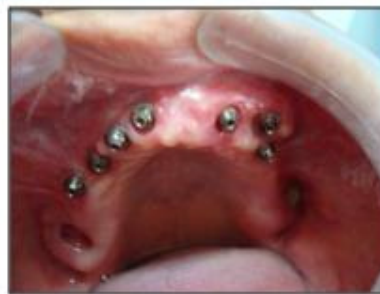

Prótese concluída

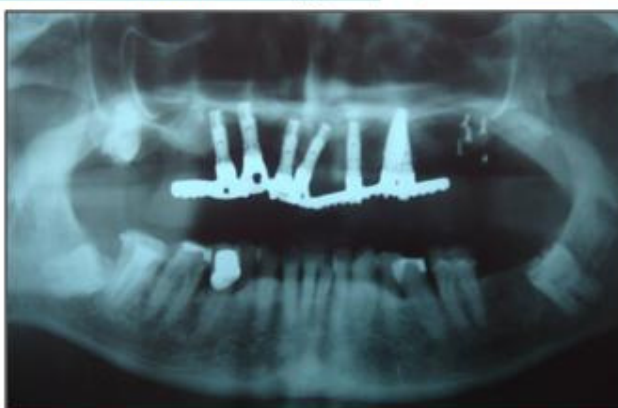AGFN-Linfoma Não-Hodking



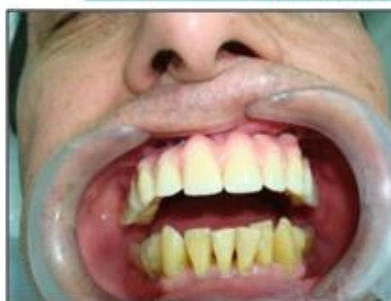Panorâmica após curetagem
(Após o diagnóstico, os dentes foram extraídos
antes do Tratamento com Radioterapia)



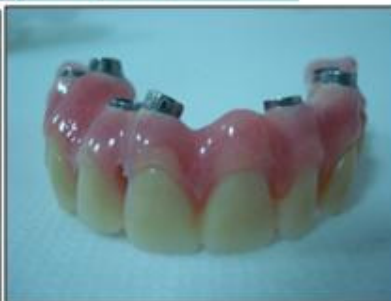Implantes instalados (Paciente
irradiado com 70 Gy)



Panorâmica do posoperatório dos implantes instalados

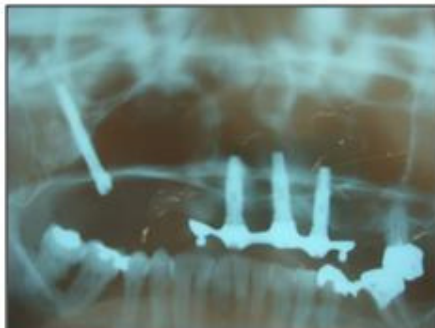


Prótese instalada

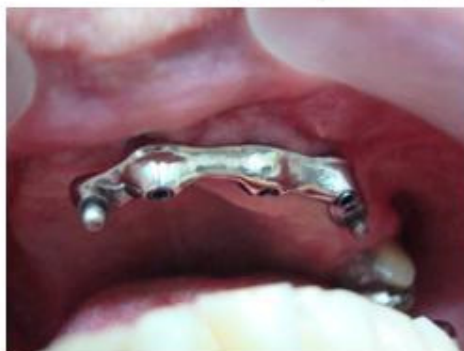

Prótese fixa confeccionada

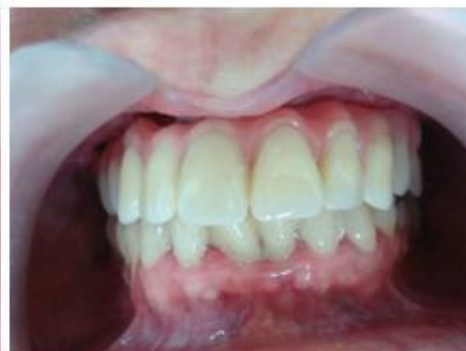CP - Osteosarcoma



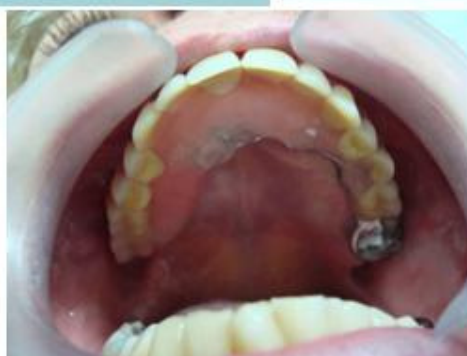Panorâmica após a instalação dos implantes.
(Paciente irradiado com 50 Gy)



Implantes instalados e barra de suporte
para prótese fixa

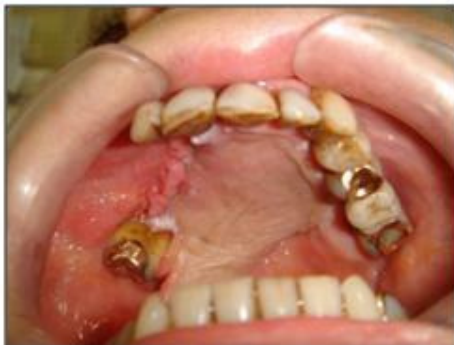

Prótese fixa instalada e paciente em oclusão

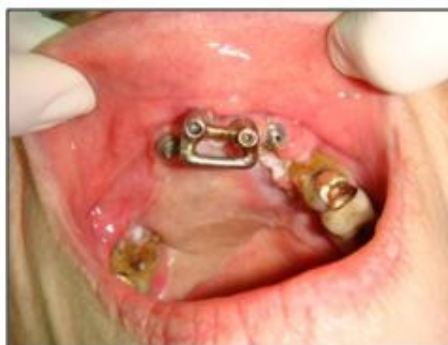

Vista oral prótese em posição

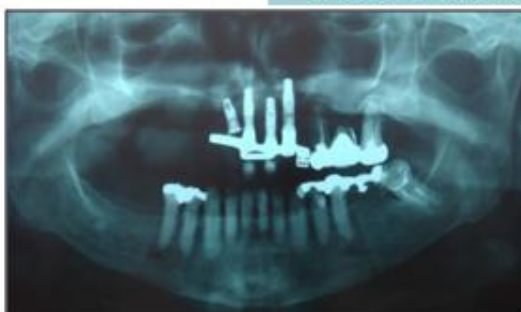TRPW - Adenocarcinoma



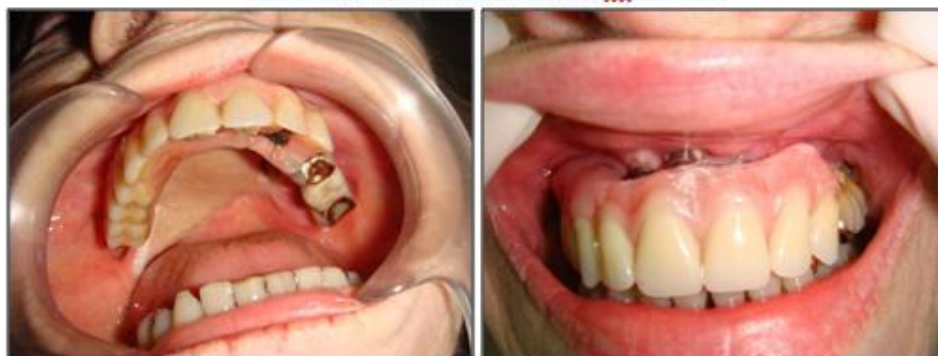Vista oral pré-cirúrgica



Posoperatório dos implantes instalados e barra de suporte para prótese fixa

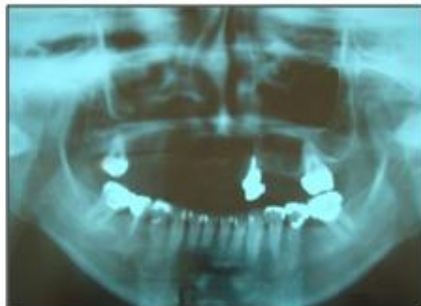

Panorâmica pós-cirúrgica.
(Paciente irradiado com 60 Gy)

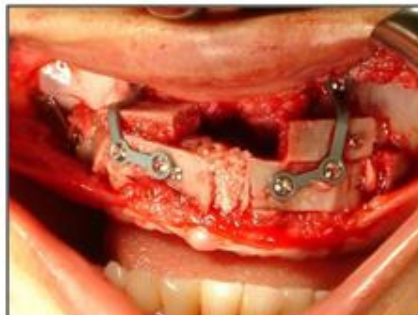


Prótese fixa instalada

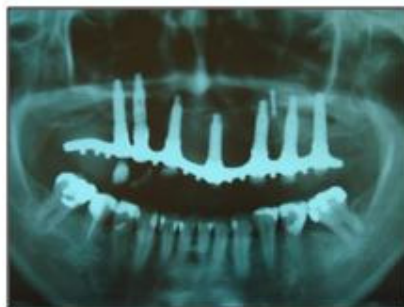MNP- Ameloblastoma



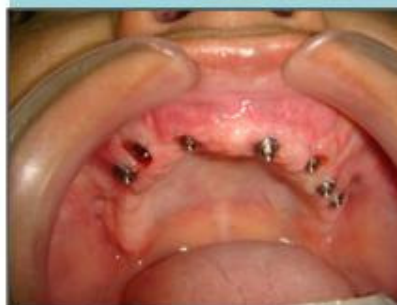A ressecção da neoplasia promoveu extensa perda óssea



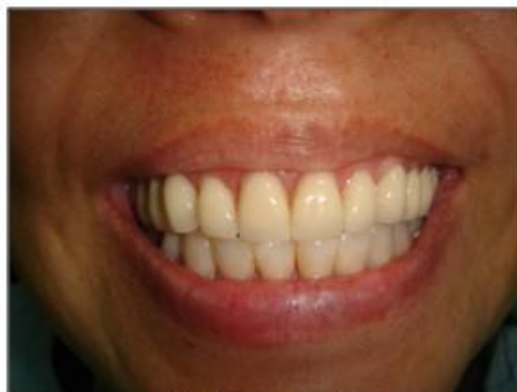Momento cirúrgico da fixação de enxerto ósseo de crista ilíaca para fixação de implantes



Radiografia panorâmica: adaptação da estrutura metálica e distribuição dos implantes no enxerto



Implantes instalados. (Paciente irradiado)



Prótese em posição

Livros Grátis

(<http://www.livrosgratis.com.br>)

Milhares de Livros para Download:

[Baixar livros de Administração](#)

[Baixar livros de Agronomia](#)

[Baixar livros de Arquitetura](#)

[Baixar livros de Artes](#)

[Baixar livros de Astronomia](#)

[Baixar livros de Biologia Geral](#)

[Baixar livros de Ciência da Computação](#)

[Baixar livros de Ciência da Informação](#)

[Baixar livros de Ciência Política](#)

[Baixar livros de Ciências da Saúde](#)

[Baixar livros de Comunicação](#)

[Baixar livros do Conselho Nacional de Educação - CNE](#)

[Baixar livros de Defesa civil](#)

[Baixar livros de Direito](#)

[Baixar livros de Direitos humanos](#)

[Baixar livros de Economia](#)

[Baixar livros de Economia Doméstica](#)

[Baixar livros de Educação](#)

[Baixar livros de Educação - Trânsito](#)

[Baixar livros de Educação Física](#)

[Baixar livros de Engenharia Aeroespacial](#)

[Baixar livros de Farmácia](#)

[Baixar livros de Filosofia](#)

[Baixar livros de Física](#)

[Baixar livros de Geociências](#)

[Baixar livros de Geografia](#)

[Baixar livros de História](#)

[Baixar livros de Línguas](#)

[Baixar livros de Literatura](#)
[Baixar livros de Literatura de Cordel](#)
[Baixar livros de Literatura Infantil](#)
[Baixar livros de Matemática](#)
[Baixar livros de Medicina](#)
[Baixar livros de Medicina Veterinária](#)
[Baixar livros de Meio Ambiente](#)
[Baixar livros de Meteorologia](#)
[Baixar Monografias e TCC](#)
[Baixar livros Multidisciplinar](#)
[Baixar livros de Música](#)
[Baixar livros de Psicologia](#)
[Baixar livros de Química](#)
[Baixar livros de Saúde Coletiva](#)
[Baixar livros de Serviço Social](#)
[Baixar livros de Sociologia](#)
[Baixar livros de Teologia](#)
[Baixar livros de Trabalho](#)
[Baixar livros de Turismo](#)