

MARIA HELENA FERREIRA DE AZEVEDO

**ANÁLISE MORFOFUNCIONAL DO TESTÍCULO DA
ONÇA-PINTADA (*Panthera onca*) ADULTA**

Tese apresentada à Universidade Federal de Viçosa, como parte das exigências do Programa de Pós-Graduação em Medicina Veterinária, para obtenção do título de “*Magister Scientiae*”.

VIÇOSA
MINAS GERAIS – BRASIL
2004

Livros Grátis

<http://www.livrosgratis.com.br>

Milhares de livros grátis para download.

**Ficha catalográfica preparada pela Seção de Catalogação e
Classificação da Biblioteca Central da UFV**

T

A994a
2004

Azevedo, Maria Helena Ferreira de, 1965-
Análise morfofuncional do testículo da onça-pintada
(*Panthera onca*) adulta / Maria Helena Ferreira de Aze-
vedo. – Viçosa : UFV, 2004.
vi, 63f. : il. ; 29cm.

Orientador: Tarcízio Antônio Rêgo de Paula.
Dissertação (mestrado) - Universidade Federal de
Viçosa.

Inclui bibliografia.

1. Onça – Reprodução. 2. Onça - Testículos - Morfo-
logia. 3. Espermatogênese em animais. I. Universidade
Federal de Viçosa. II. Título.

CDD 20.ed. 636.974428

MARIA HELENA FERREIRA DE AZEVEDO

**ANÁLISE MORFOFUNCIONAL DO TESTÍCULO DA
ONÇA-PINTADA (*Panthera onca*) ADULTA**

Tese apresentada à Universidade Federal de Viçosa, como parte das exigências do Programa de Pós-Graduação em Medicina Veterinária, para obtenção do título de “*Magister Scientiae*”.


APROVADA: 31 de março de 2004




Prof. Sérgio Luís Pinto da Matta
(Conselheiro)



Prof. Eduardo Paulino da Costa



Prof. Deiler Sampaio Costa



Profa. Izabel Regina dos S. C. Maldonado



Prof. Tarcízio Antônio Rêgo de Paula
(Orientador)

DEDICATÓRIA

À minha filha Carolina, pelo carinho e compreensão.

À minha família pelo apoio.

Aos animais que tanto me ensinaram.

AGRADECIMENTOS

À minha filha Carolina por compreender a minha ausência e entender a importância do trabalho.

Aos meus pais João (*in memoriam*) e Gilka por acreditarem em mim e tornarem isso possível.

Aos meus irmãos Arthur, Ana, Vera e Pedro pela confiança e incentivo.

Aos amigos Tarcízio, Regina, Rebeca e Tarcizinho, por me tornarem uma parte da família.

Ao professor Tarcízio, meu orientador, pelo respeito, paciência, compreensão e por tudo que me ensinou.

À minha irmã Ana e à amiga Beth, pela grande ajuda com as línguas.

À Universidade Federal de Viçosa, ao Departamento de Veterinária e ao Conselho de Pós-Graduação, por me acolherem.

Ao professor Sérgio da Matta e ao Laboratório de Biologia Estrutural do Departamento de Biologia Geral que tanto contribuíram para a realização deste trabalho.

À minha querida Rebeca pelos incansáveis finais de semana no laboratório.

Aos amigos Flaviana, João e Dalton por compartilharem as oportunidades.

À fundação Zoobotânica de Belo Horizonte na pessoa da Doutora Maria Elvira.

Ao Zoológico Municipal de Paulínia na pessoa do Doutor Marcelo.

Aos professores e funcionários do Departamento de Veterinária da Universidade Federal de Viçosa por tudo que aprendi lá.

Aos professores Cláudio e Marco Túlio pela colaboração.

À amiga Moema, por me acompanhar a cada passo.

À amiga Gisele, por estar sempre pronta a me ouvir.

À querida Rose, por se preocupar tanto com todos nós e por ser capaz de simplificar a burocracia.

Ao amigo Marcel, pelo corinho e por estar sempre por perto para me ajudar, nas piores tarefas.

Aos colegas Paula, Andréa, Eduardo, Flávio, Alexandre, Adolfo e Mayze, por me apoiarem nos momentos difíceis.

Ao amigo João, pela ajuda e por “abraçar” o leão para me fornecer dados tão preciosos.

À Nilza por sempre olhar pelos gatos.

Ao professor Marco Aurélio pelo respeito aos animais.

Ao Chicão, ao Preto, ao Mancha, ao Rincon e ao Zé pela valiosa contribuição, sem a qual este trabalho não se realizaria.

CONTEÚDO

	Página
ANTECEDENTES.....	1
A onça pintada.....	2
O testículo e o processo espermatogênico.....	4
Aspectos históricos da espermatogênese	4
Morfometria testicular e o túbulo seminífero.....	7
População celular, índices indicativos do rendimento da espermatogênese e a reserva espermática testicular.....	9
Organização dos elementos do espaço intertubular.....	11
Biópsia testicular.....	12
Objetivos.....	13
Referências Bibliográficas.....	14
1.0- MORFOMETRIA TESTICULAR E O TÚBULO SEMINÍFERO DA ONÇA PINTADA ADULTA.....	20
Resumo / Palavras chave.....	20
Abstract/ key words.....	20
1.1- Introdução.....	21
1.2- Material e Métodos.....	22
1.3- Resultados e Discussão.....	23
1.4- Referências Bibliográficas.....	29
2.0- POPULAÇÃO CELULAR, ÍNDICES INDICATIVOS DO RENDIMENTO DA ESPERMATOGÊNESE E A RESERVA ESPERMÁTICA TESTICULAR NA ONÇA PINTADA (<i>PANTHERA ONCA</i>) ADULTA.....	32
Resumo/ Palavras chave.....	32
Abstract / key words.....	32
2.1- Introdução.....	33
2.2- Material e Métodos.....	35
2.3- Resultados.....	37

2.4- Discussão.....	39
2.5- Referências Bibliográficas.....	44
3.0- ORGANIZAÇÃO E QUANTIFICAÇÃO DOS ELEMENTOS DO ESPAÇO INTERTUBULAR DO TESTÍCULO DA ONÇA PINTADA ADULTA.....	49
Resumo /Palavras chave.....	49
Abstract/ key words.....	50
3.1- Introdução.....	50
3.2- Material e Métodos.....	52
3.3- Resultados e Discussão.....	53
3.4- Referências Bibliográficas.....	61

Resumo

AZEVEDO, Maria Helena Ferreira, MS. Universidade Federal de Viçosa, Maio 2004.

Análise Morfofuncional do Testículo da Onça-Pintada (*Panthera onça*) Adulta.

Orientador: Tarcízio Antônio Rêgo de Paula. Conselheiros: Sérgio Luis Pinto da Matta e Cláudio César Fonseca.

O presente trabalho propôs avaliar a organização dos componentes do testículo, o ciclo do epitélio seminífero, o rendimento intrínseco de cada fase do processo espermatogênico, a reserva espermática testicular, bem como as correlações destes itens com parâmetros biométricos corporais e testiculares. O peso corporal médio das onças-pintadas do presente experimento foi de 78,5 kg, dos quais cerca de 0,034% são alocados em massa testicular e 0,022% especificamente em túbulos seminíferos, que representaram cerca de 77,7% do parênquima testicular. O diâmetro médio dos túbulos seminíferos em onça-pintada foi de 257 μ m, e a espessura média do epitélio seminífero foi de aproximadamente 90 μ m. A onça-pintada apresenta cerca de 12,2 metros de túbulo seminífero por grama de testículo. O rendimento geral da espermatogênese da onça-pintada foi de aproximadamente 23,4 células, e cada célula de Sertoli foi capaz de sustentar e manter aproximadamente 19,2 células da linhagem germinativa, das quais cerca de 11 são espermátides arredondadas. A cada ciclo do epitélio seminífero, cerca de 166 milhões de espermatozóides são produzidos por grama de testículo. Em onças-pintadas as células de Leydig ocupam em média 0,0036% do peso corporal e seu número médio por grama de testículo apresentou-se dentro da amplitude descrita para a maioria dos mamíferos, entre 20 e 40 milhões. Os dados obtidos fornecem informações pertinentes sobre o processo espermatogênico deste felino da fauna brasileira, para subsídio a projetos de conservação e proteção da vida silvestre que envolvam programas de reprodução.

Palavras chave: testículo, onça-pintada, *Panthera onca*.

Abstract

AZEVEDO, Maria Helena Ferreira, MS. Universidade Federal de Viçosa, Maio 2004.

Análise Morfofuncional do Testículo da Onça-Pintada (*Panthera onça*) Adulta.

Adviser: Tarcízio Antônio Rêgo de Paula. Committe Members: Sérgio Luis Pinto da Matta e Cláudio César Fonseca.

The present work proposed evaluating the organization of the components of the testes, the seminiferous epithelium cycle, the intrinsic yield of each fase of spermatogenic process, the testicular sperm reserve, as well as the correlations of these items with corporal and testicular biometric parameters. The medium corporal weight of the jaguar in the present experiment was 78,5 kg, of which about 0,034% are located in the testicular mass, and 0,022% specifically in the seminiferous tubules, which represented about 77,7% of the testicular parenchyma. The average diameter of seminiferous tubules in jaguars was 257 μm , and the average thickness of the seminiferous epithelium was about 90m. Jaguars have about 12,2 meters of seminiferous tubules by testicle gram. The general spermatogenic yield of the jaguar was about 23,4 cells and each Sertoli cell was able to sustain and to keep about 19,2 germ cells, 11 of which were round spermatides. In each seminiferous epithelium cycle about 166 million of spermatozoids were produced by testicle gram. In the jaguar the Leydig cells occupy an average 0,0036% of the corporeal weight and its average number by testicle gram is within the scope for most mammals: between 20 and 40 million. The obtained data supplied pertinent information about the spermatogenic process of this feline of the brazilian fauna, for subsidy to projects of conservation and protection of the wild life that involve reproduction programs.

Key words: testes, jaguar, *Panthera onca*.

Antecedentes

A onça-pintada

Atualmente a extinção de algumas espécies de plantas e animais tem sido associada a diversas causas, sendo o processo de seleção natural das diferentes espécies e a interferência humana as mais implicadas. Algumas destas espécies já são consideradas em estado crítico, dentre elas se encontra a onça-pintada (*Panthera onça*) que, quanto ao “status” de conservação, está incluída no apêndice I da CITES (Convention on International Trade In Endangered Species) sendo classificada como uma espécie vulnerável à extinção (THE WORLD CONSERVATION UNION, 1996). Entretanto, em algumas áreas de floresta atlântica, cerrado e caatinga essa espécie já foi praticamente exterminada. A onça-pintada foi classificada por Linnaeus (1758) como pertencente ao reino *Animalia*, subreino *Eumetazoa*, ramo *Bilateria*, filo *Chordata*, subfilo *Vertebrata*, classe *Mammalia*, subclasse *Eutheria*, ordem *Carnivora*, superfamília *Feloidea*, família *Felidae*, subfamília *Pantherinae*, gênero *Panthera* e espécie *P.onca*. Existem ainda oito subespécies, das quais, apenas três podem ser encontradas no Brasil (GEOCITES, 2001). É o maior felino encontrado nas Américas, podendo atingir até 150Kg. Sua distribuição vai desde o México até o sul da Patagônia, mas anteriormente era encontrada também na América do norte (THE WORLD CONSERVATION UNION,1996). Nas décadas de 60 e 70 houve um declínio da população mundial de onças-pintadas. A caça predatória indiscriminada foi responsável pela morte de aproximadamente 18000 animais a cada ano (BROWN, 1983). Hoje estima-se que a população de onças-pintadas, em vida livre, não ultrapasse 15000 exemplares (BIG CATS, 2000). O constante desmatamento provocou uma fragmentação de seu habitat, levando assim ao isolamento de populações, tornando a espécie mais susceptível à predação humana. Normalmente a onça-pintada é encontrada em regiões pantanosas, pampas, charcos e florestas tropicais, sendo esse último ecossistema o único capaz de manter uma variabilidade genética significativa da espécie (THE WORLD CONSERVATION UNION, 1996).

A onça-pintada é um animal solitário que vive em um território delimitado, normalmente de 10 a 40 Km², sendo que esta extensão varia de acordo com a disponibilidade de alimento e a presença de água. Os territórios vizinhos se sobrepõem,

entretanto, o encontro de machos e fêmeas ocorre somente na época do acasalamento (BRAZILNATURE, 2001). As fêmeas atingem a maturidade sexual entre dois e três anos, já os machos são mais tardios e atingem a maturidade sexual em torno dos quatro anos. O estro dura de 6 a 17 dias, a gestação é de 91 a 111 dias e o número de filhotes por parto pode chegar a quatro. Em vida livre vive em torno de 12 anos e no cativeiro mais de 20 anos (THE WORLD CONSERVATION UNION, 1996).

Esse felino possui uma cabeça robusta, corpo compacto e membros curtos, a pelagem se caracteriza pela presença de rosetas negras ao redor de pequenas manchas pretas distribuídas sobre o dorso e flancos. A cabeça, o ventre e as patas apresentam pequenas manchas pretas e o fundo da pelagem varia do amarelo ao avermelhado (THE WORLD CONSERVATION UNION, 1996). Existe ainda a variação melânica, de caráter dominante, na qual a cor de fundo é bem escura, semelhante ao preto, entretanto, quando observada em locais com boa incidência de luz, percebe-se a presença das manchas (Fig. 1). O desenho formado por essas manchas é único para cada indivíduo, sendo muito útil para a identificação dos animais (MEYER, 1994).



Figura 1. Variações de pelagem na onça-pintada (*Panthera onca*).

O testículo e o processo espermatogênico

Aspectos históricos da espermatogênese

As abordagens no início do conhecimento científico pautaram-se em metodologias hoje consideradas simplistas, mas extremamente importantes na sedimentação dos conceitos atuais. O estudo do processo espermatogênico teve seu início já nos primórdios desta evolução do pensamento científico. Registros de Aristóteles, portanto, anteriores a 300 AC, relatam a utilização da castração como método de estudo da biologia reprodutiva (JOHNSON, 1991). Os primeiros estudos sob a nova tecnologia da microscopia óptica, em 1679, se relacionavam às descobertas de Van Leeuwenhoek, sobre a presença de espermatozóides no sêmen (JOHNSON, 1991; SHARPE, 1994).

A descrição de Von Kolliker em 1841, indicando que os espermatozóides se desenvolviam de células especializadas localizadas no interior de túbulos seminíferos no testículo, alavancou o estudo do processo espermatogênico e da fisiologia testicular (JOHNSON, 1991). Este fato incitou uma série de descobertas como, por exemplo, a presença da célula intersticial por Franz Leydig, em 1850, embora a primeira evidência substancial que esta constituía uma glândula endócrina controladora das características sexuais secundárias do macho, só tenha sido fornecida em 1903 por Bouin e Ancel (PAYNE et al., 1996). Em 1865, Enrico Sertoli descreveu uma célula, que hoje leva o seu nome, como sendo a célula mãe que aninhava as células germinativas, estando assim, ligada à produção dos espermatozóides (RUSSELL & GRISWOLD, 1993). Com base nestas especulações, iniciou-se uma grande polêmica com interpretações bastante criativas, tais como: a célula de Sertoli é considerada como uma célula feminina; ou como sendo a célula mãe de todas as células reprodutivas masculinas ou ainda, como tendo capacidade de destruir a “porção feminina” do testículo para o desenvolvimento da “porção masculina” (RUSSELL & GRISWOLD, 1993). Esta última interpretação mostrou-se não totalmente equivocada, uma vez que Jost, em 1947, demonstrou que a ausência do testículo em embriões de coelho induzia ao desenvolvimento feminino (LEJEUNE et al., 1998). Posteriormente verificou-se que a produção do hormônio Anti-Mülleriano, pela célula de Sertoli fetal, é requerida para a regressão dos ductos Müllerianos (femininos) e a

testosterona produzida pelas células de Leydig induz a diferenciação dos ductos mesonéfricos (LEJEUNE et al., 1998).

As evidências da implicação direta da célula de Sertoli no processo espermatogênico vieram com a descoberta da compartimentalização física do epitélio seminífero por Vilar e colaboradores, em 1962. Porém, Roosen-Runge em 1955, Clermont & Perey, em 1957 e Oakberg, em 1959, observaram que o número de células de Sertoli mantinha-se estável durante a vida adulta dos animais, pois não mais se dividiam após a puberdade, sendo assim possível o uso de sua quantificação em parâmetros de eficiência da espermatogênese (RUSSELL, 1980).

As células germinativas foram classificadas morfológicamente em 1876, por Von La Vallette, e a compreensão da organização do processo espermatogênico teve início com os trabalhos de Von Ebner, em 1871, e, posteriormente, de Benda, em 1887 (JOHNSON, 1991). Em 1899, McGregor já descreve eventos da espermiogênese como a formação do acrossoma e da peça intermediária do espermatozóide (MALONE, 1918). No início do século XX, vários trabalhos foram desenvolvidos em diferentes espécies, principalmente descrevendo os eventos cromossômicos da meiose como: Leplat, em 1910, no gato; Winiwarter, em 1912, no homem; Wodsdalek, em 1913, no porco; Malone, em 1918, no cão; Masui, em 1918 e 1923, em vários animais domésticos e Minouchi, em 1928, no rato (MALONE, 1918; MINOUCHI, 1928).

Embora a concepção da existência de um ciclo espermatogênico fosse sugerida, já em 1901, por Regaud e em 1902 por Von Ebner (JOHNSON, 1991), somente em 1950 Roosen-Runge & Giesel descrevem um método de classificação em oito estágios para o ciclo do epitélio seminífero, denominado de método da morfologia tubular por Berndtson em 1977. Já em 1952, Clermont & Leblont e em 1953 Leblont & Clermont desenvolveram uma metodologia de classificação de estágios do ciclo do epitélio seminífero baseada no desenvolvimento do acrossoma, embora em termos mais precisos este método não se preste a comparações interespecíficas, uma vez que cada espécie apresenta uma particularidade e, conseqüentemente, um número de estádios (ORTAVANT et al., 1977).

Em 1871, Von Ebner descreveu uma seqüência das associações celulares ao longo do comprimento do túbulo seminífero, denominando-a de onda espermatogênica. Esta característica foi também observada por Benda, em 1887, em várias espécies animais, e

Regout em seus relatos de 1900, 1901 e 1909 também diferenciou a onda espermatogênica do ciclo do epitélio seminífero, relacionando a primeira ao espaço no túbulo e o ciclo ao tempo no epitélio (PEREY et al., 1961). Somente em 1961, foi descrito o comprimento da onda como sendo proporcional à duração dos estádios do ciclo do epitélio seminífero, consolidando também a idéia do padrão segmentar da onda, ou seja, a existência de uma organização do túbulo seminífero em estádios sucessivos (PEREY et al., 1961). No epitélio seminífero humano, Roosen-Runge & Barlow, em 1953, observaram um padrão irregular na disposição dos estádios do ciclo do epitélio seminífero, descrito ainda como caótico por Heller e Clermont, em 1964, os quais, devido a isto, negavam a existência de uma onda espermatogênica no túbulo seminífero humano. SCHULZE (1982) demonstrou evidências que isto era devido a um arranjo helicoidal dos estádios do ciclo, antes que uma organização segmentar na distribuição da onda, o que leva ao aparecimento de mais que um estádio por secção transversal do túbulo seminífero (SCHULZE & REHDER, 1984).

Shaver, em 1953, utilizando irradiação para a degeneração e mapeando a recuperação do epitélio seminífero, descreveu a duração do seu ciclo. Porém, em 1959, Clermont e colaboradores utilizam a timidina associada ao trítio na marcação dos estádios iniciais do ciclo do epitélio seminífero, tornando efetiva e confiável a avaliação da sua duração (CLERMONT, 1972).

Em 1961, Amann e Almquist desenvolveram a metodologia para o acesso à reserva espermática testicular através da quantificação da população de espermátides no epitélio seminífero (AMANN & LAMBIASE, 1969). Estes mesmo autores, em 1962, descreveram a produção espermática testicular como sendo a divisão da reserva espermática por um divisor de tempo, a duração do ciclo do epitélio seminífero. Quando esta duração é calculada em relação ao peso do testículo, converte-se no mais importante parâmetro de comparação interespecífica da avaliação do processo espermatogênico (AMANN & LAMBIASE, 1969).

Morfometria testicular e o túbulo seminífero

O testículo é um órgão com função exócrina e endócrina e que se apresenta revestido por uma espessa cápsula conjuntiva, a túnica albugínea, a qual envia septos para o interior, formando o mediastino testicular e também dividindo o testículo em lóbulos. Este órgão é constituído por dois compartimentos: o compartimento tubular e o intertubular. No primeiro, responsável pela produção de espermatozóides, encontram-se os túbulos seminíferos, os quais conectam-se através de duas extremidades à rete testis, localizada na região do mediastino testicular. Os túbulos seminíferos são constituídos, a partir de sua porção externa para interna, de túnica própria, epitélio seminífero e lume. Na túnica própria são observadas as células mióides ou peritubulares, a membrana basal e fibras colágenas. Dois tipos celulares de origens diferentes estão presentes no epitélio seminífero: as células de Sertoli, de origem somática, e as células germinativas ou espermatogênicas (PAULA, 1999).

Há uma relação direta entre o peso testicular e a produção espermática (AMANN, 1970; OLAR et al., 1983; FRANÇA & RUSSELL, 1998): quanto maior o testículo, maior a produção de espermatozóides. Porém, a quantidade de espermatozóides produzidos é sempre maior que o número necessário para a fecundação e não necessariamente o tamanho do testículo acompanha proporcionalmente o tamanho corporal, uma vez que animais de grande porte corporal produziram um enorme excedente.

O índice gonadossomático representa a proporção do peso corporal alocado em testículo. Segundo KENAGY & TROMBULAK (1986), a função $Y = 0.035 X^{0.72}$ (Y = massa de ambos os testículos em gramas, X massa do corpo em gramas) descreve o índice gonadossomático (IGS) para 133 espécies diferentes de mamíferos, embora haja diferença desta fórmula em agrupamentos de ordens e subordens distintas. Segundo estes mesmos autores, mamíferos de menor porte alocam maiores proporções de massa corporal e gasto de energia para tecido testicular que mamíferos de maior porte. Assim um animal de 10g apresenta IGS de 1,8%, enquanto um animal de 10 ton apresenta IGS de 0,04%. Considerando-se somente os roedores, é possível uma variação do índice gonadossomático de 0,1% a 8. KENAGY & TROMBULAK (1986) não observaram também qualquer correlação entre o tamanho do testículo e sua localização no corpo. Porém, em muitos mamíferos, existe uma relação funcional entre o tamanho relativo dos testículos e o sistema

de acasalamento. Testículos são relativamente pequenos em animais monogâmicos ou poligâmicos masculinos e são relativamente maiores em animais com sistema promíscuo ou poligâmico feminino, como, por exemplo, o chimpanzé que apresenta sistema promíscuo de acasalamento com um índice gonadossomático de 0,27%. Já o gorila apresenta sistema monogâmico masculino, com um IGS de 0,02% (no homem o IGS é de aproximadamente 0,08%). Outros fatores podem influenciar o IGS, devido a variações no tamanho do testículo, tais como: localização geográfica, tipo de habitat, idade, sazonalidade, raças, etc. (KENAGY & TROMBULAK, 1986)

A seleção presumivelmente atua no estabelecimento do tamanho dos testículos como um balanço funcional da demanda de hormônios e espermatozóides e na otimização do gasto de energia para crescimento, manutenção e produção testicular (KENAGY & TROMBULAK, 1986). A produção de hormônios apresenta custo energético muito menor que aquele observado para a produção de espermatozóides. Assim, raramente se observam grandes investimentos em células de Leydig e demais elementos do espaço intertubular, em relação aos túbulos seminíferos (SHORT, 1997). O cavalo e o camelo são os animais domésticos que apresentam as maiores proporções volumétricas de tecido intertubular, chegando a cerca de 38% do volume testicular (FRANÇA & RUSSELL, 1998). Já o cão e o gato apresentam os menores valores, cerca de 11 a 12% (PAULA, 1992; GODINHO, 1999). Dentre os animais silvestres já estudados, as maiores proporções volumétricas de tecido intertubular foram observados em toupeiras 60% (FAWCETT et al., 1973) e em capivaras 50% (PAULA, 1999).

O túbulo seminífero apresenta uma grande variação na densidade volumétrica no testículo entre as diferentes espécies, porém é geralmente o componente mais abundante do parênquima testicular (FRANÇA & RUSSELL, 1998). Todos os parâmetros quantitativos relacionados com o túbulo seminífero, como: diâmetro tubular, espessura do epitélio seminífero e o comprimento total e por grama de testículo, apresentam uma relação positiva com a atividade espermatogênica (FRANÇA & RUSSELL, 1998; PAULA, 1999).

População celular e índices indicativos do rendimento da espermatogênese

Nos túbulos seminíferos de animais sexualmente maduros, as células espermatogênicas não estão arranjadas ao acaso, mas sim organizadas numa série bem definida de associações celulares ou estádios. Com exceção de algumas espécies de primatas, o arranjo dos estádios do ciclo do epitélio seminífero é segmentar em todos os mamíferos investigados e usualmente existe somente um estádio por secção transversal de túbulo seminífero (LEBLOND & CLERMONT, 1952; RUSSELL et al., 1990). Os estádios se sucedem numa determinada área do epitélio seminífero, com o decorrer do tempo. Esta seqüência, assim ordenada, constitui o processo denominado ciclo do epitélio seminífero (LEBLOND & CLERMONT, 1952; ORTAVANT et al., 1977; RUSSELL et al., 1990). Dentre os sistemas utilizados para se estudar os estádios do ciclo do epitélio seminífero, o mais empregado é aquele baseado na forma e na localização dos núcleos das espermatídes e na presença de figuras de divisões meióticas (ROOSEN-RUNGE & GIESEL Jr., 1950; COUROT et al., 1970; BERNDTSON, 1977; ORTAVANT et al., 1977; GUERRA, 1983; FRANÇA, 1991). Este sistema, designado como método da morfologia tubular por BERNDTSON (1977), permite a obtenção de oito estádios do ciclo. Outra classificação, designada como método do sistema acrossômico, é baseada nas características das espermatídes, em particular na forma do núcleo e no desenvolvimento do acrossoma. Com este método, no qual os estádios são arbitrariamente definidos, o número de estádios para cada espécie é variado (RUSSELL et al., 1990; FRANÇA & RUSSELL, 1998).

O epitélio seminífero compõe-se de quatro camadas de gerações distintas de células germinativas, que se apresentam em arranjos distintos. No estádio 1 do ciclo do epitélio seminífero, observam-se camadas basais de espermatogônias e espermatócitos primários em pré-leptóteno, camadas intermediárias de espermatócitos primários em paquíteno e uma camada adluminal de espermatídes arredondadas. As razões entre os diferentes tipos de células germinativas constituem uma maneira bastante acurada de se analisar a eficiência do processo espermatogênico. Esta abordagem na realidade permite comparações entre diferentes espécies, servindo ainda como fator de correção para as contagens obtidas através de diferentes metodologias e com cortes histológicos de espessura variada. Classicamente, três índices avaliando as diferentes fases da espermatogênese são utilizados: 1) o coeficiente de eficiência de mitoses espermatogoniais, o qual quantifica o grau de

perdas celulares na fase espermatogonial ou proliferativa, estimando as degenerações que ocorrem nas conversões celulares de espermatogônias do tipo A₁ até a formação de espermatócitos primários em pré-leptóteno; 2) o rendimento meiótico que avalia a eficiência das duas divisões meióticas; e 3) o rendimento geral da espermatogênese, no qual a eficiência do processo espermatogênico como um todo (de A₁ até espermátides arredondadas) é investigado (PAULA, 1999).

A morte celular, também denominada apoptose, tem sido um dos tópicos mais intensamente estudados em ciências biológicas nos últimos anos. Este processo desempenha um papel fundamental durante o desenvolvimento normal e na homeostase dos organismos multicelulares (JACOBSON et al., 1997, SINHA HIKIM & SWERDLOFF, 1999). No epitélio seminífero, a apoptose ocorre normalmente de forma espontânea ou em resposta a vários fatores, tais como quimioterapia, temperatura elevada, distúrbios hormonais e diminuição de fatores de crescimento, dentre outros (BLANCO-RODRÍGUEZ & MARTÍNEZ-GARCIA, 1998; HENRIKSÉN & PARVINEN, 1998; SINHA HIKIM & SWERDLOFF, 1999). Uma outra possibilidade, denominada degeneração densidade-dependente, atualmente bastante aceita, mas ainda não testada, é a de que a apoptose possa ser um mecanismo homeostático para limitar as células germinativas a um número que pode ser suportado pelas células de Sertoli disponíveis (HUCKINS, 1978; DE ROOIJ & JANSSEN, 1987; DE ROOIJ & LOK, 1987; SHARPE, 1994; DE ROOIJ, 1998). Talvez este mecanismo seja na realidade uma competição por fatores de crescimento e outros fatores importantes, conforme é sugerido por JACOBSON et al. (1997). No entanto, merece ser ressaltado que, para cada espécie, a célula de Sertoli suporta um número limitado de células germinativas (ORTH et al., 1988; FRANÇA & RUSSELL, 1998; FRANÇA et al., 1999). Assim, mesmo em espécies com alta produção espermática, as perdas celulares durante as divisões espermatogoniais podem ser consideravelmente altas, visto que o número de células entrando na fase meiótica deve ser ajustado para o número que a célula de Sertoli pode suportar (ROOSEN-RUNGE, 1973; SHARPE, 1994). Ainda de acordo com ROOSEN-RUNGE (1973), o grau e o modo de degeneração das células germinativas é espécie-específico, mas em geral essa degeneração ocorre durante as divisões mitóticas e meióticas. Degenerações de espermátides alongadas raramente são observadas (RUSSELL & CLERMONT, 1977).

As interações entre as células de Sertoli e as células germinativas são cruciais para a manutenção da produção espermática normal (GRISWOLD, 1995). Pelo fato de sua população ser estável após a puberdade e ao longo dos diferentes estádios do ciclo, a célula de Sertoli serve como referência para se quantificar e avaliar funcionalmente o processo espermatogênico. Ainda, a capacidade de suporte das células de Sertoli é muito variada e espécie-específica (RUSSELL & PETERSON, 1984; FRANÇA & RUSSELL, 1998; FRANÇA et al., 1999). O número de espermátides por célula de Sertoli é considerado como um índice bastante acurado para se avaliar a eficiência e a função da célula de Sertoli, sendo um fator determinante da produção espermática (RUSSELL & PETERSON, 1984; SHARPE, 1994).

Organização dos elementos do espaço intertubular

Em termos funcionais, o testículo de mamíferos pode ser dividido em dois compartimentos básicos: o compartimento tubular ou espermatogênico e o compartimento intertubular ou androgênico. A proporção entre estes compartimentos é bastante variável, sendo um dos principais fatores responsáveis pela diferença observada para a eficiência na produção espermática nas diversas espécies (RUSSELL et al., 1990; FRANÇA & RUSSELL, 1998).

Durante o desenvolvimento testicular, mais precisamente na puberdade, e durante a recrudescência testicular em animais sazonais, a célula de Sertoli, principal reguladora do processo espermatogênico, deixa de ser modulada unicamente pelo hormônio folículo estimulante (FSH) que, gradativamente, é substituído pela testosterona (MEANS et al., 1976; JÉGOU et al., 1983; SHARPE, 1994). Assim, como preparação para esta substituição, as células de Leydig devem ser adequadas numérica e fisiologicamente para dar suporte ao novo requerimento de testosterona, sendo que o FSH parece influenciar diretamente no desenvolvimento desta população (SHARPE, 1994).

FAWCETT et al. (1973) descreveram três modelos para o arranjo dos componentes do espaço intertubular nas diferentes espécies, indicando uma grande variação em relação à quantidade de células de Leydig e à disposição de vasos/espacos linfáticos. Apesar do

pouco conhecimento a respeito das implicações fisiológicas desta variação, FAWCETT et al. (1973) especularam que a mesma estaria provavelmente relacionada com a habilidade dos linfáticos de mover para fora dos testículos substâncias vascularmente secretadas e de manter as concentrações adequadas de andrógenos no testículo e nos vasos sanguíneos.

Inúmeros fatores podem influir na quantidade de células de Leydig por animal, dentre os quais podem ser destacados: a quantidade de LH disponível; o número de receptores de LH por célula; a quantidade de testosterona que a célula de Leydig é capaz de secretar em um dado tempo; a velocidade pela qual a testosterona deixa o testículo via vasos linfáticos, vasos sanguíneos e fluido seminal; o volume sanguíneo do animal e a taxa de metabolismo da testosterona (RUSSELL et al., 1994; RUSSELL, 1996). Neste sentido, observando que apenas 2,2% do testículo de ratos são ocupados por células de Leydig (MENDIS-HANDAGAMA, et al., 1988), nota-se que este valor é muito inferior aos 33% observados no testículo de capivaras (PAULA, 1999). Porém, se inferirmos estes valores ao IGS de 4,26% para o rato (KENAGY & TROMBULAK, 1986) e de 0,125% para a capivara (PAULA, 1999), o índice de peso corporal alocado em célula de Leydig (índice Leydigossomático) para o rato será de 0,094 % e para a capivara de 0,041%. Assim, proporcionalmente o rato apresenta, na verdade, cerca de duas vezes a quantidade de células de Leydig observada em capivaras. Desta forma, a proporção volumétrica testicular parece não refletir o real requerimento fisiológico de células de Leydig por animal.

Biópsia testicular

A biópsia testicular é um procedimento utilizado em muitos casos para avaliação de patologias relacionadas à infertilidade (NSEYO et al., 1984). Algumas das patologias mais frequentemente observadas incluem, aplasia de células germinativas, hipoespermatogênese, condições inflamatórias e neoplasias (LOPATE et al., 1989). Os métodos mais comuns de biópsia testicular são a biópsia aspirativa e a biópsia incisional (FINCO, 1974; LOPATE et al., 1989).

As potenciais complicações da biópsia testicular são os danos ao parênquima, que localmente vão interromper a espermatogênese, ou aderências que podem impedir a termoregulação testicular. Tais complicações têm feito com que a técnica de biópsia testicular seja pouco aceita, tendo assim um uso limitado (ATTIA et al., 2000). Ainda que

danos histológicos estejam presentes nos testículos de cães após a biópsia, efeitos permanentes na produção e motilidade dos espermatozóides após repetidas biópsias em testículos alternados (JAMES et al., 1979), biópsia unilateral (HUNT et al., 1965), ou biópsia unilateral após orquiectomia unilateral (HUNT & FOOTE, 1997) parecem insignificantes. Cavalos castrados após biópsia incisional unilateral demonstraram apenas um transitório aumento na degeneração de espermatócitos em pré-leptóteno e espermatogônias do tipo B no testículo biopsiado (DELVENTO et al., 1992). Neste sentido, a biópsia testicular mostra-se muito efetiva para a coleta de material biológico sem maiores danos reprodutivos a longo prazo, em diferentes espécies já estudadas (GALINA, 1971; LOPATE et al., 1989; FELDMAN & NELSON, 1996; MUNSON et al., 1996).

Ainda que procedimentos invasivos nos testículos e epidídimos possam induzir à produção de anticorpos antiespermatozóides, a duração destes anticorpos é transitória, não havendo efeitos negativos na produção espermática e na motilidade dos espermatozóides. Assim, a associação de anticorpos à diminuição na porcentagem de espermatozóides normais não é clinicamente significativa, concluindo-se que a biópsia testicular e a aspiração do epidídimo são procedimentos diagnósticos seguros (ATTIA et al., 2000).

Objetivos

O presente trabalho propôs avaliar a organização dos componentes do testículo, bem como o ciclo do epitélio seminífero, o rendimento intrínseco de cada fase do processo espermatogênico, a reserva espermática testicular, bem como as correlações destes itens com parâmetros biométricos corporais e testiculares, com o objetivo de fornecer informações pertinentes sobre o processo espermatogênico deste felino da fauna brasileira, para subsídio a projetos de conservação e proteção da vida silvestre que envolvam programas de reprodução.

Referências Bibliográficas

- AMANN, R. P. & LAMBIASE, J. T. 1969. The male rabbit III. Determination of daily sperm production by means of testicular homogenates. **J. Anim. Sci.** 28:369-374.
- AMANN, R.P. 1970. Sperm production rates. IN: JOHNSON, A.D., GOMES, W.R., VANDEMARK, N.L. (eds). **The testis**. New York: Academic Press. Pp. 433-482
- ATTIA, K.A., ZAKI, A.A., EILTS, B.E., PACCAMONTI, D.L 2000. Anti-sperm antibodies and seminal characteristics after testicular biopsy or epididimal aspiration in dogs. **Theriogenol.** 53: 1355-1363
- BERNDTSON, W.E. 1977. Methods for quantifying mammalian spermatogenesis: a review. **J. Anim. Sci.** 44 (5): 818-83.
- BIG CATS, 2000. Disponível em: <http://dialspace.pipex.com/town/plaza> Acesso em: 03 janeiro 2004.
- BLANCO-RODRIGUEZ, J., MARTÍNEZ-GARCIA, C. 1998. Apoptosis pattern elicited by several apoptogenic agents on the seminiferous epithelium of the adult rat testis. **J. Androl.** 19(4): 487-497.
- BRAZILNATURE, 2001. Disponível em: <http://www.brazilnature.com/fauna>. Acesso em: 03 janeiro 2004.
- BROWN, W.J. 1983. On status the jaguar in south-west. **Southwestern Naturalist** 28: 459-460.
- CLERMONT, Y. 1972. Kinetics of spermatogenesis in mammals, seminiferous epithelium cycle and spermatogonial renewal. **Physiol. Rev.** 52(1): 198-236.
- COUROT, M., HOCHEREAU-DE-REVIERS, M.T., ORTAVANT, R. 1970. Spermatogenesis. In: Johnson, A.D., Gomes, W.R., Vandemark, N.L. (ed). **The testis**. New York. Academic Press. 1 (6) : 339-432.
- DE ROOIJ, D. G. & JANSSEN, J. M. 1987. Regulation of the density spermatogonia in the seminiferous epithelium of the chinese hamster: I. Undifferentiated spermatogonia. **Anat. Rec.** 217(2): 124-130.
- DE ROOIJ, D. G. & LOK, D. 1987. Regulation of the density of spermatogonia in the seminiferous epithelium of the chinese hamster: II. Differentiating spermatogonia. **Anat. Rec.** 217: 131-136.
- DE ROOIJ, D. G. 1998. Stem cells in the testis. **Int. J. Exp. Path.** 79: 67-80.

- DELVENTO, V.R., AMANN, R.P., TROTTER, G.W., VEERAMACHANENI, D. N., SQUIRES, E.L. 1992. Ultrasonographic and quantitative histologic assessment of sequelae to testicular biopsy in stallions. **Am. J. Vet. Res.** 53 (11): 2094-2101
- FAWCETT, D. W., NEAVES, W. B., FLORES, M. N. 1973. Comparative observations on intertubular lymphatic and the organization of the interstitial tissue of the mammalian testis. **Biol. Reprod.** 9: 500- 532.
- FELDMAN, E. C.; NELSON, R. W. 1996. **Canine and feline endocrinology and reproduction**. Philadelphia W. B. Saunders Company.785p.
- FINCO, D. R. Biopsy of the testicle. 1974. **Vet. Clin. Of North American.** 2 (4): 377 – 381.
- FRANÇA, L. R. 1991. Análise morfofuncional da espermatogênese de suínos adultos da raça Piau. Tese de Doutorado, Universidade Federal de Minas Gerais, Minas Gerais. 185p.
- FRANÇA, L. R. & RUSSELL, L. D. 1998. The testis of domestic animals. In: Regadera, J. & Martinez-Garcia (eds.). **Male reproduction. A multidisciplinary overview**. Madrid. Churchill Livingstone 197-219.
- FRANÇA, L. R., BECKER-SILVA, S. C., CHIARINI-GARCIA, H. 1999. Spermatogenic cycle length in goats. **Tiss. & Cell**, 31(3).
- GALINA, C. 1971. An evaluation of testicular biopsy in farm animals. **The Vet. Rec.** 88: 628-631.
- GEOCITES, 2001. Disponível em: [http://www.geocites.com/Rain Forest/Canopy/8484/](http://www.geocites.com/Rain_Forest/Canopy/8484/)
Acesso em: 03 janeiro 2004.
- GODINHO, C. L. 1999. **Análise histométrica do testículo e duração da espermatogênese em gatos (*Felis domestica*) sexualmente maduros**. Tese de Mestrado, Universidade Federal de Minas Gerais, Minas Gerais. 123p.
- GRISWOLD, M. D. 1995. Interaction between germ cells and Sertoli cells in the testis. **Biol. Reprod.** 52: 211-216.
- GUERRA, M.O. 1983. Comparação entre dois métodos de determinação da frequência relativa dos estádios do ciclo do epitélio seminífero, em dados da literatura. **Rev. Bras. Biol.**43 (4) : 385-394.
- GUIÃO-LEITE, F. L. **Análise morfológica do testículo e do processo espermatogênico da onça parda (*Puma concolor*, Wozencraft, 1993) adulta**. Viçosa, MG: UFV, 2002. Tese (Mestrado em morfologia) Universidade Federal de Viçosa, 2002.

- HENRIKSÉN, K. & PARVINEN, M. 1998. Stage-specific apoptosis of male germ cells in the rat: mechanisms of cell death studied by supravital squash preparations. **Tiss. & Cell.** 30(6): 692-701.
- HUCKINS, C. 1978. The morphology and kinetics of spermatogonial degeneration in normal adult rats: an analysis using a simplified classification of the germinal epithelium. **Anat. Rec.** 190(4): 905-26.
- HUNT, W.L., FOOTE, R.H. 1997. Effect of repeated testicular biopsy on testis function and semen quality in dogs. **J. Androl.** 8: 740-744.
- HUNT, W.L., PAUFLER, S.K., FOOTE, R.H. 1965. Testicular biopsies and spermatogenesis in dogs. **J. Anim. Sci.** 24: 921(abstr.).
- JACOBSON, M. D., WEIL, M., RAFF, M. C. 1997. Programmed cell death in animal development. **Tiss. & Cell.** 88: 347-354.
- JAMES, R.W., HEYWOOD, R., FOWLER, D.J. 1979. Serial percutaneous testicular biopsy in the Beagle dog. **J. Small. Anim. Pract.** 20: 219-228.
- JÉGOU, B.; Le GAC, F. ; IRBY, D.C.; De KRESTSER, D.M. 1983. Studies on seminiferous tubule fluid production in the adult rat: Effect of hypophysectomy and treatment with FSH, LH and testosterone. **Int. J. Androl.** 6: 249-260.
- JOHNSON L. 1991. Spermatogenesis. In: CUPPS, P.T. **Reproduction in domestic animal**, 4^a ed. New York. Academic press, 1991. 173-219.
- KENAGY, G. J., TROMBULAK, S. C. 1986. Size And Function Of Mammalian Testes In relation to body size. **J. Mamm.** 67(1): 1-22.
- LEBLOND, C.P. & CLERMONT, Y. 1952. Definition of the stages of the cycle of the seminiferous epithelium in the rat. **Ann. N.Y. Acad. Sci.** 55:548-584.
- LEJEUNE, H., HABERT, R., SAEZ, J. M. 1998 Origin, proliferation and differentiation of Leydig cells **J. Mol. Endocrinol.** 20: 1-25.
- LOPATE, C.; THRELFALL, W. R.; ROSOL, T. J. 1989. Histopatologic and gross effects of testicular biopsy in the dog. **Theriogenol.** 32 (4): 585-602.
- MALONE, J.Y. 1918. Spermatogenesis of the dog. **Amer. Microscop. Soc. Trans.** 37: 97-110.
- MEANS, A.R., FAKUNDING, J. L., HUCKINS, C., TINDALL, D.J., VITALE, R. 1976 Follicle-stimulating hormone, the Sertoli cell and spermatogenesis. **Recent. Prog. Horm. Res.** 32: 477-527

- MENDIS-HANDAGAMA, S.M.; ZIRKIN, B.R.; EWING, L.L 1988. Comparison of components of the testis interstitium with testosterone secretion in hamster, rat, and guinea pig testes perfused in vitro. **Am. J. Anat.** 181(1): 12-22
- MEYER, J.R.1994. **Black jaguars in Belize**. Disponível em: <http://biological-diversity.info/black-jaguar>. Acesso em: 03 janeiro 2004.
- MINOUCHI, O. 1928. The spermatogenesis of the dog, with special reference to meiosis. **Jap. J. Zool.**, 1: 256-268.
- MUNSON, L., BROWN, J.L., BUSH, M., PACKER, C., JANSSEN, D., REIZISS, S. M., WILDT, D.E. 1996. Genetic diversity affects testicular morphology in free-ranging lions (*Panthera leo*) of Serengeti Plains and Ngorongoro Crater. **J. Reprod. Fertil.** 108: 11-15
- NSEYO, U.O., ENGLANDER, L.S., HUBEN,R.P., PONTES, J.E. 1984. Aspiration biopsy of testis: another method for histologic examination. **Fertil. Steril.** 42 (2): 281-284.
- OLAR, T. T.; AMANN, R. P.; PICKETT, B. W. 1983. Relationships among testicular size, daily production and output of spermatozoa and extragonadal spermatozoa reserves of the dog, **Biol. Reprod.** 29: 1114 – 1120.
- ORTAVANT, R., COUROT, M., HOCHEREAU-DE-REVIERS, M.T. 1977. Spermatogenesis in domestic mammals. In: COLE, H.H., CUPPS, P.T. **Reproduction in domestic animals**. 3^a ed. New York: Academic Press. Cap. 8, p.203-227.
- ORTH, J. M., GUNSALUS, G. L., LAMPERTI, A. A. 1988. Evidentce from Setoli cell-depleted rats indicates that spermatid number in adults depends on numbers of Sertoli cells produced during perinatal developmente. **Endocrinology**. 122: 787-794.
- PAULA, T.A.R. 1992. **Estudo histológico quantitativo da atividade espermatogênica de cães s.r.d. em diferentes faixas etárias após a puberdade**. Belo Horizonte: UFMG, 62p. Tese (Mestrado em Morfologia). Instituto de Ciências Biológicas, Universidade Federal de Minas Gerais.
- PAULA, T.A.R. 1999. **Avaliação Histológica e Funcional do Testículo de Capivaras Adultas (*Hydrochoerus hydrochaeris*)**. Belo Horizonte: UFMG, 84p. Tese (Doutorado em Morfologia). Instituto de Ciências Biológicas, Universidade Federal de Minas Gerais.
- PAYNE, A. H., HARDY, M. P., RUSSELL, L. D.1996 (eds). **The Leydig cell**. Cache River Press. Vienna, IL

- PEREY, B., CLERMONT, Y., LEBLOND, C.P. 1961. The Wave of seminiferous epithelium. **Am. J. Anat.** 108: 47-60.
- ROOSEN-RUNGE, E.C., GIESEL, Jr. L.O. 1950 Quantitative studies on spermatogenesis in the albino rat. **Am. J. Anat.** 87 (1): 1-30.
- ROOSEN- RUNGE, E. C. 1973. Germinal-cell loss in normal metazoan spermatogenesis. **J. Reprod. Fertil.** 35: 339-348.
- RUSSELL, L. D. & CLERMONT, Y. 1977. Degeneration of germ cells in normal, hypophysectomized and hormone treated hypophysectomized rats. **Anat. Rec.** 187: 347-366
- RUSSELL, L. D. & PETERSON, R. N. 1984. Determination of the alongate spermatid-Sertoli cell ratio in various mammals. **J. Reprod. Fert.** 70: 635-641.
- RUSSELL, L. D., REN, H. P., SINHA-HIKIN, I., SCHULZE, W., SINHA-HIKIN, A. P. 1990b. A comparative study in twelve mammalian species of volume densities, volumes and numerical densities of selected testis components, emphasizing those related to the Sertoli cell. **Am. J. Anat.** 188(1): 21-30.
- RUSSELL, L.D., ETTLIN, R.A., SINHA HIKIM, E.P., CLEGG, E.D. **Histological and histopathological evaluation of the testis.** Clearwater, FL, Cache River Press, 1990, 286p.
- RUSSELL, L. D. & GRISWOLD, M. D. 1993. **The Sertoli cell.** (ed) Cache River Press, Clearwater, Florida.
- RUSSELL, L. D., CHANDRASHEKAR, V., BARTKE, A., SINHA-HIKIM, A. P. 1994. The hamstes Sertoli cell in early testicular regression and early recrudescence: a stereological and endocrine study. **Int. J. Androl.** 17(2): 93-106.
- RUSSELL, L. D. 1996. **Mammalian Leydig cell structure.** In: PAYNE, A. H., HARDY, M. P., RUSSELL, L. D. (eds). **The Leydig cell.** Cache River Press. Vienna, IL.
- SCHULZE, W. & REHDER, U. 1984, Organization and morphogenesis of human seminiferous epithelium. **Cell Tiss. Res.** 237-395.
- SCHULZE, W. 1982. Evidence of a wave of spermatogenesis in human testis. **Andrologia** 14 (2): 200-207.
- SHARPE, R. M. 1994. Regulation of spermatogenesis. In. KNOBIL, E. & NEIL, J. D. **The physiology of reproduction**, 2^a ed. New York. Raven Press, 1994. 1363-1434.

SHORT, R.V. 1997. The testis: the witness of the mating system, the site of mutation and the engine of desire. **Acta Paediatr. Suppl.** 422:3-7.

SINHA-HIKIM, A. P. & SWERDLOFF, R. 1999. Hormonal and genetic control of germ cell apoptosis in the testis. **Rev. of Reprod.** 4: 38-47.

THE WORLD CONSERVATION UNION, **Jaguar *Panthera onca***, 1996. Disponível em:< <http://lynx.uio.no/catfolk/onça>>. Acesso em: 10 fevereiro 2004.

1 -MORFOMETRIA TESTICULAR E O TÚBULO SEMINÍFERO DA ONÇA-PINTADA (*PANTHERA ONCA*).

AZEVEDO, Maria Helena Ferreira, Universidade Federal de Viçosa.

Resumo

Uma relação direta entre o peso testicular e a produção espermática foi observada nos animais já investigados. O tamanho testicular reflete principalmente o comprimento total do túbulo seminífero, uma vez que este é o seu principal componente. A composição do parênquima testicular e o tamanho relativo dos testículos em uma dada espécie podem fornecer valiosas informações quanto à fisiologia reprodutiva e até mesmo quanto ao seu sistema de acasalamento. O objetivo deste trabalho foi relacionar os dados de morfometria testicular e do túbulo seminífero à massa corporal em onças-pintadas adultas mantidas em cativeiro. O peso corporal médio das onças-pintadas do presente experimento foi de 78,5 kg, dos quais cerca de 0,034% são alocados em massa testicular e 0,022% especificamente em túbulos seminíferos, que representaram cerca de 77,7% do parênquima testicular. O diâmetro médio dos túbulos seminíferos em onça-pintada foi de 257 μ m, e a espessura média do epitélio seminífero foi de aproximadamente 90 μ m. A onça-pintada apresenta cerca de 12,2 metros de túbulo seminífero por grama de testículo.

Palavras chave: testículo, túbulo seminífero, onça-pintada, *Panthera onça*, índice gonadossomático

Abstract

A direct relationship between the testicular weight and the sperm production was observed in all investigated animals. The testicular size reflects mostly the total length of seminiferous tubules, given at the latter is its your main component. The composition of the testicular parenchyma and the relative size of the testicles in one species can supply valuable information regarding the reproductive physiology and even the breeding system of this species. The medium corporal weight of the jaguar in the present experiment was 78,5 kg, of which about 0,034% are located in the testicular mass, and 0,022% specifically

in the seminiferous tubules, which represented about 77,7% of the testicular parenchyma. The average diameter of seminiferous tubules in jaguars was 257 μm , and the average thickness of the seminiferous epithelium was about 90m. Jaguars have about 12,2 meters of seminiferous tubules by testicle gram.

Key words: testes, seminiferous tubule, jaguar, *Panthera onça*, gonadosomatic index.

1.1 - Introdução

A onça-pintada (*Panthera onça*) é o maior felino do continente americano, podendo atingir 150 Kg. Atualmente é encontrada desde o México até o sul da Patagônia, tendo sua distribuição associada à presença de água, ocorrendo em florestas tropicais, regiões pantanosas, nos pampas e charcos. Quanto ao “status” de conservação é considerada uma espécie vulnerável à extinção, mas em algumas áreas de floresta atlântica, cerrado e caatinga já foram praticamente exterminadas (THE WORLD CONSERVATION UNION, 1996). As maiores ameaças às populações de onças são a destruição do seu habitat e a caça ilegal. Existem cerca de oito subespécies de onça-pintada, sendo os maiores exemplares observados em subespécies do pantanal mato-grossense (GEOCITES, 2001).

Há uma relação direta entre o peso testicular e a produção espermática (AMANN, 1970; OLAR et al., 1983; FRANÇA & RUSSELL, 1998): quanto maior o testículo, maior a produção de espermatozóides. Porém, a quantidade de espermatozóides produzidos é sempre maior que o número necessário para a fecundação, e não necessariamente o tamanho do testículo acompanha proporcionalmente o tamanho corporal, uma vez que animais de grande tamanho corporal produziram um enorme excedente.

A composição do parênquima testicular (PAULA, 1999) e o tamanho relativo dos testículos (KENAGY & TROUMBULAK, 1986) em uma dada espécie podem fornecer valiosas informações quanto à fisiologia reprodutiva e até mesmo quanto ao seu sistema de acasalamento. Assim, o estudo da morfologia testicular e do processo espermatogênico em animais silvestres é fundamental para o estabelecimento de padrões fisiológicos com os quais se pode estabelecer protocolos para reprodução assistida. O objetivo deste trabalho

foi relacionar os dados de morfometria testicular e do túbulo seminífero à massa corporal em onças-pintadas adultas mantidas em cativeiro.

1.2 - Material e Métodos

Foram utilizados cinco onças-pintadas machos adultos, oriundos de parques zoológicos nos estados de São Paulo e Minas Gerais. Os animais foram contidos e mantidos em anestesia geral com a utilização da associação tiletamina/zolazepan na dose de 10mg/Kg. Os animais utilizados no presente experimento foram aqueles fora de programas de reprodução, por não apresentarem procedências conhecidas e, desta forma, não poderem ser utilizados em acasalamentos seguros sob o ponto de vista da não miscigenação entre subespécies distintas.

Os animais foram pesados e ambos os testículos foram mensurados quanto à largura, espessura, e ao comprimento, com paquímetro digital. Para a determinação do volume testicular, utilizou-se a fórmula $4/3\pi ABC$, onde A= metade da largura, B= metade da espessura e C metade do comprimento (MOREIRA, 1995; GUIÃO-LEITE, 2002; BITTENCOURT, 2003). Como as mensurações foram realizadas percutaneamente, a espessura da pele também foi mensurada e descontada das dimensões testiculares. O volume testicular foi diretamente convertido em gramas, visto que a densidade volumétrica do testículo de mamíferos é muito próxima a um (JOHNSON et al., 1981; PAULA, 1999). A albugínea e o mediastino testiculares foram estimados em 18% da massa testicular e assim, para o cálculo do peso do parênquima testicular, este valor foi descontado do volume total dos testículos.

Após tricotomia e anti-sepsia local, a pele do escroto foi incisada e, com o uso de um bisturi circular de quatro mm de diâmetro, foi obtido um fragmento da região média do testículo direito ou esquerdo. Este foi imediatamente fixado, utilizando-se solução de aldeído glutárico (Merck) a 4% em tampão fosfato $0,1\text{mol L}^{-1}$ pH 7,4, à temperatura ambiente por um mínimo de duas horas, sendo posteriormente armazenado sob refrigeração no mesmo tampão.

Para estudos em microscópio de luz os fragmentos foram desidratados em séries de concentrações crescentes de álcoois (70°, 80°, 90° e 100° GL) e incluídos em resina plástica

à base de glicol metacrilato. Foram obtidos tantos cortes histológicos quanto possível, de modo seqüencial, com quatro μm de espessura, por meio de micrótomo rotativo dotado de navalha de vidro, os quais foram corados com solução de azul de toluidina / borato de sódio a 1%.

Ao microscópio de luz, com auxílio de uma ocular integradora dotada de 100 pontos em aumento de 640 vezes, foram avaliadas as proporções volumétricas do túbulo seminífero e do espaço intertubular no parênquima testicular, através da contagem de pontos sobre estes componentes teciduais, em dez campos aleatoriamente distribuídos para cada animal. Inferindo estas proporções ao volume total do parênquima testicular, foram obtidos os volumes totais de cada componente testicular em todos animais. O diâmetro médio dos túbulos seminíferos e a espessura do epitélio seminífero foram obtidos pela média das mensurações, de 20 secções transversais de túbulos seminíferos, o mais circular possível, em cada animal, utilizando-se uma ocular micrométrica.

Devido ao formato cilíndrico do túbulo seminífero, o cálculo do seu comprimento foi baseado na fórmula: comprimento = volume / área da base. O volume foi calculado previamente através da proporção volumétrica de túbulos seminíferos no volume testicular e a área da base correspondeu à área da secção transversal do túbulo seminífero (πr^2).

Através do peso calculado de ambos os testículos foi possível o cálculo do índice gonadossomático, o qual refere-se ao percentual de massa corporal alocado em gônadas. Já para o cálculo do índice tubulossomático, inferiu-se ao índice anterior a proporção volumétrica correspondente aos túbulos seminíferos.

Os dados foram analisados quanto à média, desvio padrão e em alguns casos o coeficiente de variação e o coeficiente de correlação segundo a função estatística do programa *Microsoft Excel*® versão 7.0 e SAEG (Sistema para análises estatísticas).

1.3 - Resultados e discussão

O processo de biópsia testicular vem sendo amplamente utilizado em estudos da fisiologia e patologia reprodutivas, em animais domésticos e silvestres, por ser um método conservativo da capacidade reprodutiva dos animais, não apresentando efeitos deletérios na produção espermática a longo prazo (LOPATE et al., 1989; THRELFALL & LOPATE,

1993; ATTIA et al., 2000; GUIÃO LEITE, 2002; BITTENCOURT, 2003; MASCARENHAS et al., 2004). Esta metodologia é uma excelente alternativa em relação à castração ou hemicastração uma vez que fornece material suficiente para a análise microscópica representativa do testículo, pelo fato de não se observarem diferenças significativas na composição do parênquima testicular entre as diferentes regiões do testículo (AMANN, 1970; BERNDTSON, 1977; AMANN, 1981).

O peso corporal médio dos animais estudados foi de 78,5 kg (Tab. 1), variando entre 70 e 90 kg, dentro de uma faixa considerada normal para a espécie, embora não raramente encontrem-se animais acima dos 100 kg em cativeiro e mais raramente em vida livre (NOVAES, Comunicação Pessoal). O peso testicular foi calculado a partir de suas dimensões, uma vez que, para este trabalho, foram realizadas coletas de fragmentos através de biópsias testiculares no intuito de se manter o potencial reprodutivo dos animais. A estimativa do volume através da fórmula matemática utilizada mostrou-se bastante efetiva em testículos de cães submetidos à castração, apresentando alta correlação com os valores correspondentes do peso testicular (PAULA, 1992). Esta técnica foi utilizada com o mesmo propósito para a onça parda (GUIÃO-LEITE & PAULA, 2003) e para o lobo guará (BITTENCOURT, 2003). Segundo JOHNSON et al. (1981) a densidade volumétrica do testículo é de aproximadamente 1,046 g/ml, devido a isto, assumiu-se na presente experimentação o volume testicular em mililitros igual à sua massa em gramas.

A produção espermática é altamente correlacionada ao tamanho testicular (AMANN, 1970; OLAR et al., 1983; JOHNSON et al., 2000). O peso dos testículos em onça-pintada não sofreu variação significativa entre os antímeros direito e esquerdo ($p > 0,05$), concordando com o observado para todos os mamíferos investigados (FRANÇA & RUSSELL, 1998). O peso de ambos os testículos apresentou uma variação considerável entre os indivíduos de onça-pintada avaliados ($cv=40,8$) (Tab. 1), porém, apresentou-se altamente correlacionado à massa corporal ($r= 0,96$). O modelo que melhor explica o comportamento do peso de ambos os testículos em função do peso corpóreo nos animais estudados, é o linear (peso de ambos os testículos= $-79,73 + 0,0014X$, $p < 0,05$). Nesse sentido, o índice gonadossomático (IGS), que representa o percentual de massa corporal alocada em testículos, demonstrou consistência quanto à similaridade do tamanho relativo do testículo.

O índice gonadossomático da onça-pintada é em média 0,034% (Tab. 1), muito similar ao observado na onça parda (0,03 %; GUIÃO LEITE, 2002) e menor que o observado para pequenos felinos como o gato doméstico e o *Felis silvestris* (0,07% e 0,05%) (GODINHO, 1999; KENAGY & TROMBULAK, 1986). Estes dados reforçam o descrito para todos os mamíferos por KENAGY & TROUMBULAK (1986), que o tamanho relativo dos testículos é inversamente proporcional ao tamanho corporal, por haver uma maior alocação da massa corporal e dispendimento energético, no tecido testicular em animais de menor porte. Esta afirmativa também parece ser verdadeira para pássaros, peixes e insetos (SHORT, 1997).

Embora o tamanho relativo dos testículos não se correlacione com sua localização corporal ou a forma de locomoção do animal (KENAGY & TROUMBULAK, 1986), aliado à morfologia do espermatozóide, o IGS é um indicador do sistema de acasalamento da espécie (SHORT, 1997). No caso da onça-pintada, assim como da onça parda, o pequeno IGS reflete seu comportamento reprodutivo no qual raramente uma fêmea copula com mais de um macho durante o cio (HEMKER et al., 1992), não havendo assim necessidade de um grande investimento em massa testicular e conseqüente produção espermática, visto que não haverá competição entre espermatozoides de diferentes machos na fertilização da mesma fêmea (KENAGY & TROUMBULAK, 1986).

A albugínea e o mediastino testiculares compõem a morfofisiologia do testículo, embora não participem diretamente da função espermatogênica ou androgênica. Desta forma, nos estudos fisiológicos, estas estruturas são desconsideradas do peso testicular para a confecção do cálculo do parênquima testicular (JOHNSON et al., 1981). Na maioria das espécies domésticas a proporção volumétrica da albugínea e mediastino testiculares é geralmente em torno de 10% (FRANÇA & RUSSELL, 1998), porém, dados de carnívoros demonstram serem estas estruturas mais abundantes. Assim, GODINHO (1999) observou no gato doméstico valores próximos a 18%, MASCARENHAS et al., (2004) descrevem valores similares para o cão, assim como BITTENCOURT (2003) em lobo guarás e Barros (dados não publicados) em leões africanos. Desta forma, para a estimativa da massa do parênquima testicular em onça-pintada, foram considerados 18% do peso testicular alocados em albugínea e mediastino testiculares.

Tabela 1. Peso corporal, peso testicular e índice gonadosomático de onças-pintadas adultas.

Animal	Peso corporal (g)	Peso testículo direito (g)	Peso testículo esquerdo (g)	Peso de ambos os testículos (g)	Volume total do parênquima testicular (ml)	Índice gonadosomático (%)
1	77000	12,23	14,93	27,17	22,28	0,035
2	90000	19,62	21,46	41,08	33,69	0,046
3	73000	9,45	7,04	16,49	13,52	0,023
4	82500	19,74	16,74	36,48	29,91	0,044
5	70000	8,00	8,59	16,60	13,61	0,024
média± desvio padrão	78500 ± 7953	13,80 ± 5,57	13,75 ± 5,94	27,56 ± 11,23	22,6 ± 9,2	0,034 ± 0,01
Coefficiente de variação	10,1	40,4	43,2	40,8	40,8	31,3

Embora o termo parênquima testicular não seja totalmente adequado para a referência do testículo desprovido de albugínea e mediastino testiculares, é um termo amplamente disseminado na literatura especializada (BERNDTSON, 1977; JOHNSON et al., 1981; RUSSELL et al., 1990; JOHNSON et al., 2000). O parênquima testicular é dividido em dois compartimentos, o tubular e o intertubular (AMANN, 1970; FAWCET et al., 1973; AMANN, 1983; RUSSELL et al., 1990). O compartimento tubular é o principal componente do testículo na grande maioria dos mamíferos, exercendo grande influência sobre o peso testicular e sobre a produção espermática (AMANN, 1970; FRANÇA & RUSSELL, 1998; PAULA, 1999). Com exceção dos baixos valores descritos na marmota e na capivara (RUSSELL et al., 1990b; PAULA, 1999), a maioria dos animais investigados apresenta entre 70 e 90% de túbulo seminífero no parênquima testicular (RUSSELL & FRANÇA, 1995; FRANÇA & RUSSELL, 1998; PAULA, 1999), incluindo nesta faixa os valores observados em felinos, tais como o gato doméstico, com cerca de 90% (GODINHO, 1999), e a onça parda, com 78% (GUIÃO LEITE, 2002). Seguindo esta tendência, a onça-pintada apresentou cerca de 77,7 % de túbulo seminífero no parênquima testicular (Tab.2), o que corresponde em média a 17,7 mililitros alocados em ambos os testículos (Tab.2).

O índice tubulossomático é um parâmetro que visa quantificar o investimento em túbulos seminíferos em relação à massa corporal. Assim, a onça-pintada aloca aproximadamente 0,02% do peso corporal em túbulo seminífero (Tab. 2), o mesmo valor observado na onça parda (GUIÃO LEITE, 2002). O modelo linear é o que melhor explica o

comportamento do volume total de túbulos seminíferos em relação ao peso corporal na onça-pintada (Volume do túbulo = $-50,64 + 0,00087$ peso corporal). O índice tubulossomático do gato doméstico, 0,06% (GODINHO, 1999), demonstra um maior investimento corporal desta espécie na produção espermática, reafirmando a tendência descrita por KENAGY & TROUMBULAK (1986) para animais de menor porte.

Tabela 2. Proporção volumétrica dos componentes do parênquima testicular, volume total de túbulo seminífero e o índice tubulossomático de onças-pintadas adultas.

Animal	Proporção volumétrica de túbulo seminífero (%)	Proporção volumétrica de espaço intertubular (%)	Volume total do túbulo seminífero (ml)	Índice tubulossomático (%)
1	70,9	29,1	15,79	0,020
2	75,5	24,5	25,43	0,028
3	83,88	14,98	11,34	0,016
4	81,7	18,3	24,43	0,030
5	73,37	26,62	9,99	0,014
média± desvio padrão	77,07 ± 5,52	22,70 ± 5,9	17,67 ± 7,02	0,022 ± 0,007

A medida do diâmetro tubular é uma abordagem classicamente utilizada como indicador da atividade espermatogênica em investigações envolvendo a função testicular (ATTAL & COUROT, 1963; GODINHO & CARDOSO, 1979; FRANÇA & CARDOSO, 1998; SINHA HIKIM et al., 1991; RUSSELL et al., 1994; MUÑOZ et al., 1998). Embora o diâmetro tubular médio possa chegar a 550 μm em algumas espécies de marsupiais (WOOLLEY, 1975), o valor tipicamente observado para a maioria dos amniotas varia de 180 a 300 μm (ROOSEN-RUNGE, 1977). Os valores observados na onça-pintada, em média 257 μm (Tab. 3), apresentam-se muito próximos aos observados na onça parda (GUIÃO LEITE, 2002) e no gato doméstico (GODINHO, 1999) e dentro da amplitude citada para as demais espécies estudadas.

No rato, WING & CHRISTENSEN (1982) reportam diferenças significativas no diâmetro tubular ao longo do túbulo seminífero, acompanhando as variações do ciclo do epitélio seminífero, relacionadas com o aumento do lume tubular que precede a espermição. Assim, a mensuração da espessura do epitélio seminífero é mais efetiva para a avaliação da produção espermática do que o diâmetro tubular. Na onça-pintada, a espessura média do epitélio seminífero foi de 90,3 μm (Tab. 3), acima do observado para a onça

parda (67 μ m) (GUIÃO LEITE, 2002) e para o gato doméstico (81 μ m) (GODINHO, 1999), porém, dentro da amplitude observada nos animais domésticos, que é de 60 a 100 μ m (FRANÇA & RUSSELL, 1998).

Tabela 3. Diâmetro do túbulo seminífero, espessura do epitélio seminífero e comprimento do túbulo por testículo e por grama de testículo de onças-pintadas adultas.

Animal	Diâmetro do túbulo seminífero (μ m)	Espessura do epitélio seminífero (μ m)	Comprimento do túbulo seminífero por grama de testículo (m/g)	Comprimento total do túbulo seminífero por testículo (m)
1	250,75	96,19	11,77	144,02
2	269,62	99,44	10,84	232,66
3	259,37	83,31	13,02	91,69
4	263,25	86,75	12,31	86,70
5	242,37	85,87	13,04	279,81
média \pm desvio padrão	257,07 \pm 10,68	90,3 \pm 7,06	12,20 \pm 0,93	166,98 \pm 86,15
coeficiente de variação	4,2	7,8	7,6	51,6

A onça-pintada apresenta cerca de 12,2 metros de túbulo seminífero por grama de testículo (Tab. 3), valor este dentro da faixa de 10 a 15 m/g descrita para a maioria dos animais domésticos (FRANÇA & RUSSELL, 1998), porém abaixo da descrita para o gato doméstico, 23 m/g (GODINHO, 1999), e para a onça parda, 18m/g (GUIÃO LEITE, 2002). Estes valores decrescentes do gato doméstico, onça parda e onça-pintada mais uma vez reforçam o investimento inverso na produção espermática em relação à massa corporal.

O tamanho testicular reflete o comprimento total do túbulo seminífero, uma vez que este é o seu principal componente. O modelo linear melhor explica o comportamento do comprimento total de túbulos seminíferos em relação ao peso corporal na onça-pintada (comprimento tubular = -73158,9 + 1,35 peso corporal). Na onça-pintada, uma grande variação foi observada entre os indivíduos quanto ao comprimento total de túbulos (cv= 51,6) (Tab. 3), acompanhando a grande variação observada no volume testicular. Porém, esta variação é irrelevante quando analisada por unidade de peso testicular (cv= 7,6), denotando mais uma vez a constância do investimento na produção espermática desta espécie.

1.4- Referências bibliográficas

- AMANN, R.P. 1970. **Sperm production rates**. IN: JOHNSON, A.D., GOMES, W.R., VANDEMARK, N.L. (eds). **The testis**. New York. Academic Press. p. 433-482.
- AMANN, R.P. & SCHANBACHER, B.D. 1983. Physiology of male reproduction. **J. Anim. Sci. Suppl.** 57 (2): 380-403.
- ATTIA, K.A., ZAKI, A.A., EILTS, B.E., PACCAMONTI, D.L 2000. Anti-sperm antibodies and seminal characteristics after testicular biopsy or epididymal aspiration in dogs. **Theriogenology**. 53: 1355-1363.
- ATTAL, J., COUROT, M. 1963. Développement testiculaire et établissement de la spermatogénèse chez le taureau. **Ann Biol. Anim. Bioch. Biophys.** 3: 219- 241.
- BERNDTSON, W.E. 1977. Methods for quantifying mammalian spermatogenesis: a review. **J. Anim. Sci.** 44 (5): 818-83.
- BITTENCOURT, V. L. **Avaliação morfofuncional do testículo e do processo espermatogênico do lobo guará (*Chrysocyon brachyurus*, Illiger, 1811), adulto**. Viçosa: Departamento de veterinária, Centro de Ciências Biológicas da UFV, 2003. 65p. Dissertação (Mestrado em Morfologia).
- FAWCETT, D. W., NEAVES, W. B., FLORES, M. N. 1973. Comparative observations on intertubular lymphatic and the organization of the interstitial tissue of the mammalian testis. **Biol. Reprod.** 9: 500- 532.
- FRANÇA, L. R., CARDOSO, F. M. (1998) Duration of spermatogenesis and sperm transit time through the epididymis in the piau boar. **Tiss. & Cell.** 30(5): 573-582.
- FRANÇA, L. R., RUSSELL, L. D. 1998. **The testis of domestic animals**. In: Regadera, J. & Martinez-Garcia (eds.). **Male reproduction**. A multidisciplinary overview. Churchill Livingstone, Madrid. Pp. 197-219.
- GEOCITES, 2001. Disponível em: <http://www.geocites.com/Rain Forest/Canopy/8484/>
Acesso em: 03 janeiro 2004.
- GODINHO, H. P., CARDOSO, F. M. 1979. Desenvolvimento sexual de porcos Yorkshire. II. Estabelecimento e evolução da espermatogênese. **Arq. Esc. Vet. UFMG.** 31 (3): 351-361.
- GODINHO, C. L. 1999. **Análise histométrica do testículo e duração da espermatogênese em gatos (*Felis domestica*) sexualmente maduros**. Tese de Mestrado, Universidade Federal de Minas Gerais, Minas Gerais. 123p.

- GUIÃO-LEITE, F. L. **Análise morfológica do testículo e do processo espermatogênico da onça parda (*Puma concolor*, Wozencraft, 1993) adulta.** Viçosa, MG: UFV, 2002. Tese (Mestrado em morfologia) Universidade Federal de Viçosa, 2002.
- GUIÃO LEITE, F. L. & PAULA, T. A. R. 2003. Rendimento intrínseco da espermatogênese, o índice de células de Sertoli e a produção espermática diária da onça parda (*Puma concolor*). **Rev. Bras. Reprod. Anim.** 27 (1): 21-26.
- HEMKER, T.P., LINDZEY, F.G., AND ACKERMAN, B.B. 1992. Population Characteristics and Movement Patterns of Cougars in Southern Utah. **Journal of Wildlife Management.** 48: 1275-1284
- JOHNSON, L., PETTY, C.S., NEVES, W.B., 1981. A new approach to qualification of spermatogenesis and its application to germinal cell attrition during human spermatogenesis. **Biol. Reprod.** 25: 217-226.
- JOHNSON, L.; VARNER, D. D.; ROBERTS, M. E. ; SMITH, T. L.; KEILLOR, G. E.; SCRUTCHFIELD, W. L. 2000. Efficiency of spermatogenesis: A comparative approach. **Anim. Reprod. Sci.** 60-61: 471-180.
- KENAGY, G. J., TROMBULAK, S. C. 1986. Size And Function Of Mammalian Testes In relation to body size. **J. Mamm.** 67(1): 1-22.
- LOPATE, C.; THRELFALL, W. R.; ROSOL, T. J. 1989. Histopatologic and gross effects of testicular biopsy in the dog. **Theriogenol.** 32 (4): 585-602.
- MASCARENHAS, R.M.; PAULA, T.A.R.; CARRETTA JÚNIOR, M.; RIBEIRO, E.C.S.; BORBOLETA, LR.; MATTA, S.L.P. 2004. Efeitos da biópsia incisiva testicular sobre o rendimento intrínseco da espermatogênese e índices de células de sertoli em cães. **Rev. Bras. Reprod. Anim.** No prelo.
- MOREIRA, J. R. 1995. **The reproduction, demography and management of capybaras (*Hydrochaeris hydrochaeris*) on Marajó Island- Brazil.** Doctorate Thesis. University of Oxford.
- MUÑOZ, E. M., FOGAL, T., DOMINGUEZ, S., SCARDAPANE, L., GUZMAN, J., CAVICCHIA, J.C., PIEZZI, R. S. 1998. Stages of the cycle of the seminiferous epithelium of the viscacha (*Lagostomus maximul maximus*). **Anat. Rec.** 252: 8-16.
- OLAR, T. T.; AMANN, R. P.; PICKETT, B. W. 1983. relationships among testicular size, daily production and output of spermatozoa and extragonadal spermatozoa reserves of the dog, **Biol. Reprod.** 29: 1114 – 1120.
- PAULA, T.A.R. 1992. **Estudo histológico quantitativo da atividade espermatogênica de cães s.r.d. em diferentes faixas etárias após a puberdade.** Belo Horizonte: UFMG, 62p. Tese (Mestrado em Morfologia). Instituto de Ciências Biológicas, Universidade Federal de Minas Gerais.

- PAULA, T.A.R. 1999. **Avaliação Histológica e Funcional do Testículo de Capivaras Adultas (*Hydrochoerus hydrochaeris*)**. Belo Horizonte: UFMG, 84p. Tese (Doutorado em Morfologia). Instituto de Ciências Biológicas, Universidade Federal de Minas Gerais.
- ROOSEN-RUNGE, E.C. 1977. **The process of spermatogenesis in animals**. Cambridge: University Press.
- RUSSELL, L. D. 1996. **Mammalian Leydig cell structure**. In: PAYNE, A. H., HARDY, M. P., RUSSELL, L. D. (eds). **The Leydig cell**. Vienna, IL.Cache River Press.
- RUSSELL, L.D., ETTLIN, R.A., SINHA HIKIM, E.P., CLEGG, E.D. **Histological and histopathological evaluation of the testis**. Cleanwater, FL, Cache River Press, 1990, 286p.
- RUSSELL, L.D., FRANÇA, L.R. 1995. Building a testis. **Tiss. & Cell**. 27 (2): 129-147.
- RUSSELL, L. D., REN, H. P., SINHA-HIKIN, I., SCHULZE, W., SINHA-HIKIN, A. P. 1990b. A comparative study in twelve mammalian species of volume densities, volumes and numerical densities of selected testis components, emphasizing those related to the Sertoli cell. **Am. J. Anat.** 188(1): 21-30.
- RUSSELL, L. D., CHANDRASHEKAR, V., BARTKE, A., SINHA-HIKIM, A. P. 1994. The hamster Sertoli cell in early testicular regression and early recrudescence: a stereological and endocrine study. **Int. J. Androl.** 17(2): 93-106.
- SINHA-HIKIM, A. P., SINHA-HIKIM, I. S., AMADOR, A.G., BARTKE, A., WOOLF, A., RUSSELL, L. D. 1991. Reinitiation of spermatogenesis by exogenous gonadotropins in a seasonal breeder, the woodchuck (*Marmota monax*), during gonadal inactivity. **Am. J. Anat.** 192(2): 194-213.
- SHORT, R.V. 1997. The testis: the witness of the mating system, the site of mutation and the engine of desire. **Acta Paediatr. Suppl.** 422:3-7.
- THE WORLD CONSERVATION UNION, Jaguar *Panthera onca*, 1996. Disponível em: <<http://lynx.uio.no/catfolk/onca>>. Acesso em: 10 fevereiro 2004.
- THRELFALL, W. R., LOPATE, C. 1993. **Testicular biopsy**. In: MC KINNON, A. O., VOSS, J. L. **Equine Reproduction**. Philadelphia, London, Lea & Febiger. cap. 104, p. 943-949.
- WING, T.Y. & CHRISTENSEN, A.K. 1982. Morphometric studies on rat seminiferous tubule. **Am. J. Anat.** 165:13-25.
- WOOLLEY, P. 1975. The seminiferous tubules in dasyurid marsupials. **J. Reprod. Fertil.** 45(2): 255-261.

2.0- POPULAÇÃO CELULAR, ÍNDICES INDICATIVOS DO RENDIMENTO DA ESPERMATOGÊNESE E A RESERVA ESPERMÁTICA TESTICULAR NA ONÇA-PINTADA (*PANTHERA ONCA*) ADULTA.

AZEVEDO, Maria Helena Ferreira, Universidade Federal de Viçosa.

Resumo

O rendimento intrínseco da espermatogênese e os índices de capacidade suporte da célula de Sertoli são efetivamente os melhores indicadores da capacidade de produção espermática em uma dada espécie. Uma extensiva perda celular é observada durante o processo espermatogênico e apenas 15% a 50% dos espermatozoides teoricamente esperados são produzidos nos mamíferos investigados. A quantificação da reserva espermática testicular é um parâmetro bastante útil em experimentações envolvendo a produção espermática, visto que o tempo requerido para produção dos espermatozoides é constante para membros da mesma espécie. O objetivo deste trabalho foi quantificar o rendimento intrínseco e o índice de células de Sertoli do processo espermatogênico e estimar a reserva espermática testicular, através da avaliação histológica de fragmentos, obtidos por biópsia testicular, de onças-pintadas adultas de cativeiro. No epitélio seminífero da onça-pintada, cerca de 9,2 espermatócitos primários em pré-leptóteno são produzidos por espermatogonias do tipo A. Durante as divisões meióticas apenas 3,2 espermátides foram produzidas a partir de espermatócitos primários. O rendimento geral da espermatogênese da onça-pintada foi de aproximadamente 23,4 células, e cada célula de Sertoli foi capaz de sustentar e manter aproximadamente 19,2 células da linhagem germinativa, das quais cerca de 11 são espermátides arredondadas. A cada ciclo do epitélio seminífero, cerca de 166 milhões de espermatozoides são produzidos por grama de testículo.

Palavras chave: Rendimento intrínseco da espermatogênese, reserva espermática testicular, onça-pintada, *Panthera onca*.

Abstract

The intrinsic yield of spermatogenesis and the index of support capacity of the Sertoli cell are the best indicators of sperm production in a species. An extensive cellular

loss was observed during the spermatogenic process and just 15% to 50% of the theoretically expected spermatozoids were produced in the investigated mammals. The quantification of the testicular sperm reserve is a very useful parameter in experiments involving sperm production, since the time required for production of the spermatozoids is constant for members of the same species. In the seminiferous epithelium of the jaguar, 9,2 primary spermatocytes in pre-leptoten were produced by "A" spermatogonia. During the meiotic divisions just 3,2 spermatides were produced by a primary spermatocyte. The general spermatogenic yield of the jaguar was about 23,4 cells and each Sertoli cell was able to sustain and to keep about 19,2 germ cells, 11 of which were round spermatides. In each seminiferous epithelium cycle about 166 million of spermatozoids were produced by testicle gram.

Key words: intrinsic yield of spermatogenesis, testicular sperm reserve, jaguar, *Panthera onca*.

2.1 - Introdução

A onça-pintada (*Panthera onça*) é o maior felino do continente americano, podendo atingir 150 Kg. Das oito subespécies descritas para a onça-pintada, três são de ocorrência no Brasil, sendo a *P. onca palustris* a maior delas (GEOCITES, 2001). Os ecossistemas de ocorrência são a floresta atlântica, cerrado, pantanal e amazônia, sendo este último o único que pode manter uma variabilidade genética suficiente para a manutenção da espécie (THE WORLD CONSERVATION UNION, 1996). De acordo com a disponibilidade de alimento em cada ecossistema, a onça-pintada ocupa um território entre 10 e 40 km² (BRAZILNATURE, 2001). Quanto ao status de conservação, a espécie está incluída no apêndice I CITES (Convention on International Trade In Endangered Species) (THE WORLD CONSERVATION UNION, 1996), considerada assim como uma espécie vulnerável à extinção, mas em algumas áreas de floresta atlântica, cerrado e caatinga já foi praticamente exterminada. As altas taxas de desmatamento e conseqüente fragmentação do habitat isolam as populações de onça-pintada deixando-as mais vulneráveis à predação humana (THE WORLD CONSERVATION UNION, 1996).

Embora o tamanho testicular apresente um relacionamento direto com a produção espermática (AMANN, 1970; OLAR et al, 1983; FRANÇA & RUSSELL, 1998), o rendimento intrínseco da espermatogênese e os índices de capacidade suporte da célula de Sertoli são efetivamente os melhores indicadores da capacidade de produção espermática em uma dada espécie (BERNDTSON et al., 1983; RUSSELL & PETERSON, 1984; SINHA-HIKIM et al., 1988; QUEIROZ & CARDOSO, 1989; FRANÇA & RUSSELL, 1998).

Uma extensiva perda celular é observada durante o processo espermatogênico. Apenas 25 a 35 % do número teórico de espermatócitos são produzidos durante a fase espermatogonial (FRANÇA & RUSSELL, 1998; SANTOS, 1999). Embora na fase espermiogênica as perdas celulares sejam consideradas pequenas e não significativas (AMANN, 1970; BERNDTSON, 1977; RUSSELL & PETERSON, 1984; JOHNSON et al., 2000), durante a fase meiótica, nas diferentes espécies animais estudadas, uma perda entre 20 a 48% é observada (GODINHO & CARDOSO, 1979; JONES & BERNDTSON, 1986; BILASPURI & GURAYA, 1984; PAULA, 1999; BITTENCOURT, 2003). Em todos os mamíferos investigados somente cerca de 15% a 50% dos espermatozóides teoricamente esperados são produzidos (HUCKINS, 1978; CASTRO et al., 1997; FRANÇA & RUSSELL, 1998; SWERDLOFF et al., 1998). Em resumo, as perdas celulares são um componente integrante do processo espermatogênico, com uma variação espécie específica.

A célula de Sertoli é a principal implicada na regulação do processo espermatogênico por propiciar um micro ambiente adequado para o seu pleno funcionamento (RUSSELL & GRISWOLD, 1993), sendo o número de células germinativas suportado por uma única célula de Sertoli o melhor indicativo da sua eficiência funcional, refletindo diretamente na produção espermática por unidade de área do túbulo seminífero (WEBER et al., 1983; RUSSELL & PETERSON, 1984; SINHA-HIKIM et al., 1988).

A reserva espermática testicular quantifica o número potencial de espermatozóides em produção no testículo, ou por grama de testículo a cada ciclo do epitélio seminífero de uma dada espécie (AMANN & LAMBIASE, 1969; BERNDTSON, 1977). É um parâmetro bastante útil em experimentações envolvendo a produção espermática, visto que o tempo

requerido para produção dos espermatozoides é constante para membros da mesma espécie (BERNDTSON, 1977).

O estudo quantitativo das relações populacionais do epitélio seminífero e da reserva espermática testicular em animais silvestres além de valioso no estabelecimento dos padrões fisiológicos, pode ajudar no estabelecimento de protocolos para programas de reprodução assistida em espécies ameaçadas. O objetivo deste trabalho foi quantificar o rendimento intrínseco e o índice de células de Sertoli no processo espermatogênico e estimar a reserva espermática testicular, através da avaliação histológica de fragmentos, obtidos por biópsia testicular, de onças-pintadas adultas de cativeiro.

2.2 - Material e Métodos

Foram utilizados cinco onças-pintadas machos adultos, oriundos de parques zoológicos nos estados de São Paulo e Minas Gerais. Por não apresentarem procedência conhecida e, conseqüentemente, subespécie determinada, os animais utilizados no presente experimento não estavam incluídos em programas de reprodução. Os animais foram contidos e mantidos em anestesia geral com a utilização da associação tiletamina/zolazepan na dose de 10mg/Kg. Os animais foram pesados e para a determinação do volume testicular, ambos os testículos foram mensurados quanto à largura, espessura, e ao comprimento, com paquímetro digital, através da fórmula $4/3\pi ABC$, onde A= metade da largura, B= metade da espessura e C metade do comprimento (MOREIRA, 1996; GUIÃO-LEITE, 2002; BITTENCOURT, 2003). Como as mensurações foram realizadas percutaneamente, a espessura da pele também foi mensurada e descontada das dimensões testiculares. O volume testicular foi diretamente convertido em gramas, visto que a densidade volumétrica do testículo de mamíferos é muito próxima a um (JOHNSON et al, 1981; PAULA, 1999). A albugínea e o mediastino testiculares foram estimados em 18% da massa testicular e assim, para o cálculo do peso do parênquima testicular, este valor foi descontado do volume total dos testículos.

Após tricotomia e anti-sepsia local, a pele do escroto foi incisada e com o uso de um bisturi circular de quatro mm de diâmetro, foi obtido um fragmento da região média do testículo direito ou esquerdo. Este foi imediatamente fixado, em solução de aldeído glutárico (Merck) 4% em tampão fosfato $0,1\text{mol L}^{-1}$ pH 7,4, à temperatura ambiente por um

mínimo de duas horas, sendo posteriormente armazenado sob refrigeração no mesmo tampão.

Para estudos em microscópio de luz, os fragmentos foram desidratados em séries de concentrações crescentes de álcoois (70°, 80°, 90° e 100° GL) e incluídos em resina plástica à base de glicol metacrilato. Foram obtidos tantos cortes histológicos quanto possível, de modo seqüencial, com quatro µm de espessura, por meio de micrótomo rotativo dotado de navalha de vidro, os quais foram corados com solução de azul de toluidina / borato de sódio a 1%.

Em dez secções transversais de túbulos seminíferos, no estágio um do ciclo do epitélio seminífero, segundo o método da morfologia tubular (BERNDTSON, 1977), foram quantificadas as populações de: espermatogônias do tipo A (SPTG A), espermatócitos primários em pré-leptóteno (PL), espermatócitos primários em paquíteno (PQ), espermatídes arredondas (AR) e células de Sertoli (S). Devido a diferenças no tamanho dos diferentes tipos celulares, as populações celulares obtidas foram corrigidas numericamente considerando-se a espessura do corte e o diâmetro nuclear ou nucleolar, este último, no caso das células de Sertoli, utilizando-se para isto a fórmula de ABERCROMBIE (1946) modificada por AMANN (1961). Número corrigido =
$$\frac{\text{contagem obtida} \times \text{espessura do corte}}{\text{espessura do corte} + \sqrt{(\text{diâmetro nuclear}/2)^2 - (\text{diâmetro nuclear}/4)^2}}$$

A partir destas populações foram determinados: coeficiente de eficiência de mitoses espermatogoniais (PL/SPTG A), rendimento meiótico (AR/PQ), rendimento geral da espermatogênese (AR/SPTG A), índices de células de Sertoli por total de células espermatogênicas ((SPTG A + PL + PQ + AR)/ S) e índice de célula de Sertoli por espermatíde arredondada (AR/S).

Assumindo-se que a perda na espermiogênese não é significativa, a reserva espermática do testículo (RET) foi calculada com base na população de espermatídes arredondadas, através da adaptação da fórmula descrita por AMANN (1970) e BERNDTSON (1977), na qual $RET = (AR \times \text{proporção volumétrica de túbulos seminíferos} \times \text{Volume total do parênquima testicular} / \text{área da secção transversal do túbulo} \times 100 \times \text{espessura do corte})$. Para o cálculo da área da secção transversal do túbulo utilizou-se a fórmula πr^2 onde “r” representa o raio do túbulo, o qual foi obtido a partir da mensuração do diâmetro médio dos túbulos, calculado através de uma ocular micrométrica, em 20

secções transversais de túbulos seminíferos, o mais circular possível, em cada animal. A proporção volumétrica correspondente ao túbulo seminífero no parênquima testicular, foi determinada com auxílio de uma ocular integradora dotada de 100 pontos em aumento de 640 vezes. Para isto foi feita a contagem dos túbulos seminíferos correspondentes aos pontos, em dez campos, aleatoriamente distribuídos para cada animal.

Os dados foram analisados quanto à média, ao desvio padrão e, em alguns casos, quanto ao coeficiente de variação segundo a função estatística do programa *Microsoft Excel* ® versão 7.0.

2.3 - Resultados

Segundo o método da morfologia tubular são descritos oito estádios distintos para o ciclo do epitélio seminífero, cada qual com uma determinada combinação entre as diferentes gerações de células germinativas. No estágio um é observada a combinação entre espermatogônias do tipo A, espermatócitos primários em pré-leptóteno e paquíteno e espermatídes arredondadas, sustentadas por uma população de células de Sertoli. Em cada secção transversal do túbulo seminífero de onça-pintada no estágio um, foram computadas 2,3 espermatogônias do tipo A, 21,5 espermatócitos primários em pré-leptóteno, 17,1 espermatócitos primários em paquíteno, 55 espermatídes arredondadas e 5 células de Sertoli (Tab. 1).

Tabela 1. População celular corrigida, por secção transversal de túbulo, no estágio 1 do ciclo do epitélio seminífero de onças-pintadas adultas.

Animal	Espermatogônia do tipo A (SPTG A)	Espermatócito primário em Pré-leptóteno (PL)	Espermatócito primário em paquíteno (PQ)	Espermatíde arredondada (AR)	Célula de Sertoli (S)
1	2,30	20,66	17,25	55,11	3,93
2	2,71	24,15	18,35	69,66	5,24
3	2,21	24,29	20,31	58,11	4,94
4	2,30	20,95	15,28	47,65	5,52
5	2,18	17,32	14,45	43,76	5,93
média± desvio padrão	2,34 ± 0,21	21,48 ± 2,9	17,13 ± 2,36	54,86 ± 10,06	5,11 ± 0,75
Coeficiente de variação	9,1	13,4	13,8	18,3	14,8

Na tabela 2 estão estimados os valores indicativos do rendimento intrínseco da espermatogênese. Observa-se que, em média, cerca de 9,2 espermátocitos primários em pré-leptóteno são produzidos por espermatogônias do tipo A. Durante a prófase meiótica, foi observada uma perda de aproximadamente 20% visto que houve uma redução populacional dos espermátocitos em paquíteno em relação à população de espermátocitos primários em pré-leptóteno (Tab. 1). Durante as divisões meióticas, o número teórico esperado de espermátides arredondadas produzidas por espermátocitos primários é de quatro células. Na presente investigação constatou-se uma redução neste número de cerca de 20% pois apenas 3,2 espermátides foram computadas em relação ao número de espermátocitos primários em paquíteno (Tab. 2). O rendimento geral da espermatogênese da onça-pintada foi de 23,4 células, o que significa que 23,4 espermátides arredondadas foram produzidas a partir de cada espermatogônia A (Tab 2).

O índice de células de Sertoli indica a capacidade destas em suportar as células germinativas no epitélio seminífero. Em onças-pintadas, cada célula de Sertoli é capaz de sustentar e manter 19,2 células da linhagem germinativa, das quais cerca de 11 são espermátides arredondadas (Tab. 2).

Tabela 2. Rendimento intrínseco da espermatogênese e índice de células de Sertoli de onças-pintadas adultas.

Animal	CEME	RM	RGE	ICS/ Total	ICS/ AR
1	8,97	3,19	23,92	24,22	14,00
2	8,92	3,79	25,73	21,90	13,28
3	11,00	2,86	26,31	21,22	11,76
4	9,13	3,12	20,78	15,60	8,63
5	7,94	3,00	20,06	13,10	7,38
média± desvio padrão	9,2 ± 1,1	3,2 ± 0,35	23,36 ± 2,8	19,2 ± 4,6	11,01 ± 2,9

CEME= coeficiente de eficiência de mitoses espermatogoniais

RM= rendimento meiótico

RGE= rendimento geral da espermatogênese

ICS/Total= índice de célula de Sertoli por total de células espermatogênicas

ICS/AR= índice de célula de Sertoli por espermátide arredondadas

A reserva espermática testicular é um parâmetro representativo do número total de espermátides arredondadas encontradas no túbulo seminífero a cada ciclo do epitélio seminífero. Onças-pintadas apresentaram em média uma reserva espermática de 4599,8 x10⁶ espermátides arredondadas em ambos os testículos, o que correspondeu a uma média de 165,9 x 10⁶ células por grama de testículo (Tab. 3).

Tabela 3. Área da secção transversal do túbulo seminífero, proporção volumétrica de túbulos seminíferos, volume total de testículos e de parênquima testicular e Reserva espermática testicular por ciclo do epitélio seminífero de onças-pintadas adultas.

Animal	Área da secção transversal do túbulo seminífero (cm ²) (x10 ⁻⁴)	Proporção volumétrica de túbulo seminífero (%)	Volume total de ambos os testículos (ml)	Volume do parênquima testicular (ml)	Reserva espermática testicular total (AR) (10 ⁶)	Reserva espermática testicular por grama de testículo (AR/g) (10 ⁶)
1	4,94	70,9	27,17	22,28	4406,3	162,2
2	5,71	75,5	41,08	33,69	7757,5	188,8
3	5,28	83,88	16,49	13,52	3118,4	189,1
4	5,44	81,7	36,48	29,91	5348,6	146,6
5	4,61	73,37	16,60	13,61	2368,0	142,7
média± desvio padrão	5,2 ± 0,43	77,07 ± 5,52	27,56 ± 11,24	22,6 ± 9,2	4599,8 ± 2106,2	165,9 ± 22,3
Coefficiente de variação	8,26	7,17	41,48	40,77	45,79	13,44

2.4 -Discussão

O processo de biópsia testicular vem sendo amplamente utilizado em estudos da fisiologia e patologia reprodutivas em animais domésticos e silvestres, por ser um método conservativo da capacidade reprodutiva dos animais, não apresentando efeitos deletérios na produção espermática a longo prazo e fornecendo material suficiente para análise histológica (LOPATE et al., 1989; THRELFALL & LOPATE, 1993; ATTIA et al., 2000; GUIÃO LEITE, 2002; BITTENCOURT, 2003; MASCARENHAS et al., 2004).

Em estudos relativos à fisiologia testicular, os volumes da albugínea e do mediastino testiculares são desconsiderados da massa testicular para a confecção do cálculo do parênquima testicular, uma vez que não participam diretamente da função

espermatogênica ou androgênica (JOHNSON et al, 1981). Na maioria das espécies domésticas, a proporção volumétrica da albugínea e mediastino testiculares é geralmente em torno de 10% (FRANÇA & RUSSELL, 1998), porém, dados em carnívoros demonstram serem estas estruturas mais abundantes. Assim sendo, GODINHO (1999) observou no gato doméstico valores próximos a 18%, MASCARENHAS et al. (2004) descrevem valores similares para o cão, assim como BITTENCOURT (2003), em lobos guarás, e BARROS (dados não publicados) em leões africanos. Desta forma, para a estimativa da massa do parênquima testicular em onça-pintada, foram considerados 18% do peso testicular alocados em albugínea e mediastino testiculares.

Segundo BERNDTSON (1977), oito diferentes combinações de gerações distintas de células da linhagem espermatogênica são observadas ao longo do túbulo seminífero. Cada uma destas combinações é descrita como um estágio do ciclo do epitélio seminífero, sendo o resultado da organização deste epitélio em pelo menos quatro camadas de células, cada uma das quais correspondendo a uma fase distinta de desenvolvimento das células germinativas (BERNDTSON, 1977; GURAYA, 1987, PAULA, 1999; BITTENCOURT, 2003). O ciclo do epitélio seminífero é o período decorrido para a repetição de um mesmo estágio em uma dada área do túbulo. As células espermatogênicas mais evoluídas são liberadas no lume tubular, enquanto as demais gerações progridem nesta direção, liberando assim, espaço para uma nova geração na base do epitélio seminífero (GUIÃO LEITE, 2002). Cerca de 4,5 ciclos são necessários para completar todo o processo espermatogênico (AMANN & SCHANBACHER, 1983).

Com base em considerações funcionais, três fases distintas podem ser observadas durante o processo espermatogênico: a fase proliferativa, na qual as espermatogônias sofrem rápidas e sucessivas divisões mitóticas; a fase meiótica, na qual o material genético é recombinado e segregado, e a fase espermiogênica, onde as espermátides se transformam em células estruturalmente equipadas para atingir e fertilizar o gameta feminino (RUSSELL et al., 1990). Em todos os mamíferos investigados somente cerca de 15% a 50% dos espermatozoides teoricamente esperados são produzidos (HUCKINS, 1978; CASTRO et al., 1997; FRANÇA & RUSSELL, 1998; SWERDLOFF et al., 1998). Isto provavelmente se deva a uma degeneração densidade-dependente, onde a apoptose é o mecanismo homeostático utilizado para limitar as células germinativas a um número que

possa ser suportado pelas células de Sertoli disponíveis (HUCKINS, 1978; DE ROOIJ & JANSSEN, 1987; DE ROOIJ & LOK, 1987; SHARPE, 1994; DE ROOIJ, 1998; SANTOS, 1999). Desta forma, as perdas celulares são um componente integrante do processo espermatogênico.

Durante a fase proliferativa uma grande perda celular, entre 65 a 75%, é constatada em animais domésticos (FRANÇA & RUSSELL, 1998). Na onça-pintada, cerca de 9,2 espermatócitos primários em pré-leptóteno são produzidos a cada espermatogônia do tipo A. Este rendimento, embora muito abaixo da amplitude observada para a maioria dos animais domésticos (14,6 a 24, 8 - FRANÇA & RUSSELL, 1998), assemelha-se bastante ao observado para a onça parda (7,7 - GUIÃO LEITE, 2002) e para o gato doméstico (8,4 - GODINHO, 1999).

Nenhuma perda significativa é observada em espermatócitos primários durante a prófase meiótica nos mamíferos domésticos (FRANÇA & RUSSELL, 1998), porém, na onça-pintada foi observada uma perda de aproximadamente 20% entre as populações de espermatócitos primários em pré-leptóteno e espermatócitos primários em paquíteno. Normalmente, é na fase meiótica que ocorre numericamente a maior perda celular na maioria dos mamíferos estudados (ROOSEN-RUNGE, 1973, FRANÇA & RUSSELL, 1998; FRANÇA et al., 1999). A maior parte dos autores cita que as apoptoses que ocorrem na meiose fazem parte do mecanismo de eliminação de células com cromossomos anormais ou aberrantes (ROOSEN-RUNGE, 1973; SHARPE, 1994), sendo este o provável mecanismo causador da infertilidade na maioria dos animais híbridos, como o burro por exemplo (BENIRSCHKE et al., 1962; HERNÁNDEZ-JAUREGUI & MONTER, 1977; NEVES et al., 2002). De maneira geral, nos mamíferos, esta perda é de cerca de 25%, ou seja, de cada quatro espermatídes arredondadas esperadas, três são formadas (FRANÇA & RUSSELL, 1998). Na onça-pintada 3,2 espermatídes são produzidas no processo meiótico, computando assim uma perda de apenas 20% no número teoricamente esperado. Perda esta inferior à observada na onça parda (25% - GUIÃO LEITE, 2002) e no gato doméstico (30% - GODINHO, 1999).

O rendimento geral da espermatogênese é uma mensuração da eficiência do processo espermatogênico como um todo, e é calculado a partir da população de espermatídes arredondadas por secção transversal do túbulo seminífero. Sua confiabilidade

como um índice de avaliação da produção de espermatozóides baseia-se no fato de que perdas durante o processo espermiogênico são consideradas pequenas e não significativas (AMANN, 1970; BERNDTSON, 1977; RUSSELL & PETERSON, 1984; JOHNSON et al., 2000). Na onça-pintada adulta, cerca de 23 espermátides são produzidas durante o processo espermatogênico, muito próximo ao rendimento observado na onça parda (22,7 - GUIÃO LEITE, 2002), acima do observado para o gato doméstico (16,3 - GODINHO, 1999), mas muito abaixo em relação à maioria dos animais domésticos (37,4 a 74,2 - FRANÇA & RUSSELL, 1998).

As interações entre a célula de Sertoli e as células germinativas são cruciais para a manutenção da produção espermática normal (GRISWOLD, 1995). A célula de Sertoli desempenha um papel fundamental na morfofisiologia da espermatogênese e suas funções incluem desde a sustentação física das células germinativas, até a produção de inúmeros fatores parácrinos/autócrinos que modulam a produção espermática. Desta forma, o número de células de Sertoli por testículo é o principal fator na determinação da produção espermática e no tamanho do testículo (FRANÇA et al., 1995). Cada célula de Sertoli tem uma capacidade de suporte de células germinativas relativamente fixa em cada espécie e como a sua população não aumenta após a puberdade e ao longo dos diferentes estádios do ciclo do epitélio seminífero, serve como referência para se quantificar e avaliar funcionalmente o processo espermatogênico (STEINBERGER & STEINBERGER, 1971; ORTH, 1982; ORTH et al., 1988; FRANÇA & RUSSELL, 1998).

Entre as diferentes espécies estudadas a capacidade de suporte das células de Sertoli é muito variada sendo esta capacidade, uma relação espécie-específica (RUSSELL & PETERSON, 1984; FRANÇA & RUSSELL, 1998; FRANÇA et al., 1999). Na onça-pintada cada célula de Sertoli suporta 19,2 células espermatogênicas, acima do observado para onças pardas (12,5 - GUIÃO LEITE, 2002) e bem superior ao observado para o gato doméstico (9,8 - GODINHO, 1999). Apenas o número de espermátides por célula de Sertoli é considerado um índice bastante acurado para se avaliar a eficiência e a função da célula de Sertoli, sendo o melhor indicativo da eficiência funcional destas células para uma dada espécie (RUSSELL & PETERSON, 1984; SHARPE, 1994). Quanto à capacidade de suporte das células de Sertoli em relação a espermátides arredondadas, a onça-pintada é capaz de manter cerca de 11 células, valor próximo à média descrita para as espécies

domésticas (FRANÇA & RUSSELL, 1998), porém, bem superior ao descrito para a onça parda (7,3 - GUIÃO LEITE, 2002) e principalmente para o gato doméstico (5,1 - GODINHO, 1999).

A reserva espermática testicular quantifica o número potencial de espermatozóides em produção no testículo ou por grama de testículo a cada ciclo do epitélio seminífero de uma dada espécie (AMANN & LAMBIASE, 1969; BERNDTSON, 1977). É um parâmetro bastante importante em animais apresentados para avaliação clínica da função reprodutiva ou para coleta de sêmen para criopreservação (OLAR et al., 1983). Neste caso, a reserva é acessada através da coleta seriada de sêmen. Outras duas metodologias para avaliação da reserva espermática testicular são o homogeneizado do parênquima testicular e a histologia quantitativa (AMANN, 1981; BERNTDSON, 1977). No primeiro caso, a quantificação da reserva testicular é baseada na resistência das espermátides alongadas à homogeneização mecânica. Assim, volumes conhecidos de fragmentos do parênquima testicular, obtidos por castração ou biópsia, são liqüefeitos e na solução resultante, estas células são computadas e o número corrigido para o tamanho testicular (AMANN, 1970; BERNDTSON, 1977).

Métodos quantitativos baseados na histologia testicular têm sido utilizados em diferentes espécies para se avaliar a reserva espermática testicular e principalmente a produção espermática diária (AMANN, 1970; BERNDTSON, 1977; AMANN, 1981; ROCHA et al., 1999; GUIÃO LEITE, 2002; BITTENCOURT, 2003). Para o cálculo da reserva espermática testicular utiliza-se a população de espermátides arredondadas no estágio 1 do ciclo do epitélio seminífero, considerando-se que as perdas durante o processo espermiogênico são pequenas e não significativas (AMANN, 1970; BERNDTSON, 1977; RUSSELL & PETERSON, 1984; JOHNSON et al., 2000). Para isto, em cortes histológicos de espessura conhecida, é computado o número médio de espermátides arredondadas em secções transversais do túbulo seminífero, o qual é corrigido para o comprimento total do túbulo por testículo ou por grama de testículo. Este valor reflete, desta forma, a reserva espermática testicular produzida a cada ciclo do epitélio seminífero. O comprimento do túbulo seminífero é obtido através da razão entre o volume total do túbulo e sua área de secção transversal (BERNDTSON, 1977; AMANN, 1981). Na onça-pintada uma grande variação foi observada na reserva espermática total (cv= 45,8), refletindo a amplitude também observada para o volume total dos testículos e respectivos parênquimas

testiculares. Já a reserva espermática por grama de testículos apresentou um comportamento bastante homogêneo entre os animais estudados (cv=13,4). O valor médio observado neste parâmetro para a onça-pintada ($165,9 \times 10^6$ - Tab. 3) é muito inferior ao encontrado para onça parda ($268,0 \times 10^6$ - GUIÃO LEITE, 2002), mas muito próximo ao observado no gato doméstico (157×10^6 - GODINHO, 1999) e dentro da amplitude observada nos animais domésticos (120 a 260×10^6 - FRANÇA & RUSSELL, 1998). Embora comparações quanto à reserva espermática testicular por grama de testículo sejam extremamente válidas em avaliações interespecíficas, é necessário ter em mente que este parâmetro é relativo à duração de um ciclo do epitélio seminífero, que por sua vez, é uma constante biológica espécie-específica (ORTAVANT et al., 1977; AMANN & SCHANBACHER, 1983).

2.5- Referências bibliográficas

- AMANN, R. P. & LAMBIASE, J. T. 1969. The male rabbit III. Determination of daily sperm production by means of testicular homogenates. **J. Anim. Sci.** 28: 369-374.
- AMANN, R.P. 1970. Sperm production rates. In: JOHNSON, A.D., GOMES, W.R., VANDEMARK, N.L. (eds). **The testis**. New York: Academic Press. Pp. 433-482.
- AMANN, R.P. 1981. A critical review of methods for evaluation of spermatogenesis from seminal characteristics. **J. Androl.** 2: 37-58.
- AMANN, R.P. & SCHANBACHER, B.D. 1983. Physiology of male reproduction. **J. Anim. Sci. Suppl.** 57 (2): 380-403.
- ATTIA, K.A., ZAKI, A.A., EILTS, B.E., PACCAMONTI, D.L 2000. Anti-sperm antibodies and seminal characteristics after testicular biopsy or epididimal aspiration in dogs. **Theriogenol.** 53: 1355-1363
- BENIRSCHKE, K., BROWNHILL, L.E., BEATH, M. M. 1962. Somatic chromosomes of the horse, the donkey and their hybrids, the mule and the hinny. **J. Reprod. Ferti.** 4: 319-326.
- BERNDTSON, W.E.; SQUIRES, E. L.; THOMPSON, D. L. Jr. 1983. Spermatogenesis, testicular composition and the concentration of testosterone in the equine testis as influenced by season. **Theriogenol.** 20: 449-457.

- BERNDTSON, W.E. 1977. Methods for quantifying mammalian spermatogenesis: a review. **J. Anim. Sci.** 44 (5): 818-83,
- BILASPURI, G. S. & GURAHYA, S. S. 1984. The seminiferous epithelial cycle and spermatogenesis in goats. (*Capra hircus*). **J. Agr. Sci.** 103: 359-368.
- BITTENCOURT, V. L. **Avaliação morfofuncional do testículo e do processo espermatogênico do lobo guará (*Chrysocyon brachyurus*, Illiger, 1811), adulto.** Viçosa: Departamento de veterinária, Centro de Ciências Biológicas da UFV, 2003. 65p. Dissertação (Mestrado em Morfologia).
- BRAZILNATURE. 2001. Disponível em: <http://www.brazilnature.com/fauna>. Acesso em: 03 janeiro 2004.
- CASTRO, A. C. S., BERNDTSON, W. E., CARDOSO, F. M. 1997. Cinética e quantificação da espermatogênese: bases morfológicas e suas aplicações em estudos da reprodução de mamíferos. **Rev. Bras. Reprod. Anim** 21(1):25-34
- DE ROOIJ, D. G. & LOK, D. 1987. Regulation of the density of spermatogonia in the seminiferous epithelium of the chinese hamster: II. Differentiating spermatogonia. **Anat. Rec.** 217: 131-136.
- DE ROOIJ, D. G. & JANSSEN, J. M. 1987. Regulation of the density spermatogonia in the seminiferous epithelium of the chinese hamster: I. Undifferentiated spermatogonia. **Anat. Rec.** 217(2): 124-130.
- DE ROOIJ, D. G. 1998. Stem cells in the testis. **Int. J. Exp. Path.** 79: 67-80.
- FRANÇA, L.R., YE, S-J., YING, L., SANDBERG, M., RUSSELL, L.D. 1995. Morphometry of rat germ cells during spermatogenesis. **Anat. Rec.** 241: 181-204
- FRANÇA, L. R., RUSSELL, L. D. 1998. The testis of domestic animals. In: REGADERA, J. & MARTINEZ-GARCIA (eds.). **Male reproduction. A multidisciplinary overview.** Madrid Churchill Livingstone. 197-219.
- FRANÇA, L. R., BECKER-SILVA, S. C., CHIARINI-GARCIA, H. 1999. Spermatogenic cycle length in goats. **Tiss. & Cell.** 31 (3).
- GEOCITES. 2001. Disponível em: http://www.geocites.com/Rain_Forest/Canopy/8484/ Acesso em: 03 janeiro 2004.
- GODINHO, H. P. & CARDOSO, F. M. 1979. Desenvolvimento sexual de porcos Yorkshire. II. Estabelecimento e evolução da espermatogênese. **Arq. Esc. Vet. UFMG.** 31 (3): 351-361.

- GODINHO, C. L. 1999. **Análise histométrica do testículo e duração da espermatogênese em gatos (*Felis domestica*) sexualmente maduros**. Tese de Mestrado, Universidade Federal de Minas Gerais, Minas Gerais. 123p
- GRISWOLD, M. D. 1995. Interaction between germ cells and Sertoli cells in the testis. **Biol. Reprod.** 52: 211-216.
- GUIÃO-LEITE, F. L. **Análise morfológica do testículo e do processo espermatogênico da onça parda (*Puma concolor*, Wozencraft, 1993) adulta**. Viçosa, MG: UFV, 2002. Tese (Mestrado em morfologia) Universidade Federal de Viçosa, 2002.
- GURAYA, S. S. Seminiferous epithelium, In: GURAYA, S. S., **Biology of spermatogenesis and spermatozoa in mammals**, ed. Springer-Verlag Berlin Heidelberg, 1987.
- HERNÁNDEZ-JÁUREGUI, P. & MONTER. H. M. 1977. Fine structure of mule testes: Light and electron microscopy study. **Am. J. Vet. Res.** 38(4): 343-347.
- HUCKINS, C. 1978. The morphology and kinetics of spermatogonial degeneration in normal adult rats: an analysis using a simplified classification of the germinal epithelium. **Anat. Rec.** 190(4): 905-26.
- JOHNSON, L., PETTY, C.S., NEVES, W.B., 1981. A new approach to qualification of spermatogenesis and its application to germinal cell attrition during human spermatogenesis. **Biol. Reprod.** 25: 217-226.
- JOHNSON, L.; VARNER, D. D.; ROBERTS, M. E. ; SMITH, T. L.; KEILLOR, G. E.; SCRUTCHFIELD, W. L. 2000. Efficiency of spermatogenesis: A comparative approach. **Anim. Reprod. Sci.** 60 (61): 471-180.
- JONES, L. S. & BERNDTSON, W. E. 1986. A quantitative study of Sertoli cell and germ cell populations as related to sexual development and aging in the stallion. **Biol. Reprod.** 35: 138-148.
- LOPATE, C.;THRELFALL, W. R.; ROSOL, T. J. 1989. Histopatologic and gross effects of testicular biopsy in the dog. **Theriogenol.** 32 (4): 585-602.
- MOREIRA, J. R. 1995. **The reproduction, demography and management of capybaras (*Hydrochaeris hydrochaeris*) on Marajó Island- Brazil**. Doctorate Thesis. University of Oxford.
- MASCARENHAS, R.M.; PAULA, T.A.R.; CARRETTA JÚNIOR, M.; RIBEIRO, E.C.S.; BORBOLETA, LR.; MATTA, S.L.P. 2004. Efeitos da biópsia incisional testicular sobre o rendimento intrínseco da espermatogênese e índices de células de sertoli em cães. **Rev. Bras. Reprod. Anim.** No prelo.

- OLAR, T. T.; AMANN, R. P.; PICKETT, B. W. 1983. Relationships among testicular size, daily production and output of spermatozoa and extragonadal spermatozoa reserves of the dog, **Biol. Reprod.** 29: 1114 – 1120.
- ORTAVANT, R., COUROT, M., HOCHEREAU-DE-REVIERS, M.T. 1977. Spermatogenesis in domestic mammals. In: COLE, H.H., CUPPS, P.T. (eds). **Reproduction in domestic animals**. 3 ed. New York: Academic Press. Cap. 8, p.203-227.
- ORTH, J.M. 1982. Proliferation of Sertoli cells in fetal and postnatal rats: a quantitative autoradiographic study. **Anat. rec.** 203: 485-492.
- ORTH, J. M., GUNSALUS, G. L., LAMPERTI, A. A. 1988. Evidentce from Setoli cell-depleted rats indicates that spematid number in adults depends on numbers of Sertoli cells produced during perinatal desenvolvimento. **Endocrinol.** 122: 787-794.
- PAULA, T.A.R. 1999. **Avaliação Histológica e Funcional do Testículo de Capivaras Adultas (*Hydrochoerus hydrochaeris*)**. Belo Horizonte: UFMG, 84p. Tese (Doutorado em Morfologia). Instituto de Ciências Biológicas, Universidade Federal de Minas Gerais.
- QUEIROZ, G. F. & CARDOSO, F. M. 1989. Histological evaluation of the spermatogenesis yield in adult hairy rams. **Rev. Bras. Reprd. Anim.** 13: 99-108.
- ROCHA, D. C. M., DEBELJUK, L., FRANÇA, L. R. 1999. Exposure to constant light during testis development increases daily sperm production in adult Wistar rats. **Tiss. & Cell.** 31(3).
- ROOSEN- RUNGE, E. C. 1973. Germinal-cell loss in normal metazoan spermatogenesis. **J. Reprod. Fertil.** 35: 339-348.
- RUSSELL, L. D. & PETERSON, R. N. 1984. Determination of the alongate spermatid-Sertoli cell ratio in various mammals. **J. Reprod. Fert.** 70: 635-641.
- RUSSELL, L. D. & GRISWOLD, M. D. 1993. **The Sertoli cell**. (ed) Cache River Press, Clearwater, Florida.
- RUSSELL, L.D., ETTLIN, R.A., SINHA HIKIM, E.P., CLEGG, E.D. 1990. **Histological and histopathological evaluation of the testis**. Cleanwater, FL, Cache River Press, 286p.
- SANTOS, R. L. 1999. Morte celular por apoptose no testículo. **Rev. Bras. Reprd. Anim.** 23: 4. 486-499.
- SHARPE, R. M. 1994. Regulation of spermatogenesis. In. KNOBIL, E. & NEIL, J. D. **The physiology of reproduction**, 2^a ed. New York. Raven Press. 1363-1434.

- SINHA-HIKIM, A. P., BARTKE, A., RUSSELL, L. D. 1988. Morphometric studies on hamster testes in gonadally active and inactive states: light microscope findings. **Biol. Reprod.** 39: 1225-1237.
- STEINBERGER, A., STEINBERGER, E. 1971. Replication pattern of Sertoli cells in maturing rat testis in vivo and in organ culture. **Biol. Reprod.** 4: 84-87.
- SWERDLOFF, R. S., LUE, Y., WANG, C., RAJAVASHISTH, T., SINHA-HIKIN, A. 1998. Hormonal regulation of germ cell apoptosis. In: ZIRKIN, B. R. (ed). **Germ cell development, division, disruption and death**. New York. Inc. Springer-Verlag.
- THE WORLD CONSERVATION UNION, **Jaguar** *Panthera onca*, 1996. Disponível em:< <http://lynx.uio.no/catfolk/onça>>. Acesso em: 10 fevereiro 2004.
- THRELFALL, W. R., LOPATE, C. 1993. Testicular biopsy. In. MC KINNON, A. O., VOSS, J. L. **Equine Reproduction**. Lea & Febiger. Philadelphia, London, cap. 104, p. 943-949.
- WEBER, J. E.; RUSSELL, L. D.; WONG, V. ; PEGTERSON, R. N. 1983. Three-dimensional reconstruction of a rat stage V Sertoli cell: II. Morphometry of Sertoli-Sertoli and Sertoli- Germ-Cell relationships. **Am. J. Anat.** 167: 163-179.

3.0 - ORGANIZAÇÃO E QUANTIFICAÇÃO DOS ELEMENTOS DO ESPAÇO INTERTUBULAR DO TESTÍCULO DA ONÇA-PINTADA (*PANTHERA ONCA*) ADULTA.

AZEVEDO, Maria Helena Ferreira, Universidade Federal de Viçosa.

Resumo

A porção endócrina do testículo de mamíferos é representada pelas células de Leydig as quais, juntamente com células conjuntivas, leucócitos, vasos sanguíneos e linfáticos, formam o espaço intertubular ou tecido intertubular. O arranjo e proporção destes componentes variam nas diferentes espécies de mamíferos e formam mecanismos que mantêm o nível de testosterona, principal produto da célula de Leydig, duas a três vezes maior no fluido intersticial que nos vasos sanguíneos testiculares e de 40 a 250 vezes maior nestes em relação ao sangue periférico. Marcadas diferenças são observadas entre as espécies animais quanto à abundância de células de Leydig, tecido conjuntivo frouxo, grau de desenvolvimento e localização dos linfáticos intersticiais e suas relações topográficas com os túbulos seminíferos. Na onça-pintada cerca de 13% do parênquima testicular é ocupado por células de Leydig, 8,3% por tecido conjuntivo e 0,3 % por vasos linfáticos. Embora apresentando padrão tipo II para o arranjo do espaço intertubular como descrito por FAWCETT et al., (1973), a onça-pintada apresenta vasos linfáticos em grupos no espaço intertubular, ao invés de isolados. Na onça-pintada o volume médio da célula de Leydig foi de $2386\mu\text{m}^3$ e o seu diâmetro nuclear médio foi $7,7\mu\text{m}$. No citoplasma da célula de Leydig da onça-pintada observa-se grande quantidade de gotículas lipídicas com diâmetro médio de aproximadamente $2,3\mu\text{m}$. Em onças-pintadas as células de Leydig ocupam em média 0,0036% do peso corporal e seu número médio por grama de testículo apresentou-se dentro da amplitude descrita para a maioria dos mamíferos, entre 20 e 40 milhões.

Palavras chaves: células de Leydig, intertúbulo, onça-pintada, *Panthera onca*.

Abstract

The endocrine portion of the mammal's testicle is represented by Leydig cells which together with conjunctive cells, leukocytes, blood and lymphatic vessel, form the intertubular space. The arrangement and proportion of these components vary in the different species of mammals and form mechanisms that keep the testosterone level – the main product of the cell of Leydig - two to three higher times in the interstitial fluid than in the testicular blood vessel and 40 to 250 higher times in these than in the peripheric blood. Marked differences are observed among animal species regarding the abundance of Leydig cell, loose connective tissue, development and location degree of the lymphatic and its topographical relations with seminiferous tubule. In the jaguar about 13% of the testicular parenchyma is occupied by Leydig cells, 8,3% for connective tissue and 0,3 % for lymphatic vessels. Although included in standard II, as described by FAWCETT et al., (1973), concerning the arrangement of the intertubular space, the jaguar has groups of lymphatic vessels in the intertubular space, instead of isolated ones. In the jaguar the average volume of the Leydig cell was $2386 \mu\text{m}^3$ and its average nuclear diameter was $7,7 \mu\text{m}$. In the Leydig cell cytoplasm of the jaguar a great quantity of lipidic drops was observed with $2,3 \mu\text{m}$ diameter. In the jaguar the Leydig cells occupy an average 0,0036% of the corporeal weight and its average number by testicle gram is within the scope for most mammals: between 20 and 40 million.

Key words: Leydig cell, intertubule, jaguar, *Panthera onca*.

3.1- Introdução

Dentre as espécies animais classificadas como vulneráveis se encontra a onça-pintada (*Panthera onça*) que, quanto ao “status” de conservação, está incluída no apêndice I da CITES (Convention on International Trade In Endangered Species). Esse é o maior felino do continente Americano, podendo chegar aos 150Kg. Possui hábitos solitários, habita normalmente florestas tropicais, pampas, charcos e regiões pantanosas (THE WORLD CONSERVATION UNION, 1996). Necessita de um território de

aproximadamente 10 a 40 Km², sendo que esta extensão varia de acordo com a disponibilidade de alimento e água (BRAZILNATURE, 2001). Esse felino possui uma cabeça robusta, corpo compacto e membros curtos, a pelagem se caracteriza pela presença de rosetas negras ao redor de pequenas manchas pretas distribuídas sobre o dorso e flancos (THE WORLD CONSERVATION UNION, 1996). Existe ainda a variação melânica, de caráter dominante, na qual a cor de fundo é bem escura semelhante ao preto, entretanto quando observada em locais com boa incidência de luz percebe-se a presença das manchas. O desenho formado por essas manchas é único para cada indivíduo, sendo muito útil para a identificação dos animais (MEYER, 1994).

Em termos funcionais, o testículo de mamíferos pode ser dividido em dois compartimentos básicos: o compartimento tubular ou espermatogênico e o compartimento intertubular ou androgênico. A proporção entre estes compartimentos é bastante variável, sendo um dos principais fatores responsáveis pela diferença observada para a eficiência na produção espermática nas diversas espécies (RUSSELL et al., 1990; FRANÇA & RUSSELL, 1998; PAULA, 1999).

A porção endócrina do testículo de mamíferos é representada pelas células de Leydig, as quais, juntamente com células conjuntivas, leucócitos, vasos sangüíneos e linfáticos, formam o espaço intertubular ou tecido intertubular. O arranjo e a proporção destes componentes variam nas diferentes espécies de mamíferos e formam mecanismos que mantêm o nível de testosterona, principal produto da célula de Leydig, duas a três vezes maior no fluido intersticial do que nos vasos sangüíneos testiculares, e de 40 a 250 vezes maior nestes em relação ao sangue periférico (SHARPE, 1994; HALES, 2002).

A testosterona, além da função moduladora dos caracteres sexuais secundários, atua diretamente na produção espermatogênica (SILVA & FRANÇA, 2001). Estudos correlacionando a estrutura e a função das células de Leydig em várias espécies de mamíferos mostraram que variações na secreção de testosterona resultam mais da capacidade individual desta célula em secretar testosterona do que de diferenças do volume total das mesmas no testículo (EWING et al., 1979). Esta capacidade está altamente associada com a quantidade de retículo endoplasmático liso presente na célula de Leydig (ZIRKIN et al., 1980). Dentre os fatores que podem influenciar na quantidade de células de Leydig por animal estão: a quantidade de LH disponível, o número de receptores de LH por

célula, a quantidade de testosterona que a célula de Leydig é capaz de secretar em um dado tempo e a velocidade pela qual a testosterona deixa o testículo (RUSSELL et al., 1990).

Marcadas diferenças são observadas entre as espécies animais quanto à abundância de células de Leydig, tecido conjuntivo frouxo, grau de desenvolvimento e localização dos linfáticos intersticiais e suas relações topográficas com os túbulos seminíferos (FAWCETT et al., 1973). Estas diferenças podem ser agrupadas em quatro padrões distintos (FAWCETT et al., 1973; CLARK, 1976; RUSSELL et al., 1996).

O presente trabalho teve como objetivo a caracterização dos componentes e do arranjo entre estes no espaço intertubular testicular da onça-pintada; a quantificação volumétrica dos diferentes constituintes do espaço intertubular; e a determinação da população de células de Leydig por unidade de massa testicular, relacionando seu volume com a massa corporal.

3.2- Material e métodos

Foram utilizados cinco onças-pintadas machos adultos, oriundos de parques zoológicos nos estados de São Paulo e Minas Gerais. Por não apresentarem procedência conhecida e, conseqüentemente, subespécie determinada, os animais utilizados no presente experimento não estavam incluídos em programas de reprodução. Os animais foram contidos e mantidos em anestesia geral com a utilização da associação tiletamina/zolazepan na dose de 10mg/Kg. Os animais foram pesados e para a determinação do volume testicular, ambos os testículos foram mensurados quanto à largura, espessura, e ao comprimento, com paquímetro digital, através da fórmula $4/3\pi ABC$, onde A= metade da largura, B= metade da espessura e C metade do comprimento (MOREIRA, 1996; GUIÃO-LEITE, 2002; BITTENCOURT, 2003). Como as mensurações foram realizadas percutaneamente, a espessura da pele também foi mensurada e descontada das dimensões testiculares. O volume testicular foi diretamente convertido em gramas, visto que a densidade volumétrica do testículo de mamíferos é muito próxima a um (JOHNSON et al., 1981; PAULA, 1999). A albugínea e o mediastino testiculares foram estimados em 18% da massa testicular e assim, para o cálculo do peso do parênquima testicular, este valor foi descontado do volume total dos testículos.

Após tricotomia e anti-sepsia local, a pele do escroto foi incisada e com o uso de um bisturi circular de quatro mm de diâmetro, foi obtido um fragmento da região média do testículo direito ou esquerdo. Este foi imediatamente fixado, em solução de aldeído glutárico (Merck) 4% em tampão fosfato $0,1 \text{ mol L}^{-1}$ pH 7,4, à temperatura ambiente por um mínimo de duas horas, sendo posteriormente armazenado sob refrigeração no mesmo tampão.

Para estudos em microscópio de luz, os fragmentos foram desidratados em séries de concentrações crescentes de álcoois (70° , 80° , 90° e 100° GL) e incluídos em resina plástica à base de glicol metacrilato. Foram obtidos tantos cortes histológicos quanto possível, de modo seqüencial, com quatro μm de espessura, por meio de micrótomo rotativo dotado de navalha de vidro, os quais foram corados com solução de azul de toluidina / borato de sódio a 1%.

Ao microscópio de luz, os componentes do espaço intertubular foram analisados quanto à sua morfologia individual e relações topográficas com o túbulo seminífero. Com o auxílio de uma ocular integradora dotada de 100 pontos, em aumento de 640 vezes, foi avaliada a proporção volumétrica dos constituintes do espaço intertubular (núcleo de células de Leydig, citoplasma de células de Leydig, vasos sanguíneos, vasos linfáticos, e tecido conjuntivo) e túbulo seminífero no parênquima testicular. Através da contagem de pontos sobre esses elementos foram analisados dez campos, aleatoriamente distribuídos, para cada animal. Inferindo-se a estas proporções o volume total do parênquima testicular, foram obtidos os volumes totais de cada componente testicular em todos animais.

O diâmetro médio do núcleo das células de Leydig foi mensurado, para o cálculo do seu volume, através da fórmula $\frac{4}{3}\pi r^3$, onde r é o raio nuclear médio encontrado. Para isto, 10 secções medianas de células de Leydig, com os maiores contornos nucleares, foram medidas em cada animal, através de uma ocular micrométrica. Com o volume conhecido do núcleo e sua proporção no volume total da célula de Leydig, calculou-se o volume de uma célula. Inferindo-se este valor ao volume total de células de Leydig por testículo, obteve-se o seu número por testículo e conseqüentemente por grama de testículo.

3.3- Resultados e discussão

Em estudos relativos à fisiologia testicular, os volumes da albugínea e do mediastino são desconsiderados da massa do testículo para a confecção do cálculo do

parênquima testicular, uma vez que não participam diretamente da função espermatogênica ou androgênica (JOHNSON et al., 1981). Na maioria das espécies domésticas, a proporção volumétrica da albugínea e mediastino testiculares é geralmente em torno de 10% (FRANÇA & RUSSELL, 1998). Porém, GODINHO (1999) observou no gato doméstico valores próximos a 18%, MASCARENHAS et al., (2004) descrevem valores similares para o cão, assim como BITTENCOURT (2003), para o lobo guará e BARROS (dados não publicados) para leões africanos. Estes dados demonstram serem estas estruturas mais abundantes em carnívoros. Assim, para a estimativa da massa do parênquima testicular em onça-pintada, foram considerados 18% do peso testicular alocados em albugínea e mediastino.

Em termos funcionais, o testículo de mamíferos pode ser dividido em dois compartimentos básicos: o compartimento tubular ou espermatogênico e o compartimento intertubular ou androgênico (RUSSELL et al., 1990). No compartimento tubular, o epitélio seminífero compõe-se por gerações de células germinativas suportadas por células de Sertoli e, embora sejam amplamente conhecidas a função e a importância da célula de Sertoli na condução e manutenção do processo espermatogênico, esta não atua isoladamente (RUSSELL & GRISWOLD, 1993). A definição de compartimentos, através da formação da barreira hemato-testicular, acentua a dependência das células germinativas à ação da célula de Sertoli. Como prova disso, as células da linhagem germinativa, além de isoladas, não apresentam receptores para gonadotropinas e andrógenos. Desta forma, os efeitos endócrinos na espermatogênese ocorrem através de ações indiretas da célula de Sertoli (PARKS et al., 2003). Para o seu perfeito funcionamento, a célula de Sertoli depende de inúmeras interações, endócrinas, parácrinas e de relações celulares. Dentre as mais estudadas, estão as interações físicas e parácrinas com as células germinativas (YE et al., 1993; CAVICCHIA et al., 1998; BOUJRAD et al., 1995), células peritubulares (DYM, 1994; PARKS et al., 2003), e células de Leydig (LEJEUNE et al., 1998; MENDIS-HANDAGAMA & ARIYARATNE, 2001), destacando-se estas últimas. Alguns fatores implicados nestas interações incluem: fator da célula tronco, IGF-1, TGF- alfa, FGF-2, estradiol, testosterona e o fator de crescimento neural. Estes induzem a ações de estímulo proliferativo e ao controle de apoptoses e de diferenciação nas células germinativas por ação da célula de Sertoli (SHARP, 1994; PARKS et al., 2003). Assim, os diferentes

arranjos e relações quantitativas entre os componentes do espaço intertubular influenciam diretamente a espermatogênese, bem como a liberação da testosterona, principal produto do compartimento intertubular, na corrente sangüínea (RUSSELL et al., 1996).

A porção endócrina do testículo de mamíferos é representada pelas células de Leydig, as quais, juntamente com células conjuntivas, leucócitos, vasos sangüíneos e linfáticos, formam o espaço intertubular ou tecido intertubular. De acordo com FAWCETT et al., (1973), a drenagem linfática, aliada à quantidade de células de Leydig e tecido conjuntivo frouxo no espaço intertubular nas diferentes espécies de mamíferos segue, em geral, três padrões distintos: 1) espécies nas quais as células de Leydig e o tecido conjuntivo ocupam uma área muito pequena no compartimento intertubular, contrastando com extensos sinusóides ou espaços linfáticos interpostos aos túbulos seminíferos; 2) espécies que apresentam grupos de células de Leydig espalhados em abundante tecido conjuntivo frouxo edemaciado, o qual é drenado por um vaso linfático localizado central ou excentricamente no espaço intertubular; 3) espécies nas quais abundantes grupamentos de células de Leydig ocupam praticamente todo o compartimento intertubular, apresentando pouco tecido conjuntivo e vasos linfáticos. Apesar do pouco conhecimento a respeito das implicações fisiológicas destas variações, FAWCETT et al., (1973) especularam que as mesmas estão provavelmente relacionadas com a habilidade dos linfáticos de mover para fora dos testículos substâncias vascularmente secretadas e manter as concentrações adequadas de andrógenos no testículo e nos vasos sangüíneos.

A onça-pintada, em semelhança ao observado na onça parda (GUIÃO LEITE, 2002) e no gato doméstico (GODINHO, 1999), apresenta o padrão do tipo II na classificação de FAWCETT et al., (1973) (Fig. 1), embora variações na proporção volumétrica dos componentes do espaço intertubular tenham sido observadas em relação à onça parda e aos demais felinos pesquisados. Na onça-pintada, cerca de 13% do parênquima testicular é ocupado por células de Leydig (Tab. 1). Já na onça parda, este valor está em torno de 8% (GUIÃO LEITE 2002); no gato doméstico 6% (GODINHO, 1999); e, no leão, 18% (BARROS, dados não publicados). Quanto à proporção volumétrica de tecido conjuntivo do espaço intertubular, a onça-pintada apresenta 8,3% do parênquima testicular (Tab.1), enquanto a onça parda apresenta 9,5% (GUIÃO LEITE, 2002), o leão 7,5% (BARROS, dados não publicados) e o gato doméstico apenas 2,9% (GODINHO, 1999). Quanto à

volumetria proporcional de vasos linfáticos no parênquima testicular, todos os felinos estudados apresentam valores entre 0,2 a 0,3 % (GODINHO, 1999; GUIÃO LEITE, 2002). Diferentemente do descrito por FAWCETT et al., (1973), para o padrão tipo II, na onça-pintada observou-se que os vasos linfáticos apresentam-se em grupos no espaço intertubular, ao invés de isolados (Fig. 2).

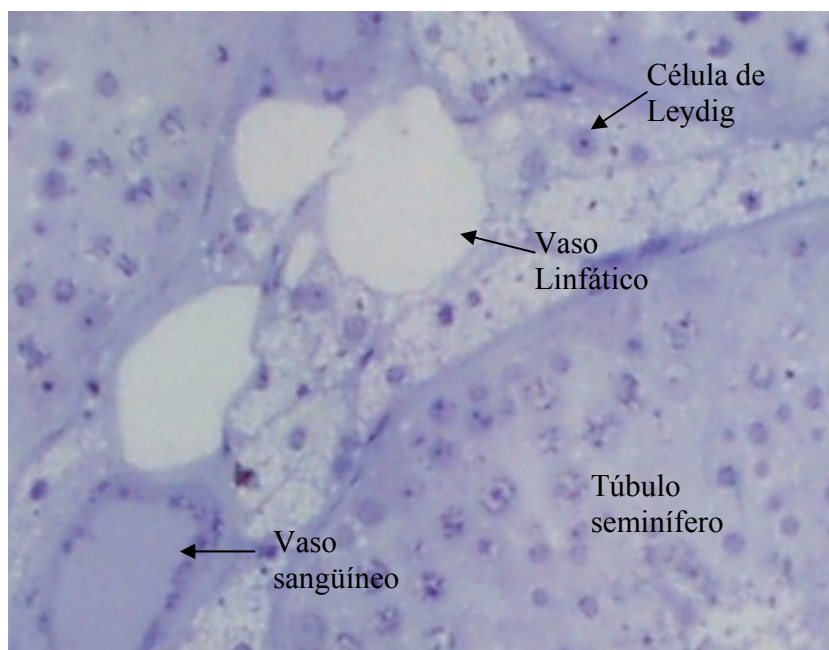


Figura 1. Espaço intertubular de onça-pintada adulta. Azul de toluidina/ borato de sódio, (520x)

Tabela 1. Proporções volumétricas dos elementos constituintes do espaço intertubular testicular de onças-pintadas adultas.

Animal	Núcleo de células de Leydig (%)	Citoplasma de Células de Leydig (%)	Total de células de Leydig (%)	Tecido conjuntivo (%)	Vasos sanguíneos (%)	Vasos Linfáticos (%)
1	1,0	18,1	19,1	8,8	1,0	0,2
2	1,3	15,6	16,9	7,2	0,1	0,3
3	1,2	5,7	6,9	6,2	1,8	0,1
4	0,7	10,1	10,8	6,0	1,4	0,1
5	1,5	9,9	11,4	13,1	1,9	0,3
média± desvio padrão	1,1 ± 0,3	11,9 ± 4,9	13,0 ± 4,9	8,3 ± 2,9	1,2 ± 0,7	0,2 ± 0,09
Coefficiente de variação	26,8	41,6	38,7	35,4	58,9	47,1

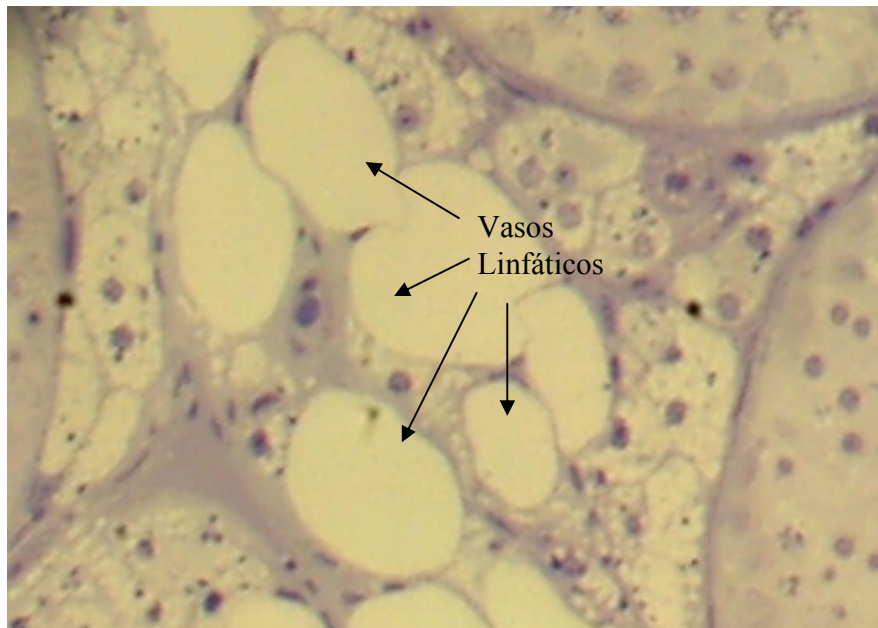


Figura 2. Distribuição de vasos linfáticos no espaço intertubular da onça-pintada adulta. Azul de toluidina/ borato de sódio (520x).

Inicialmente, inúmeros autores reportaram diferença de densidade entre as células de Leydig, sugerindo a existência de duas populações em fases distintas de atividade (células claras e células escuras). Atualmente, a maioria dos investigadores considera a existência destas populações como um artefato oriundo da fixação por imersão (RUSSELL, 1996). Durante a fase fetal, uma população de células de Leydig é inicialmente produzida, a partir de células mesenquimais, para suporte hormonal requerido para a masculinização do feto. Essas células mesenquimais persistem, embora em número reduzido, durante a vida adulta (GE et al., 1996). A população de células de Leydig observada no testículo de animais adultos é principalmente originada de células tronco, que se diferenciam sucessivamente em células progenitoras, células de Leydig imaturas e por fim células de Leydig adultas (GE et al., 1996). Na onça-pintada, o volume médio da célula de Leydig foi de $2386\mu\text{m}^3$ (Tab. 2), pouco maior do que o volume médio relatado para o gato doméstico ($2044\mu\text{m}^3$, GODINHO, 1999), próximo aos valores relatados para os roedores de laboratório e o homem (RUSSELL, 1996), e menor do que o descrito para o leão (BARROS, dados não publicados). Embora células de Leydig multinucleadas tenham sido

reportadas em humanos, marmotas e leões, na maioria das espécies elas se apresentam uninucleadas (RUSSELL, 1996; SINHA & SEAL, 1969). A célula de Leydig da onça-pintada apresentou-se uninucleada, com o núcleo arredondado contendo uma fina camada de heterocromatina ao longo do envelope nuclear e, na maioria das vezes, com um único nucléolo (Fig. 3). O diâmetro nuclear médio da célula de Leydig da onça-pintada foi de 7,7 μm (Tab. 2), sendo muito próximo ao valor observado para o gato doméstico (7,9, GODINHO, 1999). O volume nuclear médio da célula de Leydig da onça-pintada foi de 240 μm^3 (Tab 2), dentro da amplitude observada em roedores de laboratório, carneiros e humanos (RUSSELL, 1996), e muito próximo ao observado para o gato doméstico (261 μm^3 , GODINHO, 1999). Na maioria dos animais estudados, o núcleo da célula de Leydig corresponde de 10 a 19% do volume total da célula. Na onça-pintada, este parâmetro é em média 10% (Tab. 2). Gotículas lipídicas no citoplasma da célula de Leydig são consideradas fonte de precursores da biossíntese de andrógenos (RUSSELL, 1996). Embora sua presença seja relatada apenas em células de Leydig imaturas ou fetais no rato (MENDIS-HANDAGAMA & ARIYARATNE, 2001), em algumas espécies como no camundongo, morcego, macaco e leão (RUSSELL, 1996) gotículas lipídicas são normalmente abundantes no citoplasma de células de Leydig adultas. No citoplasma da célula de Leydig da onça-pintada, observa-se uma grande quantidade de gotículas lipídicas com diâmetro médio de aproximadamente 2,3 μm (Fig.3), o dobro do diâmetro mensurado no camundongo (RUSSELL, 1996). Considerando que lipídeos estejam presentes em montantes variáveis nas diferentes espécies animais, a fonte de precursores de esteróides deve diferir entre as espécies (RUSSELL, 1996).

Quantidades variáveis de lipofucsina ou pigmento lipocromo são observadas nas células de Leydig da onça-pintada adulta (Fig. 3). Este pigmento é considerado uma forma semi-degradada de lipídio, envolvido em membrana e foi relatado em células de Leydig de cobaio, tatu, e humanos (RUSSELL, 1996).

Tabela 2. Diâmetro, volume e percentual celular do núcleo de células de Leydig e volume médio total da célula de Leydig de onça-pintada adulta.

Parâmetro	n	Média \pm desvio padrão
Diâmetro nuclear (μm)	5	7,7 \pm 0,1
Volume nuclear (μm^3)	5	240,2 \pm 11,1
Proporção nuclear (% da célula)	5	10,1 \pm 5,2
Volume celular (μm^3)	5	2386,3 \pm 109,9

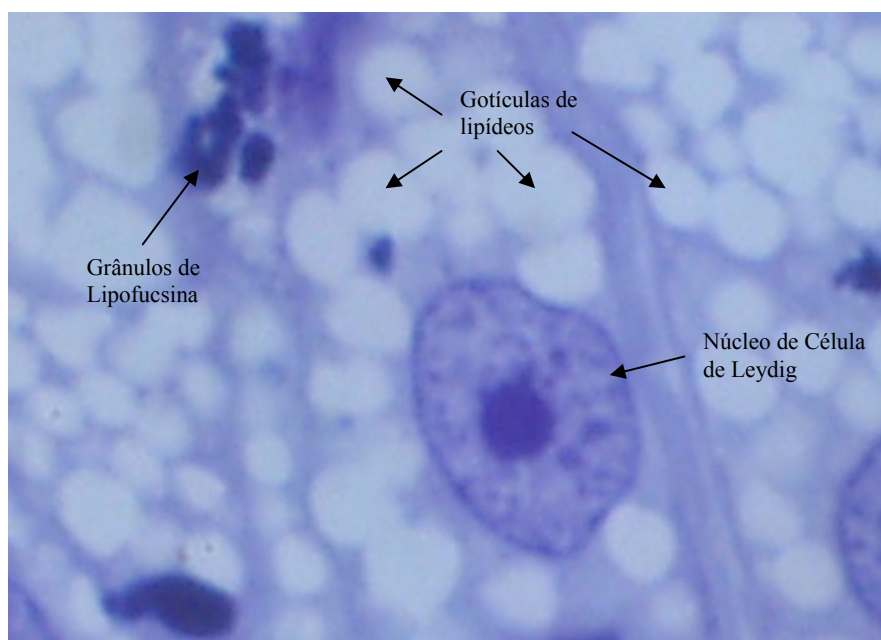


Figura 3. Célula de Leydig no intertúbulo de onça-pintada adulta. Azul de toluidina (5130 x).

A necessidade de testosterona para a produção espermática e para manter os níveis periféricos de andrógenos pode estar relacionada com o tamanho do compartimento de células de Leydig. Porém, de acordo com alguns pesquisadores (FAWCETT et al., 1973;

RUSSELL, 1996), a maior quantidade de células de Leydig, em algumas espécies, pode estar relacionada com a síntese de outros tipos de esteróides que não testosterona-feromônios ou substâncias com algumas outras funções ainda indefinidas. Vale a pena citar ainda que inúmeros fatores podem influir na quantidade necessária de células de Leydig por animal, dentre os quais podem ser destacados: a quantidade de LH disponível; o número de receptores de LH por célula; a quantidade de testosterona que a célula de Leydig é capaz de secretar em um dado tempo; a velocidade pela qual a testosterona deixa o testículo via vasos linfáticos, vasos sanguíneos e fluido seminal; o volume sanguíneo do animal; e a taxa de metabolismo da testosterona (RUSSELL et al., 1994; RUSSELL, 1996). Como é sabido, as células de Leydig são as principais responsáveis pela produção de esteróides. No entanto, não se sabe ainda a razão da enorme variação observada para o percentual ocupado por estas células no testículo. Estudos correlacionando a estrutura e a função das células de Leydig em várias espécies de mamíferos mostraram que variações na secreção de testosterona resultam mais da capacidade individual desta célula em secretar testosterona do que de diferenças do volume total das mesmas no testículo (EWING et al., 1979). Esta capacidade está altamente correlacionada com a quantidade de retículo endoplasmático liso presente na célula de Leydig (ZIRKIN et al., 1980).

No presente experimento, o volume médio total de células de Leydig em ambos os testículos, foi de aproximadamente 2,9 ml. Este parâmetro, como esperado, é altamente variável entre os indivíduos (cv= 40,7), haja visto as diferenças individuais na massa testicular (cv = 41). Variações individuais na proporção volumétrica de células de Leydig por testículo são relatadas em várias espécies como o gato doméstico (cv= 30 - GODINHO, 1999), a onça parda (cv= 38,4 - GUIÃO LEITE, 2002), o lobo guará (cv= 42 - BITTENCOURT, 2003) e a capivara (cv= 32,4 - PAULA, 1999). Em onças-pintadas, observou-se uma amplitude de 6,9 a 19,1% (Tab. 1) (cv = 38). Desta forma, a quantidade de células de Leydig parece ser bastante variada entre indivíduos e entre espécies de mamíferos, não sendo esta variação encontrada para outras glândulas endócrinas (FAWCETT et al., 1973; PAULA, 1999). No intuito de se avaliar a variação individual destas células na onça-pintada, inferiu-se à massa corporal a proporção volumétrica de células de Leydig, obtendo-se o índice Leydigossomático, que representa o percentual da massa corporal alocada em células de Leydig. Em onças-pintadas as células de Leydig

ocupam em média 0,0036% do peso corporal, com uma amplitude de 0,0024 a 0,0048% (Tab. 3) reforçando a idéia de uma necessidade individual no requerimento destas células. Entretanto, apesar da grande variação no número total de células de Leydig em ambos os testículos, o número médio por grama de testículo na onça-pintada (Tab. 3), apresentou-se dentro da amplitude descrita para a maioria dos mamíferos, entre 20 e 40 milhões (RUSSELL, 1996; RUSSELL & FRANÇA, 1998).

Tabela 3. Massa corporal, massa testicular, número de células de Leydig por testículo e por grama de testículo e índice gonadossomático em onças-pintadas adultas.

Animal	Massa corporal (Kg)	Massa de ambos os testículos (g)	Volume total de células de Leydig em ambos os testículos (ml)	Número de células de Leydig em ambos testículos (10^6)	Número de células de Leydig por grama de testículo (10^6)	Índice Leydigossomático (%)
1	77	27,2	4,3	1801,9	66,25	0,0037
2	90	41,1	5,6	2346,7	57,10	0,0048
3	73	16,5	0,9	389,7	23,62	0,0024
4	82,5	36,5	3,2	1340,9	36,73	0,0047
5	70	16,6	1,6	670,4	40,38	0,0025
média± desvio padrão	78,5 ± 7,9	27,6 ± 11,2	3,2 ± 1,92	1309,9 ± 802,2	44,82 ± 16,92	0,0036 ± 0,0011

3.4- Referências bibliográficas

- BITTENCOURT, V. L. **Avaliação morfofuncional do testículo e do processo espermatogênico do lobo guará (*Chrysocyon brachyurus*, Illiger, 1811), adulto.** Viçosa: Departamento de veterinária, Centro de Ciências Biológicas da UFV, 2003. 65p. Dissertação (Mestrado em Morfologia).
- BOUJRAD, N.; HOCHEREAU-de-RIVIERS, M. T. CARREAU, S. 1995. Evidence for germ cell control of Sertoli cell function in three models of germ cell depletion in adult rat. **Biol. Reprod.** 53: 1345-1352.
- CAVICCHIA, J.C.; SACERDOTE, A.; ZHU, B.C. 1998. Sertoli cell nuclear pore number changes in some stages of spermatogenic cycle of the rat seminiferous epithelium. **Tiss. & cell** 30 (2): 268-273.
- CLARK, R. V. 1976 Three-dimensional organization of testicular interstitial tissue and lymphatic space in the rat. **Anat. Rec.** 184: 203-226.
- DHYM, M. 1994. Basement membrane regulation of Sertoli cells. **Endocrinol. Rev.** 15 (1): 102-115.
- EWING, L. L., ZIRKIN, B. B., COCHRAN, R. C., KROMANN, N. 1979 Testosterone secretion by rat, rabbit, guinea pig, dog, and hamster testes perfused *in vitro*: correlation with Leydig cell mass. **Endocrinol.** 105: 1135-1142
- BRAZILNATURE. 2001. Disponível em: <http://www.brazilnature.com.fauna> Acesso em: 03 janeiro 2004.
- FAWCETT, D. W., NEAVES, W. B., FLORES, M. N. 1973. Comparative observations on intertubular lymphatic and the organization of the interstitial tissue of the mammalian testis. **Biol. Reprod.** 9: 500- 532.
- FRANÇA, L. R., RUSSELL, L. D. 1998. The testis of domestic animals. In: Regadera, J. & Martinez-Garcia (eds.). **Male reproduction. A multidisciplinary overview.** Madrid. Churchill Livingstone, Pp. 197-219.
- GE, R. S. ; SHAN, L. X.; HARDY, M. P. 1996. **Pubertal development of Leydig cells.** In: PAYNE, A. H., HARDY, M. P., RUSSELL, L. D. (eds). **The Leydig cell.** Vienna, IL.Cache River Press.
- GODINHO, C. L. 1999. **Análise histométrica do testículo e duração da espermatogênese em gatos (*Felis domestica*) sexualmente maduros.** Tese de Mestrado, Universidade Federal de Minas Gerais, Minas Gerais. 123p
- GUIÃO-LEITE, F. L. **Análise morfológica do testículo e do processo espermatogênico da onça parda (*Puma concolor*, Wozencraft, 1993) adulta.** Viçosa, MG: UFV, 2002. Tese (Mestrado em morfologia) Universidade Federal de Viçosa, 2002.
- HALES, D. B. 2002. Testicular Macrophage modulation of Leydig cell steroidogenesis. **J. Reprod. Immun.** 57: 3-18.

- JOHNSON, L., PETTY, C.S., NEVES, W.B., 1981. A new approach to qualification of spermatogenesis and its application to germinal cell attrition during human spermatogenesis. **Biol. Reprod.** 25, 217-226.
- LEJEUNE, H., HABERT, R., SAEZ, J. M. 1998 Origin, proliferation and differentiation of Leydig cells **J. Mol. Endocrinol.** 20: 1-25.
- MENDIS-HANDAGAMA, S. M. L. C.; ARIYARATNE, H. B. S. 2001. Differentiation of the adult Leydig cell population in postnatal testis. **Biol. of Reprod.** 65: 660-671.
- MEYER, J.R.1994. **Black jaguars in Belize.** Disponível em: <http://biological-diversity.info/black-jaguar>. Acesso em: 03 janeiro 2004.
- MOREIRA, J. R. 1995. **The reproduction, demography and management of capybaras (*Hydrochaeris hydrochaeris*) on Marajó Island- Brazil.** Doctorate Thesis. University of Oxford.
- PARKS, J. E., LEE, D. R., HUANG, S., KAPROTH, M. T. 2003 Prospects for spermatogenesis in vitro. **Theriogenol.** 59: 73-86.
- PAULA, T.A.R. 1999. **Avaliação Histológica e Funcional do Testículo de Capivaras Adultas (*Hydrochoerus hydrochaeris*).** Belo Horizonte: UFMG, 84p. Tese (Doutorado em Morfologia). Instituto de Ciências Biológicas, Universidade Federal de Minas Gerais.
- RUSSELL, L. D. & GRISWOLD, M. D. 1993. **The Sertoli cell.** (ed) Cache River Press, Clearwater, Florida.
- RUSSELL, L. D. 1996. **Mammalian Leydig cell structure.** In: PAYNE, A. H., HARDY, M. P., RUSSELL, L. D. (eds). **The Leydig cell.** Vienna, IL.Cache River Press.
- RUSSELL, L. D., CHANDRASHEKAR, V., BARTKE, A., SINHA-HIKIM, A. P. 1994. The hamstes Sertoli cell in early testicular regression and early recrudescence: a stereological and endocrine study. **Int. J. Androl.** 17 (2): 93-106.
- RUSSELL, L. D. 1996. Mammalian Leydig cell structure. In: PAYNE, A. H., HARDY, M. P., RUSSELL, L. D. (eds). **The Leydig cell.** Cache River Press. Vienna, IL.
- RUSSELL, L.D., ETTLIN, R.A., SINHA HIKIM, E.P., CLEGG, E.D. **Histological and histopathological evaluation of the testis.** Cleanwater, FL, Cache River Press, 1990, 286p.
- SHARPE, R. M. 1994. Regulation of spermatogenesis. In. KNOBIL, E. & NEIL, J. D. (eds) **The physiology of reproduction**, 2^a ed. New York. Raven Press. 1363-1434
- SINHA, A. A., SEAL, U. S. 1969 The testicular interstitial cells of a lion a three-toed sloth. **Anat. Rec.** 164: 35-46.
- THE WORLD CONSERVATION UNION, Jaguar *Panthera onca*, 1996. Disponível em:< <http://lynx.uio.no/catfolk/onca>>. Acesso em: 10 fevereiro 2004.
- YE, S. J. ; YING, L.; SUSHMITA, G.; FRANÇA, L. R.; RUSSELL, L. D. 1993. Sertoli cell cycle: a re-examination of the structural changes during the cycle of the seminiferous epithelium of the rat. **Anat. Rec.** 237: 187-198.
- ZIRKIN, B. R., EWING, L. L., KROMANN, N., COCHRAN, R. C. 1980 Testosterone secretion by rat, rabbit, guinea pig, dog, and hamster testes *in vitro*: correlation with Leydig cells ultrastructure. **Endocrinol.** 107: 1867-1874.

Livros Grátis

(<http://www.livrosgratis.com.br>)

Milhares de Livros para Download:

[Baixar livros de Administração](#)

[Baixar livros de Agronomia](#)

[Baixar livros de Arquitetura](#)

[Baixar livros de Artes](#)

[Baixar livros de Astronomia](#)

[Baixar livros de Biologia Geral](#)

[Baixar livros de Ciência da Computação](#)

[Baixar livros de Ciência da Informação](#)

[Baixar livros de Ciência Política](#)

[Baixar livros de Ciências da Saúde](#)

[Baixar livros de Comunicação](#)

[Baixar livros do Conselho Nacional de Educação - CNE](#)

[Baixar livros de Defesa civil](#)

[Baixar livros de Direito](#)

[Baixar livros de Direitos humanos](#)

[Baixar livros de Economia](#)

[Baixar livros de Economia Doméstica](#)

[Baixar livros de Educação](#)

[Baixar livros de Educação - Trânsito](#)

[Baixar livros de Educação Física](#)

[Baixar livros de Engenharia Aeroespacial](#)

[Baixar livros de Farmácia](#)

[Baixar livros de Filosofia](#)

[Baixar livros de Física](#)

[Baixar livros de Geociências](#)

[Baixar livros de Geografia](#)

[Baixar livros de História](#)

[Baixar livros de Línguas](#)

[Baixar livros de Literatura](#)
[Baixar livros de Literatura de Cordel](#)
[Baixar livros de Literatura Infantil](#)
[Baixar livros de Matemática](#)
[Baixar livros de Medicina](#)
[Baixar livros de Medicina Veterinária](#)
[Baixar livros de Meio Ambiente](#)
[Baixar livros de Meteorologia](#)
[Baixar Monografias e TCC](#)
[Baixar livros Multidisciplinar](#)
[Baixar livros de Música](#)
[Baixar livros de Psicologia](#)
[Baixar livros de Química](#)
[Baixar livros de Saúde Coletiva](#)
[Baixar livros de Serviço Social](#)
[Baixar livros de Sociologia](#)
[Baixar livros de Teologia](#)
[Baixar livros de Trabalho](#)
[Baixar livros de Turismo](#)