LEVINDO ALVES DE OLIVEIRA

RELAÇÃO DA IMUNOEXPRESSÃO DE CD10 E NM23 COM AS CARACTERÍSTICAS ANATOMOPATOLÓGICAS E PROGNÓSTICOS DO CARCINOMA COLORRETAL

Tese apresentada à Universidade Federal de São Paulo – Escola Paulista de Medicina, para obtenção de Título de Mestre em Ciências.

SÃO PAULO

2009

Livros Grátis

http://www.livrosgratis.com.br

Milhares de livros grátis para download.

LEVINDO ALVES DE OLIVEIRA

RELAÇÃO DA IMUNOEXPRESSÃO DE CD10 E NM23 COM AS CARACTERÍSTICAS ANATOMOPATOLÓGICAS E PROGNÓSTICOS DO CARCINOMA COLORRETAL

Tese apresentada à Universidade Federal de São Paulo – Escola Paulista de Medicina, para obtenção de Título de Mestre em Ciências.
Orientador: Prof. Dr. Jaques Waisberg
Co-Orientador: Prof. Dr. Ricardo Artigiani Neto

SÃO PAULO
2009

OLIVEIRA, Levindo Alves de
Relação da imunoexpressão de CD10 e NM23 com as características anatomopatológicas e prognósticos do carcinoma colorretal. / Levindo Alves de Oliveira -São Paulo, 2009.
xv, 101f.

Tese (Mestrado) – Universidade Federal de São Paulo. Escola Paulista de Medicina. Programa de Pós-graduação em Gastroenterologia Cirúrgica.

Título em inglês: *Relation of imunoexpression of CD10 and NM23 with the anatomopathologics characteristics and prognostic of colorectal carcinoma*
1.Neoplasias colorretais; 2.Carcinoma; 3. Marcadores Biológicos de Tumor; 4.Antígenos CD; 5.Nucleosídeo NM23 Difosfato Quinases; 6. Prognóstico

UNIVERSIDADE FEDERAL DE SÃO PAULO
ESCOLA PAULISTA DE MEDICINA
DEPARTAMENTO DE CIRURGIA
DISCIPLINA DE GASTROENTEROLOGIA CIRÚRGICA

CHEFE DO DEPARTAMENTO

PROFª. DRª. LYDIA MASAKO FERREIRA

CHEFE DA DISCIPLINA DE GASTROENTEROLOGIA CIRÚRGICA

PROF. DR. GASPAR DE JESUS LOPES FILHO

COORDENADOR DO PROGRAMA DE PÓS-GRADUAÇÃO EM GASTROENTEROLOGIA CIRÚRGICA

PROF. DR. DELCIO MATOS

LEVINDO ALVES DE OLIVEIRA

RELAÇÃO DA IMUNOEXPRESSÃO DE CD10 E NM23 COM AS CARACTERÍSTICAS ANATOMOPATOLÓGICAS E PROGNÓSTICOS DO CARCINOMA COLORRETAL

PRESIDENTE DA BANCA

_____

BANCA EXAMINADORA

_____

_____

_____

_____

_____

DEDICATÓRIA

A minha esposa, amiga e companheira, pessoa que tanto amo e que por vários dias e noites conviveu com a minha ausência do lar. Soube compreender a importância desse trabalho me estimulando e apoiando a continuar no propósito de concluir tal empreitada.

As nossas filhas, Beatriz e Juliana, motivação para minha perseverança e alegria do nosso lar.

Ao meu pai, exemplo de homem, de trabalho e de dignidade humana.

A minha mãe pelo simples fato da sua existência.

A todos os doentes cujos espécimes e informes clínicos foram utilizados para elaboração desse trabalho e a todos os demais doentes sem os quais não teríamos razão para nos dedicarmos à elaboração de teses.

São fúteis e cheias de erros as ciências que não nasceram da experimentação, mãe de todo conhecimento"

Leonardo da Vinci

AGRADECIMENTOS

À Universidade Federal de São Paulo – Escola Paulista de Medicina, pela oportunidade e por ter-me recebido neste importante período de minha vida.

Ao Prof. Dr. Delcio Matos, Coordenador do Programa de Pós-Graduação em Gastroenterologia Cirúrgica, exemplo de profissional, ético e acadêmico e que oferece oportunidade para as pessoas interessadas, pelo constante apoio e pelas sugestões providenciais a este estudo.

Ao Prof. Dr. Jaques Waisberg, pela valiosa orientação, pela incansável disponibilidade para ajudar e pela dedicação para que este estudo fosse elaborado em tempo hábil.

Ao Prof. Dr. Ricardo Artigiani Neto que me acolheu paternalmente no Serviço de Anatomia Patológica, orientando e colaborando de forma decisiva na elaboração desse trabalho.

Ao Prof. Dr. Luis Cesar Fernandes, mestre e amigo, que muito colaborou para o meu aprimoramento como mestrando e que me conduziu nos meus primeiros passos dentro da Escola Paulista de Medicina.

Ao Prof. Dr. Fernando Soares, diretor do Serviço de Patologia do Hospital A. C. Camargo, pela gentileza da realização do estudo imuno-histoquímico e pelas valiosas sugestões oferecidas.

Ao Prof. Dr. Carlos Bacchi, do laboratório Consultoria em Patologia, pela realização do estudo imuno-histoquímico e pelas valiosas sugestões oferecidas.

Ao Prof. Dr. Flávio Lima, pela colaboração na interpretação do estudo imuno-histoquímico.

Aos alunos de graduação em medicina, Afonso Cândido Lima Junior e Daniel Reis Waisberg, pelas valiosas colaborações na confecção desse estudo.

Aos funcionários do Serviço de Anatomia Patológica, em especial, ao Joaquim, ao Sérgio, a Denise e ao Lobo que, de forma muito prestativa e disponível, colaboraram para o estudo.

Aos funcionários da secretaria do Programa de Pós-Graduação em Gastroenterologia Cirúrgica (Cláudia, Sidney e Mônica) pela constante colaboração.

Aos colegas do Mestrado, em especial à Dra. Cristina Gama que sempre colaborou nos momentos de alegrias e frustrações.

Aos colegas cirurgiões de Roraima que sempre me estimularam a continuar o meu Mestrado, e em especial ao colega Pedro Maciel pelo apoio nos momentos difíceis da vida.

À Universidade Federal de Roraima e ao Curso de Graduação em Medicina, em especial, aos professores Ruy Guilherme de Souza e Jucineide Vieira que, como gestores do Promed, proporcionaram condições para a viabilização financeira de parte expressiva deste estudo.

SUMÁRIO

Dedicatória v

Agradecimentos vi

Lista de Tabelas x

Lista de Figuras e Gráficos xi

Lista de Abreviaturas e Siglas xiii

Resumo xiv

1 INTRODUÇÃO 1

1.1. Objetivos 3

2 REVISÃO DA LITERATURA 4

2.1. Neoplasia Colorretal 4

2.2. Marcadores Tumorais 5

2.3. Imuno-histoquímica 11

2.4. Tissue Microarray (TMA) 11

3 MÉTODO 13

3.1. Adequação do projeto 13

3.2. Desenho da Pesquisa 13

3.3. Amostra 14

3.4. Análise Microscópica da Peça Cirúrgica 15

3.5. Coleta de Dados 21

3.6. Análise Estatística 22

4 RESULTADOS 23

4.1. Descrição das variáveis clínicas e histológicas 23

4.2. Descrição das variáveis imuno-histoquímicas 29

4.2.1. Avaliação da imunoexpressão de NM23 e CD10 no tecido do carcinoma colorretal 29

4.2.2. Avaliação da intensidade de coloração e do percentual de células coradas pelos marcadores CD10 e NM23 no tecido do carcinoma colorretal 30

4.2.3. Expressão dos marcadores CD10 e NM23 no tecido do carcinoma colorretal e na mucosa não neoplásica 32

4.2.4. Relação da expressão dos marcadores CD10 e NM23 com o local de acometimento no intestino grosso do carcinoma colorretal 34

4.2.5. Relação da expressão dos marcadores CD10 e NM23 com o aspecto macroscópico do carcinoma colorretal 36

4.2.6. Relação entre a expressão dos marcadores CD10 e NM23 e o grau de diferenciação celular no tecido do carcinoma colorretal 38

4.2.7 Relação da expressão de CD10 e NM23 com a infiltração venosa, linfática e perineural do carcinoma colorretal 40

4.2.8. Relação da expressão de CD10 e NM23 com a presença de metástase linfonodal 44

4.2.9. Relação da expressão de CD10 e do NM23 com a ocorrência de metástase hepática do carcinoma colorretal 45
4.2.10. Relação da expressão de CD10 e NM23 com o estadiamento do carcinmoma colorretal 47
4.2.11. Relação da expressão de CD10 e NM23 com a sobrevivência livre de doença nos doentes operados de carcinoma colorretal 49
4.2.12. Relação da expressão dos marcadores CD10 e NM23 com a sobrevivência global dos doentes operados de carcinoma colorretal 51
4.2.13. Correlação entre as expressões dos marcadores CD10 e NM23 53
5 DISCUSSÃO 54
5.1. Características gerais 54
5.2. Análise da amostra 54
5.3. Metodologia 55
5.4. Expressão de CD10 e NM23 no tecido neoplásico e na mucosa não neoplásica adjacente 58
5.5. Expressão de CD10 e NM23 relacionada ao grau de diferenciação celular 58
5.6. Expressão de CD10 e NM23 relacionada à infiltração angiolinfática e neural 59
5.7. Expressão de NM23 e CD10 relacionada ao estadiamento do carcinoma colorretal 59
5.8. Expressão de CD10 e NM23 relacionada com o aspecto macroscópico do carcinoma colorretal 60
5.9. Expressão de CD10 e NM23 relacionada à localização do carcinoma colorretal 60
5.10. Expressão de CD10 e NM23 relacionada à ocorrência de metástase linfonodal do carcinoma colorretal 61
5.11. Expressão de CD10 e NM23 relacionada a ocorrência de metástases hepáticas do carcinoma colorretal 62
5.12. Expressão de CD10 e NM23 relacionada com a sobrevivência de doentes operados por carcinoma colorretal 63
6 CONCLUSÕES 64
7 ANEXOS 65
8 REFERÊNCIAS 75
Abstract
Bibliografia Consultada

LISTA DE TABELAS

Tabela 1.	Distribuição dos doentes segundo faixa etária	23
Tabela 2.	Distribuição do carcinoma colorretal de acordo com sua localização no intestino grosso	23
Tabela 3.	Distribuição da freqüência de lesões de acordo com o aspecto macroscópico do carcinoma colorretal	24
Tabela 4.	Distribuição dos doentes de acordo com a operação realizada	24
Tabela 5.	Distribuição dos doentes segundo o grau de penetração do tumor na parede colorretal	25
Tabela 6.	Distribuição dos doentes segundo o comprometimento linfonodal do carcinoma colorretal	25
Tabela 7.	Distribuição dos doentes segundo o grau de diferenciação celular do carcinoma colorretal	25
Tabela 8.	Distribuição dos doentes segundo a ocorrência de metástase à distância constatada no pré e/ou per-operatório	26
Tabela 9.	Distribuição dos doentes segundo a invasão linfática, vascular e perineural do carcinoma colorretal	26
Tabela 10.	Distribuição dos doentes nos estádio clínicos da classificação TNM (UICC 2002) do carcinoma colorretal	26
Tabela 11.	Distribuição dos doentes segundo ocorrência de recidiva	27
Tabela 12.	Distribuição dos doentes segundo a mortalidade global	27
Tabela 13.	Distribuição dos doentes de acordo com a sobrevivência após operação com intenção curativa ou paliativa do carcinoma colorretal	28
Tabela 14.	Distribuição do tempo livre de doença nos enfermos submetidos à reoperação do carcinoma colorretal	28
Tabela 15.	Índices de imunoexpressão do marcador NM23 no tecido tumoral colorretal	29
Tabela 16.	Índices de imunoexpressão do marcador CD10 no tecido tumoral colorretal	29
Tabela 17.	Imunoexpressão do marcador CD10 de acordo com o aspecto macroscópico exofítico ou não exofítico do carcinoma colorretal	36
Tabela 18.	Imunoexpressão do marcador NM23 de acordo com a presença ou não de metástase linfonodal do carcinoma colorretal	44
Tabela 19.	Imunoexpressão do marcador CD 10 de acordo coma presença ou não de metástase linfonodal	44

LISTA DE FIGURAS

Figura 1.	Fotomicrografia de TMA contendo dezenas de amostras teciduais	12
Figura 2.	Equipamento para escaneamento de lâminas (www.aperio.com)	18
Figura 3.	Fotomicrografia de mucosa colorretal não neoplásica com negatividade para o marcador CD10	19
Figura 4.	Fotomicrografia de mucosa colorretal não neoplásica com positividade de padrão borda em escova para o marcador CD10.	19
Figura 5.	Fotomicrografia de tecido de carcinoma colorretal sem imunoexpressão para o anticorpo CD 10.	19
Figura 6.	Fotomicrografia de carcinoma colorretal sem positividade citoplasmática para o marcador CD10.	20
Figura 7.	Fotomicrografia de carcinoma colorretal sem positividade citoplasmática de imunoexpressão para o marcador NM23.	20
Figura 8.	Fotomicrografia de carcinoma colorretal com positividade citoplasmática para o marcador NM23.	21
Figura 9.	Fotomicrografia de mucosa colorretal não neoplásica com marcador NM23.	21
Figura 10.	Relação do percentual e da intensidade de células coradas para CD10 no tecido do carcinoma colorretal.	30
Figura 11.	Relação do percentual e da intensidade de células coradas para o marcador NM23 no tecido do carcinoma colorretal.	31
Figura 12.	Gráficos da intensidade da imunoexpressão do marcador NM23 no tecido tumoral e na mucosa não neoplásica colorretal.	32
Figura 13.	Gráficos da intensidade da imunoexpressão do marcador CD10 no tecido tumoral e na mucosa não neoplásica colorretal.	33
Figura 14.	Gráficos da intensidade da imunoexpressão do marcador NM23 de acordo com a localização do carcinoma colorretal no intestino grosso.	34
Figura 15.	Gráficos da intensidade da imunoexpressão do marcador CD10 de acordo com a localização do carcinoma colorretal no intestino grosso.	35
Figura 16.	Gráficos da intensidade da imunoexpressão do marcador CD10 de acordo com o aspecto macroscópico do carcinoma colorretal.	36
Figura 17.	Gráficos da intensidade da imunoexpressão do marcador NM23 de acordo com o aspecto macroscópico exofítico ou não exofítico do carcinoma colorretal.	37
Figura 18	Gráficos da intensidade da imunoexpressão do marcador NM23 de acordo com o grau de diferenciação celular do carcinoma colorretal.	38

Figura 19. Gráficos da intensidade da imunoexpressão do marcador CD10 de acordo com o grau de diferenciação celular do carcinoma colorretal. 39

Figura 20. Gráficos da intensidade da imunoexpressão do marcador NM23 de acordo com a presença ou não de invasão venosa pelo carcinoma colorretal. 40

Figura 21. Gráficos da imunoexpressão do marcador CD10 de acordo com a presença ou não de invasão venosa no carcinoma colorretal. 41

Figura 22. Gráficos da intensidade da imunoexpressão do marcador NM23 de acordo com a presença ou não de invasão linfática no carcinoma colorretal. 42

Figura 23. Gráficos de intensidade de imunoexpressão do marcador CD10 de acordo com a presença ou não de invasão linfática no carcinoma colorretal. 42

Figura 24. Gráficos de intensidade da imunoexpressão do marcador NM23 de acordo com a presença ou não de invasão perineural no carcinoma colorretal. 43

Figura 25. Gráficos da intensidade da imunoexpressão do marcador CD10 de acordo com a presença ou não de invasão perineural no carcinoma colorretal. 43

Figura 26. Gráficos da intensidade da imunoexpressão do marcador CD10 em relação à ocorrência ou não de metástase hepática do carcinoma colorretal. 45

Figura 27. Gráficos da intensidade da imunoexpressão do marcador NM23 de acordo com a presença ou não de metástase hepática do carcinoma colorretal. 46

Figura 28. Gráficos da intensidade da imunoexpressão do marcador NM23 de acordo com o estádio I, II, III e IV da classificação TNM da UICC (2002) do carcinoma colorretal. 47

Figura 29. Gráficos da intensidade da imunoexpressão do marcador CD10 de acordo com o estádio da classificação TNM da UICC (2002) do carcinoma colorretal. 48

Figura 30. Sobrevivência livre de doença de acordo com a expressão do marcador NM23 no tecido do carcinoma colorretal (método de Kaplan-Meier). 49

Figura 31. Sobrevivência livre de doença de acordo com a expressão do marcador CD10 no tecido do carcinoma colorretal (método de Kaplan-Meier). 50

Figura 32. Sobrevivência global dos doentes de acordo com a expressão do marcador NM23 no tecido do carcinoma colorretal (método de Kaplan-Meier). 51

Figura 33. Sobrevivência global dos doentes de acordo com a expressão do marcador CD10 no tecido do carcinoma colorretal (método de Kaplan-Meier). 52

Figura 34. Correlação entre a expressão dos marcadores CD10 e NM23 no tecido do carcinoma colorretal. 53

LISTA DE ABREVIATURAS E SIGLAS

AJCC	American Joint Cancer Committee
CEA	Antígeno carcinoembrionário
CEP	Comissão de Ética em Pesquisa
CK	Citoqueratinas
CONEP	Comissão Nacional de Ética em Pesquisa
DNA	Ácido dexorribonucléico
FAP	Polipose adenomatosa familiar
HE	Hematoxilina e eosina
HNPCC	Câncer colorretal hereditário sem polipose
INCA	Instituto Nacional do Câncer
NDP	Nucleosídeo difosfato quinase
PCR	Reação em cadeia de polimerase
RNA	Ácido ribonucléico
TMA	*Tissue microarray*
TNM	Tumor, nódulos e metástase
UICC	União Internacional de Combate ao Câncer
UV	Ultravioleta

RESUMO

Objetivos: Analisar a expressão das proteínas CD10 e NM23 por estudo imuno-histoquímico do tecido do carcinoma colorretal e da mucosa adjacente. Avaliar a relação da expressão dessas proteínas com os aspectos anatomopatológicos da neoplasia, estadiamento clínico, ocorrência de metástases hepáticas e prognóstico dos doentes. **Método:** Cento e trinta doentes operados por carcinoma colorretal foram analisados. Bloco de *tissue microarray* foi confeccionado com tecido neoplásico e com a mucosa não neoplásica adjacente. Estudo imuno-histoquímico foi realizado com anticorpos monoclonais NM23 e CD10 no tecido neoplásico e no tecido não neoplásico da mucosa adjacente. A leitura foi realizada por aparelho de escaneamento de lâminas. A imunoexpressão foi avaliada pelo percentual de células coradas e foram obtidos escores de intensidade. Foram considerados como positivos para CD 10 os tumores que expressavam o marcador em mais de 10% das células neoplásicas. Para NM 23 considerou-se dois grupos divididos em fortes expressores (mais de 50%) e expressores fracos (menos de 50%) das células coradas. Os resultados foram relacionados com as características morfológicas e histopatológicas do carcinoma colorretal, estadiamento clínico, presença de metástases hepáticas e com o prognóstico. No estudo estatístico foram utilizados os testes de Mann-Whitney, Kruskal-Wallis e exato de Fisher. A sobrevivência foi avaliada utilizando a curva de Kaplan-Meier, e o desfecho de comparação entre as curvas foi calculado pelo teste de Long rank. **Resultados:** Ambos os marcadores CD10 e NM23 apresentaram expressão maior no tecido do carcinoma do que na mucosa não neoplásica adjacente ($p<0,0001$ para ambos). A imunoexpressão tecidual das proteínas NM23 e CD10 não apresentou relação com o grau de diferenciação celular ($p=0,57$ e $p=0,48$, respectivamente), invasão vascular ($p=0,85$ e $p=0,67$, respectivamente), invasão linfática ($p=0,41$ e 0,73, respectivamente), infiltração perineural ($p=0,46$ e $p=0,24$, respectivamente) e com o estadiamento pela classificação TNM ($p=0,19$ para ambos). A imunoexpressão de CD10 no tecido do carcinoma colorretal foi maior ($p=0,05$) nas neoplasias exofíticas do que nos tumores não exofíticos. A expressão das proteínas NM23 e CD10 não apresentou relação com a incidência de metástases linfonodais ($p=0,08$ e 0,30, respectivamente). A expressão tecidual dos marcadores NM23 e CD10 não se relacionou com a ocorrência de metástases hepáticas ($p=0,59$ e $p=0,31$, respectivamente). A sobrevivência livre de doença mostrou relação significante

(p=0,01) com a maior intensidade de imunoexpressão da proteína NM23 no tecido do carcinoma colorretal, o mesmo não ocorrendo com a imunoexpressão da proteína CD10 (p=0,18). A sobrevivência global não mostrou relação com as expressões das proteínas NM23 e CD10 (p=0,13 e p=0,24, respectivamente). **Conclusões:** O tecido neoplásico do carcinoma colorretal expressou mais intensamente as proteínas NM23 e CD10 do que a mucosa não neoplásica adjacente. A imunoexpressão de CD10 no tecido do carcinoma colorretal foi maior (p=0,05) nas neoplasias exofíticas do que nos tumores não exofíticos. A expressão das proteínas NM23 e CD10 não se relacionou com os demais aspectos anatomopatológicos da neoplasia, com a presença de metástase hepática e com o estadiamento do carcinoma colorretal. Os doentes com imunoexpressão aumentada da proteína NM23 apresentaram sobrevivência livre de doença significativamente maior. A intensidade da imunoexpressão tecidual da proteína CD10 não influenciou a sobrevivência livre de doença e a sobrevivência global não se relacionou com a imunoexpressão das proteínas NM23 e CD10.

Descritores: Neoplasias colorretais, Carcinoma, Marcadores biológicos de tumor, Antígenos CD, Nucleosídeo NM23 difosfato quinases, Prognóstico.

1 INTRODUÇÃO

Apesar dos recentes avanços no diagnóstico e terapêutica do câncer colorretal, a mortalidade global, a despeito do progresso da terapêutica cirúrgica e das terapias complementares, não diminuiu nos últimos anos.[1-4] O fator prognóstico de maior significado no carcinoma colorretal continua sendo o estadiamento no momento do diagnóstico. O nível de penetração da neoplasia na parede intestinal, o comprometimento linfonodal e a presença de metástases são considerados os indicadores de sobrevivência mais fidedignos no carcinoma colorretal.[5,6]

Estudos procuraram fatores que possam reduzir a morbidade e a mortalidade da neoplasia colorretal e, entre eles, destacam-se os realizados com os marcadores tumorais.[2-4]

Apesar do número consistente de pesquisas envolvendo marcadores tumorais, ainda poucos marcadores são utilizados na prática clínica. O alto custo e a sensibilidade e especificidade baixas são os principais motivos para a não utilização rotineira dos diversos marcadores tumorais. Idealmente, o marcador tumoral deveria ser de fácil mensuração, ser detectado em estádios iniciais da doença, além de relacionar-se com a eficácia do tratamento e com a extensão da neoplasia.[3,5-7]

O antígeno carcinoembriônico (CEA) é o marcador tumoral mais utilizado, principalmente para o seguimento dos doentes com carcinoma colorretal submetidos à operação potencialmente curativa e para o diagnóstico precoce de recidivas.[6-10] Outros marcadores teciduais foram estudados e relacionados às neoplasias colorretais e, entre eles, o CD10 e o NM23.[1,4,8]

O marcador tecidual CD10 foi originalmente descrito em células neoplásicas de doentes com leucemia e foi utilizado como marcador da leucemia linfoblástica aguda. Posteriormente foi identificado em células renais, mama e células neoplásicas do intestino grosso.[11,12] O CD10 é glicoproteína de 100kd com forte expressão na borda em escova do epitélio intestinal, nos centros germinativos dos folículos linfóides e nos microvilos renais. Estudos[11-13] relacionaram esse marcador ao aparecimento de metástases hepáticas em doentes com neoplasia colorretal, à invasão venosa e à progressão destes tumores para estádios mais avançados.

A proteína NM23, membro da família das quinases nucleotídeo difosfato, desempenha papel em várias vias de sinalização celular associadas à diferenciação

celular, à proliferação celular e à apoptose. São consideradas proteínas multifuncionais que interagem com várias proteínas celulares e possuem funções que não estão relacionadas com sua atividade enzimática.[14,15] O gene NM23 está localizado no cromossoma 17 e codifica duas proteínas: NM23-H1 e a NM23-H2. Estas proteínas podem ser imunoexpressas separadamente ou como proteína única NM23, de acordo com o anticorpo utilizado.[16,17] É também denominado de gene supressor de metástases e foi identificado nas bases de células do melanoma murino. Autores[14] relacionaram a redução dessas proteínas com prognóstico menos favorável dos doentes com carcinoma colorretal. No entanto, estudo[15] realizado com o NM23 não identificou relação entre a redução da expressão deste marcador e o prognóstico das neoplasias colorretais tornando-se conflitantes os resultados encontrados.[14-17] Até o presente, não identificamos estudos publicados com esses marcadores no nosso meio.

Tendo em vista a alta incidência de neoplasia colorretal e a dificuldade na definição do prognóstico de doentes com essa afecção, especialmente aqueles enfermos nos estádio II e III da classificação TNM, julgamos desejável o estudo de marcadores que possam indicar evoluções diferentes em doentes com o mesmo estádio de doença. Doentes com o mesmo estadiamento tumoral podem ter comportamento prognóstico distinto e podem necessitar de tratamento complementar e acompanhamento ambulatorial diferenciados. Desta maneira, propusemos o estudo da imunoexpressão tecidual dos marcadores tumorais CD10 e NM23 e de suas relações com os aspectos anatomopatológicos da neoplasia, com a presença de metástases hepáticas e com o prognóstico dos doentes operados por carcinoma colorretal.

1.1 Objetivos

1. Analisar a expressão das proteínas CD10 e NM23 por estudo imuno-histoquímico do tecido do carcinoma colorretal e da mucosa adjacente à neoplasia.

2. Avaliar a relação da expressão tecidual das proteínas CD10 e NM23 com os aspectos anatomopatológicos, estadiamento clínico, ocorrência de metástases hepáticas, recidiva e com o prognóstico de doentes operados de carcinoma colorretal.

2 REVISÃO DA LITERATURA

2.1 Neoplasia Colorretal

2.1.1. Aspectos Gerais

O câncer colorretal é histopatologicamente adenocarcinoma em mais de 98% dos casos. A sobrevivência de cinco anos atinge cerca de 70% dos doentes para as lesões no estádio I e pode chegar a menos de 6% para lesões no estádio IV da classificação TNM.[2,4,8] No Brasil, estimativas do INCA para 2008 apontaram que o câncer colorretal representa o 5º tumor maligno mais freqüente entre homens e o 4º entre as mulheres, com expectativa de 14 casos novos para cada 100 mil habitantes.[2,4,18]

O câncer colorretal, em sua maioria origina-se do adenoma por meio da seqüência adenoma-carcinoma. A partir da década de 70, tal constatação foi possível com o advento dos procedimentos colonoscópicos.[19,20]

Apesar dos avanços no conhecimento da etiopatogênese do carcinoma colorretal, a média de sobrevivência de cinco anos tratados com intenção curativa permanece aproximadamente, de 50%.[19-21]

Coube a Vogelstein e Fearon[22,23] a descrição dos passos moleculares para a carcinogênese colorretal. Tais autores propuseram o mecanismo da carcinogênese em etapas múltiplas caracterizadas por ativação de oncogenes e inativação de genes supressores de tumor. Tais descobertas levaram à identificação das duas principais síndromes genéticas colorretais: polipose adenomatosa familiar (FAP) e câncer colorretal hereditário sem polipose (HNPCC) ou síndrome de Lynch.

Grande parte do conhecimento da carcinogênese colorretal se deveu aos estudos das síndromes genéticas HNPCC e FAP. As mutações dos doentes com FAP localizam-se no cromossomo 5 e aquelas relacionadas ao HNPCC caracterizam-se por mutações nos genes de reparo (MMR).[24]

Apesar de essas síndromes serem bem conhecidas do ponto de vista da patogênese molecular, elas correspondem apenas a aproximadamente 20% dos casos de neoplasia colorretal. Os restantes 80% de doentes com neoplasia colorretal apresentam mutações em cromossomos diversos.[4,8]

2.2. Marcadores tumorais

Os marcadores tumorais podem ser plasmáticos ou séricos e teciduais. Os marcadores plasmáticos ou séricos podem ser relacionados ao diagnóstico da neoplasia e são utilizados no seguimento dos doentes para o diagnóstico precoce de recidivas. Por outro lado, os marcadores teciduais limitam-se a ter a potencialidade de determinar o estadiamento, prognóstico e a possível resposta terapêutica.[4,7,8]

2.2.1. Marcadores Teciduais

Diversos marcadores teciduais são descritos na literatura, porém poucos apresentam relevância quanto à condução clínica do doente. Idealmente os marcadores teciduais deveriam alterar-se com o estádio do tumor, servir como marcador de prognóstico e auxiliar na definição da necessidade de realização de terapêutica complementar nas neoplasias colorretais.[4,7,19]

Dentre os marcadores teciduais mais estudados encontramos o CEA. Diversos estudos tentam relacionar esse marcador com o prognóstico dos doentes portadores de neoplasia colorretal[25-28] Além do CEA, outros marcadores como p53, CD44, Caderina E, c-met-HGF, CD 10, NM 23 dentre outros, também têm sido estudados em tecidos tumorais de origem colorretal.[29-33]

2.2.2. CD10

É uma glicoproteína do grupo das metaloproteínas de superfície celular associada ao zinco, com peso molecular de 100kd e foi descrita, inicialmente, como antígeno na leucemia linfoblástica aguda. É membro da família das peptidases associadas à membrana e é também denominada de endopeptidase neutral, encefalinase, neprilisina ou antígeno da leucemia linfoblástica aguda. É considerada enzima com capacidade de hidrolisar peptídeos tais como neurotensina, angiotensina, endotelina, substância P, bradicinina, dentre outras.[11-13]

Estudos[11,12,34] evidenciaram que o CD10 é fortemente expresso nas células epiteliais da borda em escova do intestino delgado, nos centros germinativos dos

folículos linfóides e nos microvilos renais. O CD10 também foi descrito em tecido estromal normal da medula óssea, do endométrio e em tecido estromal da mama com neoplasia invasiva.

Nos doentes com neoplasia colorretal, o CD10 é expresso pelas células estromais na localização peritumoral e isso ocorre quando a neoplasia se torna maior e invasiva. Essas observações são condizentes com os achados de que o CD10 encontra-se expresso nos casos de carcinoma ductal invasivo na neoplasia mamária.[35]

Iwase et al.[36] avaliaram a superexpressão de CD10 e a redução na expressão de MUC2 na progressão da neoplasia colorretal e concluíram que níveis elevados de CD10 podem estar associados com o desenvolvimento e progressão do carcinoma colorretal para estádios mais avançados.

Koga et al.[13] avaliaram a expressão de CD10 e da β-catenina em lesões polipóides e em lesões planas com as neoplasias invasivas de alto e de baixo grau. Esses autores verificaram que nas neoplasias invasivas havia a maior expressão de CD10 quando comparada com as lesões polipóides, sugerindo maior tendência desse tipo de lesão à invasibilidade.

Yao et al.[37,38] avaliaram a característica fenotípica da neoplasia colorretal com os marcadores CD10, MUC2 e HGM. Esses autores identificaram nos tumores com marcação expressiva de CD10, maior tendência da aquisição da característica fenotípica semelhante ao do intestino delgado e maior ocorrência de invasão venosa. Kalof et al.[39] reportaram a expressão de CD10 em células mioepiteliais de mama. Este achado sugere a possibilidade da utilização do marcador na distinção entre carcinomas invasivos e carcinomas *in situ* de mama. Embora este marcador apresentasse boa sensibilidade para ser utilizado na diferenciação de neoplasia *in situ* e neoplasia avançada, a miosina de cadeia pesada do músculo liso apresentou-se mais sensível. Langner et al.[34] avaliaram a importância do CD10 para o diagnóstico e prognóstico das neoplasias renais e concluíram que o CD10 é marcador sensível para o diagnóstico e prognóstico das neoplasias renais.

2.2.3. CD10 e Metástases Hepáticas

Estudos[11,12,38] relacionaram a concentração de CD10 tecidual à progressão neoplásica para estádios mais avançados e à ocorrência de metástases hepáticas.

Algumas neoplasias colorretais apresentam tendência fenotípica a se diferenciarem em enterócitos e são esses tumores que apresentam maior tendência a evoluírem com metástases hepáticas. No entanto, o mecanismo pelo qual ocorre o desenvolvimento de metástases hepáticas nesse tipo de tumor e a relação das mesmas com o CD10 ainda não estão completamente esclarecidos.[11,12] .

Yao et al.[37,38] investigaram a relação do CD10 e do MUC2 com a incidência de metástases hepáticas e identificaram elevação na incidência dessas metástases nos doentes com maior expressão tecidual da proteína CD10.

Fujimoto et al.[40], em estudo da diferenciação intestinal do tumor através do método imuno-histoquímico, avaliaram a expressão de CD10 e MUC2 em doentes com neoplasia colorretal. Concluíram que o aumento da expressão de CD10 em tecido da neoplasia colorretal está relacionado com a maior incidência de metástases hepáticas. Esses autores também relataram maior concentração de CD10 nos tumores moderadamente diferenciados do que nas lesões bem diferenciadas. Por sua vez, é exatamente nas lesões moderadamente diferenciadas que se observa maior incidência de metástases hepáticas.

É ainda indefinido o mecanismo que predispõe tumores CD10 positivos a maior incidência de metástases hepáticas.[38]

2.2.4. CD10 e Prognóstico

Dois estudos[41,42] procuram relacionar a expressão tecidual de CD10 com o prognóstico das neoplasias colorretais. Oshima et al.[41] avaliaram os marcadores P1, P2, CD10 e MUC1 em tecido tumoral de neoplasia colorretal e não encontraram relação entre a expressão de CD10 e a sobrevivência. Fujita et al.[42], em estudo com PCR, avaliaram a expressão de CD10 em tecidos cólicos normais e neoplásicos. A expressão de CD10 foi significantemente maior nos tecidos neoplásicos que nos tecidos normais. Além disso, a expressão maior desse marcador foi identificada nos tecidos neoplásicos com estádio mais avançado e com linfonodos metastáticos, porém não foi identificada relação da expressão tecidual do CD10 com o prognóstico dos doentes.

2.2.5. NM23

O gene NM23 está localizado no cromossomo 17 na subunidade 17q21. Dois genes alelos, NM23-H1 e NM23-H2, foram descritos e codificam dois polipeptídeos, subunidades da difosfato quinase nucleosídeo (NDP quinase) e que são em 88% das vezes homólogos. O gene NM23, também denominado de gene supressor de metástases, foi identificado nas bases de células do melanoma murino. Sua imunoexpressão foi descrita em tecido colorretal normal e neoplásico. No epitélio normal, o gene NM23 se expressa principalmente na zona proliferativa na base das criptas.[43,44]

A perda da função do gene NM23 pode levar a perda da capacidade de diferenciação e possivelmente a aquisição de fenótipo metastático. No entanto, o mecanismo pelo qual o NM23 influencia o aparecimento de metástases hepáticas não foi, ainda, completamente definido.[14,16,45]

O papel do gene *NM23* no câncer colorretal ainda é controverso. Autores relataram que a reduzida expressão desse marcador está associada com estádios mais avançados do tumor e aumento do risco de metástases hepáticas.[46] Estudo encontrou a proteína NM23 com expressão aumentada nos carcinomas colorretais em relação ao tecido cólico não neoplásico.[47] Tais achados podem estar relacionados à mutação ou deleção parcial do gene resultando em aumento da expressão da proteína NM23 tipo mutante. Esta proteína mutante pode ter papel importante no desenvolvimento de metástases, como ocorre com o gene p53 mutante.[43,48-52]

Tanapfel et al.[53] avaliaram, em estudo imuno-histoquímico, a expressão de NM23-H1 em tumores colorretais. Concluíram que os tecidos tumorais com baixa expressão de NM23-H1 apresentavam tumores em estádio avançado e com alta incidência de metástases para linfonodos.

Martinez et al.[54] avaliaram a expressão de NM23–H1 e NM23-H2 relacionado ao estádio dos tumores colorretais. Encontraram superexpressão dos marcadores nos tumores em estádio I e II. As neoplasias em estádios mais avançados tenderam a apresentar baixa expressão dos genes NM23–H1 e NM23-H2.

Cheah et al.[17] investigaram a relação do gene NM23-H1 com a sobrevivência e com o estadiamento dos tumores colorretais. Esses autores não identificaram relação entre a expressão do marcador e a sobrevivência. No entanto, a concentração do marcador encontrava-se baixa nos tumores em estádios mais avançados.

Campo et al.[14], em estudo de DNA com citometria de fluxo, avaliaram a perda da heterozigosidade do gene NM23-H1 em doentes com neoplasia colorretal. Concluíram que a deleção do alelo de NM23–H1 está diretamente relacionada com o comportamento mais agressivo do tumor colorretal.

O NM23 também foi relacionado ao câncer de mama. Estudos evidenciam que as proteínas do gene NM23 apresentam expressão elevada nos tumores mamários com baixo potencial metastático e expressão diminuída nos tumores com maior incidência de metástases.[44]

2.2.6. NM23 e Metástases

A imunoexpressão da proteína NM23 foi associada ao aparecimento de metástases linfonodais e hepáticas.[46,55,56]

Sarris et al.[55] estudaram a expressão da proteína NM23 relacionada com metástases para linfonodos e fígado. O estudo foi feito por imuno-histoquímica e não foi detectada diferença significante entre a expressão de NM23 nos tumores colorretais com ou sem metástases para linfonodos ou fígado.

Berney et al.[46] estudaram as proteínas preditivas de metástases hepáticas em doentes com carcinomatose peritoneal e concluíram que a expressão de NM23 está relacionada ao aparecimento de metástases hepáticas. Sugeriram que doentes com potencial elevado para o aparecimento de metástases e submetidos à operação pretensamente curativa poderiam ter indicação de tratamento adjuvante em função da expressão do gene NM23.

Delektorskaya et al.[56] avaliaram, em estudo imuno-histoquímico, a expressão do NM23 e do C-erb-2 em tumores primários e em metástases de carcinoma colorretal. Identificaram aumento da expressão de NM23 relacionado à maior incidência de metástases hepáticas. Estes autores sugeriram que a expressão aumentada do NM23 entre os tumores com incidência elevada de metástases não confirma o papel inibitório desta proteína no processo metastático.

Yamaguchi et al.[57] avaliaram o gene NM23–H1 pela determinação do mRNA e por estudo imuno-histoquímico. Esses autores relacionaram a expressão deste gene com o prognóstico e com o aparecimento de metástases hepáticas. Não foi encontrada relação entre o NM23-H1 e a invasão linfática, invasão venosa ou metástases linfonodais. No entanto, a expressão do marcador foi significantemente menor nos

tumores que apresentavam metástases, sugerindo que o gene NM23 pode ter papel supressor para as metástases hepáticas em doentes com carcinoma colorretal.

Heide et al.[51] analisaram o gene NM23-H1 em neoplasias colorretais e nas metástases por meio de estudo de RNA. Não foram detectadas diferenças entre a expressão do marcador em tecido cólico normal, neoplásico e nas metástases. Os autores concluíram que embora o gene NM23–H1 possa estar envolvido no aparecimento de metástases de alguns tipos de neoplasias, a sua função em casos de neoplasia colorretal permanece, entretanto, indeterminada.

Royds et al.[44] avaliaram por imuno-histoquímica a expressão do gene NM23 em tecidos de neoplasia colorretal e a correlacionaram com critérios prognósticos. Não foi comprovada a relação entre a baixa expressão de NM23 e a presença de invasão vascular e de metástases hepáticas na época da ressecção.

Wang et al.[45] estudando a expressão de NM23 em neoplasia colorretal por PCR, mostraram relação entre a mutação e baixa expressão de NM23 com o aparecimento de metástases hepáticas.

2.2.7. NM23 e Prognóstico

Lindmark[16], em estudo imuno-histoquímico, não encontrou relação entre a expressão do marcador NM23-H1 e a sobrevivência.

Brenner et al.[58] analisaram por imuno-histoquímica a expressão de NM23–H1 e NN 23-H2 em doentes com neoplasia colorretal. Não foi encontrada relação entre a expressão de NM23–H2 e prognóstico. No entanto, houve discreto aumento da sobrevivência em indivíduos com baixa expressão de NM23–H1.

Lee et al.[59] avaliaram por imuno-histoquímica a expressão de NM23–H1 em doentes com neoplasia colorretal e não encontraram relação importante entre a expressão do marcador e os critérios prognósticos.

Anwar et al.[43] em revisão sistemática avaliaram os marcadores genéticos relacionados ao prognóstico da neoplasia colorretal. Identificaram vários estudos que relacionam a mutação ou deleção do gene NM23 e a baixa expressão desse marcador com a piora do prognóstico.

Entretanto, outros estudos[50-52] não demonstraram a relação da expressão de NM23 com o prognóstico.

2.3. Imuno-histoquímica

A imuno-histoquímica compreende técnicas que permitem a identificação de antígenos teciduais por meio de reação antígeno-anticorpo que é visibilizada pelo uso de marcadores adequados à microscopia ótica, de fluorescência ou eletrônica.[19]

A partir de 1984 surgiram os anticorpos monoclonais que permitiram maior especificidade do método e maior ampliação do uso da imuno-histoquímica. Os exames tornaram-se mais específicos, pois os anticorpos monoclonais reagem com apenas um epítopo.[19]

2.4. *Tissue Microarray* (TMA)

A primeira tentativa de estudar tecidos agrupados com o propósito de otimizar os resultados foi feita por Battifora[60], técnica denominada de *Multitumor Tissue Block* (MTTB) ou técnica da "salsicha". Essa técnica era limitada, pois não permitia a identificação de cada amostra com cada doente.

Wan et al.[61] aprimoraram o método obtendo amostras de cada bloco doador com agulhas hipodérmicas de 16 *gauge* com pontas removidas e afiadas em pedra de amolar. Os *cores* obtidos eram retirados da agulha com guias metálicos e incluídos no bloco receptor manualmente usando parafina parcialmente derretida. A desvantagem desta técnica é que ela era considerada manualmente difícil.

Kononen et al.[62] desenvolveram tecnologia usando *arrayers*. Trata-se de dispositivo constituído por cilindro semelhante ao *punch* de biópsia cutânea, em base fixada, com dispositivo para retirada do *core* e montagem em bloco pré-moldado e vazado, com *locus* para receber os *cores*. Este dispositivo facilitou a montagem técnica dos blocos de TMA, permitindo a coloração de até 600 amostras ou *cores* no mesmo bloco e na mesma lâmina.

O uso do *tissue microarray* (TMA) apresenta várias vantagens em relação à técnica tradicional: economia de tempo, pois ao invés de vários cortes em várias lâminas é realizada apenas uma lâmina contendo vários fragmentos que representam dezenas a centenas de tumores diferentes; economia de reagentes, pois ao invés de corar várias lâminas apenas uma é corada; simplificação do trabalho, uniformização das reações e facilidade de interpretação dos casos na pesquisa.[63]

Figura 1. Fotomicrografia de TMA contendo dezenas de amostras teciduais (HE, 10X)

Na época de criação do método vários estudos foram realizados com o propósito de validação do mesmo. Hoje o método de TMA, apesar de analisar apenas pequeno fragmento do bloco de parafina, é considerado seguro para estudos de imuno-histoquímica e de hibridização *in situ*.[63,64]

A validação do método de TMA como técnica de pesquisa de marcadores tumorais e teciduais ocorreu em estudo[64] que analisou a imunoexpressão das citoqueratinas 7 e 20 em 286 doentes com carcinoma colorretal. Os resultados mostraram correlação dos achados dos TMA com os dados clínicos e de estadiamento da neoplasia.

3 MÉTODO

3.1. Adequação do projeto

A realização do estudo obedeceu todas as etapas previstas pelo Comitê de Ética em Pesquisa (CEP) da Universidade Federal de São Paulo (UNIFESP) e às exigências do Conselho de Ética em Pesquisa da Comissão Nacional de Ética em Pesquisa (CONEP) do Ministério da Saúde (Resolução CNS196/96). O presente projeto foi registrado no CEP da UNIFESP sob o número 1958-07.

3.2. Desenho da pesquisa

Trata-se de estudo retrospectivo do banco de dados e prontuários do Grupo de Coloproctologia da Disciplina de Gastroenterologia Cirúrgica do Departamento de Cirurgia da Universidade Federal de São Paulo – Escola Paulista de Medicina (UNIFESP – EPM). Foram analisados dados referentes aos doentes com carcinoma colorretal submetidos à intervenção cirúrgica e acompanhamento ambulatorial no período de fevereiro de 2001 a março de 2005.

Todos doentes aderiram espontaneamente ao tratamento e ao estudo, e assinaram termo de consentimento de participação após serem informados sobre o estudo na qual estavam incluídos. Foi comunicado, ainda, que os mesmos poderiam se excluir da pesquisa a qualquer momento por iniciativa própria e sem prejuízo para o seu tratamento.

O critério de inclusão neste estudo foi doente adulto com adenocarcinoma colorretal confirmado pelo exame anatomopatológico. O critério de exclusão foi doente com carcinoma colorretal hereditário, doença de Crohn ou retocolite ulcerativa, câncer colorretal metacrônico, câncer metacrônico de outra origem ou doente com outro tipo de neoplasia tratada previamente e/ou submetidos à radioterapia e ou à quimioterapia neoadjuvantes.

Na análise da amostra foram consideradas as seguintes variáveis biodemográficas: etnia, faixa etária no momento do diagnóstico e gênero. Em relação à lesão neoplásica foi considerada a localização, características macroscópicas e

microscópicas e estadiamento da lesão primária. Quanto aos doentes foram analisados os seguintes eventos: tipo de intervenção cirúrgica realizada, presença ou não de metástases sincrônicas, tempo de seguimento, perdas do acompanhamento, óbitos e suas causas, tempo livre de doença, índice e tipos de recidivas da neoplasia, sobrevivência global e índice de mortalidade.

Considerou-se recidiva o ressurgimento do carcinoma colorretal, após sua ressecção com intenção curativa, em estruturas locais, adjacentes ou em órgãos à distância passíveis de constituírem sede de metástases de neoplasia.

Sobrevivência global foi definida como o intervalo de tempo decorrido desde a operação com intenção curativa ou paliativa até o último retorno ao hospital ou ocorrência de óbito em determinado doente.

O tempo livre de doença foi caracterizado como o tempo do período pós-operatório em doentes submetidos à operação curativa em que não ocorre detecção de recidiva neoplásica.

O estudo dos blocos parafinados de tecidos do carcinoma colorretal obtidos do produto da operação a que foram submetidos os doentes acima relacionados foi realizado na Disciplina de Anatomia Patológica da UNIFESP-EPM. Realizou-se estudo imuno-histoquímico dos marcadores CD10 e NM23 no tumor e nas bordas de tecidos normais. Obteve-se a relação dos marcadores com as características anatomopatológicas do tumor e com o prognóstico dos doentes.

3.3. Amostra

3.3.1 Características epidemiológicas

Esta série incluiu 130 doentes com carcinoma colorretal, com média de idade de 64,2 anos (29 a 90 anos). Foram estudados 65 doentes de cada sexo. Todos foram operados pela equipe de Coloproctologia do Hospital São Paulo da UNIFESP-EPM, no período de fevereiro de 2001 a março de 2005.

3.4. Análise Microscópica da peça cirúrgica

3.4.1 Técnica Histológica e Construção do TMA

Os processos de fixação, embebição em parafina, cortes e coloração pela hematoxilina-eosina (HE) seguiram os procedimentos de rotina da técnica histológica do Departamento de Patologia da UNIFESP.

Para a confecção do bloco de TMA todos os casos foram examinados por dois patologistas por meio de cortes histológicos corados pela HE para que houvesse acordo sobre o grau histológico, para a confirmação do diagnóstico e para a seleção dos locais para retirada dos *cores*.

Com o uso de um aparelho Beecher™ (Beecher Instruments, Silver Spring, USA) foram confeccionados blocos de TMA conforme especificações do fabricante, seguindo-se as etapas conforme descrito: 1. marcação da área selecionada no respectivo bloco de parafina; 2. utilização do aparelho para criar espaço vazado no bloco receptor; 3. extração do cilindro tecidual do bloco doador com 1mm de diâmetro da respectiva área de interesse previamente selecionada; 4. transferência do cilindro tecidual obtido do bloco doador para o espaço vazado do bloco receptor; 5. progressão, em frações de milímetros, a novas posições dentro do bloco receptor, de modo a criar coletânea de amostras teciduais seguindo disposição matricial; 6. avaliação da qualidade do bloco final para armazenamento.

Para adesão dos cortes dos blocos de TMA nas lâminas foi utilizado sistema de fitas adesivas (Instrumedics Inc., Hackensak, NJ, USA). As amostras foram cortadas com espessura de 4µm, sendo usado pequeno rolo para pressionar o corte na fita. A fita com o corte histológico aderido foi, então, colocada sobre lâmina revestida com resina e pressionada com o mesmo rolo para melhor aderência do corte. Em seguida, as lâminas com os cortes histológicos aderidos às fitas foram colocadas em luz UV por 20 minutos. As lâminas foram secadas, e as fitas adesivas foram retiradas. As lâminas foram, então, encaminhadas para imuno-histoquímica.

Dos blocos de parafina originais, foram retirados dois cilindros de tecido tumoral de áreas previamente escolhidas e dois cilindros de mucosa não neoplásica. O bloco de TMA resultante é composto por tecido tumoral e não tumoral com imagem original e imagem em espelho conforme mapas preparados em planilhas adequadas para este fim.

Houve perda de, aproximadamente, 20% dos blocos teciduais encaminhados para estudo imuno-histoquímico.

3.4.2 Imuno-histoquímica

Utilizou-se a técnica da estreptavidina-biotina-peroxidase com os anticorpos monoclonais CD10 e NM23.

Foi utilizado o anticorpo anti-CD10 (Biocare Medical, USA), na diluição de 1:40 no Laboratório Consultoria em Patologia (Botucatu, SP). O estudo imuno-histoquímico com o anticorpo monoclonal anti-NM23 (Neomarkers, USA), com afinidade para os componentes H1 e H2 da proteína NM 23, na diluição de 1:1000 foi realizado no Laboratório de Patologia do Hospital A. C. Camargo (São Paulo, SP). A reação imuno-histoquímica foi realizada da seguinte maneira:

- desparafinização com xilol a 60ºC por 20 minutos e à temperatura ambiente por mais de 20 minutos;
- hidratação dos cortes em concentrações decrescente de etanol (100%, 95%, 80%, e 70% respectivamente) por 30 segundos cada passagem.
- lavagens alternadas em água corrente e destilada;
- bloqueio de peroxidase endógena com água oxigenada (20 vol.) a 6% em quatro banhos de cinco minutos cada;
- lavagens alternadas em água corrente e destilada;
- lavagem com tampão PBS (solução salina tamponada com fosfatos 10mM e pH 7,4) por cinco minutos;
- incubação com o anticorpo primário correspondente, diluído em tampão PBS contendo albumina bovina (BSA 1%, Sigma A9647, USA) e azida sódica (NaN_3 0,1%) por 18 horas a 4º C em câmara úmida;
- lavagem em solução de PBS com três trocas de três minutos cada;
- incubação com o anticorpo secundário biotinilado-reagente C (*biotinylated goat anti-mouse/rabbit Ig*) do Kit streptABC Complex/HRP Duet (*mouse/rabbit*, DAKO A/S K49, Denmark) no título estabelecido (1/600), diluído em PBS, por 30 minutos a 37ºC;
- lavagem em tampão PBS com três trocas de três minutos cada;

- incubação com complexo-reagente A (Streptavidin) no título estabelecido (1/600), diluído em PBS, por 30 minutos a 37ºC;
- lavagem em tampão PBS com trocas de três minutos cada;
- incubação com a solução substrato 3,3” tetraidroclorito de diaminobenzidina (DAB) 60 mg% (Sigma Chemical Company, MS, USA); água oxigenada 20 vol. a 6% (1ml); PBS 100ml por cinco minutos a 37º C ao abrigo da luz;
- observação ao microscópio do aparecimento do precipitado castanho-dourado nos controles positivos;
- lavagens alternadas em água corrente e destilada por três minutos cada.
- coloração com hematoxilina de Harris por um minuto;
- lavagens alteradas em água corrente e destilada;
- imersão rápida em água amoniacal (hidróxido de amônio 0,5%), e em seguida lavagens alternadas em água corrente e destilada;
- desidratação em etanol (50%, 80%, 95%, e 100%) por 30 segundos cada;
- diafanização em xilol por quatro vezes de 30 segundos cada;
- montagem com lamínula em *entellan* (Merck, USA).

3.4.3 Interpretação da Reação Imuno-histoquímica

Foi considerado positivo para os anticorpos em estudo, o aparecimento da cor marrom na área citoplasmática ou membranosa da célula. Foram usadas como controle positivos cortes do centro germinativo de tonsila normal para o anticorpo anti-CD10 e carcinoma ductal mamário para o anticorpo anti-NM23. Nas lâminas usadas como controle negativo, subtraiu-se o anticorpo primário da reação.

Os critérios utilizados para avaliação das proteínas CD10 e NM23 foram como preconizados por Ogino et al.[65] A exemplo de outros autores.[16,40,43,4] utilizou-se o percentual de células coradas como indicador do grau de expressão de ambos os marcadores, Considerou-se como escore 0 quando havia na lâmina menos de 10% de células coradas, escore 1, na presença de 11 a 25% das células coradas, escore 2, quando 26 a 50% das células estavam coradas e escore 3, nas amostras com expressão de mais de 50% das células coradas. Para o marcador CD10 consideramos negativas aquelas amostras que expressavam menos de 10% de células coradas e

positivas aquelas com mais de 10% de células coradas.[66] Devido à forte expressão do marcador NM23 no tecido neoplásico, apenas em três oportunidades as lesões apresentaram menos que 10% das células coradas. Tendo em vista essa forte expressão do marcador e a dificuldade de interpretação estatística dividiu-se a amostra em dois grupos: os expressores fracos, com menos de 50% das células coradas e os expressores fortes, com mais de 50% das células coradas

A avaliação da imunoexpressão das proteínas foi realizada no tecido tumoral e na mucosa não neoplásica obtida das margens cirúrgicas adjacentes ao tumor.

Os cortes foram examinados em aparelho de escaneamento de lâminas (Scan Scope*CS System, Aperio, UK). Trata-se de sistema de digitalização de lâminas com imagens de alta resolução (Figura 2). Avaliou-se o percentual de células com reação positiva (400X). As células com coloração duvidosa e as consideradas morfologicamente não tumorais foram excluídas da avaliação da imunoexpressão dos marcadores.

Figura 2. Equipamento com sistema de digitalização de imagens de alta definição utilizado para escaneamento de lâminas (www.aperio.com).

A avaliação da imunoexpressão foi realizada por dois patologistas experientes e de forma isolada. Os casos discordantes foram analisados em conjunto.

As imagens foram capturadas por meio de câmara Sansung com auxílio do programa WinTV32 acoplada em microscópio Olympus Bx40. Foram identificadas expressões positivas e negativas, para ambos marcadores, nos tumores e nas mucosas normais (Figuras 3 a 9)

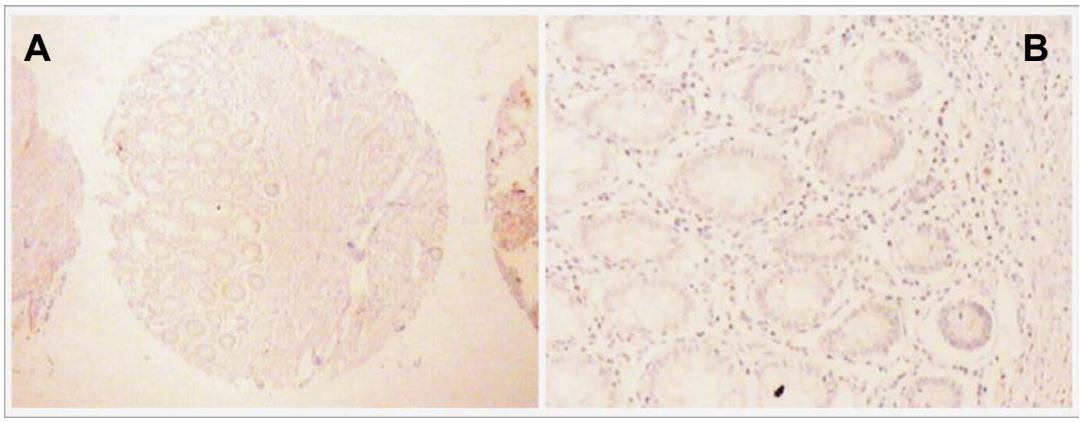

Figura 3. Mucosa colorretal não neoplásica, com imunoexpressão negativa para o marcador CD10. (Imuno-histoquímica, A 25X e B100X).

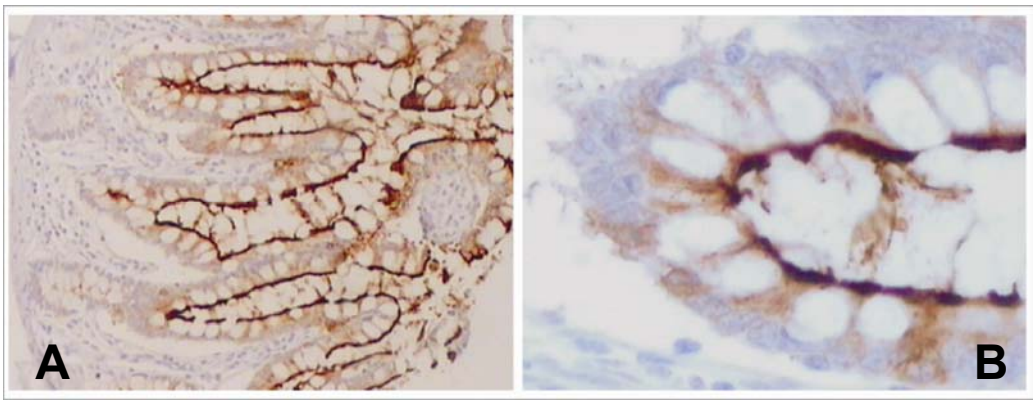

Figura 4. Mucosa colorretal não neoplásica com positividade imuno-histoquímica de padrão borda em escova para o marcador CD10. (Imuno-histoquímica, A 100X e B 400X).

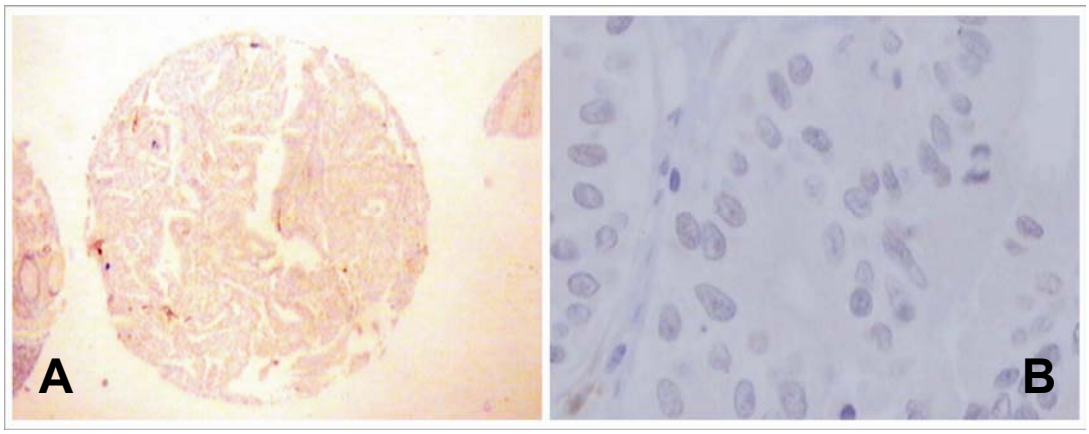

Figura 5. Tecido de carcinoma colorretal sem imunoexpressão para o anticorpo CD10. (Imuno-histoquímica. A 25X e B 400X).

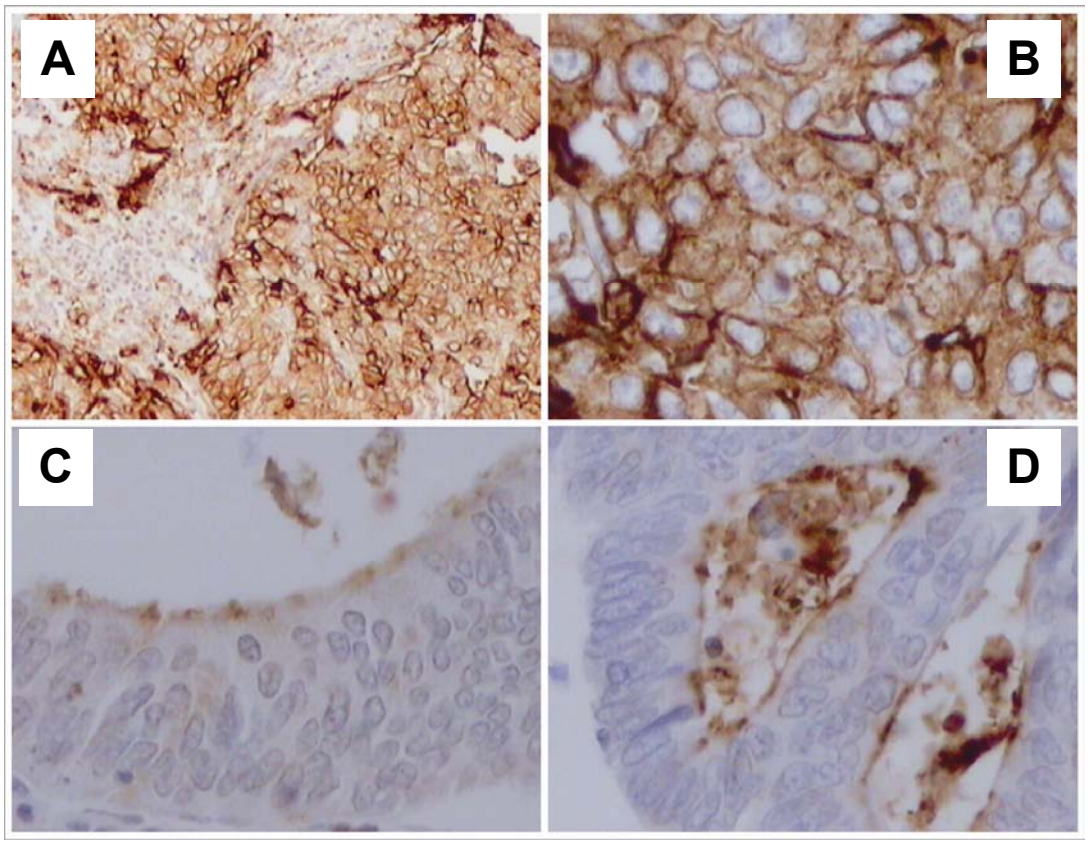

Figura 6. Carcinoma colorretal com positividade citoplasmática e de membrana para o marcador CD10. A) Forte (100X); B) Forte (400X); C) Fraco (400X) e D) Padrão borda em escova (400X). (Imuno-histoquímica).

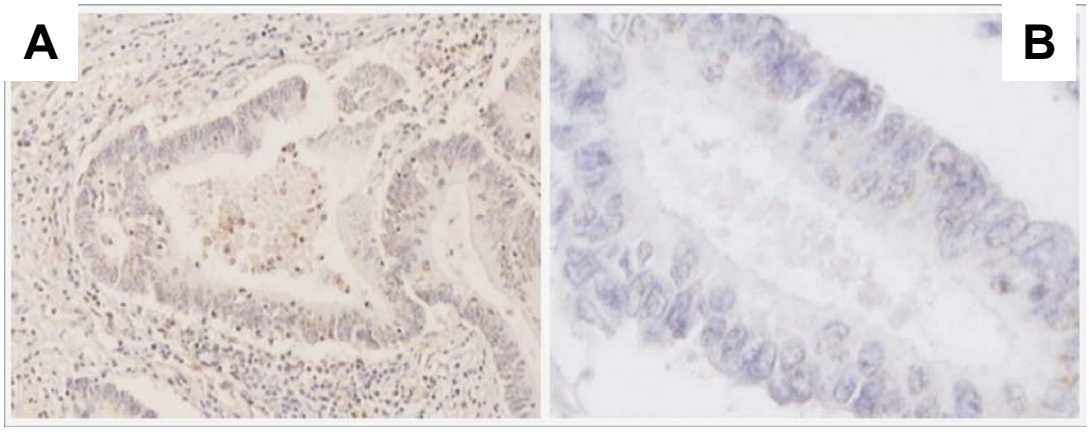

Figura 7. Carcinoma colorretal com imunoexpressão negativa para o marcador NM23. (Imuno-histoquímica, A 100X e B 400X).

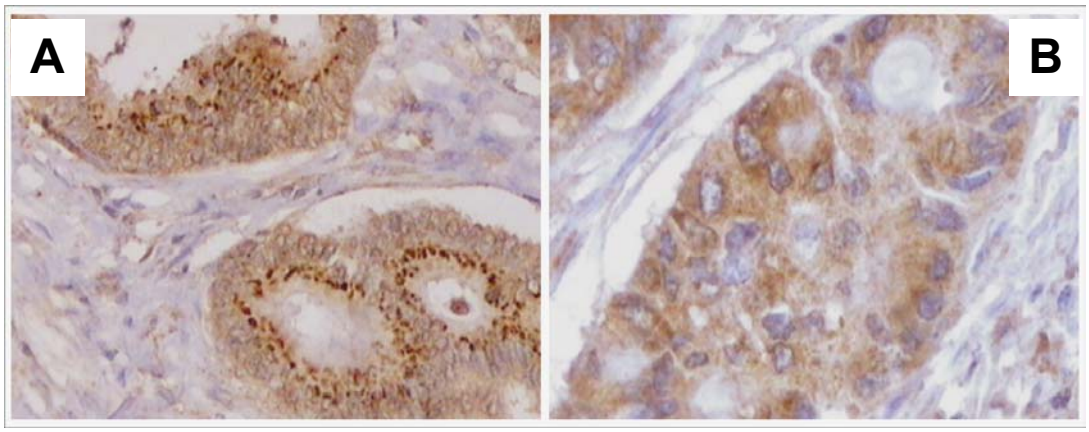

Figura 8. Carcinoma colorretal com positividade citoplasmática para o marcador NM23. (Imuno-histoquímica, A 100X e B 400X).

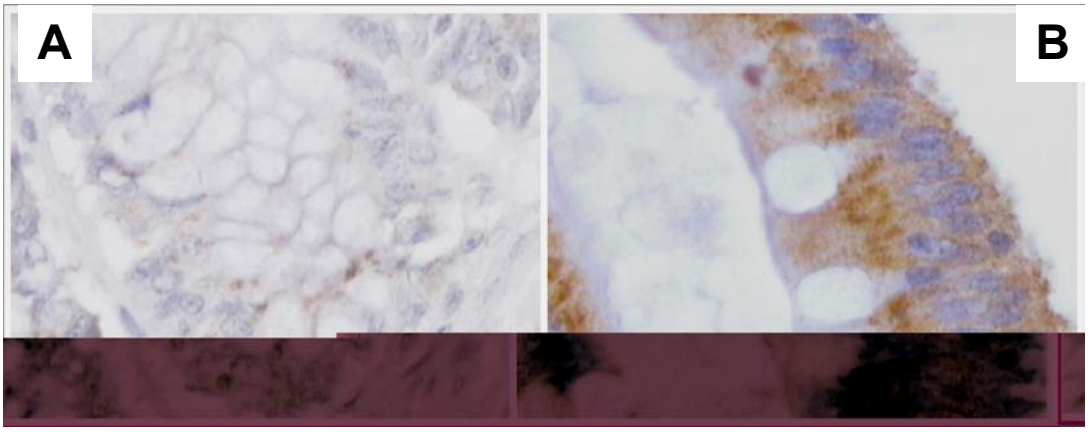

Figura 9. Mucosa colorretal não neoplásica com imuno-histoquímica com o marcador NM23. A) Imunoexpressão negativa (400X) e B) Imunoexpressão positiva (400X).

3.5. Coleta dos Dados

Foram registradas as seguintes informações: características clínicas da amostra (idade, sexo, etnia, data da operação, mortalidade, sobrevivência, recidiva, metástases hepáticas e/ou em outras localizações, estadiamento clínico); características macroscópicas da lesão (localização e aspecto macroscópico); características microscópicas (grau de diferenciação histológica, invasão linfática, vascular e neural, TNM) e imunoexpressão tecidual dos marcadores CD10 e NM23, avaliando-se a intensidade da coloração *versus* percentual de células coradas.[65]

3.6. Análise Estatística

Os dados referentes a variáveis quantitativas foram resumidos em médias.

As variáveis categóricas foram analisadas pelo teste de Mann-Witney e a correlação entre elas foi realizada pelo teste de Spearman. A análise de variância nas amostras de três grupos ou mais foi realizada pelo teste de Kruskal-Wallis e as variáveis dicotômicas foram analisadas pelo teste exato de Fisher.

Para análise da sobrevivência foram confeccionadas curvas de Kaplan-Meier e a comparação entre as curvas foi realizada pelo teste de Log-rank.

O nível de significância adotado foi inferior a 0,05 ou 5%.

O programa estatístico utilizado foi o Prism 4.0 (GraphPad Software Inc., USA).

4 RESULTADOS

4.1 Descrição das variáveis clínicas e histológicas

A distribuição etária está descrita na tabela 1. Em 11 doentes (8,5%) não foi possível a obtenção da idade.

Tabela 1. Distribuição dos doentes operados por carcinoma colorretal de acordo com a faixa etária

Faixa etária	N°	%
Até 40 anos	5	4,2
41 a 60 anos	37	31,1
61 a 80 anos	66	55,5
> 81 anos	11	9,2
Total	**119**	**100,0**

A localização das neoplasias no intestino grosso é observada na tabela 2.

Tabela 2. Distribuição do carcinoma colorretal de acordo com sua localização no intestino grosso

Localização	N°	%
Reto	41	31,5
Colo direito	38	29,2
Sigmóide	28	21,5
Colo esquerdo	14	10,7
Colo transverso	9	6,9
Total	**130**	**100,0**

A característica macroscópica da lesão está assinalada na tabela 3.

Tabela 3. Distribuição da freqüência de lesões de acordo com o aspecto macroscópico do carcinoma colorretal

Tipo de lesão	N°	%
Ulcerado e infiltrante	59	45,4
Ulcerado	28	21,5
Exofítico	23	17,7
Infiltrativo	19	14,6
Outro	1	0,8
Total	**130**	**100,0**

Os procedimentos cirúrgicos realizados foram: reto-sigmoidectomia em 49 (37,7%) doentes, colectomia direita em 38 (29,2%), laparotomia exploradora com ou sem colostomia de desvio em 11 (8,4%), amputação abdômino-perineal em 10 (7,6%), colectomia total em 10 (7,6%), colectomia esquerda em 9 (6,9%) e transversectomia em 3 (2,3%) enfermos (Tabela 4).

Tabela 4. Distribuição dos doentes com carcinoma colorretal de acordo com a operação realizada

Procedimento cirúrgico	N°	%
Reto-sigmoidectomia	49	37,7
Colectomia direita	38	29,2
Laparotomia com ou sem colostomia	11	8,4
Amputação abdômino-perineal	10	7,6
Colectomia total	10	7,6
Colectomia esquerda	9	6,9
Tranversectomia	3	2,3
Total	**130**	**100**

Oitenta e dois (63,1%) doentes foram submetidos a operações com intenção curativa e 48 (36,9%) foram operados paliativamente.

Os tumores ressecados foram estadiados de acordo com a classificação TNM da UICC (2002) em relação ao grau de penetração na parede intestinal e ao acometimento linfonodal (Tabelas 5 e 6).

Tabela 5. Distribuição dos doentes operados por carcinoma colorretal, de acordo com a profundidade de invasão do tumor na parede colorretal

Profundidade de Invasão	N°	%
T3	78	60,0
T4	30	23,1
T2	19	14,6
T1	3	2,3
Total	**130**	**100,0**

Tabela 6. Distribuição dos doentes de acordo com o comprometimento linfonodal pelo carcinoma colorretal

Linfonodos	N°	%
N0	58	44,6
N1	40	30,8
N2	31	23,8
NX	1	0,8
Total	**130**	**100,0**

Quanto ao grau de diferenciação histológica dos tumores, observou-se a distribuição relacionada na Tabela 7.

Tabela 7. Distribuição dos doentes de acordo com o grau de diferenciação histológica do carcinoma colorretal

Grau de diferenciação	N°	%
Bem diferenciado	52	40,0
Moderadamente diferenciado	70	53,8
Pouco diferenciado	8	6,2
Total	**130**	**100,0**

Em relação à presença de metástases à distância no estadiamento pré e/ou per operatório, os dados obtidos estão contidos na tabela 8.

Tabela 8. Distribuição dos doentes de acordo com a ocorrência de metástase à distância constatada no pré e/ou per-operatório

Metástase	N°	%
Ausente	79	60,8
Outras localizações, exceto hepática	27	20,8
Somente hepática	19	14,6
Hepática e outras localizações	5	3,8
Total	**130**	**100,0**

Em relação à presença de invasão vascular, linfática e perineural, a distribuição dos doentes está relacionada na tabela 9.

Tabela 9. Distribuição dos doentes de acordo com a invasão linfática, vascular e perineural do carcinoma colorretal

Invasão (N=130)	Não	Sim
Linfática	52 (40%)	78 (60%)
Vascular	103 (79,2)	27 (20,8%)
Perineural	92 (70,8%)	38 (29,2%)

Em relação ao estádio clínico do carcinoma colorretal foi utilizada a classificação TNM (UICC, 2002) (Tabela 10).

Tabela 10. Distribuição dos doentes nos estádio clínicos da classificação TNM (UICC 2002) do carcinoma colorretal

Estádio Clínico	N°	%
I	9	6,9
II	44	33,8
III	45	34,6
IV	32	24,6
Total	**130**	**100,0**

Os critérios prognósticos foram representados pelos seguintes parâmetros: ocorrência de recidivas, mortalidade global, sobrevivência e tempo livre de doença.

A ocorrência de recidivas nos doentes operados com intenção curativa foi constatada por meio de exames complementares ou por laparotomia e está descrita na tabela 11. Dois (2,4%) doentes faleceram por causa não relacionada à neoplasia e foram excluídos da análise e 5 (6,1%), tiveram perda de seguimento.

Tabela 11. Distribuição dos doentes operados por carcinoma colorretal com intenção curativa (N=80) de acordo com a ocorrência de recidiva

Recidiva	**N°**	**%**
Sim	21	26,25
Não	54	67,5
Sem informação	5	6,3
Total	**80**	**100,0**

A mortalidade global nos 90 enfermos com seguimento completo até o final do estudo foi de 34 (37,8%) doentes (Tabela 12). Não foi possível obter a informação da sobrevivência de 40 (30,8%) enfermos.

Tabela 12. Distribuição dos doentes operados por carcinoma colorretal de acordo com a mortalidade global

Mortalidade	**N°**	**%**
Sim	34	37,8
Não	56	62,2
Total	**90**	**100,0**

O índice de sobrevivência foi dividido em períodos mensais e está assinalado na tabela 13. Em 23 (17,7%) doentes não foi possível obter a informação quanto à sobrevivência medida em meses.

Tabela 13. Distribuição dos doentes de acordo com a sobrevivência após operação com intenção curativa ou paliativa do carcinoma colorretal

Sobrevivência	N°	%
Até 3 meses	15	14,0
4 a 6 meses	8	7,5
7 a 12 meses	8	7,5
13 a 24 meses	11	10,3
25 a 36 meses	21	19,6
37 a 48 meses	28	26,2
49 a 60 meses	15	14,0
> 60 meses	1	0,9
Total	**107**	**100,0**

Em relação ao tempo livre de doença, dos 80 doentes submetidos à operação com intenção curativa com seguimento completo, 10 (12,5%) deles evoluíram com recidiva (Tabela 14). Destes doentes quatro apresentaram recidiva apenas local, quatro apresentaram recidiva local e à distância e dois apenas recidiva à distância. O local mais frequente de recidiva à distância foi o fígado, seguido dos pulmões.

Tabela 14. Distribuição do tempo livre de doença nos enfermos operados com intenção curativa, com recidiva do carcinoma colorretal e submetidos a reoperação

Tempo	N°	%
7 a 12 meses	3	30,0
13 a 24 meses	2	20,0
25 a 36 meses	2	20,0
> 37 meses	3	30,0
Total	**10**	100,0

A média do tempo de seguimento dos doentes operados por carcinoma colorretal foi de 25,4 meses (1 a 47,3 meses). Em relação aos doentes tratados com intenção curativa, a média de seguimento foi de 36,4 meses (1 a 47,3 meses).

4.2 Descrição das variáveis imuno-histoquímicas

4.2.1 Avaliação da Imunoexpressão de NM 23 e CD 10 no tecido tumoral colorretal

Os casos discordantes entre a avaliação por dois patologistas da imunoexpressão corresponderam a menos de 10% da amostra e foram reclassificados por comum acordo. Não houve discordância entre os patologistas a respeito dos aspectos anatomopatológicos macroscópicos e microscópicos do carcinoma colorretal.

A análise imuno-histoquímica dos tecidos tumorais para os marcadores NM 23 e CD 10 revelou perda de aproximadamente 20% da amostra (Tabelas 15 e 16).

Tabela 15. Índices de imunoexpressão do marcador NM23 no tecido tumoral colorretal

Índices	N°	%
0 - 2	11	11,8
3	82	88,2
Total	**93**	**100,0**

Tabela 16. Índices de imunoexpressão do marcador CD10 no tecido tumoral colorretal

Índice	N°	%
0	59	59
1-3	41	41
Total	**100**	**100,0**

4.2.2 Avaliação da intensidade de coloração e do percentual de células coradas pelos marcadores CD10 e NM23 no tecido do carcinoma colorretal

A relação entre a intensidade da coloração e o número de células coradas pelo marcador CD10 no tecido do carcinoma colorretal foi significante (p<0,001) (Figura 10).

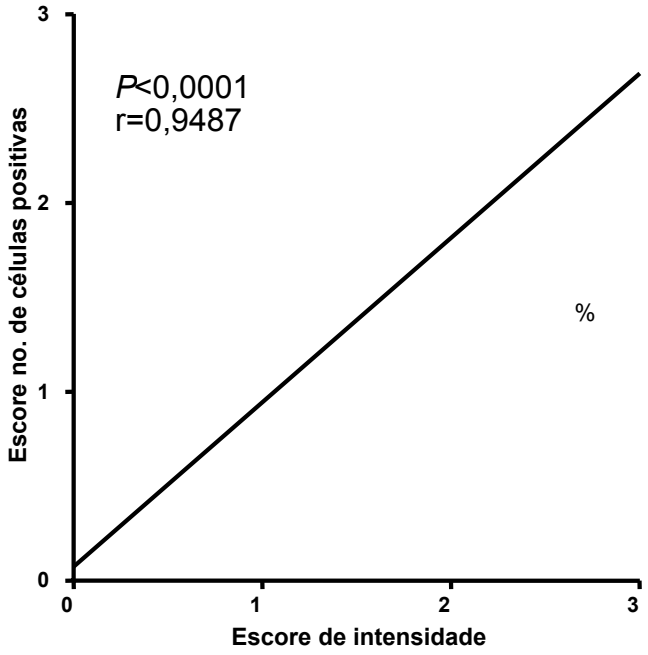

Figura 10. Relação do percentual e da intensidade de células coradas para CD10 no tecido do carcinoma colorretal.

A relação entre a intensidade da coloração e o número de células coradas pelo marcador NM23 no tecido do carcinoma colorretal foi significante (p<0,001) (Figura 11).

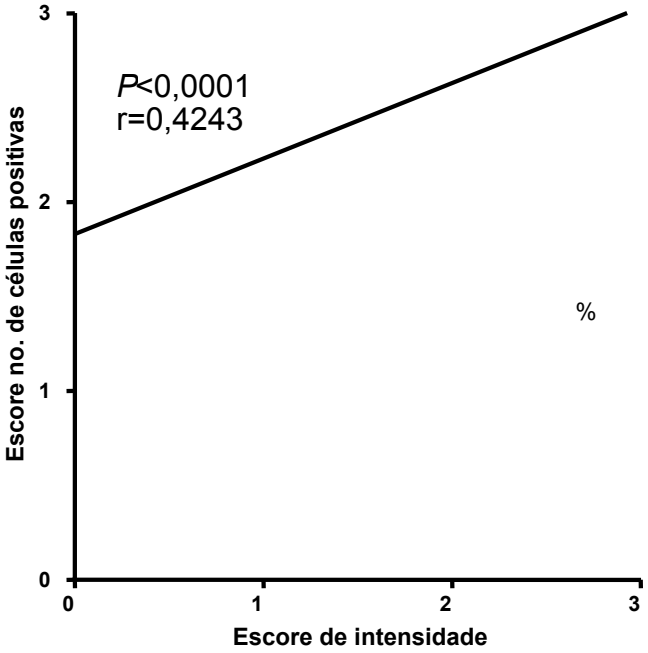

Figura 11. Relação do percentual e da intensidade de células coradas para o marcador NM23 no tecido do carcinoma colorretal.

4.2.3 Expressão dos marcadores CD10 e NM23 no tecido do carcinoma colorretal e na mucosa não neoplásica

A expressão do marcador NM23 no tecido tumoral foi significantemente maior (p<0,0001) do que na mucosa colorretal não neoplásica. Do mesmo modo, a expressão de CD10 também foi significantemente maior (p<0,0001) no tecido do carcinoma colorretal do que na mucosa não neoplásica (Figuras 12 e 13).

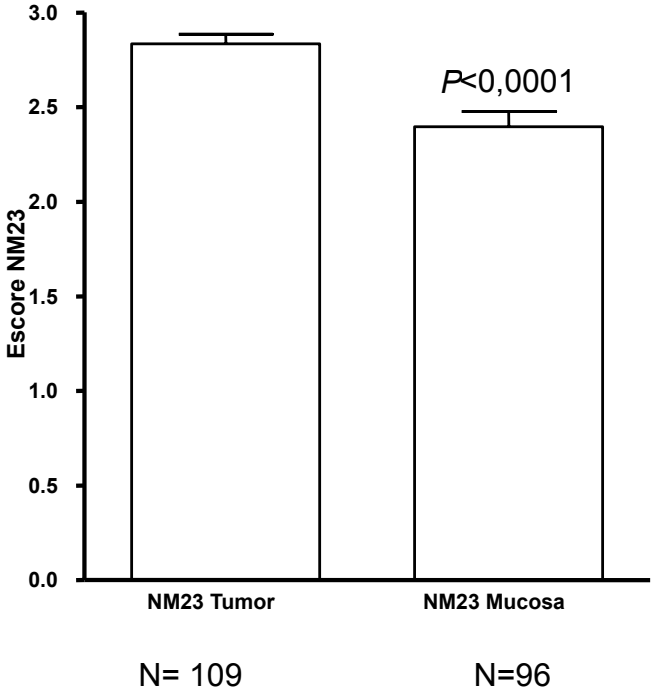

Figura 12. Gráficos da intensidade da imunoexpressão do marcador NM23 no carcinoma colorretal e na mucosa não neoplásica.

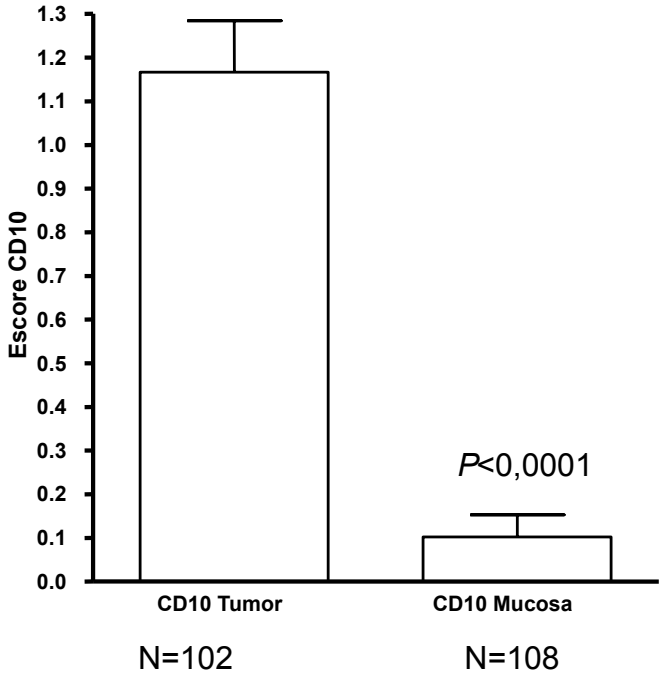

Figura 13. Gráficos da intensidade da imunoexpressão do marcador CD10 no tecido do carcinoma colorretal na mucosa não neoplásica colorretal.

4.2.4. Relação da expressão dos marcadores CD10 e NM23 com o local de acometimento no intestino grosso do carcinoma colorretal

A expressão dos marcadores tumorais CD10 e NM23 não apresentou diferença significante (p=0,79) em relação à sua localização no reto ou nas demais localizações no intestino grosso (Figuras 14 e 15).

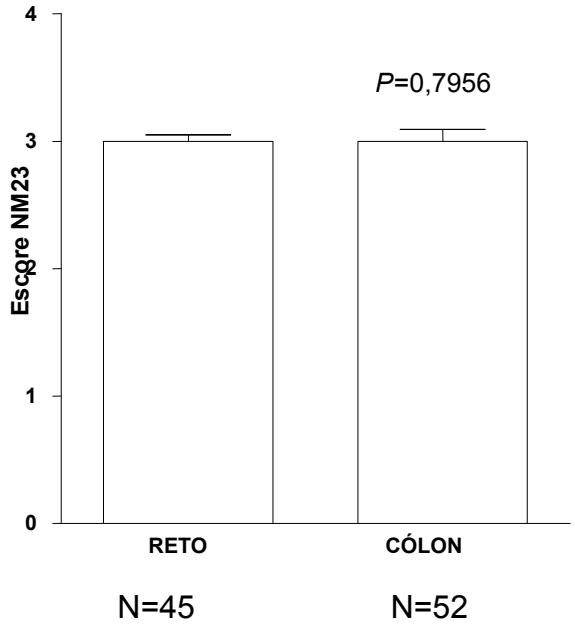

Figura 14. Gráficos da intensidade da imunoexpressão do marcador NM23 de acordo com a localização do carcinoma colorretal no intestino grosso.

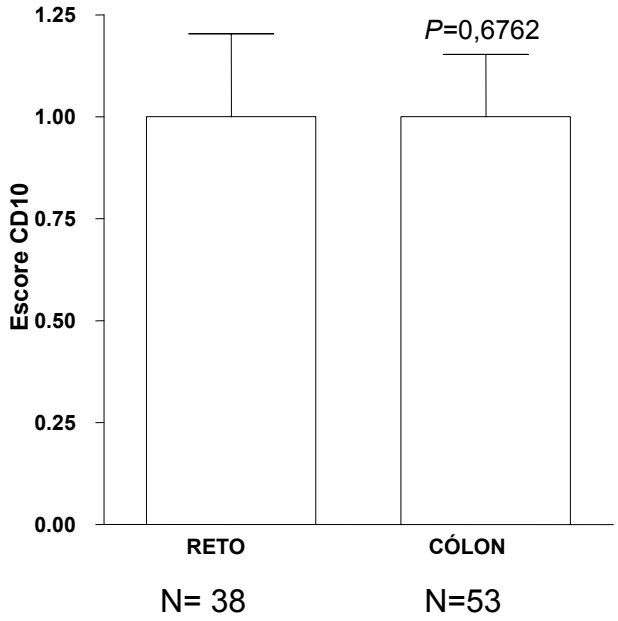

Figura 15. Gráficos da intensidade da imunoexpressão do marcador CD10 de acordo com a localização do carcinoma colorretal no intestino grosso.

4.2.5. Relação da expressão dos marcadores CD10 e NM23 com o aspecto macroscópico do carcinoma colorretal

A expressão do marcador CD10 foi significantemente maior (p=0,05) nos carcinomas com aspecto macroscópico exofítico do que naqueles com aspecto macroscópico não exofítico (Figura 16 e tabela 17).

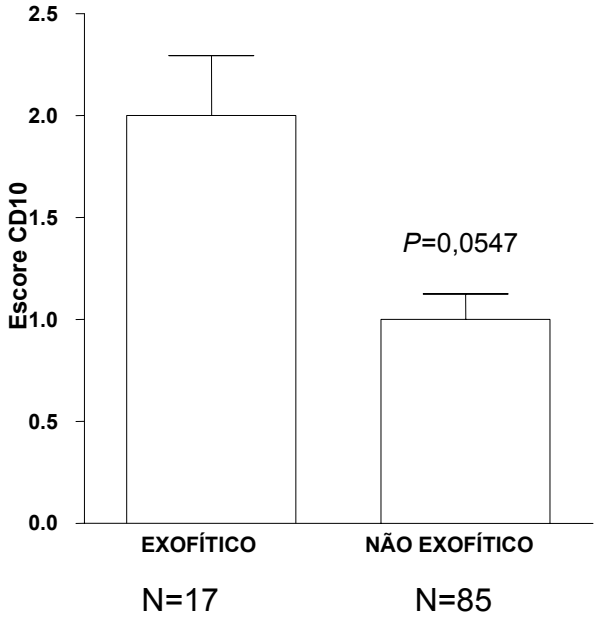

Figura 16. Gráficos da intensidade da imunoexpressão do marcador CD10 de acordo com o aspecto macroscópico do carcinoma colorretal.

Tabela 17. Imunoexpressão do marcador CD10 de acordo com o aspecto macroscópico exofítico ou não exofítico do carcinoma colorretal

	Aspecto Macroscópico (N=101)	
CD10	**Exofítico (N)**	**Não Exofítico (N)**
Positivo	10 (58,82%)	26 (38,29%)
Negativo	7 (41,17%)	58 (61,70%)

Teste exato de Fisher p=0,04 N = nº de casos

A expressão do marcador NM23 não foi significantemente diferente (p=0,59) nos doentes com ou sem carcinoma colorretal de aspecto macroscópico exofitico (Figura 17).

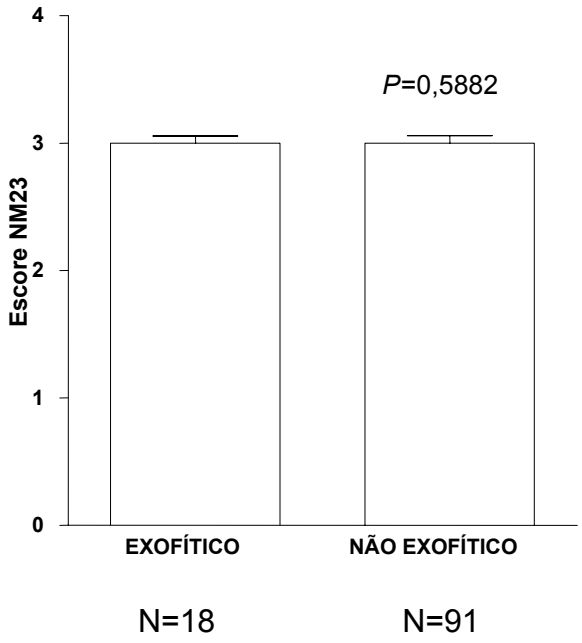

Figura 17. Gráficos da intensidade da imunoexpressão do marcador NM23 de acordo com o aspecto macroscópico exofítico ou não do carcinoma colorretal.

4.2.6. Relação entre a expressão dos marcadores CD10 e NM23 e o grau de diferenciação celular no tecido do carcinoma colorretal

A expressão do marcador NM23 não apresentou diferença significante (p=0,57) em relação ao grau de diferenciação celular do carcinoma colorretal (Figura 18).

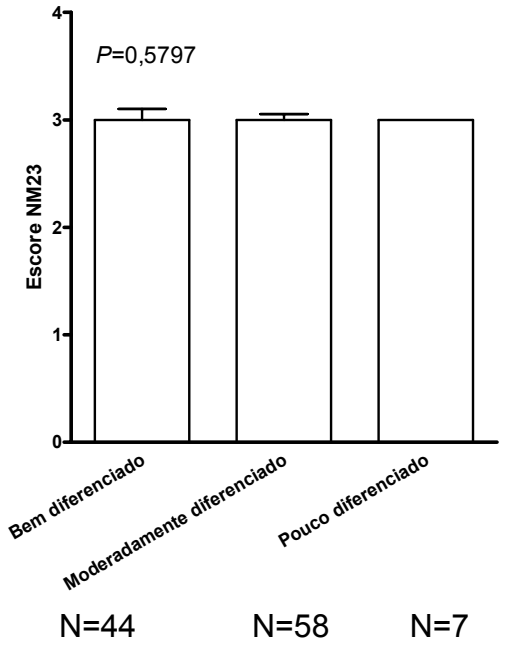

Figura 18. Gráficos da intensidade da imunoexpressão do marcador NM23 de acordo com o grau de diferenciação celular do carcinoma colorretal.

A expressão do marcador CD10 não apresentou diferença significante (p=0,48) em relação ao grau de diferenciação celular no carcinoma colorretal (Figura 19).

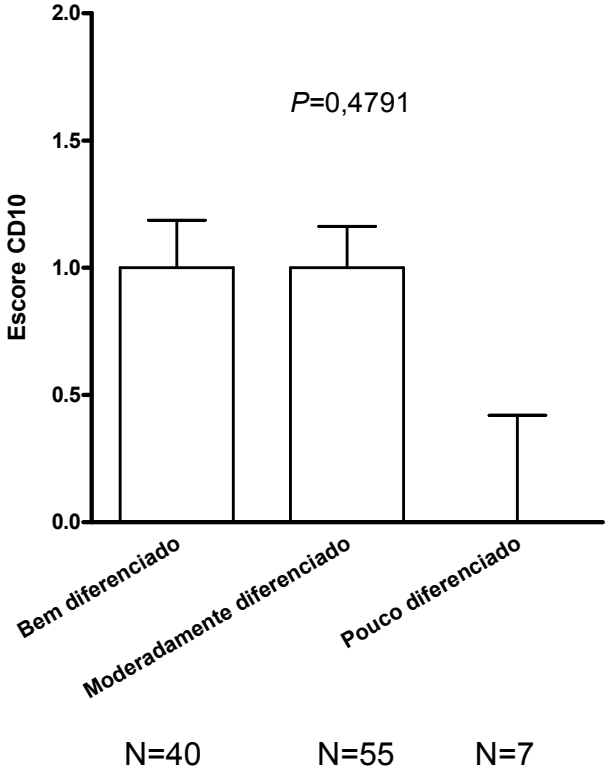

Figura 19. Gráficos da intensidade da imunoexpressão do marcador CD10 de acordo com o grau de diferenciação celular do carcinoma colorretal.

4.2.7 Relação da expressão de CD10 e NM23 com a infiltração venosa, linfática e perineural do carcinoma colorretal

A expressão dos marcadores NM23 e CD10 não apresentou diferença significante (p=0,86 e p=0,68, respectivamente) no carcinoma colorretal com ou sem invasão venosa (Figuras 20 e 21).

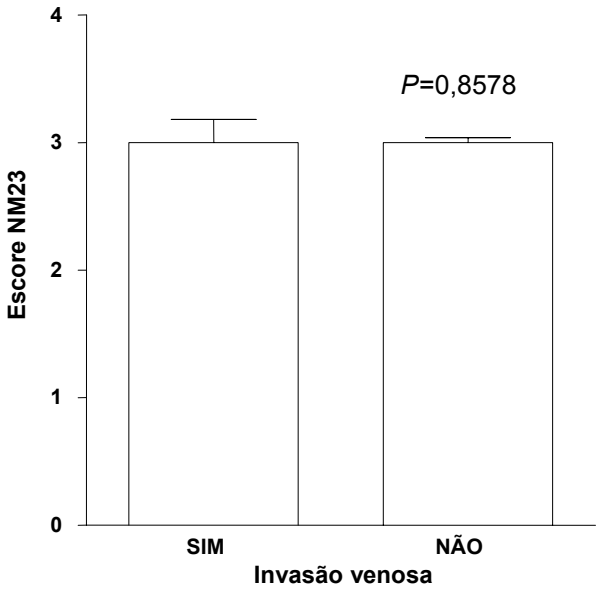

N=23 N=86

Figura 20. Gráficos da intensidade de imunoexpressão do marcador NM23 de acordo com a presença ou não de invasão venosa pelo carcinoma colorretal.

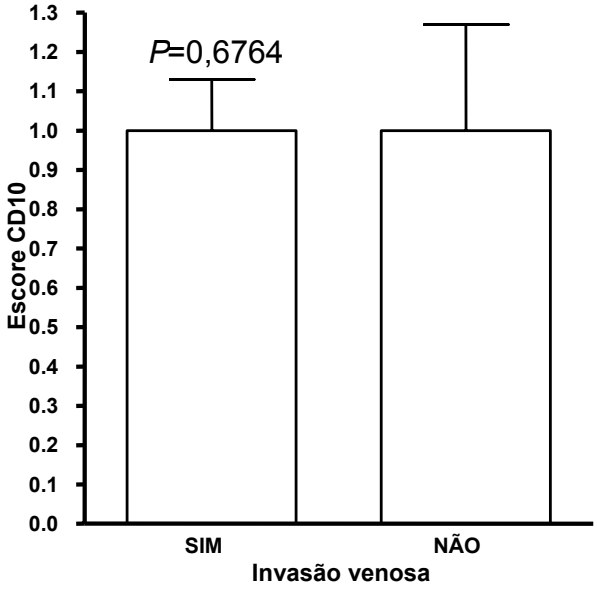

N=23 N=79

Figura 21. Gráficos da imunoexpressão do marcador CD10 de acordo com a presença ou não de invasão venosa no carcinoma colorretal.

A expressão dos marcadores NM23 e CD10 nos carcinomas colorretais com ou sem invasão linfática não apresentou diferença significante (p=0,41 e p=0,73, respectivamente) (Figuras 22 e 23).

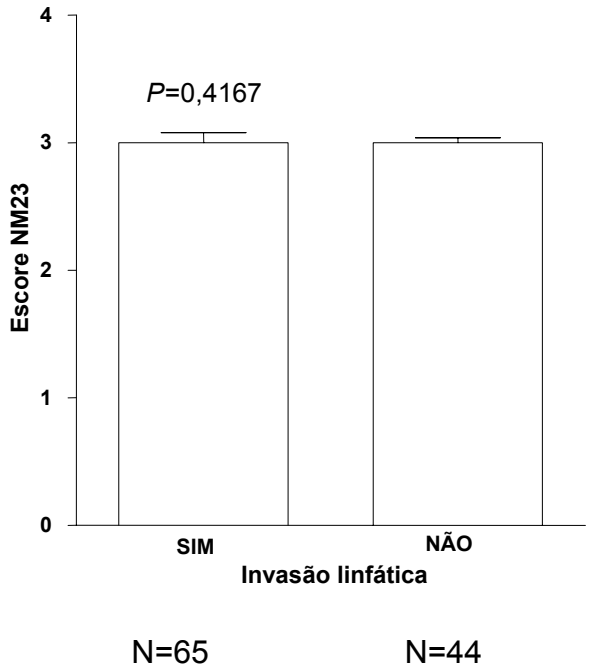

Figura 22. Gráficos da intensidade da imunoexpressão do marcador NM23 de acordo com a presença ou não de invasão linfática no carcinoma colorretal.

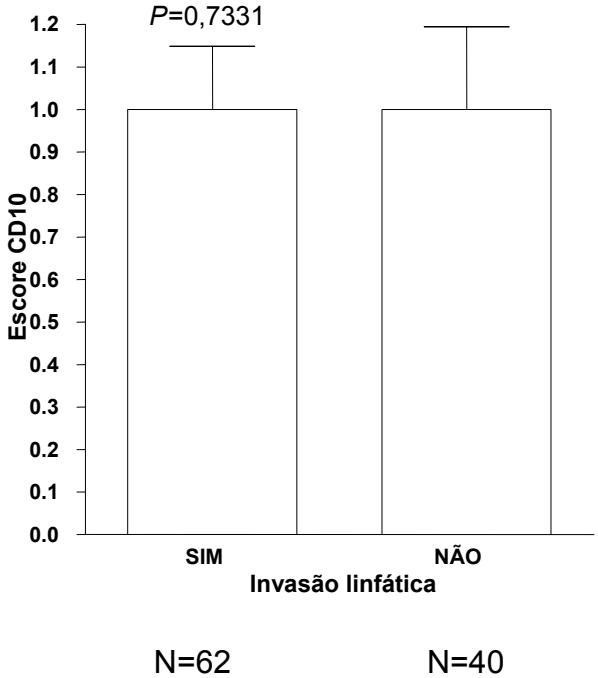

Figura 23. Gráficos da intensidade de imunoexpressão do marcador CD10 de acordo com a presença ou não de invasão linfática no carcinoma colorretal.

A expressão dos marcadores NM23 e CD10 no carcinoma colorretal com ou sem invasão perineural não apresentou diferença significante (p=0,46 e p=0,24, respectivamente) (Figuras 24 e 25).

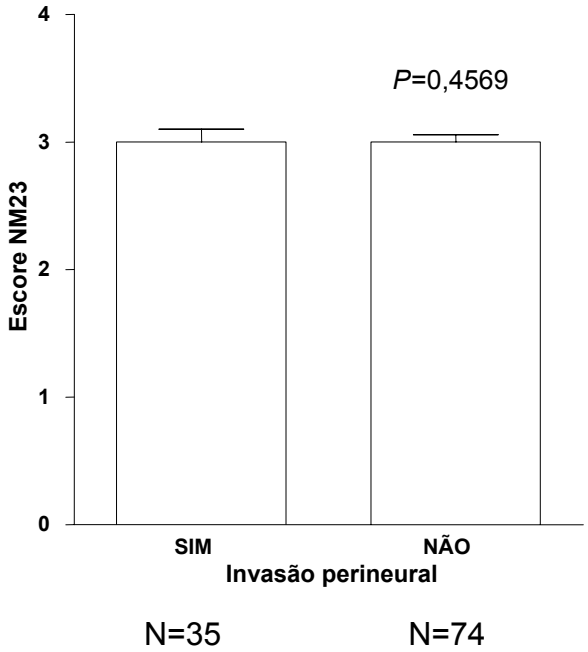

Figura 24. Gráficos da intensidade da imunoexpressão do marcador NM23 de acordo com a presença ou não de invasão perineural no carcinoma colorretal.

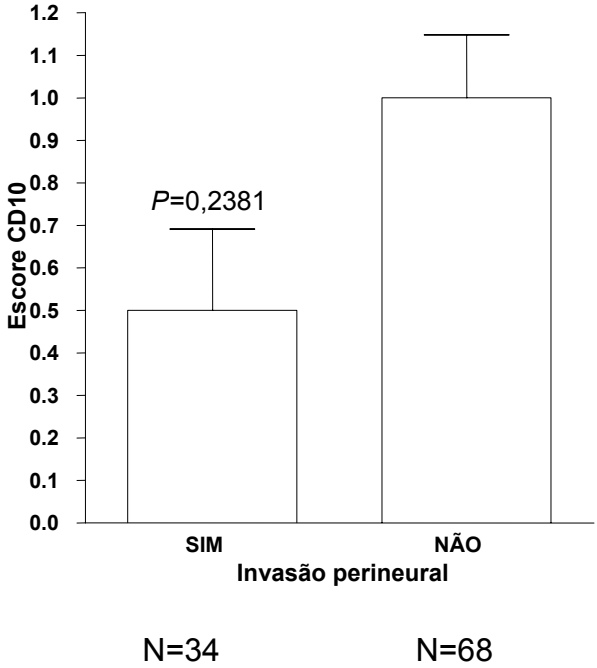

Figura 25. Gráficos da intensidade da imunoexpressão do marcador CD10 de acordo com a presença ou não de invasão perineural no carcinoma colorretal.

4.2.8 Relação da expressão de CD10 e NM23 com a presença de metástase linfonodal

A expressão do marcador NM23 e do CD10 nos doentes com ou sem metástase linfonodal do carcinoma colorretal não apresentou diferença significante (p=0,08 e p=0,30, respectivamente) (Tabelas 18 e 19).

Tabela 18. Imunoexpressão do marcador NM23 de acordo com a presença ou não de metástase linfonodal do carcinoma colorretal.

Marcador	**pN (*N*=108)**	
NM23	**N0 (*N*)**	**N1-2 (*N*)**
Negativo	3 (6%)	10 (18%)
Positivo	47 (94%)	48 (82%)

Teste exato de Fisher p=0,0843 *N* = nº de casos

Tabela 19. Imunoexpressão do marcador CD 10 de acordo coma presença ou não de metástase linfonodal

Marcador	**pN (*N*=101)**	
CD10	**N0 (*N*)**	**N1-2 (*N*)**
Positivo	19 (41,3%)	17 (31%)
Negativo	27 (58,7%)	38 (69%)

Teste exato de Fisher p=0,3032 N = nº de casos

4.2.9 Relação da expressão de CD10 e do NM23 com a ocorrência de metástase hepática do carcinoma colorretal

A expressão dos marcadores CD10 e NM23 não foi significantemente maior (p=0,31) nos doentes com ou sem metástases hepáticas (Figuras 26 e 27).

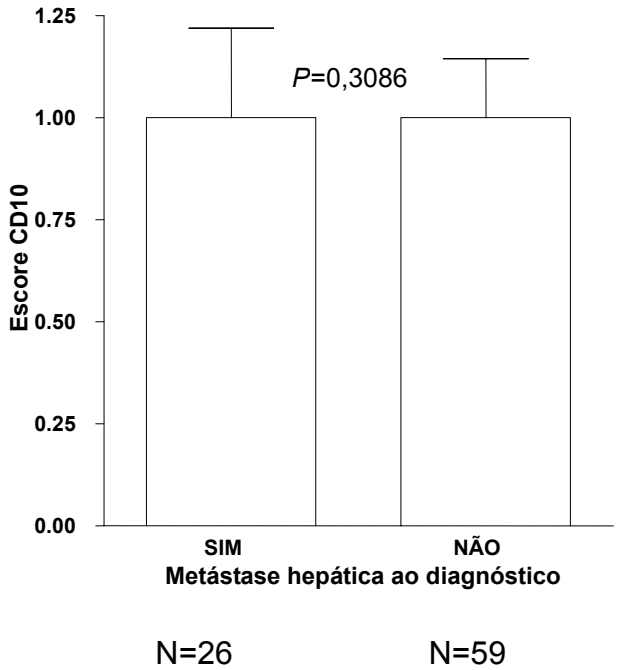

Figura 26. Gráficos da intensidade da imunoexpressão do marcador CD10 em relação à ocorrência ou não de metástase hepática do carcinoma colorretal.

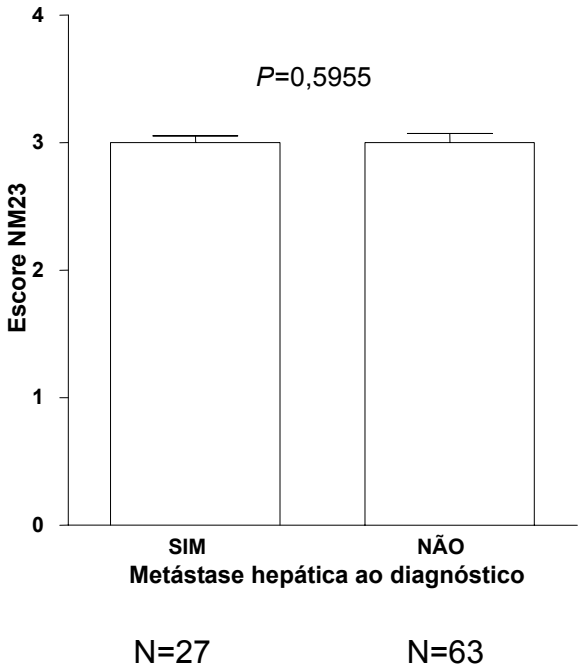

Figura 27. Gráficos da intensidade da imunoexpressão do marcador NM23 de acordo com a presença ou não de metástase hepática do carcinoma colorretal.

4.2.10 Relação da expressão de CD10 e NM23 com o estadiamento do carcinoma colorretal

Não houve diferença significante (p=0,19) entre a expressão do marcador NM23 e os estádios I, II, III e IV da classificação TNM da UICC (2002) do carcinoma colorretal.

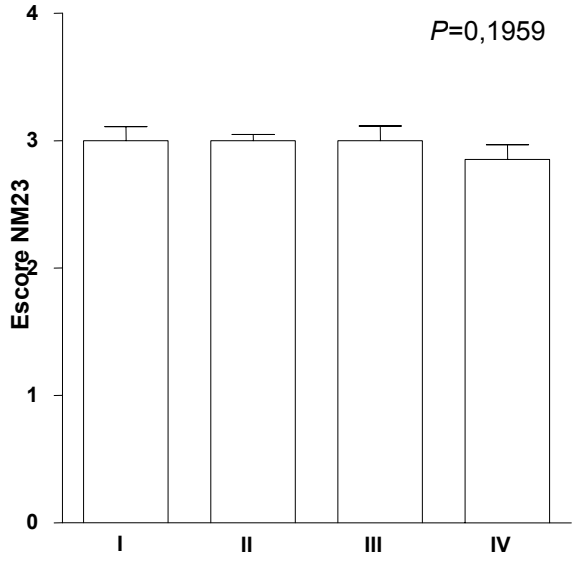

N=9 N=29 N=35 N=27

Figura 28. Gráficos da intensidade da imunoexpressão do marcador NM23 de acordo com o estádio I, II, III ou IV da classificação TNM da UICC (2002) do carcinoma colorretal.

Não houve diferença significante (p=0,09) entre os diferentes estádios da classificação TNM do carcinoma colorretal e a expressão do marcador CD10 (Figura 29).

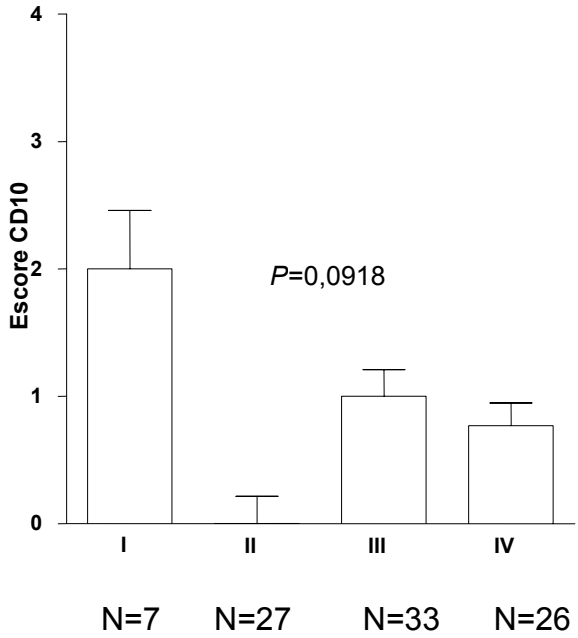

Figura 29. Gráficos da intensidade da imunoexpressão do marcador CD10 de acordo com o estádio da classificação TNM da UICC (2002) do carcinoma colorretal.

4.2.11 Relação da expressão de CD10 e NM23 com a sobrevivência livre de doença nos doentes operados de carcinoma colorretal

A sobrevivência livre de doença foi significantemente maior (p=0,01; *odds ratio* = 2,7%) nos doentes com expressão do marcador NM23. A estimativa de sobrevivência livre de doença foi de 17,0% para os doentes NM23 negativos (escore = 0-2) e de 61,1% para os doentes NM23 positivos (escore =3) (Figura 30).

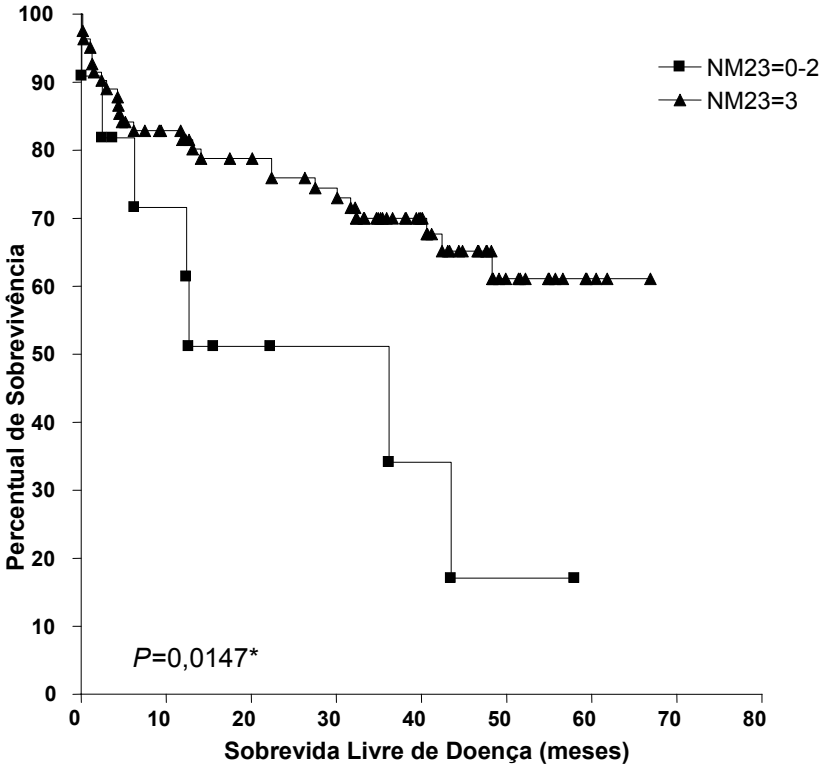

N (0-2)= 8 N (3)= 62

Figura 30. Sobrevivência livre de doença de acordo com a expressão do marcador NM23 no tecido do carcinoma colorretal (método de Kaplan-Meier).

Os doentes com expressão positiva de CD10 (escore=1-3) apresentaram estimativa de sobrevivência livre de doença de 44,8% e aqueles com expressão negativa de CD10 (escore=0) apresentam estimativa de sobrevivência livre de doença de 67,9%. Contudo, essa diferença não foi significante (p=0,18) (Figura 31).

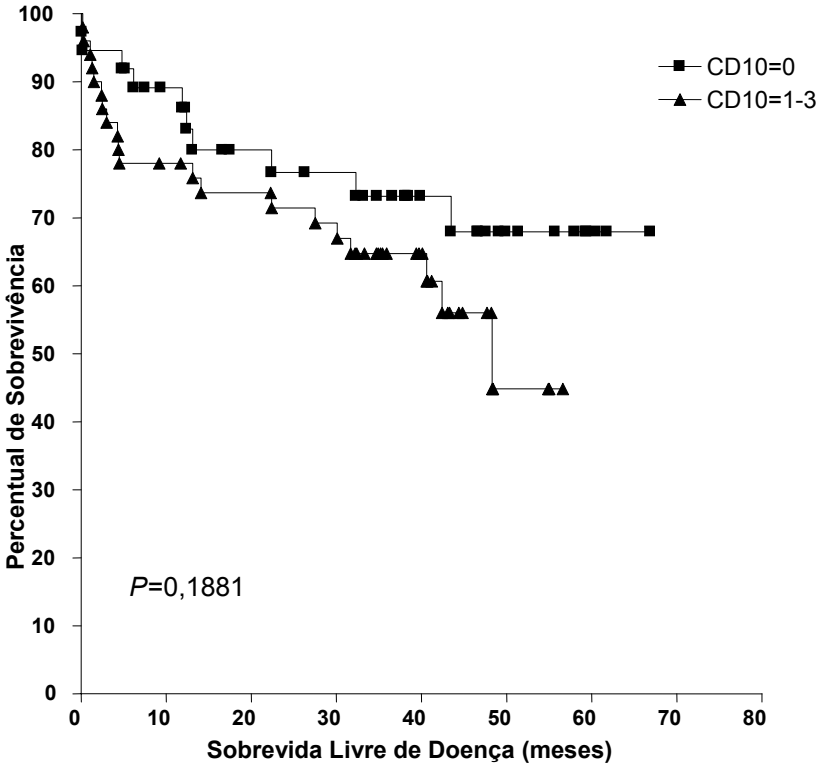

N (0)= 17 N (1-3)= 52

Figura 31. Sobrevivência livre de doença de acordo com a expressão do marcador CD10 no tecido do carcinoma colorretal (método de Kaplan-Meier).

4.2.12 Relação da expressão dos marcadores CD10 e NM23 com a sobrevivência global dos doentes operados de carcinoma colorretal

A estimativa de sobrevivência de cinco anos foi de 49,0% para os doentes com expressão negativa do marcador NM23 (escore=0-2) e de 65,0% para os doentes com expressão positiva do marcador NM23 (escore=3). Entretanto, esta diferença não foi significante (p=0,13) (Figura 32).

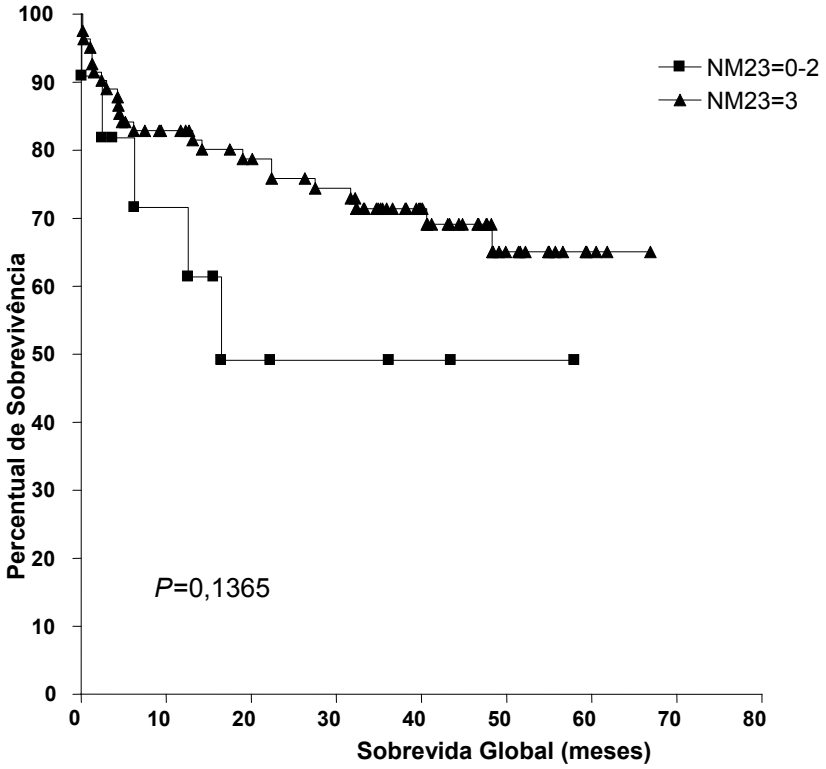

N (0-2)= 11 N (3)= 82

Figura 32. Sobrevivência global dos doentes de acordo com a expressão do marcador NM23 no tecido do carcinoma colorretal (método de Kaplan-Meier).

A sobrevivência global de cinco anos não foi significantemente maior (p=0,24) nos doentes com ou sem expressão do marcador CD10. Os doentes com expressão positiva de CD10 (escore =1-3) apresentam estimativa de sobrevivência de cinco anos de 52,5% e aqueles com expressão negativa de CD10 (escore=0) apresentam estimativa de sobrevivência de cinco anos de 72,8% (Figura 33).

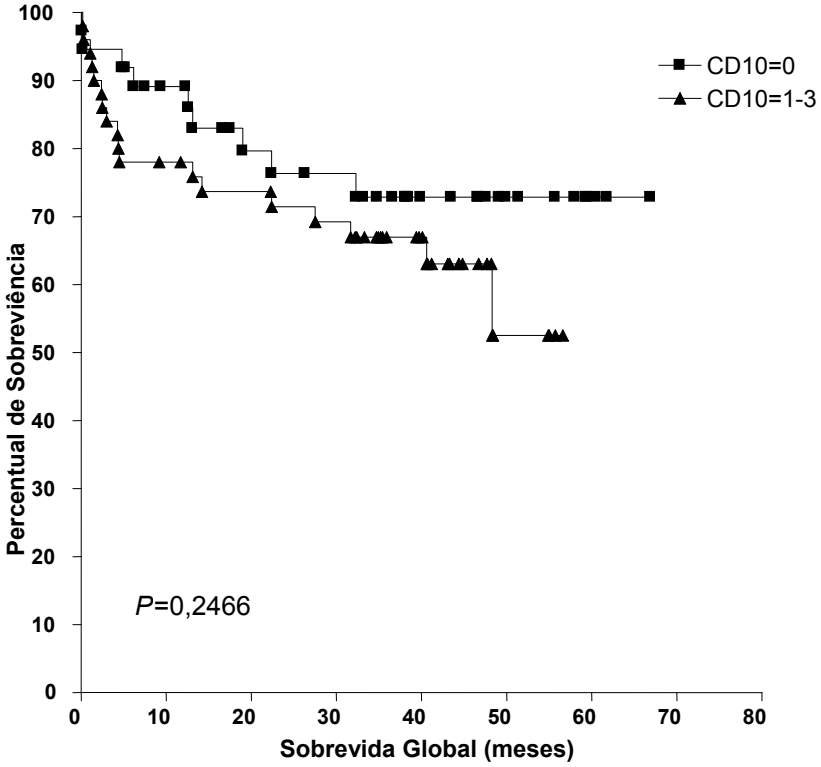

N (0)= 38 N (1-3)= 52

Figura 33. Sobrevivência global dos doentes de acordo com a expressão do marcador CD10 no tecido do carcinoma colorretal (método de Kaplan-Meier).

4.2.13 Correlação entre as expressões dos marcadores CD10 e NM23

A correlação entre os índices de expressão dos marcadores NM23 e CD10 no tecido do carcinoma colorretal não apresentou significância (p=0,54) (Figura 34).

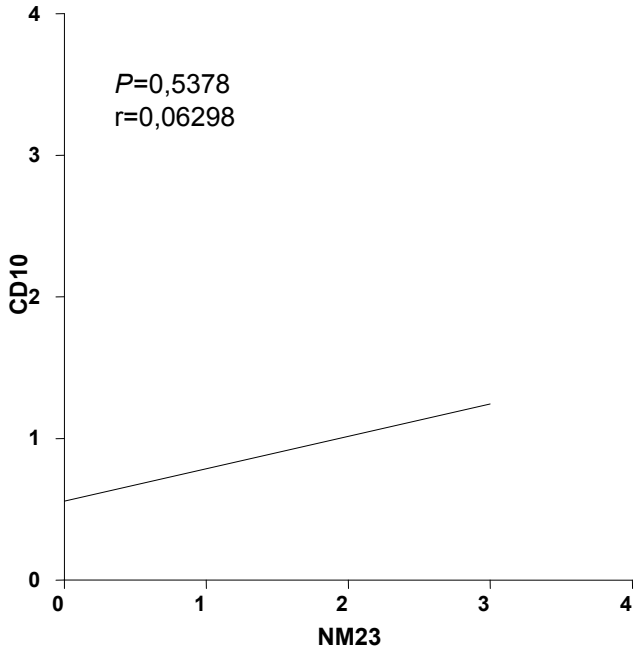

Figura 34. Correlação entre a expressão dos marcadores CD10 e NM23 no tecido do carcinoma colorretal.

5 DISCUSSÃO

5.1 Características gerais

O presente estudo avaliou, retrospectivamente, 130 doentes com carcinoma colorretal submetidos ao tratamento cirúrgico. O período de acompanhamento dos doentes operados foi, em média, menor que cinco anos, o que pode ter influenciado na significância dos resultados referentes ao prognóstico.

Na presente série, foram realizadas análises em tecido neoplásico e na mucosa não neoplásica adjacente ao tumor. Embora a mucosa não neoplásica retirada cuidadosamente distante do local do tumor fosse considerada sem alterações, é possível que ela contivesse afinidade diferente aos marcadores da mucosa de doentes sem carcinoma colorretal. Outros estudos[19,44,55,66] também consideraram como mucosa "normal" aquela adjacente ao tumor e sem tecido tumoral identificável microscopicamente.

A escolha dos marcadores NM23 e CD10 foi para identificar dados de relevância prognóstica. Trata-se de dois marcadores relacionados com o prognóstico e com a presença de metástases hepáticas.[38,40,43,45,55] Entretanto, a literatura é controversa quanto à expressão desses marcadores.[43]

O estudo por meio de TMA foi realizado em função da aplicabilidade do método e do seu baixo custo, com economia de reagentes e rapidez do processo de coloração imuno-histoquímica.[63,64]

5.2 Análise da amostra

Berney et al.[46] investigaram a expressão do marcador NM23 em 58 doentes com neoplasia colorretal e identificaram relação entre a expressão do marcador e a ocorrência de metástases. Fujimoto et al.[40], em 505 doentes com neoplasia colorretal, observaram relação positiva e significante entre e expressão de CD10 e a ocorrência de metástase hepática.

Na atual série, embora o número de 130 doentes inicialmente pareça adequado, a casuística final passou a contar com aproximadamente 100 doentes devido às perdas

pelos critérios de exclusão, pela descontinuidade de seguimento e pela perda de material histológico decorrente de falhas na confecção do TMA.

5.3 Metodologia

5.3.1 Os doentes

O presente estudo foi realizado de forma retrospectiva, o que permitiu a ocorrência de eventuais vieses próprios deste tipo de análise. Por outro lado, a padronização da coleta dos dados e do estudo anatomopatológico e a análise estatística criteriosa permitiram a sua redução.

5.3.2 A amostragem tecidual

A análise tecidual do carcinoma colorretal foi realizada por TMA que utiliza amostra pequena de tecido tumoral. A validação da utilização do TMA para pesquisa em tumores colorretais foi obtida a partir de estudo de 286 doentes com carcinoma colorretal em que foram investigadas as citoqueratinas 7 e 20.[64]

Este método utilizado em nosso meio a partir de 2005, permite, além economia de anticorpos e tecidos, homogeneização da imunoexpressão dos anticorpos utilizados, uma vez que a reação imuno-histoquímica é realizada em todos os casos ao mesmo tempo e na mesma lâmina.[63]

5.3.3 A análise de imagens

Além destes avanços, optamos pela utilização do sistema de análise e digitalização de lâminas (Scan Scope*CS System, Aperio, UK) onde se examinou as estruturas celulares sem o concurso de microscópios.

Depois de mais de três séculos sendo utilizados em todo o mundo, os microscópios estão sendo substituídos nas salas de aula e nos laboratórios de pesquisa por telas de alta resolução de computadores. A particularidade deste sistema reside na apresentação de ‘lâminas digitais’ que, neste estudo, foram analisadas separadamente pelo autor e por dois patologistas.

Neste sistema, o computador funciona como ‘microscópio robotizado’. A imagem se movimenta com alta definição em uma mesma lâmina e, em poucos minutos, percorre de forma homogênea toda a imagem.

5.3.4 Os marcadores imuno-histoquímicos

A expressão dos marcadores no tecido tumoral e na mucosa normal foi avaliada pelo número de células coradas e pela intensidade da coloração.[19,35,55,65] Em nosso meio, Lima et al.[19] utilizaram a técnica de Ogino et al.[65] para interpretar a expressão dos inibidores de apoptoses.

A análise estatística da amostra em estudo permitiu concluir pela existência de relação direta entre a quantidade de células coradas e a intensidade da coloração para o marcador CD10. Tal relação não foi encontrada para o marcador NM23. Tendo em vista esse achado, utilizou-se o percentual de células coradas como indicador do grau de expressão de ambos os marcadores, a exemplo do outros autores.[16,40,43,46]

A interpretação da expressão dos marcadores foi realizada quantitativamente em escala de escores de 0 (zero) a 3 (três) conforme o percentual de células coradas.[19,35,65] Considerou-se como escore 0 quando havia na lâmina menos de 10% de células coradas, escore 1, na presença de 11 a 25% das células coradas, escore 2, quando 26 a 50% das células estavam coradas e escore 3, nas amostras com expressão de mais de 50% das células coradas. Para o marcador CD10 consideramos negativas aquelas amostras que expressavam menos de 10% de células coradas e positivas aquelas com mais de 10% de células coradas.[66] Devido à forte expressão do marcador NM23 no tecido neoplásico, apenas em três oportunidades as lesões apresentaram menos que 10% das células coradas. Tendo em vista essa forte expressão do marcador e a dificuldade de interpretação estatística dividiu-se a amostra em dois grupos: os expressores fracos, com menos de 50% das células coradas e os expressores fortes, com mais de 50% das células coradas. Não existe ainda consenso sobre o percentual a partir do qual se considera a expressão do marcador como positiva.[19,35,65,66]

Gomes[66] avaliando a expressão imuno-histoquímica para marcadores de metaloproteinases considerou como positivos as neoplasias que apresentassem mais de 10% de células coradas.

Berney et al.[46] investigando vários marcadores tumorais dentre eles NM23 consideraram cinco níveis de graduação da marcação levando em consideração a intensidade de expressão do marcador e o percentual de células coradas, classificação semelhante à utilizada por Brenner et al.[58]

Sarris et al.[55] avaliaram a expressão de NM23 relacionada à ocorrência de metástases e utilizaram os seguintes parâmetros: expressão fraca quando havia menos de 30% das células coradas pelo marcador, expressão moderada quando 31 a 75% das células fossem positivas para a marcação e expressão forte quando mais de 75% das células estivessem coradas.

Ohji et al.[12] e Ogawa et al.[35] avaliaram o risco de metástases hepáticas relacionado à expressão do marcador CD10. Consideraram positivos os tumores cujas células foram coradas em mais de 10%.

Fujimoto et al.[40] estudaram a expressão de CD10 em relação á ocorrência de metástases hepáticas e consideraram positiva a marcação de mais de 5% de células.

Garinis et al.[67] investigaram a expressão de NM23-H1 no carcinoma colorretal e consideraram o seguinte escore para a expressão imuno-histoquímica do marcador: 0 (nenhuma célula corada); 1 (de 1 a 30% de células coradas); 2 (31 a 50% de células coradas) e 3 (acima de 50% de células coradas).

Lee et al.[59] avaliaram a expressão de NM23-H1 em tecido neoplásico colorretal e dividiram a amostra em fortemente positiva (mais de 50% das células coradas), fraca ou moderadamente positiva (menos de 50% das células coradas) e negativa (0% de células coradas).

A metodologia de interpretação imuno-histoquímica para CD10, semelhante ao presente estudo, foi utilizada por Koga et al.[13] que consideraram o escore de 1+ quando menos de 5% de células estavam coradas, 2+ quando 5 a 50 % das células fossem coradas e 3+ quando mais de 50% das células estavam coradas. Na análise estatística os autores consideraram positivos todos os tumores com escores de expressão do marcador de 2+ e 3+ e como negativos as neoplasias com escore de expressão menor ou igual a 1+.

5.4 Expressão de CD10 e NM23 no tecido neoplásico e na mucosa não neoplásica adjacente

A expressão de ambos os marcadores NM23 e CD10 no presente estudo foi significantemente maior no tecido neoplásico do que na mucosa normal. Esse achado sugere a participação das duas proteínas na seqüência de eventos que participam das alterações neoplásicas. O gene NM23 codifica subunidades da proteína nucleosídeo difosfato quinase relacionada com a diferenciação celular.[44] Portanto, é esperado que a expressão da proteína NM23 esteja aumentada nos processos de multiplicação celular. CD10 é uma peptidase associada à membrana e está relacionada à clivagem de peptídeos. Acredita-se que este evento tenha relação com a progressão e evolução neoplásica.[12] Estudos identificaram diferença de expressão de marcadores no tumor e na mucosa não neoplásica colorretal adjacente ao tumor.[11,54,55,57] Sarris et al.[55] avaliaram a expressão da proteína NM23 e sua relação com as metástases hepática e linfonodal do carcinoma colorretal. Esses autores identificaram expressão maior do marcador no tecido neoplásico do que na mucosa não neoplásica adjacente ao tumor. Ogawa et al.[35] estudaram a expressão de CD10 no tecido tumoral do carcinoma colorretal e não identificaram expressão do marcador em amostras de mucosa não neoplásica adjacente ao tumor.

5.5 Expressão de CD10 e NM23 relacionada ao grau de diferenciação celular

A expressão dos marcadores NM23 e CD10 nesse estudo foi semelhante nos carcinomas colorretais nos diferentes graus de diferenciação. Sato et al.[11] identificaram expressão maior de CD10 em carcinomas colorretais bem ou moderadamente diferenciados e menor expressão nas neoplasias pouco diferenciadas. Fujimoto et al.[40],analisando amostra tecidual de carcinoma colorretal de 505 doentes, estratificaram dois grupos: carcinomas bem diferenciados ou não. A análise da expressão de CD10 estava aumentada nos tumores bem diferenciados em relação aos demais. Oshima et al.[42] analisaram a expressão de CD10 em tumores bem diferenciados, moderadamente diferenciados e mucinosos, porém não observaram diferença de expressão com respeito à diferenciação histológica. Lindmark[16] observou expressão baixa de NM23 nos tumores pouco diferenciados. Cheah et al.[17] analisando a expressão da proteína

NM23, não encontraram diferença na expressão deste marcador de acordo com o grau de diferenciação celular. Campo et al.[14], pesquisando a expressão da proteína NM23, não identificaram diferença significante nos tumores em relação ao grau de diferenciação celular.

5.6 Expressão de CD10 e NM23 relacionada à infiltração angiolinfática e neural

A expressão dos marcadores nesse estudo foi semelhante nos tumores que apresentavam ou não invasão angiolinfática e/ou perineural. Por outro lado, Fujimoto et al.[40], avaliando a relação da expressão do marcador CD10 com a ocorrência de invasão angiolinfática, identificaram relação significante com a invasão angiolinfática e/ou perineural. Fujita et al.[42] analisaram a expressão de CD10 e sua relação com a ocorrência de invasão angiolinfática e não constataram relação significante. Yao et al.[37], estudando o marcador CD10, identificaram nos tumores tipo intestinal de origem colorretal e com expressão positiva de CD10 maior incidência de invasão venosa. Yamaguchi et al.[57] avaliaram a expressão de NM23 relacionada com a ocorrência de metástases hepáticas. Esses autores não observaram relação da expressão do marcador com a presença de invasão vascular e/ou linfática. No entanto, os doentes com metástases hepáticas tiveram expressão menor do marcador NM23. Por sua vez, Royds et al.[44] identificaram expressão reduzida da proteína NM23 nos doentes com invasão vascular.

5.7 Expressão de NM23 e CD10 relacionada ao estadiamento do carcinoma colorretal

Na presente série, a expressão dos marcadores NM23 e CD10 não apresentou diferença significante em relação ao estádio clínico da neoplasia colorretal. Fujita et al.[42] analisaram a expressão de CD10 em doentes com carcinoma colorretal nos estádios clínicos I, II, III e IV da classificação TNM. Não houve diferença significante quando relacionaram a expressão do marcador nos estádios iniciais comparada aos estádios mais avançados. Oshima et al.[41] estudaram a expressão de CD10 em relação ao estádio da classificação de Dukes modificada dos carcinomas colorretais. Esses

autores identificaram expressão maior do marcador nos estádios C e D em relação aos estádios A e B, porém esta diferença não foi significante. Martinez et al.[54] analisaram a expressão da proteína NM23-H1 e NM23-H2 em relação ao estádio da classificação TNM. Identificaram maior expressão dos marcadores NM23-H1 e H2 nos tumores em estádio inicial (I e II). Tanapfel et al.[53] avaliaram a expressão da proteína NM23 em relação ao estadiamento. A expressão do marcador foi menos intensa nos tumores em estádio mais avançado que nos tumores iniciais. Lindmark[16] analisou a expressão de NM-23-H1 no carcinoma colorretal considerando o estadiamento pela classificação modificada de Dukes e não encontrou correlação da expressão do marcador com os estádios A, B, C ou D do tumor.

5.8 Expressão de CD10 e NM23 relacionada com o aspecto macroscópico do carcinoma colorretal

Na presente série, observou-se tendência dos tumores exofíticos a apresentarem maior expressão do marcador CD10 que dos tumores não exofíticos. As neoplasias com marcação positiva para o CD10 tendem a ser significantemente mais exofíticas do que as lesões negativas para a marcação do CD10. Ogawa et al.[35] avaliaram a expressão de CD10 no estroma celular durante os vários estágios da carcinogênese e identificaram expressão do marcador significantemente mais positiva nas lesões protusas que nas lesões superficiais. Esses autores também observaram que a expressão do marcador foi maior nos tumores mais volumosos.

Em relação ao marcador NM23, não identificamos diferença de expressão quanto às características macroscópicas da neoplasia colorretal. Campo et al.[14] analisaram a expressão de NM23-H1 relacionada ao tamanho do tumor e não identificaram relação significante.

5.9 Expressão de CD10 e NM23 relacionada à localização do carcinoma colorretal

Nesse estudo não houve diferença significante na expressão dos marcadores CD10 e NM23 de acordo com a localização retal ou cólica do carcinoma. Fujita et al.[42] analisaram a relação da expressão de CD10 com a topografia do tumor e não

identificaram diferença de expressão do marcador nas neoplasias situadas no colo e reto. Yao et al.[37] estudaram a expressão de CD10 em carcinomas localizados no colo direito ou esquerdo. Esses autores não identificaram diferença de expressão em relação à topografia do tumor. Iwase et al.[36], avaliando a expressão do CD10 no carcinoma colorretal, não identificaram diferença significante da expressão do marcador em relação à localização do mesmo. Campo et al.[14] investigaram a perda da heterozigosidade do gene NM23-H1 relacionada à localização do tumor e não identificaram diferença em relação à localização do tumor no reto ou no colo. Lee et al.[59] avaliaram a expressão de NM23-H1 relacionado à topografia do carcinoma colorretal e não identificaram diferença significante de expressão nas neoplasias localizadas no colo proximal, no sigmóide ou no reto.

5.10 Expressão de CD10 e NM23 relacionada à ocorrência de metástase linfonodal do carcinoma colorretal

Na atual série, a análise da expressão de NM23 identificou maior incidência de linfonodos metastáticos nos doentes com baixa expressão do marcador. Embora tal achado não tenha sido significante, ele sugere efeito protetor de NM23, ou seja, o aumento da expressão do marcador diminuiria a incidência de metástase linfonodal. Entretanto, o mecanismo pelo qual a expressão elevada do marcador relaciona-se com a reduzida ocorrência de metástase linfonodal não está ainda suficientemente esclarecido.

Yamaguchi et al.[57] mostraram que o gene NM23 está relacionado diretamente com a diferenciação e proliferação celular. Portanto, é possível especular que os tumores que possuem expressão aumentada do marcador terão melhor controle da proliferação e diferenciação celular e, consequentemente, melhor prognóstico. Por outro lado, não se identificou na presente série relação entre a expressão de CD10 e a ocorrência de metástase linfonodal.

Tannapfel et al.[53] avaliaram a expressão de NM23-H1 em carcinomas colorretais estadiados como N0, N1, N2 e N3 pela classificação TNM. Esses autores identificaram menor expressão do marcador nos doentes com metástase linfonodal. Tal achado é semelhante ao encontrado no presente estudo e sugere a existência de efeito protetor da expressão da proteína NM23 em relação à metástase linfonodal. Por outro lado, Lee

et al.[59] e Sarris et al.[55], em estudos distintos, não identificaram relação entre a expressão de NM23 e a ocorrência de metástase linfonodal. Garinis et al.[69] avaliaram a expressão de NM23-H1 por PCR em 58 carcinomas colorretais e identificaram baixa expressão do gene relacionado com a ocorrência de metástase linfonodal.

Fujita et al.[42] analisaram a expressão de CD10 por PCR. Esses autores identificaram maior expressão do marcador nos tumores N1 e N2 em relação aos tumores N0, porém esta diferença não foi significante. Yao et al.[38] analisando a expressão de CD10 relacionada às características clínico-patológicas do tumor, não identificaram diferenças entre a expressão do marcador e a ocorrência de metástase linfonodal.

5.11 Expressão de CD10 e NM23 relacionada à ocorrência de metástases hepáticas do carcinoma colorretal

No presente estudo não se identificou relação significante da expressão dos marcadores CD10 e NM23 com a ocorrência de metástases hepáticas. Isso pode ter ocorrido devido à amostra de doentes e/ou pelo fato da presente série ter apenas doentes com metástases hepáticas sincrônicas. Do mesmo modo, Lee et al.[59] investigaram a expressão da proteína NM23-H1 em 146 tumores colorretais e não encontraram relação entre a ocorrência de metástases hepáticas e a expressão do marcador.

Por outro lado, Delektorskaya et al.[56], Berney et al.[46] e Garinis et al.[67] identificaram expressão maior do marcador NM23 em doentes com metástases hepáticas. Entretanto, Yamaguchi et al.[57] avaliaram a expressão de NM23 em 36 tumores colorretais e suas relações com a ocorrência de metástases hepáticas. Os tumores com maior expressão de RNAm e da proteína NM23 estavam associados com menor incidência de metástases, achado semelhante ao encontrado por Tannapfel et al.[53]

Fujita et al.[42] avaliaram a expressão de CD10 RNAm e não encontraram relação entre a expressão de CD10 e a ocorrência de metástase hepática. Diferentemente, Fujimoto et al.[40] identificaram forte expressão do marcador CD10 nos doentes com maior incidência de metástases, o que também foi observado por Yao et al.[38] e Ohji et al.[12]

5.12 Expressão de CD10 e NM23 relacionada com a sobrevivência de doentes operados por carcinoma colorretal

Analisou-se a sobrevivência global e livre de doença para os marcadores NM23 e CD10. Em relação ao CD10, verificou-se que os doentes com maior expressão do marcador tiveram sobrevivência global e livre de doença menor, porém não significante. Porém, Oshima et al.[41] e Fujita et al.[42], não identificaram relação da sobrevivência com a expressão do marcador. Os primeiros autores utilizaram o método imuno-hístoquímico e Fujita et al.[42] estudaram a expressão de CD10 RNAm. Estes achados se contrapõem a outros[12,38,40] que relacionaram a expressão de CD10 com parâmetros de relevância prognóstica, tais como invasão venosa e metástases hepáticas.

Em relação ao NM23, observou-se no presente estudo que os doentes com maior expressão do marcador apresentaram prognóstico melhor. A sobrevivência livre de doença foi maior nos doentes com maior expressão de NM23. Tal achado é compatível com a expectativa em relação ao marcador que é considerado protetor da ocorrência de metástases. Campo et al.[14] avaliaram a perda da heterozigosidade de NM23 relacionada à sobrevivência e não identificaram diferença significante. Do mesmo modo, Royds et al.[44] e Berney et al.[46] identificaram expressão aumentada da proteína NM23 em doentes com sobrevivência mais prolongada.

Por outro lado, Cheach et al.[17] avaliaram a expressão de NM23-H1 relacionada à sobrevivência e à recidiva do carcinoma colorretal, porém não encontraram significância. Lee et al.[59] analisaram a relação entre a expressão de NM23-H1 de 146 tumores colorretais e a relação com a sobrevivência. Esses autores verificaram que não houve diferença na sobrevivência nos doentes com diferentes níveis de expressão do marcador, achado semelhante ao encontrado por Lindmark et al.[16]

6 CONCLUSÕES

Nas condições deste estudo, em relação ao carcinoma colorretal, os resultados obtidos permitiram as seguintes conclusões:

1. A expressão imuno-histoquímica dos marcadores NM23 e CD10 foi maior no tecido neoplásico do que na mucosa não neoplásica adjacente.
2. A expressão do marcador CD10 foi significantemente maior (p=0,05) nos carcinomas com aspecto macroscópico exofítico do que naqueles com aspecto macroscópico não exofítico.
3. A expressão das proteínas NM23 e CD10 não se relacionou com a presença de metástase hepática.
4. A sobrevivência livre de doença foi maior naqueles doentes com expressão tecidual aumentada da proteína NM23.
5. A expressão tecidual da proteína CD10 não influenciou a sobrevivência livre de doença.

7 ANEXOS

Anexo 1

FICHA DE COLETA DE INFORMAÇÕES

Hospital São Paulo
Universidade Federal de São Paulo - Escola Paulista de Medicina

FICHA DE RECOLHIMENTO DE DADOS

1. IDENTIFICAÇÃO
NOME_____

Nº prontuário_____ idade _____ sexo _____
N Biópsia _____

DATA (cirurgia) _____/_____/_____
Per operatório
Cirurgia
Curativa ( )
Paliativa ( )

Localização
( ) Cólon direito
( ) Cólon transverso
( ) Cólon esquerdo
( ) Reto

Presença e localização de metástases _____
Anatomopatológico
Macroscopia

Localização_____

Medida _____x_____ cm

Ulcerada ( )

Infiltrante ( )

Vegetante ( )

Microscopia

( ) Bem diferenciado

( ) Moderadamente diferenciado

( ) Pouco diferenciado

( ) Indiferenciado

Tumor invade -

( ) mucosa ( ) submucosa ( ) muscular própria ( ) serosa ( ) tecido adiposo adjacente

( ) estruturas adjacentes

Invasão

Linfática S( ) N( )

Venosa S( ) N( )

Perineural S( ) N( )

Linfonodos – metástases

( ) ausente (-)

( ) presente (-)

( ) peritumorais (-)

( ) à distância (-)

Classificação TNM

Tis ( ) T1( ) T2( ) T3( ) T4 ( )

N0 ( ) N1( ) N2 ( )

M0 ( ) M1( )

Estádio I

Estádio II

Estádio III

Estádio IV

Classificação de Turnbull

A ( )

B ( )

C ( )

D ( )

Estudo imuno-histoquímico

CD 10 - Escore de Ogino

0 ( ) 0 a 1 ponto

+ ( ) 2 a 3 pontos

++ ( ) 4 a 6 pontos

+++ ( ) 7 a 9 pontos

Percentual de células coradas

0 a 10% - 0 ( )

11 a 25% - 1 ( )

26 a 50% - 2 ( )

>51% - 3 ( )

Intensidade da coloração

Negativa 0 ( )

Fraca 1 ( )

Moderada 2 ( )

Forte 3 ( )

NM 23 - Escore de Ogino

0 ( ) 0 a 1 ponto

+ ( ) 2 a 3 pontos

++ ( ) 4 a 6 pontos

+++ ( ) 7 a 9 pontos

Percentual de células coradas

0 a 10% - 0 ( )

11 a 25% - 1 ( )

26 a 50% - 2 ( )

>51% - 3 ( )

Intensidade da coloração

Negativa 0 ( )

Fraca 1 ( )

Moderada 2 ( )

Forte 3 ( )

Anexo 2

Relação dos doentes incluídos no estudo

NOME	N°. TMA	RGH
EAG	1	10012787.00
ELG	2	10001754.00
CCN	3	396399.00
EHS	4	10032410.00
JPS	5	10031784.00
JIS	6	773368.00
JÁ	7	10035678.00
DAJ	8	570508.00
ESM	9	10029515.00
ACS	10	1062302.00
AZC	11	468101.00
GAF	12	10031317.00
ACC	13	10024568.00
ARSS	14	10019654.00
FVN	15	707033.00
DTT	16	10013389.00
JMS	17	803119.00
ARS	18	10048311.00
BFF	19	10048123.00
EGPP	20	901899.00
ISP	21	10057148.00
GC	22	10051743.00
ASP Jr.	23	989441.00
DD	24	10062177.00
ACP	25	10064885.00
CRP	26	10068757.00
ABM	27	741619.00
JMMR	28	1666495.00
AA	29	10073840
DF	30	10071746.00
APS	31	10082248.00
DDP	32	1079590.00
CGL	33	10086121.00

NOME	N°. TMA	RGH
IJD	34	619689.00
CFSL	35	10094625.00
HCMA	36	694241.00
FM	37	10098806.00
FXM	38	10105006.00
JPF	39	769866.66
JLE	40	10106630.00
AC	41	00554074.00
OSJK	42	10068817.00
PMV	43	10067576.00
MED	44	10067022.00
MVM	45	10067596.00
CST	46	10038826.00
MAS	47	00579428.00
CHF	48	10072270.00
MJP	49	10069157.00
LHO	50	00519662.00
OBL	51	1006845800
VG	52	1006659200
JL	53	1001788600
RSP	54	1003007100
OPS	55	000000-66
EFMA	56	1004353000
CIF/113914	57	00000-66
RFQS	58	1004394000
LCR/78488	59	00000-66
EES	60	1003525500
MLPS	61	1003603000
AMA	62	1003364800
JEN	63	1004631900
FS	64	1004501700
LJO/39832	65	00000-66
ESJ	66	1004690400
HJS/96470	67	00000-66
NAC	68	1004754600

NOME	N°. TMA	RGH
SBO	69	10048118-00
MGAS	70	657447-00
MN	71	1004471066
EG	72	1005425000
MMS	73	1005059266
VGB	74	1005387100
SD	75	100462500
CJO	76	1005606500
OMPM	77	1005608300
JFS/111507	78	00000-66
AQ	79	1005938200
CMPF	80	648145-66
AMS	81	1006009200
WFO	82	1005960400
NBSL	83	334498-00
PK	84	855458-00
SFCT	85	1006369800
TM	86	456893-00
MRS	87	1002433700
LTS	88	6732700
MMAS	89	536282-00
JAS/14490	90	3467445567
NA	91	1007320800
M.SA	92	172670100
JMP	93	1007050300
AM	94	1006448500
LRI	95	83812100
INS	96	1007827200
IMB	97	587627222
MJJF	98	1008717600
EVA	99	1008804400
ABS	100	00733228-00
EB	101	1009126900
MA	102	4534567810
PJJ	103	1009710400

NOME	N°. TMA	RGH
FCV	104	1008320300
HFS	105	1009613666
JLS	106	1009558000
MLWM	107	664523670
TMF	108	77709800
ML	109	1010260800
MJTA	110	157751966
LFM	111	1005242000
SRN	112	97774200
GGS	113	1010556600
SK	114	1005790600
AMF	115	1010996300
RMAC	116	10113512-00
JRB	117	4567889766
VB	118	106843700
EB	119	10113347-00
KS	120	10111769-00
ZGR	121	10114935-00
GNG/36469	122	000000-66
JOQ	123	1005873000
JNS	124	10071333.00
ARM	125	1008765800
FM	126	0000000-66
MLL	127	1009060900
CJN	128	10074446.00
IIVG	129	01720597.00
MCP	130	00380052.00

Anexo 3

Parecer do Comitê de Ética aprovando o projeto de pesquisa

UNIFESP PAULISTA ESCOLA MEDICINA

Universidade Federal de São Paulo
Escola Paulista de Medicina

Comitê de Ética em Pesquisa
Hospital São Paulo

São Paulo, 22 de fevereiro de 2008
CEP 1958/07

Ilmo(a). Sr(a).
Pesquisador(a) LEVINDO ALVES DE OLIVEIRA
Co-Investigadores: Luís Cesar Fernandes, Decio Matos
Disciplina/Departamento: Gastroenterologia Cirúrgica/Cirurgia da Universidade Federal de São Paulo/Hospital São Paulo
Patrocinador: Recursos Próprios.

PARECER DO COMITÊ DE ÉTICA INSTITUCIONAL

Ref: Projeto de pesquisa intitulado: **"Relação das citoqueratinas e do CEA, séricos e teciduais, com as características morfológicas, o estadiamento e o prognóstico dos pacientes com adenocarcinoma colorretal".**

CARACTERÍSTICA PRINCIPAL DO ESTUDO: Estudo com amostras estocadas.
RISCOS ADICIONAIS PARA O PACIENTE: Sem risco, sem procedimento invasivo.
OBJETIVOS: Avaliar em pacientes com neoplasia colorretal, correlação existentes entre os níveis séricos e teciduais de antígeno carcinoembrionário (CEA) e de citoqueratina, bem como relacionar esses marcadores com as características morfológicas do tumor, o estadiamento e o prognóstico..
RESUMO: Foram estudados 169 pacientes portadores de adenocarcinoma colorretal, atendidos e submetidos a cirurgia, no Hospital São Paulo, de dezembro de 1993 à março de 2000, pelo grupo de Coloproctologia da Disciplina de Gastroenterologia Cirúrgica da UNIFESP. Este será um estudo restrospectivo, avaliando as concentrações séricas e teciduais de CEA e citoqueratinas com as características do tumor e com o prognóstico dos pacientes. A coleta de dados será feita restrospectivamente, considerando-se as seguintes variáveis: CEA sérico, Citoqueratinas séricas, características da lesão neoplásica e localização, diâmetro, classificação histopatológica TNM e Tubbull, diferenciação celular, achados relacionados ao prognóstico intervalo livre de doença, recidiva, sobrevida e mortalidade. CEA tecidual apical. estromal e plasmático e citoqueratinas teciduais. Será investigado por imuno-histoquímica, a presença e o padrão de distribuição tecidual das citoqueratinas de 8 e 18 do CEA nos tecidos tumorais. As concentrações séricas do CEA e citoqueratinas serão relacionados com as concentrações e distribuições do CEA e citoqueratinas teciduasi. CEA e citoqueratinas séricos e teciduais serão relacionados às características morfológicas e histoapatológicas do tumor e com os critérios de prognóstico..
FUNDAMENTOS E RACIONAL: CEA é um marcador tumoral com boas características para seguimento dos pacientes com neoplasia colorretal. A identificaçãode citoqueratinas 8, 18 e 19 tem mostrado bons resultados para o seguimento de pacientes com neoplasia colorretal. Este estudo visa avaliar correlação entre níveis séricos e teciduais

Rua Botucatu, 572 - 1º andar – conj. 14 - CEP 04023-062 - São Paulo / Brasil
Tel.: (011) 5571-1062 - 5539.7162

Ao Comitê de Ética em Pesquisa da UNIFESP

Solicito a esse comitê a aprovação para a troca do título do trabalho em anexo. Devido a dificuldades técnicas pesquisamos os marcadores NM 23 e CD 10 e não os marcadores CEA e Citoqueratinas. Mantivemos o mesmo grupo de pacientes e o mesmo propósito de relacionar a expressão dos marcadores com as características do tumor e o prognóstico.

Título – Relação da expressão tecidual do CD 10 e do NM 23 com os aspectos morfológicos, histopatológicos e prognóstico em carcinoma colorretal.

Atenciosamente

Levindo Alves de Oliveira

CEP
UNIFESP / HSP
03.04.2009

8 REFERÊNCIAS

1. Futamura M, Takagi Y, Koumura H, Kida H, Tanemura H, Shimokawa K et al. Spread of colorectal cancer micrometastases in regional lymph nodes by reverse transcriptase-polymerase chain reactions for carcinoembrionic antigen and cytokerantin 20. J Surg Oncol. 1998;68(1):34-40.

2. Lopez MJ, Monafo WW. Role of extended resection in the initial treatment of locally advanced colorectal carcinoma. Surgery. 1993;113(4):365-72.

3. Kune GA, Kune S, Field B. Survival in patients with large-bowel cancer. A population-based investigation from the Melbourne Colorectal Cancer Study. Dis Colon Rectum. 1990;33(11):938-46.

4. Gordon PH. Principles and practice of surgery for the colon, rectum and anus. 2nd ed. St. Louis, (MO): Quality Medical Pub., 1999.

5. Astler VB, Coller FA. The prognostic significance of direct extension of carcinoma of the colon and rectum. Ann Surg.1954;139(6):846-51.

6. Cohen AM, Minsky, Schilsky RL. Cancer of the rectum. In: DeVita Jr., VT; Samuel Hellman, MD; Rosenberg SA (eds). Cancer: principles and practice of oncology. 5th ed. Philadelphia: Lippincott-Raven; 1997. p. 1197-234.

7. Fernandes LC, Kim SB, Matos D. Cytokeratins and carcinoembryonic antigen in diagnosis, staging and prognosis of colorectal adenocarcinoma. World J Gastroenterol. 2005;11(5):645-8.

8. Castro L, Savassi Rocha P, Rodrigues M, Murad A. Tópicos em Gastroenterologia - Volume 12 - Câncer do aparelho digestivo. Rio de Janeiro: MEDSI, 2002.

9. Cardoso, ML. Variáveis histopatológicas, estadiamento e níveis séricos periféricos e mesentéricos de antígeno carcinoembrionário e CA 242 no adenocarcinoma colo-retal. [tese de mestrado]. [São Paulo(SP)]: Escola Paulista de Medicina, UNIFESP; 2006.

10. Forones NM, Tanaka M, Machado D, Falcão JB, Giovani M. Antígeno carcinoembrionário no diagnóstico e acompanhamento do câncer colorretal. Arq Gastroenterol. 1997;34(1):3-6.

11. Sato Y, Itoh F, Hinoda Y, Ohe Y, Nakagawa N, Ueda R et al. Expression of CD10/neutral endopeptidase in normal and malignant tissues of the human stomach and colon. J Gastroenterol. 1996;31(1):12-7.

12. Ohji Y, Yao T, Eguchi T, Yamada T, Hirahashi M, Iida M, Tsuneyoshi M. Evaluation of risk of liver metastasis in colorectal adenocarcinoma based on the combination of risk factors including CD10 expression: multivariate analysis of clinicopathological and immunohistochemical factors. Oncol Rep. 2007;17(3):525-30.

13. Koga Y, Yao T, Kumashiro Y, Ohji Y, Yamada T, Tanaka M et al. Flat adenoma-carcinoma sequence with high-malignancy potential as demonstratred by CD10 and beta-catenin expression: a different pathway from the polypoid adenoma-carcinoma sequence. Histopathology. 2008;52(5):569-77.

14. Campo E, Miquel R, Jares P, Bosch F, Juan M, Leone A et al. Prognostic significance of the loss of heterozygosity of NM23–h1 and p53 genes in human colorectal carcinomas. Cancer. 1994;73(12):2913-21.

15. Bazan V, Migliavacca M, Zanna I, Tubiolo C, Corsale S, Calo V et al. DNA ploidy and S-phase fraction, but not p53 or NM23-h1 expression, predict outcome in colorectal cancer patients. Result of a 5-year prospective study. J Cancer Res Clin Oncol. 2002;128(12):650-8.

16. Lindmark G. NM-23 H1 immunohistochemistry is not useful as predictor of metastatic potential of colorectal cancer. Br J Cancer. 1996;74(9):1413-18.

17. Cheah PY, Cao X, Eu KW, Seow-choen F. NM23-H1 immunostaining is inversely associated with tumour staging but not overall survival or disease recurrence in colorectal carcinomas. Br J Cancer. 1998;77(7):1164-8.

18. Instituto Nacional do Câncer. [Internet]. Rio de Janeiro: INCA c2008. Estimativas de câncer no Brasil 2008. [citado em 2009]; Disponível em: http: www.inca.gov.br/estimativa/2008.

19. Lima FO. Carcinoma colo-retal: relação entre a imuno-expressão das proteínas inibidoras da apoptose IAPS (Survinina, Xiap, ciap1 e ciap2) e seu antagonista Smac-diablo. Correlação com índice apoptóico, proliferação celular e prognóstico. [tese de doutorado]. [São Paulo(SP)]: Escola Paulista de Medicina, UNIFESP; 2008.

20. Conlin A, Smith G, Carey FA, Wolf CR, Steele RJ. The prognostic significance of K-ras, p 53 and APC mutations in colorectal carcinoma. Gut. 2005;54(9):1283-6.

21. Arnold CN, Goel A, Blum HE, Boland CR. Molecular pathogenesis of colorectal cancer: implications for molecular diagnosis. Cancer. 2005;104(10):2035-47.

22. Vogelstein B, Fearon ER, Hamilton SR, Kern SE, Preisinger AC, Leppert M et al. Genetic alterations during colorectal-tumor development. N Engl J Med. 1988;319(9):525-32.

23. Fearon ER, Vogelstein B. A genetic model for colorectal tumorigenesis. Cell. 1990;61(5):759-67.

24. Lyall MS, Dundas SR, Curran S, Murray GI. Profiling markers of prognosis in colorectal cancer. Clin Cancer Res. 2006;12(4):1184-91.

25. Pihl E, McNaughtan J, Ward HA, Nairn RC. Immunohistological patterns of carcinoembryonic antigen in colorectal carcinoma. Correlation with staging and blood levels. Pathology. 1980;12(1):7-13.

26. Kim Y, Han MS, Park S, Lee HK, Kim WS, Park SK et al. Distribution of carcinoembryonic antigen and biologic behavior in colorectal carcinoma. Dis Colon Rectum. 1999;42(5):640-8.

27. Waisberg J, Landman G, Cha ASH, Henriques AC, Gaspar HA, Speranzini MB. Padrão da distribuição tecidual do CEA no carcinoma colo-retal: relação com o nível sérico do CEA e classificação de Dukes. Rev Bras Colo-proctol. 2002;22(1):20-6.

28. Zinkin LD. A critical review of classifications and staging of colorectal cancer. Dis Colon Rectum. 1983;26(1):37-43.

29. Bhatavdekar J, Patel D, Chikhlikar PR, Shah NG, Vora HH, Glosh N, Trivedi TI. Molecular markers are predictors of recurrence and survival in patients with Dukes B and Dukes C colorectal adenocarcinoma. Dis Colon Rectum. 2001;44(4):523-33.

30. Leme MBP, Waitzberg AFL, Artigiani R, Matos D. A relação da caderina-E com o prognóstico do adenocarcinoma colorretal. Rev Col Bras Cir. 2005;32(4):201-4.

31. Denadai MVA, Silva SRM, Waitzberg AFL, Artigiani R, Saad SR, Matos D. Estudo da relação entre a imunoexpressão das proteínas caderina-E e DCC com o grau de diferenciação celular e o estadiamento TNM do adenocarcinoma colorretal. J Bras Patol Med Lab. 2007;43(5):355-61.

32. Ikeguchi M, Taniguchi M, Makino M, Kaibara N. Reduced E-cadherin expression and enlargement of cancer nuclei strongly correlate with hematogenic metastasis in colorectal adenocarcinoma. Scand J Gastroenterol. 2000;35(8):839-46.

33. Talvane AT. Avaliação do marcador tumoral c-met-HGF no prognóstico do câncer colorretal através da técnica imuno-histoquímica. [tese de mestrado]. [São Paulo(SP)]: Escola Paulista de Medicina, UNIFESP; 2007.

34. Langner C, Ratschek M, Rehak P, Schips L, Zigeuner R. CD10 is a diagnostic and prognostic marker in renal malignancies. Histopathology. 2004;45(5):460-7.

35. Ogawa H, Iwaya K, Izumi M, Kuroda M, Serizawa H, Kayanagi Y et al. Expression of CD10 by stromal cells during a colorectal tumor development. Human Pathology. 2002;33(8):806-11.

36. Iwase T, Kushima R, Mukaisho K, Mitsufuji S, Okanoue T, Hattori T. Overexpression of CD10 and reduced MUC2 expression correlate with the development and progression of colorectal neoplasms. Pathol Res Pract. 2005;201(2):83-91.

37. Yao T, Tsutsumi S, Akaiwa Y, Takata M, Nishiyama K, Kabashima A et al. Phenotypic expression of colorectal adenocarcinomas with reference to tumor development and biological behavior. Jpn J Cancer Res. 2001;92(7):755-61.

38. Yao T, Takata M, Tustsumi S, Nishiyama K, Taguchi K, Nagai E et al. Phenotypic expression of gastrointestinal differentiation makers in colorectal adenocarcinomas with liver metastasis. Pathology. 2002;34(6):556-60.

39. Kalof AN, Tam D, Beatty B, Cooper K. Immunostaining patterns of myoepitelial cells in breast lesions: a comparison of CD10 and smooth muscle myosin heavy chain. J Clin Pathol. 2004;57(6):625-9.

40. Fujimoto Y, Nakanishi Y, Sekine S, Yoshimura K, Akasu T, Moriya Y et al. CD10 expression in colorectal carcinoma correlates with liver metastasis. Dis Colon Rectum. 2005;48(10):1883-9.

41. Oshima T, Kawasaki T, Ohashi R, Hasegawa G, Jiang S, Umezu H et al. Downregulated P1 promoter-driven hepatocyte nuclear factor–4 alfa expression in human colorectal carcinoma is a new prognostic factor against liver metastasis. Pathol Int. 2007;57(2):82-90.

42. Fujita S, Yamamoto S, Akasu T, Moriya Y, Taniguchi H, Shimoda T. Quantification of CD10 mRNA in colorectal cancer and relationship betwen mRNA expression and liver metastasis. Anticancer Res. 2007;27(5A):3307-11.

43. Anwar S, Frayling IM, Scott NA, Carlson GL. Systematic review of genetic influences on the prognosis of colorectal cancer. Br J Surg. 2004;91(10):1275-91.

44. Royds JA, Cross SS, Silcocks PB, Scholefield JH, Rees RC, Stephenson TJ. NM23 'anti-metastatic' gene product expression in colorectal carcinoma. J Pathol. 1994;172(3):261-6.

45. Wang L, Umesh P, Ghosh L, Chen HC, Banerjee S. Mutation in the NM23 gene is associated with metastasis in colorectal cancer. Cancer Res. 1993;53(4):717-20.

46. Berney CR, Fisher RJ, Yang J, Russel PJ, Crowe PJ. Protein markers in colorectal cancer: predictor of liver metastasis. Ann Surg. 1999;230(2):179-84.

47. Berney CR, Fisher RJ, Yang J, Russel PJ, Crowe PJ. Genomic alterations (LOH, MI) on chromosome 17q 21-23 and prognosis of sporadic colorectal cancer. Int J Cancer. 2000;89(1):1-7.

48. Cohn K H, Wang FS, De Soto La Paix F, Salomon WB, Patterson LG, Arnold MR et al. Association of NM23 allelic deletions with distant metastases in colorectal carcinoma. Lancet. 1991;338(8769):722-4.

49. Haut M, Steeg PS, Wilson JK, Markowitz SD. Induction of NM23 gene expression in human colonic neoplasms and equal expressions in colon tumors of high and low metastatic potential. J Natl Cancer Inst. 1991;83(10):712-6.

50. Myeroff LL, Markowitz SD. Increased NM23-H1 and NM23-H2 messenger RNA expression and absence of mutations in colon carcinomas of low and high metastatic potential. J Natl Cancer Inst. 1993;85(2):147-52.

51. Heide I, Thiede C, Poppe K, de Kant E, Huhn D, Rochlitz C. Expression and mutational analysis of NM23-H1 in liver metastases of colorectal cancer. Br J Cancer. 1994;70(6):1267-71.

52. Lamb RF, Going JJ, Pickford I, Birnie GD. Allelic imbalance at NME1 in microdissecated primary and metastatic human colorectal carcinomas in frequent but not associated with lymph nodes of liver. Cancer Res. 1996;56(4):916-20.

53. Tannapfel A, Kockerling F, Katalinic A, Wittekind C. Expression of NM23-H1 predicts lymph node involvement in colorectal carcinoma. Dis Colon Rectum. 1995;38(6):651-4.

54. Martinez JA, Prevot S, Nordlinger B, Nguyen TM, Lacarriere Y, Munier A et al. Overexpression of NM23-H1 and NM23-H2 genes in colorectal carcinomas and loss of NM23-H1 expresssion in advanced tumour stages. Gut. 1995;37(5):712-20.

55. Sarris M, Lee CS. NM23 protein expression in colorectal carcinoma metastasis in regional lymph nodes and liver. Eur J Surg Oncol. 2001;27(2):170-4.

56. Delektorskaya VV, Perevoshchikov AG, Kushlinskii NE. Immunohistological study of NM23 and C-erb-2 expression in primary tumor and metastases of colorectal adenocarcinoma. Bull Exp Biol Med. 2003;135(5):489-94.

57. Yamaguchi A, Urano T, Fushida S, Furukawa K, Nishimura G, Yonemura Y et al. Inverse association of NM23-H1 expression by colorectal cancer with liver metastasis. Br J Cancer. 1993;68(5):1020-4.

58. Brenner AS, Thebo JS, Senagore AJ, Duepre HJ, Gramlich T, Ormsby A et al. Analysis of both NM23-H1 and NM23-H2 expression identifies “at-risk” patients with colorectal cancer. Am Surg. 2003;69(3):203-8.

59. Lee JC, Lin YJ, Chow NH, Wang ST. Reapraisal of the role of NM23-H1 in colorectal cancers. J Surg Oncol. 2001;76(1):58-62.

60. Battifora H. The multitumor (sausage) tissue block: novel method for immunohistochemical antibody testing. Lab Invest. 1986;55(2):244-8.

61. Wan WH, Fortuna MB, Furmanski P. A rapid and efficient method for immunohistochemical reativity of monoclonal antibodies against multiple tissue samples simultaneously. J Immunol Methods. 1987;103(1):121-9.

62. Kononen J, Budendorf L, Kallioniemmi A, Barlund M, Schraml P, Leighton S et al. Tissue microarrays for high-throughput molecular profiling of tumor specimens. Nat Med. 1998;4(7):844-7.

63. Andrade VP, Cunha IW, Silva EM, Ayala F, Sato Y, Ferreira S et al. O arranjo em matriz de amostras teciduais (tissue microarray): larga escala e baixo custo ao alcance do patologista. Bras Patol Med Lab. 2007;43(1):55-60.

64. Hernandez BY, Frierson HF, Moskaluck CA, Li YJ, Clegg L, Cotte TR et al. CK20 and CK7 protein expression in colorectal cancer: demonstration of the utility of a population based tissue microarray. Hum Pathol. 2005;36(3):275-81.

65. Ogino S, Brahmandam M, Cantor M, Namgyal C, Kawasaki T, Kirkner G et al. Distinct molecular features of colorectal carcinoma with signet ring cell component and colorectal carcinoma with mucinous component. Mod Pathol. 2006;19(1):59-68.

66. Gomes EGA. Análise das expressões imuno-histoquímicas da metaloproteinase-1, metaloproteinase-7 e do fator de crescimento endotelial vascular no adenocarcinoma colorretal e suas correlações com os fatores prognósticos [tese de doutorado]. [São Paulo(SP)]: Escola Paulista de Medicina, UNFESP; 2008.

67. Garinis GA, Manolis EN, Spanakis NE, Patrinos GP, Peros G, Menounos PG. High frequency of concomitant NM23-H1 and E-cadherin transcriptional inactivation in primary non-inheriting colorectal carcinomas. J Mol Med. 2003;81(4):256-63.

ABSTRACT

Aims: To analyze the tissue expression of the proteins CD 10 and NM 23 through the immunohistochemichal study of the colorectal carcinoma and evaluate the expression relation of these proteins with the anatomopathological aspects of the neoplasia, clinical staging, occurrence of hepatic metastasis and patients' prognostic. **Method**: One hundred and thirty operated patients of colorectal carcinoma have been analyzed. A block of tissue microarray was produced with the neoplastic mucosa and with the adjacent non-neoplastic mucosa. An immunohistochemichal study was performed with monoclonal antibodies NM23 and CD10 on the neoplastic tissue and non-neoplastic tissue of the adjacent mucosa. The interpretation of the slides was made by a scanner device. The immunoexpression was evaluated by the percentage of colored cells and the obtained intensity scores. The results were related to the morphological and histopathological characteristics of the carcinoma, clinical staging, presence of hepatic metastasis and to the prognostic of the patients. In the statistic study were used the Mann-Whitney test, the Kruskal-Wallis test and Fisher's exact test. The analysis of survival was conducted with the use of the Kaplan-Meier curve and the comparison conclusion between the curves was calculated through the Longrank test. **Results**: Both markers CD10 and NM23 presented a higher expression on the carcinoma tissue rather than on the non-neoplastic adjacent mucosa ($p<0,0001$ for both). The expression of the proteins NM23 and CD10 did not present any relation to the degree of cellular differentiation ($p=0,57$ and $p=0,48$, respectively) , vascular invasion ($p=0,85$ and $p=0,67$, respectively), lymphatic invasion ($p=0,41$and 0,73, respectively), perineural infiltration ($p=0,46$ and $p=0,24$, respectively) and with the staging by the TNM classification ($p=0,19$). The immunoexpression of CD10 on the colorectal carcinoma tissue was higher ($p=0,15$) on the exophytic neoplasias than on the non-exophytic tumors. The expression of the proteins NM23 and CD10 did not present any relation with the incidence of lymphonodal metastasis ($p=0,08$ and 0,30, respectively). The tissue expression of the markers NM23 and CD10 did not relate to the occurrence of hepatic metastasis ($p=0,59$ and 0,31 respectively). The disease-free survival disclosed a significant relation ($p=0,01$) with a higher intensity of immunoexpression of the protein NM23 on the colorectal carcinoma's tissue. However, the same did not occur with the immunoexpression of the protein CD10 ($p=0,18$). The global survival did not show any relation with the expression of the proteins NM23 and CD10 ($p=0,13$ and $p=0,24$,

respectively). **Conclusions**: The neoplastic tissue of the colorectal carcinoma expresses more intensely the proteins NM23 and CD10 than the adjacent non-neoplastic mucosa. The expression of the proteins NM23 and CD10 does not relate to the presence of lymphonodal metastasis, hepatic metastasis, degree of cellular differentiation, colonic or rectal localization of the neoplasia, presence of vascular and/or lymphatic invasion, presence of neural infiltration and the staging of the colorectal carcinoma. The patients with increased immunoexpression of the protein NM23 presented a disease-free survival significantly higher. The intensity of the tissue immunoexpression of the protein CD10 did not influence the disease-free survival. The global survival does not relate to the immunoexpression of the proteins NM23 and CD10.

Keywords – Colorectal Neoplasms. Carcinoma. Tumor Markers Biological. Antigens CD. NM 23 Nucleoside Diphosphate Kinases. Prognosis.

BIBLIOGRAFIA CONSULTADA

1. DeCs- Descritores em Ciências da Saúde. São Paulo: Bireme, 1996.

2. Fletcher RH, Fletcher SW. Epidemiologia Clínica. Elementos Essenciais. Traduzido por Martins RM. 4. Ed. Porto Alegre: Artmed, 2006.

3. Kaplan E. L., Meier P. Non-parametric estimation from incomplete observation J. Am. Stat. Assoc., 53: 457-481, 1958.

4. Oxford dictionary 8 Ed. Oxford University Press, 2002.

5. Rother ET, Braga MER. Como elaborar sua tese: estrutura e referências. 2 Ed. São Paulo, 2005.

Livros Grátis

(http://www.livrosgratis.com.br)

Milhares de Livros para Download:

Baixar livros de Administração
Baixar livros de Agronomia
Baixar livros de Arquitetura
Baixar livros de Artes
Baixar livros de Astronomia
Baixar livros de Biologia Geral
Baixar livros de Ciência da Computação
Baixar livros de Ciência da Informação
Baixar livros de Ciência Política
Baixar livros de Ciências da Saúde
Baixar livros de Comunicação
Baixar livros do Conselho Nacional de Educação - CNE
Baixar livros de Defesa civil
Baixar livros de Direito
Baixar livros de Direitos humanos
Baixar livros de Economia
Baixar livros de Economia Doméstica
Baixar livros de Educação
Baixar livros de Educação - Trânsito
Baixar livros de Educação Física
Baixar livros de Engenharia Aeroespacial
Baixar livros de Farmácia
Baixar livros de Filosofia
Baixar livros de Física
Baixar livros de Geociências
Baixar livros de Geografia
Baixar livros de História
Baixar livros de Línguas

Baixar livros de Literatura
Baixar livros de Literatura de Cordel
Baixar livros de Literatura Infantil
Baixar livros de Matemática
Baixar livros de Medicina
Baixar livros de Medicina Veterinária
Baixar livros de Meio Ambiente
Baixar livros de Meteorologia
Baixar Monografias e TCC
Baixar livros Multidisciplinar
Baixar livros de Música
Baixar livros de Psicologia
Baixar livros de Química
Baixar livros de Saúde Coletiva
Baixar livros de Serviço Social
Baixar livros de Sociologia
Baixar livros de Teologia
Baixar livros de Trabalho
Baixar livros de Turismo