



**UNIVERSIDADE FEDERAL DE PERNAMBUCO
CENTRO DE CIÊNCIAS DA SAÚDE
PROGRAMA DE PÓS-GRADUAÇÃO EM PATOLOGIA
MESTRADO EM PATOLOGIA**

“Estudo morfológico e morfométrico do efeito de filmes bioativos de colágeno contendo própolis vermelha sobre o processo de reparo cicatricial de queimaduras de terceiro grau em ratos”.

ENRIK BARBOSA DE ALMEIDA

Recife, 2008

Livros Grátis

<http://www.livrosgratis.com.br>

Milhares de livros grátis para download.

ENRIK BARBOSA DE ALMEIDA

“Estudo morfológico e morfométrico do efeito de filmes bioativos de colágeno contendo própolis vermelha sobre o processo de reparo cicatricial de queimaduras de terceiro grau em ratos”.

Dissertação de Mestrado apresentada ao Programa de Pós-graduação em Patologia da Universidade Federal de Pernambuco, como parte dos requisitos para obtenção do grau de mestre em Patologia.

Orientador: Prof. Dr. Nicodemos Teles de Pontes Filho

Co-orientador: Prof. Dr. Ricardo Luiz Cavalcanti de Albuquerque Júnior

Recife, 2008

Almeida, Enrik Barbosa de

Estudo morfológico e morfométrico do efeito de filmes bioativos de colágeno contendo própolis vermelha sobre o processo de reparo cicatricial de queimaduras de terceiro grau em ratos / Enrik Barbosa de Almeida. – Recife: O Autor, 2008.

83 folhas : il., fig., tab.

Dissertação (mestrado) – Universidade Federal de Pernambuco. CCB. Patologia, 2008.

Inclui bibliografia.

1.Patologia 2. Queimadura - Tratamento 3. Pele - lesões I. Título.

617.11 CDU (2.ed.) UFPE

617.11 CDD (22.ed.) CCB – 2008- 178



Universidade Federal de Pernambuco
CENTRO DE CIÊNCIAS DA SAÚDE
CURSO DE MESTRADO EM PATOLOGIA

AUTOR: ENRIK BARBOSA DE ALMEIDA

ÁREA DE CONCENTRAÇÃO: MORFOLOGIA APLICADA

NOME DA TESE: "ESTUDO MORFOLÓGICO E MORFOMÉTRICO DO EFEITO DE FILMES BIOATIVOS DE COLÁGENO CONTENDO PRÓPOLIS VERMELHA SOBRE O PROCESSO DE REPARO CICATRICIAL DE QUEIMADUTAS DE TERCEIRO GRAUS EM RATOS".

ORIENTADOR: PROF. DR. NICODEMOS TELES DE PONTES FILHO

CO-ORIENTADOR: PROF. DR. RICARDO LUIZ CAVALCANTI DE ALBUQUERQUE JÚNIOR

TESE DEFENDIDA PARA OBTENÇÃO DO TÍTULO DE MESTRE EM PATOLOGIA

DATA: 18 DE AGOSTO DE 2008.

BANCA EXAMINADORA:

Profa. Dra. Maria Bernadete Sousa Maia

Profa. Dra. Maria do Amparo Andrade

Prof. Dr. Ricardo Luiz C. de Albuquerque Jr



UNIVERSIDADE FEDERAL DE PERNAMBUCO

R E I T O R

Prof. Dr. Amaro Henrique Pessoa Lins

PRÓ-REITOR PARA ASSUNTOS DE PESQUISA E PÓS-GRADUAÇÃO

Prof. Anisio Brasileiro de Freire Dourado

CHEFE DE DEPARTAMENTO DE PATOLOGIA

Profa. Dra. Adriana da Silva Telles

COORDENADOR DO MESTRADO EM PATOLOGIA

Prof. Dr. Nicodemos Teles de Pontes Filho

]

VICE-COORDENADOR DO MESTRADO EM PATOLOGIA

Prof. Dr. Hilton Justino da Silva

ORIENTADORES DA TESE

Prof. Dr. Nicodemos Telles de Pontes Filho

Prof. Dr. Ricardo Luiz Cavalcante de Albuquerque Junior

Aos meus pais N3e Henrique e L3da.

Ao meu irm3o Erik.

A minha esposa Adriana.

Aos meus filhos Arthur e Marina.

Dedico.

AGRADECIMENTOS

A minha família pelo apoio, paciência, dedicação, confiança e respeito por minha pessoa durante todo este período.

A minha esposa Adriana Lima por ser a responsável pelas duas maiores alegrias que tenho nesta vida que são meus filhos Arthur e Marina, amo vocês.

Aos Profs. Dr. Ricardo Luiz Cavalcanti de Albuquerque Júnior e Dra. Juliana Cordeiro Cardoso pelo inestimável auxílio no desenvolvimento deste trabalho.

Acima da orientação do mesmo, seu adjutório perpassou os bornes da relação entre mestre e aprendiz, corroborando pela verdadeira cátedra que é a função de um orientador. Hoje encerro por vocês um grande arrebatamento que me rotula considerar-lhes verdadeiro amigo.

Ao Prof. Dr. Nicodemos Teles de Pontes Filho por ter confiado e proporcionado a oportunidade de fazer parte do seu grupo, de reconhecido renome, apesar do pouco tempo de relacionamento.

Ao Prof. Dr. Francisco Prado Reis, coordenador do Laboratório de Morfologia e Biologia Estrutural do Instituto de Tecnologia e Pesquisa, por ter propiciado a oportunidade de realizar este trabalho junto ao laboratório, e num claro exemplo de desprendimento e comprometimento com a formação intelectual de recursos humanos, ter muitas vezes priorizado a execução desta pesquisa em detrimento dos tantos outros trabalhos em andamento desenvolvidos por seu renomado grupo.

Aos meus amigos e irmãos Adriano Antunes, Alfredo Dias, Ana Paula Belizário, Ana Maria Laurindo, Carlos Robson Silva, Cláudio Lima, Divaldo Lyra, Eduardo Macário, João Eudes Nascimento, Lenarde Freese, Thiago Aquino e Vanessa Guedes.

Aos novos amigos, feitos durante o desenvolvimento deste trabalho, André Luiz Santos Barreto, José Aloizio Souza Vieira Júnior, Fernanda Shirley Ramos Ferreira e Rose Nely Pereira Filho. Este trabalho tem muito de todos vocês.

A Universidade Tiradentes e o Instituto de Tecnologia e Pesquisa por toda ajuda necessária para o processo de criação desta dissertação.

A Universidade Federal de Pernambuco e ao Programa de Mestrado em Patologia.

Muito obrigado.

RESUMO

O trabalho objetivou avaliar morfológicamente o processo de reparo cicatricial de queimaduras de terceiro grau tratadas com biofilmes de colágeno acrescido de extrato hidroalcoólico de própolis vermelha. Para tanto, foram preparados biofilmes de colágeno tipo I extraído de tendão bovino contendo extrato hidroalcoólico de própolis vermelha a 0,1%. Posteriormente, foram realizadas queimaduras de terceiro grau de 1cm² no dorso de 30 ratos *Wistar*, que foram distribuídos em seis grupos (n=5): **G1 e G4**– animais sem tratamento sacrificados no 14° e 21° dias; **G2 e G5**– animais tratados com membrana de colágeno sacrificados no 14° e 21° dias; **G3 e G6**– animais tratados com membrana de colágeno contendo própolis vermelha sacrificados no 14° e 21° dias. Os espécimes removidos foram fixados, processados e emblocados em parafina e secções histológicas foram coradas em HE, tricrômico de Masson e azul de toluidina. No 14° dia, a intensidade da reação inflamatória foi menor em G3, e o perfil leucocitário mostrou considerável infiltração plasmocitária. No 21° dia, houve patente redução da inflamação, que se apresentou predominantemente plasmocitária em todos os grupos. O quantitativo médio de vasos sanguíneos se mostrou estatisticamente maior entre os grupos tratados com própolis (7,84±4,42 para G3 e 10,88±5,36 para G6) que nos os demais grupos, independente do momento do sacrifício (p<0,05). Em relação ao perímetro vascular médio, tanto no 14° e 21° dias, houve diferença significativa entre a média de todos os grupos (p<0,05), os grupos G3 (362,32±161,36) e G6 (296,97±144,35) apresentaram sempre as menores médias. O número médio de mastócitos foi estatisticamente menor no grupo controle (34,9±9,43) sacrificado no 14° dia do que nos grupos experimentais (68,25±12,81 para G2 e 62,25±8,05 para G3), mas não houve diferença entre os grupos no 21° dia. A fibroplasia foi mais intensa nos grupos tratados com biofilmes de colágeno associados à própolis vermelha (G3 e G6), e menos expressiva nos grupos controle (G1 e G4). Quanto ao grau de epitelização, tanto no 14° e 21° dias houve uma maior tendência a epitelização nos grupos tratados com própolis G3 e G6, mas não foi observada diferença significativa em relação aos demais grupos experimentais. Concluiu-se que a aplicação de biofilmes de colágeno

tipo I bovino reconstituído contendo extrato de própolis vermelha favoreceu o processo de cicatrização de queimaduras em rato.

Palavras-chaves: própolis, colágeno, cicatrização, queimadura.

ABSTRACT

This research aimed at evaluating morphologically the third-degree burn healing process treated with collagen biofilms containing hydroalcoholic extract of red propolis. Thus, type I collagen-based films extracted from bovine tendon were prepared containing hydroalcoholic extract of 0,1% red propolis. Subsequently, third-degree burn wounds of 1cm² were done in the dorsum of 30 *Wistar* rats, that were distributed in six groups (n=5): G1 and G2 – animals with no treatment were sacrificed in 14 and 21days; G3 and G4 – animals treated with collagen membranes sacrificed in 14 and 21days; G5 and G6 – animals treated with collagen membrane containing red propolis sacrificed in 14 and 21days. The specimens removed were formalin-fixed, and paraffin-embedded and histological sections were stained in HE. On the fourteenth day, the inflammatory reaction was less intense in G3, and the leukocytic profile showed remarkable plasma cells infiltration. On the twenty-first day, there was unequivocal reduction of the inflammation, which was predominantly composed of plasma cells in all the groups. The mean of blood vessels was significantly higher in both groups treated with propolis-containing collagen films sacrificed at 14 and 21 days ($p<0.05$). Regarding the vascular perimeter, there was significant differences among all the groups at both 14 and 21 days, and the groups G3 and G6 presented the less means of blood vessels perimeters. The mean of mast cells was significantly lesser in G1 than in G2 and G3 ($p<0.05$), but there was no difference on the twenty-first day. Fibroplasia was more intense in the groups treated with collagen films containing red propolis extract (G3 and G6), and less expressive in the control ones (G1 and G4). Besides a clear tendency to better epithelization was observed in both groups treated with propolis-containing collagen-based films sacrificed at both 14 and 21 days, although this difference was not statistically significant. It was concluded that the use of reconstituted bovine type-I collagen films containing 0.1% hydroalcoholic extract of red propolis provided some improvements in the burn healing process in rats.

Keywords: propolis, collagen, wound healing, burn wounds.

SUMÁRIO

	Pág
RESUMO	vii
ABSTRACT	ix
LISTA DE TABELAS	xii
LISTA DE FIGURAS	xiii
LISTA DE ABREVIATURAS	xv
1 INTRODUÇÃO	16
2. REVISÃO DA LITERATURA	18
2.1. Queimaduras	18
2.2. Cicatrização de Queimaduras	20
2.3. Biofilmes de Colágeno	22
2.4. Própolis	25
3. OBJETIVOS	28
3.1. Geral	28
3.2. Específicos	28
4. MATERIAL E MÉTODOS	29
4.1. Coleta e Caracterização da Própolis Vermelha	29
4.2. Obtenção do Extrato Seco de Própolis Vermelha	29
4.3. Determinação de Flavonóides Totais	29
4.4. Extração do Colágeno Tipo I	30
4.5. Obtenção do Filme Bioativo de Colágeno Contendo Própolis Vermelha	30
4.6. Animais Experimentais	30
4.7. Indução da Queimadura e Aplicação do Biomaterial	32
4.8. Sacrifício dos Animais e Obtenção das Amostras	33
4.9. Estudo Morfológico	34
4.9.1. Análise Morfológica do Infiltrado Inflamatório	34
4.9.2. Análise Quantitativa da Microvasculatura	35
4.9.3 Determinação do Grau de Epitelização	36
4.9.4. Análise Quantitativa da População de Mastócitos.	37
4.10 Estudo Morfométrico	38

4.10.1 Avaliação da Fibroplasia	38
4.11 Análises Estatísticas	38
5. RESULTADOS	39
5.1 Coleta e Caracterização da Própolis Vermelha	39
5.2 Determinação de Flavonóides Totais	39
5.3 Análise Morfológica do Infiltrado Inflamatório	39
5.4 Determinação do Grau de Epitelização	44
5.5 Análises Quantitativas da Microvasculatura	45
5.6 Análise da Fibroplasia	47
5.7 Análises Quantitativas da população de mastócitos	54
6 DISCUSSÃO	56
7 CONCLUSÕES	68
8 REFERÊNCIAS BIBLIOGRÁFICAS	69

LISTA DE TABELAS

	Pág
Tabela 1: Distribuição dos escores relativos à análise morfológica semiquantitativa da reação inflamatória nos animais pertencentes aos grupos controle-G1, ao grupo biofilme de colágeno-G2 e tratado com biofilme de colágeno contendo própolis vermelha-G3 sacrificados ao décimo quarto dia após a experimentação cirúrgica.	39
Tabela 2: Distribuição dos escores relativos à análise morfológica semiquantitativa da reação inflamatória nos animais pertencentes aos grupos controle-G4, ao grupo biofilme de colágeno-G5 e tratado com biofilme de colágeno contendo própolis vermelha-G6, sacrificados ao vigésimo primeiro após a experimentação cirúrgica.	42
Tabela 3: Grau de epitelização da superfície da queimadura de terceiro grau nos grupos controle e experimentais.	44
Tabela 4: Distribuição dos valores médios de mastócitos nas margens e profundidade da área de reparo cicatricial nos diversos grupos sacrificados ao décimo quarto e vigésimo primeiro dias após os procedimentos de queimadura.	55

LISTA DE FIGURAS

	Pág
Figura 1: Etapas dos procedimentos metodológicos. (a) Instrumento confeccionado para indução da queimadura, (b) procedimento de indução da queimadura, (c) área de necrose coagulativa no dorso do animal após a produção da queimadura de terceiro grau e (d) área de necrose já recoberta pelo biofilme.	31
Figura 2: (14º dia). Visão panorâmica dos grupos controle-G1 (A), grupo tratado com biofilme de colágeno-G2(B) e grupo tratado com biofilme de colágeno contendo própolis vermelha-G3(C) (HE, 100x). Infiltração inflamatória rica em neutrófilos no grupo controle-G1(D e G); reação de granulação intensa e edema intersticial proeminente no grupo tratado com biofilme de colágeno-G2 (E e H); reação de granulação bem desenvolvida no grupo tratado com biofilme de colágeno contendo própolis vermelha-G3 (F e I) (HE, 400x).	40
Figura 3: (21º dia). Visão panorâmica dos grupos controle-G4(A), grupo tratado com biofilme de colágeno-G5(B) e grupo tratado com biofilme de colágeno contendo própolis vermelha-G6(C) (HE, 100x). Infiltração inflamatória moderada rica em linfócitos no grupo controle-G4 (D e G); escasso infiltrado inflamatório linfoplasmocitário no grupo tratado com biofilme de colágeno-G5 (E e H); raras células inflamatórias predominantemente plasmocitárias no grupo tratado com biofilme de colágeno contendo própolis vermelha-G6 (F e I) (HE, 400x).	43
Figura 4: Epitelização da superfície das queimaduras (em destaque). (a) grupo G1; (b) grupo G2; (c) grupo G3; (d) grupo G4; (e) grupo G6 e (f) grupo G6 (HE, 40x).	44
Figura 5: Média do número de vasos sanguíneos por campo histológico observados na área da úlcera por queimadura nos grupos sacrificados no 14º e 21º dia.	45
Figura 6: Média do perímetro luminal de vasos sanguíneos neoformados observados na área da úlcera por queimadura nos grupos sacrificados no 14º e 21º dia.	46
Figura 7: Grupo controle sacrificado em 14 dias (G1). (A). Região periférica (rp) e central (rc) da ferida cirúrgica, exibindo deposição inconspícua de feixes colágenos. Notar discreta epitelização na margem da ferida (Tricrômico, 40x). (B). Escassez de fibras colágenas e foco de infiltração adiposa (ia) na região central da ferida (Tricrômico, 100x). (C). Maior detalhe da área de reparação cicatricial (ac), mostrando ausência de feixes colagênicos, e de focos de infiltração adiposa (ia) (Tricrômico, 200X). (D). Detalhe da região periférica, mostrando o foco de neoformação marginal do epitélio escamoso de revestimento dérmico (eer) e imaturidade do tecido conjuntivo cicatricial subepitelial (tci) (Tricrômico, 200X).	47

Figura 8: Grupo tratado com biofilme de colágeno sacrificado em 14 dias (G2). (A). Discreta deposição de feixes delicados e delgados de fibras colágenas na região central do espécime (rc), que assumem aspectos mais denso e grosseiro na periferia (rp). Notar a epitelização marginal mais proeminente (ep) (Tricrômico, 40x).. (B). Tecido conjuntivo imaturo (tci) na região mais central contrastando com o conjuntivo em maturação, mais colagenizado, da periferia (tciem); destaque para a infiltração adiposa (ia) (Tricrômico, 100x). (C). Maior detalhe da região central, exibindo feixes delicados e delgados de fibras colágenas em disposição paralela (cd) (Tricrômico, 200x). (D) Deposição de feixes periféricos de aparência mais grosseira (cg) (Tricrômico, 200x). 48

Figura 9: Grupo tratado com biofilme de colágeno contendo própolis vermelha sacrificado em 14 dias (G3). (A) área central do espécime exibindo feixes delicados de colágeno (rc), que se apresentam mais densos e grosseiros na periferia (rp). Notar epitelização marginal (ep) (Tricrômico, 40x). (B) Destaque para a zona de transição, mostrando tecido conjuntivo imaturo (tci) central e em maturação (tciem) periférico; notar zona de infiltração adiposa (ia) (Tricrômico, 100x). (B). Maior detalhe da colagenização central, composta por feixes espessos de colágeno, de aparência ainda delicada e ondulada (fe) (Tricrômico, 200x). (D) Maior detalhe da colagenização periférica, com feixes mais grosseiros, densamente arranjados, ondulados e paralelamente dispostos (fg) (Tricrômico, 200x). 49

Figura 10: Grupo controle sacrificado em 21 dias (G4). (A) Colagenização moderada na região central do espécime (rc), e mais proeminente na região periférica (rp) (Tricrômico, 40x). (B) Destaque para o tecido conjuntivo fibroso imaturo (tci) nas porções centrais do espécime (Tricrômico, 100x). (C) Detalhe do padrão de colagenização central, constituído por feixes delicados e delgados de fibras colágenas (cd) paralelamente distribuídas (Tricrômico, 200x). (D) Colágeno depositado na periferia da ferida, exibindo espessura variável dos feixes e disposição paralela e densidade moderada. (Tricrômico, 200x). 51

Figura 11: Grupo tratado com biofilme de colágeno sacrificado em 21 dias (G5). (A) Observar colagenização marginal mais intensa (rp), que se projeta em direção à região central (rc) (Tricrômico, 40x). (B) Observar a transição entre o colágeno denso marginal (cd) e o tecido conjuntivo fibroso em maturação, moderadamente denso (tciem), mais central (Tricrômico, 100x). (C) Detalhe dos feixes delicados e delgados de fibras colágenas (fd) em distribuição paralela na região central (Tricrômico, 200x). (D) Detalhe dos feixes mais grosseiros de espessura variável na periferia (fg) (Tricrômico, 200x). 52

Figura 12: Grupo tratado com biofilme de colágeno contendo própolis vermelha sacrificado em 21 dias. (A) proeminente colagenização pode ser vista em ambas as regiões central (rc) e periférica (rp) (Tricrômico, 40x). (B) O tecido conjuntivo fibroso parece mais delicado na porção 53

mais superficial (cd) em oposição ao padrão denso, entrelaçado e maduro de colagenização (cm) visto na profundidade do espécime (Tricrômico, 100x). detalhe da área menos densa, destacando os feixes de colágeno mais espessos e grosseiros, paralelamente distribuídos, na região central mais superficial (Tricrômico, 200x). Detalhe do colágeno denso com aparência maturada e arranjo entrelaçado na profundidade do espécime (Tricrômico, 200x).

Figura 13: Em (A) observam-se mastócitos metacromáticos (violetas) na profundidade da área de reparo cicatricial (G3) exibindo morfologia ovalada (seta pontilhada) e alongada (seta). Em (B) evidenciam-se mastócitos assumindo disposição periférica a uma fibra nervosa (FbN) (Azul de Toluidina, 100X). 54

LISTA DE ABREVIATURAS

AFIP: Armed Force Institute of Pathology.

cm²: centímetro quadrado

EHAP: Extratos hidroalcoólicos de própolis.

g: gramas

mg: miligramas

ml: mililitros

mm: milímetros

µg: microgramas

µL: microlitros

µm: micrômetros

NaCl: cloreto de sódio

PEG 400: Polietilenoglicol

1 INTRODUÇÃO

Considerado o maior órgão do corpo humano, a pele envolve o corpo determinando seu limite com o meio externo. Corresponde a 16% do peso corporal e apresenta importante participação funcional na regulação térmica, defesa orgânica, controle do fluxo sanguíneo, proteção contra diversos agentes do meio ambiente e funções sensoriais (calor, frio, pressão, dor e tato). É formada por três camadas: epiderme, derme e hipoderme, da mais externa para a mais profunda, respectivamente. A pele é um órgão vital e, sem ela, a sobrevivência seria impossível.

Entre as maiores causas de danificação cutânea se encontram as queimaduras, ocupando o segundo lugar entre os acidentes que mais comumente ocorrem no mundo (YONG et al., 2000). As queimaduras são lesões freqüentes em nosso meio. Embora a maior parte delas seja decorrente de pequenos acidentes domésticos, um número considerável de pacientes apresenta lesões de tal gravidade que põem em risco sua vida.

As queimaduras são um problema de saúde, significativo no mundo. Contudo, até hoje, existem poucos dados disponíveis para orientar programas de tratamento e prevenção (ROSSI et al., 1998). Embora o que chame mais a atenção sejam as lesões do revestimento cutâneo, elas não podem ser consideradas como simples afecções locais, devendo, desta forma, ser consideradas como afecções gerais, uma vez que as alterações dela resultantes atingem indistintamente a todos os setores do organismo (RUSSO et al., 1994).

Há diversos procedimentos e produtos disponíveis para tratamento de feridas provocadas por queimaduras tais como, agentes tópicos, soluções, enxertos, curativos interativos e bioativos. Na escolha do tratamento, deve-se considerar não só a profundidade da lesão, mas também a sua fase evolutiva (FERREIRA et al., 2003).

As tentativas do homem de intervir no processo de reparação tecidual remontam à antiguidade, quando foi reconhecida a importância de protegê-las

a fim de evitar complicações ao paciente. Assim, muitos estudos vêm sendo realizados com intuito de buscar condutas e procedimentos que acelerem o processo de reparo cicatricial (NASCIMENTO, 2001; BLANES, 2004).

Alguns estudos têm se concentrado em promover a incorporação de compostos bioativos (fármacos sintéticos ou produtos naturais) em biomateriais implantáveis, a exemplo do colágeno I, especialmente em virtude das vantagens relacionadas a uma aceleração do processo de granulação e epitelização e a liberação controlada do produto incorporado diretamente no tecido danificado (HELARY et al., 2006; LEE et al, 2001).

Agentes macromoleculares como os polímeros naturais são excelentes substitutos para a pele, pois, são biocompatíveis, não provocam irritação nem toxicidade, além da sua fácil aplicação sobre a derme, sendo desta forma, uma escolha potencialmente segura e eficaz para tratamento de lesões dérmicas (SEZER et al., 2007).

A própolis é uma substância resinosa balsâmica de consistência viscosa e cor variada, fabricada por diversos gêneros de abelhas e utilizada por diversas civilizações da antiguidade nos processos inflamatórios e infecciosos. Devido a diversos estudos anteriores demonstrarem uma exuberante atividade dos compostos bioativos da própolis nos processos que envolvem a cicatrização, a mesma, foi alvo da presente pesquisa (ADELMANN, 2005; MENEZES, 2005; CASTALDO e CAPASSO, 2002; GHISALBERTI, 1979).

É neste contexto e com a preocupação de colaborar com a ciência humana, que propusemos neste trabalho avaliar os efeitos de filmes bioativos de colágeno bovino contendo extratos de própolis vermelha sobre o processo de reparo cicatricial por segunda intenção de queimaduras de terceiro grau no dorso de ratos, por meio de estudo histomorfológico.

2 REVISÃO DA LITERATURA

2.1 Queimaduras

A pele é um órgão protetor e impermeável à água, que isola os componentes internos dos componentes do meio externo, representando, portanto, uma barreira natural do organismo. Quando esta barreira se encontra destruída total ou parcialmente em decorrência de traumas, como as queimaduras, ocorrem uma alteração da homeostase humana, comprometendo assim, a sobrevivência do indivíduo. Assim, as queimaduras são lesões que atingem a pele de forma brusca e sua gravidade irá variar de acordo com a profundidade e extensão. (SMELTZER; HAIDAR, 1993).

Queimadura é a lesão resultante da ação do calor, como energia isolada ou associada à outra forma energética, sobre o revestimento cutâneo (KNOBEL, 1998). Queimadura é uma lesão causada por agentes térmicos, químicos, elétricos, biológicos ou radioativos que agem no tecido de revestimento do corpo humano, podendo destruir parcial ou totalmente a pele e seus anexos e até atingir camadas mais profundas, como tecidos subcutâneos, músculos, tendões e ossos. (MENEZES; SILVA, 1988; PAIVA, 2001). Dependendo da profundidade da lesão, a queimadura é comumente classificada em primeiro grau (atinge somente a epiderme), segundo grau (envolve toda a epiderme e parte da derme) e terceiro grau (atinge todos os elementos da pele, podendo envolver planos anatômicos profundos) (DINO et al., 2001).

Histologicamente a ferida por queimadura é caracterizada principalmente pela necrose por coagulação com formação de três zonas distintas, denominadas zonas de Jackson (MONDRAGON, 1999). A primeira delas é a zona de “coagulação”, com uma coagulação vascular irreversível e nenhum fluxo sangüíneo capilar. A profundidade desta zona mais gravemente lesada é determinada pela temperatura e a duração da exposição. Em torno desta encontra-se uma zona de estase, caracterizada por um lento fluxo sangüíneo capilar que embora lesado não foi coagulado e dependendo do tratamento realizado pode haver a recuperação do tecido com epitelização ou a morte

celular com aprofundamento da queimadura. A terceira zona é aquela de “hiperemia”, que é a resposta inflamatória habitual dos tecidos saudáveis a lesões não-letais (DEMLING; WAY, 1993). Esse tipo de lesão tem como base a destruição da integridade capilar e vascular, decorrente, após o trauma, da liberação de mediadores químicos como a histamina liberada pelos mastócitos, funcionando como um potente vasodilatador de arteríolas, possibilitando o vazamento de líquidos e proteínas plasmáticas, daí o aumento progressivo do edema local, além de poder provocar alterações em todo o organismo (RUSSO et al., 1994). Após esse período, existindo normalização da maioria dos capilares alterados, ocorre o retorno dos líquidos aos vasos (MONDRAGON, 1999).

Em decorrência da perda local de líquidos, surge uma redução do volume circulante e hemoconcentração, que, com certa frequência, são acompanhadas da aglutinação de hemácias nos pequenos vasos, levando a uma diminuição do retorno do sangue ao coração. A redução do débito cardíaco que então se verifica, ocasiona deficiência circulatória generalizada com insuficiente oxigenação dos vários setores do organismo, que em seu grau mais avançado, é caracterizado pelo estado de choque. Há ainda, um intenso desequilíbrio hidroeletrolítico, caracterizado fundamentalmente por hiponatremia e hipercalemia, com aumento da concentração de sódio e cloro e redução do potássio ao nível da pele queimada. (ARGUIJO et al., 1999).

Estatísticas comprovam que a maior parte dos acidentes por queimaduras ocorrem no âmbito domiciliar, atingindo principalmente as crianças, sendo os líquidos ferventes e inflamáveis, os maiores agentes causadores (ROSSI et al., 1998). O índice de sobrevivência de um paciente acometido por uma queimadura extensa mostra-se elevada, se comparada com décadas passadas, devido aos avanços no tratamento clínico e cirúrgico (GRAGNANI et al., 2005).

Além das modificações físicas e emocionais, a experiência vivida numa queimadura altera profundamente a relação interpessoal e a convivência com o mundo social, em função da ansiedade e de medos que são projetados pelos pacientes e familiares, em relação ao fato da alteração ou não da capacidade

produtiva. Logo o apoio da família, durante o período de internação, é muito importante e contribui pra o sucesso da reabilitação (CARLUCCI et al., 2007).

A mortalidade em pacientes queimados ocorre de forma tardia e principalmente por episódios associados à septicemia (MACEDO et al., 2003; ARGUIJO et al., 1999). Gagnani et al. (2005) explica que o tecido queimado é um potente meio de cultura para o crescimento de variadas bactérias devido à disponibilidade de nutrientes, ao ambiente úmido e à temperatura, e se não for realizado nenhuma conduta terapêutica, pode causar septicemia e conseqüentemente eleva o risco de morte.

Curativos a base de polímeros naturais têm sido desenvolvidos para aplicação nesta área e vêm-se confirmando como excelente barreira contra infecções, favorecendo desta forma a cicatrização da ferida e reabilitação do enfermo (NICOLOSI; MORAES, 2005).

2.2 Cicatrizações de Queimadura

O fenômeno cicatricial envolve uma série de processos que visa à recuperação de elementos estruturais celulares. A recuperação de uma lesão térmica se processa em quatro fases principais: eliminação dos tecidos desvitalizados; regeneração do tecido vascular e conjuntivo; epitelização e retração.

A eliminação dos tecidos desvitalizados apresenta maior importância nas lesões térmicas profundas. Há acúmulo local de glóbulos brancos, inicialmente os neutrófilos e posteriormente os macrófagos, que lentamente, vão promovendo a lise das fibras colágenas através da liberação de substâncias enzimáticas, fagocitando detritos celulares e produzindo espécies reativas de oxigênio evitando a contaminação por microorganismos. Estas células inflamatórias influenciadas pela baixa tensão de oxigênio, alta concentração de ácido láctico e pH baixo, são responsáveis pela produção de diversos fatores de crescimento e citocinas que iniciam o processo de reparo tecidual, atraindo fibroblastos e queratinócitos de áreas adjacentes à lesão. (BALBINO et al., 2005, DIEGELMANN; EVANS, 2004). À medida que a concentração local dos

fatores de crescimento e citocinas se elevam, os processos de regeneração vascular e fibroplasia se intensificam através da angiogênese, migração e proliferação fibroblástica, formando um tecido rico em elementos vasculares, celulares e a produção do tecido de granulação, que aos poucos vai se alastrando, preenchendo o vazio resultante dos tecidos eliminados. Na fase precoce do processo cicatricial existe deposição de fibronectina e ácido hialurônico que propiciam uma atmosfera favorável para a movimentação celular. O avanço do processo modifica os substratos sintetizados localmente os quais passam a ser compostos por proteoglicanos que fixam as células, beneficiando a troca de fenótipo celular. Em seguida se inicia o depósito de colágeno tipo III que vai sendo substituído gradativamente pelo colágeno tipo I que aumentará a resistência da matriz (TENIUS, et al, 2007, BALBINO et al., 2005). O colágeno depositado igualmente funciona como base para a migração, fixação e proliferação de células envolvidas no processo cicatricial favorecendo o reparo tecidual. À medida que se formam novas camadas de tecido de granulação, as mais antigas, profundamente situadas, vão perdendo sua riqueza em vasos, e os fibroblastos e feixes de colágeno passam a predominar. (WERNER; GROSE, 2003; BALBINO et al., 2005).

Além da migração e proliferação de queratinócitos, a partir da margem da ferida, para o centro da lesão, nas queimaduras dérmicas profundas, a presença de restos de folículos pilosos, de glândulas sebáceas ou sudoríparas remanescentes à atuação do calor, contendo células semelhantes àquelas da camada germinativa da epiderme, constitui outros núcleos epiteliais de crescimento. Quanto mais abundantes os restos de anexos de pele, mais confluentes serão as ilhotas germinativas do epitélio, e mais rápida a cobertura da área lesada. (DIEGELMANN; EVANS, 2004; GUIRRO; GUIRRO, 2002)

A reconstituição integral da epiderme só é possível em pequena extensão, a partir dos núcleos germinativos. Existe grande interação entre a cobertura epitelial e o crescimento do tecido conjuntivo. A cobertura epitelial faz cessar a regeneração do tecido mesenquimal. Por outro lado, o epitélio não pode emigrar se não houver tecido mesenquimal para recebê-lo. Quando a lesão é extensa ou pela presença de infecção a epitelização sofre um retardamento e o tecido de granulação evolui para um processo de maturação,

o qual produz retração e aproximação das bordas da lesão. Retração esta promovida pela mudança de fenótipo de fibroblastos que adquirem características contráteis passando a ser reconhecidos como miofibroblastos. Ao fim da cobertura epitelial, o organismo promove a absorção do excesso de colágeno mais antigo, substituindo-o por outro mais recente e menos retrátil. Esse processo denominado de remodelação, garante alguma flexibilidade à cicatriz (GUIRRO; GUIRRO, 2002; BALBINO et al., 2005).

2.3 Biofilmes de Colágeno

O colágeno representa cerca de 30% da proteína existente no organismo de vertebrados e está presente em tecidos que possuem função mecânica (NIMNI et al., 1987; FORTI et al., 2006). Juntamente com sais de cálcio é responsável pela estrutura rígida dos ossos. Em combinação com outra proteína (a elastina) forma estruturas mais flexíveis, as quais são essenciais, por exemplo, para a aorta e os pulmões. Também é encontrado nos dentes e em cartilagens. (HO et al., 1997; FRIESS, 1998; VERAART et al., 1998; LEE et al., 2001;).

Esta proteína compreende uma família de moléculas geneticamente distintas, as quais possuem uma única configuração tripla hélice de três subunidades polipeptídicas conhecidas como cadeias α (HO et al., 1997; FRIESS, 1998; VERAART et al., 1998; LEE et al., 2001). No mínimo 19 tipos de colágenos já foram isolados e caracterizados quanto ao comprimento da hélice e à natureza e tamanho das porções não-helicoidais (HO et al., 1997; FRIESS, 1998; VERAART et al., 1998; LEE et al., 2001). O colágeno tipo I é encontrado predominante em animais de grande porte, especialmente na pele, tendões e ossos onde forças extremas são transmitidas (FRIESS, 1998). As demais moléculas de colágeno podem ser encontradas, por exemplo, em cartilagens e humor vítreo (tipo II), vasos sanguíneos e trato gastrointestinal (tipo III) e membrana basal (tipo IV) (VIEIRA, 1997). O resíduo de hidroxiprolina representa de 10-14% na composição de aminoácidos no colágeno e oferece meios para quantificar a molécula ou seus produtos de degradação na presença de outras proteínas. Outro aminoácido não usual presente nesta proteína é a hidroxilisina, a qual é formada a partir da lisina no retículo endoplasmático pela lisil hidroxilase. A formação de resíduos de hidroxilisil

permite o ataque de açúcares, um requisito indispensável para a molécula de colágeno formar a estrutura tripla hélice. “In vivo” as moléculas de colágeno tipo I estão dispostas em fibras ligadas por dois tipos de reticulações covalentes: intramoleculares e intermoleculares. As reticulações intermoleculares são essenciais para a estabilidade da fibra e responsáveis por várias propriedades físico-químicas da mesma (HO et al., 1997).

O colágeno tipo I é uma glicoproteína com menos de 1% em carboidratos. Os componentes de açúcar são unidades de galactose ou dissacarídeos de galactose e glicose (FRIESS, 1998). Em geral, o telopeptídeo do colágeno tipo I é o provável causador da resposta imunogênica quando este é introduzido em hospedeiros xenogênicos. Para eliminar este problema, o material colagenoso deve ser tratado com pepsina para remover os telopeptídeos. O colágeno pobre em telopeptídeo é uma mistura de moléculas monoméricas e oligoméricas (HO et al., 1997). Nesta perspectiva, biofilmes de colágeno têm sido um dos materiais mais utilizados para reparar danos ou traumas químico-mecânico, devido a sua biocompatibilidade e sua capacidade para promover a cicatrização de feridas (BERNALES et al. 2004). O fato de ser absorvível credita ao colágeno uma grande vantagem especialmente nas áreas queimadas, já que não necessita de uma segunda intervenção cirúrgica para sua remoção, evitando complicações pós-operatórias e desconforto ao paciente (YAMATOIGI et al. 2005).

Esta proteína pode ser utilizada como biomaterial pela sua excelente biocompatibilidade, pois sua estrutura molecular apresenta pouca diferença quando comparada entre as espécies. Outras características corroboram para a utilização do colágeno como material biocompatível, como, promoção de baixa reação inflamatória, toxicidade e imunogenicidade (MEADE; SILVER, 1990; FRIESS; LEE, 1996; HO et al., 1997; LEE et al., 2001; RUSZCZAK, 2003). Células primordiais dentro do processo de reparo tecidual como os queratinócitos, fibroblastos e células endoteliais, quando cultivadas em matrizes de colágeno xenogênicas, não apresentaram alterações morfológicas, imunológicas e biomecânicas (RUSZCZAK, 2003). Outras vantagens como biomaterial é que este polímero possui estrutura, propriedades físicas, químicas e imunológicas bem elucidadas. Também pode ser rapidamente

isolado e purificado em grandes quantidades (HO et al., 1997). Contudo algumas desvantagens estão relacionadas à sua fraca força mecânica. (LEE et al., 2001). Estas desvantagens vêm sendo minimizadas pela integração dos biofilmes de colágeno com polietilenoglicol (PEG 400), melhorando sua flexibilidade e diminuindo a incidência de calcificação in vivo e a incorporação de substâncias antimicrobianas (FRIESS, 1998). Segundo HELARY et al., 2006 matrizes de colágeno estimulam a proliferação de miofibroblastos sendo este um dos fatores primordiais para o reparo tecidual.

Este biomaterial pode ser processado em inúmeras formas tais como, tubos, folhas, esponjas, pós, soluções injetáveis e dispersões, podendo ser utilizado como ferramenta dentro do processo de substituição de áreas dérmicas lesadas, por ser dono de propriedades clínicas que favoreçam o processo de cicatrização. Dentre as quais, podemos fazer referência a: capacidade de recobrir toda a extensão da lesão, proteger contra processos infecciosos e perda de água e fluidos, funcionarem como base para o incremento do procedimento de formação de tecido de granulação, fibroplasia, angiogênese e epitelização. (RUSZCZAK, 2003; LEE et al., 2001; SRIVASTAVA et al., 1990).

Alguns estudos têm se concentrado em promover a incorporação de compostos bioativos (fármacos sintéticos ou produtos naturais) em biomateriais implantáveis, a exemplo do colágeno I, especialmente em virtude das vantagens relacionadas a uma aceleração do processo de granulação e epitelização e a liberação controlada do produto incorporado diretamente no tecido danificado (HELARY et al, 2006; LEE et al, 2001). Adicionalmente, o sistema de liberação controlada permite a manutenção de níveis constantes da droga no organismo, implicando numa eficiência maior na utilização do agente, aplicação do agente diretamente no sítio de ação, produzindo altas concentrações localizadas e reduzindo ou evitando efeitos colaterais sistêmicos e menor freqüência de administração do agente ativo, aumentando o conforto do paciente e eficácia do tratamento (OGAWA; PLEPIS, 2002).

2.4 Própolis

A própolis é uma substância resinosa balsâmica de consistência viscosa e cor variada, fabricada por diversos gêneros de abelhas sendo a espécie *Apis mellifera* a mais abundante no Brasil, utilizada para esterilizar e impermeabilizar a colméia (ADELMANN, 2005). Seu uso é descrito desde tempos remotos, quando civilizações antigas já a utilizavam para diversos fins como, o embalsamento de cadáveres, diminuição do inchaço de ferimentos, diminuição de processos infecciosos, queimaduras, úlceras gástricas, etc (BANKOVA, 2005). Estas aplicações são confirmadas através da presença da própolis na colméia possibilitando a assepsia de locais para implantação de ovos, obstrução de orifícios na colméia e presença de restos conservados de insetos. (SALATINO et al., 2005; CASTALDO; CAPASSO, 2002; PEREIRA et al., 2002). A palavra própolis origina-se do grego e significa “em defesa da cidade”. Suas propriedades terapêuticas dependem da origem botânica, localização geográfica e procedência, porém sua estrutura microscópica não apresenta diferenças, mesmo sendo de diversas regiões ou diferentes épocas do ano (SANTOS et al, 2003; COUTO, 1996). Apesar das propriedades da própolis verde convencional estarem sendo amplamente discutidas na literatura contemporânea, estudos sobre a variedade regional característica do estado de Sergipe, a própolis vermelha, são ainda extremamente escassos.

Segundo, Dausch et al. (2007); Trusheva et al. (2003) existem doze variedades de própolis vermelha no Brasil, classificadas de acordo com suas características físico-químicas. Uma se encontra na região sudeste, cinco na região sul e seis na região nordeste. Estas variedades apresentam diferenças em suas composições químicas devido à biodiversidade da flora brasileira, o que desperta grande interesse dentro das pesquisas de biomateriais. A origem botânica das amostras de própolis coletadas nos estados da região nordeste foi avaliada através de cromatografia líquida de fase reversa e indicou que sua origem botânica é *Dalbergia ecastophillum*(L) Taub. (Leguminosae). Dentre os componentes bioativos encontrados na variedade vermelha da própolis brasileira foi confirmada sua atividade antimicrobiana, antimicótica.

imunomodulatória, reparadora tecidual e antioxidante relacionada com a presença de isoflavonóides.

Segundo Marcucci (1995), na composição da própolis já foram relatados a presença de mais de 300 constituintes, sendo os compostos fenólicos os mais numerosos. Eles se caracterizam pela presença de grupamento hidroxila diretamente ligada a um anel aromático, dentre os quais os flavonóides se destacam, e vem sendo utilizado para vários propósitos (ADELMANN, 2005; BLONSKA et al., 2004; AL-SHAHER et al., 2004, BANKOVA, et al., 1983). Outros compostos ativos, como o ácido cafeico e seus derivados, recebem cada vez mais destaque por evidenciarem atividade imunomodulatória e hepatoprotetora. Extratos etanólicos, hidroalcoólicos e aquosos da própolis têm sido utilizados em diferentes situações, dentre as quais: agentes antimicrobianos para o tratamento de infecções bacterianas e virais, (CASTALDO; CAPASSO, 2002; MARCUCCI et al., 2001; BOSIO et al., 2000; PARK et al., 1998a; AHMED et al., 1996); como antiinflamatórios; como imunomoduladores, ativando macrófagos *in vitro*, aumentando relação de linfócitos T CD4/CD8 em ratos *in vivo* (CASTALDO; CAPASSO, 2002; SFORCIN et al., 2001) e como cicatrizante (GHISALBERTI, 1979); em ferimentos orais e da pele (ARVOUET-GRAND et al., 1993; PARK et al., 1998a). Além disso, também vem sendo utilizada pelas indústrias farmacêuticas e alimentícias na forma de alimentos funcionais (ACKERMANN, 1991). É encontrada em produtos farmacêuticos tais como: loção anti-acne, cremes faciais, pomadas, loções e soluções (PARK et al., 1998b).

Bosio et al. (2000) sugerem que as ações antimicrobianas da própolis decorrem da presença de flavonóides em sua composição. Os principais flavonóides com esta atividade são o pinocembrim e galangin que supostamente agem inibindo a RNA-polimerase bacteriana. Esta atividade foi descrita contra distintas linhagens de bactérias, incluindo, *Staphylococcus ssp*, *Streptococcus ssp*, *Eschericia coli*, *Mycobacterium tuberculosis*, etc. (MARCUCCI, 2001; GRANGE; DAVEY, 1990).

As propriedades de regeneração tecidual como cicatrização de úlceras e feridas podem estar relacionadas com a atividade inibitória antioxidante da

própolis. Esta atividade tem sido atribuída aos flavonóides existentes no extrato de própolis. O processo de regeneração é dificultado na presença de radicais livres, que são originados através do metabolismo oxidativo celular e em quantidades excessivas nos processos inflamatórios. Sugere-se que as moléculas de flavonóides possam seqüestrar e ou inibir a formação destes radicais, impedindo que os mesmos oxidem as membranas plasmáticas e, portanto contribuindo com o processo de regeneração (MENEZES, 2005; GREGORY et al., 2002; RUSSO et al., 2002; SONG et al., 2002).

Sutta et al. (1974) utilizaram solução alcoólica de própolis no tratamento de feridas em animais domésticos, tanto em casos clínicos como experimentais. Esses pesquisadores observaram seu efeito epitelizante positivo, considerando-a adequada para o tratamento de feridas após a eliminação da infecção. Damyanliev et al. (1982) aplicaram solução tópica de própolis (20 e 30%) em pacientes com feridas supuradas. Foi observado que a cicatrização ocorria dentro de um período de tempo menor do que as tratadas com pomada de Vishnevsky e 20% de clorato de sódio. Soengil et al. (2000) avaliaram os efeitos da vaselina, sulfadiazina de prata e própolis 5 ou 10%, em feridas em coelhos. As taxas de fibras colágenas e epitelização dos grupos própolis excederam àquelas dos grupos controles.

O desenvolvimento de formas farmacêuticas que usam como princípio ativo à própolis, principalmente o própolis verde, já são bem conhecidos e divulgados, entretanto pouco foi publicado sobre esta nova variedade de própolis vermelha encontrada no litoral sergipano.

Considerando as propriedades cicatrizantes observadas na literatura relativas à própolis, constitui proposição desta pesquisa analisar clínica e histomorfologicamente o comportamento do processo de reparo cicatricial de queimaduras de terceiro grau ratos *wistar* tratados com extrato hidroalcoólico de própolis vermelha, uma variedade regional da própolis verde convencional, incorporadas a filmes bioativos de colágeno.

3 OBJETIVOS

3.1 Geral

- Analisar o efeito do tratamento com EHAP incorporado a filmes bioativos de colágeno I sobre processo de reparo cicatricial por segunda intenção de queimaduras de terceiro grau em ratos *wistar*.

3.2 Específicos

- Analisar morfologicamente a influência do tratamento com filmes bioativos de colágeno acrescido de EHAP sobre a intensidade da reação inflamatória durante o processo de reparo cicatricial de queimaduras por segunda intenção.
- Analisar morfologicamente a influência do tratamento com filmes bioativos de colágeno acrescido de EHAP sobre a dinâmica de deposição colagênica durante o processo de reparo cicatricial de queimaduras por segunda intenção.
- Analisar morfologicamente a influência do tratamento com filmes bioativos de colágeno acrescido de EHAP sobre a população média de mastócitos durante o processo de reparo cicatricial de queimaduras por segunda intenção.
- Analisar morfologicamente e morfometricamente a influência do tratamento com filmes bioativos de colágeno acrescido de EHAP sobre a microvasculatura durante o processo de reparo cicatricial de queimaduras por segunda intenção.
- Analisar morfometricamente a influência do tratamento com filmes bioativos de colágeno acrescido de EHAP sobre a fibroplasia durante o processo de reparo cicatricial de queimaduras por segunda intenção.

4 MATERIAL E MÉTODOS

4.1. Coleta e Caracterização da Própolis Vermelha

As amostras de própolis vermelha foram coletadas em dezembro de 2006 de colméias de *Apis mellifera L.*, instaladas no apiário Capivaras, Brejo Grande/SE/Brasil (S 10°26'25"; W 36°26'12"). O material coletado foi etiquetado e acondicionado em vasilhames, sob refrigeração. Durante todo o trabalho foi utilizada a mesma amostra para evitar variações ambientais.

O material foi identificado de acordo com a Instrução Normativa nº. 3 (BRASIL, 2001), quanto ao aroma, aspecto, consistência, granulometria, estrutura, cor e impurezas visíveis. Os requisitos físico-químicos tais como teor de umidade e cinzas na própolis foram determinados conforme metodologia descrita pela *Association of Official Agricultural Chemists* (AOAC, 1997) em triplicata.

4.2. Obtenção do Extrato Seco de Própolis

Os extratos hidroalcoólicos de própolis (EHAP) foram obtidos conforme BRITO *et al.* (2006). Amostras de 2 g de própolis vermelha foram pesadas e adicionadas a um volume de 200 mL de uma solução etanólica a 70%. A extração foi realizada por maceração sob agitação constante durante um período de 24 horas em temperatura ambiente. Após este período, o solvente foi eliminado por rotaevaporação e o rendimento calculado em relação à massa inicial da própolis antes da extração e expresso em porcentagem.

4.3. Determinação de Flavonóides Totais

A concentração de flavonóides totais no EHAP foi determinada através do método descrito por Adelman (2005). Para quantificar o teor de flavonóides totais nas amostras, foram adicionados volumes de 15 a 1000 µL dos extratos (concentrações de 5 a 100 mg/mL) a uma solução de 0,1 mL de nitrato de alumínio 10 % e 0,1 mL de acetato de potássio 1 mol/litro. O volume final foi completado para 5 mL com etanol a 80 %. As amostras foram homogeneizadas e após 40 minutos, em temperatura ambiente, foi determinada a absorvância em espectrofotômetro em comprimento de onda igual a 415 nm. Para elaboração da curva de concentração padrão foi utilizada a quercetina nas

concentrações de 5 a 50 µg/mL dissolvida em etanol e os valores de flavonóides totais foram expressos como equivalentes de quercetina (mg de quercetina em 100 mg de sólidos totais (MARCUCCI, 1998).

4.4. Extração do Colágeno Tipo I

O colágeno tipo I foi obtido de tendão bovino segundo método descrito por Cardoso (2005). O tendão bovino foi colocado em acetona, para eliminar os triglicerídios e posteriormente foi lavado com água destilada. Este material foi mantido em uma solução de NaCl 10% (m/v) a 4°C por 24 horas. Após esse período, o tendão foi lavado novamente com água destilada e mantido em tampão citrato 0,02mol/L em pH 4,3 por 48 horas. A homogeneização do tendão foi feita em 500 mL de ácido acético 0,5 mol/L, obtendo um gel do polímero. O material geleificado foi submetido a tratamento com pepsina (1:50) por 24 horas para retirada do telopeptídeo. Posteriormente foi precipitado com NaCl e depois foi dialisado contra água destilada durante 2 dias, sendo as trocas da água realizadas periodicamente. O material foi acondicionado em freezer até o momento do uso.

4.5. Obtenção do Filme Bioativo de Colágeno Contendo Própolis

O colágeno foi redisperso em ácido acético 0,5mol/L e o extrato seco de própolis foi solubilizado em PEG 400, para a criação de filmes mais estáveis e resistentes mecanicamente. A concentração de própolis foi igual a 0,1% em relação à massa seca de polímero. Os filmes foram obtidos através de “Casting process” que consiste em verter a dispersão aquosa do polímero (contendo ou não o princípio ativo) em suportes de polietileno. Após evaporação do solvente, os filmes foram retirados do suporte, cortados na dimensão de 2x2 cm e acondicionados em embalagem apropriada.

4.6 Animais Experimentais

Para o desenvolvimento desta pesquisa foram aplicados os princípios éticos da experimentação animal de acordo com a COBEA (Colégio Brasileiro de Experimentação Animal), tendo assim necessário a aprovação do Comitê de Ética em pesquisa da UNIT/ Aracaju/SE. O estudo foi realizado no Biotério e no

Laboratório de Morfologia e Biologia Estrutural do Instituto de Tecnologia e Pesquisa (ITP), na Universidade Tiradentes (UNIT/SE).

Um total de 30 ratos machos *Wistar*, provenientes do Biotério da Universidade Tiradentes, com massa corporal aproximadamente 200 ± 50 g foram divididos em 3 grupos obedecendo à seguinte ordenação:

- Grupo G1 animais sem tratamento (controle) sacrificados 14 dias após os procedimentos cirúrgicos;
- Grupo G2: animais tratados com biofilme de colágeno sacrificados 14 dias após os procedimentos cirúrgicos;
- Grupo G3: animais tratados com biofilme contendo extrato de própolis vermelha a 0,1% sacrificados 14 dias após os procedimentos cirúrgicos;
- Grupo G4: animais sem tratamento (controle) sacrificados 21 dias após os procedimentos cirúrgicos;
- Grupo G5: animais tratados com biofilme de colágeno sacrificados 21 dias após os procedimentos cirúrgicos;
- Grupo G6: animais tratados com biofilme extrato de própolis vermelha a 0,1% sacrificados 21 dias após os procedimentos cirúrgicos.

Os animais foram mantidos em gaiolas com cama de maravalha, as quais foram trocadas diariamente, mantidos à temperatura controlada de 22°C, em regime de luz, com ciclo claro-escuro de 12h e receberam água *ad libitum* e dieta padrão Labina®(Purina, São Paulo, Brasil). Após atingirem o peso supracitado, os animais foram submetidos a procedimento de indução de queimaduras de terceiro grau na sala de experimentação animal do Biotério da UNIT/SE.

4.7 Induções da Queimadura e Aplicação do Biomaterial

A indução da queimadura foi realizada no dorso de todos os animais, estes foram anestesiados com injeção intraperitoneal de solução de cloridrato de cetamina (Ketalar) 57,67mg/ml, na dose de 0,10 ml/100g, e Xylazina (Virbaxil) sendo diluída em soro na proporção de 1:9 e administrada na posologia de 0,25 ml / 100 mg. Após anestesia foi realizada tricotomia manual na região média do dorso e anti-sepsia com solução de Clorexidina a 2%. Um instrumental previamente confeccionado segundo MEYER e SILVA (1999) modificado, com ponta ativa chata e plana em bronze, apresentando a dimensão de 1,0 cm². O aquecimento se deu pela chama azul do fogo do maçarico em contato direto com o bronze por um período de 40 segundos até que este atinja o rubro, neste momento o instrumental foi encostado no dorso do animal permanecendo por 40 segundos queimando a pele (MEIRELLES, 2005). Deve-se ressaltar que a queimadura realizada foi de terceiro grau, logo as terminações nervosas referentes a esta área da úlcera formada foram danificadas, não havendo dessa forma a necessidade de administração de medicação sistêmica a base de analgésicos (MENEZES; SILVA, 1988) (Figura 1 a/b).

Em seguida os filmes bioativos foram aplicados delicadamente sobre a lesão; para a obtenção da aderência um algodão umidificado em soro fisiológico foi utilizado, o biofilme recobriu 0,5cm além da borda do ferimento, não realizando bandagem. É importante salientar que o filme bioativo recobriu toda extensão da queimadura. (Figura 1 c/d).

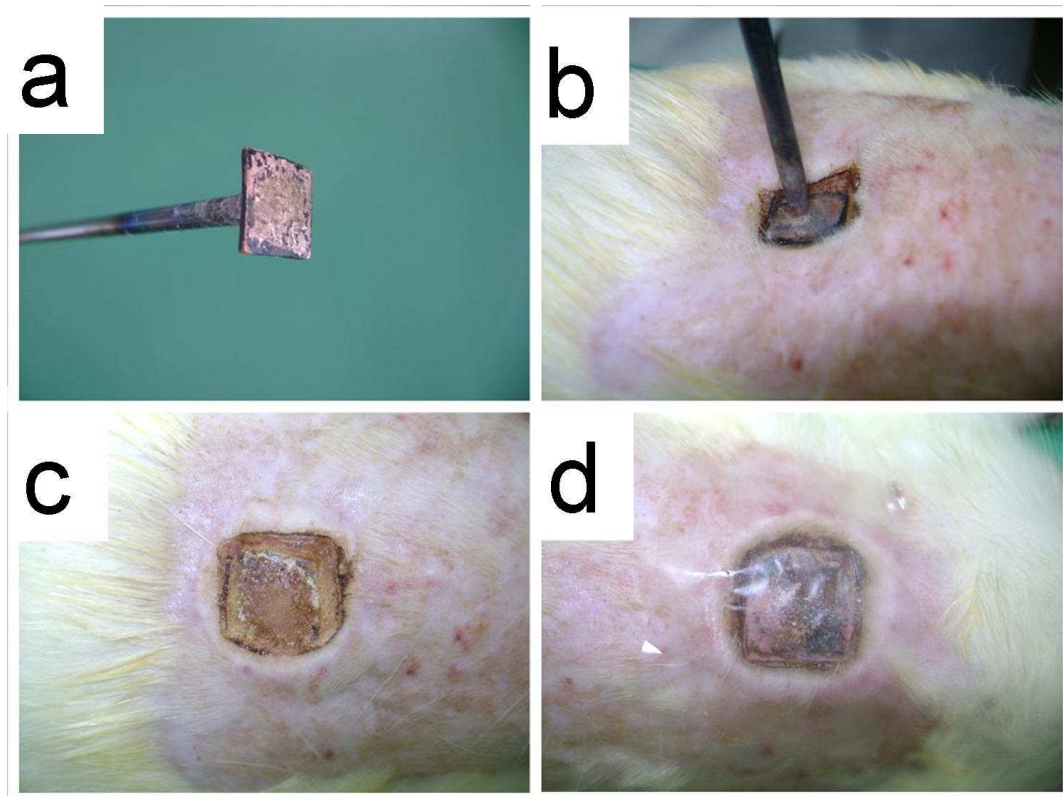


Figura 1: Etapas dos procedimentos metodológicos. (a) Instrumento confeccionado para indução da queimadura, (b) procedimento de indução da queimadura, (c) área de necrose coagulativa no dorso do animal após a produção da queimadura de terceiro grau e (d) área de necrose já recoberta pelo biofilme.

4.8 Sacrifícios dos Animais e Obtenção das Amostras

Terminado o período experimental os animais foram submetidos à nova administração de anestésico em quantidade três vezes maior àquela utilizada para anestesia, no intuito de promover o sacrifício dos mesmos; depois de constatada a morte do animal através da cessação dos sinais vitais e opacificação da córnea, foi realizada a remoção dos espécimes equivalentes a área cicatricial. Para tal, foi utilizada lâmina de bisturi número #15, montado em cabo Bad Parker. Em seguida, a ferida foi excisada de forma elíptica, com margem de tecido ao redor da queimadura de 0,5cm, e esta foi acondicionada em frasco plástico contendo formol a 10%(tampão fosfato, pH 7,4) com volume aproximadamente igual a 10 vezes o volume da peça, onde permaneceu por um período igual há 24 horas. Posteriormente, estas foram hemisseccionados, desidratados em soluções crescentes de etanol a 70, 95 e 100°GL, diafanizados em xilol e incluídos em parafina (técnica histológica convencional).

Secções histológicas de 5µm foram obtidas a partir das amostras emblocadas em parafina e posteriormente submetidas à coloração Hematoxilina/Eosina (HE), Ácido Periódico de Schiff e Azul de Toluidina.

4.9 Estudos Morfométrico

4.9.1 Análise Morfológica do Infiltrado Inflamatório

Para avaliação das características morfológicas associadas ao processo inflamatório, foram analisadas as secções histológicas coradas em HE, observando-se os seguintes critérios:

- Determinação da intensidade do infiltrado inflamatório
- Tipagem (categorização) do processo inflamatório

A intensidade do processo inflamatório foi observada e determinada conforme preconizado pela Armed Force Institute of Pathology (AFIP):

+1 – quando as células inflamatórias, independente de seu fenótipo, constituírem menos de 10% da população celular observada na área da ferida.

+2 – quando as células inflamatórias, independente de seu fenótipo, constituírem entre 10% a 50% da população celular observada na área da ferida.

+3 – quando as células inflamatórias, independente de seu fenótipo, constituírem mais de 50% da população celular observada na área da ferida.

A tipagem (categorização morfológica) da reação inflamatória foi determinada considerando-se a análise semiquantitativa das diferentes células inflamatórias individualmente, a saber: neutrófilos, eosinófilos, linfócitos, plasmócitos, macrófagos e células gigantes multinucleadas, identificadas pela sua morfologia específica. Desta forma, esta análise obedeceu os seguintes critérios preconizados pela AFIP:

- +1 – quando o fenótipo celular estudado corresponder a menos de 10% do total de células inflamatórias sediadas na área da ferida.

- +2 – quando o fenótipo celular estudado corresponder a mais de 10 e menos de 50% do total de células inflamatórias sediadas na área da ferida.

- +3 – quando o fenótipo celular estudado corresponder a mais de 10 e menos de 50% do total de células inflamatórias sediadas na área da ferida.

Inflamação aguda – quando predominarem leucócitos polimorfonucleares (neutrófilos e/ou eosinófilos).

Inflamação subaguda – quando leucócitos polimorfonucleares (neutrófilos e eosinófilos) e mononucleares (linfócitos, plasmócitos e macrófagos) estiverem presentes em quantidade semelhante.

Inflamação crônica inespecífica – quando predominarem linfócitos e/ou plasmócitos.

Inflamação crônica específica (granulomatosa) – quando predominarem macrófagos e/ou gigantócitos (células gigantes multinucleadas).

4.9.2 Análise Quantitativa da Microvasculatura

Para avaliação do comportamento vascular foram analisadas duas variáveis: número médio de vasos por campo histológico e perímetro vascular médio. Para operacionalização deste estudo, foi procedida a aquisição de imagens referentes a cada caso estudado. Assim, para cada caso foram confeccionadas 5 secções histológicas seriadas de 5µm de espessura, separadas entre si por uma distância de 10µm; em cada lâmina foram fotomicrografados 10 campos histológicos (ampliação de 400x) selecionados por casualização sistemática. Desta forma, os campos foram selecionados da esquerda para direita e de cima para baixo; para cada campo selecionado dois campos foram desprezados, até que se atinja o total de 20 campos. As imagens fotomicrografadas foram digitalizadas por meio de software de captura de imagens Olympus 2000[®].

Após digitalização, as imagens referentes a cada campo histológico foram projetadas em monitor Samsung® de 14", com sobreposição de um retículo contendo 100 pontos testes em quadrículas (totalizando 1000 pontos contados em cada lâmina analisada). Este recurso facilitou a seleção das estruturas que foram mensuradas na análise morfométrica das variáveis dependentes, além de impedir sua recontagem. O número médio de vasos sanguíneos foi determinado pela contagem de vasos capilares seccionados transversalmente em cada campo histológico. A média foi obtida por meio da razão entre o somatório de vasos contados e o quantitativo de campos analisados. Foi obtida a média (e desvio padrão) de vasos sanguíneos por campo histológico em cada caso e depois em cada grupo.

Para determinação do perímetro vascular médio foi utilizado o software *Image Tool*®. Assim, as imagens dos campos histológicos capturados previamente foram processadas no software, e o perímetro de cada vaso capilar seccionado transversalmente em cada campo histológico foi determinado. O perímetro médio foi definido por meio da razão entre o somatório de todos os perímetros obtidos e o quantitativo de vasos analisados. Foram considerados apenas os vasos sanguíneos com diâmetro superior a 20 µm, conforme recomendado por Prado et al (2000).

4.9.3 Determinação do Grau de Epitelização.

O Grau de epitelização da superfície da ferida (área lesionada) foi avaliado observando-se a formação de epitélio pavimentoso estratificado na região correspondente a superfície da ferida cirúrgica. Para obtenção deste grau, foram selecionadas 04 imagens de cada grupo estudado, previamente fotomicrografadas de cada secção histológica. Estas foram processadas em um software específico para morfometria, *Image Tool*®, onde foi determinado o número de pixels correspondente a área de extensão ocupada pela faixa de epitelização na superfície da ferida e a extensão total da superfície da ferida. Posteriormente foi determinado grau de epitelização (E_p) em cada caso, calculando-se a razão entre a extensão superficial ocupada pelo epitélio

neoformado (E_{ex}) e a extensão total da úlcera por queimadura (Q_{ex}), multiplicado por 100, de acordo com a seguinte fórmula:

$$E_p = (E_{ex} / F_{ex}) \times 100, \text{ onde:}$$

E_p – Índice de epitelização

E_{ex} – extensão superficial ocupada pelo epitélio neoformado

F_{ex} – extensão total da ferida

Em seguida os resultados foram enquadrados nos seguintes escores, preconizados pela AFIP:

- +1 – quando o grau de epitelização corresponder a menos de 10% da extensão total da superfície da ferida.
- +2 – quando o grau de epitelização corresponder a mais de 10 e menos de 50% da extensão total da superfície da ferida.
- +3 – quando o grau de epitelização corresponder a mais de 50% da extensão total da superfície da ferida.

4.9.4 Análise Quantitativa da População de Mastócitos.

Os cortes histológicos também foram submetidos à coloração histoquímica do Azul de Toluidina de acordo com o protocolo também descrito por Michalany (1980), para identificação de mastócitos. Estas células são metacromáticas e coram-se em violeta. Os cortes foram observados em um microscópio de luz ZEISS, AXIOLAB em aumento aproximado de 100X, onde foram contadas as células marcadas em violeta (interpretadas como mastócitos metacromáticos) em toda a área da ferida cirúrgica, envolvendo ainda 2,0 mm além de suas margens e base. O número médio de mastócitos na área lesionada de cada grupo foi obtido somando-se as contagens verificadas em cada animal, dividindo-se o resultado por 5 (número de animais por grupo).

4.10 Estudos Morfométrico

4.10.1 Avaliação da Fibroplasia

Para análise da morfologia e disposição das fibras colágenas depositadas na área da ferida em cicatrização, secções histológicas de todos os casos, submetidas previamente ao método de coloração histoquímica Tricrômico Masson, foram utilizadas para análise descritiva da deposição de colágeno. Para tanto, a deposição de fibras colágenas (fibroplasia) destacadas em azul foram categorizadas de acordo com sua disposição e aparência, foram enquadrados nos seguintes escores, preconizados pela AFIP:

+1 – quando predominarem fibras colágenas exibindo disposição entrelaçada e aparência delgada e delicada em toda extensão da área lesada.

+2 – quando predominarem fibras colágenas exibindo disposição entrelaçada e aparência delgada e delicada na superfície e centro da área lesada, mas espessa e grosseira na profundidade e margens.

○ **+3** – quando predominarem fibras colágenas exibindo disposição entrelaçada e/ou paralela e aparência espessa e grosseira em toda a área lesada.

4.11 Análises Estatísticas

Para análise da existência ou não de diferenças estatisticamente significativas no índice percentual de epitelização, número médio de vasos neoformados e perímetro vascular médio, as médias de cada grupo experimental e controle, tanto de 14 como de 21 dias, foram submetidos ao teste ANOVA, seguido pelo teste de *post hoc* Tukey, para indicar qual o nível das diferenças estatísticas. Os dados obtidos a partir da análise da determinação da intensidade da reação inflamatória, epitelização da superfície da área lesionada e deposição de fibras colágenas foram comparados entre os grupos experimentais e controles (14 e 21 dias) para verificação de existência ou não de diferenças estatisticamente significativas entre estes. Para tanto, será utilizado o teste estatístico do qui-quadrado.

5 RESULTADOS

5.1 Coleta e Caracterização da Própolis Vermelha

A amostra coletada apresentou aroma balsâmico intenso o que caracteriza o produto e, além disso, sugere a indicação de uma amostra recém coletada. A cor forte avermelhada é particularidade da própolis produzida por algumas colméias da região nordeste (norte de Sergipe e sul de Alagoas). No material, não foi encontrado a presença de impurezas do tipo madeira, restos de abelhas, vegetais e outros. A amostra selecionada se apresentou heterogênea, quando a mesma, foi submetida à granulometria. Obtiveram-se pedaços de diferentes tamanhos e consistência rígida à temperatura ambiente. Segundo FUNARI e FERRO (2006), este aspecto pode indicar um elevado teor de resina, sendo um bom indicador para inúmeras atividades biológicas já comprovadas.

O rendimento da extração foi de 43,5%, acima do valor mínimo especificado na legislação (35%), mostrando-se solúvel no solvente extrator. Os teores de cinzas e de umidade apontaram médias de $4,39 \pm 0,67$ e $6,47 \pm 1,31$ respectivamente, ambas, dentro dos limites estabelecidos pela legislação

5.2 Determinações de Flavonóides Totais

O teor de flavonóides em amostras de extrato seco de própolis vermelha deve apresentar no mínimo de 0,25% (m/m) e na própolis no mínimo 0,5%, segundo normativa n.3 (BRASIL, 2001). O teor obtido no extrato etanólico foi de $1,87 \pm 0,26\%$, caracterizando-o como um extrato que possui médio teor de flavonóides.

5.3 Análises Morfológicas do Infiltrado Inflamatório

Ao 14º dia, nos animais que compunham o grupo controle (G1), a área cicatricial da ferida cirúrgica estava representada por um tecido conjuntivo fibroso frouxo, sede de intenso infiltrado inflamatório (padrão +3 em todos os espécimes), exibindo um fenótipo misto entre linfócitos e plasmócitos; entretanto o padrão de distribuição das células inflamatórias era bem definido, concentrando-se na superfície da ferida os neutrófilos e na profundidade do

espécime especialmente plasmócitos. Os linfócitos de forma geral representaram, em todos os espécimes desse grupo, mais de 50% da população celular, sendo observados mais na profundidade da ferida). A reação inflamatória do grupo G1 foi, portanto, categorizada como do tipo crônica inespecífica (Tabela 1) (Figura 2 A/D/G).

Com relação ao grupo tratado com biofilme (G2) observou-se, ao 14^o dia, a presença de tecido conjuntivo fibroso frouxo sede de intenso infiltrado inflamatório (padrão +3 em todos os espécimes). De maneira geral, a intensidade das células linfoplasmocitárias permaneceu semelhante ao grupo controle (aproximadamente 50%). A reação inflamatória foi caracterizada como crônica inespecífica (Tabela 1) (Figura 2 B/E/H).

No grupo tratado com biofilme contendo própolis vermelha (G3), observou-se, ao décimo quarto dia, a presença de tecido conjuntivo fibroso frouxo sede de moderado infiltrado inflamatório (padrão +2). De maneira geral, o predomínio das células inflamatórias tendeu ao plasmocitário. A reação inflamatória foi caracterizada como crônica inespecífica (Tabela 1) (Figura 2 C/F/I).

Tabela 1: Distribuição dos escores relativos à análise morfológica semiquantitativa da reação inflamatória nos animais pertencentes aos grupos G1, G2 e G3 sacrificados no 14º dia após a experimentação cirúrgica.

INFLAMAÇÃO		1(R1)	2(R4)	3(R6)	4(R7)	5(R10)
G1	Intensidade da inflamação	+3	+3	+3	+3	+3
	Neutrófilos	+1	+1	+1	+1	+1
	Eosinófilos	+1	+1	+1	+1	+1
	Linfócitos	+3	+3	+3	+3	+3
	Plasmócitos	+2	+3	+2	+2	+3
	Macrófagos	+1	+1	+1	+1	+1
	Gigantócitos	+1	+1	+1	+1	+1
INFLAMAÇÃO		1(R1)	2(R2)	3(R3)	4(+R4)	5(+R6)
G2	Intensidade da inflamação	+3	+3	+3	+3	+3
	Neutrófilos	+1	+2	+1	+1	+1
	Eosinófilos	+1	+1	+1	+1	+1
	Linfócitos	+3	+3	+3	+3	+3
	Plasmócitos	+3	+2	+2	+3	+3
	Macrófagos	+1	+1	+1	+1	+1
	Gigantócitos	+1	+1	+1	+1	+1
INFLAMAÇÃO		1(R1)	2(R2)	3(R3)	4(R4)	5(R6)
G3	Intensidade da inflamação	+2	+3	+2	+2	+2
	Neutrófilos	+1	+2	+2	+1	+1
	Eosinófilos	+1	+1	+1	+1	+1
	Linfócitos	+2	+2	+2	+2	+2
	Plasmócitos	+3	+3	+2	+3	+3
	Macrófagos	+1	+2	+1	+1	+1
	Gigantócitos	+1	+1	+1	+1	+1

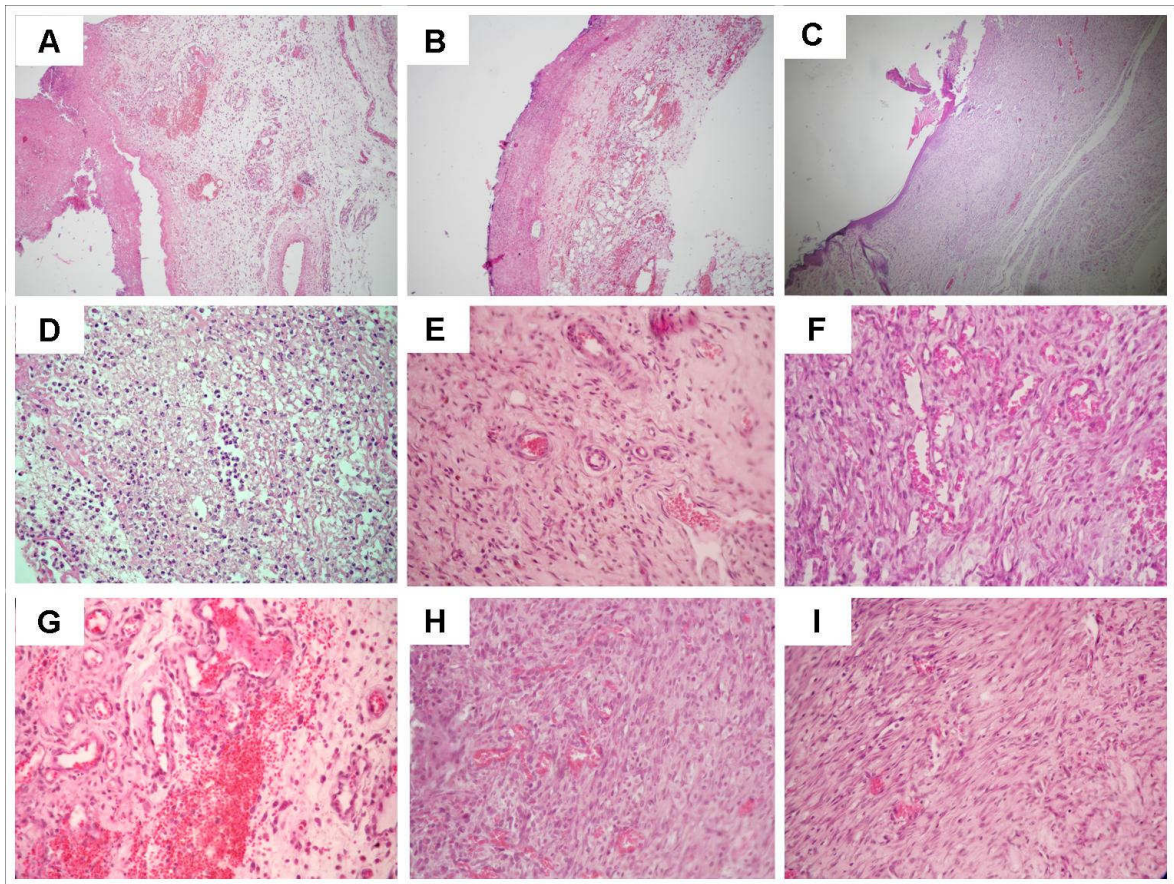


Figura 2: (14º dia). Visão panorâmica dos grupos G1 (A), G2(B) e G3(C) (HE, 100x). Infiltração inflamatória rica em neutrófilos no grupo G1(D e G); reação de granulação intensa e edema intersticial proeminente no G2 (E e H); reação de granulação bem desenvolvida no grupo G3 (F e I) (HE, 400x).

Ao 21º dia, as secções histológicas das amostras obtidas do grupo controle (G4) revelaram tecido conjuntivo fibroso ainda sede de intenso infiltrado inflamatório. No entanto, o padrão de infiltração mostrou-se predominantemente plasmocitário. A inflamação foi caracterizada como uma inflamação crônica inespecífica (Tabela 2) (Figura 3 A/B).

Por sua vez, as secções histológicas do grupo tratado com biofilme (G5) revelaram, ao 21º dia a presença de tecido conjuntivo exibindo uma significativa redução no infiltrado inflamatório, variando de intensidade moderada a escassa. As populações de linfócitos e plasmócitos diminuíram sensivelmente, comparado com os demais grupos. A reação inflamatória foi categorizada como crônica inespecífica (Tabela 2) (Figura 3 C/D).

No grupo tratado com biofilme de colágeno contendo própolis vermelha (G6), a reação inflamatória foi escassa e claramente plasmocitária. A reação inflamatória residual se concentrava basicamente na superfície do espécime e tinha distribuição em discretas placas perivasculares. A infiltração foi categorizada como crônica inespecífica (Tabela 2) (Figura 3 E/F).

Tabela 2: Distribuição dos escores relativos à análise morfológica semiquantitativa da reação inflamatória nos animais pertencentes aos grupos G4, G5 e G6, sacrificados ao 21^o dia após a experimentação cirúrgica.

INFLAMAÇÃO		1(R2)	2(R3)	3(R5)	4(R8)	5(R9)
G4	Intensidade da inflamação	+2	+3	+3	+3	+2
	Neutrófilos	+1	+1	+1	+1	+1
	Eosinófilos	+1	+1	+1	+1	+1
	Linfócitos	+3	+3	+3	+3	+3
	Plasmócitos	+3	+3	+3	+3	+2
	Macrófagos	+1	+1	+1	+1	+1
	Gigantócitos	+1	+1	+1	+1	+1
INFLAMAÇÃO		1(R5)	2(R3)	3(R8)	4(R9)	5(R10)
G5	Intensidade da inflamação	+1	+2	+1	+1	+3
	Neutrófilos	+1	+1	+1	+1	+3
	Eosinófilos	+1	+1	+1	+1	+1
	Linfócitos	+2	+3	+3	+3	+2
	Plasmócitos	+1	+2	+2	+2	+2
	Macrófagos	+1	+1	+1	+1	+1
	Gigantócitos	+1	+1	+1	+1	+1
INFLAMAÇÃO		1(R2)	2(R3)	3(R5)	4(R8)	5(R9)
G6	Intensidade da inflamação	+1	+1	+1	+1	+1
	Neutrófilos	+2	+1	+1	+1	+1
	Eosinófilos	+1	+1	+1	+1	+1
	Linfócitos	+1	+1	+2	+2	+2
	Plasmócitos	+3	+3	+3	+3	+3
	Macrófagos	+1	+1	+1	+1	+1
	Gigantócitos	+1	+1	+1	+1	+1

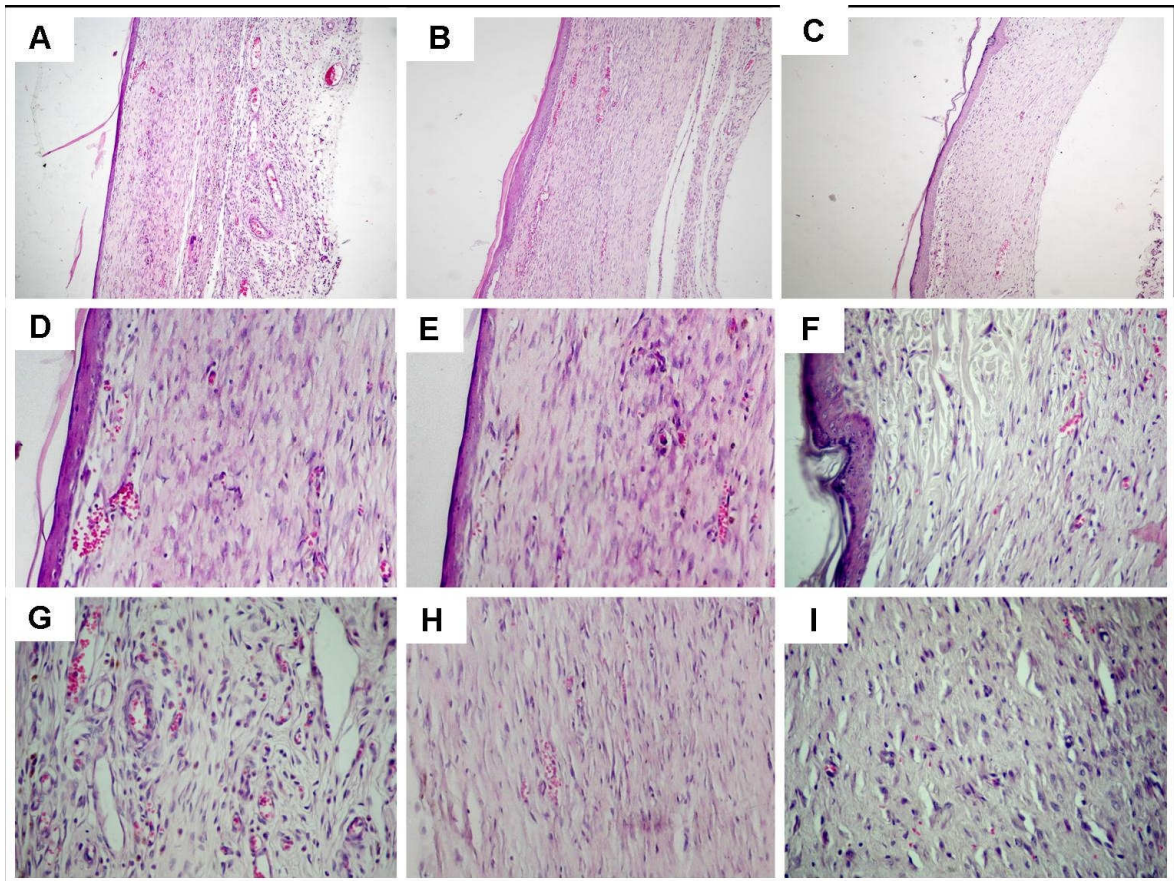


Figura 3: (21º dia). Visão panorâmica dos grupos G4 (A), G5(B) e G6(C) (HE, 100x). Infiltração inflamatória moderada rica em linfócitos no G4 (D e G); escasso infiltrado inflamatório linfoplasmocitário no grupo G5 (E e H); raras células inflamatórias predominantemente plasmocitárias no grupo G6 (F e I) (HE, 400x).

5.4 Determinação do Grau de Epitelização.

A análise do índice percentual de epitelização da superfície da queimadura mostrou que ambos os grupos experimentais (G2 e G3) se comportaram melhor que o controle (G1) ao 14º dia, sendo que este fenômeno foi mais evidente no grupo tratado com biofilme de colágeno contendo própolis vermelha. Ao 21º dia, todos os grupos mostraram epitelização superficial acima de 50%, mas em nenhum dos animais do grupo controle (G4) havia epitelização total. A completude deste fenômeno só foi verificada em três casos do grupo G5 e em todos os casos do grupo G6 (Tabela 3) (Figura 4).

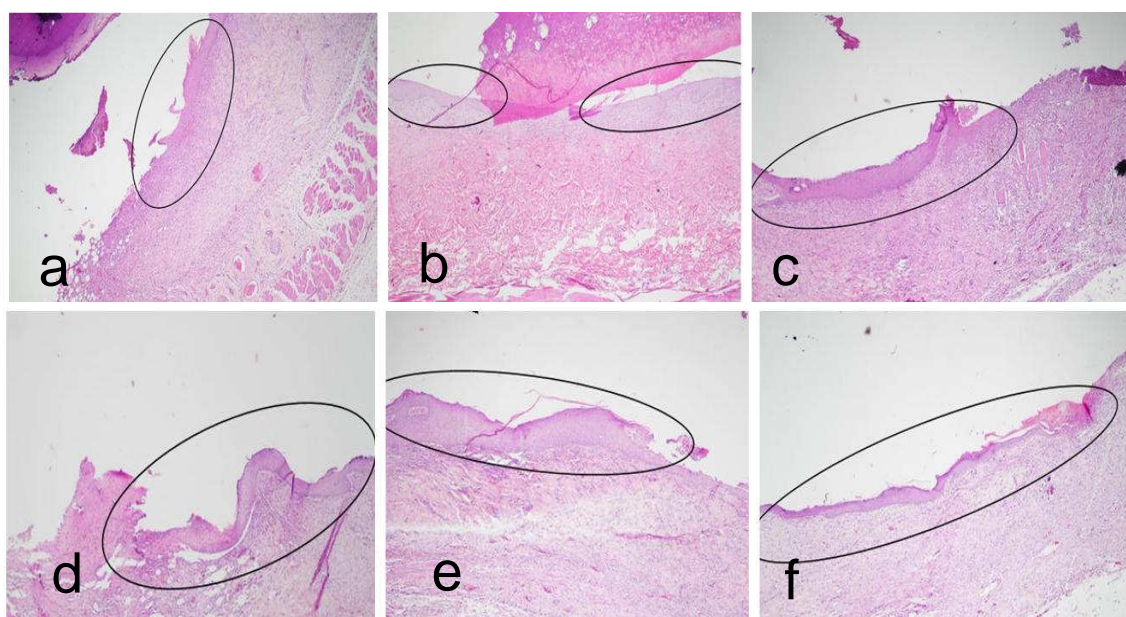


Figura 4. Epitelização da superfície das queimaduras (em destaque). (a) grupo G1; (b) grupo G2; (c) grupo G3; (d) grupo G4; (e) grupo G6 e (f) grupo G6 (HE, 40x).

Tabela 3: Grau de epitelização da superfície da queimadura de terceiro grau nos grupos controles e experimentais.

	G1	G2	G3	G4	G5	G6
R1	+2	+2	+2	+3	+3*	+3*
R2	+2	+3	+3	+3	+3	+3*
R3	+2	+3	+3	+3	+3*	+3*
R4	+1	+2	+3	+3	+3	+3*
R5	+1	+2	+2	+3	+3*	+3*

(*) Epitelização ocorreu em toda a superfície da área cicatricial da ferida por queimadura

5.5 Análises Quantitativas da Microvasculatura

O número médio de vasos sanguíneos por campo histológico foi analisado nos grupos controle e tratados com biofilmes de colágeno sacrificados ao 14^o e 21^o dias, após a realização dos procedimentos cirúrgicos. Foi observado que o número médio de vasos e desvio padrão nos grupos G1, G2 e G3 correspondeu a $5,16 \pm 3,61$; $4,06 \pm 3,61$ e $7,84 \pm 4,42$ respectivamente. Aplicado o teste estatístico, verificou-se não haver diferença significativa entre os grupos G1 e G2 ($p > 0,28$), enquanto que o grupo G3 mostrou-se diferente dos grupos G1 ($p < 0,0006$) e G2 ($p < 0,00004$) (Figura 5).

Com relação aos grupos sacrificados ao 21^o dia, foi observado que o número médio de vasos e desvio padrão nos grupos G4, G5 e G6 foi de $3,32 \pm 2,16$; $5,02 \pm 2,76$ e $10,88 \pm 5,36$ respectivamente. Foi verificado não haver diferença estatisticamente significativa entre as médias dos grupos G4 e G5 ($p > 0,056$) enquanto que o grupo G6 mostrou-se diferente dos grupos G4 ($p < 0,00002$) e G5 ($p < 0,00002$) (Figura 5).

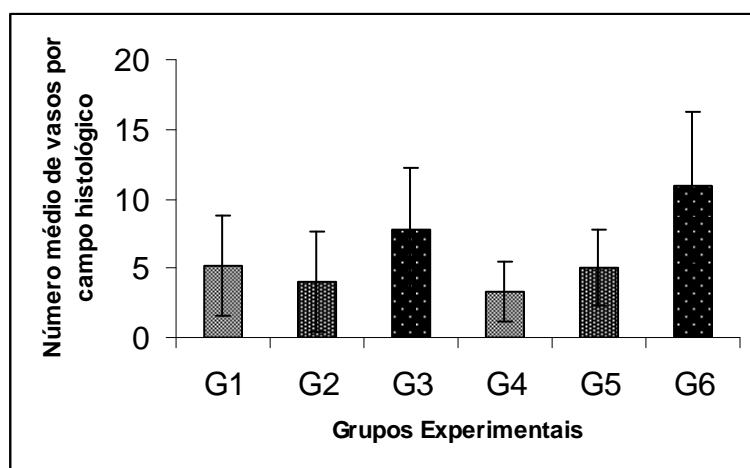


Figura 5: Média do número de vasos sanguíneos por campo histológico observados na área da úlcera por queimadura nos grupos sacrificados no 14^o e 21^o dia.

O perímetro vascular (determinado em pixels quadrados) foi analisado em todos os grupos de trabalho após a realização dos procedimentos cirúrgicos. Foi observado que a média dos perímetros vasculares e desvio padrão nos grupos G1, G2 e G3 foi de $693,11 \pm 318,5$; $924,46 \pm 463,01$ e $362,32 \pm 161,36$ respectivamente. Aplicado o teste estatístico, detectamos haver diferença significativa entre a média dos grupos experimentais e controle e entre os grupos experimentais ($p < 0,00002$) (Figura 6).

Com relação aos grupos sacrificados no 21^o dia, foi observado que a média dos perímetros vasculares e desvio padrão nos grupos G4, G5 e G6 foi de $958,64 \pm 423,36$, $853,1 \pm 463,01$ e $296,97 \pm 144,35$ respectivamente. Verificou-se diferença estatisticamente significativa entre as médias de todos os grupos: G4 e G5, G4 e G6 ($p < 0,00002$) e G5 e G6 ($p < 0,005$) (Figura 6).

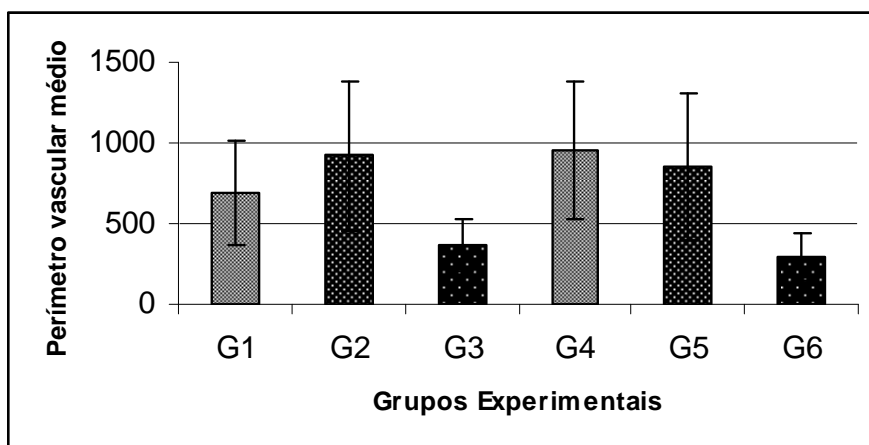


Figura 6: Média do perímetro luminal de vasos sanguíneos neoformados observados na área da úlcera por queimadura nos grupos sacrificados no 14^o e 21^o dia.

5.6 Análises da Fibroplasia

Em todos os grupos analisados ao 14^o dia, observou-se padrão característico de colagenização, que se mostrava menos aparente na região central do espécime e mais expressiva na periferia. No grupo controle (G1), contudo, observou-se patente escassez de fibras colágenas nas zonas central e periférica, embora nesta última fosse possível identificar escassos feixes delgados, delicados e paralelamente distribuídos de colágeno (Figura 7). No grupo tratado com biofilme de colágeno (G2), observou-se discreta deposição de feixes delicados de fibras colágenas na região central do espécime, que assumem aspecto mais denso e grosseiro na periferia. Na região central, os feixes estão espaçados, exibem espessura variável e tendem a uma disposição paralela à superfície da ferida. Na região periférica, os feixes estão condensados e assumem disposição mais entrelaçada, embora a porção mais superficial ainda se mostre hipocolagenizada (Figura 8). No grupo tratado com biofilme de colágeno contendo própolis (G3), observou-se, na porção central, deposição de feixes mais espessos de colágenos, embora de aparência ainda delicada, com forte tendência à disposição paralela à superfície. Na periferia, os feixes são claramente grosseiros e ondulados, ora paralelamente dispostos ora perpendiculares à superfície da ferida (padrão entrelaçado), e distribuídos densamente (Figura 9).

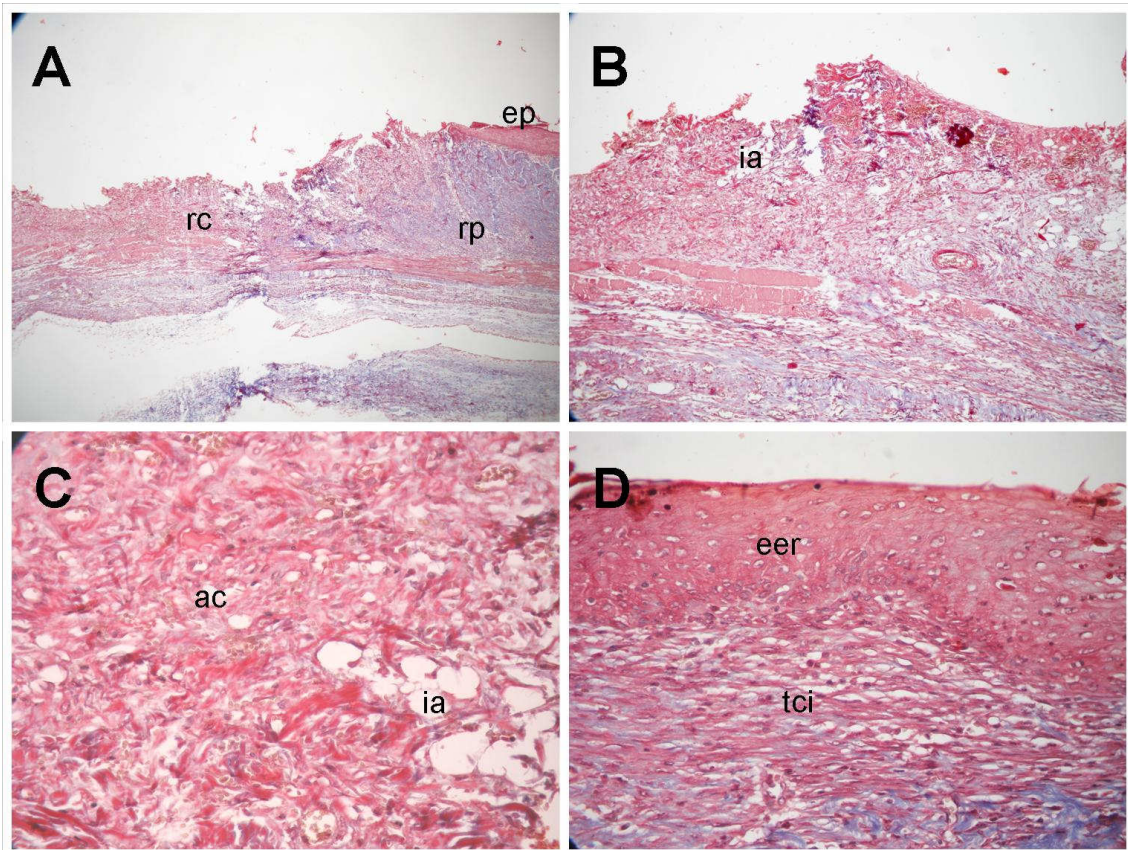


Figura 7: Grupo controle sacrificado em 14 dias (G1). (A). Região periférica (rp) e central (rc) da ferida cirúrgica, exibindo deposição inconspícua de feixes colágenos. Notar discreta epitelização na margem da ferida (Tricrômico, 40x). (B). Escassez de fibras colágenas e foco de infiltração adiposa (ia) na região central da ferida (Tricrômico, 100x). (C). Maior detalhe da área de reparação cicatricial (ac), mostrando ausência de feixes colagênicos, e de focos de infiltração adiposa (ia) (Tricrômico, 200X). (D). Detalhe da região periférica, mostrando o foco de neoformação marginal do epitélio escamoso de revestimento dérmico (eer) e imaturidade do tecido conjuntivo cicatricial subepitelial (tci) (Tricrômico, 200X).

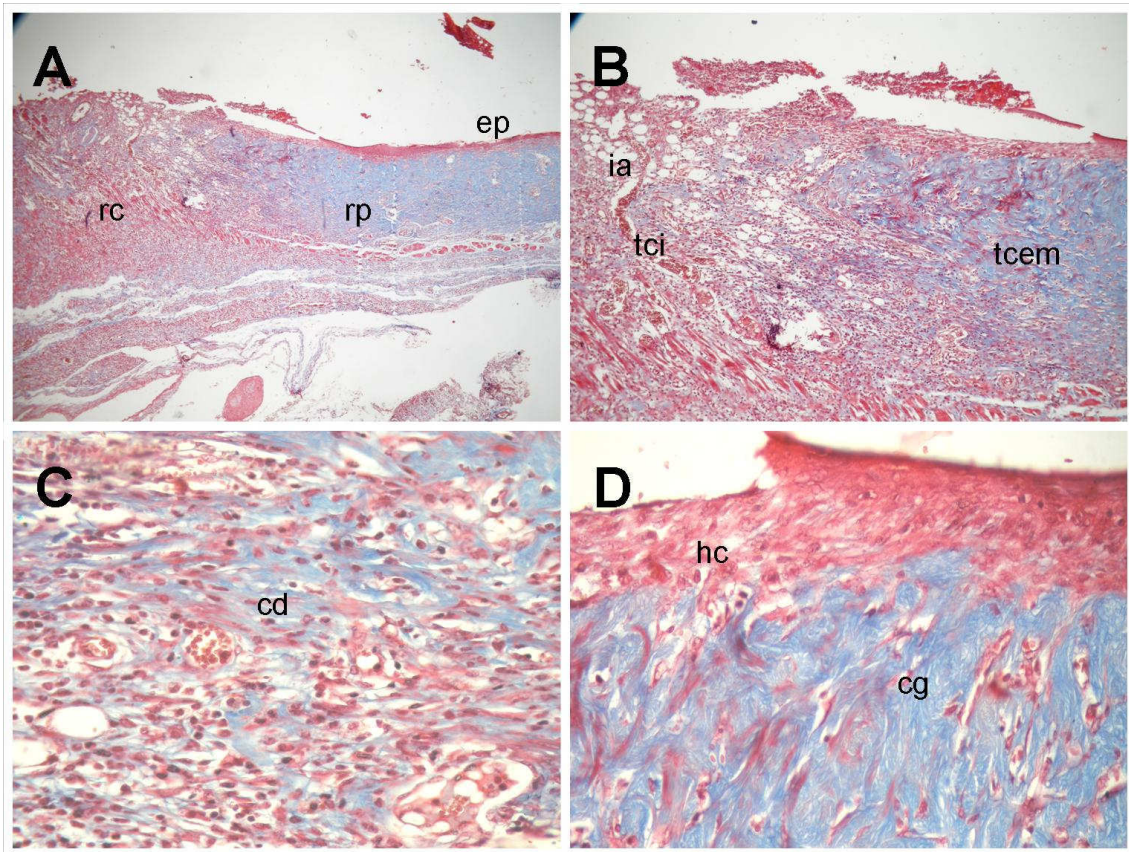


Figura 8: Grupo tratado com biofilme de colágeno sacrificado em 14 dias (G2). (A). Discreta deposição de feixes delicados e delgados de fibras colágenas na região central do espécime (rc), que assumem aspectos mais denso e grosseiro na periferia (rp). Notar a epitelização marginal mais proeminente (ep) (Tricrômico, 40x).. (B). Tecido conjuntivo imaturo (tci) na região mais central contrastando com o conjuntivo em maturação, mais colagenizado, da periferia (tcm); destaque para a infiltração adiposa (ia) (Tricrômico, 100x). (C). Maior detalhe da região central, exibindo feixes delicados e delgados de fibras colágenas em disposição paralela (cd) (Tricrômico, 200x). (D) Deposição de feixes periféricos de aparência mais grosseira (cg) (Tricrômico, 200x).

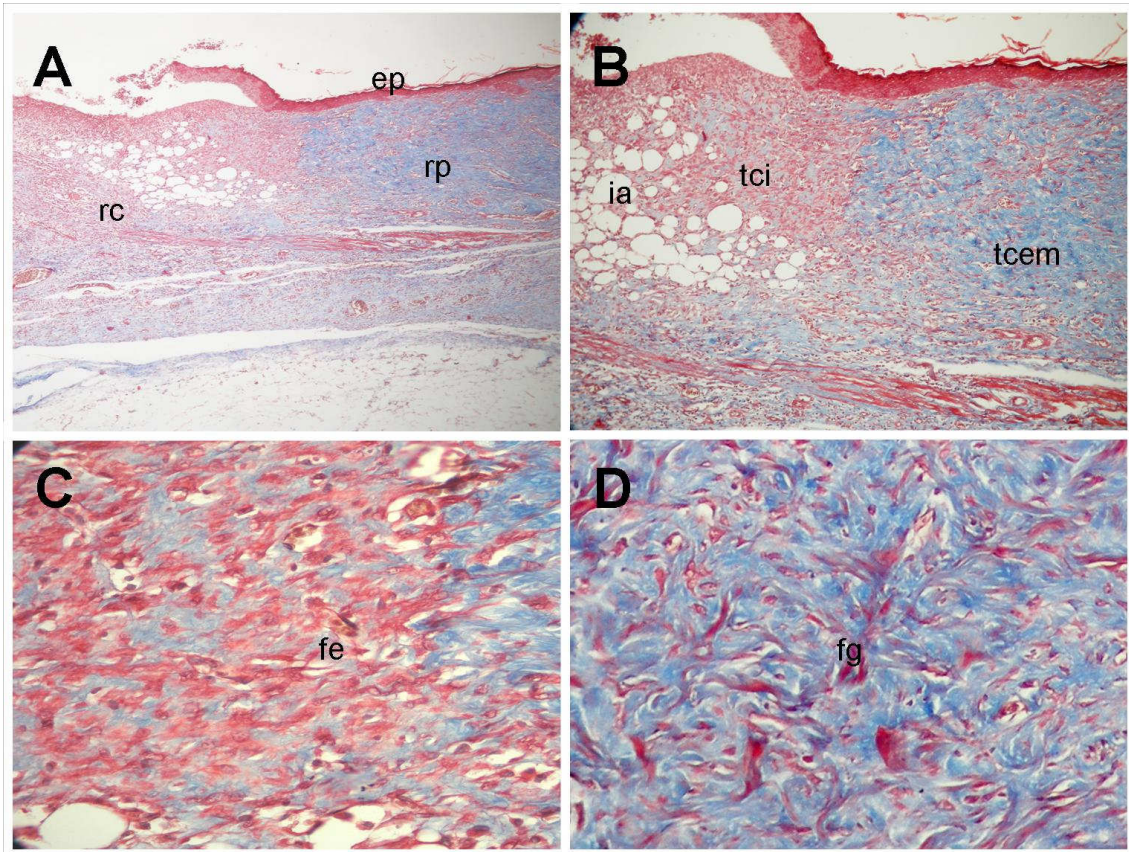


Figura 9: Grupo tratado com biofilme de colágeno contendo própolis vermelha sacrificado em 14 dias (G3). (A) área central do espécime exibindo feixes delicados de colágeno (rc), que se apresentam mais densos e grosseiros na periferia (rp). Notar epitelização marginal (ep) (Tricrômico, 40x). (B) Destaque para a zona de transição, mostrando tecido conjuntivo imaturo (tci) central e em maturação (tcm) periférico; notar zona de infiltração adiposa (ia) (Tricrômico, 100x). (C) Maior detalhe da colagenização central, composta por feixes espessos de colágeno, de aparência ainda delicada e ondulada (fe) (Tricrômico, 200x). (D) Maior detalhe da colagenização periférica, com feixes mais grosseiros, densamente arranjados, ondulados e paralelamente dispostos (fg) (Tricrômico, 200x).

Em todos os grupos analisados ao 21^o dia, verificou-se um aumento substancial da deposição de fibras colágenas em comparação com 14 dias.

No grupo controle (G4), a colagenização apresentou moderada densidade na região central da ferida, aumentando em intensidade à medida que se marginalizava o campo histológico de observação. Na região central da ferida, os feixes ainda se apresentam deveras delicados, relativamente delgados, de comprimento variável e disposição paralela entre si. Na periferia, os feixes exibem espessura mais acentuada, arranjo mais denso, e mantêm a disposição paralela (Figura 10).

No grupo tratado com biofilme de colágeno (G5), observou-se colagenização mais proeminente, especialmente nas porções marginais. Na região central, os feixes exibem espessura variável e aparência delicada, com distribuição francamente paralela entre si e em relação à superfície. Os feixes mais periféricos são espessos, grosseiros e densamente arranjados (Figura 11).

No grupo tratado com biofilme de colágeno contendo própolis (G6), o padrão de colagenização mostrou-se mais organizado e claramente mais denso. De especial interesse foi à observação de que, nas porções mais superficiais (subepiteliais), o colágeno se mostrava mais delicado e com distribuição de fibras mais paralelas, em oposição ao padrão bem mais denso, com disposição entrelaçada e aspecto maduro de colagenização visto na profundidade do espécime (Figura 12).

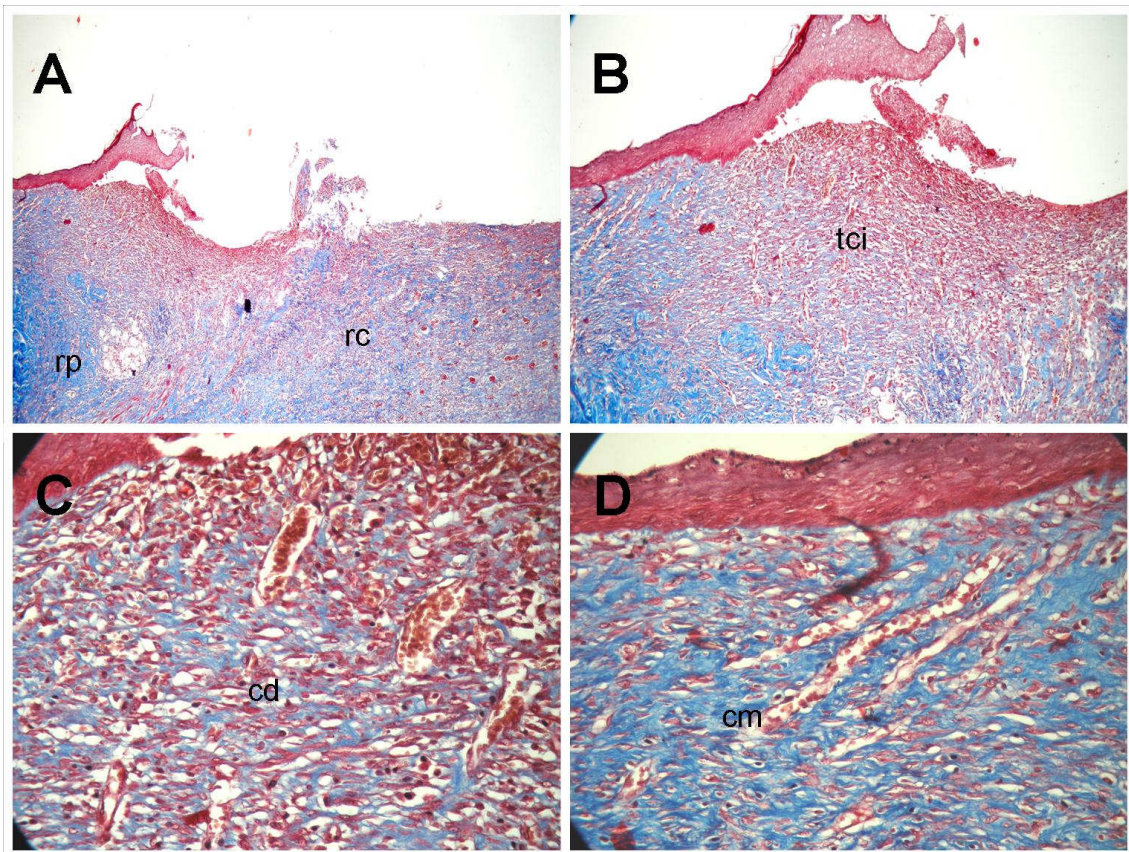


Figura 10: Grupo controle sacrificado em 21 dias (G4). (A) Colagenização moderada na região central do espécime (rc), e mais proeminente na região periférica (rp) (Tricrômico, 40x). (B) Destaque para o tecido conjuntivo fibroso imaturo (tci) nas porções centrais do espécime (Tricrômico, 100x). (C) Detalhe do padrão de colagenização central, constituído por feixes delicados e delgados de fibras colágenas (cd) paralelamente distribuídas (Tricrômico, 200x). (D) Colágeno depositado na periferia da ferida, exibindo espessura variável dos feixes e disposição paralela e densidade moderada. (Tricrômico, 200x).

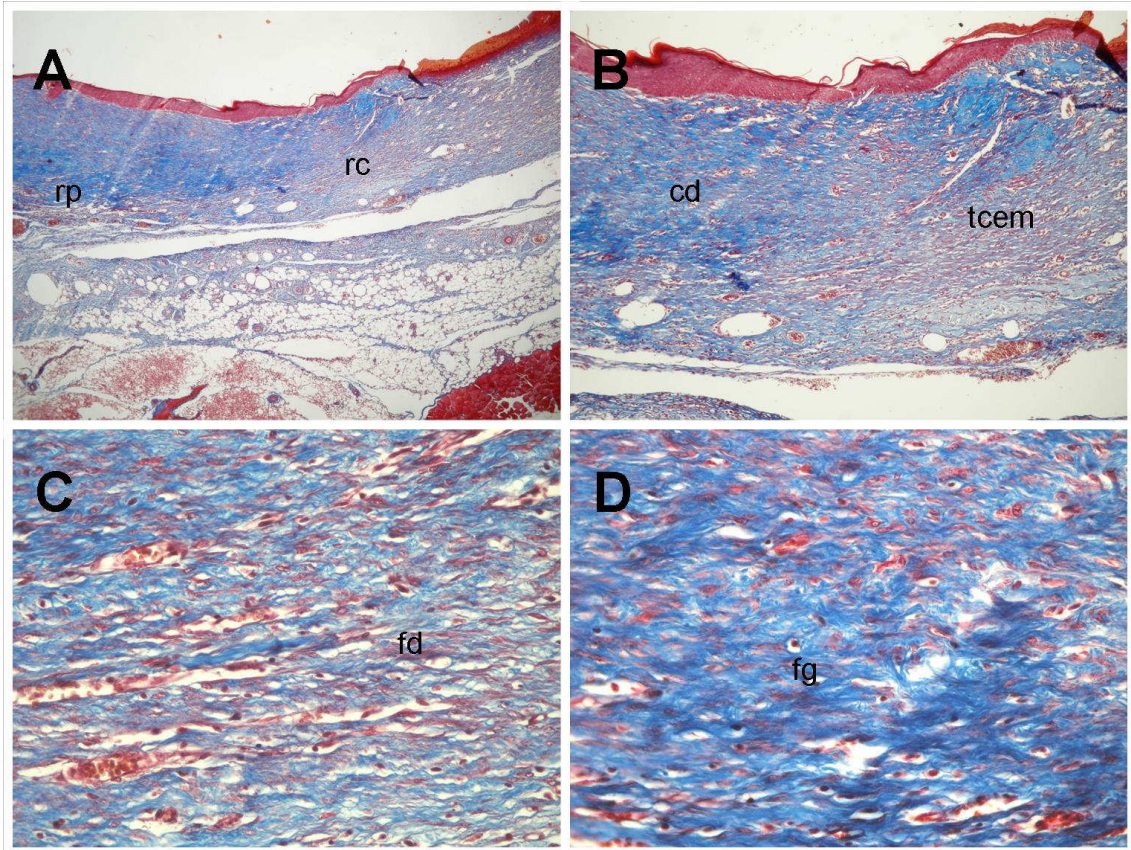


Figura 11: Grupo tratado com biofilme de colágeno sacrificado em 21 dias (G5). (A) Observar colagenização marginal mais intensa (rp), que se projeta em direção à região central (rc) (Tricrômico, 40x). (B) Observar a transição entre o colágeno denso marginal (cd) e o tecido conjuntivo fibroso em maturação, moderadamente denso (tcm), mais central (Tricrômico, 100x). (C) Detalhe dos feixes delicados e delgados de fibras colágenas (fd) em distribuição paralela na região central (Tricrômico, 200x). (D) Detalhe dos feixes mais grosseiros de espessura variável na periferia (fg) (Tricrômico, 200x).

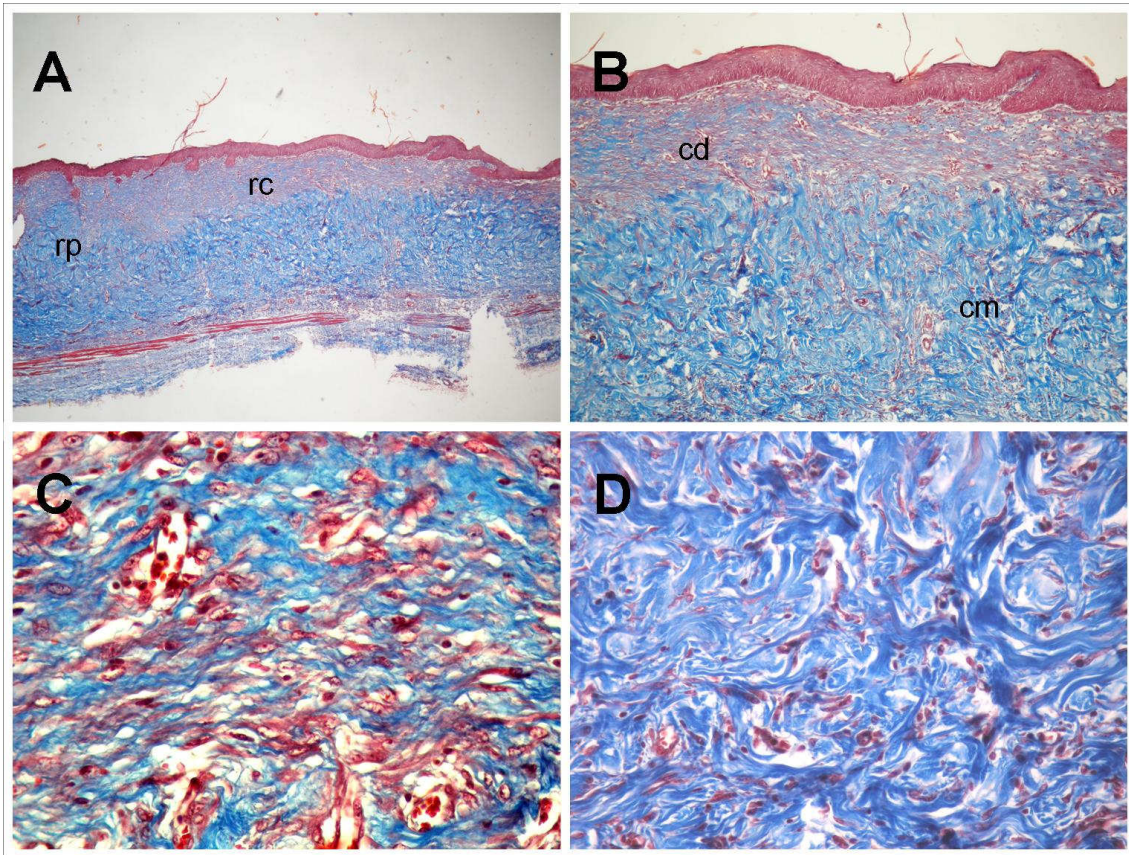


Figura 12: Grupo tratado com biofilme de colágeno contendo própolis vermelha sacrificado em 21 dias. (A) proeminente colagenização pode ser vista em ambas as regiões central (rc) e periférica (rp) (Tricrômico, 40x). (B) O tecido conjuntivo fibroso parece mais delicado na porção mais superficial (cd) em oposição ao padrão denso, entrelaçado e maduro de colagenização (cm) visto na profundidade do espécime (Tricrômico, 100x). Detalhe da área menos densa, destacando os feixes de colágeno mais espessos e grosseiros, paralelamente distribuídos, na região central mais superficial (Tricrômico, 200x). Detalhe do colágeno denso com aparência maturada e arranjo entrelaçado na profundidade do espécime (Tricrômico, 200x).

5.7 Análises quantitativas da população de mastócitos

No presente estudo, os mastócitos foram identificados por sua coloração violeta metacromática, e exibiram, de forma geral, morfologia arredondada e, ocasionalmente, alongada, distribuídos nas margens e na profundidade da zona de reparo, especialmente em posição perivascular e perineural (Figura 13). Em todos os casos analisados, os mastócitos mostraram-se mais numerosos nas margens da área de reparo cicatricial que na profundidade (base).

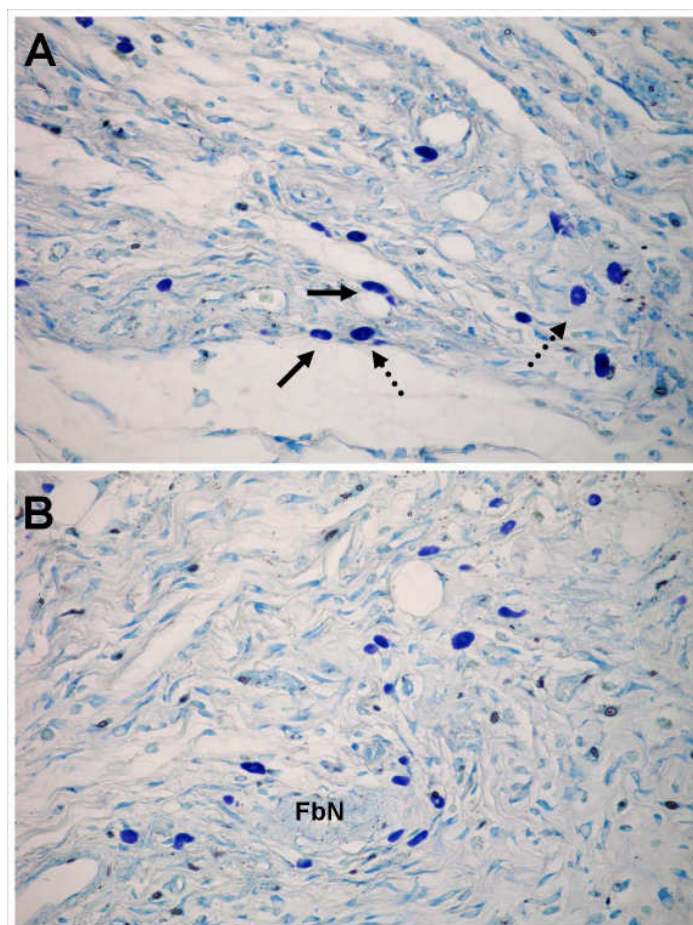


Figura 13: Em (A) observam-se mastócitos metacromáticos (violetas) na profundidade da área de reparo cicatricial (G3) exibindo morfologia ovalada (seta pontilhada) e alongada (seta). Em (B) evidenciam-se mastócitos assumindo disposição periférica a uma fibra nervosa (FbN) (Azul de Toluidina, 100X).

Ao décimo quarto dia de experimento, a população média de mastócitos nos animais do grupo G1 mostrou-se significativamente menor que nos grupos experimentais G2 e G3 ($p < 0,05$). No entanto, não houve diferença entre os dois últimos. Individualizando as duas regiões da zona de reparo estudadas, verificou-se que, na porção marginal, havia similarmente diferença significativa na média de mastócitos entre G1 e G2 ($p < 0,05$). Ao vigésimo primeiro dia, por sua vez, não foi observada diferença estatisticamente significativa entre o grupo controle (G4) e os grupos experimentais G5 e G6 nem na média total de mastócitos, nem nas duas regiões estudadas separadamente. Adicionalmente, os grupos experimentais também não mostraram diferenças significativas quando comparados entre si (Tabela 4).

Tabela 4: Distribuição dos valores médios de mastócitos nas margens e profundidade da área de reparo cicatricial nos diversos grupos sacrificados ao décimo quarto e vigésimo primeiro dias após os procedimentos de queimadura.

Grupos		Margens	Profundidade	Total
14 dias	G1	30,4±8,23 ^{a,b,e}	4,8±7,1	34,9±9,43 ^{c,d}
	G2	58,25±8,42 ^a	8,5±6,13	68,25±12,81 ^c
	G3	56,29±6,7 ^b	6,0±2,82	62,25±8,05 ^d
21 dias	G4	54,8±9,46 ^e	12,49±5,62	65,1±12,88
	G5	52,5±9,43	11,0±3,55	63,5±5,56
	G6	59,65±11,29	22,75±11,22	82,4±14,85

Legenda (comparação entre grupos onde $p < 0,05$):

(^a) $p = 0,044$; (^b) $p = 0,049$; (^c) $p = 0,031$; (^d) $p = 0,047$; (^e) $p = 0,039$

6 DISCUSSÃO

No presente trabalho, a dinâmica da reparação cicatricial em resposta ao tratamento com biofilmes de colágeno contendo extrato hidroalcoólico de própolis vermelha foi estudada em modelo murino (ratos *Wistar*), precisamente aos 14 e 21 dias, após indução de queimadura de 3º grau. A escolha dos dois tempos de sacrifício (14 e 21 dias) alicerçou-se nos fenômenos biológicos que caracterizam o processo de reparo nestes períodos.

A utilização de ratos neste estudo deve-se ao fato que o processo de completa reparação na derme de ratos ocorre em um período de tempo similar àquele em humanos (ROCHA et al. 2006). Além disto, a estrutura da pele do rato é em muitos aspectos similar a pele dos humanos. A pele da região dorsal destes animais é formada por epiderme, derme e tecido subcutâneo, similarmente a pele humana, justificando assim a utilização destes como modelo experimental nesta pesquisa. Por outro lado, a restrição do estudo apenas a animais do gênero masculino pretendeu minimizar possíveis vieses decorrentes de influências das oscilações hormonais sofridas pelas fêmeas.

O processo de reparo compreende uma série de fenômeno bioquímicos, humorais e celulares que culminam com o preenchimento da área lesada por fibrose. As células leucocitárias importantes no processo inicial de reparo aparecem 24h após a indução da lesão (CAMPANHA, 2003; MEDRADO et al.,

2003; MEIRELLES, 2005). Assim, pode ser observado no terceiro dia da fase de cicatrização à invasão do tecido de granulação no espaço tecidual. Na continuidade do processo observa-se no quinto dia, tecido de granulação vascular; a resposta inflamatória aguda nas margens da ferida começa a ceder com redução do edema e do rubor nos tecidos afetados e deposição progressiva de colágeno. No sétimo dia após a lesão, observa-se 10% da resistência tensional da pele normal. No décimo dia observa-se a proliferação de fibroblastos e deposição de colágeno no tecido de granulação e início de epitelização (STEVENS; LOWE, 2002). Compreende-se, pois, que ao décimo quarto dia já existem alterações histomorfológicas suficientes para serem observadas, avaliadas e quantificadas para categorizar o processo de reparo.

O sacrifício dos animais no vigésimo primeiro dia, por sua vez, respalda-se no fato de que, a esse momento, o processo de reparo cicatricial já estar bem instalado, sendo possível caracterizar e quantificar melhor as alterações tissulares características deste fenômeno, a exemplo da fibroplasia e epitelização (REZENDE, 2001; PEREIRA et al., 2002; CARVALHO, 2003).

Observou-se que, ao décimo quarto dia, a intensidade da reação inflamatória foi similar entre os grupos estudados. Assim, os resultados sugerem que o tratamento com membrana de colágeno, contendo ou não a própolis vermelha, não pareceu exibir propriedades antiinflamatórias.

A manutenção da resposta inflamatória no grupo tratado com biofilme de colágeno numa intensidade similar àquela observada no grupo controle parece encontrar sólido respaldo na literatura vigente, posto que, apesar de apresentar numerosas características biomodulatórias, não tem sido relatada qualquer associação entre o colágeno I e atividade antiinflamatória (SRIVASTAVA et al., 1990; SEMENOFF SEGUNDO et al., 2007).

A resposta inflamatória inicial, que precede os fenômenos proliferativos da reparação cicatricial, é do tipo aguda caracterizada, portanto, pela migração em massa de leucócitos polimorfonucleares neutrófilos. Desta forma, nos estágios iniciais da resposta do hospedeiro à agressão, o influxo de neutrófilos é determinado pela ação de mediadores químicos liberados durante o processo

de injúria tissular, a exemplo das prostaglandinas e leucotrienos (BALBINO, et al., 2005). No entanto, deve ser lembrado que a duração da fase neutrofílica da resposta inflamatória durante este tipo de resposta reparativa é proporcional ao grau de liberação de quimiocinas, que, por sua vez é diretamente dependente da intensidade da injúria e do grau de contaminação da ferida (RIBEIRO, 2006). Esta reação, contudo é fugaz e dura, em média, 03 dias, quando começa a haver substituição gradativa dos neutrófilos por células mononucleares, especialmente linfócitos e plasmócitos (PEREIRA PINTO et al., 1997).

Ao comparar os achados morfológicos do grupo controle com o grupo tratado com membrana de colágeno contendo própolis vermelha foi possível observar que a reação inflamatória continuou intensa, mas o perfil leucocitário mostrou-se distinto, uma vez que foi identificada uma considerável infiltração de plasmócitos.

Alguns estudos têm demonstrado que a própolis parece exercer um importante efeito imunomodulatório, inibindo a síntese de prostaglandinas e leucotrienos pelos macrófagos, além de ativar o timo, estimular a imunidade celular, especialmente a atividade fagocitária, e aumentar os efeitos cicatrizantes nos tecidos epiteliais (RUSSO et al, 2002; ORSOLIC e BASIC, 2003).

A maior infiltração mononuclear plasmocitária observada no grupo tratado com biofilme de colágeno contendo própolis pode, portanto, refletir o amplo espectro de atividades imunomodulatórias exercido pela própolis vermelha durante a dinâmica do processo de reparo. A inibição da síntese de prostaglandinas, um importante mediador da quimiotaxia leucocitária, e o estímulo à fagocitose, promovendo a eliminação mais rápida de microrganismos infectantes, ao mesmo tempo em que concorreriam para a redução da população neutrofílica, facilitariam o desenrolar dos fenômenos imunológicos de ativação e diferenciação de linfócitos B em plasmócitos. Assim, parece lúcido sugerir que a maior diferenciação plasmocitária observada no grupo tratado com própolis possa ter contribuído para a

aceleração dos fenômenos característicos da evolução da resposta imuno-inflamatória.

Não foi observada redução significativa da intensidade da inflamação no grupo tratado com biofilme de colágeno contendo própolis, fenômeno que seria esperado em virtude da atividade imunomodulatória deste produto natural. Este achado pode estar relacionado à baixa concentração da própolis vermelha utilizada neste estudo.

Contudo, é de extrema relevância destacar que a reação inflamatória representa o evento inicial que se segue à lesão tissular e tem como função básica a eliminação do agente flogógeno e, em última instância, reparação dos danos tissulares provocados pela agressão (STEVENS; LOWE, 2002). Compreende-se, pois, que a inflamação é absolutamente necessária ao processo de reparo, embora, quando se manifeste em elevada intensidade ou se mantenha por tempo demasiado, este fenômeno seja o principal agente retardador da cicatrização (PEREIRA PINTO et al., 1997).

No presente estudo, não foi observado persistência de edema, formação de abscesso ou fistulação, que representariam sinais indicativos de resposta imunoinflamatória aguda exacerbada em nenhum dos grupos, independente do tratamento oferecido aos animais. Infere-se, pois, que a intensidade da resposta inflamatória observada nos três grupos, apesar de categorizada como intensa, não pôde ser considerada exacerbada e, por conseqüência, não pareceu influenciar negativamente a instalação dos fenômenos que caracterizam o processo de reparo.

No 21º dia, houve redução substancial da reação inflamatória em todos os grupos, achado já esperado, uma vez que representa a evolução natural do processo cicatricial (DIEGELMANN, EVANS, 2004). No entanto, a redução da infiltração leucocitária foi mais evidente nos grupos experimentais (G5 e G6) que no controle (G4), embora os dois primeiros tenham mostrado magnitude inflamatória similares.

Deve ser lembrado que os resultados obtidos na primeira fase do estudo pareceram indicar que o emprego de membranas de colágeno, independente

de conter ou não o extrato hidroalcoólico de própolis vermelha, não exerceu efeito antiinflamatório evidente. Assim, a interpretação dos dados obtidos na segunda fase do experimento parece conduzir a idéia de que a redução da infiltração leucocitária verificada nos grupos experimentais poderia estar mais associada à proteção mecânica da ferida, o que sabidamente reduz a contaminação microbiana e facilita a instalação e completude do reparo cicatricial, do que a uma provável propriedade antiinflamatória secundária à composição físico-química das membranas ou da própolis. No entanto, o padrão de infiltração residual também foi diferente nos grupos sacrificados ao décimo quarto dia, uma vez que a infiltração de plasmócitos mostrou-se mais conspícua nos grupos experimentais que no controle, especialmente em G3 ou G6 (membrana/própolis), onde o infiltrado era predominantemente plasmocitário.

Considerando que plasmócitos são células produtoras de anticorpos originadas a partir da ativação e diferenciação fenotípica de células B e que seu acúmulo ocorre nas etapas finais da dinâmica da resposta imunológica (RIBEIRO, 2006), seria lúcido especular que a maior infiltração plasmocitária evidenciada nos grupos experimentais poderia tão somente indicar que o fenômeno de reparação estaria em fases mais adiantadas nestes grupos que no grupo controle.

Assim, parece lúcido sugerir que a maior diferenciação plasmocitária observada no grupo tratado com própolis venha representar um reflexo morfológico da ação imunomodulatória da própolis vermelha, que, aliada à proteção mecânica oferecida pela membrana de colágeno, poderia ter contribuído para a aceleração dos fenômenos característicos da evolução da resposta imuno-inflamatória vista em G3 ou G6. Admite-se, pois, que a associação entre a própolis vermelha e a membrana de colágeno mostrou-se eficaz em modular o padrão de resposta inflamatória, o que viria a acelerar a instalação do reparo cicatricial.

A cicatrização de feridas cutâneas é um processo interativo e dinâmico envolvendo fenômenos de epitelização e formação de reação de granulação (SINGER, CLARK, 1999). O sucesso deste mecanismo depende da

remodelação finamente controlada da matriz extracelular cicatricial, composta por, entre outras moléculas, colágeno fibrilar (I e III) e não fibrilar (IV e VI). Estudos têm demonstrado uma relação íntima entre a proliferação fibroblástica, deposição de colágeno e a epitelização da superfície de feridas cutâneas (McDOUGALL et al., 2006). Neste processo, as moléculas de colágeno I parecem funcionar como uma matriz que orienta a migração de células epiteliais, endoteliais, fibroblastos e leucócitos (MORIMOTO et al., 2005).

No presente estudo, não foi observada diferença estatisticamente significativa no grau de epitelização da superfície da ferida entre os grupos estudados em nenhuma das fases do estudo. No entanto, ao décimo quarto dia, foi observada certa tendência a maior epitelização percentual nos grupos experimentais, notadamente em G3. O mesmo padrão foi evidenciado no 21º dia, embora nestes casos a epitelização já estivesse bem mais avançada em todos os grupos. Ressalta-se que, no 14º dia, a tendência a maior epitelização foi verificada no grupo tratado com própolis vermelha. Tais achados são suportados por estudos prévios demonstrando que alguns componentes da própolis, como ésteres de ácido cafêico, são capazes de estimular a proliferação de ceratinócitos epidérmicos (BRUDZYNSKI e CARLONE, 2004). O fato de que não houve diferença estatisticamente significativa quando comparado ao controle poderia, neste contexto, refletir tanto a baixa concentração do EHAP empregado neste ensaio como a variabilidade nas propriedades bioativas que caracterizam os diferentes tipos de própolis.

Tem sido atribuído ao colágeno tipo I um papel fundamental na dinâmica da cicatrização por ter um importante papel na dispersão e dissipação de forças mecânicas, sendo o principal elemento protéico do parênquima cicatricial (LELIEVRE et al, 1998, VIEIRA, 1997). Tem sido relatado à íntima relação entre esta proteína e os fenômenos de proliferação e migração celular, provavelmente em resposta a ligação entre integrinas de superfície celular (ceratinócitos e fibroblastos) e esta molécula protéica, ativando receptores de uma série de proteínas quinases associadas ao ciclo celular (SHRIVASTAVA et al., 1997; HAGA et al., 2005). Assim, as moléculas de colágeno I parecem funcionar como uma matriz que orienta a migração celular durante a reparação cicatricial. (MORIMOTO et al., 2005), o que viria a justificar a tendência a maior

crescimento epitelial (ceratinócitos) nos grupos tratados com membranas (G2, G3, G5 e G6). Além disso, o colágeno I, além de apresentar propriedades físicas, químicas e estruturais bem elucidadas, tem não apenas se mostrado de fácil isolamento e purificação (HO et al, 1997), mas também pode ser dispensado em inúmeras formas, como filmes e esponjas (SHRIVASTAVA et al, 1997).

Tem sido cada vez mais crescente o número de investigações sobre a importância dos mastócitos em diversos processos fisiopatológicos, especialmente a cicatrização (CAVALCANTI, 1989; NETTO et al, 2007). Numerosos modelos experimentais vem sendo desenvolvidos a fim de estudar as múltiplas funções dos mastócitos *in vivo* (GALLI, 2000) e *in vitro* (METCALFE et al., 1997), muitas vezes com emprego de técnicas avançadas (KIRSHENBAUM, 2000).

Os eventos iniciais do processo de reparo estão voltados para o recrutamento em massa de leucócitos fagócitos, especialmente macrófagos, para o sítio de injúria. Este fenômeno é decorrente, entre outros tantos fatores, da ação de mediadores oriundos da desgranulação de mastócitos, o que empresta a esta população celular grande relevância na fase inflamatória da cicatrização (BALBINO et al, 2005).

Contudo, a despeito da reconhecida importância dos mastócitos durante as fases mais precoces da cicatrização (fase inflamatória), tem sido sugerido que, em processos cicatriciais por segunda intenção, pode haver persistência da fase aguda por até uma semana, sugerindo manutenção de atividade quimiotática neste período (RIBEIRO, 2006). Posto que os mastócitos sejam células relacionadas com a iniciação, a manutenção e a amplificação da resposta inflamatória e, quando ativados, liberam, por desgranulação, potentes mediadores, que são capazes de induzir a vasodilatação e aumento da permeabilidade vascular (LOGAN, ODEMUYIWA, MOQBEL, 2003), especula-se a possibilidade de desempenharem algum papel na dinâmica desta persistência.

A população de mastócitos de ratos pode sofrer alterações numéricas em função do ciclo circadiano, mostrando, assim, sua importância quando se deseja estudar as atividades funcionais destas células. O significado da distribuição dos mastócitos nos compartimentos teciduais está relacionado com o potencial que os mediadores químicos possuem de influenciar as células circunvizinhas, com efeitos tóxicos, estimulador ou inibidor. Utiliza-se o termo desgranulação para se caracterizar a secreção de proteínas dos grânulos ou vesículas intracelulares pelos mastócitos (LIMA et al, 2005).

Diversos trabalhos são encontrados na literatura demonstrando os efeitos de variados agentes de natureza física e química sobre a população de mastócitos (CAVALCANTI, 1989; BEZERRA et al, 2003; LIMA et al, 2005). No entanto, nenhuma pesquisa foi encontrada na literatura até o presente momento, a respeito dos efeitos da associação entre filmes bioativos (membranas) de colágeno contendo extrato de própolis vermelha.

A desgranulação de mastócitos pôde ser facilmente identificada em investigações científicas prévias por meio da técnica histoquímica do azul de toluidina (CAVALCANTI, 1989; NETTO et al, 2007). O presente estudo corrobora estes dados, haja vista que os mastócitos foram bem marcados, e destacados do tecido e células adjacentes, por meio deste método de coloração.

Neste estudo, o número médio de mastócitos foi estatisticamente menor no grupo controle sacrificado 14 dias após os procedimentos de confecções das queimaduras do que nos grupos experimentais (membrana e membrana/própolis), sugerindo que ambas as formas de tratamento aplicado pareceram influenciar a população destas células.

Tem sido sugerido que o menor número de mastócitos identificados pelo azul de toluidina poderia estar relacionado à maior desgranulação destas células, uma vez que o corante se impregna nos grânulos dessas células (RIBEIRO, 2006). Assim, os resultados do presente estudo parecem sugerir que no grupo controle (G1) pode ter ocorrido persistência de estímulos capazes de promover desgranulação mastocitária. A identificação de infiltração

neutrofílica mais intensa neste grupo, quando comparado aos demais, parece corroborar este achado. Por outro lado, não houve diferença significativa entre os grupos experimentais G2 e G3, sugerindo que o uso do biofilme de colágeno, e não a própolis vermelha, parece ter sido o fator diferencial na dinâmica da desgranulação mastocitária.

Em virtude de suas propriedades bioativas, o colágeno, sob diversas formas, vem sendo utilizado como adjuvante no reparo de injúrias físico-químicas (BERNALES et al, 2004, CHENGCAN et al, 2006). Além disso, o potencial de interação da matriz de colágeno acelular com células circunjacentes, a ponto de induzir nestas últimas alterações morfo-estruturais, já foi demonstrado na literatura (CHEN et al, 2000; ELLIOTT et al, 2003). No entanto, apesar de apresentar numerosas características biomodulatórias, não tem sido relatada na literatura qualquer associação entre o colágeno e atividade antiinflamatória (DIEGELMANN, EVANS, 2004), de modo que a estimulação mastocitária reduzida nos grupos tratados com membrana não parece estar associada à composição físico-química do biofilme, mas sim à proteção mecânica da ferida, o que sabidamente reduz a contaminação microbiana e facilita a instalação e completude do reparo cicatricial.

Deve ser destacado que, no presente estudo, a incorporação de EHAP não influenciou a população de mastócitos, e conseqüente liberação de mediadores vasoativos, ao décimo quarto dia do experimento. Contudo, estudos prévios demonstram que extratos etanólicos de própolis verde aumentaram a liberação de histamina por mastócitos (FULIANG et al, 2005; ORSI et al, 2005). Dois fatores podem ter contribuído para essa aparente divergência nos resultados. Primeiro, a variedade da própolis usadas nas mencionadas investigações foi à verde, que segundo tem características bastante distintas da variedade vermelha, usada neste experimento (TRUSHEVA et al, 2006). Segundo, o resultado negativo pode ter sido reflexo da baixa concentração testada (apenas 0,1%). Assim, são necessários estudos posteriores comparando as duas variedades de própolis, e em concentrações maiores, para elucidar melhor esta questão.

Ao vigésimo primeiro dia, não houve diferença estatisticamente significativa no número de mastócitos entre nenhum dos grupos testados. Esses achados vêm corroborar a premissa de que mastócitos são células imunologicamente ativas na fase inflamatória e início da fase proliferativa do reparo, mas não nas fases tardias, onde a quimiotaxia e alterações vasculares cedem espaço para fenômenos de deposição colagênica, contração da ferida e remodelação da cicatriz (BALBINO et al, 2005; RIBEIRO, 2006).

De especial interesse foi à observação de que os mastócitos, independente do grupo ou do tempo do experimento, acumulavam-se especialmente nas margens da lesão, em detrimento da sua base profunda, e que, de forma geral, se dispunham em “coleções” ou “aglomerados” celulares. Não foram identificados mastócitos na zona ativa de reparação propriamente dita. Essa disposição particular pode refletir o fato de que a ação mediadora mastocitária se dá sobre vasos e nervos residuais periféricos à zona de injúria (DIEGELMANN, EVANS, 2004; BALBINO et al, 2005), e que talvez esta distribuição arquitetural tenda a se manter mesmo nas fases mais tardias do reparo. Assim, estudos futuros, efetuados em longo prazo, são requeridos para verificar se ocorre ou não neste padrão arquitetural após a fase de remodelação do colágeno e completa maturação da cicatriz.

Com relação à vascularização, foi observado que o número médio de vasos neoformados no 14º e 21º dias, nos grupos com trole G1 e G4 e nos grupos tratados com biofilme de colágeno G2 e G5, foi estatisticamente diferente quando os mesmos foram comparados com os grupos tratados com biofilmes de colágeno contendo própolis vermelha G3 e G6. Esses resultados parecem indicar que o extrato de própolis vermelha poderia desempenhar algum papel estimulatório sobre a angiogênese.

Estudos recentes têm sugerido que algumas variedades de própolis brasileira desempenham um papel imunomodulatório, participando do processo de ativação de macrófagos em condições de estresse (MISSIMA; SFORCIN, 2007). Por outro lado, pesquisas prévias já haviam demonstrado que macrófagos ativados secretam expressivas quantidades de FGF (LOGAN et al, 1992), uma citocina que, entre outras tantas atividades biológicas, atua como

fator mitogênico para ceratinócitos (WERNER, GROSE, 2003). Adicionalmente, tem sido destacado na literatura estudos demonstrando que a interação entre ceratinócitos e fibroblastos conduz a hiperexpressão, e conseqüente secreção aumentada, de uma série de fatores de crescimento envolvidos na dinâmica da neovascularização, a exemplo do fator de crescimento vâsculo-endotelial (VEGF) (ONG et al., 2007).

Nossos dados parecem sugerir, portanto, que o provável papel estimulatório da própolis sobre a vascularização observado no presente estudo seja indireto, resultando da ação deste composto sobre macrófagos e das conseqüentes interações citocina-mediadas entre essas células imunocompetentes e ceratinócitos, células mesenquimais estromais e endoteliais. Essa teoria é, ainda, fortalecida pela verificação de que, nos grupos tratados com biofilme de colágeno contendo própolis vermelha (G3 e G6), o grau de epitelização (proliferação de ceratinócitos) foi maior que nos demais grupos.

O oposto, contudo foi observado quando da análise do perímetro vascular médio, uma vez que este foi significativamente menor nos grupos tratado com biofilme de colágeno contendo própolis (G3 e G6). Esses achados podem encontrar respaldo científico em uma provável ação compressiva dos feixes de fibras colágenas sobre os vasos capilares, levando à redução em seu perímetro médio nos animais dos grupos experimentais G2, G3, G5 e G6. Foi demonstrado recentemente que ceratinócitos ativos – a exemplo daqueles observados durante o fenômeno proliferativo-migratório de epitelização da superfície de feridas –secretam citocinas que atuam diretamente na proliferação fibroblástica, como o Fator de Crescimento Fibroblástico (FGF) (NARINE et al, 2006). Espera-se, portanto, uma maior produção de fibras colágenas nos grupos experimentais, onde houve maior interação dermo-epidérmica (ceratinócitos-matriz extracelular), o que resultaria, em última instância, em uma maior compressão de vasos e, portanto, menor perímetro vascular. Em consonância com esses dados estão os achados verificados quando da investigação da influência dos filmes de colágeno contendo própolis vermelha sobre a deposição colagênica cicatricial.

Em todos os grupos estudados, observou-se maior colagenização na periferia em detrimento da porção central das feridas. Este achado parece estar relacionado à dinâmica cicatricial, posto que o processo de colagenização ocorre das margens para o centro (DIEGELMANN, EVANS, 2004).

No 14º dia, a deposição de colágeno na região central da ferida estava inconspícua no grupo controle, porém algumas poucas fibras finas e delicadas puderam ser observadas em áreas mais periféricas; esses achados podem refletir a manutenção do intenso infiltrado neutrofílico no centro da ferida, visto que esses leucócitos são responsáveis pela liberação massiva de constituintes lisossomais, que provém destruição tecidual e dificulta a instalação da fase fibroproliferativa de cicatrização. (DIEGELMANN, EVANS, 2004). Por outro lado, nas zonas mais periféricas da ferida, o tecido de granulação já estava em formação, justificando o aparecimento de fibras de colágeno finas e delicadas. Contudo, as fibras de colágeno apareceram mais distinguíveis e grosseiras, além de mais regularmente arranjadas em ambos os grupos experimentais, o que está provavelmente relacionado ao menor infiltrado polimorfonuclear ao contrário do tecido de granulação exuberante. No entanto, o arranjo fibroso mostrou-se mais organizado e denso em G3. Já no 21º dia, a deposição de colágeno era mais intensa e organizada no grupo tratado com a associação de filmes de colágeno e própolis vermelha, e menos expressiva no grupo controle. Esses achados sugerem que a presença de EHAP vermelha é capaz de influenciar a síntese de colágeno e deposição por fibroblastos durante a cicatrização, mesmo em concentrações extremamente baixas. Os achados anteriormente mencionados também podem ter relação com a provável atividade estimulatória de variedades brasileiras de própolis sobre a síntese de FGF, uma citocina estreitamente relacionada com a proliferação fibroblástica e deposição de fibras colágenas (NARINE et al, 2006)

Além disso, a orientação das fibras de colágeno demonstrou ser distintamente paralela na superfície, mas visivelmente entrelaçada na região mais profunda, especialmente em G6. Esse arranjo singular das fibras de colágeno parece reproduzir a arquitetura de fibras dérmicas normais do tecido conjuntivo, com fibras paralelas na derme papilar e feixes entrelaçados

dispersos na derme reticular. (JUNQUEIRA et al, 1983; OSTROVSKII, SYATROVA, 1992).

Baseado nos achados deste estudo sugere-se que o uso de membranas bioativas de colágeno, independente de conter ou não própolis vermelha sob a forma de extrato hidroalcoólico a 0,1%, parece influenciar positivamente o processo de reparo cicatricial de queimaduras de terceiro grau.

As implicações clínicas dos achados apresentados são de extrema relevância, uma vez que as características físico-químicas e estruturais dos biofilmes de colágeno contendo própolis vermelha utilizados nesta pesquisa podem permitir seu emprego em uma ampla gama de condições clínicas onde haja desnudamento epitelial ou ulceração com perda de substância, sem possibilidade de coaptação de bordas. Além disso, o presente estudo descortina um amplo campo de pesquisa com própolis vermelha em outras patologias e agravos à saúde.

Ressalta-se, outrossim, que, sendo produzida a partir de resíduos de produtos naturais (tendão bovino), e de custo de fabricação relativamente baixo, a utilização clínica destes biofilmes poderia representar não apenas um ganho importante para a saúde pública, mas também viria a contribuir para a identificação de uma provável vertente comercial para o tendão bovino, o que, em última análise, agregaria valor a esse resíduo antes descartável.

No entanto, a despeito de todas as vantagens supramencionadas, estudos posteriores são necessários para elucidar todos os mecanismos fisiopatológicos envolvidos na dinâmica da estimulação do processo de cicatrização evidenciado neste ensaio biológico preliminar antes de iniciar quaisquer ensaios clínicos.

7 CONCLUSÕES

O uso de biofilmes de colágeno com e sem própolis vermelha promoveu, igualmente, redução na intensidade da reação inflamatória apenas no 21º dia.

O uso de biofilmes de colágeno contendo própolis vermelha modulou o padrão de infiltração leucocitária, induzindo uma maior diferenciação plasmocitária em ambos os tempos experimentais, o que sugere uma reação inflamatória em fase mais resolutiva que aquela observada nos demais grupos que não continham o EHAP, onde predominou o padrão linfocítico.

O uso de biofilmes de colágeno contendo própolis vermelha pareceu desempenhar um papel estimulatório sobre a angiogênese

O uso de biofilmes de colágeno contendo própolis vermelha estimulou a deposição de colágeno cicatricial em ambos os tempos experimentais.

A utilização de biofilmes de colágeno bovino tipo I reconstituído contendo EHAP a 0,1% mostrou-se bastante eficiente em acelerar o processo de reparo cicatricial por segunda intenção de queimaduras de terceiro grau.

8 REFERÊNCIAS BIBLIOGRÁFICAS

ACKERMANN, T. Fast chromatography study of propolis crude. *Food Chemistry*, Oxon, v. 42, n. 2, p. 135-138, 1991.

ADELMANN, J. Própolis: variabilidade composicional, correlação com a flora e bioatividade antimicrobiana/antioxidante. 2005, 186p, *Dissertação* (Mestrado em Ciências Farmacêuticas)-Universidade Federal do Paraná, Universidade Federal do Paraná Curitiba, PR, 2005.

AHMED, F. H. Antimicrobial activity of bee glue (propolis) extracts. *Egypt J. Microbiol*, Cairo, v. 31, n. 3, p. 423-435, 1996.

AL-SHAHER, A.; WALLACE, J.; AGARWAL, S.; BRETZ, W.; BAUGH, D. Effect of propolis on human fibroblasts from pulp and periodontal ligament. *Journal of Endodontics*, v. 30, n. 5, p. 359-61, 2004.

ARGUIJO, H.G.; SANES, J.C.; VALVERDE, H.D.; VOLTRICO, S.M.R.; HAIDBAUER, A., Actualización em anestesia para pacientes quemados, *Pren. Méd. Argent.* v. 86, p. 808-818, 1999.

ARVOUET-GRAND, A. Propolis Extract. II. Wound healing in the rat and rabbit. *J Pharm Belg, Paris*, v. 48, n. 3, p. 171-178, 1993.

BALBINO, C.A.; PEREIRA, L.M.; CURI, R. Mecanismos envolvidos na cicatrização: uma revisão. *Revista Brasileira de Ciências Farmacêuticas*, v. 41, n. 3, p. 27-51, 2005.

BANKOVA, V. Recent trends and important developments in propolis research. *eCAM*, v. 2, n.1, p. 29-32, 2005.

BANKOVA, V. S., POPOV, S. S.; MAREKOV, N. L., A study on flavonoids of propolis. *Journal of Natural Products*, v. 46, p. 471-474, 1983.

BERNALES, D.M.; CARIDE, F.; LEWIS, A.; MARTIN, L. Membranas de colágeno polimerizado: consideraciones sobre su uso en técnicas de regeneración tissular y ósea guiadas. *Rev Cubana Invest Biomed.* v. 23, n. 2, p. 65-74, 2004.

BEZERRA, H.L.; RIZZO, L.V.; YUY, M.C.Z.; FREITAS, D. Avaliação da resposta terapêutica nas alergias oculares por meio da citologia esfoliativa., *Arq Bras Oftalmol*, v.66, p. 595-598, 2003.

BLANES, L. Tratamento de feridas. In: BAPTISTA-SILVA, J. C. C. (Ed.). *Cirurgia vascular: guia ilustrado*. São Paulo, 2004.

BLONSKA, M.; BRONILKOWSKA, J.; PIELTSZ, G.; CZUBA, Z.P.; SCHELLER, S.; KROLL, W. Effects of ethanol extract of propolis (EPP) and flavonas on inducible gene expression in J774S.1 macrophages. *J. Ethnopharmacology*, v. 91, n. 1, p. 25-30, 2004.

BOSIO, K.; AVANZINI, C.; D'AVOLIO, A.; OZINO, O.; SAVOIA, D. In vivo activity of propolis against *Streptococcus pyogenes*. *Microbiology*, v. 31, p. 174-177, 2000.

BRASIL. Ministério da Agricultura. Anexo VI- Regulamento técnico para fixação de identidade e qualidade de própolis. Brasília, DF: *Ministério da agricultura*, 2001.

BRASIL. Ministério da Agricultura, Pecuária e do Abastecimento. Instrução normativa n.3, de 19 de janeiro de 2001. Aprova os regulamentos de identidade e qualidade de apitoxina, cera de abelha, geléia real, geléia real liofilizada, pólen apícola, própolis e extrato de própolis, conforme consta dos anexos desta instrução normativa. Publicada no *Diário Oficial da União*, 23/01/2008, Seção 1, p. 18, 2001.

BRITO, K. P. P ; LEITE, J. O. ; SOARES, V. T. B. ; ARAÚJO, E. D. ; MARCELLINI, P.S. ; CARDOSO, J. C. Caracterização físico-química da própolis vermelha e influência nos cuidados de coleta. In: 16o. *Congresso Brasileiro de Apicultura, 2006, Aracaju. Anais do 16o. Congresso Brasileiro de Apicultura*. Aracaju, 2006.

BRUDZYNSKI, K.; CARLONE, R., Stage-dependent modulation of limb regeneration by caffeic acid phenethyl ester (CAPE) - immunocytochemical evidence of a CAPE-evoked delay in mesenchyme formation and limb regeneration *Journal of Experimental Zoology Part A: Comparative Experimental Biology.*, v. 301A, n. 5, p. 389-400, 2004.

CAMPANHA, B.P., Efeito da fototerapia na cicatrização de feridas em animais nutridos e desnutridos: Estudo comparativo. 2003. Dissertação (mestrado). Programa de Pós-graduação da Universidade Federal da Bahia, Salvador, 2003.

CARDOSO, J.C., Modificação do colágeno pela reação de Maillard e avaliação de formulações na forma gel desenvolvidas a partir do material modificado.

2005. 152p. *Tese de Doutorado*, Faculdade de Ciências Farmacêuticas de Ribeirão Preto, Ribeirão Preto, 2005.

CARLUCCI, V.D.S.; ROSSI, L.A.; FICHER, A.M.F.T.; FERREIRA, E.; CARVALHO, E.C.. A experiência da queimadura na perspectiva do paciente. *Rev Esc Enferm USP*. São Paulo, v. 41, n.1, p. 21-8, 2007.

CARVALHO, S., Análise histológica nas diferentes fases de cicatrização induzida por laser diodo GaAs de 904nm. 2003. Dissertação (mestrado)/Universidade do Vale do Paraíba, Instituto de Pesquisa e desenvolvimento, São José dos Campos, São Paulo, 2003.

CASTALDO, S.; CAPASSO, F. Propolis, an old remedy used in modern medicine. *Fitoterapia* v. 73 Suppl. 1, p. S1-S6, 2002.

CASTRO,M.L.; CURY, J.A.; ROSALEN, P.L.; ALENCAR, S.M.; IKEGAKI, M.; DUARTE, S.; KOO, H. Própolis do sudeste e nordeste do Brasil: influência da sazonalidade na atividade antibacteriana e composição fenólica. *Quím. Nova* v.30 n.7 São Paulo , 2007.

CAVALCANTI, H.G. Interferência da cortisona sobre a população de mastócitos no processo cicatricial de ratos albinus submetidos à privação crônica de alimentos Dissertação (mestrado), Universidade Federal do Rio Grande do Norte, Natal, Rio Grande do Norte, Brasil, 1989.

CHEN, C. S.; OSTUNI, E.; WHITESIDES, G.M.; INGBER, D.E. Using self-assembled monolayers to pattern ECM proteins and cells on substrates *Methods Mol. Biol.*, v. 139, p. 209-219, 2000.

CHENGCAN, Y..; PING, Y..; HAO, W..; ZHENGANG, Z. Acceleration of wound healing in traumatic ulcers by absorbable collagen sponge containing recombinant basic fibroblast growth factor. *Biomed Mater.* v.1, p. 33-37, 2006.

COUTO, R.H.N.; Apicultura: Manejo e produtos. *Funep*, v. 1, n. 1, p. 89-91, 1996.

DAMYANLIEV, R.; HEIKIMOV, K.; SAVOVA, E.; AGOPIAN, R., The treatment of suppurative surgical wounds with propolis. *Folia Medica*, v. 24, n. 2, p. 24-7, 1982.

DAUGSCH, A.; MORAES, C.S.; FORT, P.; PARK, Y.K., Brazilian red propolis-chemical composition and botanical origin. *eCAM*, p. 1-7, 2007.

DEMLING, R.H; WAY, L.W. Queimaduras e outras lesões térmicas. In: Way LW, editor, Cirurgia: diagnóstico e tratamento. Rio de Janeiro: Guanabara Koogan, p. 170-80, 1993.

DIEGELMANN, R.F.; EVANS, C.M. Wound healing an overview of acute, fibrotic and delayed healing. *Frontiers in Bioscience.* v.9, p. 283-89, Jan, 2004.

DINO, R.G; SERRA, M.C.; MACIEIRA, L. Queimaduras no Brasil. In: Condutas atuais em queimaduras. Revinter. Rio de Janeiro, 2001.

ELLIOTT, J.T.; TONA, A.; WOODWARD, J.T.; JONES, P.L.; PLANT, A.L. Thin Films of Collagen Affect Smooth Muscle Cell Morphology. *Langmuir*, v.19, n.5, p. 1506 -1514, 2003.

FERREIRA, E.; LUCAS, R.; ROSSI, L.A.; ANDRADE, D. Curativo do paciente queimado: uma revisão de literatura. *Rev Esc Enferm USP.* v. 37, n. 1, p. 44-51, 2003.

FORTI, F.L.; GOISSIS, G.; PLEPIS, A.M. Modifications on collagen structures promoted by 1,4-dioxane improve thermal and biological properties of bovine pericardium as a biomaterial. *J. Biomater Appl.*, v. 20, n. 3, p. 267-85, Jan, 2006.

FRIESS, W. Collagen - biomaterial for drug delivery. *European Journal of Pharmaceutics and Biopharmaceutics*, v. 45, p. 113-136, 1998.

FRIESS, W.; LEE, G. Basic thermoanalytical studies of insoluble collagen matrices. *Biomaterials*, v. 17, p. 2289-2294, 1996.

FULIANG, H.U.; HEPBURN, H.R.; YINGHUA, L.; CHEN, M.; RADLOFF, S.E.; DAYA, S. Effects of ethanol and water extracts of propolis (bee glue) on acute inflammatory animal models, *Journal Ethnopharmacology*, v.100, p. 276-283, 2005.

FUNARI C.S.; FERRO V.O. Análise de própolis. *Ciência e Tecnologia Alimentar, Campinas*, v. 26; 1º ed; p. 171-178; 2006.

GALLI, S.J. Mast cells and basophils. *Curr Opin Hematol* , v. 7, p. 32–39, 2000.

GHISALBERTI, E.L. Propolis: a review. *Bee World*, v.60, p. 59-84, 1979.

GRAGNANI, A.; GONÇALVES, M.L.; FERIANI, G.; FERREIRA, L.M., Análise microbiológica em queimaduras. *Rev Soc. Bras. Cir. Plást.*, v. 20, n. 4, p. 237-40, 2005.

GRANGE, J.M.; DAVEY, R.W., Antibacterial properties of propolis (bee glue). *Journal of the Royal Society of Medicine*, v. 83, n. 3, p. 159-160, 1990.

GREGORY, S.R.; PICCOLO, N.; PICCOLO, M.T.; PICCOLO, M.S., HEGGERS, J.P. Comparison of propolis skin cream to silver sulfadiazine: a naturopathic

alternative to antibiotics in treatment of minor burns. *The Journal of Alternative and complementary medicine*. v. 8, n. 1, p. 77-83, 2002.

GUIRRO, E.; GUIRRO, R. *Fisioterapia Dermato-Funcional*. 3 ed. São Paulo: Manole, 2002.

HAGA, H.; IRAHARA, C.; KOBAYASHI, R.; NAKAGAKI, T.; KAWABATA, K. Collective movement of epithelial cells on a collagen gel substrate. *Biophys. J.* v. 88, n. 3, p. 2250-6, 2005.

HELARY, C.; OVTRACHT, L.; COULOMB, B.; GODEAU, G.; GIRAUD-GUILLE, M. M. Dense fibrillar collagen matrices: A model to study myofibroblast behaviour during wound healing. *Biomaterials*. v. 27, n. 25, p. 4443-4452, 2006.

HO, H-O.; LIN, L-H.; SHEU, M-T. Characterization of collagen isolation and application of collagen gel as drug carrier. *J. Contr. Rel.* v. 44 n. 2-3, p. 103-112, 1997.

JUNQUEIRA L.C.U.; MONTES G.S.; MARTINS J.E.C.; JOAZEIRO, P.P. Dermal collagen distribution. A histochemical and ultrastructural study. *Histochemistry*, v.79, p. 397-403, 1983.

KIRSHENBAUM, A.S.; SEMERE, T.; WOROBEK, A. S.; SCOTT, L.M. Mastocytosis cutânea. *Exp. Hematol.* v.28, n.19, p. 140-147, 2000.

KNOBEL, E., *Conduitas no paciente grave*. 2 ed. Vol 2. São Paulo: Atheneu, 1998.

LEE, C.H.; SINGLA, A.; LEE, Y. Biomedical applications of collagen. *Int. J. Pharm.* v. 221, p. 1-22, 2001.

LELIEVRE, S.A.; WEAVER, V.M.; NICKERSON, J.A.; LARABELL, C.A.; BHAUMIK, A.; PETERSEN, O.W.; BISSELL, M.J.; Tissue phenotype depends on reciprocal interactions between the extracellular matrix and the structural

organization of the nucleus. *Proc Natl Acad Sci U S A*, v.95, p.14711-14716, 1998.

LOGAN, A.; FRAUTSCHY, S.A.; GONZALEZ, A.M.; BAIRD, A., A time course for the focal elevation of synthesis of basic fibroblast growth factor and one of its high-affinity receptors (flg) following a localized cortical brain injury. *J. Neurosci*, v. 12, n. 10, p. 3828-37, 1992.

LOGAN, M.R.; ODEMUYIWA, S.O.; MOQBEL, R. Understanding exocytosis in immune and inflammatory cells: the molecular basis of mediator secretion. *J Allergy Clin Immunol*, v.111, n. 5, p. 923-932, 2003.

LYNCH, S.E.; COLVIN, R.B.; ANTONIADES, H.N. Growth factors in wound healing single and synergistic effects on partial thickness porcine skin wounds. *Journal of Clinical Investigation*, v. 84, p. 640-646, 1989.

MACEDO, J.L.S.; ROSA, S.C.; CASTRO, C. Sepsis in burned patients. *Revista da Sociedade Brasileira de Medicina Tropical*, v. 36, n. 6, p. 647-652, 2003.

MARCUCCI, M.C. Phenolic compounds from Brazilian propolis with pharmacological activities. *J Ethnopharmacol*, Limerick, v. 74, n. 2, p. 105-112, 2001.

MARCUCCI, M.C. Propolis chemical composition, biological properties and therapeutic activity. *Apidologie*, v 26, p. 83-99, 1995.

MARCUCCI, M.C.; RODRIGUEZ, J.; FERRERES, F.; BANKOVA,V.; GROTO, R.; POPOV, S. Chemical composition of Brazilian propolis from São Paulo state. *Zeitschrift für Naturforschung Section C: Biosciences*, v. 53, n. 1-2, p. 117-119, 1998.

McDOUGALL, S.; DALLON, J.; SHERRATT, J./ MAINI, P. Fibroblast migration and collagen deposition during dermal wound healing: mathematical modeling

and clinical implications. *Philos Transact A Math Phys Eng Sci.* v. 364, n.1843, p. 1385-405, 2006.

MEADE, K.R.; SILVER, F.H., Immunogenicity of collagenous implants. *Biomat.*, v. 11, p. 176-180, 1990.

MEDRADO, A.P.; PUGLIESE, L.S.; REIS, S.R.; ANDRADE, Z.A., The influence of low-level laser therapy of biomodulation of collagen and elastic fibers. *Pesq Odontol Bras*, v. 4, p. 307-13, 2003.

MEIRELLES, G.C.S., Análise comparativa do efeito dos lasers GaAIIAs de 660nm, 780nm na cicatrização de úlceras por queimaduras em dorso de ratos diabéticos e não-diabéticos: estudo histológico. 2005. Tese (Doutorado em Odontologia) Faculdade de Odontologia, Universidade Federal da Bahia/Paraíba. Salvador, 2005.

MENEZES, E.-L. M.; SILVA, M. J. A enfermagem no tratamento dos queimados. São Paulo: EPU, 1988

MENEZES, H. Própolis: uma revisão dos recentes estudos de suas propriedades farmacológicas. *Arq. Inst. Biol.*, v. 72, n. 3, p. 405-11, 2005.

METCALFE, D.D.; BARAM, D; MEKORI, Y.A. Mast Cells. *Physiol Rev*, v.77, n.4, p. 1033-1079, 1997.

MEYER, T.N.; DA SILVA, A.L., Resposta celular ao estresse, *Rev Ass Med Brasil*, v. 45, n. 2, p. 181-8, 1999.

MICHALANY, J., Técnicas histológicas em anatomia patológica: para técnicos, enfermeiros, dentistas. São Paulo:EPU, 1980.

MISSIMA, F.; SFORCIN, J.M., Green Brazilian propolis action on macrophages and lymphoid organs of chronically stressed mice, *eCAM*, v.5, n.1, p. 71-75, 2007.

MONDRAGON, P. Tratamiento de las quemaduras. *Bol Med Hosp Infant Mex*. v. 56, p. 459-70, 1999.

MORIMOTO, N.; SASO, Y.; TOMIHATA, K.; TAIRA, T.; TAKAHASHI, Y.; OHTA, M.; SUZUKI, S. Viability and function of autologous and allogeneic fibroblasts seeded in dermal substitutes after implantation. *J. Surg Res*. v.125, n.1, p.56-67, 2005.

NARINE, K.; WEVER, D.O.; VALCKENBORGH, V.V.D.; FRANCOIS, K.; BRACKE, M.; SMET, D.S.; MAREEL, M.; NOOTEN, V.G. Growth factor modulation of fibroblast proliferation, differentiation, and invasion: implications for tissue valve engineering. *Tissue Eng*. v.12, n.10, p. 2707-16, 2006.

NASCIMENTO, P. M. Efeito da variação da intensidade e do comprimento de onda do laser não cirúrgico em feridas cirúrgicas em dorso de ratos: estudo histológico. *Dissertação* (Mestrado em Engenharia Biomédica) – Universidade do Vale do Paraíba, Instituto de Pesquisa e Desenvolvimento, São José dos Campos. 2001.

NETTO, B.D.M.; SCHWEGLER, A.C.; LIMA, A.A.S.; SCUR, E.M. Avaliação de mastócitos da mucosa intestinal inflamada de ratos submetidos à ingestão de ácidos graxos insaturados. *Rev Bras Nutr Clin.*, v. 22, n. 3, p. 230-236, 2007.

NICOLOSI, J.G.; MORAES, A.M. Biomateriais destinados à terapia de queimaduras: Estudo entre o custo e o potencial de efetividade de curativos avançados. *VI Cobeq.*, 2005.

NIMNI, M.E.; CHEUNG, D.; STRATES, B.; KODAMA, M.; SHEIKH, K. Chemically modified collagen: A natural biomaterial for tissue replacement. *J Biomed Mater Res*, v. 21, p. 741-771, 1987.

OGAWA, A. C.; PLEPIS, A. M. G. Liberação *In Vitro* de Cloridrato de Ciprofloxacina em Compósitos Hidroxiapatita: Colágeno. *Polímeros* v. 12 n. 2 São Carlos, 2002.

ONG, C.T.; KHOO, Y.T.; TAN, E.K.; MUKHOPADHYAY, A.; DO, D.V.; HAN, H.C.; LIM, I.J. Epithelial-mesenchymal interactions in keloid pathogenesis modulate vascular endothelial growth factor expression and secretion. *J. Pathol.* v.211, n.1, p. 95-108, 2007.

ORSI, R. O.; SFORCIN, J. M.; FUNARI, S. R. C.; GOMES, J. C. Effect of propolis extract on guinea pig lung mast cell. *Journal of Venomous Animals and Toxins including Tropical Diseases*, v.11, n. 1, 2005.

ORSOLIĆ, N.; BASIĆ, I., Immunomodulation by water-soluble derivative of propolis: a factor of antitumor reactivity, *J. Ethnopharmacol*, v. 84, n.2-3, p. 265-73, 2003.

OSTROVSKII, A.A.; LEVÉ, O.I.; SHATROVA, V.O., The development of the interfollicular epidermis in rats following autotransplantation. *Morfologija*, v. 102, n. 6, p. 105-12, 1992.

PAIVA, M.B.G.. Massagem terapêutica em vítimas de queimaduras. *Associação Fluminense de Reabilitação*. Niterói, 2001.

PARK, Y.K., ABREU, J. A. S., IKEGABI, M., CURY, J. A. e ROSALEN, P. L. Antimicrobial activity of propolis on oral microorganisms. *Current Microbiology*. v. 36, n. 1, p. 24-29, 1998a.

PARK, Y.K.; IKEGARI, M.; ABREU, J.A.S.; ALCICI, N.M.F. Estudo da preparação dos extratos de própolis e suas aplicações. *Ciência e Tecnologia de Alimentos*. v.18, n. 3. Campinas, Ago/Out. 1998b

PEREIRA PINTO, L.; SOUZA, L.B.; FREITAS, R.A.; FIGUEREDO, V.C.R.L.; GALVÃO, H.C.; CAMARA, E.A.S.; CARVALHO, R.A., *Patologia Básica*, 1 ed. Natal, Ed. EDUFRRN, 186p, 1997.

PEREIRA, A.S.; SEIXAS, F.R.M.; AQUINO NETO, F.R., Própolis: 100 anos de pesquisa e suas perspectivas futuras. *Química Nova*, v. 25, n. 2, p. 321-326, 2002.

PRADO, M.P., CARVALHO JÚNIOR, E.A., FERNANDES, TD. Estudo da densidade vascular do tendão do músculo tibial posterior em cadáveres. *Ver Bras Ortop*. v. 35, n. 3, p. 53-66, mar, 2000.

RESENDE, S.B.; Ação do diodo laser ($\lambda=830\text{nm}$) sobre o processo de cicatrização de lesões cutâneas: estudo biométrico e histológico em ratos. Dissertação (mestrado profissionalizante laseres em odontologia)- Instituto de Pesquisas Energéticas e Nucleares/Faculdade de Odontologia, Universidade de São Paulo, 2001.

RIBEIRO, M.A.M., Avaliação morfológica, histoquímica e imuno-histoquímica do processo de reparo subcutâneo em ratos submetidos à fotobiomodulação a laser 660nm. *Tese de Doutorado*, Programa Integrado de Pós-Graduação em Odontologia, Universidade Federal da Bahia, Salvador, Bahia, Brasil, 2006.

ROCHA, J.A.M.; OLIVEIRA, R.G.; FARIAS, R.E.; ANDRADE, L.C.R.; AERESTRUP, F.M. Modulação da proliferação fibroblástica e da resposta inflamatória pela terapia de laser de baixa intensidade no processo de reparo tecidual. *Bras Dermatol*. v.81, n.2, p.150-156, 2006.

ROSSI, L.A.; BARRUFFINI, R.C.P.; GARCIA, T.R.; CHIANCA, T.C.M. Queimaduras: características dos casos tratados em um hospital escola em

Ribeirão Preto (SP), Brasil. *Rev. Panam Salud Publica*. Washington, v. 4, n. 6, p. 401-404, 1998.

RUSSO, A.; LONGO, R.; VANELLA, A. Antioxidant activity of propolis: role of caffeic acid phenethyl Ester and galangin. *Fitoterapia*. v. 73, p. S21-S29, 2002.

RUSSO, A.C. Considerações gerais sobre queimaduras. In: Netto AC. *Clínica cirúrgica*. São Paulo. v. 1, p. 216-220, 1994.

RUSZCZAK, Z., Effect of collagen matrices on dermal wound healing. *Advanced Drug Delivery Reviews*., v. 55, p.1595-1611, 2003.

SALATINO, A.; TEIXEIRA, E.W.; NEGRI, G.; MESSAGE, D. Origin and chemical variation of Brazilian propolis. *Advance Access Publication*, v. 2, n. 1, p. 33-38, 2005.

SANTOS, F.A.; BASTOS, E.M.; MAIA, A.B.; UZEDA, M.; CARVALHO, M.A.; FARIAS, L.M.; MOREIRA, E.S. Brazilian propolis: physicochemical properties, plant origin and antibacterial activity on periodontopathogens. *Phytotherapy research: PTR*, v.17, n. 3, p. 285-9, 2003.

SEMENOFF SEGUNDO, A.; BOSCO, A.F.; MAIA, D.; RIBEIRO, R.V.; AGUIAR, E.B.H.; ROSCATTO, G.E.G.D.; CIRILO, D.M.; BUZELLE, S.L.; VEDOVE, T.A.D. influência do *Aloe vera* e própolis na contração de feridas em dorso de ratos. *Periodontia*. v.17, n. 1, p. 5-10, 2007.

SEZER, A.D., HATİPOĞLU, F., CEVHER, E., OĞURTAN, Z., BAŞ A.L., AKBUĞA, J., Chitosan film containing fucoidan as a wound dressing for dermal burn healing: preparation and in vitro/in vivo evaluation *AAPS Pharm Sci Tech*, v. 8, n. 2, Article 39, 2007.

SFORCIN, J.M.; KANENO, R.; FUNARI, S.R.C., Absence of seasonal effect on the immunomodulatory action of Brazilian propolis on natural killer activity. *J. Venom. Anim. Toxins*, v. 8, n. 1, 2001.

SHRIVASTAVA, A.; RADZIEJEWSKI, C.; CAMPBELL, E.; KOVAC, L.; MCGLYNN, M.; RYAN, T.E.; DAVIS, S.; GOLDFARB, M.; GLASS, D.J.; LEMKE, G.; YANCOPOULOS, G.D. An orphan receptor tyrosine kinase family whose members serve as nonintegrin collagen receptors. *Molecular Cell*, v. 1, p. 25-34, 1997.

SINGER, A.J.; CLARK, R.A.F. Cutaneous wound healing. *New England Journal of Medicine*, v. 341, p. 738-746, 1999.

SMELTZER, S.C.; HAIDAR, B.G. Tratado de enfermagem médico-cirúrgica. Guanabara Koogan, Rio de Janeiro, 1993.

SOENGIL, J.; SEONGSOO, K.; SEONGKOO, C.; SEOKHWA, C. Effect of propolis on healing of full-thickness skin wound in rabbits. *Korean Journal of Veterinary Clinical Medicine*, v. 17, n. 1, p. 62-73, 2000.

SONG, Y.S.; PARK, E.H.; HUR, G.M.; RYU, Y.S.; KIM, Y.M.; JIN, C. Ethanol extract of propolis inhibits nitric oxide synthase gene expression and enzyme activity. *J Ethnopharmacology*, v. 80, issues 2-3, p. 155-161, 2002.

SRIVASTAVA, S.; GORHAM, S. D.; FRENCH, D. A.; SHIVAS, A. A.; COURTNEY, J. M. In vivo evaluation and comparison of collagen, acetylated collagen and collagen/glycosaminoglycan composite films and sponges as candidate biomaterials. *Biomaterials*. v. 11, p. 155-161, 1990.

STEVENS, A.; LOWE, J., Patologia, 2 Ed. São Paulo. Ed. Manole, p. 35-50, 2002.

SUTTA, J.; HANKO, J.; JANDA, J.; TKAC, J. Experimental and clinical experiences in treatment of wounds in domestic animals by local application of an alcoholic solution of propolis. *Folia Veterinaria*, v. 18, p. 143-7, 1974.

TENIUS, F.P.; BIONDO-SIMÕES, M.L.P.; IOSHII, S.O. Efeitos do uso crônico da dexametasona na cicatrização de feridas cutâneas em ratos. *Anais Brasileiros de Dermatologia*. v. 82, n. 2, p. 141-149, 2007.

TRUSHEVA, B.; POPOVA, M.; BANKOVA, V.; SIMOVA, S.; MARCUCCI, M.C.; MIORIN, P.L.; PASIN, F.R.; TSVETKOVA, I., Bioactive Constituents of Brazilian Propolis. *eCAM* v. 3, n. 2, p. 249-254, 2006.

VERAART, J.R.; KOK, S.J.; KOPPELE, J.M.; GOOIJER, C.; LINGEMAN, H.; VELTHORST, N.H.; BRINKMAN, U.A.Th. Capillary electrophoresis of the collagen crosslinking HP and LP utilizing absorbance, wavelength-resolved laser-induced fluorescence and conventional fluorescence detection. *Biomed. Chromatography*, v. 12, p. 226-231, 1998.

VIEIRA, D. C. Estudos da liberação da rolitetraciclina suportada em gel injetável de colágeno aniônico: Ransana, Dissertação de Mestrado apresentada – IFQSC Universidade de São Paulo. 61p., 1997,

WERNER, S.; GROSE, R. Regulation of Wound Healing by Growth Factors and Cytokines. *Physiology Rev.* v. 83, p. 835-870, 2003.

YAMATOOGI, R.S.; RAHAL, S.C.; GRANJEIRO, J.M.; TAGA, R.; CESTARI, T.M.; LIMA, A.F.M.. Histologia da associação de membranas biológicas de origem bovina implantadas no tecido subcutâneo de ratos. *Ciência Rural*, Santa Maria. v. 35, n. 4, p. 837-842, Jul-Ago, 2005.

YONG, L.L.; KHOR, E.; LOKE, W.K.; LAU, S.K.; SUM, C.K. *J. Biomed. Mater. Res.* v. 53, n. 1, p. 8–17, 2000.

Livros Grátis

(<http://www.livrosgratis.com.br>)

Milhares de Livros para Download:

[Baixar livros de Administração](#)

[Baixar livros de Agronomia](#)

[Baixar livros de Arquitetura](#)

[Baixar livros de Artes](#)

[Baixar livros de Astronomia](#)

[Baixar livros de Biologia Geral](#)

[Baixar livros de Ciência da Computação](#)

[Baixar livros de Ciência da Informação](#)

[Baixar livros de Ciência Política](#)

[Baixar livros de Ciências da Saúde](#)

[Baixar livros de Comunicação](#)

[Baixar livros do Conselho Nacional de Educação - CNE](#)

[Baixar livros de Defesa civil](#)

[Baixar livros de Direito](#)

[Baixar livros de Direitos humanos](#)

[Baixar livros de Economia](#)

[Baixar livros de Economia Doméstica](#)

[Baixar livros de Educação](#)

[Baixar livros de Educação - Trânsito](#)

[Baixar livros de Educação Física](#)

[Baixar livros de Engenharia Aeroespacial](#)

[Baixar livros de Farmácia](#)

[Baixar livros de Filosofia](#)

[Baixar livros de Física](#)

[Baixar livros de Geociências](#)

[Baixar livros de Geografia](#)

[Baixar livros de História](#)

[Baixar livros de Línguas](#)

[Baixar livros de Literatura](#)
[Baixar livros de Literatura de Cordel](#)
[Baixar livros de Literatura Infantil](#)
[Baixar livros de Matemática](#)
[Baixar livros de Medicina](#)
[Baixar livros de Medicina Veterinária](#)
[Baixar livros de Meio Ambiente](#)
[Baixar livros de Meteorologia](#)
[Baixar Monografias e TCC](#)
[Baixar livros Multidisciplinar](#)
[Baixar livros de Música](#)
[Baixar livros de Psicologia](#)
[Baixar livros de Química](#)
[Baixar livros de Saúde Coletiva](#)
[Baixar livros de Serviço Social](#)
[Baixar livros de Sociologia](#)
[Baixar livros de Teologia](#)
[Baixar livros de Trabalho](#)
[Baixar livros de Turismo](#)