RÉGIA CELLI PATRIOTA DE SICA

Estudo comparativo pré e pós luz intensa pulsada no tratamento do fotoenvelhecimento cutâneo : avaliação clínica, histopatológica e imunoistoquímica

Dissertação apresentada à Faculdade de Medicina da Universidade de São Paulo para obtenção do título de Mestre em Ciências

Área de concentração: Dermatologia
Orientador: Prof. Dr. Luiz Carlos Cucé

São Paulo
2009

Livros Grátis

http://www.livrosgratis.com.br

Milhares de livros grátis para download.

Dados Internacionais de Catalogação na Publicação (CIP)

Preparada pela Biblioteca da
Faculdade de Medicina da Universidade de São Paulo

©reprodução autorizada pelo autor

De Sica, Régia Celli Patriota
Estudo comparativo pré e pós luz intensa pulsada no tratamento do fotoenvelhecimento cutâneo : avaliação clínica, histopatológica e imunoistoquímica / Régia Celli Patriota De Sica. -- São Paulo, 2009.
Dissertação(mestrado)--Faculdade de Medicina da Universidade de São Paulo. Departamento de Dermatologia.
Área de concentração: Dermatologia.
Orientador: Luis Carlos Cucé.

Descritores: 1.Colágeno 2.Tecido elástico 3.Imunoistoquímica 4.Fototerapia/métodos 5.Fotoenvelhecimento da pele

USP/FM/SBD-085/09

Dedicatória

Dedico este trabalho.....

*A **Deus**, a **Jesus** e a **Mãe Rainha de Schoenstatt** pela presença constante em minha vida. Com amor e carinho aos meus pais, **Romildo** e **Maria Eunice**, e ao meu marido **Flávio**, cujo apoio tem sido essencial para a viabilização dos meus projetos profissionais e pessoais.*

Agradecimentos

Ao Prof. **Dr Luis Carlos Cucé**, meu orientador e mestre, pelos grandes ensinamentos, exemplo de vida, luta e dedicação à Dermatologia, sempre dando apoio às inovações. Agradeço, sobretudo, por ter aceitado com carinho e dedicação o desafio de orientar este trabalho, acreditando na minha capacidade de realizá-lo.

Ao Prof. **Dr Evandro A. Rivitti**, pelo apoio e confiança em permitir que eu integrasse a sua equipe.

À Profª Drª. **Consuelo Junqueira Rodrigues** pela amizade, ensinamento, incentivo e participação direta na realização deste trabalho, com sugestões maravilhosas que muito contribuíram para o resultado deste estudo. Agradeço especialmente, as leituras minuciosas e as sugestões que trouxeram maior clareza aos textos.

Ao Prof. Dr **Luiz Jorge Fagundes**, meu padrinho dermatológico, sempre uma pessoa especial e Mestre também único, brilhante, preciso e objetivo nos diagnósticos, sábio nas reflexões, primeiro mestre a me incentivar e apoiar na Dermatologia. Meu muito obrigada, por tudo, principalmente pelos ensinamentos profissionais e de vida.

Ao Prof. Dr **Jacob Levites** pelo apoio e ensinamentos na dermatologia.

Às Profas. Dras. **Mirian Nacagami Sotto** e **Neusa Sakai Valente** pelo incentivo, apoio e exemplo de profissionalismo.

A todos os assistentes da Dermatologia pelo carinho e incentivo, em especial aos Profs. Drs:**Walter Belda**, **Cyro Festa**, **Ricardo Romiti**, **Claúdia Santi** e **Eugênio Pimentel**.

Ao Prof. Dr **Dewton de Moraes Vasconcelos** pelo apoio e ensinamentos na Imunologia.

Aos meus pais, **Romildo** e **Maria Eunice** pelo exemplo de vida, com simplicidade, dedicação e amor me ensinaram a viver com dignidade. Meu muito obrigada por vocês serem meus pais, grandes amigos e conselheiros em todos os momentos da minha vida. Orgulho-me de ser filha de vocês.

Ao meu grande amor **Flávio de Sica**, marido, companheiro, amigo e grande incentivador na minha profissão. Desculpe-me pelos momentos de ausência dedicada à Medicina. Não há palavras para expressar a imensidão do amor que transcende o meu coração.

Aos meus irmãos **Roseane**, **Rúbia** e **Rogério** pelo carinho, amizade, confiança e palavras de incentivo.

Aos meus sobrinhos, **Thyara**, **Thiago**, enteados, **Kika**, **Carol** e **Flavinho**, minha cunhada, **Maria Lúcia** pelo carinho, amizade e respeito.

Aos meus amigos, **Raquel Ponchet**, **Beni Grinblat, Maria Helena Garrone, Luciana Lourenço**, **Adriana Ribeiro**, **Walmar Roncalli**, **Maria Cristina L. Messina, Cleide Favilla**, **Fátima Borges** e **Natalina Lima** pela amizade, incentivo, paciência e carinho.

Aos fiéis e companheiros amigos, **Christine Guarnieri**, **Marcos Munia**, **Helena Olegário e Ana Paula Meski**, que nas horas mais difíceis estiveram do meu lado, ajudando, apoiando, orientando e compartilhando os momentos de aflição e de

alegria. Meu muito obrigada pelo carinho e sugestões que muito contribuíram para a realização deste trabalho.

Às minhas funcionárias **Vanda** e **Fátima** pela dedicação, amor, amizade, carinho e preocupação comigo, principalmente nos períodos mais difíceis.

À minha grande amiga **Rosinha**, pela amizade sincera, guiando sempre os meus caminhos.

À **Shirley Sousa** pelo exemplo de ser humano, sempre muito carinhosa, eficiente e dedicada.

Aos funcionários **Gina Rocha** e **Alexandre Queiroz** pela ajuda na parte técnica e realização das lâminas de Histopatologia e Imunoistoquímica.

A todos os **funcionários da Dermatologia** pelo carinho e respeito.

A todos os **residentes de Dermatologia** do Hospital das Clínicas da FMUSP pela amizade, respeito e carinho. Sem vocês não teria incentivo para continuar estudando.

Ao meu amigo **Maeda** pela amizade e apoio ao meu crescimento profissional.

A Profª. **Sabina** meu muito obrigada pelas informações cedidas.

A **Carlos Eduardo Lemos**, **Josué Moreira de Souza** e **Paulo Sérgio Zembruski** pela realização das fotografias e formatação deste trabalho.

A todas as pessoas que, de alguma forma, tiveram participação direta ou indireta nesta conquista.

Em especial **às pacientes**, pela confiança e sem os quais não teria sido possível a realização desta investigação..

Esta tese está de acordo com as seguintes normas, em vigor no momento desta publicação:

Referências: adaptado de International Committee of Medical Journals Editors (Vancouver)

Universidade de São Paulo. Faculdade de Medicina. Serviço de Biblioteca e Documentação. Guia de apresentação de dissertações, teses e monografias. Elaborado por Anneliese Carneiro da Cunha, Maria Julia de A. L. Freddi, Maria F. Crestana, Marinalva de Souza Aragão, Suely Campos Cardoso, Valéria Vilhena. 2ª ed.
São Paulo: Serviço de Biblioteca e Documentação; 2005.

Abreviaturas dos títulos dos periódicos de acordo com List of Journals Indexed in Index Medicus.

Sumário

SUMÁRIO

Lista de abreviaturas

Lista de figuras

Lista de gráficos

Lista de tabelas

Resumo

Summary

1 Introdução 1

2 Objetivo 7

3 Métodos 9

3.1 Casuística 10

3.2 Critérios de inclusão, exclusão e suspensão do paciente da pesquisa 10

3.3 Coleta do material fotográfico e biópsias 12

3.4 Tratamento 13

3.5 Critérios de avaliação clínica 14

3.6 Avaliação dos efeitos colaterais 15

3.7 Critério de avaliação histopatológica e imunoistoquímica 16

3.7.1 Fibras colágenas e elásticas 16

3.7.2 Imunoistoquímica 16

3.7.3 Avaliação histomorfométrica para fibras colágenas, elásticas e células CD1 e vasos ICAM + ... 18

3.7.4 Avaliação semiquantitativa para células CD4 e CD8 20

3.8 Análise Estatística 20

4 Resultados 22

4.1 Avaliação Clínica 23

4.1.1 Avaliação de melhora clínica 23

4.1.2 Avaliação do grau de satisfação das pacientes 28

4.1.3 Avaliação dos efeitos colaterais 30

4.1.4 Avaliação do grau de dor segundo as pacientes 32

4.2 Análise histológica 34

4.3 Análise histomorfométrica das fibras colágenas 39
4.3.1 Análise Estatística comparativa da Fração de Área de Colágeno (%COL) na derme entre duas fases estudadas..... 44
4.3.2 Análise Estatística comparativa da Fração de Área de Colágeno (%COL) na derme entre as três fases estudadas (n=8 casos). 45
4.4 Análise das fibras elásticas na derme 46
4.4.1 Análise Estatística comparativa da Fração de Área de Fibras Elásticas (%FE) na derme entre duas fases estudadas..... 50
4.4.2 Análise Estatística comparativa da Fração de Área de Fibras Elásticas (%FE) na derme entre três fases estudadas 51
4.5 Análise das reações imunoistoquímicas para CD8..... 52
4.5.1 Estatística Comparativa entre duas fases do estudo para células CD8+ na derme..... 55
4.5.2 Estatística Comparativa entre as três fases do estudo para células CD8+ na derme..... 56
4.6 Análise das reações imunoistoquímicas para CD4..... 57
4.6.1 Estatística Comparativa entre duas fases do estudo para células CD4+ na derme..... 60
4.6.2 Estatística Comparativa entre três fases do estudo para células CD4+ na derme..... 61
4.7 Análise das reações imunoistoquímicas para CD1..... 62
4.7.1 Estatística Comparativa entre duas fases do estudo para células CD1+ na epiderme..... 65
4.7.2 Estatística Comparativa entre três fases do estudo para células CD1+ na epiderme..... 66
4.8 Análise das reações imunoistoquímicas para ICAM-1..... 67
4.8.1 Estatística Comparativa entre duas fases do estudo para fração de área de vasos na derme (ICAM-1+)..... 70
4.8.2 Estatística Comparativa entre três fases do estudo para fração de área de vasos na derme (ICAM-1+)..... 71
4.9 Análise comparativa entre os dados de melhora clínica e histomorfométricos de fibras colágenas e elásticas..... 72

5 Discussão..... 74

6 Conclusões 81

7 Anexos..... 84

8 Referências 94

Listas

LISTA DE ABREVIATURAS

cm^2	centímetros quadrados
cm	centímetro
HE	hematoxilina e eosina
J	joules
LIP	luz intensa pulsada
mm^2	milímetros quadrados
mm	milímetros
ms	milisegundos
nm	nanômetros
CD1	anticorpo monoclonal que evidencia antígenos das células de Langerhans
CD4	anticorpo monoclonal anti células T auxiliar
CD8	anticorpo monoclonal anti células T citotóxico
ICAM-1	molécula de adesão intercelular
et al.	e outros
HC-FMUSP	Hospital das Clínicas da Faculdade de Medicina da Universidade de São Paulo
LIM	Laboratório de Investigação Médica
LASER	luz amplificada e estimulada por emissão da radiação
LCP	Laser de corante pulsado
UVB	ultravioleta B
ALA	ácido 5 delta aminolevulínico

MHC	major histocompatibility complex: complexo maior de histocompatibilidade
HLA-DR	human leucocyte antigen: antígeno da classe II do complexo principal de histocompatibilidade
Nd-YAG	Neodymium:yttrium-aluminum-garnet
W	watt
GEM	Geometrical Energy Management
CF	fator de calibração
OBS	Observação

LISTA DE FIGURAS

Figura 1. A - Evolução do aspecto clínico após tratamento do fotoenvelhecimento da face com Luz Intensa Pulsada. B - corresponde ao maior aumento da figura 1A, mostrando melhora da textura e clareamento da pele 25

Figura 2. Evolução do aspecto clínico após tratamento do fotoenvelhecimento da face com Luz Intensa Pulsada 26

Figura 3. Retificação dos cones epiteliais, redução de papilas dérmicas, colágeno fragmentado e desorganizado 35

Figura 4. Espessura Epi/derme reduzida, retificação dos cones epiteliais, hiperqueratose, desorganização dos queratinócitos, distribuição melanócitos/melanina heterogênea, degeneração e redução de colágeno/fibras elásticas e inflamação 35

Figura 5. Pele Fotoenvelhecida – Face. A. Colágeno fragmentado desorganizado e degenerado elastosesolar. B. Infiltrado inflamatório mononuclear ao redor de vasos e anexos (*) 36

Figura 6. Fotoenvelhecimento - Face Pele Pré- auricular. A. Área da derme com grande redução de fibras colágenas. HE – 160X. B. Maior aumento da área. HE – 690X 36

Figura 7. Pele fotoenvelhecida da face mostrando área de intensa redução de fibras colágenas. Picrosirius 160X..... 37

Figura 8. Pele da face mostrando área da derme superficial com grande redução de fibras colágenas. Picrosirus sob visão com Luz Polarizada. Vermelho e amarela = colágeno I. Verde = colágeno III... 37

Figura 9. A. Derme mostrando acúmulo de fibras coradas representando a elastose solar. B. Derme mostrando fibras elásticas coradas em negro (Weigert-oxona). Notar fibras pequenas e desorientadas 38

Figura 10. Derme mostrando grande redução de fibras elásticas (coradas em negro Weigert-oxona). Notar fibras pequenas e desorientadas. Notar ausência do complexo ligamentar elástico derme-epiderme 38

Figura 11. Biópsias de pele coradas pelo método de Picrosirius para evidenciar fibras colágenas. Notar grande aumento de colágeno na derme após 6 meses e pequena redução após 12 meses do término do tratamento 40

Figura 12. Biópsias de pele coradas pelo método de Picrosirius para evidenciar fibras colágenas. Notar grande aumento de colágeno na derme após 6 meses e pequena redução após 12 meses do término do tratamento 40

Figura 13. Biópsias de pele coradas pelo método de Picrosirius para evidenciar fibras colágenas. Notar grande aumento de colágeno na derme após 6 meses e pequena após 12 meses do término do tratamento 41

Figura 14. Biópsias de pele coradas pelo método de Picrosirius para evidenciar fibras colágenas. Notar grande aumento de colágeno na derme após 6 meses do tratamento 41

Figura 15. Biópsias de pele coradas pelo método de Weigert-oxona para evidenciar fibras elásticas. Notar aumento de fibras elásticas na derme após 6 meses e grande aumento após 12 meses do término do tratamento 46

Figura 16. Biópsias de pele (pré e 6 meses pós) coradas pelo método de Weigert-oxona para evidenciar fibras elásticas. Notar aumento de fibras elásticas na derme após 6 meses e grande aumento após 12 meses do término do tratamento 47

Figura 17. Biópsias de pele coradas pelo método de Weigert-oxona para evidenciar fibras elásticas. Notar aumento de fibras elásticas na derme após 6 meses e grande aumento após 12 meses do término do tratamento 47

Figura 18. Biópsia pré. Células CD8+ ao redor de anexo na derme 52

Figura 19. Biópsia 6 meses. Células CD8+ ao redor de anexo na derme 53

Figura 20. Biópsia 1 ano. Células CD8+ ao redor de vasos na derme 53

Figura 21. Biópsia pré. Células CD4+ ao redor de vasos e anexos na derme..... 58

Figura 22. Biópsia pré. Células CD4+ ao redor de vasos e anexos na derme..... 58

Figura 23. Imunoistoquímica para CD1 para evidenciar as células Langerhans na epiderme..... 63

Figura 24. Imunoistoquímica para CD1 para evidenciar as células Langerhans na epiderme..... 63

Figura 25. Imunoistoquímica para CD1 evidenciando as células Langerhans na epiderme..... 63

Figura 26. Imunoistoquímica para ICAM-1 evidenciando os vasos dérmicos 67

Figura 27. Imunoistoquímica para ICAM-1 evidenciando os vasos dérmicos 68

Figura 28. Imunoistoquímica para ICAM-1 evidenciando os vasos dérmicos 68

LISTA DE GRÁFICOS

Gráfico 1. Avaliação clínica após 6 meses dos três observadores (1, 2 e 3)..... 27

Gráfico 2. Avaliação clínica após 12 meses (do término do tratamento) dos três observadores (1, 2 e 3) 28

Gráfico 3. Grau de satisfação das pacientes..... 30

Gráfico 4. Avaliação dos efeitos colaterais..... 32

Gráfico 5. Avaliação de dor em relação ao número de pacientes 34

Gráfico 6. Gráfico de Barras representando a análise de variância da %COL em duas fases diferentes do estudo 44

Gráfico 7. Gráfico de Barras representando a análise de variância da %COL em três fases diferentes do estudo (8 casos) 45

Gráfico 8. Gráfico de Barras representando a análise de variância da %FE em duas fases diferentes do estudo 50

Gráfico 9. Gráfico de Barras representando a análise de variância da %FE em três fases diferentes do estudo 51

Gráfico 10. Gráfico de caixas revelando as medianas das duas fases estudadas para células CD8+..... 55

Gráfico 11. Gráfico de caixas revelando as medianas das três fases estudadas para células CD8+..... 56

Gráfico 12. Gráfico de caixas revelando as medianas das duas fases estudadas para células CD4+..... 60

Gráfico 13. Gráfico de caixas revelando as medianas das três fases estudadas para células CD4+..... 61

Gráfico 14. Gráfico de barras revelando as médias das duas fases estudadas para células CD1+ na epiderme 65

Gráfico 15. Gráfico de barras revelando as médias das três fases estudadas para células CD1+ na epiderme 66

Gráfico 16. Gráfico de barras das duas fases estudadas para %ICAM+ na derme.. 70

Gráfico 17. Gráfico de Barras demonstrando a média de %ICAM nos vasos dérmicos em três fases estudadas..... 71

Gráfico 18. Curva da regressão linear comparando o grau de melhora clínica com a % de fibras elásticas após 6 meses de tratamento com LIP 72

Gráfico 19. Curva da regressão linear comparando o grau de melhora clínica com a % de fibras colágeno após 6 meses de tratamento 73

LISTA DE TABELAS

Tabela 1. Descrição das pacientes segundo a idade, fototipo, classificação de Glogau e avaliação clínica através da comparação de fotografias pelos três observadores (6 meses e 12 meses) 24

Tabela 2. Resultado da avaliação clínica após 6 meses segundo os 3 observadores (26 casos) 27

Tabela 3. Resultado da avaliação clínica após 12 meses (do término do tratamento) segundo os 3 observadores (11 casos) em comparação a clínica inicial. 28

Tabela 4. Resultado da avaliação do grau de satisfação das pacientes 29

Tabela 5. Efeitos colaterais decorrentes do tratamento com Luz Intensa Pulsada.. 31

Tabela 6. Avaliação de dor durante o tratamento 33

Tabela 7. Valores individuais da fração de área de colágeno (%) na derme das biópsias de pele estudadas..... 42

Tabela 8. Estatística Descritiva da fração de área de colágeno na derme..... 43

Tabela 9. Valores individuais da fração de área de Fibras Elásticas na derme das biópsias de pele estudadas..... 48

Tabela 10. Estatística Descritiva da fração de área de Fibras Elásticas na derme 49

Tabela 11. Valores individuais da intensidade de reação para CD8 nas peles estudadas 54

Tabela 12. Estatística Descritiva da quantificação de células CD8+ na derme 54

Tabela 13. Valores individuais da reação imunoistoquímica para anti-CD4 nas biópsias de pele estudadas..... 59

Tabela 14. Estatística Descritiva da quantificação de células CD4+ na derme 59

Tabela 15. Valores individuais do número de células CD1+ por mm^2 de epiderme dos casos avaliados 64

Tabela 16. Estatística Descritiva da quantificação de células CD1+ na epiderme ... 64

Tabela 17. Valores individuais da fração de área ocupada pelos vasos dérmicos ICAM+ nas biópsias de pele estudadas..... 69

Tabela 18. Estatística Descritiva de %ICAM (vasos) na derme 69

Resumo

De Sica RCP. *Estudo comparativo pré e pós luz intensa pulsada no tratamento do fotoenvelhecimento cutâneo: avaliação clínica, histopatológica e imunoistoquímica* [Dissertação]. São Paulo: Faculdade de Medicina. Universidade de São Paulo; 2009. 99p.

Introdução: A luz intensa pulsada(LIP) tem sido muito utilizada no tratamento do fotoenvelhecimento sem completo conhecimento de seu mecanismo de ação. **Métodos:** Foram acompanhados 26 pacientes apresentando fotoenvelhecimento grau II-III (GLOGAU, 1994), os quais foram submetidas à avaliação clínica , histológica e imunoistoquímica 6 e 12 meses após o término do tratamento com LIP. Foram realizadas cinco sessões com intervalos de trinta dias. Além da quantificação histomorfométrica das fibras colágenas e elásticas na derme, foram avaliados CD1, CD4, CD8 e ICAM-1. **Resultados:** Após 6 meses houve melhora clínica moderada e intensa em 76,92% dos casos e a nota média de satisfação foi 8,57 correspondendo à melhora moderada. Após 12 meses do término do tratamento observou-se que 51,52% das pacientes apresentaram uma melhora clínica moderada em relação à clínica inicial. Os efeitos colaterais foram eritema (11/26), edema (10/26), ardência (7/26) e crostas (8/26). A quantificação das fibras colágenas mostrou aumento médio de 51,33% proporção média de fibra colágena na derme após 6 meses de tratamento e o aumento em relação a 12 meses do término do tratamento foi 30,17%; as fibras elásticas mostraram aumento de 44,13% após 6 meses e aumento de 143,19% após 12 meses do término do tratamento. Na análise imunoistoquímica não houve alteração de CD1 e CD8. Em relação ao CD4 houve redução significante após 12 meses do término do tratamento. Quanto ao ICAM-1 houve aumento em 6 meses com retorno aos níveis normais após 12 meses do término do tratamento. **Conclusão:** A melhora clínica observada foi comprovada pelo estudo histopatológico, que mostrou aumento das fibras colágenas e elásticas na derme. Após 12 meses do término do tratamento observou-se discreta redução do aspecto clínico da pele correlacionado ao histopatológico. Poucos efeitos colaterais foram observados, sendo todos reversíveis. Desta forma, a LIP constitui boa opção de tratamento para o fotoenvelhecimento cutâneo, sendo uma técnica não ablativa, segura e eficaz.

Palavras-chave: 1.Colágeno 2.Tecido elástico 3.Imunoistoquímica 4.Fototerapia/métodos 5.Fotoenvelhecimento da pele.

Summary

De Sica RCP. *Comparative Study of pre and post pulsed intense light in the treatment of skin photoaging: clinical evaluation, histopathologic and immunohistochemistry* [Dissertation]. São Paulo: Medical School. Universidade de São Paulo; 2009. 99p.

Introduction: The intense pulsed light has been used in the treatment of photoaging without full knowledge of its mechanism of action. **Material and Methods:** 26 patients were followed-up presenting photoaging grade II-III (GLOGAU, 1994), who were submitted to clinical evaluation, histological and immunohistochemistry 6 and 12 months after the treatment termination with LIP. Five sessions were made with 30-day intervals. In addition to histomorphometric quantification of collagen and elastic fibers in the dermis, CD1, CD4, CD8 and ICAM-1 were evaluated. **Results:** After 6 months there were moderate and intense clinical improvement on 76.92% of the cases and the mean score of satisfaction was 8.57 corresponding to moderate improvement. After 12 months of the treatment termination, it was observed that 51.52% of the patients presented a moderate clinical improvement in relation to initial clinic. The side effects were erythema (11/26), edema (10/26), burning (7/26) and crusts (8/26). The quantification of collagen fibers has shown mean increase of 51.33% in the dermis after 6 months of treatment and the increase regarding to 12 months of the treatment termination was of 30.17%; the elastic fibers has shown an increase of 44.13% after 6 months and increase of 143.19% after 12 months of the treatment termination. In the immunohistochemistry analysis there was no alteration of CD1 and CD8. In relation to CD4, there was a significant reduction after 12 months of treatment termination. Regarding the ICAM-1, there was an increase in 6 months with return to normal levels after 12 months of treatment termination. **Conclusion:** The observed clinical improvement was verified by the histopathologic study, which showed increase in the elastic and collagen fibers in the dermis. After 12 months of treatment termination, it was observed a discrete reduction of clinical aspect of skin correlated to histopathology. A few side effects were observed, being all reversible. Thus, LIP constitutes good option of treatment for skin photoageing, being a non-ablative, safe and effective technique.

Keywords: 1.Collagen 2.Elastic tissue 3.Immunohistochemistry 4.Phototherapy/methods 5.Skin aging.

1 Introdução

O envelhecimento cutâneo pode ser dividido em envelhecimento cronológico e fotoenvelhecimento (Roenigk, 1995; Sampaio e Rivitti,1998).

O envelhecimento cronológico ou intrínseco é determinado geneticamente; e o envelhecimento extrínseco, também chamado fotoenvelhecimento, ocorre por exposição à radiação ultravioleta (Gilchrest, 1989).

Além do fotoenvelhecimento e do envelhecimento cronológico, existem mais três fatores que interagem no envelhecimento da face, são eles: ação da gravidade, linhas de expressão e rugas de dormir (Elson, 1993).

O envelhecimento se caracteriza por uma série de alterações clínicas e histológicas. Na clínica apresenta-se por atrofia da pele em grau variável que é evidenciada pelo adelgaçamento difuso, ressecamento e pregueamento cutâneo. A pele toma-se ligeiramente amarelada com perda da elasticidade e da turgescência. Os pêlos diminuem de volume, em número e se tornam esbranquiçados; enquanto as unhas ficam frágeis e sem brilho. Há diminuição progressiva da secreção sebácea e sudorípara, e também do conteúdo de água da derme, tornando a pele mais ressecada. Ocorre reabsorção óssea do terço inferior da face e queda da pele devido aos efeitos da gravidade. Movimentos musculares repetidos criam linhas de expressão principalmente na fronte, glabela, região periocular e perioral. Ocorre atrofia progressiva da gordura que resulta em concavidade da área temporal e bochechas (Fusco, 2001; Coleman, 2000; Roenigk, 1995).

As alterações clínico-morfológicas que caracterizam a pele fotoagredida são: aspereza, irregularidade da superfície, despigmentação mosqueada provocada por

melanócitos super estimulados pelos raios ultravioleta, telangiectasias que surgem pelo alargamento de pequenos vasos e rugas finas ou rítides actínicas, que surgem devido ao enfraquecimento dos tecidos de suporte e perda da elasticidade. De modo geral, os vasos cutâneos diminuem e isso se revela pela coloração amarelo-citrina que a pele envelhecida adquire. Os casos extremos de fotoenvelhecimento clinicamente apresentam aspecto geométrico romboidal na nuca descrito como cútis romboidalis nuchae (Kadunc, 1998; Fusco, 2001; Garmyn, 1992; Roenigk, 1995).

Em relação aos fenômenos histológicos do envelhecimento, existem diferenças entre o intrínseco e o extrínseco. Basicamente há alterações atróficas no envelhecimento intrínseco. Na epiderme, observa-se diminuição da espessura, os queratinócitos são achatados, há atrofia da derme e diminuição do tamanho dos fibroblastos. No envelhecimento extrínseco, a epiderme apresenta hiperqueratose, os melanócitos estão em maior número e observa-se o achatamento da junção dermoepidérmica. Na derme, há larga faixa de material eosinofílico, chamada de Zona Grenz, ocorre acúmulo de fibras elásticas, formando massas amorfas, é o material elastótico, os fibroblastos estão em número reduzido e as fibras colágenas são finas (Odom, 1994).

A imunidade da pele envelhecida compreende de um conjunto de respostas específicas e altamente complexas de um organismo a estímulos endógenos ou exógenos. A imunidade compreende mecanismos de defesa contra agentes infecciosos, mecanismos homeostáticos e mecanismo de vigilância imunológica, que conferem ao organismo a capacidade de destruir suas próprias células, desde que se tenham tornado anômalas.

A resposta imunitária envolve, fundamentalmente, dois sistemas: os mecanismos humorais, que dependem dos linfócitos B, e mecanismos celulares influenciados por linfócitos T (Sampaio e Rivitti, 1998).

A pele tem papel importante no desenvolvimento e manutenção da defesa imunológica. A migração de leucócitos para os locais de inflamação é um aspecto importante tanto da imunidade inata, como daquela adquirida. Inicialmente, os leucócitos ligam-se ao endotélio vascular e, após atravessá-lo, migram em direção ao processo inflamatório. Esta ligação e passagem através do endotélio vascular depende da ligação dos leucócitos com as moléculas de adesão intercelular (ICAM-1), (Roitt, 1998; Dougherty et al., 1988). O ICAM-1 é uma proteína de membrana glicosilada, membro da família das imunoblobulinas (Springer, 1990).

Os primeiros estudos mostram que o ICAM-1 não se expressa nos queratinócitos da pele normal (Lisby et al, 1989), mas está presente em processos cutâneos imunoinflamatórios como líquen plano, psoríase e dermatite alérgica de contato, e sua expressão está relacionada à infiltração de linfócitos T na epiderme (Singer et al, 1989). Foi demonstrado que o ICAM-1 tem expressão também nas células de Langerhans (De Panfilis et al. 1990). Após traumas na pele e exposição à radiação UVB ocorre aumento da sua expressão. Um estudo evidenciou que uma leve fricção da pele com uma borracha, por dois minutos, após uma hora há aumento da expressão de ICAM-1, persistindo por quatro horas (Takeuchi et al., 2003).

Respostas imunológicas a antígenos específicos dependem de moléculas de reconhecimento. As células T não identificam os antígenos diretamente, somente por meio de pequenos fragmentos de proteínas, os peptídeos, que são introduzidos pelas células apresentadoras de antígenos (Nagy et al.,1989). Os antígenos devem ser processados e expostos na superfície da célula apresentadora de antígenos, associados a uma glicoproteína de superfície, chamada de antígeno de histocompatibilidade MHC. Existem duas classes de MHC: classe 1 que regula as

interações do linfócitos CD8+ e as células alvo, e classe II (HLA-DR) que regula as interações entre o linfócito CD4+ e as células apresentadoras de antígenos (Sato; Klein, 2000).

A resposta das células CD4+, conhecidas como células T helper induzem mudanças em células como macrófagos e células B. As células CD8+ são citotóxicas, visam à destruição das células que estão produzindo proteínas estranhas, incluindo proteínas virais e antígenos tumorais (Freinkel et al., 2001).

Em 1983, Anderson e Parrish revolucionaram o uso do LASER ao desenvolverem o conceito da fototermólise seletiva que consiste na obtenção de uma lesão térmica local e específica, de alvos teciduais microscópicos pigmentados, provocada por pulsos de radiação absorvidos seletivamente. Desta maneira, a luz só deposita energia onde esta é absorvida.

São possíveis inúmeros mecanismos de lesão térmica na fototermólise seletiva, como a desnaturação pelo calor, a lesão mecânica decorrente da rápida expansão térmica ou das alterações de fase (cavitação), e a pirólise (alteração na estrutura química básica).

O fotorejuvenescimento não ablativo com a Luz Intensa Pulsada (LIP) funciona causando dano térmico reversível do colágeno pela penetração da luz na derme e aquecimento direto destas estruturas, poupando a epiderme. Desta forma, obtém-se a contração das fibras de colágeno e a remodelação propriamente dita das fibras após o período inflamatório.

A interação da energia luminosa com o tecido é complexa e depende de muitos fatores. A resposta clínica e a histopatológica dependem do tipo de energia luminosa utilizada.

A Luz Intensa Pulsada desenvolvida por Goldman et al.(2000), embora não seja um LASER, é uma luz não coerente que abrange comprimento de onda amplo para ser absorvido pelo cromóforo desejado, porque trata o alvo com feixe de luz específico, praticamente sem danos, por meio da utilização de filtros de corte e regulagem do tempo de exposição do pulso de luz e intervalo entre estes.

Um estudo comparativo entre Luz Intensa Pulsada e Laser de Nd-YAG de comprimento de onda de 1320 nm levou a resultados semelhantes na melhora da estrutura cutânea, apesar de os mecanismos de ação serem diferentes. A Luz Intensa Pulsada estimula a produção de fibras de colágeno tipos I e III, enquanto comprimentos de onda mais profundos estimulariam a produção de colágeno tipo I. A diferença entre a eficácia no estímulo da produção de colágeno dos vários filtros de Luz Intensa Pulsada (560nm, 640nm, 695nm, 755nm) não pode ser determinada. Provavelmente, comprimentos de onda mais longos estimulariam mais colágeno, enquanto que comprimentos de onda mais curtos melhoram os sinais superficiais de fotoenvelhecimento.

Uma vantagem importante da Luz Intensa Pulsada é que, além do estímulo ao colágeno, é possível obter melhora na pigmentação da pele e das lesões vasculares cutâneas, levando a um rejuvenescimento. Pode-se usar a Luz Intensa Pulsada, com os devidos cuidados, em fototipos elevados, até IV da classificação de Fitzpatrick, e em pacientes asiáticos.

2 Objetivo

O propósito do presente trabalho consiste na avaliação clínica e histopatológica da pele fotoenvelhecida submetida a tratamento com 5 sessões mensais de Luz Intensa Pulsada, avaliando o impacto na resposta imunológica da pele por meio da análise das células de Langerhans (CD1), expressão da molécula de adesão intercelular (ICAM-1), de linfócitos CD4 e CD8 e a quantificação de colágeno e fibra elástica.

3 Métodos

3.1 Casuística

Foram selecionados para o estudo 26 indivíduos do sexo feminino, com idades que variam entre 40 e 65 anos (média de 51,7anos) do Ambulatório de Inestética do Departamento de Dermatologia do Hospital das Clínicas da Faculdade de Medicina da Universidade de São Paulo (HC-FMUSP) em conjunto com o Laboratório de Investigação LIM-02 do Departamento de Cirurgia da FMUSP. As pacientes apresentavam fototipo II a III (Fitzpatrick, 1999), (Anexo1), e fotoenvelhecimento cutâneo na face, grau III pela escala de Glogau (1994). Os procedimentos tiveram início após a explicação detalhada da pesquisa e a assinatura do termo de consentimento livre e esclarecido, segundo a Resolução do Conselho Nacional de Saúde 196, de 10 de outubro de 1996, aprovada pela comissão de ética do HC-FMUSP sob nº 891/05. (Anexos 2 e 3)

3.2 Critérios de inclusão, exclusão e suspensão do paciente da pesquisa

Foram considerados critérios de inclusão:

a) Paciente do sexo feminino;

b) Idade entre 45 e 65 anos;

c) Fototipo de I a IV (Fitzpatrick, 1999);

d) Presença de sinais de fotoenvelhecimento na face (GLOGAU, 1994);

e) Consentimento assinado após ampla explicação;

f) Paciente na menopausa.

Foram considerados critérios de exclusão:

a) Todos as pacientes que haviam sido previamente submetidos a algum procedimento cosmético na região da face, incluindo tratamento com LIP ou Laser;

b) Pele bronzeada e / ou com fototipos V e VI de Fitzpatrick (1999);

c) Portadores de doenças agravadas pela luz;

d) Pacientes em uso de drogas fotossensibilizantes;

e) Pacientes com história de quelóide ou cicatriz hipertrófica;

f) Paciente com impossibilidade de fazer fotoproteção durante todo o tratamento;

g) Pacientes com doenças cutâneas em atividade na região da face;

h) Recusa em assinar o termo de consentimento orientado.

A suspensão do paciente da pesquisa ocorreria a qualquer momento por desejo do paciente ou a critério do pesquisador diante de situações que demonstrassem prejuízo ao paciente.

3.3 Coleta do material fotográfico e biópsias

Após a inclusão do paciente, este foi submetido à entrevista (Anexo 4), a registro fotográfico e à biópsia da região facial.

Os indivíduos selecionados foram orientados a não usar medicações na face. Todas as fotografias foram feitas pela mesma pessoa, sendo em três posições para cada pacientes: facial anterior, lateral direita e lateral esquerda. A padronização das fotografias foi realizada previamente através do protocolo com as seguintes características técnicas:

1. Câmera fotográfica digital reflex Nikon D1x de 6 MB pixels de resolução.
2. Lente AF Micro Nikkor 24-120 mm 1:3, 5-5, 6 D.
3. Velocidade de obturação em sincronismo de flash de 1/250.
4. Abertura do diafragma ajustado para f 16,0-0 EV.
5. Iluminação artificial obtida por gerador de flash da marca Mako 2400 W assimétrico, sendo três tochas de iluminação, dispostas em duas fontes de iluminação lateral e uma fonte de iluminação frontal.
6. A distância entre o paciente e o plano da máquina fotográfica ficou em aproximadamente 140 cm.
7. O sistema de imagens usado na captura e armazenamento em computador foi através do software Nikon Capture 3 versão 3.5.0.
8. As imagens foram capturadas e armazenadas no formato TIFF 300 dpi RGB 8 bits, com tamanho físico de 10 x 15 cm.
9. Em cada sessão fotográfica foram realizadas três fotografias de cada paciente, sendo uma tomada frontal e duas tomadas do perfil direito e esquerdo.

O protocolo fotográfico foi realizado em três sessões fotográficas em fases diferentes do tratamento. A documentação fotográfica foi feita pré, 6 meses e 12 meses após o término do tratamento.

Em 26 pacientes foram realizadas biópsias de pele da região pré-auricular direita em área acometida pelo fotoenvelhecimento, utilizando "punch" descartável nº 4 após anestesia infiltrativa com lidocaína 2% sem vasoconstrictor. A sutura foi feita com fio mononylon 6.0 e os pontos retirados com 5 dias. Os fragmentos de pele foram imersos em solução de formalina 10% em tampão fosfato e encaminhados ao Laboratório de Investigação Médica LIM02 da Disciplina de Topografia Estrutural Humana do Departamento de Cirurgia da FMUSP.

Após 6 meses do primeiro tratamento foram realizadas novas biópsias em 25 pacientes na área pré-auricular esquerda e após 12 meses do término do tratamento foram feitas biópsias em 8 pacientes na região pré-auricular direita, distante da biópsia anterior.

3.4 Tratamento

As pacientes foram submetidos a 5 sessões, com intervalo mensal, na região da face com o aparelho de luz intensa pulsada (ACTIVE®), Record 618, Israel. Este aparelho possui tecnologia de banda larga-GEM (Geometrical Energy Management), emite luz nos comprimentos de onda entre 420 a 1100nm, duração de pulso de 10 milisegundos, pulso único, energia de 10 a 22 J/cm², programa de 0 a 12, sendo os programas mais altos utilizados nos fototipos mais baixos e resfriamento a ar. Possui ponteira de 1,5 x 5.0 cm.

Neste estudo foi escolhida energia 20 J/cm² e duração de pulso de 10 milisegundos (programa 10), pois as pacientes tinham Fototipo II a III de Fitzpatrick.

Todas as pacientes fizeram uso de ácido retinóico 0.025% mais hidroquinona 4% na face, à noite, durante 30 dias, antes das aplicações da LIP. As pacientes foram orientadas a suspender a medicação tópica por 3 dias antes do início do tratamento.

Foi utilizado gel resfriado transparente formando uma camada fina, para acoplamento entre a ponteira e a pele do paciente e para proteção da epiderme. A cada sessão, a aplicação era realizada em toda a face. Os disparos foram feitos adjacentes um ao outro, sendo feitas 3 a 4 passadas e mais 2 passadas, além da anterior, nas regiões do sulco nasolabial, região glabelar, região peribucal e periorbicular. Óculos de proteção foram utilizados pelo paciente e pelo pesquisador durante as aplicações.

Para alívio do eritema e da ardência decorrentes da aplicação, as pacientes eram orientados a fazer compressas geladas.

Entre as sessões, as pacientes foram instruídos a utilizar medidas de fotoproteção, como evitar exposição direta ao sol e usar bloqueador solar.

3.5 Critérios de avaliação clínica

As fotografias clínicas antes e depois, de cada paciente, foram avaliadas por 3 especialistas em Dermatologia. Os observadores foram orientados a preencher um formulário (Anexo 5) e assinalar um X em:

- Melhora Discreta: se houve pequena melhora do aspecto da pele: textura, clareamento e rugas.
- Melhora Moderada: se houve uma melhora razoável do aspecto da pele: textura, clareamento e rugas.
- Melhora intensa: se houve uma grande melhora do aspecto da pele: textura, clareamento e rugas.

A avaliação do paciente foi determinada pelo grau de satisfação estipulado numa nota de 0 a 10.

3.6 Avaliação dos efeitos colaterais

A avaliação dos efeitos colaterais do tratamento foi feita imediatamente após a realização de cada sessão e que desapareceram completamente depois de dois a sete dias.

a. Eritema /edema /ardência/crostas

Observou-se a presença ou ausência de eritema/edema/ardência e crostas após cada sessão.

b. Grau de dor

O grau de dor foi avaliado durante cada sessão, perguntando ao indivíduo sobre a intensidade da dor sentida durante a aplicação da Luz Intensa Pulsada. Foi atribuída uma classificação de ausente, leve ou moderada.

3.7 Critério de avaliação histopatológica e imunoistoquímica

As biopsias foram fixadas por 24 horas em solução de formalina 10% em Tampão Fosfato 0,1M. A seguir foram desidratadas e embebidas em parafina para estudo histológico e imunoistoquímico. Dos blocos de parafina foram obtidos cortes histológicos de três micrômetros de espessura, que seguiram técnicas imunoistoquímicas para estudo da expressão da imunoreatividade da pele e técnicas histoquímicas para estudo dos componentes fibrosos, fibras colágenas e elásticas da derme. Cortes histológicos de 3 micrômeros de espessura também foram corados pelo HE para avaliação histopatológica..

3.7.1 Fibras colágenas e elásticas

Cortes histológicos da pele das pacientes nas fases pré, 6 meses e 18 meses do início do tratamento, foram submetidos à coloração pelo método de Picrosirius a 0.2% (Sirius Red, Direct Red 80, C. I. 35780, Aldrich, Milwaukee, WI) dissolvido em solução aquosa de ácido pícrico saturado. Para evidenciar as fibras elásticas, os cortes histológicos foram submetidos à coloração pelo método da fucsina-resorcina de Weigert com oxidação prévia pela oxona 1% (2KHSO5. KHSO4. K2SO4, Du Pont Co.) (Fullmer et al., 1974).

3.7.2 Imunoistoquímica

Cortes histológicos seriados de 3 μm de espessura dos blocos de parafina seguiram para a reação de imunoistoquímica segundo o método do complexo avidina-biotina-peroxidase (Hsu et al 1983).

Os cortes histológicos foram recolhidos em lâminas de vidro previamente tratadas com 3-Aminopropyl-triethoxy-silane (Sigma A-3648 USA), utilizado para garantir melhor adesão do corte à lâmina. As lâminas, contendo os cortes, foram deixadas por 24 horas em estufa a 60º centígrados para iniciar a desparafinação, que foi completada com banho em xilol quente e frio. Em seguida elas foram submetidas à hidratação em banhos de etanol em graduação decrescente e finalmente água destilada.

A recuperação antigênica foi obtida em alta temperatura em vapor com solução de Citrato pH6.0 por 50 minutos a 95º C, para os anticorpos CD1, CD4 e CD8. Para avaliação do ICAM utilizou-se recuperação antigênica com alta temperatura em Tampão TRIS-CITRATO pH 7.2. A seguir procedeu-se ao bloqueio da peroxidase endógena com água oxigenada (3% - 10 volumes) com quatro banhos de 5 minutos cada. As lâminas com os espécimes foram lavadas com água corrente e destilada e com solução salina tamponada com fosfato (PBS-phosphate buffered saline) 0,01M pH 7,4 por 5 minutos.

Antes da incubação com anticorpo primário realizou-se o bloqueio de proteínas com “Protein Block Serum-Free” (DAKO X909, EUA) e depois bloqueio com Avidina e Biotina com os Kits DAKO Biotin Bloking por 15 minutos e DAKO Avidin Bloking também por 15 minutos. Em seguida, fez-se a incubação com os anticorpos primários nas seguintes diluições: CD1 1/20, CD4 1/400, CD8 1/50 e ICAM-1 1/100, que foram diluídos em tampão PBS contendo albumina bovina (BSA) 1% (SIGMA A 9647 USA) e ázida sódica (NaN3) 0,1%. Incubou-se por 60 minutos a 37º centígrados, a 4º centígrados em câmara úmida. Após a incubação, as lâminas com os espécimes eram lavadas em tampão PBS com três trocas de 2 minutos cada.

Para o anticorpo secundário biotinilado, a incubação foi realizada com o Kit "LSAB Plus-HRP" (Dako, USA), lavando-se após em tampão PBS com três trocas de 3 minutos cada.

A revelação foi realizada em solução de substrato cromógeno, DAB (3,3 diaminobenzidine-tetrahydrocloride do kit "LiquidDAB + Substrate Chromogen System" (DAKO). A seguir, lavou-se o material em água corrente e destilada por 3 minutos e contracorou-se com hematoxilina de Harris por 1 minuto.

As lâminas com os espécimes foram lavadas novamente em água corrente e destilada, imersas duas vezes em água amoniacal (solução aquosa de hidróxido de amônia 0,5%) e lavadas outra vez em água corrente e destilada. Em seguida, foram desidratadas em etanol com graduação crescente e montaram-se novas as lâminas com Entellan (Merk 107961, Germany).

3.7.3 Avaliação histomorfométrica para fibras colágenas, elásticas, células CD1 e vasos ICAM +

As lâminas submetidas à histoquímica para fibras colágenas e elásticas e para a imunoistoquímica foram analisadas sob microscópio de luz Zeiss com objetiva de 20 aumentos e ocular de 10 aumentos. A avaliação quantitativa foi realizada com auxílio de Sistema Analisador de Imagem (Kontron Eletronic 300, ZEISS).

A estação de trabalho consiste de microscópio Zeiss trinocular, 1 vídeo-câmera colorida (SONY CCD - Iris), com placa digitalizadora de imagens, um microcomputador com processador Pentium 133MHz, IBM-PC compatível, operando em ambiente Windows 95®-32 bits. As imagens obtidas em 10 campos microscópicos

foram digitalizadas com auxílio do software, proporcionando a possibilidade de compartilhamento de dados com o processador de textos (Microsoft Word®) e planilha eletrônica (Microsoft Excel®). A utilização deste programa proporcionou a análise, o tratamento, a interpretação e a obtenção de valores de mensuração das estruturas com todas as variáveis e a distribuição automática dos dados.

A transmissão óptica foi quantificada em suas medidas originais, transformando a medida da imagem digitalizada, o Pixel, em medida micrometrada. Para tal utilizamos a calibração de Pixel em micrômetros. A calibração das imagens foi realizada para imagens obtidas em aumentos de 10, 20, 40 e 100 vezes. O fator de calibração (CF) é calculado automaticamente em pixels e este fator foi utilizado pelo software para os cálculos correspondentes em micrômetros. As imagens foram analisadas pelo software Kontron 300 (Zeiss) para determinação de área, contagem de partículas, contendo ferramenta que permite identificar determinada estrutura, colocá-la em evidência e automatizar sua marcação.

Após aquisição da imagem com objetiva de 20x e ocular de 10x, utilizamos o recurso de “thereshold” para marcar as estruturas a serem quantificadas. Em seguida, empregamos um procedimento de macro desenvolvido para: contagem, mensuração e quantificação da expressão das fibras colágenas e elásticas, anti-CD1 e anti-ICAM existente em cada imagem analisada. Esta rotina semi-automatizada foi realizada em cada campo da lâmina em estudo, sendo 10 campos por lâmina. Os resultados obtidos em cada campo correspondentes à área percentual de fibras, ou seja, fração de área, foram arquivados em planilha Excel para posterior análise estatística. Em cada campo analisado foi também quantificada a área tecidual analisada. A avaliação imunoistoquímica para anti-CD1 foi realizada através da contagem do número de

células CD1 positivas em área (mm^2) da epiderme, que foi obtida com auxilio do sistema analisador de imagem Kontron 300. A avaliação do anti-ICAM foi obtida pela fração de área que os vasos positivos ocupam numa determinada área da derme (mm^2).

3.7.4 Avaliação semiquantitativa para células CD4 e CD8

A derme de todas as amostras foi avaliada sob microscópio de luz Zeiss com objetiva de 20 aumentos e ocular de 10 aumentos, por dois investigadores independentes. A média de intensidade de reação foi avaliada em todo o espécime, por método semiquantitativo usando os seguintes escores: 0=ausência de reação; 1,0= reação discreta; 2,0= reação moderada; 3,0= reação intensa. A documentação fotográfica foi obtida usando microscópio de luz acoplado ao analisador de Imagem Kontron 300 com uma câmera CCD Sony (Tokyo, Japan)

3.8 Análise Estatística

Os dados quantitativos histomorfométricos, relativos à fração de área de fibras colágenas e elásticas, ao número de células CD1 positivas, à fração de área de vasos ICAM -1 positivos e aos valores semiquantitativos de células CD4 e CD8 positivas foram analisados através de Estatística Descritiva: média, desvio padrão, valor mínimo e máximo e mediana. Para avaliar se um mesmo tratamento promoveu diferença nas pacientes, compararam-se os dados pré, 6 meses e 18meses após o início do tratamento. Os valores foram submetidos a teste de normalidade. Quando o

teste de normalidade foi significante utilizou-se o Teste Estatístico de Análise de Variância, comparando a média dos valores entre as duas ou três fases do estudo. Este teste indicou se o efeito do tratamento, na mesma população de estudos, foi estatisticamente significante. Quando os valores obtidos não se distribuíam segundo uma curva normal, foi utilizado o teste estatístico não paramétrico de Kruskal-Wallis. Os testes estatísticos foram realizados com auxílio do programa SigmaStat (Jandel Cientific, CA, USA), aceitando como nível de significância $p < 0,05$.

4 Resultados

4.1 Avaliação Clínica

4.1.1 Avaliação de melhora clínica

Os resultados da avaliação clínica encontram-se na Tabela 1. A seguir são apresentadas as fotografias (frente e perfil) de pacientes que receberam tratamento mensal com LIP por 5 sessões (Figuras: 1A e B, 2 A e B).

OBS: A avaliação clínica foi realizada nos 26 casos.

Tabela 1. Descrição das pacientes segundo a idade, fototipo, classificação de Glogau e avaliação clínica através da comparação de fotografias pelos três observadores (6 meses e 12 meses)

Caso	Idade	Fototipo	Classificação	Avaliador (6 meses)			Avaliador (12 meses)		
	(anos)		(Glogau)	1	2	3	1	2	3
1	60	III	III	MM	MM	MM			
2	49	III	III	MI	MI	MI			
3	52	III	III	MI	MI	MI			
4	65	III	III	MD	MM	MD			
5	50	III	III	MD	MD	MD			
6	71	II	III	MM	MM	MM			
7	59	III	III	MI	*MI*	MI			
8	51	III	III	MM	MM	MD			
9	49	III	II	MD	MD	MM			
10	45	III	III	MM	MM	MM			
11	58	II	III	MM	MI	MI			
12	54	II	III	MM	MM	MD			
13	47	III	III	MM	MM	MD			
14	62	III	III	MM	MD	MD			
15	45	III	III	MM	MD	MD			
16	50	III	III	MM	MD	MD	MD	MD	**MD**
17	45	II	III	MI	MI	MI	MM	MD	**MD**
18	55	III	III	MI	MI	MI	MM	MM	**MM**
19	50	III	III	MI	MI	MI	MM	MM	**MM**
20	55	III	II	MM	MD	MD	MD	MD	**MD**
21	50	III	III	MM	MM	MM	MD	MD	**MM**
22	50	III	III	MM	MM	MM	MD	MD	**MD**
23	45	III	III	MM	MM	MM	MM	MM	**MD**
24	48	III	III	MM	MM	MI	MD	MM	**MM**
25	50	III	III	MI	MI	MM	MM	MM	**MD**
26	**45**	**III**	**III**	**MI**	**MI**	**MM**	**MM**	**MM**	**MM**

MD=Melhora discreta; MM = Melhora moderada; MI = Melhora intensa

Pré-tratamento | Após 6 meses | 12 meses após término do tratamento

Notar melhora intensa com rejuvenescimento da face.

Pré-tratamento

Após 6 meses

12 meses após término do tratamento

Figura 1. A - Evolução do aspecto clínico após tratamento do fotoenvelhecimento da face com Luz Intensa Pulsada. B - corresponde ao maior aumento da figura 1A, mostrando melhora da textura e clareamento da pele

Pré-tratamento | Após 6 meses | 12 meses após término do tratamento

N**otar melhora moderada do aspecto da pele.**

Pré-tratamento | Após 6 meses | 12 meses após término do tratamento

N**otar melhora discreta do aspecto da pele.**

Figura 2. Evolução do aspecto clínico após tratamento do fotoenvelhecimento da face com Luz Intensa Pulsada

Os resultados desta avaliação clínica foram então agrupados por porcentagem em relação ao total das pacientes para cada avaliador e dispostos em forma de gráfico de barras. Tabela 2 e Gráfico 1 correspondem a 6 meses. Tabela 3 e Gráfico 2 correspondem a 1 ano.

Tabela 2. Resultado da avaliação clínica após 6 meses segundo os 3 observadores (26 casos)

Avaliação clínica (26 casos)	1	2	3	Média	Concordância de avaliação
Melhora Discreta	11,55%	23,08%	34,62%	23,08%	1 (3,8%)
Melhora Moderada	57,69%	42,31%	34,62%	44,87%	6 (23%)
Melhora Intensa	30,76%	34,61%	30,76%	32,05%	5 (19%)

Gráfico 1. Avaliação clínica após 6 meses dos três observadores (1, 2 e 3)

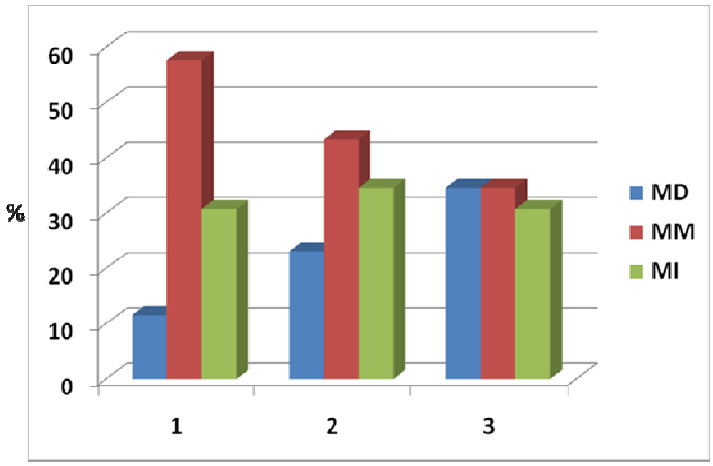

(MD: Melhora Discreta, MM: Melhora Moderada e MI: Melhora Intensa)

Após 6 meses houve melhora clínica moderada e intensa em 76,92% dos casos.

Tabela 3. Resultado da avaliação clínica após 12 meses (do término do tratamento) segundo os 3 observadores (11 casos) em comparação a clínica inicial

Avaliação clínica (11 casos)	1	2	3	Média	Concordância de avaliação
Melhora Discreta	45,45%	45,45%	54,55%	48,48%	5 (45%)
Melhora Moderada	54,55%	54,55%	45,45%	51,52%	6 (54%)

Gráfico 2. Avaliação clínica após 12 meses (do término do tratamento) dos três observadores (1, 2 e 3)

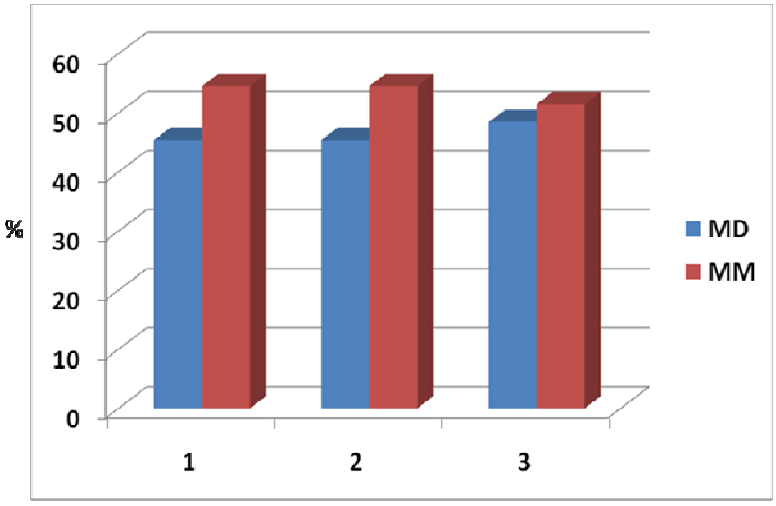

(MD: Melhora Discreta e MM: Melhora Moderada)

Após 12 meses do término do tratamento observou-se que 51,52% das pacientes apresentaram uma melhora clínica moderada em relação a clínica inicial.

4.1.2 Avaliação do grau de satisfação das pacientes

As pacientes foram solicitadas a dar uma nota subjetiva de 0 a 10 ao tratamento, para avaliar qual o grau de satisfação delas quanto à terapêutica empregada. O nível de satisfação das pacientes foi 8,57. Todas as pacientes relataram

clareamento e melhora da textura da pele. A Tabela 4 mostra as notas de melhora das pacientes e o Gráfico 3 mostra as porcentagens correspondentes.

Tabela 4. Resultado da avaliação do grau de satisfação das pacientes

Casos	Nota Do paciente
1	9
2	10
3	9
4	7
5	7
6	8
7	9
8	8
9	7
10	9
11	10
12	8
13	8
14	7
15	8
16	8
17	10
18	10
19	9
20	8
21	7
22	10
23	9
24	9
25	10
26	9

Gráfico 3. Grau de satisfação das pacientes

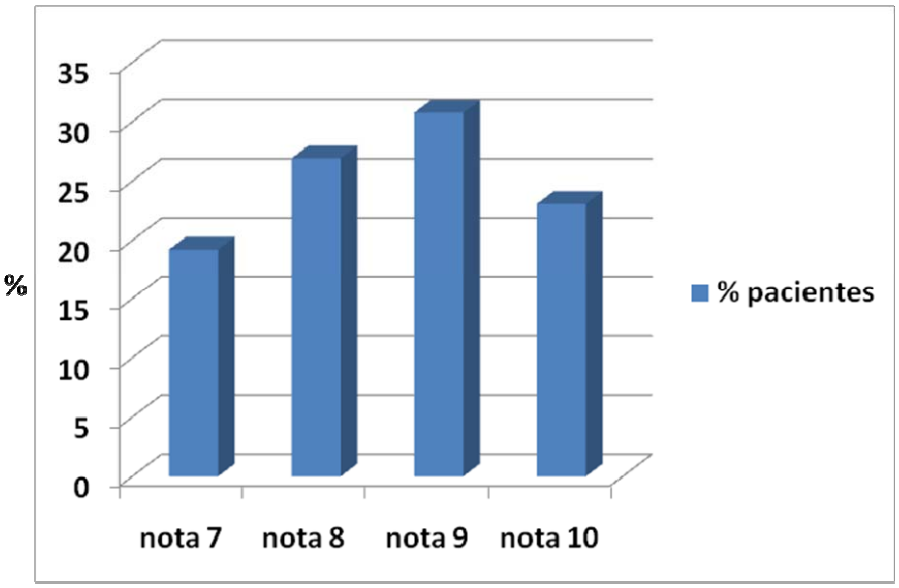

4.1.3 Avaliação dos efeitos colaterais

Avaliação dos efeitos colaterais nas 26 pacientes com fotoenvelhecimento da face, durante o tratamento com Luz Intensa Pulsada foram: eritema (11/26), edema (10/26), ardência (7/26) e crostas (8/26). A Tabela 5 apresenta os tipos do efeito colateral de cada uma das pacientes tratadas. Estes dados foram agrupados em porcentagem e estão representados no Gráfico 4.

Tabela 5. Efeitos colaterais decorrentes do tratamento com Luz Intensa Pulsada

Caso	Edema	Eritema	Ardência	Crosta	Total (efeitos colaterais)
1					**-**
2	X	X		X	**3**
3					**-**
4	X	X	X	X	**4**
5	X	X			**2**
6					**-**
7					**-**
8	X	X	X	X	**4**
9					**-**
10	X	X	X	X	**4**
11	X	X	X		**3**
12					**-**
13					**-**
14					**-**
15					**-**
16		X	X		**2**
17					**-**
18					**-**
19	X	X		X	**3**
20	X	X	X	X	**4**
21	X	X			**2**
22					**-**
23				X	**1**
24	X	X	X		**3**
25					**-**
26				X	**1**
TOTAL	**10**	**11**	**7**	**8**	**36**

Gráfico 4. Avaliação dos efeitos colaterais

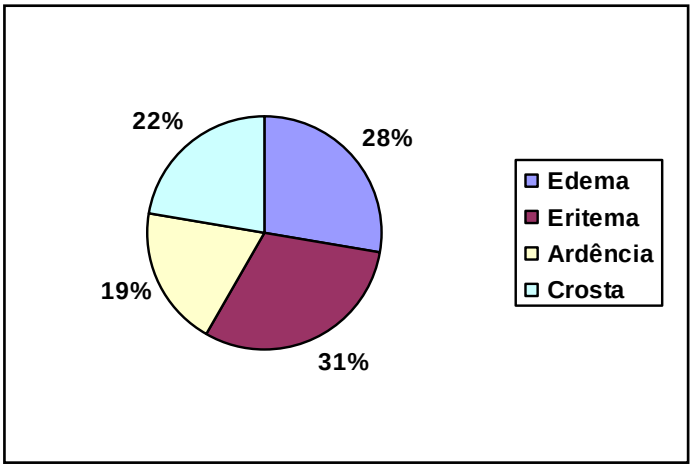

4.1.4 Avaliação do grau de dor segundo as pacientes

Durante o tratamento com a Luz Intensa Pulsada as pacientes referiam se estavam apresentando dor com a aplicação da IPL na graduação de Leve (L), moderada (M) ou ausente (A). Os dados apresentados na Tabela 6 são os resultados obtidos das 5 sessões de tratamento a que estas pacientes foram submetidas. Os dados foram transformados em porcentagem e estão apresentados no Gráfico 5.

Tabela 6. Avaliação de dor durante o tratamento

Caso	Dor
1	A
2	L
3	A
4	L
5	L
6	A
7	A
8	L
9	A
10	L
11	L
12	A
13	A
14	A
15	A
16	L
17	A
18	A
19	L
20	L
21	M
22	A
23	A
24	M
25	A
26	L

A = ausente 14 (54%) ; L = leve 10 (38%); M = moderada 2 (8%)

Gráfico 5. Avaliação de dor em relação ao número de pacientes

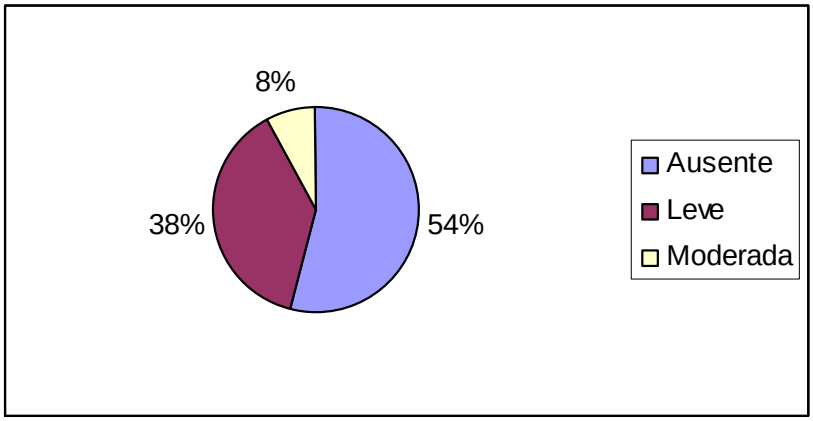

4.2 Análise histológica

As biópsias de pele das pacientes foram analisadas sob microscópio de luz Zeiss e as características diferenciais foram documentadas por captura de imagem.

As biópsias de pele pré-tratamento apresentaram na maioria dos casos epiderme com retificação das papilas dérmicas e queratinócitos dentro dos limites da normalidade. A derme superficial mostrou quantidade variável de elastose solar e áreas com grande redução de fibras colágenas. Na derme superficial as fibras colágenas mostram espessura variável com tamanho reduzido e distribuição desordenada. Ao redor de vasos e anexos da derme observamos a presença de infiltrado inflamatório mononuclear (Figuras 3 a 10).

As biópsias de pele 6 meses após o início do tratamento mostraram epiderme ainda com retificação e queratinócitos dentro dos limites da normalidade. Camada basal preservada. A derme mostrou grande aumento de fibras colágenas, que se mostraram organizadas seguindo orientação paralela à epiderme. Na derme observou-se ainda a presença de infiltrado inflamatório mononuclear ao redor de vasos e anexos.

O estudo histopatológico (fibras colágenas e elásticas) pré e 6 meses após tratamento foi realizado em 25 casos. O estudo em 3 fases (pré, 6 meses e 12 meses após término do tratamento) foi realizado com 8 casos.

As biópsias de pele, 12 meses após término do tratamento, mostraram pequena redução de colágeno na derme e ainda presença de infiltrado inflamatório mononuclear ao redor de vasos e anexos.

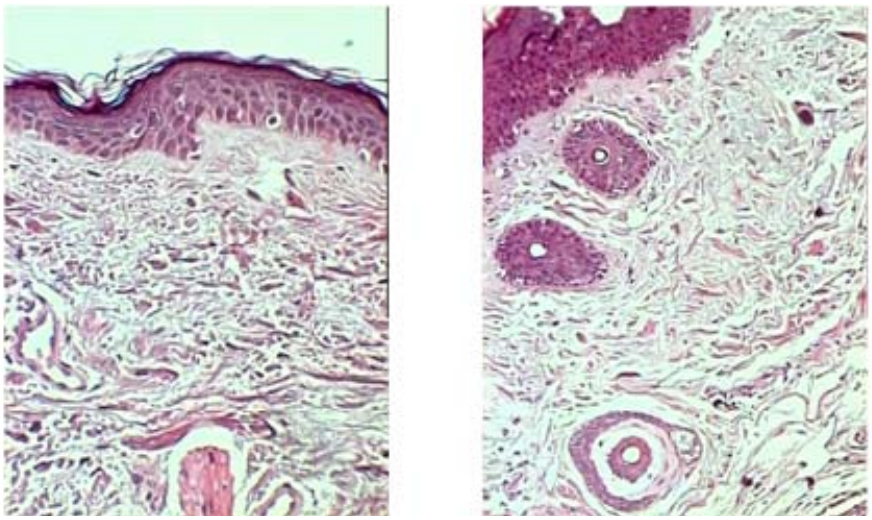

Figura 3. Retificação dos cones epiteliais, redução de papilas dérmicas, colágeno fragmentado e desorganizado

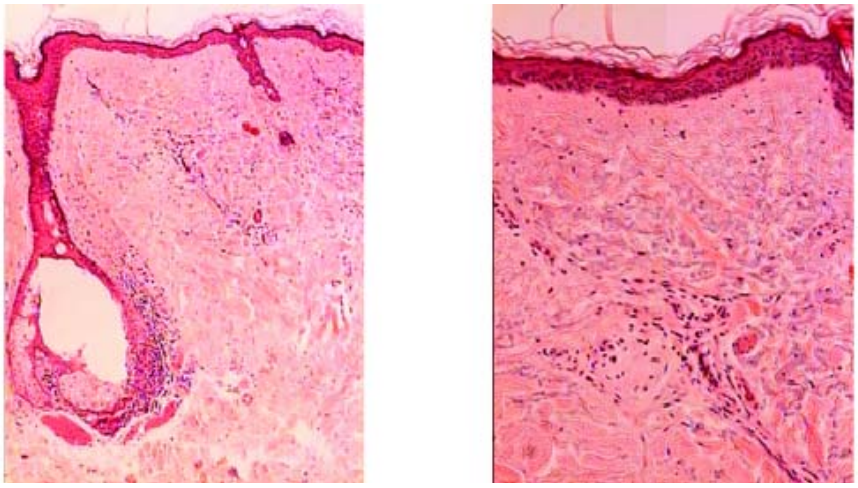

Figura 4. Espessura Epi/derme reduzida, retificação dos cones epiteliais, hiperqueratose, desorganização dos queratinócitos, distribuição melanócitos/melanina heterogênea, degeneração e redução de colágeno/fibras elásticas e inflamação

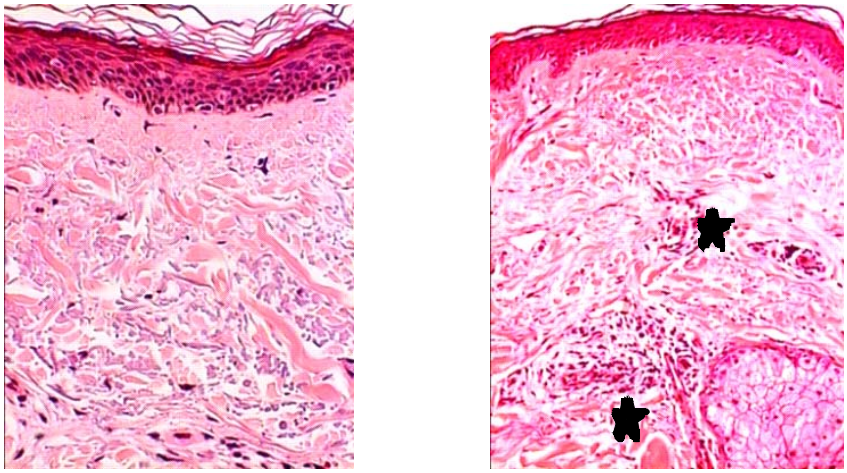

Figura 5. Pele Fotoenvelhecida – Face. A. Colágeno fragmentado desorganizado e degenerado elastosesolar. B. Infiltrado inflamatório mononuclear ao redor de vasos e anexos (*)

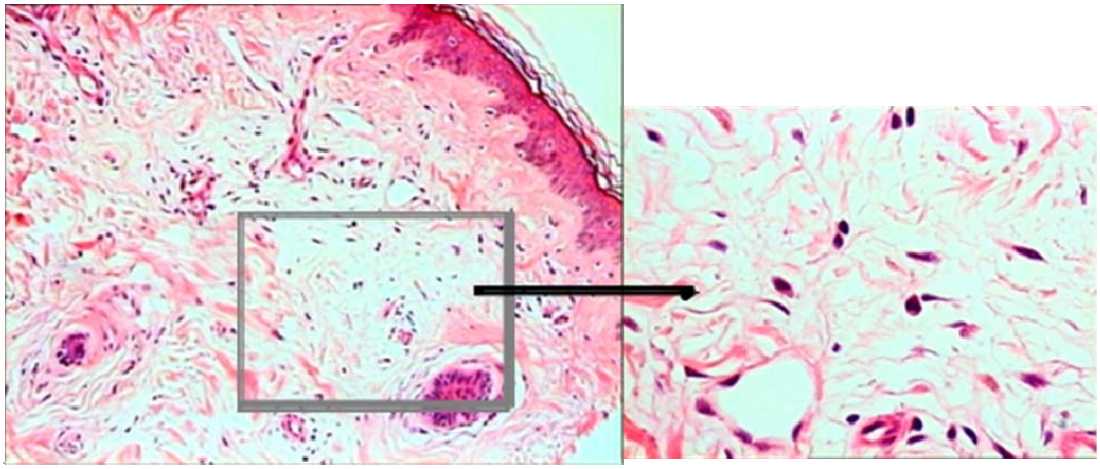

Figura 6. Fotoenvelhecimento - Face Pele Pré- auricular. A. Área da derme com grande redução de fibras colágenas. HE – 160X. B. Maior aumento da área. HE – 690X

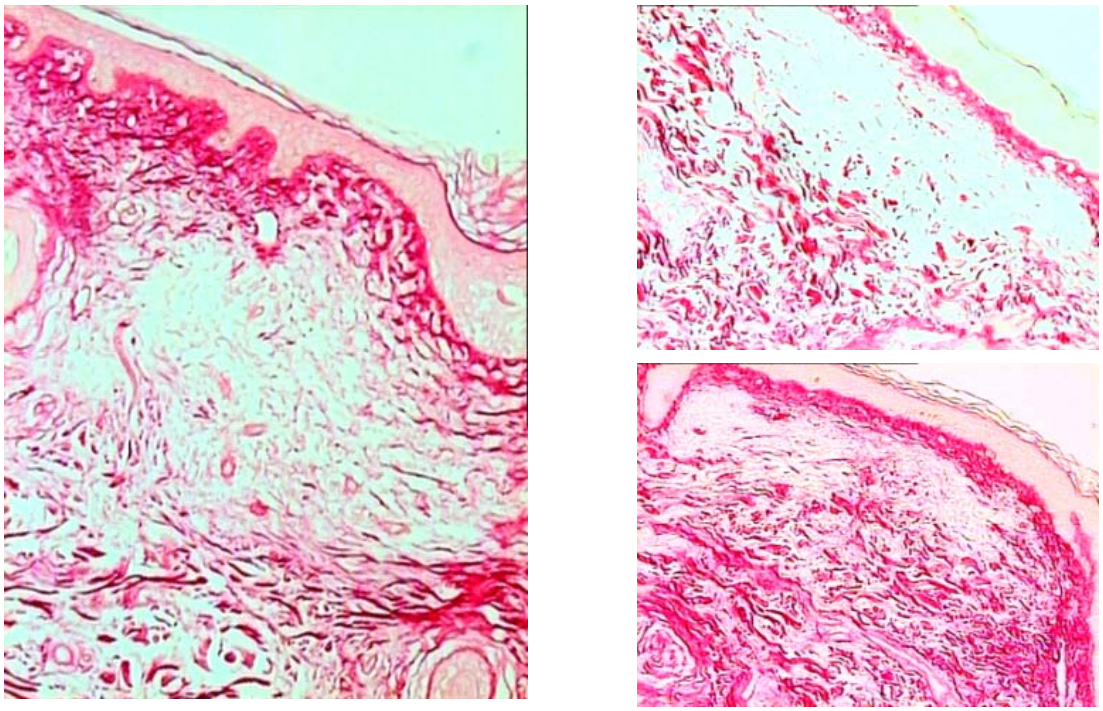

Figura 7. Pele fotoenvelhecida da face mostrando área de intensa redução de fibras colágenas. Picrosirius 160X

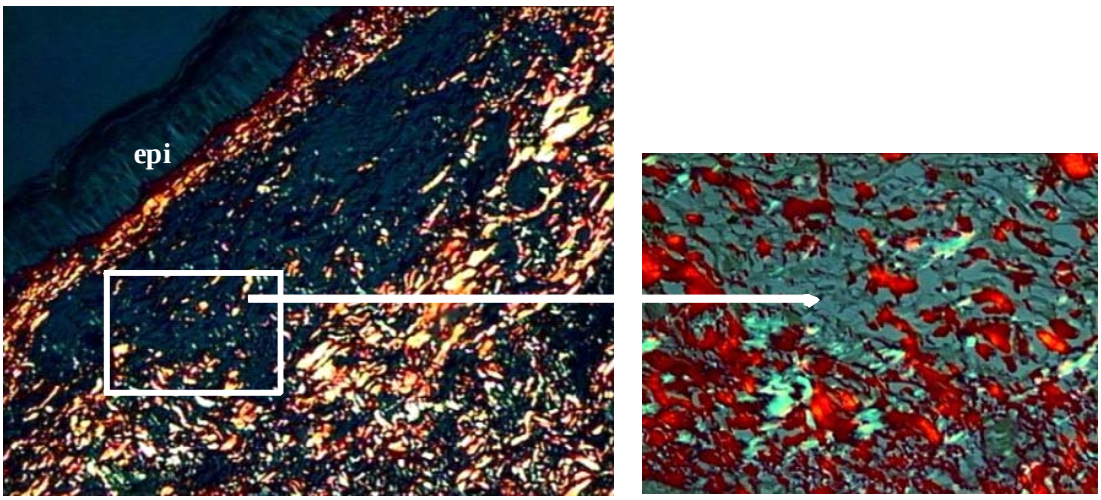

Figura 8. Pele da face mostrando área da derme superficial com grande redução de fibras colágenas. Picrosirus sob visão com Luz Polarizada. Vermelho e amarela = colágeno I. Verde = colágeno III

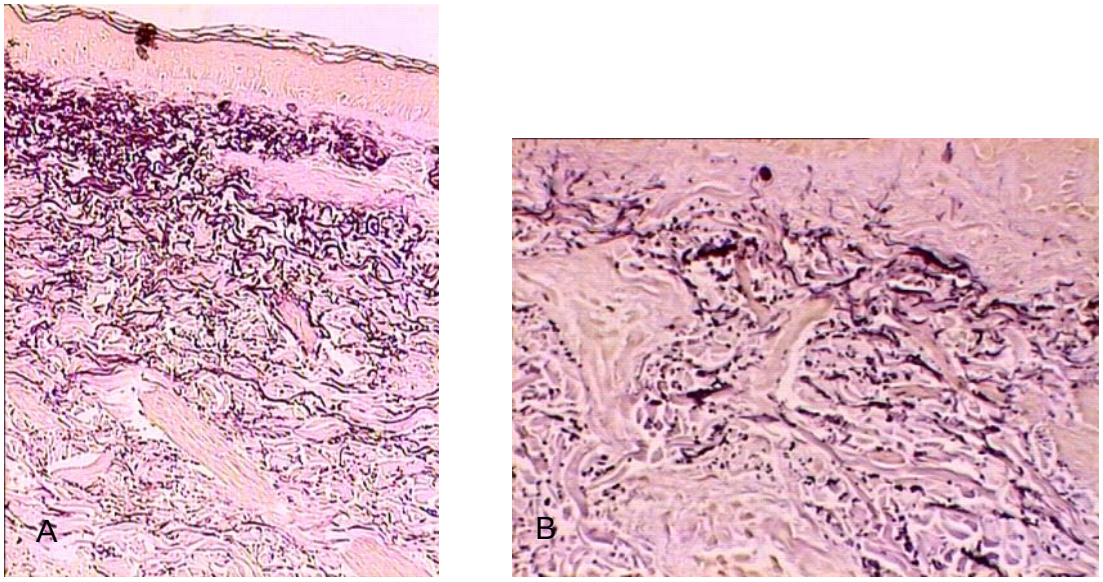

Figura 9. A. Derme mostrando acúmulo de fibras coradas representando a elastose solar. B. Derme mostrando fibras elásticas coradas em negro (Weigert-oxona). Notar fibras pequenas e desorientadas

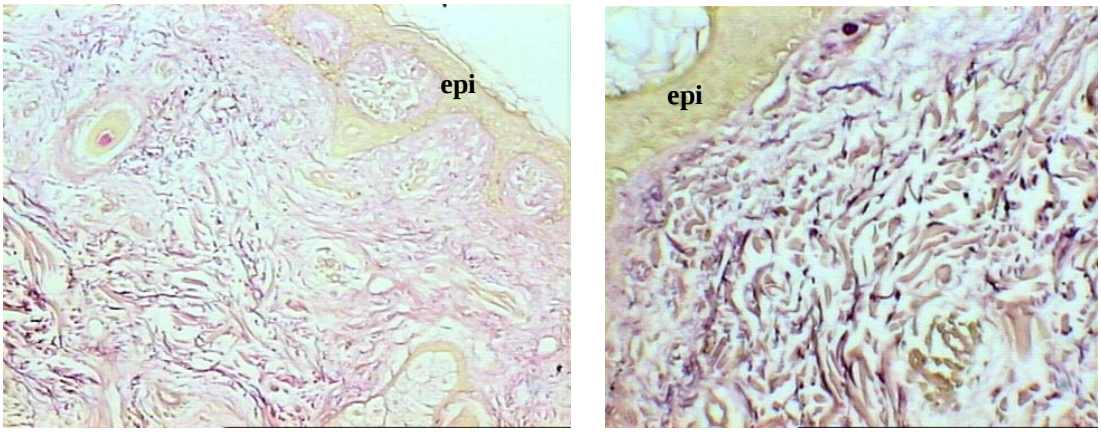

Figura 10. Derme mostrando grande redução de fibras elásticas (coradas em negro Weigert-oxona). Notar fibras pequenas e desorientadas. Notar ausência do complexo ligamentar elástico derme-epiderme

4.3 Análise histomorfométrica das fibras colágenas

A quantificação do colágeno da derme foi avaliada por histomorfometria com auxílio de Sistema Analisador de Imagem. Observou-se que a derme das biópsias de pele pré-tratamento apresentavam pequena quantidade de colágeno, com fibras desordenadas e pequenas (Figuras 11, 12, 13 e 14).

As biópsias de pele 6 meses após o tratamento mostraram aumento de colágeno na derme, com ordenação paralela dessas fibras em relação à epiderme (Figuras11 a 14). A quantificação das fibras colágenas mostrou aumento médio de 51,33% proporção média de fibra colágena na derme após 6 meses de tratamento e o aumento em relação a 12 meses do término do tratamento foi 30,17%.

Os valores da fração de área de colágeno (%COL) dos casos estudados encontram-se na Tabela 7. A Tabela 8 mostra a Estatística Descritiva: média, desvio padrão, valores max e min e mediana da fração de área de colágeno das biópsias de pele.

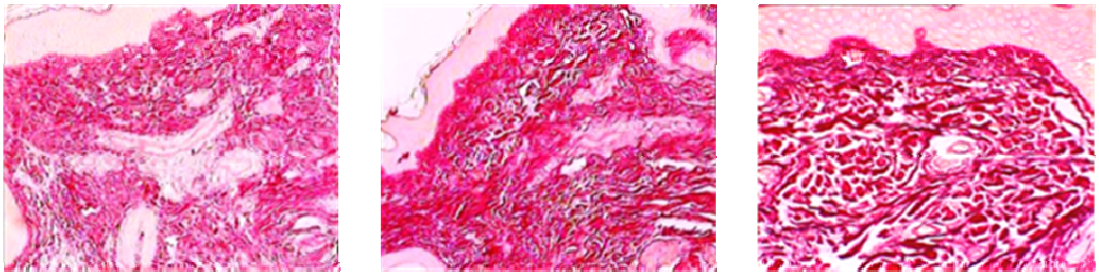

Pré-tratamento | Após 6 meses | 12 meses após término do tratamento

Figura 11. Biópsias de pele coradas pelo método de Picrosirius para evidenciar fibras colágenas. Notar grande aumento de colágeno na derme após 6 meses e pequena redução após 12 meses do término do tratamento

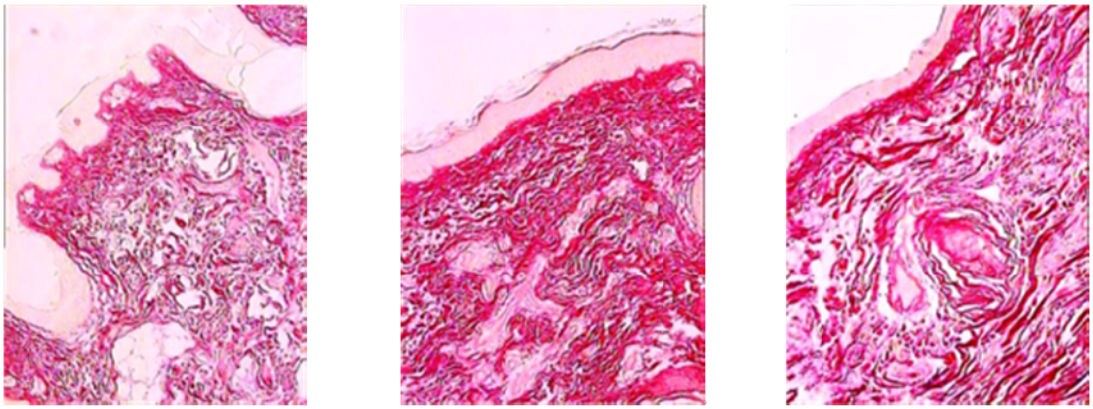

Pré-tratamento | Após 6 meses | 12 meses após término do tratamento

Figura 12. Biópsias de pele coradas pelo método de Picrosirius para evidenciar fibras colágenas. Notar grande aumento de colágeno na derme após 6 meses e pequena redução após 12 meses do término do tratamento

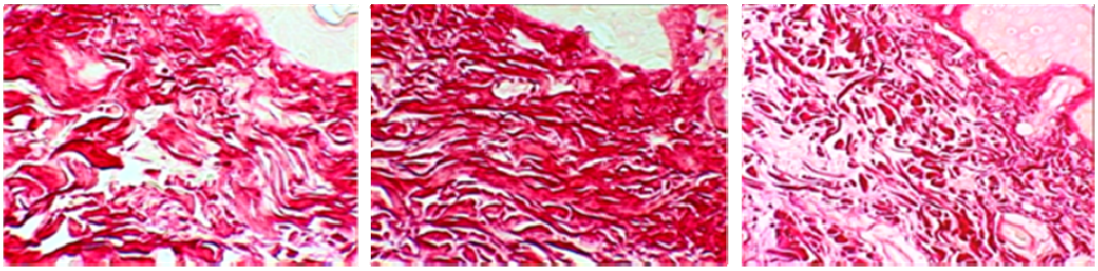

Pré-tratamento | Após 6 meses | 12 meses após término do tratamento

Figura 13. Biópsias de pele coradas pelo método de Picrosirius para evidenciar fibras colágenas. Notar grande aumento de colágeno na derme após 6 meses e pequena após 12 meses do término do tratamento

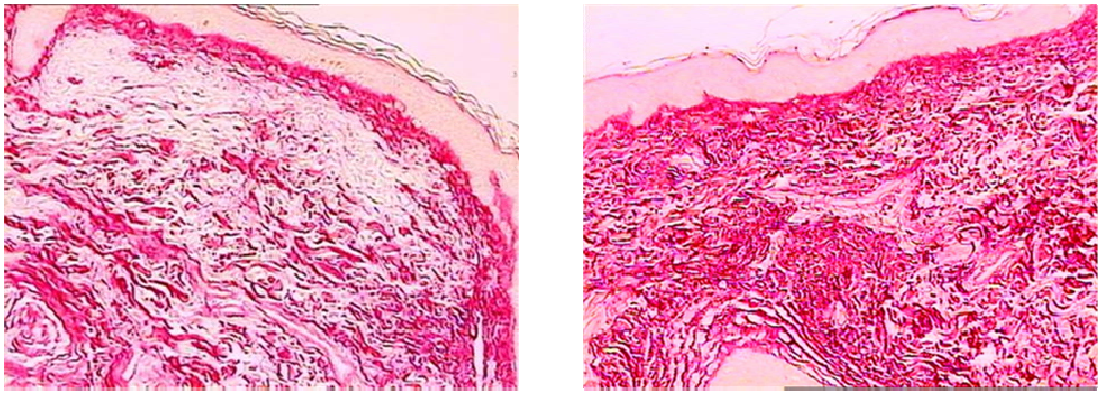

Pré-tratamento | Após 6 meses

Figura 14. Biópsias de pele coradas pelo método de Picrosirius para evidenciar fibras colágenas. Notar grande aumento de colágeno na derme após 6 meses do tratamento

Tabela 7. Valores individuais da fração de área de colágeno (%) na derme das biópsias de pele estudadas

Casos	% Colágeno Pré	% Colágeno 6 meses	% Colágeno 12 meses
C1	27,76	46,72	
C2	30,73	45,48	
C3	29,38	39,91	
C4	36,1	41,27	
C5	30,95	34,48	
C6	31,95	51,02	
C7	11,28	57,5	
C8	31,01	40,85	
C9	33,52	36,67	
C10	35,72	47,83	
C11	30,65	53,23	
C12	25,78	31,69	
C13	23,89	33,83	
C14	22,48	28,44	
C15	27,33	30,59	
C16	18,83	26,77	
C17	30,92	52,75	
C18	18,8	42,65	**29,37**
C19	20,17	31,42	**28,73**
C20	29,45	37,52	**31,16**
C22	27,27	35,14	**32,1**
C23	19,29	39,07	**37,39**
C24	21,75	30,84	**36,5**
C25	15,05	27,72	**30,46**
C26	**14,89**	**32,47**	**41,65**

Tabela 8. Estatística Descritiva da fração de área de colágeno na derme

Estatística	%Colágeno pré	% Colágeno 6 meses	% Colágeno 12 meses (n=8)
Média	25,79	39,03	**33,57**
Desvio Padrão	6,80	8,73	**4,48**
Max	36,1	57,49	**41,65**
Min	11,28	26,76	**28,73**
Mediana	**27,33**	**37,51**	**31,90**

4.3.1 Análise Estatística comparativa da Fração de Área de Colágeno (%COL) na derme entre duas fases estudadas

Comparando-se %COL pré e 6 meses após início do tratamento, pela Análise de Variância, verificou-se haver diferença significante, com aumento significativo da %COL (F=35,74; p<0,001); (Gráfico 6). Essa diferença foi confirmada pelo Teste de Tukey (q=8,45, p<0,05). O gráfico 6 representa os valores médios da %COL na derme de 25 casos em duas fases diferentes (pré e após 6 meses).

Gráfico 6. Gráfico de Barras representando a análise de variância da %COL em duas fases diferentes do est

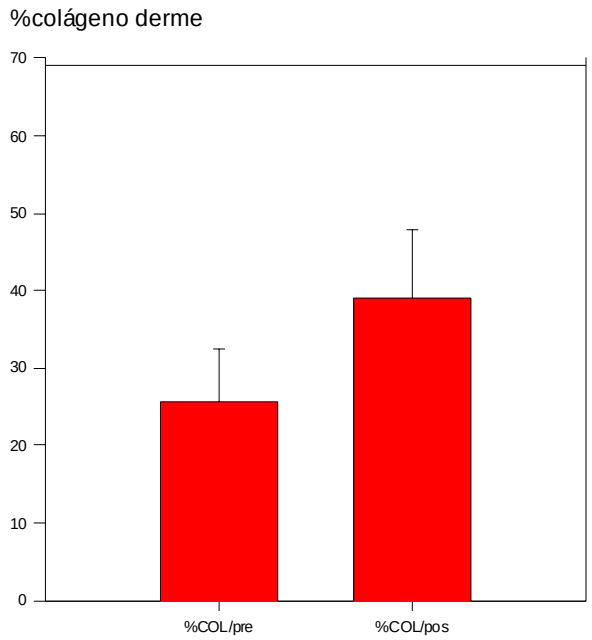

4.3.2 Análise Estatística comparativa da Fração de Área de Colágeno (%COL) na derme entre as três fases estudadas (n=8 casos).

Comparando-se a %COL da derme em três fases diferentes em 8 pacientes, pré (20,83±5.24); 6 meses (34,60±4,92) e 12 meses do término do tratamento (33,57±4,48), através do Teste Estatístico de Análise de Variância, observamos haver diferença significante (F=19,65; p<0,001). Para melhor especificar as diferenças aplicamos o Teste de Tukey, que revelou diferença altamente significativa com aumento de fibras colágenas na derme 6 meses e 12 meses após término do tratamento: %COL pré e 6 meses (q=7,95; p<0,05) e %COL pré e 12 meses (q=7,36; p<0,05). Não houve diferença estatisticamente significante entre %COL 6 meses e 12 meses do término do tratamento (q= 0,59; p>0,05). O gráfico 7 representa esta análise.

Gráfico 7. Gráfico de Barras representando a análise de variância da %COL em três fases diferentes do estudo (8 casos)

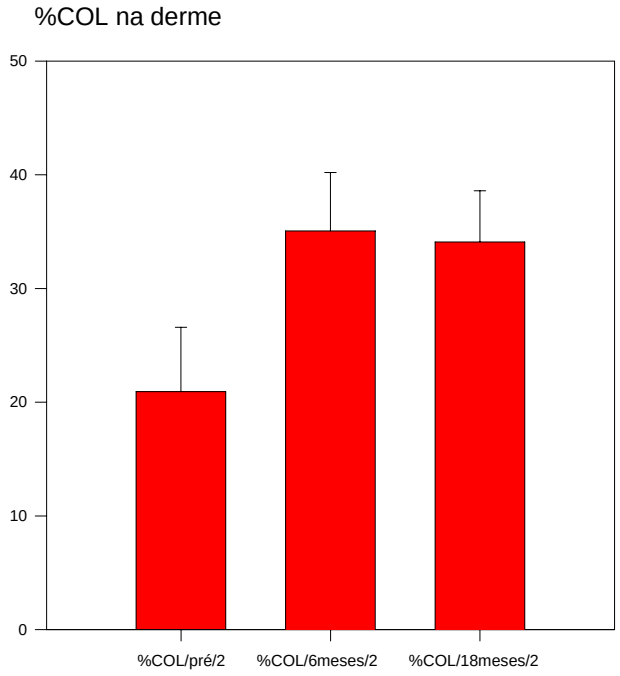

4.4 Análise das fibras elásticas na derme

A quantificação das fibras elásticas da derme das biópsias de pele foi avaliada por histomorfometria com auxílio de Sistema Analisador de Imagem. A derme das biópsias de pele pré-tratamento mostraram fibras elásticas espessas e curtas, por vezes encurvadas e desordenadas ou dispostas em agrupamentos, não havendo distribuição homogênea entre as fibras colágenas (Figuras 15, 16 e 17) Com o auxílio do Sistema Analisador de imagens pudemos marcar estas fibras elásticas e desse modo quantificá-las.

As biópsias de pele 6 meses após tratamento apresentaram maior quantidade de fibras elásticas, que se mostravam mais longas e paralelas às fibras colágenas (Figuras 15, 16 e 17). As fibras elásticas mostraram aumento de 44,13% após 6 meses e um aumento de 143,19% após 12 meses.

A Tabela 9 mostra os valores individuais da fração de área de fibras elásticas (%FE) dos casos estudados. A Tabela 10 mostra a média, desvio padrão, valores max e min e mediana da fração de área de fibras elásticas das biópsias de pele estudadas.

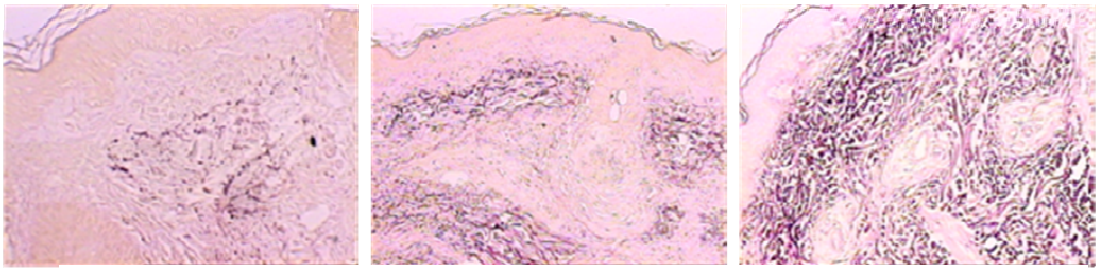

Pré-tratamento | Após 6 meses | 12 meses após término do tratamento

Figura 15. Biópsias de pele coradas pelo método de Weigert-oxona para evidenciar fibras elásticas. Notar aumento de fibras elásticas na derme após 6 meses e grande aumento após 12 meses do término do tratamento

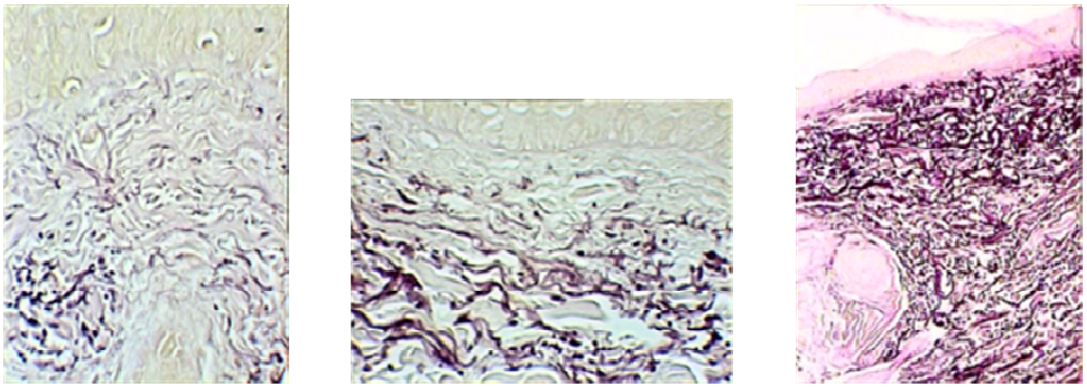

Pré-tratamento | Após 6 meses | 12 meses após término do tratamento

Figura 16. Biópsias de pele (pré e 6 meses pós) coradas pelo método de Weigert-oxona para evidenciar fibras elásticas. Notar aumento de fibras elásticas na derme após 6 meses e grande aumento após 12 meses do término do tratamento

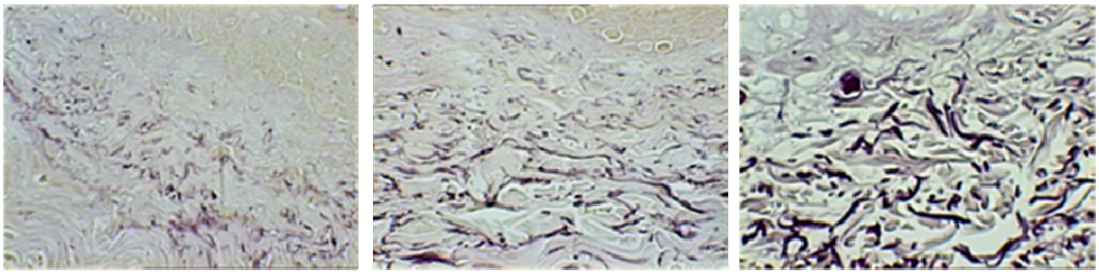

Pré-tratamento | Após 6 meses | 12 meses após término do tratamento

Figura 17. Biópsias de pele coradas pelo método de Weigert-oxona para evidenciar fibras elásticas. Notar aumento de fibras elásticas na derme após 6 meses e grande aumento após 12 meses do término do tratamento

Tabela 9. Valores individuais da fração de área de Fibras Elásticas na derme das biópsias de pele estudadas

Casos	% Fibras Elásticas Pré	% Fibras Elásticas 6 meses	% Fibras Elásticas 12 meses
C1	3,5	20,52	
C2	4,77	17,69	
C3	7,01	12,64	
C4	13,68	14,3	
C5	13,07	20,55	
C6	9,64	12,98	
C7	15,18	19,33	
C8	9,35	10,47	
C9	5,41	15,91	
C10	14,07	13,46	
C11	6,76	8,83	
C12	14,98	18,11	
C13	20,7	24,1	
C14	13,01	18,01	
C15	8,05	13	
C16	7,35	15,68	
C17	7,4	6,85	
C18	3,27	4,79	**21,51**
C19	4,3	10,69	**16,42**
C20	11,52	16,35	**31,7**
C22	10,51	9,43	**16,64**
C23	8,71	8,88	**18,27**
C24	5,03	8,02	**21,93**
C25	8,69	9,71	**28,35**
C26	**11,02**	**10,98**	**29,48**

Tabela 10. Estatística Descritiva da fração de área de Fibras Elásticas na derme

Estatística Descritiva	%Fibras Elásticas pré (25 casos)	% Fibras Elásticas 6 meses pós (25 casos)	% Fibras Elásticas 12 meses (8 casos)
Média	9,47	13,65	**23,03**
Desvio Padrão	4,310	4,883	**6,044**
Max	20,70	24,1	**31,70**
Min	3,26	4,791	**16,42**
Mediana	**8,71**	**13,00**	**21,72**

4.4.1 Análise Estatística comparativa da Fração de Área de Fibras Elásticas (%FE) na derme entre duas fases estudadas

Para avaliar os efeitos de cinco sessões de tratamento com LIP nas Fibras Elásticas da derme em um mesmo paciente, comparamos os valores da fração de área de fibras elásticas pré e 6 meses após início do tratamento de 25 casos estudados. O teste de normalidade foi aplicado revelando que os mesmos encontram-se distribuídos dentro de curva normal (p= 0.612). Portanto, para compararmos os dois grupos estudados (pré e 6 meses após início do tratamento) os valores obtidos foram submetidos a teste estatístico de Análise de Variância, mostrando haver diferença significante, com aumento da %FE 6 meses (F=10,259; p=0,002). Essa diferença foi comprovada pelo Teste de Tukey com significado estatístico (q=4,530; p<0,05). O Gráfico 8 mostra esta análise.

Gráfico 8. Gráfico de Barras representando a análise de variância da %FE em duas fases diferentes do estudo

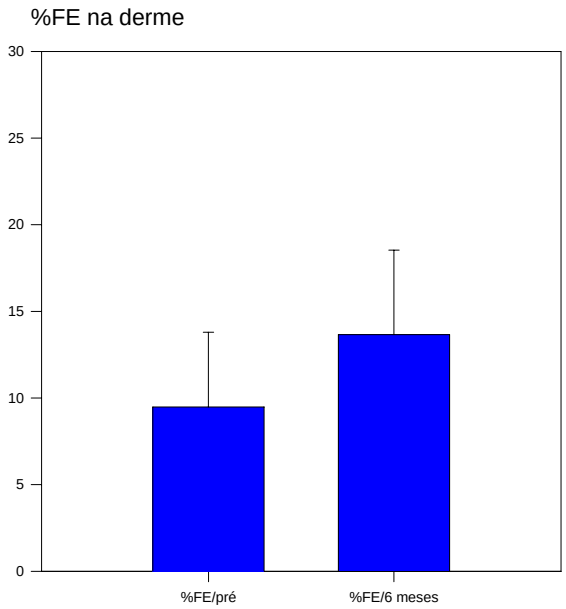

4.4.2 Análise Estatística comparativa da Fração de Área de Fibras Elásticas (%FE) na derme entre três fases estudadas

Com a finalidade de se verificarem as alterações da fração de área das fibras elásticas na derme após 12 meses do término do tratamento, foram selecionados 8 casos estudados que consentiram em refazer a biópsia. Comparando-se as três fases estudadas, pré, 6 meses e 12 meses após término do tratamento nesses 8 casos, através do Teste Estatístico paramétrico de Análise de Variância, observamos haver diferença significante ($F=28,26$; $p<0.001$). Para melhor especificar essa diferença aplicamos o procedimento de comparação múltipla pelo Teste de Tukey. Observamos diferença estatisticamente significante entre %FE/pré e %FE/ano ($q=9,77$; $p<0,05$), bem como entre %FE/6 meses e %FE/ano ($q=8,50$; $p<0,05$). Não houve diferença significante entre %FE/6meses e %FE/pré. O gráfico 9 mostra essas diferenças.

Gráfico 9. Gráfico de Barras representando a análise de variância da %FE em três fases diferentes do estudo

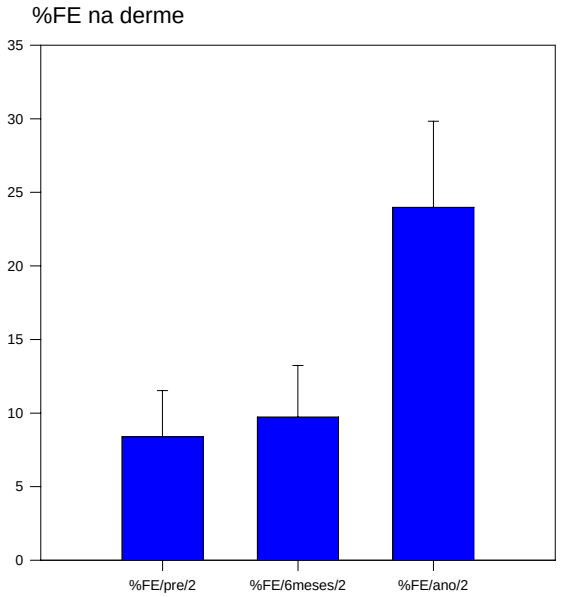

4.5 Análise das reações imunoistoquímicas para CD8

A análise dos cortes histológicos submetidos à reação imunoistoquímica para anti-CD8 revelou células inflamatórias mononucleares CD8 positivas presentes ao redor de vasos e anexos na derme (Figuras 18, 19 e 20). Na análise imunoistoquímica não houve alteração de CD8.

A avaliação morfométrica foi semiquantitativa e os resultados de cada um dos casos estudados estão revelados na Tabela 11. A tabela 12 mostra a média, desvio padrão, máximo e mínimo e mediana da quantificação de células CD8 +.

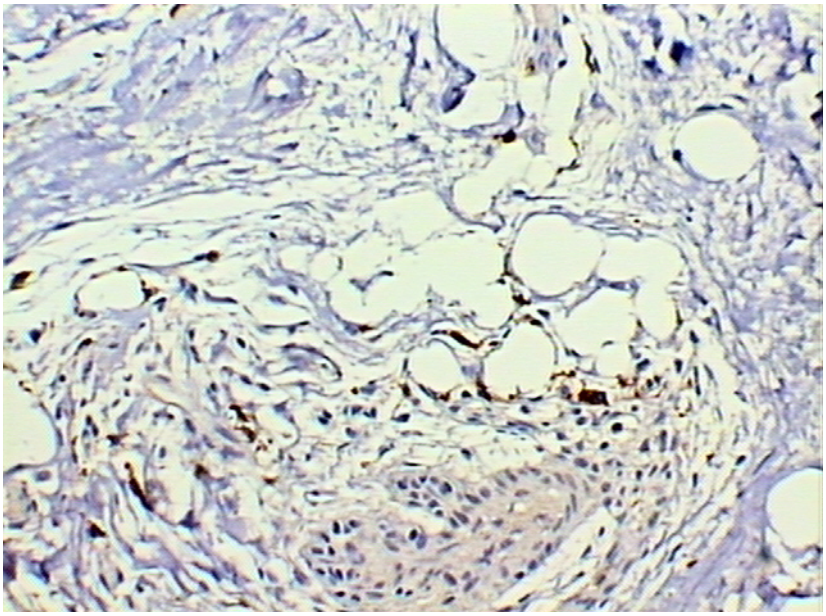

Figura 18. Biópsia pré. Células CD8+ ao redor de anexo na derme

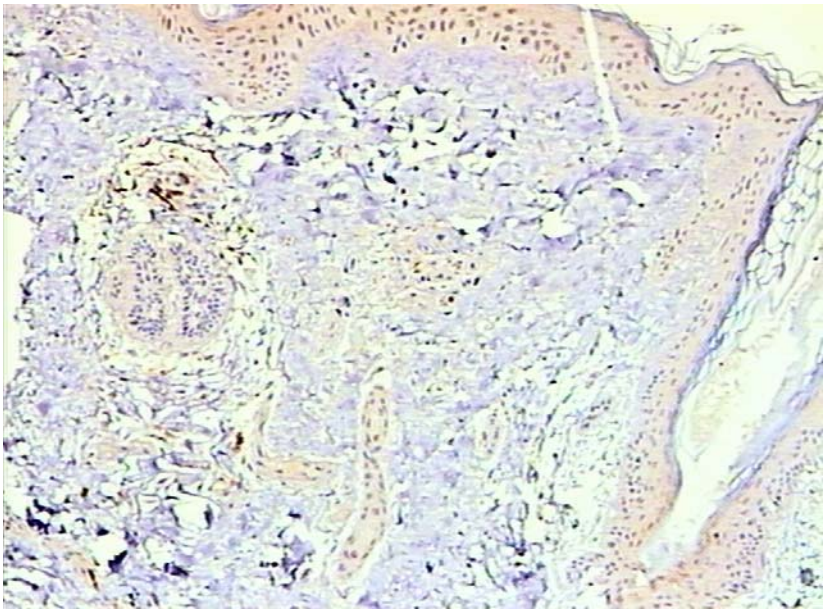

Figura 19. Biópsia 6 meses. Células CD8+ ao redor de anexo na derme

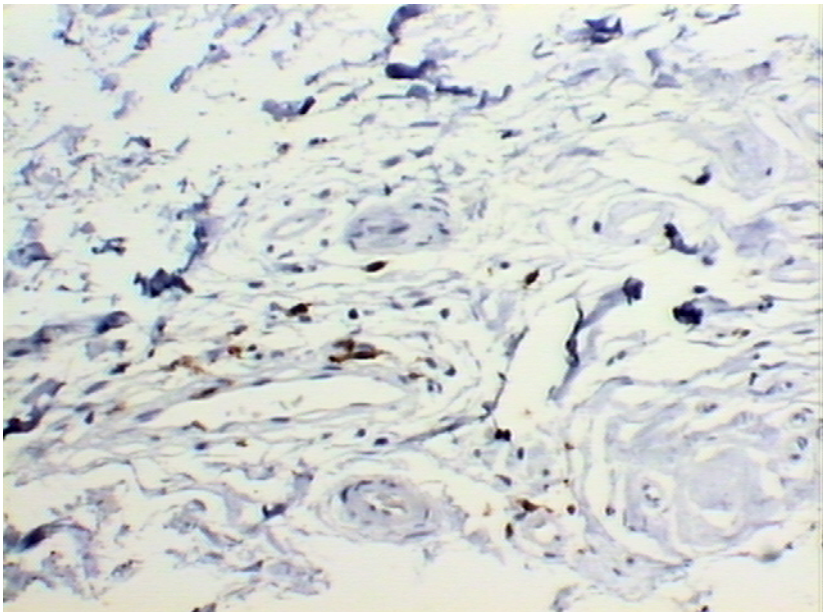

Figura 20. Biópsia 1 ano. Células CD8+ ao redor de vasos na derme

Tabela 11. Valores individuais da intensidade de reação para CD8 nas peles estudadas

Casos	CD8+ antes	CD8+ Pós	CD8+ 12 meses
L1	1,00	1,00	
L2	2,00	1,00	
L3	1,00	1,00	**1,00**
L4	1,00	1,00	**1,00**
L5	3,00	3,00	**1,00**
L7	1,00	0,00	**1,00**
L8	1,00	1,00	**1,00**
L9	1,00	1,00	**1,00**
L10	2,00	1,00	**1,00**
L11	**2,00**	**1,00**	**1,00**

Valores semiquantitativos: 0=ausente; 1=+; 2=++; 3=+++

Tabela 12. Estatística Descritiva da quantificação de células CD8+ na derme

Estatística	CD8+ pré	CD8+ 6 meses	CD8+ 12 meses
Média	1,5	1,10	**1,0**
Desvio Padrão	0,707	0,738	**0,0**
Max	3,0	3,0	**1,0**
Min	1,0	0,0	**1,0**
Mediana	**1,0**	**1,0**	**1,0**

4.5.1 Estatística Comparativa entre duas fases do estudo para células CD8+ na derme

Comparando-se as duas fases estudadas de um mesmo tratamento de células CD8+, pré e após 6 meses do início do tratamento, através do Teste Estatístico não paramétrico de Kruskal-Wallis, observamos não haver diferença significante (H=2,378; GL=1; p=0,123). O Gráfico 10 mostra essa análise. O estudo imunoistoquímico pré e 6 meses após tratamento foi realizado em 10 pacientes.

Gráfico 10. Gráfico de caixas revelando as medianas das duas fases estudadas para células CD8+

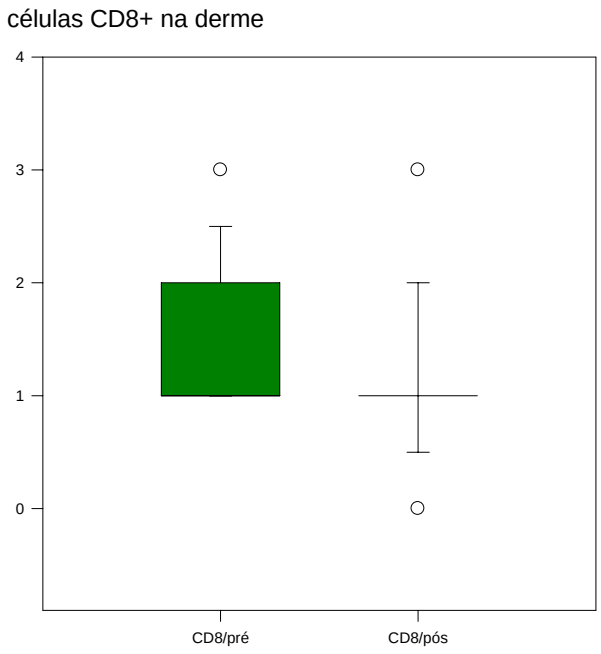

4.5.2 Estatística Comparativa entre as três fases do estudo para células CD8+ na derme

Os valores semiquantitativos da análise de células CD8+ na derme das pacientes revelou não estarem distribuídos numa curva normal. Portanto, aplicamos teste não paramétrico. Comparando-se as três fases estudadas de um mesmo tratamento, pré, 6 meses s e 12 meses após término do tratamento, para células CD8+ na derme, através do Teste Estatístico não paramétrico de Kruskal-Wallis, observamos não haver diferença significante (H=3.45; GL=2; p=0,177) entre os grupos. O Gráfico 11 mostra a comparação entre as fases para células CD8+.

Gráfico 11. Gráfico de caixas revelando as medianas das três fases estudadas para células CD8+

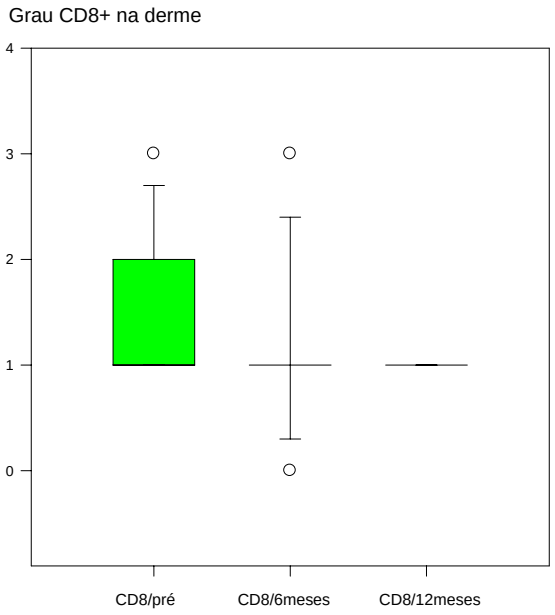

4.6 Análise das reações imunoistoquímicas para CD4

Em relação ao anticorpo CD4, para evidenciar os linfócitos, a análise dos cortes histológicos submetidos à reação imunoistoquímica para anti-CD4 revelou células inflamatórias mononucleares CD4 positivas presentes ao redor de vasos e anexos na derme (Figuras 21 e 22).

A avaliação morfométrica foi semiquantitativa e os resultados individuais de cada um dos casos estudados está revelado na Tabela 13. Houve redução significante após 12 meses do CD4. A tabela 14 mostra a média desvio padrão máxima, mínima e mediana da quantificação de células CD4+.

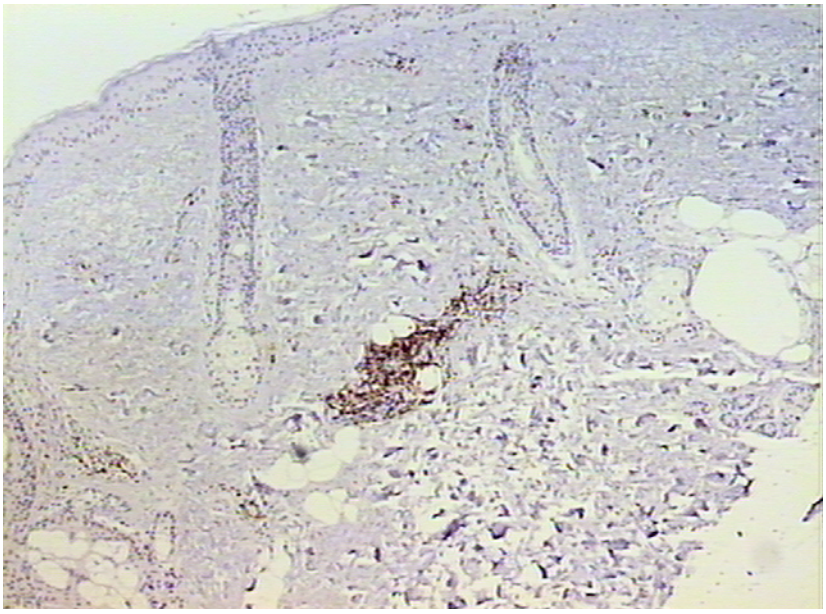

Figura 21. Biópsia pré. Células CD4+ ao redor de vasos e anexos na derme

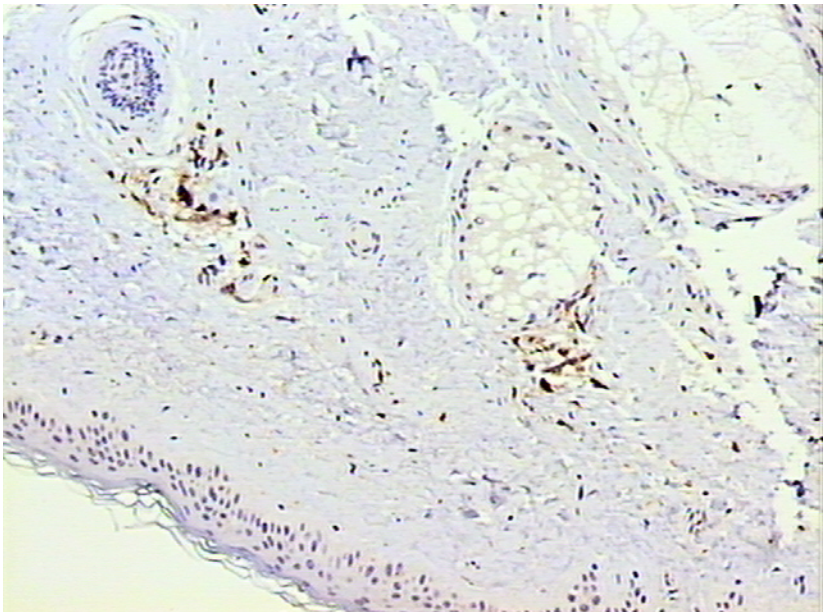

Figura 22. Biópsia pré. Células CD4+ ao redor de vasos e anexos na derme

Tabela 13. Valores individuais da reação imunoistoquímica para anti-CD4 nas biópsias de pele estudadas

Casos	CD4+ antes	CD4+ pós	CD4+ 12 meses
L1	3,00	3,00	
L2	3,00	3,00	
L3	2,00	2,00	**2,00**
L4	2,00	2,00	**2,00**
L5	3,00	2,00	**2,00**
L7	2,00	3,00	**1,00**
L8	3,00	3,00	**2,00**
L9	2,00	2,00	**1,00**
L10	3,00	3,00	**1,00**
L11	**3,00**	**1,00**	**1,00**

Valores semi-quantitativos: 0=ausente; 1=+; 2=++; 3=+++

Tabela 14. Estatística Descritiva da quantificação de células CD4+ na derme

Estatística	CD4+ Pré N=10	CD4+ 6 meses N=10	CD4+ 12 meses N=8
Média	2,60	2,40	**1,37**
Desvio Padrão	0,516	0,699	**0,518**
Max	3,0	3,0	**2,0**
Min	2,0	1,0	**1,0**
Mediana	**3,0**	**2,5**	**1,0**

4.6.1 Estatística Comparativa entre duas fases do estudo para células CD4+ na derme

Os valores semiquantitativos da análise de células CD4+ na derme das pacientes revelaram não estar distribuídos numa curva normal. Portanto, aplicamos teste não paramétrico. Comparando-se as duas fases estudadas de um mesmo tratamento, pré e 6 meses do início do tratamento para células CD4+ na derme, através do Teste Estatístico não paramétrico de Kruskal-Wallis, observamos não haver diferença significante (H=0,363; p = 0.547). O Gráfico 12 mostra a mediana e os percentis dessa análise.

Gráfico 12. Gráfico de caixas revelando as medianas das duas fases estudadas para células CD4+

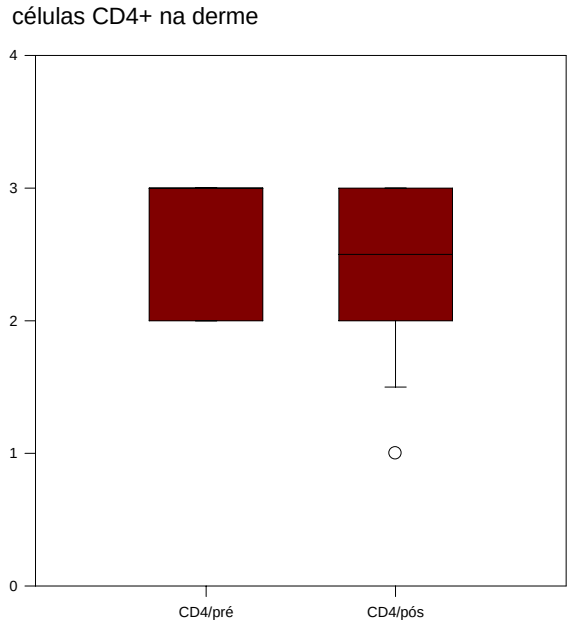

4.6.2 Estatística Comparativa entre três fases do estudo para células CD4+ na derme

Comparando-se as três fases estudadas de um mesmo tratamento, pré, 6 meses e 12 meses após término do tratamento, para células CD4+ na derme, através do Teste Estatístico não paramétrico de Kruskal-Wallis, observamos haver diferença significante (H=9,81; GL=2; p=0.007). O gráfico 13 mostra a comparação para células CD4+. Para isolar o momento que difere dos outros, utilizamos o procedimento de comparação múltipla pelo método de Dunn, que mostrou haver redução significante (p<0,05) das células CD4+ na derme 12 meses após comparado ao pré tratamento (q=2,775). Não houve diferença significante de CD4+ 12 meses comparado aos 6 meses (q=2.075; p>0,05), bem como entre pré e 6 meses (q= 0.919; p>0,05).

Gráfico 13. Gráfico de caixas revelando as medianas das três fases estudadas para células CD4+

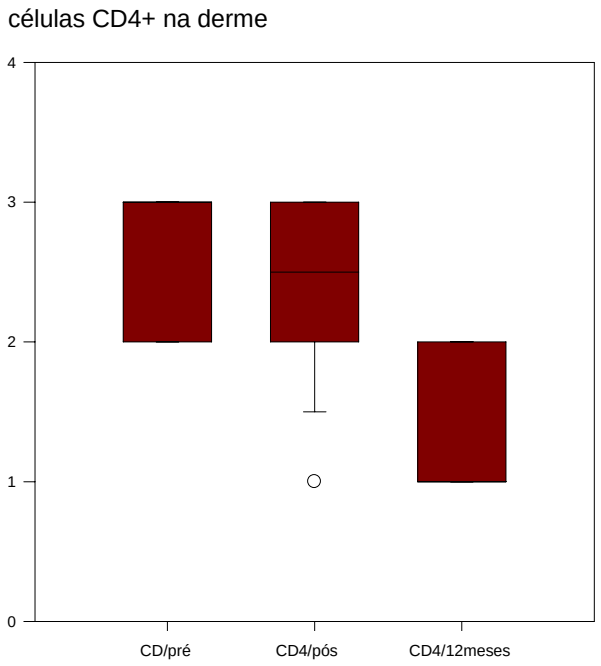

4.7 Análise das reações imunoistoquímicas para CD1

A reação imunohistoquímica para o anticorpo anti-CD1 evidencia as células de Langerhans, que se encontram em grande quantidade distribuídas na camada basal da epiderme (Figuras 23, 24 e 25).

A avaliação morfométrica, por meio da qual obtivemos o número de células CD1+ por área de epiderme (mm^2), foi realizada com auxílio de Sistema Analisador de imagens. Os resultados individuais dos casos estudados estão revelados na Tabela 15. Na análise imunoistoquímica não houve alteração de CD1. A tabela 16 mostra a média desvio padrão máxima, mínima e mediana do número de células CD1+ na epiderme.

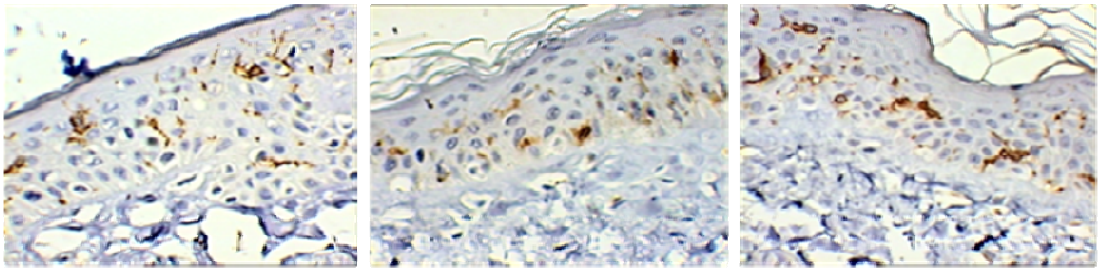

Pré-tratamento | Após 6 meses | 12 meses após término do tratamento

Figura 23. Imunoistoquímica para CD1 para evidenciar as células Langerhans na epiderme

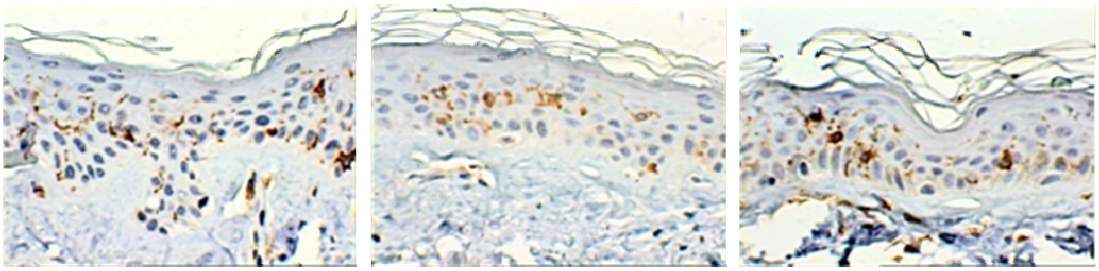

Pré-tratamento | Após 6 meses | 12 meses após término do tratamento

Figura 24. Imunoistoquímica para CD1 para evidenciar as células Langerhans na epiderme

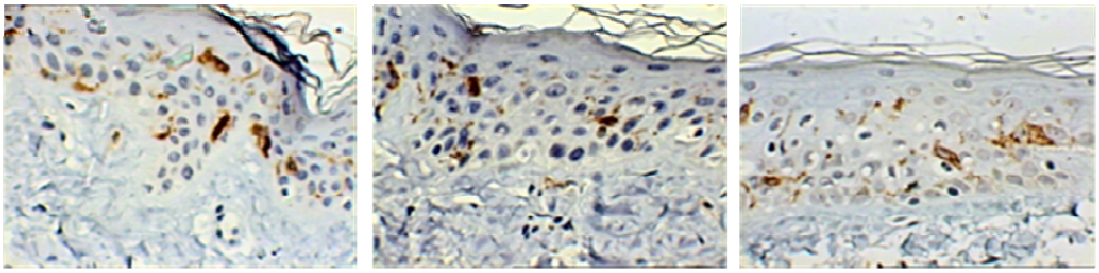

Pré-tratamento | Após 6 meses | 12 meses após término do tratamento

Figura 25. Imunoistoquímica para CD1 evidenciando as células Langerhans na epiderme

Tabela 15. Valores individuais do número de células CD1+ por mm^2 de epiderme dos casos avaliados

Casos	CD1+ Pré (mm^2)	CD1+ Pós (mm^2)	CD1+ 12 meses (mm^2)
L1	783,26	651,40	
L2	956,84	554,20	
L3	893,13	800,40	**1344,10**
L4	851,43	848,40	**753,64**
L5	1015,90	992,40	**797,67**
L7	822,09	1115,30	**2402,30**
L8	1344,00	644,22	**879,53**
L9	1136,00	460,13	**886,41**
L10	664,66	417,40	**1768,00**
L11	**899,75**	**1060,70**	**453,71**

Valores=número de células CD1 por área (mm^2) da epiderme

Tabela 16. Estatística Descritiva da quantificação de células CD1+ na epiderme

Estatística	CD1+ pré	CD1+ 6 meses	CD1+ 12 meses
Média	936.706	754.455	**1160.670**
Desvio Padrão	192.502	248.251	**643.166**
Max	1344.000	1115.300	**2402.300**
Min	664.660	417.400	**453.710**
Mediana	**896.440**	**725.900**	**882.970**

4.7.1 Estatística Comparativa entre duas fases do estudo para células CD1+ na epiderme

Comparando-se os valores obtidos de 10 pacientes (Tabela 15) nas duas fases estudadas, pré e 6 meses após o início do tratamento, para células CD1 + na epiderme, através do Teste Estatístico de Análise de Variância, observamos não haver diferença significante (F=3.366;p=0.083). O Gráfico 14 mostra em barras a média das fases dessa análise.

Gráfico 14. Gráfico de barras revelando as médias das duas fases estudadas para células CD1+ na epiderme

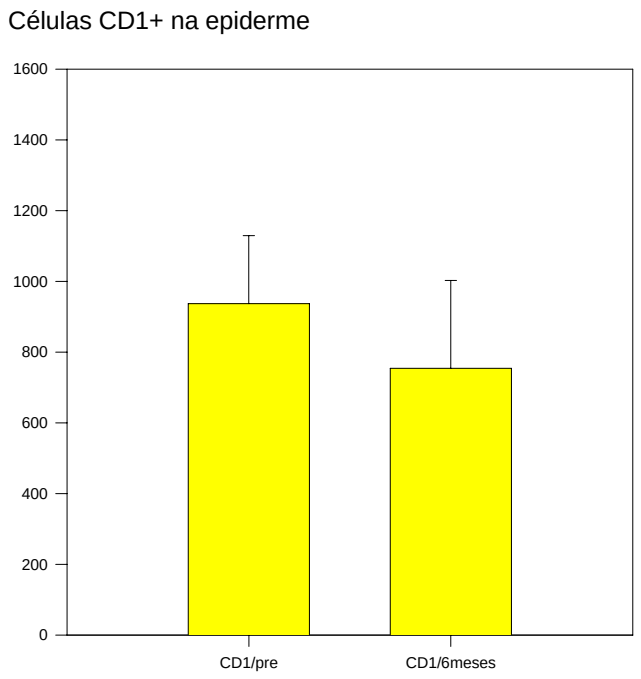

4.7.2 Estatística Comparativa entre três fases do estudo para células CD1+ na epiderme

Comparando-se os valores obtidos de 08 casos (Tabela 15) nas três fases estudadas, pré, 6 meses e 12 meses após término do tratamento, para células CD1 + na epiderme, através do Teste Estatístico paramétrico de Análise de Variância (Teste de normalidade p=0.527), observamos não haver diferença significante entre as três fases estudadas (F=1,550; p=0.236). O Gráfico 15 mostra essa análise, em barras.

Gráfico 15. Gráfico de barras revelando as médias das três fases estudadas para células CD1+ na epiderme

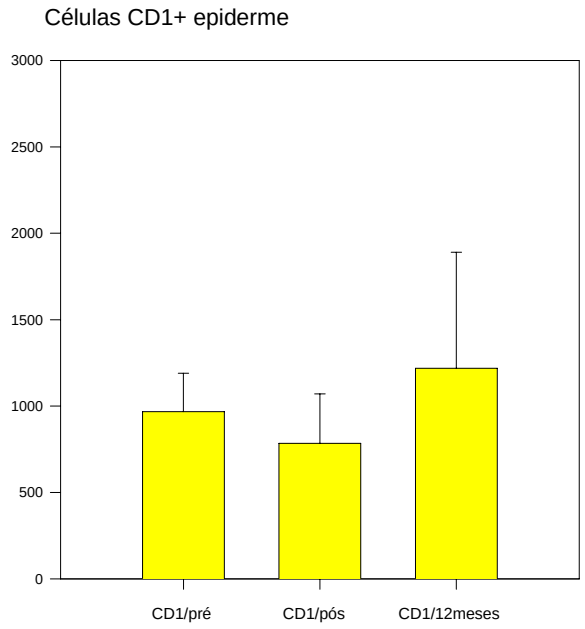

4.8 Análise das reações imunoistoquímicas para ICAM-1

Em relação ao anticorpo ICAM-1, que evidencia as células endoteliais dos vasos na derme, comparamos os valores obtidos pré, após 6 meses do início do tratamento em 10 casos e 12 meses após término do tratamento em 8 casos. Os resultados individuais da fração de área (%ICAM) ocupada por estes vasos na derme de cada um dos casos estudados estão revelados na Tabela 17. Houve aumento de ICAM-1 em 6 meses com retorno aos níveis normais após 12 meses. Os valores obtidos pela estatística descritiva estão especificados na tabela 18. As figuras 26, 27 e 28 mostram células endoteliais positivas para ICAM-1 evidenciando os vasos da derme.

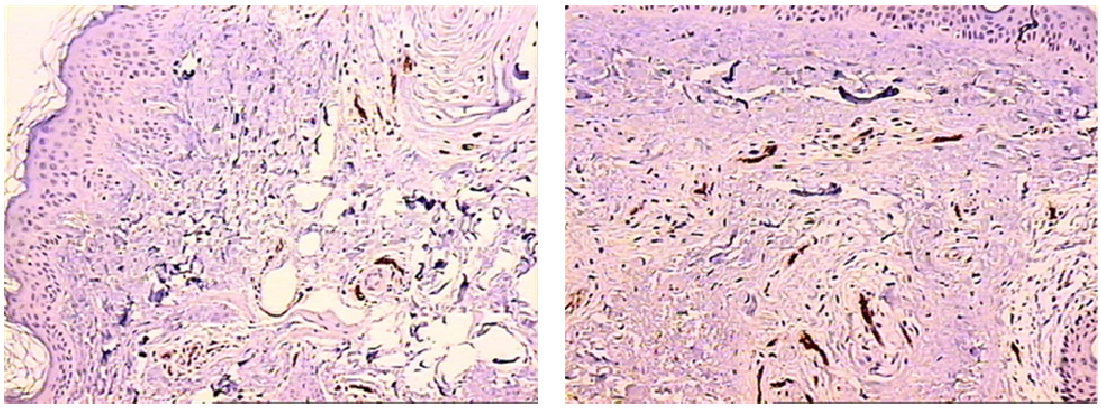

Pré-tratamento Após 6 meses

Figura 26. Imunoistoquímica para ICAM-1 evidenciando os vasos dérmicos

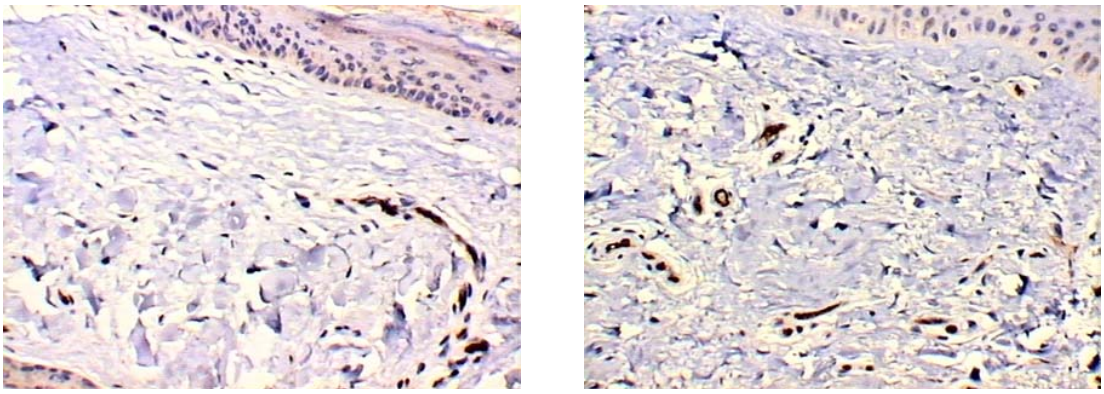

Pré-tratamento Após 6 meses

Figura 27. Imunoistoquímica para ICAM-1 evidenciando os vasos dérmicos

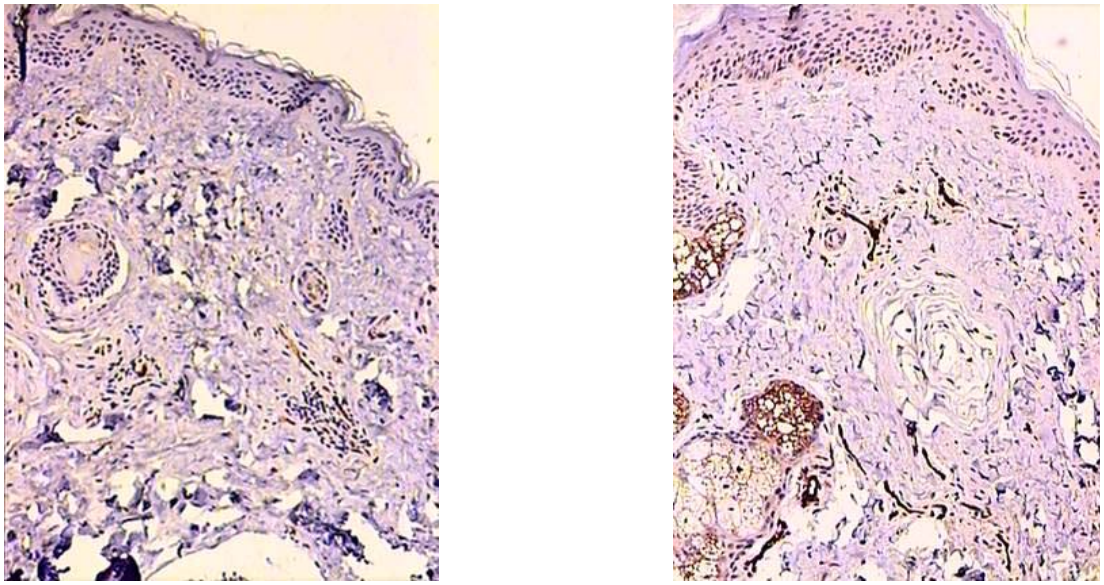

Pré-tratamento Após 6 meses

Figura 28. Imunoistoquímica para ICAM-1 evidenciando os vasos dérmicos

Tabela 17. Valores individuais da fração de área ocupada pelos vasos dérmicos ICAM+ nas biópsias de pele estudadas

Casos	%ICAM Pré	%ICAM Pós	%ICAM 12 meses
C16	0,37	1,04	
17	0,63	0,57	
18	0,86	1,48	**1,42**
19	0,53	1,13	**0,68**
20	0,45	1,09	**0,21**
22	0,52	0,81	**0,52**
23	0,53	1,06	**0,32**
24	0,61	0,61	**0,43**
25	0,55	0,35	**0,30**
26	**0,18**	**0,78**	**0,47**

Valores= fração de área de vasos ICAM+ (%)

Tabela 18. Estatística Descritiva de %ICAM (vasos) na derme

Estatística	%ICAM pré	%ICAM 6 meses	%ICAM 12 meses
Média	0,524	0,890	**0,524**
Desvio Padrão	0,176	0,332	**0,388**
Max	0,859	1,479	**1,420**
Min	0,180	0,347	**0,210**
Mediana	**0,527**	**0,924**	**0,450**

4.8.1 Estatística Comparativa entre duas fases do estudo para fração de área de vasos na derme (ICAM-1+)

Comparando-se as duas fases do estudo em 10 casos, pré e 6 meses após início do tratamento, verificamos que os valores da %ICAM encontravam-se dentro de uma curva normal. Portanto, utilizamos o Teste Estatístico paramétrico de Análise de Variância. O teste revelou diferença estatisticamente significante ($F=9,66$; $p=0,006$). Esta diferença foi confirmada pelo Teste de comparação de Tukey ($q=4,397$; $p<0,05$), mostrando aumento da fração de área de vasos na derme 6 meses após o tratamento de 5 sessões de LIP. O gráfico 16 mostra essa análise.

Gráfico 16. Gráfico de barras das duas fases estudadas para %ICAM+ na derme

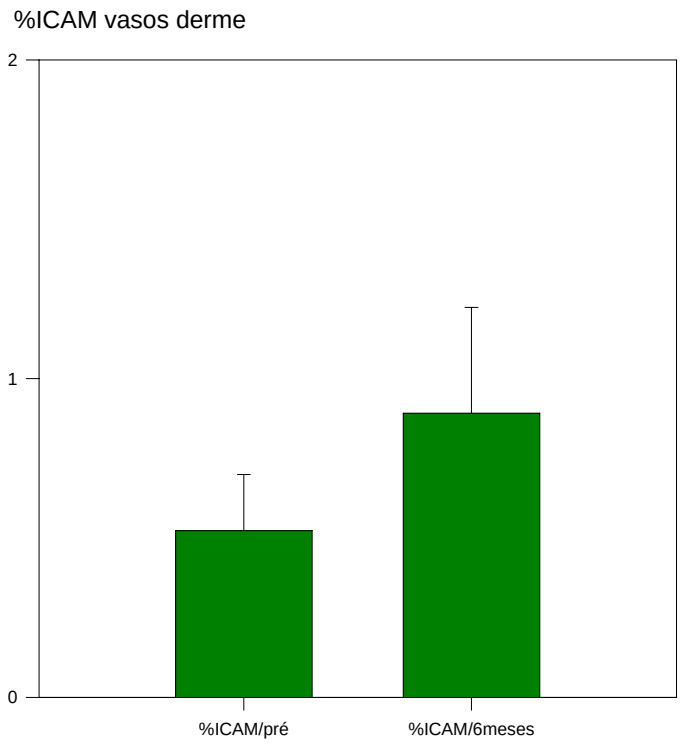

4.8.2 Estatística Comparativa entre três fases do estudo para fração de área de vasos na derme (ICAM-1+)

Comparando-se as três fases do estudo em 08 pacientes, ou seja, pré, 6 meses e 12 meses após término do tratamento, verificamos que os valores da %ICAM encontravam-se dentro de uma curva normal (Teste de normalidade, p=0.055). Portanto, utilizamos o Teste Estatístico de Análise de Variância para comparar as três fases do tratamento dessas pacientes. O teste revelou haver diferença significante na fração de área de vasos dérmicos ICAM+ (F= 3,752; p=0.040). Para melhor especificar tal diferença foi aplicado o teste de Tukey que revelou diferença significante entre pré e após 6 meses (q=3.42; p<0,05). O Gráfico 17 mostra essa análise.

Gráfico 17. Gráfico de Barras demonstrando a média de %ICAM nos vasos dérmicos em três fases estudadas

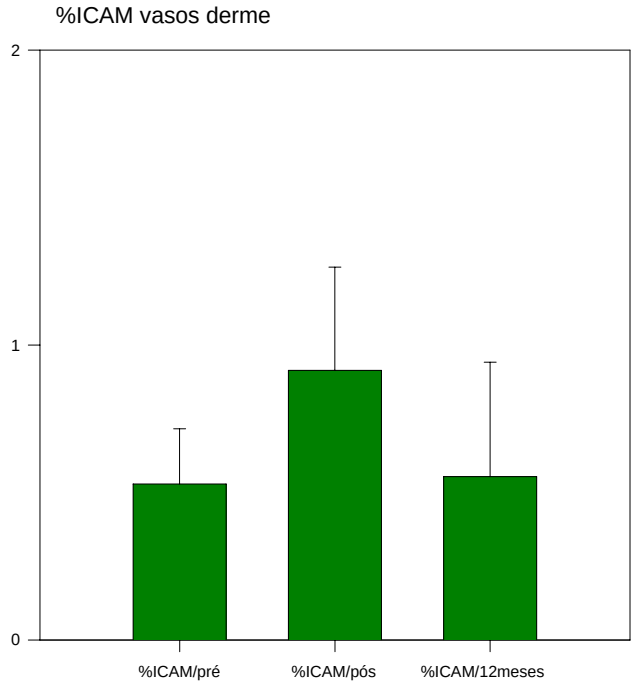

4.9 Análise comparativa entre os dados de melhora clínica e histomorfométricos de fibras colágenas e elásticas

Obtendo-se a média das avaliações clínica de melhora da pele e também os valores correspondentes ao grau de aumento de fibras colágenas e elásticas na derme após o tratamento com 5 sessões de LIP, pudemos realizar Teste Estatístico de correlação linear. O teste revelou não haver correlação significante entre melhora clínica e quantidade de fibras elásticas após 6 meses de tratamento.

A equação de regressão linear (Gráfico 18) para fibras elásticas foi:

Melhora clínica=2,196-(0,0188*%FE/melhora) (R=0,127; F=0,374; p=0,547)

Gráfico 18. Curva da regressão linear comparando o grau de melhora clínica com a % de fibras elásticas após 6 meses de tratamento com LIP

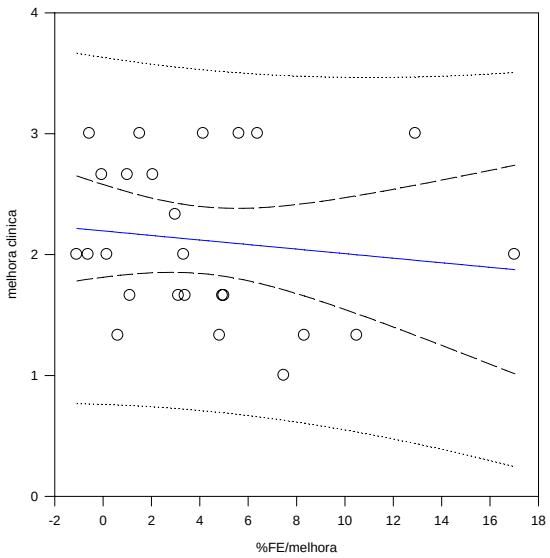

Em relação às fibras colágenas observou-se correlação linear significante com a melhora clínica. A análise mostrou que a melhora clínica é dependente do aumento de fibras colágenas segundo a equação de regressão linear (Gráfico 19):

Melhora clínica= 1, 512+ (0,0457*%col/melhora) (R=0,648; F=16,616; p<0,001)

Gráfico 19. Curva da regressão linear comparando o grau de melhora clínica com a % de fibras colágeno após 6 meses de tratamento

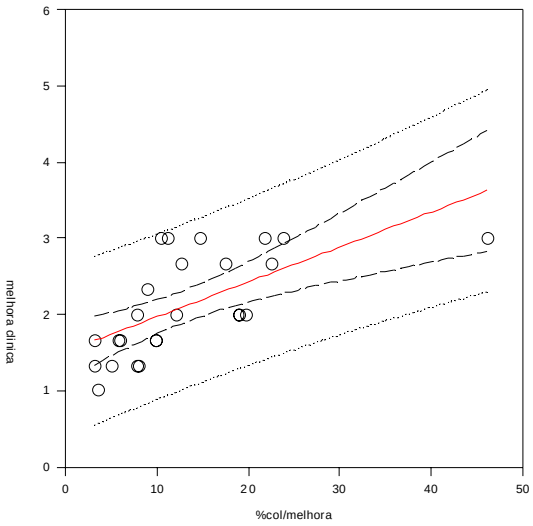

5 Discussão

O fotorejuvenescimento não ablativo é um método que tem sido bastante estudado atualmente visando à reversão do envelhecimento cutâneo, através da utilização da LIP, com o objetivo de criar um dano dérmico sem ablação da epiderme. A reação da derme à agressão se faz pelo aumento da produção de colágeno e reabsorção do material elastótico (Goldberg, Silapunt, 2001). As explicações para a síntese de novo colágeno incluem a absorção da luz pelo sangue, que aumenta a temperatura ao redor dos vasos, transferindo o dano térmico ao tecido adjacente e causando a liberação de mediadores inflamatórios, que induziriam o processo de cicatrização. A energia também estimularia diretamente os fibroblastos a produzir mais colágeno (Lee, 2003).

O colágeno é uma família de proteínas estruturais, que promovem sustentação e resistência à pele e a outros tecidos. As fibras de colágeno são compostas de cadeias de proteínas, dispostas numa tripla hélice, ligando-se através de pontes de hidrogênio. Estudos em laboratório demonstram que o colágeno aquecido perde as pontes de hidrogênio e a estrutura helicoidal se transforma em uma estrutura amorfa e enrolada ao acaso. Isso leva a um encurtamento e engrossamento das fibras de colágeno, de modo que as cadeias de proteínas se dobram e assumem uma configuração mais estável. Tal contração do colágeno poderia ser traduzida na pele pelo efeito “skin tightening”, o mesmo que ocorre com a rádio-freqüência , até então, o único método não invasivo para produzir skin tightening (pele esticada) (Ruiz Esparza e Gomez, 2003). Entretanto, a dor intensa e o atraso na resposta clínica de muitas pacientes são fatores limitantes para o uso dessa tecnologia. Na tentativa de

promover o efeito lifting, novos aparelhos foram desenvolvidos por Ruiz Esparza (2006) utilizando laser que emite luz no comprimento de onda entre 1000 a 1800 nm e em ciclos de multisegundos, tendo demonstrado, através de fotografias, o efeito skin tightening em 22 pacientes. E esse efeito foi mantido após 8 meses, quando as pacientes foram novamente fotografados.

As pacientes do presente estudo apresentaram uma melhora da flacidez cutânea. Uma explicação para isso seria que, devido ao aumento do colágeno que todas as pacientes apresentaram ao final do tratamento.

Tais resultados também foram obtidos nos vários estudos que utilizaram diferentes tipos de LASER para o fotorejuvenescimento não ablativo no tratamento do envelhecimento cutâneo, através da avaliação histopatológica demonstraram síntese de colágeno e melhora da elastose solar em diferentes graus (Menaker et al.,1999; Goldberg, 2000; Founier et al., 2001; Goldberg, Silapunt, 2001; Trelles et al., 2001; Lee, 2003).

Feng e Zhao (2008) afirmaram que o mecanismo de ação da LIP no rejuvenescimento pode ser explicado pelo aumento da atividade de fibroblasto, hiperplasia de fibroblasto e rearranjo de colágeno e elastina dentro do estroma.

Zelickson e Kist (2000) trataram nove pacientes com fotoenvelhecimento, sendo sete com LASER de corante pulsado (LCP) e dois com LIP (não cita o filtro), os quais foram submetidos à biópsia da pele da área periorbital antes e até 6 semanas após o tratamento. Foi realizado estudo histoquímico da derme utilizando marcadores para pró-colágeno, colágeno tipo I e III, colagenase, elastina e receptor para hialuronidase. Houve aumento de todos os critérios avaliados com ambos os tratamentos. Os autores concluíram que o tratamento das rugas finas ocorre pela

estimulação da produção de proteínas e enzimas da matriz extracelular pelos fibroblastos dérmicos.

Os achados deste trabalho também concordaram com o encontrado no estudo de Menaker (2001) em que a remodelação do colágeno continua por pelo menos 12 meses, tempo após o qual se pode avaliar o resultado final de um estudo.

Sadick (2003) em um estudo sobre fotorejuvenescimento não ablativo, afirma que os resultados são tardios, sendo as modificações de pigmentações, vasculares e pilosebáceas notadas em 3 a 6 meses, e a redução das rugas após 12 a 18 meses.

Fournier et al. (2001) afirmam que, em todos os processos de remodelação ou "resurfacing", se espera que a zona grenz se espesse pelo aumento da deposição de colágeno, com reorganização em arranjos paralelos com fibrilas compactas. Afirma, porém, que esse processo leva meses para ser visualizado, após o procedimento.

Bitter (2000), após tratamento do fotoenvelhecimento com LIP, avaliou a histopatologia e relatou que, em um caso, observou novo colágeno na derme, desaparecimento dos melanófagos e do infiltrado inflamatório dérmico superficial.

Uma das vantagens dos aparelhos que emitem LIP, em comparação com o LASER, é o fato de terem ponteiras grandes que permitem o tratamento de áreas maiores em tempo menor, além de haver maior penetração e menor dispersão da luz (Weiss Ra et al., 2000 e Schroeter CA,1998). A distância entre a ponteira e a pele também influencia a profundidade de penetração da luz. Quanto maior a distância, menor a penetração da luz (Spicer MS, 1996). Além disso, a LIP é uma alternativa viável em relação ao laser, pois pode ter um custo menor.

Alster (2005) comparou LIP e a associação entre LIP e ALA no rejuvenescimento. Foram realizadas 2 sessões com 4 semanas de intervalo e as

pacientes foram acompanhados por 1, 3 e 6 meses. A associação entre ALA e LIP apresentou melhor resultado.

A análise morfométrica, conhecida por sua reprodutibilidade e objetividade, mostrou-se útil neste estudo para a obtenção de dados quantitativos referentes à quantificação de fibras colágenas e elásticas por área, nos campos selecionados na derme, antes e após o tratamento com o LIP.

Efeitos colaterais, como edema e eritema da pele fotoenvelhecida, observados imediatamente após a aplicação da LIP, são devidos à reação inflamatória da pele, provocada pela interação da luz com o tecido, com liberação de calor (Spicer, 1996). Esses efeitos duraram de 24 a 72 horas e desapareceram completamente. É referida na literatura, além de edema e eritema, a possibilidade de vesiculação em 24-36 horas após a sessão, com posterior formação de crostas que desaparecem no período de 7 a 14 dias (Spicer, 1996). No presente estudo, 22% de indivíduos apresentaram crostas na face, devido a presença de melanose solar, as quais apareceram 24 horas após a sessão e duraram aproximadamente 1 a 2 semanas. Como sua duração foi menor que o tempo de turnover da epiderme (quatro semanas), provavelmente elas foram produzidas por queimadura superficial (Kawada et al., 2002). É freqüente, na literatura, a referência à formação de crostas após a aplicação da LIP (Weiss, 2000; Huang et al., 2002).

O surgimento de eritema (31%) e edema (28%) neste trabalho, provavelmente se deve à eventual superposição de disparos de LIP em uma mesma região da face, provocando uma maior reação inflamatória.

Os graus de desconforto durante a aplicação da LIP, referidos pelos indivíduos, foram leve e moderado. O desconforto caracterizou-se por uma sensação

de ardência local durante os disparos e durou cerca de 20 minutos, após aplicação de gelo no local, cessando completamente. A sensação de queimadura é freqüentemente referida na literatura (Moreno-Arias, 2001; Arias, 2001). Neste estudo, tais efeitos foram considerados toleráveis pelos indivíduos participantes e não impediram a continuidade do tratamento. Também não houve queixa sobre a presença de cicatriz na face, decorrente das biopsias que foram feitas com punch 4 mm e, portanto, geraram cicatrizes muito reduzidas e quase imperceptíveis ao exame clínico.

O reaparecimento das células de Langherans na epiderme é mais rápido quando o trauma não resulta em eliminação total das células, como visto após a exposição à radiação ultravioleta e traumatismo na pele com fitas adesivas, assim as células remanescentes sofrem divisão e originam novas células (Miyauchi et al., 1987).

O tratamento com LIP não promoveu alteração da imunidade da pele em relação a CD1, CD4 e CD8, achados esses ainda não descritos na literatura. Salgado (2001) estudou a técnica ablativa com laser de dióxido de carbono e observou que a quantidade de linfócitos CD4 e CD8 eram iguais, antes e após 15 e 90 dias do tratamento.

Meski (2005) estudou quimioabrasão para tratamento de rítides da região perioral e observou que não houve diferenças significativas quando comparadas as populações de linfócitos CD4+ e CD8+, assim como a expressão dérmica de HLA-DR e ICAM-1, na pele dos pacientes antes e 30 dias após a quimioabrasão.

Os resultados da análise comparativa mostraram aumento da expressão de ICAM-1 na derme após 6 meses do tratamento. Esse aumento foi estatisticamente significativo, apresentando $p<0,05\%$, demonstrando aumento dos capilares sanguíneos na derme. Entretanto, após 12 meses do término do tratamento a expressão do ICAM-1 na derme voltou ao normal. Não existem relatos na literatura correlacionando LIP e

ICAM. Essa alteração parece estar relacionada com o processo inflamatório, pois a glicoproteína ICAM é produzida quando há invasão da parede dos vasos por linfócitos favorecendo a adesão deles ao endotélio (Cid et al., 2000).

6 Conclusões

Os resultados obtidos quanto à realização da LIP para o tratamento do fotoenvelhecimento da face estudando os aspectos clínicos, histopatológicos e imunoistoquímicos pré, 6 meses e 12 meses após término do tratamento, permitiram-nos as seguintes conclusões:

1. O aspecto clínico da pele após 6 meses teve uma melhora moderada e intensa em 76,92% dos casos.

2. O grau de satisfação das pacientes com o tratamento com a LIP foi 8,57.

3. As fibras colágenas tiveram um aumento médio de 51,33 % após 6 meses e o aumento em relação a 12 meses do término do tratamento foi 30,17%.

4. As fibras elásticas tiveram um aumento de 44,13% após 6 meses e um aumento de 143,19% após 12 meses.

5. A equação de regressão linear mostrou que a melhora clínica é dependente do aumento de fibras colágenas após 6 meses.

6. Em relação às fibras elásticas não houve correlação significante entre melhora clínica e quantidade de fibras elásticas após 6 meses.

7. Em relação a imunoistoquímica não foram observadas alterações estatisticamente significativas para linfócitos CD1+ e CD8+.

8. Houve uma diminuição estatisticamente significante de CD4 após 12 meses.

9. O tratamento com LIP mostrou não alterar a imunidade da pele após 6 meses.

10. Houve aumento significante da expressão dérmica ICAM-1 após 6 meses, constatado pelo aumento de área de vasos dérmicos, com retorno aos níveis normais após 12 meses.

11. Verificou-se correlação da glicoproteina endotelial ICAM-1 com o grau de processo inflamatório da pele durante o tratamento.

12. A Luz Intensa Pulsada constitui boa opção de tratamento para o fotoenvelhecimento cutâneo, sendo uma técnica não ablativa, segura e eficaz.

7 Anexos

Anexo 1 – Reatividade da pele humana à radiação solar baseada nos fototipos de I a VI

CLASSIFICAÇÃO DE FITZPATRICK			
Tipo de pele	**Cor**	**Sensibilidade à RUV**	**Reação**
I	Branca clara	Muito sensível	Sempre queima nunca pigmenta
II	Branca	Muito sensível	Pigmenta pouco
III	Morena clara	Sensível	Queima, pigmenta moderadamente
IV	Morena escura	Pouco sensível	Queima pouco, sempre pigmenta
V	Parda	Pouquíssimo sensível	Nunca queima, sempre pigmenta
VI	Negra	Insensível	Nunca queima, sempre pigmenta

Fitzpatrick TB, 1999. p. 1606.

ANEXO 2

HOSPITAL DAS CLÍNICAS
DA
FACULDADE DE MEDICINA DA UNIVERSIDADE DE SAO PAULO

TERMO DE CONSENTIMENTO LIVRE E ESCLARECIDO

(Instruções para preenchimento no verso)

I - DADOS DE IDENTIFICAÇÃO DO SUJEITO DA PESQUISA OU RESPONSAVEL LEGAL

NOME DO PACIENTE:.....

DOCUMENTO DE IDENTIDADE N^0:..... SEXO: M( ) F( )

DATA NASCIMENTO:...../...../.....

ENDEREÇO..... Nº.....

APTO:.....

BAIRRO:.....

CIDADE.....

CEP:..... ..... TELEFONE: DDD (.....).....

2.RESPONSÁVEL LEGAL:.....

NATUREZA (grau de parentesco, tutor, curador etc.).....

DOCUMENTO DE IDENTIDADE Nº:..... SEXO: M( ) F( )

DATA NASCIMENTO:...../...../.....

ENDEREÇO:..... N^0.....

APTO:.....

BAIRRO:..... ...

CIDADE.....

CEP:..... ..... TELEFONE: DDD (.....).....

II - DADOS SOBRE A PESQUISA CIENTÍFICA

1.TÍTULO DO PROTOCOLO DE PESQUISA

"Estudo Comparativo pré e pós luz intensa pulsada no tratamento do fotoenvelhecimento cutâneo: avaliação clínica, histopatológica e imunoistoquímica"

2.PESQUISADOR: Luiz Carlos Cucé

CARGO/FUNÇÃO: Professor Titular INSCRIÇÃO CONSELHO REGIONAL: 9575 UNIDADE DO HCFMUSP: Departamento de Dermatologia

3.AVALIAÇÃO DO RISCO DA PESQUISA:

SEM RISCO ( ) RISCO MÍNIMO (X) RISCO MÉDIO ( )

RISCO BAIXO ( ) RISCO MAIOR ( )

(probabilidade de que o indivíduo sofra algum dano como conseqüência imediata ou tardia do estudo)

4.DURAÇÃO DA PESQUISA: 2 anos

INSTRUÇÕES PARA PREENCHIMENTO

(Resolução Conselho Nacional de Saúde 196, de 10 outubro 1996)

1. Este termo conterá o registro das informações que o pesquisador fornecerá ao sujeito da pesquisa, em linguagem clara e accessível, evitando-se vocábulos técnicos não compatíveis com o grau de conhecimento do interlocutor.

2. A avaliação do grau de risco deve ser minuciosa, levando em conta qualquer possibilidade de intervenção e de dano à integridade física do sujeito da pesquisa.

3. 0 formulário poderá ser preenchido em letra de forma legível, datilografia ou meios eletrônicos.

4. Este termo deverá ser elaborado em duas vias, ficando uma via em poder do paciente ou seu representante legal e outra deverá ser juntada ao prontuário do paciente.

5. A via do Termo de Consentimento Pós-Informação submetida à análise da Comissão de Etica para Análise de Projetos de Pesquisa -CAPPesq deverá ser idêntica àquela que será fornecida ao sujeito da pesquisa.

III - REGISTRO DAS EXPLICAÇÕES DO PESQUISADOR AO PACIENTE OU SEU REPRESENTANTE LEGAL SOBRE A PESQUISA, CONSIGNANDO:

1. Justificativa e objetivos da pesquisa

O fotoenvelhecimento é uma alteração da pele em que ocorre modificação na pigmentação, na textura e no aspecto geral da pele. Além da questão estética, alguns pacientes possuem esta alteração por fatores intrísecos(internos) e extrínseco (exposição solar). Um tipo especial da luz chamado LIP vem sendo empregada para o tratamento desta alteração, já sendo utilizada pelos dermatologistas em seus consultórios. Este estudo está sendo realizado para avaliarmos o grau de clareamento e o que acontece na estrutura da pele após o tratamento com um aparelho de LIP chamado Active.

2. Procedimentos que serão utilizados e propósitos

Participarão do estudo 26 pacientes que possuam esta alteração na pele da face. A aplicação da luz será feita uma vez por mês durante 5 meses no Hospital das Clínicas. Para evitar prejuízo à visão, serão utilizados óculos de proteção durante as aplicações da luz. Serão realizadas fotografias da região da face pré, 6 meses e 12 meses após término do tratamento. Serão retirados pequenos pedacinhos de pele para estudo (biópsia), pré , 6 meses e 12 meses após término do tratamento. Para a retirada dos pedacinhos de pele, será feita uma anestesia local e será dado um ponto para diminuir a possibilidade de cicatriz. O ponto será retirado após 5 dias. Após o tratamento, deve-se evitar a exposição ao sol, e durante o dia deve-se estar sempre utilizando bloqueador solar.

3. Desconforto e riscos esperados

A aplicação da luz provoca pouco desconforto, o qual lembra uma **sensação de queimação.** Esta sensação é mais intensa no momento da aplicação e tende a diminuir, em seguida, progressivamente. Logo após a aplicação a pele pode ficar **vermelha** e **inchada.** Em alguns casos a pele pode se romper e depois cicatriza. Nestes casos será indicado o uso de um creme de antibiótico. Outra alteração possível é a formação de casquinhas **escuras** no local. Estas casquinhas não deverão ser arrancadas, espere que caiam naturalmente. O local tratado pode ficar temporariamente mais escuro ou mais claro do que a cor da pele ao redor. Esta alteração da cor tende a desaparecer aos poucos em algumas semanas, e raramente pode demorar meses.

A biópsia é um procedimento seguro, estando raramente associada a complicações como sangramento ou infecção. Habitualmente deixa uma **pequena marca** na pele, sendo que a realização do ponto diminui sua percepção.

Uma outra possibilidade seria a não melhora do fotoenvelhecimento após o tratamento.

4. Benefícios que poderão ser obtidos

Como já mencionado, este tratamento é seguro e já vem sendo utilizado para o tratamento do fotoenvelhecimento da face e também de outras alterações da pele. A cada sessão deverá ser notado um clareamento progressivo das manchas e melhora da textura da pele.

5. Procedimentos alternativos

Existem outros tratamentos que também são ou já foram utilizados para o tratamento do fotoenvelhecimento. A utilização de cremes clareadores é segura, porém tem menor efeito em relação a luz intensa pulsada. Outros tratamentos já realizados incluem a aplicação de peelings químicos, lasers ablativos e não ablativos, preenchimentos e toxina botulínica, têm sido utilizadas com bons resultados no tratamento do fotoenvelhecimento.

IV - ESCLARECIMENTOS DADOS PELO PESQUISADOR SOBRE GARANTIAS DO SUJEITO DA PESQUISA:

1. A qualquer momento, o (a) senhor (a) poderá receber todas as informações que quiser sobre o estudo, para esclarecimento de quaisquer dúvidas que possam surgir.
2. A qualquer momento, o (a) senhor (a) tem liberdade para deixar de participar do estudo, sem que isto traga qualquer prejuízo ao seu acompanhamento.
3. Em nenhum momento da pesquisa serão divulgados seu nome ou quaisquer informações pessoais, estando assegurada sua privacidade.
4. Em caso de algum prejuízo à sua saúde decorrente do estudo, o (a) senhor (a) receberá acompanhamento no Hospital das Clínicas da FMUSP.
5. Em caso de eventuais danos à sua saúde decorrentes do estudo, será avaliada a possibilidade de indenização.

V - INFORMAÇOES DE NOMES, ENDEREÇOS E TELEFONES DOS RESPONSAVEIS PELO ACOMPANHAMENTO DA PESQUISA, PARA CONTATO EM CASO DE INTERCORRENCIAS CLÍNICAS E REAÇÕES ADVERSAS

Dra. Régia Celli Patriota de Sica
Rua Dr Veiga Filho, 350 sala 403. CEP 01229-000 – Higienópolis - São Paulo-SP - Brasil
Telefone/Fax: 55 11 3662 2103

VI - CONSENTIMENTO POS-ESCLARECIDO

Declaro que, após convenientemente esclarecido pelo pesquisador e ter entendido o que me foi explicado, consinto em participar do presente Protocolo de Pesquisa

São Paulo, de de

assinatura do sujeito da pesquisa ou responsável legal	assinatura do pesquisador (carimbo ou nome Legível)

ANEXO 3

HOSPITAL DAS CLÍNICAS
DA FACULDADE DE MEDICINA
DA UNIVERSIDADE DE SÃO PAULO

APROVAÇÃO

A Comissão de Ética para Análise de Projetos de Pesquisa - CAPPesq da Diretoria Clínica do Hospital das Clínicas e da Faculdade de Medicina da Universidade de São Paulo, em sessão de 09.11.05, **APROVOU** o Protocolo de Pesquisa nº **891/05**, intitulado: **"Estudo comparativo da pele pré e pós luz intensa pulsada no tratamento do fotoenvelhecimento cutâneo: Avaliação clínica e histopatológica: Fibras colágenas/elásticas e imunidade cutânea"** apresentado pelo Departamento de **DERMATOLOGIA** , inclusive o Termo de Consentimento Livre e Esclarecido.

Cabe ao pesquisador elaborar e apresentar à CAPPesq, os relatórios parciais e final sobre a pesquisa (Resolução do Conselho Nacional de Saúde nº 196, de 10.10.1996, inciso IX. 2, letra "c")

Pesquisador(a) Responsável: **Prof. Dr. Luiz Carlos Cucé**
Profa. Dra. Consuelo Junqueira Rodrigues
Pesquisador (a) Executante: **Dra. Régia Celli Ribeiro Patriota**

CAPPesq, 09 de Novembro de 2005.

PROF. DR. CLAUDIO LEONE
Vice-Presidente da Comissão de Ética para Análise de Projetos de Pesquisa

Comissão de Ética para Análise de Projetos de Pesquisa do HCFMUSP e da FMUSP
Diretoria Clínica do Hospital das Clínicas da Faculdade de Medicina da Universidade de São Paulo
Rua Ovídio Pires de Campos. 225, 5º andar - CEP 05430 010 – São Paulo - SP
Fone: 011 - 30696442 fax : 011 - 3069 6492 – e-mail : cappesq@hcnet.usp.br / secretariacappesq2@hcnet.usp.br

ANEXO 4 - ENTREVISTA

Nome:

Endereço: Rua/Av Bairro:

Telefones para contato

Naturalidade: Procedência:

Profissão:

Sexo: ( )M ( )F Data de nascimento:

Fototipo: ( )I ( )II ( )III ( )IV ( )V

Tempo de evolução:

Classificação de Glogau: ( )1 ( )2 ( )3 ( )4

Componentes: ( )Pigmentação acastanhada ( )Poros abertos ( )Flacidez

Exposição solar (quanto e há quanto tempo):

Uso de filtro solar:

Uso de cosméticos:

Tratamentos anteriores:

Outras doenças de pele/geral:

Uso de medicações:

Menopausa:

História de quelóide:

Alergia:

Anexo 5 – Avaliação Fotográfica segundo os três observadores

Para manter a padronização das fotografias as pacientes foram fotografados sempre pela mesma pessoa e no mesmo local, sob as mesmas condições de luz.

As fotografias eram identificadas com pré, 6 e 12 meses após término do tratamento.

Favor analisar se houve alterações no aspecto da pele, do clareamento e das rugas, após o tratamento com luz intensa pulsada.

As fotos foram avaliadas no monitor do computador.

Ao término da análise de cada paciente assinale com um X em:

- Melhora Discreta: se houve pequena melhora do aspecto da pele: textura, clareamento e rugas.

- Melhora Moderada: se houve uma melhora razoável do aspecto da pele: textura, clareamento e rugas.

- Melhora intensa: se houve uma grande melhora do aspecto da pele: textura, clareamento e rugas.

CASO 1 a 26 ( ) Melhora Discreta

( ) Melhora Moderada

( ) Melhora Intensa

8 Referências

Alster TS, Tanzi EL, Welsh EC. Photorejuvenation of facial skin with topical 20% 5-aminolevulinic acid and intense pulsed light treatment: a split-face comparison study. *J Drugs Dermatol.* 2005;4:35-8.

Anderson RR, Parrish RR. Selective photothermolysis: Precise microsurgery by selective absorption of pulsed radiation. *Science*. 1983;220:524-7.

Arias GAM, Ferrando J. Intense pulsed light for melanocytic lesions. *Dermatol Surg.* 2001;27:397-400.

Bitter PH. Noninvasive rejuvenation of photodamaged skin using serial, full-face intense pulsed light treatments. *Dermatol Surg.* 2000;26:835-43.

Cid CM; Cebrián M; Font C; Vinet CB; Rodríguez JH; Esparza J; Márquez AU, Grau JM. Cell adhesion molecules in the development of inflammatory infiltrates in giant cell arteritis. *Arthritis Rheum.* 2000;43:184-94.

Coleman WP. *Cirurgia cosmética:* princípios e técnicas. Rio de Janeiro: Revinter; 2000. p.7-l7.

De Panfihis G, Manara GC, Ferrari C. Adhesion molecules ou the plasma membrane of epidermal cells. II. *J Invest Dermatol.* 1990;94:3l7-21.

Dougherty GJ, Murdoch S, Hogg N. The function of human intercellular adhesion molecule-1(ICAM-1) in the generation of an immune response. *Eur J Immunol*. 1988;19:35-9.

Elson ML. Treatment of photoaging: a personal comment and open study of the use of glycolic acid. *J Dermatol.*1993;4:215-8.

Feng YJ, ZhaoJY.Skin Rejuvenation in Asian Skin. Journal of Drugs in Dermatology 2008;7:273-279.

Fitzpatrick TB. Fitzpatrick´s reactivity of human skin to solar radiation based on skin phototypes I to V: table 138-5. In: Freedberg IM, Eisen AZ, Wolff K, Austen KF, Golsmith LA, Katz SI, Fitzpatrick TB. *Dermatology in general medicine.* 15th ed. New York: Mc Graw-Hill; 1999. p.1606.

Fournier N, Dahan S, Barneon G, Diridollou S, Lagarde JM, Gall Y, Mordon S. Nonablative remodeling: clinical, histologic, ultrasound imaging, and profilometric evaluation of a 1540 nm Er:Glass laser. *Dermatol Surg.* 2001;27:799-806.

Freinkel RK, Woodley DT. *The biology of the skin.* New York: The Parthenon; 2001.

Fullmer HM, Sheetz JH, Narkates AJ. Oxytalan connective tissue fibers: a review. *J Oral Pathol.* 1974;3:291-316.

Fusco FJ. The aging face and skin: common signs and treatment. *Clin Plast Surg.* 2001;28:1-12.

Garmyn M, Yaar M, Boileav N, Backendorf C, Gilchrest BA. Effect of aging and habitual sun exposure ou the genetic response of cultured human Keratinocytes to solar: simulated irradiation. *J Invest Dermatol.* 1992;99:743-8.

Gilchrest BA. 5km aging and photoaging: and overview. *J Am Acad Dermatol.* 1989;21:610-3.

Glogau RG. Chemical peeling and aging skin. *J Geriatr Dermatol.* 1994;2:30-5.

Goldberg DJ, Cutler KB. Nonablative treatment of rhytids with intense pulsed light. *Lasers Surg Med*. 2000;26:196-200.

Goldberg DJ, Silapunt S. Histologic evaluation of a Q-switched Nd:YAG laser in the nonablative treatment of wrinkles. *Dermatol Surg.* 2001;27:744-6.

Huang YL, Liao YL, Lee SH, Hong HS. Intense pulsed light for the treatment of facial freckles in Asian skin. *Dermatol Surg.* 2002; 28:1007-12.

Hsu SM, Raine L. The use of avidin-biotin-peroxidase complex (ABC) in diagnostic and research pathology. In: Ronald A, Deleilis MB, editors. *Advances in immunohistochemistry.* Paris: Masson Publishing; 1983.

Kadunc BV. *Acido pirúvico*: técnica da padronização para uso em esfoliações químicas através do estudo experimental [tese]. São Paulo: Faculdade de Medicina, Universidade de São Paulo; 1998.

Kawada A, Shiraishi H, Asai M, Kameyama H, Sangen Y, Aragane Y, Tezuka T. Clinical improvement of solar lentigines and ephelides with an intense pulsed light source. *Dermatol Surg.* 2002;28:504-8.

Lee MWC. Combination 532-nm and 1064-nm lasers for noninvasive skin rejuvenation and toning. *Arch Dermatol.* 2003;139:1265-76.

Lisby 5, Ralfkiaer E, Rothlein R, Vejlgaard GL. Intercellular adhesion molecule - 1 (ICAM-I) expression correlated to inflamation. *Br J Dermatol.* 1989;120:479-84.

Menaker GM, Wrone DA, Willians RM, Moy RL. Treatment of facial rhytids with a nonablative laser: a clinical and histologic study. *Dermatol Surg.* 1999;25:440-4.

Meski APG. *Estudo Comparativo da pele pré e pós quimioabrasão para tratamento de rítides da região perioral:avaliação clínica e imunohistoquímica* [dissertação]. São Paulo: Faculdade de Medicina, Universidade de São Paulo;2005.

Miyauchi S, Hashimoto K. Epidermal Langerhans cells undergo mitosis during the early recovery phase after ultra-violet B irradiation. *J Invest Dermatol.* 1987;88:703-8.

Moreno-Arias GA, Ferrando J. Noncoherent intense pulsed light for the treatment of relapsing hairy intradermal melanocytic nevus after shave excision. *Lasers Surg Med.* 2001;29:142-4.

Nagy ZA, Lehmann PV, Falcioni F, Muller S, Adorini L. Why peptides? Their possible role in the evolution fo MHC-restricted T- cell recognition. *Immunol Today.* 1989;10:132-8.

Odom RB. Topical tretinoin for the treatment of photo clamaged skin. In: Weelmd RG, editor. *Cutaneous surgery.* Philadelphia: Saunders; 1994. p.28-9.

Roenigk HH Jr. Treatment ofthe aging face. *Dermatol Clin.* 1995;13:245-61.

Roitt L, Male D, Brostoff J. *Immunology*. 5th ed. Londres: Mosby, 1998.

Ruiz-Esparsa J, Gomez JB. The medical face lift: a noninvasive, nonsurgical approach to tissue tightening in facial skin using nonablative radiofrequency. *Dermatol Surg.* 2003;29:325-32.

Ruiz-Esparza J. Near painless, nonablative, immediate skin contraction induced by low-fluence irradiation with new infrared device: a report of 25 patients. *Dermatol Surg.* 2006;32:601-10. Erratum: *Dermatol Surg.* 2006;32:proceeding 773.

Sadick NS. Update on non-ablative light therapy for rejuvenation: a review. *Lasers Surg Med.* 2003;32:120-8.

Salgado AGM. *Estudo imuno-histoquímico da pele antes e depois do laser de CO2 ultrapulsado* [dissertação]. São Paulo: Faculdade de Medicina, Universidade de São Paulo; 2001.

Sampaio SAP, Rivitti EA. *Dermatologia.* São Paulo: Artes Médicas; 1998. p.634-5.

Sato A, Klein J. The HLA System. First oftwo parts. *N Engl J Med.* 2000;343:702-9.

Schroeter CA, Newmann HA. Na intense light source. The Photoderm VL-flashlamp as a new treatment possibility for vascular skin lesions. *Dermatol Surg.* 1998;24:743-8.

Singer KIH,Tuck DT, Sampson HA. Epidermal keratinocytes express the intercellular adhesion molecule in inflammatory dermatoses. *J Invest Dermatol.* 1989;92:746-50.

Spicer MS, Goldberg DJ. Lasers in dermatology. *J Am Acad Dermatol.* 1996;34:1-25.

Springer TA. Adhesion receptors in the immune system. *Nature.* 1990;346:425-34.

Streile IN. 5km — associated lymphoid tissues (Salt) origins and functions. *J Invest Dermatol.* 1983;80:12-6.

Takeuchi F, Streilein R, Robert D. Hall R. Increased E-Selectin, IL-8 and IL-10 gene expression in humanskin after minimal trauma. *Exp Dermatol.* 2003;12:777-83.

Trelles MA, Allones I, Luna R. Facial rejuvenation with a nonablative 1320 nm Nd:YAG laser: a preliminary clinical and histologic evaluation. *Dermatol Surg.* 2001;27:111-6.

Weiss RA, Goldman MP, Weiss MA. Treatment of poikiloderma of civatte with an intense pulsed light source. *Dermatol Surg.* 2000;26:823-8.

Zelickson B, Kist D. Effect of pulse dye laser and intense pulsed light source on the dermal extracellular matrix remodeling. *Lasers Surg Med.* 2000; (Suppl 12):17.

Livros Grátis

(http://www.livrosgratis.com.br)

Milhares de Livros para Download:

Baixar livros de Administração
Baixar livros de Agronomia
Baixar livros de Arquitetura
Baixar livros de Artes
Baixar livros de Astronomia
Baixar livros de Biologia Geral
Baixar livros de Ciência da Computação
Baixar livros de Ciência da Informação
Baixar livros de Ciência Política
Baixar livros de Ciências da Saúde
Baixar livros de Comunicação
Baixar livros do Conselho Nacional de Educação - CNE
Baixar livros de Defesa civil
Baixar livros de Direito
Baixar livros de Direitos humanos
Baixar livros de Economia
Baixar livros de Economia Doméstica
Baixar livros de Educação
Baixar livros de Educação - Trânsito
Baixar livros de Educação Física
Baixar livros de Engenharia Aeroespacial
Baixar livros de Farmácia
Baixar livros de Filosofia
Baixar livros de Física
Baixar livros de Geociências
Baixar livros de Geografia
Baixar livros de História
Baixar livros de Línguas

Baixar livros de Literatura
Baixar livros de Literatura de Cordel
Baixar livros de Literatura Infantil
Baixar livros de Matemática
Baixar livros de Medicina
Baixar livros de Medicina Veterinária
Baixar livros de Meio Ambiente
Baixar livros de Meteorologia
Baixar Monografias e TCC
Baixar livros Multidisciplinar
Baixar livros de Música
Baixar livros de Psicologia
Baixar livros de Química
Baixar livros de Saúde Coletiva
Baixar livros de Serviço Social
Baixar livros de Sociologia
Baixar livros de Teologia
Baixar livros de Trabalho
Baixar livros de Turismo