Clarissa Freitas Callegaro

Expressão de citoqueratinas, filagrina, involucrina, E-caderina e p63 em lesões de molusco contagioso

Dissertação apresentada à Faculdade de Medicina da Universidade de São Paulo para obtenção do título de Mestre em Ciências

Área de concentração: Dermatologia
Orientadora: Profa. Dra. Mírian Nacagami Sotto

São Paulo

2008

Livros Grátis

http://www.livrosgratis.com.br

Milhares de livros grátis para download.

Dados Internacionais de Catalogação na Publicação (CIP)

Preparada pela Biblioteca da
Faculdade de Medicina da Universidade de São Paulo

©reprodução autorizada pelo autor

Callegaro, Clarissa Freitas
Expressão de citoqueratinas, filagrina, involucrina, E-caderina e p63 em lesões de molusco contagioso / Clarissa Freitas Callegaro. -- São Paulo, 2008.
Dissertação(mestrado)--Faculdade de Medicina da Universidade de São Paulo. Departamento de Dermatologia.
Área de concentração: Dermatologia.
Orientadora: Mírian Nacagami Sotto.

Descritores: 1.Molusco contagioso 2.Queratinas 3.Caderinas 4.Imunoistoquímica

USP/FM/SBD-474/08

DEDICATÓRIA

Aos meus pais **Isabel** e **Dagoberto** pelo exemplo, amor
e dedicação em todos os momentos de minha vida.

À minha irmã **Beatriz** que mesmo longe
está sempre presente.

"A felicidade só é real quando compartilhada."

AGRADECIMENTO ESPECIAL

À **Prof. Dra. Mírian Nacagami Sotto**, minha orientadora,
pelo exemplo de dedicação e pela presença constante
com os seus sempre brilhantes ensinamentos.

"Ninguém poderá jamais aperfeiçoar-se se não tiver um grande mestre."
Shakespeare

AGRADECIMENTOS

Ao **Técnico Cleiton Alves** pelo seu importante auxílio na execução da técnica de imunoistoquímica.

Às **Técnicas do Laboratório de Dermatopatologia da Clínica Dermatológica Maria Cristina Galhardo, Jacqueline Maria Cruz Aragão e Ivete Isabel Torres** pelo auxílio na realização dos procedimentos técnicos histológicos.

À **Sra. Eli Maria de Freitas Ferreira** pela atenção e paciência.

Às **Bibliotecárias Kátia Clemente e Ângela da Silva Bezerra** pela ajuda com as referências bibliográficas.

À **Prof. Dra. Silvia Vanessa Lourenço** pelo auxílio na técnica da E-caderina e pelos valiosos comentários.

Aos **amigos da pós-graduação**, em especial à amiga **Andrezza,** pelo incentivo, amizade e constante apoio.

A **todos os colegas da Divisão da Clínica Dermatológica** pelo apoio e auxílio.

Aos **pacientes envolvidos no estudo** motivo pelo qual ocorre a evolução do conhecimento médico.

Esta dissertação está de acordo com as seguintes normas, em vigor no momento desta publicação:

Referências: adaptado de *International Committee of Medical Journals Editors* (Vancouver)

Universidade de São Paulo. Faculdade de Medicina. Serviço de Biblioteca e Documentação. *Guia de apresentação de dissertações, teses e monografias*.
Elaborado por Anneliese Carneiro Cunha, Maria Júlia de A.L. Freddi, Maria F. Crestana, Marinalva de Souza, Suely Campos Cardoso, Valéria Vilhena. 2a ed. São Paulo: Seviço de Blibioteca e Documentação; 2005.

Abreviaturas dos títulos e dos periódicos de acordo com *List of Journals Indexed in Index Medicus*.

S U M Á R I O

Lista de abreviaturas e símbolos
Lista de figuras
Lista de tabelas
Resumo
Summary

1 INTRODUÇÃO 1

1.1 Molusco contagioso 2
1.1.1 Epidemiologia 2
1.1.2 Manifestações Clínicas 3
1.1.3 Histopatologia do molusco contagioso 5
1.1.4 Patogênese 7
1.1.5 Tratamento 9
1.2 Citoesqueleto celular 10
1.2.1 Citoqueratinas 10
1.2.2 Queratinização da epiderme 13
1.2.3 Filagrina 15
1.2.4 Involucrina 16
1.2.5 Demais componentes do envelope celular 17
1.2.6 E-caderina 18
1.2.7 p63 19
1.3 Citoqueratinas e componentes do envelope celular no molusco contagioso 22

2 OBJETIVOS 23

2.1 Objetivos gerais 24
2.2 Objetivos específicos 24

3 MÉTODOS 25

3.1 Casuística 26

3.2 Análise histopatológica 27

3.3 Técnica imunoistoquímica para a demonstração da expressão de citoqueratinas, filagrina, involucrina, E-caderina e p63 27

3.4 Análise Qualitativa 30

4 RESULTADOS 31

4.1 Análise histopatológica 32

4.2 Análise imunoistoquímica 32

4.2.1 Expressão de citoqueratinas 1, 10, 14 e 16 no molusco contagioso e epiderme adjacente 32

4.2.2 Expressão de filagrina no molusco contagioso e epiderme adjacente 35

4.2.3 Expressão de involucrina no molusco contagioso e epiderme adjacente 36

4.2.4 Expressão de E-caderina no molusco contagioso e epiderme adjacente 36

4.2.5 Expressão de p63 no molusco contagioso e epiderme adjacente .. 37

5 DISCUSSÃO 40

6 CONCLUSÕES 49

7 ANEXOS 51

8 REFERÊNCIAS 57

LISTA DE ABREVIATURAS E SÍMBOLOS

BSA	Soro-albumina bovina
CAPPesq	Comissão de Ética para Análise de Projetos de Pesquisa
CM	Corpos de molusco
CMI	Epiderme alterada com corpos de molusco – porção inferior
CMS	Epiderme alterada com corpos de molusco – porção superior
CPR	*Cysteine-rich protein*
DAB	3,3`-Diamino-Benzidine
EAAN	Epiderme adjacente aparentemente normal
FLG	Gene que codifica a profilagrina
HC-FMUSP	Hospital das Clínicas da Faculdade de Medicina da Universidade de São Paulo
HPV	Vírus do papiloma humano
HTLV-1	Vírus linfotrópico para células T humanas
Ig	Imunoglobulina
K	Citoqueratina
KDa	Quilodalton
M	Molar
MC	Molusco contagioso
PM	Peso molecular
RNAm	Ácido ribonucléico mensageiro
SPRs	*Small proline-rich proteins*
TBS-HCl	*Tris Buffer Solution – Acid Cloridric*
VMC	Vírus do molusco contagioso
μm	Micrômetros

FIGURAS

Figura 1 - Molusco contagioso: apresentação clínica.. 5

Figura 2 - Molusco contagioso: quadro histopatológico..... 6

Figura 3 - Representação esquemática dos polipeptídeos de queratina. 13

Figura 4 - Lesão de molusco contagioso e a respectiva estratificação topográfica utilizada no presente estudo. 30

Figura 5 - Expressão de citoqueratinas 1, 10, 14, 16, involucrina e filagrina na lesão de molusco contagioso e epiderme adjacente aparentemente normal. 38

Figura 6 - Expressão de E-caderina e p63 na lesão de molusco contagioso e epiderme adjacente aparentemente normal. 39

TABELAS

Tabela 1 - Distribuição dos pares de citoqueratinas nos diferentes epitélios (Cooper *et al.*, 1985; Smack *et al.*, 1994) 12

Tabela 2 - Localização cromossômica dos componentes estruturais dos queratinócitos (Smack *et al.*, 1994; Schweizer *et al.*, 2006) 18

Tabela 3 - Padrão de expressão das citoqueratinas, E-caderina, filagrina, involucrina e p63 na epiderme normal. 21

Tabela 4 - Anticorpos primários e seus respectivos clones, classes de imunoglobulina, laboratório fabricante e diluição utilizados no presente estudo..... 29

Tabela 5 - Padrão de expressão de citoqueratina 1 nas diferentes camadas epidérmicas das lesões de MC e epiderme adjacente 33

Tabela 6 - Padrão de expressão de citoqueratina 10 nas diferentes camadas epidérmicas das lesões de MC e epiderme adjacente 33

Tabela 7 - Padrão de expressão de citoqueratina 14 nas diferentes camadas epidérmicas das lesões de MC e epiderme adjacente 34

Tabela 8 - Padrão de expressão de citoqueratina 16 nas diferentes camadas epidérmicas das lesões de MC e epiderme adjacente 35

Tabela 9 - Padrão de expressão de filagrina nas diferentes camadas epidérmicas das lesões de MC e epiderme adjacente 35

Tabela 10 - Padrão de expressão de involucrina nas diferentes camadas epidérmicas das lesões de MC e epiderme adjacente 36

Tabela 11 - Padrão de expressão de E-caderina nas diferentes camadas epidérmicas das lesões de MC e epiderme adjacente 37

Tabela 12 - Padrão de expressão de p63 nas diferentes camadas epidérmicas das lesões de MC e epiderme adjacente..... 37

RESUMO

Callegaro CF. *Expressão de citoqueratinas, filagrina, involucrina, E-caderina e p63 em lesões de molusco contagioso* [dissertação]. São Paulo: Faculdade de Medicina, Universidade de São Paulo; 2008. 64p.

Introdução: O molusco contagioso (MC) é um vírus da família *Poxviridae* que infecta os queratinócitos epidérmicos levando a hiperplasia e formação de inclusões eosinofílicas intracitoplasmáticas – os corpos de molusco. Poucos estudos analisam as alterações induzidas por este *Mollucipox* vírus nas estruturas que compõem o citoesqueleto e a adesão celular dos queratinócitos. Objetivos: Verificar o padrão de expressão de citoqueratinas, filagrina, involucrina, E-caderina e p63 pela técnica de imuno-histoquímica em lesões de MC e compará-las com a epiderme adjacente aparentemente normal (EAAN). Método: Através de técnica de imuno-histoquímica, estudou-se a expressão de citoqueratina (K) 1, 10, 14, 16, filagrina, involucrina, E-caderina e p63 em lesões de MC de 41 pacientes. Os padrões de expressão nas lesões de MC foram comparados com a EAAN. Resultados: A expressão de K1/K10 ocorreu como o habitual nas camadas suprabasais da epiderme. A marcação de K14 foi observada nas camadas epidérmicas basal e suprabasal nas lesões de MC e EAAN. A K16, que é expressa somente em processos hiperproliferativos, foi demonstrada na camada espinhosa tanto nos focos de MC como na EAAN. Filagrina e involucrina expressaram-se nas camadas granulosa, espinhosa e em alguns casos até mesmo na camada basal na epiderme infectada e EAAN. A E-caderina esteve presente até a porção inferior da epiderme alterada com corpos de molusco enquanto na EAAN apresentou-se nas camadas basal e espinhosa. A expressão nuclear do p63 ocorreu nas camadas basal e espinhosa tanto no MC como EAAN. Conclusão: A infecção pelo *Molluscipox* vírus parece interferir no processo de diferenciação terminal e na adesão celular dos queratinócitos. A expressão tardia de K14 e p63 na camada espinhosa, assim como a expressão precoce de filagrina e involucrina, associada ao estado hiperproliferativo demonstrado pela presença aberrante de K16, refletem um distúrbio no processo de maturação dos queratinócitos infectados. As alterações observadas na EAAN podem representar evento precoce no distúrbio de queratinização induzido pelo vírus.

Descritores: 1.Molusco contagioso 2.Queratinas 3.Caderinas 4.Imunoistoquímica

SUMMARY

Callegaro CF. *Cytokeratins, involucrin, filaggrin, E-cadherin and p63 expression in molluscum contagiosum lesions* [dissertation]. São Paulo: "Faculdade de Medicina, Universidade de São Paulo"; 2008. 64p.

Background: Molluscum contagiosum (MC) is a *Molluscipox* virus infection of the epidermal keratinocytes with hyperplasia and intracytoplasmic inclusions – the molluscum bodies (MB). Few studies address cytokeratins (K) profile in MC, mainly focusing the terminal epidermal keratinization process. Methods: In order to verify K1, K10, K14, K16, involucrin, filaggrin, E-cadherin and p63 expression in MC, 41 lesions were subjected to immunohistochemical technique. The immunolabeling pattern of MC was compared to adjacent normal appearing epidermis (ANAE). Results: K1 and K10 were expressed in supra basal layers of MC and ANAE. K14 was expressed in basal and suprabasal layers in MC and also in ANAE. K16 was expressed in MC and ANAE, through all spinous layers. Involucrin and filaggrin were observed in granular, spinous and even in basal layer of ANAE and MC. E-cadherin was present up to the first layers of epidermis with MB while ANAE exhibited E-cadherin labeling at basal and spinous layers. Basal and spinous layers keratinocytes nuclei, in both MC and ANAE, express p63. Conclusion: Infection by *Molluscipox* virus may noticeably alter keratinocyte differentiation status and cell adhesion. The presence of K14 and p63 in spinous layer, as well as early expression of involucrin and filaggrin, associated to a hyperproliferative state disclosed by the presence of K16, may be a result of a disruption in keratinocytes maturation process. The changes observed at ANAE may represent early events in keratinization disturbance.

Descriptors: 1.Molluscum contagiosum 2.Keratins 3.Cadherins 4.Immunohistochemistry

1 INTRODUÇÃO

1.1 MOLUSCO CONTAGIOSO

1.1.1 Epidemiologia

O agente etiológico do molusco contagioso (MC) é um DNA vírus membro da família *Poxviridae*, gênero *Molluscipox* e espécie *Molluscum contagiosum*. O vírus do molusco contagioso (VMC) apresenta distribuição mundial e é classificado geneticamente em quatro subgrupos clinicamente indistinguíveis: VMC-1 (apresenta três variantes), VMC-2, VMC-3 e VMC-4. O subtipo VMC-1 é o mais freqüente (Smith *et al.*, 1999).

Yamashita *et al.* (1996) ao estudarem 171 pacientes com MC relataram que a relação de VMC-1: VMC-2 foi de 13: 1. Nos pacientes menores de 15 anos a diferença na proporção entre os tipos virais foi de 43: 1 e entre os adultos 3,4: 1.

O VMC replica-se no citoplasma das células basais e suprabasais dos queratinócitos infectados (Viac e Chardonnet, 1990). Ainda não foi possível sua reprodução em culturas celulares (Smith *et al.*, 1999).

A primeira demonstração de propagação experimental do VMC foi realizada por Buller *et al.* (1995). Os autores obtiveram reprodução clínica e histopatológica das lesões virais em camundongos atímicos por enxertia de material retirado de lesões de MC.

Os dados da literatura quanto à freqüência do MC são escassos. Em nosso meio, encontramos estudo realizado no Centro de Saúde Escola da Faculdade de Medicina de Santo Amaro, na cidade de São Paulo-SP, durante os anos de 1982 a 1987. A incidência de MC dentre os casos novos atendidos por afecções dermatológicas naquele ambulatório foi de 0,41%, o que correspondeu a 6,4% das dermatoviroses atendidas no período do estudo (Oliveira Filho *et al.*, 1988).

Nos Estados Unidos, estima-se que a freqüência de infecção por MC entre crianças seja menor que 5% (Dohil *et al.*, 2006).

1.1.2 Manifestações Clínicas

As lesões características de MC foram descritas inicialmente por Bateman em 1817 (apud Schelley e Crissey, 1953; Brown *et al.,* 1981). Apresentam-se clinicamente como pápulas normocrômicas umbilicadas, isoladas ou agrupadas, conforme ilustrado na Figura 1. Exibem tamanhos variados, geralmente de 2 a 6 mm. Nos pacientes imunocomprometidos as lesões apresentam maiores dimensões. As lesões de MC podem ser encontradas em toda a superfície cutânea apresentando maior predileção pelo tronco, axilas, fossas cubital e poplítea, além da região genital (Dohil *et al.*, 2006; Bikowski, 2004). O período de incubação do MC pode variar de uma semana a alguns meses (Diven, 2001).

A transmissão ocorre principalmente pelo contato direto com indivíduos com lesões de MC. A auto-inoculação, assim como a transmissão via fômites, apresenta importante papel na disseminação e transmissão das lesões. Nos adultos é freqüente o

acometimento da região genital, sendo que neste grupo o MC é considerado doença sexualmente transmissível (Bikowski, 2004).

A dermatite atópica manifesta-se em 25% dos pacientes com molusco contagioso (Simonart e De Maertelaer, 2008). Nestes pacientes as lesões de MC manifestam-se com maior freqüência e podem atingir grandes extensões da pele. Este fato deve-se a alteração da imunidade relativa que ocorre nas lesões agudas de dermatite atópica (Dohil *et al.*, 2006; Wollenberg e Klein, 2007).

O aumento do acometimento de pacientes adultos pelo VMC está associado ao aumento do número de indivíduos infectados pelo vírus da imunodeficiência humana (HIV). Cinco a 18% desses pacientes apresentam lesões clínicas de MC (Dohil *et al.*, 2006).

Como em outras doenças virais, a resposta imune celular apresenta um papel importante na resolução das lesões contribuindo para a involução espontânea das mesmas (Dohil *et al.*, 2006). No processo de regressão das lesões tanto a imunidade mediada por células como a imunidade humoral parecem estar envolvidas. Anticorpos contra o VMC foram detectados em 58% dos pacientes com lesões clínicas (Watanabe *et al.,* 2000). O processo de degradação proteolítica pelo sistema ubiquitina-proteasoma também foi descrito como fator envolvido na eliminação do VMC (Yoneda *et al.,* 2006).

Figura 1 - Molusco contagioso: apresentação clínica. Presença de múltiplas pápulas normocrômicas umbilicadas localizadas no dorso.

FONTE: Acervo do Departamento de Dermatologia da FMUSP.

1.1.3 Histopatologia do molusco contagioso

As lesões de MC exibem hiperplasia da epiderme com hipertrofia dos queratinócitos infectados. As partículas virais são observadas em todas as camadas da epiderme. Verdadeiras "fábricas virais" são encontradas nas camadas espinhosa e granulosa - os chamados corpos de molusco, descritos inicialmente por Henderson e Paterson em 1841 (apud Brown *et al.*, 1981; apud Diven, 2001). Caracterizam-se por material viral eosinofílico que ocupa o citoplasma do queratinócito e desloca o seu

núcleo para a periferia. Desse modo, formam-se estruturas crateriformes onde os queratinócitos mostram-se globosos, de aspecto vítreo, com núcleos deslocados para a periferia por material amorfo e basofílico (Diven, 2001). A figura 2 ilustra as alterações histopatológicas que caracterizam o MC.

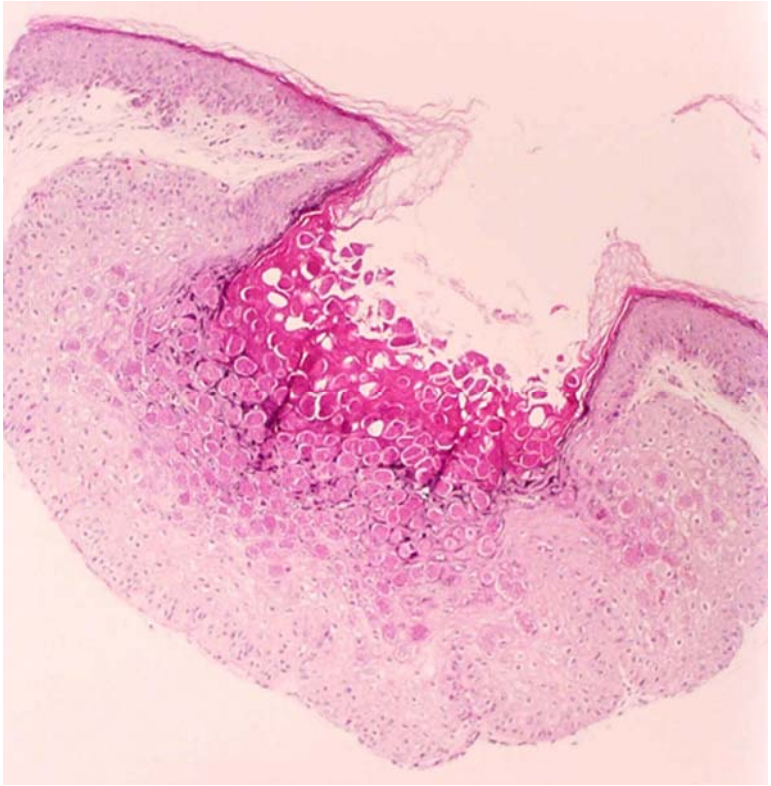

Figura 2 - Molusco contagioso: presença de invaginação da epiderme hiperplásica com formação de estrutura crateriforme. Inclusões citoplasmáticas eosinofílicas de grandes dimensões – os corpos de molusco – presentes no citoplasma de células da camada espinhosa e granulosa. (Hematoxilina e eosina, aumento original 100×).

1.1.4 Patogênese

Os corpos de molusco contêm grande quantidade de vírus maduros em seu interior e estão envoltos por uma estrutura lipídica rica em colágeno que lhes confere proteção contra a detecção do sistema imune do hospedeiro. A ruptura destas estruturas saculares ocorre na cratera central (umbilicação da lesão) onde acontece a liberação do material viral (Diven, 2001).

Vários fatores foram descritos na tentativa de explicar como o VMC protege-se do sistema imune do hospedeiro sem evoluir para um período de latência, diferente do que é visto nas infecções pelos herpes vírus e vírus do papiloma humano (HPV) (Smith *et al.*, 1999).

O VMC induz a produção de proteínas que favorecem a inibição da defesa imunológica por parte do hospedeiro e ao mesmo tempo aumentam a resistência das células infectadas. Dentre esses fatores, ocorre homologia da cadeia pesada do complexo de histocompatibilidade de classe I, o que interfere tanto na apresentação de antígenos virais na superfície da célula infectada como na destruição das células infectadas por ação de linfócitos T citotóxicos. Outro fator implicado no processo seria a diminuição da expressão da proteína S-100 presente nas células dendríticas, o que demonstraria a diminuição da defesa específica do hospedeiro (Smith *et al.*, 1999).

Viac e Chardonnet (1990) analisaram a presença de marcadores de resposta imune celular nas lesões de MC e epiderme perilesional. Demonstram a ausência de células imunocompetentes, tais como células de Langerhans e linfócitos T CD3, CD4

e CD8 nas lesões de MC. As modificações antigênicas dos queratinócitos infectados podem explicar o não reconhecimento do VMC pelo sistema imune do hospedeiro, com conseqüente persistência das lesões. Por outro lado, foram detectados marcadores de ativação celular como o fator de crescimento epidérmico e a transferrina. Estes fatos sugerem que o VMC apresenta papel importante na estimulação e proliferação das células basais da epiderme (Viac e Chardonnet, 1990).

Com o objetivo de melhor entender a auto-inoculação assim como a capacidade de resolução espontânea das lesões de MC, Simonart *et al.* (2002) estudaram alguns marcadores relacionados a apoptose e fatores de crescimento celular. A expressão do antígeno Ki67, proteína presente no ciclo de divisão celular, ocorre nas camadas basal e suprabasal da epiderme infectada pelo MC, assim como na pele normal adjacente. Entretanto, o índice de proliferação celular nas lesões de MC é maior quando comparado ao da pele normal. Os autores especulam que ocorra a produção de um polipeptídeo que simule um fator de crescimento epidérmico a partir da codificação de algum gene do VMC. Nas lesões de MC, os sinais de proliferação celular encontram-se restritos às camadas basal e suprabasal da epiderme, assim como na pele normal. Este fato difere do observado nas lesões de HPV, onde as células em estado proliferativo encontram-se nas diversas camadas da epiderme. Os autores relatam também que as alterações no processo de queratinização e diferenciação induzidas pelo VMC não estão relacionadas à retenção do potencial proliferativo, pois a taxa de apoptose no compartimento germinativo dos focos de lesão é semelhante à da epiderme normal.

1.1.5 Tratamento

As lesões de MC podem regredir espontaneamente como resultado da resposta imune do hospedeiro. Devido à alta prevalência e ao impacto social significativo decorrente da doença há necessidade de realização de tratamento específico. Existem vários tratamentos propostos com o objetivo de destruir as lesões de MC, dentre eles os mais utilizados são: curetagem seguida de aplicação de tintura de iodo, crioterapia com nitrogênio líquido, cauterização química com ácido tricloroacético, cantaridina ou hidróxido de potássio. Outros tratamentos também têm sido utilizados, tais como: ácido retinóico tópico, imiquimode, terapia fotodinâmica, laser, entre outros. (Sampaio e Rivitti, 1998; Romiti *et al.*, 1999; Diven, 2001; Bikowski, 2004).

A eficiência do método de curetagem no tratamento do MC pode ser explicada pelo plano de clivagem que ocorre devido à retração das lesões em relação ao estroma que as circundam (Smith *et al.*, 1999). Em estudo prospectivo, observou-se que a taxa de recidiva após curetagem foi de 66% após a primeira sessão e 45% após a segunda sessão. Esta elevada taxa de recidiva está relacionada principalmente à associação com dermatite atópica, que compromete a imunidade celular assim como facilita a disseminação das lesões pelo prurido (Simonart e De Maertelaer, 2008).

Levando-se em consideração que o VMC é um parasita intracitoplasmático e o citoesqueleto do queratinócito é o seu microambiente, analisaremos inicialmente as estruturas que compõem o citoesqueleto dos queratinócitos e a seguir as alterações induzidas pela infecção do VMC nestas estruturas.

1.2 CITOESQUELETO CELULAR

1.2.1 Citoqueratinas

O citoesqueleto das células dos mamíferos é composto por três sistemas de filamentos: microfilamentos (6nm), filamentos intermediários (10 a 12 nm) e microtúbulos (25 nm) (Smack *et al.,* 1994).

Os filamentos intermediários são divididos em:

- Tipo I: citoqueratinas ácidas (tecidos epiteliais);
- Tipo II: citoqueratinas neutro-básicas (tecidos epiteliais);
- Tipo III: vimentina (células mesenquimais), desmina (células miogênicas), proteína glial ácida fibrilar (células gliais e astrócitos), periferina (neurônios);
- Tipo IV: neurofilamentos (neurônios), α-internexina (neurônios pré-natais);
- Tipo V: lâmininas nucleares (lâmina nuclear das células eucarióticas) e
- Tipo VI: nestina (células tronco neuroepiteliais) (Cooper *et al.*, 1985; Smack *et al.*, 1994).

As citoqueratinas (K) são as principais proteínas estruturais das células epiteliais (Coulombe e Omary, 2002). Apresentam especificidade tecidual, o que confere a cada epitélio um padrão característico de expressão de Ks. Na pele exibem também uma especificidade relacionada às camadas epidérmicas (Moll *et al.*, 1982; Almeida Jr., 2004).

Os filamentos intermediários de queratina apresentam papel fundamental na diferenciação dos queratinócitos germinativos basais que evoluem para células cornificadas presentes no estrato córneo. Essa transformação conhecida como queratinização é o que confere a característica de proteção da epiderme. Os filamentos intermediários de queratina fazem parte do sistema estrutural celular, juntamente com os desmossomos, hemidesmossomos e a membrana basal (Smack *et al.*, 1994). Dentre as suas funções estão a manutenção da forma celular, atuam como um arcabouço resistente mas flexível, permitindo que as células epiteliais suportem tensões mecânicas e não mecânicas; posicionamento e distribuição das organelas e manutenção da integridade dos contatos intercelulares. Por conectarem o núcleo com a superfície celular, os filamentos intermediários também funcionam como mediadores da comunicação entre o espaço extracelular e o núcleo (Coulombe e Omary, 2002; Smith, 2003).

As Ks podem ser divididas em 30 subtipos: 20 Ks epiteliais e 10 Ks do pêlo. As Ks são agrupadas de acordo com o peso molecular e ponto isoelétrico em Tipo I (ácidas): K10 a K20 e Tipo II (neutro-básicas): K1 a K9. Expressam-se aos pares formando heterodímeros equimolares compostos por uma proteína ácida (Tipo I) associada a uma básica (Tipo II) (Moll *et al.*, 1982; Smack *et al.,* 1994).

A classificação mais recente considera mais de 50 tipos de Ks divididas em dois grupos: Tipo I – K9 a K23; Ha1 a Ha8 e Tipo II – K1 a K8; Hb1 a Hb6 (Coulombe e Omary, 2002).

A tabela 1 demonstra a distribuição das Ks nos diferentes epitélios.

Tabela 1 - Distribuição dos pares de citoqueratinas nos diferentes epitélios (Cooper *et al.*, 1985; Smack *et al.*, 1994)

Tipo II Neutro-básica		Tipo I Ácida		
K	**PM (kDa)**	**K**	**PM (kDa)**	**Distribuição**
K1, K2	65-67	**K10, K11**	56,5	Diferenciação terminal, queratinócitos suprabasais
K3	64	**K12**	55	Diferenciação córnea
K4	59	**K13**	51	Diferenciação esofageana
K5	58	**K14, K15**	50	Queratinócitos basais de epitélio pluriestratificados
K6	56	**K16**	48	Epitélio hiperproliferativo
K7	54	**K17**	46	Epitélio simples e estratificado
K8	52	**K18, K19, K20**	45, 44, 46	Epitélio simples
K9	64			Diferenciação terminal palmo-plantar

K: citoqueratina; PM: peso molecular; kDa: quilodalton.

As Ks apresentam um domínio central conservador constituído por uma seqüência de aproximadamente 310 aminoácidos agrupados em quatro segmentos α-helicais nomeados 1A, 1B, 2A e 2B. Entre eles há três seqüências de ligação não helicais L1, L2, L3 ("*linkers*") que conferem flexibilidade às Ks. Nas extremidades localizam-se os domínios terminais amino (craneal) e carboxil (caudal) (Steinert *et al.,* 1985; Smack *et al.*, 1994).

As Ks Tipo II K1, K2 e K5 ligam-se aos filamentos de filagrina durante a formação do envelope celular através da ação das transglutaminases no resíduo Lys localizado no subdomínio V1 do domínio terminal amino (Coulombe e Omary, 2002; Candi *et al.*, 2005). A figura 3 demonstra a representação esquemática dos polipeptídeos de queratinas.

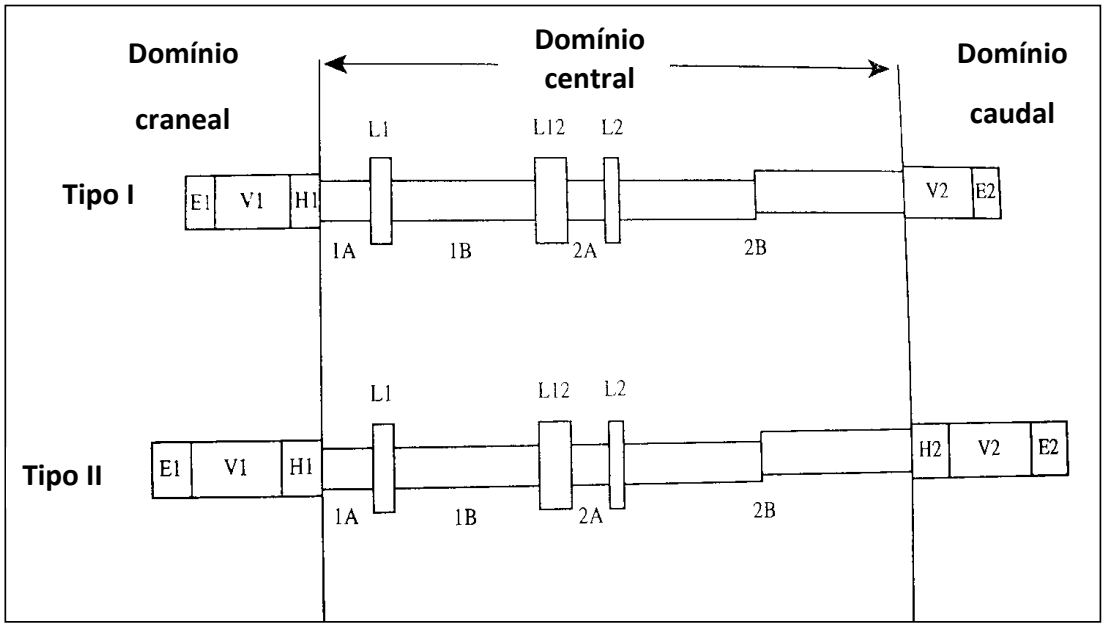

Figura 3 - Representação esquemática dos polipeptídeos de queratina (modificado de Steinert e Roop, 1988; Smack *et al.* 1994).

1.2.2 Queratinização da epiderme

A camada basal é o único local da epiderme onde ocorre a divisão e proliferação dos queratinócitos, sendo as K5 e K14 as principais proteínas estruturais dessas células. Os filamentos de queratina estendem-se a partir dos desmossomos em direção à membrana nuclear e juntamente com os microtúbulos e microfilamentos de actina formam o citoesqueleto celular. Através de estímulos ainda pouco conhecidos os queratinócitos da camada basal migram para a camada espinhosa, perdem sua atividade mitótica e começam a sintetizar um novo grupo de proteínas e enzimas características do processo de queratinização. Nessa fase há diminuição da transcrição de ácido ribonucléico mensageiro (RNAm) que codifica K5 e K14 e há aumento na produção de K1 e K10, que as substituem (Fuchs e Green, 1980). Esses

polipeptídios de queratina rapidamente se polimerizam no citoplasma celular formando os filamentos intermediários que se agregam em bandas no citoplasma dos queratinócitos. A seguir, as células epiteliais epidérmicas adquirem grânulos de queratohialina que contém profilagrina – precursor da filagrina (Smack *et al.*, 1994; Candi *et al.*, 2005).

Na camada granulosa, onde os grânulos de queratohialina são formados, os filamentos intermediários agrupam-se em bandas ainda mais largas. Concomitantemente, a atividade metabólica decresce e os queratinócitos começam a perder as suas organelas citoplasmáticas. Os grânulos de queratohialina liberam profilagrina que sofre defosforilação e proteólise e se transforma em filagrina. A filagrina agrupa os filamentos de queratina em feixes promovendo o colapso celular. As células perdem o seu formato original e passam a ser achatadas, sendo chamadas de corneócitos. As Ks juntamente com a filagrina constituem aproximadamente 80-90% da massa protéica de toda a epiderme. Outras proteínas estruturais como a involucrina, loricrina, tricohialina e "*small proline-rich proteins*" (SPRs) são sintetizadas e sofrem interação através da ação das transglutaminases para também constituírem o envelope celular localizado logo abaixo da membrana plasmática (Candi *et al.*, 2005).

A camada córnea representa o estágio final da diferenciação dos queratinócitos e consiste de filamentos de queratina mergulhados numa matriz protéica ligados por transglutaminases e envoltos por um envelope lipídico. O processo de queratinização é uma forma de morte celular programada onde queratinócitos movem-se a partir da camada basal germinativa em direção a camada granulosa. Nesta camada inicia-se o processo de diferenciação terminal, há formação

do envelope celular que, juntamente com os queratinócitos mortos remanescentes, constituem a camada córnea da epiderme (Candi *et al.*, 2005).

O envelope celular é a estrutura encontrada nos queratinócitos que sofreram diferenciação terminal e estão localizados na camada córnea (Smack *et al.*, 1994). É composto por proteínas agrupadas: involucrina, loricrina, cistatina A, filagrina, "*cysteine-rich protein*" (CPR) e SPRs. A constituição protéica do envelope celular é de 65-70% de loricrina, aproximadamente 10% de filagrina e CRP, seguidos de cisteína A, SPRs e involucrina que englobam 2,5-5% (Steven e Steinert, 1994).

1.2.3 Filagrina

A filagrina é formada a partir de uma proteína precursora de 500 kDa, a profilagrina. Através de um processo de desfosforilação e proteólise da profilagrina há liberação de filagrina. Cada molécula de profilagrina contém aproximadamente 12 repetições de seqüências de filagrina (Smack *et al*, 1994; McGrath e Uitto, 2007). A filagrina (filaggrin – "*filament aggregatin protein*") é uma proteína de 36 kDa, também chamada de proteína básica do estrato córneo, proteína rica em histidina II ou proteína agregadora de filamentos. Esta proteína age como uma matriz que se liga aos filamentos intermediários para formar bandas alinhadas em feixes paralelos através de pontes de dissulfeto. A filagrina é considerada um importante marcador da fase final de diferenciação epidérmica dos queratinócitos (Fleckman *et al.,* 1985, Smack *et al.*, 1994, Steinert e Marekov, 1995).

A filagrina apresenta três importantes funções na diferenciação celular: alinhamento dos filamentos intermediários, controle das alterações

do formato celular (transição queratinócito-corneócito) e manutenção da textura da epiderme (Candi *et al.*, 2005). Esta última função apresenta importante papel no desencadeamento da dermatite atópica (McGrath e Uitto, 2007; McGrath, 2008).

Recentes estudos mostram que mutações no gene da filagrina estão envolvidas na ictiose vulgar e são importantes fatores de risco para o desenvolvimento da dermatite atópica. Nestas enfermidades há alterações nos grânulos de queratohialina presentes na camada granulosa ao exame de cortes de pele corados pela hematoxilina e eosina e conseqüente diminuição na expressão de filagrina. Estes fatos mostram a grande importância da filagrina na formação da barreira fisiológica protetora contra as agressões externas (McGrath e Uitto, 2007; McGrath, 2008).

1.2.4 Involucrina

Involucrina, do latim *Involucre* (envoltório: membrana que envolve) é uma proteína sintetizada no compartimento suprabasal da epiderme encontrada em abundância no citoplasma dos queratinócitos. É considerada um marcador precoce de diferenciação terminal (Watt, 1983). A partir da involucrina outras proteínas são incorporadas ao envelope celular. Através de modelo com cultura de queratinócitos foi observado que durante a formação do envelope celular há inicialmente a incorporação de involucrina e a seguir agregação de SPRs e loricrina (Ishida-Yamamoto *et al.*, 1997).

1.2.5 Demais componentes do envelope celular

Loricrina é uma proteína expressa na camada granular da epiderme durante o processo de queratinização. É, juntamente com as profilagrinas, um dos componentes dos grânulos de queratohialina. É o componente do envelope celular presente em maior quantidade (Steven e Steinert, 1994) e compreende 70-85% da massa protéica que compõe a camada córnea. A loricrina agrupa-se entre si através de pontes isopeptídicas e em menor quantidade através das SPRs. A loricrina tem importante papel na formação da estrutura do envelope celular e atua como substrato para as transglutaminases (Candi *et al.*, 2005).

As SPRs compreendem uma família de proteínas pequenas, ricas em prolina e classificadas em SPR1, SPR2 e SPR3. As propriedades mecânicas do envelope celular e, conseqüentemente da camada córnea, variam dependendo do tipo e da quantidade de SPRs expressas no tecido o que permite sua adaptação a diferentes funções. Conseqüentemente, as propriedades mecânicas da epiderme são alteradas em certas doenças, assim como na reparação de feridas, envelhecimento e outros tipos de estímulos ambientais (Candi *et al.*, 2005).

A tabela 2 demonstra a localização cromossômica dos componentes estruturais dos queratinócitos.

Tabela 2 - Localização cromossômica dos componentes estruturais dos queratinócitos (Smack *et al.*, 1994; Schweizer *et al.*, 2006)

Componente	Cromossomo
Citoqueratinas Tipo I	17q21.2
Citoqueratinas Tipo II	12q13.13
Transglutaminase 1	14
Profilagrina	1q21
Loricrina	1q21
Involucrina	1q21
p63	3q27

O gene que codifica a profilagrina, *FLG*, está localizado no cromossomo 1q21, que é denominado complexo de diferenciação epidérmica. Nesta região estão localizados outros genes que codificam proteínas expressas durante a diferenciação terminal dos queratinócitos, como loricrina e involucrina (McGrah e Uitto, 2007).

A expressão dos genes que codificam as Ks pode ser modificada pela presença de certas substâncias, tais como: retinóides, cálcio e vitamina D. Os retinóides ligam-se a receptores nucleares e interferem no processo de transcrição através da interação com elementos responsivos presentes nos genes das Ks (Smack *et al.*, 1994).

1.2.6 E-caderina

As E-caderinas apresentam papel fundamental na adesão intercelular da epiderme. Através do complexo caderina-catenina, as cateninas ligam as caderinas a

uma rede de filamentos de actina além de outras proteínas transmembrânicas e citoplasmáticas. As E-caderinas também são responsáveis pela ativação de sinais relacionados à estruturação e arquitetura do citoesqueleto, além da polarização dos queratinócitos no processo de estratificação da epiderme (Tada *et al.,* 1996, Furukawa *et al.*, 1997; Hines *et al.,* 1999).

As caderinas são glicoproteínas transmembrânicas cálcio dependentes que podem ser classificadas em: E-caderina (presente na epiderme), N-caderina (presente nos tecidos derivados do neuroectoderma e mesoderma) e P-caderina (encontrada na placenta, epitélio pulmonar, células basais da epiderme e células mioepiteliais mamárias) (Okegawa *et al.*, 2002).

Alterações nas E-caderinas interferem na permeabilidade intercelular e conseqüentemente resultam na diminuição da resistência da epiderme como barreira protetora, facilitando a disseminação de agentes infecciosos e células tumorais, permitindo assim a disseminação de metástases (Tsai *et al.*, 2002; Tungal *et al.,* 2005, Pećina-Slaus *et al.*, 2007).

1.2.7 p63

Assim como a K14, o p63 está relacionado com a proliferação celular e está presente no núcleo das células basais e suprabasais da epiderme normal (Reis-Filho *et al.*, 2003; Tsujita-Kyutoku *et al.*, 2003).

O p63 é um fator de transcrição nuclear cujo gene localiza-se no cromossomo 3q27 e codifica pelo menos seis diferentes isoformas (Reis-Filho *et al.*, 2003).

Durante o desenvolvimento embrionário da epiderme, a expressão de p63 ocorre anteriormente à expressão de K14, sendo o p63 considerado um marcador precoce de diferenciação epidérmica durante o programa de estratificação. A expressão de p63 diminui à medida que marcadores de diferenciação terminal são expressos na epiderme. No adulto, ocorre expressão de p63 somente nos epitélios estratificados, estando este ausente nos epitélios simples, o que faz do p63 um importante regulador do programa de estratificação epidérmica (Koster e Roop, 2004).

Ratos p63 -/- têm os membros truncados e não apresentam o desenvolvimento de folículos pilosos, dentes, glândulas mamárias, lacrimais ou salivares. Os epitélios estratificados apresentam falha no desenvolvimento da camada espinhosa, granulosa, extrato córneo e na correta expressão de K5/K14. Este último fato demonstra que a expressão das K5 e K14 é de alguma maneira controlada pelo p63 (Reis-Filho *et al.,* 2004). Portanto, o p63 apresenta importante papel ao iniciar a estratificação epidérmica durante o desenvolvimento embrionário, além de manter o potencial proliferativo dos queratinócitos basais na epiderme madura (Koster e Roop, 2004). As isoformas do p63 agem complementarmente, enquanto a isoforma ΔNp63 está relacionada com a manutenção do potencial proliferativo da camada basal, a isoforma TAp63 contribui para a estratificação das camadas superiores da epiderme (Candi *et al.,* 2006).

A tabela 3 demonstra a expressão de citoqueratinas, filagrina, involucrina, E-caderina e p63 na epiderme normal, de acordo com os dados da literatura.

Tabela 3 - Padrão de expressão das citoqueratinas, E-caderina, filagrina, involucrina e p63 na epiderme normal.

Camadas epidérmicas	**Basal**	**Espinhosa**	**Granulosa**	**Basal / espinhosa**	**Basal / suprabasal**
Padrão	**Citoplasmático**	**Citoplasmático**	**Citoplasmático**	**Intercelular**	**Nuclear**
K 1	-	+	-	-	-
K 10	-	+	-	-	-
K 14	+	-	-	-	-
K 16	-	-	-	-	-
Filagrina	-	-	+	-	-
Involucrina	-	-	+		-
E-caderina	-	-	-	+	-
p63	-	-	-	-	+

K: citoqueratina.

1.3 CITOQUERATINAS E COMPONENTES DO ENVELOPE CELULAR NO MOLUSCO CONTAGIOSO

Poucos são os dados encontrados na literatura sobre a expressão de Ks nas lesões de MC. Moll *et al.* (1984), através de técnica de eletroforese em gel bidimensional, observam nas lesões de MC quantidades de K1 maior ou igual à somatória de K5, K6, K11, K14, além de pequenas quantidades de K16 e K17.

Há apenas dois estudos que analisam, através de técnica imunoistoquímica, a expressão de filagrina e involucrina nas lesões de MC. Ambos relatam presença de filagrina na camada córnea e involucrina na camada espinhosa média e alta da epiderme infectada (Lee *et al.*, 1999; Takahashi *et al.*, 1999).

Com base no fato do citoesqueleto do queratinócito ser o microambiente de replicação e desenvolvimento do VMC, associado aos escassos dados encontrados na literatura, houve motivação para a realização do presente estudo.

2 OBJETIVOS

2.1 Objetivos gerais

Demonstrar a expressão de K1, K10, K14, K16, filagrina, involucrina, E-caderina e p63 em lesões de molusco contagioso, na tentativa de contribuir para o estudo das alterações estruturais dos queratinócitos infectados pelo VMC, assim como a possível interferência do vírus no processo de queratinização da epiderme.

2.2 Objetivos específicos

- Estabelecer o padrão das K1, K10, K14, K16, filagrina, involucrina, E-caderina e p63 nas diferentes camadas da epiderme das lesões de MC, utilizando-se a técnica de imunoistoquímica.

- Comparar as alterações encontradas na epiderme das lesões de MC com as encontradas na epiderme adjacente às lesões.

3 MÉTODOS

3.1 Casuística

Este estudo foi realizado no Departamento de Dermatologia da Faculdade de Medicina e Divisão de Clínica Dermatológica do Hospital das Clínicas da Faculdade de Medicina da Universidade de São Paulo (HC-FMUSP).

Foram analisados 41 casos de MC obtidos de pacientes provenientes do Ambulatório de Dermatologia do HC-FMUSP, durante o período de outubro de 2004 a julho de 2006. O estudo foi aprovado pela Comissão de Ética para Análise de Projetos de Pesquisa (CAPPesq) da Diretoria Clínica do Hospital das Clínicas e da Faculdade de Medicina da Universidade de São Paulo, sob o Protocolo de Pesquisa número 975/04 em 27 de janeiro de 2005. Os pacientes foram informados sobre o estudo através da assinatura do Termo de Consentimento Livre e Esclarecido.

Os espécimes de pele foram coletados através do método de curetagem com cureta estéril precedido de anestesia com anestésico tópico.

A idade dos pacientes estudados variou de 1 a 48 anos de idade, com média de 9,4 anos. Vinte eram do sexo masculino (49%) e 21 do sexo feminino (51%). Trinta e nove pacientes eram caucasianos (96%), um amarelo e um pardo. Apresentavam lesões localizadas no tronco (59%), membros (33%) e face (8%). Todos os doentes selecionados não apresentavam evidências clínicas e/ou histórico de doenças associadas relacionadas com estados de imunodeficiência como a infecção pelo HIV,

transplantes de órgãos e doenças auto-imunes.Lesões genitais foram excluídas do presente estudo. Os dados clínico-epidemiológicos e localização das lesões estão apresentados no Anexo 1.

3.2 Análise histopatológica

O material obtido foi fixado em formalina a 10% em tampão fosfato pH 7,4, 0,1M, processado por técnicas histológicas de rotina e embebido em parafina. Os cortes histológicos dos espécimes corados pela hematoxilina e eosina foram analisados para a confirmação diagnóstica de molusco contagioso.

3.3 Técnica imunoistoquímica para a demonstração da expressão de citoqueratinas, filagrina, involucrina, E-caderina e p63

Cortes histológicos de 4 μm de espessura foram colhidos em lâminas previamente preparadas com solução adesiva de 3 amino-propyltriethoxy-silane (código A3648, *Sigma Chemical Co, St. Louis, MO, USA*). A seguir, foram desparafinados em dois banhos de xilol a 56ºC durante 30 minutos e em temperatura ambiente durante 20 minutos, sendo posteriormente hidratados em seqüência decrescente de etanol (absoluto, 95 % e 70 %) até a água corrente durante cinco minutos, cada vez.

A reação imunoistoquímica foi realizada de acordo com a técnica de avidina-biotina-peroxidase (Hsu *et al.*, 1981). Para efetuar a exposição antigênica o material

foi submerso em solução de ácido cítrico 0,01M, pH 6,0 em água destilada e aquecido em forno de microondas por dois ciclos de 10 minutos em potência máxima. Após o resfriamento em temperatura ambiente, o material foi lavado em água corrente durante 10 minutos. Procedeu-se o bloqueio da peroxidase endógena através de duas incubações com peróxido de hidrogênio a 3 % em água destilada, por 10 minutos cada, em câmara escura. A seguir o material foi novamente lavado em água destilada por 10 minutos em "Tris Buffer Solution – Acid Cloridric" (TBS-HCl) pH 7,4 durante cinco minutos.

Os preparados histológicos foram incubados com os anticorpos primários monoclonais produzidos em camundongo e diluídos em soro-albumina bovina (BSA) 1% (código A-6003, *Sigma Chemical Co., St. Louis, MO, USA*) em TBS-HCl pH 7,4 por 12 horas a 4°C. A Tabela 4 demonstra os anticorpos primários e seus respectivos clones, classes de imunoglobulina, laboratório fabricante e diluição utilizados no presente estudo.

Após as incubações foram feitas duas lavagens com TBS-HCl por 10 minutos. A seguir, fez-se incubação com o anticorpo de ligação e reagente terciário do Sistema de marcação LSAB+ HRP (código K0690, *Dako Corporation, Carpinteria, Ca, USA*), para anticorpos de camundongo e coelho em diluição pronta para uso durante 30 minutos à temperatura ambiente. A seguir o material foi lavado por duas vezes em TBS-HCl por 10 minutos cada.

A revelação dos sítios de reação foi feita utilizando-se o cromógeno DAB (3,3`-Diamino-Benzidine, código D5637, *Sigma Chemical Co, St. Louis, MO, USA*). Fez-se o controle da revelação ao microscópio óptico considerando-se como padrão de positividade a coloração castanho-dourada produzida pela reação.

Os cortes histológicos foram, a seguir, lavados em água corrente por 10 minutos e contra-corados com Hematoxilina de Harris por 1 minuto. Após lavagem foram desidratados em bateria ascendente de etanol, diafanizados por xilol e montados com lamínula de vidro e resina Permount (código SP15-100, *Fischer Scientific, Fair Lawn*, *NJ, USA*).

Fragmentos de pele normal foram utilizados como controle positivo para as reações das K1, K10, K14, filagrina, involucrina e E-caderina. Biópsias de pele com psoríase foram utilizadas como controle positivo de expressão de K16 e p63. Os controles negativos foram obtidos através da substituição dos anticorpos primários por soro não imune.

Tabela 4 - Anticorpos primários e seus respectivos clones, classes de imunoglobulina, laboratório fabricante e diluição utilizados no presente estudo

Anticorpo primário	Clone	Classe Ig	Fabricante	Diluição
Citoqueratina 1	34 β4	IgG1	Novocastra Laboratories Ltd (Newcastle upon Tyne, NE, UK)	1:20
Citoqueratina 10	LHP1	IgG1	Novocastra Laboratories Ltd (Newcastle upon Tyne, NE, UK)	1:20
Citoqueratina 14	LL002	IgG3	Labvision Corporation (Fremont, CA, USA)	1:50
Citoqueratina 16	LL025	IgG1	Novocastra Laboratories Ltd (Newcastle upon Tyne, NE, UK)	1:20
Filagrina	15C10	IgG1	Novocastra Laboratories Ltd (Newcastle upon Tyne, NE, UK)	1:100
Involucrina	SY5	IgG1	Novocastra Laboratories Ltd (Newcastle upon Tyne, NE, UK)	1:200
E-caderina	36B5	IgG1	Novocastra Laboratories Ltd (Newcastle upon Tyne, NE, UK)	1:100
p63	4A4	IgG2a	Santa Cruz Biotechnology (Santa Cruz, CA, USA)	1:20

Ig – imunoglobulina

3.4 Análise Qualitativa

A expressão de Ks, filagrina e involucrina nas diversas camadas da epiderme foi determinada pela coloração castanho-dourada citoplasmática, para E-caderina a imunomarcação foi intercelular e para p63 nuclear. Foi considerada a presença ou ausência de coloração nas camadas basal, espinhosa, granulosa e córnea da epiderme, não se levando em consideração a intensidade da reação. Para melhor compreensão, a região da epiderme alterada onde se localizavam os corpos de molusco foi dividida em porção inferior e superior, como demonstrado na figura 4.

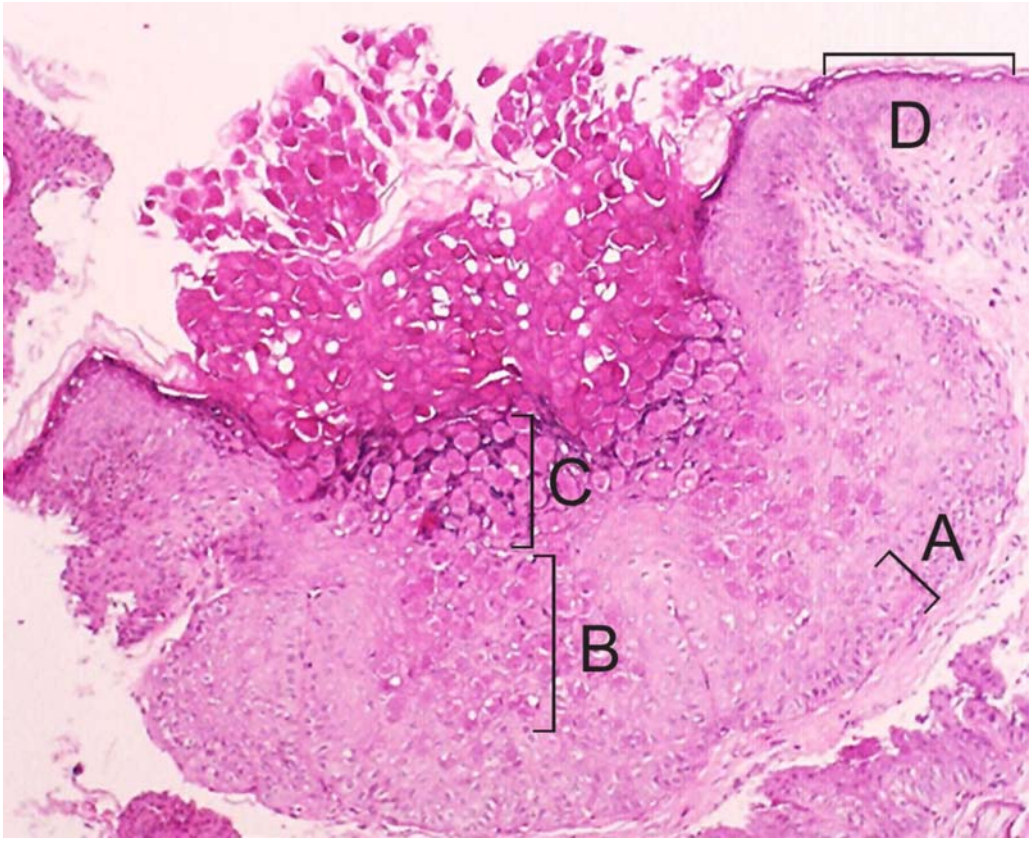

Figura 4 - Lesão de molusco contagioso e a respectiva estratificação topográfica utilizada no presente estudo. Lesão de molusco contagioso: **A**. Camadas basal, suprabasal e espinhosa inferior. **B**. Porção inferior da epiderme alterada com corpos de molusco. **C**. Porção superior da epiderme alterada com corpos de molusco. **D**. Epiderme adjacente aparentemente normal. (Hematoxilina e eosina, 100×)

4 RESULTADOS

4.1 Análise histopatológica

Ao exame histopatológico, as lesões de MC apresentaram epiderme acantótica com crescimento endofítico e formação de estruturas crateriformes onde os queratinócitos mostraram-se globosos com citoplasma de aspecto vítreo e núcleos deslocados para a periferia por material amorfo e basofílico, os corpos de molusco. A epiderme adjacente à lesão não apresentou alterações histológicas significativas.

4.2 Análise imunoistoquímica

4.2.1 Expressão de citoqueratinas 1, 10, 14 e 16 no molusco contagioso e epiderme adjacente

A K1, assim como a K10, foi expressa homogeneamente no citoplasma dos queratinócitos das camadas suprabasal e espinhosa tanto nas lesões de MC (68,2%) como na EAAN (97,5%). Não houve imunomarcação da camada basal. A expressão de K1 foi observada também ao redor da porção inferior da epiderme onde se localizam os corpos de molusco em todos os casos, e em 87,8% da sua porção superior (Figura 5 - A).

Tabela 5 - Padrão de expressão de citoqueratina 1 nas diferentes camadas epidérmicas das lesões de MC e epiderme adjacente

	Molusco contagioso		**Epiderme adjacente**		
	n	**%**	**n**	**%**	
CMS	36/41	87,8%			
CMI	41/41	100%	39/40	97,5%	Cam gran
Cam esp	29/41	68,2%	39/40	97,5%	Cam esp
Cam basal	0/41	-	0/40	-	Cambasal

CMS: epiderme alterada com corpos de molusco – porção superior; CMI: epiderme alterada com corpos de molusco – porção inferior; Cam gran: camada granulosa; Cam esp: camada espinhosa; Cam basal: camada basal.

A expressão de K10 ocorreu na camada espinhosa em 31,7% das lesões de MC. A porção inferior da epiderme alterada com os corpos de molusco foi marcada em 82,9% dos casos e a porção superior em 31,7%. Já na EAAN, a expressão de K10 ocorreu em 90% dos casos nas camadas suprabasal e espinhosa, assim como em todos os casos na camada granulosa (Figura 5 - B). Houve ausência de marcação para K10 em somente 9,7% das lesões de MC.

Tabela 6 - Padrão de expressão de citoqueratina 10 nas diferentes camadas epidérmicas das lesões de MC e epiderme adjacente

	Molusco contagioso		**Epiderme adjacente**		
	n	**%**	**n**	**%**	
CMS	13/41	31,7%			
CMI	34/41	82,9%	40/40	100%	Cam gran
Cam espin	13/41	31,7%	36/40	90%	Cam espin
Cam basal	0/41	-	0/40	-	Cam basal

CMS: epiderme alterada com corpos de molusco – porção superior; CMI: epiderme alterada com corpos de molusco – porção inferior; Cam gran: camada granulosa; Cam esp: camada espinhosa; Cam basal: camada basal.

Citoqueratina 14 expressou-se nas camadas basal e espinhosa em todos os casos de MC, assim como na porção inferior da epiderme alterada com os corpos de molusco (Figura 5 - C). Já na porção superior dos focos de lesão, houve marcação de K14 em somente 12,1% das lesões. Na EAAN, observou-se expressão de K14 na camada basal (100%), espinhosa (40%) e granulosa (20%).

Tabela 7 - Padrão de expressão de citoqueratina 14 nas diferentes camadas epidérmicas das lesões de MC e epiderme adjacente

	Molusco contagioso		**Epiderme adjacente**		
	n	**%**	**n**	**%**	
CMS	5/41	12,1%			
CMI	41/41	100%	8/40	20%	Cam gran
Cam espin	41/41	100%	16/40	40%	Cam espin
Cam basal	41/41	100%	40/40	100%	Cam basal

CMS: epiderme alterada com corpos de molusco – porção superior; CMI: epiderme alterada com corpos de molusco – porção inferior; Cam gran: camada granulosa; Cam esp: camada espinhosa; Cam basal: camada basal.

Citoqueratina 16 foi expressa em 97,5% dos casos de MC e em 85% na EAAN. Expressão de K16 ocorreu na camada espinhosa (60,9%) e nas porções inferiores e superiores da epiderme alterada com os corpos de molusco em 90,2% e 60,9% dos casos, respectivamente (Figura 5 – D). Observou-se expressão de K16 também na camada basal em 12,1% das lesões de MC e em 10% na EAAN.

Tabela 8 - Padrão de expressão de citoqueratina 16 nas diferentes camadas epidérmicas das lesões de MC e epiderme adjacente

	Molusco contagioso		**Epiderme adjacente**		
	n	**%**	**n**	**%**	
CMS	25/41	60,9%			
CMI	37/41	90,2%	34/40	85%	Cam gran
Cam espin	25/41	60,9%	25/40	62,5%	Cam espin
Cam basal	5/41	12,1%	4/40	10%	Cam basal

CMS: epiderme alterada com corpos de molusco – porção superior; CMI: epiderme alterada com corpos de molusco – porção inferior; Cam gran: camada granulosa; Cam esp: camada espinhosa; Cam basal: camada basal.

4.2.2 Expressão de filagrina no molusco contagioso e epiderme adjacente

Todos os casos estudados apresentaram marcação para filagrina na camada granulosa da EAAN e na porção superior da epiderme alterada com os corpos de molusco. Nas lesões de MC, a filagrina foi também observada na porção inferior dos focos de lesão (60,9%), na camada espinhosa inferior (34,1%) e até mesmo na camada basal (29,2%). Na EAAN, além da camada granulosa (100%), a filagrina foi expressa nas camadas espinhosa (5%) e basal (2,5%). (Figura 5 – F) Em 34,1% dos casos notamos marcação de filagrina em todas as camadas epidérmicas na transição da lesão com a epiderme adjacente.

Tabela 9 - Padrão de expressão de filagrina nas diferentes camadas epidérmicas das lesões de MC e epiderme adjacente

	Molusco contagioso		**Epiderme adjacente**		
	n	**%**	**n**	**%**	
CMS	41/41	100%			
CMI	25/41	60,9%	40/40	100%	Cam gran
Cam espin	14/41	34,1%	2/40	5%	Cam espin
Cam basal	12/41	29,2%	1/40	2,5%	Cam basal

CMS: epiderme alterada com os corpos de molusco – porção superior; CMI: epiderme alterada com os corpos de molusco – porção inferior; Cam gran: camada granulosa; Cam esp: camada espinhosa; Cam basal: camada basal.

4.2.3 Expressão de involucrina no molusco contagioso e epiderme adjacente

Em todos os casos estudados, tanto os queratinócitos da camada granulosa da EAAN como a área equivalente com corpos de molusco nas lesões de MC, expressaram involucrina. Houve também marcação de involucrina na camada espinhosa inferior em 41,4% das lesões de MC e em 7,6% da EAAN (Figura 5 – E). A expressão de involucrina ocorreu até mesmo na camada basal da epiderme em 19,5% MC e 7,6% EAAN.

Tabela 10 - Padrão de expressão de involucrina nas diferentes camadas epidérmicas das lesões de MC e epiderme adjacente

	Molusco contagioso		**Epiderme adjacente**		
	n	**%**	**n**	**%**	
CMS	41/41	100%			
CMI	41/41	100%	39/39	100%	Cam gran
Cam espin	17/41	41,4%	3/39	7,6%	Cam espin
Cam basal	8/41	19,5%	3/39	7,6%	Cam basal

CMS: epiderme alterada com corpos de molusco – porção superior; CMI: epiderme alterada com corpos de molusco – porção inferior; Cam gran: camada granulosa; Cam esp: camada espinhosa; Cam basal: camada basal.

4.2.4 Expressão de E-caderina no molusco contagioso e epiderme adjacente

Expressão intercelular epidérmica de E-caderina foi observada desde a camada basal até a espinhosa em 66,6% na EAAN. Nas lesões de MC, houve marcação de E-caderina nas camadas basal (72,5%), espinhosa inferior (80%) e na porção inferior da epiderme alterada com corpos de molusco em 62,5% dos casos (Figura 6 – A).

Tabela 11 - Padrão de expressão de E-caderina nas diferentes camadas epidérmicas das lesões de MC e epiderme adjacente

	Molusco contagioso		**Epiderme adjacente**		
	n	**%**	**n**	**%**	
CMS	1/40	2,5%			
CMI	25/40	62,5%	1/39	2,5%	Cam gran
Cam espin	32/40	80,0%	26/39	66,6%	Cam espin
Cam basal	29/40	72,5%	39/39	100%	Cam basal

CMS: epiderme alterada com corpos de molusco – porção superior; CMI: epiderme alterada corpos de molusco – porção inferior; Cam gran: camada granulosa; Cam esp: camada espinhosa; Cam basal: camada basal.

4.2.5 Expressão de p63 no molusco contagioso e epiderme adjacente

Expressão nuclear de p63 foi verificada predominantemente nos queratinócitos da camada basal de 97,5% das lesões de MC e de 100% EAAN. Também houve expressão de p63 na camada espinhosa em 90% e 73,6% das lesões de MC e EAAN, respectivamente (Figura 6 – B). Em 10% das lesões de MC houve marcação de p63 também nos núcleos de queratinócitos da camada inferior da epiderme alterada com os corpos de molusco.

Tabela 12 - Padrão de expressão de p63 nas diferentes camadas epidérmicas das lesões de MC e epiderme adjacente

	Molusco contagioso		**Epiderme adjacente**		
	n	**%**	**n**	**%**	
CMS	0/40	-			
CMI	4/40	10%	0/38	-	Cam gran
Cam espin	36/40	90%	28/38	73,6%	Cam espin
Cam basal	39/40	97,5%	38/38	100%	Cam basal

CMS: epiderme alterada com corpos de molusco – porção superior; CMI: epiderme alterada com corpos de molusco – porção inferior; Cam gran: camada granulosa; Cam esp: camada espinhosa; Cam basal: camada basal.

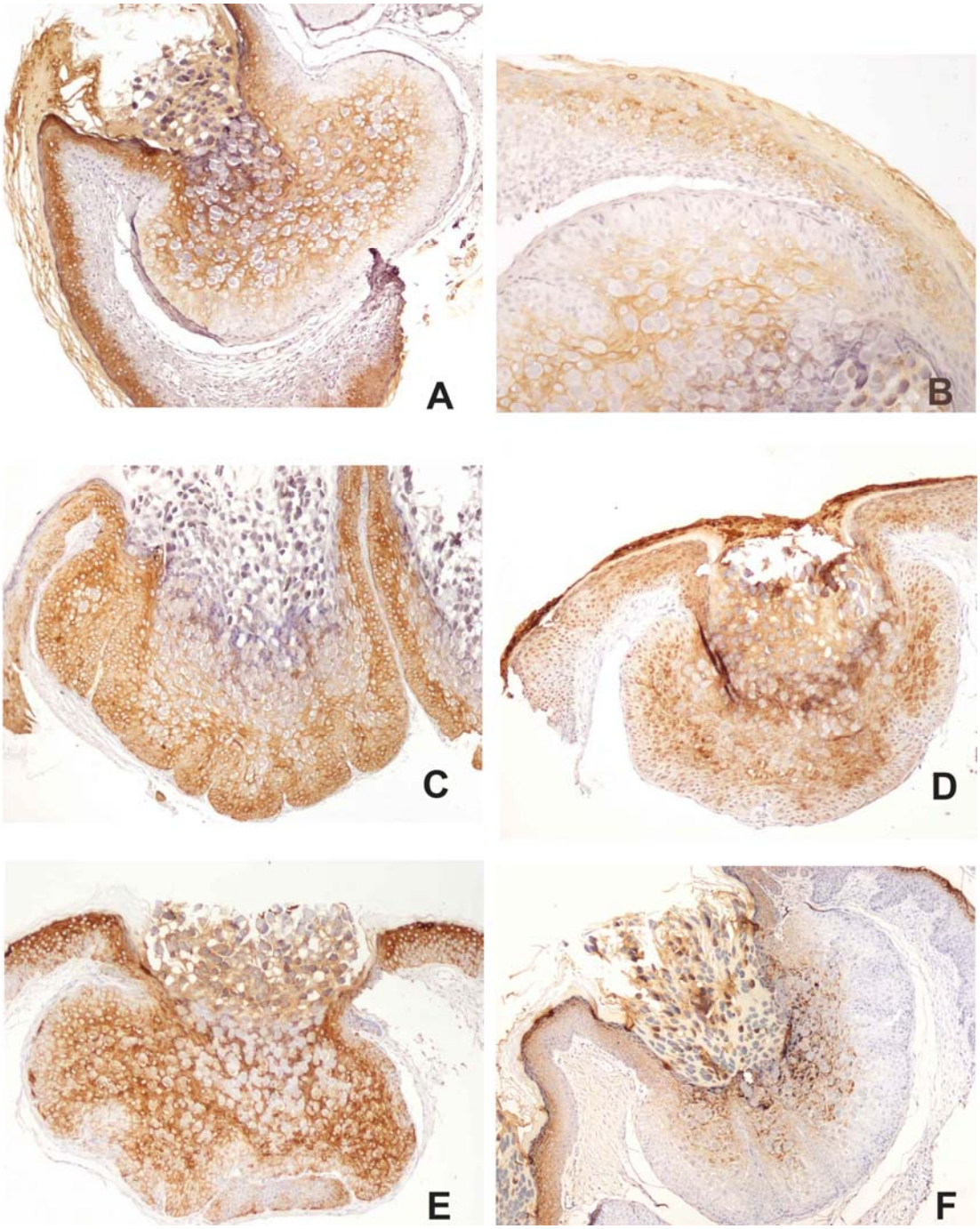

Figura 5 - Lesão de molusco contagioso (MC) e epiderme adjacente aparentemente normal (EAAN). **A**. Expressão habitual de K1 nas camadas suprabasal e espinhosa. **B**. Expressão de K10 nas camadas suprabasal e espinhosa tanto no MC como na EAAN. **C**. Expressão tardia de K14 na camada espinhosa e epiderme alterada com corpos de molusco. **D**. Expressão aberrante de K16 em todas as camadas da epiderme nas lesões de MC e EAAN. **E**. Expressão precoce de involucrina nas camadas basal e espinhosa tanto no MC como EAAN. **F**. Expressão de filagrina na epiderme alterada com corpos de molusco, ao longo de toda a epiderme e na transição da lesão de MC com a EAAN. (Imunoistoquímica – Técnica de estreptavidina-biotina-peroxidase, A, C, D, E, F – aumento original 100×; B - aumento original 200×)

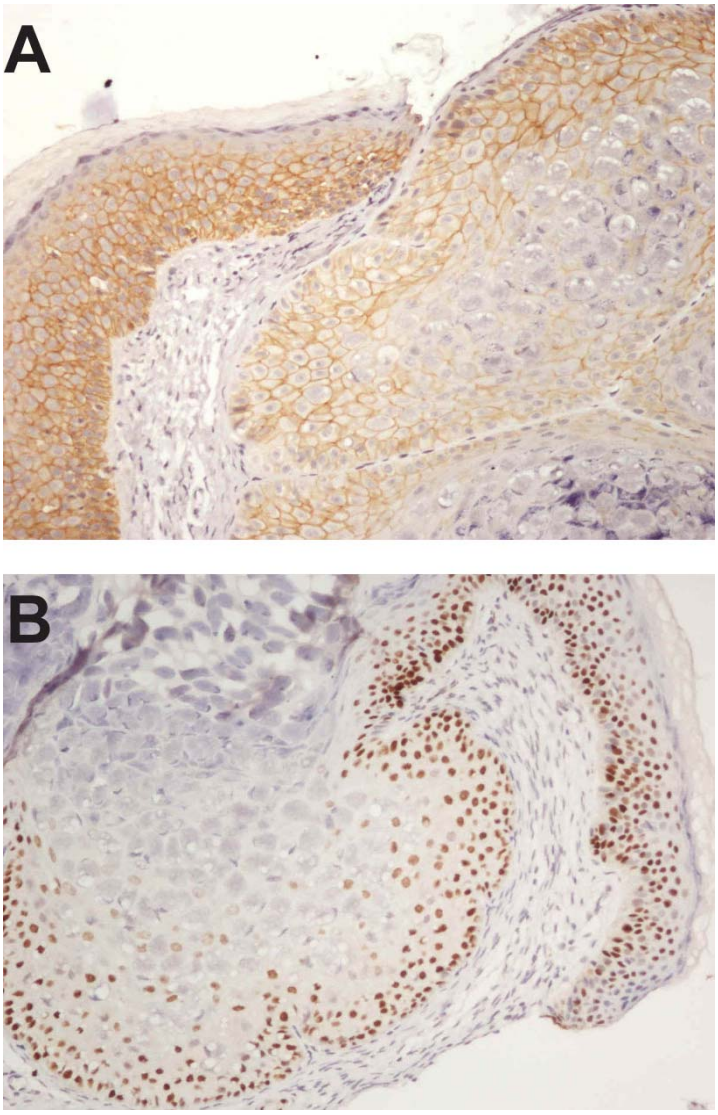

Figura 6 - Lesão de molusco contagioso (MC) e epiderme adjacente aparentemente normal (EAAN). **A**. Expressão intercelular de E-caderina nas camadas basal e espinhosa da EAAN e na porção inferior da epiderme alterada com corpos de molusco. **B**. Expressão nuclear de p63 nas camadas basal e espinhosa tanto na lesão de MC como na EAAN. (Imunoistoquímica – Técnica de estreptavidina-biotina-peroxidase, aumento original 100×)

5 DISCUSSÃO

O citoesqueleto do queratinócito é o microambiente de replicação e desenvolvimento do VMC. São escassos os dados encontrados na literatura que enfocam os elementos estruturais do processo de queratinização no molusco contagioso. Por esses motivos propusemo-nos a verificar, através de técnica de imunoistoquímica a expressão de citoqueratinas, elementos do envelope celular, molécula de adesão (E-caderina) e p63 nas lesões de molusco contagioso.

A nossa casuística compreendeu 41 doentes. Foram excluídos os doentes com doenças associadas causadoras de imunossupressão, como a infecção pelo vírus da imunodeficiência humana e doentes transplantados de órgãos. Justificamos essa seleção pelo fato de não introduzirmos outros agentes infecciosos que poderiam atuar sobre o microambiente epidérmico, assim como sobre a capacidade imune dos hospedeiros. Lesões de MC genitais também foram excluídas por serem consideradas de transmissão venérea e, desse modo, poder ocorrer concomitância de outras lesões virais epidermotrópicas, como a infecção pelo HPV, ainda que sem expressão clínica à época da colheita do material de estudo.

A análise da expressão de citoqueratinas não revelou alteração significativa na expressão de K1 e K10 nas lesões de MC. Ambas citoqueratinas mantiveram sua expressão a partir da camada suprabasal tanto nas lesões de MC como na EAAN. Observamos, entretanto, ausência de expressão de K10 em 10% dos casos, mas manutenção de expressão de K1 nos mesmos. Apesar da expressão habitual de K1 e

K10, as lesões de MC apresentaram marcação tardia de K14, ou seja, expressão desta citoqueratina basal também nas camadas suprabasais da epiderme. Essas observações sugerem que as alterações induzidas pelo VMC afetam predominantemente o compartimento suprabasal da epiderme. Esta falha na diferenciação dos queratinócitos infectados nos leva a concluir que há uma imaturidade dos mesmos.

O primeiro relato do perfil de citoqueratinas no MC foi realizado por Moll *et al.* em 1984 através da técnica de eletroforese em gel bidimensional de material microdissecado de lesões de MC. Os autores observaram K1 em quantidade igual ou maior que a somatória dos outros componentes, além de K5, K6, K11 e K14, e pequenas quantidades K16 e K17. A técnica por eles utilizada, embora em produto microdissecado das lesões, não permite a observação compartimentalizada, ou *in situ*, das diferentes citoqueratinas, como a que se obtém através da técnica imunoistoquímica utilizada neste estudo.

Nas lesões de MC e mesmo na EAAN demonstramos expressão aberrante de K16, o que reflete um estado hiperproliferativo, assim como alteração no processo de queratinização da epiderme infectada pelo VMC. Outros processos hiperproliferativos da pele também apresentam expressão aberrante de K16, tais como: psoríase (Leigh *et al.,* 1995), epiderme em regeneração (Kallioinen *et al.,* 1995), doenças infecto-parasitárias associadas à hiperplasia epidérmica (Nogueria-Castañon *et al.,* 2004), processos neoplásicos como o carcinoma espinocelular (Stoler *et al.,* 1988) e ictiose adquirida associada à infecção pelo vírus HTLV-1 (Milagres *et al.,* 2003).

Um fato interessante de nossos resultados foi a manutenção da expressão de K1/K10 mesmo na presença anômala de K14 e K16 nas camadas suprabasais da

epiderme, tanto nas lesões de MC como na EAAN. Observamos haver expressão concomitante de K1/K10, K14 e K16 nas camadas parabasal e espinhosa da epiderme tanto nos focos de lesão como na epiderme adjacente. Esse padrão de expressão de Ks é diferente do descrito nas doenças associadas à proliferação epidérmica e na epiderme em regeneração (modelo de bolhas produzidas por sucção), onde a expressão suprabasal de K14 e K16 ocorre em substituição à expressão de K1/K10 (Kallioinen *et al.,* 1995). Nas verrugas planas isoladas ou associadas à Epidermodisplasia Verruciforme também foi descrita diminuição suprabasal da expressão de K1/K10. Estas citoqueratinas foram aparentemente substituídas pela K14, ocorrendo também expressão aberrante de K4 e K16 (Barcelos, 2008).

A substituição da expressão habitual de K1/K10 pela expressão de K16 pode ser reflexo de imaturidade epidérmica e ausência de diferenciação dos queratinócitos (Kaillioen *et al.,* 1995; Leigh *et al.,* 1995) que respondem a um suposto estímulo com um padrão alternativo de diferenciação. Esse padrão de expressão de Ks não é doença-específica. A expressão de K6/K16 pode ser um importante fator para a preparação de um citoesqueleto celular com maior capacidade de divisão durante processos hiperproliferativos (Stoler *et al.,* 1988).

A expressão concomitante de K14 e K16 nas camadas suprabasais da EAAN dos focos de lesão de MC assemelha-se ao observado nos modelos de regeneração cutânea (Kallioinen *et al.,* 1995) e nos processos hiperplásicos da epiderme em outras doenças infecto-parasitárias (Nogueira-Castañon *et al.,* 2004). Nesses processos também foi observada a expressão de K16 na epiderme com morfologia conservada, adjacente aos focos de lesão. Estas observações sugerem que o padrão de expressão de Ks da epiderme modifica-se mesmo antes das manifestações

morfológicas ou clínicas (Kallioinen *et al.,* 1995). A expressão epidérmica de K16 pela epiderme ainda não hiperplásica não seria uma conseqüência da hiperproliferação, mas indicaria que o estado hiperproliferativo já foi desencadeado ou já está mesmo estabelecido (Kallioinen *et al.,* 1995; Leigh *et al.,* 1995).

Com base nos dados acima expostos, podemos sugerir que o VMC induz alterações no processo de queratinização mesmo antes de sua manifestação clínica inicial representada pela formação da pápula normocrômica.

Demonstramos que a expressão de involucrina (componente do envelope celular) ocorre precocemente nas camadas mais inferiores da epiderme nos focos de MC, assim como na EAAN. Essa alteração, entretanto, foi mais acentuada nas lesões de MC. A expressão de involucrina na camada espinhosa (41,4%) e inclusive na camada basal (19,5%) é indicativa de diferenciação terminal precoce dos queratinócitos infectados. A expressão precoce de involucrina é descrita nos processos hiperproliferativos da pele como a psoríase, que mostra expressão desse elemento do envelope celular em todas as camadas epidérmicas com exceção da basal (Bernard *et al.,* 1986).

Observamos também expressão precoce de filagrina nas camadas inferiores da epiderme alterada dos focos de MC, assim como na EAAN. A expressão aberrante de filagrina foi mais pronunciada nas lesões de MC. A expressão precoce de filagrina é também observada na epiderme de bordas de feridas (Kurokawa *et al.,* 2006).

Expressão precoce de filagrina ocorre nos comedões fechados do nevo comedônico (Kurokawa *et al.*, 2007). Essa lesão origina-se no infundíbulo do folículo piloso. Entretanto, no nevo comedônico não se observa expressão de K16, o que o caracteriza como uma lesão de natureza nevóide e não um processo hiperproliferativo, como o molusco contagioso.

As nossas observações quanto à expressão de involucrina e filagrina são semelhantes àquelas descrita por Takahashi *et al.* (1999) e Lee *et al.* (1999) que estudaram casuística composta por lesões de MC de apenas seis pacientes. Esses autores também observaram expressão de involucrina e filagrina nas camadas granulosa e espinhosa da epiderme de MC. Em nosso estudo observamos expressão epidérmica ainda mais precoce desses dois elementos do envelope celular, com evidente imunomarcação de queratinócitos basais em 19,5% e 29,2% dos casos, respectivamente.

Esse padrão de expressão precoce de filagrina e involucrina nas lesões de MC seria resultante de alteração no processo de diferenciação terminal dos queratinócitos provavelmente induzido pelo VMC. Nessa dermatovirose ocorre uma precocidade na expressão de marcadores de diferenciação terminal da epiderme associada à manutenção de expressão de K14 (citoqueratina de queratinócitos basais) pelos queratinócitos já mais diferenciados das camadas espinhosa e granulosa da epiderme. Essas alterações evidenciam uma precocidade no aparecimento de marcadores terminais de diferenciação dos queratinócitos, ao mesmo tempo em que ocorre a manutenção de elementos do citoesqueleto de células imaturas.

Na epiderme hiperplásica de lesões de MC ocorre interação da tricohialina preferencialmente com K6/K16, enquanto a filagrina interage preferencialmente com as Ks ortoqueratóticas - K1/K10 (Manabe *et al.*, 1996). A presença de tricohialina e filagrina nos corpos de molusco faz com que estes sejam considerados agregados de proteínas e, como tal, podem desencadear apoptose celular contribuindo para a regressão espontânea das lesões de MC (Yoneda *et al.,* 2006).

O MC tem incidência alta nos doentes com dermatite atópica (Dohil *et al.*, 2006). Não realizamos uma avaliação de nossa casuística direcionada para a

concomitância dessas duas doenças dermatológicas. Na dermatite atópica, recentemente foram descritas mutações do gene que codifica a filagrina, com conseqüente diminuição de sua expressão na pele do doente atópico (McGrath e Uitto, 2007). Em todos os casos de MC por nós estudados pudemos observar expressão de filagrina na camada granulosa da epiderme, assim como sua expressão precoce nas camadas mais inferiores. Entretanto, não podemos afastar a possibilidade de estarmos detectando, através de técnica de imunoistoquímica, filagrina com função alterada.

A diminuição da expressão de E-caderina nas camadas mais superiores da epiderme nos focos de MC seria esperada, pois com a diminuição da adesão intercelular há desprendimento das células infectadas com conseqüente liberação e disseminação viral. Na epiderme normal ocorre expressão desta molécula na superfície celular de todas as camadas da epiderme (Furukawa *et al.*, 1997). No molusco contagioso, assim como na EAAN, a expressão de E-caderina manteve-se em todas as camadas da epiderme, com exceção da porção superior dos corpos de molusco e camada granulosa da epiderme adjacente, onde foi observada em apenas um dos casos estudados. Podemos sugerir que o VMC necessita da integridade da adesão intercelular, proporcionada pela E-caderina, para a garantia da sua replicação dentro do citoplasma do queratinócito, sendo que sua liberação ocorreria com o processo natural de descamação epidérmica.

Na epiderme normal ocorre maior expressão de moléculas do envelope celular (involucrina e filagrina) quando a E-caderina é pouco expressa (Hines *et al.*, 1999).

No MC observamos expressão precoce de marcadores de diferenciação terminal nas camadas inferiores da epiderme mesmo na presença de E-caderina.

A E-caderina através de suas interações adesivas interfere na expressão de alguns marcadores de diferenciação terminal dos queratinócitos, tais como: transglutaminase, involucrina, profilagrina e loricrina. A E-caderina mantém baixos os níveis de profilagrina nas camadas inferiores da epiderme. A inibição da E-caderina interfere na comunicação intercelular e com a perda deste controle negativo há conseqüente aumento prematuro dos níveis de marcadores tardios de diferenciação terminal como a profilagrina. Essa influência da E-caderina não foi observada em relação à involucrina (Hines *et al.*, 1999). Por outro lado, a presença de filagrina em queratinócitos de modelo *in vitro* interfere tanto na distribuição dos filamentos intermediários de queratina reduzindo sua taxa de proliferação, quanto nos processos de adesão celular, apesar de não alterar a expressão de E-caderina (Presland *et al.*, 2001).

Pelos resultados obtidos quanto à concomitância da expressão de molécula de adesão e de elementos do envelope celular no MC, podemos sugerir que a infecção viral interfere no processo de queratinização, na interação de elementos do citoesqueleto com moléculas de adesão e na diferenciação da epiderme.

Nas lesões de MC ocorre também expressão tardia de p63 e K14. Esses marcadores de queratinócitos proliferantes, que habitualmente são expressos somente na camada basal da epiderme, mantiveram-se presentes nas camadas superiores da epiderme nos focos de lesão, assim como na EAAN. Este fato reflete um estado hiperproliferativo das lesões de MC, assim como interferência no processo de queratinização da epiderme infectada.

A expressão de p63 nas camadas basal e suprabasal, associada à manutenção e expressão tardia de K14 e precoce de filagrina, são descritas nos processos de

regeneração epidérmica, tais como úlceras de decúbito, diabéticas, venosas ou queimaduras. Essas alterações refletem um estado hiperproliferativo associado à imaturidade dos queratinócitos (Kurokawa *et al.,* 2006).

O conjunto de nossas observações quanto ao perfil de expressão de citoqueratinas, dos componentes do envelope celular, da molécula de adesão E-caderina e do p63 sugerem que o VMC interfere no processo de queratinização. Essa alteração é caracterizada pela manutenção de marcadores de indiferenciação, fenótipo proliferativo e expressão precoce de constituintes do envelope celular, além de diminuição de expressão de E-caderina nas camadas superficiais dos focos de MC e camada granulosa da EAAN. Por outro lado, não houve alteração da expressão das citoqueratinas 1 e 10, que conservaram o seu padrão de expressão habitual nos focos de lesão. Essas alterações imunofenotípicas dos queratinócitos, provavelmente infectados, antecedem as alterações citoarquiteturais características do MC, uma vez que foram observadas mesmo na epiderme aparentemente normal adjacente aos focos de lesão.

6 CONCLUSÕES

1. No molusco contagioso ocorre alteração do processo de queratinização da epiderme. Essa alteração caracteriza-se por:

- Manutenção da expressão de marcadores de queratinócitos imaturos e de proliferação celular (citoqueratina 14 e p63) nas camadas superficiais da epiderme que mantém expressão habitual das citoqueratinas 1 e 10.
- Expressão aberrante de citoqueratina 16, usualmente ausente na epiderme normal.
- Expressão precoce dos marcadores de diferenciação terminal involucrina e filagrina.
- Ausência de expressão de E-caderina na porção superior da epiderme alterada com corpos de molusco e camada granulosa da epiderme adjacente.

2. A alteração do processo de queratinização antecede as alterações citoarquiteturais que caracterizam o molusco contagioso, pois estas já são observadas na epiderme aparentemente normal adjacente às lesões.

7 ANEXOS

Anexo 1

Dados referentes à idade, sexo, raça e localização das lesões de molusco contagioso nos pacientes estudados.

Caso	Idade	Sexo	Raça	Localização
1	5	M	B	E
2	4	F	B	E
3	1	F	B	E, T
4	3	F	B	E
5	7	F	B	E
6	6	F	B	T
7	7	M	B	T
8	48	M	B	T
9	39	F	B	E
10	3	F	B	F, E, T
11	7	M	B	T
12	3	F	B	T
13	28	F	A	F
14	6	F	B	T
15	4	F	B	T
16	2	M	B	T
17	4	M	B	T
18	6	F	B	T
19	6	F	B	T
20	4	M	B	T
21	4	M	B	T
22	5	M	B	T
23	15	F	B	F
24	9	M	B	T
25	36	F	B	E
26	2	F	B	T
27	8	M	B	T
28	4	F	B	T
29	26	F	B	T
30	2	M	P	E, T
31	8	M	B	E
32	7	F	B	E
33	2	M	B	T
34	9	M	B	E
35	5	M	B	E
36	6	M	B	T
37	9	M	B	E
38	3	F	B	T
39	8	M	B	E
40	6	M	B	E, T
41	3	F	B	T

M: masculino; **F:** feminino; **B:** branco; **A:** amarelo; **P:** pardo; **F:** face; **E:** extremidades; **T:** tronco.

Anexo 2

Expressão de citoqueratinas 1, 10, 14, 16, filagrina, involucrina, E-caderina e p63 no molusco contagioso e epiderme adjacente aparentemente normal.

	Epiderme adjacente aparentemente normal			**Lesões de molusco contagioso**			
	Camadas da epiderme			**Camadas da epiderme**			
	Basal	**Espinhosa**	**Granulosa**	**Basal**	**Espinhosa**	**Epiderme alterada com corpos de molusco**	
						Porção superior	**Porção inferior**
K 1	0/40	39/40 97.5%	39/40 97.5%	0/41	29/41 68.2%	41/41 100%	36/41 87.8%
K 10	0/40	36/40 90%	40/40 100%	0/41	13/41 31.7%	34/41 82.9%	13/41 31.7%
K 14	40/40 100%	16/40 40%	8/40 20%	41/41 100%	41/41 100%	41/41 100%	5/41 12.1%
K 16	4/40 10%	25/40 62.5%	34/40 85%	5/41 12.1%	25/41 60.9%	37/41 90.2%	25/41 60.9%
Filagrina	1/40 2.5%	2/40 5%	40/40 100%	12/41 29.2%	14/41 34.1%	25/41 60.9%	41/41 100%
Involucrina	3/39 7.6%	3/39 7.6%	39/39 100%	8/41 19.5%	17/41 41.4%	41/41 100%	41/41 100%
E-caderina	39/39 100%	26/39 66.6%	1/39 2.5%	29/40 72.5%	32/40 80%	25/40 62.5%	1/40 2.5%
p63	38/38 100%	28/38 73.6%	0/38	39/40 97.5%	36/40 90%	4/40 10%	0/40

K: citoqueratina.

Anexo 3

Distribuição das citoqueratinas 1, 10, 14 e 16, filagrina, involucrina, E-caderina e p63 nas camadas epidérmicas nas lesões de molusco contagioso e epiderme adjacente aparentemente normal nos casos estudados.

	K 1		K 10		K 14		K 16		Filagrina		Involucrina		E-caderina		p 63	
Caso	**EAAN**	**MC**	**EAAN**	**MC**	**EAAN**	**MC**	**EAAN**	**MC**	**EAAN**	**MC**	**EAAN**	**MC**	**EAAN**	**MC**	**EAAN**	**MC**
1	esp↑	esp ↑	esp↑	esp cmi cms	b esp	b esp cmi	b↑	b esp cmi cms	gran↑	b esp cmi cms ombro	esp alta↑	esp cmi cms	ENR	b esp cmi	b esp	b esp
2	esp↑	esp cmi	esp gran	AM	b esp	b esp cmi	esp↑	esp cmi cms	gran↑	b esp cmi cms ombro	esp↑	b esp cmi	b esp	b esp cmi	b esp	b esp
3	esp↑	esp↑	esp↑	esp cmi	b esp	b esp cmi	esp↑	esp cmi cms	esp↑	cms ombro	b esp↑	b esp cmi cms	b esp	AM	b esp	b esp cmi
4	esp↑	esp↑	esp↑	cmi	b esp	b esp cmi	b↑	b esp cmi cms	gran↑	b esp cmi cms ombro	esp↑	b esp cmi cms	b esp	MC NR	b esp	b esp
5	esp↑	cmi cms	ENR	cmi	ENR	b esp cmi	esp↑	b esp cmi cms	gran↑	cmi cms ombro	ENR	esp cmi cms	b esp	b esp cmi	ENR	b esp
6	esp↑	esp↑	esp gran	cmi	b esp gran	b esp cmi	b↑	b esp cmi cms	gran↑	cmi cms	esp ↑	cmi cms	b esp	AM	b esp	b esp
7	esp↑	esp cmi	esp↑	esp	b esp	b esp cmi	esp↑	b esp cmi cms	gran↑	cmi cms	esp ↑	cmi cms	b esp	b esp cmi	b esp	b esp cmi
8	esp↑	esp ↑	esp↑	cmi cms	b esp gran	b esp cmi	esp↑	cmi	gran↑	cmi cms ombro	esp↑	b esp cmi cms	b esp	b esp cmi	b esp	b esp
9	esp↑	esp↑	esp gran	cmi	b esp	b esp cmi	esp↑	esp cmi cms	gran↑	b esp cmi cms ombro	esp ↑	cmi cms	b esp gran	esp cmi cms	b esp	b esp
10	ENR	esp ↑	esp↑	cmi cms	b esp	b esp cmi	ENR	esp cmi cms	ENR	cms	ENR	esp cmi cms	ENR	b esp cmi	ENR	b esp
11	esp↑	esp cmi	esp↑	cmi cms	b esp	b esp cmi	esp ↑	esp cmi	gran↑	cms ombro	b esp↑	b esp cmi cms	b esp	b esp cmi	b esp	b esp
12	esp↑	esp cmi	esp↑	cmi	b esp	b esp cmi	esp gran	esp cmi	esp↑	cms	esp ↑	cmi cms	b esp	b esp cmi	b esp	b esp
13	esp↑	esp cmi	esp ↑	esp cmi cms	b esp	b esp cmi cms	b↑	b esp cmi	gran↑	cms ombro	esp ↑	cmi cms	b esp	b esp cmi	b esp	b esp
14	esp↑	esp↑	esp ↑	esp cmi cms	b esp	b esp cmi	esp	esp cmi	gran↑	cms	esp ↑	b esp cmi cms	b esp	b esp cmi	b esp	b esp
15	esp↑	esp↑	esp ↑	esp cmi cms	b esp	b esp cmi	esp↑	esp cmi	gran↑	cmi cms ombro	esp ↑	b esp cmi cms	b esp	b esp cmi	b esp	b esp
16	esp↑	esp↑	esp↑	AM	b esp	b esp cmi	esp↑	esp cmi cms	gran↑	b esp cmi cms	b esp ↑	cmi cms	b esp	b esp cmi	b esp	b esp

Continua...

Continuação Anexo 3

	K 1		K 10		K 14		K 16		Filagrina		Involucrina		E-caderina		p 63	
Caso	**EAAN**	**MC**	**EAAN**	**MC**	**EAAN**	**MC**	**EAAN**	**MC**	**EAAN**	**MC**	**EAAN**	**MC**	**EAAN**	**MC**	**EAAN**	**MC**
17	esp↑	esp↑	esp↑	esp cmi cms	b esp	b esp cmi	AM	cms	gran↑	cms ombro	esp ↑	esp cmi cms	b esp	b esp cmi	b sb	b esp
18	esp↑	esp↑	esp ↑	cmi cms	b esp	b esp cmi	esp↑	AM	gran↑	cmi cms	esp ↑	cmi cms	b esp	b esp	B	b
19	esp↑	cmi cms	esp↑	cmi	b esp	b esp cmi	esp↑	esp cmi cms	gran↑	b esp cmi cms	esp ↑	cmi cms	b esp	b esp cmi	b pb	AM
20	esp↑	esp↑	esp↑	cmi	b esp	b esp cmi	esp↑	esp cmi cms	gran↑	cms	esp ↑	cmi cms	b esp	cmi	Mat insuf	Mat insuf
21	esp↑	esp↑	esp↑	AM	b esp	b esp cmi	AM	cmi cms	gran↑	cms	esp ↑	cmi cms	b esp	AM	b esp	b esp
22	esp↑	esp↑	esp↑	esp cmi cms	b esp	b esp cmi	esp↑	esp cmi cms	esp ↑	esp cmi cms	esp ↑	cmi cms	b esp	b esp	b esp	b esp
23	esp ↑	esp ↑	esp↑	cmi	b esp	b esp cmi cms	esp↑	esp cmi cms	gran↑	cms	esp ↑	cmi cms	b esp	b esp cmi	b sb	b esp cmi
24	esp↑	esp↑	esp↑	esp cmi	b esp	b esp cmi	esp↑	esp cmi cms	gran↑	b esp cmi cms	esp ↑	esp cmi cms	b esp	b esp cmi	b esp	b esp
25	esp↑	esp↑	esp↑	esp cmi	b esp	b esp cmi	esp↑	cmi	gran↑	cms	esp ↑	cmi cms	b esp	b esp	b esp	b esp cmi
26	esp↑	esp↑	esp gran	cmi	b esp	b esp cmi	esp↑	esp cmi	gran↑	cms ombro	esp ↑	esp cmi cms	b esp	b esp	b esp	b esp
27	esp↑	esp↑	esp↑	esp	b esp	b esp cmi	esp↑	esp cmi cms	gran↑	cms	esp ↑	b esp cmi cms	b esp	esp cmi	b esp	b esp
28	esp↑	esp↑	esp↑	AM	b esp	b esp cmi	AM	esp cmi	gran↑	cms	esp ↑	cmi cms	b esp	b esp	b esp	b esp
29	esp↑	esp ↑	esp gran	cmi	b esp	b esp cmi	esp↑	esp cmi	gran↑	cmi cms ombro	esp ↑	esp cmi cms	b pb	esp cmi	b sb	b esp
30	esp↑	cmi cms	esp gran	cmi	b esp	b esp cmi	esp gran	esp cmi cms	gran↑	b esp cmi cms	esp ↑	cmi cms	b pb	esp cmi	b esp	b esp
31	esp↑	esp↑	esp↑	esp cmi	b esp	b esp cmi	AM	cmi	esp ↑	cmi cms	esp ↑	cmi cms	b esp	AM	b esp	b esp
32	esp↑	esp↑	esp↑	esp cmi	b esp	b esp cmi	AM	esp cmi	b↑	b esp cmi cms	esp ↑	cmi cms	b esp	esp cmi	b esp	b esp
33	esp↑	esp↑	esp↑	cms	b esp	b esp cmi	AM	cmi	esp↑	esp cmi cms	esp ↑	esp cmi cms	b esp	cmi	b esp	b esp
34	esp↑	esp↑	esp↑	cmi	b esp gran	b esp cmi	esp↑	cms	gran ↑	cms	esp ↑	cmi cms	b esp	AM	b esp	b esp

Continua...

Conclusão Anexo 3

	K 1		K 10		K 14		K 16		Filagrina		Involucrina		E-caderina		p 63	
Caso	**EAAN**	**MC**	**EAAN**	**MC**	**EAAN**	**MC**	**EAAN**	**MC**	**EAAN**	**MC**	**EAAN**	**MC**	**EAAN**	**MC**	**EAAN**	**MC**
35	esp↑	esp↑	esp↑	esp cmi	b esp gran	b esp cmi cms	esp↑	cmi cms	gran ↑	b esp cmi cms ombro	esp ↑	cmi cms	b esp	b esp cmi	b esp	b esp cmi
36	esp↑	esp↑	esp↑	esp cmi	b esp	b esp cmi	esp↑	cms	gran ↑	cmi cms	esp ↑	cmi cms	b esp	AM	b esp	b esp
37	esp↑	esp↑	esp↑	cmi	b esp gran	b esp cmi	esp↑	cmi cms	gran ↑	cmi cms	esp ↑	cmi cms	b esp	b esp	b esp	b esp
38	esp↑	esp↑	esp↑	esp cmi	b esp	b esp cmi	esp↑	cmi cms	gran ↑	b esp cmi cms	esp ↑	esp cmi cms	b esp	b esp	b esp	b esp
39	esp↑	esp↑	esp↑	esp cmi	b esp gran	b esp cmi cms	esp gran	cmi	esp ↑	b esp cmi cms	esp ↑	cmi cms	b esp	b esp	b esp	b esp
40	esp↑	esp cmi	esp↑	cmi cms	b esp gran	b esp cmi	esp↑	cmi cms	gran↑	cmi cms	esp ↑	cmi cms	b esp	b esp cmi	b esp	b esp
41	esp↑	cmi cms	esp↑	cmi cms	b esp gran	b esp cmi cms	esp↑	esp cmi	gran↑	cms	esp ↑	cmi cms	b esp	b esp	b esp	b esp

b: camada basal; **b esp:** camadas basal e espinhosa; **sb:** suprabasal; **cmi:** epiderme alterada com corpos de molusco - porção inferior; **cms:** epiderme alterada com corpos de molusco - porção superior; **gran:** camada granulosa; **ombro:** segmento de epiderme que une a invaginação da lesão de molusco contagioso com a epiderme adjacente; **AM:** ausência de marcação; **Mat insuf:** material insuficiente; **ENR:** epiderme adjacente não representada; ↑: expressão na camada citada e nas acima.

8 REFERÊNCIAS

Almeida Jr HL. Citoqueratinas. *An bras Dermatol* 2004;79(2):135-45.

Barcelos ACN. *Análise comparativa da expressão de citoqueratinas, involucrina, filagrina e e-caderina em verrugas planas e em lesões do tipo verruga plana na Epidermodisplasia Verruciforme* [dissertação]. São Paulo: Faculdade de Medicina, Universidade de São Paulo; 2008.

Bateman F. Molluscum contagiosum. In: Shelley WB, Crissey JT, editors. *Classics in dermatology*. Springfield (IL): Charles C Thomas; 1953. p.20.

Bernard BA, Reano A, Darmon YM, Thivolet J. Precocious appearance of involucrin and epidermal transglutaminase during differentiation of psoriatic skin. *Br J Dermatol.* 1986;114:279-83.

Bikowski JB. Molluscum contagiosum: the need for physician intervention and new treatment options. *Cutis.* 2004;73:202-6.

Brown ST, Nalley JF, Kraus SJ. Molluscum contagiosum. *Sex Transm Dis*. 1981;8:227-34.

Buller RML, Burnett J, Chen W, Kreider J. Replication of Molluscum Contagiosum Virus. *Virology.* 1995;213:655-9.

Candi E, Schmidt R, Melino G. The cornified envelope: a model of cell death in the skin. *Nat Rev Mol Cell Biol.* 2005;6(4):328-40.

Candi E, Rufini A, Terrinoni A, Dinsdale D, Ranalli M, Paradisi A, De Laurenzi V, Spagnoli LG, Catani MV, Ramadan S, Knight RA, Melino G. Differential roles of p63 isoforms in epidermal development: selective genetic complementation in p63 null mice. *Cell Death Differ.* 2006;13:1037-47.

Cooper D, Schermer A, Sun T-T. Classification of human epithelia and their neoplasms using monoclonal antibodies to keratins: strategies, applications and limitations. *Lab Invest.* 1985;52(3):243-56.

Coulombe PA, Omary MB. 'Hard' and 'soft' principles defining the structure, function and regulation of keratin intermediate filaments. *Curr Opin Cell Biol.* 2002;14(1):110-22.

Diven DG. An overview of poxviruses. *J Am Acad Dermatol.* 2001;44:1-14.

Dohil MA, Lin P, Lee J, Lucky AW, Paller AS, Eichenfield LF. The epidemiology of molluscum contagiosum in children. *J Am Acad Dermatol.* 2006;54:47-54.

Fleckman P, Dale B, Holbrook K. Profilaggrin, a high molecular-weight precursor of filaggrin in humor epidermis and cultured keratinocytes. *J Invest Dermatol.* 1985;85(6):507-12.

Fuchs E, Green H. Changes in keratin gene expression during terminal differentiation of the keratinocyte. *Cell.* 1980;19(4):1033-42.

Furukawa F, Fujii K, Horiguchi Y, Matsuyoshi N, Fujita M, Toda KI, Imamura S, Wakita H, Shirahama S, Takigawa M. Roles of E- and P-Cadherin in human skin. *Microsc Res Tech.* 1997;38(4):343-52.

Hines MD, Jin HC, Wheelock MJ, Jensen PJ. Inhibition of cadherin function differentially affects markers of terminal differentiation in cultured human keratinocytes. *J Cell Science.* 1999;112(Pt 24):4569-79.

Hsu SM, Raine L, Fanger H. Use of avidin-biotin-peroxidase complex (ABC) in immunoperoxidase techniques. A comparison between ABC and unlabeled antibody (PAP) procedures. *J Histochem Cytochem.* 1981;29:577.

Ishida-Yamamoto A, Kartasova T, Matsuo S, Kuroki T, Iizuka H. Involucrin and SPRR are synthesized sequentially in differentiating culture epidermal cells. *J Invest Dermatol.* 1997;108(1):12-6.

Kallioinen M, Koivukangas V, Järvinen M, Oikarinen A. Expression of cytokeratins in regenerating human epidermis. *Br J Dermatol.* 1995;133(6):830-5.

Koster MI, Roop DR. The role of p63 in development and differentiation of the epidermis. *J Dermatol Sci.* 2004;34:3-9.

Kurokawa I, Mizutani H, Kusumoto K, Nishijima S, Tsujita-Kyutoku M, Shikata N, Tsubura A. Cytokeratin, filaggrin, and p63 expression in reepithelialization during human cutaneous wound healing. *Wound Rep Reg*. 2006;14:38-45.

Kurokawa I, Nakai Y, Nishimura K, Hakamada A, Isoda K, Yamanaka K, Mizutani H, Tsubura A. Cytokeratin and filaggrin expression in nevus comedonicus. *J Cutan Pathol.* 2007;34:338-41.

Lee S-C, Lee J-B, Seo J-J, Kim YP. Expression of trichohyalin in dermatological disorders: a comparative study with involucrin and filaggrin by immunohistochemical staining. *Acta Derm Venereol (Stockh).* 1999;79:122-6.

Leigh IM, Navsaria H, Purkis PE, McKay IA, Bowden PE, Riddle PN. Keratins (K16 and K17) as markers of keratinocyte hyperproliferation in psoriasis *in vivo* and *in vitro*. *Br J Dermatol.* 1995; 133(4):501-11.

Manabe M, Yaguchi H, Butt KI, O'Guin WM, Sun TT, Ogawa H. Expression of keratohyalin-trichohyalin hybrid granules in molluscum contagiosum. *Int J Dermatol.* 1996;35(2):106-8.

McGrath JA, Uitto J. The filaggrin story: novel insights into skin-barrier function and disease. *Trends in Molecular Medicine.* 2007;14(1):20-7.

McGrath JA. Filaggrin and the great epidermal barrier grief. *Australas J Dermatol.* 2008;49(2):67-73.

Milagres SP, Sanches Jr JA, Milagres ACP, Valente NYS. Histopathological and immunohistochemical assessment of acquired ichthyosis in patients with human T-cell lymphotropic virus type I-associated myelopathy. *Br J Dermatol.* 2003;149:776-81.

Moll R, Moll R, Franke WW, Schiller DL, Geiger B, Krepler R. The catalog of human cytokeratins: patterns of expression in normal epithelia, tumors and cultured cells. *Cell.* 1982;31(11):11-24.

Moll R, Moll I, Franke WW. Differences of expression of cytokeratin polypeptides in various epithelial skin tumors. *Arch Dermatol Res.* 1984;276(6):349-63.

Nogueira-Castañon MCM, Maya TC, Neves RG. Expressão das citoqueratinas em dermatoses infecto-parasitárias associadas à hiperplasia epidérmica. *An bras Dermatol.* 2004;79(6):679-87.

Okegawa T, Li Y, Pong RC, Hsieh JT. Cell adhesion proteins as tumors supressors. *J Urol.* 2002;167:1836.

Oliveira Filho J, Nunes EA, Calado ER, Almeida MCM, Guidoni VGR. Incidência das dermatoviroses no centro de saúde escola da Faculdade de Medicina de Santo Amaro-SP. *An bras Dermatol.* 1988;63(4):353-7.

Pećina-Slaus N, Žigmund M, Kušec V, Martić TN, Čačcić M, Šlaus M. E-cadherin and β-catenin expression patterns in malignant melanoma assessed by image analysis. *J Cutan Pathol.* 2007;34:239-46.

Presland RB, Kuechle MK, Lewis SP, Fleckman P, Dale BA. Regulated expression of human filaggrin in keratinocytes results in cytoskeletal disruption, loss of cell-cell adhesion, and cell cycle arrest. *Exp Cell Res.* 2001;270(2):199-213.

Reis–Filho JS, Simpson PT, Martins A, Preto A, Gärtner F, Schmit FC. Distribution of p63, cytokeratins 5/6 and cytokeratin 14 in 51 normal and 400 neoplastic human tissue samples using TARP–4 multi–tissue microarray. *Virchows Arch.* 2003;443:122-32.

Romiti R, Ribeiro AP, Grinblat BM, Rivitti EA, Romiti N. Treatment of molluscum contagiosum with potassium hydroxide: a clinical approach in 35 children. *Pediatric Dermatol.* 1999;16(3):228-31.

Sampaio SAP, Rivitti EA. Dermatoses por vírus. In: Sampaio SAP, Rivitti EA. *Dermatologia.* São Paulo: Artes médicas; 1998. p. 425-6.

Schweizer J, Bowden PE, Coulombe PA, Langbein L, Lane EB, Magin TM, Maltais L, Omary MB, Parry DAD, Rogers MA, Wright MW. New consensus nomenclature for mammalian keratins. *J Cell Biol.* 2006;174(2):169-74.

Simonart T, Fayt I, Noel JC. An immunohistochemical study of abnormal keratinocyte proliferation in molluscum contagiosum. *Br Assoc Dermatol.* 2002;146(4):609-14.

Simonart T, De Maertelaer V. Curettage treatment for molluscum contagiosum: a follow-up survey study. *Br J Dermatol.* 2008;159(5):1144-7.

Smack DP, Korge BP, James WD. Keratin and keratinization. *J Am Acad Dermatol*. 1994;30(1):85-102.

Smith F. The molecular genetics of keratin disorders. *Am J Clin Dermatol*. 2003;4(5):347-67.

Smith KJ, Yeager J, Skelton H. Molluscum contagiosum: its clinical, histopathologic, and immunohistochemical spectrum. *Int J Dermatol*. 1999;38:664-72.

Steinert PM, Steven AC, Roop DR. The molecular biology of intermediate filaments. *Cell*. 1985;42:411-9.

Steinert PM, Marekov LN. The proteins elafin, filaggrin, keratin intermediate *filaments*, loricrin, and small proline-rich proteins 1 and 2 are isodipeptide cross-linked components of the human epidermal cornified cell envelope. *J Biol Chem.* 1995;270(30):17702-11.

Steven AC, Steinert PM. Protein composition of cornified cell envelopes of epidermal keratinocytes. *J Cell Sci.* 1994;107:693-700.

Stoler A, Kopan R, Duvic M, Fuchs E. Use of monospecific antisera and cRNA probes to localize the major changes in keratin expression during normal and abnormal epidermal differentiation. *J Cell Biol.* 1988;107:427-46.

Tada H, Hatoko M, Muramatsu T, Shirai T. Expression of e-cadherin in skin carcinomas. *J Dermatol.* 1996;23(2):104-10.

Takahashi M, Izutani A, Tezuka T. An immunohistochemical study of abnormal keratinocyte differentiation in molluscum contagiosum. *Br J Dermatol.* 1999;141(1):116-8.

Tsai CN, Tsai CL, Tse KP, Chang HY, Chang YS. The Epstein-Barr virus oncogene product, latent membrane protein 1, induces the down-regulation of E-cadherin gene expression via activation of DNA methyltransferases. *PNAS*. 2002;99(15):10084-9.

Tsujita–Kyutoku M, Kiuchi K, Danbara N, Yuri T, Senzaki H, Tsubura A. p63 expression in normal human epidermis and epidermal appendages and their tumors. *J Cutan Pathol.* 2003;30:11-7.

Tunggal JA, Helfrich I, Schmitz A, Schwarz H, Günzel D, Fromm M, Kemler R, Krieg T, Niessen CM. E-cadherin is essential for *in vivo* epidermal barrier function by regulating tight junctions. *EMBO J*. 2005;24(6):1146-56.

Viac J, Chardonnet Y. Immunocompetent cells and epithelial cell modifications in molluscum contagiosum. *J Cutan Pathol.* 1990;17:202-5.

Watanabe T, Nakamura K, Wakugawa M, Kato A, Nagai Y, Shioda T, Iwamoto A, Tamaki K. Antibodies to molluscum contagiosum virus in the general population and susceptible patients. *Arch Dermatol.* 2000;136:1518-22.

Watt FM. Involucrin and other markers of keratinocyte terminal differentiation. *J Invest Dermatol*. 1983;81(1 Suppl):100s-3s.

Wollenberg A, Klein E. Current aspects of innate and adaptive immunity in atopic dermatitis. *Clinic Rev Allerg Immunol*. 2007;33:35-44.

Yamashita H, Uemura T, Kawashima M. Molecular epidemiologic analysis of Japanese patients with molluscum contagiosum. *Int J Dermatol*. 1996;35(2):99-105.

Yoneda K, Demitsu T, Kon A, Sadahira C, Moriue T, Katsuura J, Matsuoka Y, Takai I, Noda M, Inagaki N, Kubota Y. Ubiquination of molluscum body and its implications for pathophysiology. *Br J Dermatol.* 2006;154:786-9.

Livros Grátis

(http://www.livrosgratis.com.br)

Milhares de Livros para Download:

Baixar livros de Administração
Baixar livros de Agronomia
Baixar livros de Arquitetura
Baixar livros de Artes
Baixar livros de Astronomia
Baixar livros de Biologia Geral
Baixar livros de Ciência da Computação
Baixar livros de Ciência da Informação
Baixar livros de Ciência Política
Baixar livros de Ciências da Saúde
Baixar livros de Comunicação
Baixar livros do Conselho Nacional de Educação - CNE
Baixar livros de Defesa civil
Baixar livros de Direito
Baixar livros de Direitos humanos
Baixar livros de Economia
Baixar livros de Economia Doméstica
Baixar livros de Educação
Baixar livros de Educação - Trânsito
Baixar livros de Educação Física
Baixar livros de Engenharia Aeroespacial
Baixar livros de Farmácia
Baixar livros de Filosofia
Baixar livros de Física
Baixar livros de Geociências
Baixar livros de Geografia
Baixar livros de História
Baixar livros de Línguas

Baixar livros de Literatura
Baixar livros de Literatura de Cordel
Baixar livros de Literatura Infantil
Baixar livros de Matemática
Baixar livros de Medicina
Baixar livros de Medicina Veterinária
Baixar livros de Meio Ambiente
Baixar livros de Meteorologia
Baixar Monografias e TCC
Baixar livros Multidisciplinar
Baixar livros de Música
Baixar livros de Psicologia
Baixar livros de Química
Baixar livros de Saúde Coletiva
Baixar livros de Serviço Social
Baixar livros de Sociologia
Baixar livros de Teologia
Baixar livros de Trabalho
Baixar livros de Turismo