



AUTARQUIA ASSOCIADA À UNIVERSIDADE DE SÃO PAULO

**Quantificação de miofibroblastos em tecido cutâneo de ratos
submetidos à incisão cirúrgica com *lasers* de CO₂ e diodo, bisturi
elétrico e convencional.**

Rosa Maria Gomes Bernacchio

Dissertação apresentada como parte dos requisitos para a
obtenção do Grau de Mestre Profissional em Lasers em
Odontologia
Orientadora: Prof Dra Denise Zezell
Co-orientadora: Prof Dra. Luciane Hiramatsu de Azevedo

São Paulo

2007



INSTITUTO DE PESQUISAS ENERGÉTICAS E NUCLEARES

Livros Grátis

<http://www.livrosgratis.com.br>

Milhares de livros grátis para download.

FACULDADE DE ODONTOLOGIA DA UNIVERSIDADE DE SÃO PAULO

**Quantificação de miofibroblastos em tecido cutâneo de ratos
submetidos à incisão cirúrgica com *lasers* de CO₂ e diodo, bisturi
elétrico e convencional.**

Rosa Maria Gomes Bernacchio

Dissertação apresentada como parte dos requisitos para a
obtenção do Grau de Mestre Profissional em Lasers em
Odontologia

Orientadora: Prof. Dra. Denise Zezell

Co-orientadora: Prof. Dra. Luciane Hiramatsu de Azevedo

São Paulo

2007

“Não basta ensinar ao homem uma especialidade. Porque assim poderá se tornar uma máquina útil, mas não uma personalidade harmoniosamente desenvolvida. É necessário que o estudante adquira uma compreensão dos valores éticos, um sentimento daquilo que vale a pena ser vivido, do que é moralmente correto. Sem cultura moral, não há solução para os grandes problemas humanos”

Albert Einstein

“Nem tudo o que conta pode ser contado, e nem tudo o que pode ser contado, conta”

Albert Einstein

“O importante é que a nossa emoção sobreviva”

Paulo Cezar Pinheiro

DEDICATÓRIA

Ao meu filho Luccas, grande amor da minha vida, que faz valer a pena todos os dias da existência.

À minha mãe, sempre presente em minha vida, com todo seu amor e toda sua força.

Aos meus tios, incansáveis no amor e apoio diário.

A toda minha família, pelo apoio constante.

AGRADECIMENTOS

À minha orientadora Prof. Dra. Denise Zezell, pela competência, pela orientação e atenção.

À minha co-orientadora, Prof. Dra. Luciane Hiramatsu de Azevedo, pelo apoio, atenção, correções, pela amizade e principalmente pela confiança depositada em meu trabalho.

À Prof. Dra. Suzana Cantanhede Orsini Machado de Sousa, por abrir todas as portas do laboratório de Patologia Bucal da FOU SP e ajuda constante.

A todos amigos do laboratório de Patologia Bucal da FOU SP, principalmente a técnica Eliza e ao colega Elder, pela paciência e ajuda incondicional com esta nova “jovem” pesquisadora.

À Prof. Dra. Luciana Correa, por todos os ensinamentos transmitidos, apoio e atenção, além da disponibilização do Laboratório de Patologia Geral da FOU SP.

Ao Prof Dr. Moacyr Novelli pela ajuda com as fotos.

Ao Prof. Dr. Carlos de Paula Eduardo por ser incansável na arte de ensinar.

Ao colega Felipe Guimarães pela preciosa ajuda com os gráficos.

A todos os professores e funcionários do mestrado profissionalizante, pelo constante ensinamento, ajuda e atenção.

A todos os colegas da turma 7, pelo companheirismo e amizade.

Aos meus amigos Fernanda e Daniel Simões por estarem sempre presentes incentivando o meu trabalho além de todo carinho e amizade.

A todos os colegas e funcionários da Clínica SOL, pelo apoio constante e amizade.

À FAPESP, pelo auxílio dado a essa pesquisa (Processo 2004/06794-0).

À ffo - FUNDECTO pela doação do *laser* de CO₂ ao LELO.

Ao LELO e ao LIDO da FOUSP, ao Laboratório de Biofotônica e CLA do IPEN, pela infra-estrutura disponibilizada.

À empresa Lasering do Brasil pelo *laser* de diodo doado ao LELO para o desenvolvimento de pesquisas.

Quantificação de miofibroblastos em tecido cutâneo de ratos submetidos à incisão cirúrgica com *lasers* de CO₂ e diodo, bisturi elétrico e convencional.

Rosa Maria Gomes Bernacchio

RESUMO

O objetivo deste estudo foi avaliar e comparar a reparação tecidual após incisões com os *lasers* de CO₂ e de diodo, bisturi elétrico e convencional em pele de 30 ratos *Wistar*. Incisões de 5 mm de comprimento por 2 mm de profundidade na pele foram feitas nestes tecidos, e os animais sacrificados nos intervalos de zero, 24, 48, 72 horas, 7 e 14 dias após as intervenções. Cortes histológicos foram obtidos das incisões, foram realizadas marcações de imunistoquímica para actina de músculo liso e após, contagem de miofibroblastos. Os dados foram submetidos à análise estatística pelo teste ANOVA e comparado por Tukey. O nível de significância estabelecida para $p < 0,05$. Após 72h, a contagem de miofibroblastos apresentou diferenças com significância estatística ($P < 0,05$) entre o *laser* de CO₂ 2W e CO₂ 4W. Após 7 e 14 dias, o número de miofibroblastos não apresentou diferença estatística no processo reparacional comparando todas as técnicas entre si. Porém, há uma tendência a significância estatística no dia 7 entre o bisturi convencional e o *laser* de CO₂ 4 W, ocorrendo um maior número de miofibroblastos para as incisões realizadas com *laser*. Concluímos que no período final analisado do processo reparacional, o número de miofibroblastos foi semelhante em todas as técnicas utilizadas, apesar das diferenças ocorridas durante o início do processo entre o *laser* de CO₂ 2W e CO₂ 4W. Em princípio, dentro de um mesmo padrão de incisão, todos os instrumentos cirúrgicos geraram um processo reparacional semelhante.

Palavras-Chave: ratos, incisões pele, miofibroblastos, reparação tecidual.

Myofibroblast quantification in rats skin incision performed by CO₂ laser, diode laser, electrosurgery and scalpel

Rosa Maria Gomes Bernacchio

ABSTRACT

The aim of this study was to quantify and compare the healing process after incision with CO₂ (2 W e 4 W) and diode *lasers* (2 W and 4 W), electrosurgery (2 W) and scalpel in the skin of Wistar rats (30 animals were used). One incision of each technique (6 in total) of 5 mm long and 2 mm deep was made in the dorsal skin. The animals were sacrificed at zero, 24, 48, 72 hours, 7 and 14 days after incisions. Histological sections and immunohistochemical reaction were made from the wound areas and subjected to analyses of quantification myofibroblasts. The data were analysed by ANOVA and Tukey's test. The level of significance was set at 5% ($P < 0.05$). The results showed that after 72h occurred significant statistically difference between CO₂ 2 W e CO₂ 4 W ($P < 0.05$). After 7th and 14th days, the number of myofibroblasts did not showed statistical difference in the healing process comparing all techniques. However, in 7th day there was a tendency of a higher number of myofibroblasts in incisions made by CO₂ 4 W comparing to scalpel. Based on these results, it is possible to conclude that at the end of the analyzed period, the number of myofibroblasts were similar in all techniques, even though there were differences concerning the number of myofibroblasts between CO₂ 2 W and CO₂ 4 W *laser* in the beginning of the healing process. Additionally, the cicatrization of the skin proceeds similarly in all techniques as long as the incisions are made in a similar pattern.

Key-works: rats, incision in skin, myofibroblasts, tissue repair.

LISTA DE FIGURAS

- Figura 4.1 - Incisões superiores realizadas com *laser* de CO₂ (a esquerda 2W e a direita 4 W), incisões ao centro realizadas com *laser* de diodo (a esquerda 2W e a direita 4 W), incisões inferiores realizadas com bisturi elétrico a esquerda e bisturi convencional a direita35
- Figura 4.2 - Corte histológico em derme de rato, com aumento de 40X, no dia “7” , onde “C” é a crosta da ferida, “E” é o epitélio recém formado, e “*” a marcação positiva para miofibroblastos39
- Figura 4.3 - Corte histológico de derme de rato, com aumento de 400X, no dia “7”, onde observamos marcação positiva para miofibroblastos (seta) assim como para parede vascular (cabeça de seta).....40
- Figura 4.4 - Corte histológico de pele de rato, no 7º dia da reparação, de incisão feita com *laser* CO₂/ P=2W. Aumento 40X,41
- Figura 4.5 - Corte histológico de pele de rato, no 7º dia da reparação, de incisão feita com *laser* CO₂/ P=2W. Aumento 400X,41
- Figura 4.6 - Corte histológico de pele de rato, no 7º dia da reparação, de incisão feita com *laser* CO₂/ P=4W. Aumento 40X,42
- Figura 4.7 - Corte histológico de pele de rato, no 7º dia da reparação, de incisão feita com *laser* CO₂/ P=4W. Aumento 400X42
- Figura 4.8 - Corte histológico de pele de rato, no 7º dia da reparação, de incisão feita com *laser* de diodo/ P=2W. Aumento 40X.....43
- Figura 4.9 - Corte histológico de pele de rato, no 7º dia da reparação, de incisão feita com *laser* de diodo/ P=2W. Aumento 400X.....43
- Figura 4.10 - Corte histológico de pele de rato, no 7º dia da reparação, de incisão feita com *laser* de diodo/ P=4W. Aumento 40X.....44
- Figura 4.11 - Corte histológico de pele de rato, no 7º dia da reparação, de incisão feita com *laser* de diodo/ P=4W. Aumento 400X.....44
- Figura 4.12 - Corte histológico de pele de rato, no 7º dia da reparação, de incisão feita com bisturi elétrico. Aumento 40X45
- Figura 4.13 - Corte histológico de pele de rato, no 7º dia da reparação, de incisão feita com bisturi elétrico. Aumento 400X45
- Figura 4.14 - Corte histológico de pele de rato, no 7º dia da reparação, de incisão feita com bisturi convencional. Aumento 40X46

Figura 4.15 - Corte histológico de pele de rato, no 7º dia da reparação, de incisão feita com bisturi convencional. Aumento 400X	46
Figura 5.1 - Número de miofibroblastos na área de 0,48 mm ² nas incisões realizadas em pele de ratos	48
Figura 5.2- Gráfico com a variação do número de miofibroblastos no sétimo dia.....	51
Figura 5.3 - Gráfico com a variação do número de miofibroblastos nos 3 primeiros dias	51

LISTA DE TABELAS

Tabela 4.1- Condição de irradiação para os <i>lasers</i>	35
Tabela 5.1 - A- <i>laser</i> CO ₂ 2W, B- <i>laser</i> CO ₂ 4W, C- <i>laser</i> diodo 2W, D- <i>laser</i> diodo 4W, E- bisturi elétrico, F- bisturi convencional, M- média de miofibroblastos encontrados nas lâminas por dia, DP- desvio padrão	49

LISTA DE ABREVIATURA E SIGLAS

Er	érbio
Er:YAG	matriz hospedeira YAG dopada com érbio
Et al	el alli, e outros
CO ₂	dióxido de carbono
cm	centímetro(s)
cm ²	centímetro(s) quadrado(s)
Ho	hólmio
Ho:YAG	matriz hospedeira YAG dopada com hólmio
mm	milímetro(s)
mm ²	milímetro(s) quadrado(s)
Nd	neodímio
Nd:YAG	matriz hospedeira YAG dopada com neodímio
nm	nanômetro(s)

px *pixel* – menor unidade de uma imagem na tela do computador ou televisão

YAG Yttrium Aluminum Garnet, granada de ítrio e alumínio

μm^2 micrômetro(s) quadrado(s)

LISTA DE SÍMBOLOS

°C	graus Celsius
h	hora(s)
s	segundo(s)
W	watt(s) – unidade de potência

SUMÁRIO

	p.
1 INTRODUÇÃO.....	16
2 OBJETIVOS	18
3 Revisão da literatura	19
3.1 Laser de CO₂	20
3.2 Laser de diodo.....	27
3.3 Bisturi elétrico	28
3.4 Miofibroblastos.....	28
4 MATERIAL E MÉTODOS.....	33
4.1 Avaliação de imunoistoquímica.....	36
4.1.1 Técnica de imunoistoquímica	36
4.2 Contagem de miofibroblastos	38
5 RESULTADOS	47
6 DISCUSSÃO	51
7 CONCLUSÕES.....	56
APÊNDICE.....	57
REFERÊNCIAS BIBLIOGRÁFICAS	58

1. INTRODUÇÃO

O *laser* de alta potência foi introduzido na especialidade médica cirúrgica devido à sua propriedade de corte preciso e hemostasia imediata. Na estomatologia, os *lasers* de alta potência são utilizados para remoção de lesões benignas e lesões potencialmente cancerizáveis. Os *lasers* de baixa potência possuem finalidade terapêutica, ou seja, atuam como antiinflamatório, analgésico e biomodulador, e têm igualmente aplicação em algumas condições patológicas que afetam a mucosa oral, como mucosite pós quimioterapia e radioterapia ¹.

A utilização do *laser* como instrumento eficaz para tratar lesões da mucosa oral e de outros tecidos ainda é objeto de estudos. Argumentam alguns autores que quando as incisões são feitas com *laser* de alta potência ocorre um aumento do tempo de cicatrização e que os sinais de inflamação são mais proeminentes quando comparados ao bisturi convencional².

Estudos comparando as feridas cirúrgicas causadas pelo *laser* em mucosa da língua de ratos, evidenciaram a menor presença de miofibroblastos na reparação da ferida, comparando-se com as feridas feitas com lâmina comum, o que explica em parte a menor contração cicatricial das feridas executadas a *laser* na mucosa³.

A cavidade oral apresenta uma flora bacteriana que pode ou não estar em equilíbrio. Assim, qualquer interrupção no revestimento mucoso da cavidade oral pode potencialmente introduzir bactérias na circulação sistêmica, fazendo com que bacteremias sejam seqüelas esperadas após qualquer procedimento cirúrgico intra-oral. O *laser* de CO₂, por manter um intacto tegumento em comparação com outros procedimentos cirúrgicos, pode reduzir a bacteremia induzida. Um estudo

comparativo sobre a bacteremia presente em hamsters posteriormente à utilização da cirurgia a *laser* e das cirurgias convencionais (bisturi e eletrocirurgia) não constatou bacteremias pós-cirúrgicas em nenhum dos animais onde foi utilizado o *laser*, enquanto bacteremias foram verificadas nos grupos onde foi utilizado o bisturi convencional e o elétrico.⁴

Lesões potencialmente cancerizáveis têm sido usualmente tratadas com terapias conservadoras, como medicamentos e terapias convencionais – vitamina A, crioterapia, eletrocirurgia entre outros. Dificuldades nessas técnicas podem ocorrer em lesões extremamente extensas. No entanto, o uso dos *lasers* nessas intervenções vem acrescentar no tratamento fazendo a excisão completa desses tipos de patologias.

2. OBJETIVOS

Esse estudo tem como objetivo avaliar e comparar a reparação tecidual após incisão com o *laser* de CO₂, *laser* de diodo, bisturi elétrico e bisturi convencional em pele de ratos, utilizando imunohistoquímica para evidenciação e quantificação de miofibroblastos

3. REVISÃO DA LITERATURA

A reparação dos tecidos moles passa por uma complexa série de eventos inter-relacionados que envolvem atividades tanto físicas como químicas. Estes processos necessitam de extensa investigação e esforços têm sido feitos no sentido de acelerar o processo de reparação tecidual ⁵.

O primeiro dispositivo *laser* foi introduzido por MAIMAN em 1960⁶, que estimulou cristais de rubi para produzir uma luz *laser* vermelha com um comprimento de onda de 0,694 μm .

O *laser* de CO₂, com comprimento de onda de 10,6 μm , foi desenvolvido por Patel em 1964⁷ e o primeiro procedimento cirúrgico utilizando este equipamento foi executado por Polanyi em 1965⁸. A constatação das propriedades de corte e hemostáticas do *laser* contínuo de CO₂ foram documentadas por Yahr & Strully em 1966⁹.

Geusic em 1964¹⁰, desenvolveu o *laser* de Nd:YAG, emitindo fluorescência no infravermelho, em três comprimentos de onda diferentes: 0,9 μm ; 1,06 μm e 1,35 μm . Já o *laser* de argônio foi primeiramente utilizado em medicina no ano de 1965 para o tratamento de retinopatias diabéticas. Experimentos posteriores resultaram na eleição deste *laser* para o tratamento dos distúrbios da retina.

Na década de 70, os *lasers* começaram a ser usados sucessivamente no tratamento de lesões da cavidade oral. Shafir et al. em 1977¹¹, fizeram a excisão de um hemangioma, com *laser* de CO₂ localizado na cavidade bucal, de um garoto de oito anos de idade, sendo este o primeiro caso documentado na literatura cirúrgica oral e maxilofacial americana.

Sachs et al. em 1981, relataram a utilização do *laser* de CO₂ para a remoção de papilomatoses na região de palato¹².

2.1 Laser de CO₂

Baseados em exames experimentais e clínicos, sabe-se da utilidade do *laser* de CO₂ no tratamento cirúrgico de tumores tanto benignos (hemangiomas, linfogliomas, etc), como malignos (carcinomas, sarcomas) em cavidade oral e na face^{13,14}

A análise histológica e morfológica da reparação de feridas cirúrgicas, obtidas com o *laser* em várias regiões orais em cães, foi correlacionada com os achados em pacientes¹⁵. Os resultados obtidos demonstram que a reparação posterior à cirurgia a *laser* difere daquela clássica reparação por segunda intenção. Os defeitos causados com o *laser* diferiram das feridas convencionais em diversos aspectos: houve mínimos danos aos tecidos adjacentes; inicialmente um coágulo de proteínas desnaturadas é formado na superfície; a reação inflamatória foi menor; menos fibroblastos estavam presentes e houve menor contração cicatricial; menos colágeno foi formado e a regeneração epitelial foi atrasada e menos regular. A microscopia eletrônica de varredura das feridas obtidas através do *laser* e de lâmina convencional demonstrou que nas áreas onde o *laser* atuou havia menos colágeno, além de uma distribuição mais frouxa e um arranjo aleatório. Uma interessante observação histológica foi que, nas áreas irradiadas, o epitélio neoformado freqüentemente recobria o coágulo de fibrina nas bordas do defeito, o que contrasta com a cicatrização por segunda intenção, onde o epitélio se prolifera entre a superfície do coágulo e o tecido de granulação

subjacente. O *laser* de CO₂ pode ser usado de duas maneiras: excisão de tecidos moles, tanto tumores quanto partes da mucosa, de uma maneira similar ao bisturi elétrico ou à lâmina convencional; e vaporização da superfície mucosa. Vale salientar que a mucosa oral, por apresentar uma maior quantidade de água, reage de forma diferente à atuação do laser, em relação à pele.

O *laser* de CO₂ foi usado para a remoção de patologias de tecidos moles em pacientes que apresentavam lesões orais. As lesões foram divididas em 3 grupos: lesões benignas; leucoplasias (que variavam de hiperqueratoses a carcinomas *in situ*); e lesões malignas. O *laser*, em comparação com outras formas de cirurgia tem certas vantagens tanto para o paciente quanto para o cirurgião. A reparação seguida à remoção de lesões benignas é excelente. Entretanto, com lesões pré-malignas e malignas há a necessidade de um acompanhamento de vários anos para determinar a taxa de recorrência e a estabilidade do novo epitélio após o tratamento a *laser*, assim como para obter comparações com a cirurgia convencional.¹⁶

O *laser* de CO₂ pode trazer benefícios na excisão de hemangiomas orais. O tratamento de 21 pacientes que apresentavam hemangiomas capilares/cavernosos e hipertrofias hemangiomasas da boca ou da cavidade oral, foi realizado com o *laser* de CO₂.¹⁷ A maioria dos pacientes foi submetida ao procedimento com anestesia local e os outros com anestesia geral. Excelentes resultados (não recorrência, cicatriz mínima, bons resultados cosméticos) foram obtidos em 5 pacientes. Doze pacientes demonstraram bons resultados (cicatriz aceitável, eliminação da maior parte do hemangioma), e os resultados foram julgados razoáveis em 4 dos pacientes (boa cicatrização, mínimas alterações na

forma dos hemangiomas). Dezenove dos paciente relataram nenhuma ou mínima dor e edema, que foram moderados em dois pacientes. Complicações ocorreram em 3 pacientes desta série, consistindo de infecção em 1 paciente e deiscência da ferida que fechou sozinha em 2 pacientes. Os resultados foram aceitáveis e as complicações foram mínimas, o que indica o uso do *laser* de CO₂ tanto para o conforto e cuidados com o paciente quanto para se proceder a uma cirurgia muito mais segura e facilmente executável.

A utilização do *laser* de CO₂ para remoção de lesões pré-malignas orais, em estudo onde foram operados 7 líquens planos, 50 leucoplasias em vários estágios e um carcinoma *in situ*. O tratamento executado foi a vaporização tecidual através do uso do *laser* desfocado. Houve um índice de recorrência de 22% num período de acompanhamento de 37 meses. A reparação pós-cirúrgica foi considerada excelente, o que recomenda o *laser* como uma terapia alternativa aos métodos cirúrgicos convencionais e à crioterapia.¹⁸

A radioterapia prévia à cirurgia a *laser* de CO₂ sobre os tecidos ressecados e suas complicações pós-operatórias, em pacientes submetidos à glossectomias, devido à presença de tumores malignos, parece predispor a maiores complicações pós-operatórias, como certamente também é o caso quando se utilizam técnicas cirúrgicas convencionais. Não obstante, em pacientes irradiados, o *laser* de CO₂ ainda retêm suas vantagens em relação ao tempo cirúrgico.¹⁹

Foi feita a comparação de feridas cirúrgicas causadas pelo *laser* em mucosa da língua de ratos, onde se constatou menor presença de miofibroblastos na reparação da ferida, quando se comparado com as feridas feitas com lâmina

comum, o que explica em parte a menor contração cicatricial das feridas executadas a *laser*.³

A utilização quimioterápica tópica da droga 5-fluorouracil juntamente com a cirurgia a *laser* para a abordagem de carcinomas de células escamosas *in situ* na mucosa oral, promove uma significativa menor morbidade do que outras técnicas radioterápicas ou abordagens cirúrgicas convencionais.²⁰

A cavidade oral apresenta uma flora bacteriana que pode ou não estar em equilíbrio. Assim, qualquer interrupção no revestimento mucoso da cavidade oral pode potencialmente introduzir bactérias na circulação sistêmica, fazendo com que bacteremias sejam seqüelas esperadas após qualquer procedimento cirúrgico intra-oral. O *laser* de CO₂, por manter um intacto tegumento em comparação com outros procedimentos cirúrgicos, pode reduzir a bacteremia induzida. Uma comparação sobre a bacteremia presente em hamsters posteriormente à utilização da cirurgia a *laser* e das cirurgias convencionais indica que não há bacteremias pós-cirúrgicas em nenhum dos animais onde foi utilizado o *laser*, enquanto as mesmas foram verificadas nos grupos onde foi utilizado o bisturi convencional e o elétrico.⁴

A vaporização do epitélio oral com a utilização do *laser* de CO₂ leva a uma melhor preservação das propriedades elásticas da mucosa oral do que a excisão cirúrgica convencional.²¹

Pacientes que foram operados com o *laser* de CO₂, num total de 548 cirurgias de lesões da cavidade oral, entre elas, 162 alterações percutâneas e lesões brancas, 339 tumores benignos e 47 outros tipos de lesões, tiveram a seguinte resposta: em 36 casos foi utilizada a coagulação (5 W com o laser

desfocado), em 217 a vaporização (10 a 15 W com o laser focalizado) e em 295 foi executada a excisão (20 a 25 W com o laser focalizado). As cirurgias foram executadas sempre com a ausência de sangramento e com precisão na abordagem, aconselhando o *laser* para os procedimentos em tecidos moles orais e peri-orais.²²

Foi feita a remoção cirúrgica de uma hiperplasia epitelial focal com o *laser* de CO₂. A cirurgia transcorreu com excelentes resultados, sem sangramento, com o campo cirúrgico seco e limpo durante o procedimento. As feridas foram deixadas à reparação sem suturas ou outro tipo de proteção. O paciente apresentou mínimo desconforto após a cirurgia, sem necessitar de medicação alguma. No caso citado, a cirurgia a *laser* não mostrou nenhuma evidência de recorrência após 18 meses.²³ Uma vez que o tratamento da hiperplasia epitelial focal através dos métodos convencionais apresenta uma alta taxa de recidiva, explicada pela hipótese da etiologia viral (HPV - *human papilloma virus*) desta lesão, e como o *laser* promove uma esterilização da ferida cirúrgica²⁴, pode ser proposta a sua utilização para limitar o espalhamento de células bacterianas e tumorais aos vasos linfáticos e sanguíneos²⁵

Foi avaliada, histologicamente, a largura de tecido mole necrótico adjacente às incisões obtidas com o laser de CO₂. A análise verificou um grupo de peças biopsiadas excisionalmente e compostas de uma variedade de lesões de tecidos moles intra-orais que se dividiam em tecidos epitelial mucoso, conjuntivo, muscular e epitélio glandular salivar (ductos e ácinos). Os resultados demonstraram uma zona mais larga de necrose em tecido denso fibroso, epitélio

mucoso e músculo. Uma necrose significativamente menor foi notada em tecido conjuntivo frouxo e glândulas salivares.²⁶

O *laser* de CO₂ foi utilizado em um paciente HIV soropositivo com o objetivo de minimizar o risco de contaminação cruzada na remoção de lesões da cavidade oral, isto graças à ausência de sangramento obtida e à esterilização ocorrida no local de ação do *laser*.²⁷

Este equipamento também foi utilizado para a remoção de queilite actínica, uma condição pré-cancerosa do tecido, em 19 pacientes, com bons resultados. Alguns pacientes foram tratados com a vaporização do vermelhão do lábio e outros com a vermiliectomia, quando da suspeita de carcinoma *in situ*. O tempo cirúrgico variava de 5 a 8 minutos. Apenas 2 pacientes necessitaram de analgésicos no mesmo dia da cirurgia. Cinco pacientes apresentaram um ligeiro edema que regredia até o quinto dia pós-cirúrgico. Em 2 pacientes ocorreu sangramento após 2 dias e foi necessária a utilização de eletrocoagulação e ligadura de pequenos vasos. A completa epitelização da área foi obtida entre 4 e 7 semanas (3 a 4 semanas no caso de vaporização), com resultados cosméticos bons em todos os casos.²⁸

Excelentes resultados foram obtidos com a utilização do *laser* de CO₂ no tratamento de 2795 pacientes que apresentavam lesões em estado pré-canceroso e outras lesões brancas, tumores benígnos e outras lesões com características tumorais, tumores malignos, e outras lesões.²⁹

Foi utilizado o *laser* de CO₂ em um caso de um paciente que apresentava leucoplasia oral tratada através da vaporização com este equipamento. Observou-se que o tratamento a *laser* pode ser uma alternativa de sucesso, comparando as

taxas de recorrência deste tipo de lesão tratadas convencionalmente (recorrência de 35%) e a *laser* (recorrência de 10%).^{30, 31}

Foi feita a análise das propriedades incisionais e os efeitos térmicos de três tipos diferentes de *laser* de CO₂ em mucosa oral da mandíbula de porcos. Foram utilizados *lasers* com os comprimentos de onda em 9,3 ou 10,6 μm adaptados a um guia de onda oco ou a um braço articulado. Os efeitos térmicos e histológicos foram mais relacionados aos parâmetros utilizados e características da radiação do que ao comprimento de onda. Clinicamente, estes resultados são significantes para demonstrar que muitas variáveis estão envolvidas para se determinar as características de qualquer *laser*. Assim, é importante que todos os parâmetros sejam levados em consideração quando os *lasers* são utilizados como peças cirúrgicas, para assegurar a previsibilidade, paridade e consistência dos resultados.³²

Demonstrando a utilização do *laser* de CO₂ para a execução de frenectomia lingual e biópsia excisional da cavidade oral, onde dois casos foram relatados, a penetração controlada no tecido, oferecida pelo *laser* de CO₂, permitiu uma precisão cirúrgica com resultados previsíveis. O mínimo sangramento e edema, assim como a eliminação de suturas e o favorecimento de um processo de reparação natural, substancialmente beneficiam o paciente e o clínico.³³

A execução de sialolitectomias com o *laser* de CO₂ foi feita em 49 pacientes. O uso do *laser* permite tratamentos ambulatoriais sob anestesia local mesmo durante o estágio agudo da patologia, e esta é uma cirurgia com quase ausência de sangramento, estéril e sem contato. A remoção do sialólito obstrutor do ducto salivar resulta numa drenagem imediata do exsudato e da saliva retida. Ainda, o

feixe guia (*laser* visível emitido conjuntamente com o feixe de CO₂ para localização do foco) permite que se visualize o sialólito através do tecido mucoso, pois ao incidir sobre o sialólito este *laser* sofre um espalhamento que indica a localização precisa do corpo estranho.³⁴

Investigou-se os efeitos cirúrgicos do *laser* de CO₂ em mucosa oral de porcos. Determinou-se que os efeitos incisionais e colaterais nos tecidos irradiados podem variar extensivamente. O uso de maiores valores de potência acarreta em maiores profundidades de incisões. Incisões com danos colaterais são resultados das complexas interações entre os diferentes parâmetros variáveis dos *lasers*. Os resultados demonstraram que uma vasta gama de efeitos pode ser obtida nos tecidos, de acordo com a necessidade do operador, configurando-se os parâmetros do *laser* utilizado.³⁵

Também foi publicada uma revisão dos usos do *laser* de neodímio na cirurgia oral e maxilofacial, descrevendo as suas aplicações para coagulação de lesões angiomasas, hemostasias, cirurgias artroscópicas da ATM e em combinação com o *laser* de CO₂ nas ressecções de tecidos vasculares e palição de neoplasias em estágio mais avançado.³⁶

2.2 Laser de diodo

Estudos recentes com os *lasers* de diodo têm sido realizados e vêm demonstrando eficiência em cirurgias de tecidos moles. Alguns foram realizados para examinar a reparação tecidual de tecidos moles depois da aplicação do *laser* diodo em procedimentos cirúrgicos. Foram feitos diversos tipos de cirurgias como remoção de tumores de tecidos moles, frenectomias, excisão de hiperplasias

gingivais, vestibuloplastias, remoção de hemangiomas e remoção de tecido mole de periimplantite. O *laser* de diodo promoveu hemostase suficiente e incisão precisa com vantagens no pós-operatório.³⁷

2.3 Bisturi elétrico

Sabe-se que quando é feita uma cauterização com um eletrocautério¹¹, este equipamento não promove a diminuição da bacteremia como o *laser* de CO₂. Este fato ocorre devido ao aumento do processo inflamatório local produzido pela eletrocirurgia, havendo um aumento da permeabilidade vascular e, portanto, ocorrendo uma maior chance de bacteremia.³⁸

Este aumento do efeito inflamatório produzido pelo eletrocautério, ocorre devido aos danos térmicos propagados ao tecido adjacente.

A reparação tecidual também pode se mostrar mais demorada quando da incisão feita com o bisturi elétrico, em comparação com o *laser* de CO₂, devido à existência de um tecido de granulação mais significativo em semanas posteriores, encontrado em tecido mucoso de porco.³⁹

2.4 Miofibroblastos

A reparação de tecidos moles passa por uma complexa série de eventos inter-relacionados que envolvem atividades tanto físicas como químicas, mas ainda são necessários muitos estudos e investigação para se esclarecer esses eventos assim como descobrir formas de acelerar o processo de reparação tecidual.⁵

A capacidade regenerativa dos tecidos conjuntivos é claramente observada quando os tecidos são destruídos por lesões inflamatórias ou traumáticas. Nesses casos, os espaços deixados pela lesão em tecidos cujas células não são capazes de se regenerar (por ex. músculo cardíaco) são preenchidos por uma matriz de tecido conjuntivo. A cicatrização de incisões cirúrgicas depende da capacidade do tecido conjuntivo de se regenerar. A principal célula envolvida na cicatrização é o fibroblasto.

Com estímulos adequados durante a cicatrização, os fibrócitos reverterem para o estado de fibroblasto, reativando sua capacidade de síntese. Na reparação das feridas, observam-se células conhecidas como miofibroblastos, que exibem características de fibroblastos e de células musculares lisas. Os miofibroblastos possuem a maioria das características dos fibroblastos, mas contém uma quantidade aumentada de filamentos de actina e de miosina, que são abundantes nas células musculares lisas. Sua atividade contrátil é responsável pelo fechamento das feridas após as lesões, processo conhecido como contração da ferida.⁴⁰

Por meio de observações histológicas, admite-se que os fibroblastos são células importantes no processo de reparação e que os miofibroblastos são responsáveis pela forma como a cicatrização vai ocorrer.

A presença de cicatriz e a contração de feridas no tecido conjuntivo são desfavoráveis esteticamente e podem limitar a função da região afetada. Estes fenômenos são causados pela organização do tecido de granulação e da contração dos miofibroblastos. Os miofibroblastos são derivados de fibroblastos e células mesenquimais menos diferenciadas, e possuem uma rede de

microfilamentos arranjados paralelamente ao longo de seu eixo axial. Os microfilamentos por sua vez, são compostos por actina ou proteínas associadas a esta, e são importantes na geração de força motriz e locomoção celular ³

Clinicamente é observado que a reparação tecidual em feridas feitas com o *laser* de CO₂ em mucosa, ocorre com menor contração e cicatriz do que as provocadas com bisturi convencional. Isto está relacionado com a menor quantidade de miofibroblastos em feridas de *laser*, e pela falta de organização entre estas células^{3,41}

A maioria das cicatrizes produz uma quantidade apropriada de tecido conjuntivo para complementar o defeito (dérmico), porém, em certas ocasiões, o tecido fibroso excessivo pode ser depositado levando à formação de cicatriz hipertrófica ou quelóide. ^{42,43,44} Esses tipos de cicatrizes patológicas podem muitas vezes ser associadas e predispostas a diversos fatores, mas os eventos celulares envolvidos nessa formação não estão totalmente estabelecidos.

A produção de fibras colágenas é feita através dos fibroblastos e a maior ou menor proliferação destas células, pode ser um dos fatores determinantes na formação de cicatrizes patológicas, como quelóides. ⁴⁵

Quando a ferida é de extensão limitada, sem contaminação e não havendo perda de tecido epitelial, a cicatrização é relativamente rápida e chamamos de cicatrização por primeira intenção. Quando a massa tecidual removida pelo ferimento, é de maior tamanho, os processos inflamatórios são mais intensos e a reparação e eventualmente a regeneração do local da lesão inicial faz-se aparecendo uma retração tecidual. ⁴⁶

Depois que a primeira descrição dos miofibroblastos foi feita no tecido de granulação de uma ferida aberta, através de microscopia eletrônica como uma célula intermediária entre o fibroblasto e células da musculatura lisa, o miofibroblasto tem sido identificado em tecidos normais, particularmente em locais onde existe a necessidade do desenvolvimento de força mecânica, e em tecidos patológicos que apresentam cicatrizes hipertróficas, fibromatoses e doenças fibrocontráteis. A diferenciação de fibroblastos e de células da musculatura lisa em miofibroblastos é bastante complexa e ainda não totalmente elucidada. Esta célula é uma célula chave para o tecido conjuntivo que promove a remodelação que ocorre durante a cicatrização da ferida e desenvolvimento da fibrose. Baseado em muitos estudos, o miofibroblasto representa uma importante descoberta para conhecer melhor a evolução de doenças como a cicatrização hipertrófica e fibroses, como as que ocorrem no fígado, rins e pulmões em determinadas patologias.⁴⁷

A demonstração de que fibroblastos adquirem características contráteis durante a cicatrização de uma ferida, modulando-se para miofibroblasto, tem mostrado uma nova perspectiva para a compreensão dos mecanismos que conduzem para o fechamento da ferida, assim como doenças fibrocontráteis. Miofibroblastos sintetizam componentes da matriz extracelular como colágeno tipo I e III, e durante a cicatrização de uma ferida normal, desaparecem através da apoptose, quando ocorre a cicatrização. Fatores que influenciam a transformação de fibroblastos em miofibroblastos também têm um importante papel no desenvolvimento de mudanças contráteis, como as observados em determinadas doenças como cirrose do fígado.⁴⁸

Através de muitos estudos feitos nos últimos 20 anos, é aceito que a modulação de fibroblastos para fenótipos de miofibroblastos, com a aquisição de características contrácteis especializadas, é essencial para a formação do tecido conjuntivo de remodelação durante o fechamento de feridas normais e patológicas. Contudo o miofibroblasto ainda permanece como uma das células mais enigmáticas , fazendo com que seja difícil o estabelecimento de regras para o entendimento da formação do tecido contráctil.⁴⁹

4. MATERIAL E MÉTODOS

Este trabalho foi aprovado pelo Comitê de Ética da Faculdade de Odontologia da Universidade de São Paulo, com protocolo nº 08/04 e parecer nº 08/04. (Apêndice)

Os animais foram aleatoriamente distribuídos em 6 grupos experimentais, cada grupo contendo 5 animais. Todo processo experimental foi desenvolvido em um único dia. Os ratos foram anestesiados individualmente com indução anestésica por via parenteral na região abdominal, realizada com Ketamina (25 mg/kg, Holiday®) e Xylazina (10 mg/Kg, Rompun®, Bayer). As incisões foram precedidas por tricotomia na pele e antissepsia com clorexidina 2% (Riohex®, São José do Rio Preto, SP).

Cada animal foi submetido a 6 incisões na pele (região dorsal). As incisões foram feitas com medidas aproximadas de 5 mm de comprimento por 2 mm de profundidade. As medidas das incisões foram monitoradas com auxílio de régua milimetrada (extensão) e de sonda periodontal milimetrada (profundidade). Antes das cirurgias as potências radiantes dos sistemas lasers foram medidas com um medidor de potências (Reader 201 série 2134 para o *laser* de CO₂, Sensor 101, Power/energy meter Coherent Radiation, Palo Alto, EUA e PM 600, Molelectron detector Inc., Portland, EUA).

As 6 incisões consistiram de 2 incisões com laser de CO₂ (UM-L30, Union Medical Engineering Co., Seul, Coréia do Sul), com comprimento de onda de 10600 nm, com uma potência radiante de 2 W (tempo de aplicação de 8s) e outra

de 4 W (tempo de aplicação de 4s), modo contínuo e focalizado com diâmetro de 0,3mm, sem contato com o tecido e velocidade aproximada de 2,5 mm/s; 2 incisões com o laser de diodo, arseneto de gálio-alumínio, (L808, Diodo Lasering, Milão, Itália), comprimento de onda de 808 nm, uma com potência radiante de 2 W (tempo de aplicação de 8s) e outra de 4 W (tempo de aplicação de 4s), modo contínuo, aplicado com fibra óptica de 300 μm (0,3 mm) em contato com o tecido e velocidade aproximada das incisões de 2,5 mm/s; uma incisão com bisturi elétrico (n o15 Wiltex®, São Paulo) com 2 W de potência, modo corte, tempo de aplicação de 8s, velocidade aproximada de 2,5 mm/s; e 1 incisão com lâmina de bisturi convencional (n o15 Wiltex®, São Paulo) . A profundidade da incisão foi guiada por uma marca na própria lâmina.

Características das incisões são mostradas na Figura 4.1

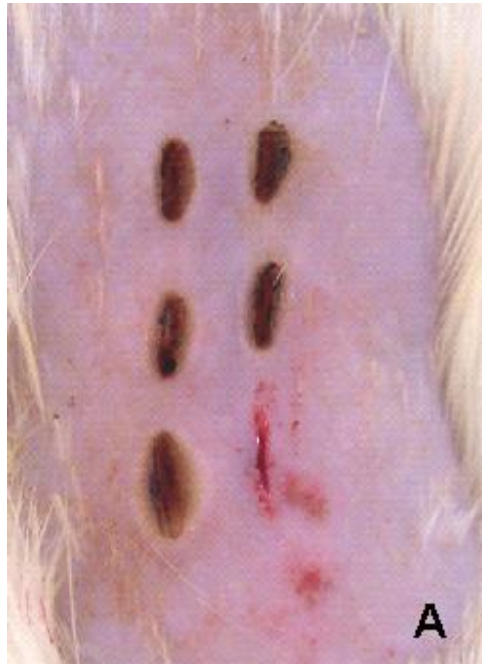

Figura 4.1 - Incisões superiores realizadas com *laser* de CO₂ (a esquerda 2W e a direita 4W), incisões ao centro realizadas com *laser* de diodo (a esquerda 2W e a direita 4W), incisões inferiores realizadas com bisturi elétrico a esquerda e bisturi convencional a direita

As condições de irradiação para os *lasers*, são mostradas na Tabela 4.1.

Tabela 4.1- Condições de irradiação utilizadas na pele

Tipo de <i>laser</i>	Comprimento e profundidade da lesão	Diâmetro do feixe	Potência radiante, intensidade e tempo de irradiação	Potência radiante, intensidade e tempo de irradiação	Velocidade de irradiação
CO ₂ λ= 10600nm	5 mm 2 mm	0,3 mm	P1 = 2W 2,83kW/cm ² 8s	P2 = 4W 5,66kW/cm ² 4s	2,5 mm/s
Diodo λ= 808nm	5 mm 2 mm	0,3 mm	P1 = 2W 2,83kW/cm ² 8s	P2 = 4W 5,k /cm ² 4s	2,5 mm/s

Após as intervenções, os animais foram mantidos em gaiolas individuais e posteriormente sacrificados em câmara de CO₂, de acordo com os seguintes intervalos de tempo: animais do Grupo 1, imediatamente após as intervenções; Grupo 2, após 24 horas; Grupo 3, após 48 horas, Grupo 4, após 72 horas, Grupo 5, após 7 dias, Grupo 6, após 14 dias. Após o sacrifício, seguindo os tempos indicados, as áreas incisadas foram cirurgicamente removidas e fixadas em formalina a 10% e, em seguida enviada ao laboratório, onde as amostras foram processadas, desidratadas e incluídas em blocos parafina.

4.1 Avaliação de imunoistoquímica

Para as reações de imunoistoquímica, foi utilizado o seguinte anticorpo primário:

1. Actina (Actin, alpha Smooth Muscle, 1A4, MxH da Dacocyto®);

4.1.1 Técnica de imunoistoquímica

As reações imunoistoquímicas foram realizadas no Laboratório de Imunoistoquímica da Disciplina de Patologia Bucal da Faculdade de Odontologia da Universidade de São Paulo.

Os cortes foram obtidos dos espécimes emblocados em parafina e estendidos em lâminas de vidro previamente tratadas com solução de 3 – aminopropiltriétoxissilano (Sigma, St. Louis, MO, USA) 10% em etanol absoluto.

Estes cortes foram desparafinados em 2 banhos de xilol, sendo que o primeiro foi por 30 minutos em estufa à temperatura de 60° C e o outro por 20 minutos à temperatura ambiente. Em seguida, procedeu-se à reidratação dos cortes em séries de etanol com concentrações descendentes (3 vezes em etanol absoluto, 95%, 85%) em banhos de 5 minutos cada.

Para remoção do pigmento formólico foi realizado um banho de 10 minutos em hidróxido de amônio 10%, em etanol 95%, seguido de lavagem em água corrente por 10 minutos e 2 banhos de água destilada.

Foi realizado o pré-tratamento para recuperação antigênica seguido de lavagem em água corrente por 10 minutos e 2 banhos de água destilada.

Os cortes foram submetidos ao bloqueio da peroxidase endógena tecidual com solução de peróxido de hidrogênio 6% e metanol na proporção 1:1 em 2 banhos de 15 minutos cada. Posteriormente, foram realizadas lavagem em água corrente por 10 minutos, 2 banhos de água destilada e 2 banhos de 5 minutos cada em solução tampão de TRIS-HCL (hidroximetil-amino-metano) 0,5 M, pH7,4.

As lâminas foram colocadas no equipamento Dako Autostainer Universal Staining System (Dako Corp., Carpenteria, CA, USA) onde se realizaram as seguintes etapas: incubação dos anticorpos primários, incubação do anticorpo secundário polivalente (anticabra, coelho e camundongo) por 30 minutos, incubação do complexo terciário estreptavidina-biotina (kit LSAB Peroxidase K0609 – Dako Corp., Carpenteria, CA, USA) por 30 minutos, revelação da reação com diaminobenzidina (Dako Liquid DAB Plus K3468 – Dako Corp., Carpenteria, CA, USA) por 10 minutos e contra coloração com hematoxilina de Mayer por 10 minutos.

Entre as reações realizadas, automaticamente os cortes foram lavados 2 vezes com TBST (solução tampão de TRIS-HCL 0,5 M, pH 7,6 acrescida de Tween 1%).

Após o término das reações, as lâminas foram removidas do equipamento e os cortes foram desidratados manualmente em séries de etanol.

Após realizada a marcação, foi realizada a contagem de miofibroblastos. Os dados foram submetidos ao ANOVA e comparado pelo teste de Tukey, com nível de significância estabelecida para $p < 0,05$.

4.2 Contagem de miofibroblastos nas fases da reparação tecidual

Para análise quantitativa de miofibroblastos, cortes histológicos de 5 μm das amostras de tecido das áreas incisadas e marcações de imunistoquímica foram realizadas. As áreas adjacentes às incisões foram captadas e digitalizadas através de um sistema de digitalização composto por microscópio de luz convencional Laboval 4 (Carl Zeiss, Alemanha) com câmera tipo CCD (Sony, Japão) conectada a placa digitalizadora Captivator® e acoplada ao computador HP Pentium III com software digital ImageLab 2000 (São Paulo). As imagens captadas foram correspondentes ao tecido contíguo à área de necrose. Foram utilizados 10 campos de superfície (área de cada campo = 0,024 mm^2 , totalizando 0,24 mm^2). A contagem de miofibroblastos foi realizada pelo *software* ImageLab 2000, utilizando barra de ferramenta para contagem.

Os miofibroblastos foram contados por um único observador cego. Foram considerados miofibroblastos as células com marcação positiva, ou seja, coradas

em marrom e que não apresentaram uma região central clara, que possivelmente representaria a luz de um vaso sanguíneo, que podem ser vistos na figura 4.3. Os vasos também apresentam actina em suas paredes, portanto, aparecem corados positivamente, o que representa uma dificuldade na diferenciação entre miofibroblastos e parede vascular. Não é possível, através da metodologia utilizada, diferenciar os vasos cortados longitudinalmente dos miofibroblastos, portanto, foram considerados células positivas.

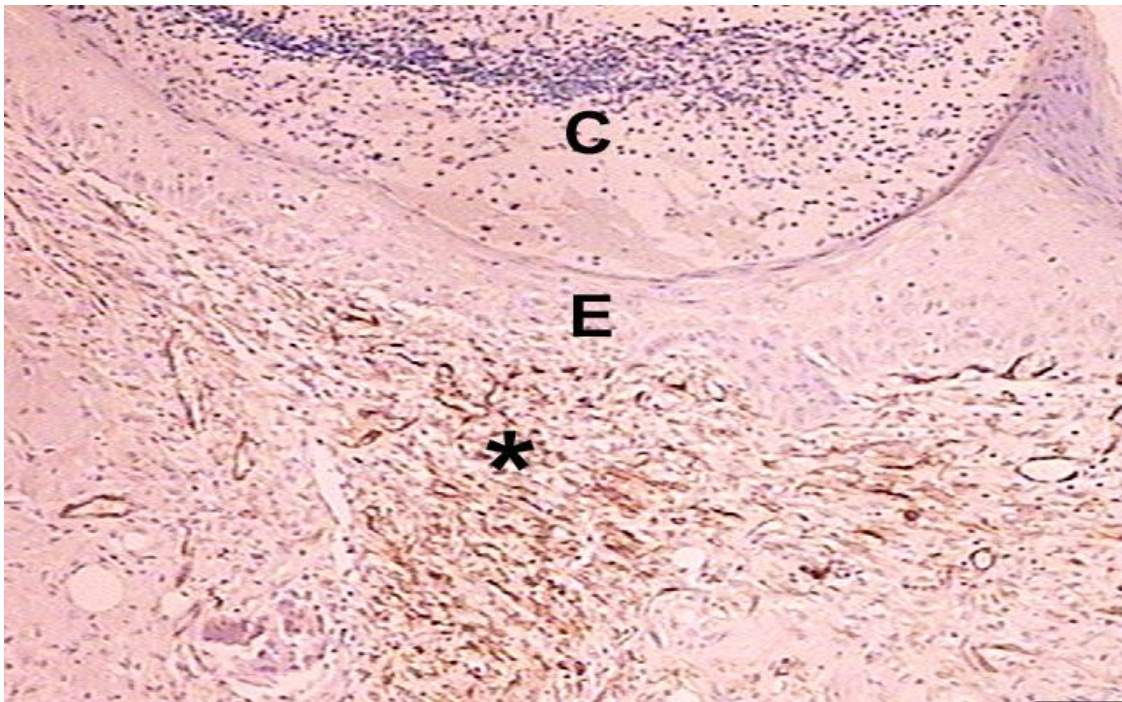

Fig 4.2 - Corte histológico de derme de rato, com aumento original de 40X, no dia "7", onde "C" é o tecido de granulação desidratado, "E" o epitélio recém formado, e "*" a marcação positiva para miofibroblasto

Na figura 4.3 temos um corte histológico de derme de rato no sétimo dia da reparação, com um aumento de 400X, onde observamos a marcação positiva para miofibroblastos (seta), assim como para parede vascular (cabeça de seta), que por apresentar actina em suas paredes, também é corada na imunistoquímica, mas que apresentam formas bastante distintas.

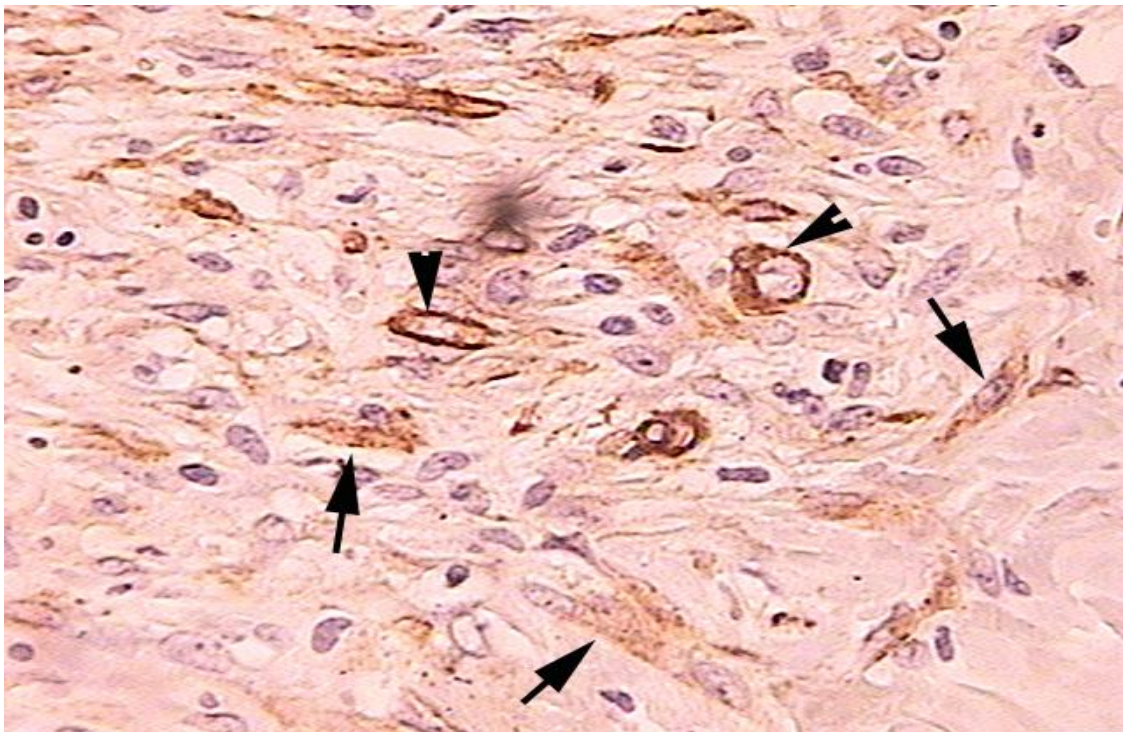


Fig 4.3 - Corte histológico de derme de rato, com aumento original de 400X no dia "7", onde observamos marcação positiva para miofibroblasto (seta), assim como para parede vascular (cabeça de seta)

Nas figuras de 4.4 a 4.15, mostramos fotos das incisões no sétimo dia, feitas com todos os equipamentos, em aumentos de 40x e 400X

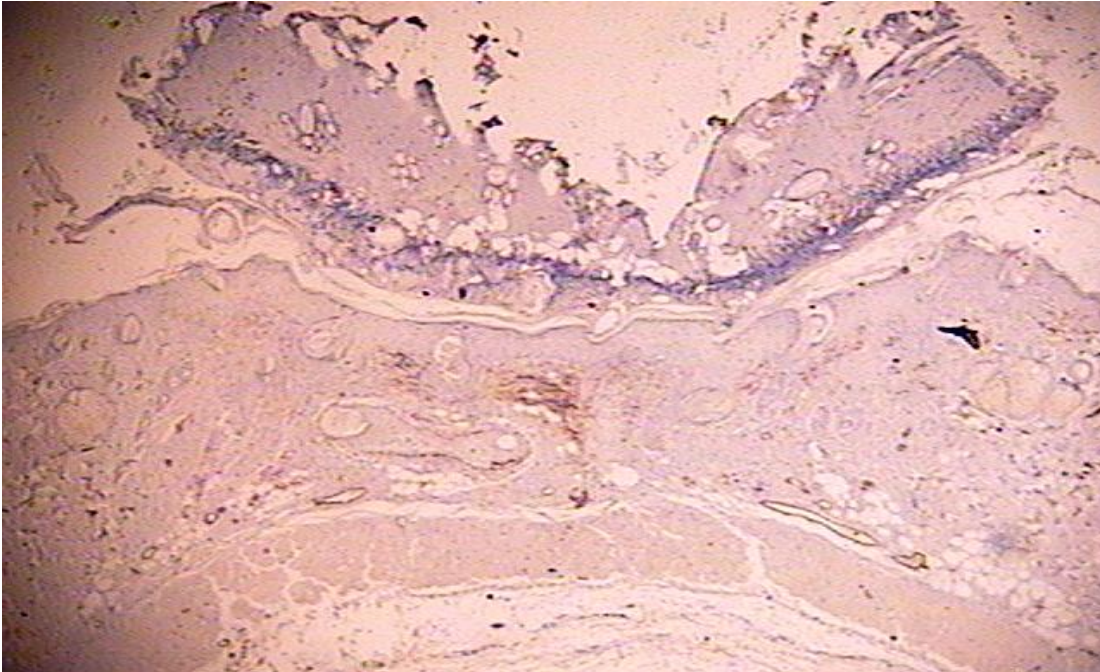


Fig 4.4 (47A40X)- Corte histológico de pele de rato, no 7^o dia da reparação, de incisão feita com *laser* CO₂/ P=2W. Aumento original 40X.

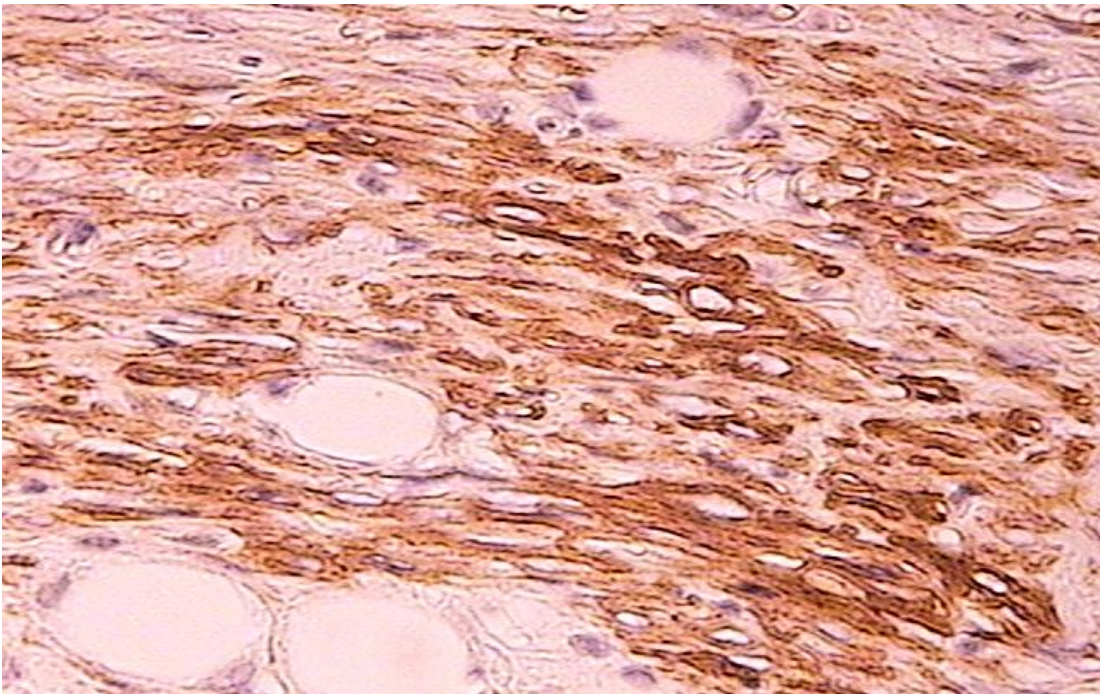


Fig 4.5 (47A40X)- Corte histológico de pele de rato, no 7^o dia da reparação, de incisão feita com *laser* CO₂/ P=2W. Aumento original 400X.

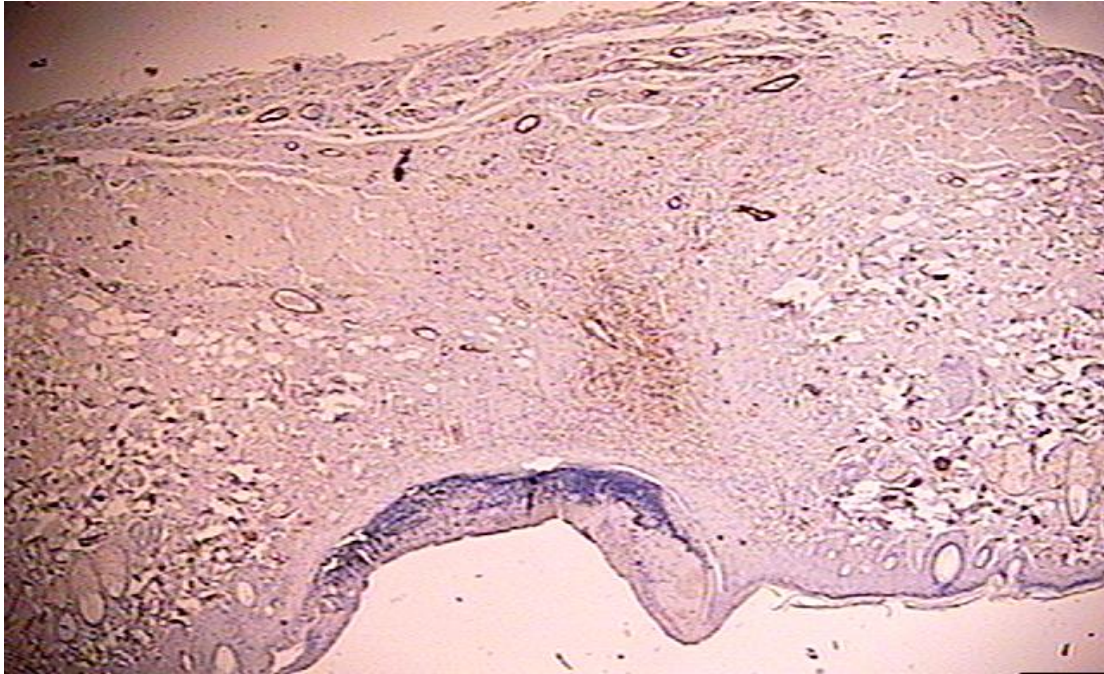


Fig 4.6 (17B40X)- Corte histológico de pele de rato, no 7^o dia da reparação, de incisão feita com *laser* CO₂/ P=4W. Aumento original 40X

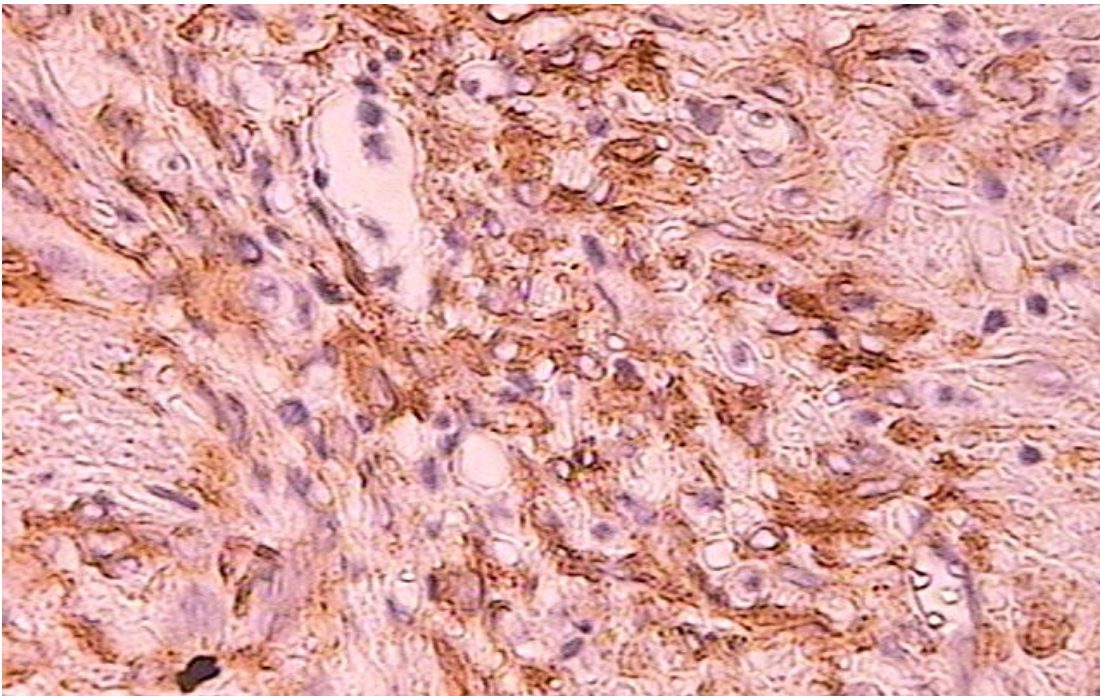


Fig 4.7 (17B400X)- Corte histológico de pele de rato, no 7^o dia da reparação, de incisão feita com *laser* CO₂/ P=4W. Aumento original 400X

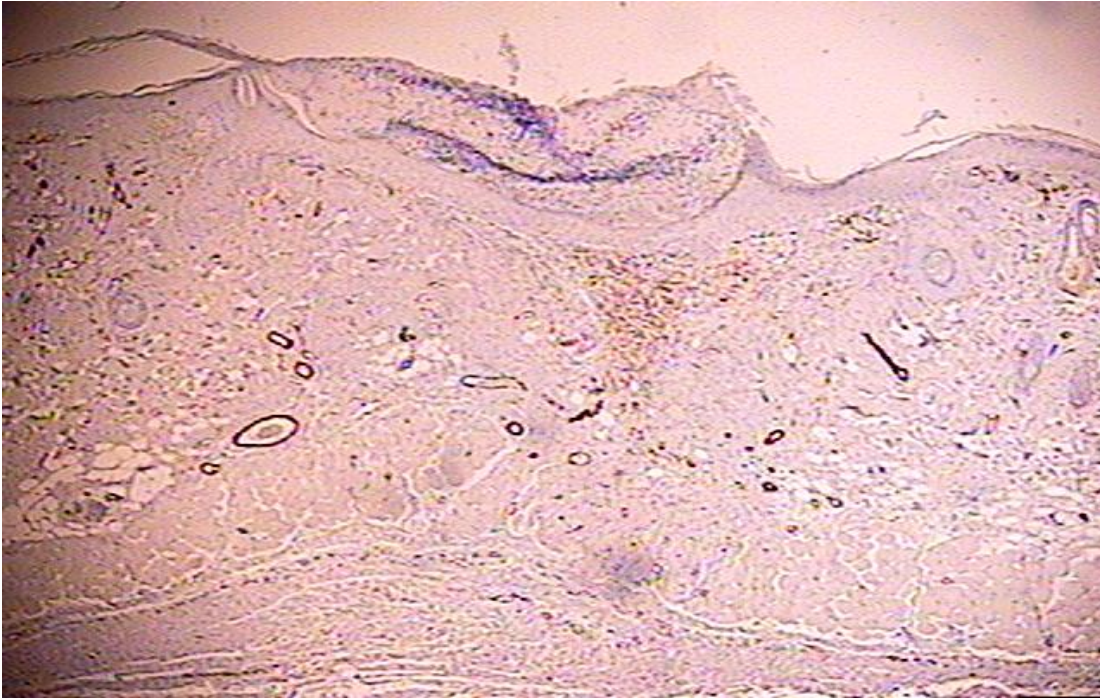


Fig 4.8(17C40X)- Corte histológico de pele de rato, no 7º dia da reparação, de incisão feita com *laser* de diodo/ P=2W. Aumento original 40X

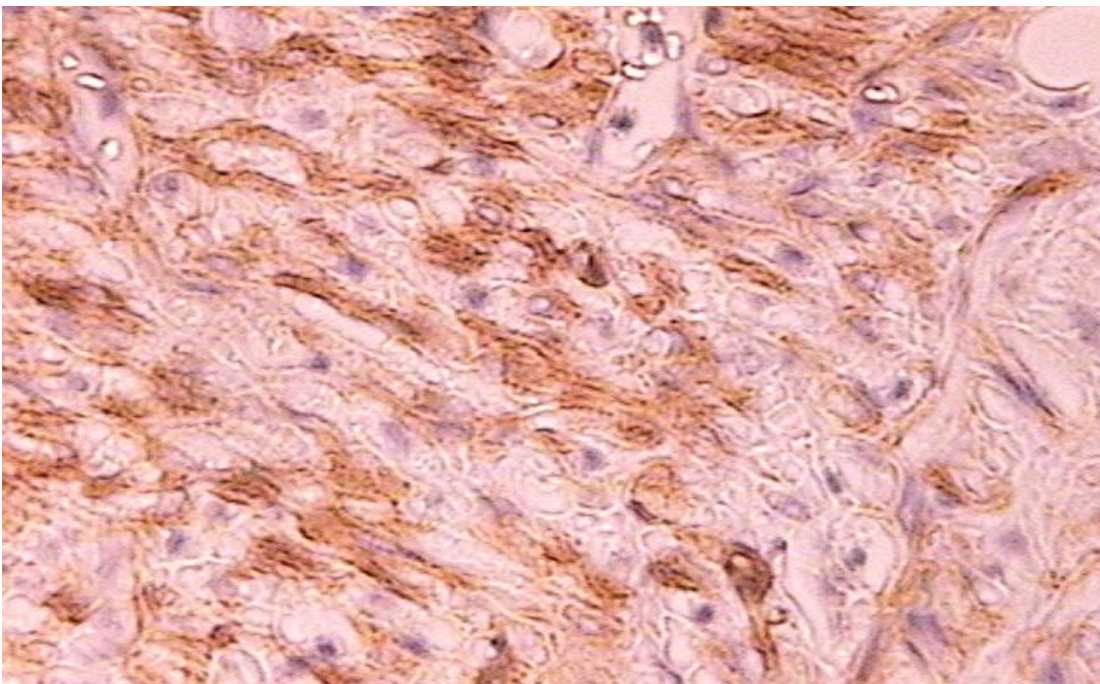


Fig 4.9 (17C400X)- Corte histológico de pele de rato, no 7º dia da reparação, de incisão feita com *laser* de diodo/ P=2W. Aumento original 400X

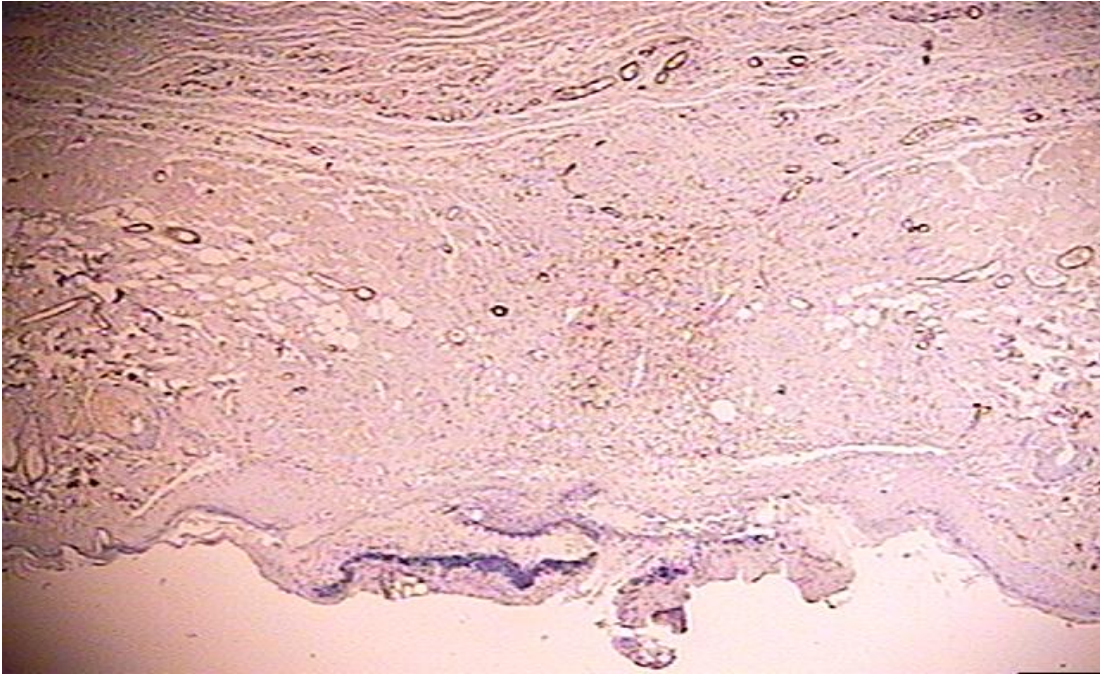


Fig 4.10 (17D40X)- Corte histológico de pele de rato, no 7º dia da reparação, de incisão feita com *laser* de diodo/ P=4W. Aumento original 40X

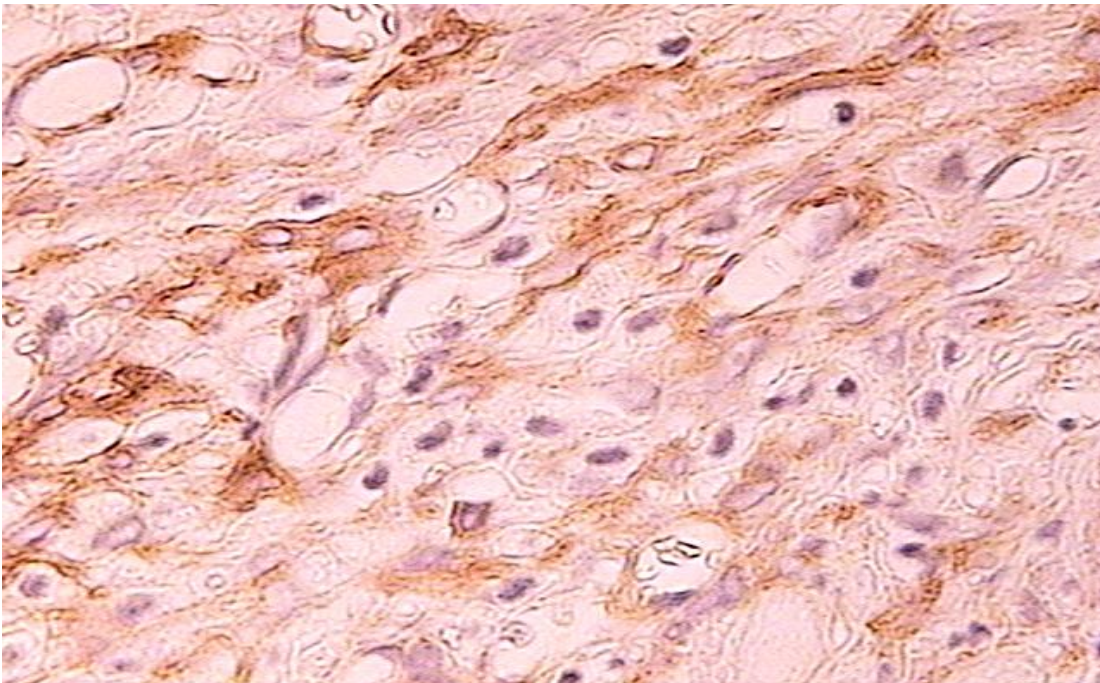


Fig 4.11 (17D400X)- Corte histológico de pele de rato, no 7º dia da reparação, de incisão feita com *laser* de diodo/ P=4. Aumento original 400X

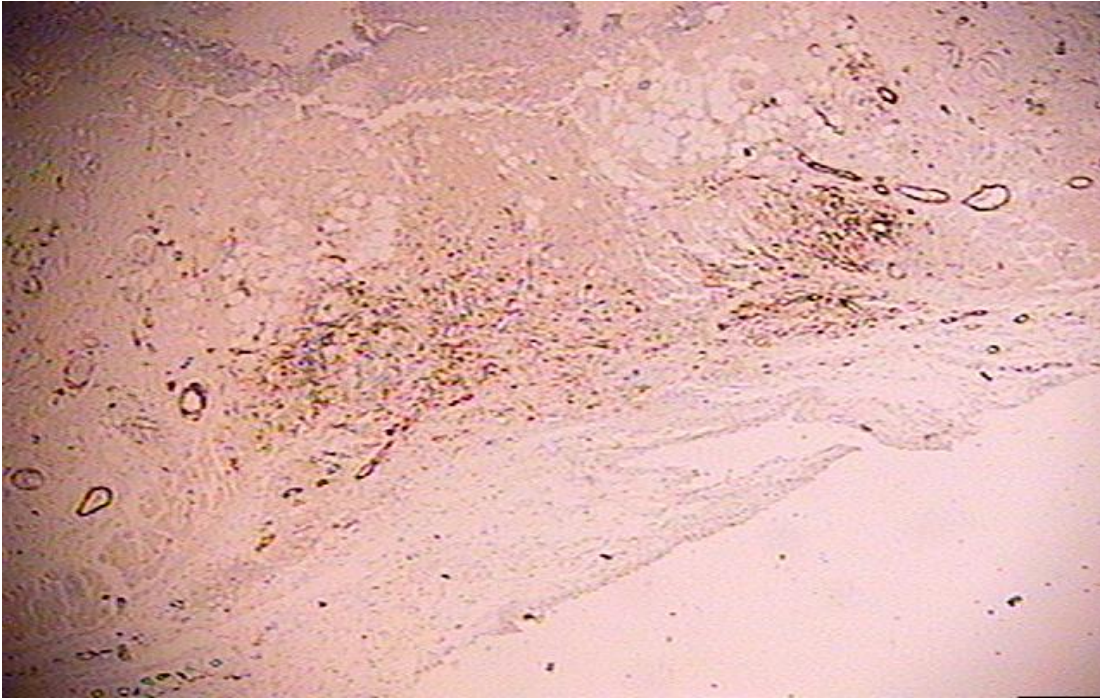


Fig 4.12 (47E40X)- Corte histológico de pele de rato, no 7º dia da reparação, de incisão feita com bisturi elétrico. Aumento original 40X

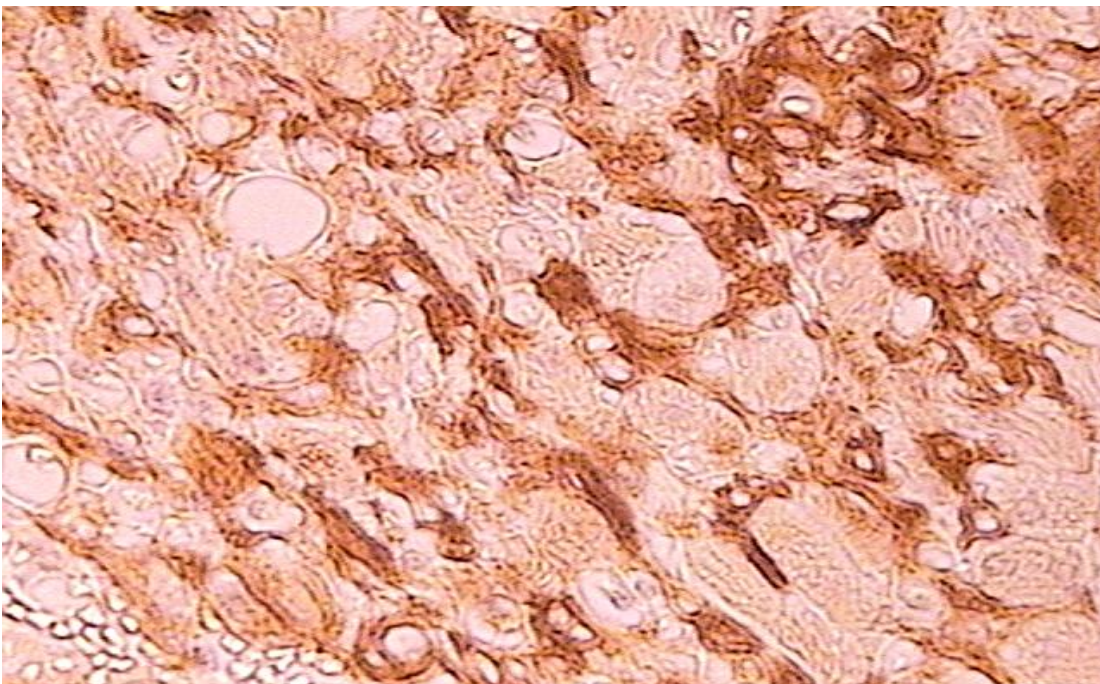


Fig 4.13(47E400X)- Corte histológico de pele de rato, no 7º dia da reparação, de incisão feita com bisturi elétrico. Aumento original 400X

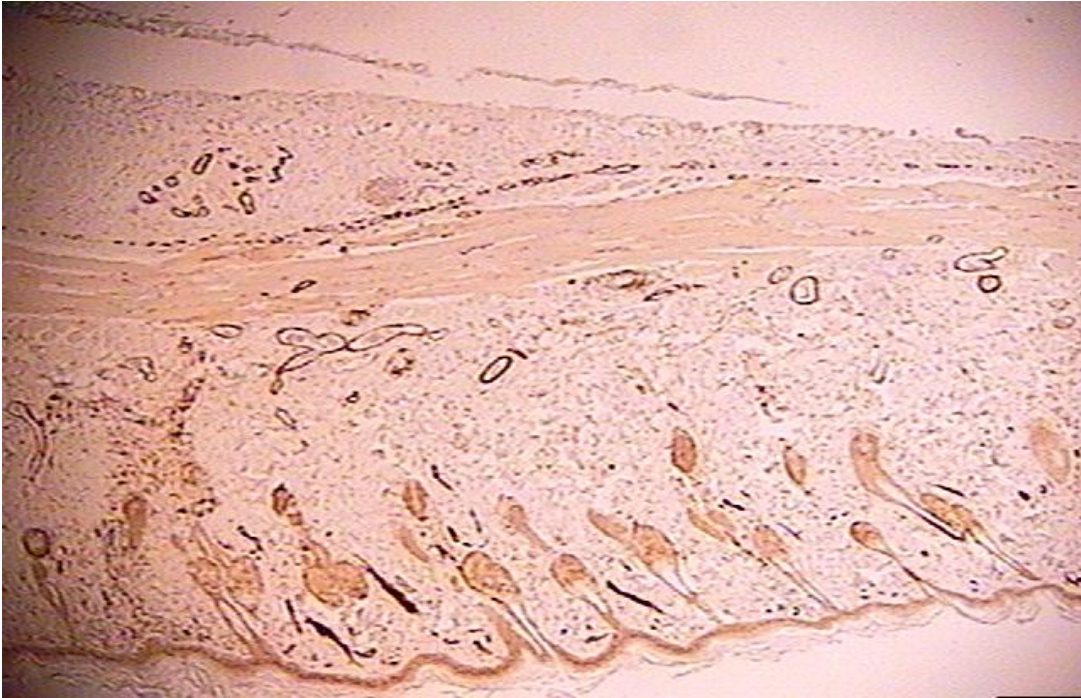

Fig 4.14 (37F40X)- Corte histológico de pele de rato, no 7º dia da reparação, de incisão feita com bisturi convencional. Aumento original 40X

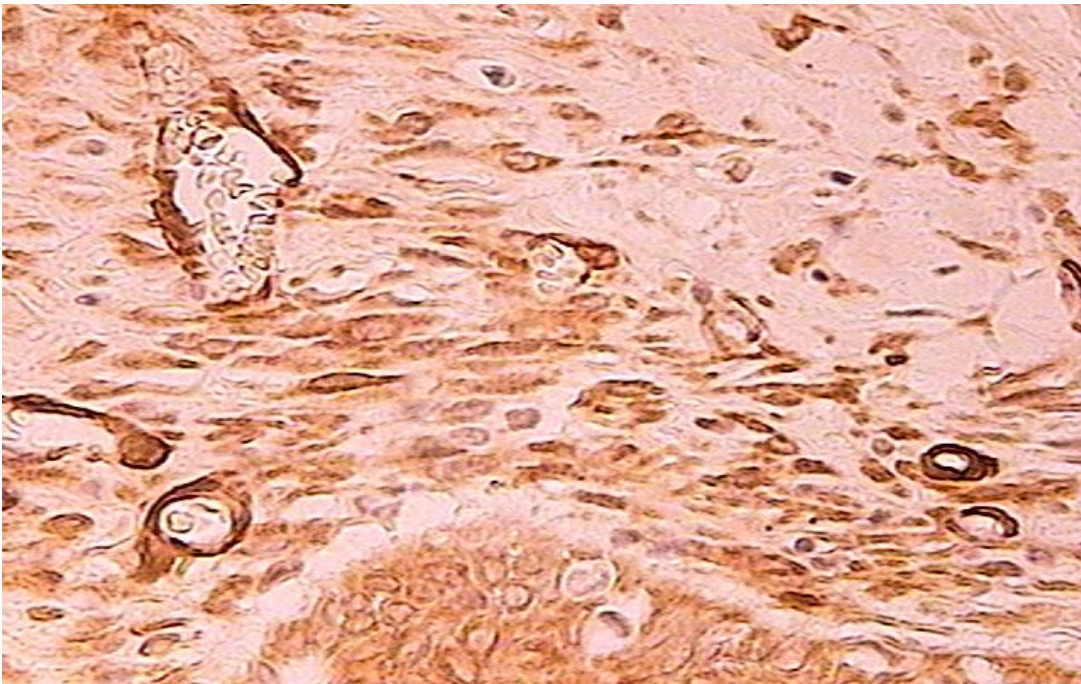


Fig 4.15 (37F400X)- Corte histológico de pele de rato, no 7º dia da reparação, de incisão feita com bisturi convencional. Aumento original 400X

5. RESULTADOS

A análise comparativa do número de miofibroblastos nos processos reparacionais das técnicas cirúrgicas, quantificados imediatamente após as incisões (tempo zero) e no intervalo de 24h e 48h, revelou que não houve diferença estatisticamente significativa entre todas as técnicas. Após 72h, a contagem de miofibroblastos apresentou diferenças com significância estatística ($p < 0,05$) entre o *laser* de CO₂ 2W e CO₂ 4W, mostrando que os cortes feitos com o CO₂ 2W, apresentavam um maior número de miofibroblastos. Há uma tendência à significância estatística no 7º dia entre o bisturi convencional e o *laser* de CO₂ 2W. Após 7 e 14 dias, o número de miofibroblastos não apresentou diferença estatística no processo reparacional comparando todas as técnicas entre si. Esses dados estão representados na Figura 5.1.

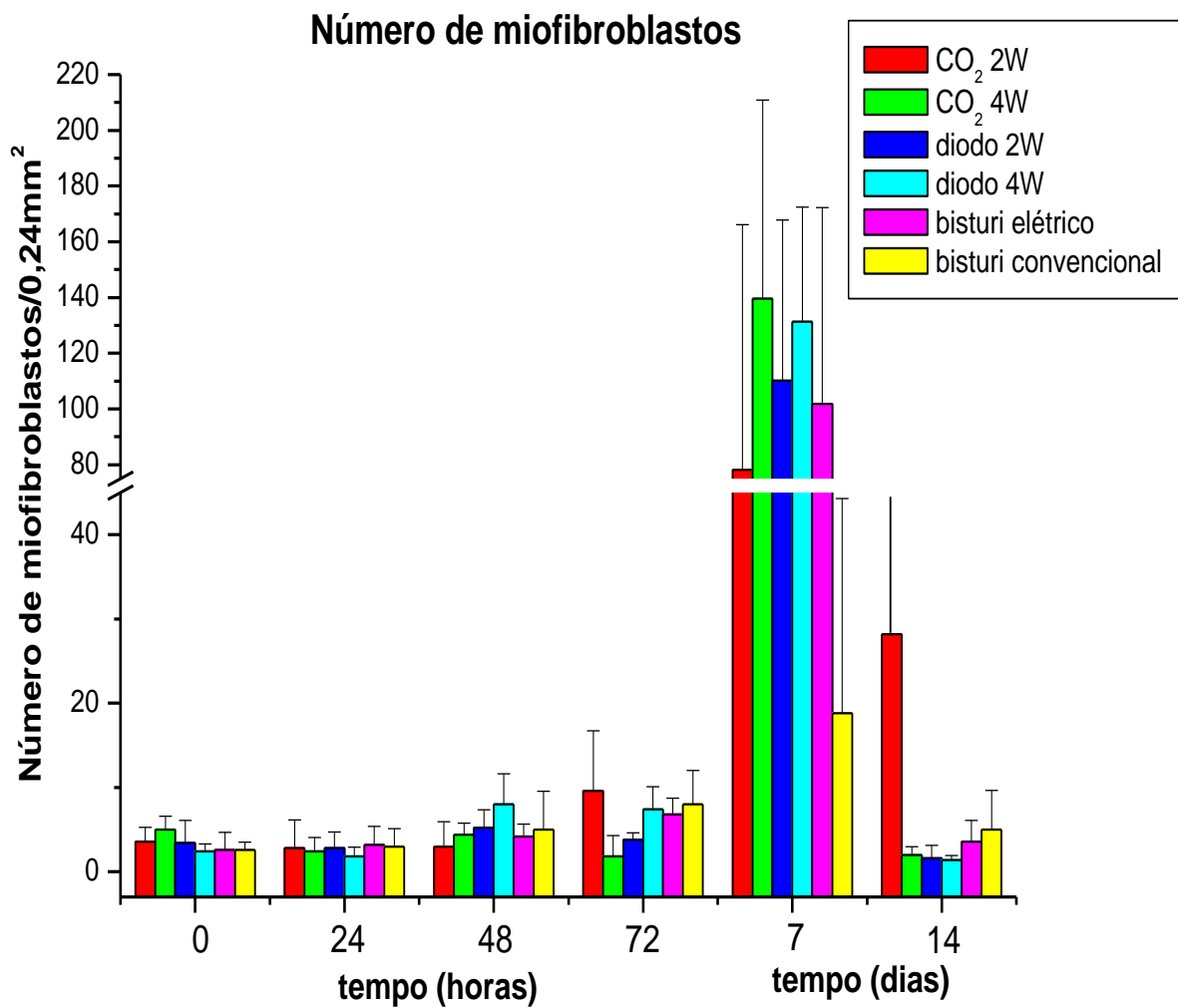


Figura 5.1 - Número de miofibroblastos na área de 0,48 mm² nas incisões realizadas em pele de ratos

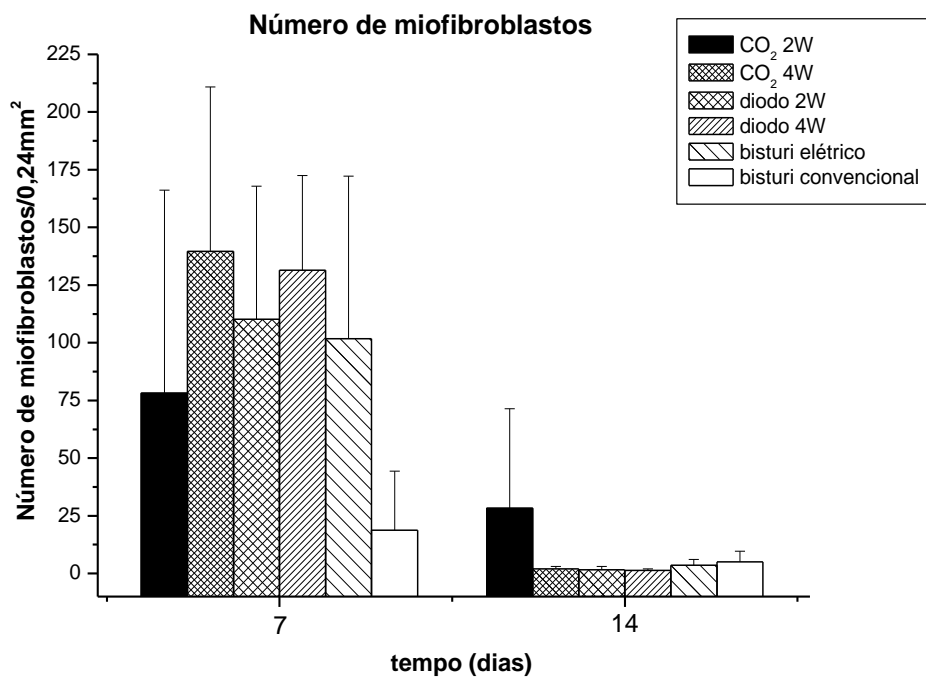


Figura 5.2- Gráfico com a variação do número de miofibroblastos no sétimo dia

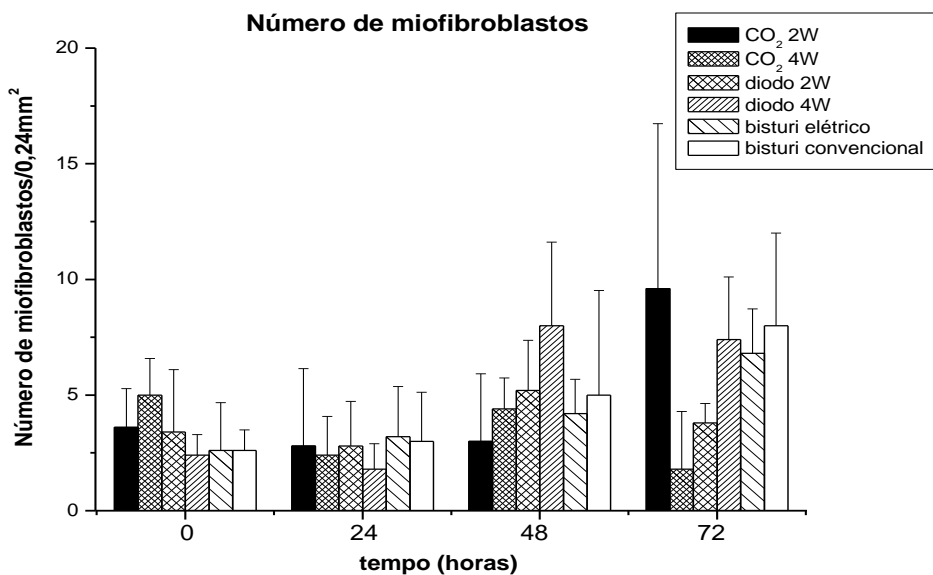


Figura 5.3- Gráfico com a variação do número de miofibroblastos nos 3 primeiros dias

A tabela 5.1 nos mostra os resultados da contagem de miofibroblastos em pele de rato.

Tab 5.1 – A - laser CO₂ 2W, B - laser CO₂ 4W, C – laser Diodo 2W, D – laser diodo 4W, E – bisturi elétrico, F – bisturi convencional, M - Média de miofibroblastos encontrados nas lâminas por dia, DP- desvio padrão

	A		B		C		D		E		F	
DIA	M	DP	M	DP	M	DP	M	DP	M	DP	M	DP
DIA 0	3,6	1,673	5	1,581	3,4	2,702	2,4	0,8944	2,6	2,074	2,6	0,8944
DIA 1	2,8	3,347	2,4	1,673	2,8	1,924	1,8	1,095	3,2	2,168	3	2,121
DIA 2	3	2,915	4,4	1,342	5,2	2,168	8	3,606	4,2	1,483	5	4,528
DIA 3	9,6	7,127	1,8	2,49	3,8	0,8367	7,4	2,702	6,8	1,924	8	4
DIA 7	78,2	87,964	139,6	71,325	110,2	57,669	131,4	41,113	101,8	70,397	18,8	25,501
DIA 14	28,2	43,182	2	1	1,6	1,517	1,4	0,5477	3,6	2,51	5	4,637

6. DISCUSSÃO

O advento do *laser* representou uma evolução técnica nas artes médicas, possibilitando novas formas de tratamento de diversos tipos de lesões cutâneas e mucosas. Esse fator tem motivado a novas pesquisas tanto experimentais como clínicas, buscando sempre uma melhoria das condições cirúrgicas, tanto para o paciente como para o profissional que as executa.

O primeiro laser a ser utilizado em tratamento cirúrgico em lesões de mucosa, foi o laser de CO₂, e após este fato, tem sido utilizado amplamente em remoções cirúrgicas de envolvimento oral ou cutâneo, de lesões benignas e malignas, e potencialmente cancerizáveis.^{2, 29, 50}

O laser de alta potência diodo, que passou a ser disponível comercialmente na década de 90, também começou a ser utilizado em cirurgias, devido a sua capacidade de hemostasia, redução microbiana, e a facilidade de uso promovida pela entrega da luz laser através de fibra óptica, podendo ainda ser utilizado em periodontia e endodontia^{51, 52, 53}

Tanto o laser de CO₂ como o laser de diodo, promovem uma hemostasia no tecido incisionado, além da capacidade de redução da infecção bacteriana, devido ao seu efeito térmico^{33, 34, 37}

Apesar destas vantagens, o efeito térmico também pode ser responsável por danos teciduais que poderiam retardar o processo reparacional. Estudos a esse respeito têm sido realizados por análise imunoistoquímica^{46,47,48,54,55}

A contribuição deste estudo se baseou na contagem de miofibroblastos em pele de ratos, submetidos a incisões de dimensões padronizadas, realizadas com

laser (CO₂ e diodo), bisturi elétrico e bisturi convencional. Os miofibroblastos foram quantificados ao redor das incisões imediatamente após as intervenções e em múltiplas etapas da reparação, gerando um conjunto de dados que permitiram uma análise abrangente comparativa da reparação tecidual entre as técnicas utilizadas.

De acordo com essa contagem, a única diferença com significância estatística, na contagem de miofibroblastos foi encontrada nos cortes realizados 72 horas após as incisões, entre o *laser* de CO₂ 2W e *laser* CO₂ 4W. Acreditamos que esse fato ocorreu devido ao tempo de irradiação ser maior quando foi utilizada a potência irradiante de 2W, apesar da energia entregue no tecido ter sido a mesma. Esse maior tempo poderia ter causado um maior dano térmico.

No terceiro e quarto dia após o procedimento cirúrgico, estas células já são encontradas, estando em concordância com Freitas et col, 2000. Sabe-se que os miofibroblastos presentes nos primeiros dias da reparação, ajudam na formação do tecido de granulação (Amadeu, TP.; et al....2003)

É consenso na literatura que no sétimo ou oitavo dias da reparação, ocorre o pico de concentração destas células^{3,56}

Existe uma diferença grande, porém sem significância estatística no sétimo dia entre o *laser* CO₂ 4W e bisturi convencional, sendo que nos cortes feitos com o *laser*, há uma quantidade muito maior de miofibroblastos, possivelmente explicado pelo aumento da temperatura local que ocorre em cortes realizados com esse equipamento.^{3,41} Este dado vai de acordo com observações clínicas, onde a contração da ferida que ocorre com o bisturi convencional, em pele, é bem menor.

Para atenuar o dano térmico, quando os cortes feitos com *laser* de CO₂ forem tratados posteriormente com um *laser* em baixa intensidade, esses tecidos passam a apresentar um menor número de miofibroblastos, e conseqüentemente uma menor contração na ferida do que nos tecidos incisionados apenas com *laser* de CO₂ ⁵⁷

Os dados aqui demonstrados referentes ao dano tecidual estão de acordo com os obtidos em outros estudos similares^{58,59}, nos quais, embora o laser e o bisturi elétrico reduzam o tempo cirúrgico e sangramento, em pele, promovem uma maior contração de cicatrização.

Durante as intervenções, as cicatrizes resultantes podem ser mais extensas quando comparadas com as realizadas com bisturi convencional.

O *laser* de CO₂ e de diodo no modo contínuo, em potências altas, não é amplamente utilizado em remoções cirúrgicas da maioria das lesões de pele, devido á dificuldade em controlar a vaporização e o dano térmico induzido pelo *laser* em toda a extensão dos tecidos, o que poderia causar cicatrizes hipertróficas ^{59,60,61}. Para a atenuação desse fato, observam-se melhores resultados quando da utilização do laser no modo pulsado ou super pulsado ^{62,63,64}

Os modos pulsado e super pulsado de laser não foram utilizados neste estudo devido ao grande número de variáveis de parâmetros destes aparelhos, necessitando de um outro estudo específico. Além disso, o modo contínuo de exposição é amplamente utilizado na mucosa oral com resultados muito positivos^{33,65,66,67}

Os instrumentos utilizados neste estudo experimental são de uso constante no tratamento de lesões cutâneas e da mucosa oral, portanto, a análise destes

dados objetiva também a obtenção de melhores resultados na terapêutica cirúrgica. A pele e mucosa oral apresentam respostas teciduais diferentes aos instrumentos cirúrgicos utilizados, principalmente em relação ao dano térmico. Em princípio, os efeitos dos *lasers* no modo contínuo e do bisturi elétrico na pele mostram-se mais lesivos que na mucosa, levando a prejuízos na cicatrização, o que restringe sua utilização, considerando-se que o fator estético na pele é prioritário.

Olhando os cortes histológicos ao microscópio, vemos que as incisões feitas com o bisturi convencional, apesar de não terem sido suturadas, apresentavam as bordas da ferida bastante próximas, fato que não ocorreu com os outros instrumentos, onde as bordas estavam a uma certa distância, fazendo com que, na prática houvesse uma maior necessidade de contração da ferida, e conseqüentemente um maior número de miofibroblastos.


Intervenções em tratamento de lesões cutâneas realizadas por cirurgiões dentistas são restritas, mas quando são solicitadas, aplicam-se mais especificamente na região de semimucosa labial (vermelhão do lábio), na qual os requisitos estéticos são relevantes. A literatura apresenta vários estudos com *lasers* de CO₂ no tratamento da queilite actínica e outras lesões da superfície labial^{17,28}, com bons resultados estéticos e funcionais. Atualmente, têm-se dado preferência a *lasers* que produzem menor dano térmico, como os pulsados, superpulsados ou interrompidos, indicados para lesões cutâneas e, principalmente, em áreas de importância estética, reduzindo cicatrizações indesejáveis^{60,68}.

Outro fator que deve ser considerado são as dimensões das incisões realizadas nesse estudo, que são reduzidas se compararmos com as que praticamos em nossa atividade clínica. Muitas lesões da mucosa oral são extensas, isto induz a suposição de que reparações pós-cirúrgicas de lesões orais de grande extensão, resultem potencialmente em formação de cicatriz e comprometimento da função. Também, como descrito na pele, os *lasers* que causam menos efeito térmico (pulsado e superpulsado) devem ser considerados como opção, em busca da redução de cicatrizações fibróticas.

7. CONCLUSÕES

Concluimos que no período final analisado do processo reparacional, o número de miofibroblastos foi semelhante em todas as técnicas utilizadas, apesar das diferenças ocorridas durante o início do processo (72hs) entre o *laser* de CO₂ 2W e CO₂ 4W.

8 APÊNDICE




UNIVERSIDADE DE SÃO PAULO
FACULDADE DE ODONTOLOGIA

PROTOCOLO nº 08/04
PARECER nº 08/04

Com base em parecer de relator, o Comitê de Ética em Pesquisa – Subcomissão de Bioética de Animais da FOU SP, **APROVOU** o protocolo de pesquisa *“Reparação tecidual por análise morfológica, histoquímica e imunohistoquímica em tecido cutâneo e oral de ratos após cirurgia com laser de CO₂ e Diodo, bisturi elétrico e convencional”*, de responsabilidade da pesquisadora **Luciane Hiramatsu Azevedo**, sob orientação do Professor Doutor **Dante Antonio Migliari**.

Cabe ao responsável enviar relatórios referentes ao andamento da pesquisa após 06 (seis) meses e 01(um) ano desta data, bem como cópia do trabalho em “cd” ou “disquete” ao finalizá-lo, conforme legislação vigente.

São Paulo, 22 de abril de 2004



Prof. Dr. **CELSON LUIZ CALDEIRA**
PRESIDENTE DA SUBCOMISSÃO DE BIOÉTICA DE ANIMAIS DA FOU SP

1
9
2006

9. REFERÊNCIAS BIBLIOGRÁFICAS

1. MATSUMOTO, C.; EDUARDO, F.P.; MÜLLER, K. P.; CARRIERI, T.C.; HAYPEK, P; EDUARDO, C.P. The use of low energy lasertherapy in oral mucositis. **Journal of Oral Application**, v. 1, n. 2, p. 97-101, 2001
2. LUOMANEN, M. A Comparative Study of Healing of Laser and Scalpel Incisional Wounds in Rat Oral Mucosa. **Scand J Dent Res** 95:65-73, 1987
3. LUOMANEN, M.; LEHTO V.P.; MEURMAN J.H. - Myofibroblasts in healing laser wounds of rat tongue mucosa. **Arch Oral Biol** 33(1): 17-23, 1988
4. KAMINER,R.;LIEBOW,C.;MARGARONE,J.E.3rd;ZAMBON,J.J. Bacteremia following laser and conventional surgery in hamsters. **J Oral Maxillofac Surg.** 48(1):45-8, Jan 1990
5. WONG, M. E. K.; HOLLINGER, J. O.; PINERO, G. J. Integrated processes responsible for soft tissue healing. **Oral Surg Oral Med Oral Patho** 82 (5): 475-92, 1996
6. MAIMAN, T.H. - Stimulated optical radiation in ruby. **Nature** 187: 493, 1960.
7. PATEL, C.K.N. - Interpretation of CO₂ optical laser experiments. (Letter) **Physiol Ver** 12: 588, 1964.
8. POLANYI, T.G.; BREDEMEIER, H.C.; DAVIS, T.W. – A CO₂ laser for surgical research. **Med Biol Eng Comput** 8: 541, 1970.
9. YAHR, W.Z. & STRULLY, K.J. - Blood vessels anastomosis and other biomedical applications. **J Assoc Adv Med Instrum** 1: 28, 1966.
10. GEUSIC. A crystal field calculation for Nd⁺³ in yttrium aluminium garnet. V Nekvasil 1974 J. Phys. C: Solid State Phys.

11. SHAFIR, R.; SLUTZKI, S.; BORNSTEIN, L.A. - Excision of bucal hemangioma by CO₂ laser beam. **Oral Surg Oral Med Oral Pathol** **44(3)**: 347-50, 1977.
12. SACHS, A.S. & BORDEM, G.E. - The utilization of carbon dioxide laser in treatment of recurrent palatal papillomatosis. Report of Case. **J Oral Maxillofac Surg** **39**: 299, 1981.
13. GÁSPAR, L.; The use of high-power lasers in oral surgery. **J Clin Laser Med Surg** 1994;12(5):281-5
14. MOSKALIK, KG.; KOZLOV, AP.; BOIKO, EV.; IAN, AV.; NOVIKOV, SA.; DUBAISI, I. Potential of different kinds of laser irradiation in treatment of benign and malignant tumors of facial skin. **Vopr Onkol** 2005;51(1):113:6
15. FISHER, S.E.; FRAME, J.W.. The effects of the carbon dioxide surgical laser on oral tissues. **Br J Oral Maxillofac Surg** 1984; 22:414-425
16. FRAME, J.W. Removal of soft tissue pathology with the Co₂ laser. **J Oral and Maxillofac Surg** 1985; 43:850-5
17. APFELBERG, D.B.; MASER, M.R.; LASH, H.; WHITE, D.N. - Benefits of the CO₂ laser in oral hemangioma excision. **Plast Reconstr Surg** **75(1)**: 45-50, 1985.
18. HORCH, H.H.; GERLACH, K.L.; SCHAEFER, H.E. - CO₂ laser surgery of oral premalignant lesions. **Int J Oral Maxillofac Surg** **15(1)**: 19-24, 1986...
19. FRAME, J.W.; MORGAN, D.; EVANS, P.H.R. - Tongue resection with the CO₂ laser: The effects of past radiotherapy on postoperative complications. **Br J Oral Maxillofac Surg** **26(6)**: 464-71, 1988.

20. MAXSON, BB.; SCOTT, RF.; HEADINGTON, JT. Management of oral squamous cell carcinoma in situ with topical 5-fluorouracil and laser surgery. Oral Surg Oral Med Oral Pathol. 1989 Jul;68(1):44-8.
21. ROODENBURG, J.L.N.; BOSCH J.J.; BORSBOOM P.C.F. - Measurement of the uniaxial elasticity of oral mucosa in vivo after CO₂ laser evaporation and surgical excision. **Int J Oral Maxillofac Surg** **19(3)**: 181-83, 1990.
22. GASPAR, L. & SZABO, G. - Manifestation of the advantages and disadvantages of using the CO₂ laser in oral surgery. **J Clinic Laser Med Surg** **8(1)**: 39-43, 1990.
23. LUOMANEN, M. Experience with a carbon dioxide laser for removal of benign oral soft-tissue lesions. **Proc Finn Dent Soc** 1992;88:49-55.
24. KAPLAN & GILER, 1984 apud LUOMANEN 1990
25. CARRUTH 1982 apud LUOMANEN 1990
26. Pogrel MA, McCracken KJ, Daniels TE. Histologic evaluation of the width of soft tissue necrosis adjacent to carbon dioxide laser incisions. **Oral Surg Oral Med Oral Pathol.** 1990 Nov;70(5):564-8.
27. MILLER, C.S. & TRIPLETT, R.G. - Minimizing risk of infection using a carbon dioxide laser. **Spec Care Dentist** **11(4)**: 155-57, 1991.
28. ALAMILLOS-GRANADOS, F.; NAVAL-GÍAS, L.; DEAN-FERRER, A.; DEL HOYO, J.R.A. – Carbon dioxide laser vermilionectomy for actinic cheilitis. **J Oral Maxillofac Surg** **51(2)**: 118-21, 1993.
29. GÁSPÁR, L. – The use of high-power lasers in oral surgery. **J Clinic Laser Med Surg** **12(5)**: 281-85, 1994.

30. ROSSMANN, J.A.; BROWN, R.S.; HAYS, G.L.; LUSK, S.S. – Carbon dioxide laser surgical therapy for the management of oral leukoplakia: A case report. **Tex Dent J 111(12):** 17-21, 1994.
31. CHU, F.W.; SILVERMAN S. Jr; DEDO, H.H. – CO₂ laser treatment of oral leukoplakia. **Laryngoscope 98:** 125, 1988.
32. WILDER-SMITH, P.; ARRASTIA, A.A.; LIAW, L.; BERNIS, M. – Incision and thermal effects of three CO₂ lasers in soft tissue. **Oral Surg Oral Med Oral Path 79(6):** 685-91, 1995.
33. BULLOCK, N. – The use of the CO₂ laser for lingual frenectomy and excisional biopsy. **Comp Cont Edu Dent 16(11):** 1118-23, 1995.
34. AZAZ, B.; REGEV, E.; CASAP, N.; CHICIN, R. – Sialolithectomy done with a CO₂ laser: Clinical and scintigraphic results. **J Oral Maxillofac Surg 54(6):** 685-88, 1996.
35. WILDER-SMITH, P.; DANG, J.; KUROSAKI, T.; NEEY, J. The influence of laser parameter configurations at 9.3 microns on incisional and collateral effects in soft tissue. **Oral Surg Oral Med Oral Pathol Oral Radiol Endod.** 1997 Jul;84(1):22-7.
36. BRADLEY, P.F. – A review of the use of the neodymium YAG laser in oral and maxillofacial surgery. **Br J Oral Maxillofac Surg 35(1):** 26-35, 1997.
37. ROMANOS, G.; NENTWIG, G-H. Diode laser (980nm) in oral and maxillofacial surgical procedures: clinical observations based on clinical applications. **J Clin Laser Med Surg**, New York, v. 17, n.5, p. 193-197, 1999

38. KAMINER, R.; LIEBOW, C.; MARGARONE, JE 3rd; ZAMBON, JJ. Bacteremia following laser and conventional surgery in hamsters. **J Oral Maxillofac Surg.** 1990 Jan;48(1):45-8
39. LIBOON, J.; FUNKHOUSER, W.; TERRIS, DJ. A comparison of mucosal incisions made by scalpel, CO₂ laser, electrocautery and constant-voltage electrocautery. **Otolaryngol Head Neck Surg** 1997;116(3):379-85
40. JUNQUEIRA, L.C.; CARNEIRO, J. Histologia Básica. 10ª edição. Ed. Guanabara Koogan S.^a, 2004.
41. ZEINOUN, T.; NAMMOUR, S.; DOUROV, N.; AFTIMOS, G.; LUOMANEN, M. Myofibroblasts in healing laser excision wounds. **Lasers Surg Med** 2001;28(1):74-9.
42. ASBOE-HANSEN, G. Hypertrophic scars and keloids. **Dermatology** 1960;120:178-84
43. KISHER, C.W.; BAILEY, J.F. The mast cell in hypertrophic scars. **Tex Rep Biol Med** 1972;30:327-38.
44. PLACIK, O.J.; LEWIS, V.L. Immunologic associations of keloids. **Surg Gynecol Obstet** 1992;175:185-93.
45. KAMAMOTO, F.; PAGGIARO, A.O.; RODAS, A.; HERSON, M.R.; MATHOR, M.B.; FERREIRA, M.C. A wound contraction experimental model for studying keloids and wound-healing modulators. **Artificial Organs** 2003;27(8):701
46. HIRAKI, Y. Estudo morfométrico e imunohistoquímica aos microscópios de luz e elétrico sobre variações das células miofibroblastos-símile e dos miofibroblastos ao longo do processo de reparação em cicatriz

experimental na pele do dorso do rato. Tese de mestrado apresentada e aprovada no Instituto de Ciências Biomédicas da Universidade de São Paulo. 1998

47. DESMOULIÈRE, A.; CHAPONNIER, C.; GABBIANI, G. Tissue repair, contraction, and the myofibroblast. **Wouns Repair Regen.** 2006 May-Jun; 14(3):313-20.
48. GABBIANI, G. The muofibroblast in wound healing and fibrocontractive diseases. **J. Pathol.** 2003 Jul; 200(4):500-3
49. TOMASEK, J.J.; GABBIANI, G.; HINZ, B.; CHAPONNIER, C.; BROWN, R.A. Myofibroblasts and mechano-regulation of connective tissue remodeling. **Nat Rev Mol Cell Biol** 2002 May; 3(5): 349-63.
50. ROODENBURG, JLN.; BOSCH, JJ.; BORSBOOM, PCF. Measurement of the uniaxial elasticity of oral mucosa in vivo after CO₂ laser evaporation and surgical excision. **Int J Oral Maxillofac Surg** 1990;19(3):181-3
51. MORITZ, A.; GUTKNECHT, N.; SCHOOP, U.; GOHARKHAY, K.; DOERTBUDAK, O.; SPERR, W. Irradiation of infected root canals with diode laser in vivo: Results of microbiological examinations. **Lasers Surg Med** 1997a:21:221-6
52. MORITZ, A.; GUTKNECHT, N.; SCHOOP, U.; GOHARKHAY, K.; DOERTBUDAK, O.; SCHAUER, P. et al. Bacterial reduction in periodontal pockets through irradiation with diode laser: a pilot study. **J Clin Laser Periodontol** 1997b:14:130-5.

53. MORITZ, A.; SCHOOP, U.; GOHARKHAY, K.; SCHAUER, P
DOERTBUDAK, O.; WERNISCH, J., et al. Treatment of periodontal pockets
with a diode laser. **Lasers Surg Med** 1998;22:302-11
54. MEDRADO, AR.; PUGLIESI, S.; REIS, SR.; ANDRADE, ZA. Influence of
low level laser therapy on wound healing and its biological action upon
myofibroblasts. **Lasers Surg Med** 2003;32(3):239-44
55. ARAUJO, CEN.; RIBEIRO, MS.; FAVARO, R.; ZECELL, DM.; ZORN, TMT.
Ultrastructural and autoradiographical analysis show a faster skin repair in
He-Ne laser-treated wounds. **J. Jphotobiol** 86 (2007) 87-96
56. CORNELISSEN, AM.; STOOP, R.; Von den HOFF, HW.; MALTHA, JC.;
KUIJPERS-JAGTMAN, AM. Myofibroblasts and matrix components in
healing palatal wounds in rat. **J Oral Pathol Med** 2000 Jan; 29(1):1-7
57. GRBAVAC, RAO.; VEECK, EB.; BERNARD, JP.; RAMALHO, LMP.;
PINHEIRO, ALB. Effects of Laser Therapy in CO₂ Laser Wounds in Rats
Photomed Laser Surg. V 24, number 3, 2006
58. ACLAND, KM.; CALONIE, E.; SEED, PT.; STAT, C.; BARLOW, RJ. A
clinical and histologic comparison of eletrosurgical and carbon dioxide laser
peels. **J Am Acad Dermatol** 2001 Mar;44(3):492-6
59. FRIEDMAN, M.; GAL, D. Keloid scars as a result of CO₂ laser for molluscum
contagiosum. **Obstet Gynecol** 1987 Sep;70(3 Pt 1):394-6.
60. GREEN, HÁ.; BURD, E.; NISHIOKA, NS.; BRUGGEMANN, U.; COMPTON,
CC. Middermal wound healing. A comparison between dermatomal excision
and pulsed carbon dioxide laser ablation. **Arch Dermatol** 1992
May;128(5):639-45.

61. RIZZO, LB.; RITCHEY, JW.; HIGBEE, RG.; BARTELS, KE.; LUCROY, MD. Histologic comparison of skin biopsy specimens collected by use of carbon dioxide or 810-nm diode lasers from dogs. **J Am Vet Med Assoc.** 2004 Nov;225(10):1562-6
62. BERLIN, AL.; BILLICK, RC. Use of CO₂ laser in the treatment of periungual fibromas associated with tuberous sclerosis. **Dermatol Surg** 2002 May;28(5):434-6
63. FULTON, JE.; SHITABATA, PK. CO₂ Laser physics and tissue interactions in skin. **Lasers Surg Med** 1999;24(2):113-21
64. SMITH, EP.; WINSTANLEY, D.; ROSS, EV. Modified superlong pulse 810nm diode laser in the treatment of pseudofolliculitis barbae in skin types V and VI. **Dermatol Surg** 2005 Mar;31(3):297-301
65. LUOMANEN, M. Experience with a carbon dioxide laser for removal of benign oral soft-tissue lesions. **Proc Finn Dent Soc** 1992;88:49-55
66. CHRISTENSON, LJ.; SMITH, K.; ARPEY, CJ. Treatment of multiple cutaneous Leiomyomas with CO₂ laser ablation. **Dermatol Surg** 2000;26(4):319
67. ROMANOS, GE.; HENZE, M.; BANIHASHEMI, S.; PARSANEIAD, HR.; WINCKLER, J.; NENTWIG, GH. Removal of epithelium in periodontal pockets following diode (980 nm) laser application in the animal model: an in vitro study. **Photomed Laser Surg** 2004 Jun;22(3):177-83
68. GREEN, HA.; BURD, EE.; NISHIOKA, NS.; COMPTON, CC. Skin graft take and healing following 193-nm excimer, continuous-wave carbon dioxide

(CO₂), pulsed CO₂, or pulsed holmium: YAG laser ablation of the graft bed.

Arch Dermatol 1993;129(8):979-88

Livros Grátis

(<http://www.livrosgratis.com.br>)

Milhares de Livros para Download:

[Baixar livros de Administração](#)

[Baixar livros de Agronomia](#)

[Baixar livros de Arquitetura](#)

[Baixar livros de Artes](#)

[Baixar livros de Astronomia](#)

[Baixar livros de Biologia Geral](#)

[Baixar livros de Ciência da Computação](#)

[Baixar livros de Ciência da Informação](#)

[Baixar livros de Ciência Política](#)

[Baixar livros de Ciências da Saúde](#)

[Baixar livros de Comunicação](#)

[Baixar livros do Conselho Nacional de Educação - CNE](#)

[Baixar livros de Defesa civil](#)

[Baixar livros de Direito](#)

[Baixar livros de Direitos humanos](#)

[Baixar livros de Economia](#)

[Baixar livros de Economia Doméstica](#)

[Baixar livros de Educação](#)

[Baixar livros de Educação - Trânsito](#)

[Baixar livros de Educação Física](#)

[Baixar livros de Engenharia Aeroespacial](#)

[Baixar livros de Farmácia](#)

[Baixar livros de Filosofia](#)

[Baixar livros de Física](#)

[Baixar livros de Geociências](#)

[Baixar livros de Geografia](#)

[Baixar livros de História](#)

[Baixar livros de Línguas](#)

[Baixar livros de Literatura](#)
[Baixar livros de Literatura de Cordel](#)
[Baixar livros de Literatura Infantil](#)
[Baixar livros de Matemática](#)
[Baixar livros de Medicina](#)
[Baixar livros de Medicina Veterinária](#)
[Baixar livros de Meio Ambiente](#)
[Baixar livros de Meteorologia](#)
[Baixar Monografias e TCC](#)
[Baixar livros Multidisciplinar](#)
[Baixar livros de Música](#)
[Baixar livros de Psicologia](#)
[Baixar livros de Química](#)
[Baixar livros de Saúde Coletiva](#)
[Baixar livros de Serviço Social](#)
[Baixar livros de Sociologia](#)
[Baixar livros de Teologia](#)
[Baixar livros de Trabalho](#)
[Baixar livros de Turismo](#)