

UNIVERSIDADE FEDERAL DO MARANHÃO
PRÓ-REITORIA DE PESQUISA E PÓS-GRADUAÇÃO
CENTRO DE CIÊNCIAS BIOLÓGICAS E DA SAÚDE
PROGRAMA DE PÓS-GRADUAÇÃO EM SAÚDE MATERNO-INFANTIL
MESTRADO ACADÊMICO

MARIA APARECIDA COSTA

**ESTUDO DOS ASPECTOS CLÍNICOS E RADIOGRÁFICOS DOS TERCEIROS
MOLARES EM ESTUDANTES DE UMA ESCOLA PÚBLICA DE SÃO LUIS (MA)**

São Luís

2007

Livros Grátis

<http://www.livrosgratis.com.br>

Milhares de livros grátis para download.

MARIA APARECIDA COSTA

**ESTUDO DOS ASPECTOS CLÍNICOS E RADIOGRÁFICOS DOS TERCEIROS
MOLARES EM ESTUDANTES DE UMA ESCOLA PÚBLICA DE SÃO LUIS (MA)**

Dissertação apresentada ao Programa de Pós-Graduação em Saúde Materno-Infantil da Universidade Federal do Maranhão, como parte dos requisitos necessários para obtenção do título de Mestre em Saúde Materno-Infantil.

Orientadores: Profa. Dra. Ana Emília F. de Oliveira
Prof. Dr. Raimundo Antônio da Silva

São Luís

2007

MARIA APARECIDA COSTA

**ESTUDO DOS ASPECTOS CLÍNICOS E RADIOGRÁFICOS DOS TERCEIROS
MOLARES EM ESTUDANTES DE UMA ESCOLA PÚBLICA DE SÃO LUIS (MA)**

Dissertação apresentada ao Programa de Pós-Graduação em Saúde Materno-Infantil da Universidade Federal do Maranhão, como parte dos requisitos necessários para obtenção do título de Mestre em Saúde Materno-Infantil.

Aprovada em / /

BANCA EXAMINADORA

Profa. Dra. Ana Emília Figueiredo de Oliveira (Orientadora)
Universidade Federal do Maranhão

Prof. Dr. Raimundo Antônio da Silva
Universidade Federal do Maranhão

Prof. Dr. Marcos André dos Santos da Silva
Centro Universitário do Maranhão

Prof. Dra. Fernanda Ferreira Lopes
Universidade Federal do Maranhão

Prof. Dr. José Ferreira Costa
Universidade Federal do Maranhão

A **Deus**, por me conduzir e fortalecer de forma tão presente em todos os momentos da minha vida.

AGRADECIMENTOS

Aos meus pais, Elza Ferreira Costa e José Calazans Pereira Costa (*in memoriam*), por toda a eternidade e por tudo que me proporcionaram na vida, mostrando-me sempre o exemplo de força, justiça, bom-senso, responsabilidade e fé, indispensáveis nessa trajetória da vida.

Ao meu marido, Ivanildo Silva Abreu, pelo incentivo, compreensão, paciência e carinho que foram indispensáveis e decisivos para a concretização deste trabalho.

Aos meus queridos irmãos, Elza, Costa, Jesus e Deco pelo carinho, incentivo, confiança e apoio que contribuíram de forma inestimável para minha formação pessoal e profissional.

Aos meus sobrinhos, Elisabete, José Roberto, Roberto Carlos, João Carlos, José Fernando, Bruno, Vinícius, Jonas, Catarina, Jhonatas e Ana Raquel pela força, alegria e apoio sempre.

Às minhas cunhadas, Aldenora, Elizabeth e Rogener por manterem firmes nossos laços familiares.

À Profa. Bárbara Tereza, pela amizade, incentivo e confiança.

À minha orientadora, Profa. Ana Emília, pela credibilidade em mim depositada, pela disponibilidade em compartilhar seus conhecimentos, objetividade nas orientações, paciência e incentivo que me fortaleceram para a concretização deste trabalho.

Ao Prof. José Ferreira Costa, minha eterna gratidão pelos ensinamentos científicos, e, acima de tudo, pelo exemplo de vida, de respeito, bom-senso, justiça, dedicação, carinho e companheirismo, que você sempre me ensinou da forma mais extraordinária: praticando! Sinto-me privilegiada em ter um irmão, amigo e mestre igual a você.

À Direção do CEFET, pela liberação e oportunidade de realização desta pesquisa.

À Direção do SESC-MA, representada pela gerente da Unidade SESC-SAÚDE, Regina Soeiro, pelo apoio e compreensão.

À grande amiga, Mariene Silva, que contribuiu de forma inestimável para a concretização deste trabalho.

Ao colega, Alessandro Batista, pela forma incondicional em que colaborou, trocando de horário provisoriamente comigo nesta jornada do mestrado. Jamais esquecerei amigo.

Ao todos os colegas de trabalho do SESC-SAÚDE e CEFET-MA que contribuíram com apoio, compreensão e carinho durante esta jornada.

Aos alunos do CEFET que participaram desta amostra, indispensável para a concretização desta pesquisa.

As colegas de pós-graduação, Margareth, Helone, Ronize, Sílvia, Roxana, Ana Eugênia, Natália e Paula, pela convivência agradável e fortes laços de amizade conquistados.

À coordenação do Mestrado, Profa Luciane Brito, pela dedicação e responsabilidade em administrar nosso curso.

À secretaria, Helena Ribeiro Sousa, por sua paciência e colaboração.

À Profa Alcione Miranda, pela paciência e orientação nas análises estatísticas deste trabalho.

Ao Prof. Raimundo Antônio da Silva, que me acolheu e acreditou que esse projeto pudesse se concretizar.

RESUMO

Os terceiros molares apresentam características bastante peculiares quanto à erupção, inclusão e complicações que requerem uma avaliação clínica e radiográfica mais detalhada para melhor definir o diagnóstico e tratamento quando necessário. O objetivo deste estudo foi investigar os aspectos clínicos e radiográficos dos terceiros molares com relação à inclusão, agenesia, complicações e posições anatômicas numa população de 155 estudantes de 18 a 21 anos de ambos os sexos, atendidos de novembro de 2006 a maio de 2007 no Centro Federal de Educação Tecnológica do Maranhão. Foi verificada a presença ou ausência dos terceiros molares por meio de exame clínico e radiográfico. Os dentes presentes com rizogênese completa foram classificados em diferentes estados de inclusão, baseadas na classificação de Winter e Pell e Gregory. Registraram-se ainda as complicações e patologias relacionadas a estes dentes. De uma população de 155 estudantes, obtivemos 531 dentes presentes e 89 ausentes. Daqueles presentes, 462 foram avaliados quanto ao estado de inclusão e classificações propostas, visto que apresentavam completa formação de suas raízes. Os resultados mostraram que 51,7% destes dentes encontravam-se em diferentes estados de inclusão, onde a grande maioria estavam em inclusão parcial ou semi-inclusos (84,1%) e 15,9% em inclusão total. As posições mais frequentes segundo Winter e Pell e Gregory foram a vertical (70,1%), seguida de mesial (19%), distal (7,8%), horizontal (2,8%); outros (0,3%); com posições A (54,5%); B (38,7%) e C (6,7%) e classes I (62,3%), II (35,1%) e III (2,5%). A anodontia congênita foi consideravelmente freqüente nesta população com 14,4%; Alterações patológicas e sintomatologia associadas a esta condição como a dor e cárie na distal do dente adjacente foram observadas. As posições mais encontradas foram Vertical, Classe I e posição A.

Palavras-chave: Terceiro molar. Inclusão dentária. Complicação e posição anatômica.

ABSTRACT

Third molars present very peculiar characteristics with respect to eruption, inclusion and complications that require more detailed clinical and x-ray evaluation as to better define the diagnosis and treatment strategies when needed. This study aims at investigating third molars' clinical and x-ray aspects concerning inclusion, agenesis, complications and anatomic positions in a both sexes population of 155 students ranging from 18 to 21 years old, treated from November, 2006 to May, 2007, at the technological education Federal Centre of Maranhão State. The presence/absence of third molars was verified through clinical and x-rays check ups. Teeth that presented complete root formation were classified into different inclusion states based upon Winter, and Pell Gregory classification. Complications and pathologies concerning these teeth were also recorded. From that 155 student's population, 531 third molars were present and 89 absent. From those 531 present, 462 were evaluated with respect to the inclusion and the proposed classification, once they presented total root formation. Results showed that 51,7% of those teeth were under different inclusion states, in which the majority was partially or semi-included (84,1%) and 15,9% presented total inclusion. According to Winter and Pell Gregory, the most frequent positions were the vertical (70,1%), followed by the mesial (19%), the distal (7,8%) and horizontal (2,8%); others (0,3%) were at the positions A (54,5%); B (38,7%) and C (6,7%), and belonged to the classes I (62,3%), II (35,1%) and III (2,5%). Congenital toothless situation was rather frequent in this population reaching 14,4%. Pathological alterations and sintomatoly associated with this condition such as pain and caries at the adjacent teeth distal portion were observed. Most frequent positions were the Vertical, Class I and position A.

Keywords: Third molar. Dental inclusion. Complication and anatomical position.

LISTA DE ILUSTRAÇÕES

| | | |
|-------------|--|----|
| Figura 1 – | Mensuração da angulação | 29 |
| Figura 2 – | Posições dos terceiros molares segundo a classificação de Winter | 29 |
| Figura 3 – | Posições dos terceiros molares em relação ao plano oclusal de acordo com a classificação de Pell e Gregory | 30 |
| Figura 4 – | Posições dos terceiros molares em relação ao bordo anterior da mandíbula de acordo com a classificação de Pell e Gregory | 30 |
| Gráfico 1 – | Avaliação clínica e radiográfica inicial dos terceiros molares | 33 |

LISTA DE TABELAS

| | |
|--|----|
| Tabela 1 – Distribuição dos pacientes atendidos no Centro Federal de Educação Tecnológica do Maranhão, de novembro de 2006 a maio de 2007, de acordo com a idade e gênero..... | 32 |
| Tabela 2 – Presença de desconforto associado à erupção dos terceiros molares..... | 33 |
| Tabela 3 – Distribuição dos terceiros molares de acordo com o seu estado de inclusão..... | 34 |
| Tabela 4 – Distribuição dos terceiros molares de acordo com as subdivisões do estado de inclusão..... | 35 |
| Tabela 5 – Distribuição do estado de inclusão do terceiro molar de acordo com o gênero..... | 35 |
| Tabela 6 – Distribuição dos terceiros molares de acordo com a classificação de Winter..... | 36 |
| Tabela 7 – Distribuição dos terceiros molares de acordo com a classificação de Pell e Gregory em relação ao plano oclusal..... | 37 |
| Tabela 8 – Distribuição dos terceiros molares inferiores de acordo com Pell e Gregory em relação ao bordo anterior da mandíbula..... | 37 |
| Tabela 9 – Frequência de ausência (agenesia) dos terceiros molares | 38 |
| Tabela 10 – Alterações associadas à presença dos terceiros molares..... | 39 |

SUMÁRIO

| | | |
|--------------|--|-----------|
| 1 | INTRODUÇÃO | 11 |
| 2 | REVISÃO DE LITERATURA | 13 |
| 2.1 | Inclusão dentária e seus conceitos | 13 |
| 2.2 | Fatores relacionados à etiologia das inclusões | 13 |
| 2.3 | Incidência da inclusão dentária dos terceiros molares | 14 |
| 2.4 | Patologias e alterações associadas ao terceiro molar | 16 |
| 2.5 | Classificações de Winter e Pell e Gregory | 20 |
| 3 | OBJETIVOS | 24 |
| 3.1 | Geral | 24 |
| 3.2 | Específicos | 24 |
| 4 | MATERIAL E MÉTODOS | 25 |
| 4.1 | Tipo de estudo | 25 |
| 4.2 | Seleção da amostra | 25 |
| 4.3 | Aspectos éticos da pesquisa | 26 |
| 4.4 | Coleta de dados | 26 |
| 4.5 | Exame clínico | 26 |
| 4.6 | Exame radiográfico | 27 |
| 4.6.1 | Realização da técnica radiográfica | 27 |
| 4.6.2 | Análise radiográfica | 27 |
| 4.7 | Classificação de Winter (1926) | 28 |
| 4.8 | Classificação de Pell e Gregory (1933) | 29 |
| 4.9 | Análise estatística | 31 |
| 5 | RESULTADOS | 32 |
| 6 | DISCUSSÃO | 40 |
| 7 | CONCLUSÃO | 50 |
| | REFERÊNCIAS | 51 |
| | APÊNDICES | 57 |
| | ANEXO | 61 |

1 INTRODUÇÃO

Os terceiros molares constituem-se em uma das grandes preocupações da Odontologia, tendo em vista a alta prevalência destes dentes em estado de inclusão ou impacção. Embora possam permanecer assintomáticos estando nesta condição, aparecem freqüentemente associados com a má-oclusão e processos patológicos que vão desde desconforto doloroso, cáries, até complicações mais graves como processos infecciosos, cistos ou lesões neoplásicas. Nestes casos, podem comprometer a qualidade das atividades de rotina do indivíduo, como lazer, alimentação e trabalho. Cabe ao Cirurgião-Dentista a responsabilidade de diagnosticar corretamente a fim de orientar a forma de tratamento mais apropriada para cada situação.

Considera-se como inclusos todos os elementos dentários que, chegada sua época normal de erupção, permanecem imersos no interior dos tecidos, recebendo diversas denominações, entre elas, inclusos, retidos, mal posicionados, encravados, não irrompidos, etc. (GREGORI, 1996).

Dentre todos os dentes, o terceiro molar representa 98% dos casos de inclusão (BISHARA, 1999; HATTAB; RAWASHEDH; FAHMY, 1995). Isto se deve ao fato de serem os últimos dentes a completarem sua formação e realizarem o processo de erupção, ficando susceptíveis à falta de espaço e conseqüentemente à inclusão dentária (PETERSON, 2005).

Há relatos na literatura de grande variação de incidência das inclusões de terceiros molares, principalmente por sofrer influência de vários fatores, tais como: raça, sexo, hábitos alimentares, faixa etária, variações de definições sobre o termo inclusão, etc. (BATAINEH; ALBASHAIREH; HAZZA, 2002).

A idade média em que é feita com maior freqüência a constatação do dente incluso varia entre 15 e 25 anos. Justifica-se isso ao fato de coincidir com a época desejável para os tratamentos ortodônticos, bem como o momento em que estes dentes apresentam algum desconforto para o paciente (BASILE; GREGORI, 2004).

Após os 25 anos é pouco provável que estes dentes erupcionem numa posição funcional (GARCIA; CHAUNCEY, 1989). Pelo contrário, tendem a modificar sua inclinação no osso (KOERNER, 1994; VENTÃ; TURTOLA; YLIPAAVALNIEMI,

2001), aumentando o envolvimento com patologias na população adulta (VAN DER LINDER; CLEATON-JHONES, 1995).

A intervenção cirúrgica mais comum em odontologia é a remoção dos terceiros molares em adultos jovens, principalmente após os 20 anos (SHEPHERD et al., 1993). Apesar de ser um procedimento comum, em alguns casos, pode tornar-se difícil devido a vários fatores que complicam a cirurgia (KOERNER, 1994). Entre eles: posição, angulação do dente e idade do paciente, influenciando inclusive na decisão de remover ou não o dente (KNUTSSON et al., 1996).

Diversos critérios de classificação foram estabelecidos, entre eles, Winter (1926) e Pell e Gregory (1933), que levam em conta a posição, a angulação e profundidade do terceiro molar no osso, a fim de predizer fatores que estarão relacionados com o grau de dificuldade cirúrgica (PETERSON, 2005). Sendo estes utilizados até hoje no meio acadêmico e científico (CERQUEIRA et al., 2007; COSTA, 2004; FARIAS et al., 2003; GÜNGÖRMUS, 2002; KNUTSSON et al., 1997; MARQUÉS; BERINI-AYTÉS; GAY-ESCODA, 2006; MARZOLA; CAMPARIN; TOLEDO FILHO, 2006; QUEK et al., 2003; SANDHU; KAUR, 2005).

As radiografias panorâmicas complementam o diagnóstico de inclusão dos terceiros molares. Quando a remoção cirúrgica é indicada, a radiografia identifica as características e relações anatômicas a fim de que se possa estabelecer o tipo de tratamento e planejamento cirúrgico mais adequado (PETERSON, 2005; MEDEIROS et al., 2003).

Tendo em vista a importância das complicações relacionadas à inclusão e impacção dos terceiros molares, a escassez de trabalhos locais e falta de consenso da comunidade científica sobre o assunto, pesquisas em odontologia são necessárias a fim de buscar informações que possam estabelecer critérios mais seguros no diagnóstico, tratamento e prognóstico destes dentes.

2 REVISÃO DE LITERATURA

2.1 Inclusão dentária e seus conceitos

Em relação à terminologia, existe uma divergência na literatura para designar esta situação, recebendo por isso diversas denominações, entre elas, inclusos, retidos, mal posicionados, encravados, não irrompidos, etc. Esta diversificação acontece por que os autores tentam encontrar um único termo que seja capaz de melhor definir o problema com todos os seus detalhes e particularidades, sendo que cada país ou escola adota sua própria nomenclatura (BASILE; GREGORI, 2004; PETERSON, 2005).

Consideram-se como inclusos todos os elementos dentários que, chegada sua época normal de erupção, permanecem imersos no interior dos tecidos. Acrescentando que os dentes inclusos podem estar impactados quando seu trajeto de irrompimento estiver obstruído por um fator mecânico, tal como um dente ou odontoma (GREGORI, 1996). Para Peterson (2005) a condição de inclusão abrange tanto os dentes impactados como aqueles em processo fisiológico de erupção. Encontramos ainda na literatura específica, autores que subdividem a condição de inclusão em intra-óssea, submucosa e semi-inclusão para melhor caracterizarem certas particularidades do dente incluso (BASILE; GREGORI, 2004). Por outro lado, Neville et al. (1998) consideram que dentes não erupcionados encontram-se nesta condição quando estão obstruídos por uma barreira física, denominados impactados, ou, quando lhes falta força eruptiva para irromperem na cavidade bucal, denominados, então, de dentes não irrompidos ou inclusos.

2.2 Fatores relacionados à etiologia das inclusões

Inúmeros fatores relacionados à etiologia da inclusão e impacção dentária são citados na literatura (PETERSON, 2005), entretanto, a falta de espaço para acomodação adequada do terceiro molar pareceu ser um dos mais importantes (GANSS et al., 1993).

Com a evolução do ser humano, incluindo inúmeras facilidades para sua

sobrevivência, a capacidade mastigatória do indivíduo foi reduzida devido ao padrão de alimentação que causou entre outras conseqüências a redução do tamanho da maxila e mandíbula, que não foi acompanhada na mesma intensidade pela redução do número de dentes. Este fato influenciou o aparecimento de problemas como a falta de espaço, principalmente para os terceiros molares que são os últimos dentes a erupcionar (BASILE; GREGORI, 2004; CARLINI, 2003; HELLMAN, 1936).

As causas locais envolvidas na etiologia da inclusão dentária são representadas principalmente pela obstrução mecânica da via de irrompimento do dente, a maioria identificada por estudos radiográficos, tais como falta de espaço; maturidade do dente adjacente; direção distal de erupção do dente adjacente; maior densidade do tecido ósseo circundante; espessamento do revestimento mucoso; anomalias dentárias, maior número de raízes, macrodontia, mineralização tardia do trajeto de irrompimento do dente; perda prematura ou retenção prolongada de dentes decíduos e doenças adquiridas como necrose por infecção, abscessos e processos inflamatórios (ARCHER, 1975; BASILE; GREGORI, 2004; HATTAB; RAWASHEDH; FAHMY, 1995; LICHT, 1977).

Problemas de ordem sistêmicas e hereditárias têm sido relacionados também à etiologia das inclusões. Embora nem sempre seja possível estabelecer uma relação claramente identificável. Estes são divididos em causas pré-natais, ligadas á hereditariedade e a miscigenação de raças, e causas pós-natais que interferem no desenvolvimento da criança, como anemia, raquitismo, tuberculose, distúrbios endócrinos, desnutrição e sífilis congênita, além de raras condições como a oxicefalia, síndrome da progeria, acondroplasia, síndrome de Down e a disostose cleidocraniana (ARCHER, 1975; BASILE; GREGORI, 2004; GREGORI, 1996 McDONALD; AVERY, 2001).

2.3 Incidência da inclusão dentária dos terceiros molares

Grandes variações na incidência das inclusões de terceiros molares são descritos na literatura, principalmente por sofrerem influência de vários fatores, tais como: raça, sexo, hábitos alimentares, faixa etária, variações de definições sobre o termo inclusão, etc. (BATAINEH; ALBASHAIREH; HAZZA, 2002).

Em 4.063 pacientes finlandeses estudados por Hattab e Alhajja (1999),

14% tinham dentes inclusos. Destes, 76,1% eram terceiros molares, mostrando diferença de prevalência entre gênero e quadrante, onde foram predominantemente encontrados entre 20 e 29 anos de idade. Sua incidência diminuiu com o avanço da idade, provavelmente devido o aparecimento de complicações com necessidade de remoção.

Um estudo comparativo da incidência da impacção de terceiros molares entre a população rural e urbana da Nigéria foi realizado por Olasoji e Odusanya (2000). Foram examinados 2400 pacientes, sendo 1200 de cada área. Os resultados mostraram que a impacção foi uma condição predominante da população urbana e visto como um fato sete vezes mais comum nesta área do que na rural, tornando-se um problema principalmente para os jovens de 16 a 25 anos. Os autores relatam que a dieta seja um dos fatores com capacidade de contribuir para desproporção dos maxilares que geralmente é associada com etiologia da impacção.

Kruger, Thomson e Konthasinghe (2001) realizaram um estudo longitudinal na Nova Zelândia a fim observar o padrão de comportamento da impacção dos terceiros molares em jovens na idade de 18 até aos 26 anos. Dos 2857 dentes examinados aos 18 anos, 92,8% foram acompanhados até os 26 anos. Aproximadamente 54,9% dos dentes que não estavam impactados aos 18 anos irromperam aos 26 anos. Daqueles que estavam impactados aos 18 anos, 33,7% fizeram sua erupção completa até a idade dos 26 anos, 31,4% foram extraídos e 13,1% permaneceram inclusos. Os autores concluíram que uma impacção radiograficamente aparente em adultos jovens pode não ser um parâmetro conclusivo para remoção profilática destes dentes, quando ausentes outras indicações.

A incidência de dentes completamente impactados investigada por Saglan e Tüzüm (2003) numa população de 1000 pacientes turcos foi de 11%, sendo que o terceiro molar superior esquerdo foi mais freqüente em mulheres, e o terceiro molar inferior esquerdo em homens. As complicações foram associadas com 28,42% dos dentes impactados, entre elas, a dor (10%), cistos (8%), reabsorção do dente adjacente (4%), infecção (1%), apinhamento dos dentes anteriores (1%) e mudanças do longo eixo do dente adjacente (1%), aparecendo com maior freqüência na faixa etária de 20 a 25 anos.

Quek et al. (2003) investigaram a impacção do terceiro molar na população chinesa através da avaliação de 1000 ortopantomografias de pacientes

entre 20 e 40 anos atendidos no Hospital Universitário de Singapura. Foi verificado que 68,6% das radiografias analisadas mostraram a presença de pelo menos um terceiro molar impactado, sendo a frequência do fenômeno três vezes maior na mandíbula (90%) que na maxila (28%) e significativamente maior no gênero feminino que masculino. Houve o dobro de frequência da mesma neste estudo comparado outro semelhante realizado na China em 1932. Esta alta incidência, entre outros fatores, pode ser atribuída ao fato desta população apresentar discrepância entre os ossos maxilares e dentes.

A frequência de terceiros molares inferiores impactados e suas posições anatômicas foi estudada por Costa et al. (2004) através da análise de 145 ortopantomografias de pacientes na faixa etária de 19 a 21 anos de ambos os sexos de uma clínica privada de São Luís (MA). A frequência destes dentes impactados foi de 57% em homens e 46% em mulheres. Enquanto que a posição mais frequente foi a vertical (59%) e (64%) seguidas de Mesial (39%) e (34%) em homens e mulheres respectivamente. Não houve relação entre as frequências de dentes impactados e suas posições anatômicas ou gênero.

Cerqueira et al. (2007) realizaram uma análise topográfica dos terceiros molares inclusos por meio de 200 radiografias panorâmicas de pacientes de 18 a 30 anos atendidos numa clínica particular de Caruaru (PE) em 2006. Os resultados da análise de 619 terceiros molares mostraram uma incidência de dentes inclusos predominante no sexo feminino (58%) em relação ao masculino (42%), com maior frequência do dente 28 (26,5%), seguida dos 18 (24,1%), onde a posição vertical foi a mais encontrada (66,1%).

2.4 Patologias e alterações associadas ao terceiro molar

Tendo em vista a importância das complicações relacionadas à inclusão e impacção dos terceiros molares, pesquisas em odontologia têm se dedicado ao estudo da frequência com que têm surgido, uma vez que o desconforto gerado por estas alterações compromete a rotina do paciente, em geral, o adolescente que procura com frequência o cirurgião-dentista para resolver este problema.

É estimado que o terceiro molar não erupcionado esteja em contínuo risco (12%) de desenvolver algum tipo de condição patológica que necessite da sua

remoção. Eles têm sido associados a várias patologias, incluindo pericoronarite, lesão cística, tumores, cárie dental, periodontites, infecção periodontal, reabsorção radicular do dente adjacente. Evidências clínicas mostram que terceiros molares cobertos por tecidos moles têm 22 a 34 vezes maior risco de desenvolver patologias do que aqueles em outros estágios de erupção; e aqueles completamente cobertos por tecido mole ou osso tem igual risco de desenvolver doenças. A posição disto angular também mostrou maior risco (5 a 12 vezes) em relação às outras posições (KNUTSSON et al., 1996).

Ventã, Turtola e Ylipaavalniemi (1993) realizaram um estudo de caso-controle em 100 estudantes para avaliar o risco de doenças agudas associadas aos terceiros molares. Os resultados mostraram que os dentes inferiores em estado de semi-inclusão e posição disto angular foram mais frequentemente associados às alterações patológicas e causaram mais desconforto e mais interferências nas atividades dos pacientes. O risco de doenças agudas em pacientes com terceiros molares inferiores em posição disto angular foi de 3,6 vezes mais que em outros pacientes. Análise bivariada mostrou que se o folículo deste dente em posição disto angular for alargado, o risco de adquirir doença aguda foi 44 vezes maior que em outros dentes. Para estes autores, é aconselhável a remoção profilática de dentes nestas condições severas de risco.

A pericoronarite é uma infecção dos tecidos moles ao redor da coroa de um dente parcialmente impactado. Apresentam como sinais e sintomas principais o edema, a dor local, halitose, dificuldade de deglutição, edema facial, trismo que podem ocorrer de modo suave ou evoluir para quadros mais intensos, nos quais é necessária a internação hospitalar quando os cuidados ambulatoriais não são suficientes (PETERSON, 2005; CHIAPASCO et al., 2006).

Peltroche-Llacshuanga et al. (2000) afirmaram que a idade de predileção do desenvolvimento da pericoronarite encontra-se na adolescência e em adultos jovens e que o problema desapareceria se a remoção dos terceiros molares tivesse sido feita, mesmo em caráter preventivo.

Sasano et al. (2003) analisaram o risco de desenvolvimento de sintomas devido à presença de terceiros molares inferiores e superiores numa população de 308 estudantes universitários sob condições de boa higiene oral. Os resultados mostraram que os sintomas em todos os casos foram relatados por dor, incluindo inchaço gengival em alguns casos. Dos 370 molares superiores, 96 (25,9%)

estiveram associados com sintomas; dos 406 inferiores, 126 (31%), sendo significativamente mais alto o risco na mandíbula que maxila. Não houve diferenças significantes entre o risco de desenvolvimento de sintomas e posições angulares. A causa mais freqüente dos sintomas foi a pericoronarite (48,8%); cárie no terceiro molar (41,6%) e cárie na distal do segundo molar adjacente (14,6%) na maxila. Enquanto que na mandíbula foram pericoronarite (80,2%), seguida de cárie (14,5%) e patologia no molar adjacente (5,5%), não havendo casos de cistos ou tumores.

McArdlc e Renton (2005) propuseram identificar as características clínicas dos pacientes com cáries na disto - cervical do segundo molar inferior, uma vez responsável pela remoção de 5% de todos os terceiros molares. Este trabalho foi realizado por meio de registros de 100 pacientes que tiveram seus terceiros molares removidos por motivo de cárie nesta localização. Concluíram que se trata de um fenômeno tardio, onde a angulação mesial do terceiro molar na proporção de 40° a 80° com ponto de contato na região amelocementária do segundo molar são particularidades que caracterizam este grupo de pacientes. A remoção profilática destes dentes parcialmente erupcionados podem prevenir esta patologia.

Shugars et al. (2005) avaliaram a prevalência das lesões de cárie na superfície oclusal de terceiros molares assintomáticos erupcionados, em associação com a experiência de cárie em outros molares no mesmo quadrante da boca. Encontrou 28% dos 303 pacientes examinados com pelo menos um terceiro molar afetado por cárie. Pacientes acima dos 25 anos tiveram maior experiência de cárie do que aqueles com idade inferior (39% versus 11%). Aproximadamente 95% dos dentes com cárie nos terceiros molares também apresentaram cárie nos outros molares. Mas, somente 36% de pacientes com cárie nos 1º e 2º molares apresentaram cárie nos terceiros molares. Concluíram que a prevalência de cárie em terceiros molares dos jovens foi mais alta, mas não exclusiva destes dentes. Por isso, o potencial de cárie e o tratamento mais apropriado devem ser revistos dentro do contexto das condições gerais de saúde bucal do paciente.

Os terceiros molares são os dentes mais comumente envolvidos pelos cistos dentígeros, seguidos pelos caninos permanentes superiores, sendo o mais comum dos cistos odontogênicos de desenvolvimento da mandíbula e maxila, correspondendo aproximadamente de 20 a 24% daqueles revestidos por epitélio nesses ossos, podendo apresentar potencial considerável de crescimento, resultando em destruição do osso medular (NEVILLE; DAMM; WHITE, 2001).

Girod, Gerland e Krueger (1993) mostraram que, de todas as imagens radiolúcidas do capuz pericoronário, o cisto dentífero é a mais comum, ocorrendo quase que exclusivamente na dentição permanente, associada aos terceiros molares inferiores e caninos superiores nas segundas e terceiras décadas de vida. O imperativo para termos o diagnóstico definitivo é a análise histopatológica e enucleação do cisto.

Sciubba (1991) enfatiza a importância de interpretar corretamente o diagnóstico de cisto, desmistificando a referência radiográfica baseada apenas no halo radiolúcido, mensurado nas panorâmicas ou periapicais, não sendo determinante para conclusão definitiva do diagnóstico.

Baykul et al. (2005) pesquisaram a incidência de alteração cística em folículos de terceiros molares inferiores impactados radiograficamente considerados normais após sua remoção cirúrgica. Foi mensurado na radiografia panorâmica o espaço folicular e os dentes extraídos foram submetidos à análise histológica. Os resultados mostraram que 50% dos elementos analisados apresentaram alteração cística como a principal condição patológica associada. Concluíram que alterações císticas podem ser encontradas em exame histopatológico de terceiros molares assintomáticos, especialmente naqueles pacientes com mais de 25 anos de idade e nos dentes em posição vertical.

Bishara (1999) propôs revisar alguns estudos pertinentes ao terceiro molar no contexto ortodôntico. Relatou que o clínico deve se basear em extrair ou não o terceiro molar numa informação científica mais precisa e numa proposta de tratamento mais favorável para cada paciente. Concluiu que a influência do terceiro molar no alinhamento dos dentes anteriores pode ser controversa, não existindo evidência que este dente seja o único ou principal fator etiológico das alterações pós-tratamento quanto ao alinhamento dos incisivos.

Os terceiros molares também apresentam uma frequência relevante em relação aos estados de agenesia e microdontia isolada. Tem sido relatado na literatura que a prevalência de anodontia varia em torno de 1% a 35%, onde dependem do tipo de estudo e população (BISHARA; ANDREASEN, 1983; HATTAB; RAWASHED; FAHMY, 1995; NEVILLE et al., 1998).

Goren et al. (2005) estudaram a prevalência de dentes congenitamente ausentes numa população de 226 recrutas israelenses de 18 anos de idade. Os resultados obtidos através das radiografias panorâmicas revelaram 43,8% de

agenesia dental incluindo o terceiro molar. Quando foram excluídos estes últimos dentes a prevalência diminuiu para 5,3%. Houve a presença de pelo menos um terceiro molar com hipodontia dos 101 sujeitos examinados (5,83%) e presença de agenesia de todos os terceiros molares em 9 sujeitos (3,4%).

Controvérsias existem quanto à necessidade da remoção profilática do terceiro molar incluso assintomático (KNUTSSON et al., 1992). Huang e Mercier (1992) recomendam que dentes assintomáticos permaneçam nos seus devidos lugares para preservar a integridade dos tecidos de proteção, custos elevados pela remoção de rotina e complicações durante o ato cirúrgico. Por outro lado, Ventã, Turtola e Ylipaavalniemi (1993) recomendam a remoção destes dentes a fim de diminuir os riscos e complicações futuras.

2.5 Classificação de Winter e Pell e Gregory

A intervenção cirúrgica mais comum em odontologia é a remoção do terceiros molares em adultos jovens, principalmente após os 20 anos (SHEPHERD, 1993). Apesar de ser um procedimento comum, em alguns casos pode tornar-se difícil devido a vários fatores que complicam a operação (KOERNER, 1994). Entre eles: posição, angulação do dente e a idade do paciente, influenciando inclusive na decisão de remover ou não o dente (KNUTSSON et al., 1992).

A avaliação radiográfica do dente incluso ou impactado deve possibilitar para cada caso uma análise cuidadosa que permita a visualização total do dente, do número e morfologia das raízes e de suas relações anatômicas com estruturas circunvizinhas. A radiografia utilizada deve possibilitar a classificação do dente com relação ao ramo mandibular, a altura óssea e a sua inclinação sagital, identificar causas prováveis da impacção e a existência de patologias na região relacionada ao dente (OWOTADE et al., 2003).

É de fundamental importância que durante a avaliação pré-operatória da impacção ou inclusão dentária com indicação cirúrgica de remoção sejam considerados fatores fundamentais no planejamento do ato operatório. Entre eles, a determinação do grau de dificuldade cirúrgica, número de dentes a serem removidos, a ansiedade e condição sistêmica do paciente, indispensáveis na

escolha do padrão cirúrgico (OBIECHINA; FASOLA, 2001).

Bebedikstottir et al. (2003) verificaram a eficiência da avaliação pré-operatória realizada com a panorâmica convencional e com cinco sistemas de imagem digital panorâmica. Concluíram que não houve diferenças significantes entre elas e que todas foram eficientes para definir a morfologia dos terceiros molares inferiores, a prevalência de anomalias dentárias e a presença de lesões na região.

Diferentes formas têm sido propostas para avaliar o grau de dificuldade cirúrgica da remoção dos terceiros molares impactados que, historicamente tem sido realizada pela observação radiográfica de aspectos dentais, especificamente com relação à posição e morfologia do dente (RETON; SMEETON; McGUNK, 2001) Entre elas são citadas sistemas clássicos de classificação: Winter (1926) e Pell e Gregory (1933).

A classificação mais comum dos terceiros molares é denominada de Winter que é estabelecida de acordo com o ângulo formado entre o longo eixo do terceiro molar e o longo eixo do dente adjacente, sendo obtidas diferentes angulações que caracterizam os dentes em posições mesio-angulada, disto-angulada, horizontal e vertical. Alguns autores consideram para essa classificação o ângulo formado entre o longo eixo do dente impactado com o plano oclusal, ao invés do longo eixo do dente adjacente.

A classificação tradicionalmente sugerida por Pell e Gregory no seu trabalho de 1933 refere-se à profundidade óssea do dente impactado, utilizando como parâmetro a altura do plano oclusal e segundo molar adjacente. Sua divisão é realizada de acordo com a porção mais superior do terceiro molar em posição A, quando essa porção estiver na altura do plano oclusal; Posição B, quando a porção mais superior estiver entre plano oclusal e a linha cervical do segundo molar; Posição C, quando a porção mais superior estiver abaixo da linha cervical do segundo molar. Este mesmo autor ainda estabelece uma segunda posição destes dentes em relação ao bordo anterior do ramo ascendente da mandíbula, dividindo em Classe I quando existe espaço suficiente entre o ramo e a parte distal do segundo molar para acomodação do diâmetro méso-distal do terceiro molar; Classe II quando o espaço entre o segundo molar e o ramo da mandíbula é menor que o diâmetro méso-distal do terceiro molar; Classe III quando não existe nenhum espaço para acomodação do terceiro molar, ou seja, o dente está dentro do ramo da mandíbula (PELL; GREGORY, 1933).

Os terceiros molares superiores são classificados praticamente da mesma forma, com relação à Winter (1926) e Pell e Gregory (1933), exceto com relação ao ramo ascendente da mandíbula que é específica para os dentes inferiores.

O conhecimento do trajeto detalhado da impacção pode permitir maior precisão na estimativa do risco de complicações associadas com o terceiro molar impactado e planejar uma abordagem apropriada para ser aplicada a estes dentes quando estão livres de sintomas (MARQUÉS; BERINI-AYTÉS; GAY-ESCODA, 2006).

Vasconcelos et al. (2002) analisaram 450 radiografias panorâmicas de paciente de 21 a 25 anos realizadas na clínica radiológica da cidade de Recife, onde foram analisadas 1358 terceiros molares de acordo com a classificação de Winter. Os resultados mostraram uma frequência de 43,83% de terceiros molares erupcionados e 31,61% de terceiros molares incluso e semi-incluso, sendo semelhantes para ambos os gêneros. A posição vertical foi a mais freqüente (45,17%) seguida da mesial (34,97%).

Carlini (2003) avaliou as alterações no posicionamento dos terceiros molares em pacientes tratados com e sem extrações de pré-molares. Foram selecionados 40 pacientes tratados pela técnica de "Edgewise" na clínica de ortodontia da Universidade Estadual do Rio de Janeiro. A amostra foi dividida em dois grupos, sendo grupo 1 composto por 20 pacientes tratados com extração dos 4 pré-molares; e grupo 2 formado por 20 pacientes tratados sem extração. A avaliação da angulação do terceiro molar e do crescimento facial foi realizada através das medidas de 80 radiografias cefalométricas laterais tomadas no início e final do tratamento. O tipo de impacção que mais ocorreu foi a dos terceiros molares inferiores no grupo tratado sem extrações de primeiros pré-molares. O padrão de crescimento facial do paciente influenciou na posição dos terceiros molares durante o tratamento. Os resultados sugerem que quanto menor o ângulo formado entre o longo eixo do terceiro molar e a perpendicular traçada no longo eixo do segundo molar, maiores serão as chances para os terceiros molares tornarem-se impactados.

No estudo realizado por Sandhu e Kaur (2005) foi verificada a prevalência de agenesia dos terceiros molares, o estado de impacção e o tempo de seqüência de sua erupção numa população de 100 estudantes índio-asiático através do exame clínico e radiográfico. Os resultados mostraram que 24% dos terceiros molares estavam erupcionados, 76% estavam em vários estágios de erupção e 11%

congenitamente ausentes. Dos terceiros molares presentes, 31% estavam na posição mesial, 42% vertical, 27%, distal. O nível de erupção destes dentes foi de 27% na posição A; 39% na B e 31% ,C.

Marqués, Berini-Aytés e Gay-Escoda (2005) por meio de um estudo retrospectivo analítico feito em 165 pacientes de 16 a 65 anos de idade submetidos à extração cirúrgica de um ou ambos terceiros molares inferiores impactados (N=256) da Universidade de Barcelona correlacionou as complicações produzidas pelo terceiro molar impactado e as diferentes posições na mandíbula baseado em critério clínico e radiográfico. Os resultados mostraram que as posições destes dentes na mandíbula estão intimamente relacionadas com as manifestações clínicas associadas com a impacção. Terceiros molares na posição vertical e posição II A e II B com cobertura parcial de mucosa e óssea foram os dentes mais inclinados para desenvolver complicações. Foi verificado que complicações associadas aconteceram em pacientes mais jovens.

Marzola, Camparin e Toledo Filho (2006) verificaram a prevalência de classificação terceiros molares segundo Winter e Pell Gregory através da análise de 585 radiografias panorâmicas de pacientes entre 15 e 39 anos das cidades de Cunha Porá, Maravilha e Palmitos em Santa Catarina - Brasil. Foi verificado que houve uma maior prevalência para os terceiros molares superiores nas posições vertical, distal e mesial respectivamente. E para os terceiros molares inferiores encontraram as posições vertical, mesial e horizontal respectivamente, com classe I e posição C. Para os autores, o fato destas cidades terem sido colonizadas por descendentes de italianos e alemães pode ter influenciado no padrão facial dos pacientes, além disso o adequado hábito de higiene bucal, tendo como conseqüente a manutenção de todos os dentes permanentes na boca possibilitando um maior número de retenção devido ao espaço insuficiente para a correta erupção.

3 OBJETIVOS

3.1 Geral

Estudar os aspectos clínicos e radiográficos dos terceiros molares em estudantes de uma escola pública de São Luís - Maranhão.

3.2 Específicos

- a) levantar taxas de prevalência das inclusões dentárias dos terceiros molares;
- b) avaliar as alterações e sintomatologia associada aos terceiros molares;
- c) investigar a incidência da posição dos terceiros molares de acordo com as classificações de Pell e Gregory e Winter;
- d) investigar a prevalência de anodontias dos terceiros molares.

4 MATERIAL E MÉTODOS

4.1 Tipo de estudo

O trabalho foi realizado a partir de uma pesquisa transversal descritiva das características clínicas e radiográficas dos terceiros molares realizada em 155 estudantes de 18 a 21 anos de idade de ambos os sexos do Centro Federal de Educação Tecnológica do Maranhão (CEFET-MA).

4.2 Seleção da amostra

Dos 395 alunos na faixa etária entre 18 e 21 anos, foi sorteada aleatoriamente uma amostra de conveniência representativa desta população no período de estudo. Justifica-se este intervalo de idade pelo fato ser o período em que os terceiros molares completam sua formação e erupcionam na boca (HELLMAN, 1936).

Como critérios básicos de exclusão relativa à amostra da pesquisa, foram eliminados todos os indivíduos que afirmaram terem realizado extração dos terceiros molares e submetidos a tratamento ortodôntico. Todos eles foram ainda questionados sobre sintomatologia presente e/ou alterações da rotina por conta do terceiro molar.

Após os critérios de exclusão pertinentes à pesquisa, a amostra constou de 155 estudantes, estando em conformidade às utilizadas em trabalhos semelhantes que variaram sua população de 80 a 150 pacientes. (COSTA et al., 2004; FARIAS et al., 2003; FAYAD et al., 2004; HATTAB, 1997; KIM; BEHBEHANI; ARTESE, 2003; McARDLC; RENTON, 2005; SAGLAN; TÜZÜM, 2003; SANDHU; KAUR, 2005; VENTÃ; TURTOLA; YLIPAAVALNIEMI, 1993, 2001; VENTÃ; YLIPAAVALNIEMI; TURTOLA, 2004).

Estes dados foram obtidos no Serviço Social da Instituição que dispõe de um cadastro individual denominado de questionário sócio-econômico realizado no início do período letivo para todos os alunos regularmente matriculados.

4.3 Aspectos éticos da pesquisa

Este trabalho foi submetido e aprovado pelo Comitê de Ética e Pesquisa da Universidade Federal do Maranhão (UFMA) sob o Parecer nº 098/07 (ANEXO A) e o Termo de Consentimento Livre e Esclarecido (APÊNDICE B).

4.4 Coleta de dados

Inicialmente os alunos selecionados por sorteio foram convidados a comparecer no Serviço Odontológico do CEFET, onde foram devidamente esclarecidos da pesquisa e receberam o Termo de Consentimento Livre e esclarecido (APÊNDICE B). Aqueles pacientes que concordaram em participar foram agendados para a primeira consulta que foi o exame clínico. Todos os dados foram registrados em tabelas que constam de identificação do paciente (aluno), avaliação clínica (anamnese e exame físico) e radiográfica, onde foram assinalados os resultados negativos ou positivos para inclusões dentárias e demais características registradas mediante as classificações e critérios previamente estabelecidos.

4.5 Exame clínico

Os pacientes foram avaliados por meio de exame clínico no consultório odontológico do CEFET pela pesquisadora, onde todos os dados indispensáveis referentes à identificação como idade e gênero foram devidamente registrados.

O exame clínico foi realizado após profilaxia realizada com pasta de pedra pomes e micro motor, sob iluminação apropriada, campo seco e isolamento relativo, utilizando-se jato de ar/ água, espelho bucal, pinça clínica, sonda milimetrada e explorador, usado somente para dirimir possíveis dúvidas no diagnóstico, seguindo-se rigorosamente as normas de biossegurança.

Por meio de inspeção visual, com os dentes limpos e secos, foi observada a presença ou ausência dos terceiros molares, cáries ou processo inflamatório sugestivo de pericoronarite, alterações de forma ou tamanho na região de interesse.

Uma das características clínicas investigadas nesta pesquisa foi a presença de pericoronarite que foi identificada baseada em evidências clínicas inerentes ao processo inflamatório e investigação anamnésica, levando-se em conta o aspecto dos tecidos e sintomatologia dolorosa averiguados no momento deste exame.

4.6 Exame radiográfico

4.6.1 Realização da técnica radiográfica

Os pacientes que, após avaliação clínica (anamnese e exame físico), enquadraram-se dentro dos critérios estabelecidas para amostra foram encaminhados para realização do exame radiográfico que foi efetuado em clínica de radiologia odontológica especializada. Este exame constou de uma radiografia panorâmica dos maxilares. Para tal foi utilizado o aparelho de raios-X modelo Orthophos 3 Ceph (Sirona Dental Systems GmbH, Germany), filme panorâmico 15x30 (Eastman Kodak Co., Rochester, NY, USA) cujo processamento foi realizado de forma automática (XTec-Revell Ltda, São Paulo, SP), empregando químicos – revelador e fixador apropriados (Kodak Brasileira Comércio e Indústria Ltda, São José dos Campos, Brasil).

4.6.2 Análise radiográfica

Foram incluídas as radiografias panorâmicas que apresentaram pelo menos um dente terceiro molar dos estudantes selecionados. Todas as radiografias foram avaliadas por um único observador, responsável pela pesquisa, que foi devidamente calibrado por um radiologista e um cirurgião buco-maxilo-facial, onde foram investigadas as características radiográficas relacionadas ao terceiro molar, e registradas de acordo com as classificações e critérios apresentados a seguir:

- a) o Terceiro Molar Incluso – considerado quando estava ausente clinicamente e presente radiograficamente com formação completa de suas raízes, podendo estar impactado (com seu trajeto de irrupção

- obstruído mecanicamente pelo dente adjacente), ou não impactado;
- b) o Terceiro Molar Semi-Incluso – considerado quando estava com parte de sua coroa irrompida na cavidade oral e outra parte sob mucosa ou osso, podendo estar impactado ou não;
 - c) o Terceiro Molar Não Incluso ou Erupcionado – considerado quando estava com sua coroa totalmente irrompida na cavidade oral e suas raízes estavam completamente formadas;
 - d) a Presença de Cárie ou Reabsorção – foi sugerida quando houve descontinuidade, irregularidade ou perda de substância na superfície do terceiro molar ou do dente adjacente próximo à região de contato;
 - e) a Presença de Cistos – foi sugerida quando houve o aparecimento de imagem de radiotransparência/halo radiolúcido de largura maior que 2,5 mm circunscrevendo a coroa do terceiro molar (CONKLIN; STAFNE, 1949);
 - f) a Microdontia – foi considerado nos casos em que o dente apresentasse dimensões reduzidas em relação aos demais terceiros molares, levando em conta o seu contra-lateral;
 - g) a Anodontia – foi considerada quando o terceiro molar não foi extraído, não estava incluso e não apresentava imagem radiográfica sugestiva de germe dentário nesta região com avaliação clínica da morfologia dos molares presentes.

4.7 Classificação de Winter (1926)

Segundo Winter (1926) a posição anatômica dos terceiros molares é determinada a partir do ângulo formado pela intersecção do eixo longitudinal do segundo molar adjacente e o terceiro molar impactado, em diferentes posições (Figuras 1 e 2), a citar:

- a) posição vertical (10°);
- b) mesioangular (entre 11° e 79°);
- c) horizontal (80° e 100°);
- d) distoangular (entre -11° e -79°);

- e) invertido;
- f) linguoversão;
- g) vestibuloversão;
- h) paranormal (outros).

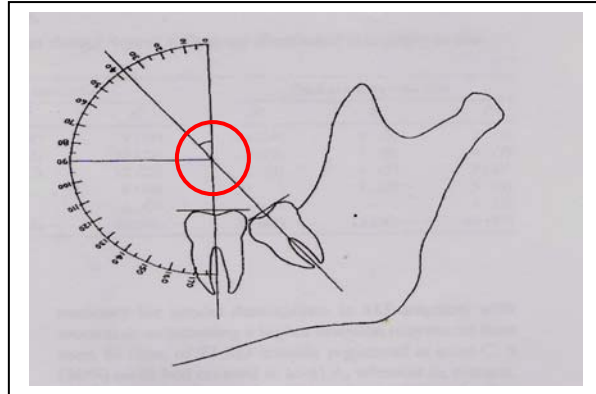


Figura 1 - Mensuração da angulação

Fonte: Peterson (2005)

Considerando que a imagem bidimensional obtida por meio da radiografia panorâmica não nos permite avaliar as posições em linguoversão e vestibuloversão, estas quando não devidamente identificadas foram classificadas como paranormais (outros).

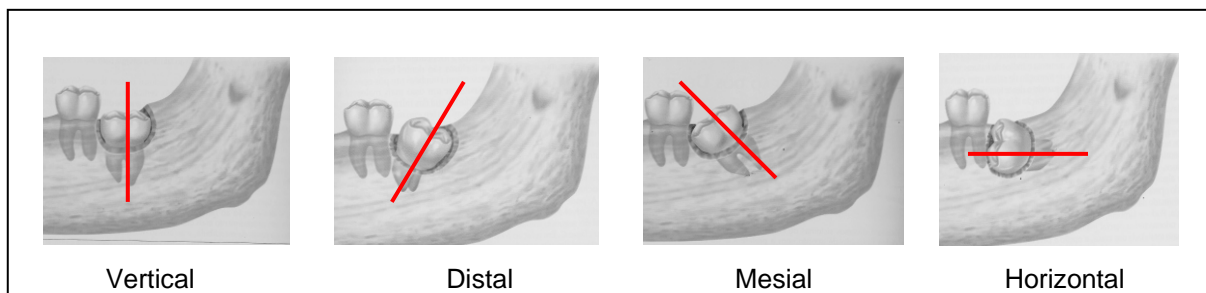


Figura 2 - Posições dos terceiros molares segundo a classificação de Winter

Fonte: Medeiros et al. (2003)

4.8 Classificação de Pell e Gregory (1933)

Utilizamos também a classificação de Pell e Gregory que estabelecem posições apresentadas a seguir:

Em relação ao plano oclusal – aplica-se a todos os terceiros molares.

Posição A = a superfície mais alta do terceiro molar está ao nível ou acima plano oclusal do segundo molar adjacente.

Posição B = a superfície mais alta do terceiro molar está entre o plano oclusal e a linha cervical do segundo molar.

Posição C = a superfície mais alta do terceiro molar está abaixo da linha cervical do segundo molar (Figura 3).

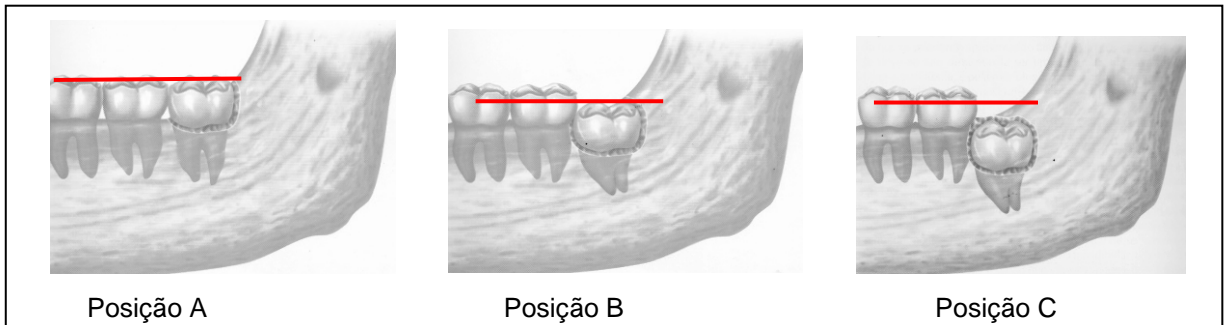


Figura 3 - Posições dos terceiros molares em relação ao plano oclusal de acordo com a classificação de Pell e Gregory

Fonte: Medeiros et al. (2003)

Em relação à borda anterior do ramo ascendente da mandíbula – utilizada somente para os molares inferiores.

Classe I = existe espaço suficiente entre o ramo e a parte distal do segundo molar para acomodação do diâmetro méso-distal do terceiro molar.

Classe II = o espaço entre o segundo molar e o ramo da mandíbula é menor que o diâmetro méso-distal do terceiro molar

Classe III = Não existe nenhum espaço para acomodação do terceiro molar, ou seja, está dentro do ramo da mandíbula (Figura 4).

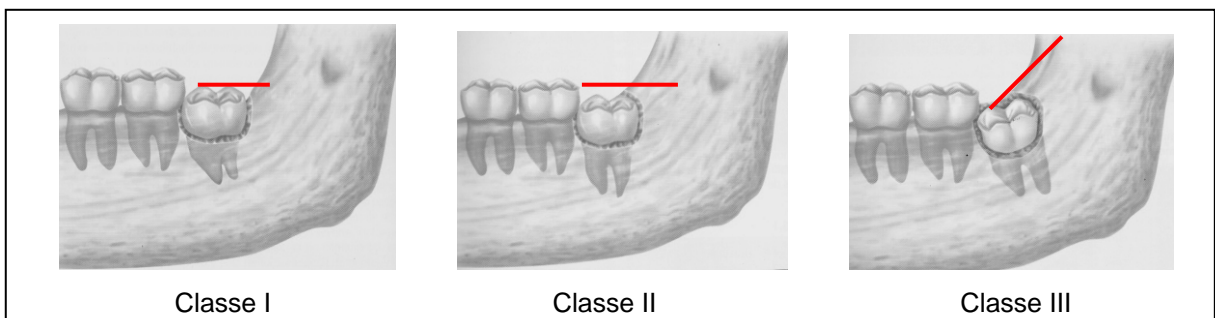


Figura 4 - Posições dos terceiros molares em relação ao bordo anterior da mandíbula de acordo com a classificação de Pell e Gregory

Fonte: Medeiros et al. (2003)

Para a interpretação radiográfica foi utilizado um negatoscópio e as características apresentadas para estas classificações foram obtidas por meio de traçado realizado em papel vegetal fixado à radiografia com lápis 6B da Faber Castell, utilizando-se régua milimetrada, transferidor para determinação das linhas e ângulos de referência, em consonância com metodologias utilizadas em outros trabalhos (GÜNGÖRMÜS, 2002; HATTAB, 1997; HATTAB; RAWASHEDH; FAHMY, 1995; MOLLAOGLU; CETINER; GÜNGÖR, 2002; SANDHU; KAUR, 2005). Essa metodologia nos permite padronizar a leitura com mais precisão com relação à posição de Winter. Todos os dados foram coletados e registrados em fichas próprias (APÊNDICE A) e submetidos à análise dos resultados.

4.9 Análise estatística

Com a conclusão das avaliações e registros dos exames clínicos e radiográficos, os dados foram tabulados no EPI-INFO 2000 versão 3.2.2 e BioEstat 4.0 e submetidos ao teste Qui-quadrado para verificar a existência de associações entre as variáveis de estudo, com nível de significância de 5% .

5 RESULTADOS

Um total de 155 estudantes foram avaliados por meio de exame clínico e radiográfico com relação às características dos terceiros molares. Destes pacientes examinados 60 (38,7%) pertenciam ao gênero feminino e 95 (61,3%) masculino. A faixa etária selecionada para o estudo compreendeu estudantes de 18 a 21 anos, conforme estão representados na Tabela 1.

Tabela 1 – Distribuição dos pacientes atendidos no Centro Federal de Educação Tecnológica do Maranhão, de novembro de 2006 a maio de 2007, de acordo com a idade e gênero

| GÊNERO | FAIXA ETÁRIA (anos) | | | | | | | | TOTAL | |
|-----------|---------------------|------|----|------|----|------|----|------|-------|------|
| | 18 | | 19 | | 20 | | 21 | | f | % |
| | f | % | f | % | f | % | f | % | | |
| Masculino | 28 | 18.1 | 21 | 13.5 | 21 | 13.5 | 25 | 16.2 | 95 | 61.3 |
| Feminino | 21 | 13.5 | 21 | 13.5 | 11 | 7.1 | 7 | 4.6 | 60 | 38.7 |
| TOTAL | 49 | 31.6 | 42 | 27 | 32 | 20.6 | 32 | 20.8 | 155 | 100 |

Fonte: Centro Federal de Educação Tecnológica do Maranhão (novembro/2006 a maio/2007)

Os 155 pacientes investigados por meio de uma anamnese orientada a respeito de desconforto associado à erupção do terceiro molar, 37 (23,9%) responderam que tiveram algum desconforto, em algum momento, relacionado à erupção deste dente (Tabela 2). Quase todos os pacientes que relataram desconforto citaram a dor como o incômodo mais freqüente, 36 (97,3%), sendo que destes, 40,5% (15) tiveram sua rotina diária comprometida por conta deste transtorno.

Tabela 2 – Presença de desconforto associado à erupção dos terceiros molares

| DESCONFORTO | f | % |
|--------------------|------------|--------------|
| Sim | 37 | 23.9 |
| Não | 118 | 76.1 |
| TOTAL | 155 | 100.0 |

Dos 155 pacientes examinados e submetidos a exame radiográfico, obteríamos teoricamente uma amostra de 620 dentes se todos os pacientes tivessem os quatro terceiros molares presentes. Entretanto, encontramos nesta população de estudo uma amostra de 531 (85,6%) terceiros molares presentes, e 89 (14,4%) ausentes. Dos 531 dentes presentes, 69 (13%) não foram utilizados, pois encontravam-se com rizogênese incompleta, interferindo na padronização da metodologia, 239 (38,5%) estavam inclusos e 223 (36%) não inclusos (Gráfico 1).

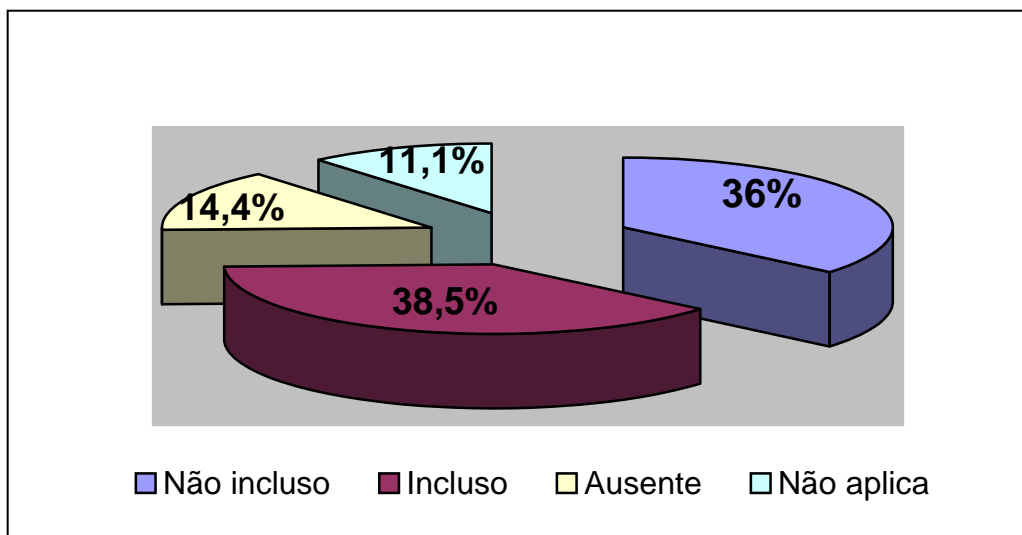


Gráfico 1 – Avaliação clínica e radiográfica inicial dos terceiros molares

Dos 531 dentes presentes, 462 (87%) terceiros molares (amostra efetiva) foram avaliados quanto ao padrão de inclusão. Destes, 239 (51,7%) encontravam-se em algum estado de inclusão, sendo que 201 (84,1%) estavam em inclusão parcial ou semi-inclusos e 38 (15,9%) em inclusão total (Tabela 3). Observou-se ainda que

daqueles com inclusão parcial (semi-inclusos), 109 (54,2%) estavam sem impacção e 92 (45,8%) encontravam-se impactados. Daqueles dentes com inclusão total, 26 (68,4%) estavam sem impacção e 12 (31,6%) apareciam impactados. Houve associação positiva entre a inclusão dentária e os terceiros molares ($p=0,0015$). Quando as subdivisões do estado de inclusão foram associadas com os diferentes terceiros molares, diferenças estatisticamente significante estiveram presentes com relação à inclusão parcial com impacção ($p < 0,0001$). A distribuição dos terceiros molares quanto ao estado de inclusão e suas subdivisões estão demonstrados nas Tabelas 3 e 4.

Tabela 3 – Distribuição dos terceiros molares de acordo com o seu estado de inclusão

| ESTADO DE INCLUSÃO | TERCEIRO MOLAR | | | | | | | | TOTAL | |
|-----------------------|----------------|-------------|-----------|-------------|-----------|-------------|-----------|-------------|------------|------------|
| | Dente 18 | | Dente 28 | | Dente 38 | | Dente 38 | | f | % |
| | f | % | f | % | f | % | f | % | | |
| Inclusão parcial | 31 | 13.0 | 32 | 13.4 | 65 | 27.2 | 73 | 30.5 | 201 | 84.1 |
| Inclusão total | 9 | 3.8 | 15 | 6.3 | 7 | 2.9 | 7 | 2.9 | 38 | 15.9 |
| TOTAL | 40 | 16.8 | 47 | 19.7 | 72 | 30.1 | 80 | 33.4 | 239 | 100 |

p-valor = 0,0015

Tabela 4 – Distribuição dos terceiros molares de acordo com as subdivisões do estado de inclusão

| ESTADO DE INCLUSÃO | TERCEIRO MOLAR | | | | | | | | TOTAL | | p-valor |
|------------------------------|----------------|------|----------|------|----------|------|----------|------|-------|-----|---------|
| | Dente 18 | | Dente 28 | | Dente 38 | | Dente 48 | | f | % | |
| | f | % | f | % | f | % | f | % | | | |
| Inclusão parcial s/ impacção | 26 | 23.8 | 26 | 23.8 | 26 | 23.8 | 31 | 28.6 | 109 | 100 | 0,8760 |
| Inclusão parcial c/ impacção | 5 | 5.4 | 6 | 6.5 | 39 | 42.4 | 42 | 45.7 | 92 | 100 | 0,0001 |
| Inclusão total s/ impacção | 7 | 26.9 | 12 | 46.2 | 3 | 11.5 | 4 | 15.4 | 26 | 100 | 0,0566 |
| Inclusão total c/ impacção | 2 | 16.7 | 3 | 25 | 4 | 33.3 | 3 | 25 | 12 | 100 | 0,8810 |

Neste estudo verificamos a associação dos diferentes estados de inclusão dos terceiros molares com os diferentes gêneros, onde os resultados mostraram associação positiva da inclusão parcial sem impacção com o gênero masculino (Tabela 5).

Tabela 5 – Distribuição do estado de inclusão do terceiro molar de acordo com o gênero

| ESTADO DE INCLUSÃO TERCEIRO MOLAR | GÊNERO | | | | TOTAL | | p-valor |
|--------------------------------------|----------|------|-----------|------|-------|-----|---------|
| | FEMININO | | MASCULINO | | f | % | |
| | f | % | f | % | | | |
| Inclusão parcial s/impacção | 41 | 37,6 | 68 | 62,4 | 109 | 100 | 0.0128 |
| Inclusão parcial c/impacção | 38 | 41,3 | 54 | 58,7 | 92 | 100 | 0,1179 |
| Inclusão total s/impacção | 10 | 38,5 | 16 | 61,5 | 26 | 100 | 0,3268 |
| Inclusão total c/impacção | 3 | 25 | 09 | 75 | 12 | 100 | 0,1489 |

De acordo com a proposta do trabalho os terceiros foram avaliados radiograficamente e submetidos a diferentes classificações propostas por Winter (1926) e Pell e Gregory (1933).

A classificação de Winter foi aplicada aos 462 terceiros molares superiores e inferiores presentes com suas raízes formadas. Os resultados obtidos foram distribuídos pela frequência com que os terceiros molares apareceram nas diferentes posições. A posição mais freqüente foi a vertical 70,1% (324), seguida de mesial 19% (88), distal 7,7% (36) e horizontal 2,8% (13). Apenas 1 dente estava em posição não devidamente identificada pela radiografia panorâmica, incluída na classificação de paranormais (outros). Foram observadas diferenças significantes em relação às posições e os dentes, exceto na posição vertical. Houve uma frequência maior de dentes inferiores na posição mesial em relação aos superiores (Tabela 6).

Tabela 6 – Distribuição dos terceiros molares de acordo com a classificação de Winter

| Classificação de Winter | TERCEIRO MOLAR | | | | | | | | TOTAL | | p-valor |
|-------------------------|----------------|------|----------|------|----------|------|----------|------|-------|-----|---------|
| | Dente 18 | | Dente 28 | | Dente 38 | | Dente 48 | | f | % | |
| | f | % | f | % | f | % | f | % | | | |
| Vertical | 87 | 26.9 | 95 | 29.3 | 74 | 22.8 | 68 | 21 | 324 | 100 | 0.1354 |
| Mesial | 6 | 6.8 | 6 | 6.8 | 32 | 36.4 | 44 | 50 | 88 | 100 | <0.0001 |
| Horizontal | 1 | 7.7 | - | - | 7 | 53.8 | 5 | 38.5 | 13 | 100 | 0.0179 |
| Distal | 13 | 36.1 | 14 | 38.9 | 5 | 13.9 | 4 | 11.1 | 36 | 100 | 0.0278 |

A classificação de Pell e Gregory avalia o terceiro molar de acordo com sua posição em relação ao plano oclusal, caracterizando diferentes posições: **A**, **B** e **C**. A posição mais freqüente foi **A**, 252 (54,5%), seguida de **B** com 179 (38,7%) e **C**, com 31 (6,7%). Não foram observadas diferenças significantes entre os dentes superiores e inferiores e suas posições (Tabela 7).

Tabela 7 – Distribuição dos terceiros molares de acordo com a classificação de Pell e Gregory em relação ao plano oclusal

| Classificação Pell e Gregory (plano oclusal) | TERCEIRO MOLAR | | | | | | | | TOTAL | p-valor | |
|--|----------------|------|----------|------|----------|------|----------|------|-------|---------|--------|
| | Dente 18 | | Dente 28 | | Dente 38 | | Dente 48 | | | | |
| | f | % | f | % | f | % | f | % | | | |
| Posição A | 65 | 25,8 | 66 | 26,2 | 63 | 25 | 58 | 23 | 252 | 100 | 0,8957 |
| Posição B | 35 | 19,5 | 37 | 20,7 | 50 | 28 | 57 | 31,8 | 179 | 100 | 0,0592 |
| Posição C | 8 | 25,8 | 12 | 38,7 | 5 | 16,1 | 6 | 19,4 | 31 | 100 | 0,2946 |

Pell e Gregory também classificam os terceiros molares de acordo com a posição que assumem em relação ao bordo anterior da mandíbula, entretanto esta classificação é específica para os dentes inferiores, caracterizando-lhes em Classe I, II e III. Para um total de 239 dentes inferiores foram encontrados por ordem de frequência: classe I com 149 dentes (62,3%) seguida de classe II com 84 (35,1%) e classe III, com 6 (2,5%). Quando associamos as classes e os dentes não encontramos diferenças significantes (Tabela 8).

Tabela 8 – Distribuição dos terceiros molares inferiores de acordo com Pell e Gregory em relação ao bordo anterior da mandíbula

| Classificação Pell e Gregory (bordo anterior da mandíbula) | TERCEIRO MOLAR | | | | TOTAL | p-valor | |
|--|----------------|----|----------|----|-------|---------|--------|
| | Dente 18 | | Dente 28 | | | | |
| | f | % | f | % | | | |
| Classe I | 73 | 49 | 76 | 51 | 149 | 100 | 0,8699 |
| Classe II | 42 | 50 | 42 | 50 | 84 | 100 | 0,9999 |
| Classe III | 3 | 50 | 3 | 50 | 6 | 100 | 0,9999 |

Os 155 pacientes avaliados apresentaram a ausência de 89 terceiros molares (14,4%). Todos os pacientes foram questionados quanto a extrações prévias deste dentes e todos afirmaram que não se submeteram a qualquer tipo de cirurgia para remoção deles. Com isto, o diagnóstico para sua ausência foi de agenesia ou não formação. O dente 18 apresentou a maior frequência de agenesia

(29,2%), entretanto esta diferença não foi significativa em relação aos demais dentes (Tabela 9). Destes 155 pacientes, 4 (2,5%) apresentaram agenesia dos quatro terceiros molares.

Tabela 9 – Frequência de ausência (agenesia) dos terceiros molares

| ANODONTIA DO 3º MOLAR | f | % |
|------------------------------|-----------|------------|
| Dente 18 | 26 | 29,2 |
| Dente 28 | 18 | 20,2 |
| Dente 38 | 24 | 27,0 |
| Dente 48 | 21 | 23,6 |
| TOTAL | 89 | 100 |

p-valor = 0,6477

Nesta pesquisa, foi verificada, por meio de exame clínico e radiográfico a presença de alterações e ou patologias associados ao terceiro molar ou ao dente adjacente nos 462 dentes avaliados. Entre as patologias, a cárie no dente adjacente foi a mais freqüente, sendo verificada em 28 dentes adjacentes, seguida de cárie no terceiro molar (9), pericoronarite (6) e 3 casos sugestivos de cistos. Entre as alterações de forma, encontramos 6 terceiros molares com dimensões características de microdente e 1 extranumerário, localizado distalmente aos dentes em referência. Os terceiros molares inferiores apresentaram um resultado superior de patologias presentes (38) em relação aos superiores (8), enquanto as alterações de tamanho (microdontia) foram verificadas apenas nos terceiros molares superiores (Tabela 10).

Tabela 10 – Alterações associadas à presença dos terceiros molares

| ALTERAÇÕES ASSOCIADAS | TERCEIRO MOLAR | | | | | | | | TOTAL | |
|--------------------------|----------------|-----|----------|-----|----------|-----|----------|-----|-------|-----|
| | Dente 18 | | Dente 28 | | Dente 38 | | Dente 38 | | f | % |
| | f | % | f | % | f | % | f | % | f | % |
| Cárie no 3º M | 5 | 1.0 | - | - | 3 | 0.6 | 1 | 0.2 | 9 | 1.9 |
| Cárie no dente adjacente | 3 | 0.6 | - | - | 12 | 2.5 | 13 | 2.8 | 28 | 6.0 |
| Cistos (sugestivo) | - | - | - | - | 2 | 0.4 | 1 | 0.2 | 3 | 0.6 |
| Pericoronarite | - | - | - | - | 4 | 0.8 | 2 | 0.4 | 6 | 1.2 |
| Microdontia | 6 | 1.2 | 1 | 0.2 | - | - | - | - | 7 | 1.5 |

6 DISCUSSÃO

A amostra desta pesquisa foi composta por 155 pacientes de 18 a 21 anos que propiciava a análise clínica e radiográfica de 620 terceiros molares. Entretanto, constatou-se a presença de 531 elementos dentais. A seleção numérica da amostra baseou-se em trabalhos similares citados na literatura, onde se observou variação dentro de uma escala de 80 a 150 pacientes (COSTA, 2004; FARIAS et al., 2003; FAYAD et al., 2004; HATTAB, 1997; KIM et al., 2003; McARDLC; RENTON, 2005; SAGLAN; TÜZÜM, 2003; SANDHU; KAUR, 2005; VENTÃ; TURTOLA; YLIPAAVALNIEMI, 1993, 2001; VENTÃ; YLIPAAVALNIEMI; TURTOLA, 2004). Uma das dificuldades de estudar a prevalência de dentes inclusos é a seleção de uma amostra representativa que deve ser feita por uma seleção aleatória na população. Estudos longitudinais que trabalham com amostras maiores, em geral são oriundos de radiografias de arquivos já realizadas em institutos especializados, cuja população é previamente selecionada em universidades, clínicas, hospitais, instituições, e outros lugares relacionados à prática odontológica, e em geral requisitados pelos seus Dentistas. Reforçando este argumento, Richardson, em 1977, já relatava esta dificuldade, citando que, grupos experimentais selecionados por processo aleatório e compostos por um grande número de pacientes são difíceis de encontrar.

Os terceiros molares são os dentes mais freqüentemente inclusos e impactados, e estão em primeiro lugar como os dentes submetidos à intervenção cirúrgica para remoção, principalmente após os 20 anos (EKLUND; PITTMAN, 2001; HATTAB; RAWASHEDH; FAHMY, 1995; SHEPHERD et al., 1993). As diferentes posições anatômicas determinam diferentes riscos para o desenvolvimento de condições patológicas e planejamento cirúrgico. Estudos relativos às relações anatômicas destes dentes contribuem para a discussão sobre o diagnóstico e tratamento mais apropriado (BATAINEH; ALBASHAIREH; HAZZA, 2002; EKLUND; PITTMAN, 2001; PETERSON, 2005; KNUTSSON et al., 1997; KRUGER; THOMSON; KONTHASINGHE, 2001; SAGLAN, TÜZÜM, 2003; SASANO et al., 2003).

A erupção dos dentes permanentes faz parte de uma complexa série de eventos controlados geneticamente. Através destes eventos, um germe dentário

desenvolve-se, e o dente erupciona na arcada em sua posição funcional. Existe um período cronológico definido para erupção de cada dente. Neste período, o estado de inclusão dentária faz parte do processo eruptivo contínuo e por isso é considerado fisiológico (PETERSON, 2005; CHIAPASCO et al., 2006). Entretanto, quando o dente está completamente formado e não aparece no tempo esperado, permanecendo dentro dos tecidos, a inclusão passa a ser motivo de preocupação, visto que este processo de retenção prolongada tem sido associado com a impacção dentária e alterações patológicas nesta região, acrescentando ainda que o terceiro molar é o dente que apresenta a maior imprevisibilidade no seu tempo de erupção. (GREGORI, 1996).

A faixa etária selecionada é justificada pelo fato ser o período em que os terceiros molares completam sua formação e erupcionam na boca, apesar de ser imprevisível e variável estimar com precisão a época certa para sua erupção. Diversos trabalhos citam 20 anos a média mais freqüente (HATTAB; ALHAIJA, 1999; RICHARDSON, 1977). A população deste estudo apresentou uma média de 19,4 anos de idade, não sendo homogênea em relação ao gênero, com mais pacientes masculinos 95 (61,3%) que feminino 60 (38,7%), visto que o critério de seleção foi baseado num processo de sorteio aleatório de estudantes de um Centro Federal de Educação Tecnológica, cuja população predominante nestes cursos pertencia ao sexo masculino.

Considerando os diferentes estados de inclusão total e parcial como subdivisões do estado de inclusão dentária foram obtidas da amostra estudada, 223 (48,3%) dentes totalmente erupcionados e mais da metade 239 (51,7%) não erupcionados ou inclusos. A maioria dos trabalhos citados na literatura apresentou considerável variação na incidência da inclusão, mostrando resultados que variam de 11% a 68%, uma vez que sofrem influências da idade, raça, variações de definições sobre o termo inclusão, hábitos alimentares, gênero etc. (BASILE; GREGORI, 2004; HATTAB; RAWASHEDH; FAHMY, 1995; PETERSON, 2005; OBIECHINA; FASOLA, 2001; SANDHU; KAUR, 2005).

Apesar de não haver um consenso da inclusão em relação ao gênero, a maioria dos trabalhos tem mostrado uma maior tendência da impacção para o sexo feminino (CERQUEIRA et al., 2007; CHIAPASCO et al., 2006; GARCIA; CHAUNCEY, 1989; SAGLAM; TÜZÜM, 2003; VENTÄ; TURTOLO; YLIPAAVALNIEMI, 1993), atribuindo isto, ao fato de que as mulheres em relação

aos homens, têm seu crescimento ósseo terminado justamente quando os terceiros molares começam a erupcionar (HELMAN, 1936; MARZOLA, 1990). Neste estudo, o estado de inclusão parcial sem impacção foi mais freqüente e significativa em pacientes do gênero masculino, entretanto, este estado pode representar uma aparente inclusão devido sua erupção retardada, visto que estes pacientes terminam seu crescimento ósseo mais tarde, considerando sua faixa etária. Outros trabalhos não encontraram diferenças quando avaliaram somente o estado de inclusão (VASCONCELOS et al., 2002; COSTA et al., 2004). Entretanto, há um consenso de que os terceiros molares representam 90% a 98% dos dentes inclusos (BATAINEH; ALBASHAIREH; HAZZA, 2002; BISHARA, 1999; HATTAB, 1997). Tanto a faixa etária selecionada como a seleção da amostra baseada em dentes com rizogênese completa foram critérios que facilitaram a padronização destas classificações.

A grande maioria dos terceiros molares considerados inclusos estava em inclusão parcial, ou semi-inclusos com 201 elementos dentais (84,1%) e, o restante em inclusão óssea total, 38 (15,9%). Devido o terceiro molar apresentar um período imprevisível para erupção e sofrer ao longo do tempo mudanças de posição, (HATTAB; ALHAIJA, 1999; RICHARDSON, 1977), esta condição de inclusão ou semi-inclusão encontrada nesta população pode não ser definitiva e até mesmo confundir-se com o processo de erupção. É possível que possam irromper totalmente mais tarde, principalmente aqueles que não apresentaram obstáculo impedindo seu irrompimento na faixa etária estudada. Diversos trabalhos de acompanhamento da erupção dos terceiros molares confirmam estas possibilidades (KRUGER; THOMSON; KONTHASINGHE, 2001; VENTÃ; TURTOLA; YLIPAAVALNIEMI, 2001; VENTÃ; YLIPAAVALNIEMI; TURTOLA, 2004).

Por outro lado, quando foram avaliados somente os dentes em inclusão parcial ou semi-inclusos que constituíram a maioria, observamos que quase a metade deles estavam impactados, 92 (45,8%), ou seja, apresentavam-se radiograficamente impedidos de irromper devido à obstrução ocasionada pelo dente vizinho. Esta condição de inclusão foi bastante superior em relação à inclusão total com impacção, e mais freqüente nos dentes inferiores 81 (40,3%) que nos superiores 11 (5,5%). Estes resultados foram semelhantes àqueles encontrados por Saglan e Tüzüm (2003) e Quek et al. (2003). Apesar da metodologia utilizada neste trabalho ter utilizado uma amostra aleatória, diferentemente de outros que utilizaram radiografias de arquivos, observou-se a mesma tendência de resultados, onde foram

observadas maiores freqüências de inclusão parcial com impacção para os dentes inferiores, talvez isto possa explicar o maior número de trabalhos referentes aos terceiros molares inferiores impactados.

A decisão clínica sobre a remoção do terceiro molar impactado/incluso sem sintomatologia, baseado exclusivamente na aparência radiográfica de pacientes aos 18 anos não é um parâmetro suficiente, pois, grande proporção deles erupcionam posteriormente, e ainda, fatores relacionados à sintomatologia, doenças infecciosas, potencial de perigo ao dente adjacente também devem ser levados em conta (KRUGER; THOMSON; KONTHASINGHE, 2001). Após a idade de 25 anos, não é provável que terceiro molar impactado erupcione numa posição funcional (GARCIA; CHAUNCEY, 1989; VENTÃ; TURTOLA; YLIPAAVALNIEMI, 1993). Ao contrário, o risco dele estar envolvido com patologias aumenta com a idade (HUANG; MERCIER, 1992; VAN DER LINDER; CLEATON-JHONES, 1995). Considerando que no presente estudo a população esteja numa faixa etária inferior a 25 anos, o acompanhamento clínico e radiográfico periódico desta condição seria o procedimento mais adequado para aqueles pacientes sem sintomatologia ou outra indicação mais precisa, uma vez que são passíveis de mudanças (HATTAB, 1997; KRUGER; THOMSON; KONTHASINGHE, 2001; VENTÃ; TURTOLA; YLIPAAVALNIEMI, 2001). Um dos critérios que utilizamos para minimizar esta possibilidade de grandes mudanças durante o processo fisiológico de erupção e formação dental foi avaliar somente aqueles dentes com rizogênese completa, deixando 11,1% da amostra (69 dentes) sem definir sua condição de inclusão ou posições angulares.

As características anatômicas dos terceiros molares observadas nas radiografias panorâmicas são feitas baseadas em vários sistemas de classificação, entre eles, os mais utilizados são de Winter (1926) e Pell e Gregory (1933). Diversos trabalhos realizados por Cerqueira et al. (2007); Costa et al. (2004); Farias et al. (2003); Marqués, Berini-Aytés e Gay-Escoda (2006); Marzola, Camparin e Toledo Filho (2006); Sandhu e Kaur (2005); Sasano et al. (2003) utilizaram esta classificação. Essa avaliação permite o acompanhamento contribuindo sobre a decisão de remover ou não o dente impactado, facilitando o planejamento cirúrgico quando necessário.

Neste estudo a posição vertical foi a mais freqüente com (70,1%), seguida da mesioangular (19%), e disto angular (7,8%). Estes resultados concordam

com Cerqueira et al. (2007); Costa (2004); Farias et al. (2003); Knutsson et al. (1997); Marqués, Berini-Aytés e Gay-Escoda (2006); Marzola, Camparin e Toledo Filho (2006); Sandhu e Kaur (2005) que encontraram também a posição vertical como a mais freqüente, discordando de Quek et al. (2003) e Güngörmüs (2002) que encontraram a posição mesial mais freqüente, observando-se, portanto que essas freqüências se alternam nos diferentes trabalhos entre as posições verticais e mesioangulares.

Com relação às posições, diferenças foram encontradas entre os dentes 18 e 28 (maxila) e os 38 e 48 (mandíbula), como a freqüência de inclusão e posições mesial e horizontal mais freqüentem na mandíbula que maxila mostrando-se significantes. Em contrapartida, as posições verticais e distais dos terceiros molares foram mais observadas na maxila. Estudos mostraram resultados semelhantes (QUEK et al., 2003; OLASOJI, 2000; VASCONCELOS, 2002; CERQUEIRA et al., 2007). Essas diferenças podem ser devido ao fato de que os ossos maxilares e mandibulares apresentarem características diferentes, ressaltando que o osso mandibular é mais espesso e o espaço para a erupção deste último dente estar limitado por paredes mais compactas.

No presente estudo foram observadas posições mesiais extremamente severas associadas à impacção do terceiro molar o que poderá dificultar a erupção destes dentes, que embora estejam dentro da faixa etária previsível de erupção, já se encontram com rizogênese completa (MOLLAOGLU; CETINER; GÜNGÖR, 2002). A posição horizontal foi também observada em 13 dentes que necessitarão de cirurgia ou proervação, uma vez que estudos de acompanhamento mais longos para estes dentes mostraram-nos a impossibilidade de erupção para estes casos (KRUGER; THOMSON; KONTHASINGHE, 2001). Enfatizando-se, entretanto, que haverá a necessidade de avaliarmos criteriosamente cada caso, esclarecendo ao paciente dos riscos e benefícios e as possibilidades de mudanças nesta faixa etária, fundamentando nossos conceitos sempre em evidências clínicas e científicas.

A avaliação radiográfica deste estudo baseou-se na posição e profundidade do terceiro molar, que possui importante papel na etiologia das impacções, diagnóstico e tratamento das inclusões. Os resultados de Kruger, Thomson e Konthasinghe (2001) mostraram que quando o terceiro molar apresenta posição horizontal não erupcionam, mas, entre 20% a 50% daqueles com outro tipo de posição tendem a erupcionar posteriormente, provavelmente como o resultado do

crescimento esquelético atrasado e mudanças de posição do dente como parte normal do processo eruptivo. A inclinação mesial, acentuada tem sido descrita como desfavorável para a erupção do dente superior, ao contrário da vertical (PETERSON, 2005).

A maioria dos terceiros molares desta pesquisa encontrava-se numa posição relativamente favorável de erupção que é a vertical 324 (70,1%) para a faixa etária selecionada, o que não assegura a erupção de todos eles. Todavia ressaltamos a associação da posição mesioangular dos dentes inferiores com a impacção dentária, tendenciando uma condição desfavorável para erupção de 55 dentes. Foram observados também casos de posição horizontal em que praticamente o prognóstico foi desfavorável para erupção posterior, mesmo com o tempo, conforme mostrado no trabalho de Kruger, Thomson e Konthasinghe (2001). Estudos de seguimento ou acompanhamento deverão ser realizados a fim de comparar estes resultados em idades mais avançadas para aqueles casos de prognóstico duvidoso em relação à completa erupção.

Quanto à classificação de Pell e Gregory (1933) que leva em conta a posição do terceiro molar em relação ao plano oclusal, os nossos resultados mostraram que a posição mais freqüente foi a de posição A (54,6%). Esta posição teoricamente coloca o terceiro molar em posição favorável de erupção, e tem sido a mais encontrada nos diversos trabalhos (FARIAS et al., 2003; MARQUÉS; BERINI-AYTÉS; GAY-ESCODA, 2006). Em oposição, situam-se aqueles classificados em posição C (6,7%).

De acordo com a posição que o terceiro molar assume em relação ao bordo anterior da mandíbula, levando em conta a profundidade, a freqüência mais encontrada foi a classe I (62,3%), seguida pela classe II (35,2%) e classe III (2,5%). Quanto maior o número, mais profundamente o dente está situado no ramo, conferindo um grau de dificuldade cirúrgica aumentado (MEDEIROS et al., 2003).

Marqués, Berini-Aytés e Gay-Escoda (2006), encontraram a posição II A e II B de Pell e Gregory (1933) associada com a posição vertical do terceiro molar relacionado a resultados desfavoráveis, ou desenvolvimento de complicações, principalmente naqueles dentes semi-inclusos. Neste estudo quando houve associação das classificações propostas encontramos com maior freqüência o dente na posição vertical com classe II A, considerando-se todos os dentes (N=462) da amostra avaliada radiograficamente, portando, colocando-os numa posição de

erupção favorável. Em seguida tivemos a classe II B considerada desfavorável quando em estado de semi-inclusão. No trabalho de Obiechina e Fasola (2001) encontraram resultado semelhante e considerou a cirurgia de maior grau de dificuldade naqueles dentes em posição C e III, aconselhando realizá-las sob anestesia geral.

Dos 155 pacientes avaliados quanto à sintomatologia associada ao terceiro molar, 36 indivíduos relataram a dor (23,22%) como o sintoma mais freqüente. Em geral, ela aparece como um sintoma de patologia associada ao terceiro molar, entre elas a pericoronarite, citada por diversos autores como a mais freqüente (BATAINEH; ALQUDAH, 2003; GÜNGÖRMÜS, 2002; SAGLAM; TÜZÜM, 2003; SASANO et al., 2003). Acredita-se que esta sintomatologia dolorosa gerada na região do dente incluso possa ser desencadeada pelo trauma nos tecidos, falta de espaço para erupção completa, higiene bucal negligenciada e dificultada, favorecendo o acúmulo de placa bacteriana e aparecimento de infecções, como a pericoronarite, para aqueles pacientes que relataram sintomatologia neste estudo.

Com relação à associação da presença dos terceiros molares com alterações ou patologias específicas, neste estudo encontramos a cárie na distal do segundo molar como a patologia que apareceu com maior freqüência (28), seguida de cárie na oclusal do terceiros molares (9), pericoronarite (6), cistos (3).

A literatura mostra uma forte associação do risco de desenvolver cárie específica na região disto - cervical do segundo molar na presença do terceiro molar semi-incluso ou impactado com posição mesioangular (KNUTSSON et al., 1996; VAN DER LINDER; CLEATON-JHONES, 1995). McArdlc e Renton (2005) acrescentam que esta associação tão característica não tem sido encontrada em nenhum outro cenário clínico e geralmente tende a aparecer como um fenômeno tardio, pois, mesmo naqueles pacientes com boas condições de higiene, o acesso para limpeza torna-se difícil neste ponto formado pela impacção do terceiro molar sobre o segundo molar.

Acredita-se que a incidência desta condição (N= 28 casos) poderá aumentar em idades mais avançadas, uma vez que a população de estudo encontrava-se na média inferior a 20 anos de idade, refletindo um período de tempo relativamente pequeno deste dente em contato com o segundo molar. A angulação e impacção mesial, vista principalmente nos dentes inferiores pode ter contribuído para que o processo carioso nesta região estivesse tão presente.

A cárie na oclusal do terceiro molar foi verificada em 9 dentes dos 531 presentes. Poucos trabalhos têm direcionado um estudo específico para prevalência de cárie exclusiva destes dentes. Daniel Shugars et al. (2005) estudou a incidência de cárie em terceiro molar assintomático erupcionados, onde constatou 28% de 303 pacientes examinados com pelo menos um dente cariado, sendo visto com maior frequência em pacientes acima de 25 anos, não sendo um fenômeno isolado para estes dentes.

Considerando a cárie como uma doença infecto-contagiosa e multifatorial (KRASSE, 1988) e não um fenômeno isolado para o terceiro molar, fatores como a higiene dificultada pelo acesso e o período imprevisível que demora de meses a anos para completa erupção destes dentes, faz com que os terceiros molares, principalmente os semi-inclusos, fiquem mais expostos aos fatores etiológicos da cárie.

Uma das justificativas utilizadas para a remoção profilática do terceiro molar é a forte relação de cistos e tumores associados a estes dentes inclusos ou impactados. A literatura mostra que o desenvolvimento destas patologias estarem associado aos terceiros molares é aparentemente baixo. Tendo, ainda, reportado a incidência em torno de 2,31%, onde severas impacções de terceiro molares inferiores são fatores que predispõe ao aparecimento destas patologias, e a maioria das alterações císticas foi verificada na idade de 20 a 25 anos. A idade foi um fator que apareceu fortemente associado ao aparecimento desta alteração. (BAYKUL et al., 2005; GUVEN; KESKIN; AKAL, 2000).

O presente estudo mostrou o aparecimento de 3 casos sugestivos de cistos dentígero associados a coroa dos terceiro molar. Porém, as evidências radiológicas baseadas no alargamento do saco pericoronário, diagnóstico provável neste trabalho, não são critérios definitivos para o diagnóstico desta patologia (SCIUBBA, 1991). Entretanto, estes dados nos conduzem a um posicionamento mais cauteloso frente a esta condição, orientado o paciente para realizar uma preservação radiográfica, evitando assim uma intervenção cirúrgica precoce e desnecessária diante destes casos.

É muito frequente o aparecimento de adolescentes à procura do Cirurgião-Dentista, com dor e inchaço intra oral e tecido mole traumatizado ao redor do terceiro molar. Estes sinais e sintomas em geral sugerem crises de pericoronarite associado a estes dentes que em sua maioria encontram-se em estado de semi-

inclusão. Estes jovens têm sua rotina comprometida por conta deste transtorno deixando-os impotentes diante da decisão mais assertiva.

Pericoronarite é uma infecção dolorosa muito comum e mais associada à presença de terceiros molares impactados, sendo vista com maior frequência entre as idades de 17 a 21 e pico de incidência e entre 21 a 25 anos (VENTÃ; TURTOLA; YLIPAAVALNIEMI, 1993). Os principais sinais e sintomas da doença na sua forma aguda são: dor, trismo, disfagia, halitose e inchaço. Muitos autores tem relatado o estado de impacção e posição do terceiro molar como fatores predisponentes para o aparecimento de manifestações clínicas, entre elas a pericoronarite (MARQUÉS; BERINI-AYTÉS; GAY-ESCODA, 2006).

Apesar da literatura reportar a pericoronarite como sendo a patologia mais associada ao aparecimento do terceiro molar, (SAGLAN; TÜZÜM, 2003; SHUGARS et al., 2005). Apenas 6 casos foram diagnosticados no momento da pesquisa, através do aspecto clínico e sintomatologia presente. Os demais pacientes que relataram dor (25), inchaço, mucosa mordiscada tiveram estes sintomas de forma intermitente em algum momento, o que nos conduz a possíveis diagnósticos de pericoronarite recorrente ou sub-aguda. Condições satisfatórias de higiene e informações sobre esta patologia podem ter contribuído para minimizar o risco da fase aguda nestes pacientes, visto que eles dispõem de atendimento odontológico na própria instituição de estudo.

Com relação às alterações de forma, foi verificado que todos apareceram na maxila, entre eles encontramos 1 dente extranumerário situado distalmente ao terceiro molar e 6 casos de microdontia. A literatura reporta que os terceiros molares apresentam maior frequência de microdontia isolada e sem função na cavidade oral (BISHARA; ANDREASEN, 1983; HATTAB; RAWASHEDH; FAHMY, 1995; NEVILLE; DAMM; WHITE, 2001), portanto o número de dentes encontrados com esta alteração não se apresentou surpreendente.

Os terceiros molares são também os dentes que apresentam maiores frequências de agenesia, ou falta de desenvolvimento ou ausência congênita (BISHARA, 1999; HATTAB; RAWASHEDH; FAHMY, 1995). Nesta pesquisa todos os pacientes questionados relataram que não fizeram cirurgia prévia para remoção de terceiro molar, sendo examinados por meio de exame clínico e radiográfico a fim de confirmar a ausência. Partindo do pressuposto que esta cirurgia é bastante específica e fácil de ser lembrada e que a idade de irrompimento destes dentes

estarem dentro dos limites da faixa etária estudada e as características anatômicas da região dos molares, consideramos a ausência de todos os terceiros molares como agenesia.

A literatura tem reportado incidências de agenesias que variam de 1% a 35% dependendo da população analisada (BISHARA; ANDREASEN, 1983; HATTAB; RAWASHEDH; FAHMY, 1995; NEVILLE et al., 1998; TAVAJOH-KERMANI; KAPUR; SCIOTE, 2002). Os resultados desta pesquisa apontaram uma frequência de agenesia de 89 (14,4%) terceiros molares. Em idades mais superiores à do nosso estudo tem sido verificado maiores ausências destes dentes, entretanto justificada por conta de possíveis extrações relacionadas a complicações (HATTAB; ALHAIJA, 1999). Nos estudos de Goren et al. (2005), encontraram um percentual de agenesia maior que o deste trabalho, com 38,5% em recrutas, enquanto Sandhu e Kaurr (2005) inferiores a este, com 11,5%. Embora a etiologia da agenesia tenha causa desconhecida, estes resultados nos levam a questionar sobre o processo involutivo para estes dentes que podem estar acontecendo diante desta nova geração ou civilização moderna (BISHARA, 1999; GREGORI, 1996; HATTAB; RAWASHEDH; FAHMY, 1995).

A cirurgia para remoção de terceiros molares é o procedimento mais realizado em adultos jovens, devido às diversas complicações associadas a esta condição, tornando-se de grande relevância a avaliação clínica e radiográfica no diagnóstico e planejamento cirúrgico. Entretanto, faz-se necessário que haja uma maior oferta de atendimentos para estes casos nos serviços públicos. A divulgação de pesquisas desta natureza junto às autoridades, associações de classe, secretarias de saúde, conselhos etc. e a comunidade em geral são fundamentais para que se possa contemplar/conquistar dentro das políticas públicas de saúde, espaço voltado para solução deste problema que atinge grande parte da população.

7 CONCLUSÃO

Diante do exposto, conclui-se que:

- a) a inclusão dentária foi uma condição freqüente na amostra(51,7%), onde foram observados terceiros molares em diferentes padrões de inclusão;
- b) a presença dos terceiros molares na amostra esteve associada ao aparecimento de patologias específicas, tais como, cárie na distal do adjacente e episódios freqüentes de incômodos associados à dor;
- c) as posições segundo Winter e Pell e Gregory mais freqüentes foram seqüencialmente a vertical, mesial, distal e horizontal; Classe I, II e III; Posições A, B e C;
- d) a freqüência de anodontia na amostra foi de 14,4%.

REFERÊNCIAS

ARCHER, W. H. **Impacted teeth**. 5. ed. Philadelphia: W.B. Saunders Company, 1975. v. 1. cap. 5.

BASILE, J. N.; GREGORI, C. Dentes inclusos. In: GREGORI, C.; CAMPOS, A. C. **Cirurgia buco-dento-alveolar**. 2. ed. São Paulo: Sarvier, 2004. cap. 14.

BATAINEH, A. B.; ALBASHAIREH, Z. A.; HAZZA, A. M. The surgical removal of mandibular third molars. A study in decision making. **Quintessence Int.**, [s.l.], v. 33, n. 8, p. 613-917, 2002.

BATAINEH, A. B.; ALQUDAH, Mansour A. The predisposing factors of pericoronitis of mandibular third molars in a Jordanian population. **Quintessence International**, [s.l.], v. 34, n. 3, p. 227-231, 2003.

BAYKUL, T. et al. Incidence of cystic changes in radiologically normal impacted lower third molar follicles. **Oral Surg Oral Med Oral Pathol Pral Radiol Endod**, [s.l.], n. 99, p. 542-545, 2005.

BEBEDIKSTOTTIR, I. S. et al. Accuracy of digital and film panoramic radiographs for assessment of position and morphology of mandibular third molars and prevalence of dental anomalies and pathologies. **Dentomaxillofac Radiol.**, [s.l.], v. 32, n. 2, p. 109-115, 2003.

BISHARA, S. E.; ANDREASEN, G. Third molars: a review. **Am J Orthod**, [s.l.], n. 83, p. 131-137, 1983.

BISHARA, S. E. Third molars: a dilemma! Or is it? **Am J Orthod Dentofacial Orthop**, [s.l.], n. 33, p. 115-628, 1999.

CARLINI, Maria das Graças. Avaliação do posicionamento dos terceiros molares em casos tratados com e sem extrações de pré-molares. **R Dental Press Ortodon Ortop Facial**, Maringá, v. 8, n. 1, p. 37-43, jan./fev. 2003.

CERQUEIRA, Paulo Roberto Ferreira et al. Análise da topografia axial dos terceiros molares inclusos através da radiografia panorâmica dos maxilares em relação à classificação de Winter. **Revista Odonto Ciência**, Rio Grande do Sul, v. 22, n. 55, p. 16-22, jan./mar. 2007.

CHIAPASCO, Matteo et al. Dente incluído. In: _____. **Cirurgia oral: texto e atlas colorido**. São Paulo: Ed. Santos, 2006. cap. 5.

CONKLIN, W. W.; STAFNE, E. C. A study of odontogenic epithelium in the dental follicle. **J Amer Dent Assoc**, [s.l.], n. 39, p. 143-148, 1949.

COSTA, Maria Aparecida et al. Freqüências de terceiros molares mandibulares impactados e suas posições anatômicas no Instituto de Radiologia Odontológica do Maranhão. **Rev. Ciênc. Saúde**, [s.l.], v. 6, n. 2, p. 44-49, jul./dez. 2004.

EKLUND, S. A.; PITTMAN, J. I. Third-molar removal patterns in an insured population. **J Am Dent Assoc**, [s.l.], n. 132, p. 469, 2001.

FARIAS, Jener Gonçalves de et al. Prevalência de dentes inclusos em pacientes atendidos na disciplina de cirurgia do Curso de Odontologia da Universidade Estadual de Feira de Santana. **Pesq Bras Odontoped Clin Integr**, João Pessoa, v. 3, n. 2, p. 15-19, jul./dez. 2003.

FAYAD, N. H. et al. Eruption of third molars: relationship to inclination of adjacent molars. **Am J Orthod Dentofacial Orthop**, [s.l.], v. 125, n. 2, p. 200-202, 2004.

GANSS, C. et al. prognosis of third molar eruption. **Oral Surg Oral Med Oral Pathol**, [s.l.], v. 76, n. 6, p. 688-693, 1993.

GARCIA, R.; CHAUNCEY, H. The eruption of third molars in adults: a 10 years longitudinal study. **Oral Surg Oral Med Oral Pathol.**, [s.l.], v. 9, n. 68, 1989.

GIROD, S. C.; GERLACH, K. L.; KRUEGER, G. Cysts associated with long-standing impacted third molars. **Int J Oral Maxillofac Surg**, [s.l.], n. 22, p. 110-112, 1993.

GOREN, S. et al. Prevalence of congenitally missing teeth in israeli recruits. **Oral Maxillofac Surg**, [s.l.], v. 63, n. 9, p. 1278-1282, Sept. 2005.

GREGORI, Carlos. **Cirurgia buco-dento-alveolar**. São Paulo: Sarvier, 1996. cap. 12.

GÜNGÖRMÜS, Metin. Pathologic status and changes in mandibular third molar position during orthodontic treatment. **The Journal of Contemporary Dental Practice**, [s.l.], v. 3, n. 2, p. 1-9, May 2002.

GUVEN; KESKIN, A.; AKAL, U. K. The incidence of cysts and tumors around impacted third molars. **Oral Maxillofac Surg**, [s.l.], n. 29, p. 131-135, 2000.

HATTAB, F. N.; ALHAIJA, E. S. J. A. Radiographic evaluation of mandibular third molar eruption space. **Oral Surg Oral Med Oral Pathol radiol Endod**, [s.l.], v. 88, n. 3, p. 285-91, 1999.

_____. Position changes and eruption of impacted mandibular third molars in young

adults. **Oral Surg Oral Med Oral Pathol radiol Endod**, [s.l.], v. 84, n. 6, p. 604-608, 1998.

HATTAB, F. N. Positional changes and eruption of impacted mandibular third molar in young adults . **Oral surg Oral Med Oral Pathol Oral Radiol Endod**, [s.l.], v. 84, n. 6, p. 604-608,1997.

HATTAB, F. N.; RAWASHEDH, M. A, FAHMY, M. S. Impaction status of third molar in jordanian students. **Oral surg Oral Med Oral Pathol Oral Radiol Endod.**, [s.l.], v. 79, n. 1, p. 24-29,1995.

HELLMAN, M. Our third molar teeth: their eruption, presence and absence. **Dental Cosmos**, [s.l.], v. 78, n. 7, p. 750-762, July 1936.

HUANG, H.; MERCIER, P. Asymptomatic impacted teeth in edentulous jaws undergoing preprosthetic sugery: a long-term evaluation. **Int J Oral Maxillofac Surg**, [s.l.], n. 21, p. 147-149, 1992.

KIM, T. W.; ARTUN, J.; BEHBEHANI, F.; ARTESE, F. P. Prevalence of third molar impaction in orthodontic patients treated nonextraction and with extraction of 4 premolars. **Am I Orthod Dentofacial Orthop**, [s.l.], n. 123, p. 138-145, 2003.

KNUTSSON, K. et al. General dental practioners evaluation of the need for extraction of asymptomatic mandibular third molar. **Community dental Oral Epidemiol**, [s.l.], n. 20, p. 347-350, 1992.

KNUTSSON, K. et al. Judgement on removal of asymptomatic mandibular third molars: influence of position, degree of impaction, and patient's age. **Acta Odontol Scand**, [s.l.], v. 54, n. 6, p. 345-354, 1996,

KNUTSSON, Kerstin et al. Mandibular third molars as mediated by three cues. **Acta Odontol Scand**, [s.l.], n. 55, p. 372-377, 1997.

KOERNER, K. R. The removal of impacted third molar: principles and procedures. **Dent Clin North Am**, [s.l.], n. 38, p. 255-278, 1994.

KRASSE, B. **Risco de cárie**: um guia prático para avaliação e controle. 2. ed. São Paulo: Quintessence, 1988.

KRUGER, E.; THOMSON, W. M.; KONTHASINGHE, P. Third molar outcomes from age 18 to 26: findings from a population-based new Zealand longitudinal stud. **Oral Surg Oral Med Oral Pathol Oral Radiol Endod**, [s.l.], v. 19, n. 2, p. 150-155, 2001.

LICHT, W. Terceiros molares inferiores inclusos. **Quintessencia**, [s.l.], v. 4, n. 1, p. 9-14, 1977.

MARQUÉS, Nieves; BERINI-AYTÉS, Leonardo; GAY-ESCODA, Comes. Influence of lower third molar position on the incidence of preoperative complications. **Oral Med Oral Pathol Oral Radiol Endod**, [s.l.], n. 102, p. 725-732, 2006.

MARZOLA, Clóvis; CAMPARIN, Eliston; TOLEDO FILHO, João Lopes. Third molars classifications prevalence in the cities of Cunha Porã, maravilha and palmitos in the northwest of Santa Catarina state in Brazil. **Revista Odonto Ciência**, Rio Grande do Sul, v. 21, n. 51, p. 55-66, jan./mar. 2006.

McARDLC, Louis W.; RENTON, Tara F. Distal cervical caries in the mandibular second molar: an indication for the prophylactic removal of the third molar? **British Journal of Oral and Maxillofacial Surgery**, [s.l.], n. 44, p. 42-45, 2005.

McDONALD, R. E.; AVERY, D. R. **Erupção dos dentes**: fatores locais, sistêmicos e congênitos que influenciam o processo. 7. ed. Rio de Janeiro: Guanabara Koogan, 2001. cap. 9.

MEDEIROS, Paulo José et al. Classificação dos dentes inclusos. In: _____. **Cirurgia dos dentes inclusos**: extração e aproveitamento. São Paulo: Ed. Santos, 2003. cap. 5.

MOLLAOGLU, Nur; CETINER, Sedat; GÜNGÖR, Kahraman. Patterns of third molar impaction in a group of volunteers in Turkey. **Clin Oral Invest**, [s.l.], n. 6, p. 109-113, 2002.

NEVILLE, Brad W.; DAMM, Douglas D.; WHITE, Dean H. Cistos e tumores odontogênicos. In: _____. **Atlas colorido de patologia oral clínica**. 2. ed. Rio de Janeiro: Guanabara Koogan, 2001. cap. 12.

NEVILLE, B. W. et al. **Anomalias dos dentes**. Rio de Janeiro: Guanabara Koogan, 1998. cap. 2.

OBIECHINA, A. E.; FASOLA, A. O. Impacted mandibular third molars: depth of impaction and surgical methods of extraction among Nigerians. **Odontostomatol Trop**, [s.l.], v. 24, n. 94, p. 33-36, 2001.

OLASOJI, H. O.; ODUSANYA, S. A. Comparative study of third molar impaction in rural and urban areas of south-western Nigeria. **Odontostomatol Trop**, [s.l.], n. 90, p. 25-28, 2000.

OWOTADE, F. J. et al. Dental radiographic features of impacted third molars and some management implications. **Odontostomatol Trop**, [s.l.], v. 26, n. 103, p. 14, 2003.

PELL, G. J.; GREGORY, B. T. Impacted mandibular third molars: classification and modified techniques for removal. **Dent Dig**, [s.l.], v. 39, n. 330, 1933.

PELTROCHE-LLACSHUANGA, H. et al. Investigation of infectious organisms causing pericoronitis of the mandibular third molar. **J Oral Maxillofac**, [s.l.], n. 58, p. 611-616, 2000.

PETERSON, L. J.; Princípios do tratamento de dentes impactados. In: _____. **Cirurgia oral e maxilofacial**: contemporânea. 4. ed. Rio de Janeiro: Elsevier, 2005. cap. 9.

QUEK, S. L. et al. Pattern of third molar impaction in a Singapore Chinese population: a retrospective radiographic survey. **Int J Oral Maxillofac Surg**, [s.l.], v. 32, n. 5, p. 548-552, 2003.

RETTON, T; SMEETON, N.; MCGUNK, M. Factors predictive of difficulty of mandibular third molar surgery. **Br Dent J**, [s.l.], v. 190, n. 11, p. 607-610, 2001.

RICHARDSON, M. E. The etiology prediction of mandibular third molar impaction. **Angle Orthod**, [s.l.], n. 47, p. 165-172, 1977.

SAGLAN, Ali Alp; TÜZÜM, Senol. Clínicl and radiologic investigation of the incidence, complications, and suitable removal times for fully impacted teeth in the Turkish population. **Quintessence International**, [s.l.], v. 34, n. 1, p. 53-59, 2003.

SANDHU, Sumeet; KAUR, Tejinder. Radiographic evaluation of the status of third molars in the Asian-Indian students. **J Oral Maxillofac Surg**, [s.l.], n. 63, p. 640-645, 2005.

SASANO, Takashi et al. Influence of angular position and degree of impaction of third molars on development of symptoms: long-term follow-up under good oral hygiene conditions. **Tohoku J. Exp. Med.**, [s.l.], n. 200, p. 75-83, 2003.

SCIUBBA, J. J. Evaluating dentigerous cysts. **Gen Dent**, [s.l.], v. 39, n. 5, p. 313-315, 1991.

SHEPHERD, J. P. et al. Service: mix of oral and maxillofacial surgeons in Australia and New Zeland. **Int J Oral Maxillofac Surg**, [s.l.], n. 22, p. 310-313, 1993.

SHUGARS, Daniel et al. Incidence of occlusal dental caries in asymptomatic third molars. **J Oral Maxillofac Surg**, [s.l.], n. 63, p. 341-346, 2005.

VAN DER LINDER, W.; CLEATON-JHONES, Plownie M. Diseases and lesion associated with third molars: review of 1001 cases. **Oral Surg Oral Med Oral Pathol Pral Radiol Endod**, [s.l.], v. 79, n. 142, 1995.

VASCONCELOS, R. J. H. et al. Incidência de terceiros molares retidos em relação a classificação de Winter. **Rev. Cir. Traumat Buco-maxilo-facial**, [s.l.], n. 2, p. 43-47, 2002.

VENTÄ, Irja; YLIPAAVALNIEMI, Pekka; TURTOLA, Lauri. Clinical outcome of third molars in adults followed during 18 years. **J Oral Maxillofac Surg**, [s.l.], n. 62, p. 182-185, 2004.

VENTÄ, I.; TURTOLA, L.; YLIPAAVALNIEMI, P. Radiographic follow-up of impacted third molars from age 20 to 32 years. **Oral Maxillofac Surg**, [s.l.], v. 30, n. 1, p. 54-57, 2001.

_____. Third molars as an acute problem in Finnish university students. **Oral Surg Oral Med Oral Pathol**, [s.l.], n. 76, p. 135-140, 1993.

WINTER, G. B. **Principles of exodontias as applied to the impacted mandibular third molar**. St Louis: American Medical Book Company, 1926.

APÊNDICES

APÊNDICE A – Modelo de ficha utilizada para a coleta de dados

| IDENTIFICAÇÃO | |
|---|-------------------------------|
| Nome | |
| Data de Nascimento / / | Idade 18() 19() 20() 21() |
| Curso Médio () Técnico () Superior () | Turno M () V () N () |
| Sexo F () M () | |
| Endereço | Fone: |

| ANAMNESE CLÍNICA ORIENTADA | |
|--|--|
| 1) Você já fez cirurgia para extração/exodontia do 3º Molar | |
| 1.1 Sim () | |
| 1.2 Não () | |
| 1.3 Não lembra/não sabe () | |
| 2) Em caso afirmativo, especificar/apontar qual dente | |
| 18 () 28 () 38() 48() | |
| 4) Algum tipo de desconforto associado à erupção do 3º Molar | |
| 4.1 Sim () | |
| 4.2 Não () | |
| 5) Em caso afirmativo, citar que tipo. | |
| 5.1 Dor () | |
| 5.2 Inchaço () | |
| 5.3 Mucosa mordiscada () | |
| 5.4 Trismo () | |
| 5.5 Outros () | |
| 6) Houve comprometimento das atividades diárias de rotina ocasionada pelo processo de erupção do 3º Molar | |
| 6.1 Sim () | |
| 6.2 Não () | |
| 7) Em caso afirmativo, o que deixou de fazer por conta de transtorno de erupção do 3º Molar | |
| 7.1 Alimentação adequada () | |
| 7.2 Dormir bem () | |
| 7.3 Falar normalmente () | |
| 7.4 Ir às aulas () | |
| 7.5 Lazer (praia, esporte, diversão etc.) () | |
| 7.6 Outros () | |

| ANÁLISE CLÍNICA/RADIOGRÁFICA | DENTE | | | |
|--|--------------|-----------|-----------|-----------|
| 8) Anodontia do Terceiro Molar | 18 | 28 | 38 | 48 |
| 8.1 Sim | | | | |
| 8.2 Não | | | | |
| 9) Estado clínico de erupção | 18 | 28 | 38 | 48 |
| 9.1 Presente | | | | |
| 9.2 Ausente | | | | |
| 10) Estado de Inclusão Óssea | 18 | 28 | 38 | 48 |
| 10.1 Inclusão parcial s/ impacção | | | | |
| 10.2 Inclusão parcial c/ impacção | | | | |
| 10.3 Inclusão total s/ impacção | | | | |
| 10.4 Inclusão total c/ impacção | | | | |
| 10.5 Não incluído (Erupção total) | | | | |
| 11) Classificação segundo Winter (Angulação) | 18 | 28 | 38 | 48 |
| 11.1 Vertical | | | | |
| 11.2 Mesial | | | | |
| 11.3 Horizontal | | | | |
| 11.4 Distal | | | | |
| 11.5 Invertido | | | | |
| 11.6 Outras | | | | |
| 12) Classificação segundo Pell e Gregori (Profundidade) | 18 | 28 | 38 | 48 |
| a) Em relação ao plano oclusal | | | | |
| 12.1 Classe A | | | | |
| 12.2 Classe B | | | | |
| 12.3 Classe C | | | | |
| 12.4 Não se aplica | | | | |
| b) Em relação ao bordo anterior da mandíbula | 18 | 28 | 38 | 48 |
| 12.4 Posição 1 | | | | |
| 12.5 Posição 2 | | | | |
| 12.6 Posição 3 | | | | |
| 12.7 Não se aplica | | | | |
| 13) Estágio de Formação da Raiz | 18 | 28 | 38 | 48 |
| 13.1 Sem formação | | | | |
| 13.2 1/3 formada | | | | |
| 13.3 2/3 formada | | | | |
| 13.4 Completa formação | | | | |
| 14) Patologias /Alterações associadas | 18 | 28 | 38 | 48 |
| 15.1 Cárie no 3M | | | | |
| 15.2 Cárie na distal do adjacente | | | | |
| 15.3 Cistos/tumores (sugestivo) | | | | |
| 15.4 Apinhamento dentário ântero-inferior | | | | |
| 15.5 Reabsorção óssea | | | | |
| 15.6 Pericoronarite | | | | |
| 15.7 Microdontia | | | | |

APÊNDICE B – Termo de Consentimento Livre e Esclarecido

As informações que se seguem estão sendo fornecidas para que você se sinta seguro e livre para participar da Pesquisa “**Estudo das características clínicas e radiográficas dos terceiros molares em estudantes de uma escola pública de São Luis - Ma**”. O terceiro molar tem sido assunto de grande interesse em relação a transtornos e/ou complicações que podem estar relacionados à sua presença, requerendo que o Cirurgião-Dentista tenha conhecimentos para estabelecer um diagnóstico mais preciso e com isso orientar o seu paciente na decisão do tratamento adequado. O objetivo desta pesquisa é investigar a presença clínica e radiográfica do terceiro molar incluso e todos os transtornos e problemas associados a esta condição em estudantes desta instituição. Caso você aceite participar desta pesquisa irá submeter-se a exame clínico e exame radiográfico a fim de investigar a presença ou ausência destes dentes e qualquer doença ou complicação relacionada com eles. Estes exames serão agendados de acordo com a sua disponibilidade de horário. Toda despesa inerente a esta pesquisa será de responsabilidade do pesquisador. Não haverá qualquer desconforto ou risco de vida para você e todas as medidas de biossegurança (esterilização de instrumentais, luvas descartáveis, aventais protetores de radiação, etc.) serão rigorosamente aplicadas. As informações pessoais coletadas na consulta serão mantidas em total sigilo profissional, e aqueles casos que necessitarem de tratamento relacionados com este transtorno serão avaliados e orientados a respeito do tratamento mais adequado, que quando possível serão resolvidos nesta instituição. Caso contrário serão orientados a procurarem uma instituição de referência. (Universidade Federal do Maranhão - UFMA) Asseguramos ao voluntário o direito de desistir em qualquer momento da pesquisa, bem como poderá obter qualquer esclarecimento sobre todos os procedimentos utilizados nesse trabalho e forma de divulgação dos resultados através do contato com a responsável pela pesquisa Maria Aparecida Costa - telefones 32189071/ 81317173 – no CEFET-MA situado na Av. Getúlio Vargas, nº. 4- Monte Castelo ou com o coordenador Wildoberto Gurgel no Comitê de Ética em Pesquisa do Hospital Universitário (CEP), situado na Rua Barão de Itapary, nº 227 - Fone 32191223 - Hospital Presidente Dutra.

Eu....., estudante do CEFET-MA, portador de carteira de identidade nº..... expedida pelo órgão....., por me considerar devidamente informado(a) e esclarecido(a) sobre o conteúdo deste termo e da pesquisa a ser desenvolvida, livremente expresse meu consentimento para minha inclusão como participante, levando comigo uma via deste documento.

Assinatura do Participante

Assinatura do Pesquisador

São Luís, / / 2006

ANEXO

ANEXO A – Recomendação aprovada pelo Comitê de Ética e Pesquisa da
Universidade Federal do Maranhão



UNIVERSIDADE FEDERAL DO MARANHÃO
HOSPITAL UNIVERSITÁRIO
COMITÊ ÉTICA EM PESQUISA



PARECER CONSUBSTANCIADO

Parecer Nº. 098/07
Pesquisador (a) Responsável: **Raimundo Antonio da Silva**
Equipe executora: **Maria Aparecida Costa**
Tipo de Pesquisa: **Mestrado**
Registro do CEP: **378/06** Processo Nº. **33104-1368/2006**
Instituição onde será desenvolvido: **Centro Federal de Educação Tecnológica**
Grupo: **III**
Situação: **APROVADO**

O Comitê de Ética em Pesquisa do Hospital Universitário da Universidade Federal do Maranhão analisou na sessão do dia 19.01.2007 o processo Nº. 33104-1368/2006, referente ao projeto de pesquisa: “Estudo das inclusões dos terceiros molares em estudantes de uma escola pública de São Luis-Maranhão”, cujo objetivo geral é “Estudar as inclusões dentárias dos terceiros molares em uma população de estudantes de uma escola pública de São Luis- Maranhão”. Na metodologia: Trata-se de um estudo transversal descritivo.

Lembramos a V.Sª que o sujeito da pesquisa tem a liberdade de recusar-se a participar ou de retirar seu consentimento em qualquer fase da pesquisa, sem penalidade alguma e sem prejuízo ao seu cuidado, e deve receber uma cópia do TCLE, na íntegra, por ele assinado. O pesquisador deve desenvolver a pesquisa conforme delineada no protocolo aprovado e descontinuar o estudo somente após análise das razões da descontinuidade pelo CEP que o aprovou, aguardando seu parecer, exceto quando perceber risco ou dano não previsto ao sujeito participante ou quando constatar a superioridade de regime oferecido a um dos grupos da pesquisa que requeiram ação imediata.

Relatórios parciais e final devem ser apresentados ao CEP, inicialmente em 09/02/2008 e ao término do estudo, gravado em CD ROM.

São Luis, 09 de fevereiro de 2007

Wildoberto Batista Gurgel
Coordenador do Comitê de Ética em Pesquisa
Hospital Universitário da UFMA
Ethica homini habitat est

Costa, Maria Aparecida.

Estudo dos aspectos clínicos e radiográficos dos terceiros molares em estudantes de uma escola pública de São Luís (MA) / Maria Aparecida Costa. – São Luís, 2007.

62 f.

Orientadora: Ana Emília Figueiredo de Oliveira

Dissertação (Mestrado em Saúde Materno-Infantil) – Universidade Federal do Maranhão, Programa de Pós-Graduação em Saúde Materno-Infantil, 2007.

1. Dentes molares. 2. Terceiro molar. 3. Dentes inclusos. 4. Dentes – Complicação. 5. Dentes – Posição anatômica. I. Título.

CDU 616.314.5

Livros Grátis

(<http://www.livrosgratis.com.br>)

Milhares de Livros para Download:

[Baixar livros de Administração](#)

[Baixar livros de Agronomia](#)

[Baixar livros de Arquitetura](#)

[Baixar livros de Artes](#)

[Baixar livros de Astronomia](#)

[Baixar livros de Biologia Geral](#)

[Baixar livros de Ciência da Computação](#)

[Baixar livros de Ciência da Informação](#)

[Baixar livros de Ciência Política](#)

[Baixar livros de Ciências da Saúde](#)

[Baixar livros de Comunicação](#)

[Baixar livros do Conselho Nacional de Educação - CNE](#)

[Baixar livros de Defesa civil](#)

[Baixar livros de Direito](#)

[Baixar livros de Direitos humanos](#)

[Baixar livros de Economia](#)

[Baixar livros de Economia Doméstica](#)

[Baixar livros de Educação](#)

[Baixar livros de Educação - Trânsito](#)

[Baixar livros de Educação Física](#)

[Baixar livros de Engenharia Aeroespacial](#)

[Baixar livros de Farmácia](#)

[Baixar livros de Filosofia](#)

[Baixar livros de Física](#)

[Baixar livros de Geociências](#)

[Baixar livros de Geografia](#)

[Baixar livros de História](#)

[Baixar livros de Línguas](#)

[Baixar livros de Literatura](#)
[Baixar livros de Literatura de Cordel](#)
[Baixar livros de Literatura Infantil](#)
[Baixar livros de Matemática](#)
[Baixar livros de Medicina](#)
[Baixar livros de Medicina Veterinária](#)
[Baixar livros de Meio Ambiente](#)
[Baixar livros de Meteorologia](#)
[Baixar Monografias e TCC](#)
[Baixar livros Multidisciplinar](#)
[Baixar livros de Música](#)
[Baixar livros de Psicologia](#)
[Baixar livros de Química](#)
[Baixar livros de Saúde Coletiva](#)
[Baixar livros de Serviço Social](#)
[Baixar livros de Sociologia](#)
[Baixar livros de Teologia](#)
[Baixar livros de Trabalho](#)
[Baixar livros de Turismo](#)