

**KRIS RÉGIA JULIANI KONDO**

**ANÁLISE HISTOMORFOMÉTRICA DA MATRIZ  
EXTRACELULAR DO LINFONODO POPLÍTEO DE CÃES  
NATURALMENTE INFECTADOS POR *Leishmania (L.)  
chagasi***

Dissertação apresentada à  
Universidade Federal de Viçosa, como  
parte das exigências do Programa de  
Pós-Graduação em Medicina Veterinária,  
para obtenção do título de “Magister  
Scientiae”.

**VIÇOSA  
MINAS GERAIS – BRASIL  
2008**

# **Livros Grátis**

<http://www.livrosgratis.com.br>

Milhares de livros grátis para download.

## AGRADECIMENTOS

A Deus meu pastor, por guiar-me às águas tranqüilas e refrigerar minha alma dando-me forças e sabedoria para que eu pudesse alcançar mais esta conquista.

Aos meus pais, Takashi e Regina, pelo imenso amor e confiança constante nas minhas escolhas, por serem exemplos de persistência e dignidade e por me proporcionarem mais essa oportunidade de estudo. Pai e Mãe: nada seria possível, nem mesmo minha existência sem vocês.

Ao meu amado companheiro, Pedro Lucas, que participo intensamente de cada detalhe desta etapa final, me confortou e acolheu em todos os momentos de angústias e incertezas, me incentivou sempre com suas palavras sábias e animadoras, por me presentear com sua existência e seu amor sincero, todos os dias. Irei amá-lo para sempre.

Ao meu Orientador, Prof. Cláudio César Fonseca, por aceitar o desafio de orientar um projeto relacionado à outra área que não sua área específica, por aceitar uma orientada que até então, era desconhecida, por ter me propiciado a oportunidade maravilhosa de participar do caderno didático de histologia e por fim, por toda sua paciência, dedicação e orientação neste projeto.

A minha querida amiga Prof<sup>a</sup>. Ana L. Abreu Silva, por acreditar em mim enquanto aluna e como pessoa, por ajudar a fazer do meu sonho uma realidade, por não ter sido apenas uma orientadora da graduação, mas também uma mãe que guia e protege seus filhos por toda vida. A você Ana, todo meu sincero muito obrigada por guiar-me nessa jornada acadêmica.

Ao Prof. Sérgio, por me acolher em seu laboratório e me instruir em diversos momentos deste trabalho; por suas palavras de carinho e incentivo, por suas piadas que trouxeram alegria em muitos momentos e por seu amor à histologia, que me fez descobrir-me nesta área também.

À Prof<sup>a</sup>. Marlene, por me receber como aluna de estágio, início desta jornada, por sua calorosa existência na vida de todos seus orientados, nos propiciando alegria e um ombro amigo, seja qual for o momento.

Ao Napoleão, por me auxiliar nas análises estatísticas e, além disso, por me confortar com seus conselhos amigos, por me fazer enxergar meus

verdadeiros valores e acreditar em mim, por me ouvir, por sua serenidade e por todo seu carinho e respeito que alguém pode esperar de um verdadeiro amigo.

Ao meu querido amigo Wagner, por sua fundamental acolhida nesta nova etapa da minha vida, por seus conselhos valiosos e sua companhia agradável.

À Universidade Federal de Viçosa, pelo apoio e investimento durante todos esses anos de mestrado.

À Fundação de Amparo à Pesquisa do Estado de Minas Gerais - FAPEMIG pelo financiamento do projeto e à Fundação de Amparo à Pesquisa e ao Desenvolvimento Científico e Tecnológico do Maranhão – FAPEMA pelo financiamento da bolsa de mestrado

As minhas coordenadoras no Centro Universitário do Espírito Santo: Juliana, Larissa e Nilce, por me apoiarem nesta etapa final, dando suporte para que eu seguisse em frente e concluísse tudo isso.

À Rose, incansável secretária da pós, por suas palavras de incentivo, por todo seu carinho para com todos nós e por sempre estar disposta a ajudar, seja qual for o problema.

As minhas amigas: Bruna e Fabiana, por compartilharem dos meus problemas e alegrias.

Aos meus amigos de laboratório Luciana, Marcos, Breno, Cibely, Guilherme, Cláudio e Adão e todas as outras pessoas que transitam diariamente pelo laboratório. Obrigado pelos momentos felizes que passamos juntos e por toda a demonstração de carinho.

A todos, que direta ou indiretamente contribuíram para que este projeto se concretizasse. Muito Obrigada!

## **Biografia**

Kris Régia Juliani Kondo, filha de Takashi Kondo e Regina Célia Juliani, nasceu em Colatina, Espírito Santo, em 26 de junho de 1981.

Em agosto de 2005, graduou-se como Médica Veterinária pela Universidade Estadual do Maranhão - UEMA. Durante a maior parte da graduação, de 2002 a 2004, participou das atividades do Laboratório de Histopatologia e Anatomia Patológica do Departamento de Veterinária da UEMA.

Em maio de 2006, iniciou o curso de Mestrado em Medicina Veterinária na Universidade Federal de Viçosa, Viçosa-MG, defendendo a dissertação em agosto de 2008.

## SUMÁRIO

|   |     |
|---|-----|
| RESUMO.....   | V   |
| ABSTRACT.....   | vii |
| 1. INTRODUÇÃO GERAL.....  | 01  |
| 1.1 Considerações gerais sobre a leishmaniose.....  | 01  |
| 2. REVISÃO DE LITERATURA .....  | 02  |
| 2.1. O Parasito <i>Leishmania</i> .....   | 02  |
| 2.2. As Leishmanioses.....  | 04  |
| 2.3. Leishmaniose Visceral (LV).....  | 04  |
| 2.3.1 Aspectos imunológicos da leishmaniose visceral (LV).....  | 05  |
| 2.3.2. Patologia da Leishmaniose Visceral (LV).....   | 06  |
| 2.4. Interações do parasito <i>Leishmania</i> e matriz extracelular do hospedeiro.....  | 10  |
| 2.5. Mecanismo fisiopatológico da leishmaniose visceral canina (LVC).....   | 10  |
| 3. REFERÊNCIAS BIBLIOGRÁFICAS.....  | 13  |
| ARTIGO: Análise histomorfométrica da matriz extracelular do linfonodo poplíteo de cães naturalmente infectados por <i>Leishmania (L.) chagasi</i> ..... | 22  |
| ABSTRACT.....   | 22  |
| RESUMO.....   | 23  |
| INTRODUÇÃO.....   | 24  |
| MATERIAL E MÉTODOS.....   | 26  |
| RESULTADOS E DISCUSSÃO.....   | 30  |
| CONCLUSÕES.....   | 37  |
| AGRADECIMENTOS.....   | 37  |
| REFERÊNCIAS BIBLIOGRÁFICAS.....   | 38  |

## RESUMO

KONDO, Kris Régia Juliani Kondo, M.Sc., Universidade Federal de Viçosa, agosto de 2008. **Análise histomorfométrica da matriz extracelular do linfonodo poplíteo de cães naturalmente infectados por *Leishmania (L.) chagasi***. Orientador: Cláudio César Fonseca. Co-orientadores: Sérgio Luís Pinto da Matta e Marlene Isabel Vargas Vilória.

As espécies do gênero *Leishmania* são protozoários que alternativamente parasitam seus vetores flebotomíneos e os macrófagos dos mamíferos. Os parasitos depositados na pele do mamífero pelo flebótomo infectado ultrapassam a matriz extracelular (MEC) para em seguida migrarem para outros órgãos. A MEC é um complexo estrutural que envolve e dá suporte às células presentes nos tecidos, sendo composta principalmente por glicosaminoglicanas (GAGs), proteínas colagenosas e moléculas adesivas, permitindo-a exercer importantes funções relacionadas à adesão, migração e reconhecimento de micro ambiente. Este estudo teve como objetivo investigar as alterações do sistema colágeno da matriz extracelular e quantificar elementos constitutivos do linfonodo poplíteo de cães naturalmente infectados por *Leishmania chagasi*. Foram selecionados 22 cães do Centro de Controle de Zoonozes – São Luís/MA, sorologicamente positivos para leishmaniose visceral canina (LVC), e dez cães não infectados, tomados como grupo padrão, procedentes do Hospital Veterinário da Universidade Federal de Viçosa/MG. O estudo do sistema colágeno deu-se através da técnica Picrosirius Polarização (PSP). A análise da matriz extracelular do linfonodo poplíteo de cães infectados mostrou que ocorrem alterações severas no sistema colágeno, nas quais o colágeno tipo III é gradativamente substituído por colágeno do tipo I. O exame histopatológico revelou como principal achado uma linfadenopatia difusa nos animais portadores de LVC. As análises quantitativas morfométricas mostraram que ocorre aumento na espessura da cápsula e seio subcapsular do linfonodo do grupo infectados. Dentre os demais achados, verificou-se significativas alterações na região medular do linfonodo poplíteo de cães naturalmente infectados por *Leishmania (L.) chagasi*. Estes resultados demonstram que cães

infectados por *Leishmania* apresentam degradação dos constituintes da MEC e conseqüente desorganização do arcabouço linfóide.



## ABSTRACT

KONDO, Kris Régia Juliani Kondo, M.Sc., Universidade Federal de Viçosa, agosto de 2008. **Histomorphometric analysis of the extracellular matrix of popliteal lymph nodes from dogs naturally infected by *Leishmania (L.) chagasi***. Adviser: Cláudio César Fonseca. Co-Advisers: Sérgio Luís Pinto da Matta and Marlene Isabel Vargas Vilória.

The species of the gender *Leishmania* are protozoas that alternatively parasites the phlebotomines vectors and the macrophages of the mammals. The parasites deposited in the skin of the mammal by the infected phlebotomine exceed the extracellular matrix (ECM) for after migrate for other organs. The MEC is one structural complex that involves and gives support to the cells found in the tissue, being composed mainly by glycosaminoglycans (GAGs), collagenous proteins and adhesive molecules that allow it to exert important functions related to the adhesion, migration and recognition of surrounding microenvironment. This study had as objective to investigate the alterations of the collagen system of the extracellular matrix and to quantify the constitutive elements of the popliteal lymph nodes from dogs naturally infected by *Leishmania chagasi*. Twenty two dogs serum positive for canine visceral leishmaniosis (CVL) had been selected, from the Zoonoses Control Center - São Luís/MA, and ten not infected dogs taken as control group, originally from the Veterinary Hospital of University Federal of Viçosa/MG. The study of the collagen system was given through the technique of Picrus Sirius Red. The analysis of the extracellular matrix of the popliteal lymph nodes of infected dogs showed that severe alterations occur in the collagen system, in which collagen type III gradually is substituted by collagen of type I. The histopathologic studies show as main finding a diffuse linphadenopathy in carried animals of CVL. The quantitative morphometrics analysis had shown that occur an increase in the thickness of the capsule and of the subcapsular sinuses in the lymph nodes of infected group. Amongst the other findings, was verified significant alterations in the medullar region of the popliteal lymph nodes from dogs naturally infected by *Leishmania (L.) chagasi*. These results demonstrate that dogs infected by

*Leishmania* present degradation of the constituents of ECM and consequence desorganization of lymphoid architecture.

# 1. INTRODUÇÃO GERAL

## 1.1. Considerações gerais sobre a leishmaniose

O perfil epidemiológico da Leishmaniose visceral vem sofrendo modificações ao longo dos anos. Inicialmente a doença mantinha um perfil rural, de transmissão peridomiciliar, onde as crianças eram as mais acometidas, daí denominada "calazar infantil". A adaptação de determinados flebotomíneos a ambientes alterados pelo homem também tem contribuído para isto (CAMPINO, 2002). Como conseqüência, o homem, passou a ser um hospedeiro acidental desta doença que até então estava restrita ao ambiente silvestre (MENDES et al., 2002). No Brasil, a grande mobilidade social observada nas últimas décadas e a descontinuidade dos programas de controle e combate aos vetores das grandes endemias favoreceu o ressurgimento das leishmanioses em várias cidades (ASHFORD, 2000).

Trata-se da sexta endemia tropical em incidência, com prioridade de controle epidemiológico para a Organização Mundial de Saúde (OMS). Estima-se que a população mundial exposta ao risco de adquirir a doença seja de 350 milhões de indivíduos e destes, aproximadamente 12 a 14 milhões de pessoas estejam infectadas (DESJEUX, 1992; WHO, 2000). A OMS prevê uma incidência anual da infecção ou doença em torno de 1 a 1,5 milhões, com 500.000 novos casos para leishmaniose visceral e leishmaniose cutânea (WHO, 2000).

No Brasil a leishmaniose visceral (LV) ocorre de forma endêmica em vários estados, porém o maior número de casos concentra-se na região Nordeste, principalmente nos estados do Piauí, Maranhão, Ceará e Bahia onde foram registrados 94% dos casos desde o início da década de 80 (FUNASA, 1999).

A LV é endêmica em muitas regiões do Brasil. Atualmente várias cidades como Belo Horizonte-MG, Rio de Janeiro-RJ, Salvador-BA, Teresina-PI, São Luís-MA, dentre outras, enfrentam epidemia da doença com crescentes relatos de urbanização das leishmanioses, mostrando que a doença deixou de ter somente um caráter rural. A maior preocupação e agravante encontra-se na possibilidade do cão assintomático, que tem seu

contato cada dia mais próximo e íntimo com seres humanos, atuar como reservatório da doença, pondo em risco a estes indivíduos que estão ao seu redor.

O Estado do Maranhão constituído de 217 municípios vem apresentando índices alarmantes de leishmaniose visceral humana e canina (GUIMARÃES et al., 2005). Destaca-se no estado o município de São Luís, que desde 1982 apresenta-se como uma área de maior endemia no estado (COSTA et al., 1995), sendo considerado como área hiperendêmica de leishmanioses e a cada ano tem-se constatado aumento da casuística das formas cutânea e visceral (Ministério da Saúde, 2006).

A maioria das informações sobre o mecanismo regulatório que culmina com a resistência ou susceptibilidade à leishmaniose tem sido feita através de reprodução da doença em camundongos (LOCKSLEY e LOUIS, 1992). Na leishmaniose humana, entretanto, parâmetros como o meio ambiente ou a rota de infecção podem ser importantes para o entendimento desta doença (KEMP et al., 1996). Desta forma, o cão tem sido utilizado como modelo experimental na tentativa de superar as condições laboratoriais uma vez que estas não sofrem influências dos fatores ambientais. (PINELLI et al., 1994).

## 2. REVISÃO DE LITERATURA

### 2.1. O Parasito *Leishmania*

As leishmanioses são um conjunto de síndromes complexas e multifacetadas que acometem o homem e os animais, causadas por protozoários da ordem *Kinetoplastidae*, incluídos na família *Trypanosomatidae* e no gênero *Leishmania* (LAINSON e SHAW, 1987). As leishmanioses são transmitidas por dípteros da subfamília *Phlebotominae* conhecidos como birigui, mosquito-palha, cangalhinha e outros, sendo que apenas as fêmeas são hematófagas. Dois gêneros são incriminados como vetores das leishmanioses: o gênero *Phlebotomus* e o *Lutzomyia* (KILLICK-KENDRICK, 1987). Cada espécie de *Leishmania* está adaptada a um número restrito de vetores e reservatórios, o que determina características próprias para o ciclo de transmissão de cada espécie (LAINSON et al., 1994). *Leishmania* apresentam-

se sob duas formas principais: amastigota e promastigota. As amastigotas são parasitas de células do sistema fagocítico monocitário (SFM) e as formas promastigotas apresentam flagelos sendo encontradas no tubo digestivo dos flebotomíneos (BATES, 1994; PEARSON e SOUSA, 1996).

Os membros deste gênero são protozoários intracelulares obrigatórios que proliferam no interior de células tais como o macrófago (WHO, 1990; SACKS et al., 1993). De acordo com Chang et al. (1990) as amastigotas de *Leishmania* sobrevivem e se reproduzem no fagolisossoma de macrófagos em pH 4,5. As amastigotas se protegem neste meio extremamente ácido graças a uma ATPase transportadora de próton que mantém o ambiente intracelular do parasita em um pH de 6,5. Após a sua introdução no mamífero pelo vetor, as promastigotas ligam-se aos macrófagos através de diversos receptores celulares (TANNER, 1996).

A interação com o complemento é considerada o episódio chave no estabelecimento da *Leishmania* como parasito intracelular (SACKS et al., 1993). O componente 3b do complemento (C3b) liga-se à superfície das formas promastigotas, subseqüentemente fagocitadas e envolvidas num vacúolo parasitóforo que se funde com os lisossomos (BRYCESON, 1996). Os parasitos sobrevivem à fagocitose e convertem-se em amastigotas no interior dos macrófagos não ativados por citocinas (PEARSON, 1993). As formas amastigotas multiplicam-se e rompem eventualmente o fagolisossomo, para infectarem em seguida outros fagócitos mononucleares (PEARSON e SOUSA, 1996).

As formas amastigotas que não penetram nos monócitos são destruídas, provavelmente por lise mediada pelo complemento (WHO, 1990), ativado pela via clássica ou alternativa (LOCKESLEY e LOUIS, 1992). O complemento tem, contudo, efeitos citotóxicos diferentes nas várias espécies, sendo a *Leishmania major* a mais susceptível e *Leishmania donovani* a mais resistente. Nas infecções com *L. donovani*, o papel biológico mais importante do complemento não será a lise do parasito, mas facilitar a fagocitose pelo macrófago (LOCKESLEY e LOUIS, 1992; TANNER, 1996). Além disso, a fixação do C3 na superfície do parasito favorece também sua sobrevivência, impedindo presumivelmente o desencadear da explosão respiratória por metabólitos tóxicos do oxigênio no interior do macrófago (SACKS et al., 1993).

O gênero *Leishmania* está dividido em dois subgêneros - *Leishmania* e *Viannia*, classificação esta tomada por base no local de desenvolvimento no intestino do inseto vetor. As espécies do subgênero *Viannia* desenvolvem-se no intestino posterior antes de migrarem para os intestinos médio e anterior. O subgênero *Leishmania* inclui as espécies que perderam o desenvolvimento mais primitivo no intestino posterior e que ocupam apenas os intestinos médio e anterior (KILLICK-KENDRICK, 1990; WHO, 1990; GRIMALDI e TESH, 1993; KETTLE, 1995).

## **2.2. As Leishmanioses**

A expressão da Leishmaniose é variável e reflete as complexas interações da virulência da espécie ou estirpe infectante com a resposta imune do hospedeiro (WHO, 1990; PEARSON, 1993; CABRAL et al. 1998). O resultado revela-se por um espectro de efeitos que pode variar de uma infecção assintomática ou subclínica, passando por lesões cutâneas localizadas e destruição tardia de membranas mucosas, até o envolvimento generalizado do SFM (SACKS et al., 1993; PEARSON e SOUSA, 1996).

Em função do caráter espectral das manifestações clínicas das leishmanioses muitos autores propõem uma classificação clínica, entretanto WHO (2000) divide e reconhece as leishmanioses em quatro grupos clínicos: cutânea, mucocutânea, cutânea difusa e visceral.

## **2.3. Leishmaniose Visceral (LV)**

No Brasil a leishmaniose visceral (LV) é causada pela *Leishmania chagasi*, um protozoário intracelular obrigatório de células do Sistema Fagocítico Monocitário (SFM). Seu ciclo biológico é do tipo heteroxênico, envolvendo como transmissor as fêmeas de flebótomos da espécie *Lutzomyia longipalpis*, que ao picar um animal vertebrado infectado para exercer o repasto sangüíneo, ingere juntamente com o sangue células do SFM (macrófagos e leucócitos) parasitadas. Estas formas amastigotas transformam-se em promastigotas, multiplicam-se rapidamente no trato intestinal do flebotomíneo e ganham extrema agilidade para serem novamente inoculadas

em um novo repasto sangüíneo sobre um hospedeiro não infectado (LAINSON e SHAW, 1987).

A LV é considerada a forma mais grave das leishmanioses, que se caracteriza pela disseminação do parasito para todos os órgãos ricos em células SFM. No homem, a doença se manifesta clinicamente por febre irregular, hepatoesplenomegalia, adenopatias, anemia, leucopenia, hiperglobulinemia e emagrecimento progressivo, podendo ser fatal se não for tratada adequadamente (PEARSON e SOUSA, 1996).

Cães naturalmente infectados por *Leishmania chagasi*, agente causal da leishmaniose visceral, desenvolvem tanto lesões viscerais quanto lesões de pele (SLAPPENDEL, 1988). Apesar do viscerotropismo natural da *L. chagasi*, lesões de pele são as maiores manifestações freqüentes da leishmaniose canina (FERRER et al., 1988).

### **2.3.1 Aspectos imunológicos da Leishmaniose Visceral (LV)**

A resistência à infecção por *Leishmania* está relacionada com o desenvolvimento de linfócitos do tipo T help1 (Th1) específicas para antígenos do parasito após a infecção, enquanto que a susceptibilidade relaciona-se com a expansão de linfócitos do tipo T help 2 (Th2) (LOCKSLEY et al., 1987; HEINZEL et al., 1989). O microambiente inicial de citocinas encontrado pelo parasito no momento da infecção tem influência determinante no tipo de célula T CD4<sup>+</sup> que será estimulada. Havendo interleucina-4 (IL-4) no microambiente, as células T CD4<sup>+</sup> precursoras se diferenciam em Th2 e estas, pela produção de IL-4, inibem a expansão das células Th1 antígeno-específicas, e conseqüentemente a produção de IFN- $\gamma$ . Além das citocinas os vários outros fatores existentes no microambiente que podem modular o processo de infecção por *Leishmania* são a interação com células apresentadoras de antígenos, que podem preferencialmente apresentar diferentes classes de antígenos, a influência de outros sinais co-estimuladores e, os mecanismos sinalizadores diferenciais usados pelas subclasses de linfócito T help (Th) e a sua ligação com os seus receptores (GRIMALDI e TESH, 1993).

### 2.3.2. Patologia da Leishmaniose Visceral (LV)

Durante o repasto sanguíneo, os flebótomos infectados inoculam na pele do hospedeiro as formas promastigotas. Para que a infecção se estabeleça é necessário que essas formas penetrem no interior de células mononucleares e se transformem em formas amastigotas (BRAY e ALEXANDER, 1987). As amastigotas inicialmente se multiplicam dentro de macrófagos da pele, onde ocorreu a inoculação do parasito. Posteriormente elas se disseminam através da corrente sanguínea para órgãos internos, tais como o baço, fígado e linfonodo, podendo desencadear alterações patológicas (PEARSON, 1993). Os indivíduos susceptíveis a LV falham em desenvolver uma resposta T específica contra a *Leishmania* e não apresentam reação de hipersensibilidade tardia aos antígenos parasitários.

Histologicamente, na maioria dos órgãos, os macrófagos parasitados podem ser encontrados tanto de forma difusa como podem constituir granulomas e, às vezes, macrófagos parasitados podem estar associados a grandes quantidades de plasmócitos (RIDLEY, 1987). No fígado observa-se hipertrofia das células de Kupffer, as quais podem estar intensamente parasitadas. Na medula óssea, os macrófagos parasitados vão gradativamente substituindo o tecido hemocitopoiético. O baço pode apresentar cápsula espessa, intenso parasitismo e hipotrofia da polpa branca (REY, 2002).

Assim como pesquisas com cães naturalmente infectados com *L. chagasi* (FERRER, 1992), estudos com cães experimentalmente infectados por *L. chagasi*, demonstraram que as principais alterações histológicas ocorreram em órgãos linfóides e tecido cutâneo. A maior delas foi a redução da população de linfócitos nas áreas paracortical dos linfonodos e tonsilas, e na bainha linfocitária periarteriolar do baço. Outra característica morfológica importante observada foi a hiperplasia nodular e o aumento de células plasmáticas nos nódulos linfóides dos linfonodos, tonsilas, placas de Peyer e nos nódulos esplênicos, todas essas áreas predominantemente linfócito B-dependentes. Estes achados levam à conclusões que, através da infecção experimental, a LV canina apresenta lesões semelhantes às observadas nos casos humanos. Os cães desenvolveram lesões cutâneas progressivas e



evidências de supressão da imunidade mediada por células (KEENAN et al., 1984).

#### **2.4. Interações do parasito *Leishmania* e matriz extracelular do hospedeiro**

A adesão de microorganismos à superfície da célula do hospedeiro também é um importante passo para o estabelecimento de uma infecção e, normalmente esta adesão é mediada por proteínas de superfície do parasito e hospedeiro. As leishmanias têm em sua superfície duas glicoproteínas ancoradas em lipídios, que são componentes importantes na virulência deste parasito (MOSSER et al. 1987; MOSSER et al. 1992). Lipofosfoglicanos (LPG), um glicoconjugado descrito em promastigotas e amastigotas, é a principal molécula de superfície do parasito e foi relacionado com a entrada deste em macrófagos, podendo também ter uma função na sobrevivência intracelular, como inibidor da atividade macrofágica (PUENTES et al., 1988). O segundo glicoconjugado é o gp63, que é uma proteinase zinco dependente que cliva o complemento e algumas enzimas lisossomais ligadas a infectividade (BOUVIER et al. 1985; BOUVIER et al. 1987). O gp63 constitui aproximadamente 1% das proteínas totais de ambos os estágios. Trata-se de uma metaloprotease importante para a ligação do parasito aos macrófagos e que previne a sua degradação nos fagolisossomas (SANTOS-GOMES e ABRANCHES, 1996). A expressão de gp 63 aumenta à medida que as promastigotas vão das formas da fase logarítmica às da fase estacionária (infectantes); em culturas correlaciona-se com infecciosidade aumentada *in vitro*, dos macrófagos (BLACKWELL, 1992). Verifica-se uma correlação direta entre a quantidade de gp63 e a virulência das promastigotas. A atividade proteolítica da gp 63 é menos acentuada nas estirpes atenuadas. Alterações na estrutura de LPG estão também relacionadas com a virulência relativa (SANTOS-GOMES e ABRANCHES, 1996). As alterações da virulência observadas nas diferentes fases de crescimento ou após cultura prolongada acompanham o desenvolvimento de modificações bioquímicas e antigênicas nos parasitas (GRIMALDI e TESH, 1993).

A maior parte das interações, de modo semelhante, envolve as proteínas da matriz extracelular (MEC) do hospedeiro. O tecido conjuntivo e as

membranas basais são as principais barreiras contra a invasão, disseminação e nutrição de parasitas. A secreção de enzimas proteolíticas pelo parasito é de fundamental importância na interação entre este e o hospedeiro. Esta interação inclui invasão e destruição do tecido do hospedeiro, habilidade do parasito em migrar para o local específico e ou estabelecer condições nutricionais que favoreçam o seu desenvolvimento (RHOADS e FETTERER, 1997). Existem citações de autores que relatam uma participação direta da matriz extracelular nos eventos iniciais da leishmaniose cutânea humana causada por *L. braziliensis* (ESTERRE et al., 1991).

A MEC é composta principalmente por proteína colagenosa e glicosaminoglicanos (GAG) que formam grandes agregados através de ligações com proteínas, constituindo os proteoglicanos. As glicoproteínas fibronectina e laminina funcionam como moléculas de adesão através de ligações específicas para GAG, e para outras proteínas da matriz, além de moléculas de superfícies celulares, o que a permite exercer importantes funções relacionadas à adesão, migração ou reconhecimento do micro ambiente (RHOADS e FETTERER, 1997; JUNQUEIRA e CARNEIRO, 2008). Além disso, as moléculas multifuncionais tais como as integrinas e fibronectina, presentes na matriz, têm a capacidade de interagir com vários outros componentes, apresentando, em especial, uma afinidade pelos fatores de crescimento e receptores celulares.

Pesquisas têm mostrado que enzimas como as metaloproteinases podem modificar a função da matriz não somente pela degradação de proteínas da matriz, mas também por afetarem fatores de crescimento, citocinas e moléculas de adesão (YAMADA e KEMLER, 2002).

Estudos recentes têm evidenciado a ocorrência de alterações da MEC em lesões cutâneas e em linfonodos drenantes causadas por *Leishmania (L.) amazonensis* em diferentes linhagens de camundongos (ABREU-SILVA et al., 2004)

Os tipos de colágeno mais conhecidos e de maior interesse em nossos estudos são: o colágeno tipo I, que possui as moléculas organizadas em duas cadeias alfa 1 (I) e uma cadeia alfa 2 (II), os tipos II e III que são constituídos por três cadeias idênticas, podendo ser representadas pelas fórmulas  $[\alpha 1 (II)]_3$  e  $[\alpha 1 (III)]_3$ , respectivamente. Estas cadeias são geneticamente distintas e

diferem na composição e seqüência de seus aminoácidos, bem como, no conteúdo de carboidratos (VON DER MARK e VON DER MARK, 1976). O colágeno tipo IV, na configuração de suas cadeias, pode ser representado pela fórmula  $[\alpha 1 (IV)]_2 \alpha 2 (IV)$ . Independente dos principais tipos de colágenos estarem constituídos por formação e interação de fibrilas, diversos outros subgrupos de colágenos não fibrilares já foram descritos na literatura (VAN DER REST e GARRONE, 1991).

O colágeno do tipo I representa o mais comum dos colágenos, forma fibras grosseiras e está presente no tecido conjuntivo propriamente dito, osso, dentina e cemento. Já o tipo II de colágeno, forma fibras delgadas e está presente quase exclusivamente nas matrizes da cartilagem hialina e elástica. Por outro lado, o colágeno do tipo III, freqüentemente associado ao tipo I é denominado, também de fibra reticular. O colágeno do tipo IV não constitui fibras, estando presente nas lâminas basais, em que forma uma rede de moléculas de pró-colágeno mantidas unidas, e formando uma base de sustentação da lâmina basal. O colágeno do tipo V existe em pequena quantidade, e origina fibrilas muito delgadas, sendo encontrado associado com o colágeno do tipo I. O colágeno do tipo VII constitui pequenos agregados conhecidos como fibrilas de ancoragem, onde também dá sustentação à lâmina basal para os feixes subjacentes de fibras colágenas do tipo I e do tipo II. O colágeno tipo XI é encontrado nas cartilagens hialina e elástica, participando da estrutura das fibrilas de colágenos, juntamente com o colágeno tipo II (KIERSZEMBAUM, 2004).

Abreu-Silva et al. (2004) demonstraram, em trabalhos com infecção experimental de camundongos com *L. amazonensis*, que na pele houve substituição do colágeno do tipo I pelo tipo III com o decorrer da infecção, com alterações da arquitetura normal deste órgão.

A ocorrência do colágeno tipo III também foi demonstrada em granulomas de camundongos infectados com *L. donovani* (GOSH et al., 1999).

Pesquisas feitas por Lira et al. (1997) constataram através de experimentos com formas promastigotas de *L. (L.) mexicana* que estas podiam se ligar ao colágeno tipo I, indicando que esta interação poderia ser importante na patogênese da infecção.

O uso de técnicas histoquímicas possibilitou o conhecimento da biologia dessa família de macro moléculas. Dentre essas técnicas, destaca-se o método do Picro Sirius sob luz polarizada, que muito tem contribuído para a compreensão da fisiologia e dos processos patológicos relacionados ao sistema colágeno. Esta técnica permite identificar alguns tipos de colágenos em cortes de tecidos fixados pela formalina e incluídos em parafina (MONTES et al., 1996). Além disso, tem sido empregada no estudo da degradação dessas proteínas (JUNQUEIRA et al., 1980; LUQUE e MONTES, 1989).

## **2.5 Mecanismo fisiopatológico da leishmaniose visceral canina**

Características clínicas variam amplamente como consequência da interação entre os mecanismos de patogênese da estirpe infectante e da resposta imunitária do hospedeiro (PERSON, 1993; GREVELINK e LERNER, 1996; HANDMAN, 2001; DAVIES et al., 2003). Esta última está relacionada principalmente com a genética do hospedeiro e com a imunossupressão. Dentre os fatores que causam imunossupressão estão as infecções virais, drogas imunossupressoras (ciclofosfamida e corticóides) e as deficiências nutricionais (PEREZ et al., 1979; SCHOTELIUS e GONÇALVES da COSTA, 2000; SOUZA, 2002). Há também relatos de que as infestações por helmintos também podem contribuir para a exacerbação da infecção por *Leishmania*, uma vez que essas parasitoses induzem uma resposta do tipo Th2, o que consequentemente favoreceria o estabelecimento da infecção (SCHOTELIUS e GONÇALVES da COSTA, 2000).

O período de incubação nas infecções naturais é de difícil estabelecimento, enquanto que nas infecções experimentais caninas foi observado um período bastante variável, podendo ser curto, em torno de três meses, até vários anos (CUNHA, 1938; RIOUX et al., 1979; GENARO, 1993). Na LVC a infecção pode evoluir para manifestações sistêmicas e crônicas, que culminam em morte na maioria dos casos. Em cães susceptíveis, a partir da infecção localizada na pele ocorre a disseminação do parasito por via linfática ou sangüínea, infectando macrófagos da medula óssea, dos linfonodos, do baço e do fígado, assim como dos rins e trato gastrointestinal, mais raramente do sangue periférico (CARDOSO e CABRAL, 1998).

Os sinais clínicos iniciais da doença são a hipertrofia dos linfonodos poplíteos e uma dermatite furfurácea descamante localizada ou difusa. Observa-se a opacidade dos pêlos, presença de alopecia, onicogribose e edema de patas, são os sinais clínicos mais evidentes. Embora não estejam necessariamente presentes em todos os animais doentes, com frequência ocorrem outros sinais como febre, coriza, apatia, epixtasia, diarreia e hemorragia intestinal, hepatoesplenomegalia, hiperqueratose, despigmentação, ulcerações cutâneas, particularmente no focinho, nas orelhas e ponta da cauda, ceratoconjuntivite e uveíte são também observadas com frequência. Atrofia muscular e perda de peso indicam envolvimento visceral, estando geralmente associadas à anorexia e outros sintomas de insuficiência renal, como depressão, poliúria e polidipsia e emese. Os achados histopatológicos mais frequentes são: glomerulonefrite mesangioproliferativa, hepatite ativa crônica, granulomas hepáticos, hipertrofia de linfonodos, dermatite não supurada e deposição de proteína amilóide no baço, fígado, rim, além de deposição de IgG no processo ciliar do olho. Também são descritos na literatura, deposição de imunocomplexos na membrana basal que circunda os glomérulos e túbulos, causando lesões renais (PUMAROLA et al., 1991; NIETO et al., 1992; FERRER et al. 1995; CIARAMELLA et al., 1997; SLAPPENDEL e TIESKE, 1997; POCAI et al., 1998). Dados recentes mostram a presença de macrófagos medulares hiperplásicos e hipertróficos em lesões de linfonodo poplíteo de cães naturalmente infectados por *Leishmania (L.) chagasi* (LIMA, 2004). Noli (1999) relatou a multiplicação de formas amastigotas de *Leishmania (L.) chagasi* em macrófagos do fígado, produzindo hepatite ativa crônica. O baço pode apresentar cápsula espessa, intenso parasitismo e hipotrofia da polpa branca (REY, 2002).

Manciante et al. (1988), baseado em exame clínico de cães infectados por *L. chagasi* na Ilha de Elba, na Itália, classificaram estes animais em três formas: cães assintomáticos, com ausência de sinais clínicos sugestivos da infecção por *Leishmania*; cães oligossintomáticos, com perda de peso moderada, lesões de pele, pêlos opacos; cães sintomáticos, com presença de todos ou a maioria dos sinais patognomônicos da doença, como as alterações cutâneas (alopecia, eczema furfuráceo, úlceras, hiperqueratose, onicogribose), emagrecimento, ceratoconjuntivite e em alguns casos paresia dos membros

pélvicos. A identificação de cães oligossintomáticos e sintomáticos é melhor definida devido a presença de um ou mais sinais patognomônicos da infecção, principalmente quando o animal tem sua origem em regiões onde a doença possui caráter endêmico já estabelecido.

### 3. REFERÊNCIAS BIBLIOGRÁFICAS

- ABREU-SILVA, A. L.; CALABRESE, K. S.; MORTARA, R. A.; TEDESCO, R.C.; CARDOSO, F. O.; CARVALHO, L. O. P.; GONÇALVES DA COSTA, S. C. Extracellular matrix alterations in experimental murine *Leishmania (L.) amazonensis* infection. **Veterinary Parasitology**, v.128, p. 385–390, 2004.
- ASHFORD, R.W. The leishmaniasis as emerging and reemerging zoonoses. **International Journal Parasitology**, v. 30, p. 1269-1281, 2000.
- BATES, P.A. The development biology of *Leishmania* promastigotes. **Experimental Parasitology**, v. 79, p. 215-218, 1994.
- BLACKWELL, J.M. Leishmaniasis epidemiology: all down to the DNA. **Parasitology**, v. 104, p.19-34, 1992.
- BOUVIER, J.; ETGES, R.J.; BORDIER, C. Identification and purification of membrane and soluble forms of the major surface protein of *Leishmania* promastigotes. **Journal of Biological Chemistry**, v. 260, p. 15504-15509, 1985.
- BOUVIER, J.; ETGES, R.J.; BORDIER, C. Identification of promastigotes surface protease in seven species of *Leishmania*. **Molecular and Biochemical Parasitology**, v. 24, p. 73-79, 1987.
- BRAY, R.S.; ALEXANDER, J. *Leishmania* and macrophages. In: The leishmaniasis. Peters W, Killich-Kendrick (Eds), **Academic Press**, London, p. 211-234, 1987.
- BRYCESON, A.D.M. Leishmaniasis. In Cook, G.C. (Ed). London: The WB Saunders Company Ltd. **Manson's Tropical Diseases**, p.1213-1245, 1996.
- CABRAL, M.; O'GRADY, J.E.; GOMES, S.; SOUSA, J.C.; THOMPSON, H.; ALEXANDER, J. The immunology of canine leishmaniasis: strong evidence for a developing spectrum from asymptomatic dogs. **Veterinary Parasitology**, v. 76, p.173-180, 1998.
- CAMPINO, L.M. Canine reservoir and leishmaniasis: epidemiology and disease. In Farrel, JP. *Leishmania*: **World Class Parasites**, v.4, p.45-57, 2002.

- CARDOSO, L; CABRAL, M. *Leishmania* e leishmaniose canina. **Revista Portuguesa de Ciências Veterinárias**, v. 93, p. 119-170, 1998.
- CARVALHO, E.M.; BADARÓ, R.; REED, S.G.; JONES, T.; JONHSON, J.R. W.R. Absence of gamma interferon and interleukin 2 production during active visceral leishmaniasis. **The Journal of Clinical Investigation**, v. 76, p. 2066-2069, 1985.
- CHANG, K.P; CHAUDURI, D.; FONG, D. Molecular determinants of *Leishmania* virulence. **Annual Review of Microbiology**, v. 44, p. 499-459, 1990.
- CIARAMELLA, P.; OLIVA, G.; DE LUNA, R.; GRADONI, L.; AMBROSIO, R.; CORTESE, L.; SCALONE, A.; PERSCHINO, A. A retrospective clinical study of canine leishmaniasis in 150 dogs naturally infected by *Leishmania infantum*. **Veterinary Record**, v.141, p 539-543, 1997.
- COSTA, J.M.L.; VIANA, G.M.C.; SALDANHA, A.C.R.; NASCIMENTO, M.D.S.B.; ALVIM, A.C; BURATTINI, M.N.; SILVA, A.R. Leishmaniose visceral no Estado do Maranhão - Brasil. **Cadernos de Saúde Pública**, v.1, p.321-324, 1995.
- CUNHA, A.M. Infecções experimentais na Leishmaniose Visceral Americana. **Brasil Médico**, n. 25, p. 571, 1938.
- DAVIES CR, KAYE P, CROFT SL, SUNDAR S. Leishmaniasis: new approaches to disease control. **British Medical Journal**, v. 326, p.377-382, 2003.
- DEANE, L.M. Leishmaniose visceral no Brasil. Estudos sobre reservatórios e transmissores realizados no Estado do Ceará. Tese, (Faculdade de Medicina da Universidade de São Paulo), Brasil, Ed. SNES, Rio de Janeiro, 162p., 1956.
- DEANE, L.M.; DEANE, M.P. Visceral leishmaniasis in Brasil. Geographical distribution and Transmission. **Revista do Instituto de Medicina Tropical. São Paulo**, v. 4, p. 49-212, 1962.
- DESJEUX, P. Human leishmaniasis: Epidemiology and Public Health Aspects. **World Health Statistic Quarterly**, v. 45, p.312, 1992.



- ESTERRE, P.; DEDET, J. P.; GUERRET, S.; CHEVALLIER, M.; FRENAY, C.; GRIMAUD, J. A. Matrix remodeling and fibroblast phenotype in early lesions of human cutaneous leishmaniasis. **Pathology Research Practice**, v.187, p.924-930, 1991.
- FERRER, L.M.; RABANAL, R.M; DOMINGO, M.. Identifications of *Leishmania donovani* amastigotes in canine tissues by immunoperoxidases staining. **Research Veterinary Scientist**, n.44, p. 194, 1988.
- FERRER, L.M.; RABANAL, R. ; FONDEVILLA, D. ; RAMOS, J.A. ; DOMINGO, M. Skin lesion in canine leishmaniasis. **Journal of Small Animal Practice**, v. 29, n.1, p. 389-396, 1986.
- FERRER, L.M. Canine leishmaniasis. **In:** KIRK, R.W. (ed). Current veterinary Therapy, v. xi, 11ed. Philadelphia: 262-266, 1992.
- FERRER, M.; AISA, M. J.; ROURA, X.; PORTUS, M. Serological diagnosis and treatment of canine leishmaniasis. **Veterinary Record**, v.136, p.514-516, 1995.
- FUNASA. Evolução temporal das doenças de notificação compulsória no Brasil de 1980 a 1988. Boletim epidemiológico da Fundação Nacional de Saúde - **FUNASA**, MS, 1999.
- GENARO, O. **Leishmaniose visceral canina experimental**. 1993. 202f. Tese (doutorado em parasitologia) - Universidade Federal de Minas Gerais, Belo Horizonte, 1993.
- GOSH, A; BANDYOPADHYAY, K.; KOLE, L.; DAS, P. K. Isolation of lamim-binding protein from the protozoan parasite *Leishmania donovani* that may mediate cell adesion. **Biochemistry Journal**, v. 337, p. 551-558, 1999.
- GREVELINK, S.A.; LERNER, E.A. Leishmaniasis. **Journal of the Academy of Dermatology**, v.34, p. 257-272, 1996.
- GRIMALDI JR. G.; TESH, R.B. Leishmaniasis of the New World: currents concepts and implications for future research. **Clinical Microbiology Reviews**, v. 6, p. 230-250, 1993.

- GUIMARÃES, K.S.; BATISTA, Z.S.; DIAS, E.L.; GUERRA R.M.N.C.; COSTA, A.D.C.C.; OLIVEIRA, A.S.; CALABRESE, K.S.; CARDOSO, F.O.; SOUZA, C.S.F.; ZAVERUCHA DO VALE, T.; COSTA, G.S.C; ABREU-SILVA, A.L. Canine visceral leishmaniasis in São José de Ribamar, Maranhão State, Brazil. **Veterinary Parasitology**, v. 131, p. 305-309, 2005.
- HANDMAN, E. Leishmaniasis: current Status of Vaccine Development. **Clinical Microbiology Reviews**, v.14, p.229-243, 2001.
- HEINZEL, F.P.; SADICK, M.D.; HOLADAY, B.J.; COFFMAN, R.L.; LOCKSLEY, R.M. Reciprocal expression of interferon- $\gamma$  and interleukin-4 during the resolution or progression of murine leishmaniasis. **The Journal Experimental Medicine**, v. 177, p. 1505-1509, 1989.
- JUNQUEIRA, L. C; CARNEIRO, J. **Histologia básica**. 11. ed. Rio de Janeiro: Guanabara Koogan, 2008. 542p.
- JUNQUEIRA, L. C. U.; MONTES, G.S.; ALMEIDA NETO, E.; BARROS, C; TEDESCO, -MARCHESE, A . J. The collagen of permanently damaged nerves in human leprosy. **International Journal Leprosy**, v.48, p.291-297, 1980.
- KEENAN, C.M.; HENDRICKS, L.D. LIGHTNER, L. Visceral leishmaniasis in the German Shepherd Dog-I. Infection. Clinical Disease, and Clinical Pathology. **Veterinary Pathology**, v. 21, p. 74-79, 1984.
- KEMP, M.; THEANDER, T.G.; KHARAZMI, A. The contrasting roles of CD4<sup>+</sup> T cells in intracellular infections in humans: leishmaniasis as an example. **Immunology Today**, v. 17, p. 13-16, 1996.
- KETTLE, D.S. *Psychodidae-Phlebotominae* (Sandflies). In KETTLE, D.S. (ed). Medical and veterinary Entomology. 2nd edition. CAB International, Wallingford, p. 612-637, 1995.
- KIERSZEMBAUM, Abraham L. **Histologia e biologia celular: uma introdução à patologia**. Rio de Janeiro: Elsevier, 2004, 654p.
- KILLICK-KENDRICK, R. Biology of Leishmania in *phlebotomine sandflies*. In PETERS W, KILLICH-KENDRICK (Eds), The leishmaniasis and biology and medicine, London. **Academic Press**, p.395-460, 1987.

- KILLICK-KENDRICK, R. The life-cycle of *Leishmania* in the sand fly with special reference to the form infective to the vertebrate host. **Annales de Parasitologie Humaine et Comparee**, v. 65 (suppl.1), p. 39-43, 1990.
- LAINSON, R.; SHAW, J.J. Evolution, classification and geographical distribution. In. W. PETERS, R. KILLICK-KENDRICK. The leishmaniasis in Biology and Medicine; London. **Academic Press**, v. 1, p. 1-20, 1987.
- LAINSON, R.; SHAW, J.J.; SILVEIRA, F.T.; DE SOUZA, A.A.A.; BRAGA, R.R.; ISHIKAWA, E.A.Y. The dermal leishmaniasis of Brazil, with especial reference to the eco-epidemiology of the disease in Amazonia. **Memórias do Instituto Oswaldo Cruz**, v. 89, p. 435-443, 1994.
- LIMA, Tiago Barbalho. **EVOLUÇÃO DA LEISHMANIOSE VISCERAL CANINA NA LOCALIDADE BOM VIVER NOMUNICÍPIO DA RAPOSA-MARANHÃO: UMA ANÁLISE SOB O PONTO DE VISTA CLÍNICO E SOROLÓGICO**. XVI Seminário de Iniciação Científica. IX Encontro de Iniciação Científica da UEMA, Maranhão: São Luís, 2004.
- LIRA, R.; ROSALES-ENCINA, J.L.; ARGUELOS, C. *Leishmania mexicana*: binding of promastigotes to type I collagen. **Experimental Parasitology**, v. 85, p.149–157, 1997.
- LOCKESLEY, R.M.; HEINZEL, F.P.; SADICK, M.D. Murine cutaneous leishmaniasis: susceptibility correlates with differential expansion of helper T cell subsets. **Annales De L'institut Pasteur**, v. 138, p. 744-749, 1987.
- LOCKESLEY, R.M.; LOUIS, J.A. Immunology of leishmaniasis. **Current Opinion in Immunology**, v. 4, p. 413-418, 1992.
- LONGSTAFFE, J. A.; GUY, M.W. Leishmaniasis in dogs. **Veterinary Annual**, v.25, p. 358-367, 1995.
- LUQUE, E. H.; MONTES, G. S. Progesterone promotes a massive infiltration of the rat uterine cervix by the eosinophilic polymorphonuclear leukocytes. **Anatomical Record**, v.223, p. 257-265,1989.
- MANCIANTE, F.; GRAMICCIA, M.; GRADONI, L. & PIERI, S. Studies on canine leishmaniasis control. I. Evolution of infection of different clinical forms of canine leishmaniasis following antimonis treatment. **Transactions Royal Society of Tropical Medicine and Hygiene**, v. 82, p.566-567, 1988.

- MARZOCHI, M.C.A.; COUTINHO, S.G.; SOUZA, W.J.S.; TOLEDO, L.M.; GRIMALDI, Jr.; MOMEN, H.; PACHECO, R. S.; SABROZA, P.C.; SOUZA, M.A.; RANGEL, Jr. F.B.; TRAMONTANO, N. Canine visceral leishmaniasis in Rio de Janeiro, Brazil. Clinical, Parasitological, Therapeutical and Epidemiological findings. (1977-1983). **Memórias do Instituto Oswaldo Cruz**, v. 80, p. 349-357, 1985.
- MENDES W.S.; SILVA, A.A.; TROVAO, J.R.; SILVA, A.R.; COSTA, J.M. Space expansion of the American visceral leishmaniasis in Sao Luis, Maranhao, Brazil. **Revista da Sociedade Brasileira de Medicina Tropical**, v. 35, p. 227-231, 2002.
- MOLINA, R.; AMELA, C.; NIETO.; SAN-ANDRES, M.; GONZALEZ, F.; CASTILLO, J.A.; LUCIENTES, J. & ALVAR, J. Infectivity of dogs naturally infected with *Leishmania infantum* to colonized *Phlebotomus perniciosus*. **Royal Society of Tropical Medicine and Hygiene**, v. 88, p. 491-493, 1984.
- MONTES, G.S. Structural biology of the fibers of the collagenous and elastic systems. **Cell Biology International**, v. 20, p. 15-27, 1996.
- MOSSER, D.M.; SPRINGER, T.A.; DIAMOND, M.S. *Leishmania* promastigotes require opsonic complement to bind to the human leukocyte integrin Mac-1 (CD 11b/CD18). **The Journal of Cell Biology**, v.116, p. 511-520,1992.
- MOSSER, D.M.; VLASSARA, H.; EDELSON, P.J.; CERAMI, A. *Leishmania* promastigotes are recognized by the macrophage receptor for advanced glycosylation endoproducs. **The Journal of Experimental Medicine**, v. 165, p. 140-145, 1987.
- NIETO, C.G; NAVARRETE, J.; HABELA, M.A; SERRANO, F.; REDONDO, E. Pathological changes in kidneys of dogs with natural *Leishmania* infection. **Veterinary Parasitology**, v.45, p.33-47, 1992.
- NOLI, C. Leishmaniosis canina. **Waltham Focus**, v.9, n.2, p. 16-24, 1999.
- PEARSON, R.D. Pathology of leishmaniasis. In: Warren KSS (ed), Immunology and molecular biology of parasitic infection. **Blackwell Scientific Publication**, Boston, p.71-86, 1993.
- PEARSON, R.D.; SOUZA, A.Q. Clinical spectrum of leishmaniasis. **Clinical Infective Diseases**, v.22, p.1-13, 1996.

- PEREZ, H.; MALAVÉ, I.; ARREDONDO, B. The effects of protein malnutrition on the course of *Leishmania mexicana* infection in C57Bl/6 mice; nutrition and susceptibility to leishmaniasis. **Clinical Experimental Immunology**, v.38, p.453-460, 1979.
- PINELLI, E.; KILLIK-KENDRICK.; WAGENAAR, J.; BERNADINA, W.; DEL REAL, G.; RUITEMBERG, J. Cellular e and humoral immune responses in dogs experimentally and naturally infected with *Leismania infantum*. **Infection and immunity**, v.62, p. 229-235, 1994.
- POCAI, E.A.; FROZZA, L.; HEADLEY, S.A. Leishimania visceral (calazar). Cinco casos em cães de Santa Maria, Rio Grande do Sul, Brasil. **Ciência Rural**, v.28, n.3, p.501-505, 1998.
- PUENTES, S.M.; SACKS, D.L.; DA SILVA, R.P.; JONNER, K,A. Complement binding by two developmental stages of *Leishmania major* promastigotes varying in expression of a surface lipophosphoglycan. **The Journal of Experimental Medicine**, v. 167, p. 887-902, 1988.
- PUMAROLA, M.; BADIOLA, J.; VARGAS, A.; DOMINGO, M.; FERRER L. Canine Leismaniasis Associated with Systemic vasculitis in two dogs. **Journal of Comparative Pathology**, v.105, p-279-286, 1991.
- REY, L. Bases da parasitologia médica. 2 ed. Rio de Janeiro: Guanabara Koogan, v. 12 , 2002. 379p.
- RIDLEY, D.S. Pathology. In leishmaniasis in Biology and Medicine In: **The leishmaniasis**, Peters W, Killich-Kendrick (Eds) Academic Press, London, p. 670-680, 1987.
- RIOUX, J.A; KILICK-KENDRICK, R.; LEANEY, A.J.; YONG, C.J. LANOTTE, G. & BAILLY, M. Ecologie des leishmanioses dans le Sud de la france. XI La Leishmaniose viscérale canine: Succès de la transmissions expèrimentalle "Chien-Phlébotome-Chien" par la piqûre de Phlebotomus ariasi Tonnoir, 1921. **Annales de Parasitologie Humaine et Comparee**, v. 54, p. 401-407, 1979.
- RHOADS, M. L.; FETTERER, R.H. Extracellular matrix: a tool for defining the extracorporeal function of parasite protease. **Parasitology Today**, v. 13, p. 119-122, 1997.

- SACKS, D.L; LOUIS, J.A; WIRTH, D.F. Leishmaniasis. In WARREN, K.S. (ed). **Immunology and Molecular Biology of Parasitic Infections**. 3 ed. Blackwell Scientific Publications, Boston, p. 237-268, 1993.
- SANTOS-GOMES, G.; ABRANCHES, P. Comparative study of infectivity caused by promastigotes of *Leishmania infantum* MON-1, *L. infantum* MON-24 and *L.donovani* MON-18, **Folia Parasitologica**, v.43, p.7-12, 1996.
- SCHOTTELIUS, J.; GONÇALVES DA COSTA, S.C. Microsporidia and acquired immunodeficiency syndrome. **Memórias do Instituto Oswaldo Cruz**, v. 95, p. 133-139, 2000.
- SLAPPENDEL, R.J.; TIESKE, E. The effect of intravenous or subcutaneous administration of meglumine antimonite (Glucantime) in dogs with leishmaniasis. A randomized clinical trial. **The Veterinary Quarterly**, v.19, n.1, p.10-14, 1997.
- SLAPPENDEL, R.J. Canine leishmaniasis. **The Veterinary Quarterly**, v. 10, p. 101-107, 1988.
- SOUZA, C.S.F. **Modelo murino para a infecção subcutânea com *Leishmania (Leishmania) chagasi*: aspecto clínico, imunoparasitológico e histopatológico**. 2002. 128f. Tese (Doutorado em parasitologia) - Instituto Oswaldo Cruz, Rio de Janeiro. 2002.
- TANNER, C.E. Innunobiology of visceral Leishmaniasis. **Clinical Immunology and Immunopathology**, v. 78, p. 105 -111, 1996.
- TESH, R.B. Control of zoonotic visceral leishmania: is it time to change strategies? **The American journal of tropical medicine**, v. 52(suppl. 2), p. 287-292, 1995.
- VON DER MARK, H; VON DER MARK, K. Study of differential collagens synthesis during development of the chick embryo by immunofluorescence. **Developmental Biology**, v.48, p. 237-249, 1976.
- VAN DER REST, M.; GARRONE, R. Collagens as multdomain proteins. **Biochimie**, v.72, p.473-484,1991.
- WHO-WORLD HEALTH ORGANIZATION. Control of the leishmaniasis. Report of the WHO Expert Committee. WHO Technical Report Series, 793, WHO, Geneva, 1990.

WHO-WORLD HEALTH ORGANIZATION. Control of the leishmaniasis. **World Health Organization Technical Report Series**, 2000.

YAMADA, K.M. & KEMLER, R. Cell to cell contact and extracellular matrix. **Current Opinion in Cell Biology**, v. 14, p. 527-530, 2002.

**Análise histomorfométrica da matriz extracelular do linfonodo poplíteo de cães naturalmente infectados por *Leishmania (L.) chagasi*<sup>1</sup>.**

Kris Régia J. Kondo<sup>2</sup>, Cláudio César Fonseca<sup>2</sup>, Sérgio Luis P. da Matta<sup>3</sup> e Marlene Isabel V. Vilorio<sup>2</sup>.

**ABSTRACT.-** Kondo K.R.J., Fonseca C.C., Da Matta S.L.P., Vilorio M.I.V. 2008. [**Histomorphometric analysis of the extracellular matrix of popliteal lymph nodes from dogs naturally infected by *Leishmania (L.) chagasi*.**] Análise histomorfométrica da matriz extracelular do linfonodo poplíteo de cães naturalmente infectados por *Leishmania (L.) chagasi*. *Pesquisa Veterinária Brasileira*. Departamento de Veterinária, Universidade Federal de Viçosa, Avenida Peter Henry Rolfs, s/n, Campus Universitário, Viçosa, MG 36570-000, Brasil. E-mail: [krisregia@hotmail.com](mailto:krisregia@hotmail.com)

In the Americas, canine visceral leishmaniasis (CVL) is caused by *Leishmania chagasi*, an obligatory intracellular parasite of the phagocytic-monocytic system's cells. Researches with dogs naturally infected by *L. Chagasi* have shown that the main histological changes happened to lymphoid organs. Even though dogs are considered to be the main carriers and disseminators of the disease in the urban environment, scarce are the studies, focusing on the histopathologic and histomorphometric aspects in dogs naturally infected by *Leishmania (L.) chagasi*, that analyze the interaction between parasite and extracellular matrix. The present work aimed at identifying, characterizing and quantifying changes in structural components as well as popliteal lymph nodes extracellular matrix (collagens I to III) of dogs naturally infected by *Leishmania (L.) chagasi*, confronting these results with the ones obtained from the non-infected group. Fragments of popliteal lymph nodes were collected from 32 animals, being 22 of them infected and 10 healthy, originally from two endemic areas in Brazil: São Luís - MA and Viçosa – MG. The findings were obtained through histopathologic and histomorphometric's analyses. Lymph nodes of infected dogs presented generalized lymphadenopathy, increase in size and number of lymphoid follicles, capsule hypertrophy and significant hyperplasia of bone marrow cells. Changes in collagenous system have also been detected in the infected group. These results demonstrate that dogs infected by *Leishmania* present degradation of the constituents of MEC and consequence destruction of lymphoid architecture, modifying the morphology of this organ.



INDEX TERMS: Histomorphometric, dog, canine visceral leishmaniasis, lymph node, extracellular matrix.

**RESUMO.-** Nas Américas, a leishmaniose visceral canina (LVC) é causada pela *Leishmania chagasi*, um protozoário intracelular obrigatório de células do Sistema Fagocítico Monocitário. Pesquisas com cães naturalmente infectados com *L. chagasi* demonstraram que as principais alterações histológicas ocorreram em órgãos linfóides. Apesar do cão ser considerado o principal mantenedor e disseminador da doença no ambiente urbano, são escassos os estudos enfocando os aspectos histopatológicos e histomorfométricos, em cães naturalmente infectados com *Leishmania (L.) chagasi*, que investiguem a interação entre o parasito e a matriz extracelular. O presente trabalho visou identificar, caracterizar e quantificar as alterações dos componentes estruturais e da matriz extracelular (colágenos I a III) do linfonodo poplíteo de cães naturalmente infectados por *Leishmania (L.) chagasi*, confrontando estes resultados com aqueles obtidos a partir do grupo não infectado. Foram coletados fragmentos de linfonodo poplíteo de 32 animais, sendo 22 infectados e 10 sadios, procedentes de duas áreas endêmicas do Brasil: São Luís - MA e Viçosa - MG. Os achados foram obtidos através de análises histopatológicas e histomorfométricas. Linfonodos de cães infectados apresentaram linfadenopatia generalizada, aumento do tamanho e do número dos folículos linfóides, hipertrofia da cápsula e hiperplasia significativa das células medulares. Modificações no sistema colágeno também foram evidenciadas no grupo infectado. Estes resultados demonstram que cães infectados por *Leishmania* apresentam degradação dos constituintes da MEC e conseqüente destruição do arcabouço linfóide, alterando a morfologia do órgão.

**TERMOS DE INDEXAÇÃO:** Histomorfometria, cão, leishmaniose visceral canina, linfonodo, matriz extracelular.

## INTRODUÇÃO

O perfil epidemiológico da leishmaniose visceral tem sofrido modificações devido às transformações no ambiente, provocadas pelo intenso processo migratório, por pressões econômicas ou sociais, pela pauperização conseqüente de distorções na distribuição de renda, pelo processo de urbanização crescente e pelo esvaziamento rural e as secas periódicas. Todos esses processos acarretam a expansão das áreas endêmicas e o aparecimento de novos focos (MINISTÉRIO DA SAÚDE 2006). Este fenômeno leva à redução do espaço ecológico da doença, facilitando a ocorrência de epidemias. A adaptação de determinados flebotomíneos a ambientes alterados pelo homem também tem contribuído para isto (GOMES 1994, CAMPINO 2002, CABRERA et al. 2003). Como conseqüência, o homem passou a ser um hospedeiro acidental desta doença que até então estava restrita ao ambiente silvestre (MENDES et al. 2002) e hoje se encontra em plena urbanização estando presente nas grandes cidades.

Leishmanioses são doenças causadas por protozoários do gênero *Leishmania* transmitidas pela picada de flebotomíneos e dentre as 15 espécies de *Leishmania* que infectam o homem, 13 tem natureza zoonótica causando a forma visceral, cutânea ou mucocutânea (GRAMICCIA e GRADONI 2005). Trata-se da sexta endemia tropical em incidência, com prioridades para a Organização Mundial de Saúde. Estima-se que a população mundial exposta ao risco de adquirir a doença seja de 350 milhões de indivíduos e que aproximadamente 12 a 14 milhões de pessoas estejam infectadas (DESJEUX 1992, WHO 2000).

No Brasil, as formas canina e humana da leishmaniose visceral (LV) ocorrem endemicamente em vários Estados das regiões Norte, Nordeste, Centro-Oeste e Sudeste e em todos os estados há associação entre cães infectados e presença do vetor (MILES et al. 1999). De acordo com dados epidemiológicos do Ministério da Saúde (2006), os últimos dez anos revelam a periurbanização e a urbanização da leishmaniose visceral, destacando-se os surtos ocorridos no Rio de Janeiro (RJ), Belo Horizonte (MG), Araçatuba (SP), Santarém (PA), Corumbá (MS), Teresina (PI), Natal (RN), São Luís (MA), Fortaleza (CE), Camaçari (BA) e mais recentemente as epidemias ocorridas

nos municípios de Três Lagoas (MS), Campo Grande (MS) e Palmas (TO) (BRASIL, 2006).

O Estado do Maranhão constituído de 217 municípios vem apresentando índices alarmantes de leishmaniose visceral humana e canina, e o município de São Luís, desde 1982 apresenta-se como uma área de maior endemia no Estado (COSTA et al. 1995). Atualmente, a cidade é considerada área hiperendêmica de leishmanioses, e todo ano, aumentam os números de casos das formas de leishmaniose cutânea e visceral (DINIZ et al. 2008).

Estudos recentes mostram a ocorrência de alterações da matriz extracelular (MEC) em lesões cutâneas e em linfonodos drenantes causadas por *Leishmania (L.) amazonensis* em diferentes linhagens de camundongos (ABREU-SILVA et al. 2004). Resultados anteriores mostraram que enzimas como as metaloproteinases podem modificar a função da matriz extracelular não somente pela degradação de proteínas da matriz, mas também por afetarem fatores de crescimento, citocinas e moléculas de adesão (YAMADA e KEMLER 2002).

Apesar da diversidade de pesquisas sob o mecanismo de patogênese da *Leishmania chagasi*, ainda não há muitos estudos referentes às alterações da matriz extracelular na leishmaniose visceral canina (LVC). Assim é de extrema importância o desenvolvimento de pesquisas que investiguem a interação entre o parasito e a matriz extracelular, visando identificar as alterações dos componentes da matriz (colágenos I a III) presentes no infiltrado inflamatório de órgãos linfóides tais como baço e linfonodo, bem como a caracterização das lesões encontradas nos mesmos. Se de fato ocorrem alterações na matriz extracelular durante a infecção canina, estas contribuem de maneira consistente para o mecanismo da patogênese da LVC.

No presente estudo, objetivou-se avaliar e quantificar as alterações na matriz extracelular e descrever achados histopatológicos dos linfonodos poplíteos de cães naturalmente infectados por *Leishmania (L.) chagasi*.

## MATERIAL E MÉTODOS

A estimativa das amostras baseou-se em 5% do número total de cães infectados e registrados pela secretaria epidemiológica (dados não publicados) da cidade de São Luís - MA, no ano de 2003. Todo experimento foi pautado nas normas da Comissão de Ética do DVT/UFV, sendo aprovado pela mesma (protocolo nº16/2006).

Foram utilizados 22 cães sem raça definida (SRD), de ambos os sexos, com sinais clínicos compatíveis com leishmaniose visceral e reativos para a mesma através da Técnica de Reação de Imunofluorescência Indireta (RIFI). Os animais foram provenientes do Centro de Controle de Zoonoses (CCZ) da Ilha de São Luís - MA, uma área endêmica no Nordeste do Brasil. Dez cães saudáveis, obtidos através de triagem clínica e sorológica no Hospital Veterinário da Universidade Federal de Viçosa/HV-UFV, foram considerados como grupo controle.

De cada animal foram colhidos 6 mL de sangue em frasco de vidro sem anticoagulante. A presença de anticorpos anti-*Leishmania* no soro foi avaliada através da Imunofluorescência Indireta (RIFI) para determinar a titulação de cada animal, uma vez que o CCZ adota uma única titulação (1/40) como padrão. Foi utilizado o kit comercial produzido e comercializado por Biomanguinhos/FIOCRUZ (Lote: 036LC0012; VS/MS: 106330001). A técnica de Ensaio Imunoadsorvente Enzima-Associado (ELISA) foi utilizada para confirmar o RIFI, no qual observa-se reação cruzada com outros patógenos, resultando em muitos casos falso-positivos (FERRER et al. 1995).

A eutanásia dos animais realizou-se com aplicação de xilazina 2% como medicação pré-anestésica, na dosagem de 0,1ml/kg iv e Thiopental 2,5% como anestésico, na dosagem de 12,5 mg/kg iv. Uma vez anestesiado, seguiu-se a aplicação de cloreto de potássio 10%/ampola iv, procedendo-se à eutanásia. A este procedimento, seguiu-se a necrópsia para a remoção de fragmento do linfonodo poplíteo, os quais foram imediatamente fixados em formalina 10% neutra e tamponada com fosfato de sódio.

Os linfonodos foram seccionados longitudinalmente, desidratados em concentrações crescentes de álcool etílico e incluídos em parafina histológica

purificada (Reagen ®) e em glicol metacrilato (Historesin ®), sendo então seccionados em 4 e 3 µm de espessura, respectivamente, em micrótomo rotativo automático (Reichert-Jung, Alemanha). As secções obtidas foram coradas pelas técnicas de hematoxilina-eosina (cortes incluídos em parafina) para análise histopatológica e azul de toluidina (cortes incluídos em glicol metacrilato) para análise histomorfométrica da cápsula, nódulos linfóides e seios medulares do linfonodo poplíteo.

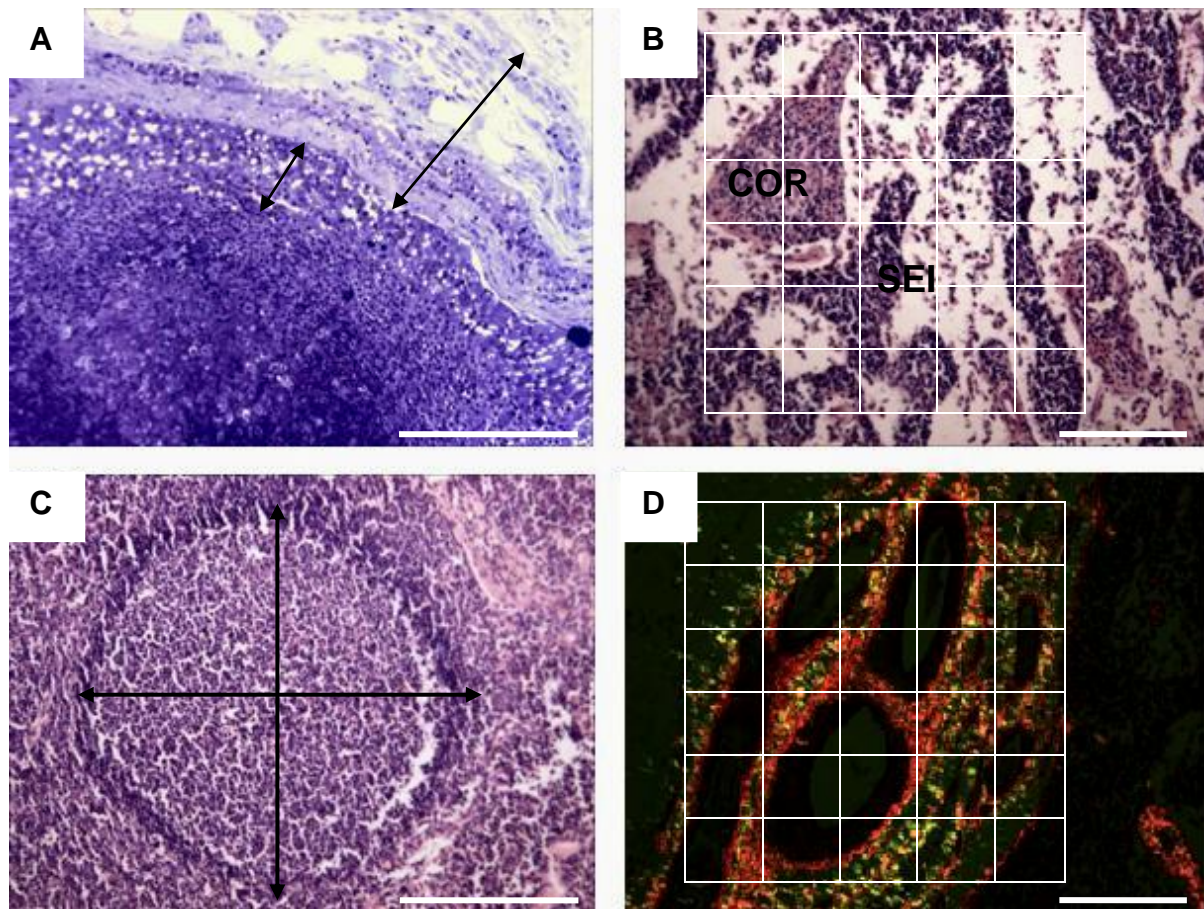
Para cada amostra animal, a avaliação das fibras colágenas da matriz extracelular foi realizada através do método Picrosirius Polarização (PSP) (MONTES 1996). Os cortes foram desparafinados, hidratados e corados por uma hora em solução de Sirius Red 0,1 % Directed Red 80 (Aldrich®), dissolvidos em ácido pícrico aquoso saturado e posteriormente lavados em água corrente e contracorados com Hematoxilina de Harris durante 3 minutos e montados em Entellan ® (Merck).

A histomorfometria dos componentes conjuntivos e estruturais do linfonodo poplíteo foi obtida com auxílio do programa Image Pro-Plus 4.5. Para análise do sistema colágeno, foram selecionados dez campos, aleatoriamente, e fotografados em microscópio Olympus AX-70, (Laboratório de Anatomia Vegetal do Departamento de Biologia Vegetal/UFV), em aumento de 400x com o filtro polarizador acoplado. As fibras colágenas tipo I e tipo III foram estimadas utilizando um retículo com 121 intersecções, através do programa Image Pro-Plus 4.5, contando-se 1.210 pontos por animal (Fig. 1D). Contaram-se todas as intersecções que recaíram sob os pontos birrefringentes amarelos, vermelhos e verdes. Os pontos vermelhos e amarelos foram contados como colágeno do tipo I e os pontos verdes como colágeno do tipo III (MONTES 1996).

A cápsula foi mensurada traçando-se uma linha desde a face externa do linfonodo até o limite entre cápsula e seio subcapsular (o tecido adiposo infiltrado também foi incluído na mensuração, Fig. 1A). Para mensuração do seio subcapsular, traçou-se uma linha entre o limite interno da cápsula e o limite externo da região cortical (Fig. 1A).

Para avaliar a reatividade do nódulo linfóide frente à infecção por *Leishmania (L.) chagasi*, mensurou-se nódulos que apresentavam centro germinativo ativado e evidente (nódulo linfóide secundário). O diâmetro nodular médio dos mesmos foi obtido a partir da mensuração, ao acaso, da média de dois maiores diâmetros principais de 5 secções longitudinais de nódulos linfóides por animal (Fig. 1C)

Os constituintes da região medular foram estimados utilizando um retículo com 2.200 intersecções (pontos), através do programa Image Pró-Plus 4.5, contando-se 22.000 pontos por animal (Fig. 1B). Contaram-se todas as intersecções que recaíram sobre os cordões medulares e sobre os seios medulares.



**Figura 1.** Corte transversal do linfonodo poplíteo de cães. **A** - Corte da região cortical mostrando os pontos usados para medir a cápsula (seta maior) e o espaço do seio subcapsular (seta menor). Azul de Toluidina – Borato de Sódio. **B** - Modelo de grade usado para registrar as proporções dos componentes da região medular. COR = cordão medular; SEI = seio medular. Hematoxilina–Eosina. **C** - Corte longitudinal do nódulo linfóide mostrando metodologia usada para medir o tamanho. Hematoxilina-Eosina. **D** - Modelo de grade usado para registrar as proporções dos componentes da matriz extracelular. Colágeno do tipo I quantificado como pontos vermelhos e colágeno do tipo III (fibras reticulares) quantificado como pontos verdes. Sirius red sob luz polarizada. Barras: A e C: 100  $\mu$ m, B: 20  $\mu$ m, D: 120  $\mu$ m.



## RESULTADOS E DISCUSSÃO

A sorologia obtida dos animais infectados, através da Reação de Imunofluorescência Indireta (RIFI), mostrou que a titulação 1:80 foi a mais freqüente entre os animais estudados (Tab.1). Este título é considerado baixo para a forma visceral da leishmaniose uma vez que há relatos de que cães infectados podem atingir um título de 1:80000 (CARDOSO e CABRAL 1998). A técnica de Ensaio Imunoadsorvente Enzima-Associado (ELISA) confirmou os resultados positivos obtidos através do RIFI. Todo o grupo padrão (animais não infectados) obteve titulação menor que 1:40 (Tab. 1).

**Tabela 1.** Títulos\* de anticorpos (IgG) dos cães infectados naturalmente por *Leishmania (L.) chagasi* e cães não infectados.

| Grupo      | Nº de Animais | Titulação |
|------------|---------------|-----------|
| Controle   | 10            | >1:40     |
| Infectados | 06            | 1:40      |
|            | 12            | 1:80      |
|            | 04            | 1:640     |

\*Obtidos através da Reação de Imunofluorescência Indireta (RIFI).

As alterações observadas em cães infectados pela *Leishmania (L.) chagasi* são similares em vários aspectos àquelas descritas para a leishmaniose visceral humana, com maior evidência nas alterações que incluem a hepatoesplenomegalia e linfadenopatia (KEENAN et al.1984). Pesquisas recentes enfocam importantes alterações observadas nos estudos histopatológicos dos linfonodos de cães infectados por *Leishmania (L.) chagasi*. (KEENAN et al. 1984, MARTINEZ-MORENO et al. 1993, TAFURI et al. 2001, LIMA et al. 2004).

Os achados histopatológicos revelados nos linfonodos poplíteos dos animais naturalmente infectados mostraram linfadenite envolvendo toda a arquitetura dos linfonodos incluindo cápsula, seio subcapsular, região cortical (nódulos linfóides) e região medular (seio medular e cordões medulares). As

análises mostraram que em 20 (90,90%) amostras animais haviam cordões medulares dilatados. Em diversas amostras (68%), foi possível evidenciar nódulos que moveram-se irregularmente para dentro das áreas medulares do linfonodo, evidenciando uma desorganização estrutural do órgão (Fig. 2A).

Na região cortical, foram observados inúmeros nódulos secundários com centros germinativos reativos e infiltrado plasmocítico nos mesmos. Lima et al. (2004), trabalhando com linfonodos provenientes de diversas áreas do corpo de cães infectados por *Leishmania (L.) chagasi*, também descreveram uma linfadenopatia generalizada com maior importância nos linfonodos cervicais e poplíteos, histologicamente explicada pelo aumento do tamanho e do número dos nódulos linfóides. Giunchetti et al. (2007) demonstraram que cães portadores de LCV apresentaram maior reação medular dos linfonodos quando comparados com cães não infectados. Ainda, neste presente trabalho, evidenciou-se a presença de colágeno circundando os nódulos linfóides (Fig. 2B), edema subcapsular (Fig. 2C) e presença de intenso infiltrado inflamatório na cápsula do órgão (Fig. 2D).

Através da análise do colágeno identificado pela técnica PSP observou-se no grupo infectado o predomínio significativo ( $p > 0,05$ ) do colágeno tipo I que se caracteriza como um colágeno espesso fortemente birrefringente marcado em vermelho (Fig. 3C,D) (Tab. 2). Pesquisas reportam que promastigotas de *Leishmania (L.) mexicana* podem se ligar a fibra colágena do tipo I (LIRA et al. 1997), o que indicaria tropismo do parasito para este tipo de fibra e importante mecanismo de patogênese do mesmo. Entretanto, Abreu-Silva et al. (2004) sugerem que na infecção experimental crônica de camundongos com *Leishmania (L.) amazonensis*, a fibra colágena do tipo III prover suporte para os histiócitos parasitados por formas amastigotas em linfonodos poplíteos.

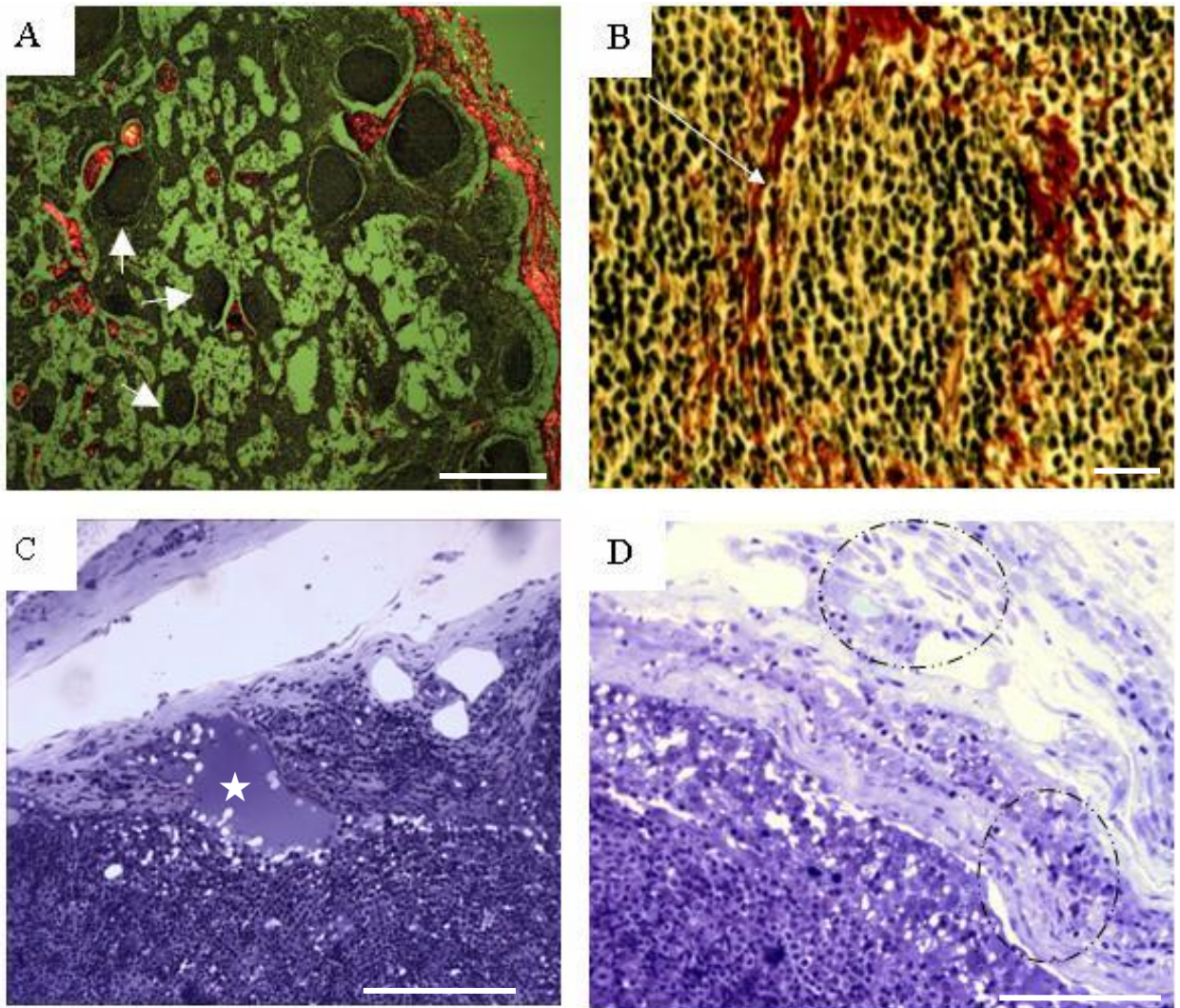
O colágeno III, constituído por fibras delgadas, menos birrefringentes e visualizadas na cor verde (Fig. 2B) era pouco evidente, mostrando que nas áreas de lesão há uma diminuição significativa ( $p > 0,05$ ) (Tab. 2) deste colágeno, sugerindo uma substituição do colágeno III pelo I, uma vez que todo o arcabouço de órgãos parenquimatosos, como, por exemplo, o linfonodo, é constituído por fibras colágenas tipo III. Diferente dos resultados obtidos nesta

pesquisa, Leite e Croft (1996) observaram predomínio de colágeno tipo III em torno de granulomas hepáticos, de camundongos, produzidos por *Leishmania donovani*. Na leishmaniose tegumentar murina, Abreu–Silva et al. (2004) observaram que na lesão primária (pele plantar), o colágeno tipo I era substituído gradativamente por colágeno tipo III. Entretanto, esses mesmos autores descreveram que havia predomínio de colágeno tipo I em linfonodo, confirmando a substituição do colágeno tipo III pelo tipo I, à semelhança do que foi observado neste experimento. No grupo controle não se observaram alterações significativas do colágeno, sendo predominantes as fibras colágenas do tipo III (fibras reticulares, Fig. 3A,B) como descrito na literatura (KIERSZEMBAUM 2008).

**Tabela 2.** Quantificação média das fibras colágenas do tipo I e tipo III do linfonodo poplíteo de cães saudáveis (grupo I) e cães infectados naturalmente por *Leishmania (L.) chagasi* (grupo II).

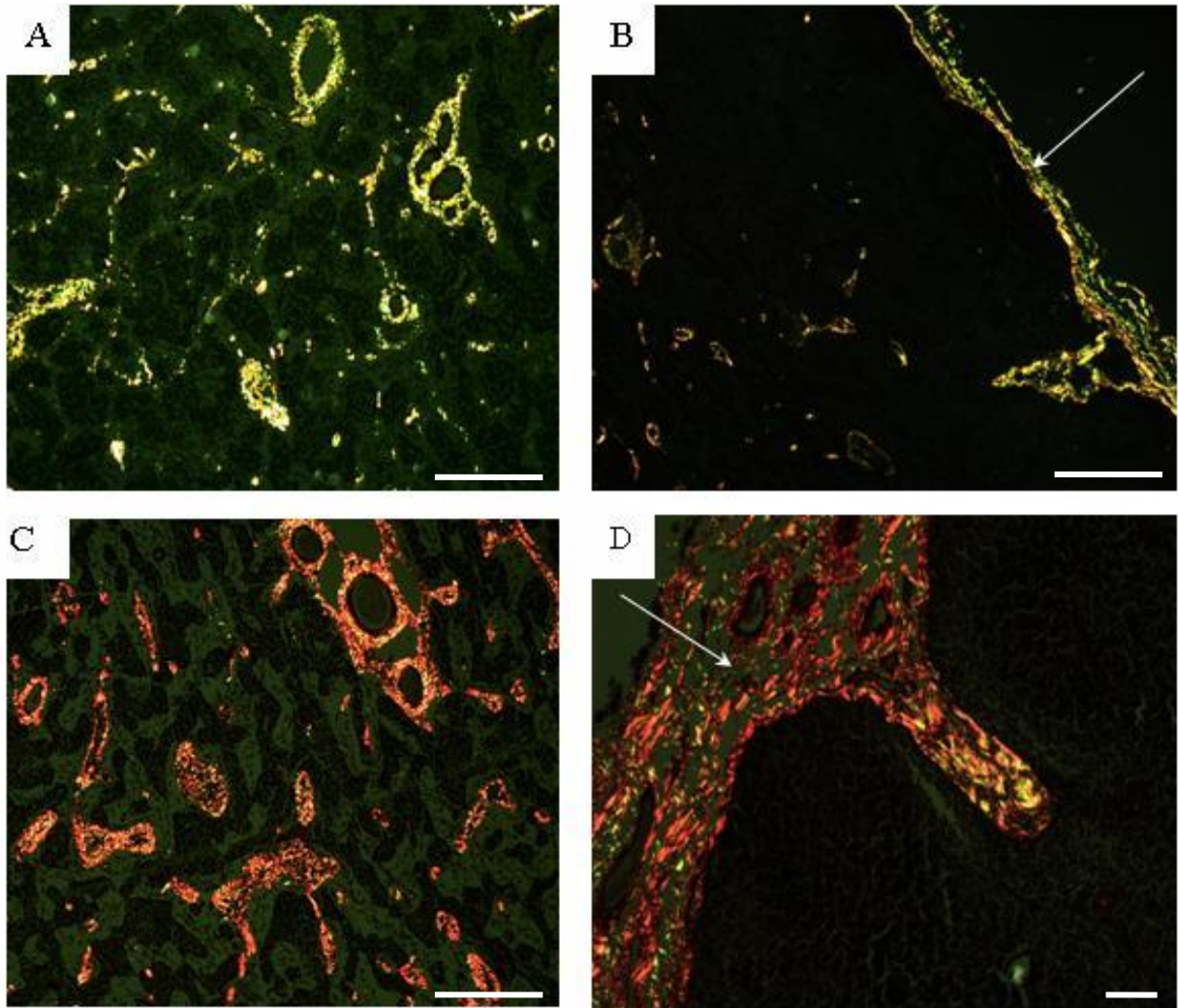
| <b>Animais</b>            | <b>Colágeno tipo I</b> | <b>Colágeno tipo III</b> |
|---------------------------|------------------------|--------------------------|
| Grupo I                   | 53,8 ± 12,38           | 191,8 ± 17,24            |
| Grupo II                  | 376,73 ± 57,35         | 78,00 ± 23,32            |
| Grau de significância (p) | < 0,0001               | < 0,0001                 |

Médias, na primeira e segunda linha, diferem significativamente entre si ( $p < 0,05$ ), pelo teste de t-Student.



**Figura 2.** Corte Longitudinal de linfonodo poplíteo de cães naturalmente infectados por *Leishmania (L.) chagasi*. **A** - Desorganização estrutural do linfonodo evidenciada pela presença de nódulos linfóides (seta) dentro da região medular. Picrosirius polarização. **B** - Presença de colágeno (seta) ao redor de um nódulo linfóide. Picrosirius sob microscopia de luz. **C** - Mostra a presença de edema (★) no seio subcapsular. **D** - Presença de intenso infiltrado inflamatório local (círculos). C e D: Azul de toluidina. Barras: A: 200 µm, B: 30 µm, C e D: 70 µm.





**Figura 3.** Corte longitudinal da região medular do linfonodo poplíteo de cão. **A e B** – Região medular e cápsula (seta), respectivamente, do linfonodo pertencente ao grupo sadio, evidenciando o predomínio de fibras colágenas do tipo III, marcadas em verde. **C e D** – Região medular e cápsula (seta), respectivamente, do linfonodo pertencente ao grupo infectado, evidenciando cápsula mais espessa e presença do colágeno do tipo I, marcado em vermelho. Picrosirius polarização. Barras: A, B, C: 20 $\mu$ m e D: 100  $\mu$ m.

Os achados decorrentes das análises morfométricas da cápsula e seio subcapsular divergiram daqueles achados histopatológicos qualitativos, mostrando que estatisticamente o aumento na espessura de ambos os parâmetros analisados não foi significativo à nível de 5% (Tab. 3). Lima et al. (2004) relataram que aproximadamente 96% das amostras analisadas de linfonodos de cães portadores de LVC apresentavam uma maior densidade da cápsula, e presença de exudato inflamatório crônico mononuclear associado à deposição de fibra colágena na mesma. Nesta pesquisa, também pode-se observar no grupo infectado, à deposição de fibras colágenas espessas, colágeno tipo I na cápsula do grupo infectado (Fig. 2D).

**Tabela 3.** Espessura média ( $\mu\text{m}$ ) da cápsula e do seio subcapsular dos linfonodos poplíteos de cães sadios (grupo I) e de cães infectados naturalmente por *Leishmania (L.) chagasi* (grupo II).

| Animais                   | Cápsula              | Seio Subcapsular    |
|---------------------------|----------------------|---------------------|
| Grupo I                   | 117, 400 $\pm$ 44,74 | 20, 7000 $\pm$ 6,46 |
| Grupo II                  | 122, 454 $\pm$ 70,42 | 23, 1818 $\pm$ 5,47 |
| Grau de significância (p) | 0, 8369              | 0, 2684             |

Médias, na primeira e segunda linha, não diferem significativamente entre si ( $p > 0,05$ ), pelo teste t-Student.

As quantificações percentuais dos elementos medulares, seios e cordões medulares revelaram que ocorreram significativas alterações ( $p < 0,05$ ) no grupo infectado quando comparado ao grupo padrão. Os resultados mostraram que há predomínio de cordões medulares no grupo infectado e a diminuição do seio medular neste grupo (Tab. 4). Segundo Lima (2004) e Ferrer (2002), linfonodos de cães infectados naturalmente por *Leishmania (L.) chagasi* apresentam considerável hipertrofia de cordões medulares, provavelmente devido à hiperplasia de macrófagos, linfócitos B e plasmócitos presentes nos mesmos. Essas características também foram demonstradas na leishmaniose visceral humana (VERESS et al. 1977), e infecções experimentais em hamster (CORBETT et al. 1992).

**Tabela 4.** Morfometria percentual média dos cordões medulares e seios medulares do linfonodo poplíteo de cães saudáveis (grupo I) e cães infectados naturalmente por *Leishmania (L.) chagasi* (grupo II).

| <b>Animais</b>            | <b>Cordão Medular</b> | <b>Seio Medular</b> |
|---------------------------|-----------------------|---------------------|
| Grupo I                   | 41,82% ± 2,94         | 58,18% ± 2,94       |
| Grupo II                  | 59,25% ± 1,69         | 40,75% ± 1,69       |
| Grau de significância (p) | 0,0027                | 0,0027              |

Médias, nas colunas, diferem significativamente entre si ( $p < 0,05$ ), pelo teste de t-Student.

Apesar da avaliação histopatológica qualitativa de nódulos linfóides, dos animais portadores de LVC, ter mostrado maior reatividade dos centros germinativos quando comparados com os animais saudáveis, as análises morfométricas comprovaram numericamente que não há diferença significativa à nível de 5% ( $p > 0,05$ ) (Tab. 5). Similar a estes achados, Giunchetti et al. (2007) observaram em cães infectados por *Leishmania (L.) chagasi* sintomáticos, atrofia da região cortical sugerindo que este fato aconteça como resultado da diminuição do número de células nos centros germinativos, ocasionada por um mecanismo imuno-regulador, como por exemplo, a apoptose. Entretanto, Lima (2004) descreve que histologicamente os linfonodos, especialmente o cervical superficial e o poplíteo, mostraram hiperplasia nodular em cães oligossintomáticos.

**Tabela 5.** Diâmetro ( $\mu\text{m}$ ) dos nódulos linfóides do linfonodo poplíteo de cães saudáveis (grupo I) e cães infectados naturalmente por *Leishmania (L.) chagasi* (grupo II).

| <b>Animais</b>            | <b>Nódulo Linfóide</b> |
|---------------------------|------------------------|
| Grupo I                   | 221,50 ± 47,10         |
| Grupo II                  | 263,3182 ± 76,82       |
| Grau de Significância (p) | 0,12                   |

Médias, nas colunas não diferem significativamente entre si ( $p > 0,05$ ), pelo teste t-Student.

## CONCLUSÕES

As análises da matriz extracelular do linfonodo de cães naturalmente infectados por *Leishmania (L.) chagasi* mostraram que:

- Ocorrem alterações severas no sistema colágeno nas quais o colágeno tipo III é gradativamente substituído por colágeno do tipo I.
- A histopatologia revelou como principal achado, linfadenopatia difusa nos animais portadores de LVC.
- Análises quantitativas morfométricas mostraram alterações na região medular do linfonodo poplíteo, devido à hiperplasia dos cordões medulares.

**Agradecimentos.-** À Fundação de Amparo à Pesquisa do Estado de Minas Gerais (FAPEMIG), pelo financiamento do projeto; à Fundação de Amparo à Pesquisa e ao Desenvolvimento Científico e Tecnológico da Maranhão (FAPEMA), pelo financiamento da bolsa de mestrado; aos Departamentos de Veterinária e de Biologia Geral da Universidade Federal de Viçosa (UFV) e ao Departamento de Medicina Veterinária da Universidade Estadual do Maranhão (UEMA), pela disponibilidade de instalações e laboratórios.



## REFERÊNCIAS

- Abreu-silva A.L., Calabrese K.S., Mortara R.A., Tedesco R.C., Cardoso F.O., Carvalho L.O.P., Gonçalves da Costa S.C. 2004. Extracellular matrix alterations in experimental murine *Leishmania (L.) amazonensis* infection. *Veterinary Parasitology*. 128: 385–390.
- Aladnani M.S. 1995. Concomitant immunohistochemical localization of fibronectin and collagen in schistosome granulomata. *Journal of Pathology*. 147:77-85.
- Brasil. 2006. Ministério da Saúde. Secretaria de Vigilância em Saúde. Departamento de Vigilância Epidemiológica. Manual de vigilância e controle da leishmaniose visceral. Brasília: Editora do Ministério da Saúde. 120p.
- Cabrera M.A.A., Paula A.A., Camacho L.A.B., Marzochi M.C.A., Xavier S.C., Silva A.V.M., Jansen A.M. 2003. Canine visceral leishmaniasis in Barra de Guaratiba, Rio de Janeiro, Brazil: assessment of risk factors. *Revista do Instituto de Medicina Tropical de São Paulo*. 45(2):79-83.
- Campino L.M. 2002. Canine reservoir and Leishmaniasis: Epidemiology and disease. In: Farrell, (Ed). *World Class Parasites: Leishmania*. Boston: Kluwer Academic Publishers. 4:216.
- Cardoso L., Cabra, M. 1998. *Leishmania* e leishmaniose canina. *Revista Portuguesa de Ciências Veterinárias*. 93:119-170.
- Corbett C.E., Pinto-Paes P., Laurenti R.A., Andrade Jr. M.D., Duarte M.I.S. 1992. Histopathology of lymphoid organs in experimental leishmaniasis. *International Journal of Experimental Pathology*. 73:417-433.
- Costa J.M.L., Viana G.M.C., Saldanha A.C.R., Nascimento M.D.S.B., Alvim A. C., Burattini M.N., Silva A.R. 1995. Leishmaniose visceral no Estado do Maranhão - Brasil. *Cadernos de Saúde Pública*. 1:321-324.
- Desjeux P. 1992. Human leishmaniasis: Epidemiology and public health aspects. *World Health Statistic Quarterly*. 45:312.
- Diniz S.A., Silva F.L., Carvalho Neta A.V., Bueno R., Guerra R.M.S.N.C., Abreu-Silva A.L., Santos R.L. 2008. Animal reservoirs for visceral leishmaniasis in densely populated urban areas. *Journal of Infection in Developing Countries*. 2 (1):24-33.
- Ferrer M., Aisa M.J., Roura X., Portus M. 1995. Serological diagnosis and treatment of canine leishmaniasis. *Veterinary Record*. 136:514-516.
- Ferrer L. 2002. The pathology of canine leishmaniasis. In: *Proceedings of the Second International Canine Leishmaniasis Forum*, Seville, Spain, p.21-24.

- Giunchetti R.C., Mayrink W., Carneiro C.M., Corrêa-Oliveira R., Martins-Filho O.A., Marques M.J., Tafuri W.L., Reis A.B. 2007. Histopathological and immunohistochemical investigations of the hepatic compartment associated with parasitism and serum biochemical changes in canine visceral leishmaniasis. *Research in Veterinary Science*. 84 (2): 269-277.
- Gomes A.C. 1994. Sand fly vectorial ecology in the state of São Paulo. *Memórias do Instituto do Instituto Oswaldo Cruz*. 89(3):457-460.
- Gramiccia M., Gradoni L. 2005. The current status of zoonotic leishmaniasis and approaches to disease control. *International Journal for Parasitology*. 35 (11):1169-180.
- Keenan C.M., Hendricks L.D., Lightner L., Johnson A.J. 1984. Visceral leishmaniasis in the German Shepherd dog, II: pathology. *Veterinary Pathology*. 21:80-86.
- Kierszembbaum A.L. 2008. *Histologia e biologia celular: uma introdução à patologia*. 2ªed. Elsevier, Rio de Janeiro.
- Leite V.H., Croft S.L. 1996. Hepatic extracellular matrix in BALB/c mice infected with *Leishmania donovani*. *International Journal of Experimental Pathology*. 77:181-190.
- Lima W.G., Michalick M.S.M., Melo M.N., Tafuri W.L. 2004. Canine visceral leishmaniasis: a histopathological study of lymph nodes. *Acta Tropica*. 92:43-53.
- Lira R., Rosales-Encina J.L., Arguelos C. 1997. *Leishmania mexicana*: iniding of promastigotes to type I collagen. *Experimental Parasitology*. 85:149-157.
- Martinez-Moreno A., Martinez-Cruz M.S., Hernandez-Rodriguez S. 1993. Immunological and histological study of T- and B lymphocyte activity in canine visceral leishmaniosis. *Veterinary Parasitology*. 51:49-59.
- Mendes W. Da S., Silva A.A., Trovao J. De R., Silva A.R., Costa J.M. 2002. Space expansion of the American visceral leishmaniasis in São Luis, Maranhão, Brazil. *Revista da Sociedade Brasileira de Medicina Tropical*. 35:227-231.
- Miles M.A., Vexenat J.A., Furtado Campos J.H., Fonseca De Castro J.A. 1999. Canine leishmaniasis in Latin America: control strategies for visceral leishmaniasis. In: INTERNATIONAL CANINE LEISHMANIASIS FORUM, Barcelona. *Proceedings*...Barcelona: Killick-Kendrick. p. 46-53.
- Montes G.S. 1996. Structural biology of the fibers of the collagenous and elastic systems. *Cell Biology International*. 20:15-27.

- Tafari W.L., De Oliveira M.R., Melo M.N. 2001. Canine visceral leishmaniosis: a remarkable histopathologic picture of one case reported from Brazil. *Veterinary Parasitology*. 96:203.
- Veress B., Omer A., Satir A.A, El Hassan A.M. 1977. Morphology of the spleen and lymph nodes in fatal visceral leishmaniasis. *Immunology*. 33:605-610.
- WHO. World Health Organization. 2000. Control of the leishmaniasis. World Health Organization.
- Yamada K.M., Kemler R. 2002. Cell to cell contact and extracellular matrix. *Current Opinion in Cell Biology*. 14:527-530.

# Livros Grátis

( <http://www.livrosgratis.com.br> )

Milhares de Livros para Download:

[Baixar livros de Administração](#)

[Baixar livros de Agronomia](#)

[Baixar livros de Arquitetura](#)

[Baixar livros de Artes](#)

[Baixar livros de Astronomia](#)

[Baixar livros de Biologia Geral](#)

[Baixar livros de Ciência da Computação](#)

[Baixar livros de Ciência da Informação](#)

[Baixar livros de Ciência Política](#)

[Baixar livros de Ciências da Saúde](#)

[Baixar livros de Comunicação](#)

[Baixar livros do Conselho Nacional de Educação - CNE](#)

[Baixar livros de Defesa civil](#)

[Baixar livros de Direito](#)

[Baixar livros de Direitos humanos](#)

[Baixar livros de Economia](#)

[Baixar livros de Economia Doméstica](#)

[Baixar livros de Educação](#)

[Baixar livros de Educação - Trânsito](#)

[Baixar livros de Educação Física](#)

[Baixar livros de Engenharia Aeroespacial](#)

[Baixar livros de Farmácia](#)

[Baixar livros de Filosofia](#)

[Baixar livros de Física](#)

[Baixar livros de Geociências](#)

[Baixar livros de Geografia](#)

[Baixar livros de História](#)

[Baixar livros de Línguas](#)

[Baixar livros de Literatura](#)  
[Baixar livros de Literatura de Cordel](#)  
[Baixar livros de Literatura Infantil](#)  
[Baixar livros de Matemática](#)  
[Baixar livros de Medicina](#)  
[Baixar livros de Medicina Veterinária](#)  
[Baixar livros de Meio Ambiente](#)  
[Baixar livros de Meteorologia](#)  
[Baixar Monografias e TCC](#)  
[Baixar livros Multidisciplinar](#)  
[Baixar livros de Música](#)  
[Baixar livros de Psicologia](#)  
[Baixar livros de Química](#)  
[Baixar livros de Saúde Coletiva](#)  
[Baixar livros de Serviço Social](#)  
[Baixar livros de Sociologia](#)  
[Baixar livros de Teologia](#)  
[Baixar livros de Trabalho](#)  
[Baixar livros de Turismo](#)