

**Universidade Estadual Paulista “Julio de Mesquita Filho”  
Faculdade de Medicina**

**Marcelo José de Almeida**

**Avaliação Biomecânica da Fixação das Endopróteses  
com e sem Cola Biológica e Alterações Histológicas  
Aórticas. Estudo Experimental em Porcos**

Tese apresentada ao Programa de Pós-graduação em Bases Gerais da Cirurgia da Faculdade de Medicina de Botucatu - UNESP, para obtenção do título de Doutor.

**Orientador: Prof. Dr. Winston Bonetti Yoshida**

**Botucatu – SP  
2009**

# **Livros Grátis**

<http://www.livrosgratis.com.br>

Milhares de livros grátis para download.

FICHA CATALOGRÁFICA ELABORADA PELA SEÇÃO TÉCNICA DE AQUISIÇÃO E TRATAMENTO  
DA INFORMAÇÃO  
DIVISÃO TÉCNICA DE BIBLIOTECA E DOCUMENTAÇÃO - CAMPUS DE BOTUCATU - UNESP  
*BIBLIOTECÁRIA RESPONSÁVEL: Selma Maria de Jesus*

Almeida, Marcelo José de.

Avaliação biomecânica da fixação das endopróteses com e sem cola biológica e alterações histológicas aórticas. Estudo experimental / Marcelo José de Almeida. – Botucatu : [s.n.], 2009.

Tese (doutorado) – Faculdade de Medicina de Botucatu, Universidade Estadual Paulista, 2009.

Orientador: Winston Bonetti Yoshida

Assunto CAPES: 40102149

1. Suíno - Cirurgia - Estudos experimentais 2. Cirurgia vascular 3. Prótese

CDD 617.413

Palavras chave: Adesivo tecidual de fibrina; Biomecânica; Histologia; Implante de prótese vascular

ARTIGO DE REVISÃO

Fatores envolvidos na migração das endopróteses em pacientes submetidos ao tratamento endovascular do aneurisma da aorta abdominal.....	1
RESUMO.....	2
ABSTRACT.....	3
INTRODUÇÃO.....	4
Definições e critérios.....	5
Importância da técnica empregada no implante das endopróteses.....	6
Forças biomecânicas que interagem com as endopróteses.....	7
A presença de migração e os diferentes dispositivos utilizados.....	10
Fatores relacionados à migração.....	11
Incorporação das endopróteses.....	16
Perspectivas Futuras.....	19
REFERÊNCIAS.....	22

ARTIGO ORIGINAL

Avaliação Biomecânica da Fixação das Endopróteses com e sem Cola Biológica e Alterações Histológicas Aórticas. Estudo Experimental em Porcos.....	31
RESUMO.....	32
ABSTRACT.....	33
INTRODUÇÃO.....	34
MATERIAL E MÉTODOS.....	37
1. Amostra.....	37
2. Endopróteses utilizadas no estudo.....	37
3. Nomeação dos grupos e sorteio da posição de implante.....	39
4. Procedimento operatório.....	39
5. Técnica do Implante da endoprótese com cola.....	41
6. Cuidados pós-operatórios.....	42
7. Angiografias.....	42
8. Estudo Anátomo-Patológico.....	42
8.1. Macroscopia.....	42
8.2. Microscopia .....	43

9. Estudo biomecânico – ensaio de tração .....	43
9.1. Preparação dos corpos de prova.....	43
9.2. Fixação dos corpos de prova.....	43
9.3. Ensaio mecânicos.....	44
10. Análise estatística.....	45
RESULTADOS.....	47
1. Complicações dos procedimentos.....	47
2. Resultados dos testes Anátomo-Patológicos .....	47
Avaliação histológica dos grupos 10% de sobredimensionamento com cola e 20% de sobredimensionamento.....	48
Avaliação histológica do grupo com 10% de sobredimensionamento.....	48
3. Resultados dos testes biomecânicos.....	50
DISCUSSÃO.....	54
REFERÊNCIAS.....	60
ANEXOS.....	67

Aos meus pais: **Olga e Joaquim de Almeida...**  
Berço

Para **Alexandre e Renata...**  
Irmãos de sangue e coração

Para **Simone e Pedro...**  
Meus tesouros

**A sabedoria do prudente é entender o seu próprio caminho**  
Provérbios 14,8

Os textos correspondentes à seguinte Tese de Doutorado foram elaborados de acordo com a recomendação da coordenação do Curso de Pós-graduação da UNESP, tendo como objetivo facilitar a publicação dos trabalhos.

A dissertação foi dividida em dois artigos: o primeiro foi escrito na forma de artigo de revisão e é intitulado **“Fatores envolvidos na migração das endopróteses em pacientes submetidos ao tratamento endovascular do aneurisma da aorta abdominal”**; o segundo foi elaborado como artigo original e se refere ao experimento realizado no laboratório de cirurgia experimental da Faculdade de Medicina da UNESP de Botucatu e o título é **“Avaliação Biomecânica da Fixação das Endopróteses com e sem Cola Biológica e Alterações Histológicas Aórticas. Estudo Experimental em Porcos”**.

Ambos seguiram as normas do Uniform Requirements for Manuscripts Submitted to Bio Medical Periodical Journals elaborado pelo International Committee of Medical Journal Editors (ICMJE), conhecida como Convenção de Vancouver\*\*.

---

\* New England Journal of Medicine 1997; 336(4): 309-15.

## Agradecimentos

---

Ao Professor Doutor **Winston Bonetti Yoshida** pela amizade e efetiva orientação na elaboração deste trabalho.

À **Faculdade de Medicina de Botucatu** pela oportunidade de participar do curso de pós-graduação.

À **Faculdade de Medicina de Marília** pelo incentivo e estímulo recebido em minha carreira profissional.

Ao Professor Doutor **Júlio Sequeira** pela realização dos testes histológicos e discussão dos resultados obtidos.

À Professora Doutora **Sílvia de Sá Lorena**, veterinária anestesista, pelo cuidado anestésico e auxílio no pós-operatório dos animais utilizados no estudo.

À Professora Doutora **Lídia Raquel de Carvalho**, pela análise e discussão das avaliações estatísticas.

À Doutora **Juliana Henriques dos Santos** pelo auxílio na realização dos experimentos.

À Disciplina de Cirurgia Vasculard da Faculdade de Medicina de Marília: Doutor **Amauri Porto Nunes**, Professor Doutor **José Bitu Moreno** e em especial ao Professor Doutor **Ludvig Hafner**; amigos e colaboradores na construção de meu crescimento pessoal e profissional.

Aos alunos da Faculdade de Medicina de Marília: **Bruno Felipe Souza**, **Flávia Fagundes Bueno**, **Janaína Lopes Evangelista** e **Lucas José Vaz Schiavão** pela colaboração em todas as etapas do experimento.

Ao Técnico de Radiologia **Ednelson Grimaldi** pelo auxílio no experimento e qualidade na realização da técnica radiológica.

À **Marli Aparecida Mendes** pelo auxílio no controle financeiro e de notas fiscais.

Aos técnicos **Luís Bardela** e **José Georgete** pela grande colaboração em todas as etapas do trabalho, pela seriedade, postura, e voluntarismo.

À minha esposa Dra **Simone Ribeiro Araújo de Almeida**, companheira em todas as horas. Ao meu filho **Pedro Ribeiro de Almeida**, motivação.



O presente trabalho foi realizado graças ao patrocínio financeiro da Fundação de Amparo à Pesquisa do Estado de São Paulo



As Endopróteses doadas e várias etapas da discussão técnica do Experimento Científico foram realizadas com a colaboração imprescindível da empresa

Braile Biomédica



Este trabalho foi realizado no Laboratório de Cirurgia Experimental da  
Faculdade de Medicina de Botucatu-UNESP



## **Unidades Utilizadas**

---

**N** - Newton

**Kgf** - Kilograma força

**mm** - milímetro

**lb** - libra

**1N** - 0,102 Kgf ou equivalente à 102 gramas/força

**1Kgf** - 0,454 lb ou 9,807 N



## **Fatores envolvidos na migração das endopróteses em pacientes submetidos ao tratamento endovascular do aneurisma da aorta abdominal**

### **Resumo**

A migração da endoprótese é uma complicação do tratamento endovascular definida como deslocamento de sua ancoragem inicial. Para avaliação da migração verifica-se a posição da endoprótese em relação à determinada região anatômica. Considerando o aneurisma da aorta abdominal infra-renal, a área proximal de referência consiste na origem da artéria renal mais baixa e, na região distal, situa-se nas artérias ilíacas internas. Os pacientes deverão ser monitorizados por longos períodos a fim de serem identificadas migrações visto que estas ocorrem normalmente após 2 anos de implante. Para se evitarem migrações, forças mecânicas que propiciam fixação e determinadas por características dos dispositivos e a incorporação da endoprótese, devem predominar sobre forças gravitacional e hemodinâmica que tendem a arrastar a prótese no sentido caudal. Angulação, extensão e diâmetro do colo, além da medida transversa do saco aneurismático, são importantes aspectos morfológicos do aneurisma relacionados à migração. Com relação à técnica, o implante de endopróteses com sobredimensionamento excessivo (>30%) não é recomendado por provocar dilatação do colo do aneurisma, além de dobras e vazamentos proximais que também contribuem para migração. Por outro lado, endopróteses com mecanismos adicionais de fixação (ganchos, farpas e fixação supra-renal) parecem estar menos associadas às migrações. O processo de incorporação das endopróteses ocorre parcialmente e parece não ser suficiente para impedir migrações tardias. Neste sentido, estudos experimentais com endopróteses de maior porosidade e uso de substâncias que permitam maior fibroplasia e aderência da prótese à artéria vem sendo realizados e parecem ser promissores. Nesta revisão estes aspectos serão discutidos, em especial o uso da cola de fibrina.

**Descritores:** Prótese vascular, migração, complicações, aneurisma da aorta.

## **Factors involved in the migration of endoprosthesis in patients submitted to endovascular aneurysm repair (EVAR).**

### **Abstract**

Migration of the endoprosthesis is a complication of the endovascular treatment defined as misplacement of its initial fixation. In order to assess such migration, one shall verify the position of the endoprosthesis in relation to the determined anatomic site. Considering the aneurysm of the infra-renal abdominal aorta, the proximal area of reference consists on the origin of the lowest renal artery and, at the distal region, it is located next to the internal iliac arteries. Patients shall be monitored for long periods so that migrations can be spotted; these migrations usually occur 2 years after the implant. To avoid migration mechanical forces that enable fixation and that are determined by features of devices as well as the incorporation of the endoprosthesis have to predominate over gravitational and hemodynamic forces, which tend to drag the prosthesis toward to caudal direction. Angulation, extension and diameter of the neck, and transversal measure of the aneurysmatic sac, are important morphological aspects related to migration. In relation to technique, the implant of endoprosthesis with excessive oversizing (>30%) is not recommended because it leads to aortic neck dilatation, folds and proximal leaking witch contribute to its migration. On the other hand, endoprosthesis with additional fixation devices (hooks, barbs and supra-renal fixation) seem to be less associated with migration. The process of incorporation of the endoprosthesis occurs partially and does not seem to be enough to prevent later migrations.

In this sense, experimental assessment with higher porosity endoprosthesis as well as the use of substances that allow higher fibroplasia and adherence of the prosthesis to the artery have been made and look promising. In this review, such aspects are discussed, specially the use of fibrin glue.

**Keywords:** Vascular prosthesis, migration, complications, aortic aneurysm.

## Introdução

O tratamento convencional do aneurisma da aorta abdominal surgiu a partir de 1950 e consiste na interposição de tubo de poliéster suturado na parede arterial proximal e distal livre da degeneração aneurismática, de modo a evitar que o fluxo sanguíneo exerça pressão sobre a parede do aneurisma. Este tipo de tratamento faz parte das grandes conquistas da cirurgia vascular, pois possibilita a mudança da história natural da doença, reduzindo a mortalidade por ruptura<sup>1</sup>. O tratamento endovascular do aneurisma da aorta abdominal (TEAA)<sup>2</sup> apresenta princípio semelhante e baseia-se no implante de endoprótese com acesso pela artéria femoral ou ilíaca e sua liberação intravascular, de maneira que as extremidades sejam ancoradas em área proximal e distal de artéria normal. A força elástica da endoprótese, após a liberação de sua bainha, confere-lhe força radial que a mantém fixada no colo do aneurisma. Assim, o tubo liberado por via endoluminal suportado por armação metálica exclui o fluxo sanguíneo dentro do saco aneurismático. Há endopróteses que possuem ganchos de ancoragem (hooks) ou farpas (barbs) com o objetivo de incrementar a fixação da prótese à parede arterial.

O TEAA necessita de menor transfusão de sangue, evita o pinçamento da aorta, diminuindo a sobrecarga cardíaca e os efeitos da isquemia e reperfusão, e permite, por todos esses motivos, recuperação pós-operatória mais rápida<sup>3,4</sup>. Contudo, o seguimento tardio de pacientes submetidos ao TEAA, mesmo em tratamento bem sucedido, demonstra risco permanente de migração e de falhas estruturais dos materiais. Este fato leva à necessidade de vigilância para detecção de alterações e, em alguns casos, de novas intervenções<sup>5,6,7,8,9</sup>. Por outro lado, apesar da necessidade de monitorização pós-operatória contínua, os pacientes submetidos ao TEAA são beneficiados pela diminuição da incidência de morte causada por ruptura do aneurisma se comparados àqueles não tratados<sup>10</sup>.

Desde o início do TEAA, houve grande expectativa sobre o comportamento biológico das endopróteses a curto, médio e longo prazo. Mais de dez anos depois do início de sua utilização, e após a realização de inúmeros estudos, ainda não se chegou à endoprótese ideal. Atualmente, com a



evolução dos materiais, embora tenha havido diminuição nas falhas estruturais dos dispositivos, a migração das endopróteses ainda é problema importante, pois pode levar a vazamentos do tipo I e pressurização do aneurisma, culminando com sua ruptura ou desabamento da prótese para dentro do saco aneurismático, o que é indicativo de tratamento operatório emergencial<sup>11,5</sup>.

Neste artigo discutem-se os fatores clínicos e fisiopatológicos envolvidos na migração das endopróteses.

## **Definição e critérios**

Define-se migração da endoprótese como seu deslocamento do local da ancoragem inicial. Para avaliação da migração verifica-se a posição da endoprótese em relação a determinada região anatômica. Considerando o aneurisma da aorta abdominal infra-renal, a área proximal de referência consiste na origem da artéria renal mais baixa e, na região distal, situa-se nas artérias ilíacas internas. A referência para fixação supra-renal é a artéria mesentérica superior (AMS). A tomografia computadorizada é o exame de escolha para se avaliar adequado posicionamento e migrações, e deve ser feita com cortes máximos de 3 mm desde o nível da AMS até as artérias femorais comuns. A utilização de outras referências como posição das vértebras verificadas na própria tomografia ou no RX de abdome, não constitui bom parâmetro em razão da possibilidade de redução do tamanho das vértebras devido à osteoporose ou outros problemas ósseos que podem confundir a avaliação da migração<sup>12</sup>.

A SVS (Society for Vascular Surgery/Sociedade Americana de Cirurgia Vasculare) conceitua migração da endoprótese como seu deslocamento maior que 10 mm<sup>13</sup>. A migração do Stent proximal em direção caudal é mais comum e oferece maior risco no TEAA. A conceituação de migração após deslocamento maior que 10 mm apresenta problemas, pois, em colos de pequena extensão, esta distância já se encontra no limite máximo do seu comprimento e o diagnóstico poderá ocorrer quando o indivíduo apresentar complicações. Diante dessas observações, vários autores passaram a considerar migrações como qualquer valor de deslocamento distal. Atualmente, tende-se a considerar como importância clínica migrações acima de 5 mm<sup>14</sup>.

A maioria das migrações, nos diferentes tipos de endopróteses, ocorre após o décimo terceiro mês do implante, com pico de aparecimento no décimo nono mês<sup>14,15,16</sup>. Fato importante é que o risco de migração permanece durante todo o período após o TEAA, sendo observadas eventuais complicações tardias mesmo após quatro anos de tratamento. Por esse motivo, os estudos que pretendem avaliar as migrações devem se estender por períodos superiores a 24 meses, não se justificando estudos com tempo de seguimento pós-operatório inferior.

Embora seguimento e observação da migração da endoprótese sejam fundamentais, a ausência de migração não garante o sucesso do tratamento. Há casos nos quais a fixação da prótese por ganchos na região proximal está adequada, porém podem acontecer vazamentos periprotésicos que expandem o aneurisma. Assim, a observação do bom posicionamento da endoprótese e a ausência de migração só poderão ser interpretados como bom resultado, se não houver vazamentos periprotésicos ao nível do colo<sup>17,18,19</sup>.

Preconiza-se o seguimento de pacientes pela TC com um mês, seis meses e anualmente após o procedimento. Na presença de migrações, pode-se abreviar o seguimento a fim de se realizar vigilância mais rigorosa<sup>20</sup>. Em pacientes com suspeita de migrações, a arteriografia é indicada, permitindo a correção endovascular.

## **Importância da técnica empregada no implante das endopróteses**

O implante do corpo principal da endoprótese em região mais distal a planejada pode ser ocasionado pelo fluxo sangüíneo que tende a empurrar a prótese no sentido caudal, ou pela interpretação equivocada do cirurgião endovascular devido ao efeito paralaxe, fato comum em colos aórticos tortuosos. Avaliações em posições oblíquas poderão minimizar o problema, permitindo liberação mais precisa.

Zarins et al<sup>21</sup> verificaram a importância do implante apropriado da endoprótese AneuRx junto à origem da artéria renal mais baixa. Ao estudarem isoladamente esse fator, observaram que a liberação da prótese abaixo da região pretendida apresentava correlação direta com maior tendência de

migração. Os autores estabeleceram que, quanto maior a distância da artéria renal mais baixa e o início da endoprótese, maior seria a tendência de migração, sendo que cada milímetro mais baixo incrementava a tendência de migração em 5,8%. Da mesma forma, observaram que, para cada milímetro mais próximo da artéria renal havia diminuição do risco de migração em 2,5%. O implante distal adequado junto à origem das artérias hipogástricas também se correlaciona com menor incidência de migrações, por diminuir o risco de vazamentos distais e permitir que as endopróteses tenham bom suporte colunar longitudinal, o que tende a impedir migrações proximais<sup>14</sup>.

Dessa maneira, a atenção técnica com o posicionamento apropriado das endopróteses no colo proximal e distal é importante e se relaciona a menor risco de complicações por migrações.

### **Forças biomecânicas que interagem com as endopróteses**

Forças mecânicas determinadas pelo sobredimensionamento, área da endoprótese em contato com a artéria, mecanismos acessórios de fixação como ganchos, farpas ou prolongamento com *Stent* não recoberto com suporte supra-renal e o processo inflamatório e cicatricial da parede arterial favorecem a fixação da endoprótese na aorta<sup>22</sup>. De outro lado, a força gravitacional e a hemodinâmica do fluxo sanguíneo tendem a arrastar a prótese no sentido caudal. O equilíbrio dessas forças irá determinar se a endoprótese apresentará migração. Cálculos complexos, feitos em modelos *in vitro* realizados em laboratórios de biomecânica<sup>23</sup> e *in vivo* com análises em computadores a partir dos resultados de tomografias computadorizadas dos pacientes submetidos à TEAA<sup>24,25</sup>, resultaram em informações importantes sobre as interações dinâmicas que ocorrem entre a parede aórtica, a endoprótese e o fluxo de sangue. Vários autores vêm adaptando fórmulas matemáticas a modelos experimentais de aneurisma da aorta abdominal antes e após a liberação de endopróteses. Por meio dessas avaliações conclui-se que, mesmo em tratamento bem sucedido tecnicamente, há áreas da endoprótese que são mais sensíveis às interações hemodinâmicas, particularmente na região do seu acoplamento no colo aórtico e na bifurcação das extensões ilíacas. Em tais áreas ocorre tensão na parede da endoprótese, produzindo força de 1 a 2 Newtons no sentido de arrastá-la distalmente.

Esses fatos levaram à necessidade de se compreenderem melhor as forças envolvidas na fixação. Avaliações experimentais vêm sendo realizadas a fim de aperfeiçoar os dispositivos, incrementando a ancoragem. Assim, estudos relacionados ao sobredimensionamento, efeito de ganchos e farpas, além da compreensão da área mínima de aterrissagem da prótese com o colo do aneurisma, passaram a representar papel importante no entendimento das interações biomecânicas das endopróteses. Lambert et al<sup>26</sup> implantaram endopróteses em aortas de cadáveres e avaliaram seu comportamento mecânico, constatando que, quanto maior a área de contato com a artéria, maior a força necessária para a sua desconexão. Neste estudo, apesar de serem utilizadas endopróteses de mesmo diâmetro, as diferenças das medidas dos diâmetros das aortas permitiram aos autores observarem que, quanto menor o calibre da aorta, maior a força necessária para a desconexão da endoprótese, sugerindo que o aumento do sobredimensionamento e, conseqüentemente, da força radial resultaria em maior força necessária à desconexão. Malina et al<sup>27</sup>, em testes experimentais semelhantes, observaram que ganchos de ancoragem e farpas aumentariam ainda mais as forças de adesão. Além disso, estes estudos foram importantes ao identificar a força para a desconexão da endopróteses (em média 3N) que pôde ser comparada com a força hemodinâmica de arrasto (em média 2N). Entretanto, embora de grande validade, as avaliações não levaram em conta vários elementos do organismo vivo que interagem com a prótese, visto que foram utilizados testes experimentais em aortas de cadáveres.

O adequado acoplamento da endoprótese com o colo proximal também diminui os riscos de migração. Wolf e colaboradores<sup>28</sup> relataram maior número de migrações e vazamentos do tipo I nas endopróteses com inadequada aposição prótese-parede arterial, fato explicado pela diminuição da área de contato e presença de vazamentos pelas dobras das endopróteses resultando na redução do atrito e da força de ancoragem.

A importância da fixação no colo distal foi constatada por Volodos et al<sup>29</sup> que realizaram avaliações experimentais *in vitro* aplicando endopróteses retas e bifurcadas de PTFE em modelo no qual utilizou cilindro plástico, que mimetizava o aneurisma da aorta, com circuito de fluxo de água acoplado à bomba cardíaca que aplicava diferentes pressões ao sistema. Os autores

observaram pequenas alterações no diâmetro, mas modificações significativas na extensão das próteses e formação de tortuosidades distais, culminando com seu deslocamento quando a força era de 208 g (em torno de 2N). Embora não tenham sido considerados múltiplos fatores envolvidos na prática clínica, como viscosidade do sangue, aspectos morfológicos e de integração à parede arterial, a análise da força que atua no sentido de desconectar a extensão distal demonstrou necessidade de atenção à ancoragem nesta área. Essa importância foi inclusive verificada pelo grande número de complicações com desconexões distais identificadas nas endopróteses de primeira geração nas quais não havia bom suporte dos *stents* nas regiões ilíacas.

Além dos aspectos relacionados ao aneurisma e à endoprótese, há alterações clínicas que podem desestabilizar as forças de conexão da prótese e propiciar migrações. Mohan et al<sup>30</sup> avaliaram 2862 pacientes submetidos ao TEAA e incluídos no registro EUROSTAR. Os autores analisaram migrações do corpo proximal da endoprótese acima de 5 mm correlacionando-as com aspectos clínicos dos pacientes. Os autores avaliaram as forças hemodinâmicas utilizando a fórmula matemática de Massey<sup>31</sup>. Os resultados relacionaram tabagismo e hipertensão arterial sistêmica ao maior risco de migração. O tabagismo é fator importante de dilatação da parede aneurismática adicionando efeito deletério em parede arterial frágil na medida em que incrementa a ação das proteases<sup>32,33,34</sup>. A hipertensão apresentou correlação importante por aumentar a força hemodinâmica que tende a arrastar a endoprótese no sentido caudal.

Diante do exposto, observa-se que o baixo índice de incorporação das endopróteses torna o entendimento das forças biomecânicas um elemento importante a ser observado, de maneira a influenciar na técnica e na escolha da endoprótese, determinando o sucesso do TEAA.

## A presença de migração e os diferentes dispositivos utilizados

Tabela 1: Migração e os diferentes dispositivos empregados.

Autores (ano)	Amostra (n)	Período de avaliação*	Tipo de prótese	Definição (mm)	
Resch et al <sup>35</sup> (1999)	58	29 (1-49)	Ivancev-Malmo, Chuter	>5	45
Connors et al <sup>14</sup> (2002)	91	33,2 ± 1,1	AneuRx	≥5	16
Cao et al <sup>36</sup> (2002)	113	28 (24-46)	AneuRx	≥10	15
Zarins et al <sup>21</sup> (2003)	1119	30 ± 11 (0,5-61)	AneuRx	“Qualquer deslocamento distal”	8,4
Sternberg et al <sup>37</sup> (2004)	261	12	Zenith	>5	2,3
England et al <sup>16</sup> (2004)	55	41	Talent	≥10	16,6
Tonnensem et al <sup>22</sup> (2005)	77	39 ± 2,3	AneuRx	≥5	28
				≥10	18,8
	53	30,8 ± 1,9	Zenith	≥5	7,5
				≥10	1,8

\* Tempo de avaliação em meses

Ao se avaliar a tabela 1 são observadas variações nas incidências de migrações, de acordo com os autores e o tipo de dispositivo utilizado. A explicação para este fato decorre das diferenças em relação ao material empregado na confecção das próteses e ao modo de fixação. Resch et al<sup>35</sup>, por exemplo, utilizaram na maioria dos casos, protótipos construídos com Stents de Gianturco, recobertos com Dacron<sup>R</sup> e ganchos de ancoragem proximais, enquanto outros estudos empregaram endopróteses de terceira geração, portanto já aperfeiçoadas pela indústria<sup>14,16,21,22,36,37</sup>. A grande variação das migrações (entre 1,8 e 45%) também reflete diferentes critérios utilizados nos estudos como tempo de seguimento, técnica empregada e experiência dos cirurgiões.

Tonnensem et al<sup>22</sup> identificaram claramente diferenças de migração conforme o tipo de endoprótese utilizada, observando menores índices na endoprótese Zenith. Entretanto, os cirurgiões iniciaram o implante desta endoprótese quando a equipe já possuía boa experiência técnica, o que pode

ter interferido nos resultados. De qualquer forma, os estudos de avaliação em médio e longo prazo parecem indicar menor incidência de migrações nas endopróteses com mecanismos adjuvantes de fixação<sup>16</sup>. Avaliações por períodos mais prolongados irão definir se esta tendência à baixa migração se manterá.

Todavia as comparações entre diferentes autores relatando migrações de acordo com o dispositivo utilizado devem ser avaliadas com cautela, pois representam diferentes equipes, com experiências variadas, além das características dos aneurismas tratados não serem uniformes.

## **Fatores relacionados à migração**

### **• Causas relacionadas às características do colo aneurismático**

As características do colo proximal da aorta como extensão, ângulo de inclinação, diâmetro e presença de placas ou trombos na parede estão entre as causas envolvidas na migração das endopróteses.

Objetivamente não está definida a área mínima de extensão para ancoragem, mas a maioria dos autores preconiza empiricamente 15 mm<sup>38</sup>.

A inclinação do colo aneurismático parece influenciar o tempo operatório e o índice de complicações após TEAA. Sternberg et al<sup>39</sup> mediram a inclinação entre o ângulo do colo aórtico e o eixo longitudinal do aneurisma e a classificou como grave ( $>70^\circ$ ), moderada (entre  $40$  e  $59^\circ$ ) e leve ( $<40^\circ$ ). Os autores observaram maior índice de complicações como vazamentos do tipo I, expansão do aneurisma, migração, além de maior índice de reintervenções endovasculares e conversões cirúrgicas em colos gravemente angulados. Além disso, esses pacientes apresentaram maior tempo de procedimento intra-operatório relacionado ao aumento no grau de dificuldade para o implante da endoprótese. Os autores concluíram por desaconselhar o uso de endopróteses em pacientes com angulação acima de  $40^\circ$ . Albertini et al<sup>19</sup> avaliaram os riscos de vazamentos tipo I proximais e migração correlacionando-os com a forma do colo, seu tamanho e ângulo de inclinação. Os autores observaram que o ângulo do colo foi o principal fator relacionado às complicações. A explicação para esse fato decorre de dois mecanismos principais:

1. A tortuosidade da artéria no colo proximal reduz a área de contato da endoprótese com a superfície arterial diminuindo a força de atrito que tende a ancorá-la.
2. Estudos hemodinâmicos indicam que a força aplicada contra a parede pelo fluxo sanguíneo em um ponto é proporcional ao quadrado de sua velocidade neste ponto. Desta forma, em artérias tortuosas, há grande aumento da velocidade do fluxo o que representa maior força de arrasto. Essa força, associada ao fato de que a coluna de sangue se choca diretamente com maior superfície da endoprótese tortuosa, incrementaria ainda mais a tendência de deslocamento distal<sup>39,40</sup>.

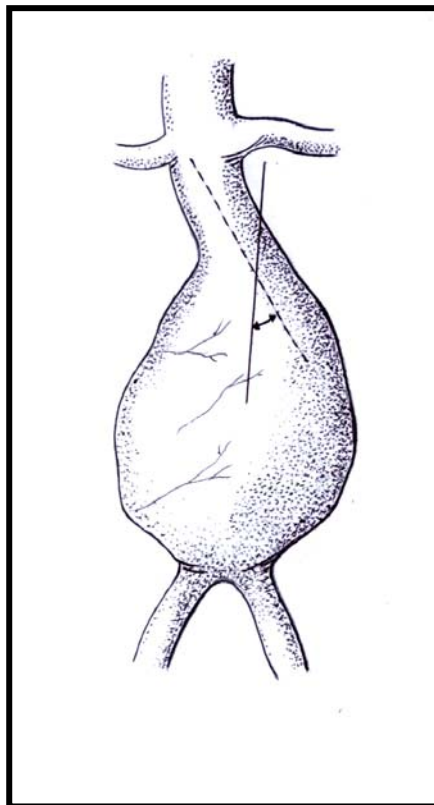


Figura 1: Medida do ângulo do colo do aneurisma segundo Sternberg e colaboradores.

O implante das endopróteses em aneurismas de colo alargado (>28 mm) foi relatado por alguns autores como fator predisponente para migração. Em outros estudos, entretanto, não houve essa correlação<sup>37</sup>. Também foi relatada maior tendência de dilatação do colo em 10 anos quando seu diâmetro proximal no momento do TEAA foi acima de 28mm<sup>41</sup>. Levando-se em conta



que a expansão do colo no pós-operatório é fator bem estabelecido na tendência de migrações e como o colo alargado apresenta maior tendência de expansão, o implante de endopróteses em colos inicialmente alargados apresentaria propensão a complicações<sup>14,42</sup>.

Trombos, calcificações e irregularidades da parede do colo da aorta também estão relacionados com menor fixação da prótese e maior tendência a migrações:

1. os trombos no colo do aneurisma têm superfície friável que diminui a área de atrito da prótese com a parede da artéria;
2. as irregularidades e calcificações por provocar deformidades ou pequenas dobras da endoprótese por onde ocorrem vazamentos do tipo I e redução da superfície de contato<sup>28</sup>;
3. as calcificações também resultam em endurecimento da parede arterial o que reduz a complacência e diminui a acomodação da prótese.

- **Diâmetro do aneurisma e relação com a migração**

Aneurismas com diâmetros maiores apresentam correlação importante com parâmetros que favorecem a migração da endoprótese. Assim, grandes aneurismas (>55 mm) tendem a possuir colos curtos, tortuosos e mais calibrosos que favoreceriam as migrações<sup>43,44</sup>. Ouriel et al<sup>45</sup> avaliaram 700 pacientes e os dividiram em grupos com aneurismas pequenos (< 55 mm) e grandes (> 55mm). Os autores detectaram número estatisticamente significativo maior de migrações e vazamentos do tipo I no grupo que apresentava grandes aneurismas. Aneurismas menos calibrosos apresentaram situação anatômica favorável ao uso de endopróteses o que pode explicar a menor incidência de complicações. Zarins et al<sup>46</sup> acompanharam 923 pacientes por 5 anos após TEAA e os dividiram em pacientes com aneurismas pequenos (<50mm), médios (50-59mm) e grandes (>60mm), não observando diferenças estatísticas entre migrações, vazamentos ou expansão do aneurisma. Contudo, os autores relataram diferenças significativas nos itens referentes à conversão cirúrgica e morte relacionada à ruptura aneurismática em pacientes com aneurismas

maiores. É interessante observar que os fatores causadores de conversão cirúrgica normalmente são provocados por vazamentos, migrações ou expansões aneurismáticas e dessa forma o maior índice de conversão talvez se correlacione com estes eventos.

Avaliações recentes demonstraram melhores resultados e menor índice de migração em pacientes com aneurismas menores que 55 mm em razão da situação anatômica favorável para a aplicação de endopróteses<sup>47</sup>. Entretanto, deve-se considerar que pacientes com pequenos aneurismas, cujo tratamento foi apenas clínico com controle da pressão arterial, apresentaram baixo risco de ruptura (0,6 % por ano). Desse modo, a indicação para o TEAA deverá analisar a expectativa de vida e risco do procedimento endovascular com as possíveis reintervenções<sup>48</sup>.

- **Sobredimensionamento e migração**

O sobredimensionamento da endoprótese, utilizado de maneira empírica, é de 10 a 20% em relação ao colo aórtico. Tipicamente esse fato implica o uso de endoprótese com 3 a 5 mm maior do que a medida transversa da artéria na tomografia.

Mohan et al<sup>49</sup> relataram aumento de vazamentos do tipo I quando o sobredimensionamento era inferior a 10% e sugeriram a utilização de valores entre 10 e 20%. Almeida e Yoshida<sup>50</sup> implantaram endopróteses na aorta de porcos com 10 e 20% de sobredimensionamento e após 14 dias do implante realizaram avaliações biomecânicas verificando a força para a desconexão da endoprótese com a aorta. No grupo com sobredimensionamento próximo a 20%, a força necessária para a desconexão da prótese foi estatisticamente superior ao grupo com sobredimensionamento de 10%. Esse fato seria explicado pela maior força radial das hastes metálicas do enxerto que penetrariam na parede vascular da aorta atingindo mais profundamente a camada média. Alguns autores<sup>51</sup> relataram que o aumento do sobredimensionamento provocaria maior resposta inflamatória na parede do vaso, o que incrementaria tanto a adesão quanto a incorporação do *Stent*. Em artérias de pequeno calibre, como as coronárias, o maior sobredimensionamento acarretaria processo inflamatório mais intenso,

ocasionando hiperplasia da íntima e trombose arterial precoce<sup>52,53</sup>. Por outro lado, em grandes artérias como a aorta, o maior processo inflamatório aumentaria a fixação protética, evitando migrações. Estudos histológicos realizados no experimento de Almeida e Yoshida corroboraram os resultados da literatura, na medida em que demonstraram que apenas no grupo com 20% de sobredimensionamento houve reação fibroblástica na prótese, processo inflamatório mais exuberante e área de neovascularização mais intensa se comparado ao grupo com 10%.

Entretanto, deve-se levar em conta a fragilidade da parede aórtica na doença aneurismática<sup>32,33,34</sup>, dessa maneira a força adicional do sobredimensionamento produziria, ao longo do tempo, dilatação do colo aórtico<sup>54,55</sup>. Essa tendência foi comprovada por Sternberg et al<sup>37</sup> que relataram maior número de vazamentos do tipo I e expansão do colo aneurismático em pacientes submetidos ao implante de endopróteses com sobredimensionamentos acima de 30%.

O sobredimensionamento excessivo também ocasionaria comportamento negativo em relação ao saco aneurismático com menor taxa de redução e maior nível de expansão se comparado ao grupo com sobredimensionamentos menores que 30%. Há também maior índice de migrações provavelmente resultantes da expansão do colo do aneurisma. Schurink et al<sup>56</sup> realizaram avaliações experimentais com implante de endopróteses em segmentos de aortas de cadáveres em modelo *in vitro*. Após a aplicação das próteses, os autores realizaram ultra-som vascular, angioscopia, angiografia e tomografia. Os resultados indicaram relação entre a presença de dobras e o diâmetro da prótese implantada, sendo que, quanto maior o sobredimensionamento, maior o número e tamanho de dobras nas quais foram identificados vazamentos periprotésicos significativos. Embora no estudo experimental o líquido utilizado para avaliação tenha sido a água, que poderia superestimar estes vazamentos, foi possível esclarecer o comportamento negativo do sobredimensionamento excessivo das endopróteses.

## **Incorporação das endopróteses**

Para o sucesso imediato do TEAA é fundamental que haja boa coaptação da endoprótese com a aorta, resultado das forças mecânicas atuantes. Entretanto, a médio e longo prazo, é desejada a incorporação do tecido protético com a parede arterial, o que resultaria em permanente selamento hemostático. A capacidade para obter processo cicatricial é essencial para impedir migrações e conferir proteção contra a ruptura aneurismática. Na tabela abaixo estão relatados alguns estudos de incorporação das endopróteses.

Tabela 2: Avaliações de incorporação das endopróteses - macroscopia e histologia

Autor	Amostra	T. explante*	Tipo de prótese	Macroscopia*	Resultados histológicos*
McArthur et al <sup>57</sup>	Explante de 11 pacientes	4 d à 18m- média 9 m	Talent=7 Megs PTFE=3 Excluder PTFE=1	Material translúcido recobrando as extremidades, trombos	Trombo organizado, ausência de cels miointimais, baixa incorporação em todas as amostras
Malina et al <sup>58</sup>	Explante 23 pacientes	1 a 31m- média 9 m	Endopróteses de Dacron <sup>R</sup> e Stents de Gianturco	Pequena aderência	Fibrina, trombo organizado. Eventualmente na superfície luminal fina camada de cels com Actina e pequena quantidade de colágeno
White et al <sup>59</sup>	Explante paciente 67 anos	67 d	Endoprótese de Dacron <sup>R</sup> e Stent Palmaz	Aderência moderada	Processo cicatricial incipiente, cels gigantes multinucleadas e colágeno envolvendo a prótese
McGahan et al <sup>60</sup>	Explante paciente de 73 anos	7 m	Endoprótese EGS (Endovascular Grafting System) Dacron <sup>R</sup> e Stent de aço	Área proximal do Stent – recoberta por “material brilhante”, distal - menor cobertura	Área proximal – boa incorporação com colágeno e miofibroblastos, neovascularização e cels gigantes multinucleadas Distal – processo inflamatório discreto e menos neoíntima
Shin Et al <sup>61</sup>	Explante de pacientes 77 e 76 anos	20 e 42 d	Endopróteses (Corvita <sup>R</sup> ) em ilíacas – armação de Elgiloy revestida de poliuretano	“Endoprótese firmemente aderida à parede arterial”	Boa incorporação nos 2 cm proximais, colágeno, endotelização e presença de cels miointimais.
Lambert Et al <sup>62</sup>	Estudo Experimental – 13 porcos	Avaliações seriadas 1, 3, 6, e 12 m	Endopróteses de Dacron <sup>R</sup> com armação de Nitinol	1 m – sinais de incorporação com neoíntima 3 m – incorporação proximal e distal da endoprótese 6 e 12 m – Grande adesão da prótese à artéria	1 m – fibrina organizada, grande reação inflamatória, linfócitos e cels gigantes. 3 m – cronificação da reação inflamatória com aumento de linfócitos e cels gigantes multinucleadas, neoíntima. 6 m e 12 m – substituição das cels inflamatórias por cels miointimais e endoteliais resultando em excelente incorporação
White Et al <sup>63</sup>	Estudo experimental – 20 carneiros	Avaliações seriadas 1, 3 e 6 m	Endopróteses (Bard <sup>R</sup> ) Dacron <sup>R</sup> com armação de nitinol auto expansível	Endoprótese firmemente aderida na avaliação de 1 m	1 m – cobertura completa da endoprótese por neoíntima, presença de cels mioepiteliais e colágeno. 3 m – maior quantidade de colágeno que, em alguns pontos, substituiu as cels mioepiteliais. 6 m – completa incorporação com neoíntima, algumas cels gigantes e grande quantidade de colágeno

\* dias (d); mês ou meses (m).

Existem diferenças na incorporação das próteses em razão do tipo de material que as compõe. Assim, estudos prévios indicaram que próteses de PTFE apresentaram pequena capacidade de incorporação, conseqüência de sua superfície hidrofóbica que limitaria a adesão celular. Endopróteses revestidas de Dacron<sup>R</sup> apresentaram capacidade de incorporação tecidual intermediária e as de poliuretano, maior processo inflamatório e adesão celular, o que se traduziria por melhor anexação e fixação pelo tecido adjacente. Como limitação ao uso, as próteses com poliuretano tenderiam à degeneração devido à sua fragilidade mecânica<sup>57,58,61</sup>.

Avaliações de endopróteses retiradas de pacientes revelam discordâncias quanto ao processo de incorporação. Alguns autores<sup>60,61</sup> relataram boa resposta de incorporação e aderência da endoprótese à artéria enquanto outros descreveram pequena aderência<sup>57,58</sup>. A justificativa para esse fato resultaria das diferenças dos materiais utilizados e do baixo número de casos descritos na literatura com casuística pouco expressiva. Além disso, parte dos pacientes analisados apresentou complicações próprias do TEAA, como vazamentos ou migrações, que interferiu na análise histológica das endopróteses. Dessa maneira, para análise de próteses sem complicações, restou pequeno número de pacientes que tiveram morte por causa não relacionada ao TEAA, como infarto do miocárdio ou AVC<sup>57,58,59,60,61</sup>, resultando em casuística ainda menor.

O processo de incorporação tecidual das endopróteses, nos estudos experimentais em animais, apresentou particularidades se comparadas às avaliações obtidas de pacientes. Nos animais normalmente estudados, porcos e ovelhas, as respostas foram mais exuberantes do que no homem, efeito das diferenças entre as espécies. Ao mesmo tempo, as avaliações experimentais descritas na literatura foram realizadas em artérias normais sem alterações da parede da aorta como calcificações e trombos. Há evidências de que, na parede da aorta aneurismática humana, o processo inflamatório e de incorporação seria distinto<sup>62,63</sup>.

Diante dos resultados, as avaliações realizadas após a retirada de endopróteses implantadas em humanos e as que foram realizadas nos animais de experimentação devem ser consideradas com reserva.

Em médio e longo prazo, os seguimentos clínicos de pacientes após TEAA indicam que os riscos de migração mantêm-se permanentes e, ao longo dos anos, há taxas de complicações não desprezíveis. Tais fatos sugerem que o processo de incorporação ocorre parcialmente e não é suficiente para impedir complicações tardias como migrações.

## **Perspectivas Futuras**

Atualmente vários estudos vêm sendo realizados a fim de se obterem endopróteses com cicatrização mais firme na parede arterial<sup>64,65</sup>.

Fundamentalmente há dois fatores que impedem a adequada incorporação das endopróteses. O primeiro relaciona-se ao revestimento por PTFE ou Dacron<sup>R</sup>, que são materiais inertes e portanto exibem baixa incorporação. O segundo motivo está vinculado às características da parede da aorta aneurismática que possui depleção e menor resistência à apoptose das células miointimais pluripotenciais, fundamentais à incorporação<sup>64</sup>.

Algumas pesquisas foram feitas com o objetivo de incrementar esta incorporação por meio da adição de produtos que estimulariam a adesão e proliferação celular criando ambiente de estímulo para migração de fibroblastos e células musculares lisas pluripotenciais. Essa estratégia facilitaria a produção de colágeno pelos fibroblastos além de propiciar microambiente mais adequado resultando em diminuição do índice de apoptose das células miointimais. Lerouge et al<sup>64</sup> realizaram testes com superfícies das próteses tratadas com Plasma rico em Nitrogênio e Sulfato de Condroitina e observaram que culturas de células de fibroblastos e células miointimais pluripotenciais apresentaram maior adesão às superfícies e menor nível de apoptose em relação ao grupo controle. O comportamento de superfícies tratadas quimicamente com radicais nitrila (NH<sub>2</sub>) favoreceria vias de sinalização intracelular modulando a expressão de receptores de integrinas, responsáveis por adesões intercelulares. Da mesma forma, as integrinas ativariam vias de integrinas-kinase e fosfatidilinositol que seriam importantes na inibição da apoptose. A condroitina sulfato diminuiria a apoptose por atuar em via semelhante de quinases, especificamente a P13K. Os autores concluíram que o uso destas substâncias pode representar alternativa importante a fim de se produzirem próteses com maior capacidade de incorporação ao tecido adjacente.

A porosidade das endopróteses parece influenciar o processo de incorporação. Estudos experimentais indicaram que, nas malhas das próteses com menor porosidade, as células miointimais responsáveis pela incorporação migraram das extremidades e recobriram internamente área restrita a 20 mm. Nas próteses com maior porosidade, capilares e células miointimais derivadas do tecido de granulação subjacente penetraram nos pequenos orifícios ao longo do trajeto da prótese, formando ilhas de células proliferativas que se agruparam resultando em revestimento por superfície maior da prótese. Atualmente há estudos a fim de se melhorar a porosidade da prótese e facilitar a adesão celular incrementando a incorporação<sup>66</sup>.

Van der Bas et al<sup>65</sup> realizaram avaliações em porcos implantando endopróteses de Dacron<sup>R</sup> impregnadas com colágeno e Fator de Crescimento de Fibroblasto e observaram aumento significativo na incorporação após 8 semanas de implante, comparativamente às endopróteses não impregnadas. Os autores identificaram crescimento da neoíntima e, nas avaliações histológicas com imunofluorescência, pôde-se observar maior número de células musculares lisas compatíveis com miofibroblastos e células miointimais. O estudo revelou ser possível a indução da fibroplasia *in vivo* mesmo com variáveis como a pressão do sangue e o efeito do fluxo sanguíneo que tenderia a “lavar” as substâncias impregnadas.

Atualmente, pesquisas com terapia gênica indicam alternativa para incrementar a incorporação tecidual da prótese. Define-se terapia gênica como manipulação da atividade do gene ou expressão gênica com a introdução de DNA (ácido desoxirribonucléico) nas células em processo chamado transdução ou transfecção. A técnica pode envolver a entrega integral de genes ativos, bloqueio ou modificação da expressão de gene nativo. Eton et al<sup>67</sup> implantaram células miointimais transfectadas com genes ativadores do plasminogênio. As células foram colocadas entre duas camadas de Dacron<sup>R</sup> da endoprótese e implantadas na aorta de cães. Os autores relataram que as endopróteses retiradas nos períodos de 1,2,3,4, 5 e 7 meses apresentaram grande população de células miointimais geneticamente modificadas em sua superfície com aumento dos antígenos celulares e da atividade de t-PA, ambos desejados pela transdução realizada previamente. Os autores concluíram que as próteses podem ser veículos importantes para o carregamento de células transfectadas.



Embora não tenha sido o objetivo principal, essa pesquisa revelou a possibilidade de se induzir maior fibroplasia com o uso de células transfectadas com genes que possibilitariam maior proliferação de células miointimais ou fibroblastos provocando melhor incorporação e fixação da prótese.

Almeida e Yoshida<sup>50</sup> implantaram endopróteses compostas por Nitinol e revestimento de Dacron<sup>R</sup> na aorta torácica de porcos, fizeram aplicação de cola de fibrina na interface entre a endoprótese e o endotélio e compararam os resultados com grupo controle sem adição de cola. No décimo quarto dia de pós-operatório foram realizados testes biomecânicos medindo a força necessária para a desconexão da endoprótese semelhante aos testes realizados por Malina et al<sup>27</sup> e Lambert et al<sup>26</sup>. Os autores observaram que, no grupo com cola de fibrina, houve aumento da força necessária para desconexão, estatisticamente maior do que no grupo controle. Os testes histológicos identificaram aumento da fibroplasia neste grupo. A conclusão foi de que a cola de fibrina aplicada na interface endoprótese /aorta pode vir a ser recurso importante para melhorar sua adesão e incorporação de maneira a evitar migrações.

Concluindo, o aperfeiçoamento contínuo das endopróteses resultou na obtenção de melhores materiais, com maior resistência ao desgaste e redução do perfil. Atualmente a evolução está na obtenção de materiais com tratamento das malhas da prótese que permita boa incorporação, possibilitando melhores resultados a longo prazo de maneira a impedir migrações, que ainda constituem grande obstáculo do TEAA.

## Referências

1. Dubost C, Allary M, Oeconomos N. Resection of an aneurysm of the abdominal aorta: reestablishment of the continuity by a preserved human arterial graft, with result after five months. *Arch Surg* 1952; 64: 405.
2. Parodi JC, Palmaz JC, Barone HD. Transfemoral intraluminal graft implantation for abdominal aortic aneurysms. *Ann Vasc Surg*, 1991; 5: 491-9
3. Becquemin J, Bourriez A, D'Audiffret A, Zubilewicz T, Kobeiter H, Allaire E, et al. Mid-term results of endovascular versus open repair for abdominal aortic aneurysm in patients anatomically suitable for endovascular repair. *Eur J Vasc Endovasc Surg* 2000; 19: 656-61.
4. Matsumura JS, Brewster DC, Makaroun MS, Naftel DC. A multicenter Controlled clinical trial of open versus endovascular treatment of abdominal aortic aneurysm. *J Vasc Surg* 2003; 37: 262-71.
5. Rosa A, Inocentes J, Dinis da Gama A. Rotura de aneurisma da aorta após tratamento endoluminal. A propósito de um "caso clínico". *Revista Portuguesa de Cirurgia Cardio-torácica e Vascul*. 2001; vol 8, nº 20: p 30-5.
6. Riepe G, Heilberger P, Umschild T, et al. Frame dislocation of body middle rigs in endovascular stent tube grafts. *Eur J Vasc Endovasc Surg*. 1999; 17: 28-34.
7. Bohm T, Soldner J, Rott A, et al. Perigraft leak of an aortic stent graft due to material fatigue. *AJR*. 1999; 172: 1355-1357.
8. Norgren L, Jernby B, Engellau L. Aortoenteric fistula caused by a ruptured stent-graft. A case report. *J Endovasc Surg*. 1998; 5: 269-272.

9. Maleux G, Rousseau H, Otal P, et al. Modular component separation and reperfusion of abdominal aortic aneurysm sac after endovascular repair of the abdominal aortic aneurysm. *J Vasc Surg.* 1998; 28: 349-352.
10. Giles KA, Pomposelli F, Handar A, Wyers M, Jhaveri A, Schermerhorn ML. Decrease in total aneurysm-related deaths in the era of endovascular aneurysm repair. *J Vasc Surg* 2009; 49: 543-51.
11. Tonnessen BH, Sternberg WC, Money SR. Late Problems at the Proximal Aortic Neck: Migration and Dilation. *Seminars in Vasc Surg.* 2004; 17: 288-293.
12. Greenberg RK, Turc A, Haulon S, Srivastar SD, Sarac T, O'Hara JP, Lyden SP, Ouriel K. Stent Graft Migration: A Reappraisal of Analysis Methods and Proposed Revised Definition. *J Endovasc Ther.* 2004; 11: 353-363.
13. Chaikof EL, Blankensteijn JD, Harris PL, et al. Reporting standards for endovascular aortic aneurysm repair. *J Vasc Surg.* 2002; 35: 1048-1060.
14. Connors MS, Sternberg WC, Carter G, et al. Endograft migration one to four years after endovascular abdominal aortic aneurysm repair with the AneurRx device: a cautionary note. *J Vasc Surg.* 2002; 36: 476-484.
15. Ouriel K, Clair DG, Greenberg MD, Lyden SP, et al. Endovascular repair of abdominal aortic aneurysms: Device-specific outcome. *J Vasc Surg.* 2003; 37: 991-8.
16. England A, Hons BS, Butterfield JS, et al. Device migration after Endovascular Abdominal Aortic Aneurysm Repair: Experience with a Talent Stent-Graft. *J Vasc Intervent Rad.* 2004; 15:1399-1405.
17. Geert Willem H, Schurink MD, Nico JM, et al. Stent attachment site-related endoleakage after stent graft treatment: An in vitro study of the effects of graft size, stent type, and atherosclerotic wall changes. *J Vasc Surg.* 1999; 30: 658-67.

18. Yehuda GW, Bradley BH, Lee WA, Corcoram CM, Fogarty TJ, Zarins CK. Eccentric stent graft compression: An indicator of insecure proximal fixation of aortic stent graft. *J Vasc Surg.* 2001; 33:481-7.
19. Albertini JN, Kalliafas S, Travis S, Yusuf SW, Macierewicz JA, Whitaker SC, Elmarasy NM, Hopkinson BR. Anatomical Risk Factors for Proximal Perigraft Endoleak and Graft Migration Following Endovascular Repair of Abdominal Aortic Aneurysms. *Eur J Vasc Endovasc Surg.* 2000; 19: 308-12.
20. Lifeline Registry of Endovascular Aneurysm Repair Steering Committee. Lifeline Registry: Collaborative Evaluation of Endovascular Aneurysm Repair. *J Vasc Surg.* 2001; 34: 1139-46.
21. Zarins CK, Bloch DA, Crabtree T, Matsumoto AH, White RA, Fogarty TJ. Stent graft migration after endovascular aneurysm repair: Importance of proximal fixation. *J Vasc Surg.* 2003; 38: 1264-72.
22. Tonnessen BH, Sternberg C, Money SR. Mid- and long-term device migration after endovascular abdominal aortic aneurysm repair: A comparison of AneuRx and Zenith endografts. *J Vasc Surg.* 2005; 42: 392-401.
23. Canic S, Ravi-Chandar K, Krajcer Z, Mirkovic D, Lapin S. Mathematical Model Analysis of Wallstent and AneurRx. Dynamic Responses of Bare-Metal Endoprosthesis compared with those of Stent-Graft. *Texas Heart Institute Journal* 2005; 32 (4): p 502-506.
24. Zhonghua Li, Kleinstreuer C. Blood flow and structure interactions in a stented abdominal aortic aneurysm model. *Medical Engineering and Physics* 2005; 27: p 368-382
25. Fillinger Mf, Marra PS, Raghavan ML, Kennedy EF. Prediction of rupture in abdominal aortic aneurysm during observation: wall stress versus diameter *J Vasc Surg.* 2003; 37: p 724-732.

26. Lambert AW, Willians DJ, Budd JS and Horrocks M. Experimental Assesment of Proximal Stent-Graft (Intervascular™) Fixation in Human Cadaveric Infrarenal Aortas. *Eur J Vasc Endovasc Surg* 1999; 17: p 60-65.
27. Malina M, Lindblad B, Ivancev K, Lindh M, Malina J, Brunkwall J. Endovascular AAA Exclusion: Will Stents With Hooks and Barbs Prevent Stent-Graft Migration. *J Endovasc Surg* 1998; 5: p 310-317.
28. Wolf GY, Hill BB, Lee A, Corcoran CM, Fogarty TJ, Zarins CK. Eccentric stent graft compression: An indicator of insecure proximal fixation of aortic stent graft. *J Vasc Surg* 2001; 33: 481-7.
29. Volodos SM, Sayers RD, Gostelow JP, Bell PRF. An Investigational Into the Cause of Distal Endoleaks: Role of Displacement Force on the Distal End of a Stent-Graft. *J Endovasc Ther* 2005; 12: 115-120.
30. Mohan IV, Harris PL, van Marrewijk CJ, Laheij RJ, How TV. Factors and Forces Influencing Stent-Graft Migration After Endovascular Aortic Aneurysm Repair. *J Endovasc Ther.* 2002; 9: 748-755.
31. Massey B. *Mechanics of fluids*. 7 th ed. Revised by Ward-Smith J London, UK: Stanley Thornes Publ; 2000.
32. Cohen JR, Keegan L, Sarfati I et al. Neutrophil chemotaxis and neutrophil elastase in the aortic wall in patients with abdominal aortic aneurysms. *J Invest Surg* 1991; 4: p 423-430.
33. Sukhova GK, Shi GP, Simon Di et al. Expression of the elastolytic cathepsins S and K in human atheroma and regulation of their production in smooth muscle cells. *J Clin Invest* 1998; 102: p 576-583.
34. Gacko M, Chyczewski L. Activity and localization of cathepsin B, D and G in aortic aneurysm. *Int Surg* 1997; 82: p 398-402.

35. Resch T, Malina M, Lindblat B, Malina J, Brunkwall J and Ivancev K. The impact of Stent Design on Proximal Stent-Graft Fixation in the Abdominal Aorta: an Experimental Study. *Eur J Vasc Endovasc Surg* 2000; 20: 190-5.
36. Cao P, Verzini F, Zannetti S, De Rango P, Parlani G, Lupattelli L, Maselli A. Device migration after endoluminal abdominal aortic aneurysm repair: Analysis of 113 cases with a minimum follow-up period of 2 years. *J Vasc Surg* 2002; 35: 229-35.
37. Sternberg WC, Money SR, Greenberg RK, et al. Influence of endograft oversizing on device migration, endoleak, aneurysm shrinkage and neck dilation: Results from the Zenith Multicenter Trial. *J Vasc Surg* 2004; 39: 20-26.
38. Towne JB. Review-Endovascular treatment of abdominal aortic aneurysms. *The American Journal of Surgery* 2005. 189: 140-149.
39. Sternberg WC, Carter G, York JW, Yoselevitz M, Money SR. Aortic neck angulation predicts adverse outcome with endovascular abdominal aortic aneurysm repair. *J Vasc Surg* 2002; 35: 482-6.
40. Lawrence-Brown M, Sieunarine K, Hartley D et al. The Perth HLB bifurcated endoluminal graft: review of the experience and intermediate results. *Cardiovasc Surg* 1998; 6: 220-225.
41. Ilig KA, Green RM, Ouriel K, et al. Fate of the proximal aortic cuff: Implications for endovascular aneurysm repair. *J Vasc Surg* 1997; 26:494-501.
42. Lee JT, Lee J, Aziz I, et al. Stent-graft migration following endovascular repair of aneurysm with large proximal necks: Anatomic risk factors and long-term sequelae. *J Endovasc Ther* 2002; 9: 652-664.

43. Greenberg R, Fairman R, Srivastava S, Criado F, Green R. Endovascular grafting in patients with short proximal necks: an analysis of short-term results. *Cardiovasc Surg* 2000; 8:350-4.
44. Armon MP, Yusuf SW, Whitaker SC et al. Influence of abdominal aortic aneurysm size on the feasibility of endovascular repair. *J Endovasc Surg* 1997; 4 279-83.
45. Ouriel K, Srivastava SD, Sarac TP, O'Hara PJ, Lyden SP, Greenberg RK, Clair DG, Sampram E and Butler B. Disparate outcome after endovascular treatment of small versus large abdominal aortic aneurysm. *J Vasc Surg* 2003; 37:1206-12.
46. Zarins CK, Crabtree T, Bloch DA, Arko FR, Ouriel K, White RA. Endovascular aneurysm repair at 5 years: does aneurysm diameter predict outcome? *J Vasc Surg* 2006; 44:920-30.
47. Peppelenbosch N, Buth J, Harris PL, Corine van Marrewijk FRCS and Fransen G. Diameter of abdominal aortic aneurysm and outcome of endovascular aneurysm repair: Does size matter? A report from EUROSTAR. *J Vasc Surg* 2004; 39:288-97.
48. The UK Small Aneurysm Trial participants. Mortality results for randomized controlled trial of early elective surgery or ultrasonographic surveillance for small abdominal aortic aneurysms. *Lancet* 1998; 352:1649-55.
49. Mohan IV, Laheij JP, Harris PL, on behalf of the EUROSTAR collaborators. Risk factors for endoleak and the evidence for stent-graft oversizing in patients undergoing endovascular aneurysm repair. *Eur J Vasc Endovasc Surg* 2001; 21:344-9.
50. Almeida MJ, Yoshida WB. Avaliação Biomecânica da Fixação das Endopróteses com e sem Cola Biológica e Alterações Histológicas Aórticas. Estudo experimental em porcos. Tese de doutoramento, UNESP Botucatu -2009.

51. Marty B. Quantification of radial pressure caused by bare and covered Wallstents.. *In: Endovascular Aneurysm Repair-from bench to bed.* Steinkopt Verlag Darmstadt edts 2005 Germany. p 11-18.
52. Strauss Bh, Serruys Pw, deScheerder Ik, Tijssen JGP, Bertrand ME, Puel J, Meier B, Kaufmann U, Stauffer JC, Rickardas Af, Sigwart U. Relative risk análisis of angiographic predictors of reestenosis within the coronary Wallstent. *Circulation* 1991; 84(4): p 1636-1643.
53. Gravanis MB and Roubin GS. Histopathologic phenomena at the site of percutaneous transluminal coronary angioplasty: the problem of reestenosis. *Hum Pathol* 1989; 20(5): p 477-485.
54. Sonesson B, Hansen F, Stale H, Lanne T. Compliance and diameter in the human abdominal aorta – the influence of age and sex. *Eur J Vasc Surg* 1993; 7: p 690-697.
55. Resch T, Ivancev K, Brunkwall J, Nyman U, Malina M, Lindblad B. Distal migration of Stent-Grafts alter endovascular Repair of Abdominal Aortic Aneurysms. *Journal of Vasc and Inter Radiol* 1999; 10(3): p 257-264.
56. Schurink GW, Aarts NJM, Van Baalen JM, Kool LJS, and Van Bockel JH. Stent attachment site-related endoleakage after stent graft treatment: an in vitro study of the effects of graft size, stent type, and atherosclerotic wall changes. *J Vasc Surg* 1999; 30:658-67.
57. Mc Arthur C, Teodorescu V, Eisen L, Morissey N, Faries P, Hollier L and Marin ML. Histopathologic analisis of endovascular stent grafts from patients with aortic aneurysm: Does healing occur? *J Vasc Surg* 2001; 33: 733-8.
58. Malina M, Brunkwall J, Ivancev K, Johnson J, Malina J and Lindblat B. Endovascular Healing is inadequate for Fixation of Dacron Stent-grafts in Human Aortoiliac Vessels. *Eur J Vasc Endovasc Surg* 2000; 19: 5-11.



59. White RA, Donayre CE, de Virgilio C, Weinstein E, Tio F. Deployment Technique and Histopathological Evaluation of an Endoluminal Vascular Prothesis Used to Repair an Iliac Artery Aneurysm. *J Endovasc Surg* 1996; 3: 262-69.
60. Mc Gahan TJ, Berry GA, Mc Gahan SL, White GH, Yu W, May J. Results of Autopsy 7 Months After Successful Endoluminal Treatment of an Infrarenal Abdominal Aortic Aneurysm. *J Endovasc Surg* 1995; 2: 348-55.
61. Shin CK, Rodino W, Kiwin JD, Ramirez JA, Wisslink W, Papierman G and Panetta TF. Histology and Electron Microscopy of Explanted Bifurcated Endovascular Aortic Grafts: Evidence of Early Incorporation and Healing. *J Endovasc Surg* 1999; 6: 246-50.
62. Lambert AW, Budd JS, Fox AD, Potter U, Rooney N and Horrocks M. The incorporation of a stent-graft into the porcine aorta and the inflammatory response to the endoprosthesis. *Cardiovasc Surg* 1999; 7: 710-4.
63. White JG, Mulligan NJ, Gorin DR, D'Agostino R, Yucef EK, Menzoian JO. Response of Normal Aorta to Endovascular Grafting. A Serial Histopathological Study. *Arch Surg* 1998; 133:246-9.
64. Lerouge S, Major A, Girault-Lauriault PL, Raymon MA, Laplante P, Soulez G, Mwale F, Wertheimer MR, Hébert MJ. Nitrogen-rich coatings for promoting healing around stent-grafts after endovascular aneurysm repair. *Biomaterials* 2007; 28: p 1209-1217.
65. Van der Bas JMA, Quax PHA, Van den Berb AC, Visser MJT, Van der Linden E, Van Bockel JH. Ingrowth of aorta wall into stent grafts impregnated with basic fibroblast growth factor: A porcine in vivo study of blood vessel prosthesis healing. *J Vasc Surg* 2004; 39: 850-8.
66. Marois Y, Pâris E, Zhang Z, Doillon CJ, King MW and Guidoin RG. Vascugraft microporous polyesterurethane arterial prosthesis as a thoraco-abdominal bypass in dogs. *Biomaterials* 1996; 17:1289-300.

67. Eton D, Hong Yu, Wang Y, Raines J, Striker G, and Livingstone A. Endograft technology: A delivery vehicle for intravascular gene therapy. *J Vasc Surg* 2004; 1066-73.



## **Avaliação Biomecânica da Fixação das Endopróteses com e sem Cola Biológica e Alterações Histológicas Aórticas. Estudo Experimental em Porcos.**

### **RESUMO**

**Contexto:** A falta de incorporação entre endoprótese (EP) e artéria pode ocasionar migrações e vazamentos para dentro do saco aneurismático. Várias alternativas vêm sendo experimentadas com o objetivo de melhorar essa incorporação. A cola de fibrina (CF) é utilizada em muitos procedimentos operatórios promovendo adesão e a regeneração tecidual, entretanto, não se tem conhecimento do seu uso para finalidade de melhorar a incorporação de EP's nas artérias. **Objetivos:** Avaliar forças necessárias para desconectar EP's implantadas na aorta de suínos, comparando diferentes sobredimensionamentos e injeção de CF. Analisar alterações histológicas entre os grupos. **Métodos:** Foram implantadas endopróteses aórticas retas utilizando 10% de sobredimensionamento + aplicação de CF na interface da endoprótese com o endotélio aórtico (G1), com 20% (G2) e 10% de sobredimensionamento (G3). Após 14 dias os animais foram eutanasiados para avaliações biomecânicas das endopróteses e verificação de alterações histológicas da parede aórtica em sua interface com a endoprótese. **Resultados:** Em G1 a força de desconexão foi de  $21,9 \pm 5,3\text{N}$  sendo maior que nos demais grupos e estatisticamente significativa se comparado ao grupo G3  $15,6 \pm 3,6\text{N}$  com  $p=0,003$ . Em G2, por sua vez, a força de desconexão foi maior e estatisticamente significativa  $19,5 \pm 7,8\text{N}$  do que em G3. Histologicamente a reação tecidual com células inflamatórias e fibroblastos foi mais proeminente nos grupos G1 e G2 comparados a G3. **Conclusões:** No grupo com 10% de sobredimensionamento e CF houve maior reação de fibroplasia e força de adesão se comparados ao grupo com sobredimensionamento de 10%. A CF aplicada na interface endoprótese /aorta poderá ser recurso importante para melhorar sua adesão e evitar migrações.

**Descritores:** Implante de prótese vascular, biomecânica, histologia, adesivo tecidual de fibrina.

## **Biomechanical analysis of the endoprosthesis with and without biological adhesive tissue and aortic histopathological changes. Experimental assessment in pigs.**

### **Abstract**

**Background:** The absence of incorporation between endoprosthesis (EP) and arteries may lead to migration and endoleaking to the aneurysmatic sac. Alternatives have been tested aiming to improve this incorporation. Fibrin adhesive (FA) is used in many operating procedures promoting adhesion and tissue regeneration; however, its use to improve endoprosthesis incorporation by arteries is unknown. **Objective:** To analyze dislodgement forces needed to extract the EPs implanted in pig aorta, comparing different oversizing and FA injections; to analyze histological changes among groups. **Methods:** Straight EPs were implanted in Thoracic Aorta of pigs using 10% oversizing plus FA in the interface between the endoprosthesis and the artery (G1), using 20% oversizing (G2) and 10% oversizing (G3). Fourteen days after the implant, the animals were sacrificed to enable biomechanical analysis of the endoprosthesis and to verify histological changes of the aortic wall and its interface with EP. **Results:** G1 showed a dislodgement force of  $21,9 \pm 5,3\text{N}$  being higher than the other groups and statistically significant when compared to group G3  $15,6 \pm 3,6\text{N}$ ,  $p=0,003\%$ . Group 2 had a higher dislodgement force and statistically more significant than G3  $19,5 \pm 7,8\text{N}$ . Histological analysis showed tissue reaction with inflammatory cells and fibroblasts higher in G1 and G2 compared to G3. **Conclusions:** In the group with 10% oversizing and FA the fibroblastic reaction was more intense when compared to the group with 10% oversizing. Fibrin adhesive used in the endoprosthesis/aorta interface may be a good option to improve endoprosthesis adhesion and to avoid its migration.

**Key Words:** blood vessel prosthesis implantation, biomechanics, histologic, fibrin tissue adhesive

## Introdução

“*Stents*” vasculares são armações metálicas cilíndricas, comprimidas e alojadas dentro de aplicadores, os quais são introduzidos no lúmen dos vasos para serem liberados em um setor vascular distante, de maneira a ampliar sua luz por meio da força radial exercida. Quando são recobertos com tubo sintético ou biológico, obtêm-se o *stent* revestido; embora todo *stent* seja por definição uma endoprótese, este termo passou a ser usado atualmente para o *stent* revestido<sup>1</sup>.

Para que a colocação da endoprótese tenha êxito, é fundamental seu posicionamento adequado, anatomia favorável e, além disso, uma boa fixação a fim de se evitarem vazamentos e migrações<sup>2</sup>.

O contínuo aperfeiçoamento dos dispositivos de liberação tem possibilitado a colocação das endopróteses com maior precisão, evitando-se implantações em locais não desejados. Irregularidades da parede interna do vaso, como placas, tortuosidades ou trombos, podem potencialmente prejudicar a adequada fixação dos *stents* ou endopróteses. Com o objetivo de se liberarem as endopróteses em artérias tortuosas foram desenvolvidos *stents* com maior flexibilidade<sup>3</sup> e, a fim de se aumentar a fixação, foram criados *stents* com maior força radial. A introdução de uma área de *stent* sem cobertura (*free flow*) permitiu que sua aplicação fosse feita em área mais extensa da superfície vascular, inclusive junto à saída de ramos, evitando sua oclusão<sup>4</sup>. Esses fatos possibilitaram incrementar o atrito e a área de contato entre a prótese e a superfície interna do vaso, melhorando a ancoragem.

A presença de “farpas” (*barbs*) e “ganchos” (*Hooks*) na superfície externa da endoprótese veio em auxílio à fixação<sup>5</sup>, constituindo mais um mecanismo para impedir migrações.

Apesar desses aperfeiçoamentos, as complicações decorrentes da migração das endopróteses não são raras. Algumas regiões, como a aorta torácica descendente, são particularmente predispostas às migrações em razão da anatomia desfavorável, visto que, não possui uma curvatura que auxilie na ancoragem da endoprótese e a artéria receptora<sup>6</sup>. Nesse sentido preconiza-se, de maneira empírica, que o cálculo do diâmetro da endoprótese em relação à artéria receptora seja feito com certo sobredimensiamento, de

modo que o diâmetro da endoprótese ultrapasse em 10 a 20 % o diâmetro da artéria<sup>7,8,9,10</sup>. A sobremedida, ao mesmo tempo em que aumenta o atrito da endoprótese na artéria impedindo sua migração, pode favorecer o aumento do diâmetro vascular pela força radial contínua atuando sobre a parede arterial. Esse efeito é indesejado quando se utiliza a endoprótese no tratamento do aneurisma da aorta, pois a dilatação do colo de ancoragem pode levar à migração e ao desabamento da prótese para dentro do aneurisma, resultando em seu insucesso. Observa-se, porém, que não há na literatura estudos experimentais que respaldem a indicação do melhor valor para o sobredimensionamento da endoprótese ou que avaliem, de maneira objetiva, as forças de adesão que atuam entre a endoprótese e a parede da artéria.

As propriedades biomecânicas dos tecidos podem ser avaliadas utilizando-se a máquina universal de tração, por meio da qual a resistência, força e elasticidade de tecidos biológicos colocados como corpos de prova e submetidos a cargas controladas podem ser objetivamente avaliados. Uma série de estudos sobre resistência da parede aneurismática, cicatrização de feridas operatórias, anastomoses de vísceras e vasos vêm sendo realizados, trazendo informações importantes quanto à fisiopatologia das alterações pesquisadas, bem como aos processos de cicatrização<sup>11,12,13,14,15</sup>. Todavia, não foram encontrados estudos biomecânicos que avaliem a força de acoplamento da endoprótese e sua interação com a artéria receptora, mensuração que pode ser interessante, tendo em vista os problemas apontados quanto à fixação e migração das próteses.

Paralelamente à evolução dos dispositivos endovasculares, sempre foi atraente a idéia de se utilizar uma substância adesiva que provocasse maior aderência entre os tecidos e que não possuísse efeitos colaterais significativos. As substâncias que poderiam apresentar tais propriedades são os adesivos biológicos<sup>16</sup>.

Os adesivos teciduais biológicos promovem a hemostasia e adesão tecidual, favorecendo a reparação de lesões, conferindo interface apropriada para a cicatrização de tecidos. Com este objetivo foram empregados com sucesso em vários estudos experimentais:

- a) na anastomose de tubas de coelhas, em anastomoses intestinais e vasculares<sup>17,18,19</sup>, ductos espermáticos e em incisões cutâneas, tendo sido tão eficientes quanto a sutura cirúrgica com fios convencionais;
- b) no tratamento do aneurisma aórtico em coelhos mostrando bons resultados no fechamento do saco aneurismático e, em disseções, na oclusão da falsa luz<sup>20,21</sup>;
- c) no fechamento de lesões pulmonares produzidas cirurgicamente em cães, reduzindo o tempo de cicatrização sem produzir aderências<sup>22</sup>;
- d) em suturas retais de cães, ocasionando aumento da resistência à força de tração<sup>18</sup>.
- e) na fixação de próteses auriculares em coelhos<sup>23</sup>.

Mais recentemente, o adesivo de fibrina passou a ter também aplicações clínicas. Em operações ortopédicas, contribuiu para a hemostasia e cicatrização de lesões nos tendões de Aquiles e patelar<sup>24</sup>. Em urologia, foi utilizado na hemostasia de nefrostomia percutânea. Em cirurgia vascular, favoreceu fechamento de pseudo-aneurismas femorais após injeção local e compressão<sup>25</sup>. Nas disseções aórticas, proporcionou a adesão dos folhetos separados da parede da aorta<sup>12</sup>. Em gastroenterologia cirúrgica, foi utilizado no tratamento endoscópico de fístulas gastrintestinais e, na cirurgia plástica, facilitou a incorporação mais firme e rápida de enxertos cutâneos<sup>26</sup>.

Diante do exposto, este experimento foi realizado com o objetivo de avaliar a força de acoplamento da endoprótese, com o uso de diferentes sobredimensionamentos, e de verificar se o uso da cola de fibrina pode aumentar a incorporação e fixação da endoprótese na parede aórtica.



## **Materiais e métodos**

O experimento foi previamente aprovado pelo Comitê de Ética em Pesquisa e Experimentação Animal da Faculdade de Medicina de Botucatu - Universidade Estadual Paulista (UNESP).

### **1. Amostra**

Para determinação do tamanho amostral foram utilizados dados de experimento piloto feito em aorta de porcos (peso médio= 65 kg) obtidas em frigoríficos, irrigadas com Ringer Lactato e congeladas a -10 °C por 1 semana. A amostra foi constituída de 06 aortas torácicas, nas quais foram implantadas endopróteses e realizados testes de tração. Por meio dessa avaliação inicial, foi calculado o tamanho amostral mínimo de 7 animais, com aplicação de 3 endopróteses em cada um. Com base nestes cálculos, foi considerada diferença mínima entre os grupos de 0,20 para a variável força máxima, desvio-padrão de 0,17, poder do teste de 80% e nível de significância de 5%.

Os suínos foram provenientes do Sítio Palmeiras, localizado em Botucatu-SP, Brasil, que possui certificação sanitária para criação dos animais. Os animais permaneceram por período de adaptação de 7 dias nas pocilgas do Centro de Cirurgia Experimental da UNESP Botucatu. Apresentaram peso de 35-55 Kg, (média de 45,6 Kg), e idade de 6-8m ( média de 7.09 meses). Os animais foram avaliados por médica veterinária e estavam todos clinicamente saudáveis. Foram alimentados com ração padrão para suínos Focus (Agrocere Nutrição Animal, Brasil) e água “ad libitum”.

### **2. Endopróteses utilizadas no estudo**

As endopróteses eram retas e não havia ganchos de fixação (*Hooks*) e farpas (*Barbs*), mediam 40 mm de comprimento e 12, 14, 16, 18, 20, 22 e 24 mm de diâmetro (cedidas pela empresa “Braile Biomédica”).

As características técnicas desta prótese endovascular aórtica foram as seguintes: composta por anéis individuais de Nitinol NDC SE 508 em zig-zag, auto-expansíveis, recobertas com Dacron<sup>R</sup> (tecido de 100% poliéster do tipo

tela 12/6, malha de 12 $\mu$ m, percentual de área aberta 6 %; permeabilidade à água ASTM 7198: 1.185 + - 66 ml/cm<sup>2</sup>/minuto) e costuradas com pontos contínuos de fio cirúrgico de poliéster.




Fig. 1: Endoprótese

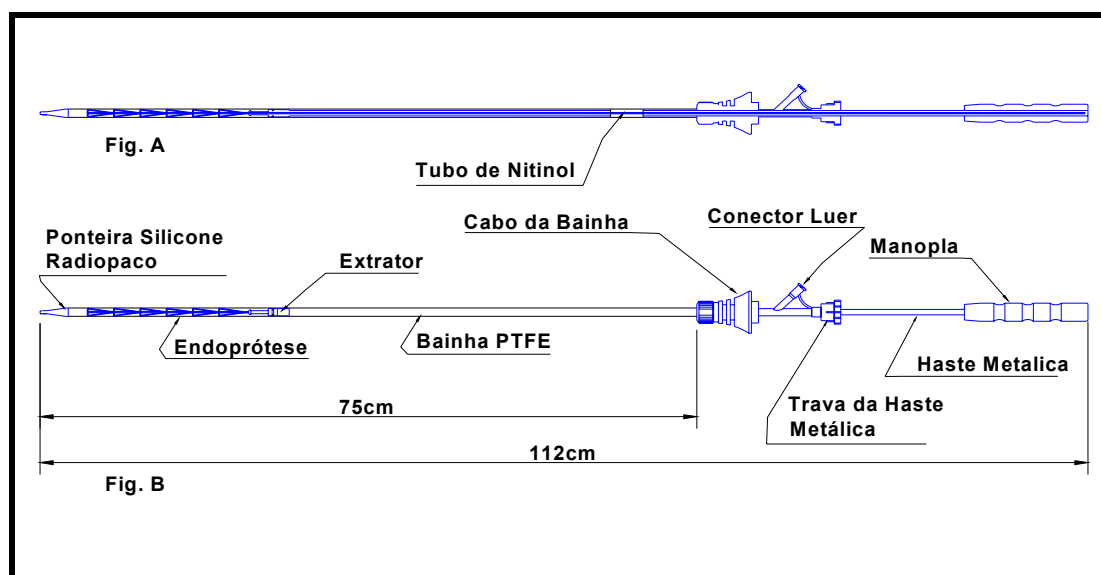


Fig 2 A e B: Dispositivo de liberação com bainha introdutora e endoprótese colocada em seu interior.

A escolha da endoprótese utilizada em cada animal obedeceu ao sobredimensionamento de 10 ou 20% do diâmetro, dependendo do grupo de estudo. Os cálculos foram realizados pelo programa do aparelho de angiografia, tendo como referência o catéter *pig-tail* centimetrado.

### 3. Nomeação dos grupos e sorteio da posição de implante

O local do implante das endopróteses foi definido por sorteio. Somente em P1 foram utilizadas quatro endopróteses. Pelas dificuldades técnicas, aumento do tempo operatório e em razão da última endoprótese implantada ter ficado muito próxima ao tronco celíaco, optou-se posteriormente pela aplicação de apenas 3 endopróteses em cada animal.

A alocação dos grupos foi realizada colocando-se três papéis dobrados e nomeados com os grupos G1 (10% + cola de fibrina), G2 (20%) e G3 (10%) em uma pequena caixa, sorteando-os seqüencialmente nas posições E1, E2 e E3 sem restituir o papel sorteado. A distribuição dos grupos nas posições E1, E2 e E3 (vide fig. 3) estão anotadas na tabela 1.

Tabela 1 – Sorteio de endopróteses

Distribuição aleatória das endopróteses após sorteio											
	P1	P2	P3	P4	P5	P6	P7	P8	P9	P10	P11
E1	10%	20%	10%	20%	20%	10%	20%	20%	10%+C	10%+C	10%+C
E2	20%	10%	20%	10%+C	10%+C	20%	10%	10%+C	20%	20%	10%
E3	10%+C	10%+C	10%+C	10%	10%	10%+C	10%+C	10%	10%	10%	20%
E4	10%										

Em cinza: morte do animal 6 h após o implante das endopróteses

### 4. Procedimento operatório

Após jejum de 8 horas, os suínos foram pré-medicados com 0,1 mg.kg<sup>-1</sup> acepromazina 1%, 1,0 mg.kg<sup>-1</sup> xilazina 2%, 8 mg.kg<sup>-1</sup> de cloridrato de cetamina e 2 mg.kg<sup>-1</sup> de meperidina administrados por via intramuscular. Foi feito cateterismo da veia marginal da orelha com catéter 22G\* (Abocath, Abott USA) para administração de fármacos anestésicos e Ringer Lactato (10mL/kg/hora). Outro cateter 22G\* foi colocado na artéria central da orelha para medir pressão arterial. Realizou-se a intubação traqueal e anestesia inalatória com isoflurano, mantendo-se 1,5 CAM (Concentração alveolar mínima) em um circuito semi-fechado com fluxo de oxigênio de 40ml/kg. Em seguida os animais foram

colocados em ventilação mecânica com aparelho TAKAOKA (ventilador modelo 675, Brasil) com frequência respiratória de 12 movimentos por minuto, utilizando-se 15 mililitros por quilo de peso, relação I:E de 1:2 e com pressão de inspiração entre 15 a 18 cm/H<sub>2</sub>O. Foram avaliados durante o procedimento anestésico os seguintes parâmetros: frequências cardíaca e respiratória, além de monitorização invasiva de pressão arterial (Biopac System MP100A, Índia). Imediatamente antes da operação, todos os animais receberam antibióticos por via intramuscular (Cefuroxima 750mg IM).

Em decúbito dorsal, foi realizada a antisepsia, laparotomia paramediana esquerda com acesso à cavidade peritoneal. Foi isolada a aorta abdominal na região retroperitoneal e, logo abaixo das artérias renais foi feita a punção com agulha tipo Gelco<sup>R</sup> 16. Em seguida, fez-se a passagem de fio guia em jota teflonado 0,035 e 250 cm de comprimento em direção ao arco aórtico, guiada por radioscopia. Após a introdução de catéter centimetrado “*pig tail*” 5F sobre fio guia, as aortografias (arco cirúrgico Phillips modelo BV 300, USA) foram feitas com injeção de 10 a 20ml de contraste iohexol (Omnipaque<sup>R</sup>) por imagem.

Após medida do diâmetro interno (em mm) da aorta torácica, inseriu-se um guia rígido de 260 cm de comprimento e diâmetro de 0.035 polegadas *Super-Stiff* (Boston<sup>R</sup> USA) posicionado no arco aórtico. Foi realizada heparinização sistêmica (Heparina IV - 5000 UI por animal) e aortotomia transversa entre pinçamento proximal e distal. Um sistema aplicador de endoprótese aórtica (Braile<sup>R</sup>, Brasil) foi inserido pela arteriotomia, posicionado na aorta torácica (figura 3) e, sob visão fluoroscópica, fez-se a liberação da endoprótese.

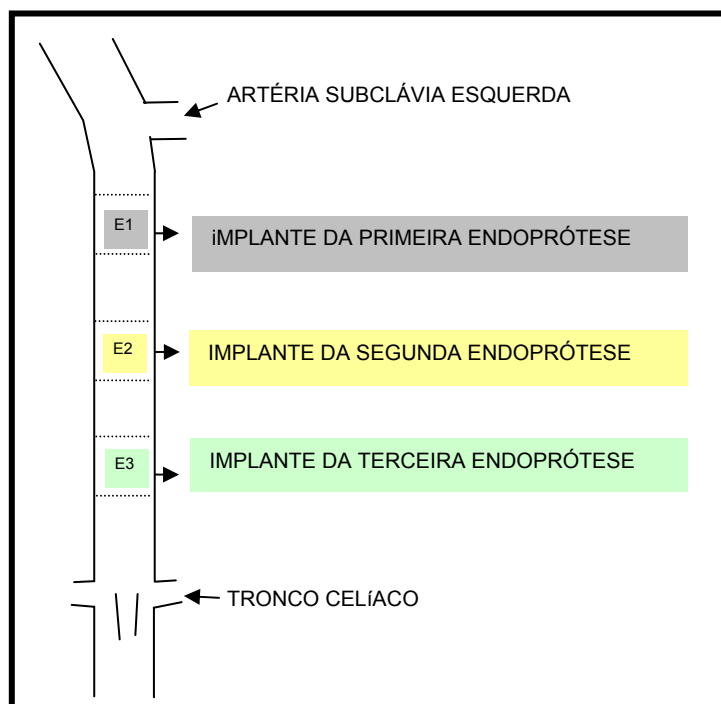


Fig 3: Implante das endopróteses nas posições E1, E2 e E3 de acordo com o sorteio realizado na Tab 1.

Após acomodação da endoprótese com balão complacente (Balão complacente AB 46 – Medtronic USA), realizaram-se as angiografias de controle, a aortotomia foi suturada (sutura contínua com fio de polipropileno 4.0 cardiovascular - Prolene<sup>R</sup> Johnson & Johnson, USA) e a parede abdominal, fechada por planos.

### 5. Técnica do Implante da endoprótese com cola

Foi introduzida pela aortotomia válvula hemostática 12F (Arrow<sup>R</sup> USA) com inserção de 2 catéteres tipo vertebral 5F de 90 cm (Merith<sup>R</sup> USA) que foram posicionados na aorta torácica. Retirou-se esta válvula e inseriu-se o sistema aplicador da endoprótese com sua posterior liberação. Os catéteres foram então tracionados e reposicionados na extremidade superior da prótese sob visão fluoroscópica. Injeções de contraste (1 a 3 ml) mostraram o posicionamento adequado do catéter na interface da endoprótese com a aorta. Após o procedimento, realizou-se a injeção da cola de fibrina (Tissucol Baxter USA). Utilizou-se o sistema *Duplojet intra-cateter<sup>R</sup>*, que consiste em duas seringas com conexão em Y (Fig. 1). Foram injetados em cada catéter 2,5 ml de cola de fibrina. Não foi possível estabelecer com precisão a extensão da endoprótese que recebeu cola, mas, pelas imagens com contraste, seria em torno de 70 %.

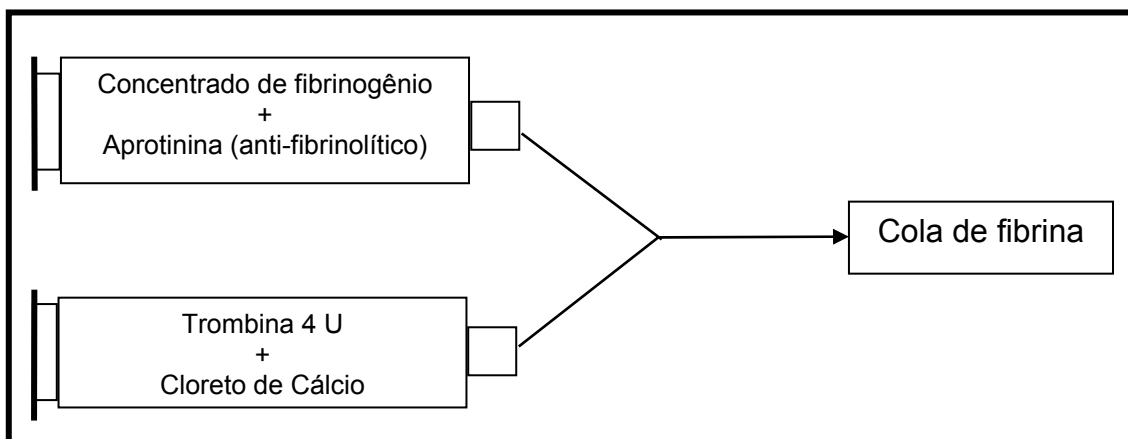


Fig. 4: Injeção da cola de fibrina

## 6. Cuidados pós-operatórios

No pós-operatório imediato, utilizou-se a Cefuroxima (750mg IM ao dia, por 5 dias), A analgesia pós-operatória foi feita com dipirona (1.0g IV) na primeira hora e meperidina (1 mg.kg<sup>-1</sup> IM por dia) até o terceiro dia. Os animais foram mantidos e seguidos por 14 dias nas pocilgas do laboratório de cirurgia experimental da UNESP de Botucatu.

## 7. Angiografias

No décimo quarto dia de pós-operatório, os animais foram novamente anestesiados. Em seguida, realizou-se laparotomia com mesmo acesso à aorta abdominal, foram verificadas as condições das alças intestinais, a região retroperitoneal, o pulso da aorta, as condições da sutura arterial e a presença de coleções ou abscessos. Uma válvula hemostática 5F (Arrow<sup>R</sup>, USA) foi inserida na aorta abdominal e, por dentro desta, foi introduzido um catéter tipo *pig-tail* centimetrado, cuja extremidade foi posicionada no cajado da aorta. Em seguida, foram realizadas 2 aortografias (ântero-posterior e oblíqua anterior esquerda).

## 8. Estudo Anátomo-Patológico

### 8.1. Macroscopia

Após administração de heparina (HNF IV- 400 UI/kg peso), foi feita a perfusão contínua da aorta com Soro Fisiológico 0,9% heparinizado (5000

UI/litro) pelo catéter *pig-tail* previamente inserido. A eutanásia ocorreu pelo aprofundamento da anestesia geral e sangria pela veia cava, até saída da solução salina e parada cardiorespiratória. A seguir, a aorta foi pinçada, proximal e distalmente, e retirada juntamente com os tecidos adjacentes. Após o exame macroscópico, foi encaminhada para o estudo de tração.

## **8.2. Microscopia**

Foram retirados fragmentos de 5 mm, englobando a porção de Dacron<sup>R</sup> da endoprótese e o tecido da aorta adjacente. Além desses fragmentos, e após o teste de tração, uma fatia circunferencial distal da aorta de cada corpo de prova foi também encaminhada para avaliação histológica. As amostras foram colocadas em frascos independentes, contendo solução de formol tamponado 10%. O material foi processado, utilizando-se o aparelho de autotécnica (TP 102 Leica Alemanha), e montado em blocos de parafina, com o uso do equipamento Leica EG 1160. Foram realizados cortes finos de 5 micrômetros com o Micrótopo (RM 2155 Leica), fixados e corados com Hematoxilina e Eosina (HE). A avaliação histológica foi feita por patologista veterinário, sem conhecimento dos grupos.

## **9. Estudo biomecânico – ensaio de tração**

### **9.1. Preparação dos corpos de prova**

A peça retirada para o ensaio de tração e utilizada como corpo de prova foi constituída de três segmentos da aorta torácica pertencentes ao G1, G2 ou G3.

### **9.2. Fixação dos corpos de prova**

O corpo de prova, formado por segmento de aorta torácica com a respectiva endoprótese em seu interior, foi fixado na região proximal da máquina de tração. Um cilindro metálico (15 mm de diâmetro e 60 mm de comprimento, com superfície rugosa de 30 mm e sulcos de 2 mm de

profundidade) foi fixado superiormente na máquina de tração; a extensão de 30 mm do cilindro foi revestida pela aorta e amarrada externamente com fio de cordonê. A região distal do corpo de prova foi fixada ao equipamento utilizando-se vários cordonês amarrados aos fios de Nitinol da endoprótese. Estes, reunidos, passaram por furos dispostos de maneira eqüidistante em um círculo de polietileno, o qual foi fixado em um único gancho de tração preso na bancada da máquina de tração, na forma de fios de pára-quadras (Fig 5 A e B).

### 9.3. Ensaio mecânicos

O corpo de prova foi fixado na região proximal e distal da máquina de tração e alongado longitudinalmente a fim de se avaliar a força de arrasto necessária para a desconexão da endoprótese. Os ensaios foram feitos em *Máquina Universal de Estudos Mecânicos EMIC<sup>R</sup>, modelo DL 10.000 (Equipments and Testing Systems, Ltd. Curitiba PR, Brasil)*, que tem sistema com precisão em torno de  $0,018+F/3700$  KN, apurada pelas especificações da ABNT NBR6156 e NBR 6674. A máquina opera em conjunto com microcomputador (sistema operacional Windows 98<sup>R</sup>), utilizando o programa computacional Mtest 1.00. O aparelho consiste em um sistema mecânico de tração ligado a um dinamômetro. As informações Carga x Alongamento são enviadas, processadas e armazenadas no computador à medida que o ensaio é realizado (Fig 4) . A velocidade adotada para a aplicação da força axial de tração foi de 30 mm/min. Ao final da avaliação obteve-se um gráfico com a relação carga x alongamento.

Estes testes possibilitaram a obtenção dos seguintes parâmetros:

- **Força máxima (N)** - valor máximo de carga para a desconexão da endoprótese da aorta.
- **Deformação máxima (mm)** – corresponde ao alongamento máximo do corpo de prova imediatamente antes da desconexão da aorta com a endoprótese. Na prática corresponde ao alongamento elástico da aorta durante a desconexão.



## 10. Análise estatística

Como as variáveis apresentaram distribuição normal e homogeneidade de variâncias foi utilizada a análise de variância para medidas repetidas, seguida do método de Tukey para comparações múltiplas, sendo que o nível de significância utilizado foi de 5%.

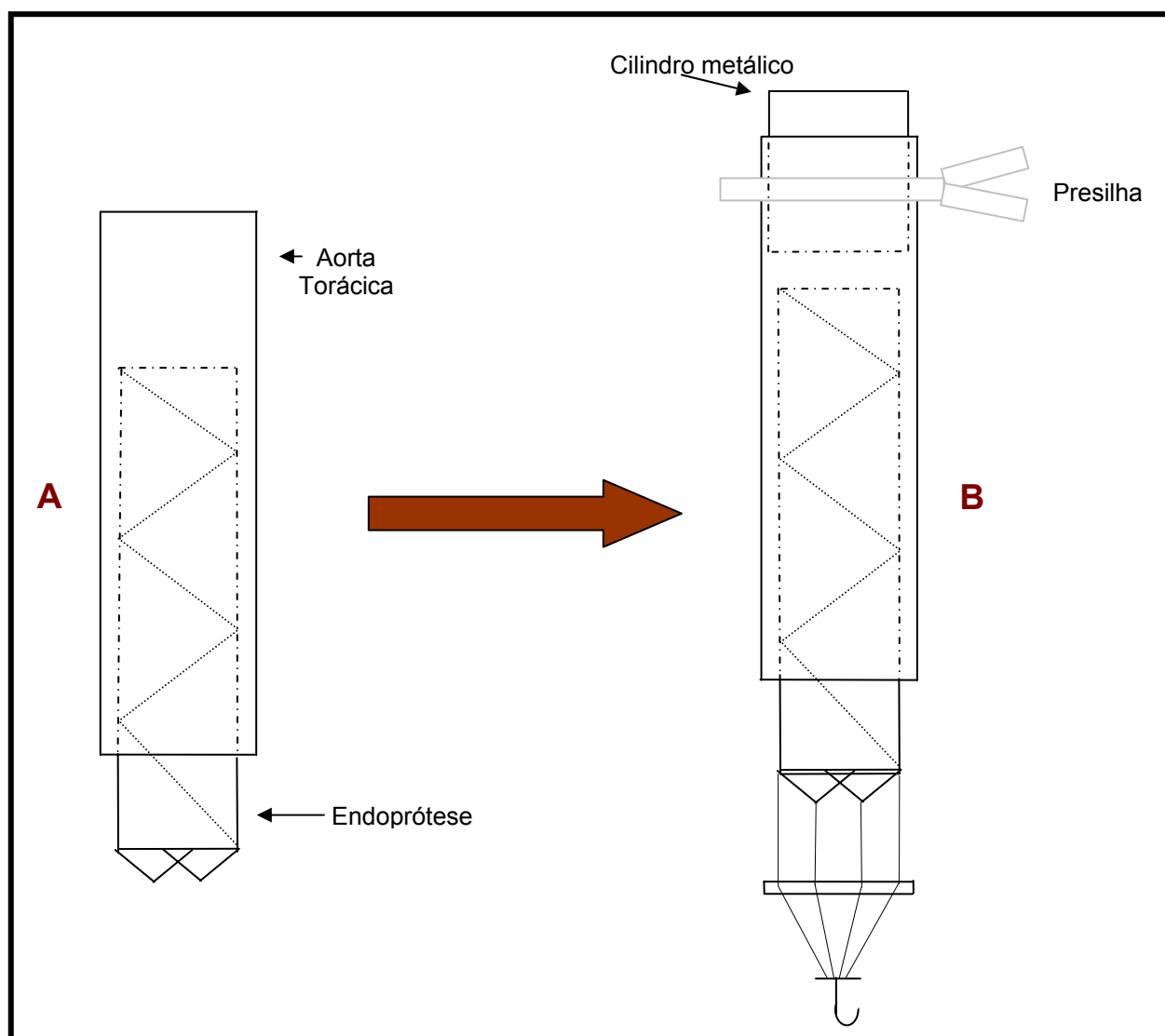


Fig. 5 A e B: Desenho que demonstra a montagem da aorta-endoprótese com cilindro metálico na região superior e a colocação do corpo de prova na *Máquina Universal de Estudos Mecânicos*

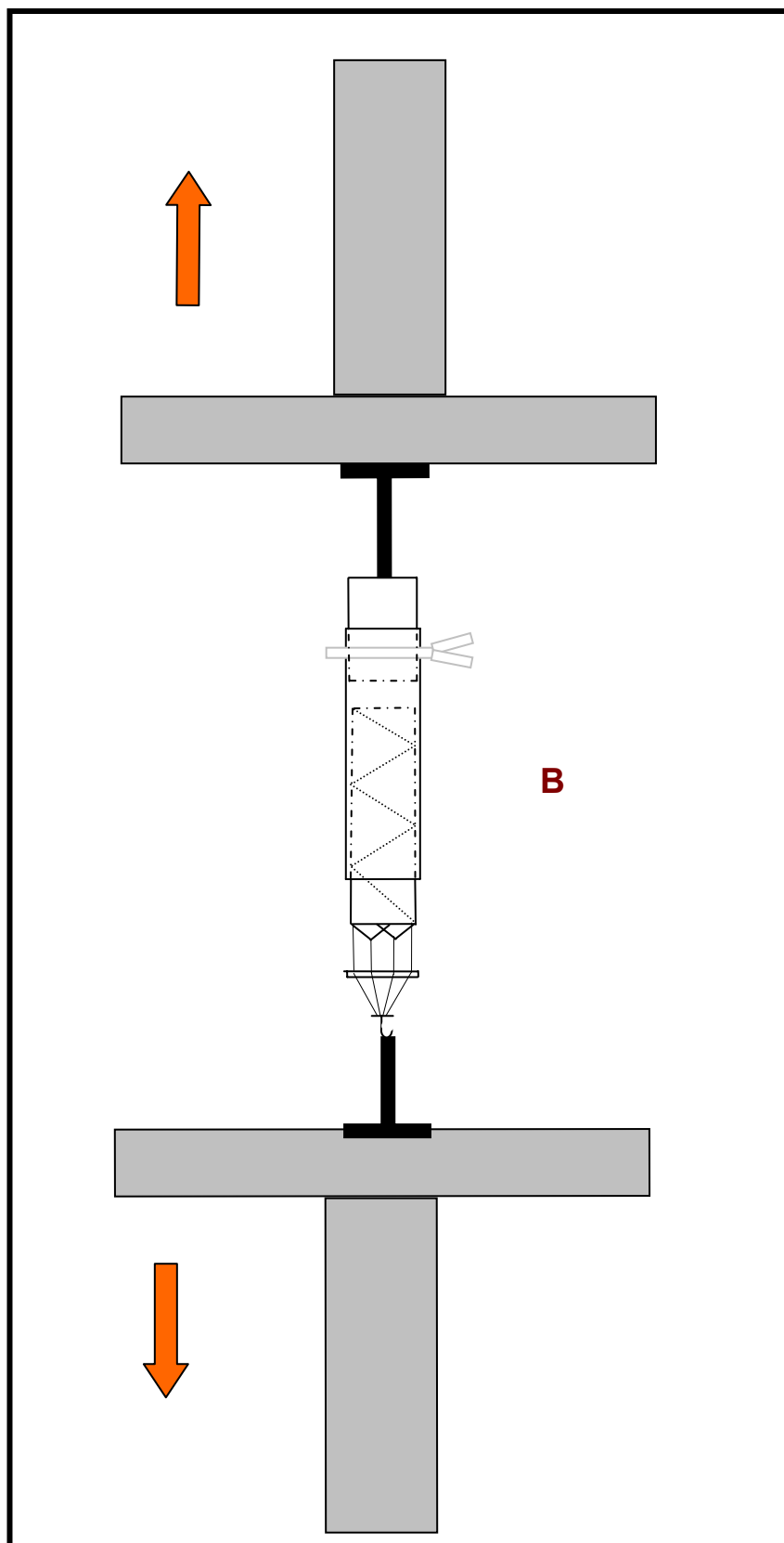


Fig. 6: Desenho esquemático do corpo de prova instalado na máquina de *Máquina Universal de Estudos Mecânicos*

## **Resultados**

### **1. Complicações dos procedimentos**

Foi observada paraplegia transitória dos membros pélvicos em todos os animais, com períodos variáveis de 3 a 4h, seguida de recuperação completa.

Nos animais P1 e P4 houve morte no pós-operatório imediato após o implante das endopróteses. As aortas foram retiradas e realizados testes biomecânicos a fim de se avaliar a força necessária para a desconexão das endopróteses, (Tabela 2). Três animais (P2, P7 e P9) apresentaram reação cutânea urticariforme 2h após o término da anestesia geral, a qual foi revertida com o uso de hidrocortisona (500mg IV).

No animal P6, a angiografia revelou migração da endoprótese na posição E2 (Grupo 20% de sobredimensionamento), ficando em posição oblíqua em relação ao eixo da aorta. Havia presença de trombos na aorta distalmente à endoprótese, impossibilitando avaliações das endopróteses nas posições E2 e E3. No animal P5 foram utilizadas inadvertidamente duas endopróteses com cola. Por orientação estatística e com o objetivo de não se cometer viés, as amostras do animal P5 e P6 não foram registradas (Anexo 2).

### **2. Resultados dos testes Anátomo-Patológicos**

#### **a. Macroscopia**

Presença de fina camada brilhante, destacáveis à manipulação, que revestia a superfície interna da endoprótese. Foi observado que as endopróteses apresentavam-se firmemente aderidas à parede arterial na preparação dos corpos de prova

#### **b. Microscopia**

### **Avaliação histológica dos grupos 10% de sobredimensionamento com cola e 20% de sobredimensionamento**

O espaço entre a parede do vaso e a prótese era preenchido por trombos constituídos por camadas espessas de fibrina e leucócitos, e organizados a partir da sua base na íntima da artéria. A interface entre a prótese e o trombo mostrava grande número de células gigantes do tipo corpo estranho que envolviam as fibras de Dacron<sup>R</sup> da prótese. Quando o processo de organização era mais avançado, as fibras de Dacron<sup>R</sup> encontravam-se envolvidas por fibroblastos e macrófagos, sendo incorporadas a esta reação. Nestas áreas era flagrante a neovascularização na base do trombo, sendo estes vasos neoformados forrados por células endoteliais hipertróficas. No entanto, não foram observadas células endoteliais recobrimo a face luminal da prótese. Pequenas depressões da parede vascular, que alcançavam o nível da média superficial, estavam presentes naquelas regiões de contato com as hastes da prótese. Estas depressões eventualmente se encontravam preenchidas por pequenos trombos formados por fibrina e leucócitos. A íntima do vaso mostrava-se espessada junto à base dos trombos e nos bordos das pequenas depressões, sendo que, em alguns animais, estas áreas apresentavam ainda discreta calcificação.

### **Avaliação histológica do grupo com 10% de sobredimensionamento**

Nas artérias dos animais deste grupo o espaço entre a parede do vaso e a prótese também era preenchido por massas trombóticas constituídas por camadas espessas de fibrina e leucócitos, e organizadas a partir da sua base na íntima da artéria. Notava-se que a reação celular às fibras de Dacron<sup>R</sup> era semelhante à observada nos outros dois grupos, com predomínio de macrófagos e células gigantes do tipo corpo estranho. No entanto, o grau de organização dos trombos era menos intenso, ficando restrito a pequenas áreas da base, junto à íntima. A maior parte da massa trombótica que envolvia a prótese era constituída por camadas espessas de fibrina. Não foi constatada, em nenhum dos animais deste grupo, reação fibroblástica alcançando ou envolvendo as fibras de Dacron<sup>R</sup> da prótese. A neovascularização restringia-se às regiões que mostravam sinais de organização do trombo e, à semelhança do que foi observado nos outros dois grupos, não havia sinais de endotelização da face luminal da prótese. As pequenas depressões da parede vascular nas áreas de contato com as hastes da prótese também estavam presentes e mostravam as mesmas características citadas para os outros dois grupos. Da mesma forma, as áreas de hiperplasia de íntima também se restringiam à base dos trombos e aos bordos das pequenas depressões.

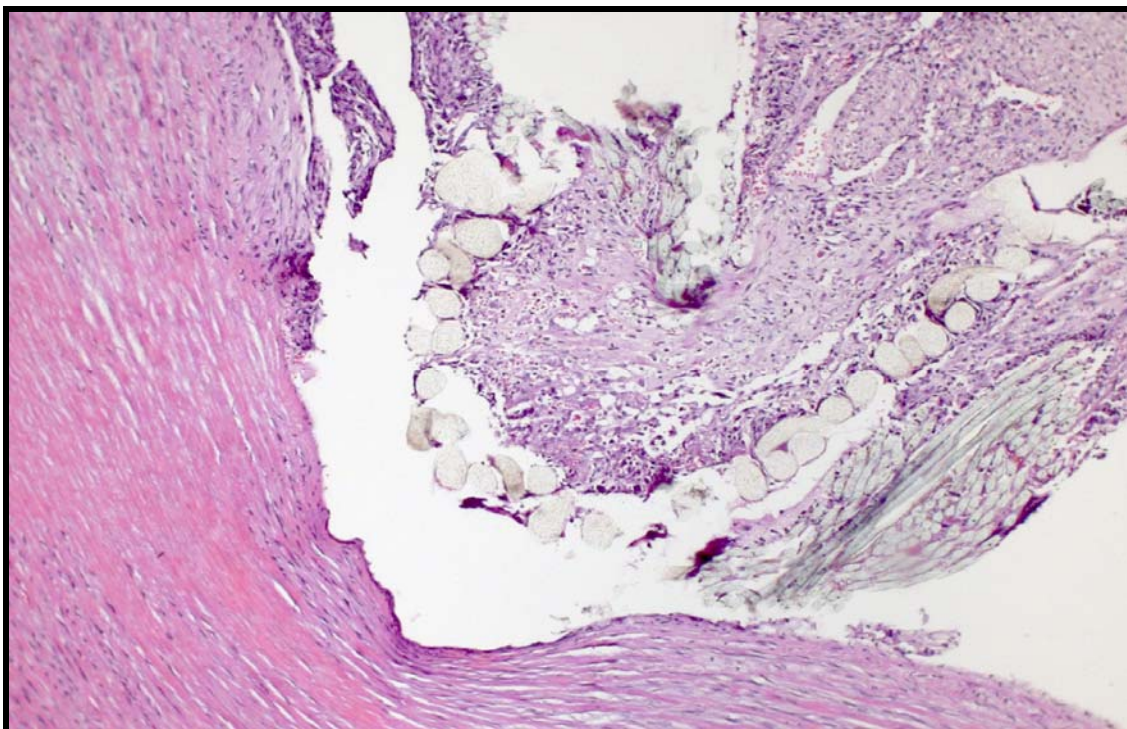


Figura 7 – Aorta - Grupo 10% com cola - As fibras de Dacron<sup>R</sup> se encontram envolvidas por fibroblastos e macrófagos, sendo incorporadas ao processo de organização junto à área de depressão da parede vascular, que alcança o nível da média superficial. (HE – objetiva 10X)

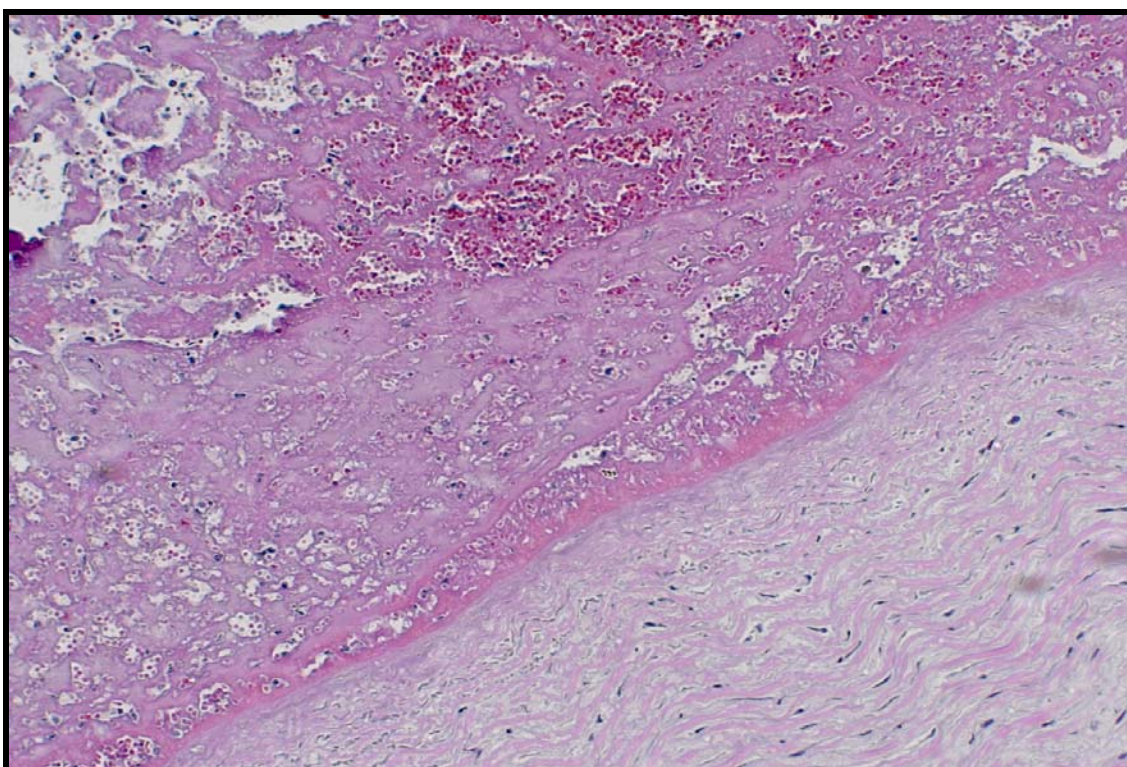


Figura 8 – Aorta - Grupo 10% - Espaço entre a parede do vaso e a prótese preenchido por massa trombótica constituída por camadas espessas de fibrina, hemácias e leucócitos (HE – objetiva 20X)



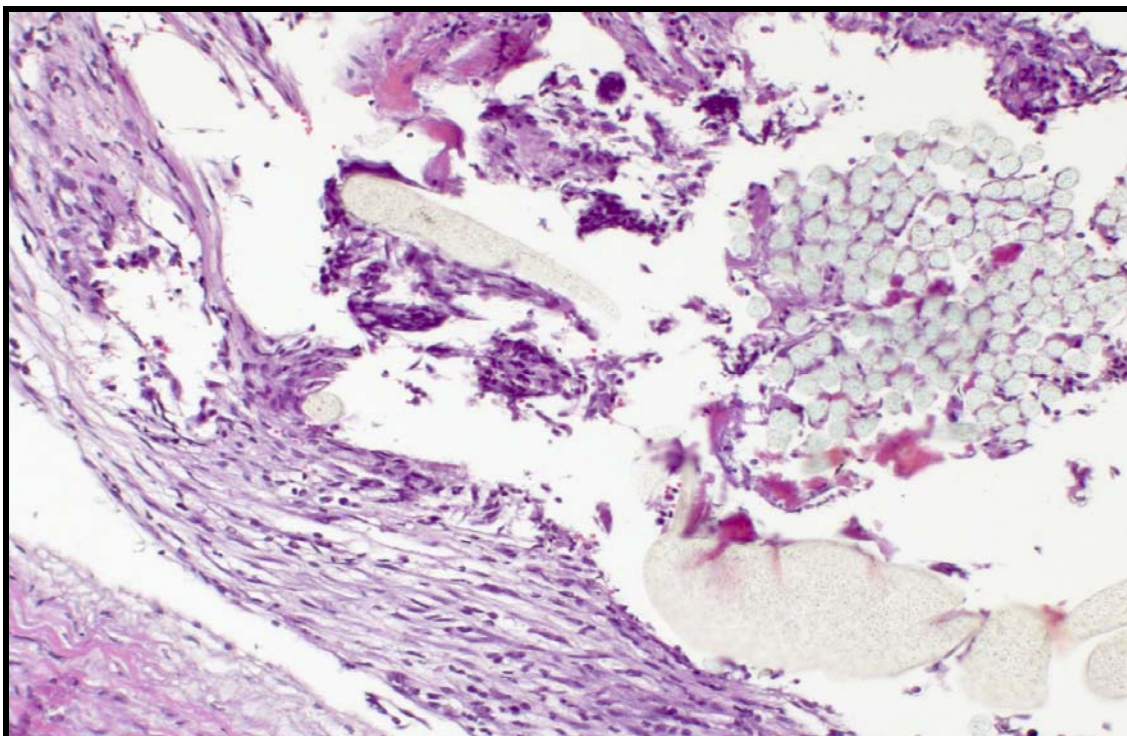


Figura 9 – Aorta - Grupo 20% - As fibras de Dacron<sup>R</sup> envolvidas pelo processo de organização junto à íntima do vaso. (HE – objetiva 20X)

### 3. Resultados dos testes biomecânicos

Após 14 dias, os animais foram submetidos à angiografia, verificando-se o posicionamento das endopróteses e as medidas dos diâmetros arteriais nas áreas do implante. Os resultados dos testes biomecânicos estão nas Tabelas 2, 3, 4 e nos gráficos 1 e 2. A Figura 10 mostra exemplo de gráfico do teste biomecânico.



Tabela 2: Resultados dos testes de tração nos animais P1 e P4, obtidos 120 min após o implante das endopróteses.

Animais estudados		Força máxima	Deformação máxima
P1	E1(10%)	2,4N	14,0mm
	E2(20%)	3,8N	7,6mm
	E3(10%+C)	7,2N	4,6mm
	E4(10%)	2,6N	3,8mm
P4	E1 (20%)	4,0N	8,0mm
	E2(10%+C)	7,6N	12,0mm
	E3 (10%)	2,5N	4,6mm

Tabela 3 - Média e desvio-padrão referentes às variáveis: força de desconexão e deformação máxima, segundo grupo.

Grupo	Força máxima	Deformação máxima
G1 (10% + cola)	21,9 ± 5,3N	16,0 ± 5,8mm
G2 (20%)	19,5 ± 7,8N	15,4 ± 6,2mm
G3 (10%)	15,6 ± 3,6N	15,1 ± 4,7mm
<b>p</b>	<b>0,003*</b>	<b>0,95</b>

- Valor estatisticamente significativo =  $p < 0,05$

Para força máxima os resultados de G1 e G2 se diferenciaram de G3. No grupo G1 (10% + cola) a variável força máxima para a desconexão da endoprótese foi estatisticamente igual a G2 (20%) e nos dois grupos os valores foram maiores que G3 (10%), com  $p < 0,05$ . Na variável deformação máxima, não houve diferença entre os grupos ( $p > 0,05$ ).

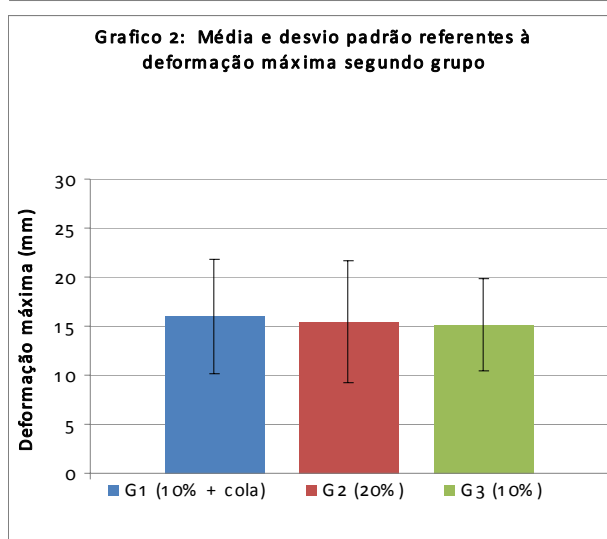
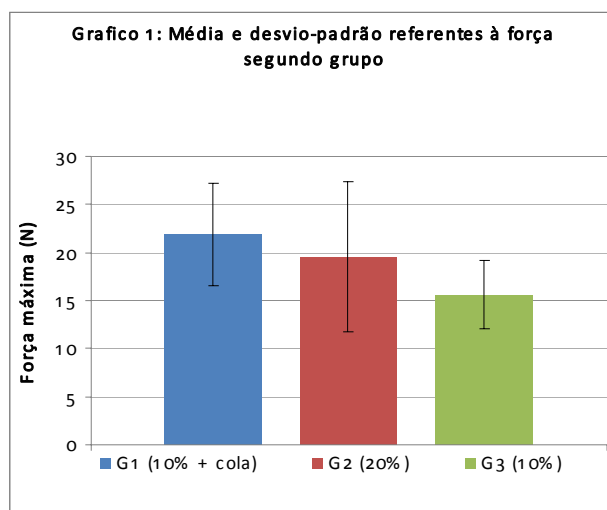


Tabela 4 - Média e desvio-padrão referentes às variáveis força e deformação máximas segundo a posição da endoprótese

Grupo	Força máxima	Deformação máxima
E1	19,3±7,5N	15,8 ±5,9mm
E2	19,0±4,3N	15,1±4,8mm
E3	18,8±6,9N	15,0±5,4mm
<b>p</b>	<b>0,97</b>	<b>0,85</b>

Valor estatisticamente significativo =  $p < 0,05$

Não houve diferença para as variáveis força e deformação máxima quanto à posição das endopróteses implantadas.



## Discussão

A introdução do tratamento endovascular para a correção de aneurismas da aorta, a partir de 1990, trouxe mudanças na abordagem dessa doença. Desde seu início, o implante de endopróteses vem apresentando modificações na sua estrutura, em seus materiais e na técnica utilizada. As complicações observadas após tratamento com endopróteses ocorrem principalmente devido a vazamentos que resultam na manutenção da pressão no saco aneurismático. Este aumento da pressão do aneurisma pode ocasionar a ruptura ou expansão do mesmo levando à dilatação do colo aneurismático com perda da área de fixação da prótese<sup>27</sup>. O deslocamento da endoprótese, por sua vez, é influenciado por fatores como sobredimensionamento, área da endoprótese em contato com a artéria, além da composição dos materiais utilizados na sua confecção, local de implantação e fluxo sanguíneo<sup>28</sup>. Cálculos complexos, feitos em modelos *in vitro* realizados em laboratórios de biomecânica<sup>29</sup> e *in vivo* com análises em computadores a partir dos resultados de Tomografias computadorizadas dos pacientes submetidos à TEAA<sup>30,31</sup>, resultaram em informações importantes sobre as interações dinâmicas que ocorrem entre a parede aórtica, a endoprótese e o fluxo de sangue. Vários autores vêm adaptando estas fórmulas matemáticas em modelos de aneurisma da aorta abdominal antes e após a liberação de endopróteses. Por meio destas avaliações, concluiu-se que, mesmo em um tratamento bem sucedido tecnicamente, algumas áreas da endoprótese são sensíveis às interações hemodinâmicas, particularmente na região do seu acoplamento no colo aórtico e em sua bifurcação nas extensões ilíacas. Em tais áreas ocorre tensão na parede da prótese produzindo energia, em torno de 1 a 2 Newtons, no sentido de arrastar a endoprótese distalmente.

Esses fatos levam à necessidade de se compreender melhor a força de fixação, bem como o processo de incorporação das endopróteses. Avaliações experimentais vêm sendo realizadas a fim de se aperfeiçoarem os dispositivos, melhorando o acoplamento da prótese. Assim, estudos quanto ao sobredimensionamento, o efeito de ganchos de ancoragem e farpas, além da compreensão da área mínima de aterrissagem da prótese com o colo do

aneurisma passaram a ter papel importante na compreensão das interações biomecânicas das endopróteses. Lambert et al<sup>32</sup> implantaram endopróteses em aortas de cadáveres e avaliaram o seu comportamento biomecânico comprovando que, quanto maior a área de contato com a artéria, maior a força necessária para sua desconexão. Os autores utilizaram no estudo endopróteses de mesmo diâmetro, porém observaram que em aortas com calibres menores, maior era a força necessária para desconexão da endoprótese, sugerindo que o aumento do sobredimensionamento e consequentemente da força radial resultaria em aumento da aderência da prótese. Malina et al<sup>33</sup> em testes experimentais semelhantes, observaram que ganchos de ancoragem e farpas incrementaram ainda mais estas forças de adesão. Entretanto esses estudos, embora de grande validade, não levaram em conta vários elementos do organismo vivo que interagem com a endoprótese, pois foram utilizados testes experimentais em aortas de cadáveres. No presente trabalho pôde-se realizar testes de desconexão sob condições controladas, utilizando a máquina universal de tração com a realização de gráficos, o que trouxe maior precisão às avaliações. Ao mesmo tempo, os procedimentos de implante de próteses em porcos e seu seguimento simularam as situações observadas na prática clínica. Dessa maneira, condições como fluxo sangüíneo durante o implante, a interação com as condições térmicas do organismo e os fatores de coagulação, bem como o processo inflamatório e de incorporação da prótese puderam ser avaliados, contribuindo para reprodução, com maior fidelidade, dos vários eventos envolvidos após a aplicação da endoprótese.

Nesta pesquisa, a escolha de suínos como modelo experimental apresentou vantagens com relação ao uso de cães ou ovelhas: as características anatômicas e fisiológicas do porco têm comportamento semelhante com a circulação arterial dos seres humanos; o procedimento anestésico nos porcos é bastante parecido com os realizados nos pacientes da prática clínica e o tamanho das artérias permite a inserção dos dispositivos endovasculares sem produzir danos arteriais<sup>34,35</sup>.

Como característica negativa houve a observação de paraplegia transitória após o pinçamento da aorta. O fato, já relatado por vários autores, está relacionado aos múltiplos ramos sacrais e pélvicos que irrigam a medula

espinhal. Entretanto, estas complicações foram transitórias e o tempo de paraplegia apresentou correlação direta com o tempo de pinçamento aórtico. Dessa maneira, à medida que a equipe desenvolveu mais destreza e reduziu o tempo cirúrgico, houve redução no tempo da paraplegia transitória sem trazer comprometimento ao estudo<sup>36</sup>.

Quanto aos testes biomecânicos pôde-se observar aumento significativo da força de adesão das endopróteses em todos os grupos após 2 semanas de implante, se comparadas às forças utilizadas para a desconexão realizadas no pós-operatório imediato. Esse fato demonstra que o processo inflamatório, mesmo na fase inicial, é elemento importante na ancoragem das endopróteses.

Com relação ao sobredimensionamento, discute-se qual valor seria suficiente para conferir uma força radial de adesão que impedisse migrações e, ao mesmo tempo, não induzisse aumento do diâmetro aórtico local. Empiricamente é utilizado, desde o início da aplicação das endopróteses, um sobredimensionamento de 10 a 20%, acreditando que, dessa maneira, a prótese esteja adequadamente ancorada.

A avaliação de grupos com 10 e 20% de sobredimensionamento utilizadas no estudo pretendeu simular os procedimentos atuais de implantes de enxertos endovasculares. No grupo com sobredimensionamento próximo a 20%, a força necessária para a desconexão da prótese foi estatisticamente superior ao grupo com 10% de sobredimensionamento. Esse fato seria explicado pela maior força radial das hastes metálicas do enxerto que penetrariam na parede vascular da aorta atingindo mais profundamente a camada média. Alguns autores<sup>37</sup> relataram que o aumento do sobredimensionamento provocaria maior resposta inflamatória na parede do vaso o que incrementaria a adesão e incorporação desta. Em artérias de pequeno calibre, como as coronárias, o maior sobredimensionamento acarretaria um processo inflamatório mais intenso ocasionando hiperplasia da íntima e trombose arterial precoce<sup>38,39</sup>. Por outro lado, em grandes artérias como a aorta, o maior processo inflamatório incrementaria a fixação protética, evitando migrações. Os estudos histológicos realizados no presente trabalho corroboraram estes achados na medida em que demonstraram que apenas no grupo com 20% de sobredimensionamento se observou reação fibroblástica na prótese, além de haver um processo inflamatório mais exuberante, maior

organização dos trombos e uma área de neovascularização mais extensa se comparado ao grupo 10%.

Porém, deve-se levar em conta que a parede aórtica na doença aneurismática apresenta alterações estruturais ocasionadas pelo processo inflamatório transmural e diminuição das fibras elásticas e colágenas ocasionadas por sua destruição pelas proteases. Este fato torna a parede arterial mais frágil<sup>40,41,42</sup> e, dessa maneira, a força adicional do sobredimensionamento produziria, ao longo do tempo, uma dilatação do colo aórtico acarretando desabamento da endoprótese<sup>10</sup>. Portanto, a endoprótese ideal deve apresentar maior capacidade de se incorporar à artéria sem provocar expansão do colo aneurismático pelo sobredimensionamento utilizado.

Com relação ao problema de dilatação do colo arterial, observado no médio e longo prazo<sup>43</sup> e ocasionado pelo maior sobredimensionamento das endopróteses, foram criadas alternativas com o objetivo de se evitarem migrações. As endopróteses são constituídas de estrutura metálica coberta com malha de poliéster (Dacron<sup>R</sup>) ou por Politetrafluoroetileno expandido (PTFE), materiais amplamente estudados em cirurgia vascular e que apresentam boa resistência mecânica e baixa trombogenicidade. Entretanto, devido à sua superfície hidrofóbica, existe limitação importante para a adesão celular. O poliéster é menos inerte, porém sua incorporação também é insuficiente<sup>44,45</sup>. Dessa forma, há esforços para se desenvolverem materiais que promovam superfícies de próteses em que a adesão e migração de fibroblastos e células musculares lisas ocorram com maior intensidade.

Alguns autores realizaram testes *in vitro* com objetivo de melhorar a adesão celular. Lerouge et al<sup>46</sup> utilizaram tratamento das malhas das próteses de poliéster e PTFE com plasma polimerizado rico em nitrogênio e, em outro grupo, empregaram Sulfato de Condroitina, descrito como mediador da resposta inflamatória vascular. Utilizando culturas de células de fibroblastos e células musculares lisas, os autores puderam observar aumento da incorporação destas células nas próteses modificadas, sendo o resultado estatisticamente significativo quando comparado ao do grupo controle. Van der Bas et al<sup>47</sup> realizaram implante de endopróteses em aorta de porcos compostas por *Stents* de aço revestidos de poliéster (Dacron<sup>R</sup>) e, em outro grupo, as

endopróteses foram previamente embebidas com Fatores de Crescimento para o Fibroblasto e colágeno. Após 4 e 8 semanas do implante, as avaliações histológicas com microscopia óptica e eletrônica mostraram maior reação de incorporação no grupo com endoprótese revestida de Fatores de Crescimento para o Fibroblasto, sendo identificadas células gigantes tipo corpo estranho, formação de neoíntima e miofibroblastos. No grupo controle, observaram apenas eritrócitos entre a endoprótese e a aorta. Os autores concluíram que este método poderia ser alternativa viável para aumentar a incorporação da endoprótese com conseqüente melhora da força de adesão.

No presente estudo, no grupo em que se utilizou 10% de sobredimensionamento com cola de fibrina, o resultado das forças para desconexão da endoprótese foi superior aos demais grupos, sendo a diferença estatisticamente significativa quando comparado ao grupo 10% sem cola. Estes resultados, embora preliminares, indicam que a força de adesão das endopróteses pode ser incrementada sem aumentar excessivamente o sobredimensionamento. A cola de fibrina apresenta boa impregnação nas malhas de poliéster e sua aplicação já se mostrou factível. Sua utilização inicial foi proposta com o objetivo de provocar uma maior impermeabilização das malhas da prótese, evitando sangramentos após o seu implante<sup>48</sup>. Cardon et al<sup>49</sup> observaram que, em avaliações histológicas realizadas após 14 dias do implante de enxertos aortobifemorais em porcos, houve grande reação tecidual nas próteses impregnadas com cola, caracterizada por moderada reação de hiperplasia intimal e intenso espessamento em torno da prótese. A explicação para esse comportamento seria a formação de matrix de fibrina que funcionaria como um “trilho” aonde as células inflamatórias percorreriam, de maneira a facilitar a migração celular. Essas, por sua vez, liberariam substâncias com potencial angiogênico, como as citoquinas liberadas pelos granulócitos, que atuariam no estímulo à migração de fibroblastos e células musculares lisas “smooth cels”, relacionadas ao processo de incorporação.

A possibilidade de se utilizar uma substância que torne a síntese dos tecidos mais rápida e eficiente representa uma idéia atraente<sup>15</sup>. No presente estudo, foi utilizada cola de fibrina “Tissucol”, que é um concentrado biológico constituído por componentes derivados do plasma. O mecanismo de ação se assemelha ao da última fase da coagulação fisiológica, que culmina com a

formação de fibrina estável. O coágulo formado pelo adesivo é um componente do reparo tecidual que o difere de outros tipos de colas como os cianoacrilatos que apresentam alta formação de fibrose com reação tipo corpo estranho, dificuldade de uso em tecidos úmidos além de formar um composto duro e inelástico<sup>50</sup>. Como desvantagens, o uso dos adesivos teciduais de fibrina comercialmente produzidos apresentam componentes obtidos a partir de um grande grupo de doadores do qual se retiram os hemoderivados (fibrinogênio e trombina humana). Embora não seja consenso, admite-se que esta forma de obtenção da cola predisponha à transmissão de doenças infecciosas ou “*prions*”<sup>51</sup>. A obtenção de cola a partir de um único doador diminuiu estes riscos<sup>52</sup>. Mais recentemente, passou-se a produzir cola de fibrina autóloga com melhor compatibilidade e, o desenvolvimento de máquinas portáteis, trouxe a possibilidade de produzir o adesivo mais rapidamente.

Concluindo, no grupo em que se utilizou cola de fibrina houve maior fibroplasia e força de adesão do que no grupo com sobredimensionamento de 10 %. A cola de fibrina aplicada na interface endoprótese /aorta poderá ser recurso importante para melhorar a adesão e evitar migrações. Há necessidade de outras avaliações e estudos clínicos que confirmem estes resultados. De certa forma, a obtenção de endopróteses modificadas com adição de substâncias que promovam melhor resposta de incorporação parece ser uma alternativa bastante promissora no desenvolvimento de novos materiais.

## Referências

1. Parodi JC, Palmaz JC, Barone HD. Transfemoral intraluminal graft implantation for abdominal aortic aneurysms. *Ann Vasc Surg*, 1991; 5: 491-9
2. Connors MS, Sternberg WC, Carter G, et al. Endograft migration one to four years after endovascular abdominal aortic aneurysm repair with the AneurRx device: a cautionary note. *J Vasc Surg*. 2002; 36: 476-484.
3. Ouriel K, Clair DG, Greenberg MD, Lyden SP, et al. Endovascular repair of abdominal aortic aneurysms: Device-specific outcome. *J Vasc Surg*. 2003; 37: 991-8.
4. Tonnessen BH, Sternberg C, Money SR. Mid- and long-term device migration after endovascular abdominal aortic aneurysm repair: A comparison of AneuRx and Zenith endografts. *J Vasc Surg*. 2005; 42: 392-401.
5. Blum V, Voshage G. Abdominal aortic aneurysm repair using Meadox/Vanguard prosthesis: indications, implantation technique and results. *Techn Vasc Interv Radiol*, 1998; 1: p.19-24.
6. Greenberg R, Resch T, Nyman U, Lindh M et al. Endovascular repair of descending thoracic aortic aneurysms: an early experience with intermediate-term follow-up. *J Vasc Surg* 2000; 31: 147-156.
7. Mohan IV, Harris PL, van Marrewijk CJ, Laheij RJ, How TV. Factors and Forces Influencing Stent-Graft Migration After Endovascular Aortic Aneurysm Repair. *J Endovasc Ther* 2002; 9: 748-755.
8. Faries PL, Brener BJ, Connelly TL, et al. A multicenter experience with the Talent endovascular graft for the treatment of abdominal aortic aneurysms. *J Vasc Surg* 2002; 35: p. 1123-8.



9. White GH, Yu W, May J, et al. Endoleak as a complication of endoluminal grafting of abdominal aortic aneurysm: classification, incidence, diagnosis, and management. *J Endovasc Surg* 1997; 4: p. 152-68.
10. Sternberg WC, Money SR, Greenberg RK, et al. Influence of endograft oversizing on device migration, endoleak, aneurysm shrinkage and neck dilation: Results from the Zenith Multicenter Trial. *J Vasc Surg* 2004; 39: 20-26.
11. Padubidri AN, Browne E, Kononov A. Fibrin glue assisted end-to-side anastomosis of rat femoral vessels: Comparison with conventional suture method. *Annals of Plastic Surg*, 1996; v.37, p.41-47.
12. Guilmet D, Bachet J, Goudot B, et al. Use of biological glue in acute aortic dissection. Preliminary clinical results with a new surgical technique. *The Journal of Thoracic and Cardiovascular Surg*, 1979; v. 77, p. 516-21.
13. Kuçukaydin M, Okur H, Kontas O, et al. Fibrin glue and conventional sutured vessel anastomosis in the rat. *Journal of Surgical Research*, 1995; v. 59(5), p. 601-5.
14. Zarge JI, Gosselin C, Huang P, et al. Platelet deposition on ePTFE Grafts Coated with fibrin glue with or without FGF-1 and heparin. *Journal of Surgical Research*, 1997; v.67(1), p. 4-8.
15. Yoshida WB, Naresse LE, Rodrigues AC, et al. Anastomose arterial término-terminal com cola de fibrina em artérias maiores: estudo histológico da concentração de hidroxiprolina e força tênsil em carótidas de coelhos. *Acta Cir Bras* 2002; 17 (1): p 4-11.
16. Matras H. Fibrin seal: The State of the Art. *J Oral Maxillofac Surg* 1985; 43: 605-611
17. Dargenio R, Ranelletti FO, Cimino C, et al. Fibrin glue vs nylon in the anastomosis of Fallopian tubes. *J Reprod Med* 1986; 31: 961-5.

18. Hjortrup A, Nordkild P, Christensen T, et al. Rectal anastomosis with application of luminal fibrin adhesive in the rectum of dogs: an experimental study. *Dis Colon Rectum* 1989; 32: 422-5.
19. Grubbs Jr, Wang PE, Marini C, et al. Enhancement of CO<sub>2</sub> laser microvascular anastomoses by fibrin glue. *J Surg Res* 1988; 77: 516-21.
20. Bical O, Roux PM, Fischer M, et al. Utilisation d'une colle biologique de fibrine dans le traitement chirurgical des dissections aiguës de l'aorte ascendante. *Ann Chir* 1987; 11:444-8.
21. Moringlane JR, Grote R, Vonnahme FJ, et al. Experimental aneurysms in rabbit: occlusion by intrasaccular injection of fibrin sealant. *Surg Neurol* 1987; 28: 361-6.
22. Mccarthy PM, Trastek V, Bell DG, et al. The effectiveness of fibrin glue sealant for experimental pulmonary air leak. *Ann Thorac Surg* 1988; 45:203-5.
23. Feldman Md, Sataloff RT, Chi HY, Ballas SK. Compatibility of autologous fibrin adhesive with implant materials. *Arch Otolaringol, Head Neck Surg* 1988; 114: 182-5.
24. Shlag G, Redl H. Fibrin sealant in orthopedic surgery. *Clin Orthop* 1988; 227: 269-85.
25. Pinto DM, Dias Júnior JO, Cançado Fonseca BL, et al. Experiência inicial com o uso de adesivo tissular contendo trombina para tratamento de pseudo aneurisma femoral. *J Vasc Br* 2006; 5(1): 30-36.
26. Lillus P. Fibrin Adhesive: its use in selected skin grafting. *Scand J Plast Reconstr Surg* 1987; 21:245-8.

27. JW Hinnen, OHJ Konning, JH Van Bockel and JF Hamming. Aneurysm Sac pressure after EVAR: The role of Endoleak. *Eur J Vasc Endovasc Surg* 2007; 34 October: p 432-441.
28. JN Albertini, S Kalliafas, S Travis, SW Yusuf, JA Macierewicz, SC Whitaker, NM Elmarasy and BR Hopkinson. Anatomical risk factors for Proximal Perigraft Endoleak and Graft Migration following Endovascular Repair of Abdominal Aortic Aneurysms. *Eur J Vasc Endovasc Surg* 2000; 19: p 308-312.
29. Canic S, Ravi-Chandar K, Krajcer Z, Mirkovic D, Lapin S. Mathematical Model Analysis of Wallstent and AneurRx. Dynamic Responses of Bare-Metal Endoprosthesis compared with those of Stent-Graft. *Texas Heart Institute Journal* 2005; 32 (4): p 502-506.
30. Zhonghua Li, Kleinstreuer C. Blood flow and structure interactions in a stented abdominal aortic aneurysm model. *Medical Engineering and Physics* 2005; 27: p 368-382
31. Fillinger Mf, Marra PS, Raghavan ML, Kennedy EF. Prediction of rupture in abdominal aortic aneurysm during observation: wall stress versus diameter *J Vasc Surg.* 2003; 37: p 724-732.
32. Lambert AW, Willians DJ, Budd JS and Horrocks M. Experimental Assesment of Proximal Stent-Graft (Intervascular<sup>TM</sup>) Fixation in Human Cadaveric Infrarenal Aortas. *Eur J Vasc Endovasc Surg* 1999; 17: p 60-65.
33. Malina M, Lindblad B, Ivancev K, Lindh M, Malina J, Brunkwall J. Endovascular AAA Exclusion: Will Stents With Hooks and Barbs Prevent Stent-Graft Migration. *J Endovasc Surg* 1998; 5: p 310-317.
34. Swindle MM. Swine as replacement for dogs in the surgical teaching and research laboratory. *Laboratory Animal Science* 1984; 34: p 383-385.

35. Hall LW and Clarke KW. *Veterinary Anaesthesia*, 9 th edn, Ballière Tindall, London 1991; p 276-278.
36. Meylaerts SA, de Haan P, Kalkman CJ, Jaspers J, Vanick I and Jacobs MJHM. Prevention of paraplegia in pigs by selective segmental artery perfusion during aortic cross-clamping. *Journal of Vasc Surg* 2000; 32 (1): p 160-170.
37. Marty B. Quantification of radial pressure caused by bare and covered Wallstents. *In: Endovascular Aneurysm Repair-from bench to bed*. Steinkopt Verlag Darmstadt eds 2005 Germany. p 11-18.
38. Strauss Bh, Serruys Pw, deScheerder Ik, Tijssen JGP, Bertrand ME, Puel J, Meier B, Kaufmann U, Stauffer JC, Rickardas Af, Sigwart U. Relative risk analysis of angiographic predictors of reestenosis within the coronary Wallstent. *Circulation* 1991; 84(4): p 1636-1643.
39. Gravanis MB and Roubin GS. Histopathologic phenomena at the site of percutaneous transluminal coronary angioplasty: the problem of reestenosis. *Hum Pathol* 1989; 20(5): p 477-485.
40. Cohen JR, Keegan L, Sarfati I et al. Neutrophil chemotaxis and neutrophil elastase in the aortic wall in patients with abdominal aortic aneurysms. *J Invest Surg* 1991; 4: p 423-430.
41. Sukhova GK, Shi GP, Simon Di et al. Expression of the elastolytic cathepsins S and K in human atheroma and regulation of their production in smooth muscle cells. *J Clin Invest* 1998; 102: p 576-583.
42. Gacko M, Chyczewski L. Activity and localization of cathepsin B, D and G in aortic aneurysm. *Int Surg* 1997; 82: p 398-402.
43. Szilagyi DE. The problem of the healing of intraaortic arterial prostheses in the treatment of abdominal aortic aneurysms. *J Vasc Surg* 2001; 33: p 1283-1285.

44. Cejna M, Virmani R, Jones R, Bergmeister H, Loewe C, Schoder M et al. Biocompatibility and performance of the Wallstent and the Wallgraft, Jostent, and Hemobahn stent-grafts in a sheep model. *J Vasc Interv Radiol* 2002; 13(8): p 823-830
45. Marty B, Leu AJ, Mucciolo A, von Segesser LK. Biologic fixation of poliéster versus polyurethane-covered stents in a porcine model. *J Vasc Inter. Radiol* 2002; 13(6): p 601-607.
46. Lerouge S, Major A, Girault-Lauriault PL, Raymon MA, Laplante P, Soulez G, Mwale F, Wertheimer MR, Hébert MJ. Nitrogen-rich coatings for promoting healing around stent-grafts after endovascular aneurysm repair. *Biomaterials* 2007; 28: p 1209-1217.
47. Van der Bas JMA, Quax PHA, van den Berg AC, Visser MJT, van der Linden E and van Bockel H. Ingrowth of aorta wall into stent grafts impregnated with Basic fibroblast growth factor: A porcine in vivo study of blood vessel prosthesis healing. *J Vasc Surg* 2004; 39(4): p 850-858.
48. Kjaergard HK and Weiss-Fogh US. Autologous fibrin glue for sealing vascular prostheses of high porosity. *Cardiovasc Surg* 1994; 2(1): p 45-47.
49. Cardon A, Chakfé N, Thaveau F, Gagnon E, Hartung O, Aillet S, Kerdiles Y, Dion YM, Kretz JG and Doillon CJ. Sealing of Poliester Prosthesis with Autologous Fibrin Blue and Bone Marrow. *Annals of Vasc Surg* 2000; 14(6): p 543-552.
50. Ronis ML, Harwick JD, Fung R, et al. Review of cyanoacrylate tissue glues with emphasis on their otorhinolaryngological applications. *Laryngoscope* 1984;94:210-3.
51. Revocation of fibrinogen licenses. *FDA Drug Bull* 8:15, 1978.

52. Dresdale A, Rose EA, Jeevanandam V, Reemtsma K, Bowman FO and Malm JR. Preparation of fibrin blue from single-donor fresh-frozen plasma  
Surgery 1985; 97(6): p 750-755



## Anexo 1 - Resultados histológicos

### Grupo 10% com cola

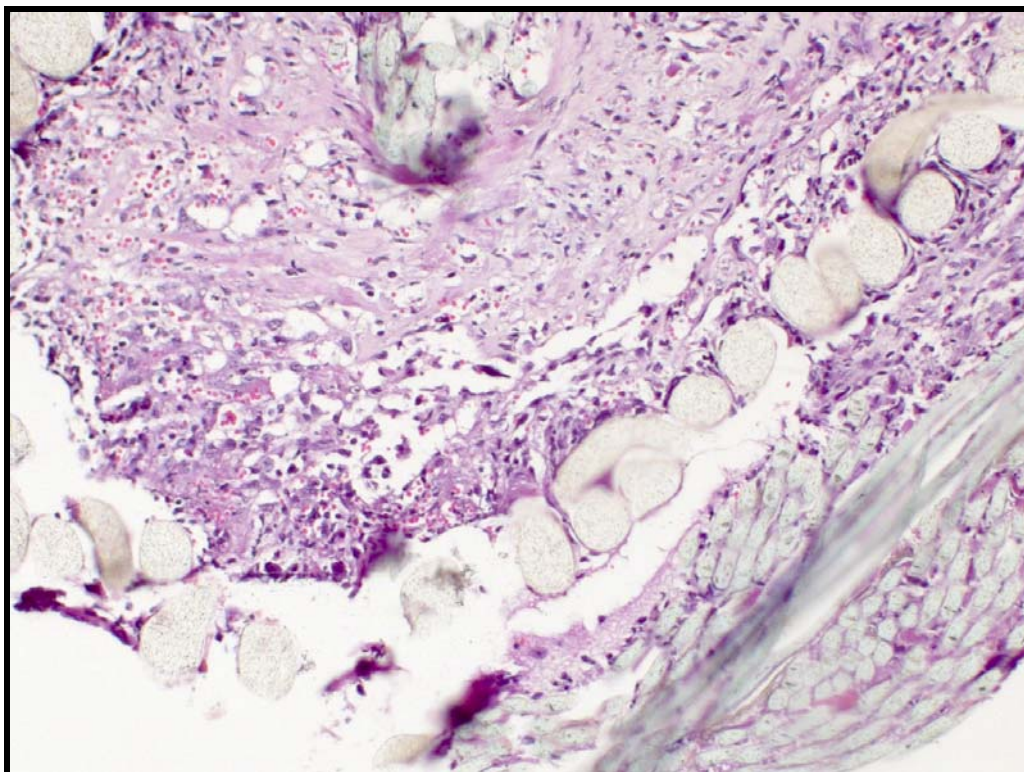


Figura A1 - Fibras de Dacron<sup>R</sup> envolvidas por fibroblastos e macrófagos, sendo incorporadas ao processo de organização do trombo. (HE - 20x)

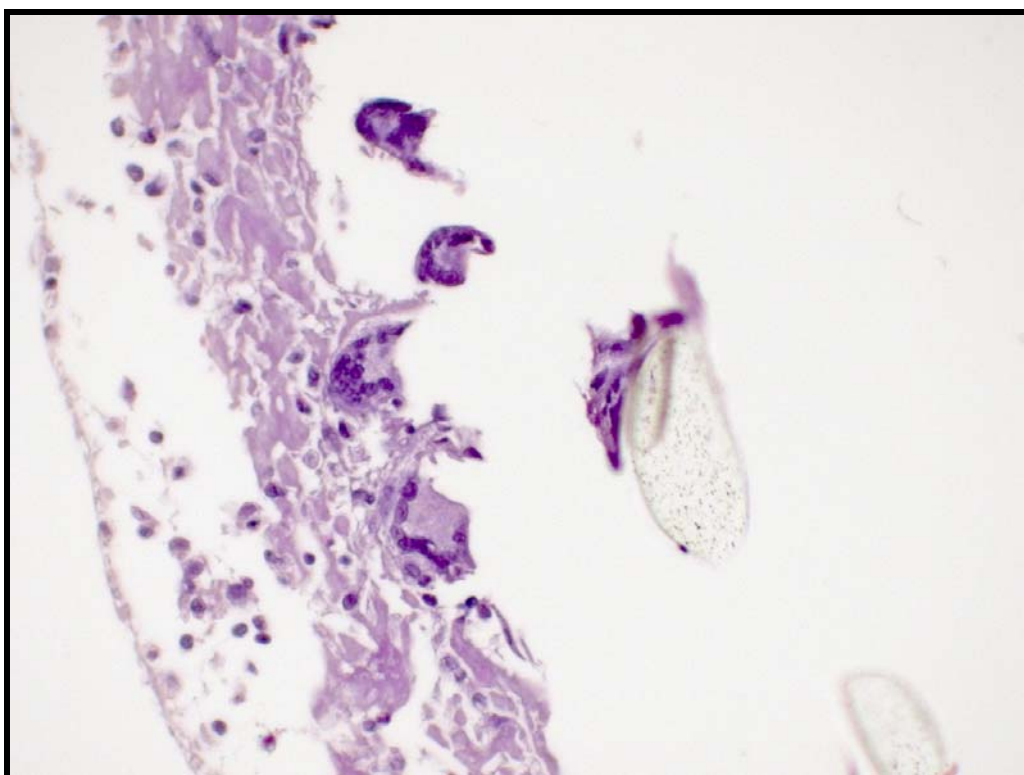


Figura A2 - Predomínio de macrófagos e células gigantes do tipo corpo estranho na reação celular às fibras de Dacron<sup>R</sup>. (HE - 40x)



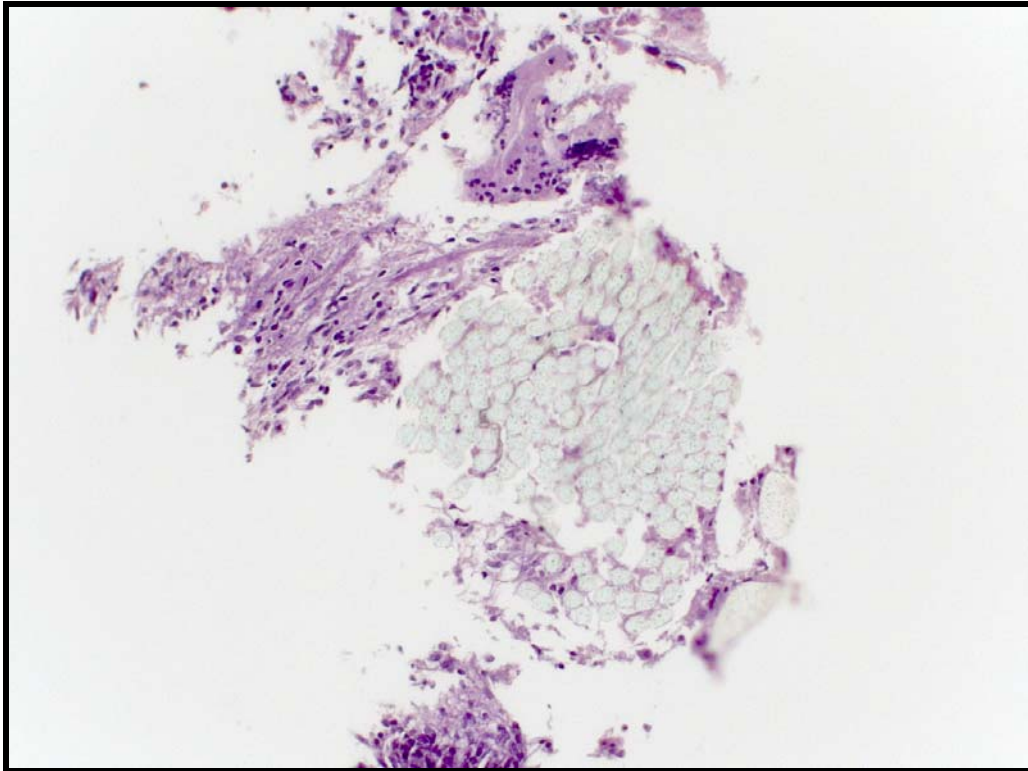
**Grupo 20%**

Figura A3 - Fibras de Dacron<sup>R</sup> envolvidas por fibroblastos e macrófagos. (HE - 20x)

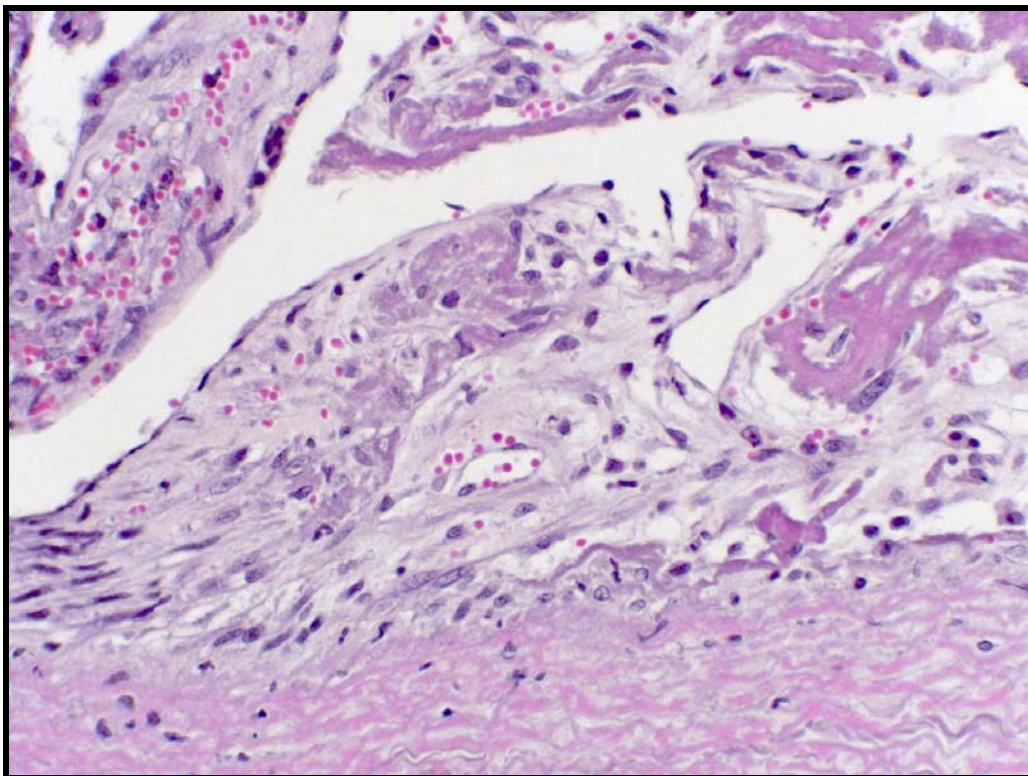


Figura A4 - Trombo organizado a partir da sua base na íntima da artéria. (HE - 40x)

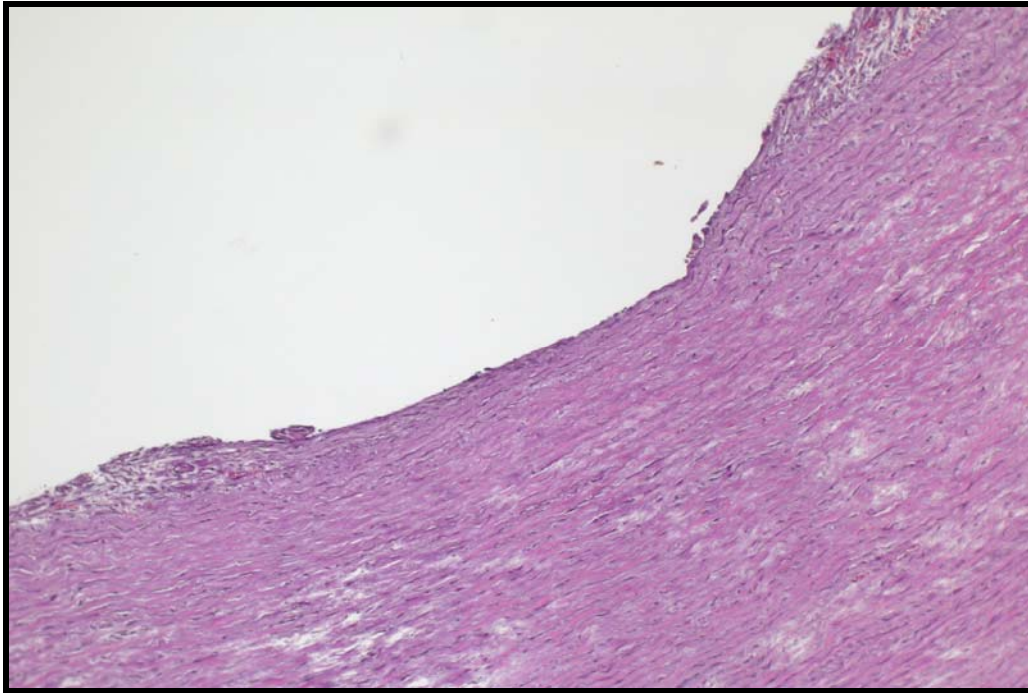
**Grupo 10%**

Figura A5 - Área de contato com a haste da prótese apresenta pequena depressão da parede vascular que alcança o nível da média superficial e mostra espessamento da íntima junto aos seus bordos. (HE - 10x)

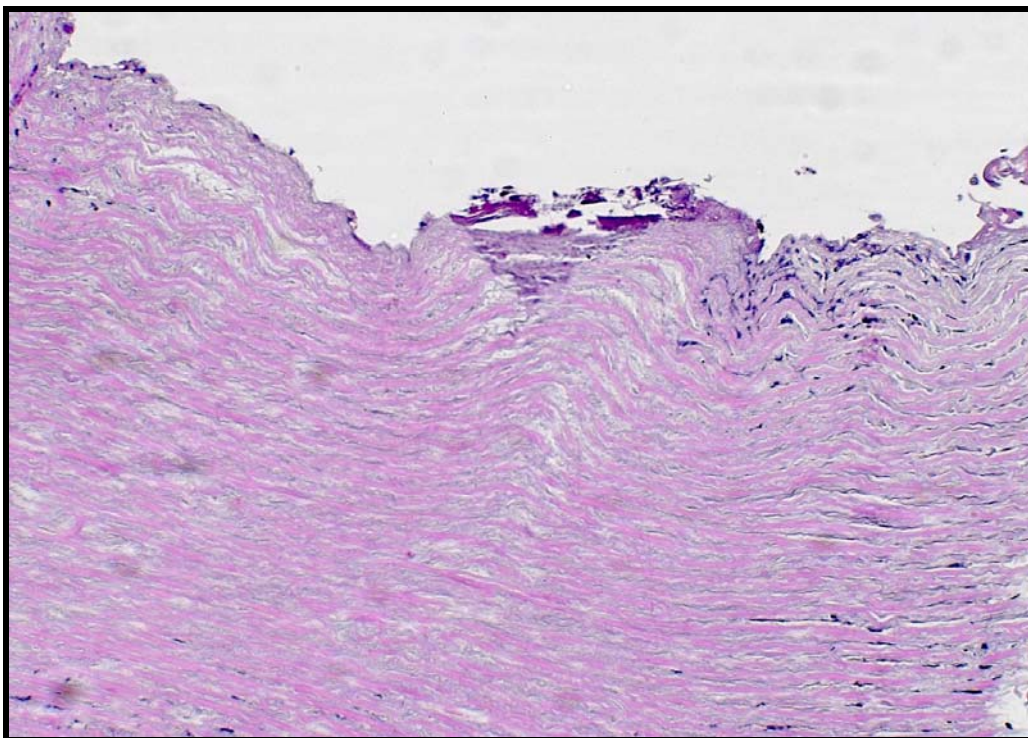


Figura A6 - Foco de calcificação de íntima localizado em área de contato com a haste da prótese. (HE - 20x)

## Anexo 2 – Tabelas de Resultados

Tabela A1: Resultados dos testes de tração das endopróteses de acordo com os grupos

Grupo estudado		Força máxima	Deformação máxima
G1 (10%+Cola)	P2	32N	21mm
	P3	20,32N	18,0mm
	P5	27,11N/17,47N	13,81mm/10,0mm
	P6	X	X
	P7	25N	24mm
	P8	19N	15,6mm
	P9	21,0N	10,0mm
	P10	15,24N	7,3mm
	P11	20,49N	16mm
G2 (20%)	P2	35N	20,0mm
	P3	19,6N	18,71mm
	P5	13,59N	18,29mm
	P6	X	X
	P7	23N	25mm
	P8	11,4N	11,1mm
	P9	18,0N	15,0mm
	P10	13,9	7,9mm
	P11	15,5N	10,0mm
G3 (10%)	P2	22N	17mm
	P3	14,9N	18,38mm
	P5	X	X
	P6	13,2N	14,76mm
	P7	18,0N	23mm
	P8	15,8N	11mm
	P9	13,8N	12,0mm
	P10	10,6N	14,0mm
	P11	14,0N	10,0mm

Tabela A2: Resultados dos testes de tração de acordo com as posições – E1, E2, E3

Animais estudados		Força máxima	Deformação máxima
P2	E1	35N	20mm
	E2	22N	17mm
	E3	32N	21mm
P3	E1	14,9N	18,38mm
	E2	19,6N	18,7mm
	E3	20,3N	18,0mm
P5	E1	13,59N	18,29mm
	E2	27,11N	13,28mm
	E3	17,47N	10,0mm
P6	E1	13,27N	14,76mm
	E2	X	X
	E3	X	X
P7	E1	23,0N	25mm
	E2	18,0N	23mm
	E3	25,0N	24mm
P8	E1	11,4N	11,1mm
	E2	19,0N	15,6mm
	E3	15,8N	11,0mm
P9	E1	21,0N	10mm
	E2	18,0N	15,0mm
	E3	13,8N	12,0mm
P10	E1	15,24N	7,3mm
	E2	13,9N	7,9mm
	E3	10,6N	14,0mm
P11	E1	20,49N	16mm
	E2	14,0N	10mm
	E3	15,5N	10mm

Em vermelho: Para a análise de variância de perfil, foi necessário que se tivessem todas as medidas de todos os animais, o que não aconteceu com P5 e P6. Em P5 implantou-se inadvertidamente 2 endopróteses com cola e em P6 houve deslocamento do primeiro Stent impossibilitando as análises das posições E2 e E3.



# Livros Grátis

( <http://www.livrosgratis.com.br> )

Milhares de Livros para Download:

[Baixar livros de Administração](#)

[Baixar livros de Agronomia](#)

[Baixar livros de Arquitetura](#)

[Baixar livros de Artes](#)

[Baixar livros de Astronomia](#)

[Baixar livros de Biologia Geral](#)

[Baixar livros de Ciência da Computação](#)

[Baixar livros de Ciência da Informação](#)

[Baixar livros de Ciência Política](#)

[Baixar livros de Ciências da Saúde](#)

[Baixar livros de Comunicação](#)

[Baixar livros do Conselho Nacional de Educação - CNE](#)

[Baixar livros de Defesa civil](#)

[Baixar livros de Direito](#)

[Baixar livros de Direitos humanos](#)

[Baixar livros de Economia](#)

[Baixar livros de Economia Doméstica](#)

[Baixar livros de Educação](#)

[Baixar livros de Educação - Trânsito](#)

[Baixar livros de Educação Física](#)

[Baixar livros de Engenharia Aeroespacial](#)

[Baixar livros de Farmácia](#)

[Baixar livros de Filosofia](#)

[Baixar livros de Física](#)

[Baixar livros de Geociências](#)

[Baixar livros de Geografia](#)

[Baixar livros de História](#)

[Baixar livros de Línguas](#)

[Baixar livros de Literatura](#)  
[Baixar livros de Literatura de Cordel](#)  
[Baixar livros de Literatura Infantil](#)  
[Baixar livros de Matemática](#)  
[Baixar livros de Medicina](#)  
[Baixar livros de Medicina Veterinária](#)  
[Baixar livros de Meio Ambiente](#)  
[Baixar livros de Meteorologia](#)  
[Baixar Monografias e TCC](#)  
[Baixar livros Multidisciplinar](#)  
[Baixar livros de Música](#)  
[Baixar livros de Psicologia](#)  
[Baixar livros de Química](#)  
[Baixar livros de Saúde Coletiva](#)  
[Baixar livros de Serviço Social](#)  
[Baixar livros de Sociologia](#)  
[Baixar livros de Teologia](#)  
[Baixar livros de Trabalho](#)  
[Baixar livros de Turismo](#)