

ELISANGELA DE OLIVEIRA

**PARASITISMO E ALTERAÇÕES HISTOLÓGICAS EM HAMSTERS INFECTADOS
COM TECIDO MEDULAR DE PACIENTES PORTADORES DE LEISHMANIOSE
VISCERAL**

**CAMPO GRANDE
2009**

Livros Grátis

<http://www.livrosgratis.com.br>

Milhares de livros grátis para download.

ELISANGELA DE OLIVEIRA

**PARASITISMO E ALTERAÇÕES HISTOLÓGICAS EM HAMSTERS INFECTADOS
COM TECIDO MEDULAR DE PACIENTES PORTADORES DE LEISHMANIOSE
VISCERAL**

Dissertação apresentada como exigência para a obtenção do grau de Mestre em Doenças Infecciosas e Parasitárias, do Curso de Mestrado em Doenças Infecciosas e Parasitárias da Universidade Federal de Mato Grosso do Sul, MS.

Orientação: Profa. Dra. Maria Elizabeth Cavalheiros Dorval.

**CAMPO GRANDE
2009**

Dados Internacionais de Catalogação na Publicação (CIP)
(Coordenadoria de Biblioteca Central – UFMS, Campo Grande, MS, Brasil)

O48d Oliveira, Elisangela de.
Parasitismo e alterações histológicas em hamsters infectados com tecido medular de pacientes portadores de Leishmaniose visceral / Elisangela de Oliveira. -- Campo Grande, MS, 2009.

57 f. ; 30 cm.

Orientador: Maria Elizabeth Cavalheiros Dorval.
Dissertação (mestrado) - Universidade Federal de Mato Grosso do Sul. Faculdade de Medicina.

1. Leishmaniose visceral. 2. Histopatologia. 3. Imunohistoquímica I. Dorval, Maria Elizabeth Cavalheiros. II. Título.



Serviço Público Federal
Ministério da Educação
Fundação Universidade Federal de Mato Grosso do Sul



**Programa de Pós Graduação em
Doenças Infecciosas e Parasitárias**

TERMO DE APROVAÇÃO

A dissertação intitulada PARASITISMO E ALTERAÇÕES HISTOLÓGICAS EM HAMSTERS INFECTADOS COM TECIDO MEDULAR DE PACIENTES PORTADORES DE LESHMANIOSE VISCERAL, apresentada à banca examinadora por ELISANGELA DE OLIVEIRA, como exigência para a obtenção do título de Mestre em Doenças Infecciosas e Parasitárias, na Universidade Federal de Mato Grosso do Sul, obteve aprovação.


BANCA EXAMINADORA:




Maria Elizabeth M. Cavalheiros Dorval – UFMS



Alda Izabel de Souza – Aranguera/UNIDERP



Inês Aparecida Tozetti – UFMS



Alessandra Gutierrez de Oliveira – UFMS

Campo Grande, 26 de junho de 2009.

Programa de Pós Graduação em Doenças Infecciosas e Parasitárias
Cidade Universitária, s/n * Caixa Postal 549 Fone: 067 3345-3205
CEP 79070-900 * Campo Grande (MS) *
<http://www.ppgdip.ufms.br> e-mail: ppgdip@nin.ufms.br

A minha mãe Irma,
pelo amor verdadeiro e infinito.
Te amo

“Hoje me sinto mais forte, mais feliz quem sabe
Só levo a certeza de que muito pouco eu sei
Eu nada sei
Ando devagar porque já tive pressa
Levo esse sorriso porque já chorei demais
Cada um de nós compõe a sua história,
Cada ser em si carrega o dom de ser capaz
E ser feliz”

Almir Sater e Renato Teixeira

AGRADECIMENTOS

A Deus, por permitir a realização deste trabalho.

A Prof. Dra. Maria Elizabeth Cavalheiros Dorval, a quem sempre admirei pela esplêndida inteligência, por ter depositado confiança em mim, pela orientação precisa que me proporcionou, seriedade profissional, e pelos momentos de confiança nos quais ignorou o papel de orientadora, para adquirir o de mãe e amiga, minha eterna admiração e gratidão.

A minha querida mãe, que, mesmo sem entender realmente todo este trabalho, sempre me apoiou por saber de sua importância para mim, e por ter sido várias vezes a força que eu mesma não tinha mais para continuar.

Ao meu amor Edilson, por ter tido a paciência em me esperar, por ter sido tão compreensivo, carinhoso, gentil e amoroso. Te amo.

A minha família, que torceu e vibrou comigo, entendeu minha ausência, e tentou me acalmar na hora do desespero. Obrigada por sempre cuidarem de mim. Amo vocês.

Ao coordenador deste projeto, Prof. Dr. Jesiel Mamedes Silva, pelo apoio e incentivo.

A Prof. Dra. Inês Aparecida Tozetti, madrinha querida, pelo apoio e incentivo.

A Msc. Elisa Teruya Oshiro, que se fez presente auxiliando-me em tudo com paciência e muita dedicação.

A Profa. Dra. Alessandra Gutierrez de Oliveira, pelo otimismo constante.

A Prof. Dra. Carla Cardozo Pinto de Arruda, pela prontidão em auxiliar.

Às técnicas do Laboratório de Parasitologia, Hilda Carlos da Rocha, Geucira Cristaldo, Zélia Soares da Silva e Jucelei de Moura Infran, pelo companheirismo, por toda amizade, ajuda, atenção e carinho sempre.

Ao técnico de laboratório Cláudio Gonçalves Oliveira, por processar as amostras para histopatologia e imunohistoquímica.

Aos alunos de iniciação científica: Angela, Bruna, Carlos, Flávia, Karla, Flávio, Luiz Fernando, Norton e Rebeca, pelo auxílio na realização deste projeto.

Ao Prof. Dr. Ricardo Antônio Amaral de Lemos e aos professores do Departamento de Patologia, Dr. Carlos Eurico dos Santos Fernandes, Dra. Karine Bonucielle Brum e Msc. Maria Auxiliadora Gomes Sadin Abdo, pela disposição em sanar as dúvidas da histopatologia.

A Dayse, amiga do coração, cujo único pedido foi: não enlouqueça, por favor!

À amiga Daniela Borges, minha irmã postiça, por sempre torcer por mim.

Ao meu grande amigo Delso, pelo apoio e carinho mesmo antes dos tempos de graduação.

Aos colegas da pós-graduação, por fazer esses anos divertidos, regados a choros, gargalhadas e ótimas festas.

À amiga Janaína, bebezinha da turma, que se fez presente principalmente nos momentos de desespero.

À amiga Gláucia, pela disposição em me ajudar.

Aos colegas de trabalho, que incansavelmente trocaram seus horários de serviço para eu poder assistir às aulas e cumprir meus compromissos junto ao curso. Sem vocês, não teria conseguido.

Às dificuldades que estiveram presentes em todos os momentos; sem elas não teria perdido noites de sono, não teria chorado tanto, não teria tido vontade de desistir, mas não estaria tão feliz agora; esta vitória não seria tão saborosa.

Aos hamsters, personagens centrais e inocentes, cuja vidas foram usadas em prol da ciência, meu imensurável respeito e agradecimento.

À fundação de apoio ao desenvolvimento do ensino, ciência e tecnologia de Mato Grosso do Sul (FUNDECT) pelo suporte financeiro.

RESUMO

A leishmaniose visceral é uma doença crônica grave, causada pelo parasito *Leishmania (Leishmania) chagasi*. Esclarecer as alterações provocadas pela doença é fundamental para que se adotem condutas clínicas e de tratamento adequadas. Com o objetivo de analisar a infecção experimental em hamsters da linhagem golden, *Mesocricetus auratus*, infectados com tecido medular de pacientes com leishmaniose visceral no Estado de Mato Grosso do Sul, foram realizados estudos parasitológicos, histológicos e de imunomarcção. Foram verificadas a distribuição do parasitismo e as alterações histológicas no baço, fígado, rim, pulmão, coração e encéfalo desses animais. Foram utilizados 18 hamsters experimentalmente inoculados via intra-peritoneal, e seis animais sadios como controles negativos. Os animais foram mantidos em biotério de experimentação e observados em busca de alterações clínicas. Com fragmentos de cada órgão, procedeu-se a realização de lâminas por aposição para pesquisa de amastigotas, e processamento para análise histológica com coloração de hematoxilina e eosina (HE). Nos órgãos com resultado negativo na pesquisa direta do parasito, e em todas as amostras de encéfalo, foi realizada a técnica de imunohistoquímica. A pesquisa direta de amastigotas foi positiva no baço e fígado de todos os animais infectados, 33,3% apresentaram o parasito em rim e pulmão, e 16,7% no coração. Quando realizada a pesquisa em encéfalo, formas parasitárias foram observadas em 83,3% (15/18) dos animais. A imunomarcção confirmou os resultados da pesquisa direta, exceto em duas amostras de tecido pulmonar. Nas amostras de encéfalo, a imunomarcção apresentou resultado negativo. Na análise histológica de baço foram observadas presença de amastigotas, desorganização da polpa branca, redução do número e tamanho de nódulos linfáticos, espessamento capsular, plasmocitose, *Mott cells*, reação granulomatosa e hemossiderina. No fígado, além de amastigotas, observou-se infiltrado inflamatório peri-portal e reação granulomatosa. As alterações renais presentes foram proliferação de células mesangiais, degeneração hidrópica, granular hialina, e núcleos em picnose. No pulmão, além da presença do parasito, os achados histopatológicos incluíram espessamento septal e pleural e reação granulomatosa. Edema miocárdico, infiltrado inflamatório discreto e degeneração de fibras miocárdicas foram observados no coração. Embora formas amastigotas tenham sido encontradas no encéfalo, a histopatologia e a imunohistoquímica não demonstraram a sua presença no tecido nervoso. Alterações teciduais incluem hemorragia, gliose, infiltrados inflamatórios em plexo coroide e meninges, e degeneração neuronal. Foi possível constatar que, mesmo sem a visualização tecidual do agente etiológico, a doença determinou alterações histológicas em todos os órgãos examinados. São necessários mais estudos para esclarecer o real papel do parasito no sistema nervoso central.

Palavras-chave: Leishmaniose visceral, histopatologia, imunohistoquímica, encéfalo, hamster

ABSTRACT

Visceral leishmaniasis is a chronic severe disease, caused by *Leishmania (Leishmania) chagasi*. Enlightening the alterations provoked by the disease is relevant so that suitable clinical and treatment procedures may be adopted. Parasitological, histological and immunohistochemical studies have been performed with the objective of analyzing golden hamsters *Mesocricetus auratus* infected with medullar tissues from visceral leishmaniasis sufferers in Mato Grosso do Sul State. The parasitism distribution and the histological alterations in the spleen, liver, kidney, lungs, heart and brain of the animals have been analyzed. Eighteen hamsters were inoculated intraperitoneally, and six healthy animals were used as negative controls. The animals were kept in the animal house and observed for clinical alterations. Fragments of each organ have been imprinted for amastigotes; and Hematoxylin and Eosin (HE) staining was used for histological analysis. Immunohistochemical technique was performed in all encephalic samples and in the organs presenting a negative result in the direct search for the parasite. Direct search of amastigotes was positive in spleen and liver of all infected animals; 33,3% presented the parasite in kidney and lungs, and 16,7% in the heart. Parasitic forms were observed in 83,3% (15/18) of the brains. Immunohistochemistry confirmed the results of direct research, except in two samples of lung tissue. Immunohistochemistry was negative for encephalic samples. Histological analysis of the spleen presented amastigotes, disorganization of white pulp, decrease in number and size of lymphatic nodules, capsular thickening, plasmacytosis, *Mott cells*, granulomatous reaction and hemosiderin. In the liver, besides amastigotes, portal tract inflammatory infiltrate and granulomatous reaction were observed. Kidney alterations were proliferation of mesangial cells, hydropic and granular hyalin degeneration, and pyknotic nuclei. In the lung, besides the parasite, the histopathological findings included septal and pleural thickening and granulomatous reaction. Myocardial edema, discreet inflammatory infiltrate and degeneration of myocardial fibers have been seen in the heart. Although amastigotes have been found in the brain, histopathological and Immunohistochemical analyses did not report them in the nervous tissue. Tissue alterations included bleeding, gliosis, inflammatory infiltrates in the choroid plexus and meninges, and neuronal degeneration. Even without the tissue visualization of the etiological agent, it was possible to note that the disease determined histological alterations in all organs examined. Further studies are necessary to enlighten the actual role of the parasite in the central nervous system.

Key-words: visceral Leishmaniasis, histopathology, immunohistochemistry, brain, hamster.

SUMÁRIO

1 INTRODUÇÃO	10
2 REVISÃO DE LITERATURA	11
2.1 Leishmanioses	11
2.2 Leishmaniose visceral	13
2.3 Infecção experimental	19
3 OBJETIVOS	21
3.1 Objetivo geral	21
3.2 Objetivos específicos	21
4 MATERIAL E MÉTODOS	22
4.1 Tipo de pesquisa	22
4.2 Fonte de dados	22
4.3 Coleta e tratamento do material	22
4.3.1 <u>Material biológico e inoculação dos animais</u>	22
4.3.2 <u>Técnicas parasitológicas e histopatológica</u>	23
4.3.2.1 <u>Impressão de órgão</u>	23
4.3.2.2 <u>Histopatologia</u>	23
4.3.2.3 <u>Imunohistoquímica para a pesquisa do parasito</u>	24
4.3.3 <u>Análise de dados</u>	25
4.3.4 <u>Aspectos éticos</u>	25
5 RESULTADOS	26
5.1 Alterações clínicas	26
5.2 Impressão de órgão	26
5.3 Histopatologia	27
5.3.1 <u>Baço</u>	27
5.3.2 <u>Fígado</u>	28
5.3.3 <u>Rim</u>	29
5.3.4 <u>Pulmão</u>	30
5.3.5 <u>Coração</u>	31
5.3.6 <u>Encéfalo</u>	31
5.4 Imunohistoquímica para a pesquisa do parasito	33
6 DISCUSSÃO	35
7 CONCLUSÕES	48
REFERÊNCIAS	50
ANEXO A – CERTIFICADO DE APROVAÇÃO PELA COMISSÃO DE ÉTICA NO USO DE ANIMAIS/CEUA/UFMS	63

1 INTRODUÇÃO

A leishmaniose visceral (LV) é uma zoonose causada pelo parasito *Leishmania (Leishmania) chagasi*. Pode apresentar manifestações clínicas graves e por isso requer diagnóstico rápido e preciso, bem como tratamento adequado, pois pode levar o indivíduo ao óbito.

Atualmente no Brasil o calazar ocorre em 21 Estados. Em Mato Grosso do Sul, foram notificados e confirmados 1.681 casos da doença no período de 2001 a setembro de 2008.

Esclarecer as alterações provocadas pela doença é fundamental para que se adotem condutas profiláticas e de tratamento adequadas. Como algumas pesquisas têm sua realização inviabilizada em humanos, o método de escolha é a utilização de modelo experimental e, no caso da LV, o estudo *in vivo* tem sido efetuado com sucesso em hamster da linhagem golden (*Mesocricetus auratus*).

Considerando a gravidade e o incremento de casos da doença em diversas regiões do mundo, principalmente no Brasil e em Mato Grosso do Sul, o presente trabalho teve por objetivo observar a distribuição do parasitismo e as alterações histológicas em diferentes órgãos do animal de experimentação, infectado com tecido medular de pacientes portadores de LV. Dessa forma, alguns aspectos da doença serão investigados, contribuindo para melhor conduta diagnóstica e terapêutica.

2 REVISÃO DE LITERATURA

2.1 Leishmanioses

As leishmanioses constituem um complexo de doenças causadas por protozoários flagelados do reino Protista, Haeckel, 1866, filo Sarcomastigophora, Honigberg e Balamuth 1963, ordem Kinetoplastida, Honigberg 1963, *emend.* Vickerman, 1976, família Trypanosomatidae, Doflein 1901, *emend.* Grobben, 1905, gênero *Leishmania* Ross, 1903 (LAINSON, 1987). Apresentam-se sob duas formas clínicas principais: a leishmaniose tegumentar americana (LTA) e a leishmaniose visceral ou calazar (LV).

São parasitoses distribuídas por todos os continentes e, segundo a Organização Mundial da Saúde, estima-se que 12 milhões de pessoas encontram-se infectadas; 350 milhões vivem em áreas de risco e aproximadamente 2 milhões de casos são registrados a cada ano (WORLD HEALTH ORGANIZATION, 2009).

A LTA é considerada uma zoonose primária de mamíferos silvestres (roedores, marsupiais, edentados e primatas). Possui padrões epidemiológicos característicos: o silvestre, o ocupacional de lazer e o rural e peri urbano em áreas de colonização antiga. O homem adquire a infecção ao entrar em contato com as áreas florestais onde existem as enzootias pelas diferentes espécies de *Leishmania*. Ocorre em ambos os sexos, com 74% dos casos no sexo masculino, e em todas as faixas etárias, com predomínio em maiores de 10 anos (BASANO; CAMARGO, 2004; BRASIL, 2007).

Trata-se de uma doença não contagiosa, de evolução crônica, que acomete as estruturas da pele e cartilagosas da nasofaringe, de forma localizada ou difusa, dependendo da espécie. É causada por várias espécies de *Leishmania*, sendo as mais importantes: *L. (Viannia) braziliensis*, *L. (V.) guyanensis*, *Leishmania (Leishmania) amazonensis*, *L. (V.) lainsoni*, *L. (V.) shawi*, *L. (V.) naiffi* e *L. (V.) lindenbergi*, responsáveis por manifestações cutâneas, mucosas, disseminadas, e ainda pela forma difusa da doença (BASANO; CAMARGO, 2004; LAINSON; SHAW, 1973; SILVEIRA et al., 2002).

Ilustrações dessa parasitose, encontradas no primeiro século d.C. na Ásia central e nas Américas, e em faces humanas desfiguradas presentes nas cerâmicas

do Peru e Equador durante o período de 400-900 dC, demonstram que essa doença acompanha o homem desde a antiguidade (LAINSON, 1987).

Atualmente no Brasil a LTA tem assegurada a sua distribuição em todo o território nacional, com registros da enfermidade em todos os Estados federativos (BRASIL, 2007).

Leishmania (Leishmania) chagasi, parasito descoberto em 1903 por Leishman e Donovan, é a espécie responsável pela forma visceral da doença (MARZOCHI et al., 1981).

Os protozoários são encontrados sob duas formas: a forma imóvel, com ausência de flagelo livre, denominada amastigota; e a forma promastigota, com flagelo presente (MARZOCHI et al., 1981).

A transmissão das leishmanioses usualmente ocorre pela inoculação de formas infectantes do parasito durante o repasto de fêmeas de flebotomíneos, dípteros da família Psychodidae, subfamília Phlebotominae. Nas Américas são conhecidas aproximadamente 470 espécies, das quais cerca de 60 estão envolvidas na transmissão dessas parasitoses (GALATI, 2003; KILLICK-KENDRICK, 1990).

Por um processo inoculativo, os flebotomíneos fêmeas transmitem as formas flageladas promastigotas, que no hospedeiro vertebrado transformam-se em formas amastigotas no interior de células do sistema monocítico fagocitário (MURRAY et al., 2005).

Durante o repasto sanguíneo em hospedeiro vertebrado infectado, a fêmea de flebotomíneo ingere formas amastigotas, as quais são envolvidas pela matriz peritrófica produzida por células do intestino do inseto. Os parasitos escapam da matriz e, no tubo digestivo, transformam-se em promastigotas, sofrendo uma série de mudanças morfofisiológicas, diferenciando-se, pelo menos em parte, em paramastigotas e, no final do ciclo, em promastigotas metacíclicas ou infectantes, que se movem para a porção anterior do tubo digestivo (LAINSON, 1987; MARZOCHI et al., 1981; SHARMA; SINGH, 2008; SOARES; TURCO, 2003).

Ao se alimentarem novamente, as formas promastigotas são regurgitadas na pele do novo hospedeiro. Os parasitos são fagocitados, transformam-se em amastigotas que sobrevivem dentro dos fagolisossomas e se reproduzem por divisão binária. Quando as células parasitadas se rompem, as amastigotas em liberdade são fagocitadas por novas células do sistema monocítico fagocitário, completando-se o

ciclo quando essas formas são ingeridas por novos flebotomíneos (LAINSON, 1987; MURRAY et al., 2005).

2.2 Leishmaniose visceral

A leishmaniose visceral é uma doença crônica grave, de alta letalidade, que constitui um importante problema de saúde pública em suas áreas de ocorrência. Apresenta importância mundial, ocorrendo em 65 países, com 90% dos casos presente em cinco deles: Bangladesh, Índia, Nepal, Sudão e Brasil (DESJEUX, 2004; MARZOCHI; MARZOCHI, 1994; MELO, 2004).

Uma vez que as populações pobres desses países são as mais atingidas, ocorre elevação dos índices de mortalidade pela falta de acesso ao diagnóstico e tratamento específicos. A doença continua sendo negligenciada pelo setor privado, ficando o setor público responsável por investir em desenvolvimento de novas drogas e métodos de diagnóstico mais eficientes (GONTIJO; MELO, 2004).

A principal forma de transmissão da *Leishmania (Leishmania) chagasi* para o homem e outros hospedeiros mamíferos é pela picada de fêmeas de dípteros da família Psychodidae, subfamília Phlebotominae, conhecidos por flebotomíneos (SHARMA; SINGH, 2008). O principal vetor é *Lutzomyia longipalpis* (LAINSON; RANGEL, 2005; SOARES; TURCO, 2003), porém, recentemente *Lutzomyia cruzi* foi encontrada naturalmente infectada em Mato Grosso do Sul (SANTOS et al., 1998).

A transmissão ocorre em regiões florestais, no peridomicílio de áreas rurais e urbanas, em áreas abertas, associadas com cavernas no sudeste do Brasil e em abrigos de animais. Em virtude de adaptações ambientais, o vetor tem sido encontrado em regiões urbanas ainda indenes para a doença (LAINSON; RANGEL, 2005, SOARES; TURCO, 2003).

A ocorrência da doença em uma determinada área depende da presença do vetor e de um hospedeiro susceptível. Os principais reservatórios do parasito no Brasil são roedores e canídeos domésticos e silvestres (DEANE, 1956; LAINSON et al., 1990; GONTIJO; MELO, 2004), ocorrendo também em bicho preguiça, edentados (tamanduá e tatu), procionídeos (mão pelada e quati) (LAINSON, 1987) e marsupiais didelfídeos (gambá) (SHERLOCK et al., 1984).

O reservatório mais importante no ambiente doméstico é o cão, *Canis*

familiaris, pois atua como fonte de infecção para os vetores. Esses animais são encontrados infectados em todos os focos da doença humana, sendo considerados o principal elo na cadeia de transmissão (GONTIJO; MELO, 2004; LAINSON, 1988; MELO, 2004).

A complexidade da transmissão da LV pode aumentar em algumas situações com a possibilidade do homem, principalmente a criança desnutrida, participar como fonte de infecção (MELO, 2004).

A disponibilidade de reservatórios, o desmatamento, as migrações, a alta densidade de flebotomíneos, a proximidade entre as habitações e a grande suscetibilidade da população à infecção devido à imunossupressão e desnutrição são fatores que aumentam o risco de infecção, promovendo, ainda, a urbanização da doença no país (CESSE et al., 2001; DESJEUX, 2004; MARZOCHI; MARZOCHI, 1994).

A expansão da doença e as infecções subclínicas ou inaparentes decorrentes da exposição do homem às picadas infectantes contribuíram para a gravidade quando associadas à circulação do vírus da imunodeficiência humana (HIV), transformando a LV em parasitose oportunista, com comportamento diferenciado que se reflete principalmente na resposta irregular ao tratamento e na alteração do padrão de diagnóstico (BRASIL, 2006; DEDET; PRATLONG, 2005).

A população de usuários de drogas injetáveis constitui um importante grupo de risco, correspondendo a cerca de 70% da coinfeção LV/HIV no Sudoeste Europeu, e o compartilhamento de agulhas e seringas contaminadas com *Leishmania* sp., a principal forma de transmissão da doença entre eles (CRUZ et al., 2006; DESJEUX; ALVAR, 2003).

No Brasil os usuários de drogas injetáveis constituem apenas 7% dos doentes co-infectados (RABELLO; ORSINI; DISCH, 2003), porém, tem-se constatado crescente número de casos de coinfeção em áreas urbanas, que passou de 21 em 2001 para 86 em 2005 (MAIA-ELKHOURY et al., 2008).

No Brasil, país com maior número de casos no continente americano, a LV ocorre em 21 Estados e apresenta caráter endêmico. Em 1980 a região Nordeste representava 82,5% dos casos, mas gradualmente a doença foi se expandindo para as regiões Centro-Oeste, Norte e Sudeste, aumentando de 15% em 1980 para 44% dos casos em 2005. Nesse período foram registrados 59.129 casos com média de

2.274 casos/ano (MAIA-ELKHOURY et al., 2008; PENNA, 2008).

A resposta imunológica humoral é caracterizada por elevada produção de anticorpos, porém, pouco se conhece sobre o papel dessas imunoglobulinas na proteção contra infecção e na resolução da doença no hospedeiro (GOTO; LINDOSO, 2004).

Estudos mostram que, tanto no período da doença como após a remissão das manifestações clínicas, ocorre a resposta imune celular mediada principalmente por linfócitos T (LT) das subpopulações Th1 e Th2 e a presença das respectivas citocinas no soro (TRIPATHI; SINGH; NAIK, 2007).

Os LT CD4⁺ Th1 são diretamente estimulados pela interleucina-12 (IL-12), liberada por macrófagos e monócitos. Esta ativa os LT CD4⁺ Th1, células Natural Killer (NK), e o LT citotóxico a produzirem interferon- γ (INF- γ), citocina diretamente associada à resistência, visto que ativa as células fagocíticas a eliminarem o parasito através da produção de óxido nítrico (GOTO; LINDOSO, 2004; TRIPATHI; SINGH; NAIK, 2007).

Outra citocina é a IL-10, secretada por LT CD4⁺ Th2, que inibe a secreção de INF- γ , inibindo a resposta Th1, e se associa com suscetibilidade à doença (MEDEIROS; CASTELO; SALOMÃO, 1998).

Os LT CD8⁺, através da secreção de INF- γ e inibição de liberação de IL 10, desempenham um importante papel na remissão da doença (HOLADAY, 2000).

Mesmo estando as células em proporções diferenciadas, o mecanismo imunológico ainda não é bem caracterizado, não sendo possível estabelecer qual proporção determina suscetibilidade ou resistência à doença. De forma geral, aceita-se o paradigma Th1xTh2 como sinônimo de resistência e susceptibilidade (TRIPATHI; SINGH; NAIK, 2007).

A LV é uma doença sistêmica que atinge as células do sistema monocítico fagocitário (MARZOCHI et al., 1981); os órgãos mais afetados são baço, fígado, (PRAKASH et al., 2006) linfonodos e medula óssea (MELO, 2004). A intensidade e duração da infecção determinam a disseminação dos parasitos que, em casos avançados da doença, podem ser encontrados também em outros órgãos, como pulmão (DUARTE et al., 1989), luz de vasos do coração e sistema nervoso central (SNC) (RAMOS; DUARTE; RAMOS, 1994).

A parasitose acomete pessoas de todas as idades e, segundo o Ministério da

Saúde, é mais frequente em crianças menores de 10 anos (BRASIL, 2006). Apresenta uma variedade de manifestações clínicas, com formas assintomáticas, positivas ao diagnóstico laboratorial e sem sinais e ou sintomas; subclínicas ou oligossintomáticas com reduzida sintomatologia; e o calazar clássico, com manifestações clínicas como febre prolongada, palidez de pele e mucosas, tosse, diarreia, hemorragia, adenomegalia, pneumonia, leucopenia, anemia, hipergamaglobulinemia e, principalmente, emagrecimento e hepatoesplenomegalia, podendo levar o indivíduo a óbito quando não precoce e adequadamente diagnosticada e tratada (BADARÓ et al., 1986; CALDAS et al., 2006; CAMARGO; LANGONI, 2006; CHAPPUIS et al., 2007; OLIVEIRA et al., 2004).

Contudo, esses sintomas tornam quase impossível o diagnóstico clínico diferencial com outras condições mórbidas como doença de Chagas, malária, esquistossomose, febre tifóide e tuberculose, sendo necessário o diagnóstico laboratorial. Muitas vezes, devido à falta de profissionais qualificados, os recursos apresentados para o diagnóstico são apenas os parâmetros clínicos e epidemiológicos (DOURADO et al., 2007; SINGH; PANDEY; SUNDAR, 2006).

O diagnóstico parasitológico, diagnóstico de certeza da parasitose, tem a indicação de ser realizado de forma direta pela demonstração do parasito em esfregaço delgado de aspirado de medula óssea, sendo recomendado pelo Ministério da Saúde a leitura de 4 lâminas para cada paciente e a pesquisa das formas em 200 campos. Outro método parasitológico é o diagnóstico indireto por meio do isolamento do parasito em meios de cultura específicos, sendo frequentemente empregado o meio bifásico NNN (Novy, Nicolle, McNeill) (ASHFORD, 2000; REED, 1996; BRASIL, 2006).

A especificidade destes métodos é de 100%, mas a sensibilidade é muito variável, dependendo da homogeneidade de distribuição dos parasitos no tecido e experiência técnica do profissional para o diagnóstico adequado das formas amastigotas (SUNDAR; RAI, 2002).

Os testes sorológicos desenvolvidos para o diagnóstico da LV diferem em sua sensibilidade e especificidade, na sua aplicação prática em condições de campo e na disponibilidade de reagentes (DOURADO et al., 2007). Como limitações, podem permanecer positivos durante longo tempo após o tratamento, não permitindo avaliação do efeito da terapia (CHAPPUIS et al., 2007, SILVA et al., 2006). Além

disso, apresentam reações cruzadas na vigência de doenças tais como leishmaniose tegumentar e doença de Chagas (DOURADO et al., 2007). Como há infecções subclínicas, um teste positivo não indica necessariamente doença ativa (GONTIJO; MELO, 2004; SILVA et al., 2006).

No Brasil, os testes sorológicos mais utilizados no diagnóstico de LV humana são a imunofluorescência indireta (RIFI) e o ensaio imunoenzimático (ELISA) (BRASIL, 2006). Outros testes incluem o teste de aglutinação direta (DAT) e imunocromatografia usando-se como antígeno a proteína recombinante rK39 – Teste Rápido Anticorpo *L. donovani* (TRALd) (BOELAERT et al., 2004; CHAPPUIS et al., 2007).

Outra técnica que tem contribuído de maneira muito efetiva e dinâmica para o diagnóstico da parasitose é a imunohistoquímica (COONS; CREECH; JONES, 1941; DUARTE; CORBETT, 1987). A metodologia, baseada na interação entre antígeno (Ag) e anticorpo (Ac), tem por finalidade localizar e identificar as estruturas que funcionam como Ag *in situ*. O processo ocorre inicialmente com a ligação do Ac primário ao Ag e posteriormente com a adição de Ac secundário conjugado a um cromógeno, específico para o Ac primário, que conferirá cor sem causar dano ao complexo Ag-Ac. O Ag deve permanecer insolúvel e disponível no tecido; o Ac primário deve ter a capacidade de se ligar especificamente ao Ag pesquisado; e o cromógeno deve ter estabilidade e intensidade suficientes para a correta identificação antigênica (BORGES-FERRO, 2007; RAMOS-VARA, 2005).

Para a detecção de material genético existem atualmente as técnicas de biologia molecular. Uma delas é a reação em cadeia da polimerase (PCR), que se baseia na amplificação de ácido desoxiribonucleico e apresenta alta sensibilidade e especificidade podendo chegar a 100% (DOURADO et al., 2007; REED, 1996; SILVA et al., 2008).

Assim, mesmo considerando a evolução das técnicas para o diagnóstico da LV, ainda se faz necessário, principalmente em áreas endêmicas, investimentos para emprego de técnicas simples, com elevadas sensibilidade e especificidade, de baixo custo e fácil execução, tendo em vista os altos índices de mortalidade da doença quando não precocemente diagnosticada e tratada, além da toxicidade da droga disponível para sua terapêutica e o impacto desses fatores na comunidade e na efetivação das medidas de controle (CHAPPUIS et al., 2007; DOURADO et al.,

2007).

O tratamento de primeira escolha tem sido realizado com antimoniais pentavalentes: antimoniato de N-metil glucamina-Glucantime[®] e estibogluconato de sódio-Pentostan[®]. São drogas tóxicas, nem sempre efetivas, e usadas em esquemas prolongados. Como tratamento de segunda escolha, preconiza-se a Anfotericina B e suas formulações lipídicas (CAMARGO; LANGONI, 2006).

No Brasil, foi instituída em 1953 a Campanha Contra a Leishmaniose Visceral, com os estudos sobre o ciclo de transmissão da doença iniciados no Ceará, uma vez que a maior parte dos casos era oriunda daquele estado. As atividades foram mantidas até 1964 e retomadas em 1980 quando do surgimento de outros casos em outras regiões (**MONTEIRO**; LACERDA; ARIAS, 1994). Atualmente o Programa Brasileiro de Controle da LV prioriza três medidas: diagnóstico e tratamento dos casos humanos; análise imunológica e eliminação dos cães soropositivos; e o uso de inseticidas contra o vetor, porém com baixa redução da incidência da doença (COSTA; VIEIRA, 2001; DANTAS-TORRES; BRANDÃO-FILHO, 2006).

Hoje a parasitose vem se expandindo para áreas urbanas de médio e grande porte, sendo encontrada sob distintos aspectos geográficos, climáticos e sociais, nas regiões Norte, Nordeste, Centro-Oeste e Sudeste (BRASIL, 2006).

Em Mato Grosso do Sul, a LV constitui importante problema de saúde pública, tendo em vista sua ampla distribuição geográfica e o crescente aumento no número de casos (MATO GROSSO DO SUL, 2009).

A LV tem sua ocorrência no Estado desde 1911, com o registro de casos esporádicos até a década de 80. Supõe-se que o primeiro caso humano autóctone dessa parasitose no Continente Americano, parasitologicamente comprovado, tenha se infectado na região de Porto Esperança, município de Corumbá (MIGONE, 1913; DEANE, 1956). Em 1980, notificações de casos humanos da doença e relatos de LV canina na cidade de Corumbá tornaram esse município conhecido como área endêmica no Estado (NUNES et al., 1988).

A doença manteve-se restrita a essa área até 1995, quando iniciou sua expansão para municípios adjacentes. No ano de 1999, foram notificados 61 casos com 09 óbitos, e 54% das notificações em crianças menores de 10 anos. Nesse período a doença abrangia 11 municípios, dentre os quais Aquidauana e Anastácio,

distantes 270 km de Corumbá (CORTADA et al., 2004; MATO GROSSO DO SUL, 2009).

Nos anos subsequentes a parasitose continuou seu processo de expansão e urbanização, atingindo 34 dos 78 municípios do Estado, ressaltando-se a ocorrência de uma epizootia canina, com diagnóstico conclusivo de casos autóctones de LV canina na capital, Campo Grande, no ano de 1999 (SILVA et al., 2000). Além disso, no ano de 2000, a doença atinge, em caráter epidêmico, a cidade de Três Lagoas, município-fronteira com o Estado de São Paulo (OLIVEIRA, 2006).

O número de notificações no período de janeiro de 2001 a setembro de 2008 foi de 1.681, mantendo-se a morbidade como importante motivo de preocupação para a saúde pública do Estado, não só por sua expansão e incremento no número de casos, mas, também, por ser diagnosticada em populações rurais e urbanas, indivíduos jovens e adultos, em qualquer faixa etária (OLIVEIRA, 2006; MATO GROSSO DO SUL, 2009).

2.3 Infecção experimental

A investigação dos aspectos básicos de uma doença em humanos pode ser dificultada ou inviabilizada por fatores tais como tamanho da amostra, uso de grupo controle, tipo de tratamento e procedimentos invasivos, tornando fundamental o uso de modelo animal experimental. Este deve apresentar mecanismos patológicos suficientemente similares aos da doença humana, e a aplicabilidade das conclusões obtidas é maior quanto mais próximas forem as características fisiológicas, anatômicas e orgânicas em relação ao ser humano (FAGUNDES; TAHA, 2004).

O melhor modelo experimental para LV é o hamster, *Mesocricetus auratus*, da linhagem golden, porque reproduz a patogenia e a clínica da doença humana, manifestando hepatoesplenomegalia, pancitopenia, hipergamaglobulinemia e supressão de proliferação de células T (OLIVEIRA et al., 2004, GOTO; LINDOSO, 2004).

O camundongo BALB/c, embora seja o modelo experimental mais utilizado, apresenta suscetibilidade apenas nas duas primeiras semanas após a inoculação; decorrido esse período a doença é controlada pelo sistema imunológico (MURRAY et al., 1987).

A inoculação via intraperitoneal é a escolhida por apresentar bons resultados sem as complicações verificadas na via intracardíaca, tal como hemorragia e, por vezes, morte, ainda que o período pré-patente seja menor (WYLLIE; FAIRLAMB, 2006). O uso de amastigotas para a infecção diminui o tempo para o aparecimento das manifestações da doença em relação ao uso de formas promastigotas (RIÇA-CAPELA et al., 2003).

A visualização do parasito pode ser realizada pelas técnicas de impressão de órgão, imunohistoquímica e histopatologia, permitindo o estudo sobre a distribuição do parasitismo em diferentes órgãos e, ainda, a análise das lesões teciduais (MAIA; CAMPINO, 2008; XAVIER et al., 2006).

Dessa forma, considerando a gravidade, a expansão dessa parasitose e a inviabilidade de pesquisas em humanos, a realização de estudos em modelo experimental se faz necessária, contribuindo para o conhecimento da doença.

3 OBJETIVOS

3.1 Objetivo geral

Analisar a infecção experimental em hamsters (*Mesocricetus auratus*) infectados com tecido medular de pacientes com leishmaniose visceral no Estado de Mato Grosso do Sul.

3.2 Objetivos específicos

Para a confecção do objetivo geral, foram estabelecidos como objetivos específicos:

- a) observar o parasitismo no baço, fígado, rim, pulmão, coração e encéfalo de hamsters infectados com tecido medular de pacientes com leishmaniose visceral;
- b) observar as alterações histológicas nos órgãos examinados.

4 MATERIAL E MÉTODOS

4.1 Tipo de pesquisa

Estudo experimental em animais.

4.2 Fonte de dados

Foram tomados como sujeitos da pesquisa hamsters (*Mesocricetus auratus*) inoculados com tecido medular de pacientes com leishmaniose visceral.

4.3 Coleta e tratamento do material

4.3.1 Material biológico e inoculação dos animais

O material biológico, tecido medular, foi colhido por profissionais das diferentes instituições de saúde do município de Campo Grande que fazem o atendimento ao paciente portador de LV. Esse material é encaminhado rotineiramente ao Laboratório de Parasitologia do Departamento de Patologia do Centro de Ciências Biológicas e da Saúde da Universidade Federal de Mato Grosso do Sul (UFMS) para o diagnóstico parasitológico de LV.

Foi inoculado tecido medular de 18 pacientes com diagnóstico confirmado de LV, em 18 animais, um para cada paciente. Cinco isolados do parasito foram caracterizados como *Leishmania (Leishmania) chagasi* no Laboratório de Biologia Molecular da UFMS, pela técnica da PCR padrão, com iniciadores específicos para as espécies *Leishmania (Leishmania) chagasi*, RV1/RV2 (FERROGLIO et al., 2006; LACHAUD et al., 2002; SILVA et al., 2008), *Leishmania (L.) amazonensis* a1/a2 e *Leishmania (Viannia) braziliensis*, b1/b2 (MIMORI et al., 1998). As demais amostras encontram-se em processo de identificação.

A inoculação foi realizada por via intraperitoneal, com inóculo de 0,5 mL de tecido medular. Seis hamsters sadios foram utilizados como controle negativo.

Os animais foram mantidos por, no máximo, quatro meses, no biotério de experimentação do Laboratório de Parasitologia, com ração e água *ad libitum*, e

examinados semanalmente em busca de alterações clínicas compatíveis com LV.

Quando da observação de perda de peso aparente, hepatoesplenomegalia e ascite, ou decorrido o período de quatro meses, os animais foram anestesiados com 0,70 mg/Kg de solução de Pentobarbital sódico a 10%, via intraperitoneal. Em seguida foram eutanasiados por secção da artéria aorta abdominal e necropsiados para a retirada de fragmentos de baço, fígado, rim, pulmão, coração e encéfalo, para a confecção de lâminas por aposição. Parte dos fragmentos foi armazenada em formol 10% e incluída em parafina para processamento das técnicas histológicas e de imunohistoquímica.

4.3.2 Técnicas parasitológicas e histopatológica

4.3.2.1 Impressão de órgão

Com a face interna de fragmentos de baço, fígado, rim, pulmão, coração e encéfalo, após a retirada do excesso de sangue em papel de filtro, foram confeccionadas duas lâminas por aposição de cada órgão a ser estudado. Após fixação pelo álcool metílico e coloração pela técnica de Giemsa, as lâminas foram examinadas em microscopia de campo claro com objetiva de imersão (100X) para a pesquisa de formas amastigotas.

4.3.2.2 Histopatologia

Foram realizados cortes de oito fragmentos em cada órgão e destes, quatro foram escolhidos aleatoriamente para a inclusão em parafina. Os cortes foram previamente fixados em formol 10% e posteriormente desidratados em etanol 70%, 80%, 90% e 100% em banhos de uma hora cada. As peças foram imersas em xilol por cerca de uma hora para diafanização e incluídas em parafina. Foram realizados cortes de 6 µm de espessura. Foram obtidos seis cortes de cada bloco com distância mínima de 50 µm entre si, estirados em água a 40°C, colocados em lâminas e mantidos a 45°C por 24 horas.

As lâminas foram mergulhadas em xilol por 10 min e etanol (100%, 90%, 80% e 70%) sucessivamente por cerca de 5 min, em água corrente por 2 min, e coradas

por 1 min em hematoxilina. Em seguida, foram banhadas em água destilada, mergulhadas em eosina por 1,5 min, em etanol de 100% a 70% e xilol por cerca de 5 min. As lâminas foram montadas em Enttalan e examinadas em microscopia de campo claro com objetivas de 10X e 40X em busca de alterações histológicas.

4.3.2.3 Imunohistoquímica para a pesquisa do parasito

Nos órgãos em que amastigotas não foram visualizadas pela técnica de impressão de órgão, e em todas as amostras de encéfalo, foi realizada a reação de imunohistoquímica para marcação do parasito e confirmação do resultado. Como controle positivo, foi utilizado corte de baço contendo formas amastigotas de hamster parasitologicamente positivo. Cortes de baço, rim, pulmão, coração e encéfalo de um animal sadio foram utilizados como controles negativos.

Cortes histológicos como acima descritos foram depositados sobre lâminas silanizadas que, após 24 horas em estufa a 60°C, foram mergulhadas em dois banhos de xilol (10 min), etanol 100%, 95%, 80%, 70% (5 min), e três banhos em salina tamponada fosfatada (PBS) pH=7,4, por 5 min. A recuperação antigênica foi feita por calor úmido em banho-maria por 30 min em solução comercial, Target Retrieval. Decorridos 20 min em temperatura ambiente, seguiram-se três banhos em PBS (5 min). O bloqueio da peroxidase endógena foi feito com solução de peróxido de hidrogênio 3%, em câmara escura por 30 min, seguido de três lavagens em PBS (5 min).

Como anticorpo primário, foi utilizado soro de cão naturalmente infectado por *Leishmania* com título de 1:320 na reação de Imunofluorescência Indireta, diluído 1/100 em PBS. Cerca de 100 µL desse preparado foi depositado sobre os cortes. As lâminas foram incubadas em câmara úmida a 4°C por 24 horas, submetidas a três banhos de PBS (5 min), e então foi aplicado sobre as lâminas secas o anticorpo secundário biotinalado (anti-anticorpo primário) LSAB+Sys HRP. As lâminas foram novamente levadas para câmara úmida por 30 min, submetidas a três banhos em PBS, e então aplicado o complexo estreptoavidina/biotina e incubação em câmara úmida a 37°C por 30 min, seguido de três banhos em PBS (5 min) e aplicação do cromógeno líquido diaminobenzidina (DAB) 60mg% em PBS, com incubação a 37°C por 30 min. A reação foi interrompida por banho de água destilada, e em seguida as

lâminas foram contracoradas com hematoxilina por cerca de 10 seg, montadas em Entellan e observadas em microscopia de campo claro, com objetiva de 100X, sendo consideradas positivas quando da observação de marcação de coloração marrom morfológicamente compatível com formas amastigotas.

4.3.3 Análise dos dados

Os dados obtidos foram analisados com programa Epi Info 3.5.1 (CENTERS FOR DISEASES CONTROL AND PREVENTION, 2008) e Bio Estat 4.0 (AYRES et al., 2005). Calculou-se a frequência absoluta e relativa. Para comparar os resultados da pesquisa do parasito pelas técnicas de impressão de órgão e de histopatologia no pulmão, foi utilizado o teste de Mc Nemar ao nível de significância de 5%.

4.3.4 Aspectos éticos

A descrição dos aspectos éticos para utilização de animais de experimentação encontra-se no protocolo para uso de animais que compõe o Apêndice A.

O certificado de aprovação pela Comissão de Ética no Uso de Animais/CEUA/UFMS encontra-se no Anexo A.

5 RESULTADOS

5.1 Alterações clínicas

Dos 18 animais infectados, apenas três (16,7%) não apresentaram alterações ao exame físico.

Considerando que cada animal podia apresentar um ou mais sintomas, constatou-se que, dentre o total de animais examinados, 13 (72,2%) apresentaram esplenomegalia; dez (55,5%) perda de peso aparente e hepatomegalia; e seis (33,3%), ascite.

5.2 Impressão de órgão

A pesquisa de amastigotas foi positiva no baço e fígado de todos os animais infectados; 33,3% apresentaram o parasito em rim e pulmão; e 16,7%, no coração. Quando realizada a pesquisa em encéfalo, formas parasitárias (Figura 1) foram observadas em 83,3% dos animais.

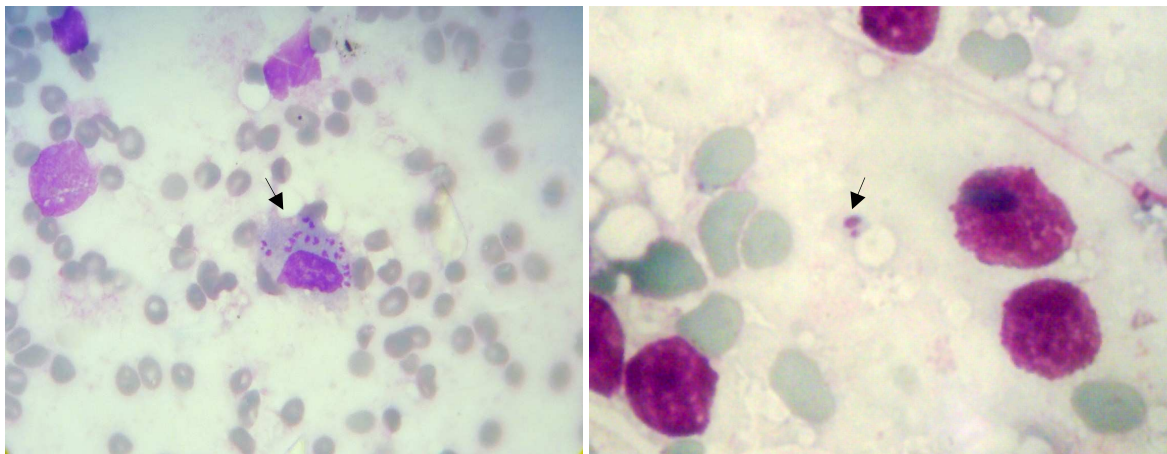


Figura 1 – Formas amastigotas em encéfalo, impressão de órgão, coloração Giemsa (aumento de 1000X)

5.3 Histopatologia

5.3.1 Baço

Os achados histopatológicos no baço estão apresentados na Tabela 1. A distribuição dos parasitos mostrou-se irregular, com formas amastigotas sendo observadas em maior quantidade na região subcapsular e na polpa vermelha, e em menor número na polpa branca.

O espessamento capsular foi observado em dez amostras e destas, 90% apresentaram também infiltrado inflamatório na região (Figura 2A).

Nos nove animais onde foram observadas *Mott cells* (Figura 2B), estas predominaram na polpa vermelha.

Reação granulomatosa contendo macrófagos, células epitelióides, linfócitos, plasmócitos, fibrócitos e esporádicos eosinófilos esteve presente tanto na polpa branca (Figura 2C) quanto na vermelha (Figura 2D), sendo que em maior intensidade na última.

Os animais controles negativos apresentaram somente macrófagos com hemossiderina e fragmentos de células vermelhas no citoplasma.

Tabela 1 - Distribuição de hamsters segundo achados histopatológicos em baço, Laboratório de Parasitologia/DPA/UFMS - 2009 (n=18)

ACHADOS HISTOPATOLÓGICOS	Nº	%
Amastigotas na região subcapsular	18	100,0
Amastigotas na polpa vermelha	18	100,0
Amastigotas na polpa branca	17	94,4
Espessamento capsular	10	55,6
Desorganização da polpa branca	15	83,3
Redução do número de nódulos linfáticos	14	77,8
Redução do tamanho de nódulos linfáticos	12	66,7
Plasmocitose	18	100,0
<i>Mott cells</i>	9	50,0
Reação granulomatosa na polpa vermelha	17	94,4
Reação granulomatosa na polpa branca	16	88,8
Aumento de hemossiderina e fragmentos de hemácias em macrófagos	18	100,0

Nota: cada animal pode ter um ou mais achados histopatológicos; a porcentagem é relativa a 18 animais.

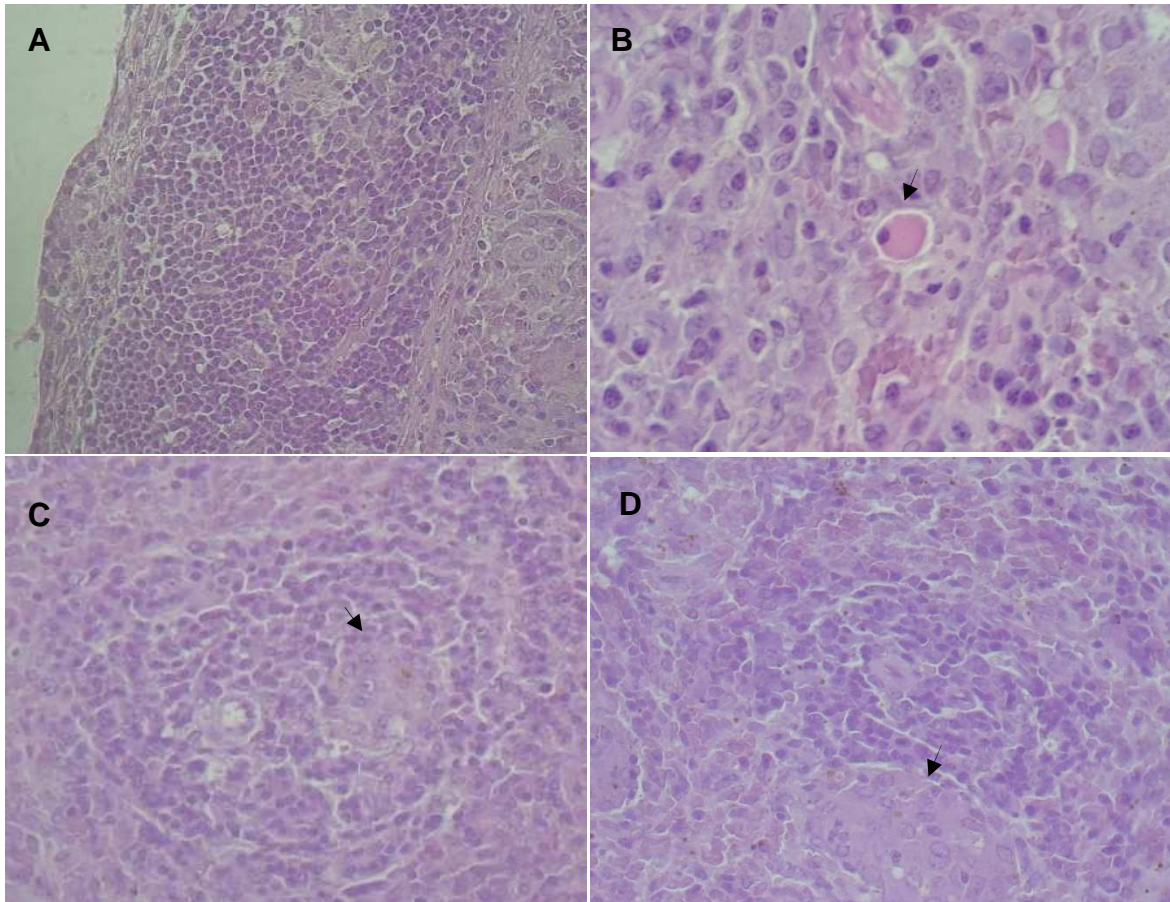


Figura 2 – Histopatologia, HE em baços de hamster. **A**, espessamento capsular com infiltrado inflamatório (aumento de 400X). **B**, *Mott cell* (aumento de 1000X). **C**, reação granulomatosa na polpa branca (aumento de 400X). **D**, reação granulomatosa na polpa vermelha e redução do tamanho do nódulo linfático (aumento de 400X)

5.3.2 Fígado

A Tabela 2 contém os achados histopatológicos observados no fígado. Reação granulomatosa foi observada em todas as amostras, sendo que em 88,8% delas a reação estava presente em grande quantidade (Figura 3A). Células de Kupfer, células epitelióides, linfócitos, plasmócitos, fibrócitos e esporádicos eosinófilos compunham o quadro celular da reação. Foram observados desde discretos até intensos infiltrados inflamatórios mononucleares peri-portais abrangendo ou não todos os espaços porta (Figura 3B).

Nos animais controles não foram observadas alterações.

Tabela 2 - Distribuição de hamsters segundo achados histopatológicos em fígado, Laboratório de Parasitologia/DPA/UFMS - 2009 (n=18)

ACHADOS HISTOPATOLÓGICOS	Nº	%
Amastigotas	18	100,0
Infiltrados inflamatórios	18	100,0
Reação granulomatosa	18	100,0

Nota: cada animal pode ter um ou mais achados histopatológicos, a porcentagem é relativa a 18 animais.

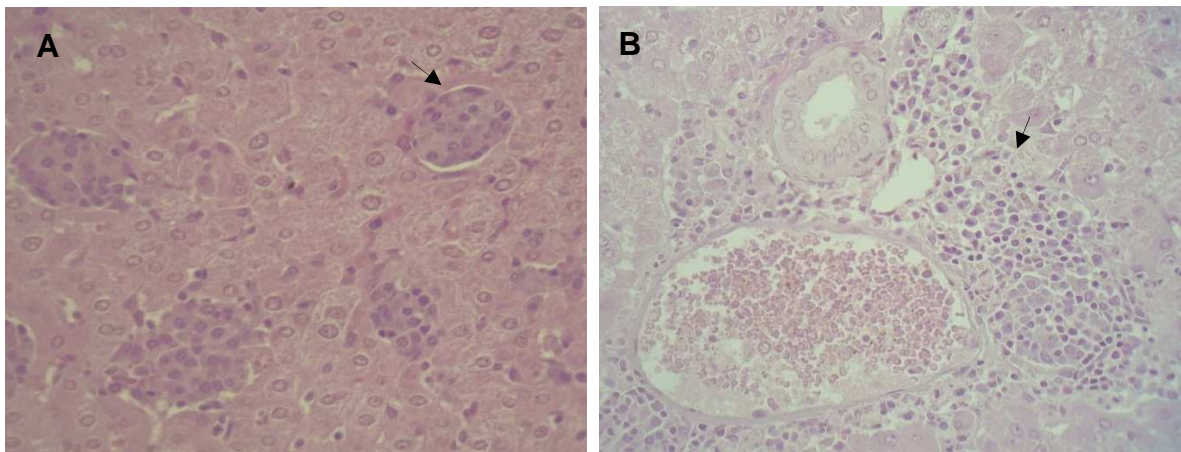


Figura 3 – Histopatologia, HE em fígado de hamster. **A**, reação granulomatosa. **B**, infiltrado inflamatório peri-portal (aumento de 400X)

5.3.3 Rim

Na Tabela 3 estão apresentados os achados histopatológicos observados no rim. Não foram observadas formas amastigotas de *Leishmania* nas amostras analisadas.

Tabela 3 - Distribuição de hamsters segundo achados histopatológicos em rim, Laboratório de Parasitologia/DPA/UFMS - 2009 (n=18)

ACHADOS HISTOPATOLÓGICOS	Nº	%
Proliferação de células mesangiais	9	50,0
Degeneração hidrópica	4	22,2
Degeneração granular hialina	7	38,9
Núcleo em picnose	7	38,9

Nota: cada animal pode ter um ou mais achados histopatológicos; a porcentagem é relativa a 18 animais.

Na Figura 4 observa-se a proliferação de células mesangiais, degeneração hidrópica e núcleos picnóticos. Em cinco animais (27,8%) não foram observadas

alterações, assim como nos animais controles.

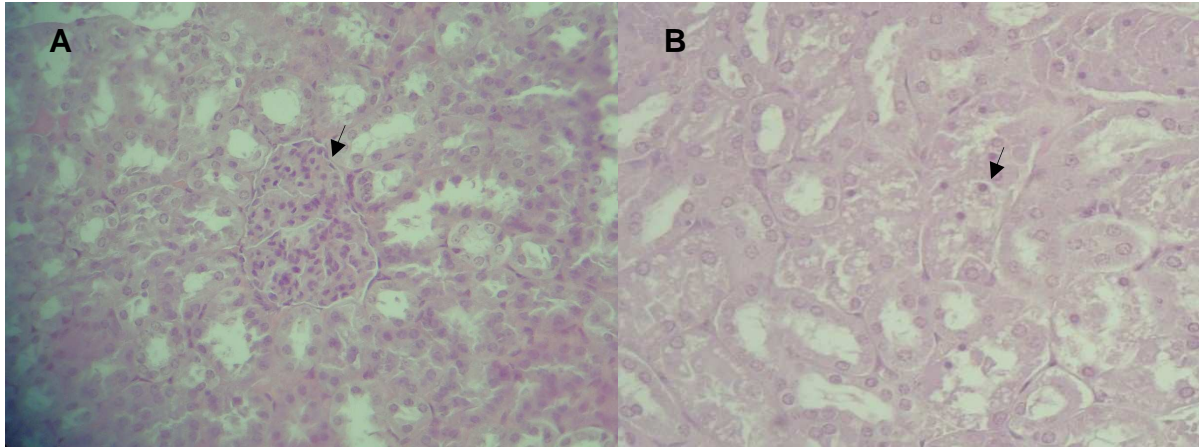


Figura 4 – Histopatologia, HE em rim de hamster. **A**, proliferação de células mesangiais; **B**, núcleos em picnose e degeneração hidrópica (aumento de 400 X)

5.3.4 Pulmão

Os achados histopatológicos presentes no pulmão estão apresentados na Tabela 4. Edema foi observado de forma focal (5,6%) e difusa (33,3%). Na Figura 5 podem ser vistos congestão e espessamento septal. Reação granulomatosa predominantemente mononuclear foi observada de forma focal (22,2%) e multifocal

Tabela 4 - Distribuição de hamsters segundo achados histopatológicos em pulmão, Laboratório de Parasitologia/DPA/UFMS - 2009 (n=18)

ACHADOS HISTOPATOLÓGICOS	Nº	%
Amastigotas	2	11,1
Congestão	7	38,9
Edema	7	38,9
Infiltrado inflamatório mononuclear discreto	16	88,9
Espessamento pleural	3	16,7
Espessamento septal	10	55,6
Reação granulomatosa	5	27,8

Nota: cada animal pode ter um ou mais achados histopatológicos; a porcentagem é relativa a 18 animais.

Houve concordância dos resultados negativos para a pesquisa do parasito nos testes de impressão de órgão e histopatologia (teste Mc Nemar $p=0,289$).

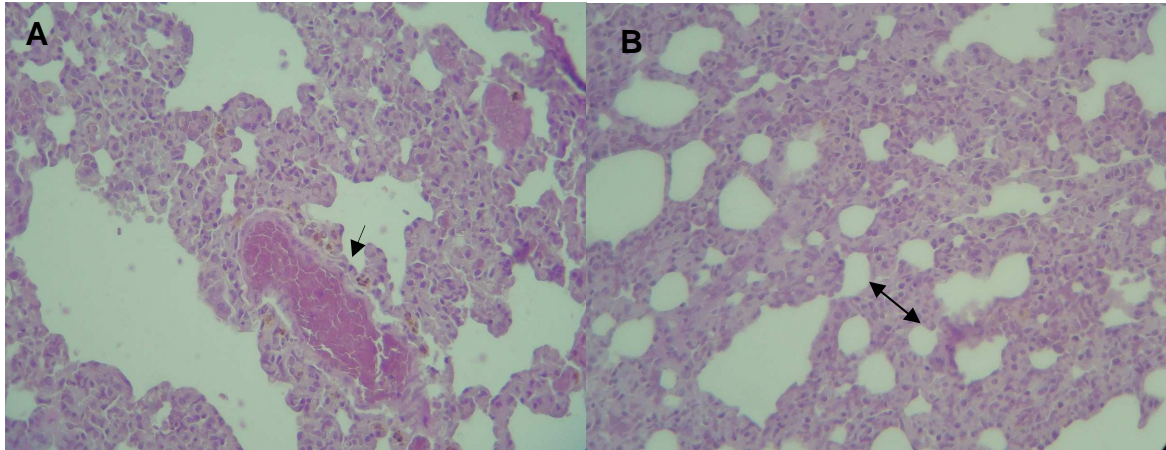


Figura 5 – Histopatologia, HE em pulmão de hamster. **A**, congestão. **B**, espessamento septal (aumento de 400 X)

5.3.5 Coração

A Tabela 5 mostra a histopatologia do coração, na qual foi verificada a presença de infiltrado inflamatório discreto e focal, predominantemente mononuclear, sem a visualização de formas parasitárias.

Em apenas uma amostra de tecido cardíaco, assim como nos animais controles, não foram observadas alterações.

Tabela 5 - Distribuição de hamsters segundo achados histopatológicos em coração, Laboratório de Parasitologia/DPA/UFMS - 2009 (n=18)

ACHADOS HISTOPATOLÓGICOS	Nº	%
Edema miocárdico	11	61,1
Infiltrado inflamatório mononuclear	5	27,7
Degeneração discreta de fibras miocárdicas	13	72,2

Nota: cada animal pode ter um ou mais achados histopatológicos; a porcentagem é relativa a 18 animais.

5.3.6 Encéfalo

Na Tabela 6 podem ser observados os resultados do exame histopatológico do encéfalo. Não foram visualizadas formas amastigotas em nenhuma amostra examinada. As células inflamatórias encontradas foram principalmente mononucleares e estavam presentes no plexo coroide (22,2%), nas meninges (16,6%) e eventualmente, na substância branca (5,6%) e cinzenta (5,6%).

Infiltrado inflamatório foi observado no plexo coroide (22,2%) (Figura 6A) e

nas meninges (16,7%)(Figura 6B). Degeneração celular ocorreu em células piramidais (22,2%) e em células de Purkinje (11,1%).

Em dois animais não foram constatadas alterações histológicas.

Em um animal controle foi encontrado congestão vascular.

Tabela 6 - Distribuição de hamsters segundo achados histológicos em encéfalo
Laboratório de Parasitologia/DPA/UFMS - 2009 (n=18)

ACHADOS HISTOPATOLÓGICOS	Nº	%
Gliose	10	55,6
Células inflamatórias	9	50,0
Infiltrado inflamatório	7	38,9
Congestão vascular	10	55,6
Degeneração celular	6	33,3
Hemorragia focal	4	22,2

Nota: cada animal pode ter um ou mais achados histopatológicos; a porcentagem é relativa a 18 animais.

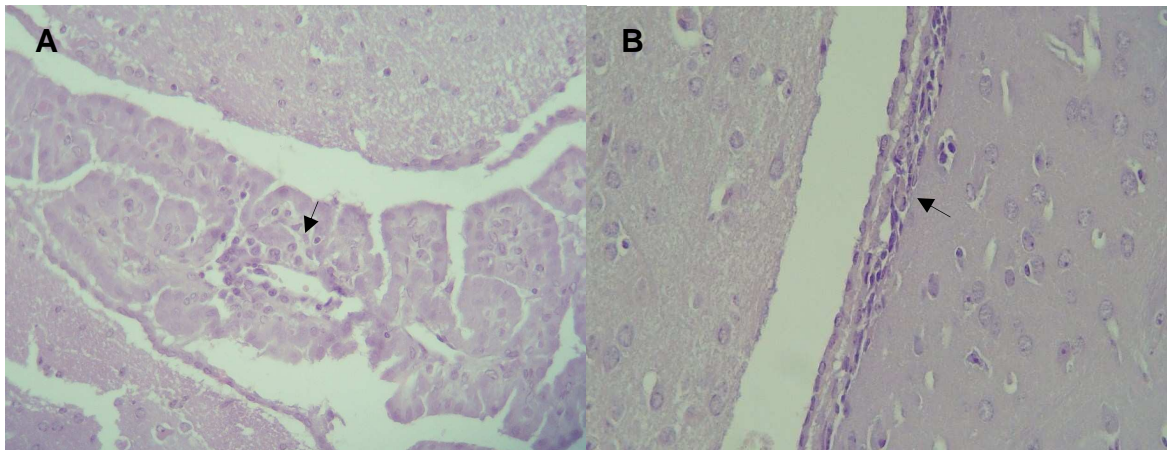


Figura 6 – Histopatologia, HE em encéfalo de hamster. **A**, infiltrado inflamatório no plexo coroide. **B**, infiltrado inflamatório nas meninges (aumento de 400 X)

Os resultados obtidos para a pesquisa do parasito pelas técnicas de impressão de órgão e histopatologia estão apresentados na Tabela 7, demonstrando maior eficiência da primeira na visualização das formas amastigotas.

Tabela 7 – Distribuição de hamsters segundo a presença de formas amastigotas pela técnicas parasitológicas e órgãos, Laboratório de Parasitologia/DPA/UFMS - 2009 (n=18)

ÓRGÃOS	TÉCNICAS PARASITOLÓGICAS			
	IMPRESSÃO DE ÓRGÃO		HISTOPATOLOGIA	
	Nº	%	Nº	%
Baço	18	100,0	18	100,0
Fígado	18	100,0	18	100,0
Rim	6	33,3	-	-
Pulmão	6	33,3	2	11,1
Coração	3	16,7	-	-
Encéfalo	15	83,3	-	-

5.4 Imunohistoquímica para a pesquisa do parasito

A imunomarcção mostrou-se negativa nas 15 amostras de coração, que também foram negativas pela impressão de órgão.

Pelos achados sugestivos de formas amastigotas ao exame histopatológico foi realizada essa técnica em todas as 18 amostras de encéfalo, as quais apresentaram-se negativas.

Na análise dos 12 fragmentos de pulmão, negativos à impressão de órgão, dois foram positivos (Figura 7).

A reação de imunohistoquímica do controle positivo pode ser observada na figura 8A e o controle negativo na figura 8B. Nos órgãos dos animais controles negativos não houve reação no encéfalo, pulmão, coração e baço.

Em todas as amostras de rim (12), inclusive naquela utilizada como controle negativo, ocorreu intensa coloração de fundo (*background*), o que inviabilizou a análise nesse órgão.

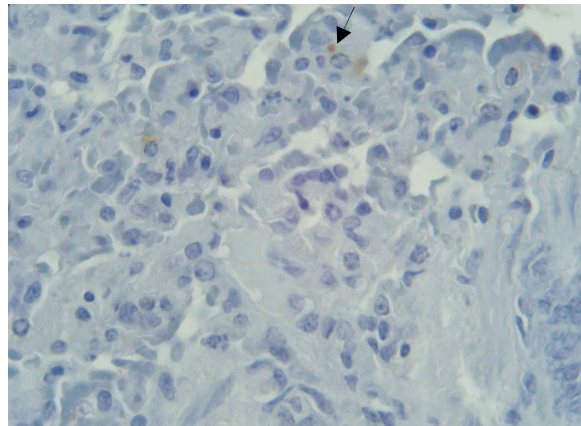


Figura 7 - Formas amastigotas pela imunohistoquímica em pulmão de hamster (aumento de 1000 X)

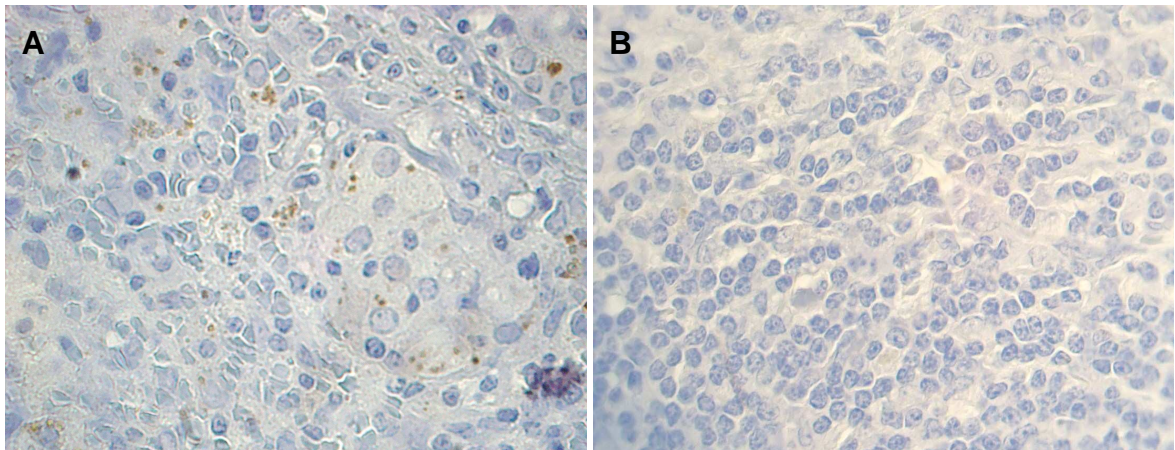


Figura 8 - Imunohistoquímica em baço de hamster, **A**, controle positivo, **B**, controle negativo (aumento de 1000 X)

6 DISCUSSÃO

Clinicamente, a presença de perda de peso, hepatoesplenomegalia e ascite observada nos animais inoculados são comuns na leishmaniose visceral desenvolvida por esse modelo experimental. Essas manifestações, além de outros sinais e sintomas, também estão presentes na doença humana e canina e são responsáveis pelo amplo espectro clínico da parasitose que se reflete na necessidade de comprovação parasitológica da infecção (CALDAS et al., 2006; OLIVEIRA et al., 2004; PEDROSA; ROCHA, 2004).

A frequência e riqueza de parasitos (100%) observadas no baço dos animais estudados, tanto pela técnica de impressão de órgão como pela análise histopatológica, confirmam os achados de outros autores em infecções experimentais (MELBY et al., 2001; MELENEY, 1924; GUTIERREZ; MAKSEM; REINER, 1984; RIÇA-CAPELA et al., 2003; WYLLIE; FAIRLAMB, 2006) e em casos caninos e humanos de leishmaniose visceral (MELENEY, 1924; QUEIROZ et al., 2009; SINGH; PANDEY; SUNDAR, 2006).

A distribuição parasitária irregular, com maior número de formas amastigotas na região subcapsular e polpa vermelha, assim como a ausência ou baixa concentração de parasitos na polpa branca, também já foram descritas na LV canina (TAFURI et al., 1996; TRYPHONAS et al., 1977; XAVIER et al., 2006) e estão de acordo com o estudo de Santana et al. (2008), que mostrou que, em animais altamente infectados, o parasitismo é distribuído continuamente pela polpa vermelha, mas a densidade parasitária é maior na região subcapsular.

Em diferentes modelos experimentais, macrófagos parasitados na polpa vermelha podem ser vistos após a primeira semana de inoculação; com a evolução da doença o parasitismo se intensifica nessa região e se expande para a polpa branca. Após atingir um patamar de proliferação, verifica-se uma diminuição da carga parasitária (GUTIERREZ; MAKSEM; REINER, 1984; MELENEY, 1924; RIÇA-CAPELA et al., 2003), o que pode explicar a irregularidade da distribuição dos parasitos observada no baço dos animais inoculados.

A circulação linfática predominante na região capsular e a circulação sanguínea, seguindo das trabéculas da polpa vermelha para o centro germinativo (RAVIOLA, 1977), podem explicar o aparecimento do parasito em quantidades

diferentes nessas regiões.

O espessamento da cápsula e o infiltrado inflamatório mononuclear encontrados são condizentes com o observado em outros estudos (TRYPHONAS et al., 1977; XAVIER et al., 2006), que chamam a atenção para o fato dessas alterações estarem associadas à presença de macrófagos parasitados na região subcapsular. Embora as causas de tais alterações ainda permaneçam desconhecidas na LV, uma hipótese apontada é que o aumento do órgão pode ser responsável pela ocorrência de traumas, ocasionando micro lesões e formação de infiltrado inflamatório (SANTANA et al., 2008).

A desorganização da polpa branca e a redução do número e tamanho de nódulos linfáticos são alterações esplênicas frequentes tanto em cães como em humanos com LV. Entretanto alguns autores relatam o tamanho da polpa branca dentro da normalidade ou até mesmo com hiperplasia, atribuindo esse achado ao início da doença (CARVALHO; D'OLIVEIRA Jr.; QUEIROZ, 1985; SANTANA et al., 2008; TAFURI et al., 1996; TRYPHONAS et al., 1977).

Usualmente, com a evolução da doença, a polpa branca chega a ficar restrita a poucos linfócitos em volta da arteríola devido à substituição dessas células por macrófagos repletos de amastigotas e por plasmócitos, que são vistos tanto nesse local como na polpa vermelha (SANTANA et al., 2008; VESSERS et al., 1977; XAVIER et al., 2006).

Neste estudo, a plasmocitose presente tanto na polpa vermelha como na branca de todos os animais analisados confirma as observações realizadas por outros autores, tanto em casos caninos quanto em humanos portadores de LV (CARVALHO; D'OLIVEIRA Jr.; QUEIROZ, 1985; VESSERS et al., 1977).

Merece destaque a presença das *mott cells* em metade dos órgãos examinados pois, embora não sejam relatadas em outros trabalhos, seu encontro é justificado pela ativação de linfócitos B (LB) e intensa plasmocitose, que resulta em grande produção de anticorpos com consequente hipergamaglobulinemia durante a doença, expressa pela inversão da relação albumina/globulina, dado laboratorial de importância na suspeita clínica da parasitose (ARTAN et al., 2006; CAMARGO; LANGONI, 2006; CAMPOS-NETO; BUNN-MORENO, 1982; GALVÃO-CASTRO et al., 1984; GONTIJO; MELO, 2004).

Essas células são consideradas variantes de plasmócitos em condições

inflamatórias. Seu desenvolvimento acontece quando imunoglobulinas são produzidas mais rapidamente do que podem ser secretadas, ficando acumuladas no lúmen do retículo endoplasmático rugoso, formando grandes vesículas denominadas corpúsculos de Russel (JÄCK et al., 1992; STACY et al., 2009).

A reação granulomatosa, principalmente na polpa vermelha e em menor quantidade na polpa branca, é alteração esperada e já amplamente relatada na literatura (TRYPHONAS et al., 1977; XAVIER et al., 2006), visto que pode ser induzida por um conjunto de estímulos, incluindo uma variedade de doenças infecciosas, dentre as quais a leishmaniose visceral (MURRAY, 2001).

Embora a erradicação do antígeno seja o resultado final ideal, a formação do granuloma não garante esse objetivo, pois os macrófagos podem permanecer parasitados por longo tempo mesmo com baixa carga parasitária (BRITO; FRANCO, 1994; MURRAY, 2001).

Em todas as amostras de baço verificou-se a presença de fragmentos de hemácias no interior de macrófagos e, também, pigmentos de hemossiderina. Esses achados são frequentes, pois, além da própria doença determinar a destruição de glóbulos vermelhos, normalmente 90% das hemácias envelhecidas são capturadas por macrófagos e o restante pode sofrer hemólise ainda na corrente sanguínea (BRUNKEN; SZARFARC, 1999). Nas hemácias o ferro é estocado sob a forma de hemossiderina, que está presente em maior quantidade no fígado, medula óssea e baço. Assim, quando macrófagos desses tecidos fagocitam essas células, apresentam em seu citoplasma os pigmentos de hemossiderina (BRICKS, 1994; BRUNKEN; SZARFARC, 1999).

A frequência da presença de amastigotas no fígado em concentração variada, observada pelas técnicas de impressão de órgão e histopatologia, é relatada em outros estudos onde o parasito também é encontrado em quantidades variáveis, de raros até abundantes, no interior de macrófagos e de células de Kupfer, tanto em humanos como cães, camundongos BALB/c e hamsters (ANDRADE; ANDRADE, 1966; DUARTE et al., 1989; GUTIERREZ; MAKSEM; REINER, 1984; HAG; HASHIM, TOUM, 1994; MATHIAS; COSTA; GOTO, 2001; PRAKASH et al., 2006; TAFURI et al., 1996, XAVIER et al., 2006).

O infiltrado inflamatório peri-portal presente em todas as amostras já foi demonstrado em hamster (*Mesocricetus auratus*) experimentalmente inoculado com

Leishmania (Leishmania) chagasi, nos quais o infiltrado pode ser visto também em torno de veias centro lobulares a partir do sétimo dia de inoculação, sendo posteriormente disseminado sem preferência por uma região em particular (MATHIAS; COSTA; GOTO, 2001). Em humanos foi observado infiltrado inflamatório composto por macrófagos, plasmócitos, linfócitos, células epitelióides e células de Kupfer hipertróficas (ANDRADE; ANDRADE, 1966; ARTAN et al., 2006; DUARTE; CORBETT, 1987; HAG; HASHIM; TOUM, 1994; PRAKASH et al., 2006).

No parênquima hepático, a presença de granulomas maduros e imaturos em diferentes quantidades e tamanhos variados, contendo células epitelióides, células de Kupfer hipertróficas, plasmócitos, linfócitos e raros eosinófilos, verificada no presente estudo, está amplamente relatada na literatura (ARTAN et al., 2006; DANESHVAR et al., 2009; GIUNCHETTI et al., 2008; TAFURI et al., 1996), e podem ser definidos como coleção compacta de células do sistema monocítico fagocitário, com predomínio de macrófagos, mas contendo também linfócitos, plasmócitos, eosinófilos e, dependendo do estágio, fibroblastos. Apresentam como principal função a destruição de um agente infeccioso (BRITO; FRANCO, 1994; MURRAY, 2001).

O estudo de 13 casos humanos revelou formação de granulomas esparsos em sete casos (ANDRADE; ANDRADE, 1966), que parecem estar correlacionados com controle espontâneo e manutenção da infecção em estágio subclínico (MURRAY, 2001).

Reação inflamatória granulomatosa crônica distribuída em todo o tecido hepático também foi verificada em um cão naturalmente infectado por *Leishmania infantum*. Os granulomas eram constituídos por macrófagos com amastigotas, algumas células epitelióides, poucos linfócitos, plasmócitos e raros neutrófilos (XAVIER et al., 2006).

Em camundongos BALB/c inoculados experimentalmente com *Leishmania donovani*, demonstrou-se que a formação de granulomas atinge um determinado patamar com o desenvolvimento de granulomas maduros e menor número de parasitos nesse período, indicando uma tentativa de resolução da infecção através dessa reação (GUTIERREZ; MAKSEM; REINER, 1984).

O parasitismo observado nos rins pela técnica de impressão de órgão pode ser considerado alto em relação aos dados encontrados na literatura. Os relatos

sobre a visualização do parasito são escassos; a maioria dos estudos realizados, tanto em humanos como em cães e modelos experimentais, trata apenas das alterações histológicas provocadas naquele órgão (ALBUQUERQUE et al., 2008; DUARTE et al., 1983; DUARTE; CORBETT, 1987; NIETO et al., 1992; OLIVEIRA et al., 1985; POLI et al., 1991; PRIANTI et al., 2007).

Embora inviabilizada a análise do tecido renal pela imunomarcção, ressalta-se que a técnica da imunohistoquímica utilizada apresentou a qualidade desejada para a pesquisa de amastigotas, tendo em vista os resultados obtidos com os demais órgãos e controles positivo e negativo.

A coloração de fundo (*background*) presente nas lâminas de rim pode ser justificada pelas causas já descritas na literatura, tais como a biotina endógena, as interações hidrofóbicas, as interações eletrostáticas e iônicas, a atividade da peroxidase endógena, o uso de anticorpos não purificados e a reação cruzada (RAMOS-VARA, 2005).

Em hamster demonstrou-se a ausência de formas parasitárias e o encontro de fragmentos antigênicos em células fagocíticas do glomérulo, células epiteliais tubulares e interstício, sugerindo que o parasito circula pelos rins mas não permanece no órgão (CARVALHO et al., 2007). Já em tecido renal de cães, observou-se imunomarcção positiva para *Leishmania* sp., porém os autores não deixaram explícito se isso ocorreu pela presença do parasito ou de seus fragmentos antigênicos (KRAUSPENHAR et al., 2007).

Embora formas parasitárias não tenham sido observadas no rim, as alterações histológicas presentes estão de acordo com outros trabalhos que relatam que a proliferação de células glomerulares na presença de antígeno, associada à deposição amilóide em maior intensidade no mesângio glomerular e na membrana basal tubular, contribui para a perda progressiva da função renal na fase tardia da doença (CARVALHO et al., 2007).

Em metade das amostras do presente estudo, a alteração glomerular provocada pela proliferação de células mesangiais também já foi observada na LV canina e experimental (ALBUQUERQUE et al., 2008; CARVALHO et al., 2007; DUARTE et al., 1983; PRIANTI et al., 2007; TAFURI et al., 2001).

Em hamster (*Mesocricetus auratus*) experimentalmente inoculado com *Leishmania* (*L.*) *chagasi* e *Leishmania donovani*, foi demonstrado que a proliferação

de células mesangiais e o aumento da matriz mesangial ocorrem até um certo período após a inoculação, quando, então, começa a ocorrer a diminuição dessas células e substituição por depósitos amilóides que progressivamente se expandem, envolvendo capilares, cápsula de Bowman e interstício (CARVALHO et al., 2007; MATHIAS; COSTA; GOTO, 2001; OLIVEIRA et al., 1985).

Estudo prospectivo em cães revelou proliferação de células mesangiais com característica focal e difusa em alguns animais, e, em um segundo grupo, foram observados glomerulonefrite membrano-proliferativa segmental e depósito amilóide tanto no tufo glomerular e área mesangial, quanto na parede dos capilares glomerulares. Depósito granular imune foi detectado na membrana basal dos túbulos examinados (ABRAMO et al., 1991). Segundo Albuquerque et al. (2008), a LV seria responsável por lesões glomerulares compatíveis com a deposição de imunocomplexos no parênquima renal observadas nos rins de cães.

Em humanos, glomerulonefrites e lesões tubulointersticiais têm sido descritas mais raramente, provavelmente como uma expressão da doença por imunocomplexos. Na maioria dos casos, apresenta-se como uma glomerulonefrite proliferativa e nefrite intersticial e, em decorrência dessas lesões, ocorrem distúrbios das funções renais, albuminúria e hematuria nos pacientes com LV (NIETO et al., 1992; PRASAD; SEN; GANGULY, 1992; SALGADO FILHO et al., 2003;). A lesão glomerular pode ser caracterizada por níveis elevados de microalbuminúria e a tubulopatia proximal, pela medida da proteína ligadora de retinol em pacientes com LV (SALGADO FILHO et al., 2003).

A degeneração hidrópica que ocorre pelo acúmulo de água intracelular surge no início de praticamente todos os tipos de lesão renal, sendo considerada o grau mais intenso do edema celular (MIRANDA; SANTOS, 2008).

Degeneração granular hialina e células com núcleo picnótico são relatadas na literatura; embora em baixa intensidade, a degeneração é frequentemente encontrada em pacientes com LV e hamsters experimentalmente infectados por *Leishmania (L.) chagasi*. A necrose em túbulos isolados nos locais de maior intensidade inflamatória, assim como necrose típica tubular e presença de depósito amilóide também está presente (CARVALHO et al., 2007; DUARTE et al., 1983).

Na infecção experimental de hamster *Cricetulus griseus* com *Leishmania donovani* foram observados nos túbulos contorcidos proximais todos os estágios de

degeneração, desde a ausência de alterações até a presença de substância hialina e de células mostrando todos os graus de fragmentação, e atrofia celular com ausência nuclear. Os glomérulos apresentaram-se com distensão da cápsula de Bowman e continham células parasitadas (MELENEY, 1924).

No pulmão, o parasitismo observado pelas técnicas parasitológicas e histológica, é relatado com menor frequência em humanos, e usualmente com poucas células parasitadas (ANDRADE, 1959; MELENEY, 1924). Formas amastigotas foram encontradas em tecido intersticial e septos alveolares (ANDRADE, 1959) assim como em lavado bronquoalveolar (JOKIPII et al., 1992).

Em cães relata-se a não visualização do parasito ou sua presença em pequena porcentagem no tecido pulmonar (DUARTE et al., 1986; SILVA et al., 2005).

Com a utilização da pesquisa direta do parasito associada à análise histológica, foi possível elevar a positividade total nesse órgão, demonstrando a importância da associação de técnicas quando do diagnóstico da parasitose. A histopatologia permitiu observar os parasitos sempre localizados em granulomas septais, o que não é possível determinar pela impressão de órgão, já que nesta a positividade pode significar apenas parasitos circulantes e não o parasitismo tecidual.

A reação de imunohistoquímica corroborou os achados da técnica de impressão de órgão, uma vez que apenas duas amostras de tecido pulmonar anteriormente negativas foram positivas quando da imunomarcção, o que permitiu elevar a positividade nesse órgão.

No presente estudo, a congestão vascular, o edema e o infiltrado inflamatório composto principalmente por células mononucleadas, neutrófilos e eosinófilos, foram responsáveis pelo espessamento dos septos alveolares, o que está de acordo com as observações de Duarte et al. (1989) e Raso e Siqueira (1964) sobre congestão e trombose capilar, distribuição irregular e intensidade variável dos infiltrados inflamatórios, assim como o espessamento dos septos em casos humanos da parasitose.

O espessamento pleural, embora em baixa frequência e sem relatos na literatura, provavelmente ocorreu pelas mesmas causas do espessamento septal, uma vez que os infiltrados inflamatórios não foram observados em áreas

preferenciais.

Andrade (1959), em humanos que vieram a óbito com LV, também observou a presença de espessamento septal, edema difuso pleural e pequenos infiltrados focais de natureza linfoplasmocitária. Assim como Raso e Siqueira (1964), caracterizou o quadro histopatológico como pneumonite intersticial. Resultados semelhantes foram demonstrados por morfometria em pulmão de cães com a doença, além da presença de fibrose (GONÇALVES et al., 2003).

Infiltrado inflamatório composto principalmente por macrófagos, linfócitos e plasmócitos, além de fibroblastos e fibras colágenas, foi apontado como uma das causas do espessamento pleural, caracterizando também um quadro de pneumonite intersticial crônica, produtiva, difusa e intensa em cães com LV (DUARTE et al., 1986).

Em hamster infectado experimentalmente com *Leishmania donovani* e na dependência do tempo de infecção, as alterações histológicas observadas nos pulmões permitiram caracterizar o quadro como uma pneumonite intersticial com congestão, edema, infiltrado inflamatório, espessamento focal múltiplo dos septos e fibrose septal focal (DUARTE et al., 1984).

Além dessas observações, outro estudo em hamster infectado por *Leishmania (L.) chagasi* demonstrou depósitos de imunoglobinas (IgG) na parede dos capilares, com intensidade variável de acordo com o tempo de infecção, sugerindo a participação destas na patogênese do processo inflamatório, uma vez que o mesmo não parece depender unicamente da presença do parasito, mas está relacionado com imunoglobulinas, antígenos e detritos celulares presentes no pulmão (ANDRADE; ANDRADE, 1966; MATHIAS; COSTA; GOTO, 2001).

A reação granulomatosa nesse órgão não é um relato frequente, mas é justificada uma vez que as lesões ocorrem em função do tempo de infecção. Além disso, os parasitos foram encontrados no interior dos granulomas, os quais têm como principal função destruir um agente infeccioso (BRITO; FRANCO, 1994; MURRAY, 2001).

O coração foi o órgão que apresentou menor parasitismo quando examinado pela técnica de impressão. Os resultados negativos foram confirmados por meio da imunomarcagem, e a análise histopatológica não detectou a presença de amastigotas em todos os animais. Esses resultados estão de acordo com trabalhos

realizados em humanos, que relatam a ausência do parasito nesse órgão, embora amastigotas tenham sido observadas dentro de leucócitos na luz de pequenos vasos e no miocárdio (RAMOS; DUARTE; RAMOS, 1994; RASO; SIQUEIRA, 1964). Em hamster, há relato do encontro de células altamente parasitadas em todo o tecido miocárdico e subendocárdico (MELENEY, 1924).

Considerando que a técnica de impressão de órgão permite a pesquisa do parasito em uma área maior, os resultados foram úteis para confirmar a eficiência dessa técnica e sugerir a presença de parasitos circulantes, uma vez que, pela análise histopatológica e imunomarcção, não foram visualizados parasitos na luz de vasos.

À histopatologia, o edema de miocárdio observado nos animais estudados também foi relatado em biópsias de endocárdio e epicárdio de seres humanos (MORAIS et al., 1988).

O infiltrado inflamatório observado no presente estudo foi discreto e focal, predominantemente mononuclear, com presença de linfócitos, plasmócitos, macrófagos e células epitelióides.

Em humanos, além desses tipos celulares, já foi relatado o encontro de polimorfonucleares (MELENEY, 1924; MORAIS et al., 1988).

A degeneração discreta de fibras miocárdicas está de acordo com observações de outros autores que relataram, inclusive, a ocorrência de fibras necrosadas em pacientes humanos com LV (MORAIS et al., 1988) e em caso de coinfeção LV/HIV (RAMOS; DUARTE; RAMOS, 1994).

O elevado percentual de animais com o parasito no SNC reveste-se de importância, pois é um achado pouco relatado embora já tenha sido observado em outros animais de laboratório e humanos, nos quais formas amastigotas foram vistas em poucas células das meninges e do plexo coroide, assim como em encéfalo (ABREU-SILVA et al., 2003; MELENEY, 1924).

Em cães com LV, a despeito do relato da ausência de parasitos no tecido do SNC, a marcação antigênica foi observada em paredes de vasos sanguíneos, apontando para a presença de antígenos parasitários circulantes. Os autores justificaram a não observação das formas parasitárias pela ausência de tratamento nos animais examinados, levando-os a propor uma possível migração das formas amastigotas para o tecido nervoso como mecanismo de escape do parasito à ação

da droga (IKEDA et al., 2007). Resultado discordante foi apresentado por Viñuelas et al. (2001) que observaram parasitos no interior de macrófagos em meninges de cão com a doença, e também formas amastigotas extracelulares.

A presença de parasitos em líquido de paciente humano que apresentava recidiva de LV após esplenectomia e tratamento da parasitose, por Prasad e Sen (1995), levou-os a sugerir que a migração dos parasitos poderia ser explicada pela esplenectomia.

No presente trabalho, mesmo considerando os resultados negativos da imunomarcagem e histopatologia, formas amastigotas também foram observadas no SNC, o que permite sugerir a real presença de parasitos circulantes, ainda mais levando-se em conta que os animais não receberam qualquer tipo de tratamento, o que contraria a suposição de Ikeda et al. (2007) de possível migração dos parasitos como forma de escape às drogas leishmanicidas.

As alterações patológicas no SNC de cães com LV têm sido, em alguns casos, justificadas pela falência da barreira hemato-encefálica e presença de IgG anti-*Leishmania* e antígenos do parasito em líquido e plexo coroide, ou ainda, pela produção de anticorpos intratecal induzida pela transferência de antígenos (FEITOSA et al., 2000; GARCIA-ALONSO et al., 1996; LIMA et al., 2003).

Várias rotas têm sido propostas para explicar a entrada de patógenos no SNC, dentre elas a invasão de células epiteliais do plexo coroide ou de células capilares endoteliais e o transporte por leucócitos facilitadores infectados, via barreira hemato-encefálica (DREVETS; LEENEN, 2000; TOUMANEN, 1996).

Embora exista descrição de sinais e sintomas neurológicos em seres humanos e cães portadores de LV, não há consenso na literatura quanto à patogênese da doença no SNC (CHUNGE; GACHIHI; MUIGAI, 1985; GARCIA-ALONSO et al., 1996; HASHIM et al., 1995; IKEDA et al., 2007; NOLI, 1999).

Clinicamente, manifestações que incluem convulsões, midríase bilateral, sinais de paralisia dos nervos cranianos, ptose facial, ataxia e paralisia são sinais neurológicos frequentemente observados na LV canina (FEITOSA et al., 2000; IKEDA et al., 2007; LIMA et al., 2003; OLIVEIRA et al., 2004).

Na literatura médica também existem relatos de quadros de neuropatia periférica associados à LV. São relatadas manifestações neurológicas que incluem sensação de queimação na planta dos pés, tremores generalizados, perda de

reflexos e hiperalgesia em membros inferiores (CHUNGE; GACHIHI; MUIGAI, 1985; HASHIM et al., 1995; MUSTAFA, 1965). Foi sugerida como responsável pela etiologia do quadro uma hipovitaminose do complexo B, relacionada com a absorção desta pelo parasito ou pela diminuição, em particular, de tiamina e ácido pantotênico (MUSTAFA, 1965; SEN GUPTA et al., 1952 apud FASANARO et al., 1991).

Por outro lado, Hashin et al. (1995) descreveram a ocorrência de uma neuropatia periférica em pacientes com LV, constatando que os pacientes voltavam gradativamente à normalidade após o tratamento específico da doença. Embora a etiologia desse quadro não tenha sido determinada, os autores contestaram a hipótese anterior de hipovitaminose já que os pacientes não apresentavam evidências clínicas ou laboratoriais de deficiência vitamínica.

Cita-se, ainda, o caso de Karak et al. (1998) sobre um paciente com LV e sintomatologia característica de distúrbio cerebelar unilateral e paralisia unilateral de nervo facial, no qual a causa foi atribuída a uma infecção por herpes zoster.

A associação LV/HIV apresenta algumas características, como o fato de que quase todos os órgãos que apresentam células fagocitárias podem ser infectados, e localizações atípicas podem ocorrer como consequência da disseminação do parasito e da deficiência da imunidade celular. Em paciente coinfestado, a histopatologia revelou, além de congestão vascular, a presença de células da micróglia com vacuolização, porém sem visualização de parasitos. Formas amastigotas e material antigênico particulado foram observados somente pela imunohistoquímica no interior de células na luz de vasos (LAGUNA, 2003; RAMOS; DUARTE; RAMOS, 1994).

Quando da análise histopatológica no SNC, a gliose observada no presente estudo foi uma das alterações histológicas mais frequentes em cães (IKEDA et al., 2007). Já em paciente coinfestado LV/HIV, observou-se, especificamente, aumento do número de células da micróglia (RAMOS; DUARTE; RAMOS, 1994).

Na falência da função da barreira hemato-encefálica, propiciando a passagem de leucócitos, estas células, além da sustentação neuronal, podem atuar na defesa do tecido cerebral uma vez que possuem as propriedades de células apresentadoras de antígenos e fagocíticas (STREIT, 2002).

A presença de células inflamatórias nas substâncias branca e cinzenta, assim como células e infiltrado inflamatório no plexo coroide e meninges dos animais

examinados, já foi observada na LV canina. Infiltrado inflamatório composto de linfócitos, macrófagos, plasmócitos e alguns neutrófilos estavam presentes no plexo coroide, na zona subventricular, nas leptomeninges e no parênquima em torno de vasos sanguíneos, sem a visualização do parasito (MELO et al., 2009).

Marques et al. (2007) enfatizam a importância do plexo coroide no processo inflamatório, pois este é considerado um mediador entre a periferia e o cérebro e é constituído de uma monocamada de células epiteliais localizadas nos ventrículos cerebrais, sendo responsável pela produção de líquido. Tendo em vista que seus capilares são fenestrados, é possível a passagem de moléculas e células, permitindo supor, portanto, que, dessa maneira, células parasitadas possam ter acesso a esse local.

Reforça essa suposição o trabalho de Melo et al. (2009) que, ao estudarem a histopatologia do SNC de cães com LV e o tipo celular presente por meio da imunohistoquímica, constataram que linfócitos T CD3⁺ foram o maior componente do infiltrado inflamatório no plexo coroide e no cérebro dos animais infectados. Além disso, esses animais apresentaram no líquido altos títulos de anticorpos anti-*Leishmania*, indicando o comprometimento da barreira hemato-encefálica. Isso levou os autores a sugerir que a entrada de leucócitos no cérebro pode apontar para a participação dessas células na patogênese dos distúrbios neurológicos durante as fases mais avançadas da doença canina, confirmando, ainda, a importância do plexo coroide como estrutura relevante no influxo de células T.

Infecção experimental com *Leishmania (L.) amazonensis* em camundongo BALB/c mostrou nas meninges a presença de discreta hiperemia e infiltrado inflamatório composto por mononucleares e neutrófilos. Também foram observados na substância branca pequena área hemorrágica e infiltrado inflamatório rico em linfócitos e alguns macrófagos parasitados, polimorfonucleares e mastócitos. Na região cortical do lobo temporal, um animal apresentou intenso infiltrado inflamatório composto por neutrófilos e raros macrófagos pobremente parasitados e, ainda, o parênquima cerebral em necrose (ABREU-SILVA et al., 2003).

A congestão vascular, degeneração neuronal e hemorragia vistas no presente estudo foram as alterações histológicas mais frequentemente encontradas no SNC de cães portadores de LV, estando mais associadas ao grupo de animais com sintomatologia neurológica (IKEDA et al., 2007).

Considerando que, ao contrário das infecções virais e bacterianas, as complicações neurológicas na LV são raras, ainda pouco documentadas e provavelmente subestimadas, os resultados obtidos permitiram determinar a circulação de formas parasitárias no SNC, servindo de alerta aos profissionais responsáveis pelo diagnóstico e manejo dos pacientes com LV para a ocorrência de manifestações neurológicas. Impõem-se, portanto, a necessidade de novos estudos com vistas a esclarecer o real papel do parasito nesse órgão, contribuindo para a compreensão da patogênese neurológica nesse agravo de reconhecida importância em saúde pública.

7 CONCLUSÕES

Os animais infectados apresentaram emagrecimento, hepatoesplenomegalia e ascite como principais sintomas da doença.

Parasitismo por formas amastigotas de *Leishmania* foi observado pela técnica de impressão de órgão no baço, fígado, rim, pulmão, coração e encéfalo de todos os animais examinados, demonstrando a eficiência dessa técnica na pesquisa do parasito.

A técnica histopatológica permitiu determinar o parasitismo tecidual com a visualização de formas amastigotas e alterações histológicas em baço, fígado e pulmão.

A técnica de imunomarcção foi útil na demonstração do parasitismo em amostras de pulmão e contribuiu para o diagnóstico da parasitose nesse órgão.

As principais alterações observadas no baço foram plasmocitose, presença de *Mott cells*, reação granulomatosa, desorganização da polpa branca, redução de tamanho e número de nódulos linfáticos e espessamento capsular.

No fígado, infiltrados inflamatórios peri-portais e reação granulomatosa dispersa pelo parênquima constituíram os principais achados histopatológicos.

Proliferação de células mesangiais, degenerações hidrópica e granular hialina, e núcleos em picnose foram observados no rim.

No pulmão as alterações encontradas foram compatíveis com um quadro de pneumonite intersticial.

O coração apresentou infiltrados inflamatórios discretos no epicárdio, edema miocárdico e degeneração de fibras miocárdicas.

Embora formas amastigotas tenham sido encontradas no encéfalo pela técnica de impressão de órgão, a histopatologia e a imunohistoquímica não demonstraram a sua presença no tecido nervoso. Alterações teciduais que incluíram hemorragia, congestão, gliose, infiltrados inflamatórios em plexo coroide e meninges, assim como degeneração neuronal foram observadas.

Foi possível constatar que, mesmo sem a visualização tecidual do agente etiológico, a doença determinou alterações histológicas em todos os órgãos examinados.

REFERÊNCIAS

- ABRAMO, A. P.; MANCIANTI, F.; NIGRO, M.; PIERI, S.; BIONDA, A. Renal involvement in canine leishmaniasis. **Nephron**, v. 57, p. 444-452, 1991.
- ABREU-SILVA, A. L.; CALABRESE, K. S.; TEDESCO, R. C.; MORTARA, R. A.; GONÇALVES DA COSTA, S. C. Central nervous system involvement in experimental infection with *Leishmania (Leishmania) amazonensis*. **American Journal of Tropical Medicine and Hygiene**, v. 68, n. 6, p. 661-665, 2003.
- ALBUQUERQUE, B. C. N. C.; MAIA, F. C. L.; SILVA Jr, V. A.; LIMA, A. M. A.; ALBUQUERQUE, E. R. C.; PIMENTEL, D. S.; ALVES, L. C. Alterações estruturais em rins de caninos naturalmente infectados por *Leishmania (Leishmania) chagasi*. **Revista Brasileira de Ciência Veterinária**, v. 15, n. 1, p. 3-5, jan./abr. 2008.
- ANDRADE, Z. A.; ANDRADE, S. G. Alguns novos aspectos da patologia do calazar (estudo morfológico de 13 casos necropsiados). **Revista do Instituto de Medicina Tropical de São Paulo**, São Paulo, v. 8, n. 6, p. 259-266, nov./dez. 1966.
- ANDRADE, Z. A. Pneumonite intersticial no calazar. **O Hospital**, v. 55, p. 371-380, mar. 1959.
- ARTAN, R.; YILMAZ, A.; AKÇAM, M.; AKSOY, N. H. Liver biopsy in the diagnosis of visceral leishmaniasis. **Journal of Gastroenterology and Hepatology**, v. 21, p. 299-302, Jan. 2006.
- AYRES, M.; AYRES JUNIOR, M.; AYRES, D. L.; SANTOS, A. A. S. BioEstat versão 4.0: aplicações estatísticas nas áreas das ciências biomédicas. Belém: UFPA, 2005.
- ASHFORD, R. W. The leishmaniasis as emerging and reemerging zoonoses. **International Journal for Parasitology**, v. 30, n. 12-13, p. 1269-1281, Nov. 2000.
- BADARÓ, R.; JONES, T. C.; CARVALHO, E. M.; SAMPAIO, D.; REED, S. G.; BARRAL, A.; TEIXEIRA, R.; JOHNSON Jr, W. D. New perspectives on a subclinical form of visceral leishmaniasis. **The Journal of Infectious Diseases**, v. 154, n. 6, p. 1003-1011, Dec. 1986.
- BASANO, S. A.; CAMARGO, L. M. A. Leishmaniose tegumentar americana: histórico, epidemiologia e perspectivas de controle. **Revista Brasileira de Epidemiologia**, Rio de Janeiro, v. 7, n. 3, p. 328-337, 2004.
- BOELAERT, M.; RIJAL, S.; REGMI, S.; SINGH, R.; KARKI, B.; JACQUET, D.; CHAPPUIS, F.; CAMPINO, L.; DESJEUX, P.; LE RAY, D. L.; KOIRALA, S.; VAN DER STUYFT, P. A comparative study of the effectiveness of diagnostic tests for visceral leishmaniasis. **The American Journal of Tropical Medicine and Hygiene**, v. 70, n. 1, p. 72-77, Jan. 2004.
- BORGES-FERRO, A. **Técnicas imunocitoquímicas**, 2007. Disponível em: <http://amadeuferro.pt.vu/>. Acesso em: 13 jan. 2009.

BRASIL. Ministério da Saúde. Secretaria de Vigilância em Saúde. Departamento de Vigilância Epidemiológica. **Manual de vigilância e controle da leishmaniose visceral**. Brasília: Ministério da Saúde, 2006. (Série A. Normas e Manuais Técnicos). Disponível

em: <http://portal.saude.gov.br/portal/arquivos/pdf/manual_lv_grave_nc.pdf>. Acesso em: 11 mar. 2009.

BRASIL. Ministério da Saúde. Secretaria de Vigilância em Saúde. Departamento de Vigilância Epidemiológica. **Manual de vigilância da leishmaniose tegumentar americana**. Brasília: Ministério da Saúde, 2007. (Série A. Normas e Manuais Técnicos). Disponível em:

<http://portal.saude.gov.br/portal/arquivos/pdf/manual_lta_2ed.pdf>. Acesso em: 11 mar. 2009.

BRICKS, L. F. Ferro e infecções: atualizações. **Pediatria**, São Paulo, v. 16, n. 1, p. 34-43, 1994.

BRITO, T.; FRANCO, M. F. Granulomatous Inflammation. **Revista do Instituto de Medicina Tropical de São Paulo**, São Paulo, v. 36, n. 2, p. 185-192, Mar./Apr. 1994.

BRUNKEN, S. G.; SZARFARC, S. C. Ferro: metabolismo, excesso e toxicidade e recomendações. **Cadernos de Nutrição**, v. 18, p. 23-34, 1999.

CALDAS, A. J. M.; COSTA, J.; AQUINO, D.; SILVA, A. A. M.; BARRAL-NETO, M.; BARRAL, A. Are there differences in clinical and laboratory parameters between children and adults with American visceral leishmaniasis? **Acta Tropica**, v. 97, n. 3, p. 252-258, Mar. 2006.

CAMARGO, L. B.; LANGONI, H. Impact of Leishmaniasis on public health. **Journal of Venomous Animals and Toxins including Tropical Diseases**, v. 12, n. 4, p. 527-548, 2006.

CAMPOS-NETO, A.; BUNN-MORENO, M. M. Polyclonal B cell activation in hamsters infected with parasites of the genus *Leishmania*. **Infection and Immunity**, v. 38, n. 3, p. 871-876, Dec. 1982.

CARVALHO, A. A.; MACÊDO, E. L.; VERÇOSA, B. L. A.; SILVA, S. M. M. S.; CARVALHO, S. M., COSTA, F. A. Caracterização histopatológica e imunohistoquímica da nefropatia da leishmaniose visceral experimental em hamster. **Clínica Veterinária**, São Paulo, n. 71, p. 60-64, nov./dez. 2007.

CARVALHO, E. M.; D'OLIVEIRA, Jr., A.; QUEIROZ, A. C. Imunopatologia do baço na leishmaniose visceral. **Revista da Sociedade Brasileira de Medicina Tropical**, Uberaba, v. 18, n. 2, p. 109-112, abr./jun. 1985.

CENTERS FOR DISEASES CONTROL AND PREVENTION (CDC). Epi Info 2008, version 3.5.1: programs for use by public health professionals. Atlanta: CDC, 2008.

CESSE, E. A. P.; CARVALHO, E. M. F.; ANDRADE, P. P. ; RAMALHO, W. M.; LUNA, L. Organização do espaço urbano e expansão do calazar. **Revista Brasileira de Saúde Materno Infantil**, Recife, v. 1, n. 2, p. 167-176, maio/ago. 2001.

CHAPPUIS, F.; SUNDAR, S.; HAILU, A.; GHALIB, H.; RIJAL, S.; PEELING, R. W.; ALVAR, J.; BOELAERT, M. Visceral leishmaniasis: what are the needs for diagnosis, treatment and control? **Nature Reviews Microbiology**, v. 5, p. 873-882, Nov. 2007.

CHUNGE, C.N.; GACHIHI. G.; MUIGAI, R. Is neurological involvement possible in visceral leishmaniasis in Kenya? **Transactions of the Royal Society of Tropical Medicine and Hygiene**, v. 79, n. 6, p. 872, 1985.

COONS, A. H.; CREECH, H. J.; JONES, R. Immunological properties of antibody containing a fluorescent group. **Proceedings of the Society for Experimental Biology and Medicine**, v. 47, p. 200, 1941.

CORTADA V. M. C. L.; DORVAL, M. E. C.; SOUZA-LIMA, M. A.; OSHIRO, E. T.; BRAZIL, R. P.; MENESES, C. R. V. ; CUPOLILO, E.; SOUZA, C. S. .; ZAVERUCHA DO VALE, T.; CALABRESE, K. S.; GONÇALVES DA COSTA, S. C. Canine visceral leishmaniosis in Anastácio, Mato Grosso do Sul State, Brazil. **Veterinary Research Communications**, Netherlands, v. 28, n. 5, p. 365-374, 2004.

COSTA, C. H. N; VIEIRA, J. B. F. Mudanças no controle da leishmaniose visceral no Brasil. **Revista da Sociedade Brasileira de Medicina Tropical**, Uberaba, v. 34, n. 2, p. 223-228, mar./abr. 2001.

CRUZ, I.; NIETO, J.; MORENO, J.; CAÑAVATE, C.; DESJEUX, P.; ALVAR, J. *Leishmania*/HIV co-infections in the second decade. **Indian Journal of Medical Research**, v. 123, p. 357-388, Mar. 2006.

DANESHVAR, H.; MOLAEI, M. M.; AFSHAR, R. M.; KAMIABI, H. BURCHMORE, R.; HAGAN, P.; PHILLIPS, R. S. Gentamicin-attenuated *Leishmania infantum*: A clinicopathological study in dogs. **Veterinary Immunology and Immunopathology**, v. 129, p. 28-35, 2009.

DANTAS-TORRES, F.; BRANDÃO-FILHO, S. P. Visceral leishmaniasis in Brasil: Revisiting paradigms of epidemiology and control. **Revista do Instituto de Medicina Tropical de São Paulo**, São Paulo, v. 48, n. 3, p. 151-156, May/June 2006.

DEANE L. M. Leishmaniose visceral no Brasil: estudos sobre reservatórios e transmissores realizados no Estado do Ceará. Rio de Janeiro: **Serviço Nacional de Educação Sanitária**, 1956.

DEDET, J. P.; PRATLONG, F. *Leishmania*, *Trypanosoma* and monoxenous trypanosomatids as emerging opportunistic agents. **Journal of Eukaryotic Microbiology**, v. 1, n. 47, p. 37-39, July 2005.

DESJEUX, P. Leishmaniasis: current situation and new perspectives. **Comparative Immunology, Microbiology and Infectious Diseases**, v. 27, n. 5, p. 305–318, Sept.

2004.

DESJEUX, P.; ALVAR, J. *Leishmania*/HIV co-infections. *Epidemiology in Europe. Annals of Tropical Medicine and Parasitology*, v. 97, Supl. 1, p. 513-515, 2003. Disponível em: < http://portal.saude.gov.br/portal/arquivos/pdf/manual_Ita_2ed.pdf>. Acesso em: 07 maio 2009.

DOURADO, Z. F.; SILVA, H. D.; SILVEIRA-LACERDA, E. P.; GARCIA-ZAPATA, T. A. Panorama histórico do diagnóstico laboratorial da leishmaniose visceral até o surgimento dos testes imunocromatográficos (rK39). *Revista de Patologia Tropical*, Goiania, v. 36, n. 3, p. 205-214, set./dez. 2007.

DREVETS, D. A.; LEENEN, P. J. M. Leukocyte-facilitated entry of intracellular pathogens into the central nervous system. *Microbes and Infection*, v. 2, n. 13, p. 1609-1618, 2000.

DUARTE, M. I. S.; CORBETT, C. E. P. Histopathological and ultrastructural aspects of interstitial pneumonitis of experimental visceral leishmaniasis. *Transactions of the Royal Society of Tropical Medicine and Hygiene*, v. 78, n. 5, p. 683-688, 1984.

DUARTE, M. I. S.; CORBETT, C. E. P. Histopathological patterns of the liver involvement in visceral leishmaniasis. *Revista do Instituto de Medicina Tropical de São Paulo*, São Paulo, v. 29, n. 3, p. 131-136, May/June 1987.

DUARTE, M. I. S.; LAURENTI, M. D.; BRANDÃO NUNES, V. L.; REGO Jr, A. F.; OSHIRO, E. T.; CORBETT, C. E. P. Interstitial pneumonitis in canine visceral leishmaniasis. *Revista do Instituto de Medicina Tropical de São Paulo*, São Paulo, v. 28, n. 6, p. 431-436, Nov./Dec. 1986.

DUARTE, M. I. S.; MATTA, V. L. R.; CORBETT, C. E. P.; LAURENTI, M. D.; CHEBABO, R. GOTO, H. Interstitial pneumonitis in human visceral leishmaniasis. *Transactions of the Royal Society of Tropical Medicine and Hygiene*, v. 83, n. 1, p. 73-76, Jan. 1989.

DUARTE, M. I. S.; SILVA, M. R.; GOTO, H.; NICODEMO, E. L.; AMATO NETO, V. Interstitial nephritis in human kala-azar. *Transactions of the Royal Society of Tropical Medicine and Hygiene*, v. 77, n. 4, p. 531-537, 1983.

FAGUNDES, D. J.; TAHA, M. O. Modelo animal de doença: critérios de escolha e espécies de animais de uso corrente. *Acta Cirúrgica Brasileira*, São Paulo, v. 19, n.1, p. 59-65, 2004.

FASANARO, A. M.; SCOLERI, G.; PIZZA, V.; GAETA, G. B.; FASANARO, A. Guillain-Barré syndrome as presenting manifestation of visceral. *The Lancet*, v. 338, n. 8775, p. 1142, 1991.

FEITOSA, M. M.; IKEDA, F. A.; LUVIZOTTO, M. C. R.; PERRI, S. H. V. Aspectos clínicos de cães com leishmaniose visceral no município de Araçatuba – São Paulo.

(Brasil). **Clínica Veterinária**, São Paulo, n. 28, p. 36-44, 2000.

FERROGLIO, E.; ROMANO, A.; TRISCIUOGLIO, A.; POGGIB, M.; GHIGGIE, P.; SACCHIA, D.; BIGLINO, A. Characterization of *Leishmania infantum* strains in blood samples from infected dogs and humans by PCR-RFLP. **Transactions of the Royal Society of Tropical Medicine and Hygiene**, v. 100, n. 7, p. 636-641, 2006.

GALATI, E. A. B. Morfologia e taxonomia. classificação de Phlebotominae. In: RANGEL, E. F.; LAINSON, R. (Org.). **Flebotomíneos do Brasil**. Rio de Janeiro: Fiocruz, 2003, p. 23-51.

GALVÃO-CASTRO, B.; SÁ FERREIRA, J. A.; MARZOCHI, K. F.; MARZOCHI, M. C.; COUTINHO, S. G.; LAMBERT, P. H. Polyclonal B cell activation, circulating immune complexes and autoimmunity in human american visceral leishmaniasis. **Clinical & Experimental Immunology**, v. 56, n. 1, p. 58-66, Apr. 1984.

GARCIA-ALONSO, M.; NIETO, C. G.; BLANCO, A.; REQUENA, J. M.; ALONSO, C.; NAVARRETE, I. Presence of antibodies in the aqueous humour and cerebrospinal fluid during *Leishmania* infections in dogs. Pathological features at the central nervous system. **Parasite Immunology**, v. 18, n. 11, p. 539-546, Nov. 1996.

GIUNCHETTI, R. C.; MAYRINK, W.; CARNEIRO, C. M.; CORREA-OLIVEIRO, R.; MARTINS-FILHO, O. A.; MARQUES, M. J.; TAFURI, W. L.; REIS, A. B. Histopathological and immunohistochemical investigations of the hepatic comportament associated with parasitism and serum biochemical changes in canine visceral leishmaniasis. **Research in Veterinary Science**, v. 84, p. 269-277, 2008.

GONÇALVES, R.; TAFURI, W. L.; MELO, M. N.; RASO, P.; TAFURI, W. L. Chronic interstitial pneumonitis in dogs naturally infected with *Leishmania (Leishmania) chagasi*: a histopathological and morphometric study. **Revista do Instituto de Medicina Tropical de São Paulo**, São Paulo, v. 45, n. 3, p. 153-158, May/June 2003.

GONTIJO, C. M. F.; MELO, M. N. Leishmaniose Visceral no Brasil: quadro atual, desafios e perspectivas. **Revista Brasileira de Epidemiologia**, Rio de Janeiro, v. 7, n. 3, p. 338-349, 2004.

GOTO, H.; LINDOSO, J. A. L. Immunity and immunosuppression in experimental visceral leishmaniasis. **Brazilian Journal of Medical and Biological Research**, Ribeirão Preto, v. 37, p. 615-623, 2004.

GUTIERREZ, Y.; MAKSEM, J. A.; REINER, N. E. Pathologic changes in murine leishmaniasis (*Leishmania donovani*) with special reference to the dynamics of granuloma formation in the liver. **The American Journal of Pathology**, v. 114, n. 2, p. 222-230, Feb. 1984.

HAG, I. A.; HASHIM, F. A.; TOUM, I. A. M. Liver morphology and function in visceral leishmaniasis (Kala-azar). **Journal of Clinical Pathology**, v. 47, p. 547-551, 1994.

HASHIM, F. A.; AHMED, A. E.; HASSAN, M.; MURTADA, H.; MUBARAK, M. H.; YAGI, H.; IBRAHIM, E. N.; ALI, M. S. Neurologic changes in visceral leishmaniasis. **Journal of Tropical Medicine and Hygiene**, v. 52, n. 2, p. 149-154, 1995.

HOLADAY, B. Role of CD8⁺ T cells in endogenous interleukin-10 secretion associated with visceral leishmaniasis. **Memórias do Instituto Oswaldo Cruz**, Rio de Janeiro, v. 95, n. 2, p. 217-220, Mar./Apr. 2000.

IKEDA, F. A.; LAURENTI, M. D.; COBERTT, C. E.; FEITOSA, M. M.; MACHADO, G. F.; PERRI, S. H. V. Histological and immunohistochemical study of the central nervous system of dogs naturally infected by *Leishmania (Leishmania) chagasi*. **Brazilian Journal of Veterinary Research and Animal Science**, São Paulo, v. 44, n. 1, p. 5-11, 2007.

JÄCK, H. M.; BECK-ENGESER, G.; SLOAN, B.; WONG, M. L.; WABL, M. A different sort of Mott cell. **Proceedings of the National Academy of Sciences**, v. 89, n. 24, p. 11688-11691, Dec. 1992.

JOKIPII, L.; SALMELA, K.; SAHA, H.; KYRÖNSEPPÄ, H.; EKLUND, B.; EVANS, D.; VON WILLEBRAND, E.; JOKIPII, A. M. Leishmaniasis diagnosis from bronchoalveolar lavage. **Scandinavian Journal of Infectious Diseases**, v. 24, n. 5, p. 677-681, 1992.

KARAK, B.; GARG, R. K.; MISRA, S.; SHARMA, A. M. Neurological manifestations in a patient with visceral leishmaniasis. **Postgraduate Medical Journal**, v. 74, n. 873, p. 423-425, July 1998.

KILLICK-KENDRICK, R. Phlebotomine vectors of the leishmaniasis: a review. **Medical and Veterinary Entomology**, v. 4, n. 1, p. 1-24, 1990.

KRAUSPENHAR, C.; BECK, C.; SPEROTTO, V.; SILVA, A. A.; BASTOS, R.; RODRIGUES, L. Leishmaniose visceral em um canino de Cruz Alta, Rio Grande do Sul, Brasil. **Ciência Rural**, Santa Maria, v. 37, n. 3, p. 907-910, maio/jun. 2007.

LACHAUD, L.; MARCHERGUI-HAMMAMI, S.; CHABBERT, E.; DEREURE, J.; DEDET, J. P.; BASTIEN, P. Comparison of six PCR methods using peripheral blood for detection of canine visceral leishmaniasis. **Journal of Clinical Microbiology**, v. 40, n. 1, p. 210-215, Jan. 2002.

LAGUNA, F. Treatment of leishmaniasis in HIV-positive patients. **Annals of Tropical Medicine and Parasitology**, v. 97, suppl. 1, p. 5135-5142, 2003.

LAINSON, R. Evolution, classification and geographical distribution. In: PETERS, W.; KILLICK-KENDRICK, R. **The leishmaniasis in biology and medicine**. London: Academic Press, 1987, cap. 1, p. 1-121.

LAISON, R. Ecological interactions in the transmission of the leishmaniases. **Philosophical Transactions of the Royal Society of London**, v. 321, n. 1207, p. 389-403, 1988.

LAINSON, R., RANGEL, E. F. *Lutzomyia longipalpis* and the eco-epidemiology of American visceral leishmaniasis, with particular reference to Brazil: a review. **Memórias do Instituto Oswaldo Cruz**, Rio de Janeiro, v. 100, n. 8, p. 811-827, Dec. 2005.

LAINSON, R.; SHAW, J. J. Leishmaniasis and leishmanias of the New World, with particular reference to Brazil. **Bulletin of the Pan American Health Organization**, v. 7, n. 4, p. 1-19, 1973.

LAISON, R.; DYE, C.; SHAW, J. J.; MACDONALD, D. W.; COURTENAY, O.; SOUZA, A. A.; SILVEIRA, F. T. Amazonian visceral leishmaniasis – Distribution of the vector *Lutzomyia longipalpis* (Lutz and Neiva) in relation to the fox *Cerdocyon thous* (Linn.) and the efficiency of this reservoir host as a source of infection. **Memórias do Instituto Oswaldo Cruz**, Rio de Janeiro, v. 85, n. 1, p. 135 -137, Jan./Mar. 1990.

LIMA, V. M. F.; GONÇALVES, M. E.; IKEDA, F. A.; LUVIZOTTO, M. C. R.; FEITOSA, M. M. Anti-leishmania antibodies in cerebrospinal fluid from dogs with visceral leishmaniasis. **Brazilian Journal of Medical and Biological Research**, Ribeirão Preto, v. 36, n. 4, p. 485-489, 2003.

MAIA, C.; CAMPINO, L. Methods for diagnosis of canine leishmaniasis and immune response to infection. **Veterinary Parasitology**, v. 158, n. 4, p. 274-287, 2008.

MAIA-ELKHOURY, A. N. S.; ALVES, W. A.; SOUSA-GOMES, M. L.; SENA, J. M.; LUNA, E. A. Visceral leishmaniasis in Brazil: trends and challenges. **Cadernos de Saúde Pública**, Rio de Janeiro, v. 24, n. 12, p. 2941-2947, Dec. 2008.

MARQUES, F.; SOUSA, J. C.; CORREIA-NEVES, M.; OLIVEIRA, P. SOUSA, N.; PALHA, J. A. The choroid plexus response to peripheral inflammatory stimulus. **Neuroscience**, v. 144, n. 2, p. 424-430, 2007.

MARZOCHI, M. C. A.; COUTINHO, S. G.; SOUZA, W. J. S.; AMENDOEIRA, M. R. R. Leishmaniose Visceral (Calazar). **Jornal Brasileiro de Medicina**, v. 41, n. 5, p. 69-84, nov. 1981.

MARZOCHI, M. C. A.; MARZOCHI, K. B. F. Tegumentary and visceral leishmaniasis in Brazil – emerging anthroponosis and possibilities for their control. **Cadernos de Saúde Pública**, Rio de Janeiro, v. 10, suppl. 2, p. 359-375, 1994.

MATHIAS, R.; COSTA, F. A.; GOTO, H. Detection of imunoglobulina G in the lung and liver of hamsters with visceral leishmaniasis. **Brazilian Journal of Medical and Biological Research**, Ribeirão Preto, v. 34, n. 4, p. 539-543, Apr. 2001.

MATO GROSSO DO SUL. Governo do Estado do Mato Grosso do Sul. Secretaria de Estado de Saúde. Serviço de Vigilância Epidemiológica. Relatório de Notificações de LV. SINAN. **Leishmanioses**. 2009 Disponível em: <http://www.saude.ms.gov.br/index.php?templat=list&voltar=home&id_comp=634>. Acesso em: 07 maio 2009.

MEDEIROS, I. M.; CASTELO, A.; SALOMÃO, R. Presence of circulating levels of interferon- γ , interleukin-10 and tumor necrosis factor- α in patients with visceral leishmaniasis. **Revista do Instituto de Medicina Tropical de São Paulo**, São Paulo, v. 40, n. 1, p. 31-34, Jan./Feb. 1998.

MELBY, P. C.; TABARES, A.; RESTREPO, B. I.; CARDONA, A. E.; MCGUFF, H. S.; TEALE, J. M. *Leishmania donovani*: Evolution and architecture of the splenic cellular immune response related to control of infection. **Experimental Parasitology**, v. 99, n. 1, p. 17-25, 2001.

MELENEY, H. E. The histopathology of kala-azar in the hamster, monkey, and man. **American Journal of Pathology**, v. 1, p. 147-174, Dec. 1924.

MELO, M. N. Leishmaniose visceral no Brasil: desafios e perspectivas. **Revista Brasileira de Parasitologia Veterinária**, Jaboticabal, v. 23, sup. 1, p. 41-45, 2004.

MELO, G. D.; MARCONDES, M.; VASCONCELOS, R. O.; MACHADO, G. F. Leukocyte entry into the CNS of *Leishmania chagasi* naturally infected dogs. **Veterinary Parasitology**, v. 162, p. 248-256, Jun. 2009.

MIGONE, L. E. Un caso de Kalazar a Asunción (Paraguay). **Bulletin de la Société de Pathologie Exotique**, v. 6, p. 118-120, 1913.

MIMORI, T.; SASAKI, J.; NAKATA, M.; GOMEZ, E. A.; UEZATO, H.; NONAKA, S.; HASHIGUCHI, Y.; FURUYA, M.; SAYA, H. Rapid identification of *Leishmania* species from formalin-fixed biopsy samples by polymorphism-specific polymerase chain reaction. **Gene**, v. 210, n. 2, p. 179-186, 1998.

MIRANDA, P. C.; SANTOS, P. C. G. Degeneração hidrópica. **Revista Científica Eletrônica de Medicina Veterinária**, Garça, n. 10, jan. 2008. Disponível em: <<http://www.revista.inf.br/veterinaria10/revisao/edic-vi-n10-RL26.pdf>>. Acesso em: 07 maio 2009.

MONTEIRO, P. S.; LACERDA, M. M.; ARIAS, J. R. Controle da leishmaniose visceral no Brasil. **Revista da Sociedade Brasileira de Medicina Tropical**, Uberaba, v. 27, sup. 3, p. 67-72, out./dez. 1994.

MORAIS, C. F.; DUARTE, M. I. S.; CORBETT, A. E. P.; REIS, M. M. Alterações morfológicas cardíacas no curso da leishmaniose visceral humana. Estudo baseado em 16 casos de necropsia. **Arquivos Brasileiros de Cardiologia**, Rio de Janeiro, v. 51, n. 6, p. 441-445, dez. 1988.

MURRAY, H. W. Tissue granuloma structure-function in experimental visceral leishmaniasis. **International Journal of Experimental Pathology**, v. 82, n. 5, p. 249-267, 2001.

MURRAY, H. W.; BERMAN, J. D.; DAVIES, C. R.; SARAVIA, N. G. Advances in leishmaniasis. **The Lancet**, v. 366, n. 9496, p. 1561-1577, Oct. 2005.
MURRAY, H. W.; STERN, J. J.; WELTE, K. RUBIN, B. Y.; CARRIEROS, S. M.;

NATHAN, C. F. Experimental visceral leishmaniasis: production of interleukin-2 and interferon-gamma, tissue immune reaction, and response to treatment with interleukin-2 and interferon-gamma. **The Journal of Immunology**, v. 138, n. 7, p. 2290-2297, 1987.

MUSTAFA, D. Neurological disturbances in visceral leishmaniasis. **Journal of Tropical Medicine and Hygiene**, v. 68, n.10, p.248-250, 1965.

NIETO, C. G.; NAVARRETE, I.; HABELA, M. A.; SERRANO, F.; REDONDO, E. Pathological changes in kidneys of dogs with natural *Leishmania* infection. **Veterinary Parasitology**, v. 45, p. 33-47, Dec. 1992.

NOLI, C. Leishmaniosis canina. **Waltham Focus**, v. 9, n. 2, p. 16-24, 1999.

NUNES, V. L. B.; YAMAMOTO, Y. Y.; REGO Jr, F. A.; DORVAL, M. E. C.; GALATI, E. A. B.; OSHIRO, E. T.; RODRIGUES, M. Aspectos epidemiológicos da leishmaniose visceral em cães de Corumbá, Mato Grosso do Sul. **Pesquisa Veterinária Brasileira**, Rio de Janeiro, v. 8, p. 17-21, 1988.

OLIVEIRA, A. L. L. **Estudos clínicos, epidemiológicos e terapêuticos da leishmaniose visceral, Mato Grosso do Sul, Brasil, 2000-2005**. 127f. Tese (Doutorado em Medicina Tropical) - Instituto Oswaldo Cruz, Rio de Janeiro, 2006.

OLIVEIRA, A. V.; ROQUE-BARREIRA, M. C.; SARTORI, A.; CAMPOS-NETO, A.; ROSSI, M. A. Mesangial proliferative glomerulonephritis associated with progressive amyloid deposition in hamsters experimentally infected with *Leishmania donovani*. **American Journal of Pathology**, v. 120, n. 2, p. 256-262, Aug. 1985.

OLIVEIRA, C. I.; TEIXEIRA, M. J.; GOMES, R.; BARRAL, A.; BRODSYN, C. Animal models for infectious diseases caused by parasites: leishmaniasis. **Drug Discovery Today: Disease Models**, v. 1, n. 1, p. 81-86, Oct. 2004.

PEDROSA, C. M. S.; ROCHA, E. M. M. Aspectos clínicos e epidemiológicos da leishmaniose visceral em menores de 15 anos procedentes de Alagoas, Brasil. **Revista da Sociedade Brasileira de Medicina Tropical**, Uberaba, v. 37, n. 4, p. 300-304, jul./ago. 2004.

PENNA, G. **Doenças negligenciadas**, 2008. Disponível em: <http://www.senado.gov.br/web/comissoes/cas/ap/AP_20080604_Doencas_Negligenciadas.pdf>. Acesso em: 02 abr. 2009.

POLI, A.; ABRAMO, F.; MANCIANTI, F.; NIGRO, M.; PIERI, S.; BIONDA, A. Renal involvement in canine leishmaniasis. A light-microscopic, immunohistochemical and electron-microscopic study. **Nephron**, v. 57, p. 444-452, 1991.

PRAKASH, A.; SINGH, N. P.; SRIDHARA, G.; MALHOIRA, V.; MAKHIJA, A.; GARG, D.; PATHANIA, A.; AGARWAL, S. A. Visceral leishmaniasis masquerading as chronic liver disease. **Journal of Association of Physicians of India**, v. 54, p. 893-894, Nov. 2006.

PRASAD, L. S.; SEN, S.; GANGULY, S. K. Renal involvement in Kala-azar. **Indian Journal of Medical Research**, v. 95, p. 43-46, Jan. 1992.

PRASAD, L. S. N.; SEN, S. Migration of *Leishmania donovani* amastigotes in cerebrospinal fluid. **The Lancet**, v. 346, p. 183-184, July 1995.

PRIANTI, M. G.; YOKOO, M.; SALDANHA, L. C. B.; COSTA, F. A. L.; GOTO, H. *Leishmania (Leishmania) chagasi* - infected mice as a model for the study of glomerular lesions in visceral leishmaniasis. **Brazilian Journal of Medical and Biological Research**, Ribeirão Preto, v. 40, n. 6, p. 819-824, June 2007.

QUEIROZ, P. V. S.; MONTEIRO, G. R. G.; MACEDO, V. P. S.; ROCHA, M. A. C.; BATISTA, L. M. M.; QUEIROZ, J. W.; JERÔNIMO, S. M. B.; XIMENES, M. F. F. M. Canine visceral leishmaniasis in urban and rural areas of Northeast Brazil. **Research in Veterinary Science**, v. 86, n. 2, p. 267-273, Apr. 2009.

RABELLO, A.; ORSINI, M.; DISCH, J. Leishmania/HIV co-infection in Brazil: an appraisal. **Annals of Tropical Medicine and Parasitology**, v. 97, n. 1, p. 517-528, 2003.

RAMOS, C. C. F.; DUARTE, M. I. S.; RAMOS, A. M. O. Leishmaniose visceral fatal associada à síndrome de imunodeficiência adquirida: relato de caso com achados necroscópicos e estudo imuno-histoquímico. **Revista da Sociedade Brasileira de Medicina Tropical**, Uberaba, v. 27, n. 4, p. 245–250, out./dez. 1994 .

RAMOS-VARA, J. A. Technical aspects of immunohistochemistry. **Veterinary Pathology**, v. 42, n. 4, p. 405-426, 2005.

RASO, P.; SIQUEIRA, J. T. Subsídio ao conhecimento da anatomia patológica da leishmaniose visceral, com especial referência às lesões pulmonares e cardíacas. **O Hospital**, v. 65, n. 6, p. 1291-1309, jun.1964.

RAVIOLA, E. Baço. In: BLOOM, W.; FAWCETT, D. W. **Tratado de Histologia**. 10. ed. Rio de Janeiro: Interamericana, 1977, cap. 17, p. 447-453.

REED, S. G. Diagnosis of Leishmaniasis. **Clinics in Dermatology**, v. 14, n. 5, p. 471-478, Sept./Oct. 1996.

RIÇA-CAPELA, M. J.; CORTES, S.; LEANDRO, C.; PELETEIRO, M. C.; SANTOS-GOMES, G.; CAMPINO, L. Immunological and histopathological studies in a rodent model infected with *Leishmania infantum* promastigotes or amastigotes. **Parasitology Research**, v. 89, n. 3, p. 163-169, Feb. 2003.

SALGADO FILHO, N.; FERREIRA, T. M. A. F.; COSTA, J. M. L. Envolvimento da função renal em pacientes com leishmaniose visceral (calazar). **Revista Brasileira de Medicina Tropical**, Uberaba v. 36, n. 2, p. 217-221, mar./abr. 2003.

SANTANA, C. C.; VASSALLO, J.; DE FREITAS, L. A. R.; OLIVEIRA, G. G. S.; PONTES-DE-CARVALHO, L. C.; DOS-SANTOS, W. L. C. Inflammation and structural changes of splenic lymphoid tissue in visceral leishmaniasis: a study on naturally infected dogs. **Parasite Immunology**, v. 30, n. 10, p. 515-524, 2008.

SANTOS, S. O.; ARIAS, J.; RIBEIRO, A. A.; HOFFMANN, M. P., FREITAS, R. A.; MALACCO, M. A. F. Incrimination of *Lutzomyia cruzi* as a vector of American visceral leishmaniasis. **Medical and Veterinary Entomology**, v. 12, n. 3, p. 315–317, July 1998.

SHARMA, U.; SINGH, S. Insect vectors of *Leishmania*: distribution, physiology and their control. **Journal of Vector Borne Diseases**, v. 45, n. 4, p. 255-272, Dec. 2008.

SHERLOCK, I. A.; MIRANDA, J. C.; SADIGURSKY, M.; GRIMALDI, G. Natural infection of the opossum *Didelphis albiventris* (Marsupialia, Didelphidae) with *Leishmania donovani*, in Brazil. **Memórias do Instituto Oswaldo Cruz**, Rio de Janeiro, v. 79, n. 4, p. 511, Oct./Dec. 1984.

SILVA, E. A.; ANDREOTTI, R.; DIAS, E. S.; BARROS, J. M.; BRAZUNA, J. C. M. Detection of *Leishmania* DNA in phlebotomines captured in Campo Grande, Mato Grosso do Sul, Brazil. **Experimental Parasitology**, v. 119, n. 3, p. 343-348, July 2008.

SILVA, E. S.; OLIVEIRA, A. G.; CARVALHO, F. G.; SILVA, E. A., FRIOZI, E.; BRAZIL, R. P. Primeiro relato de leishmaniose visceral canina em área urbana do município de Campo Grande, Mato Grosso do Sul. **Revista da Sociedade Brasileira de Medicina Tropical**, Uberaba, v. 33, p. 318-319, 2000.

SILVA, L. A.; ROMERO, H. D.; PRATA, A.; COSTA, R. T.; NASCIMENTO, E.; CARVALHO, S. F. G.; RODRIGUES, V. Immunologic tests in patients after clinical cure of visceral leishmaniasis. **The American Society of Tropical Medicine and Hygiene**, v. 74, n. 4, p. 739-743, 2006.

SILVA, A. V. M.; PAULA, A. A.; CABRERA, M. A. A.; CARREIRA, J. C. A. Leishmaniose em cães domésticos: aspectos epidemiológicos. **Cadernos de Saúde Pública**, Rio de Janeiro, v. 21, n. 1, p. 324-328, jan./fev. 2005.

SILVEIRA, F. T.; ISHIKAWA, E. A. Y.; DE SOUZA, A. A. A.; LAISON, R. An outbreak of cutaneous leishmaniasis among soldiers in Belém, Para States, Brazil, caused by *Leishmania (Viannia) lindenbergi* n. sp. a new leishmanial parasite of man in the Amazon region. **Parasite**, v. 9, n.1, p. 43-50, 2002.

SINGH, R. K., PANDEY, H. P., SUNDAR, S. Visceral leishmaniasis (Kala-azar): challenges ahead. **The Indian Journal of Medical Research**, v. 123, p. 331-344, Mar. 2006.

SOARES, R. P. P.; TURCO, S. J. *Lutzomyia longipalpis* (Díptera: Psychodidae: Phlebotominae): a review. **Anais da Academia Brasileira de Ciências**, Rio de Janeiro, v. 75, n. 3, p. 301-330, Sept. 2003.

STACY, N. I.; NABITY, M. B.; HACKENDAHL, N.; BUOTE, M.; WARD, J.; GINN, P. E.; VERNAU, W.; CLAPP, W. L.; HARVEY, J. W. B-cell lymphoma with Mott cell differentiation in two young adult dogs. **Veterinary Clinical Pathology**, v. 38, n.1, p. 113-120, 2009.

STREIT, W. J. Microglia as neuroprotective, immunocompetent cells of the CNS. **Glia**, v. 40, n. 2, p. 133-139, Nov. 2002.

SUNDAR, S.; RAI, M. Laboratory diagnosis of visceral Leishmaniasis. **Clinical and Diagnostic Laboratory Immunology**, v. 9, n. 5, p. 951-958, Sept. 2002.

TAFURI, W. L.; OLIVIERA, M. R.; MELO, M. N.; TAFURI, W. L. Canine visceral leishmaniasis: a remarkable histopathological picture of one case reported from Brazil. **Veterinary Parasitology**, v. 96, n. 3, p. 203-212, Apr. 2001.

TAFURI, W. L.; TAFURI, W. L.; BARBOSA, A. J. A.; MICHALICK, M. S. M.; GENARO, O.; FRANÇA-SILVA, J. C.; MAYRINK, W.; NASCIMENTO, E. Histopathology and immunocytochemical study of type 3 and type 4 complement receptors in the liver and spleen of dogs natural and experimental infected with *Leishmania (Leishmania) chagasi*. **Revista do Instituto de Medicina Tropical de São Paulo**, São Paulo, v. 38, n. 2, p. 81 - 89, Mar./Apr. 1996.

TOUMANEN, E. Entry of pathogens into the central nervous system. **FEMS Microbiology Reviews**, v. 18, n. 4, p. 289-299, 1996.

TRIPATHI, P.; SINGH, V.; NAIK, S. Immune response to *leishmania*: paradox rather than paradigm. **Immunology and Medical Microbiology**, v. 51, n. 2, p. 229-242, Nov. 2007.

TRYPHONAS, L.; ZAWIDZKA, Z.; BERNARD, M. A.; JANZEN, E. A. Visceral leishmaniasis in a dog: clinical hematological and pathological observations. **Canadian Journal of Comparative Medicine**, v. 41, p. 1 - 12, Jan. 1977.

VESSERS, B.; OMER, A.; SATIR, A. A.; EL HASSAN, A. M. Morphology of the spleen and lymph nodes in fatal visceral leishmaniasis. **Immunology**, v. 33, p. 605-610, Nov. 1977.

VIÑUELAS, J.; GARCIA-ALONSO, M.; FERRANDO, L.; NAVARRETE, I.; MOLANO, I.; MIRÓN, C.; CARCELÉN, J.; ALONSO, O.; NIETO, C. G. Meningeal leishmaniasis induced by *Leishmania infantum* in naturally infected dogs. **Veterinary Parasitology**, v. 101, n. 1, p. 23-27, Oct. 2001.

WORLD HEALTH ORGANIZATION (WHO). **Leishmaniasis: the global trend**. Geneva, jan. 2009. Disponível em: http://www.who.int/neglected_diseases/integrated_media_leishmaniasis/en/index.html. Acesso em: 25 apr. 2009.

WYLLIE, S.; FAIRLAMB, A. H. Refinement of techniques for the propagation of *Leishmania donovani* in hamsters. **Acta Tropica**, v. 97, n. 3, p. 364–369, Mar. 2006.

XAVIER, S. C.; ANDRADE, H. M.; MONTE, S. J. H.; CHIARELLI, I. M.; LIMA, W. G.; MICHALICK, M. S. M.; TAFURI, W. L.; TAFURI, W. L. Comparison of paraffin-embedded skin biopsies from different anatomical regions as sampling methods for detection of *Leishmania* infection in dog using histological, immunohistochemical and PCR methods. **BMC Veterinary Research**, v. 2, n. 17, 2006. Disponível em: <<http://www.pubmedcentral.nih.gov/picrender.fcgi?artid=1553440&blobtype=pdf>>. Acesso em: 07 maio 2009.


**ANEXO A - CERTIFICADO DE APROVAÇÃO PELA COMISSÃO DE ÉTICA NO
USO DE ANIMAIS/CEUA/UFMS**



C E R T I F I C A D O

Certificamos que o Protocolo nº. 125/2006 referente ao projeto de extensão “**Diagnóstico parasitológico das leishmanioses em Mato Grosso do Sul, 2006-2007**” e o “**Banco de amostras colhidas de hamsters (*Mesocricetus auratus*) no período de Março de 2000 a Julho de 2006**, de responsabilidade da Pesquisadora **Maria Elizabeth Morais Cavalheiros Dorval**, está de acordo com os princípios éticos adotados pelo Colégio Brasileiro de Experimentação Animal (COBEA), com a legislação vigente e demais disposições da ética em investigação que envolvem diretamente os animais e foi aprovado pela COMISSÃO DE ÉTICA NO USO DE ANIMAIS/CEUA/UFMS, em reunião de 28 de agosto de 2006.

Campo Grande (MS), 28 de agosto de 2006.


Dr^a Maria Araújo Teixeira
Presidente da CEUA

Livros Grátis

(<http://www.livrosgratis.com.br>)

Milhares de Livros para Download:

[Baixar livros de Administração](#)

[Baixar livros de Agronomia](#)

[Baixar livros de Arquitetura](#)

[Baixar livros de Artes](#)

[Baixar livros de Astronomia](#)

[Baixar livros de Biologia Geral](#)

[Baixar livros de Ciência da Computação](#)

[Baixar livros de Ciência da Informação](#)

[Baixar livros de Ciência Política](#)

[Baixar livros de Ciências da Saúde](#)

[Baixar livros de Comunicação](#)

[Baixar livros do Conselho Nacional de Educação - CNE](#)

[Baixar livros de Defesa civil](#)

[Baixar livros de Direito](#)

[Baixar livros de Direitos humanos](#)

[Baixar livros de Economia](#)

[Baixar livros de Economia Doméstica](#)

[Baixar livros de Educação](#)

[Baixar livros de Educação - Trânsito](#)

[Baixar livros de Educação Física](#)

[Baixar livros de Engenharia Aeroespacial](#)

[Baixar livros de Farmácia](#)

[Baixar livros de Filosofia](#)

[Baixar livros de Física](#)

[Baixar livros de Geociências](#)

[Baixar livros de Geografia](#)

[Baixar livros de História](#)

[Baixar livros de Línguas](#)

[Baixar livros de Literatura](#)
[Baixar livros de Literatura de Cordel](#)
[Baixar livros de Literatura Infantil](#)
[Baixar livros de Matemática](#)
[Baixar livros de Medicina](#)
[Baixar livros de Medicina Veterinária](#)
[Baixar livros de Meio Ambiente](#)
[Baixar livros de Meteorologia](#)
[Baixar Monografias e TCC](#)
[Baixar livros Multidisciplinar](#)
[Baixar livros de Música](#)
[Baixar livros de Psicologia](#)
[Baixar livros de Química](#)
[Baixar livros de Saúde Coletiva](#)
[Baixar livros de Serviço Social](#)
[Baixar livros de Sociologia](#)
[Baixar livros de Teologia](#)
[Baixar livros de Trabalho](#)
[Baixar livros de Turismo](#)