

ARMANDO JOSÉ VENTURI GUILHERME

**AVALIAÇÃO HISTOLÓGICA DO LIGAMENTO
PERIODONTAL DE RATOS WISTAR SOB EFEITO DO
HIPOTIREOIDISMO AGUDO INDUZIDO PELO
METIMAZOL (TAPAZOL[®])**

CAMPINAS

2006

Livros Grátis

<http://www.livrosgratis.com.br>

Milhares de livros grátis para download.

ARMANDO JOSÉ VENTURI GUILHERME

**AVALIAÇÃO HISTOLÓGICA DO LIGAMENTO
PERIODONTAL DE RATOS WISTAR SOB EFEITO DO
HIPOTIREOIDISMO AGUDO INDUZIDO PELO
METIMAZOL (TAPAZOL[®])**

*Dissertação de Mestrado apresentada à Pós-Graduação
da Faculdade de Ciências Médicas da Universidade
Estadual de Campinas, para a obtenção do título de
Mestre em Saúde da Criança e do Adolescente, área de
concentração em Pediatria.*

Orientador: Prof. Dr. Norair Salviano dos Reis

Co-orientador: Prof. Dr. Antonio Azevedo Barros Filho

CAMPINAS

2006

Banca Examinadora da Dissertação de Mestrado

Orientador:

Profa. Dr. NORAIR SALVIANO DOS REIS

Membros:

1. Prof(a). Dr(a). NORAIR SALVIANO DOS REIS

2. Prof(a). Dr(a). GILBERTO D´ASSUNÇÃO FERNANDES

3. Prof(a). Dr(a). JOÃO VICENTE DA SILVA

Curso de Pós-graduação em Saúde da Criança e do Adolescente da Faculdade de Ciências Médicas da Universidade Estadual de Campinas.

Data: 2006

DEDICATÓRIA

Dedico esse trabalho aos meus pais, Armando e Hilda, minha irmã Maria Teresa, meu cunhado Gilberto, minha namorada Juliana e aos meus tios (Renato e Ester *in memoriam*).

AGRADECIMENTO ESPECIAL

Ao Prof. Dr. Norair Salviano dos Reis

Ter o privilégio de desfrutar de sua orientação foi além de uma grande honra um grande prazer, há um ditado antigo que diz: “quando o discípulo está pronto, o mestre aparece”. Creio que, nessa vez, houve uma exceção, pois, o Mestre apareceu e formou o discípulo desde a época da graduação até agora.

*Por isso, peço desculpas por todo trabalho excessivo que lhe dei durante essa Pós-Graduação e, pela quebra da formalidade nesse momento, mas o que posso dizer é, muito obrigado por tudo o que me ajudou durante todo esse período meu grande amigo **NORAIR**.*

AGRADECIMENTO ESPECIAL

A Profa. Dra. Rosana Celestina Morandin

Quando começamos a trabalhar juntos na pesquisa que mais tarde resultaria nesse trabalho, eu apenas a conhecia socialmente, conheci então a profissional Rosana, extremamente competente, questionadora, contudo, sem perder a ternura.

Ao abrir as portas do laboratório, para realização desse estudo, abriu também as portas do meu coração e, assim, por tudo o que é como pessoa, conquistou o meu respeito, minha admiração e, principalmente minha amizade.

Muito, mas, muito obrigado mesmo.

AGRADECIMENTO ESPECIAL

Ao Prof. Dr. João Vicente da Silva

Pessoa iluminada de caráter e bondade inquestionáveis, faz de suas ações, da fé e da família, os pilares da própria existência.

Ensinou-me ao longo dos anos da graduação à pós-graduação, até mesmo quando estava em silêncio. Com seu olhar profundo, jeito brincalhão e sério, é daquelas pessoas que nos sentimos bem em estarmos perto.

Agradeço por sua luz junto ao meu caminhar.

AGRADECIMENTO ESPECIAL

Ao Prof. Dr. Antonio Azevedo Barros Filho

Muito obrigado por toda a cooperação, boa vontade, desprendimento e solicitude. O apoio e ajuda que forneceu foi imprescindível para que eu conseguisse seguir em frente e concluir minha pós-graduação e, jamais será esquecida.

AGRADECIMENTO ESPECIAL

Ao Amigo Herculano Salviano dos Reis Filho

Conhecer pessoas puras e iluminadas com um sorriso radiante, constitui-se sempre numa benção ao caminhar de qualquer pessoa. Agradeço de coração, por todo esforço e sacrifício feitos para me ajudar, tanto na confecção das lâminas dessa pesquisa, como na paz transmitida por cada palavra durante nossas conversas.

*Muito obrigado e continue sempre essa pessoa
iluminada por Deus.*

AGRADECIMENTO ESPECIAL

Ao Amigo Jacobson Costa

Ao amigo e irmão, sempre prestativo e pronto a ajudar-me. Muito obrigado, como um bom professor, ensinou-me a pescar..., continuo não gostando da língua inglesa, mas, toda minha base no idioma, foi conquistada graças a sua capacidade de docência.

AGRADECIMENTO ESPECIAL

Ao Amigo José Marco Nogueira Lima

Caro amigo e irmão, sempre presente em momentos difíceis, cuidando de toda minha família, possibilitando todo conforto ao meu tio e padrinho, levantando meus pais, possibilitando que minha irmã continue viva e com saúde e, cuidando até mesmo de mim, seu pior paciente..., a dívida que possuo com você é eterna e impagável...

Muito obrigado meu irmão.

AGRADECIMENTO ESPECIAL

A minha namorada Juliana Tiemi Tamanaha

Há um ditado nos corredores da pós-graduação que diz: “junto com uma tese vem sempre um divórcio”. Sei o que suportou durante esse mais de um ano e meio que estamos juntos, somente sua paciência oriental, dedicação e amor para suportar tamanho fardo de estar ao meu lado e também de me ajudar em tudo que pudesse.

Nem sempre recebeu o tratamento que merecia e, por isso peço desculpas, mas em nenhum momento suas ações passaram despercebidas.

Muito obrigado e com muito amor.

Armando.

AGRADECIMENTO ESPECIAL

A Amiga Maria Angela Furio

*A amiga que possui o coração maior que o mundo,
abandonando suas atividades para auxiliar-me sempre que
eu precisasse.*

Muito obrigado.

AGRADECIMENTO ESPECIAL

A minha Família,

A todos os meus tios e tias, primos e primas que me apoiaram das mais diversas formas nessa jornada.

***Pai e Mãe**, não basta apenas dedicar o trabalho a vocês, por mais desavenças que tenhamos tido, sempre foram meu esteio e não mediram esforços para que eu alcançasse todo meu desenvolvimento intelectual, profissional e como ser humano. Agradecer-lhes é muito pouco, mas tenham certeza de que habitam meu coração e minha mente em tempo integral e, com todo meu amor.*

***Maria Teresa e Gilberto**, minha irmã e meu cunhado, sempre estiveram ao meu lado, dispostos a qualquer coisa para me ajudar, não mediram esforços e nem paciência para comigo. Nunca perguntaram qual seria a empreitada, mas sim, qual a melhor forma de me ajudarem.*

***Tê**, você é uma pessoa que me é muito cara, em quem eu tento me espelhar para melhorar, um grande beijo no seu coração, minha doce irmã amada.*

A **Prof(a). Dr(a). Miralva Aparecida de Jesus Silva**, por todos os esclarecimentos prestados durante a elaboração dessa pesquisa.

Ao **Prof. Dr. Gilberto D'Assunção Fernandes**, por todos os esclarecimentos prestados durante a elaboração dessa pesquisa.

A funcionária da UNICAMP, **Simone Cristina Ferreira**, pelo apoio e por tudo que se desdobra, para ajudar aos pós-graduandos do CIPED.

A estatística **Sirlei Siani Morais**, por todo apoio com os cálculos estatísticos.

Aos funcionários do LICIT, **Ana Cristina de Moraes e William Adalberto Silva**, por todo apoio dado durante as coletas de material.

As funcionárias da PUCCAMP, **Christiane Aparecida Bedin Tarcitano**, **Maria Claret e Maria José Tocalino**, pelo auxílio prestado durante a realização das fotomicrografias.

Ao meu primo **José Roberto Pigato**, pela torcida e ajuda empenhadas ao longo de toda a pós graduação.

As minhas primas **Regina e Cristiane**, por tudo que me auxiliaram.

A todos os **meus pacientes**, pela paciência que possuíram para comigo durante todo esse período.

Sensei Severino e Maria Teresa, por toda a força e equilíbrio que desenvolveram em mim através da arte marcial do AIKIDO.

A “**tia**” **Norma Padula, Alaíde Pedro e Décio**, pelo apoio e confiança que sempre depositaram em mim, antes mesmo de que eu adentrasse aos portões da pós-graduação.

“O desafio supremo de um guerreiro é transformar a fúria de um inimigo destemido num riso inofensivo.”

(Morihei Ueshiba)

Credo do Samurai

Eu não tenho pais,
Faço do céu e da terra meus pais.

Eu não tenho poder divino,
Faço da honestidade a minha força.

Eu não tenho condutas,
Faço da humildade minha maneira de relacionamento.

Eu não tenho dotes mágicos,
Faço da minha força de espírito meu poder mágico.

Eu não tenho nem vida nem morte,
Faço da eternidade minha vida e minha morte.

Eu não tenho corpo,
Faço da coragem o meu corpo.

Eu não tenho olhos,
Faço do relâmpago meus olhos.

Eu não tenho ouvidos,
Faço do bom senso meus ouvidos.

Eu não tenho membros,
Faço da vivacidade meus membros.

Eu não tenho projetos,
Faço da oportunidade meus planos.

Eu não sou um prodígio,
Faço do respeito à verdadeira doutrina o meu milagre.

Eu não tenho dogmas rígidos,
Faço da adaptabilidade a todas as coisas o meu princípio.

Eu não tenho amigos,
Faço do espírito meu amigo.

Eu não tenho inimigos,
Faço da distração meu inimigo.

Eu não tenho armadura,
Faço da minha sinceridade e retidão a minha armadura.

Eu não tenho castelo fortificado para me defender,
Faço da minha sabedoria de espírito o meu castelo.

Eu não tenho espada,
Faço da minha calma e silêncio espiritual minha espada.

	PÁG.
RESUMO	<i>xix</i>
ABSTRACT	<i>xxii</i>
INTRODUÇÃO	25
Revisão de Literatura	26
OBJETIVOS	31
MATERIAL E MÉTODOS	33
RESULTADOS	42
DISCUSSÃO	70
CONCLUSÕES	74
REFERÊNCIAS BIBLIOGRÁFICAS	76

RESUMO

Objetivo – Avaliar o ligamento periodontal sob o efeito do hipotireoidismo induzido agudamente.

Métodos – Foram utilizados 40 ratos wistar, que foram divididos em 2 grupos de 20 animais cada. O primeiro grupo denominado tratado, ou seja, foi induzido ao hipotireoidismo pela administração de metimazol 5 mg/100ml na água de bebida à vontade e o segundo de controle, onde não foi administrado o metimazol. A condição da tiróide foi avaliada por dosagens de T₄ no plasma, pelo método de eletroquimioluminescência, de sangue colhido da veia da cauda. Cada grupo foi subdividido em impedido e desimpedido quanto ao processo de erupção e novamente subdividido, em relação a eutanásia e coleta do material, em 21 e 28 dias. Como o rato, apresenta o crescimento contínuo dos incisivos inferiores, o desimpedimento foi efetuado sob efeito anestésico através do corte do incisivo inferior esquerdo em nível da papila interdental a cada dois dias, esse processo de corte leva a erupção acelerada do dente. No 21º e 28º dia procedeu-se a eutanásia por indução anestésica e a coleta de material para análise histológica qualitativa e quantitativa onde foram tomados como parâmetros a celularidade; quantidade e aspectos das fibras colágenas e espaços vazios.

Resultados – A análise qualitativa do material histológico revelou diferenças entre todos os grupos. Com relação a análise quantitativa, houve diferença estatisticamente significativa com relação ao número de fibroblastos na região 5 entre os grupos controle impedido e tratado desimpedido, com relação ao espaço vazio, a diferença ocorreu entre grupos controle desimpedido e tratado desimpedido. Quando avaliada a condição de erupção acelerada foram encontradas diferenças significativas entre os grupos controle impedido e controle desimpedido, e não foram encontradas diferenças entre os grupos tratado impedido e tratado desimpedido, demonstrando assim que o hipotireoidismo é uma condição sistêmica que inibe ou minimiza os efeitos do desimpedimento na aceleração da erupção dental.

Conclusão - Todos os grupos apresentaram diferenças morfológicas quando observados à microscopia. As alterações encontradas são mais dependentes da capacidade funcional das células envolvidas do que do aumento ou diminuição das mesmas. Os efeitos do

hipotireoidismo parecem impedir ou minimizar os efeitos do desimpedimento no estímulo do aumento de velocidade de erupção dental.

Descritores: Ligamento periodontal. Hipotireoidismo. Metimazol.

ABSTRACT

Objective – Evaluate the periodontal ligament under the effect of the acutely induced hypothyroidism.

Methods – It was used 40 Wistar rats, which were separated in 2 groups of 20 animals each. The first group called ‘treated’, that is, was induced to the hypothyroidism by the administration of methimazole 5 mg/100ml in the drinking water at will and the second one called ‘control’ in which it was not administered the methimazole. The thyroid condition has been evaluated by dosages of T₄ in plasma, by the method of electrochemoluminescence of blood collected from the tail’s vein. Each group has been subdivided in impeded and unimpeded in relation to the eruption process and again subdivided, in relation to the euthanasia and collection of the material, in 21 and 28 days. As the rat presents the continuous growth of the inferior incisors, the unimpeding has been done under anesthetic effect by the cut of the left inferior incisor at the level of the interdental papillae each two days, this process of cut takes to the accelerated eruption of the tooth. In the 21st and 28th days it was done the euthanasia by anesthetic induction and the collection of material qualitative and quantitative histological analysis in which it was taken as parameters the cellularity; quantity and aspects of the collagen fibers and empty spaces.

Results – The qualitative analysis of the histological material has revealed differences among all the groups. Concerning to the quantitative analysis, there was difference statistically significant in relation to the number of the fibroblasts in region 5 between the impeded control and unimpeded treated groups, concerning to the empty space, the difference happened between the impeded control and unimpeded treated groups. When evaluated the condition of accelerated eruption it was found significant differences between the impeded control and unimpeded control groups, and it was not found differences between the impeded treated and unimpeded treated groups, showing this way that the hypothyroidism is a systemic condition that inhibits or minimizes the effects of the unimpeded in the acceleration of the dental eruption.

Conclusion - All the groups have presented morphological differences when observed the microscopy. The alterations found are more dependent of the functional capacity of the involved cells than the increase or decrease of them. The effects of the hypothyroidism

seem to inhibit or minimize the effects of the unimpeded in the stimulus of the increase of dental eruption speed.

Key words: Periodontal ligament. Hypothyroidism. Methimazole.

INTRODUÇÃO

Dentre os componentes do periodonto, o ligamento periodontal se destaca pela sua localização e funcionalidade. Está situado entre o cemento (componente do dente) e o osso alveolar (elemento de inserção do dente). A sua origem é ectomesenquimal, ou seja, a partir de células da crista neural e a sua classificação como tecido conjuntivo é discutida por muitos autores, uns dizendo que é tecido conjuntivo frouxo e outros, afirmando que é denso.

Quanto ao funcionamento, é responsável por amortecimento, além de percepção sensorial proprioceptiva, visando o acomodamento dos arcos dentários durante a mastigação.

Nas regiões dos dentes molares de ratos, a sua constituição é feita por 35% de células de linhagem fibroblástica (fibroblastos) e seu produto de secreção, as fibras colágenas que formam 51% do seu peso seco.

Há uma grande semelhança com o correspondente ligamento em humanos, posto que, no rato existe num mesmo ligamento, representatividade em relação ao ligamento humano, em todas as suas fases de desenvolvimento, ou seja, desde a erupção até a fase adulta.

A busca na literatura de possíveis alterações deste ligamento, associadas ao hipotireoidismo e suas manifestações bucais, revelou ser escassa. Manifestações bucais dessa disfunção da tiróide foram vistas acontecer na língua, esta com aumento exagerado; e nos lábios que se apresentaram espessados devido ao acúmulo de glicosaminoglicanas. Com relação aos dentes propriamente ditos e suas estruturas de suporte, há relato de falha na erupção.

REVISÃO DE LITERATURA

LIGAMENTO PERIODONTAL

O Ligamento periodontal é um tecido conjuntivo frouxo, segundo MATENA (1973), FREEMAN (1994) e KATCHBURIAM & ARANA (2004); e denso segundo BERKOVITZ et al. (2003). Sua origem é ectomesenquimal e portanto, está situada nas

células da crista neural. Localizado entre o cimento e o osso alveolar, com função de sustentação dos dentes e percepção sensorial proprioceptiva, além da acomodação dos arcos dentários durante o ato mastigatório.

De acordo com BERKOVITZ et al. (2003), o ligamento periodontal ainda pode ser dividido de acordo com suas estruturas constituintes em fibras, das quais mais de 90% seria representado por colágeno (principalmente tipo I com cerca de 70% e tipo III com cerca de 20%, os demais tipos de colágeno encontrados em pequena quantidade são IV, V, VI, VII e XII, destes, o os tipos IV e VII estão associados com vasos e células epiteliais). Além das fibras colágenas, também encontramos, dependendo da espécie, fibras oxitalânicas ou fibras elásticas.

Foi encontrado também por BERKOVITZ et al. (2003), no ligamento periodontal a presença de substância fundamental composta principalmente de glicosaminoglicanas hialuronada, proteoglicanas e glicoproteínas.

BERKOVITZ et al. (2003) relata ainda que na composição do ligamento periodontal, são encontradas a parte celular representada principalmente por fibroblastos, que são os responsáveis pela regeneração das estruturas de suporte dos dentes, além de desempenharem um papel essencial na adaptabilidade dos dentes as cargas mecânicas, tanto da mastigação como da movimentação ortodôntica. Outras células encontradas e que são consideradas parte do ligamento periodontal são os cementoblastos e osteoblastos ambos com funções formativas e os cementoclastos e osteoclastos ambos com funções de reabsorção e oriundos da linhagem de monócitos e macrófagos do sangue, células mesenquimais indiferenciadas, células de defesa e células epiteliais (restos de Malassez), contudo, JUNQUEIRA & CARNEIRO (1995), apontam ainda a presença celular do fibrócito.

Segundo SILVA (1997), o tecido periodontal do incisivo inferior de rato apresenta duas porções distintas: uma relacionando o osso alveolar ao cimento e outra o osso alveolar ao esmalte, sendo apenas a primeira considerada de ligamento periodontal, pois além de possuir elementos típicos de tecido conjuntivo, apresenta a inserção de fibras colágenas no cimento e no osso alveolar.

Para KIRKHAM et al. (1993), o grau de erupção dos incisivos de rato, com crescimento contínuo, pode ser alterado experimentalmente e, isto oferece uma oportunidade única para estudar a dinâmica da formação tecidual e mecanismos possíveis de morfogênese e morfostase.

Foi notado ainda por KIRKHAM et al. (1993), que ao aumentar a velocidade de erupção através do desimpedimento, houve um aumento drástico da quantidade de glicosaminoglicana sulfatada no ligamento periodontal.

Segundo RISNES et al. (1995), quando realizado o desimpedimento, também o dente contra-lateral sofre um aumento na taxa de atrição e erupção graças a nova condição mastigatória e esse aumento de velocidade de erupção tanto no dente desimpedido quanto no contra-lateral gerou uma redução nas espessuras tanto do esmalte como da dentina a partir do 18º dia.

HIPOTIREOIDISMO

Segundo JUNQUEIRA & CARNEIRO (1995), a tiróide é uma glândula endócrina de origem endodérmica, que se desenvolve precocemente na porção cefálica do tubo digestivo, sendo composta por um epitélio cubóide disposto em uma só camada que limita espaços esféricos cheios de uma substância gelatinosa chamada colóide.

NELSON & COX (2002), aponta ainda que a glândula tiróide tem a função de produzir os hormônios tireoidianos a partir de uma proteína precursora, a tireoglobulina. Dois resíduos de tirosina na tireoglobulina, são enzimaticamente e iodinados e ligados covalentemente, o T₄ e T₃ livres são liberados por proteólise e estimulam o metabolismo energético, especialmente no fígado e nos músculos.

Segundo McDERMOTT & RIDGWAY (2001), 85% de T₄ é convertido a T₃ nos tecidos periféricos pela enzima 5´deiodinase e apenas 15% do T₃ é produzido na tireóide.

O hipotireoidismo é uma condição na qual a glândula tireóide produz quantidades insuficientes de hormônio tireoideo para satisfazer o requerido pelos tecidos periféricos.

De acordo com KUMAR et al. (2005), os hormônios maternos incluindo T₃ e T₄, atravessam a placenta e são críticos para o desenvolvimento cerebral fetal. Quando ocorre uma deficiência hormonal materna antes do desenvolvimento da glândula tireóide fetal, o retardamento fetal é grave.

A incidência anual do hipotireoidismo é extremamente variável nos diversos estudos, contudo, McDERMOTT & RIDGWAY (2001), destaca que o hipotireoidismo com sintomatologia plena atinge 4,1 em 1000 nas mulheres e 0,6 em 1000 nos homens o que representa uma prevalência de 1 a 2% nas mulheres e 0,1% nos homens, além disso, os casos subclínicos representariam de 4 a 10% da população.

De acordo com ROSENBLATT & DANIELS (1990), os aspectos clínicos podem ser representados por fadiga, intolerância ao frio, aumento de peso, irregularidades menstruais (muitas vezes com aumento de fluxo), câimbras musculares, parestesias, deficiências auditivas, ataxias, apatias, memória fraca e depressão.

NEVILLE et al. (1995), ressaltam ainda a classificação do hipotireoidismo em: primário quando originado na glândula tireóide e secundário quando originado na glândula pituitária (deficiência de TSH). Além disso, cita como manifestações bucais o espessamento dos lábios e do aumento do tamanho da língua pelo acúmulo de glicosaminoglicanas.

Quando ocorre na infância, pode refletir em falha no processo de erupção dentaria, mas não necessariamente em falha na formação dos dentes.

O hipotireoidismo pode ser induzido através da administração de drogas e COOPER et al. (1984), analisaram a farmacologia do metimazol em ratos e demonstrou que a concentração de 0,05% na água ofertada “ad libitum” era suficiente para induzir o hipotireoidismo em 1 semana e que a droga era muito mais eficiente em humano que nos ratos.

RAN OREN et al. (1995) ao analisar os efeitos hemodinâmicos do hipotireoidismo, induzido pelo metimazol, utilizou a concentração de 0,04% na água “ad libitum”.

FRANCAVILLA et al. (1991), ao estudarem o efeito do hormônio tireoideano no desenvolvimento pré e pós-natal dos testículos de rato, adotou uma concentração de 0,025% na água “ad libitum” das fêmeas prenhes, e encontraram uma redução significativa nos níveis de TT₄ e TT₃. Num segundo experimento, adotou uma concentração de 0,05% na água “ad libitum” dos ratos recém-nascidos.

OBJETIVOS

Ante o exposto, este estudo experimental procura estabelecer o efeito de um hipotireoidismo induzido agudamente, com possíveis alterações do ligamento periodontal de ratos wistar com um dente incisivo inferior em condições de impedimento e desimpedimento.

MATERIAL E MÉTODOS

MATERIAL

Para a realização do presente estudo foram utilizados 40 ratos Wistar, machos convencionais, com peso de 240 ± 40 g, fornecidos pelo CENTRO DE BIOTERISMO DA UNICAMP. Durante todo o tempo do experimento, os animais foram mantidos em estante ventilada, com ração peletizada para animais de laboratório e água “ad libitum”, com fotoperíodo de 12 horas de luz e 12 horas de escuro e temperatura média de $32,2^{\circ}\text{C} \pm 2,7^{\circ}\text{C}$.

MÉTODOS

1- GRUPOS EXPERIMENTAIS:

Os animais foram distribuídos aleatoriamente, em dois grupos, sendo um grupo com hipotireoidismo induzido, denominado de tratado e outro grupo denominado de controle. Cada um desses grupos foi novamente dividido em dois outros subgrupos denominados de impedidos e desimpedidos, esses termos foram empregados para erupção normal e acelerada dos incisivos inferiores, respectivamente.

De acordo com a data de eutanásia para a coleta de material, os grupos experimentais sofreram, uma nova distribuição conforme a tabela 1.

Tabela 1- Distribuição dos animais de acordo com a data de eutanásia e respectivos subgrupos.

Grupo experimental Coleta material	controle		tratado	
	desimpedido	impedido	desimpedido	impedido
	21 dias	05 animais	05 animais	05 animais
28 dias	05 animais	05 animais	05 animais	05 animais

Os animais foram mantidos em gaiolas numeradas, com 04 animais por gaiola, identificados através de perfurações na orelha. Os animais pertencentes ao grupo tratado receberam tratamento com metimazol, por via oral, na água de bebida na concentração de 5mg/100ml de água “ad libitum” e, o controle do hipotireoidismo foi estabelecido pelo método da eletroquimioluminescência, após coleta de amostra de sangue da veia caudal, enquanto que, os animais do grupo controle, receberam apenas água “ad libitum”.

Foi realizado o controle de peso individual dos animais a cada dois dias, bem como, do consumo de água e, água com metimazol, em igual periodicidade por gaiola.

A escolha do metimazol, deveu-se ao fato dele bloquear a síntese de T₃ e T₄, ao atuar sobre o complexo da peroxidase, diminuindo as reservas de tiroxina, triiodotironina e de iodeto, sendo necessários pelo menos cinco dias de tratamento para que ocorra a redução dos níveis de hormônio da tiróide.

2- AVALIAÇÃO HORMONAL

Todas as amostras de sangue utilizadas na avaliação hormonal foram coletadas em tubos de centrífuga, previamente heparinizados, sendo então centrifugados por 15 minutos a 2000rpm e, o soro obtido armazenado a -16°C.

As dosagens de T₄ (tiroxina), foram feitas pelo método de eletroquimioluminescência utilizando o equipamento ELECSYS 2010, com marcador Rutênio, pelo princípio competitivo e anticorpo policlonal (carneiro), “Kit Elecsys”.

O controle do hipotireoidismo foi realizado em três datas diferentes:

- Primeira data de controle: imediatamente antes da administração da primeira dose de metimazol; onde a dosagem de T₄ foi de $5,72 \pm 0,54 \mu\text{g/dl}$;
- Segunda data de controle: no décimo quarto dia de administração do metimazol, para confirmar o estado de hipotireoidismo, com dosagens de T₄ para os animais controle de $5,79 \pm 1,06 \mu\text{g/dl}$ e para os animais tratados de $0,86 \pm 0,11 \mu\text{g/dl}$;
- Terceira data de controle: coincidente com a data de eutanásia de cada animal (grupos 21 e 28 dias de experimentação), apresentando dosagens de T₄ para os animais controle de $5,23 \pm 1,32 \mu\text{g/dl}$ e para os animais tratados de $1,21 \pm 0,30 \mu\text{g/dl}$.

O controle do hipotireoidismo foi realizado apenas pela avaliação das dosagens de T₄, pois MUNHOZ et al. (1988), relataram que os animais induzidos ao hipotireoidismo pela hemidecorticação apresentaram níveis de T₄ no soro menores que nos controles, enquanto que, as diferenças no nível de T₃ não foram estatisticamente significativas.

3- TRATAMENTO CIRÚRGICO

Os incisivos inferiores dos ratos apresentam a característica do processo de erupção ser contínuo e, quando submetidos ao ato de desimpedimento, eles apresentam um aumento na velocidade de erupção, sendo assim denominado de erupção acelerada.

Todos os animais foram submetidos à anestesia com injeção intraperitoneal de cloridrato de cetamina, 50 mg/Kg peso e cloridrato de xilazina, 10 mg/Kg peso.

Depois do estabelecimento e manutenção do estado de hipotireoidismo, todos os animais pertencentes aos subgrupos de desimpedimento, tiveram o incisivo inferior esquerdo seccionado na altura da papila interdental, a cada dois dias, permitindo que o dente realizasse a erupção de forma desimpedida.

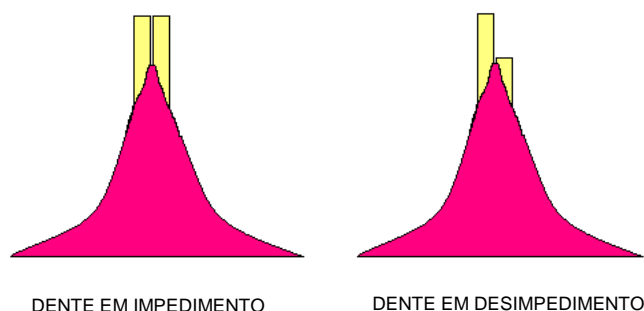


Figura 1- Representação esquemática do desimpedimento do incisivo inferior esquerdo.

4- COLETA DO MATERIAL E FIXAÇÃO

A coleta de material foi realizada no sétimo e décimo quarto dia após o estabelecimento do hipotireoidismo e conseqüente início do desimpedimento, através de um processo de eutanásia por “overdose” anestésica.

A mandíbula foi preparada através de um processo de dissecação, onde foram removidos todos os tecidos moles. Em seguida, foi colocada num recipiente com formalina tamponada a 10% e pH 7,3, permanecendo por 72 hora para a fixação dos tecidos. Após a fixação, foram separadas as hemimandíbulas.

5- DESMINERALIZAÇÃO E PREPARAÇÃO DO MATERIAL

As hemimandíbulas foram desmineralizadas em EDTA 5% (em tampão fosfato, pH 7,4), sob agitação ocasional, a 4°C. Todo o processo de desmineralização foi testado através de picadas com agulhas feitas na coroa do incisivo. Terminado o processo de

desmineralização, as hemimandíbulas foram lavadas em água corrente e armazenadas em álcool 70, após o que, foram seccionadas, transversalmente, em 6 segmentos designados de regiões R1 a R6, como demonstrado na figura abaixo.

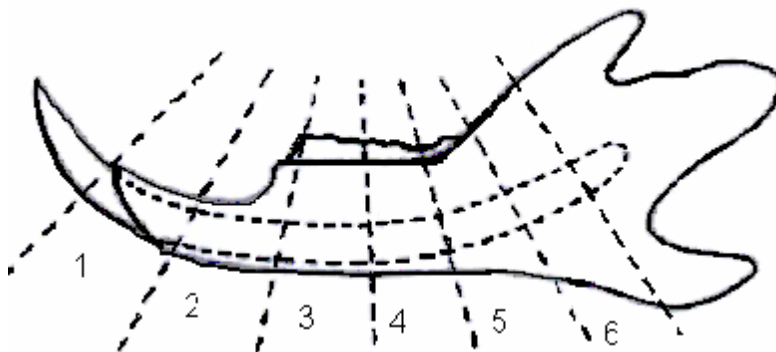


Figura 2- Esquema dos cortes transversais realizados na hemimandíbula demonstrando o limite das 6 regiões dos incisivos

Após as regiões serem seccionadas, foram novamente armazenadas em álcool 70.

6- INCLUSÃO, MICROTOMIA E COLORAÇÃO

De acordo com uma avaliação piloto, foram selecionados os seguintes segmentos: R2, R4 e R5, para dar seqüência ao processamento das lâminas.

Os segmentos foram desidratados em concentrações crescentes de álcoois (do álcool 70 ao álcool absoluto), clarificados com terpineol e incluídos em parafina com ponto de fusão a 56°C.

Dos blocos obtidos, foram feitos cortes semi-seriados com 6µm de espessura da superfície incisal. As regiões selecionadas para obtenção dos blocos foram R2, R4 e R5, e os respectivos cortes foram colhidos em lâminas de vidro que, após a desparafinização e reidratação, foram coradas por Tricômio de Masson (TM), para microscopia de luz convencional.

7- AVALIAÇÃO QUALITATIVA

Foi realizada com microscópio óptico de luz convencional, para identificar morfologicamente as estruturas presentes nas lâminas (fibras colágenas, fibroblastos, fibrócitos, espaços vazios, etc.), avaliando-se também, os padrões morfológicos básicos que pudessem indicar o efeito do hipotireoidismo no ligamento periodontal e tecido ósseo circunvizinho.

Também, a análise histológica do material ficou restrita a região 2, onde foram selecionados dois pontos, 1 e 2, como demonstrado na figura 3.

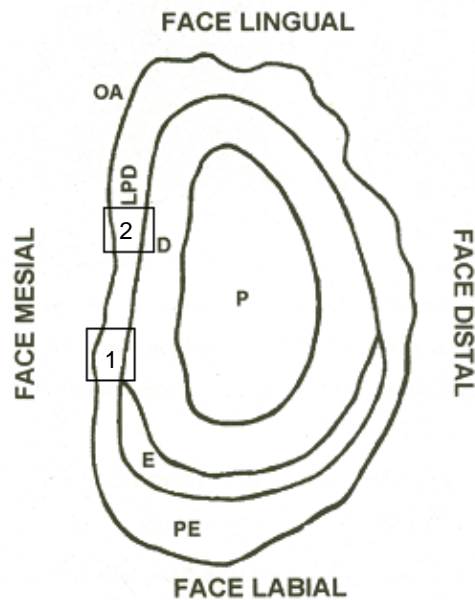


Figura 3- Representação esquemática do corte transversal do incisivo de rato, onde estão visualizados os pontos 1 e 2; LPD – ligamento periodontal; OA – osso alveolar; P – polpa dental; D – dentina; E – esmalte; PE – periodonto relacionado ao esmalte.

8- AVALIAÇÃO QUANTITATIVA

À ocular do microscópio, com aumento de 12,5X, foi acoplado um retículo de 100 pontos e, utilizando a objetiva de 100X, foram contadas as estruturas presentes da seguinte forma:

- em cada lâmina de TM foram contados 5 campos;
- totalizando 3000 pontos por animal e 15000 pontos por subgrupo.

Para a quantificação interessou as seguintes estruturas:

- no ligamento periodontal:
 - fibras colágenas;
 - fibroblastos;
 - fibrócitos;
 - espaço vazio

A análise quantitativa permitiu saber se haviam maior, menor ou igual número de estruturas e tipos celulares, por campo entre os animais tratados e controle.

As posições de leitura foram baseadas no estudo de STEIGMAN et al (1989) e o número de pontos lidos, como estabelecido por MANDARIM-DE-LACERDA (1994).

9- TRATAMENTO ESTATÍSTICO DOS DADOS

Os dados foram avaliados descritivamente através do cálculo de frequências absolutas (n) e médias e desvio-padrão e mediana para todas as medidas.

Os grupos foram comparados através de ANOVA, seguida do teste de Dunnet para a comparação com o grupo controle, e no caso de espaços vazios, foi utilizado o teste de tukey por ser de interesse comparar os demais grupos entre si.

A comparação de diferença entre os dentes foi realizada através do teste T de Student Pareado por se tratarem de medidas realizadas no mesmo animal.

As medidas obtidas para 21 e 28 dias foram comparadas dentro de cada grupo através do teste T de Student.

O nível de significância assumido foi de 5% em todo trabalho, portanto só foi considerado significativo se $p < 0,05$.

O software utilizado para análise foi o SAS versão 8.2.

RESULTADOS

ANÁLISE QUALITATIVA

A análise qualitativa foi realizada avaliando isoladamente os subgrupos com 21 e 28 dias, respectivamente, num segundo momento, procedeu-se a análise comparativa desses subgrupos.

A análise qualitativa do material histológico revela diferenças entre todos os grupos, ou seja, controle impedido versus controle desimpedido; tratado impedido versus tratado desimpedido; controle impedido versus tratado impedido; e, controle desimpedido versus tratado desimpedido, com raras exceções em todas as regiões a saber R2, R4 e R5.

A avaliação microscópica do ligamento periodontal do dente incisivo inferior esquerdo do rato pautou-se pelo critério de grau de maturidade, tendo como parâmetros a celularidade (se células jovens ou maduras); quantidade e aspecto das fibras colágenas; e, espaços vazios pensados como locais ocupados por substância fundamental.

Em condições normais, mesmo com o desimpedimento, seria de se esperar um ligamento periodontal em maturidade plena (R2) e imaturo nas regiões onde se origina o dente (R4 e R5). Isto nem sempre aconteceu.

A análise histológica do material restringiu-se à região 2, nos pontos 1 e 2, porque ela representa a área onde o ligamento periodontal tem o seu desenvolvimento pleno e funcionalmente maduro.

Assim, a análise histológica da região 2, dos grupos experimentais (G) identificados por C e T (controle e tratado), tempo de tratamento (21 e 28 dias), Impedido e Desimpedido (I e D) revelou o que segue:

GCI-21dias: o ligamento periodontal nas áreas escolhidas revela, ora uma maior celularidade com células predominantemente jovens, fibras colágenas também mais jovens, aparentemente inseridas mais perpendicularmente e poucos espaços; ora área onde as células jovens e maduras estão em equilíbrio numérico, com o colágeno mais maduro, além de alguns vasos sanguíneos. A maioria dos espaços vistos na área correspondente ao ponto 2 representam artefatos de técnica (Figuras 4 e 5).

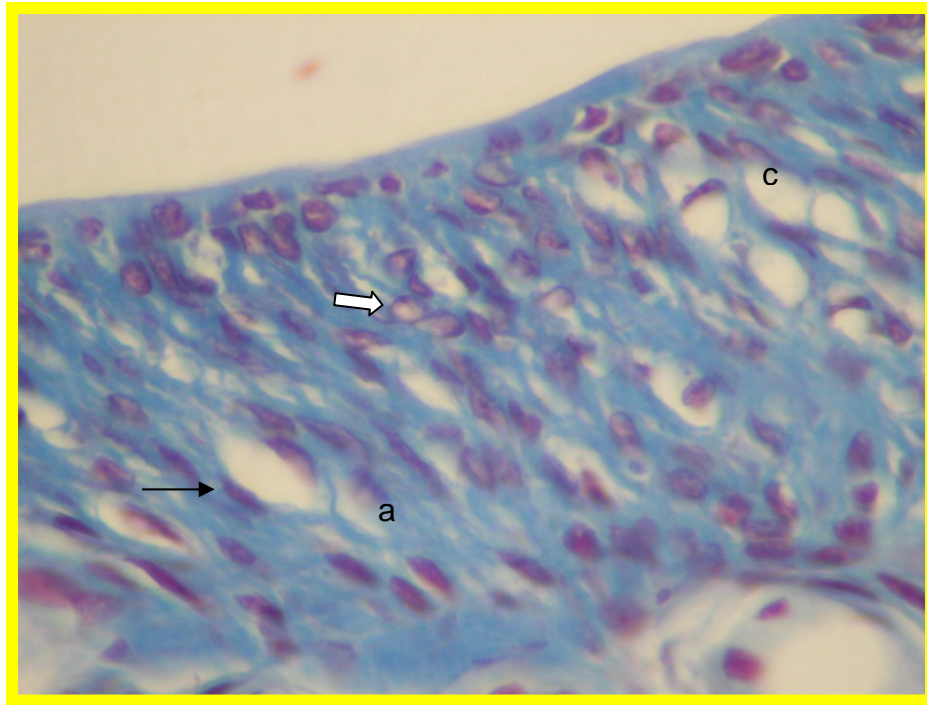


Figura 4- Fotomicrografia do ligamento periodontal de rato. GCI-21d; ponto 1; presença de colágeno maduro (a); fibroblastos (seta clara); fibrócitos (seta escura); e, espaços vazios (c).

Fixador: formalina tamponada 10%, pH 7,3

Coloração: Tricrômio de Masson

Aumento: 400 X

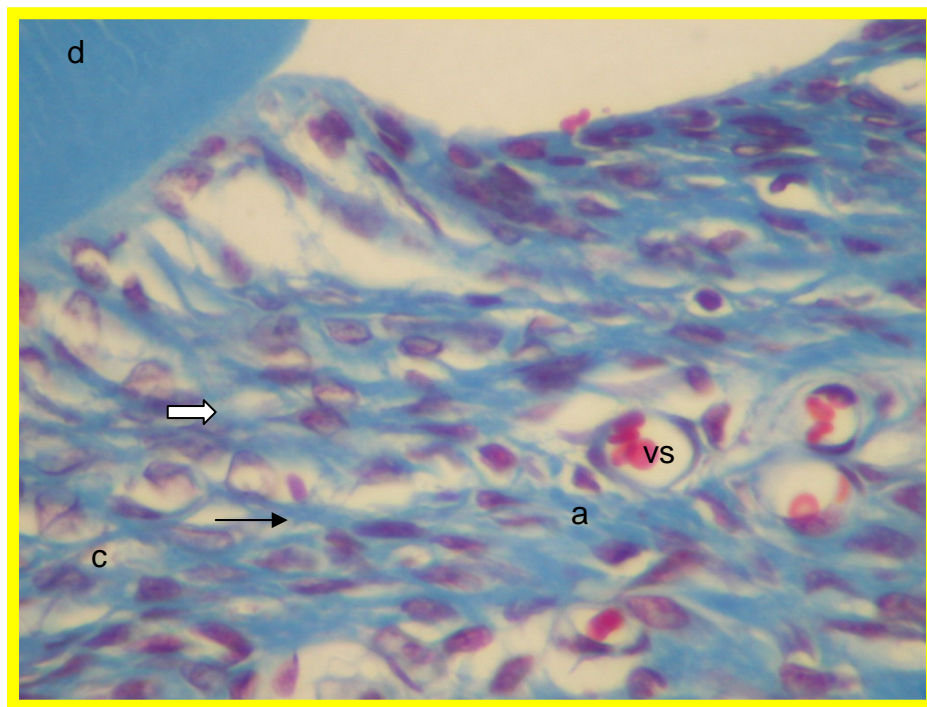


Figura 5- Fotomicrografia do ligamento periodontal de rato. GCI-21d; ponto 2; presença de colágeno maduro (a); fibroblastos (seta clara); fibrócitos (seta escura); espaços vazios (c); vasos sanguíneos (vs); dentina (d).

Fixador: formalina tamponada 10%, pH 7,3

Coloração: Tricrômio de Masson

Aumento: 400 X

GCD-21dias: o ligamento periodontal evidencia uma celularidade predominantemente jovem, fibras colágenas imaturas, aparentemente inseridas de forma mais oblíqua, além de uma quantidade espaços bastante significativa; em alguns pontos podem ser observados a presença de colágeno mais maduro bem como células mais maduras e vaso sanguíneos. (Figuras 6 e 7)

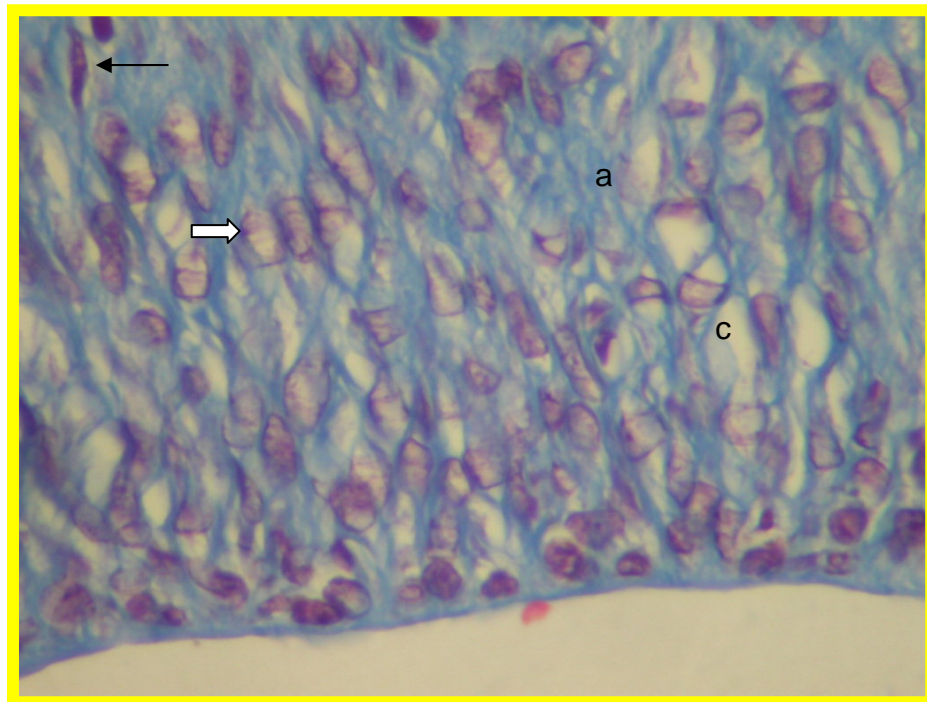


Figura 6- Fotomicrografia do ligamento periodontal de rato. GCD-21d; ponto 1; presença de colágeno imaturo (a); fibroblastos (seta clara); fibrócitos (seta escura); espaços vazios (c).

Fixador: formalina tamponada 10%, pH 7,3

Coloração: Tricrômio de Masson

Aumento: 400 X

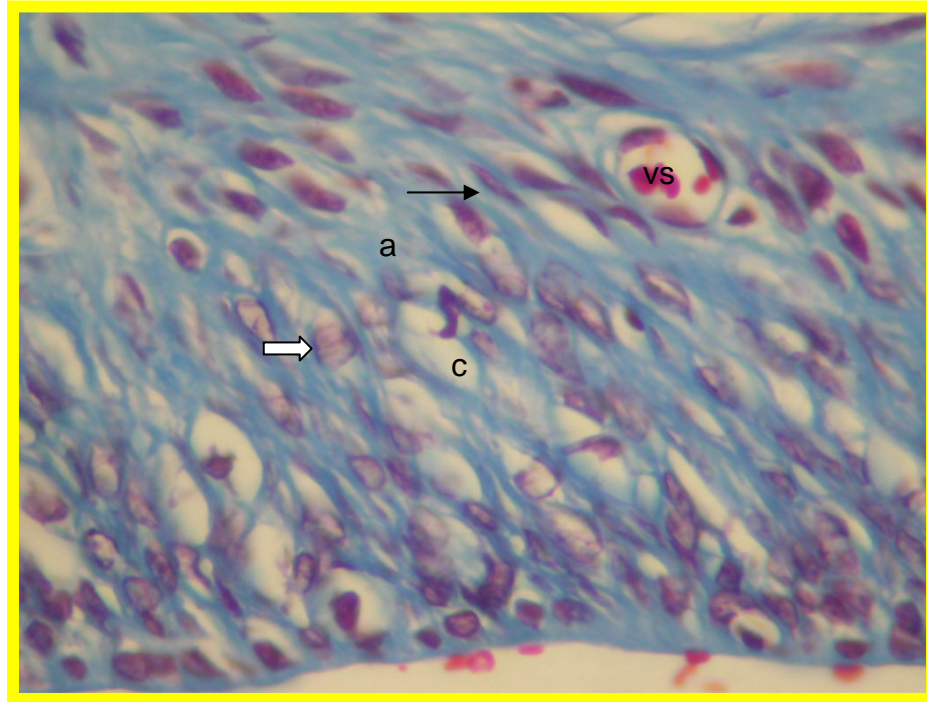


Figura 7- Fotomicrografia do ligamento periodontal de rato. GCD-21d; ponto 2; presença de colágeno imaturo (a); fibroblastos (seta clara); fibrócitos (seta escura); espaços vazios (c); vasos sanguíneos (vs).

Fixador: formalina tamponada 10%, pH 7,3

Coloração: Tricrômio de Masson

Aumento: 400 X

GCI-28dias: o ligamento periodontal evidencia ora o predomínio de uma celularidade mais madura, ora mais jovem, são encontrados também poucos espaços vazios e alguns vasos sanguíneos, quanto a direção de inserção das fibras, nota-se uma ligeira inclinação. (figuras 8 e 9)

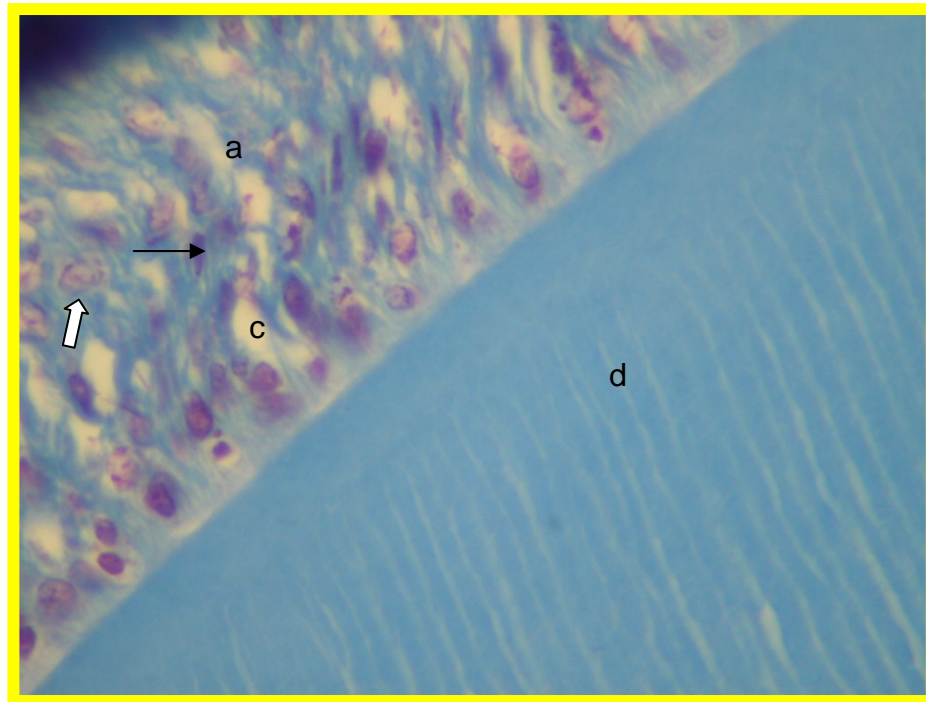


Figura 8- Fotomicrografia do ligamento periodontal de rato. GCI-28d; ponto 1; presença de colágeno maduro (a); fibroblastos (seta clara); fibrócitos (seta escura); espaços vazios (c); dentina (d).

Fixador: formalina tamponada 10%, pH 7,3

Coloração: Tricrômio de Masson

Aumento: 400 X

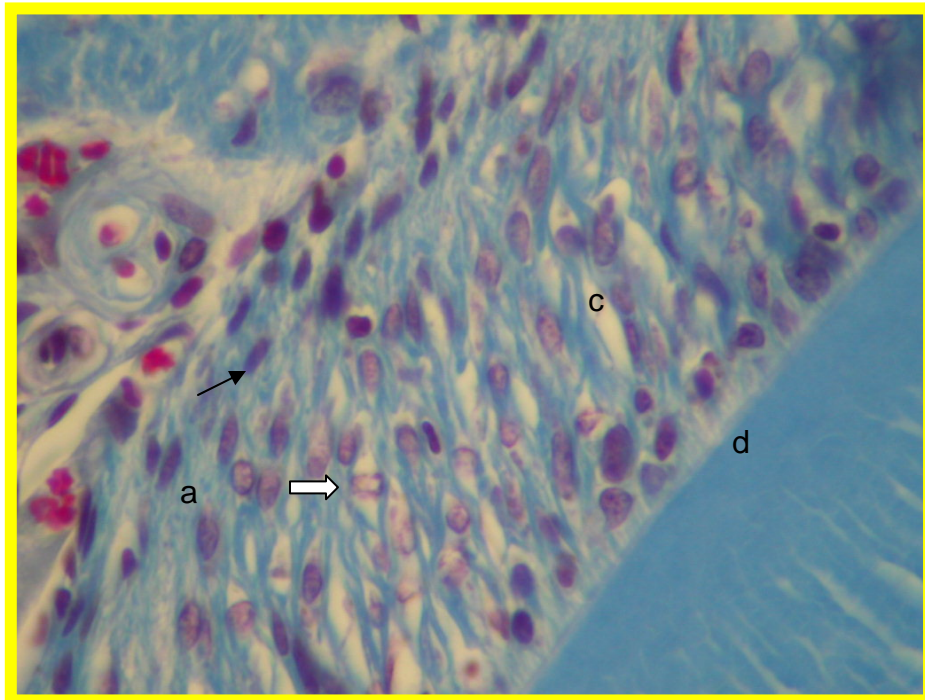


Figura 9- Fotomicrografia do ligamento periodontal de rato. GCI-28d; ponto 2; presença de colágeno maduro (a); fibroblastos (seta clara); fibrócitos (seta escura); espaços vazios (c); dentina (d).

Fixador: formalina tamponada 10%, pH 7,3

Coloração: Tricrômio de Masson

Aumento: 400 X

GCD-28dias: o ligamento periodontal está predominantemente composto por uma celularidade jovem e fibras colágenas imaturas que, aparentemente inserem-se de forma mais perpendicular no ponto 1 e mais obliquamente no ponto 2, além disso, nota-se uma presença mais intensa de espaços vazios no ponto 1. (figuras 10-11)

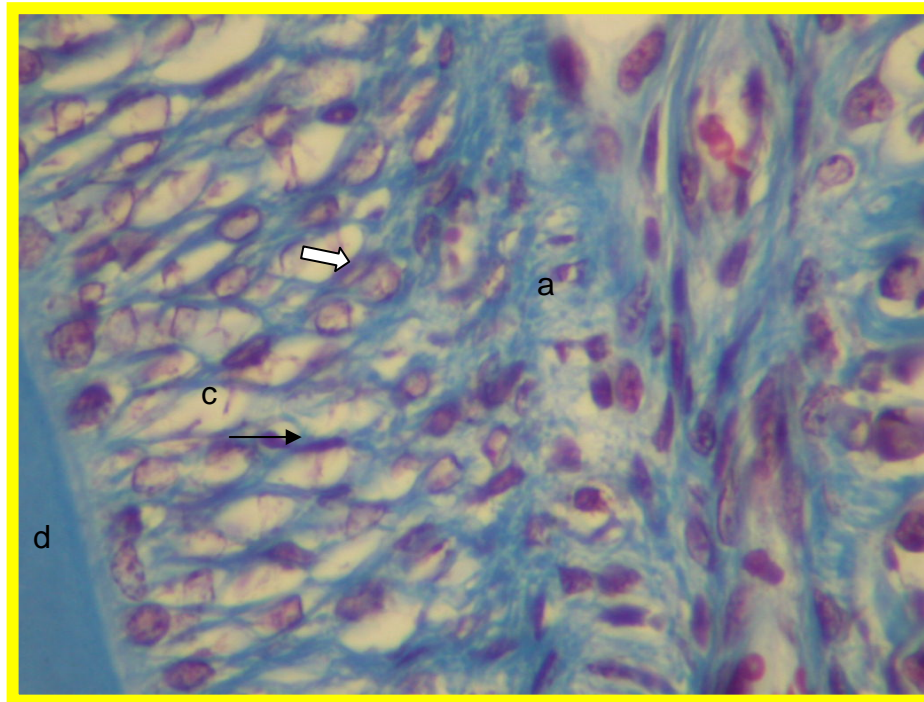


Figura 10- Fotomicrografia do ligamento periodontal de rato. GCD-28d; ponto 1; presença de colágeno imaturo (a); fibroblastos (seta clara); fibrócitos (seta escura); espaços vazios (c); dentina (d).

Fixador: formalina tamponada 10%, pH 7,3

Coloração: Tricrômio de Masson

Aumento: 400 X

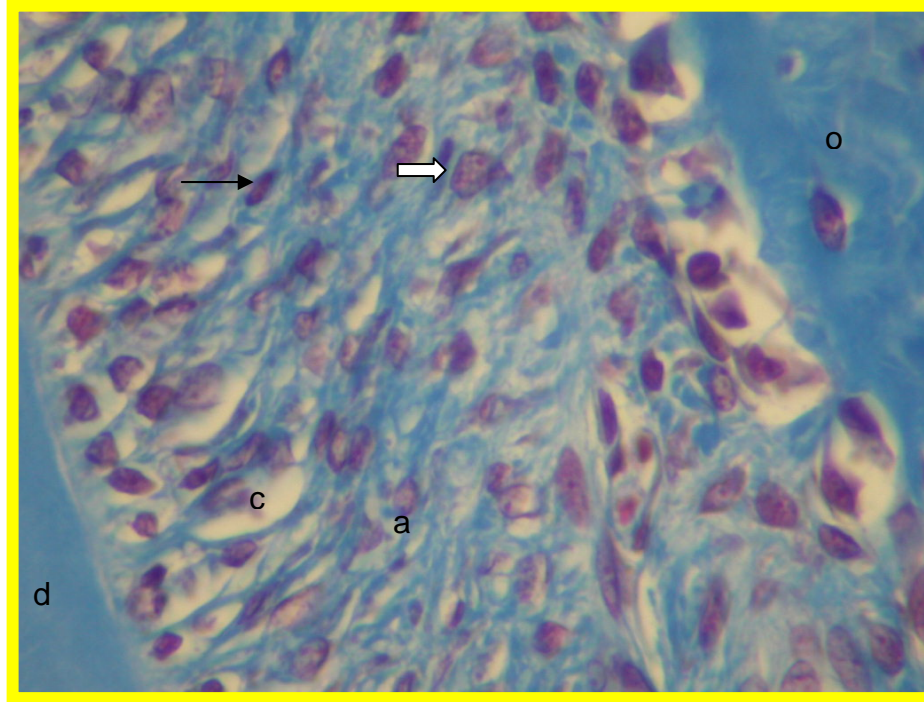


Figura 11- Fotomicrografia do ligamento periodontal de rato. GCD-28d; ponto 2; presença de colágeno imaturo (a); fibroblastos (seta clara); fibrócitos (seta escura); espaços vazios (c); dentina (d); osso alveolar (o).

Fixador: formalina tamponada 10%, pH 7,3

Coloração: Tricrômio de Masson

Aumento: 400 X

GTI-21dias: o ligamento periodontal apresenta uma celularidade mais jovem e fibras colágenas mais imaturas e, poucos espaços vazios no ponto 1, já no ponto 2, pode ser observado uma predominância celular mais madura, contudo, as fibras colágenas presentes demonstram características de atrofia, além da presença de vaso sanguíneo. (figuras 12-13)

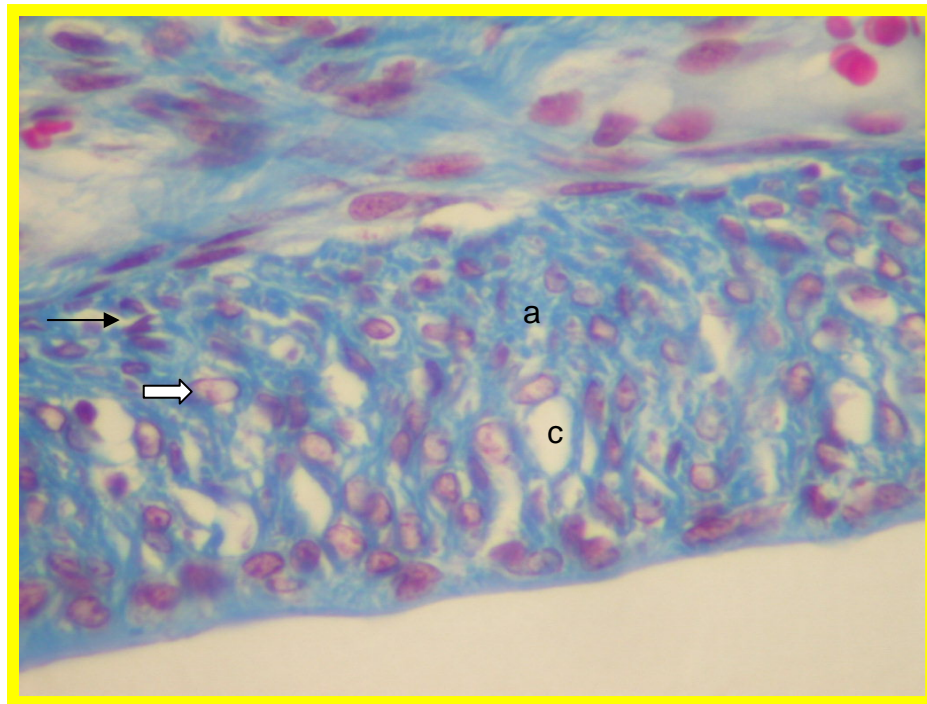


Figura 12- Fotomicrografia do ligamento periodontal de rato. GTI-21d; ponto 1; presença de colágeno imaturo (a); fibroblastos (seta clara); fibrócitos (seta escura); espaços vazios (c).

Fixador: formalina tamponada 10%, pH 7,3

Coloração: Tricrômio de Masson

Aumento: 400 X

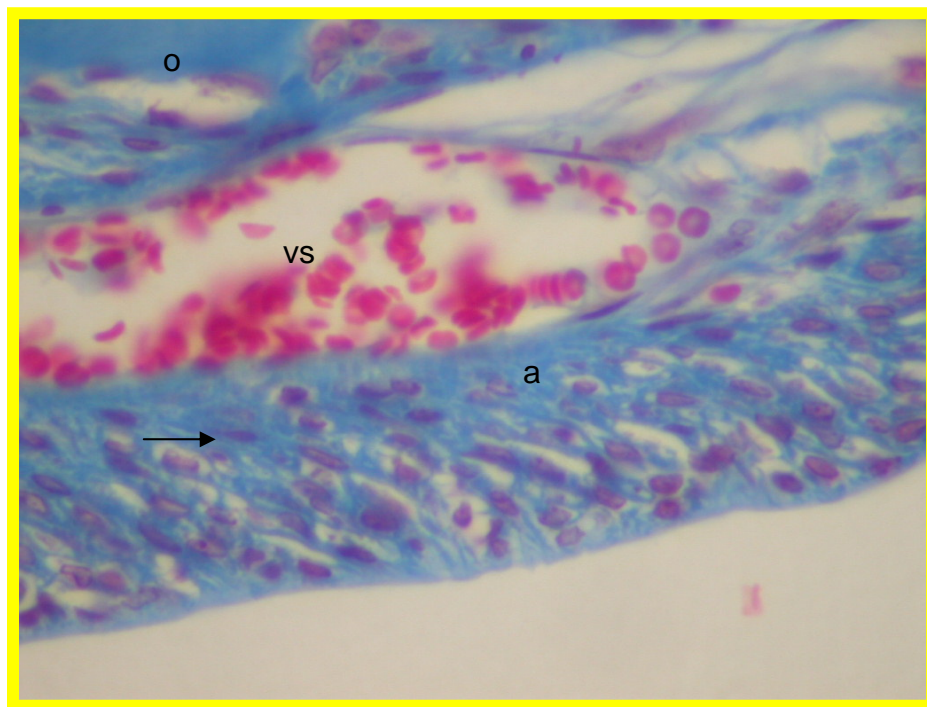


Figura 13- Fotomicrografia do ligamento periodontal de rato. GTI-21d; ponto 2; presença de colágeno atrófico (a); fibrócitos (seta escura); espaços vazios (c); vasos sanguíneos (vs); osso alveolar (o).

Fixador: formalina tamponada 10%, pH 7,3

Coloração: Tricrômio de Masson

Aumento: 400 X

GTD-21dias: o ligamento periodontal, apresenta uma celularidade predominantemente jovem, quanto às fibras colágenas, demonstram aspectos ora amorfo, como visto no ponto 1, ora imaturo, como visto no ponto 2, onde também podem ser vistas as presenças espaços vazios. No ponto 1 também pode ser visto a presença e um vaso sanguíneo. (figuras 14 e 15)

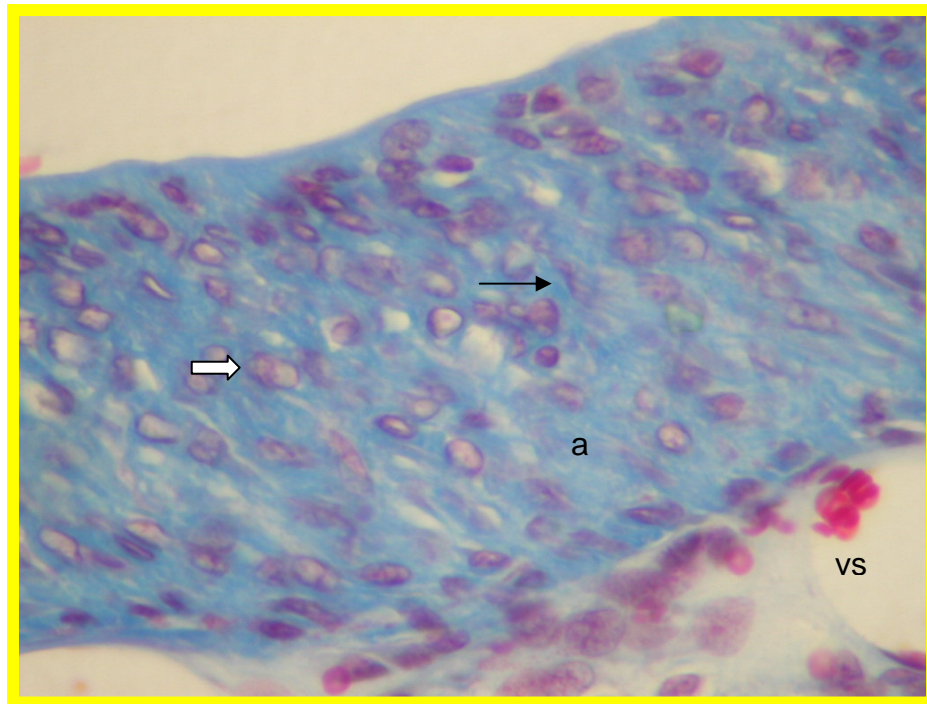


Figura 14- Fotomicrografia do ligamento periodontal de rato. GTD-21d; ponto 1; presença de colágeno atrófico (a); fibrócitos (seta escura); vasos sanguíneos (vs).

Fixador: formalina tamponada 10%, pH 7,3

Coloração: Tricrômio de Masson

Aumento: 400 X

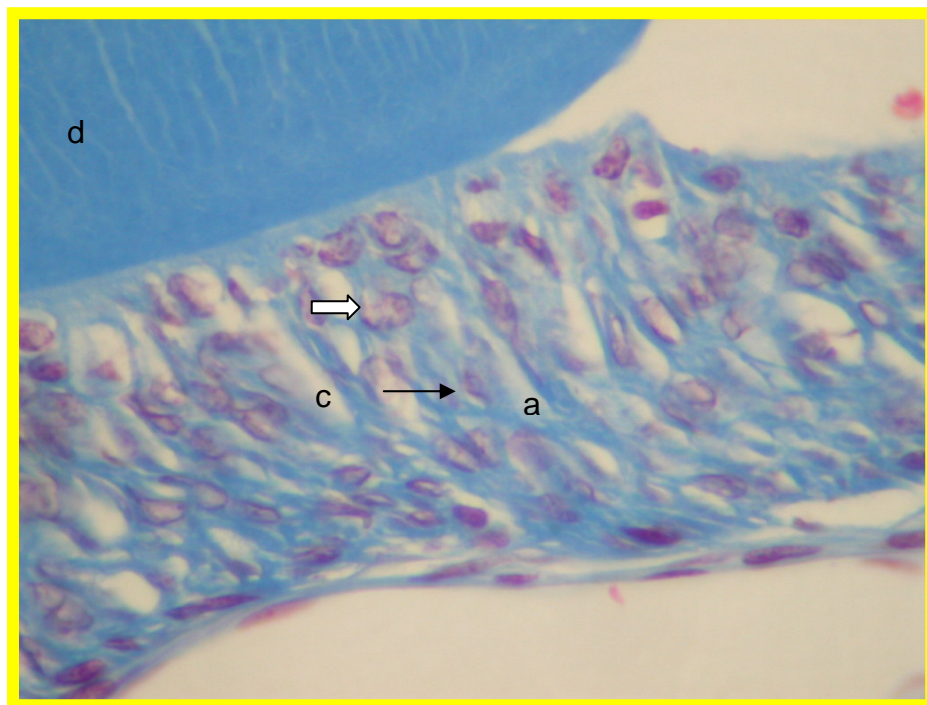


Figura 15- Fotomicrografia do ligamento periodontal de rato. GTD-21d; ponto 2; presença de colágeno atrófico (a); fibrócitos (seta escura); fibroblastos (seta clara); espaços vazios (c); dentina (d).

Fixador: formalina tamponada 10%, pH 7,3

Coloração: Tricrômio de Masson

GTI-28dias: o ligamento periodontal, apresenta uma celularidade predominantemente madura, com as fibras colágenas demonstrando aspectos atróficos, além do que ,no ponto 2 podem ser visualizados vasos sanguíneos. (figuras 16 e 17)

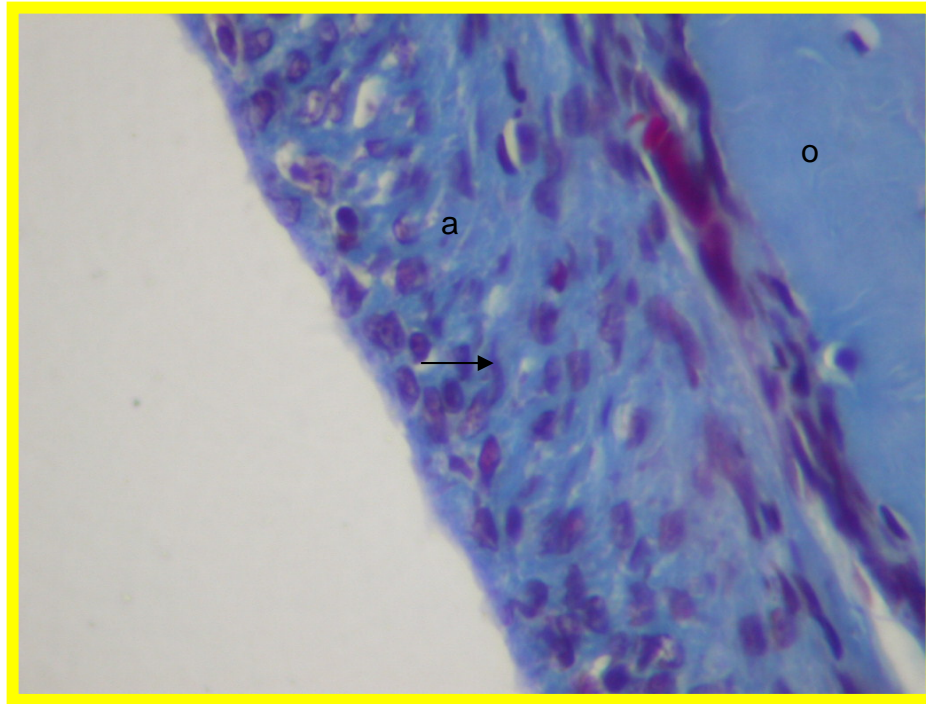


Figura 16- Fotomicrografia do ligamento periodontal de rato. GTD-21d; ponto 1; presença de colágeno atrófico (a); fibrócitos (seta escura); osso alveolar (o).

Fixador: formalina tamponada 10%, pH 7,3

Coloração: Tricrômio de Masson

Aumento: 400 X

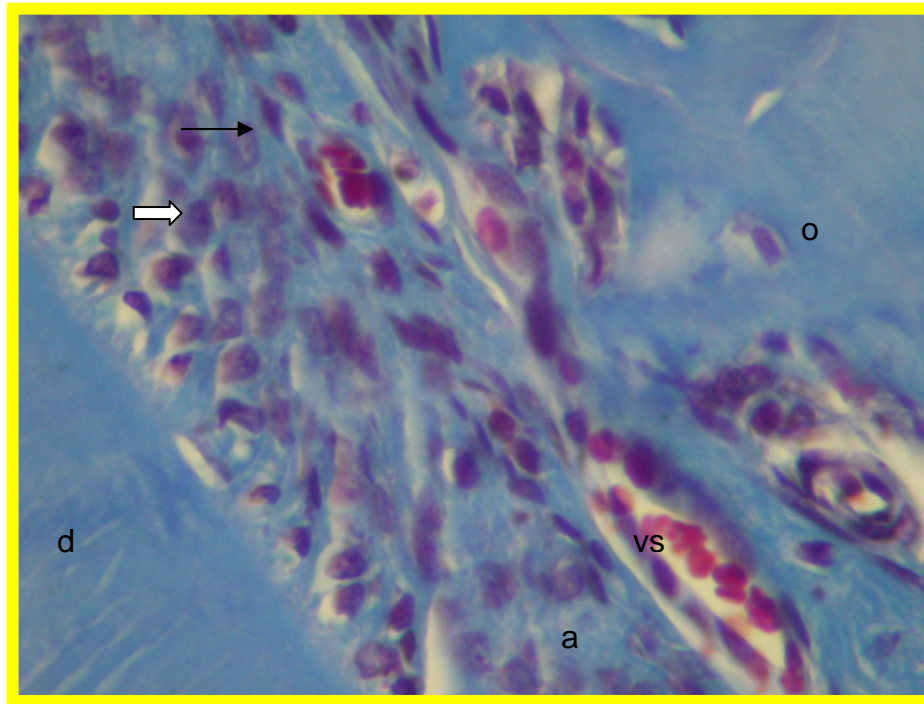


Figura 17- Fotomicrografia do ligamento periodontal de rato. GTD-21d; ponto 2; presença de colágeno atrófico (a); fibrócitos (seta escura); fibroblasto (seta clara); dentina (d); osso alveolar (o).

Fixador: formalina tamponada 10%, pH 7,3

Coloração: Tricrômio de Masson

Aumento: 400 X

GTD-28dias: o ligamento periodontal, apresenta uma celularidade predominantemente imatura, com fibras colágenas jovens e presença de poucos espaços vazios no ponto 1, enquanto no ponto 2 pode ser visualizado uma tendência ao equilíbrio entre as células maduras e jovens, além disso, encontramos a presença de fibras colágenas ora com padrões de normalidade ora com padrões de atrofia e, grande quantidade de espaços vazios. (figuras 18 e 19)

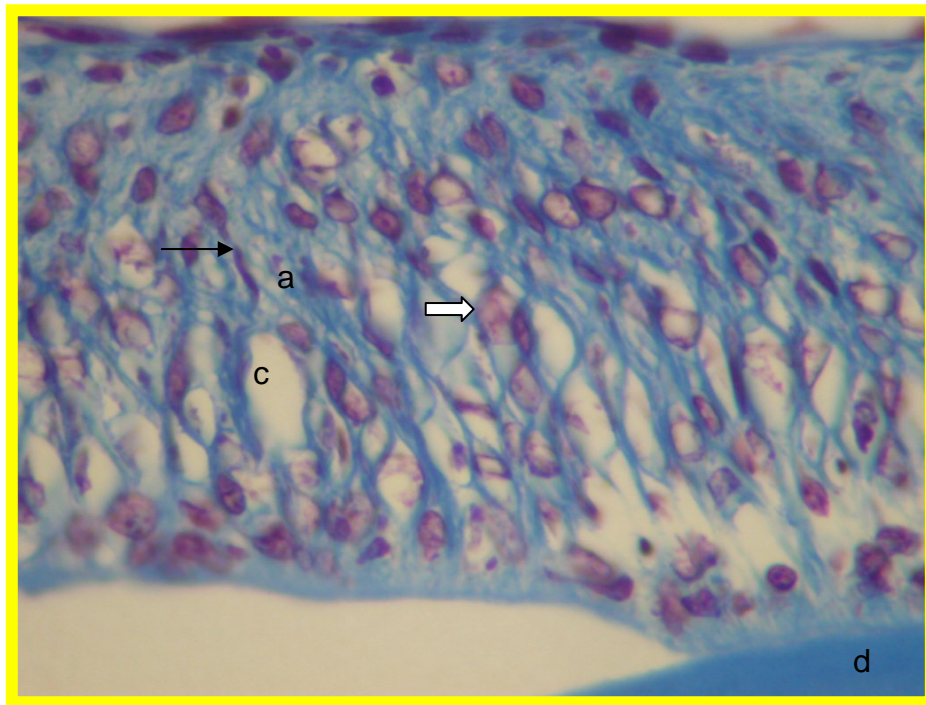


Figura 18- Fotomicrografia do ligamento periodontal de rato. GTD-28d; ponto 1; presença de colágeno atrófico (a); fibrócitos (seta escura); fibroblasto (seta clara); espaços vazios (c); dentina (d).

Fixador: formalina tamponada 10%, pH 7,3

Coloração: Tricrômio de Masson

Aumento: 400 X

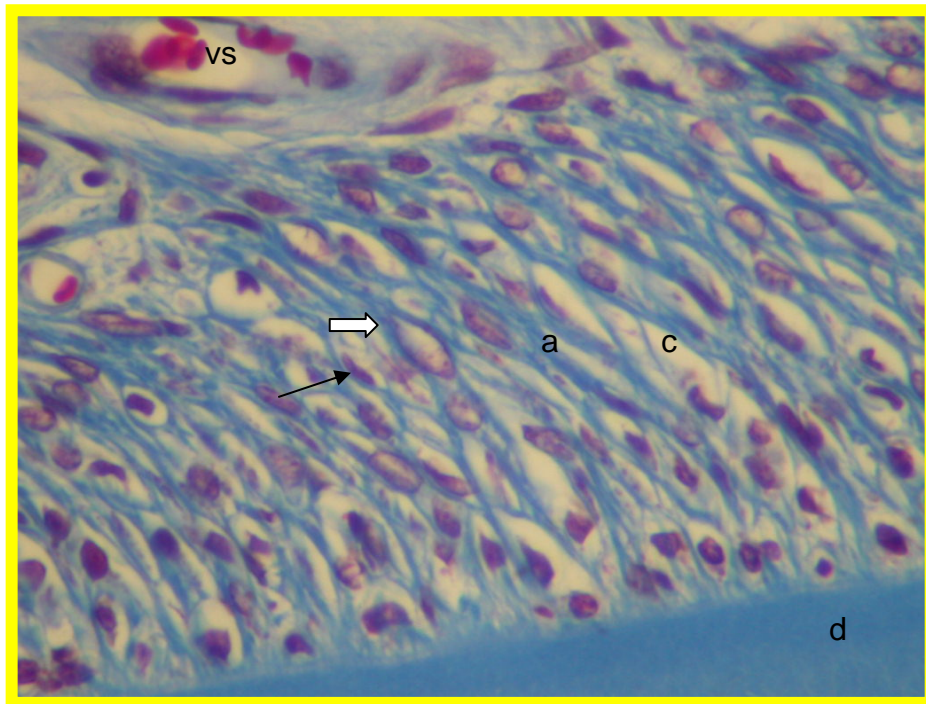


Figura 19- Fotomicrografia do ligamento periodontal de rato. GTD-28d; ponto 2; presença de colágeno atrófico (a); fibrócitos (seta escura); fibroblastos (seta clara); espaços vazios (c); dentina (d).

Fixador: formalina tamponada 10%, pH 7,3

Coloração: Tricrômio de Masson

Aumento: 400 X

ANÁLISE QUANTITATIVA

ANIMAIS COM 21 DIAS

Com relação a análise quantitativa, a contagem de fibroblastos, fibrócitos, fibras colágenas e espaços vazios, permite dizer que, de acordo com a tabela 1 não há diferença estatisticamente significativa quanto ao número de fibroblastos e espaços vazios (SF) nas três regiões entre os quatro grupos experimentais.

Quanto aos fibrócitos, encontramos diferenças estatisticamente significantes na região 5 quando comparado o grupo controle impedido e o tratado desimpedido, com valores médios, respectivamente, de $198,6 \pm 26,4$ e $277,6 \pm 55,0$. Quanto às fibras colágenas, a diferença estatisticamente significativa agora se dá entre os grupos controle desimpedido e tratado desimpedido, com respectivos valores iguais a $190,7 \pm 33,4$ e $298,20 \pm 96,7$.

As contagens das estruturas avaliadas nos quatro grupos estão apresentadas na Tabela n °2.

Tabela 2- Distribuição das medidas segundo tratamento e desimpedimento

Medida Avaliada	Região	Controle Impedido		Controle Desimpedido		Tratado Impedido		Tratado Desimpedido	
		média	desvio-padrão	média	desvio-padrão	média	desvio-padrão	média	desvio-padrão
FIBROBLASTOS	R2	113.6	11.4	120.6	29.0	125.1	23.9	97.4	15.2
	R4	75.4	22.9	97.6	12.6	99.9	13.6	91.8	15.0
	R5	80.3	7.7	65.6	39.2	88.3	15.2	93.0	29.9
FIBROCITOS	R2	163.6	22.9	195.6	42.6	167.1	17.3	179.8	22.6
	R4	228.4	33.9	226.0	45.9	194.5	31.7	259.8	54.3
	R5	198.6	26.4	245.6	40.1	203.4	34.0	277.6	55.0
FIBRAS COLAGENAS	R2	283.0	26.3	269.0	18.8	325.9	76.3	279.7	19.9
	R4	260.6	22.3	256.4	32.4	287.5	9.7	318.8	71.4
	R5	225.4	21.9	190.7	33.4	255.0	27.2	298.2	96.7
ESPACOS VAZIOS	R2	72.3	30.5	90.8	28.4	97.0	8.7	90.3	23.6
	R4	109.9	13.6	126.0	35.9	95.8	13.6	101.0	11.0
	R5	130.2	14.1	168.1	64.0	113.9	41.2	122.4	25.2

* ANOVA

A tabela 2 mostrou que na região 5, para os fibrócitos existe diferença significativa ($p=0,021$) entre os grupos, o que se confirma pela tabela 2, sendo a interação tratamento e Desimpedimento significativa (0,018) quando comparada com o grupo controle impedido, apresentando média menor no grupo controle impedido $198,6 \pm 26,4$ do que no grupo tratado desimpedido $277,6 \pm 55,0$. Fibras colágenas também apresentou diferença significativa ($p = 0,38$) na região R5, porém, a comparação de cada um dos grupos com o grupo controle impedido não mostrou diferença significativa (tabela 3). A investigação da diferença significativa entre os grupos através do teste de tukey, mostrou que somente os grupos controle desimpedido e tratado desimpedido apresentaram diferença significativa para fibras colágenas na região R5 ($p = 0,029$).

As demais medidas não apresentaram diferença significativa.

Tabela 3- Comparação com o Grupo Controle Impedido (sem efeito de tratamento sem efeito de Impedimento)

Grupo Comparado	Valor- p*		
	Controle Desimpedido (Efeito do Desimpedimento)	Tratado Impedido (Efeito do Tratamento)	Tratado Desimpedido (Efeito da interação Tratamento e Desimpedimento)
Medida - Região			
Fibroцитos R5	0.995	0.195	0.018
Fibras Colagenas R5	0.724	0.624	0.119

* Teste de Dunnet

Os resultados da avaliação das contagens nos dentes direito (impedido) e esquerdo (desimpedido) dos animais com e sem hipotireoidismo podem ser vistos na Tabela nº4. As diferenças no grupo Controle ocorreram no número de fibras colágenas na região 2 e no número de espaços vazios nas regiões 2, 4 e 5. No grupo Tratado, por outro lado, foram detectadas diferenças estatisticamente significativas no número de fibrócitos na região 4 e no número de espaços vazios da região 4.

Tabela 4- Comparação entre dentes Direito (impedido) e Esquerdo (desimpedido) dentro de cada grupo.

Grupo	Variable	Região	Dente Direito		Dente Esquerdo (Desimpedido)		Valor-p*
			média	desvio-padrão	média	desvio-padrão	
Controle	Fibroblastos	R2	145.2	17.94	120.6	29.03	0.110
		R4	89.4	20.16	97.6	12.6	0.076
		R5	88.2	13.52	65.6	39.23	0.566
Desimpedido	Fibroblastos	R2	133	14.34	195.6	42.6	0.865
		R4	176	19.56	226	45.94	0.307
		R5	184.4	22.96	245.6	40.1	0.376
	Fibras Colagenas	R2	256.45	34.02	268.95	18.76	0.017
		R4	286.05	22.76	256.4	32.44	0.113
		R5	268	16.18	190.65	33.37	0.074
Espaços Vazios	R2	103.8	30.65	90.8	28.4	0.008	
	R4	77.8	38.25	125.95	35.89	0.002	
	R5	94.55	27.25	168.1	63.98	0.022	
Tratado	Fibroblastos	R2	129.4	23.46	97.4	15.21	0.498
		R4	94.2	18.65	91.8	14.96	0.726
		R5	110.6	17.05	93	29.87	0.181
Desimpedido	Fibroblastos	R2	159.4	26.44	179.8	22.57	0.395
		R4	197	62.78	259.8	54.3	0.005
		R5	216.8	42.82	277.6	54.99	0.091
	Fibras Colagenas	R2	283.45	25.24	279.7	19.91	0.548
		R4	304.5	65.92	318.75	71.42	0.941
		R5	272.5	71.36	298.15	96.68	0.084
Espaços Vazios	R2	89.35	26.2	90.25	23.63	0.927	
	R4	99.5	42.66	100.95	11.01	0.027	
	R5	123.15	15.91	122.35	25.21	0.930	

*Teste T Pareado

ANIMAIS COM 28 DIAS

Com relação a análise quantitativa, a contagem de fibroblastos, fibrócitos, fibras colágenas e espaços vazios, permite dizer que, de acordo com a tabela 5 não há diferença estatisticamente significativa quanto ao número de fibroblastos nas regiões 2 e 4 entre os quatro grupos experimentais, mas na região 5 a comparação entre o grupo controle impedido e o tratado desimpedido, apresenta diferença estatisticamente significativa entre eles, com valores médios, respectivamente, de $73,1 \pm 11,5$ e $29,2 \pm 9,3$. Quanto aos espaços vazios (SF), a diferença estatisticamente significativa agora se dá entre os grupos controle desimpedido e tratado desimpedido, com respectivos valores iguais a $137,3 \pm 8,6$ e $89,0 \pm 19,1$.

As contagens das estruturas avaliadas nos quatro grupos estão apresentadas na Tabela n °5.

Tabela 5- Distribuição das contagens segundo tratamento e desimpedimento

Medida Avaliada	Região	Controle Impedido		Controle Desimpedido		Tratado Impedido		Tratado Desimpedido	
		média	desvio-padrão	média	desvio-padrão	média	desvio-padrão	média	desvio-padrão
FIBROBLASTOS									
	R2	106,4	27,1	106,6	10,9	87,6	26,9	92,0	18,4
	R4	81,4	22,5	83,0	20,0	70,0	39,4	53,6	16,5
	R5	73,1	11,5	58,4	40,2	59,9	19,7	29,2	9,3
FIBRÓCITOS									
	R2	180,1	24,0	169,6	25,4	197,1	53,7	204,0	22,9
	R4	214,3	16,7	290,6	46,0	212,3	88,0	264,2	18,1
	R5	206,7	28,8	305,6	113,5	226,0	44,8	272,2	40,8
FIBRAS COLÁGENAS									
	R2	261,0	20,0	237,4	16,1	283,8	15,8	283,5	13,6
	R4	237,7	10,8	242,8	34,0	278,0	38,4	246,8	27,5
	R5	217,4	7,1	219,6	43,5	247,5	35,6	206,8	34,0
ESPAÇOS VAZIOS									
	R2	105,5	11,6	137,3	8,6	85,2	26,3	89,0	19,1
	R4	134,6	26,0	126,7	33,9	97,4	37,1	139,5	34,9
	R5	160,6	10,1	153,9	63,8	123,5	29,4	184,8	41,8

* ANOVA

Os resultados obtidos nos grupos com tratamento, quando comparados com o grupo Controle Impedido, mostraram valores significativamente menores nas contagens de fibroblastos na Região 5 do grupo Tratado e Desimpedido. Na Região 2 as diferenças foram detectadas em relação ao grupo Controle com Desimpedimento, apresentando maior valor nas contagens de espaços vazios (Tabela nº6). Comparando-se, então, dois a dois os grupos em relação às diferenças detectadas (ANOVA, Teste de Tukey como pós-teste), verificou-se que quanto às contagens de espaços vazios em R2 também há significativamente menores valores entre os animais com hipotireoidismo, seja com ou sem efeito do desimpedimento, e o grupo Controle Desimpedido ($p=0,001$ e $p=0,003$, respectivamente). Em relação às contagens de fibroblastos, não foram observadas outras diferenças ($p>0,05$).

Tabela 6- Comparação com o Grupo Controle Impedido (sem efeito de tratamento e sem efeito de Impedimento)

Medida - Região	Grupo Comparado (Valor - p*)		
	Controle Desimpedido (Efeito do Desimpedimento)	Tratado Impedido (Efeito do Tratamento)	Tratado Desimpedido (Efeito da interação Tratamento e Desimpedimento)
Fibroblastos R5	0,643	0,710	0,025
Espaços Vazios R2	0,032	0,209	0,355

* Teste de Dunnet

Os resultados da avaliação das contagens nos dentes direito (impedido) e esquerdo (desimpedido) dos animais com e sem hipotireoidismo podem ser vistos na Tabela nº7. As diferenças no grupo Controle ocorreram no número de fibrócitos na região R5 e de fibras colágenas nas regiões R4 e R5, e no número de espaços vazios nas Regiões 2 e 4. No grupo Tratado, por outro lado, não se detectou diferenças significativas entre o par de incisivos.

Tabela 7- Comparação entre dentes Direito (impedido) e Esquerdo (desimpedido) dentro de cada grupo.

Grupo	Variável	Região	Dente Direito		Dente Esquerdo (Desimpedido)		Valor-p*	
			média	desvio-padrão	média	desvio-padrão		
Controle Desimpedido	Fibroblastos	R2	119.6	26.45	106.6	10.9	0.170	
		R4	109.2	12.15	83	19.96	0.131	
		R5	97.8	13.44	58.4	40.19	0.091	
	Fibrócitos	R2	153.6	18.82	169.6	25.36	0.066	
		R4	191.6	40.63	290.6	46.03	0.055	
		R5	154	20.54	305.6	113.54	0.028	
	Fibras Colágenas	R2	244.95	22.96	237.35	16.11	0.179	
		R4	234.82	31.82	242.8	33.97	0.012	
		R5	230.05	34.94	219.55	43.54	0.030	
	Espaços Vazios	R2	123.45	23.69	137.25	8.55	0.014	
		R4	137.35	35.07	126.65	33.94	0.035	
		R5	141.15	33.46	153.85	63.84	0.103	
	Tratado Desimpedido	Fibroblastos	R2	104.2	19.79	92	18.37	0.418
			R4	69.6	11.97	53.6	16.49	0.258
			R5	64.6	20.38	29.2	9.28	0.662
Fibrócitos		R2	156.4	22.35	204	22.86	0.242	
		R4	210.2	26.15	264.2	18.12	0.514	
		R5	213.8	61.9	272.2	40.83	0.280	
Fibras Colágenas		R2	266.2	20.57	283.45	13.61	0.198	
		R4	271.5	17.03	246.8	27.53	0.084	
		R5	225.9	19.08	206.75	34.02	0.600	
Espaços Vazios	R2	121.45	26.38	89	19.11	0.346		
	R4	115.6	19.68	139.5	34.89	0.531		
	R5	146.9	19.84	184.8	41.76	0.136		

*Teste T Pareado

COMPARAÇÃO ENTRE OS SUBGRUPOS DE 21 E 28 DIAS

Foram avaliadas também as alterações entre os animais que pertenciam ao mesmo subgrupo experimental, porém, com a variação no período de tempo, ou seja, 21 ou 28 dias.

Nessa condição, encontramos variações estatisticamente significativas em todas as comparações, que podem ser observadas nas tabelas 7, 8, 9 e 10.

Tabela 8- Comparação entre 21 e 28 dias para o grupo Controle Impedido.

Medida Avaliada	Região	Controle Impedido				Valor-p*
		21 dias		28 dias		
		média	desvio-padrão	média	desvio-padrão	
FIBROBLASTOS						
	R2	113.6	11.4	106.4	27.1	0.599
	R4	75.4	22.9	81.4	22.5	0.687
	R5	80.3	7.7	73.1	11.5	0.277
FIBROCITOS						
	R2	163.6	22.9	180.1	24.0	0.298
	R4	228.4	33.9	214.3	16.7	0.428
	R5	198.6	26.4	206.7	28.8	0.656
FIBRAS COLAGENAS						
	R2	283.0	26.3	261.0	20.0	0.174
	R4	260.6	22.3	237.7	10.8	0.072
	R5	225.4	21.9	217.4	7.1	0.461
ESPACOS VAZIOS						
	R2	72.3	30.5	105.5	11.6	0.053
	R4	109.9	13.6	134.6	26.0	0.096
	R5	130.2	14.1	160.6	10.1	0.004

* Teste T de Student

Houve diferença significativa somente em espaços vazios na região R5 na comparação do grupo controle impedido entre 21 e 28 dias, sendo maior a quantidade de espaços vazios aos 28 dias $160,6 \pm 10,1$ do que em 21 dias $130,2 \pm 14,1$.

Tabela 9- Comparação entre 21 e 28 dias para o grupo Controle Desimpedido.

Medida Avaliada	Região	Controle Desimpedido				Valor-p*
		21 dias		28 dias		
		média	desvio-padrão	média	desvio-padrão	
FIBROBLASTOS	R2	120.6	29.0	106.6	10.9	0.342
	R4	97.6	12.6	83.0	20.0	0.204
	R5	65.6	39.2	58.4	40.2	0.782
FIBROCITOS	R2	195.6	42.6	169.6	25.4	0.275
	R4	226.0	45.9	290.6	46.0	0.057
	R5	245.6	40.1	305.6	113.5	0.298
FIBRAS COLAGENAS	R2	269.0	18.8	237.4	16.1	0.021
	R4	256.4	32.4	242.8	34.0	0.536
	R5	190.7	33.4	219.6	43.5	0.273
ESPACOS VAZIOS	R2	90.8	28.4	137.3	8.6	0.008
	R4	126.0	35.9	126.7	33.9	0.976
	R5	168.1	64.0	153.9	63.8	0.734

* Teste T de Student

Houve diferença significativa entre fibras colágenas ($p=0,021$) e espaços vazios ($p=0,008$) ambos na região R2, entre as medias obtidas aos 21 dias e as obtidas aos 28 dias. No grupo Controle Desimpedido.

Tabela 10- Comparação entre 21 e 28 dias para o grupo tratado Impedido.

Medida Avaliada	Região	Tratado Impedido				Valor-p*
		21 dias		28 dias		
		desvio- média	padrão	desvio- média	padrão	
FIBROBLASTOS	R2	125.1	23.9	87.6	26.9	0.048
	R4	99.9	13.6	70.0	39.4	0.147
	R5	88.3	15.2	59.9	19.7	0.034
FIBROCITOS	R2	167.1	17.3	197.1	53.7	0.268
	R4	194.5	31.7	212.3	88.0	0.682
	R5	203.4	34.0	226.0	44.8	0.396
FIBRAS						
COLAGENAS	R2	325.9	76.3	283.8	15.8	0.261
	R4	287.5	9.7	278.0	38.4	0.607
	R5	255.0	27.2	247.5	35.6	0.719
ESPACOS						
VAZIOS	R2	97.0	8.7	85.2	26.3	0.369
	R4	95.8	13.6	97.4	37.1	0.930
	R5	113.9	41.2	123.5	29.4	0.685

* Teste T de Student

Houve diferença significativa entre fibroblastos nas regiões R2 ($p=0,048$) e R5 ($p=0,034$) nas médias obtidas nos 21 dias e nos 28 dias.

Tabela 11- Comparação entre 21 e 28 dias para o grupo tratado Impedido.

Medida Avaliada	Região	Tratado Desimpedido				Valor-p*
		21 dias		28 dias		
		desvio- média	padrão	desvio- média	padrão	
FIBROBLASTOS	R2	97.4	15.2	92.0	18.4	0.626
	R4	91.8	15.0	53.6	16.5	0.005
	R5	93.0	29.9	29.2	9.3	0.002
FIBROCITOS	R2	179.8	22.6	204.0	22.9	0.131
	R4	259.8	54.3	264.2	18.1	0.868
	R5	277.6	55.0	272.2	40.8	0.864
FIBRAS						
COLAGENAS	R2	279.7	19.9	283.5	13.6	0.737
	R4	318.8	71.4	246.8	27.5	0.069
	R5	298.2	96.7	206.8	34.0	0.081
ESPACOS						
VAZIOS	R2	90.3	23.6	89.0	19.1	0.929
	R4	101.0	11.0	139.5	34.9	0.046
	R5	122.4	25.2	184.8	41.8	0.026

* Teste T de Student

Houve diferença significativa entre espaços vazios nas regiões R4 ($p=0,046$) e R5 ($p=0,026$) nas médias obtidas nos 21 dias e nos 28 dias.

Foi observado também, de forma não mensurada, que os dentes desimpedidos dos animais tratados, apresentavam velocidade de erupção mais lenta que os dentes desimpedidos dos animais não tratados, pois nas datas estipuladas para a execução do desimpedimento, eles ainda não haviam atingido o ponto de oclusão.

DISCUSSÃO

COOPER et al. (1984), ao analisarem a farmacologia do metimazol em diversas concentrações e, com a checagem dos níveis de T₄ após 1 semana e após 1 mês, concluiu que a dosagem de 0,05% de metimazol na água de beber “ad libitum”, era suficiente para induzir o hipotireoidismo já a partir de 1 semana e manter esse quadro por 1 mês. No presente estudo, foi empregado a mesma forma de administração e concentração, mas, ao invés de ser utilizado o princípio ativo, utilizou-se da droga comercial (Tapazol[®]) e, por medida de segurança, somente após um período de 2 semanas de administração da droga é que se procedeu a checagem dos níveis de T₄ no soro, pelo método da eletroquimioluminescência.

O ligamento periodontal do incisivo inferior de rato permite estabelecer correlação com o correspondente humano visto que este último para alguns autores é formado por tecido conjuntivo frouxo (MATENA, 1973; FREEMAN, 2004; KATCHBURIAN & ARANA, 2004), enquanto para outros, é formado por tecido conjuntivo denso (BERKOVITZ, 2003). Os resultados obtidos neste estudo experimental permitem dizer que no rato, as diferentes regiões do ligamento, ora exibe aparência densa, ora de frouxo.

De outro modo, as condições experimentais como desimpedimento, não parecem afetar os componentes teciduais do ligamento (SHORE et al, 1982), nem mesmo os componentes bioquímicos da matriz extracelular (VAN DEN BOS & TONINO, 1984). Além disso, o hipotireoidismo materno, durante a gestação e lactação, também não prejudicou o conteúdo de Ca⁺² e P nos dentes da prole. (COCIRLA, et al., 1974). Pelos resultados obtidos neste estudo, tanto no aspecto qualitativo como quantitativo, foram encontradas diferenças morfológicas quando da comparação entre os grupos impedidos e desimpedidos; tratados e controles. Além disso, quando comparados os grupos: tratado e desimpedido (GTD) com tratado e impedido (GTI) com período total de experimentação de 28 dias, não foram encontradas diferenças estatisticamente significativas, o que indica que o hipotireoidismo é uma condição sistêmica de hipometabolismo que minimiza ou mesmo impede os efeitos do desimpedimento na erupção dental.

O dente contra-lateral não deveria ser utilizado como controle ideal, pois apresenta também um aumento na velocidade de erupção, ocasionado pelo maior desgaste sofrido por desempenhar o ato de roer suprindo as deficiências causadas pelo desimpedimento (RISNES et al. 1994).

Por essa razão, neste estudo, foi utilizado o grupo controle impedido, como grupo para comparação contra os outros três, nos quais foi utilizado algum tipo de tratamento e os testes estatísticos entre os quatro grupos simultaneamente foram deixados para estudos nas variáveis com diferenças significativas.

Já o hipotireoidismo agudo induzido experimentalmente aqui estudado, encontra eco quando do uso de drogas latirogênicas (TAVERNE, 1991) e se verifica a taxa de erupção, o autor é concordante com este trabalho, uma vez que o grupo tratado desimpedido também apresentou um retardamento na erupção, o que pode representar um metabolismo celular diminuído devido ao hipotireoidismo agudo induzido.

Ao serem observados os resultados estatísticos foi notado que quando comparados os animais de 21 e 28 dias, na condição de tratamento e sendo avaliada a ação do desimpedimento em relação ao controle contra-lateral, nos animais de 21 dias, encontrou-se diferença estatisticamente significativa entre os incisivos inferiores direito e esquerdo, já nos animais de 28 dias, o hipotireoidismo parecia inibir os efeitos do desimpedimento, não se encontrando diferenças estatisticamente significativas entre os dentes, essa observação leva a concluir que efeitos do hipotireoidismo induzido agudamente são acumulativos e portanto, dependem do tempo de tratamento realizado.

De TOLEDO et al., (1979), induziram o hipotireoidismo crônico usando o iodo radioativo (I^{131}) para destruir a glândula tiróide e observaram alterações degenerativas e necrose após 15 dias do tratamento, aspectos que se acentuaram após 30 , 45 e 60 dias, até atingir fibrose glandular aos 90 dias, contudo, com relação ao ligamento periodontal, foram relatadas alterações tênues após 30 dias da administração da droga. Neste estudo, os resultados do quadro de hipotireoidismo pareceram mais expressivos já a partir dos grupos com 21 dias de tratamento (GTI e GTD para 21 dias e, GTI e GTD para 28 dis), além disso, também foi observado no caso do ligamento periodontal, ao serem analisados os

resultados estatísticos, que os grupos que permaneceram por mais tempo sob tratamento apresentaram resultados mais significativos da ação do hipotireoidismo.

As observações, não mensuradas, porém extremamente evidentes, realizadas nas datas estipuladas para o desimpedimento, de que nos animais tratados existia um menor desenvolvimento do dente desimpedido, a ponto de ser executado o desimpedimento por rigidez da metodologia empregada, vem por confirmar os aspectos relatados por NEVILLE et al (1995), de que os dentes apresentam falhas quanto a erupção dental, mas não necessariamente quanto a sua formação.

CONCLUSÕES

1. O emprego da droga comercial (Tapazol[®]) provou ser eficiente na indução do hipotireoidismo, após 14 dias do início de sua administração.
2. As alterações qualitativas encontradas nos grupos tratados, com presença de grande quantidade de células jovens e pouca quantidade de fibras colágenas, parecem indicar que estas alterações não são dependentes de um maior ou menor número de células, mas sim de sua morfologia e função.
3. Os resultados da análise quantitativa da ação do hipotireoidismo são mais evidentes nos animais pertencentes aos grupos com 28 dias de administração da droga, quando comparados aos animais com 21 dias de administração, portanto, este fato parece indicar que as manifestações do hipotireoidismo acentuam-se com o decorrer do tempo de exposição a ação do metimazol.
4. Quando comparados o ligamento periodontal dos incisivos inferior direito e esquerdo nos animais tratados com 28 dias de administração da droga, não foi encontrada diferença estatisticamente significativa entre o grupo impedido e o desimpedido, levando a crer que as alterações do metabolismo oriundas do hipotireoidismo atenuaram ou mesmo inibiram as manifestações provenientes do desimpedimento.

REFERÊNCIAS BIBLIOGRÁFICAS

1. MATENA, V.; Periodontal ligament of lat incisor tooth. **Journal Periodontology**, 44: 629-35, 1973.
2. FREEMAN, E. Periodontium. In: TEM CATE, A. R.; Development of the periodontium. In: TEM CATE, A. R.; **Oral histology** –. 4th ed. St. Louis: Mosby, 1994. p. 276-312.
3. KATCHBURIAN, E.; ARANA, V.; Periodonto. In: KATCHBURIAN, E.; ARANA, V.; **Histologia e embriologia oral – texto – atlas – correlações clinicas**. 2^a ed. Buenos Aires: Editorial Médica Panamericana; Rio de Janeiro: Guanabara koogan, 2004. p. 275-326.
4. BERKOVITZ, B. K. B.; HOLLAND, G. R.; MOXHAM, B. J.; Periodontal Ligament. In: **Oral anatomy, histology and embriology**. 3th ed. Philadelphia, Mosby, 2003. p180-204.
5. JUNQUEIRA, L. C.; CARNEIRO, J.; Tecido conjuntivo. In: JUNQUEIRA, L. C.; CARNEIRO, J.; **Histologia básica**. 8^a ed. Rio de Janeiro: Guanabara koogan, 1995. p. 69-93.
6. SILVA, M. A. J. **Estudo morfométrico dos compartimentos de várias regiões do ligamento periodontal de incisivos de ratos em condições de erupção alterada pelo deimpedimento e pela vimblastina**. Piracicaba, 1997. (Tese – Mestrado – Universidade Estadual de Campinas).
7. KIRKHAM, J.; ROBINSON, C.; PHULL, J. K.; SHORE, R. C.; MOSHAM, B. J.; BERKOVITZ, B. K. B.; The effect of rate of eruption on periodontal ligament glycosylaminoglycan content and enamel formation in the rat incisor. **Cell & Tissue Research**, 274: 413-9, 1993.
8. RISNES, S.; SEPTIER, D.; GOLDBERG, M., Acceleratederuption of rat lower incisor. Relationship between impeded and unimpeded eruption rates, rate of attrition, tooth length, and production of dentin and enamel. **Connective Tissue Research**, 32(1-4): 183-9, 1995.

9. JUNQUEIRA, L. C.; CARNEIRO, J.; Glândulas endócrinas. In: JUNQUEIRA, L. C.; CARNEIRO, J.; **Histologia básica**. 8ª ed. Rio de Janeiro: Guanabara koogan, 1995. p. 331-54.
10. NELSON, D. L.; COX, M. M.; Integração e regulação hormonal do metabolismo dos mamíferos. In: NELSON, D. L.; COX, M. M.; **Lehninger – princípios de bioquímica**. 3ª ed. São Paulo: Sarvier, 2002. p. 682-709.
11. McDERMOTT, M. T.; RIDGWAY, E. C. Diagnosis and treatment of hypothyroidism. In: COOPER D. S. **Medical management of thyroid disease**. Marcel Dekker, Inc., 2001. p. 135-86.
12. KUMAR, V.; ABBAS, A. K.; FAUSTO, N.; O sistema endócrino. In: KUMAR, V.; ABBAS, A. K.; FAUSTO, N.; **Robbins & Cotran Patologia – Bases Patológicas das doenças**. 7ª ed. Rio de Janeiro Elsevier Editora Ltda. 2005. p. 1207-82.
13. ROSENBLATT, M.; DANIELS, G. H.; Endocrinologia – fisiopatologia da tiróide. In: SMITH JR., L. H.; THIER, S. O.; **Fisiopatologia – os princípios biológicos da doença**. 2ª ed. São Paulo: Panamericana, 1990. p. 448-56, 512-36.
14. NEVILLE, B. W.; DAMM, D. D.; ALLEN, C. M.; BOUQUOT, J. E.; Oral manifestations of systemic disease. In: NEVILLE, B. W.; DAMM, D. D.; ALLEN, C. M.; BOUQUOT, J. E. **Oral & maxillofacial pathology**. Pennsylvania: W. B. Saunders Company, 1995. p. 594-626.
15. COOPER, D. S.; KIEFFER, J. D.; SAXE, V.; MOVER, H.; MALOOF, F.; RIDGWAY, E. C.; Methimazole Pharmacology in the rat: studies using a newly developed radioimmunoassay for methimazole. **Endocrinology**, 114(3): 786-93, 1984.
16. OREN, R.; HILZENRAT, N.; MAARAVI, Y.; YAARI, A.; SIKULER, E.; Hemodynamic effects of hypothyroidism induced by methimazole in normal and portal hypertensive rats. **Digestive Diseases and Sciences**, 40(9): 1941-5, 1995.
17. FRANCAVILLA, S.; CORDESCHI, G.; PROPERZI, G.; DI CICCIO, L.; JANNINI, E. A.; PALMERO, S. et al. Effect of thyroid hormone on the pré- and post-natal development of the rat testis. **Journal of Endocrinology**, 121: 35-42, 1991.

18. MUNHOZ, C. O. C.; TOSELLO, D. O.; FERNANDEZ, G. A.; MERZEL, J.; Thyroid function in hemidecorticate rats. **Brazilian J. Med. Biol. Res.**, 21: 949-55, 1988.
19. STEIGMAN, S.; MICHAELI, Y.; YITZHAKI, M.; WEINREB, M.; A three-dimensional evaluation of the effects of functional occlusal forces on the morphology of dental and periodontal tissues of the rat incisor. **Journal of Dental Research**, 68: 1269-74, 1989.
20. MANDARIM-DE-LACERDA, C. A.; Estereologia. In: MANDARIM-DE-LACERDA, C. A.; **Manual de quantificação morfológica: morfometria, alometria, estereologia**. 2ª ed. Rio de Janeiro: CEBIO, 1994. p. 54-75.
21. SHORE, R. C.; MOXHAM, B. J.; BERKOVITZ, B. K. B.; A quantitative comparison of the ultrastructure of impeded and unimpeded rat incisors. **Archives of Oral Biology**, 27: 423-30, 1982.
22. VAN DEN BOS, T.; TONINO, G. J. M.; Composition and metabolism of the extracellular matrix in the periodontal ligament of impeded and unimpeded rat incisors. **Archives of Oral Biology**, 29(11): 893-7, 1984.
23. COCIRLA, E.; OPREA, I.; DASCALU, R.; ZEGREANU, O.; Contenu mineral des dents dans l'hypothyroidie expérimentale. **Revue D'Odonto-Stomatologie**, 3(4): 311-3, 1974.
24. TAVERNE, A. A. R.; Lathyrisms and the half-life of collagen. **Australian Orthodontic Journal**, 12(2): 110-5, 1991.
25. TOLEDO, S.; BOZZO, L.; NASCIMENTO, A.; SALLUM, A.W. Changes of the thyroid gland and periodontal tissues of marmosets related to experimental hypothyroidism. **Rev. Bras. De Pesquisas Med. Biol.**, 12(2-3): 141-6, 1979.

Livros Grátis

(<http://www.livrosgratis.com.br>)

Milhares de Livros para Download:

[Baixar livros de Administração](#)

[Baixar livros de Agronomia](#)

[Baixar livros de Arquitetura](#)

[Baixar livros de Artes](#)

[Baixar livros de Astronomia](#)

[Baixar livros de Biologia Geral](#)

[Baixar livros de Ciência da Computação](#)

[Baixar livros de Ciência da Informação](#)

[Baixar livros de Ciência Política](#)

[Baixar livros de Ciências da Saúde](#)

[Baixar livros de Comunicação](#)

[Baixar livros do Conselho Nacional de Educação - CNE](#)

[Baixar livros de Defesa civil](#)

[Baixar livros de Direito](#)

[Baixar livros de Direitos humanos](#)

[Baixar livros de Economia](#)

[Baixar livros de Economia Doméstica](#)

[Baixar livros de Educação](#)

[Baixar livros de Educação - Trânsito](#)

[Baixar livros de Educação Física](#)

[Baixar livros de Engenharia Aeroespacial](#)

[Baixar livros de Farmácia](#)

[Baixar livros de Filosofia](#)

[Baixar livros de Física](#)

[Baixar livros de Geociências](#)

[Baixar livros de Geografia](#)

[Baixar livros de História](#)

[Baixar livros de Línguas](#)

[Baixar livros de Literatura](#)
[Baixar livros de Literatura de Cordel](#)
[Baixar livros de Literatura Infantil](#)
[Baixar livros de Matemática](#)
[Baixar livros de Medicina](#)
[Baixar livros de Medicina Veterinária](#)
[Baixar livros de Meio Ambiente](#)
[Baixar livros de Meteorologia](#)
[Baixar Monografias e TCC](#)
[Baixar livros Multidisciplinar](#)
[Baixar livros de Música](#)
[Baixar livros de Psicologia](#)
[Baixar livros de Química](#)
[Baixar livros de Saúde Coletiva](#)
[Baixar livros de Serviço Social](#)
[Baixar livros de Sociologia](#)
[Baixar livros de Teologia](#)
[Baixar livros de Trabalho](#)
[Baixar livros de Turismo](#)