

Universidade Federal do Rio Grande do Sul

Faculdade de Medicina

Programa de Pós-Graduação em Medicina: Ciências Médicas

**Estudo de uma família com segregação  
simultânea de duas doenças ligadas ao X**

Aluno: Dantón Melgar

Orientador: Prof<sup>o</sup> Roberto Giugliani

Dezembro / 2008

# **Livros Grátis**

<http://www.livrosgratis.com.br>

Milhares de livros grátis para download.

Universidade Federal do Rio Grande do Sul

Faculdade de Medicina

Programa de Pós-Graduação em Medicina: Ciências Médicas

**Estudo de uma família com segregação  
simultânea de duas doenças ligadas ao X**

Aluno: Dantón Melgar

Orientador: Prof<sup>o</sup> Roberto Giugliani

Dissertação submetida ao Programa de pós-graduação  
em Medicina: Ciências Médicas para a obtenção do  
Título de Doutor

Dezembro / 2008

## **AGRADECIMENTOS**

À minha esposa Soraia e filhos Santiago e Nicolas por esperar e acompanhar minhas viagens.

À todo o Serviço de Genética Médica do Hospital das Clínicas de Porto Alegre.

À Dra. Diane Marinho por sua colaboração clínica.

Ao Hospital del Ojo de Santa Cruz de la Sierra, ao Dr. Cesar Padilla pelos exames clínicos.

A Dra. Sandra Leistner Segal por seu total apoio ao projeto e a miha pessoa.

**LISTA DE ABREVIATURAS**

EIM	Erros inatos do metabolismo
DL	Doença Lisossômica
AR	Autossômico Recessivo
MPS	Mucopolissacaridose
MPS II	Mucopolissacaridose II ou Doença de Hunter
DNA	Ácido desoxiribonucleico
D	Dioptrias
IDS	Iduronato-2-sulfatase
IDS-2	Iduronato-2-sulfatase Pseudogene
GAG	Glicosaminoglicanos
ARMS-PCR	Amplification Restriction Mutation System – Reção em cadeia da polimerase
SSCP	Polimorfismo de conformação de fitas simples
MYP	Locus para miopia alta

## SUMÁRIO

LISTA DE ABREVIATURAS .....	4
LISTA DE TABELAS DA REVISÃO DA LITERATURA .....	6
LISTA DE FIGURAS DA REVISÃO DA LITERATURA .....	7
LISTA DE TABELAS E FIGURAS DOS ARTIGOS.....	8
RESUMO.....	9
ABSTRACT.....	10
I. INTRODUÇÃO .....	11
II REVISÃO DA LITERATURA.....	12
II.1. HERANÇA LIGADA AO X .....	12
II.2. ERROS INATOS DO METABOLISMO.....	13
II.3. DOENÇAS LISOSSÔMICAS .....	14
II.4. MUCOPOLISSACARIDOSES.....	16
II.5. MUCOPOLISSACARIDOSE II.....	22
II.7. O GRUPO ÉTNICO ISOLADO .....	30
III. OBJETIVOS .....	31
IV. BIBLIOGRAFIA .....	32
V. ARTIGO I.....	35
VI. ARTIGO II .....	47
VII. CONSIDERAÇÕES FINAIS.....	62
VIII. ANEXO .....	63

**LISTA DE TABELAS DA REVISÃO DA LITERATURA**

Tabela 1 .....17

Tabela 2 .....29

**LISTA DE FIGURAS DA REVISÃO DA LITERATURA**

Figura 1 .....25



**LISTA DE TABELAS E FIGURAS DOS ARTIGOS****Artigo I**

Figure 1. 1 .....	45
Figure 1. 2 .....	45
Figure 1. 3 .....	46
Table 1. 1 .....	46

**Artigo II**

Figure 2. 1 .....	61
Table 2. 1 .....	60
Table 2. 2 .....	60

## RESUMO

### Objetivo

Analisar os aspectos clínicos, bioquímicos e moleculares uma família com vários membros afetados por duas doenças ligadas ao X: mucopolissacaridose II e miopia de alto grau.

### Métodos

Na avaliação familiar de um paciente com Mucopolissacaridose II se descobrem vários meninos afetados pela mesma doença e outros por miopia de alto grau. Os pacientes com MPS II foram estudados com testes clínicos, bioquímicos e moleculares. Os pacientes com miopia foram submetidos a um exame oftalmológico completo, incluindo retinografia, teste de Ishihara e eletroretinografia.

### Resultados e Discussão

O primeiro resultado encontrado na análise de DNA do caso índice foi uma mutação comum no exon 8 (G374G), presente em todos os meninos afetados e ausente nos irmãos normais. Surpreendentemente, a alteração encontrada nos hemizigotos não foi detectada nas heterozigotas obrigatórias, por razões não esclarecidas. Adicionalmente, quando da análise completa do gene da IDS foi encontrado nos afetados e portadoras um rearranjo complexo, com inversão entre o gene e o pseudogene, o que é provavelmente a causa da doença.

A miopia encontrada em cinco meninos da mesma irmandade foi de -9 a -18 D. Três deles apresentavam nistagmo, e dois estrabismo. A retinografia mostrou mudanças fundoscópicas típicas. O eletroretinograma e o teste a cor de Ishihara foram normais.

### Conclusões

A mucopolissacaridose II é causada pela deficiência da enzima iduronato-2-sulfatase, codificada por um gene localizado na região Xq28, com elevada heterogeneidade observada em diferentes populações relatadas na literatura.

Em relação à miopia, os resultados encontrados na pesquisa bibliográfica revelaram 12 formas autossômicas e 2 ligadas ao X. A miopia de alto grau ligada ao X, com teste de cor normal, permite descartar a MYP1, enquanto a presença de nistagmo e de estrabismo descarta a MYP13.

A presença de duas doenças ligadas ao X em uma mesma família parece ser muito rara, não tendo sido descrita previamente na literatura.

## **ABSTRACT**

### **Purpose**

To study the clinical, biochemical and molecular aspects of a family with several members affected by two X-linked diseases: mucopolysaccharidosis II and high-grade myopia.

### **Methods:**

On the family study of a patient with Mucopolysaccharidosis II it was discovered several boys affected by the same disease and others by high-grade myopia. The patients with MPS II were studied with clinical, biochemical and molecular tests. The patients with myopia were submitted to a complete ophthalmologic evaluation, including retinography, Ishihara test and electroretinography.

### **Results and Discussion**

The first result found on the DNA analysis of the index case was a common mutation on exon 8 (G374G), also found in all affected boys but not on their normal brothers. The abnormality found on the affected patients was not found on the obligatory carriers, due to reasons so far not understood. In addition, on the full analysis of the IDS gene it was found a complex rearrangement, with inversion involving gene and pseudogene, which is probably the cause of the disease.

The myopia found in five boys of the same sibship was of -9 to -18 D. Three of them presented nystagmus, and two strabismus. The retinography showed typical fundoscopic findings. The electroretinogram and the Ishihara color test were normal.

### **Conclusions**

The mucopolysaccharidosis II is caused by the deficiency of the enzyme iduronate-2-sulfatase, codified by a gene mapped to Xq28, with high heterogeneity observed in different populations, reported on the literature.

Concerning the myopia, the results found on the bibliography search indicated 12 autosomic and 2 X-linked forms. The X-linked high-grade myopia, with normal color test, allow us to discard MYP1. The presence of nystagmus and strabismus discards MYP13.

The occurrence of two X-linked diseases in the same family seems to be very rare, and was not described previously in the literature.

## I. INTRODUÇÃO

As doenças genético-metabólicas foram inicialmente caracterizadas como entidades clínicas, com o diagnóstico sendo estabelecido baseado unicamente nas características clínicas dos pacientes. Logo que o defeito bioquímico de muitas doenças foi identificado, nelas se tornou possível o diagnóstico enzimático, o diagnóstico pré-natal e a detecção de portadores para essas condições. Também o diagnóstico pré-sintomático, por estudos familiares ou por triagem em massa, se torna uma possibilidade.

Com o maior número de casos diagnosticados houve progressos na caracterização dessas doenças, que passaram a ser freqüentemente relatadas na literatura. Um grupo de doenças emblemático entre os erros inatos do metabolismo são as mucopolissacaridoses, que englobam 11 diferentes defeitos enzimáticos, dos quais apenas um é ligado ao X (síndrome de Hurler ou MPS II).

Por outro lado, a miopia de algo grau, uma condição não tão rara, pode ser em alguns casos herdada de modo recessivo ligado ao X. A associação de duas doenças genéticas recessivas ligadas ao X na mesma família não foi até agora relatada na literatura, sendo este um modelo interessante para estudos clínicos, familiares, bioquímicos e moleculares. Ainda, a ocorrência de múltiplos pacientes afetados em diferentes gerações de uma família extensa oferece uma oportunidade única para avaliar a heterogeneidade e tentar identificar as suas causas.

## II REVISÃO DA LITERATURA

### II.1. HERANÇA LIGADA AO X

Os cromossomos X e Y, responsáveis pela determinação do sexo, são distribuídos de modo diferente para homens e mulheres nas famílias. Por este motivo, os fenótipos determinados pelos genes do cromossomo X têm uma distribuição sexual característica. A herança de fenótipos recessivos ligados ao X segue um padrão bem definido e facilmente reconhecível. Tipicamente, os homens que recebem o cromossomo X com a mutação apresentam o fenótipo associado. Se as mulheres que tem o X com a mutação não apresentam o fenótipo associado, por terem um outro X com o alelo selvagem, a condição é rotulada como “recessiva ligada ao X”. Se as mulheres apresentam o fenótipo com apenas um X com a mutação, a condição seria “dominante ligada ao X” (1), Além disso, existem publicações que propõem modificar as regras de herança recessiva e dominante ligada ao X, substituindo por herança ligada ao X, com a explicação de que é frequente encontrar fenótipos de doença ligados ao X em mulheres portadoras de doenças recessivas ligadas ao X (2).<sup>1</sup>

---

<sup>1</sup> O autor tem duas publicações ao respeito em 2004 e 2006, ele prefere citar as publicações de 2004, comunicação pessoal.

## II.2. ERROS INATOS DO METABOLISMO

Os erros inatos do metabolismo (EIM) são um grupo grande e heterogêneo composto por muitos defeitos, a maioria deles relacionados com processos de síntese, degradação, transporte e acúmulo de moléculas nos seres humanos.

Desde uma perspectiva fisiopatológica pode se classificar em doenças de:

1. Moléculas complexas onde os sintomas são permanentes, progressivos e independentes de eventos intercorrentes e não estão relacionados com a ingestão de alimentos, incluem aqui os transtornos lisossomais, peroxissomais, do transporte e processamento intracelular e erros da síntese de colesterol.

2. Com intoxicação inicial, que são erros do metabolismo intermediário produzindo uma intoxicação aguda, por acumulação de compostos danosos próximos ao bloqueio metabólico. Aqui estão compreendidas as aminoacidopatias, a maioria das acidemias orgânicas, defeitos do ciclo da uréia e intolerância aos açúcares.

3. O metabolismo energético, consistente em erros do metabolismo intermediário com sintomas ocasionados pela deficiência na produção ou utilização de energia, afetando o fígado, miocárdio, músculos e cérebro. Compreendem doenças como glicogenoses, distúrbios da gliconeogênese, acidemias lácticas, defeitos da oxidação dos ácidos graxos, do ciclo de Krebs e da cadeia respiratória mitocondrial (3).

Estes defeitos são herdados geneticamente e são causados pela ausência ou deficiência de uma proteína. A maioria dos EIM é herdada de modo autossômico recessivo, alguns são autossômicos dominantes e outros são ligados ao X (dominantes ou recessivos).

### **II.3. DOENÇAS LISOSSÔMICAS**

As Doenças lisossômicas (DL) são caracterizadas por uma deficiência genética de uma hidrolase lisossômica específica, o que resulta no acúmulo de substratos nos tecidos e sua excreção pela urina (4).

São normalmente classificadas de acordo com a natureza do material não digerido que se acumula, como por exemplo, os glicosaminoglicanos nas mucopolissacaridoses, os esfingolipídeos nas esfingolipidoses e os oligossacarídeos nas glicoproteinoses.

Os sintomas clínicos causados pelo acúmulo de macromoléculas são característicos para cada doença e dependem do tipo e da quantidade destas macromoléculas nas células e nos tecidos envolvidos e da atividade metabólica destas células.

A incidência estimada das doenças lisossômicas é de aproximadamente 1:5.000 nascidos vivos. Todas são herdadas de modo autossômico recessivo com exceção das doenças de Hunter, de Fabry e de Danon (5) que são ligadas ao cromossomo X.

Os genes que codificam a maioria das enzimas lisossômicas foram identificados e clonados permitindo a detecção de mutações em casos específicos. A análise das mutações encontradas em várias DL, indica que estas doenças são muito heterogêneas.

Esta heterogeneidade não é apenas observada dentro de doenças com a mesma deficiência enzimática, mas também dentro de famílias nas quais uma doença específica atravessa várias gerações (variação intrafamiliar). Isto sugere

que outros fatores, tanto genéticos como ambientais, possam afetar o fenótipo clínico. Entretanto, a base para esta variação ainda permanece incógnita na maioria dos casos e uma quantidade significativa de pesquisa nesta área é necessária para correlacionar mutações a eventos celulares que levam a doença.



## II.4. MUCOPOLISSACARIDOSES

As mucopolissacaridoses compreendem um grupo de doenças hereditárias causadas pela deficiência de enzimas lisossômicas necessárias para a degradação de glicosaminoglicanos (GAG), que se acumulam nos tecidos e estão presentes em concentrações elevadas na urina.

Os GAGs consistem em cadeias de polissacarídios unidos a um núcleo peptídico por uma ponte de xilosa. Cada polissacarídio contém 100 ou mais resíduos de açúcar unidos em unidades repetidas de dissacárido de ácido urônico e hexosamina sulfatada .

De uma maneira em geral, a degradação dos glicosaminoglicanos em lisossomas é iniciada por endoglicosidases como a hialuronidase, que quebra as cadeias longas de polissacarídeos em unidades menores. Depois que ocorre esta degradação limitada, os fragmentos são novamente degradados por hidrólises seqüenciais das terminações ainda não reduzidas. Esta segunda etapa é realizada por diversas hidrolases lisossomais, específicas para cada tipo de ligação. A ausência de qualquer uma das 11 enzimas comprometidas neste processo leva ao acúmulo intralisossomal de moléculas de glicosaminoglicanos incompletamente degradadas, fazendo com que os lisossomas repletos de glicosaminoglicanos se acumulem na célula, interferindo no funcionamento normal (4).

Os genes que codificam 11 enzimas conhecidas cuja deficiência leva a várias mucopolissacaridoses foram mapeados e seus defeitos identificados (Tab. 1).

**Tabela 1**  
Mucopolisacaridoses

<b>Tipo</b>	<b>Herança</b>	<b>GAGs na Urina</b>	<b>Enzima</b>	<b>Locus</b>
Hurler MPS I H	AR	DS, HS	Alfa-L-iduronidase	4p16.3
Hurler-Scheie MPS I H/S	AR	DS, HS	Alfa-L-iduronidase	4p16.3
Scheie MPS I S	AR	DS, HS	Alfa-L-iduronidase	4p16.3
Hunter MPS II forma severa	Ligado ao X	DS, HS	Iduronato sulfatase	Xq28
Hunter MPS II forma leve	Ligado ao X	DS, HS	Iduronato sulfatase	Xq28
Sanfilippo MPS III	AR	HS	A: Heparan N sulfamidase B: alfa-N-acetyl Glucosminidase C: Acetil-CoA-a-glucosaminide -N-acetiltransferase D: N-acetilglucosamine-6-sulfatase	17q-25.3 17q21 Crom 8 12q14
Morquio MPS IV tipos A e B	AR	A: KS C-6-S B: KD	A: N-acetilgalactosamine-6-sulfatase B: B-galactosidase	16q24.3
Maroteaux-Lamy MPS VI	AR	DS	Arilsulfatase B	5q13-q14
Sly MPS VII	AR	DS, HS, C4, 6S	B-glucoronidase	7q21-11
MPS IX	AR*	normal	Hialuronidase	3p21.3

AR: Autossômico recessivo. X: cromossomo X. \*provavelmente

Algumas características clínicas são comuns para a maioria das mucopolissacaridoses, como por exemplo, o curso crônico e progressivo e o comprometimento multissistêmico, principalmente esquelético, cardiopulmonar, da pele, córnea, fígado, baço, cérebro e meninges. No entanto, a relevância de alguns sintomas clínicos depende do tipo de substrato acumulado. Assim como o acúmulo de heparan sulfato, um componente das células do tecido nervoso, leva a sintomas predominantemente neurológicos, como ocorre nas síndromes de Hurler, Hunter e Sanfilippo. O acúmulo de queratan sulfato, um componente importante da córnea e das cartilagens, leva a opacidades corneanas e a alterações esqueléticas, sem compromisso neurológico, como se vê na síndrome de Mórquio. As valvulopatías e cardiomiopatías são mais freqüentes e mais graves nas mucopolissacaridoses aonde se acumula dermatan sulfato, como as mucopolissacáridoses I, II e VI.

Baixa estatura de início pós-natal: os pacientes com síndrome de Hurler podem ser grandes ao nascer, com velocidade de crescimento normal durante o primeiro ano de vida. A baixa estatura se produz posteriormente, como conseqüência das alterações ósseas apresentadas como um sintoma importante desta enfermidade.

Facies com aspecto sugestivo de doença de depósito (gargolismo): os pacientes afetados por mucopolissacaridose apresentam uma face característica com aspecto tosco, escafocefalia, fronte prominente, cabelo e sobrancelhas grossas, ponte nasal baixa e língua protruída, o que foi chamado comumente gargolismo.

Comprometimento ocular: como opacidade de córneas, complicações freqüentes como o glaucoma, atrofia do nervo óptico e a retinopatía degenerativa.

O paciente candidato a transplante de córnea deve ser avaliado quanto à presença de retinopatia, com o fim de excluir que esta seja a causa responsável da diminuição da acuidade visual.

Cardiopatias: valvulopatia, cardiomiopatia, fibroelastose endocárdica, hipertensão sistêmica e pulmonar, estenose arterial difusa, incluindo as artérias coronárias. A valvulopatia ou cardiomiopatia afetam 72% dos pacientes com mucopolissacaridose avaliados com ecocardiograma, achado que nem sempre é evidente ao exame clínico. A lesão mais comum é o espessamento da válvula mitral, associada a estenose ou insuficiência. Alguns estudos demonstram que existem alterações específicas para cada tipo de mucopolissacaridose. Por exemplo, a insuficiência mitral e a valvulopatia mais comum na doença de Hurler, e na forma grave da doença de Hunter. No entanto, o comprometimento valvular aórtico é mais freqüente na doença de Hurler/Scheie, de Scheie, de Morquio e Maroteaux-Lamy ou mucopolissacaridose tipo IH-S, I-S, IV e VI, respectivamente. As valvulopatias e cardiomiopatias são menos freqüentes e menos graves nas síndromes de Sanfilippo e de Mórquio (mucopolissacaridoses tipo III e tipo IV, respectivamente).

Visceromegalia: hepatoesplenomegalia, geralmente assintomática e associada à hérnia umbilical ou inguinal.

Comprometimento do sistema esquelético: as alterações esqueléticas típicas das mucopolissacaridoses se denominam disostoses múltiplas e incluem:

- Cranio: dolicocefalia secundária à sinostose da sutura sagital e sela turca alongada.
- Coluna vertebral: hipoplasia do odontóide nas mucopolissacaridoses I e IV, cifose toraco-lombar, vértebras com projeções em forma de boca de peixe, pedículos

alongados, platiespondilose, que é freqüente na mucopolissacaridose IV.

- Tórax: costelas em forma de remo, clavículas pequenas e engrossadas, escápula engrossada e elevada.
- Pelve e bacia: ossos ilíacos pequenos, ísquio e púbis alargadosengrossados e malformados e com teto oblíquo, subluxação da cabeça do fêmur, lesões similares à doença de Legg-Perthe's, coxa valga.
- Ossos longos: alargamento das diáfises (displasia metafisaria)
- Mãos: falanges pequenas, metacarpos com bases cônicas, ossos do carpo pequenos e irregulares. Os pacientes com mucopolissacaridose IV apresentam estreitamento das diáfises dos metacarpianos.
- Cabe destacar que outras doenças de depósito lisossômico, como as mucopolioses, a deficiência múltipla de sulfatases, as oligossacaridoses, entre elas a sialidose, e a gangliosidose GM1, também se associam a disostose múltipla.

Comprometimento articular: dedos em gatilho, redução da mobilidade articular (exceto na mucopolissacaridose IV) geralmente não dolorosa, com característica de mão em garra. Os pacientes podem apresentar artralguas, com resposta variável ao uso de analgésicos. A função articular anormal é secundária ao comprometimento metafisário e ao espessamento e fibrose da cápsula articular (6).

Comprometimento do aparelho respiratório: os pacientes apresentam infecções respiratórias de repetição e obstrução das vias aéreas superiores e inferiores, secundárias a hipertrofia da língua, das adenóides e das amígdalas. Também influem as anormalidades dos ossos faciais, o espessamento da mucosa traqueobrônquica e a redução das dimensões do tórax e do abdomen, devido às

alterações da coluna e a hepatoesplenomegalia. A síndrome da apnéia obstrutiva do sono ocorre em 85 a 90% dos casos e é freqüente estar associada à alteração da função pulmonar.

Alterações da pele e fâneros: hirsutismo, engrossamento da pele e mucosas.

Comprometimento neurológico: este se manifesta de varias formas, tais como:

- Hidrocefalia comunicante, a mais freqüente na mucopolissacaridose I e VI. A presença de GAGs e macrófagos PAS-positivos nos plexos aracnoideos confirma a hipótese de que a alteração da reabsorção do líquido cefalorraquideo produz hidrocefalia (7). Se deve distingüir da atrofia cerebral lentamente progressiva.

Retardo do desenvolvimento psicomotor e regressão neurológica.

- Síndrome do túnel do carpo, que resulta do depósito de GAGs no citoplasma dos fibroblastos que podem inibir a formação de fibras colágenas e por engrossamento e contracturas da mão que ajudam na acumulação de colágeno de tendões, ligamentos e cápsula da articulação (7). É mais freqüente nas mucopolissacaridoses I, II e VI.
- Mielopatia cervical secundaria ao espessamento das meninges e tecidos adjacentes com compressão da medula espinal ou instabilidade atlanto-axial. Também pode ocorrer compressão da medula toracolombar.
- Comprometimento do sistema nervoso autônomo, que é responsável da resposta exagerada das extremidades à temperatura, é também, parcialmente responsável da diarreia em algumas crianças pequenas com mucopolissacaridose III.

A causa da morte nos pacientes com mucopolissacaridose é geralmente uma doença obstrutiva da via aérea ou uma insuficiência cardíaca (6).

## II.5. MUCOPOLISSACARIDOSE II

A mucopolissacaridose II (MPS II, doença de Hunter), a única MPS ligada ao X, é causada pela deficiência de iduronato-2-sulfatase, que produz o depósito pela não degradação e ocorre a excreção excessiva de dermatan e heparan sulfato (5). Um acúmulo excessivo nos tecidos e aumento na excreção pela urina destes GAGs não degradados leva ao fenótipo clínico característico nestes pacientes.

### Aspectos clínicos

A MPSII se caracteriza por macrocefalia, coluna com vértebras em boca de peixe, alargamento das diáfises em ossos longos, sopros cardíacos, apnéias obstrutivas, voz rouca, dano auditivo com hipoacusia mista (6), e lesões típicas na pele (8). Os sintomas iniciam aos 24 meses nos casos graves e 39 meses nos casos atenuados dos pacientes relatados por Schwartz.

Alterações visuais mais frequentes são erros refrativos.

A surdez é comum em 59.7 %, e de tipo misto e sensorineural.

Convulsões foram relatadas em 12,9% pela mesma publicação (9)

A morte normalmente decorre de parada respiratória ou cardíaca ao redor dos 10-15 anos de vida na forma severa, enquanto os casos moderados vivem até quarta década. Entretanto, existe um grande espectro de gravidade clínica entre esses os dois extremos.

A incidência da MPS II é de 1,3 casos por 100.000 meninos nascidos vivos (10).

### Aspectos Bioquímicos

Dermatan-sulfato e heparan-sulfato, que são excretados na urina de pacientes com MPS II, podem ser detectados por inúmeros métodos que incluem testes de triagem semi-quantitativos, testes quantitativos e testes qualitativos como cromatografia em camada fina ou eletroforese bi-dimensional. Estes testes são rápidos, baratos e úteis para uma avaliação clínico-laboratorial inicial (*screening*) do paciente, mas estão porém sujeitos a importantes índices de resultados falso-positivos e falso-negativos. O diagnóstico definitivo se estabelece quando há demonstração da deficiência de IDS pelo ensaio enzimático em plasma, leucócitos ou fibroblastos usando substrato dissacarídico derivado de heparan sulfato ou dermatan sulfato.

### Aspectos Moleculares

O gene que codifica a enzima iduronato sulfatase está localizado no cromossomo X, região q28 (Xq28) e contém nove exons. A maioria dos defeitos moleculares são mutações de ponto, pequenas deleções, inserções e rearranjos. A heterogeneidade da MPS II é extrema, tendo já sido relatadas 330 diferentes alterações (11), com grandes alterações em 17% (deleções totais ou parciais, rearranjos e inserções) e pequenas alterações em 83% (deleções e inserções pequenas, mutações em sítio de splicing e mutações de ponto dos tipos *misense* e *nonsense*). A identificação das portadoras é possível na maioria dos casos, por análise de DNA. O diagnóstico pré-natal pode ser realizado por análise enzimática de amniócitos e vilosidades coriônicas (12). Nas famílias onde a mutação causal é conhecida, o diagnóstico pré-natal pode ser realizado rapidamente por análise do DNA (5).

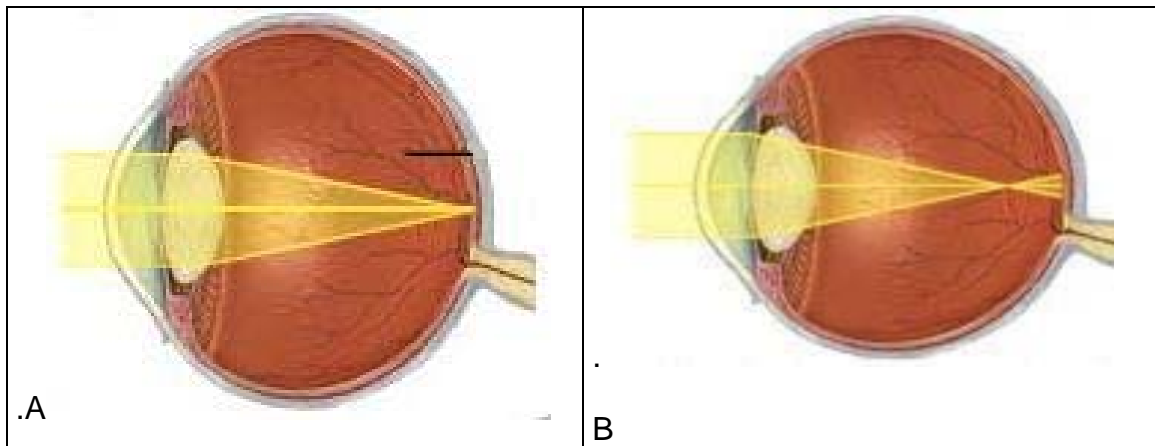


### Tratamento

A terapia de reposição enzimática mostrou que traz melhorias à função pulmonar e à resistência física (5). No relato do Hunter Outcome Survey foi evidenciado que 24% dos pacientes com MPS II já estão recebendo terapia de reposição enzimática (13).

## II.6. MIOPIA

A miopia é um erro de refração onde os raios paralelos vão por um foco antes da retina sensorial quando o olho está em repouso (Fig. 1), e o globo ocular é relativamente grande (14).



**Figura 1**  
A. Olho Normal. B. Olho Míope

É manifestada como um defeito visual cujo sintoma principal é a dificuldade para ver objetos a certa distância (visão curta). A miopia alta é uma deficiência orgânica visual maior, levando a muitas desvantagens físicas e econômicas, sendo estas maiores em crianças que crescem sem corrigir o defeito, pois se desenvolvem em um mundo limitado.

A miopia é a doença ocular mais comum, encontrada em aproximadamente 25% da população adulta dos Estados Unidos, e em uma média de 30% no mundo. A miopia de alto grau ou miopia patológica (maior ou semelhante a -6.00 Dioptrias) afeta 1-2% da população geral, predispõe a descolamento da retina, degeneração macular, cataratas e glaucoma, produzindo maior incapacidade nos

pacientes (15). A degeneração corioretiniana por miopia é a quarta causa mais freqüente de cegueira legal, enquanto que 5.6% de cegueira em idade escolar nos Estados Unidos são atribuíveis à miopia (16).

A miopia pode ser classificada em três grupos amplos baseados na clínica e no prognóstico. O primeiro é fisiológico, onde os componentes de refração do olho são normais, havendo no entanto uma falta de correlação entre o poder refrativo da córnea, cristalino e longitude axial, manifesta-se com uma diminuição da visão de longe, com olho de aspecto normal e fundoscopia sem alterações. O grau de miopia normalmente é baixo, geralmente começa na infância ou adolescência, é progressiva por vários anos e logo se estabiliza ou incrementa bem lentamente.

O segundo grupo é a miopia intermediária, com início lento nos mais jovens, terminando com um grau maior de miopia. Os componentes de refração não são normais e o olho é mais longo, apresentam alterações fundoscópicas com o tempo. Existe maior risco de desenvolver glaucoma, desprendimento de retina e catarata.

O terceiro grupo é a miopia patológica, o erro miópico é alto, de início na primeira infância, normalmente é progressiva, existindo um incremento da longitude axial e alterações na retina. O prognóstico é pobre, com cegueira por maculopatia ou desprendimento da retina em 50% dos olhos. É atualmente considerada uma distrofia retiniana progressiva (17). Pelo adelgaçamento do epitélio pigmentar retiniano com o alongamento axial do olho, encontra um fundo de olho com aparência tigróide, sendo mais marcada no pólo posterior, sendo referida como *tessellation*. Hemorragias retinianas, particularmente na mácula, não são raras na miopia patológica, podendo ser de dois tipos. No primeiro tipo,

ocorre uma hemorragia aguda, não relacionada às redes subretinianas, causando uma severa redução da acuidade visual, que se resolve em semanas, retornando a visão aos níveis previstos. Estas hemorragias espontâneas podem repetir e podem ser idiopáticas ou relacionadas a manobras de Valsalva, levantamento de peso ou outras atividades. O segundo tipo de hemorragia tem um prognóstico mais grave, são hemorragias associadas à membrana neovascular subretiniana que deixa cicatrizes em grupos chamadas manchas de Fuch, que pode ser seguida de atrofia. A perda visual é severa e pode ser irreversível nestes casos.

Evitar levantamento de pesos, não mergulhar fundo, não fazer esportes que aumentam a pressão intratorácica, ajudam a prevenir as complicações retinianas.

A miopia alta pode levar a estrabismo e exotropia, podendo ser necessária cirurgia dos músculos extraoculares.

Os pacientes com miopia devem ir a consulta cada ano para avaliar prováveis complicações como o descolamento da retina, glaucoma e catarata.

A combinação de causas ambientais e hereditárias para a miopia foi postulada e não foi comprovada. A literatura sugere uma contribuição significativa da herança. A procura de genes candidatos para a miopia alta não mostrou associação com qualquer locus descrito até agora (18). Encontrar o gene ou genes responsáveis poderia dar origem a terapias com medicamentos novos que poderiam retardar ou prevenir o crescimento do olho.

A miopia começa ao redor de 9-11 anos, quanto às formas mais severas de miopia (maior que -6.0) começa mais cedo (19,20).

Apesar das dificuldades no mapeamento genético da miopia, foram feitos avanços e encontraram genes responsáveis para o mesmo. A miopia de alto-grau

pode ser herdada de forma autossômica dominante, autossômica recessiva ou ligada ao cromossomo X (21). Destas, duas são ligadas ao X e doze autossômicas. (Tabela 2).

**Tabela 2**  
Miopias altas e localização cromossômica comprometida

Locus	Localizações
MYP1	Xq28
MYP2	18p11.31
MYP3	12q21-q23
MYP4	7q36
MYP5	17q21-q22
MYP6	22q12
MYP7	11p13
MYP8	3q26
MYP9	4q12
MYP10	8p23
MYP11	4q22-q27
MYP12	2q37.1
MYP13	Xq23-25
MYP14	1p36

## II.7. O GRUPO ÉTNICO ISOLADO

Os Menonitas são correligionários de uma igreja surgida no período da reforma radical que aconteceu na Europa durante o Século XVI. Eles acreditam no batismo como confirmação de fé, que significa uma responsabilidade coletiva como membros de uma grande comunidade humana onde eles não fazem distinções de sexo, raça ou classe social (22). Migraram da Alemanha para a Prússia, depois para os Estados Unidos e Canadá, logo para o México, Paraguai e Bolívia. Eles escolhem países que permitem comprar terras cultiváveis, liberdade religiosa e educacional para as crianças, não tem obrigações militares ou cívicas, e não permitem a mistura genética.

Os menonitas chegaram à Bolívia na década de 1970 estabelecendo colônias longe das cidades, se dedicando somente à vida agrícola. Suas comunidades são fechadas aos outros cidadãos para a coexistência civil, mantendo somente relações comerciais. Não há controle de natalidade na maioria das colônias, nem acesso à modernidade cosmopolita.

### III. OBJETIVOS

#### III.1. Geral

Descrição clínica e laboratorial de duas doenças ligadas ao cromossomo X na mesma família de uma população isolada

#### III.2. Específicos

a) Identificar os afetados do grupo isolado que apresentam mucopolissacaridose II e miopia alta.

b) Caracterizar o quadro de mucopolissacaridose nos afetados, incluindo os aspectos clínicos, bioquímicos e moleculares;

c) Caracterizar o quadro de miopia alta nos afetados incluindo estudos oftalmológicos complementares.

d) Estudar o conjunto da família afetada pelas duas doenças ligadas ao X, considerando os aspectos clínicos, bioquímicos e moleculares.



#### IV. BIBLIOGRAFIA

1. Nussbaum R, McInnes RR, Willard H. *Genética Médica*. 6ª Ed. Guanabara Kogan. 2002.
2. Dobyns WB, Filauro A, Tomson BN, Cahn AS, Ho AW, Ting NT et al. Inheritance of most X-linked traits is not dominant or recessive, just X-linked.
3. Fernandes J, Saudubray JM, Berghe G van D, Walter JH, *Inborn Metabolic Diseases*. 4<sup>th</sup> Ed. Fernandes J, Saudubray JM, Berghe G van D, Walter JH, Editors. Germany, Springer, 2006.
4. Scriver C, Beaudet A, Sly W, Valle D. *The metabolic Bases of Inherited Diseases*. 7 ed. Scriver CR, Beaudet AL, Sly WS, D V, editors. New York: McGraw-Hill Inc; 1995.
5. Lyon G, Kolodny E, Pastores G. Late infantile progressive genetic encephalopathies. *Neurology of Hereditary Metabolic Diseases of Children*. 3 ed. New York: McGraw-Hill; 2006.
6. Leistner S, Schwartz I, Matte U, Giugliani R, Mabe P, Troncoso L. Errores innatos del metabolismo de las enzimas lisosomales. In: Colombo M, Cornejo V, Raiman E, editors. *Errores innatos del metabolismo del niño*: Universidad de Chile; 1999.
7. Al Sawaf S, Mayateped E, Hoffmann B. Neurological findings in Hunter disease: pathology and possible therapeutic effects reviewed. *JIMD*. 2008; 31:473-80
8. Lonergan CL, Payne AR, Wilson WG, Patterson JW, English JC, 3rd. What syndrome is this? Hunter Syndrome. *Pediatr Dermatol*. 2004 Nov-Dec;21(6):679-81.
9. Scharz IVD, Ribeiro MG, Mota JG, Toralles MBP, Correia P, Horovitz D, Santos ES et al. A clinical study of 77 patients with mucopolysaccharidosis type II. *Acta Paediatrica Suppl* 2007; 96:63-79.
10. Baehner F, Schmiedeskamp C, Krummenauer F, Miebach E, Bajbouj M, Whybra C, et al. Cumulative incidence rates of the mucopolysaccharidoses in Germany. *J Inher Metab Dis*. 2005;28(6):1011-7.
11. Froissart R, Da Silva IM, Maire I. Mucopolysaccharidosis type II: an update on mutation spectrum. *Acta Paediatr Suppl*. 2007 Apr;96(455):71-7.
12. Chen CP, Lin SP, Tzen CY, Hwu WL, Chern SR, Chuang CK, et al. Prenatal diagnosis and genetic counseling of mucopolysaccharidosis type II (Hunter syndrome). *Genet Couns*. 2007;18(1):49-56.
13. Wraith JE, Beck M, Giugliani R, Clarke J, Martin R, Muenzer J. Initial report from the Hunter Outcome Survey. *Genet Med*. 2008 Jul;10(7):508-16.
14. Elder D. *Prática de refração em oftalmologia*. Atheneu; 1994.
15. Paluru PC, Nallasamy S, Devoto M, Rappaport EF, Young TL. Identification of a novel locus on 2q for autosomal dominant high-grade myopia. *Invest Ophthalmol Vis Sci*. 2005 Jul;46(7):2300-7.
16. Paluru P, Ronan SM, Heon E, Devoto M, Wildenberg SC, Scavella G, et al. New locus for autosomal dominant high myopia maps to the long arm of chromosome 17. *Invest Ophthalmol Vis Sci*. 2003 May;44(5):1830-6.
17. Drack A. Myopia. *Handbook of pediatric retinal diseases*. New York: Springer; 2006.
18. Mutti DO, Cooper ME, O'Brien S, Jones LA, Marazita ML, Murray JC, et al. Candidate gene and locus analysis of myopia. *Mol Vis*. 2007;13:1012-9.
19. Farbrother JE, Kirov G, Owen MJ, Guggenheim JA. Family aggregation of high myopia: estimation of the sibling recurrence risk ratio. *Invest Ophthalmol Vis Sci*. 2004 Sep;45(9):2873-8.

20. Mutti DO, Semina E, Marazita M, Cooper M, Murray JC, Zadnik K. Genetic loci for pathological myopia are not associated with juvenile myopia. *Am J Med Genet.* 2002 Nov 1;112(4):355-60.
21. Young TL, Metlapally R, Shay AE. Complex trait genetics of refractive error. *Arch Ophthalmol.* 2007 Jan;125(1):38-48.
22. López AA. Pasado y presente de los menonitas mexicanos (Chihuahua). [cited 2007 27/08]; Available from: [http://mexicodesconocido.com/espanol/cultura\\_y\\_sociedad/fiestas\\_y\\_tradiciones/detalle.cfm?idcat=3&idsec=15&idsub=68&idpag=3720](http://mexicodesconocido.com/espanol/cultura_y_sociedad/fiestas_y_tradiciones/detalle.cfm?idcat=3&idsec=15&idsub=68&idpag=3720).



**V. ARTIGO I****X-LINKED HIGH-DEGREE MYOPIA IN AN ISOLATED GROUP**

**X-LINKED HIGH-DEGREE MYOPIA IN AN ISOLATED GROUP**

Authors

Danton Melgar

Postgraduation Program in Medical Sciences/FAMED/UFRGS

Sandra Leistner-Segal

Medical Genetics of Hospital de Clínicas de Porto Alegre, Porto Alegre, RS, Brasil

Diane Marinho

Ophthalmology Services of Hospital de Clínicas de Porto Alegre, Porto Alegre, RS,  
Brasil

Roberto Giugliani

Medical Genetics of Hospital de Clínicas de Porto Alegre, Porto Alegre, RS, Brasil

Correspondence

Danton Melgar

Serviço de Genética Médica  
Hospital de Clínicas de Porto Alegre, Universidad de Rio Grande do Sul  
Rua Ramiro Barcelos 2350  
90035-903 - Porto Alegre - RS - Brasil  
[dantonmelgar@yahoo.com](mailto:dantonmelgar@yahoo.com)  
591 70810707

## ABSTRACT

**Purpose:** to report several cases of X-linked high-degree myopia, in a family from an isolated group, with normal color vision and nistagmus.

**Background:** High-degree myopia (greater than -6 D) is a major cause of legal blindness in many developed countries, and the expenses of its treatment increase with the level of myopia. It is a common disorder, affects 1-2% of general population, and predisposes to retinal detachment, macular degeneration, cataracts and glaucoma. Myopia can be inherited as autosomal dominant, recessive or X-linked trait, showing a large heterogeneity, with difficulty in assigning a specific gene to the illness.

**Methods:** Five males of a Mennonite family were found in a remote area in the province Santa Cruz, Bolivia. They were submitted to complete ophthalmological examination, including retinography, Ishihara test and electroretinography.

**Results:** The patients presented myopias from -9 to -18D; three of them had nistagmus and two had strabismus; the retinography showed typical fundoscopic changes; the electroretinogram and the Ishihara color test were normal. On a search in the literature, we found 12 autosomal and two X-linked reports of high-degree myopia.

Conclusions: On this group of X-linked high-degree myopia with normal color vision test, MYP1 was clinically ruled out. The presence of nistagmus and strabismus also ruled out MYP 13. The investigation should continue regarding molecular study of candidate genes that could be involved in the cause of high-degree myopia on this group.

Key words: High-Degree Myopia, X-linked inheritance, Mennonites.

## **INTRODUCTION**

Patients with myopia have the eyeball too long or the cornea with excessive curvature, so the light entering the eye is not focused correctly. Image formed with light rays focus before the retina, rather than directly on the retina, causing blurred vision (1).

In the great majority of the cases of high myopia there is a progressive and excessive elongation of the eyeball and increase of the antero-posterior diameter of the eye.

Myopia is manifested as a visual defect which the main symptom is the difficulty to see objects at certain distance (nearsightedness). The higher the myopia, the bigger the visual disfunction, taking too many physical and economical disadvantages. This is worse in children who grow without correcting the defect, they are developed in a limited world, and can be frequently labeled as having learning difficulties or motor disturbances.

The myopia is the most common ocular disorder, found in approximately 25% of adult population in the United States and 30% worldwide. The high-degree myopia or pathological myopia (greater or similar to -6.00 Dioptrias) affects 1-2% of general population, predispose the individual to retinal detachments, macular degeneration, cataracts and glaucoma that can lead to severe visual disfunction in many patients (2). The myopic chorioretinal degeneration is the fourth most frequent cause of blindness, estimating that 5.6% of blind in school age in the United States is attributable to myopia (3).

The high-degree myopia is common in Asia and the index of prevalence of different countries is variable.

To determine the list of genetic factors, involved in the development of the nonsyndromic myopia is difficult due to the high prevalence, heterogeneity and clinical spectrum of this condition.

The combination of environmental and hereditary causes for the myopia was postulated but was not evidenced; the literature suggests a substantial contribution of inheritance. The search of candidate genes for myopia has not shown high association with any locus described until now (4).

The myopia usually starts around 9-11 years old, while the most severe forms of myopia (greater than -6.0D) begin earlier (5-7).

The current treatment of myopia is with lenses (spectacles, contact lenses)



or refractive surgery. Finding the gene or genes could give the rise to therapies with new medications that could affect the eye growth, preventing the consequences of the disease or bringing a slower progression.

In spite of the difficulties in the genetic mapping of myopia, there were advances on the fields and genes responsible for them were found. The high-degree myopia can be inherited as autosomal dominant, autosomal recessive or X-linked traits.

## **METHODS**

In a Mennonite colony located 300 km far from the city of Santa Cruz, Bolivia, a family of 15 siblings was studied: 5 healthy women, 3 males with mucchopolysaccharidosis II (Hunter disease), two healthy males and 5 affected males with high-grade Myopia (Tables 1).

Informed consent and permission from parents and patients for handling their pictures were obtained.

The data of family antecedents of myopia was obtained from the close relatives and from the physician of colony.

Myopic and a normal patients went through ophthalmological examination: visual acuity, refraction and Ishihara colors test, dilated fundoscopic exam with retinal topographical mapping. Retinography was done in three patients (Fig 1)

and electroretinogram response was recorded in three (Fig 2).

Phenotypic and genealogical descriptions are shown. Bibliographical search of high-degree myopias were done in Pubmed.

## RESULTS

Five patients presented a high myopia greater than -9 Dioptrias (Table 2). Their parents reported that all presented visual difficulty in their first years of life, in some of them, nistagmus was noted in the first year. Three patients presented continuous horizontal nistagmus, two patients had strabismus, and all patients had normal Ishihara color tests. The older patient wore spectacles at 16 years old, with non-progressive evolution of his myopia. The youngest boy, 7 years old, had -9D of myopia. All of them went to school, with little use of reading or work at short distance because of their agricultural occupation.

In the genealogical tree it is observed that by the local physician that great-grandfather had shortsightedness, he had three male grandsons had shortsightedness (family data). On our group, five males were found with myopia. The old brother had a normal male and a female children.

The retinography of the patients 2, 3 and 4, showed typical high myopic fundoscopic findings such as diffuse areas of atrophy of the retinal pigment epithelium and choroid, and a crescent peripapillary. The retinal topographical mapping did not show detachments and the electroretinogram carried out in patients 2, 3 and 5 showed normal B wave latency.

The high-degree myopia is usually regarded as hereditary, being either autosomal dominant, autosomal recessive or X-linked trait. There are two X-linked locus: MYP1 and MYP13 (8-11), and twelve autosomal MYP11 (12), MYP7, MYP8, MYP9 (13), MYP3 (5), MYP6 (15), MYP2 (16), MYP4 (3) MYP5, MYP12 (2), MYP10, MYP14 (17), located in different chromosomes.

## **DISCUSSION**

The X-linked high-degree myopia has been described in two families of Danish origin with color vision defect: protanopia and deuteranopia (8, 9). The myopia began among the 1.5 - 5 years old and they had other visual defects as astigmatism, hypoplastic appearance of the optic nerve and none of the patients presented nistagmus.

A Chinese family with 6 affected males, had myopia from -7 to -16 D, they developed the illness before the school age, one had nistagmus and one color vision defect, a unaffected individual had also color vision alteration, and fundoscopy changes typical of high-degree myopia (10, 11).

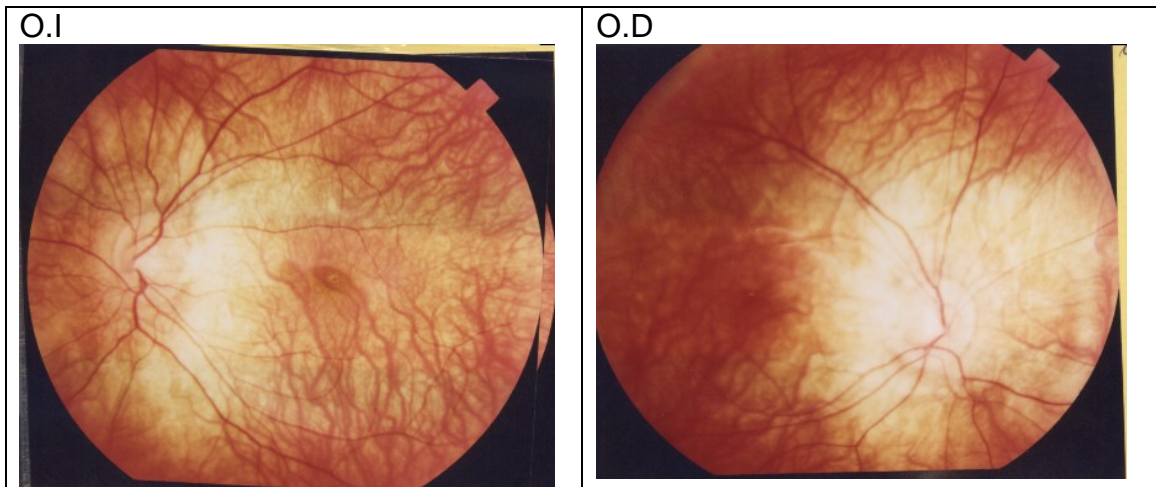
A third family group in South Dakota, a Hutterite family, with high-degree myopia, with 3 males and 4 women affected were studied and, two mutations were found in the 10q21.1(14) chromosome. The Hutterites come from Switzerland, Holland and Germany and they have religious beliefs and social and genetic isolation similar to Mennonites.

In the studied Mennonite family there were 15 siblings; the five women of the group have normal vision in the general exam. Five affected males show high-degree myopia clearly demonstrating an X-linked pattern. The electroretinogram in three patients showed normality of the wave B, they distinguished the colors very well, and with these clinical approaches we would discard the MYP1 and the autosomal dominant 10q21.1. Three affected patients had nistagmus, in comparison to the group of Zhang only one had nistagmus.

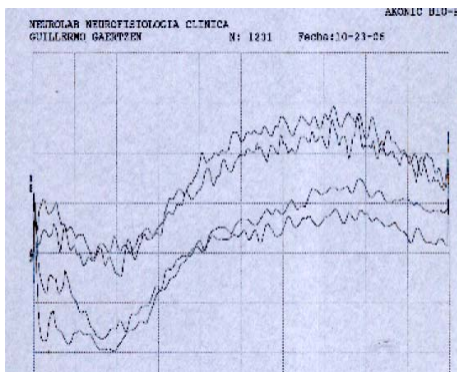
The Xq23-25 locus is being studied by molecular analysis techniques in order to identify a possible gene, or group of genes, responsible for this phenotype.

## REFERENCES

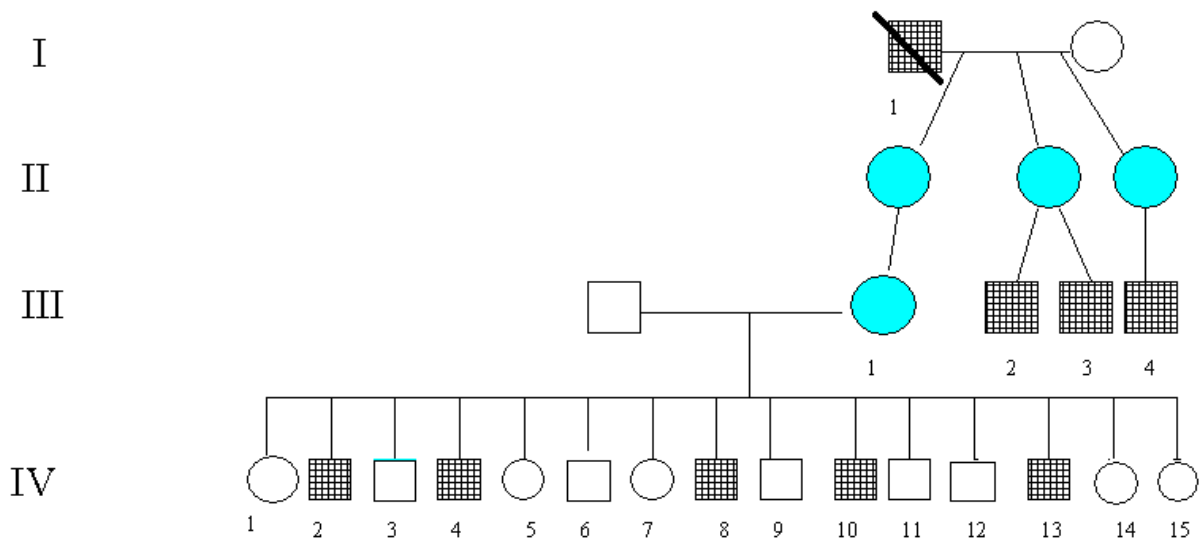
1. Elder D. *Prática de refração em oftalmologia*. Atheneu; 1994.
2. Paluru PC, Nallasamy S, Devoto M, Rappaport EF, Young TL. Identification of a novel locus on 2q for autosomal dominant high-grade myopia. *Invest Ophthalmol Vis Sci*. 2005 Jul;46(7):2300-7.
3. Paluru P, Ronan SM, Heon E, Devoto M, Wildenberg SC, Scavello G, et al. New locus for autosomal dominant high myopia maps to the long arm of chromosome 17. *Invest Ophthalmol Vis Sci*. 2003 May;44(5):1830-6.
4. Mutti DO, Cooper ME, O'Brien S, Jones LA, Marazita ML, Murray JC, et al. Candidate gene and locus analysis of myopia. *Mol Vis*. 2007;13:1012-9.
5. Farbrother JE, Kirov G, Owen MJ, Guggenheim JA. Family aggregation of high myopia: estimation of the sibling recurrence risk ratio. *Invest Ophthalmol Vis Sci*. 2004 Sep;45(9):2873-8.
6. Mutti DO, Semina E, Marazita M, Cooper M, Murray JC, Zadnik K. Genetic loci for pathological myopia are not associated with juvenile myopia. *Am J Med Genet*. 2002 Nov 1;112(4):355-60.
7. Young TL, Metlapally R, Shay AE. Complex trait genetics of refractive error. *Arch Ophthalmol*. 2007 Jan;125(1):38-48.
8. Michaelides M, Johnson S, Bradshaw K, Holder GE, Simunovic MP, Mollon JD, et al. X-linked cone dysfunction syndrome with myopia and protanopia. *Ophthalmology*. 2005 Aug;112(8):1448-54.
9. Young TL, Deeb SS, Ronan SM, Dewan AT, Alvear AB, Scavello GS, et al. X-linked high myopia associated with cone dysfunction. *Arch Ophthalmol*. 2004 Jun;122(6):897-908.
10. Zhang Q, Guo X, Xiao X, Jia X, Li S, Hejtmancik JF. Novel locus for X linked recessive high myopia maps to Xq23-q25 but outside MYP1. *J Med Genet*. 2006 May;43(5):e20.
11. Zhang Q, Li S, Xiao X, Jia X, Guo X. Confirmation of a genetic locus for X-linked recessive high myopia outside MYP1. *J Hum Genet*. 2007;52(5):469-72.
12. Zhang Q, Guo X, Xiao X, Jia X, Li S, Hejtmancik JF. A new locus for autosomal dominant high myopia maps to 4q22-q27 between D4S1578 and D4S1612. *Mol Vis*. 2005;11:554-60.
13. Hammond CJ, Andrew T, Mak YT, Spector TD. A susceptibility locus for myopia in the normal population is linked to the PAX6 gene region on chromosome 11: a genomewide scan of dizygotic twins. *Am J Hum Genet*. 2004 Aug;75(2):294-304.
14. Nallasamy S, Paluru P, Devoto M, Wasserman NF, Zhou J, Young TL. Genetic linkage study of high-grade myopia in a Hutterite population from South Dakota. *Mol Vis* 2007; 13: 229-36.
15. Stambolian D, Ibay G, Reider L, Dana D, Moy C, Schlifka M, et al. Genomewide linkage scan for myopia susceptibility loci among Ashkenazi Jewish families shows evidence of linkage on chromosome 22q12. *Am J Hum Genet*. 2004 Sep;75(3):448-59.
16. Young TL, Ronan SM, Drahozal LA, Wildenberg SC, Alvear AB, Oetting WS, et al. Evidence that a locus for familial high myopia maps to chromosome 18p. *Am J Hum Genet*. 1998 Jul;63(1):109-19.
17. Wojciechowski R, Moy C, Ciner E, Ibay G, Reider L, Bailey-Wilson JE, et al. Genomewide scan in Ashkenazi Jewish families demonstrates evidence of linkage of ocular refraction to a QTL on chromosome 1p36. *Hum Genet*. 2006 May;119(4):389-99.



**Figure 1. 1**  
Retinography of patient IV.8



**Figure 1. 2**  
Electroretinogram of patient IV.13



**Figure 1. 3**  
 Genealogy  
 Males marked: Myopes, Females colored: possible carriers

**Table 1. 1**  
 Cases of myopia on the Mennonite family

<i>Patient</i>	<i>Age</i>	<i>Myopia</i> <i>OD OS</i>	<i>Strabism</i>	<i>Nystagmus</i>	<i>ERG</i>	<i>W/O</i> <i>glasses</i>	<i>With</i> <i>glasses</i>	<i>Retinography</i>
IV.2	26	-10 -10	No	Yes		Bundle V	20/150	
IV.4	24	-18 -20	No	No	Norm	Bundle V	20/150 20/70	Myopic
IV.8	17	-13 -13	No	No	Norm	Bundle V	20/150	Myopic
IV.10	13	-14 -15	Yes	Yes		Bundle Vision	20/150 20/200	Myopic
IV.13	8	-9 -9	Yes	Yes	Norm	Bundle V	20/200	

**VI. ARTIGO II****PRELIMINARY REPORT OF AN INTERESTING FAMILY WITH TWO X-LINKED  
DISEASES**



## PRELIMINARY REPORT OF AN INTERESTING FAMILY WITH TWO X-LINKED DISEASES

Correspondence

Danton Melgar

Postgraduate Course in Medical Sciences/UFRGS Hospital de Clinicas de Porto Alegre, Porto Alegre, RS, Brazil

Rua Ramiro Barcelos 2350

90035-903 - Porto Alegre - RS - Brasil

[dantonmelgar@yahoo.com](mailto:dantonmelgar@yahoo.com)

591 70810707

Brusius Carolina

Postgraduate Course in Medical Sciences/UFRGS and Medical Genetics Service, Hospital de Clinicas de Porto Alegre, Porto Alegre, RS, Brazil

Zimmer Camila

Postgraduate Course in Medical Sciences/UFRGS and Medical Genetics Service, Hospital de Clinicas de Porto Alegre, Porto Alegre, RS, Brazil

Muñoz Veronica

Medical Genetics Service, Hospital de Clinicas de Porto Alegre, Porto Alegre, RS, Brazil

Sandra Leistner-Segal

Postgraduate Course in Medical Sciences/UFRGS and Medical Genetics Service, Hospital de Clinicas de Porto Alegre, Porto Alegre, RS, Brazil

Schwartz Ida

Postgraduate Course in Medical Sciences/UFRGS and Medical Genetics Service, Hospital de Clinicas de Porto Alegre, Porto Alegre, RS, Brazil

Giugliani Roberto

Postgraduate Course in Medical Sciences/UFRGS and Medical Genetics Service, Hospital de Clinicas de Porto Alegre, Porto Alegre, RS, Brazil

Key words: Hunter Disease, MPSII, MPS X linked, MPS genetics, closed clans and MPS

Words count: 1414 words.

## ABSTRACT

**Purpose:** To analyze a large family who shows the simultaneous occurrence of two X-linked diseases, with clinical, biochemical and molecular tools.

**Methods:** The clinical evaluation of an index case with Mucopolysaccharidosis II opened the window to a big family with several affected males with the same disease and five males with high-grade myopia.

The MPS II patients were analyzed by clinical, biochemical and molecular tests. For the myopia patients a complete ophthalmologic examination was made.

Literature review was performed for high myopia, mucopolysaccharidosis and the presence of two X linked diseases in the same family.

**Results:** Clinical and biochemical findings were typical of MPSII, the presence of high myopia in five males studied and the report of 4 cases of high myopia in close relatives confirm the X linked disease in the same family.

**Conclusion:** The presentation of two X linked diseases in a same family is uncommon, none in the bibliography. The presence of two normal sons in this family, encourage the researching of molecular or cytogenetic alteration in concerned genes, confirming currents hypotheses or bringing new ones.

**Key words:** X linked inheritance, MPSII, High-degree Myopia, Mennonites.

## INTRODUCTION

### a) Mucopolysaccharidosis

The mucopolysaccharidosis (MPS) form a group of hereditary illnesses caused by the deficiency of lysosomal enzymes necessary for the degradation of the glycosaminoglycans, which accumulate in the tissues and have increased urinary excretion (1).

There is only one MPS with X-linked inheritance, MPS II or Hunter disease. The disease commits the skull with macrocephalia, spine with fish mouth vertebrae, thickness of diaphyses in long bones, valvular disease with murmurs, obstructive apneas, hoarse voice, auditory damage with mixed hipoacusia (2), and typical lesions in the skin (3). Death usually occurs due to respiratory or heart failure around the 10-15 years of life in the severe form; patients with the mild form can live until the fourth decade.

The laboratory findings are increase on urinary levels of heparan and dermatan sulfate, and deficient activity of iduronate-2-sulfatase enzyme in fibroblasts, leukocytes, plasma or dried blood spots. The gene coding for the enzyme is mapped on the region q28 of the X chromosome (Xq28), and contains nine exons. Most of the diseases causing defects are point mutations, small deletions or insertions and rearrangements. Carrier detection is possible, in some

cases, through analysis of DNA, and prenatal diagnosis can be carried out by enzyme analysis in amniocytes or chorionic villi (4).

b) High-degree Myopia

The myopia is a refraction error where the parallel rays go for a focus before the sensorial retina when the eye is in rest, and the eyeball is relatively enlarged (5).

It is manifested as a visual defect which the main symptom is the difficulty to see objects at certain distance (nearsightedness). The higher the myopia, the bigger the visual dysfunction, driving to many physical and economic disadvantages. This is greater in children who grow without correcting the defect; they are developed in a limited world.

The myopia is the most common ocular disorder, found in approximately 25% of adult population from the United States and in an average of 30% in worldwide.

The high degree myopia or pathological myopia (bigger or similar to -6.00 D) affects 1-2% of the general population predisposing the individual to retinal detachments, macular degeneration, cataracts and glaucoma and producing more inability to the patients (6). The myopic chorioretinal degeneration is the fourth most frequent cause of blindness, estimating that 5.6% of blind in school age in the United States is attributed to myopia (7).

The combination of environmental and hereditary causes for the myopia was postulated and it is not yet evidenced, the literature suggests a substantial contribution of inheritance. The search for candidate genes for myopia has not shown high association with any locus described until now (8). To find the gene or responsible genes could give the rise to therapies with new medications that affect the eye growth, preventing the beginning or making a slower progression of myopia.

The onset of myopia is around 9-11 years old, while the most severe forms (greater than -6.0 D) begin earlier (9,10,11).

Despite of the difficulties in the genetic mapping of myopia there has been advances and found genes responsible. The high-degree myopia can be inherited as autosomal dominant, autosomal recessive or X-linked forms, in a complex fashion.

**c) The isolated ethnic group**

The Mennonites are coreligionists of a church arisen in the heart of the radical reformation occurred in Europe during the XVI Century. Believe in the baptism like confirmation of their faith that means a collective responsibility as members of a great human community where they do not fit distinctions of sex, race or social class (12). Migrated from Germany to Prussia, later to United States and Canada, then to Mexico, Paraguay and Bolivia. They usually go to countries that allow them to buy arable lands, freedom for religion and education for their children, not military or civic obligations and do not allow genetic admixture.

The Mennonites arrived in Bolivia by 1970's establishing colonies far from the urban cities, being only devoted to the agricultural live. They are closed communities to other citizens for civil coexistence, maintaining only commercial relationships. They do not have birth control, in most of the colonies, neither access to cosmopolitan modernity.

## MATERIAL AND METHODS

Starting from a suspicion of MPS II, in an index patient, a Mennonite family was studied; the family was formed by the parents, 15 children and 6 grandsons (Fig 1). This family belongs to the Colony of Mennonites of Durango, located 300 km far from the main city (Santa Cruz) in the Department of Santa Cruz, county Cordillera, municipality of Charagua.

With the clinical diagnosis of the index case, the author and a team of the Genetics Service from Hospital das Clinicas de Porto Alegre, traveled to Durango twice, 2004 and 2007, when clinical information were collected, pictures were taken, and blood and urine samples from the patients and relatives was obtained together with the informed consent for each one of the members of the family.

These samples were submitted to analysis of glycosaminoglicans in the urine, enzymatic activity in plasma and leukocytes and molecular genetics studies on DNA. Based on previous observations regarding the frequency of common mutations and large rearrangements in the IDS gene, the following strategy was used to start mutation analysis in this family: Step1) Screening for recurrent

mutations in exons 9 (R468W, R468Q, and R443X) and 8 (G374G) were performed by PCR followed by restriction digestion; Step2) Screening for the common inversion between gene (IDS) and pseudogene (IDS-2) by ARMS-PCR; Step3) Sequencing of exon 7, which was previously found not to show SSCP alterations in our patients. Alterations found in the screening protocol were then sequenced using the big dye terminator kit version 3.1 using an ABI 310 automated sequencer (Applied Biosystems).

In the first visit five males were identified with myopia, one of them wearing correction lenses. In 2006 a complete ophthalmologic exam was made, for the myopes and healthy brothers and sisters. The physician of the colony and the relatives refer other members of the mother's family with myopia.

In 2007 samples were taken for molecular study of high myopia, of five patients and two healthy brothers, previous informed consent and permission on the part of the parents and patients for the handling of their pictures.

## RESULTS

### a) Mucopolysaccharidosis

The laboratory reported and confirmed the diagnosis of MPS II in 3 children of the genitor couple and in 3 grandsons (Fig 1).

The first DNA finding was the presence of a common mutation in exon 8 (G374G) which was shown to be present in all affected males and interestingly not

present in obligate carriers and normal siblings. Although this mutation does not change the aminoacid (silent mutation), it is not considered to be a polymorphism, because it creates an alternative splice site within exon 8 with the subsequent deletion of 60 aa in the cDNA. All other tests were negative, except for the most common rearrangement between IDS and IDS2 sequences which is an intrachromosomal homologous recombination event. We could observe positive results as seen by PCR results with some but not all primers used. For generations III, IV and V from this family, female carriers also showed the same pattern as seen in affected boys and normal males were negative for this analysis. This suggests that a complex rearrangement is present involving sequences or part of the sequences in the gene and pseudogene (or neighbor genes) and is probably the cause of the enzymatic alteration. DNA analysis continued for the whole IDS gene and no other alterations were found after sequencing all IDS exons. Future work aims to demonstrate this alteration by RNA analysis in the near future. (Fig 1 and Table 1).

#### b) Myopia

The five patients with myopia presented a high degree greater than -9 D (Table 2). Their parents referred that all presented visual difficulties in their first years of life. Three patients presented continuous horizontal nistagmus, two had strabismus and all had normal color vision. The older patient was using spectacles since 16 years old, with non-progressive evolution of his myopia, the youngest boy (7 years old) had myopia of -9D. All they used to go to school, needing seat near or walk to the board to copy the homework. After thirteen, they work the land and have little use of the reading or work at short distance.



In the genealogical tree is observed that a well-known great-grandfather by the physician of the Mennonite group, was nearsightedness, he had three nearsightedness male grandsons, (family data). (Fig 1). The older brother, 26 years old had a normal son and daughter both.

The retinography of the patients 2,3 and 4 were reported like myopic, the retinal mapping did not show detachments and the electroretinogram carried out in the patients 2,3 and 5 showed a wave B with normal amplitude and latency.

The two males without myopia were evaluated by ophthalmology and they presented normal vision.

The high degree myopia can be inherited as autosomal recessive, autosomal dominant or X linked traits. There are two X linked genes (13,14,15,16), and 12 autosomal found in different chromosomes.

The occurrence of two X-linked diseases in the same family seems to be very rare, and was not described previously in the literature.

## **CONCLUSIONS**

The MPSII and high degree myopia were presented in males only, as expected for X-linked recessive conditions. The mother of the 5 affected sibs had a grand father and cousins with high-degree myopia.

Molecular studies of the chromosome X are in progress to check if there is an abnormality related to MYP13 or a new X-linked form of myopia.

This is a first report of two X-linked diseases in the same family.

The presence of two healthy males in the family encourages molecular and cytogenetics studies, looking for inactivation, compensation or variable expression of X-linked genes or the arisen of new hypotheses beside Lyon's hypotheses.

The lack of access to counseling or treatments allow for the observation of the natural evolution of the illness, enabling to describe its phenotype completely, to monitor the elimination of GAGs in urine and the periodic enzyme quantification, and to determine its genotype and the inheritance throughout the family. It will be also possible to confirm that women detected as non-carriers, do not have affected children with MPSII, as the family grows. On the other hand, female carriers will probably give birth to MPS II boys as the result of very fruitful families.

The patients seen in the present study are moderately affected and in 2006, one died at the age of 23 years.

The study of this family group permitted to find another complex gene alteration, which is seen, in approximately 20% of the patients as reported in the literature. (17, 18).

## REFERENCES

1. Lyon G, Kolodny E, Pastores G. Late infantile progressive genetic encephalopathies. *Neurology of Hereditary Metabolic Diseases of Children*. 3 ed. New York: McGraw-Hill; 2006.
2. Leistner S, Schwartz I, Matte U, Giugliani R, Mabe P, Troncoso L. Errores innatos del metabolismo de las enzimas lisosomales. In: Colombo M, Cornejo V, Arriman E, editors. *Errores innatos del metabolismo del niño*: Universidad de Chile; 1999.
3. Lonergan CL, Payne AR, Wilson WG, Patterson JW, English JC, 3rd. What syndrome is this? Hunter Syndrome. *Pediatr Dermatol*. 2004 Nov-Dec;21(6):679-81.
4. Chen CP, Lin SP, Tzen CY, Hwu WL, Chern SR, Chuang CK, et al. Prenatal diagnosis and genetic counseling of mucopolysaccharidosis type II (Hunter syndrome). *Genet Couns*. 2007;18(1):49-56.
5. Elder D. *Prática de refração em oftalmologia*. Atheneu; 1994.
6. Paluru PC, Nallasamy S, Devoto M, Rappaport EF, Young TL. Identification of a novel locus on 2q for autosomal dominant high-grade myopia. *Invest Ophthalmol Vis Sci*. 2005 Jul;46(7):2300-7.
7. Paluru P, Ronan SM, Heon E, Devoto M, Wildenberg SC, Scavello G, et al. New locus for autosomal dominant high myopia maps to the long arm of chromosome 17. *Invest Ophthalmol Vis Sci*. 2003 May;44(5):1830-6.
8. Mutti DO, Cooper ME, O'Brien S, Jones LA, Marazita ML, Murray JC, et al. Candidate gene and locus analysis of myopia. *Mol Vis*. 2007;13:1012-9.
9. Farbrother JE, Kirov G, Owen MJ, Guggenheim JA. Family aggregation of high myopia: estimation of the sibling recurrence risk ratio. *Invest Ophthalmol Vis Sci*. 2004 Sep;45(9):2873-8.
10. Mutti DO, Semina E, Marazita M, Cooper M, Murray JC, Zadnik K. Genetic loci for pathological myopia are not associated with juvenile myopia. *Am J Med Genet*. 2002 Nov 1;112(4):355-60.
11. Young TL, Metlapally R, Shay AE. Complex trait genetics of refractive error. *Arch Ophthalmol*. 2007 Jan;125(1):38-48.
12. López AA. Pasado y presente de los menonitas mexicanos (Chihuahua). [cited 2007 27/08]; Available from: [http://mexicodesconocido.com/espanol/cultura\\_y\\_sociedad/fiestas\\_y\\_tradiciones/detalle.cfm?idcat=3&idsec=15&idsub=68&idpag=3720](http://mexicodesconocido.com/espanol/cultura_y_sociedad/fiestas_y_tradiciones/detalle.cfm?idcat=3&idsec=15&idsub=68&idpag=3720).
13. Michaelides M, Johnson S, Bradshaw K, Holder GE, Simunovic MP, Mollon JD, et al. X-linked cone dysfunction syndrome with myopia and protanopia. *Ophthalmology*. 2005 Aug;112(8):1448-54.
14. Young TL, Deeb SS, Ronan SM, Dewan AT, Alvear AB, Scavello GS, et al. X-linked high myopia associated with cone dysfunction. *Arch Ophthalmol*. 2004 Jun;122(6):897-908.
15. Zhang Q, Guo X, Xiao X, Jia X, Li S, Hejtmancik JF. Novel locus for X linked recessive high myopia maps to Xq23-q25 but outside MYP1. *J Med Genet*. 2006 May;43(5):e20.
16. Zhang Q, Li S, Xiao X, Jia X, Guo X. Confirmation of a genetic locus for X-linked recessive high myopia outside MYP1. *J Hum Genet*. 2007;52(5):469-72.
17. Filocamo M, Bonuccelli G, Corsolini F, Mazzotti R, Cusano R, Gatti R. Molecular analysis of 40 Italian patients with mucopolysaccharidosis type II: New mutations in the iduronate-2-sulfatase (IDS) gene. *Hum Mutat*. 2001 Aug;18(2):164-5.

18. Froissart R, Da Silva IM, Maire I. Mucopolysaccharidosis type II: an update on mutation spectrum. *Acta Paediatr Suppl.* 2007 Apr;96(455):71-7.

**Table 2. 1**  
Summary of results found regarding analysis for Hunter Disease

<i>Location in Fig 1</i>	<i>Sex</i>	<i>Age</i>	<i>Leukocytes IDS #</i>	<i>urinary GAGs*</i>	<i>Carrier status</i>	<i>DNA analysis</i>	
III.1	F	46			+	rearrangement	
IV.3	M	23	2.3	46		G374G	+
IV.6	M	22	Zero	55		rearrangement G374G	+
IV.12	M	8	Zero	64		rearrangement G374G	+
IV.5	F	21			-	normal	
IV.7	F	18			-	normal	
IV.14	F	4			+	rearrangement	
IV.15	F	3			+	rearrangement	
IV.1	F	26			+	rearrangement	
V.2	M	5	1.0	64		G374G	+
V.4	M	3		680		rearrangement G374G	+
V.5	M	1				rearrangement normal	
V.6	M	NB	4.4			NT	
V.3	F	9			-	normal	
V.1	F	7				NT	

# nmoles/4hs/mg protein, normal range: 25-95

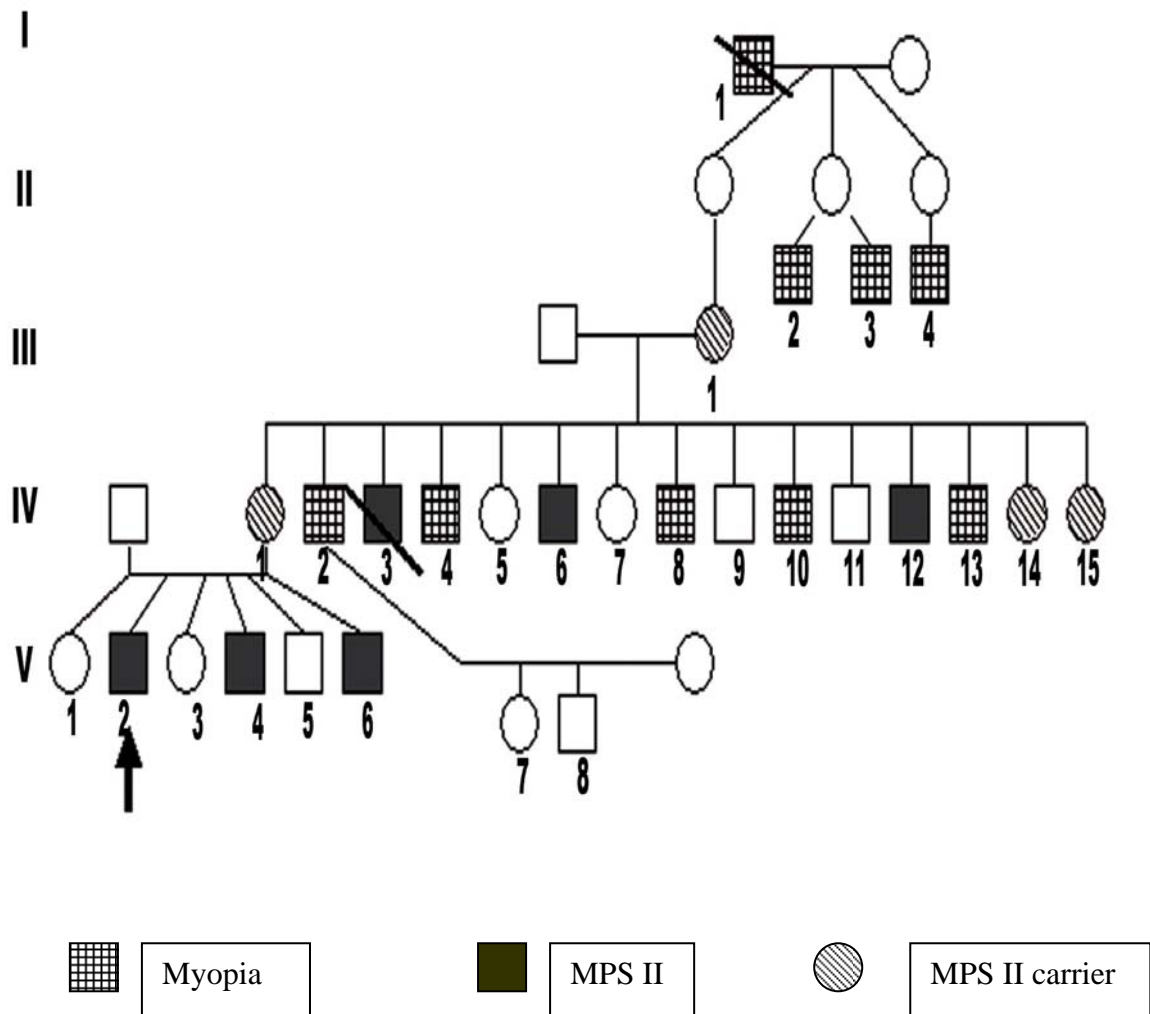
\*  $\mu\text{g/mg}$  creatinine, normal range: 13-45

NT not tested

+ carrier – not carrier

**Table 2. 2**  
Summary of results found regarding analysis for Myopia

	<i>Fig 1</i>	<i>Age</i>	<i>Myopia OD OS</i>	<i>Strabismus</i>	<i>Nystagmus</i>	<i>ERG</i>	<i>Retinography</i>
1	IV.2	26	-10 –10	No	Yes		
2	IV.4	24	-18 –18	No	No	Normal	Myopic
3	IV.8	17	-13 –13	No	No	Normal	Myopic
4	IV.10	13	-14 -15	Yes	Yes		Myopic
5	IV.13	8	-9 – 9	Yes	Yes	Normal	



**Figure 2.1.**  
Heredogram for the Mennonite family studied

## VII. CONSIDERAÇÕES FINAIS

As doenças genéticas nos propiciam uma oportunidade para entender o papel dos genes, pois quando um deles sofre alguma alteração conseguimos visualizar um pouco da sua função biológica.

1.- Nesta interessante família em que se manifestam simultaneamente duas doenças ligadas ao X, temos uma chance única de compreender, especialmente nos dois meninos (Figure 2.1: IV.9 e IV.11) que não manifestam nenhuma das duas condições, os mecanismos que podem evitar a manifestação da doença associada à mutação da qual são portadores.

2.- A falta de acesso ao aconselhamento genético ou tratamentos modernos e alta natalidade deste grupo mostram:

a.- a evolução natural da doença desde a gravidez até a vida adulta. Isto permite a descrição completa do fenótipo, a monitorização da atividade enzimática e dosagem de substratos através de análises laboratoriais e a determinação do genótipo e sua herança na família.

b.- Também será possível a confirmação de que mulheres diagnosticadas como não portadoras, não terão filhos afetados com MPS II e, por outro lado, mulheres portadoras terão meninos afetados como resultado de famílias muito grandes.

## VIII. ANEXO



HOSPITAL DE  
CLÍNICAS  
PORTO ALEGRE RS

SERVIÇO DE GENÉTICA MÉDICA  
CENTRO COLABORADOR DA  
ORGANIZAÇÃO MUNDIAL DA SAÚDE  
PARA O DESENVOLVIMENTO DE SERVIÇOS DE  
GENÉTICA MÉDICA NA AMÉRICA LATINA



## AUTORIZACIÓN PARA USO DE IMÁGENES

Estoy de acuerdo con el uso de imágenes fotográficas de \_\_\_\_\_  
\_\_\_\_\_, incluyendo rostro, sin divulgación  
simultánea de nombre, o de cualquier forma de identificación; con la finalidad de  
documentación de investigación diagnóstica a si como uso en publicaciones científicas.  
Las imágenes fotográficas quedarán en tutela del Servicio de Genética Médica del  
Hospital de Clínicas de Porto Alegre, estando el Dr. Roberto Giugliani (jefe del Servicio)  
disponible para eventuales dudas por el teléfono 55 51 2101 8011.

\_\_\_\_\_  
Local y fecha

\_\_\_\_\_  
Firma del paciente

\_\_\_\_\_  
Nombre del responsable (si necesario)

\_\_\_\_\_  
Firma del responsable (si necesario)

\_\_\_\_\_  
Nombre del médico

\_\_\_\_\_  
Firma del médico

Rua Ramiro Barcelos, 2350  
90035-903 - Porto Alegre - RS - Brasil  
www.hcna.ifras.br

HCNA / GPPG  
VERSÃO APROVADA

10/04/02  
x 07041

fone (51) 2101-8011  
fax (51) 2101-8010  
l-genetica@hcna.ifras.br



# Livros Grátis

( <http://www.livrosgratis.com.br> )

Milhares de Livros para Download:

[Baixar livros de Administração](#)

[Baixar livros de Agronomia](#)

[Baixar livros de Arquitetura](#)

[Baixar livros de Artes](#)

[Baixar livros de Astronomia](#)

[Baixar livros de Biologia Geral](#)

[Baixar livros de Ciência da Computação](#)

[Baixar livros de Ciência da Informação](#)

[Baixar livros de Ciência Política](#)

[Baixar livros de Ciências da Saúde](#)

[Baixar livros de Comunicação](#)

[Baixar livros do Conselho Nacional de Educação - CNE](#)

[Baixar livros de Defesa civil](#)

[Baixar livros de Direito](#)

[Baixar livros de Direitos humanos](#)

[Baixar livros de Economia](#)

[Baixar livros de Economia Doméstica](#)

[Baixar livros de Educação](#)

[Baixar livros de Educação - Trânsito](#)

[Baixar livros de Educação Física](#)

[Baixar livros de Engenharia Aeroespacial](#)

[Baixar livros de Farmácia](#)

[Baixar livros de Filosofia](#)

[Baixar livros de Física](#)

[Baixar livros de Geociências](#)

[Baixar livros de Geografia](#)

[Baixar livros de História](#)

[Baixar livros de Línguas](#)

[Baixar livros de Literatura](#)  
[Baixar livros de Literatura de Cordel](#)  
[Baixar livros de Literatura Infantil](#)  
[Baixar livros de Matemática](#)  
[Baixar livros de Medicina](#)  
[Baixar livros de Medicina Veterinária](#)  
[Baixar livros de Meio Ambiente](#)  
[Baixar livros de Meteorologia](#)  
[Baixar Monografias e TCC](#)  
[Baixar livros Multidisciplinar](#)  
[Baixar livros de Música](#)  
[Baixar livros de Psicologia](#)  
[Baixar livros de Química](#)  
[Baixar livros de Saúde Coletiva](#)  
[Baixar livros de Serviço Social](#)  
[Baixar livros de Sociologia](#)  
[Baixar livros de Teologia](#)  
[Baixar livros de Trabalho](#)  
[Baixar livros de Turismo](#)