EMILY CORRENA CARLO

COMPÓSITOS DE HIDROXIAPATITA E POLIHIDROXIBUTIRATO EM DEFEITOS ÓSSEOS EXPERIMENTAIS NA ULNA DE COELHOS.

Dissertação apresentada à Universidade Federal de Viçosa, como parte das exigências do Programa de Pós-graduação em Medicina Veterinária, para obtenção do título de *Magister Scientiae*.

VIÇOSA
MINAS GERAIS – BRASIL
2007

Livros Grátis

http://www.livrosgratis.com.br

Milhares de livros grátis para download.

Dedico este trabalho aos meus pais,
Murilo e Laisse que,
se eu pudesse ter escolhido,
não teria escolhido tão bem.
Obrigada por tanto amor e dedicação.

AGRADECIMENTOS

A Deus por me abençoar com tanto e me levar por seus caminhos. À minha Santa Terezinha que sempre intercedeu por mim.

Aos meus pais, Murilo e Laisse, pelo exemplo, amor e apoio incondicional durante essa e todas as fases de minha vida.

À minha orientadora Andrea Pacheco Batista Borges por todos os ensinamentos, confiança, apoio e disponibilidade em tantos momentos desses estudos e pela amizade construída a cada dia.

Ao Múcio, pela compreensão, carinho e estímulo nos momentos difíceis e é claro, pelo apoio na fase de exames clínicos.

Aos meus irmãos por compartilharem as alegrias por cada conquista durante essa pós-graduação.

Ao Prof. Cláudio Fonseca pela presença constante, apoio e sugestões durante todo o processamento e análises histológicas.

Aos Profs. Ricardo Junqueira e Luís Gonzaga pelos ensinamentos e valiosas sugestões durante todo o curso.

Aos Profs. Marlene Vilória, Maria Cristina, Sérgio da Matta e Eduardo Paulino pelos conhecimentos compartilhados e colaboração neste trabalho.

Aos Profs. José Antônio e José Dantas pela amizade e colaboração com meu crescimento profissional e pessoal.

Aos Profs. Leonardo Muzzi e Paulo Oliveira pela presença e contribuição com esse trabalho.

Aos meus colegas e amigos Mastoby, Renato, Gláucia, Renata e Alexandro por toda colaboração que tornou possível a realização deste trabalho, foram essenciais.

À Tatinha pela amizade e experiência compartilhada em tantos momentos.

À Maninha, Alex, Etelvina, Claudiomiro, Paulo, Camilo, Sônia, Aécio, Lucinda, Luís Márcio, Celinho, Valnei, Toninho e Luís Paulo tão atenciosos nas fases de cirurgia, exames clínicos e radiografias, sem os quais tudo teria sido mais difícil.

Aos colaboradores José do Carmo, Vânia, Adão e Cláudio, imprescindíveis no processamento histológico.

À Rose e Geraldinho, pelo carinho, atenção e boa vontade.

Aos colegas da pós-graduação Mastoby, Kelly, Fabrício, Ana Paula, Betânia, Liana, João, Taciana, Lukyia, Evandro, Jair, Maurício, Lívia e Cíntia pela amizade e atenção em cada momento.

À pós-graduação do Departamento de Medicina Veterinária da UFV pela oportunidade.

À JHS Laboratório Químico, na pessoa da Dra. Sheyla Maria de Castro Máximo Bicalho, pelo fornecimento do material testado, confiança e apoio com os trabalhos apresentados.

Ao Prof. Leonardo Muzzi pela presença na banca de defesa e valiosas sugestões.

Ao Prof. Paulo Oliveira pela atenção e esclarecimentos técnicos.

À CAPES (Coordenação de Aperfeiçoamento de Pessoal de Nível Superior) pela concessão da bolsa que viabilizou meus estudos e pesquisa.

À amiga Joanna, *in memorian*, por ter-me apresentado a medicina veterinária.

SUMÁRIO

LISTA DE FIGURAS v
LISTA DE TABELAS viii
RESUMO ix
ABSTRACT xi
INTRODUÇÃO 1
REVISÃO DE LITERATURA 2
1. O problema 2
2. Enxertos e biomateriais 3
3. Hidroxiapatita 6
4. Polihidroxibutirato 9
5. Compósito de hidroxiapatita e polihidroxibutirato 11
MATERIAL E MÉTODOS 14
RESULTADOS E DISCUSSÃO 21
1. Trans-operatório..... 21
2. Exame clínico 21
3. Análise radiográfica 24
4. Avaliações histológicas e histomorfométricas 29
CONCLUSÕES 47
PERSPECTIVAS 48
REFERÊNCIAS BIBLIOGRÁFICAS 49

LISTA DE FIGURAS

Figura 1. Fórmula estrutural do monômero do polihidroxibutirato. 9

Figura 2. Procedimento cirúrgico para realização do defeito experimental na ulna de coelho. A- Realização do defeito na cortical lateral do olécrano com broca trefina acoplada a perfuratriz elétrica sob irrigação com solução salina. B- Compósito 1 (seta) dentro do defeito. 16

Figura 3. Representação do esquema da análise radiográfica. Esquema da radiografia mediolateral (A), esquema da divisão em quadrantes em transparência (B) e sobreposição para divisão em quadrantes (C). 18

Figura 4. Sentido de corte do fragmento do olécrano para obtenção da superfície de análise nas vistas lateral e caudo-cranial da ulna e regiões anatômicas em relação ao defeito. 19

Figura 5. Radiografias mediolaterais do olécrano de coelhos submetidos à realização de defeito na cortical lateral e implantação de compósitos de hidroxiapatita e polihidroxibutirato, no pós-operatório imediato. A- grupo controle, B- grupo 1, C- grupo 2, D- grupo 3. Setas indicam halo radiotransparente ao redor dos compósitos. 28

Figura 6. Radiografias mediolaterais do olécrano coelhos submetidos à realização de defeito na cortical lateral e implantação de compósitos de hidroxiapatita e polihidroxibutirato, aos 8 dias após a cirurgia. A- grupo controle, sem compósito. B- grupo 1. C- grupo 2. D- grupo 3. Setas indicam halo radiotransparente ao redor dos compósitos. 28

Figura 7. Radiografias mediolaterais do olécrano de coelhos submetidos à realização de defeito na cortical lateral e implantação de compósitos de hidroxiapatita e polihidroxibutirato, aos 45 dias após a cirurgia. A- grupo controle, sem compósito. B- grupo 1. C- grupo 2. D- grupo 3. Ausência do halo radiotransparente entre compósito e osso e o contato direto entre eles (setas). Região de radiopacidade menor do que a do osso vizinho no grupo controle (asterisco). 28

Figura 8. Radiografias mediolaterais do olécrano de coelhos submetidos à realização de defeito na cortical lateral e implantação de compósitos de hidroxiapatita e polihidroxibutirato, 90 dias após a cirurgia. A- grupo controle. B- grupo 1, C- grupo 2, D- grupo 3. Contato direto entre compósitos e tecido ósseo (setas finas). 28

Figura 9. Região do defeito ósseo realizado no olécrano de coelho do grupo controle, 8 dias após a cirurgia. A- Osso cortical (OC) na região distal ao defeito, osso trabecular (TB), medula óssea (MO), tecido conjuntivo denso vascularizado

e coágulo (CG). HE, 40X. B- Ampliação de área demarcada em A. Trabécula óssea nova com osteoblastos ativos (setas) nas bordas. HE, 1000X. 32

Figura 10. Região do defeito ósseo do grupo controle realizado no olécrano de coelho, 8 dias após a cirurgia. Tecido fibrocartilaginoso (FC) em meio ao osso trabecular novo (TB) e tecido conjuntivo denso vascularizado (DV). HE, 200X. 32

Figura 11. Região trabecular do defeito ósseo realizado no olécrano de coelho submetido à implantação do compósito um, 8 dias após a cirurgia. Diferença na intensidade de coloração que demarca nova deposição de camadas de tecido ósseo (setas). Osso trabecular novo (TB), medula óssea (MO). Azul de Toluidina, 100X. 32

Figura 12. Região do defeito ósseo realizado no olécrano de coelho submetida à implantação do compósito três aos 8 dias após a cirurgia. A- Projeção de tecido conjuntivo denso vascularizado (DV) e ósseo (O) para o interior do compósito (C). B- Projeção de tecido conjuntivo (TC) sem conexão aparente com tecidos adjacentes no interior do compósito (C), com vaso sangüíneo no centro (seta). Azul de Toluidina, 200X. 35

Figura 13. Regiões do defeito ósseo realizado no olécrano de coelho do grupo um, 45 dias após a cirurgia. Região lateral (L) do compósito um envolvida por tecido ósseo trabecular novo. Regiões distal (D) e trabecular com tecido ósseo mais organizado (TO). HE, 40X. B- Grupo dois aos 45 dias. Interface (seta) com contato direto entre tecido ósseo (O) e compósito (C). Azul de toluidina, 200X. 35

Figura 14. Regiões do defeito ósseo realizado no olécrano de coelhos do grupo três, 45 dias após a cirurgia. A-Trabéculas no interior do compósito (setas), próximas à região trabecular do defeito, com osso trabecular mais organizado (TM) do que aos 8 dias. HE, 100X. B- Fragmentos do compósito (C) separados do bloco original em meio ao tecido ósseo (O) na região trabecular do defeito. O contato direto entre osso e compósito é indicado pelas setas. Azul de toluidina, 200X. 35

Figura 15. Região do defeito ósseo realizado no olécrano de coelhos submitdos à implatação de compósitos de hidroxiapatita e polihidroxibutirato. A- Interface (seta) do compósito um (C) com fina camada de tecido fibroso aos 90 dias após a cirurgia. Tecido ósseo (O) e medula óssea associada (MO). HE, 100X. B- Interface (setas) do compósito dois aos 90 dias com tecido ósseo (O) e medula óssea adjacente (MO). Projeções de tecido conjuntivo (asteriscos) no compósito (C). Azul de toluidina, 100X. 38

Figura 16. Regiões do defeito ósseo realizado no olécrano de coelhos do grupo três, 90 dias após a cirurgia. A- Osteoclasto (retângulo) ativo na interface entre tecido ósseo trabecular mais organizado (O) e compósito (C). Lâmina óssea (asterisco) entre compósito e medula óssea (MO). HE, 100X. B- Ampliação da área demarcada em A. Osteoclasto ativo. HE, 1000X. C- Osteoclasto (seta) na interface de trabécula óssea no interior do compósito (C). HE, 400X. 38

Figura 17. Seqüência do desenvolvimento de tecidos para o interior do compósito três até a fragmentação do mesmo a partir do bloco original. A- Tecido conjuntivo denso vascularizado (seta) penetrando no compósito (C) aos 8 dias. Tricrômico de Gomori, 200X. B- Tecidos ósseo (seta larga) e conjuntivo denso vascularizado (setas finas) envolvendo fragmentos do compósito (asteriscos). HE, 100X. Fragmentos do compósito (C) envoltos por tecido ósseo (seta) separado do bloco original. Azul de toluidina, 100X. 39

Figura 18. Região do defeito ósseo realizado no olécrano de coelhos submetidos à implatação de compósitos de hidroxiapatita e polihidroxibutirato, 90 dias após a cirurgia. A- Área total do compósito (C), tecido ósseo (O) adjacente e tecido mesenquimal (TM) na região lateral ao defeito. Tricrômico de Gomori, 40X. B- Ampliação de área demarcada em A com fragmentos do compósito (C) circundados por tecido mesenquimal (TM) com células blásticas (setas finas) e células gigantes (setas largas). Tricrômico de Gomori, 400X. 39

LISTA DE TABELAS

Tabela 1. Distribuição dos compósitos contendo 10% de HA e 90% de PHB (grupo 1), 25% de HA e 75% de PHB (grupo 2) e 50% de HA e 50% de PHB (grupo3) nos membros por animal. 16

Tabela 2. Resultado da análise dos parâmetros clínicos de acordo com o número de membros afetados e número de manifestações durante o período de exames, após a realização de defeitos ósseos experimentais na ulna de coelhos e implantação ou não (grupo controle – C) de compósitos contendo 10% de HA e 90% de PHB (grupo 1), 25% de HA e 75% de PHB (grupo 2) e 50% de HA e 50% de PHB (grupo3). 22

Tabela 3. Médias e desvio padrão das diferenças dos valores de circunferência (cm) dos membros, após a realização de defeitos ósseos experimentais na ulna de coelhos e implantação ou não (grupo controle – C) de compósitos contendo 10% de HA e 90% de PHB (grupo 1), 25% de HA e 75% de PHB (grupo 2) e 50% de HA e 50% de PHB (grupo3). 24

Tabela 4. Porcentagem de quadrantes que apresentaram radiopacidade semelhante à do osso vizinho e porcentagem dos defeitos que diminuíram de tamanho em radiografias realizadas aos 8, 45 e 90 dias após a realização de defeitos ósseos experimentais na ulna de coelhos e implantação ou não (grupo controle – C) de compósitos contendo 10% de HA e 90% de PHB (grupo 1), 25% de HA e 75% de PHB (grupo 2) e 50% de HA e 50% de PHB (grupo3). 27

Tabela 5. Médias e desvio padrão das porcentagens de tecido ósseo e tecidos moles formados nos defeitos ósseos experimentais na ulna de coelhos aos 8, 45 e 90 dias após a implantação de compósitos contendo 10% de HA e 90% de PHB (grupo 1), 25% de HA e 75% de PHB (grupo 2) e 50% de HA e 50% de PHB (grupo3). 44

Tabela 6. Médias e desvio padrão das porcentagens de tecido ósseo e tecidos moles formados na interface com compósitos contendo 10% de HA e 90% de PHB (grupo 1), 25% de HA e 75% de PHB (grupo 2) e 50% de HA e 50% de PHB (grupo3), de aos 8, 45 e 90 dias após a implantação em defeitos ósseos experimentais na ulna de coelhos. 44

Tabela 7. Médias e desvio padrão das porcentagens de tecido ósseo e tecidos moles formados no interior de compósitos contendo 10% de HA e 90% de PHB (grupo 1), 25% de HA e 75% de PHB (grupo 2) e 50% de HA e 50% de PHB (grupo3), de aos 8, 45 e 90 dias após a implantação em defeitos ósseos experimentais na ulna de coelhos. 45

Tabela 8. Média e desvio padrão do número de osteoclastos presentes nos defeitos ósseos na ulna de coelhos aos 8, 45 e 90 dias após a cirurgia com implantação ou não (grupo controle – C) de compósitos contendo 10% de HA e 90% de PHB (grupo 1), 25% de HA e 75% de PHB (grupo 2) e 50% de HA e 50% de PHB (grupo3). 46

RESUMO

CARLO, Emily Correna, M.Sc., Universidade Federal de Viçosa, outubro de 2007. **Compósitos de hidroxiapatita e polihidroxibutirato em defeitos ósseos experimentais na ulna de coelhos**. Orientadora: Andrea Pacheco Batista Borges. Co-orientadores: Cláudio César Fonseca, Ricardo Junqueira Del Carlo e Marlene Isabel Vargas Viloria.

Os biomateriais hoje utilizados no tratamento das fraturas ósseas e da perda do tecido ósseo ainda apresentam deficiências a serem corrigidas. O presente trabalho consta da análise preliminar de características essenciais para utilização de compósitos de hidroxiapatita (HAP-91®) e polihidroxibutirato (PHB) em ortopedia. Estudou-se a biocompatibilidade, osseointegração, osseocondução e biodegradação dos compósitos em defeitos ósseos. Foram implantados três compósitos fabricados com diferentes proporções desses biomateriais em defeitos circulares bilaterais no olécrano de 30 coelhos, onde cada membro recebeu um compósito, com um total de 12 membros por grupo. Os membros do grupo 1 receberam compósitos contendo 10% de HAP-91® e 90% de PHB, do grupo 2 contendo 25% de HAP-91® e 75% de PHB, do grupo 3, 50% de cada biomaterial e os animais do grupo controle não receberam compósito. Os membros foram avaliados quanto à claudicação, circunferência do membro, sensibilidade dolorosa, deiscência e infecção nos oito primeiros dias após a cirurgia e aos 45 e 90 dias. Foram radiografados imediatamente após a cirurgia e aos oito, 45 e 90 dias. Nessas mesmas datas, 4 animais de cada grupo foram eutanasiados, coletando-se material para processamento histológico. Existiu diferença significante entre os valores de circunferência do membro no pré-operatório e do primeiro dia após a cirurgia dentro de todos os grupos, o que não ocorreu em relação aos dias quatro e oito. Não houve diferença entre os grupos para esse parâmetro assim como para os demais. Não foi observado contato direto entre osso e compósito nas radiografias obtidas aos oito dias após as cirurgias, mas aos 45 e 90 dias nos três grupos tratados observou-se este contato. À análise histológica do grupo controle observou-se processo típico de reparação, ou seja, tecido conjuntivo denso vascularizado e trabéculas ósseas novas aos oito dias com evolução para osso trabecular mais organizado aos 90 dias e cortical lateral restabelecida. Os tecidos observados nos grupos 1, 2 e 3 foram semelhantes ao controle, sendo a proporção de tecido ósseo formada no defeito, maior do que a de tecidos moles em todas as datas. Nos grupos dois e três foram observadas projeções de

tecido ósseo e conjuntivo no interior dos poros do compósito. Infiltrados inflamatórios não foram observados em nenhum momento. O grupo 3 apresentou interface com maior proporção de tecido ósseo formado na região do defeito e no interior do compósito do que os grupos 1 e 2. Observou-se osteoclastos nas bordas dos compósitos e fragmentos dos mesmos separados do bloco principal aos 45 e 90 dias nos três grupos. Concluiu-se que os compósitos são biocompatíveis, osteocondutores, se integram ao tecido ósseo e são degradados *in vivo*.

ABSTRACT

CARLO, Emily Correna, M.Sc., Universidade Federal de Viçosa, October, 2007. **Hydroxyapatite-polyhydroxybutyrate composites in experimentally made bone deffects in rabbits ulna**. Adviser: Andrea Pacheco Batista Borges. Co-advisers: Cláudio César Fonseca. Ricardo Junqueira Del Carlo and Marlene Isabel Vargas Viloria.

Biomaterials used today to treat bones' defects and fractures still bear some deficiencies to be corrected. This study is a preliminary analysis of composites' made of hydroxyapatite (HAP-91®) and polyhydroxybutyrate (PHB) essentials characteristics to be used in orthopedics. The composites were studied in osseous defects concerning their biocompatibility, osseointegration, osseoconduction, and biodegradation. Bone defects were made bilaterally in the olecranon of 30 white rabbits and each filled with a composite, with a total of 12 members per group. Limbs in the 1 group received composite # 1: 10% of HAP-91® and 90% of PHB; limbs in 2 group received composite # 2: 25% HAP-91® and 75% PHB; and in 3 group the composite # 3: 50% of each biomaterial. Defects in the control group were not filled. Limbs were evaluated in the first eight days after surgery and again at 45 and 90 days afterwards for lameness, circumference, pain, dehiscence, and infection. Radiographs were taken 8, 45 and 90 days after surgeries when four animals in each group were euthanized and samples with defects taken for histology. Significant differences in circumference data were found for all groups before and one day after surgery, what did not happen with four and eight days. No significant differences were found between groups for circumference as well as for the other clinical parameters. Radiographs taken 8 days after surgery showed no bone-composite apposition, but those for the 45th and 90th days after showed that composites were in direct contact with bone. Histological observations indicated a normal repair process in the 8th day, i.e., a vascularized, dense connective tissue and new, early trabecular bone; this evolved to fully organized trabecular bone and the lateral cortical completely formed by the 90th-day. At the three observation dates, tissues in 1, 2, and 3 group samples were found similar to those in control, where more bone than soft tissues were found in the defect. Projections of connective and bone tissues were seen inside composites #2 and 3. No inflammatory cells in any place whatsoever were found at any observation date. Clearly more bone built up in 3 samples, and at its interface, than in the 1 and 2 groups' samples. At the 45 and 90th days, in all three groups, osteoclasts were seen in the bone-composite interface, and also

composite pieces, detached from the original block, were found within the bone structure and surrounding soft tissues. Conclusion is that the composites are biocompatible, osseoconductive, integrate to bone and can undergo *in vivo* degradation.

INTRODUÇÃO

Dois importantes desafios da ortopedia são a perda de tecido ósseo e os problemas na consolidação de fraturas. Grandes defeitos ósseos resultantes de diversas afecções como traumas e neoplasias precisam ser preenchidos com algum tipo de enxerto para manter a continuidade óssea local e auxiliar a regeneração. Quanto às fraturas, muitas delas necessitam de estabilização interna, o que envolve algum material, implantado diretamente em contato com os tecidos.

Baseados nessas necessidades, pesquisadores de diversas áreas do conhecimento vêm por décadas procurando um substituto ósseo ideal e um material que cumpra a função de estabilização de fraturas sem provocar qualquer alteração local ou sistêmica a curto e longo prazos.

Esta pesquisa consta de uma análise preliminar para permitir futuramente, de acordo com os resultados obtidos, diferentes destinos para compósitos fabricados com matérias-primas e tecnologia nacionais. Esses destinos podem incluir o uso como material preenchedor de defeitos ósseos capaz de suportar cargas mecânicas e a fabricação de placas e parafusos para fixação de fraturas e artrodeses. Podem, ainda, servir como suporte para cultura de células e posterior implantação em defeitos ósseos, aliando assim a osteoindução, resistência mecânica e osseocondução.

Para tal, deve-se confirmar primeiramente a biocompatibilidade desses compósitos, necessária para qualquer uma dessas utilizações. Para servir como ponte entre fragmentos ósseos em um grande defeito, tornando possível a regeneração normal sem a interposição de tecido fibroso, as características também necessárias são a osseocondução e biodegradação. Já para a fabricação de placas e parafusos a osseocondução não é importante, mas sim a biocompatibilidade, biodegradação e resistência mecânica.

Portanto, este estudo teve por objetivo investigar a resposta a compósitos de hidroxiapatita e polihidroxibutirato em defeitos provocados na ulna de coelhos, analisando a biocompatibilidade dos compósitos, avaliando se os mesmos interferem na formação de novo osso e verificando o tipo de interação osso-compósito, de acordo com os tecidos e as células envolvidos na resposta do organismo. Objetivou-se, também, determinar a existência ou não da propriedade osseocondutora, avaliar o potencial de biodegradação e comparar os diferentes compósitos quanto a essas características.

REVISÃO DE LITERATURA

1. O problema

Doenças e lesões ósseas são condições que afetam diretamente a qualidade de vida de pessoas e animais de companhia, sendo diversos os processos que podem resultar na perda de tecido ou na dificuldade de sua reparação (Kokubo et al., 2003).

Em traumatologia, as fraturas cominutivas são um grande problema tanto pela perda do tecido quanto pela dificuldade de estabilização e, consequentemente, de regeneração, gerando longos períodos de internamento e podendo levar à união retardada ou até mesmo à não-união. Grande parte dessas fraturas resulta dos acidentes automobilísticos, tanto em pequenos animais quanto na espécie humana, além de quedas e agressões físicas. Existem locais sabidamente predispostos à união retardada e à não-união como nas fraturas distais no rádio em cães de pequeno porte. Este local também é um problema na espécie humana, assim como fraturas proximais no úmero e platô tibial (Boer et al., 2003; Ilan e Ladd, 2003).

Na odontologia, a perda de tecido ósseo é comum devido à reabsorção do osso alveolar em decorrência da doença periodontal, gerando alterações no contorno facial e perda dos dentes adjacentes, o que também ocorre em cães e gatos (MacNeill et al., 1999). Outro problema é a dificuldade na manutenção da borda alveolar após perdas ou extrações dentárias, afetando a fixação de implantes dentários (Brandão et al., 2002).

No caso das cirurgias na coluna vertebral, implantes são usados para proporcionar estabilidade imediata permitindo a artrodese de vértebras, intervenção necessária em conseqüência de processos traumáticos ou doenças degenerativas (Vaccaro et al., 2003).

A expectativa de vida das pessoas tem aumentado nas últimas décadas e continua a aumentar, mas a qualidade do tecido ósseo, em termos de resistência e densidade, diminui progressivamente (Hench, 2000). A osteoporose e o próprio processo de envelhecimento são mudanças degenerativas que predispõem às fraturas e à dificuldade na regeneração do osso fraturado (Kawachi et al., 2000; Gruber et al., 2006). Estima-se que, nos EUA, 16,8 milhões de mulheres (54%) após a menopausa têm osteopenia e 9,4 milhões têm osteoporose, e que 40% de todas as mulheres e 13% de todos os homens acima de 50 anos terão fraturas em decorrência disso, dados aplicáveis à realidade brasileira (Jordan e Cooper, 2002; Simpósio, 2006).

As cirurgias craniofaciais corretivas, comuns na espécie humana em decorrência de traumas, neoplasias ou correção estética, geralmente resultam em defeitos ósseos ou osteotomias que necessitam de preenchimento ou fixação por placas e parafusos (Klinge et al., 1992; Walsh et al., 2003).

2. Enxertos e biomateriais

Os biomateriais aplicados na ortopedia podem ser divididos em dois grandes grupos, os substitutos para o tecido ósseo e os implantes para fixação de fraturas. O tipo de fratura ou defeito ósseo dita o que se espera de um substituto ósseo ou implante de fixação (Ilan e Ladd, 2003).

Nos defeitos ósseos, os substitutos têm por função ocupar o espaço, mantendo redução apropriada e continuidade dos fragmentos ósseos, permitindo adequada regeneração (Boer et al., 2003). Em face da necessidade de preenchimento recorre-se aos enxertos autógenos, alógenos, xenógenos e aos biomateriais de origem natural ou sintética. O enxerto autógeno é considerado o padrão para o tratamento de defeitos ósseos ou retardo na regeneração por apresentar excelente atividade biológica sendo osseocondutor e osteoindutor, além de não induzir resposta imune (MacNeill et al., 1999; Hench, 2000; Boer et al., 2003; Ilan e Ladd, 2003). Entretanto, esses enxertos possuem desvantagens importantes como disponibilidade e quantidades limitadas, resistência mecânica inadequada, difícil fixação ao local necessário e ainda a alta morbidade associada ao local doador, que pode incluir a deformidade deste local além de dor e infecção (Klinge et al., 1992; Boeree et al., 1993; Hench, 2000; Ilan e Ladd, 2003; Mygind et al., 2007). Essa taxa de morbidade varia dependendo do tipo de estudo realizado, com um mínimo de 8,6% e máximo de 30% dos casos (Boer et al., 2003; Vaccaro et al., 2003; Xie et al., 2006).

Os enxertos alógenos, aqueles obtidos de outros indivíduos da mesma espécie do indivíduo receptor, são boas alternativas. Encontra-se sua principal utilização em medicina veterinária naquelas fraturas cominutivas da diáfise de ossos longos e na medicina humana nos casos de fraturas cominutivas e exérese de neoplasias ósseas. Contudo, apresentam desvantagens que limitam sua utilização, como a possibilidade de transmissão de patógenos como o vírus da imunodeficiência felina (FIV) e os vírus da AIDS e hepatites B e C em humanos. Além disso, possui baixa atividade biológica em comparação com os enxertos autógenos, além das preocupações éticas e religiosas

envolvidas em alguns casos. Ao contrário do que se imaginaria, já que um doador pode beneficiar até 30 pessoas, sua disponibilidade é limitada na espécie humana, com tempo médio de espera na “fila de transplantes” de seis meses no Brasil. No ano de 2006, o Instituto Nacional de Traumato-Ortopedia do Rio de Janeiro recebeu apenas três doações quando seriam necessárias de 30 a 40 para atender a demanda. Além desses problemas na espécie humana, existem relatos de que até 25% das reconstruções utilizando enxertos alógenos são mal sucedidas devido à infecção, não-união e fraturas (Hench, 2000; Kokubo et al., 2003; Castro, 2007; Ferraz, 2007; Into, 2007; SC Transplantes, 2007; Woodard et al., 2007). O problema de disponibilidade seria eliminado no caso dos enxertos xenógenos, mas ainda existe a possibilidade de transmissão de doenças e de rejeição devido à reação imunológica (Piermattei e Flo, 1999; Hench, 2000).

Diversos estudos têm sido realizados nas últimas décadas buscando materiais sintéticos (biomateriais) para o preenchimento de defeitos ósseos. As principais vantagens dos materiais sintéticos são a disponibilidade, reprodutibilidade, confiabilidade e a resistência mecânica em alguns casos (Hench, 2000). Como preenchedor de defeitos ósseos, o objetivo é desenvolver um material que seja osseocondutor, servindo como suporte para o crescimento de novo osso e que seja reabsorvido a uma velocidade conhecida, sendo assim, gradativamente substituído pelo novo osso em crescimento (MacNeill et al., 1999).

Atualmente os implantes ortopédicos mais utilizados são placas e parafusos fabricados com metais como as ligas de titânio e aço inoxidável. Suas vantagens estão nas propriedades mecânicas, com grande resistência às diversas forças neles exercidas. Contudo, essas propriedades mecânicas são muito diferentes das propriedades mecânicas do osso e, após a consolidação da fratura, esse implante protege o osso das cargas normalmente impostas durante a movimentação e apoio dos membros. Sabe-se que essas cargas normais são necessárias à manutenção da densidade e contorno ósseos, sem elas, o remodelamento ósseo é afetado, levando a osteólise local e conseqüente enfraquecimento, com possibilidade de novas fraturas (Doyle et al., 1991; Boeree et al., 1993; Liu e Wang, 2006; Rumpel et al., 2006).

Existe ainda grande preocupação devido à liberação lenta e progressiva de íons metálicos (debris) no organismo. Esses debris são citotóxicos e responsáveis por hipersensibilidades, respostas inflamatórias contínuas e progressivas e mesmo neoplasias, incluindo hemangioendotelioma e sarcoma de Ewing em pessoas e

osteossarcoma em cães (Hallab et al., 2000; Pereira et al., 2005; Kleiner e Silva, 2007; Rasse et al., 2007; Sargeant e Goswami et al., 2007). Essas reações são particularmente importantes quando os implantes são utilizados na coluna vertebral e face, devido à proximidade com o tecido nervoso (Vaccaro et al., 2003; Yerit et al., 2005), mas os debris não se limitam às regiões peri-implante, tendo sido encontrados em linfonodos regionais e nos pulmões. A presença desses debris e suas conseqüências são particularmente importantes em crianças e animais jovens já que permanecem no organismo por longo tempo, além de que a permanência do implante pode afetar negativamente o crescimento (Gogolewski, 2000; Maurer et al., 2002; Yerit et al., 2005; Russias et al., 2006; Rasse et al., 2007).

Outras desvantagens de implantes metálicos incluem a interferência com alguns tipos de técnicas de diagnóstico por imagem, a migração e colapso após algum tempo de implantação e a sensibilidade ao calor ou frio (Oliveira, 2005; Sargeant e Goswami et al., 2007). Para eliminar essas desvantagens uma alternativa é a remoção do implante após a consolidação óssea, procedimento que envolve a realização de nova cirurgia, com todos seus inconvenientes, custos e potenciais complicações (Weiler et al., 2000).

Nos últimos anos, a engenharia de biomateriais vem mudando a ênfase que dá a materiais que permanecem completamente estáveis em meio biológico para materiais que alteram suas propriedades ou biodegradam em resposta ao meio celular ou extracelular (Doyle et al., 1991; Ni e Wang, 2002).

Os implantes reabsorvíveis eliminam as desvantagens dos implantes metálicos e fornecem nova alternativa como material preenchedor de defeitos, proporcionando um arcabouço para o crescimento de tecido ósseo com resistência mecânica. Um material lentamente reabsorvido, com resistência e elasticidade próximas às do osso e a capacidade de estimular a regeneração óssea, seria revolucionário no preenchimento de defeitos ósseos e na fabricação de implantes, eliminando as desvantagens dos enxertos autólogos e dos implantes metálicos (Rumpel et al., 2006).

A grande vantagem dos implantes reabsorvíveis na estabilização de fraturas é que conferem resistência mecânica durante a regeneração óssea e, após a osseointegração, normalmente de 4 a 8 semanas, são gradualmente reabsorvidos quando não mais são necessários. Esses implantes degradam em meio biológico gerando produtos de degradação que são incorporados aos processos fisiológicos e bem tolerados pelo organismo receptor. Além disso, esses materiais possuem módulo de elasticidade mais próximo ao do osso quando comparados com os metais, não

interferem em exames por imagem e, à medida que são reabsorvidos, as forças mecânicas são compartilhadas, progressivamente, entre osso e implante (An et al., 2000; Vaccaro et al., 2003). Outra possível utilização desses implantes reabsorvíveis são os sistemas de liberação lenta de medicamentos, com implantes contendo antibacterianos contra osteomielite (An et al., 2000). Em alguns procedimentos na medicina do esporte, não existe a necessidade de implantes de grande resistência mecânica ou são até contra-indicados, abrindo caminho para utilização dos implantes biodegradáveis (Weiler et al., 2000).

Existem disponíveis no mercado internacional, implantes ortopédicos biodegradáveis fabricados por diferentes processamentos e diversas proporções de ácido poliláctico (PLA) e ácido poliglicólico (PGA). Esses materiais foram testados como espaçadores em cirurgias da coluna vertebral e na fixação de fraturas cranio-faciais (Vaccaro et al., 2003; Pereira et al., 2005). Contudo, suas limitações encontram-se no alto custo e na baixa resistência mecânica, reservando o uso em locais não submetidos a grandes cargas, sendo considerados sistemas de fixação interna semi-rígida. Alguns trabalhos relatam problemas na degradação, com ocorrência de inflamação asséptica e osteólise associadas aos debris produzidos durante a degradação, e problemas de instabilidade na interface desses implantes com o tecido ósseo, não ocorrendo osseointegração, mas sim a formação de tecido fibroso circundante que pode evoluir para encapsulamento fibrótico hipertrófico (Hench, 2000; Yerit et al., 2005; Lima Júnior et al., 2006; Russias et al., 2006; Rasse et al., 2007).

3. Hidroxiapatita

A hidroxiapatita natural, representada pela fórmula $Ca_{10}(PO_4)_6(OH)_2$, é o principal constituinte da parte mineral da matriz óssea. É uma cerâmica que pode ser obtida de fonte natural ou sinteticamente (Cobb et al., 1990; Holden e Bernard et al., 1990; Knowles et al., 1992; Borges et al, 2000; Boskey e Myers, 2004).

Atualmente, a hidroxiapatita tem como principal indicação clínica o preenchimento de defeitos ósseos, auxiliando a regeneração em diversos locais como nos seios maxilares, nas diáfises de ossos longos, na borda do osso alveolar e como adjuvante em artrodeses (Brandão et al., 2002; Dórea Neto et al., 2004; Ajdukovic et al., 2005; Mangano et al., 2006; Scarano et al., 2006; Vital et al., 2006).

A hidroxiapatita (HA) sintética é um material biocompatível, bioativo e osseocondutor, ou seja, tem a capacidade de servir como suporte para o crescimento de novo osso, dentro de seus poros, a partir das margens de um defeito (Cobb et al., 1990; Holden e Bernard et al., 1990; Knowles et al., 1992; Ayers et al., 1998; Kienapfel et al., 1999; Borges et al., 2000; Galego et al., 2000; Eid et al., 2001; Tampieri et al., 2001; Boer et al., 2003; Ilan e Ladd, 2003; Duarte et al., 2006; Imaizumi et al., 2006; Scarano et al., 2006; Resende et al., 2006; Vital et al., 2006). A HA não apresenta a propriedade de osteoindução (Borges et al, 2000; Conz et al., 2005; Carlo et al., 2006 *b*).

A maioria dos materiais sintéticos são geralmente isolados por tecido conjuntivo fibroso quando implantados no organismo, diferentemente dos bioativos, que formam ligação fisico-química com o tecido ósseo. Diversos estudos demonstraram a ligação direta da HA com o tecido ósseo, sem interposição de tecido conjuntivo fibroso. Foi observado que, ao entrar em contato com fluidos corpóreos como o plasma sangüíneo, o meio em torno da HA se torna ácido, como ocorre nas lesões cirúrgicas próprias do processo de implantação, permanecendo sua superfície carregada negativamente, devido a grupos OH^- e PO^{-3}_4. Esses grupos combinam, seletivamente, com o Ca^{+2}, carregado positivamente, formando fosfato de cálcio. À medida que o cálcio acumula, a superfície começa a se tornar positiva, atraindo dos fluidos corporais, íons fosfato carregados negativamente. Essa camada é instável e transiente e se transforma em camada de apatita carbonatada, que foi demonstrada por Fujibayashi et al. (2003) por meio da microscopia eletrônica de varredura. Esta camada é responsável pela bioatividade da HA e alguns estudos demonstraram que os nanocristais de apatita muito semelhantes à fase mineral da matriz óssea, que fornecem um ambiente para células precursoras migrarem, fixarem e diferenciar-se em osteoblastos, produtores de novo osso. Esses nanocristais também se associam às fibras colágenas da matriz orgânica produzida pelos osteoblastos e, o recrutamento dessas células precursoras leva à formação de tecido ósseo. Acredita-se que o plasma sanguíneo, primeira fase orgânica com a qual a HA entra em contato ao ser implantada, inicie as trocas iônicas com sua superfície. Portanto, pode-se considerar que a interface HA-tecido ósseo é um produto da combinação de interações químicas, biológicas e fisiológicas (MacNeill et al., 1999; Rohanizadeh et al., 1999; Borges et al., 2000; Hench, 2000; Kawachi et al., 2000; Kim, 2003; Kokubo et al., 2003).

Diversos estudos enfatizam que a formação da camada de apatita na superfície das cerâmicas é o pré-requisito para a bioatividade *in vivo* (Fujibayashi et al., 2003;

Kim, 2003). Após a implantação da HA, a seqüência de eventos passa pela neovascularização, diferenciação de células osteoprogenitoras, formação de novo osso e remodelamento ósseo (Walsh et al., 2003).

A semelhança da HA com a matriz óssea inorgânica é química, física e estrutural (Oliveira, 2005; Wang et al., 2005). Sua estrutura apresenta poros que funcionam como suporte para a migração e deposição de células osteogênicas, permitindo a formação de novo osso. O contato estabelecido com o tecido ósseo se forma entre os grânulos e no interior dos poros presentes em sua estrutura, dessa forma, a HA é incorporada ao tecido ósseo em formação (Borges et al., 2000; Galego et al, 2000; Tampieri et al., 2001; Boer et al., 2003; Woodard et al., 2007). Acredita-se que o tamanho ideal dos poros para permitir a migração de células osteoprogenitoras esteja entre 150 e 500 μm (Tampieri et al., 2001; Ilan e Ladd, 2003).

A HA pode ser reabsorvível, se for sinterizada durante seu processamento, ou não reabsorvível, se for calcinada (Fujita et al, 2003). A forma de degradação da hidroxiapatita é mais uma de suas vantagens. Envolve um processo correspondente à degradação natural do tecido ósseo, por osteoclastos, sugerindo a possibilidade de completa degradação durante o remodelamento normal do osso, o que seria ideal (Borges et al., 2000; Rumpel et al., 2006). Foi observado que ocorre mais rapidamente quando em contato com osso trabecular e medula óssea do que com o osso cortical (Imaizumi et al., 2006).

A HA possui coesão nem resistência mecânica suficientes para ser usada na fabricação de implantes (Boeree et al., 1993). Trata-se de um material rígido, com baixa elasticidade, o que a torna frágil, limitando sua utilização em locais que requeiram sustentação de peso (Shishatskaya et al., 2006). Além disso, a migração de partículas para fora do defeito ósseo é um problema comum (Borges et al., 2000; Saba-Chujfi et al., 2002; Rupprecht et al., 2003).

Para minimizar ou até eliminar os problemas gerados pelas deficientes propriedades mecânicas da HA, ou seja, reduzir sua rigidez, aumentar sua elasticidade e promover a coesão entre as partículas, uma das abordagens mais estudadas é sua associação a polímeros (Shishatskaya et al., 2006).

4. Polihidroxibutirato

O polihidroxibutirato (PHB) é um polímero (Fig. 1) natural biodegradável, não-tóxico e biocompatível pertencente ao grupo dos polihidroxialcalonatos (PHAs). Trata-se de um poliéster sintetizado por diversas bactérias gram-positivas e gram-negativas de pelo menos 75 gêneros diferentes (Shishatskaya et al., 2002; Reddy et al., 2003; Shishatskaya et al., 2004; Chen e Wu, 2005; Ray e Bousmina, 2005). O PHB é o PHA melhor caracterizado até o momento (Reddy et al., 2003; Volova et al., 2003; Shishatskaya et al., 2004; Chen e Wu, 2005; Oliveira, 2005; Ray e Bousmina, 2005).

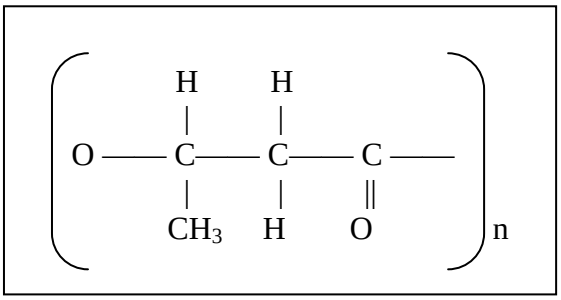

Figura 1. Fórmula estrutural do monômero do polihidroxibutirato.

Os PHAs têm sido testados como matéria-prima em diversas áreas, desde a fabricação de embalagens para produtos agrícolas e de higiene, passando por brinquedos e material escolar, até serem empregados na área médico-farmacêutica na fabricação de fios de sutura, próteses, membranas para regeneração tecidual guiada, matriz para cultura celular, cápsulas e sistemas de carreamento de drogas (Boeree et al., 1993; Kostopoulos e Karring, 1994; Shishatskaya et al., 2002; Oliveira, 2005; Ray e Bousmina, 2005; Liu e Wang, 2006).

Suas características mais importantes para utilização com biomaterial são a biocompatibilidade, sua lenta biodegradação e as ótimas propriedades mecânicas (Knowles et al., 1992; Boeree et al., 1993; Galego et al., 2000). Estudos demonstraram que a resistência à compressão do PHB é muito semelhante à do osso humano, sugerindo estudos voltados para sua utilização em ortopedia (Duarte et al., 2004).

Volova et al. (2003) e Shishatskaya et al. (2004) estudaram em ratos fio de sutura de polihidroxibutirato, analisando parâmetros bioquímicos sangüíneos, metabolismo protéico, funções renal e hepática e histologicamente, os linfonodos e o tecido ao redor do implante. Eles demonstraram que o polímero não produz efeitos

adversos nos tecidos e no organismo como um todo e mantém sua força mecânica até a cicatrização do tecido. Consideraram a reação inflamatória, observada por outros pesquisadores, uma conseqüência da falta de pureza de alguns PHAs comercialmente disponíveis, não preparados com a pureza necessária à utilização médica.

Além de biocompatível, o PHB demonstrou ótima osseointegração (Knowles et al., 1992; Boeree et al., 1993; Shishatslaya et al., 2002). Doyle et al. (1991) analisando o PHB, implantado em defeitos no côndilo femoral de coelhos observaram média de 90% de aposição direta entre tecido ósseo e este polímero após implantação por seis meses. A topografia da superfície do implante afetou a osseointegração, uma vez que superfícies rugosas como pode ser a do PHB proporcionam um espaço adequado para fixação dos osteoblastos, fornecendo locais para ancoragem dos filopódios (projeções citoplasmáticas) e exercendo influência na adsorção de proteínas séricas (Wang et al., 2004). O sucesso da implantação de compósitos depende de suas propriedades de superfície, resistência mecânica, cristalinidade, porosidade e também do estado do osso receptor e das condições de fixação e estabilização do compósito (Shishatskaya et al., 2006).

Quando implantado num organismo PHB é biodegradável e pode ser absorvido (Liu e Wang, 2006). Acredita-se que o PHB degrade em estágios *in vivo* iniciando por quebra hidrolítica não-específica das ligações ésteres. Isso resulta na formação de D,L-ß-hidroxibutirato (HB), normalmente presente no sangue e tecidos, convertido a acetoacetato. Este entra no ciclo do ácido tricarboxílico (Ciclo de Krebs) e é excretado na forma de CO_2 e H_2O (An et al., 2000; Weiler et al., 2000; Volova et al., 2003). Estudo recente, *in vitro*, relata que o HB não interferiu na progressão do ciclo celular e mais, ainda inibiu a morte celular apoptótica e necrótica (Cheng et al., 2006).

A taxa de biodegradação de um polímero depende de fatores relacionados ao implante como seu tamanho, o tipo de polímero, seu peso molecular, a fase do material (amorfa ou cristalina), a presença de aditivos e impurezas e do mecanismo de degradação. Também depende de fatores relacionados ao indivíduo receptor, como local de implantação, o estresse mecânico transmitido ao implante e a idade, podendo levar meses ou anos para se completar (Luklinska et al., 1997; Shishatskaya et al., 2004).

A taxa de degradação de implantes ósseos é fator de extrema importância visto que alguns polímeros podem perder sua resistência mecânica muito antes de atingida adequada consolidação ou antes do preenchimento adequado do defeito ósseo (An et al., 2000). Os PHAs têm uma taxa de degradação mais lenta do que outros polímeros como

ácido poliglicólico, por exemplo, podendo ser usados para restauração de grandes defeitos ósseos que demandam maior tempo (Shishatskaya et al, 2006). Além disso, o PHB degrada gradual e lentamente em meio biológico, retendo sua força mecânica por longo período (Reddy et al., 2003; Shishatskaya et al., 2004). As informações sobre taxa de degradação do PHB não são uniformes, o que pode ser explicado por diferentes ambientes de implantação e nas diferentes formas e tamanhos dos implantes utilizados (Pouton e Akhatar, 1996).

Esse polímero já é conhecido e estudado nos EUA e Europa, onde seu custo de produção é alto (Doyle et al., 1991). Pesquisadores brasileiros conseguiram reduzir consideravelmente o custo de produção do PHB, em função da diferença entre o cultivo da cana-de-açúcar, matéria-prima utilizada em nosso país, quando comparado com cultivo do milho e da beterraba utilizados em outros países (Oliveira, 2005).

A produção do PHB se baseia na conversão microbiológica por bactérias que consomem a sacarose e transformam parte dela em poliésteres armazenados em grânulos intracelulares. As bactérias são cultivadas em fermentadores até que atinjam uma quantidade suficiente e então sua alimentação é desequilibrada pela adição exagerada de açúcar. Isso faz com que as bactérias acumulem o polímero em seu citoplasma e, em seguida, basta romper sua membrana celular para purificar a resina daí extraída, podendo-se obter de algumas bactérias até 70% de seu peso seco de PHB (Reddy et al., 2003; Chen e Wu, 2005).

Esses polímeros podem ter inúmeras aplicações. Nas artrodeses, um substituto com boa resistência mecânica e osteocondutividade forneceria a estabilidade e o arcabouço para crescimento de novo osso necessário para o sucesso da cirurgia (Chen e Wu, 2005).

Muitas questões essenciais sobre os polihidroxialcalonatos ainda necessitam ser resolvidas, como por exemplo, o seu processamento associando-os a materiais bioativos e a fármacos e o uso como base para cultura de células osteogênicas. A regeneração de tecido ósseo em contato com compósitos em processo de biodegradação é um processo complexo que ainda necessita de estudos aprofundados (Shishatskaya et al., 2006).

5. Compósito de hidroxiapatita e polihidroxibutirato (HA+PHB)

O propósito da associação de uma cerâmica com um polímero é unir a excelente bioatividade da primeira, que não possui coesão e resistência adequados, com as

propriedades mecânicas do último, como resistência e elasticidade, muito semelhantes às do osso cortical, mas que não possui a excelente bioatividade em relação ao tecido ósseo (Doyle et al., 1991; Knowles et al., 1992; Boeree et al., 1993; Galego et al., 2000; Hench, 2000; Shishatskaya et al., 2005).

Oliveira (2005) e Wang et al. (2005) demonstraram que a HA e o PHB são sinergicamente compatíveis, com grande afinidade entre as fases e boa adesão deste polímero aos grupamentos de HA, e concluíram que o PHB é eficiente como matriz para esta cerâmica.

Estudos *in vitro* demonstraram que a associação HÁ e PHB não é citotóxica, não é imunogênica e é biocompatível (Doyle et al., 1991; Knowles et al., 1992; Shamshuria et al., 2004; Wang et al., 2004; Shishatskaya et al., 2006).

O compósito HA+PHB é mais bioativo do que o PHB puro (Luklinska e Bonfield, 1997; Wang et al., 2001; Ni e Wang, 2002). A introdução da HA na matriz de PHB melhorou a bioatividade do PHB, demonstrada por melhores respostas de osteoblastos, podendo ser o resultado de alterações na morfologia e química de superfície (Wang et al., 2005). Estudos *in vitro* demonstraram a formação da camada de apatita carbonatada sobre a superfície do compósito HA+PHB, quando a quantidade desses cristais foi diretamente proporcional às diferentes porcentagens de hidroxiapatita presentes nos compósitos (Ni e Wang, 2002). Guerra Neto et al. (2005) estudaram *in vitro* um compósito associando PHB ao biovidro e também observaram a formação da camada de apatita. Shishatskaya et al. (2006) observaram maior proliferação de osteoblastos em compósitos contendo HA associada ao PHB do que apenas o PHB, aparentemente devido à maior facilidade para adesão das células à superfície mais hidrofílica dos compósitos. Sabe-se que a adesão celular é geralmente melhorada em superfícies rugosas e hidrofílicas (Anselme, 2000).

A associação HA+PHB possui propriedades mecânicas muito semelhantes às do osso, principalmente quando se trata de forças de compressão, sendo compatível com o uso como enxerto em áreas de tensão (Doyle et al., 1991; Boeree et al., 1993; Luklinska e Bonfield 1997; Ni e Wang, 2002; Guerra Neto et al., 2005). Boeree et al. (1993) observaram no teste de compressão que os compósitos com maiores proporções de HA (40 e 50%) apresentaram mais fratura e ao término do teste se fragmentaram completamente, o que não ocorreu com compósitos contendo menores proporções de HA (10 e 20%). Essa observação é particularmente importante para utilização deste compósito na fabricação de implantes e para preenchimento de defeitos em locais

submetidos a grandes cargas mecânicas. A resistência à tração também é inversamente proporcional ao conteúdo de HA. Resultados semelhantes em testes mecânicos foram obtidos por Doyle et al. (1991).

Luklinska e Bonfield (1997) demonstraram que o mecanismo de interação entre compósito de HA+PHB e tecido ósseo ocorre pela degradação da matriz de PHB na região de contato com o tecido ósseo, onde se formam novos cristais de HA associados aos cristais já presentes. Osteoblastos penetram nos poros do compósito, se aderem e proliferam, produzindo matriz óssea. À medida que o material é biodegradado, novos poros são formados na matriz do compósito, novos osteoblastos irão aderir, e assim, gradualmente, ocorre a substituição por tecido ósseo (Shishatskaya et al., 2006).

Não seria difícil pensar que esses resultados seriam obtidos associando a HA com qualquer polímero, mas pequenas mudanças na composição são suficientes para gerar grandes alterações nas características do compósito (Doyle et al., 1991). Doyle et al. (1991) demonstraram que a associação HA+ PHB é muito superior em promover o crescimento de novo osso do que a associação da HA com outros polímeros como o polipropileno.

Diversos autores sugerem a utilização deste compósito como substituto para enxertos autógenos, incluindo a preparação de modelos cortico-trabeculares para reconstrução óssea (Ito et al., 2005; Imaizumi et al., 2006; Shishatskaya et al., 2006). Essa alternativa surge com a possibilidade de fabricação de implantes em tamanhos e formas apropriados dependendo da necessidade, onde a estabilidade e a resistência proporcionadas seriam melhores e ainda continuariam a melhorar à medida que o compósito fosse integrado ao osso e substituído por ele (Boeree et al, 1993).

MATERIAL E MÉTODOS

A metodologia deste trabalho utilizando animais experimentais foi analisada pela Comissão de Ética do DVT / UFV, tendo sido aprovada em 01/03/2007 e protocolada como processo n.° 37 / 2007.

Para este projeto foram utilizados 30 coelhos da raça Nova Zelândia, esqueleticamente maduros à confirmação radiográfica, com idade de sete meses e pesando entre 3 e 3,5 kg. Essa espécie é considerada padrão para estudos *in vivo* de biocompatibilidade, e apresenta taxas de formação e remodelamento ósseos cerca de 3 a 4 vezes maiores do que na espécie humana (An et al., 2000; Kudo et al., 2001). Os animais tiveram um período mínimo de um mês para aclimatação ao novo ambiente, foram alojados em gaiolas individuais recebendo no dia de chegada ivermectina[1] na dose de 0,4 mg/kg pela via subcutânea e ração fornecida duas vezes ao dia e água *ad libitum*.

Previamente à cirurgia, os animais receberam 40.000 UI/kg de penicilina G[2] pela via intramuscular, foram sedados com levomepromazina[3] na dose de 2 mg/kg e anestesiados com associação de tiletamina-zolazepam[4] na dose de 30mg/kg, ambos pela via intramuscular. A região de ambos os membros torácicos, estendendo-se desde a região proximal da diáfise do úmero até o carpo, foram tricotomizadas e a antissepsia pré-operatória foi feita de acordo com as normas do DVT-UFV. Em seguida, realizou-se bloqueio anestésico do plexo braquial com 1,5 ml de lidocaína[5], em cada membro.

Foi realizada incisão curva de pele de aproximadamente 3 cm de comprimento na superfície lateral da articulação umerorradioulnar. Foi realizada incisão na fáscia do músculo tríceps braquial permitindo assim afastar parte do ventre da cabeça lateral do músculo tríceps braquial e do tendão do músculo tríceps braquial em direção proximal ao olécrano, liberando parte da inserção lateral do tendão com uma lâmina de bisturi. Em seguida, uma incisão uma incisão reta de aproximadamente 3 cm de comprimento foi realizada na bolsa tricipital, expondo, assim, a superfície lateral do olécrano. Uma falha óssea circular foi realizada na cortical lateral do olécrano, com o auxílio de uma

---

[1] Ivomec ®- Merial. Campinas-MG, Br.
[2] Megacilin® - União Química Farmacêutica Nacional S/A. São Paulo- SP, Br.
[3] Neozine®- Sanofi-aventis. São Paulo- SP, Br.
[4] Zoletil 50® - Farmavet Produtos Veterinários LTDA. São Paulo- SP, Br.
[5] Lidocaína 2%- Hipolabor. Sabará- MG, Br.

broca trefina[6] de 4 mm de diâmetro acoplada a uma perfuratriz elétrica (Fig. 2A). Durante a perfuração, o local foi irrigado com solução fisiológica estéril para evitar aquecimento.

Os compósitos foram fabricados com uma mistura dos biomateriais absorvíveis hidroxiapatita sintética[7] e polihidroxibutirato (PHB), em 3 diferentes proporções. O compósito um foi confeccionado com 10% de HA e 90% de PHB, o compósito dois com 25% de HA e 75 % de PHB e o compósito três com 50% de HA e 50% de PHB. Os compósitos foram fornecidos em formato retangular de aproximadamente 15 mm de comprimento por 6 mm de largura. Para adequar o tamanho e formato dos compósitos ao defeito, os blocos foram cortados com uma broca trefina[8] de 4 mm de diâmetro acoplada a uma perfuratriz elétrica, com irrigação constante com solução fisiológica estéril.

Os 30 coelhos foram divididos aleatoriamente em dois grupos sendo o primeiro o grupo controle, com 12 animais e o segundo, o grupo tratado com 18 animais. Os animais do grupo controle (C) não receberam qualquer forma de tratamento, ou seja, o defeito foi preenchido pelo coágulo que se forma normalmente. Esses animais tiveram ambos os membros operados, sem o preenchimento com compósito. Ambos os membros dos animais do grupo tratado foram operados, mas cada membro recebeu um compósito de concentração diferente (Tab. 1), portanto, o grupo tratado foi subdivido em três grupos. Os membros do grupo tratado 1 receberam o compósito 1 dentro do defeito provocado experimentalmente na ulna (Fig. 2B). O mesmo foi realizado para os grupos tratados 2 e 3, onde os membros receberam os compósitos 2 e 3, respectivamente.

A bolsa tricipital, tendão do músculo tríceps braquial e parte da cabeça lateral do músculo tríceps braquial foram aproximados em um só plano com sutura em padrão simples contínuo e em seguida a pele com pontos separados, ambos utilizando fio não-absorvível de náilon[9]. Imediatamente após a cirurgia foram realizadas radiografias de cada membro nas posições mediolateral com a articulação umerorradioulnar flexionada em aproximadamente 90° e tangencial ao olécrano. Nesta última radiografia, o animal foi posicional em decúbito dorsal com o úmero paralelo à mesa e a articulação umerorradioulnar em total flexão.

---

[6] Neodent®- Curitiba- PR, Br.
[7] HAP 91®- JHS Laboratório Químico. Sabará- MG, Br.
[8] Neodent®- Curitiba, Br.
[9] Monofilamento preto Nylon 3-0 Technofio- Farma Brasileira. São Paulo- SP, Br.

Tabela 1. Distribuição dos compósitos contendo 10% de HA e 90% de PHB (grupo 1), 25% de HA e 75% de PHB (grupo 2) e 50% de HA e 50% de PHB (grupo3) nos membros por animal.

Animais	Membro Direito	Membro Esquerdo
1	compósito 1 (grupo1)	compósito 2 (grupo 2)
2	compósito 1 (grupo 1)	compósito 3 (grupo 3)
3	compósito 2 (grupo 2)	compósito 3 (grupo 3)
4	compósito 2 (grupo 2)	compósito 1 (grupo 1)
5	compósito 3 (grupo 3)	compósito 1 (grupo 1)
6	compósito 3 (grupo 3)	compósito 2 (grupo 2)
7	controle	controle
8	controle	controle
9	controle	controle
10	controle	controle

Obs.: essa tabela mostra a subdivisão para 10 animais apenas, o mesmo foi realizado para os outros 20 animais.

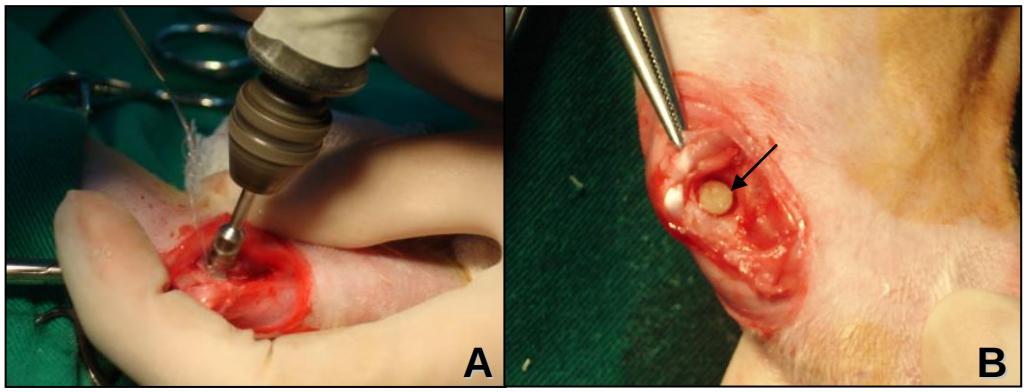

Figura 2. Procedimento cirúrgico para realização do defeito experimental na ulna de coelho. A- Realização do defeito na cortical lateral do olécrano com broca trefina acoplada a perfuratriz elétrica sob irrigação com solução salina. B- Compósito 1 (seta) dentro do defeito.

Os cuidados pós-operatórios incluíram, em todos os animais, a administração de 2 mg/kg de morfina[10] no pós-operatório imediato pela via subcutânea e 40.000 UI/kg de penicilina[11] pela via intramuscular a cada 24 horas por dois dias. Os animais foram avaliados diariamente nos primeiros oito dias e depois aos 45 e 90 dias.

Cada membro foi avaliado quanto à claudicação, de acordo com o apoio da extremidade do membro com os escores: 0-sem claudicação; 1-apoio com claudicação; 2-ausência completa de apoio. A ferida cirúrgica foi avaliada quanto a presença de

[10] Dimorf®- Cristália do Brasil. São Paulo- SP, Br.
[11] Megacilin® - União Química Farmacêutica Nacional S/A. São Paulo- SP, Br.

reação inflamatória, deiscência e infecção. Para avaliar a reação inflamatória os parâmetros analisados foram o edema, avaliado quantitativamente pela mensuração da circunferência do membro no local da ferida cirúrgica, e a sensibilidade dolorosa, avaliada pela reação do animal ao toque da ferida cirúrgica e flexão e extensão da articulação umerorradioulnar, atribuindo-se os escores: 0-quando não existiu qualquer manifestação do animal; 1-retração do membro sem outra manifestação; 2-retração do membro associada a vocalização ou tentativa de fuga. A deiscência de sutura foi avaliada em presente ou ausente assim como a infecção da ferida cirúrgica, observada pela presença de secreção purulenta proveniente do local.

A avaliação estatística para as variáveis infecção, claudicação, dor e deiscência consistiu na comparação entre os dias um, quatro e oito dentro de cada grupo para avaliar a evolução do parâmetro com o passar do tempo e na comparação entre os grupos em cada um desses dias. Utilizou-se teste estatístico de Kruskal-Wallis com $p<0,05$. A variável edema foi avaliada como evolução de um mesmo animal utilizando o teste de Wilcoxon para amostras não independentes já que o importante não era o valor da circunferência do membro mas sim a diferença de valores de um dia para o seguinte. Comparou-se as medidas pré-cirúrgicas e os dias um, quatro e oito após a cirurgia, com $p<0,05$.

Quatro animais de cada grupo foram eutanasiados com sobredose anestésica[12] em cada um dos dias oito, 45 e 90 após a cirurgia quando foram realizadas duas radiografias de cada membro, novamente nas posições mediolateral e tangencial ao olécrano. A técnica radiográfica foi padronizada em todos os momentos para a distância de um metro do aparelho ao filme, 40 quilovolts e 0,04 segundos de tempo de exposição. Foram coletadas desses animais duas amostras para processamento histológico, uma do olécrano direito e a outra do esquerdo, contendo o defeito, nesses mesmos dias.

As radiografias foram analisadas observando a radiopacidade do defeito em comparação com a do osso normal. Foram confeccionados esquemas em folhas transparentes que foram sobrepostos às radiografias permitindo melhor definição dos locais de radiopacidade semelhante ao osso vizinho (Fig. 3). Esses esquemas tiveram como resultado a definição de quatro quadrantes, permitindo uma melhor análise da radiopacidade de cada quadrante caracterizada em menor, semelhante ou maior do que a

[12] Tiopental® - Cristália. Itapira- SP, Br.

do osso vizinho. Ainda utilizando esses esquemas, observou-se as bordas do defeito/compósito, caracterizando se a margem de cada quadrante podia ser facilmente delimitada ou não, ou seja, se o limite entre osso e compósito podia ser bem distinguido.

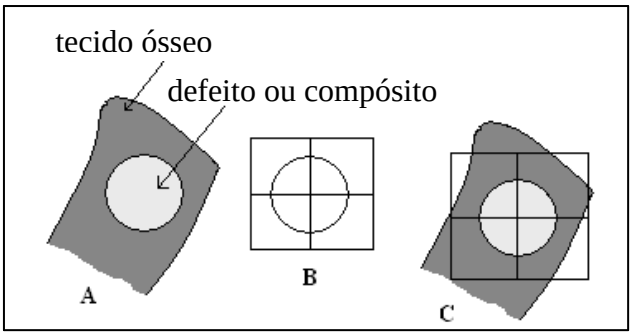

Figura 3. Representação da análise radiográfica. Esquema da radiografia mediolateral (A), esquema da divisão em quadrantes em transparência (B) e sobreposição para divisão em quadrantes (C).

A radiografia mediolateral de cada membro obtida no pós-operatório imediato foi sobreposta à sua radiografia correspondente aos oito, 45 ou 90 dias, para analisar o tamanho do defeito, observando se existiu contato entre o osso e o compósito. As radiografias tangenciais ao olécrano foram utilizadas para observação de reação periosteal.

Radiografias seqüenciais durante o período estudado não foram realizadas para evitar a freqüente necessidade de sedação dos animais e morte por estresse à manipulação.

Os fragmentos dos olécranos coletados em cada dia foram fixados em formol 10% tamponado por um tempo médio de três dias. Após esse período os fragmentos foram descalcificados em ácido fórmico a 10% tamponado com citrato de sódio para pH 4,5 sob vácuo moderado por aproximadamente 20 dias e seccionados no sentido transversal ao eixo longo da ulna, no centro do defeito (Fig. 4) para se obter a superfície de análise. Após a descalcificação, foram lavados em água corrente e então desidratados em álcoois etílicos a 70, 80, 90 e 100% durante 24 horas em cada etapa e repetida a 100%. A seguir, foram diafanizados em dois banhos de xilol por 30 minutos cada e embebidos em dois banhos de parafina em estufa a 58 °C por 30 minutos cada. Foram obtidos cortes de cinco μm de espessura, corados pelas técnicas da hematoxilina-eosina, tricrômico de Gomori e azul de toluidina, para posterior análise à microscopia de luz.

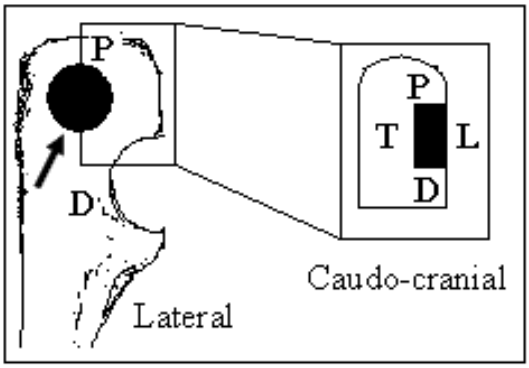

Figura 4. Sentido de corte do fragmento do olécrano para obtenção da superfície de análise. Vistas lateral e caudo-cranial do fragmento coletado da ulna. A vista caudo-cranial demonstra as regiões anatômicas em relação ao defeito onde: T- região trabecular, L-região lateral, P- região proximal e D- região distal. Estas últimas (P e D) são as regiões ao redor do compósito.

O material foi analisado qualitativa e quantitativamente. Qualitativamente, foram caracterizados os tecidos e células presentes em toda a amostra.

A análise quantitativa, ou seja, histomorfometria, foi realizada para avaliar a presença de osteoclastos na região de tecido ósseo em todos os grupos. Apenas nos grupos tratados foram avaliados também quantitativamente o tecido predominante na interface com o compósito, a proporção entre os tecidos formados no defeito como um todo, ou seja, na região trabecular e a proporção entre os tecidos formados no interior do compósito.

O número de osteoclastos presentes em 10 campos por amostra foi contado em aumento de 200X nos grupos tratados e controle. Utilizando o teste estatístico de Kruskal-Wallis seguido pelo teste de comparações múltiplas de Dunn's, analisou-se a diferença entre os grupos a cada dia e a diferença entre os dias de um mesmo grupo, com $p<0,05$.

Com auxílio de ocular graduada com 18 colunas e 12 linhas correspondendo a 216 pontos eqüidistantes de interseção, foram quantificados percentualmente as estruturas compósito, tecido ósseo, tecidos moles e medula óssea, em aumento de 40x, somente nos grupos tratados. A grade foi posicionada de forma que as três primeiras linhas estivessem completamente sobre o compósito e a quarta linha sobre os tecidos, apenas na região trabecular, não incluindo as regiões proximal e distal ao defeito, devido à variabilidade na conservação da área mais superficial da mesma. Essa análise

permitiu a obtenção de dados para verificar se existiu diferença entre a porcentagem de tecido ósseo formado dentro do defeito em relação à porcentagem de tecidos moles em cada dia, utilizando o teste de Mann-Whitney com $p<0,05$. Também pode-se analisar se existiu diferença entre porcentagem de tecido ósseo formado entre os grupos comparando cada dia assim como para a porcentagem de tecidos moles. Esse mesmo tipo de comparação, para tecido ósseo e tecidos moles, foi realizada para verificar se existiu diferença na formação de cada tecido entre os dias num mesmo grupo. Para essas comparações entre os grupos e dias foi utilizado o teste de Kruskal-Wallis, complementado pelo procedimento de comparações múltiplas de Tukey ou Dunn's com $p< 0,05$.

Realizou-se a caracterização dos tecidos presentes na interface com o compósito, permitindo a obtenção do percentual de tecido ósseo, medula óssea e tecidos moles. Com uma grade contendo 33 linhas verticais e 25 linhas horizontais, foram contados apenas o primeiro ponto de interseção imediatamente após o compósito em cada linha em aumento de 100X. Esses dados permitiram analisar as diferenças na relação entre tecidos ósseo e moles em cada dia em cada grupo e a diferença para cada tecido entre os grupos. Os mesmos testes estatísticos citados no parágrafo anterior foram utilizados para essas comparações.

Para analisar a formação de tecidos dentro do compósito foi utilizada uma grade contendo 100 pontos eqüidistantes, sobreposta somente no interior do compósito em cinco campos por amostra em aumento de 100X. A comparação entre os dados seguiu da mesma forma como na análise da formação de tecidos na borda inferior do defeito.

RESULTADOS E DISCUSSÃO

1. Trans-operatório

O compósito um, contendo 10% de HA, se mostrou mais resistente ao corte e manipulação do que os compósitos dois e três. O compósito três (50% de HA) se mostrou frágil, se quebrando algumas vezes, dificultando seu corte para adequação ao formato do defeito, o que pode limitar sua utilização para a fabricação de parafusos e placas. Esta observação está de acordo com os achados de Doyle et al. (1991) e Boeree et al. (1993) que observaram que os valores de resistência à tração e compressão eram inversamente proporcionais à porcentagem de HA dos compósitos.

Observou-se uma distância de aproximadamente um milímetro entre a margem do defeito e o compósito à implantação dos compósitos no defeito, que no momento da cirurgia foi preenchida por coágulo. Essa diferença ocorreu devido à utilização da mesma broca para fazer o defeito no osso e o corte do compósito, resultando na retirada do diâmetro externo da broca, ao corte do osso e, do diâmetro interno da broca, ao corte dos compósitos. Essa distância corresponde à espessura da broca.

2. Exame Clínico

Para análise dos parâmetros clínicos é necessário ressaltar que os dados apresentados são de 12 membros por grupo, correspondendo a quatro animais necessários a cada dia de exame histológico (8, 45 e 90 dias). Do total de 30 animais, 18 pertenceram aos grupos tratados, perfazendo 36 membros operados, 12 em cada grupo um, dois e três. Os 12 animais restantes constituíram o grupo controle, com ambos os membros operados com a finalidade de eliminar interferências nos dados clínicos, particularmente na claudicação. Desses animais, apenas as variáveis de um membro, escolhidas aleatoriamente, foram utilizadas para análise.

Como pode ser observado na tabela 2, nenhuma das variáveis se apresentou em mais do que quatro membros por grupo, ou seja, 33% deles. São demonstrados dois valores, o primeiro deles referente ao número de membros que apresentaram o parâmetro analisado e o segundo o número de dias nos quais o parâmetro foi apresentado. Exemplificando, enquanto na análise por membro observa-se a existência de dor grau 1 em um membro de um total de 12 do grupo um, analisando o número de

dias observa-se que, de um total de 96 observações (8 observações para cada um dos 12 membros), esse parâmetro foi observado em apenas um dia, uma análise mais precisa para os variáveis dor e claudicação.

Tabela 2. Resultado da análise dos parâmetros clínicos de acordo com o número de membros afetados e número de manifestações durante o período de exames, após a realização de defeitos ósseos experimentais na ulna de coelhos e implantação ou não (grupo controle – C) de compósitos contendo 10% de HA e 90% de PHB (grupo 1), 25% de HA e 75% de PHB (grupo 2) e 50% de HA e 50% de PHB (grupo3).

	DOR		**CLAUDICAÇÃO**		**DEISCÊNCIA**		**INFECÇÃO**	
	n° de membros	n° de dias	n° de membros	n° de dias	n° de membros	n° de dias	n° de membros	n° de dias
C	3	8	2	4	1	7	0	0
1	1	1	0	0	3	7	0	0
2	3	12	3 *a*	8 *b*	4	13	1	4
3	3	7	2	3	1	3	0	0
Total de observações em cada grupo	12	96	12	96	12	96	12	96

Variáveis dor e claudicação correspondem ao grau 1 com exceção dos valores assinalados por *a* e *b*. Valor *a* corresponde a dois membros referentes ao grau 1 e um referente ao grau 2. Valor *b* corresponde a cinco dias referentes ao grau 1 e três dias referentes ao grau 2.

A dor foi observada em até três membros por grupo (25%) ou em 12 observações (12,5%), todas classificadas em grau 1. Concentrou-se nos primeiros dias após a cirurgia, ocorrendo nos últimos dias (seis, sete e oito) em quatro membros, dois deles associados à deiscência (um grupo controle e um no grupo dois) e dois não associados a outros parâmetros clínicos. Do grupo um, apenas um membro apresentou dor grau 1 em apenas um dia de exame. Contudo, não foi observada diferença significante entre os grupos. A demonstração de dor pelo toque da ferida cirúrgica e movimentação da articulação umerorradioulnar pode ter sido influenciada pela proximidade do examinador para o exame clínico, necessária para manipulação do membro, inibindo ou alterando essa manifestação. Acredita-se que a claudicação seja um parâmetro melhor para verificação da dor em coelhos, parâmetro esse analisado com o animal em liberdade, sem manipulação direta durante o exame.

A claudicação se concentrou nos primeiros quatro dias após a cirurgia em todos os grupos, predominantemente de grau 1. Este sinal clínico foi manifestado por no máximo oito observações (8,3%) ou três membros (25%), dados esses referentes ao

grupo dois membro do grupo dois apresentou claudicação grau 2, associada à fratura na região do olécrano onde foi realizada a cirurgia, estando também associada a dor grau 1. Não foi observada diferença significante entre os quatro grupos.

Deiscência foi observada em no máximo quatro membros por grupo, se concentrando nos últimos dias de exame clínico, com exceção de um membro do grupo controle e um do grupo um. Não existiu diferença entre os grupos. É importante salientar que deiscência ocorreu devido à interferência do animal em todos os casos com exceção do membro que apresentou infecção. Apesar da interferência do animal, a região peri-implante não sofreu influência, já que a deiscência se limitou à sutura de pele, não afetando o tecido subcutâneo ou fáscia.

Infecção da ferida cirúrgica foi observada em um membro do grupo dois estando associada a dor grau 1 e deiscência. Nos outros grupos este parâmetro não foi observado, não existindo diferença entre os quatro grupos.

Não foram observadas diferenças significantes para as variáveis dor, claudicação, deiscência e infecção entre os dias dentro de cada grupo, além da comparação entre os grupos já citada. A semelhança dos grupos tratados com o controle indica que esses sinais clínicos ocorreram devido ao próprio ato cirúrgico e não devido ao compósito. Observações semelhantes foram realizadas por Borges et al. (2000) com HA em tíbia de cães e Vital et al. (2006) com HA na ulna de coelhos. A semelhança entre os grupos tratados indica que o maior conteúdo de PHB não interferiu nos parâmetros clínicos.

Como esperado, nos quatro grupos existiram diferenças significantes entre os valores pré-operatórios da circunferência do membro em relação aos valores do primeiro dia, indicando a existência de edema no primeiro dia, possivelmente devido à manipulação dos tecidos no ato cirúrgico assim como sugerido por Pouton e Akhtar (1996). Comparando-se os valores pré-operatórios com o quarto dia, existiu diferença significante nos grupos controle, dois e três, o que não ocorreu no grupo dois demonstrando que nos membros deste último grupo o edema não era significativo nessa data. A diferença entre os valores pré-operatórios e aos oito dias após a cirurgia não foi significante em nenhum dos grupos. Esses dados corroboram com a possibilidade dos materiais serem biocompatíveis.

Comparando a média da diferença de circunferência entre os membros (Tab. 3) observou-se que não existiu diferença significante, indicando que a formação de edema não foi diferente entre os grupos.

Um animal do grupo controle aos 90 dias apresentou-se extremamente emaciado, com porte e peso semelhantes aos que tinha aos sete meses de idade, diferindo dos demais à eutanásia, então com 10 meses de idade, todos maiores e mais pesados. Os dados desse animal foram desconsiderados em todas as análises.

Tabela 3. Médias e desvio padrão das diferenças dos valores de circunferência (cm) dos membros, após a realização de defeitos ósseos experimentais na ulna de coelhos e implantação ou não (grupo controle – C) de compósitos contendo 10% de HA e 90% de PHB (grupo 1), 25% de HA e 75% de PHB (grupo 2) e 50% de HA e 50% de PHB (grupo 3).

Grupos / Dias	1	2	3	C
pré X dia 1	0,9 ± 0,5 a	0,6 ± 0,7 a	0,6 ± 0,4 a	0,6 ± 0,6 a
pré X dia 4	0,5 ± 0,6 b	0,3 ± 0,5 b	0,3 ± 0,8 b	0,4 ± 0,5 b
pré X dia 8	0,3 ± 0,7 c	0,1 ± 0,4 c	0,5 ± 0,8 c	0,2 ± 0,6 c

Letras minúsculas iguais na mesma linha não diferem de forma significante pelo teste de Kruskal-Wallis, com $p<0,05$.

3. Análise radiográfica

As radiografias obtidas no pós-operatório imediato se caracterizaram no grupo controle por radiopacidade do defeito menor do que a do osso vizinho em todos os quadrantes, com bordas bem delimitadas e ausência de reação periosteal (Fig. 5A). Pode-se verificar nas radiografias do pós-operatório imediato dos três grupos tratados que os compósitos foram devidamente implantados no sítio receptor, sem migração, o que também foi verificado nos exames clínicos. O compósito um apresentou-se menos radiopaco do que o osso vizinho. Foi observado um halo menos radiopaco do que o compósito ao seu redor (Fig. 6B), correspondendo à distância entre a parede do defeito e o compósito, observada no trans-operatório ocupada pelo coágulo sangüíneo (Fig. 1B). Sabe-se que os tecidos moles não são radiopacos devido à ausência da matriz calcificada (Sá et al., 2007). Esse mesmo halo radiotransparente foi observado ao redor dos compósitos dois e três, contendo 25 e 50% de HA, respectivamente (Fig. 5C e 5D), os quais apresentavam radiopacidade semelhante à do osso vizinho, justificada pelo

maior teor de HA que possui elementos com alto número atômico em sua constituição, portanto, mais radiopacos (Borges et al., 2000; Duarte et al., 2006).

Aos oito dias após a cirurgia os defeitos de todos os grupos foram semelhantes ao pós-operatório imediato, ou seja, sem diminuição de tamanho do defeito, alterações na radiopacidade do defeito ou compósitos e ausência de reação periosteal (Fig. 6). Essa semelhança sugere a formação de tecido conjuntivo ou a formação de osso imaturo de baixa densidade, etapas iniciais da reparação óssea, como sugerido por Yamamuro et al. (1994), Borges et al. (2000) e Vital et al. (2006), o que era esperado nessa data.

A avaliação das radiografias do grupo controle aos 45 dias revelou redução no tamanho do defeito, mas este ainda era evidente (Fig. 7A). A maioria dos quadrantes apresentou radiopacidade menor do que a do osso vizinho (62,5%). Na maioria dos membros as margens do defeito apresentaram-se bem delimitadas e regulares, com apenas um quadrante de borda irregular, sugerindo reabsorção nesse local e possível crescimento de novo osso. Em defeitos de cinco mm de diâmetro no crânio de coelhos Klinge et al. (1992) observaram resultados semelhantes. Um animal apresentou todas as margens do defeito bastante irregulares, não sendo possível sua delimitação, sugerindo uma regeneração óssea mais adiantada, a despeito do mesmo tempo de observação em relação aos outros animais. Esse achado sugere que, apesar de toda a padronização de um experimento, existem condições individuais de cada animal alheias ao controle do pesquisador, podendo gerar variações como esta.

Nas radiografias dos grupos tratados aos 45 dias o halo menos radiopaco do que o osso vizinho não foi observado, os defeitos tinham diminuído de tamanho com contato completo entre compósitos e osso ao redor (Fig. 7B, 7C e 7D), sugerindo crescimento de novo osso nas bordas e osseointegração. A radiopacidade do compósito um variou de menor do que a do osso vizinho na maioria dos quadrantes para semelhante ao osso vizinho para alguns, no mesmo membro. Nesse mesmo grupo nos quadrantes onde a radiopacidade apresentou-se semelhante à do osso vizinho, as margens do defeito não podiam ser delimitadas, também sugerindo osseointegração. Os compósitos dois e três mantinham a radiopacidade semelhante à do osso vizinho. Em um membro do grupo três, o halo menos radiopaco ainda estava presente ao redor do compósito, porém, menor. As margens dos defeitos nos grupos dois e três apresentaram-se facilmente delimitadas e não possível de se delimitar no mesmo número de quadrantes.

Aos 90 dias no grupo controle, os defeitos diminuíram de tamanho, mas em dois animais eles ainda foram visíveis principalmente nas bordas caudais que ainda puderam ser delimitadas (Fig. 8A). A radiopacidade aumentou, sendo semelhante ao osso vizinho na maioria dos quadrantes. Esse processo de regeneração óssea mais avançada neste dia em comparação com as anteriores era esperado já que foram realizados defeitos de tamanho não-crítico, ou seja, onde a formação desse tecido não é dificultada ou impedida pelo tamanho do defeito, sendo fisiologicamente rápida a resposta no coelho (MacNeill et al., 1999).

No grupo um aos 90 dias (Fig. 8B) notou-se ausência do halo menos radiopaco ao redor do compósito, assim como aos 45 dias. Em dois membros foi observada radiopacidade do compósito menor do que a do osso vizinho, com margens facilmente delimitadas e regulares, e outros dois apresentaram radiopacidade do compósito semelhante, sugerindo osseointegração do compósito.

No grupo dois nesse mesmo dia a diminuição do tamanho do defeito e a radiopacidade semelhante à do osso vizinho foram uma constante em todos os membros, com as bordas que não podiam ser delimitadas em maior número. Esses dados sugerem osseointegração do compósito. Foi observada reação periosteal e um halo de radiopacidade maior do que a do osso vizinho ao redor de dois quadrantes em um membro. Os achados foram semelhantes no grupo três aos 90 dias (Fig. 8D), com exceção de que os quadrantes com bordas bem delimitadas se apresentaram em maior número do que as que não podiam ser delimitadas. Os dados de radiopacidade do osso vizinho e tamanho do defeito são apresentados na tabela 4.

Reação periosteal foi observada em três membros do grupo controle, dois aos 45 dias e um aos 90 dias, um membro do grupo dois aos 45 e um aos 90 dias e em dois membros do grupo três aos 45 dias. Esses dados, aliados aos resultados dos exames clínicos, sugerem que a reação periosteal seja apenas a ativação do periósteo para formação de tecido ósseo, sem qualquer indício de reação inflamatória ou neoplásica. A reação periosteal pode estar associada a fraturas estabilizadas por diversos métodos e defeitos ósseos tratados ou não com enxertos autógenos, alógenos e os biomateriais, como a HA e o fosfato de cálcio (Maria et al., 2004; Miranda et al., 2005).

Essas variações de apenas contato entre osso-compósito com margem bem delimitada ou não, sugerindo osseointegração e possivelmente osseocondução, podem ter ocorrido devido a uma maior ou menor mobilidade dos compósitos nos diferentes membros. É sabido que as condições de fixação e estabilização de um compósito

interferem na sua integração com o tecido ósseo, uma vez que a movimentação destrói os vasos sangüíneos em desenvolvimento, essenciais para a formação de novo osso (Boeree et al., 1993; Griffon, 2005; Shishatskaya et al., 2006).

Tabela 4. Porcentagem de quadrantes que apresentaram radiopacidade semelhante à do osso vizinho e porcentagem dos defeitos que diminuíram de tamanho em radiografias realizadas aos 8, 45 e 90 dias após a realização de defeitos ósseos experimentais na ulna de coelhos e implantação ou não (grupo controle – C) de compósitos contendo 10% de HA e 90% de PHB (grupo 1), 25% de HA e 75% de PHB (grupo 2) e 50% de HA e 50% de PHB (grupo3).

Grupos	**Dias**	**Radiopacidade semelhante**	**Diminuição de tamanho**
C	8	0	0
	45	37,5	25
	90	58,33	66,67
1	8	0	0
	45	37,5	100
	90	31,25	100
2	8	100	0
	45	75	100
	90	81,25	100
3	8	100	0
	45	100	75
	90	100	100

Esses resultados aliados aos dados clínicos sugerem que a osseointegração ocorreu com os três compósitos ao se observar, tanto aos 45 quanto aos 90 dias, radiopacidade condizente com tecido ósseo em contato direto com os compósitos. Estes resultados estão de acordo com os achados de Knowles et al. (1992), Luklinska e Bonfield (1997) e Doyle et al. (1991), sendo que estes últimos observaram uma média de 90% de aposição direta entre osso e PHB após implantação por 6 meses.

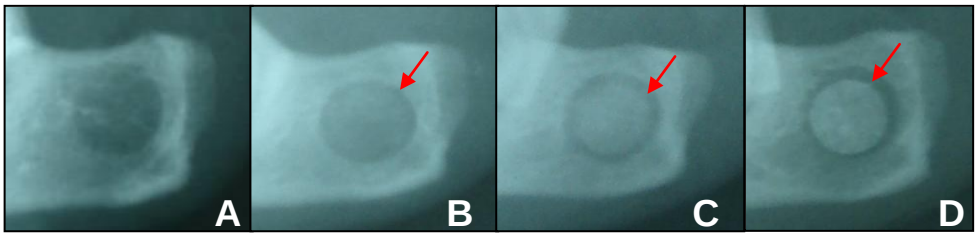

Figura 5. Radiografias mediolaterais do olécrano de coelhos submetidos à realização de defeito na cortical lateral e implantação de compósitos de hidroxiapatita e polihidroxibutirato, no pós-operatório imediato. A- grupo controle, sem compósito. B- grupo 1 (10%HA e 90%PHB), C- grupo 2 (25%HA e 75%PHB), D- grupo 3 (50%HA e 50%PHB). Setas indicam halo radiotransparente ao redor dos compósitos.

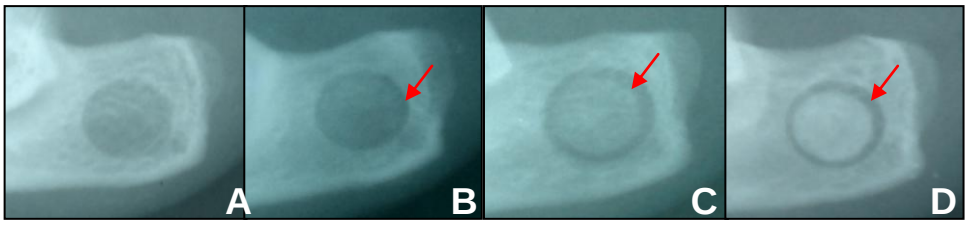

Figura 6. Radiografias mediolaterais do olécrano coelhos submetidos à realização de defeito na cortical lateral e implantação de compósitos de hidroxiapatita e polihidroxibutirato, aos 8 dias após a cirurgia. A- grupo controle, sem compósito. B- grupo 1 (10%HA e 90%PHB), C- grupo 2 (25%HA e 75%PHB), D- grupo 3 (50%HA e 50%PHB). Setas indicam halo radiotransparente ao redor dos compósitos.

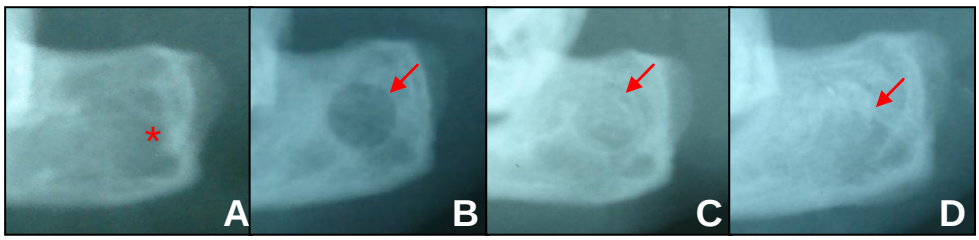

Figura 7. Radiografias mediolaterais do olécrano de coelhos submetidos à realização de defeito na cortical lateral e implantação de compósitos de hidroxiapatita e polihidroxibutirato, aos 45 dias após a cirurgia. A- grupo controle, sem compósito. B- grupo 1 (10%HA e 90%PHB), C- grupo 2 (25%HA e 75%PHB), D- grupo 3 (50%HA e 50%PHB). Ausência do halo radiotransparente entre compósito e osso e o contato direto entre eles (setas). Região de radiopacidade menor do que a do osso vizinho no grupo controle (asterisco).

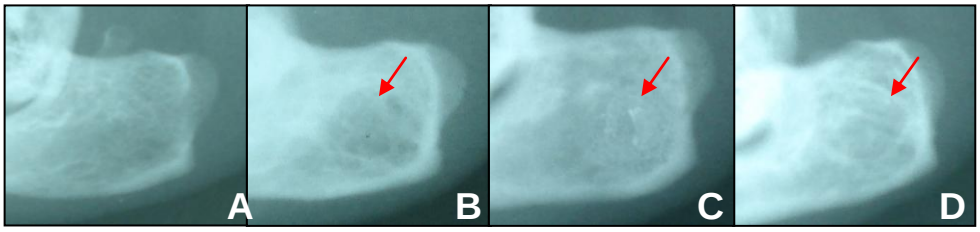

Figura 8. Radiografias mediolaterais do olécrano de coelhos submetidos à realização de defeito na cortical lateral e implantação de compósitos de hidroxiapatita e polihidroxibutirato, aos 90 dias após a cirurgia. A- grupo controle. B- grupo 1 (10%HA e 90%PHB), C- grupo 2 (25%HA e 75%PHB), D- grupo 3 (50%HA e 50%PHB). Contato direto entre compósitos e tecido ósseo (setas finas).

4. Avaliações histológicas e histomorfométricas

A técnica de descalcificação para permitir o processamento do tecido ósseo com inclusão em parafina e corte em navalha comum não se mostrou a melhor escolha visto que, apesar da HA descalcificar junto do tecido ósseo suficientemente para permitir o corte, o PHB não perdeu a sua rigidez, dificultando a microtomia. A obtenção de bons cortes foi dificultada e, além disso, dois compósitos do grupo um (um de 45 e um de 90 dias) se separaram do tecido adjacente neste momento. Este fato pode ser entendido por dados de Luklinska e Bonfield (1997) que observaram a separação de compósitos de PHB puro dos tecidos adjacentes à microtomia após seis meses de implantação em tecido ósseo, o que não ocorreu com amostras contendo o compósito com 40% de HA. Em análises desse material à microscopia eletrônica de transmissão e varredura, observaram que existia matriz de PHB em degradação na interface, responsável pela fratura e separação. Dificuldade semelhante foi relatada por Doyle et al. (1991) em pequeno número de amostras, mesmo utilizando o processamento das amostras não-descalcificadas, que também atribuíram o problema ao início da degradação do material. Além disso, a influência da contração dos tecidos durante o processamento histológico (Denissen e Groot, 1990) pode ter atuado no PHB em degradação na interface, o que pode também ter contribuído para a separação. Os dados desses autores remetem à possibilidade de que o PHB na interface com os tecidos estivesse em degradação aos 45 e 90 dias na presente pesquisa, permitindo que a força da navalha através dos tecidos e compósitos, realizada durante a microtomia, superasse a força de ligação na interface com o polímero em degradação. O mesmo não ocorreu com os compósitos dois e três, o que pode dever-se a uma interface mais forte devido ao maior conteúdo de HA nos mesmos, prevenindo a separação destes dos tecidos adjacentes.

Observou-se que, durante a coloração do material, os compósitos se desprendiam das lâminas no momento em que o mesmo entrava em contato com a água da lavagem, álcool contendo alguma proporção de água (80 ou 90%) ou corantes. Tentando manter o compósito na lâmina, foram realizadas diversas tentativas com substâncias coladoras, no sentido de melhor fixar o corte nas lâminas, além de diferentes corantes. Observou-se que ao contato com a água ocorria o desprendimento dos compósitos, mesmo utilizando substâncias para fixação dos cortes às lâminas. Optou-se pela coloração com azul de toluidina, corando as lâminas na posição horizontal sem a passagem pela água, conservando-se assim os cortes na sua totalidade.

Compósitos associando a HA ao PHB são hidrofílicos, tornados mais hidrofílicos ainda à medida que aumenta a proporção de HA (Ito et al., 2005; Shishatskaya et al., 2006), o que pode ter feito com que, no momento da passagem pela água, o compósito se soltasse. Por esse motivo, em seis amostras a microtomia foi realizada até o final do bloco, sem que fosse possível fixar o compósito às lâminas no momento da coloração, permanecendo apenas os tecidos e algum compósito que estivesse separado do bloco original. Essa dificuldade afetou também a profundidade de onde os cortes foram obtidos, não permitindo homogeneidade, impossibilitando medidas precisas de comprimento de interface de contato entre compósito e diferentes tecidos (em μm) e quantificação de tecidos formados em toda a amostra. Sob esse aspecto a característica hidrofílica do compósito não favoreceu o processamento, mas deve-se considerar que a adesão celular, pertencente à primeira fase da interação entre tecido e biomaterial, é grandemente favorecida por uma superfície hidrofílica (Anselme, 2000; Shishatskaya et al., 2006).

Devido aos problemas de interface e afinidade pela água os grupos tratados não se encontraram completos para análise histológica, perdendo-se a amostra de um membro de cada dia para análise histomorfométrica, com exceção do grupo T3 aos 90 dias. É necessário ressaltar que interface é a região onde o compósito faz contato com os tecidos ao seu redor que, neste trabalho, constituiu-se das regiões trabecular e lateral, distal e proximal ao compósito.

Em das características histológicas é importante deixar claro que em nenhuma das amostras foi observado infiltrado inflamatório de qualquer tipo celular, em nenhum dos dias analisados. Isso indica claramente a biocompatibilidade do compósito, corroborando com estudos realizados por Cheng et al. (2006) e Shishatskaya et al. (2006).

Aos 8 dias no grupo controle pode-se observar processo típico de reparação de uma falha óssea. Partindo-se do osso cortical medial não lesionado, observou-se osso trabecular organizado com medula óssea a ele associada, seguido por um grande número de trabéculas ósseas novas entremeadas por tecido conjuntivo denso vascularizado, remanescentes do coágulo representado por um emaranhado de fibras e muitas hemácias em meio a elas, que ocupara essa região imediatamente após a realização do defeito (Fig. 9A). Esse tecido trabecular novo se caracterizou por trabéculas delgadas e numerosas, com grande número de osteoblastos ativos, caracterizados pelo aspecto arredondado com núcleos ovóides apresentando cromatina

frouxa e nucléolo evidente (Fig. 9B). Pode-se observar numerosos osteoclastos nas margens das trabéculas. Os limites proximal e distal ao defeito foram perfeitamente caracterizados pela parede do osso cortical (Fig. 8A) enquanto que a região trabecular do defeito não o foi, devido à intensa formação de osso novo. No tecido conjuntivo denso vascularizado pode-se observar alta celularidade com fibroblastos, células mesenquimais com núcleo ovóide, cromatina frouxa e nucléolo evidente, células gigantes além de hemácias extravasadas. Observou-se osteóide entremeado este tecido, nas proximidades das trabéculas novas e em outros locais foi identificado um tecido fibrocartilaginoso (Fig. 10). Sabe-se que este último é um tecido associado à baixa tensão de oxigênio e foi observado que em sistemas de cultura de tecidos onde se esperaria a formação de tecido ósseo, é formado tecido cartilaginoso quando a tensão de oxigênio é diminuída (Brown, 1982).

Percebeu-se a presença de todos os tecidos conjuntivos e as regiões de transição entre eles observadas em um processo normal de reparação de uma falha ou fratura óssea. Sabe-se que independentemente do local, o tecido ósseo sempre se desenvolve a partir de um tecido conjuntivo pré-existente, sendo ele próprio um tecido conjuntivo especializado (Brown, 1982; Griffon, 2005).

Observou-se nas amostras dos grupos um e dois aos oito dias que a arquitetura dos tecidos apresentou-se muito semelhante à observada nas amostras do grupo controle. Partindo do osso cortical medial intacto em direção ao compósito, observou-se osso trabecular organizado e medula óssea seguidos de intensa formação de tecido ósseo trabecular novo partindo daquela região, entremeado por tecido conjuntivo denso vascularizado contendo osteóide em alguns locais. A deposição de novas camadas de matriz óssea foi caracterizada pela intensidade de coloração (Fig. 11). A interface com o compósito na região trabecular do defeito constituiu-se principalmente por trabéculas novas mas também de tecido conjuntivo denso vascularizado, estando de acordo com os achados de Doyle et al. (1991). É importante salientar que este último tecido predominou na interface das regiões distal e proximal ao defeito e não na região trabecular, provavelmente devido à influência de dois fatores. O primeiro deles é a distância entre a parede óssea do defeito e o compósito, facilmente observada à radiografia, pela linha radiotransparente ao redor destes. O segundo, mas não menos importante, é a presença de grande quantidade de medula óssea na região trabecular do defeito, origem de células osteoprogenitoras (Brown e Kramers, 1996) responsáveis pela rápida formação de trabéculas novas nessa região, o que não ocorre de forma tão

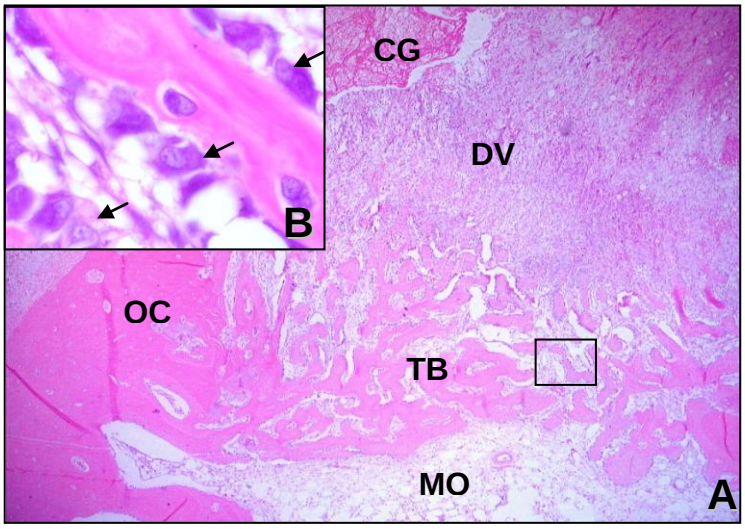

Figura 9. Região do defeito ósseo realizado no olécrano de coelho do grupo controle, 8 dias após a cirurgia. A- Osso cortical (OC) região distal ao defeito, osso trabecular (TB), medula óssea (MO), tecido conjuntivo denso vascularizado e coágulo (CG). HE, 40X. B- Trabécula óssea nova com osteoblastos ativos (setas) nas bordas. HE, 1000X.

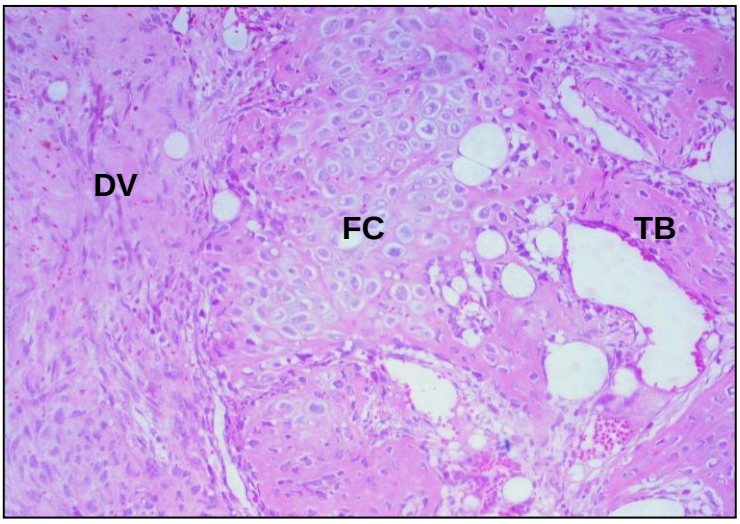

Figura 10. Região do defeito ósseo realizado no olécrano de coelho do grupo controle, 8 dias após a cirurgia. Tecido fibrocartilaginoso (FC) em meio ao osso trabecular novo (TB) e tecido conjuntivo denso vascularizado (DV). HE, 200X.

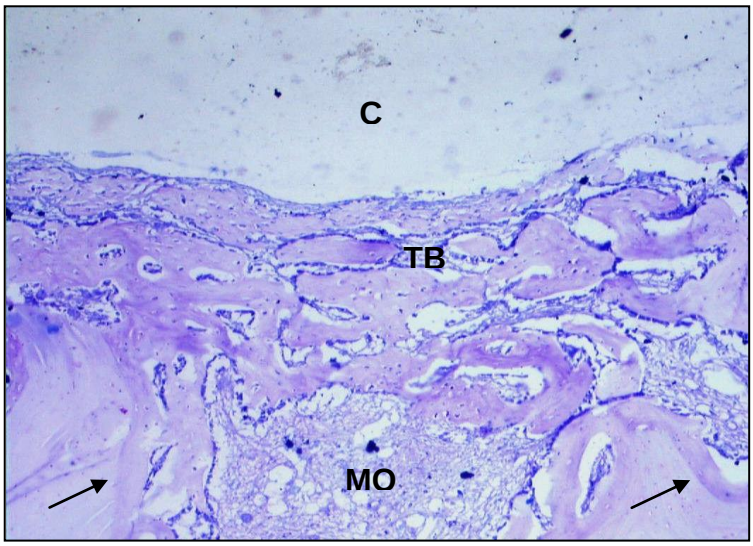

Figura 11. Região trabecular do defeito ósseo realizado no olécrano de coelho submetido à implantação do compósito um, 8 dias após a cirurgia. Diferença na intensidade de coloração demarca nova deposição de camadas de tecido ósseo (setas). Osso trabecular novo (TB), medula óssea (MO). Azul de Toluidina, 100X.

pronunciada nas regiões proximal e distal, local de predominância de osso cortical. Nessas regiões também se encontrou formação de osso trabecular novo e pequenas regiões de tecido fibrocartilaginoso. Em meio ao osso trabecular novo observou-se a

maioria dos osteoclastos presentes nas amostras. Na região lateral ao compósito foi possível identificar ainda o coágulo de fibrina que se continuava com um tecido conjuntivo frouxo, associado ao tecido conjuntivo denso vascularizado nas regiões proximal e distal ao defeito.

Nas amostras do grupo três aos 8 dias as características foram essencialmente semelhantes acrescentando-se que, nas três amostras deste grupo, foram observadas projeções dos tecidos conjuntivo frouxo com vasos sangüíneos identificados pelo endotélio vascular, conjuntivo denso vascularizado e também o tecido ósseo recém formado (Fig. 12). Esse fato não só reforça o caráter biocompatível deste compósito mas também fornece indícios de que ele permite o desenvolvimento de tecido no interior de seus poros, servindo como local para fixação de células produtoras de novo osso por exemplo, sendo osseocondutor. O desenvolvimento de tecidos no interior dos poros de biomateriais, como aqui observado, pode assegurar uma interface mecanicamente mais forte, como citado por Luklinska e Bonfield (1997), observações semelhantes foram citadas por Shishatskaya et al. (2006). Tal resultado não foi observado nas amostras dos grupos um e dois, possivelmente devido ao maior conteúdo de HA no compósito três.

No grupo controle aos 45 dias observou-se tecido ósseo trabecular mais organizado na região trabecular do defeito, com trabéculas mais espessas e menos numerosas. Aproximando-se da região lateral ao defeito ainda foi observado tecido conjuntivo denso vascularizado que se continuava também sobre o osso cortical nas regiões proximal e distal. Pequenas formações de tecido fibrocartilaginoso foram observadas em meio a esses tecidos. Osteoclastos e células gigantes se distribuíam na região de transição entre trabéculas novas presentes e o tecido conjuntivo denso vascularizado. Esses dados são condizentes com a evolução de uma reparação normal (Brown e Kramers, 1996) e de acordo com o sugerido nas análises radiográficas quanto à reação periosteal presente aos 45 e 90 dias, confirmando que esta se deveu à ativação do periósteo para formação de novo osso, já que à análise histológica não foi observada reação inflamatória.

Nas amostras do grupo um aos 45 dias percebeu-se a interface do compósito com tecido ósseo, o que indica osseointegração, mas também tecido conjuntivo. Encontrou-se tecido ósseo trabecular mais organizado do que aos 8 dias, com trabéculas mais espessas e em menor número, com poucos osteoblastos ativos. O tecido conjuntivo apresentou muitos fibroblastos dispersos em matriz de fibras de orientação irregular e

uma pequena região com tecido fibrocartilaginoso. Observou-se em uma das amostras que a região lateral do compósito estava completamente envolvida por trabéculas novas (Fig. 13A), delgadas com muitos osteoblastos em intensa atividade, assim como vistos na borda inferior do defeito aos oito dias. Outra amostra apresentou tecido do mesmo tipo que envolvia aproximadamente metade dessa região, e se continuava com um tecido mesenquimal, altamente celular, com células globosas e núcleos redondos apresentando cromatina frouxa e nucléolo evidente. Esse foi o único tecido sobre a lateral da última amostra, que se continuava por curta extensão na interface das regiões proximal e distal ao defeito. Essas três situações em um mesmo dia podem indicar uma progressão no desenvolvimento desses tecidos. Não foram observadas trábeculas no interior dos compósitos.

Aos 45 dias, no grupo dois, o quadro foi muito semelhante, diferindo quanto a interface com o compósito, que se fazia quase que exclusivamente com tecido ósseo em todas as regiões do defeito (Fig. 13B). Na envolvendo o compósito na região lateral pode-se observar pequenas áreas de tecidos ósseo, fibrocartilaginoso e tecido conjuntivo denso que se continuava na interface por curtas extensões nas regiões proximal e distal. A presença de tecido fibrocartilaginoso pode estar associada a uma baixa tensão de oxigênio nesses locais ou pequena mobilidade do compósito (Brown, 1982; Griffon, 2005). Os osteoclastos presentes se concentraram nas trabéculas menos organizadas, ou seja, nas regiões proximal e distal, mais próximas à lateral, mas também na interface entre o osso e o compósito.

No grupo três, aos 45 dias, era notável a formação de várias projeções dos tecidos conjuntivo e ósseo para o interior dos poros do compósito (Fig. 14A). Em duas amostras foi possível observar fragmentos separados do bloco original na região de osso trabecular organizado e medula óssea (Fig. 14B). Aqui, muitos dos osteoclastos observados estavam na interface, entre osso e compósito. As outras características se assemelharam às relatadas para o grupo dois.

Nos três grupos tratados aos 45 dias a reparação tecidual se deu de forma muito semelhante à reparação das amostras do grupo controle, o que já foi comprovado para a HA pura, passando pela neovascularização, diferenciação de células osteoprogenitoras, formação de novo osso e remodelamento ósseo (Davies e Baldan, 1997; Borges et al., 2000; Walsh et al., 2003; Duarte et al., 2006; Vital et al., 2006). Isso demonstra que a formação de novo osso na interface dos compósitos com o tecido ósseo é morfologicamente comparável com locais de remodelação óssea normais, o que está de

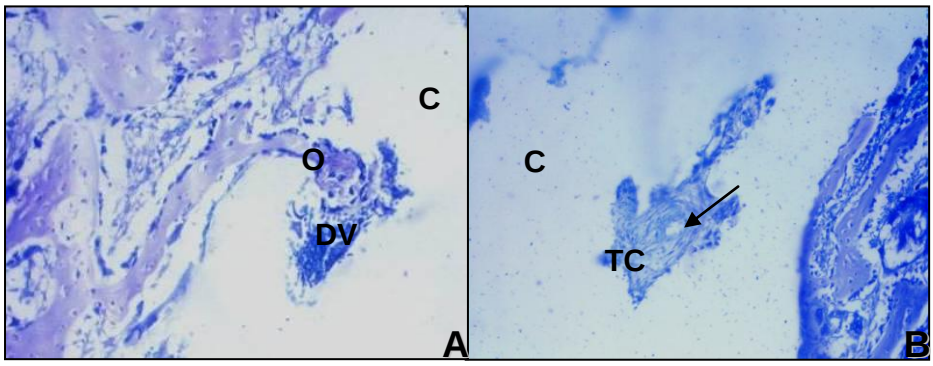

Figura 12. Região do defeito ósseo realizado no olécrano de coelho submetida à implantação do compósito três, 8 dias após a cirurgia. A- Projeção de tecido conjuntivo denso vascularizado (DV) e ósseo (O) para o interior do compósito (C). B- Projeção de tecido conjuntivo (TC) sem conexão aparente com tecidos adjacentes no interior do compósito (C), com vaso sangüíneo no centro (seta). Azul de Toluidina, 200X.

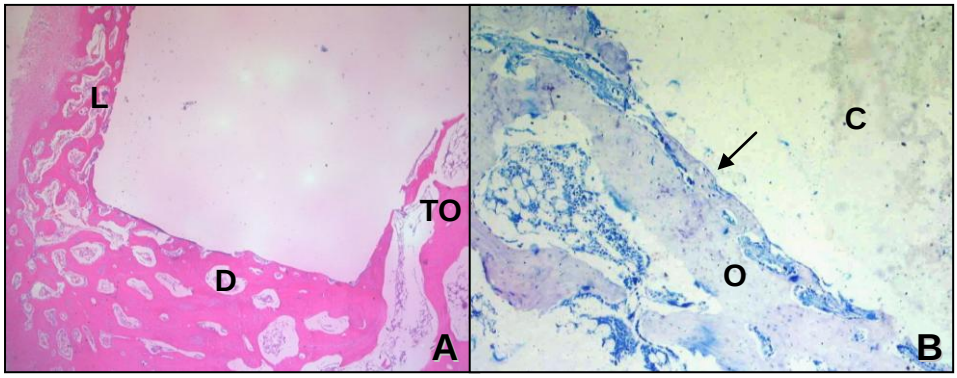

Figura 13. Regiões do defeito ósseo realizado no olécrano de coelho do grupo um, 45 dias após a cirurgia. Região lateral (L) do compósito um envolvida por tecido ósseo trabecular novo. Regiões distal e trabecular com tecido ósseo mais organizado (TO). HE, 40X. B- Grupo dois aos 45 dias. Interface (seta) com contato direto entre tecido ósseo (O) e compósito (C). Azul de toluidina, 200X.

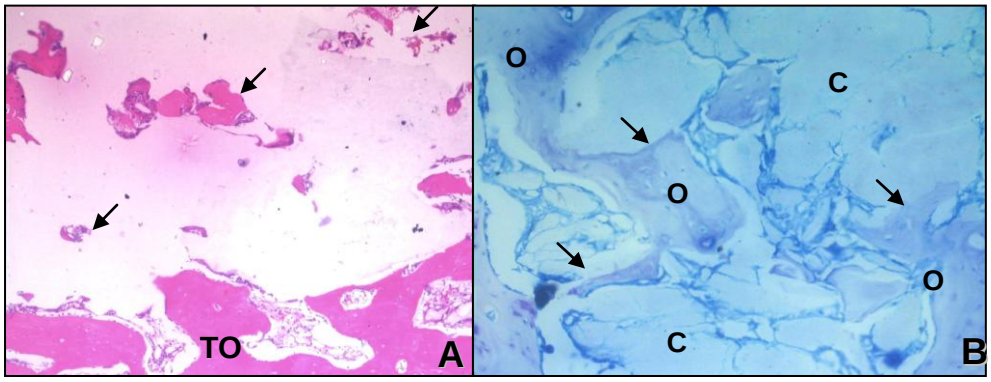

Figura 14. Regiões do defeito ósseo realizado no olécrano de coelhos do grupo três, 45 dias após a cirurgia. A-Trabéculas no interior do compósito (setas), próximas à região trabecular do defeito, com osso trabecular mais organizado (TM) do que aos 8 dias. HE, 100X. B- Fragmentos do compósito (C) separados do bloco original em meio ao tecido ósseo (O) na região trabecular do defeito. O contato direto entre osso e compósito é indicado pelas setas. Azul de toluidina, 200X.

acordo com os achados de Doyle et al. (1991). Deve-se ressaltar que em nenhuma amostra foi observado infiltrado inflamatório de qualquer tipo, confirmando a biocompatibilidade do compósito.

Aos 90 dias, no grupo controle, observou-se arquitetura tecidual já restabelecida, com osso trabecular no centro e a cortical lateral do ólecrano formada na lateral da amostra. Foram vistas trabéculas organizadas, ou seja, espessas, com osteoblastos e osteoclastos, associados à medula óssea.

Nas amostras do grupo um aos 90 dias, assim como no grupo controle, foi observado tecido ósseo trabecular mais organizado na região trabecular do defeito, com trabéculas espessas, pouco numerosas e ausência de osteoblastos ativos nas margens. Na interface foram observados contato direto com tecido ósseo em alguns locais e fina camada de tecido fibroso em outros (Fig. 15A). Não foram observadas projeções de tecido para o interior do compósito distantes das margens, apenas projeções de tecido ósseo nas porosidades presentes na interface. Em uma das amostras que apresentou grande dificuldade para se obter os cortes, pode-se observar fragmentos separados do bloco original, envoltos pelos tecidos ósseo e conjuntivo frouxo, assim como visto em três aos 45 dias.

No grupo dois a interface se fez predominantemente com o tecido ósseo trabecular organizado (Fig. 15B). Foi também observada uma projeção de tecido ósseo e pequenas regiões de tecido conjuntivo para o interior do compósito (Fig. 15B), reforçando a propriedade osseocondutora do mesmo. Nas regiões proximal e distal de uma amostra e envolvendo a região lateral de outra, observou-se alternância entre tecido ósseo e tecido conjuntivo apresentando duas camadas. Uma mais externa, em contato com o osso adjacente contendo fibras com orientação paralela à superfície do compósito entremeando células fusiformes com núcleos pequenos e alongados. A outra região encontrava-se em contato direto com o compósito e apresentava abundância de células com núcleos ovais apresentando cromatina frouxa e nucléolos evidentes que se sobressaíam às fibras dispostas irregularmente. A orientação das fibras do tecido conjuntivo paralelas à superfície do compósito é também encontrada em áreas de formação de osteóide na superfície da HA e em áreas de consolidação óssea normal (Borges et al., 2000), o que não elimina a possibilidade de formação de tecido ósseo em dias posteriores.

Nas amostras do grupo três a interface com o compósito foi exclusivamente constituída por tecido ósseo trabecular organizado e medula óssea a ele associada (Fig. 16A). Foi comum a formação de uma lâmina óssea na borda inferior do defeito entre o compósito e a região de medula óssea no centro da amostra (Fig. 16A). Foram observadas muitas trabéculas no interior do compósito apresentando também tecido conjuntivo frouxo e vasos sangüíneos associados, tecidos que se formam previamente ao tecido ósseo, assim como aos 45 dias. A grande maioria dos osteoclastos presentes estavam na interface do tecido ósseo com o compósito invaginando em sua direção, inclusive nas trabéculas no interior do mesmo (Fig. 16), em disposição semelhante ao túnel de reabsorção que se forma para dentro do tecido ósseo em remodelação, semelhante ao relatado por Rumpel et al. (2006) que analisou a degradação da hidroxiapatita em mandíbula de cobaios.

Nas regiões proximal, distal e trabecular em relação ao defeito pode-se observar, assim como aos 45 dias nesse mesmo grupo, fragmentos de compósito separados do bloco original em meio ao tecido ósseo adjacente, semelhante ao relatado por Sá et al. (2007) quando trabalharam com associação de HA e zircônia. É interessante observar uma possível progressão de acontecimentos, onde o tecido penetraria nos compósitos, englobaria fragmentos do mesmo que então se separariam do bloco original, como num processo de integração com os tecidos e também de degradação (Fig. 17). Essa progressão está de acordo com os achados de Luklinska e Bonfield (1997) e Shishatskaya et al. (2006) que sugeriram que o mecanismo de interação compósito-osso ocorre pela degradação da matriz de PHB na região de contato com o tecido ósseo, onde osteoblastos penetram nos poros produzindo novo osso e, com a biodegradação do material, novos poros são formados na matriz do compósito e assim sucessivamente com gradual substituição do biomaterial.

Observação semelhante à descrita no grupo três foi realizada por Doyle et al. (1991) e Knowles et al. (1992), estes últimos observando início de degradação dos materiais após oito semanas de implantação em tecido ósseo, semelhante ao aqui observado a partir dos 45 dias. Contudo, esses fragmentos não se limitaram a essa região, estando presentes também no tecido que envolveu a região lateral ao compósito que se continuava com o tecido ósseo adjacente. Esses fragmentos eram numerosos e estavam associados a um tecido mesenquimal com grande número de células blásticas de formato ovóide com núcleos e nucléolos proeminentes, em meio a fibras sem orientação definida e células gigantes ao redor desses fragmentos (Fig. 18). Associados

a este tecido e ao compósito pode-se observar discretas formações de osteóide, sugerindo a possibilidade de formação de tecido ósseo neste local.

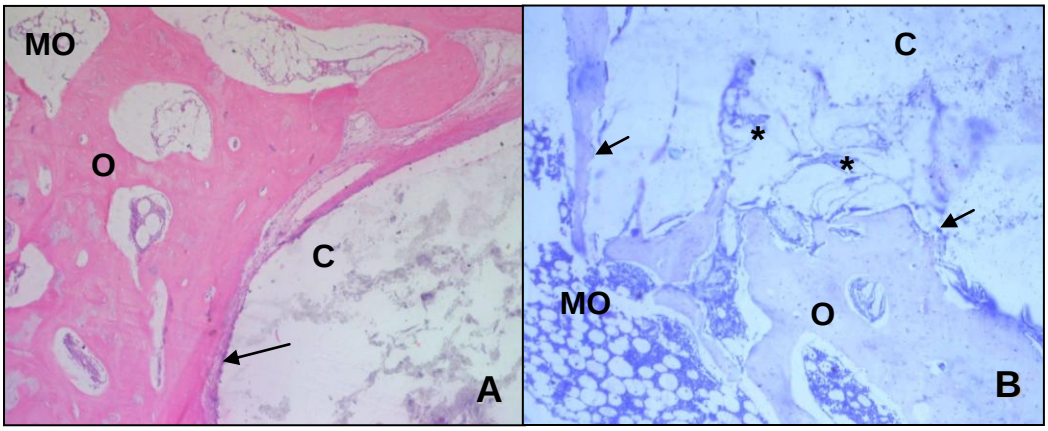

Figura 15. Região do defeito ósseo realizado no olécrano de coelhos submitdos à implatação de compósitos de hidroxiapatita e polihidroxibutirato. A- Interface (seta) do compósito um (C) com fina camada de tecido fibroso aos 90 dias. Tecido ósseo (O) e medula óssea associada (MO). HE, 100X. B- Interface (setas) do compósito dois aos 90 dias com tecido ósseo (O) e medula óssea adjacente (MO). Projeções de tecido conjuntivo (asteriscos) no compósito (C). Azul de toluidina, 100X.

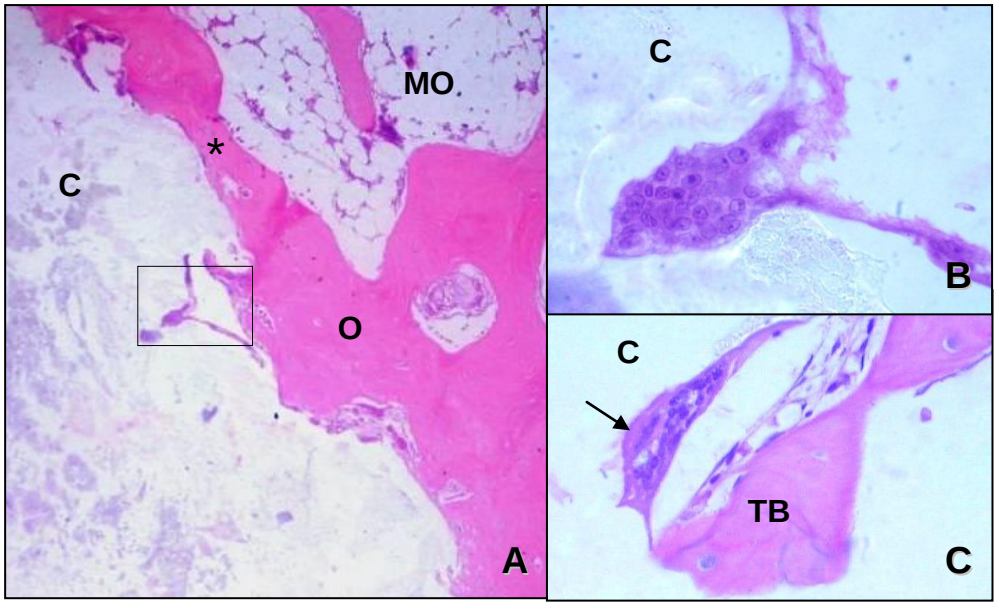

Figura 16. Regiões do defeito ósseo realizado no olécrano de coelhos do grupo três, 90 dias após a cirurgia. A- Osteoclasto (retângulo) ativo na interface entre tecido ósseo trabecular mais organizado (O) e compósito (C). Lâmina óssea (asterisco) entre compósito e medula óssea (MO). HE, 100X. B- Ampliação da área demarcada em A. Osteoclasto ativo. HE, 1000X. C- Osteoclasto (seta) na interface de trabécula óssea no interior do compósito (C). HE, 400X.

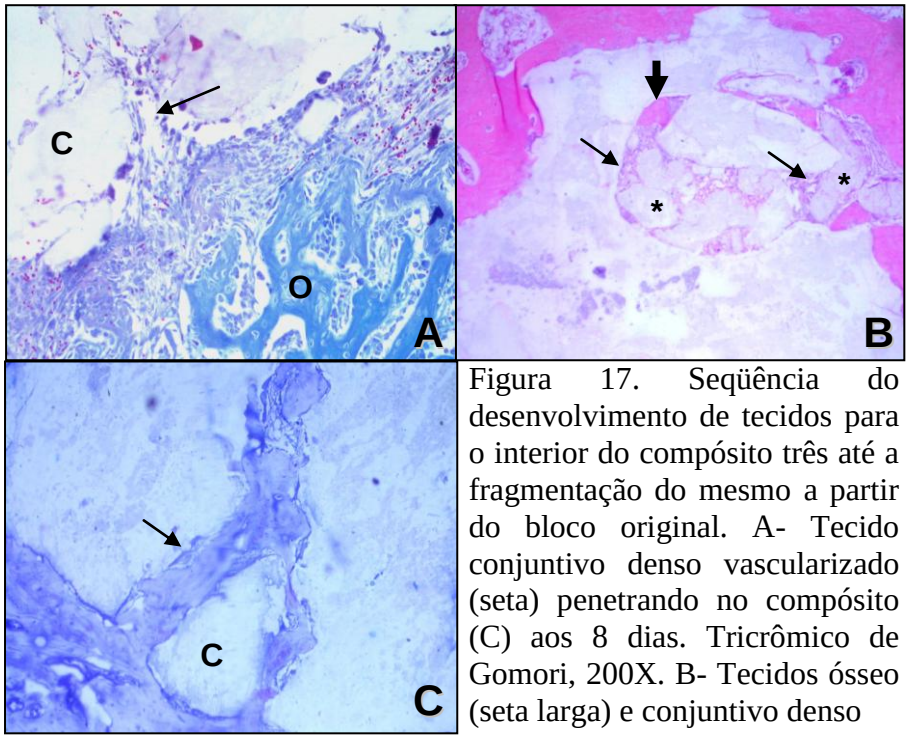

Figura 17. Seqüência do desenvolvimento de tecidos para o interior do compósito três até a fragmentação do mesmo a partir do bloco original. A- Tecido conjuntivo denso vascularizado (seta) penetrando no compósito (C) aos 8 dias. Tricrômico de Gomori, 200X. B- Tecidos ósseo (seta larga) e conjuntivo denso vascularizado (setas finas) envolvendo fragmentos do compósito (asteriscos). HE, 100X. Fragmentos do compósito (C) envolto por tecido ósseo (seta) separado do bloco original. Azul de toluidina, 100X.

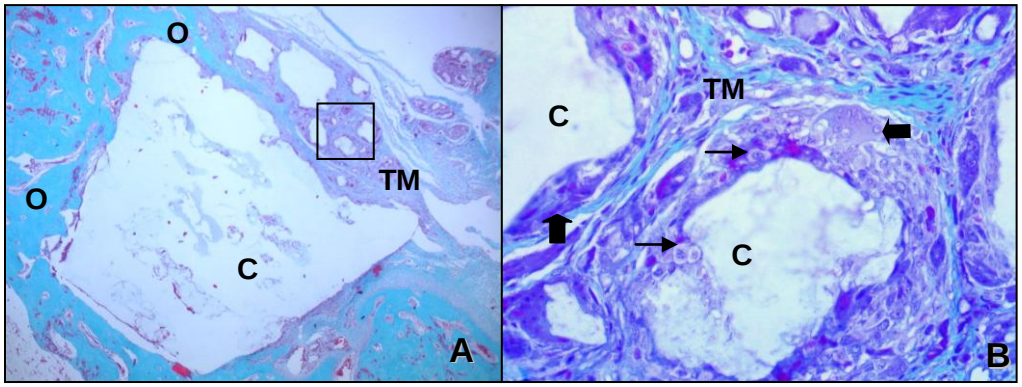

Figura 18. Região do defeito ósseo realizado no olécrano de coelhos submetidos à implatação de compósitos de hidroxiapatita e polihidroxibutirato, 90 dias após a cirurgia. A- Área total do compósito (C), tecido ósseo (O) adjacente e tecido mesenquimal (TM) na borda superior do defeito. Tricrômico de Gomori, 40X. B- Ampliação de área demarcada em A com fragmentos do compósito (C) circundados por tecido mesenquimal (TM) com células blásticas (setas finas) e células gigantes (setas largas). Tricrômico de Gomori, 400X.

A princípio, a presença de células gigantes poderia sugerir reação tecidual a corpo estranho, ou seja, de incompatibilidade. Se assim o fosse elas deveriam estar associadas a infiltrado linfoplasmocitário, típico de reações inflamatórias, o que não foi

observado em nenhum momento. Sabe-se que células gigantes são responsáveis pela degradação de material e restos teciduais em locais de reparação. Dessa forma, as características aqui observadas sugerem processo de degradação do compósito. Esses achados estão de acordo com Volova et al. (2003) e Shishatskaya et al. (2005) que observaram que a degradação de fibras de PHB foi influenciada por enzimas da matriz extracelular dos tecidos, macrófagos e células gigantes, ocorrendo erosão na superfície das fibras, sem qualquer reação adversa como inflamação supurativa, necrose, calcificação de tecido fibroso ou formação tumoral maligna, assim como no presente trabalho. Também condizem com Borkenhagen et al. (1998) que estudaram sistemas de guias, para regeneração de nervos, constituídos de diferentes proporções de PHB e seu co-polímero, o polihidroxivalerato. Observaram perda de peso de até 88% e macrófagos e células gigantes associados aos sistemas, que não interferiram no processo, demonstrando assim a degradação dos mesmos. Rumpel et al. (2006) relataram a presença de osteoclastos sobre os grânulos de hidroxiapatita mesmo em partículas circundadas por tecido fibrovascular, distante do tecido ósseo, geralmente sem a formação das lacunas de reabsorção. Esses autores concluíram que o processo de reabsorção dessa cerâmica correspondia ao processo natural de degradação do tecido ósseo e sugeriram a possibilidade de completa degradação da mesma durante a remodelação óssea. Borges et al. (2000) estudando a HA em tíbia de cães, fizeram constatação semelhante ao observarem macrófagos e células gigantes associadas a partículas dessa cerâmica, fora do tecido ósseo. Esses dados corroboram com a possibilidade levantada na análise histológica, de que os compósitos estariam em degradação na interface com os tecidos.

É também importante entender que o local de implantação, tecido ósseo ou tecidos moles, com diferentes tipos celulares com os quais o biomaterial interage, influencia grandemente a resposta do organismo devido às diferentes proteínas que podem aderir à superfície do biomaterial, influenciando a resposta local (Rohanizadeh et al., 1999). Isso é reforçado pela observação de uma resposta inflamatória importante quando Giessen et al. (1996) implantaram catéteres de polihidroxivalerato em artéria coronária de suínos. Estes autores não esperavam tal resultado devido a bons resultados desse polímero *in vitro,* também obtidos quando utilizado *in vivo* na regeneração de nervos por Borkenhagen et al. (1998).

À análise histomorfométrica, pode-se notar que em todos os dias dos três grupos tratados o percentual de tecido ósseo formado foi maior do que a formação de tecidos

moles, com diferença significante (Tab. 5). Percebe-se assim que a presença dos compósitos não afetou negativamente o desenvolvimento do tecido ósseo.

Na análise da interface, o percentual de tecido ósseo foi estatisticamente maior do que o de tecidos moles somente nos grupos dois aos 45 dias e três aos 45 e 90 dias (Tab. 6). Essa diferença pode dever-se à forma de análise, uma vez que a análise dos diferentes tecidos formados se restringiu à região trabecular do defeito e tecidos distais a ela e da interface englobou toda a região de interface, incluindo regiões proximal e distal (ao redor do compósito), onde se podia notar maior concentração de tecidos moles em alguns casos. Acredita-se que essa concentração de tecidos moles ao redor do compósito possa ter sido influenciada não só pelo conteúdo de HA, o que influencia a bioatividade do compósito, mas também pela maior proporção de tecido ósseo compacto do que de medula óssea nessas regiões, o que influencia a migração de células osteoprogenitoras à partir da medula óssea. A formação de tecidos moles também pode ter sido influenciada pela distância entre a parede do defeito e o compósito, podendo retardar a formação do tecido ósseo. A invasão de tecido conjuntivo em local onde o tecido ósseo é necessário já foi relatada por outros autores e se assemelha ao que ocorre na regeneração do osso alveolar acometido por doença periodontal, onde uma das alternativas para prevenir essa migração tecidual indesejada é a utilização de uma barreira física, seguindo o princípio da Regeneração Tecidual Guiada (MacNeill et al., 1999; Saba-Chujfi et al., 2002; Carlo et al., 2006 *a*). Ainda na análise da interface por dias, observou-se que aos 90 dias no grupo um e aos 8 dias no grupo dois, o percentual de tecidos moles era maior do que o tecido ósseo, provavelmente devido aos mesmos fatores discutidos (Tab. 6).

Analisando-se a diferença entre os grupos na formação de cada tecido, considerando o mesmo dia, observou-se que não houve diferença significante para nenhum dia tanto em relação ao tecido ósseo quanto aos tecidos moles (Tab. 5). Ou seja, a quantidade de tecido ósseo formado não foi diferente entre os grupos tratados, podendo indicar que o conteúdo de HA não influenciou o tipo de tecido formado como um todo.

Comparação semelhante na análise da interface evidenciou que aos 90 dias a proporção de tecido ósseo formado foi significantemente maior no grupo três do que no grupo um, o que não ocorreu entre grupos um e dois e também entre dois e três nesse mesmo dia (Tab. 6). A mesma comparação entre tecidos moles, foi também verdadeira aos 90 dias, ou seja, a proporção de tecidos moles formados era maior no grupo um do

que no grupo três (Tab. 6). Sabe-se que todo biomaterial implantado no organismo incita algum tipo de resposta. Quatro tipos de respostas são possíveis: se o material é tóxico, o tecido circundante morre; se o material não é tóxico e dissolve, o tecido circundante irá substituí-lo; se o material não é tóxico e biologicamente inativo, uma cápsula fibrosa se forma; se o material não é tóxico e biologicamente ativo, forma-se uma ligação entre eles (Hench e Wilson, 1984). Como a hidroxiapatita é bioativa (Borges et al., 2000; Kim, 2003; Scarano et al., 2006; Resende et al., 2006; Vital et al., 2006) o primeiro passo da ligação tecido-biomaterial é grandemente influenciado pela troca de íons e rápida adsorção de proteínas, com ligação físico-química e não somente mecânica com o tecido ósseo, o que pode ter influenciado a maior formação de tecido ósseo no grupo três do que no grupo um. Associando esses dados com a análise anterior, pode-se inferir que a HA não influenciou o tipo de tecido formado como um todo, mas sim, o tipo de tecido formado na interface. Pode-se ainda perceber que a diferença de conteúdo de HA entre os compósitos dois e três, cerca de 25%, não influenciou o tipo de tecido formado na interface, entretanto é sabido que o aumento no conteúdo de HA influencia as propriedades mecânicas dos compósitos como a deformação elástica e a resistência à compressão, tornando-o mais frágil (Boeree et al., 1993; Duarte et al., 2004; Oliveira, 2005).

Apesar da introdução de 10% de HA parecer não influenciar a formação de tecido ósseo na interface, observado no compósito um, este não deve ser descartado em detrimento do PHB puro, já que este último não foi analisado neste trabalho. Existe indicação de que a introdução da HA tornou o compósito mais bioativo do que o PHB puro (Luklinska e Bonfield, 1997; Wang et al., 2001; Ni e Wang, 2002) além de melhorar as propriedades mecânicas do PHB, aproximando-as das propriedades mecânicas do osso (Boeree et al., 1993; Guerra Neto et al., 2005). É importante lembrar que em todos os dias para os três grupos tratados foi observado contato direto dos compósitos com o tecido ósseo, indicando que os três se integram com esse tecido.

Comparando-se os grupos tratados, observou-se que o percentual de tecido ósseo formado como um todo não foi significantemente maior entre os dias em um mesmo grupo (Tab. 5). Apenas no grupo três este percentual foi maior aos 90 dias do que aos 8 dias, possivelmente devido ao maior conteúdo de hidroxiapatita aliado a uma data mais avançada de análise, os 90 dias. A mesma análise para a formação de tecidos moles não mostrou qualquer diferença entre os dias dentro do mesmo grupo.

Analisando-se a formação de tecidos no interior do compósito (Tab. 7), ou seja, a osteocondução, observou-se que no grupo três, a proporção de tecido ósseo formado aos 90 dias foi significantemente maior do que aos 8 dias. Estudos demonstraram que osteoblastos penetram nos poros da HA, se aderem e ali proliferam normalmente (MacNeill et al., 1999; Borges et al., 2000; Duarte et al., 2006; Mangano et al., 2006). Não existiu diferença entre 8 e 45 dias e entre 90 e 45 dias, assim como para a formação de tecidos moles entre todos esses dias. Nos demais grupos não houve diferença entre os dias, apesar de ter sido observado tanto tecido ósseo quanto tecidos moles dentro do compósito dois em três amostras.

Ainda analisando a formação de tecidos no interior do compósito, pode-se observar que a formação de tecido ósseo foi significantemente maior no grupo três do que nos grupos um e dois aos 90 dias (Tab. 7). Ocorreu diferença na formação de tecidos moles aos 45 dias, também com grupo três maior do que um e dois (Tab. 7), possivelmente demonstrando a evolução com ocupação inicial por tecidos conjuntivos de formação e vasos sangüíneos que trazem as células osteoprogenitoras para formação do tecido ósseo. Aos 90 dias a formação de tecidos moles no grupo três só foi maior do que no grupo um (Tab. 7), onde não foi observado tecido no interior do compósito, sendo estatisticamente semelhante a dois. Esses dados sugerem que o compósito três é mais osseocondutor do que os compósitos um e dois. Deve-se analisar esses resultados com cautela já que uma maior proporção de HA nos compósitos dois e três pode ter influenciado os resultados da osseocondução devido ao aumento da bioatividade ou da porosidade. A porosidade do PHB é discutível, já que a presença e tamanho dos poros são muito dependentes do processamento, sendo poroso em alguns casos (Chen e Wu, 2005; Shishatskaya et al., 2006), com poros de tamanho muito pequeno para o crescimento do tecido ósseo como o estudado por Boeree et al. (1993) e não-poroso, como observado por Duarte et al. (2004). Shishatskaya et al. (2006) observaram que a porosidade de compósitos contendo HA e PHB aumenta à medida que a proporção da primeira é aumentada, melhorando o efeito osseocondutor.

Tabela 5. Médias e desvio padrão das porcentagens de tecido ósseo e tecidos moles formados nos defeitos ósseos experimentais na ulna de coelhos aos 8, 45 e 90 dias após a implantação de compósitos contendo 10% de HA e 90% de PHB (grupo 1), 25% de HA e 75% de PHB (grupo 2) e 50% de HA e 50% de PHB (grupo 3).

Dias	Grupos	Tecido ósseo	Tecidos moles
	1	42,3 ± 8,3 a A	13,3 ± 8,8 b D
8	2	47,3 ± 7,7 a A	10,2 ± 7,0 b D
	3	57,7 ± 6,9 a A *	5,3 b ± 9,1 D
	1	52,7 ± 3,6 a B	0 b E
45	2	42,0 ± 10,8 a B	0 b E
	3	50,7 ± 7,3 a B	0 b E
	1	38,2 ± 3,7 a C	0 b F
90	2	41,3 ± 6,7 a C	6,5 ± 7,0 b F
	3	38,3 ± 12,9 a C *	0,2 ± 0,4 b F

Letras minúsculas diferentes na mesma linha sinalizam diferença significante, pelo teste de Mann-Whitney com $p<0,05$;
Letras maiúsculas iguais na mesma coluna dentro do mesmo dia, sinalizam diferença não significante entre os grupos, pelo teste de Kruskal-Wallis com $p<0,05$.
* indica única diferença significante entre os dias dentro do mesmo grupo, pelo teste de Kruskal-Wallis com $p<0,05$.

Tabela 6. Médias e desvio padrão das porcentagens de tecido ósseo e tecidos moles formados na interface com compósitos contendo 10% de HA e 90% de PHB (grupo 1), 25% de HA e 75% de PHB (grupo 2) e 50% de HA e 50% de PHB (grupo 3), de aos 8, 45 e 90 dias após a implantação em defeitos ósseos experimentais na ulna de coelhos.

Dias	Grupos	Tecido ósseo	Tecidos moles
	1	29,9 ± 21,6 a A	68,7 ± 21,6 a D
8	2	16,4 ± 8,3 a A	83,6 ± 8,3 b D
	3	45,1 ± 27,7 a A	43,2 ± 34,3 a D
	1	57,4 ± 14,8 a B	24,4 ± 26,5 a E
45	2	71,8 ± 6,1 a B	0,9 ± 1,6 b E
	3	79,4 ± 8,9 a B	4,3 ± 3,7 b E
	1	18,4 ±1,3 a C	74,3 ± 2,6 b F
90	2	54,6 ±27,6 a CH	34 ± 29,0 a FG
	3	66,9 ±9,2 a H	20,0 ±13,6 b G

Letras minúsculas diferentes na mesma linha sinalizam diferença significante, pelo teste de Mann-Whitney com $p<0,05$;
Letras maiúsculas iguais na mesma coluna dentro do mesmo dia, sinalizam diferença não significante entre os grupos, pelo teste de Kruskal-Wallis com $p<0,05$.

Tabela 7. Médias e desvio padrão das porcentagens de tecido ósseo e tecidos moles formados no interior de compósitos contendo 10% de HA e 90% de PHB (grupo 1), 25% de HA e 75% de PHB (grupo 2) e 50% de HA e 50% de PHB (grupo 3), de aos 8, 45 e 90 dias após a implantação em defeitos ósseos experimentais na ulna de coelhos.

Dias	Grupos	Tecido ósseo	Tecidos moles
	1	0 A	0 E
8	2	0 A	0,4 ± 1,5 E
	3	0,5 ± 1,4 A *	2,7 ±7,2 E
	1	0 B	0 F
45	2	0 B	0 F
	3	4,1 ± 7,0 B	9,2 ±14,6 G
	1	0 C	0 H
90	2	1,8 ± 6,7 C	1,5 ±5,2 HI
	3	7,6 ± 8,3 D *	3,5 ± 6,6 I

Letras maiúsculas iguais na mesma coluna dentro do mesmo dia, sinalizam diferença não significante entre os grupos, pelo teste de Kruskal-Wallis com $p<0,05$.
* indica única diferença significante entre os dias dentro do mesmo grupo, pelo teste de Kruskal-Wallis com $p<0,05$.

Os osteoclastos são as células responsáveis pela reabsorção óssea, importante para a formação e remodelação desse tecido, além de serem os responsáveis pela degradação da HA (Borges et al., 2000). Comparando-se os grupos por dias de análise, não foram observadas diferenças significantes entre nenhum deles (Tab. 8). Essa informação é de grande importância já que está de acordo com a hipótese de que os compósitos não interferem negativamente no desenvolvimento do tecido ósseo, visto que não existiram diferenças entre os grupos tratados e o grupo controle.

Avaliando-se a evolução da presença dessas células ao longo do tempo, foram observadas diferenças significantes entre oito e 90 dias, em todos os grupos (Tab. 8). Essa diminuição significativa no número de osteoclastos com o passar do tempo também corrobora a possibilidade de ausência de interferência do compósito no desenvolvimento do tecido ósseo, já que a evolução do número dessas células foi semelhante entre os grupos tratados e controle.

Os osteoclastos presentes aos oito dias nos grupos tratados se concentravam nas margens das trabéculas, e aos 90 dias, na interface entre tecido ósseo e compósitos, particularmente importante no grupo três. Foi nítida a tendência de entrada dos osteoclastos pelo compósito (Fig. 16) neste grupo, de forma semelhante aos túneis de reabsorção por eles formados no processo de remodelação óssea.

Tabela 8. Média e desvio padrão do número de osteoclastos presentes nos defeitos ósseos na ulna de coelhos aos 8, 45 e 90 dias após a cirurgia com implantação ou não (grupo controle – C) de compósitos contendo 10% de HA e 90% de PHB (grupo 1), 25% de HA e 75% de PHB (grupo 2) e 50% de HA e 50% de PHB (grupo 3).

Dia	**1**	**2**	**3**	**C**
8	25,2 ± 13,4 a A	20,2 ± 9,7 a A	25,5 ± 9,1 a A	27,7 ± 3,5 a A
45	14,3 ± 5,0 a AB	13,7 ± 5,0 a AB	8,7 ± 7,6 a AB	10,7 ± 11,5 a AB
90	1,7 ± 1,1 a B	2,7 ± 2,4 a B	5,8 ± 6,1 a B	1,3 ± 1,5 a B

Letras minúsculas iguais na mesma linha mostram valores que não diferem entre si e letras maiúsculas na mesma coluna não diferem entre si, todas pelo teste de Kruskal-Wallis com $p<0,05$.

CONCLUSÕES

Nas condições deste experimento e com base nos resultados obtidos pode-se chegar às seguintes conclusões:

1. Nenhum dos compósitos interfere negativamente com a formação de novo osso;
2. Os três compósitos são biocompatíveis, osseocondutores e se integram ao tecido ósseo;
3. Os tecidos envolvidos na interação com os compósitos implantados em tecido ósseo são compatíveis com os de uma reparação normal um defeito ósseo.
4. O compósito 3, contendo 50% de hidroxiapatita e 50% de polihidroxibutirato é mais osseocondutor e se integra melhor ao tecido ósseo do que os compósitos 1, contendo 10% de hidroxiapatita e 90% de polihidroxibutirato, e 2, contendo 25% de hidroxiapatita e 75% de polihidroxibutirato.
5. Os três compósitos são degradados *in vivo*.

PERSPECTIVAS

Os resultados deste estudo indicam que os compósitos constituídos de HA e PHB possuem os requisitos básicos necessários a um biomaterial, tendo assim, o potencial para aplicação em cirurgias ortopédicas, reconstrutivas e maxilofaciais.

O compósito três pode ser uma boa opção como substituto de tecido ósseo já que é osseocondutor, se integra bem ao tecido ósseo e, ao contrário da HA pura, tem coesão suficiente para a fabricação de implantes prevenindo a migração de partículas. Também pode ser analisado como matriz para cultura de células e matriz para liberação lenta de medicamentos. Contudo, as avaliações sugerem que não deve ser indicado para fabricação de implantes para utilização em locais submetidos a grandes cargas mecânicas.

Os compósitos um e dois devem ter suas propriedades mecânicas bem determinadas. Estes estudos podem viabilizar a utilização do compósito dois como substituto de tecido ósseo em locais submetidos a grandes cargas mecânicas como, por exemplo, a fabricação de modelos cortico-trabeculares para substituição de segmentos de ossos longos. Pode também ser estudado para associação com células tronco, proteínas morfogenéticas ósseas e como matriz para liberação lenta de medicamentos, como antibacterianos e quimioterápicos. Ambos têm o potencial para fabricação de implantes necessários à fixação de fraturas, osteotomias corretivas e artrodeses.

REFERÊNCIAS BIBLIOGRÁFICAS

AJDUKOVIC, Z.; NAJMAN, S.; DORDEVI, D.; SAVIC, V.; MIHAILOVIC, D.; PETROVIC, D.; IGNJATOVIC, N.; USKOKOVIC, D. Repair of bone tissue affected by osteoporosis with hydroxyapatite-poly-lactide (HAp-PLLA) with and without blood plasma. *Journal of Biomaterials Applications*, v.20, p.179-190, 2005.

AN, H.Y.; WOOLF, S.K.; FRIEDMAN, R.J. Pre-clinical in vivo evaluation of orthopaedic bioabsorbable devices. *Biomaterials*, v.21, p. 2635-2652, 2000.

ANSELME, K. Review: Osteoblast adhesion on biomaterials. *Biomaterials*, v. 21, n. 7, p. 667-681, 2000.

AYERS, R.A.; SIMSKE, S.J.; NUNES, C.R.; WOLFORD, L.M. Long-term bone ingrowth and residual microhardness of porous block hydroxyapatite implants in humans. *Journal of Oral and Maxilofacial Surgery*, v.56, p.1297-1301, 1998.

BOER, F.C.; WIPPERMANN, B.W.; BLOKHUIS, F.J.; PATKA, P.; BAKKER, F.C; HAARMAN, H.J.T.M. Healing of segmental bone defects with granular porous hydroxyapatite augmented with recombinant human osteogenic protein-1 or autologous bone marrow. *Journal of Orthopaedic Research*, v.21, p.521-528, 2003.

BOEREE, N.R.; DOVE, J.; COOPER, J.J.; KNOWLES, J.; HASTINGS, G.W. Development of a degradable composite for orthopaedic use: mechanical evaluation of an hydroxyapatite-polyhydroxybutyrate composite material. *Biomaterials*, v.14, n.10, p.-793-796, 1993.

BORGES, A.P.B.; REZENDE, C.M.F.; RIBEIRO, M.F.B.; MELO, E.G.; NETO, P.I.N. Hidroxiapatita sintética como substituto ósseo em defeito experimental provocado no proximal da tíbia de cão: aspectos à microscopia de transmissão. *Arquivo Brasileiro de Medicina Veterinária e Zootecnia*, v.52, n.6, p.616-620, 2000.

BORKENHAGEN, M.; STOLL, R.C.; NEUENSCHWANDER, P.; SUTER, U.W.; AEBISCHER, P. In vivo performance of a new biodegradable polyester urethane system used as a nerve guidance channel. *Biomaterials*, v.19, n.23, p. 2155-2165, 1998.

BOSKEY, A.L.; MYERS, E.R. BoneKEy-Ostevision, v.1, n.10, p. 4-7, 2004.

BRANDÃO, A.C.; BRENTEGANI, L.G.; NOVAES, A.B.; GRISI, M.F.M.; SOUZA, S.L.S.; TABA, M.; SALAT, L.A. Histomorphometric analysis of rat alveolar wound healing with hydroxyapatite alone or associated to BMPs. *Brazilian Dentistry Journal*, v.13, n.3, p. 147-154, 2002.

BROWN, E.M. Sangue e medula óssea. In: DELLMANN, H..D.; BROWN, E.M. *Histologia Veterinária.* Rio de Janeiro, Editora: Guanabara Koogan, 1892. p. 66-88.

BROWN, S.G.; KRAMERS, P.C. Consolidação óssea indireta (secundária). In: BOJRAB, M.J. *Mecanismos da Moléstia na cirurgia de pequenos animais.* São Paulo, Editora: Manole, 1996. p. 783-790.

CARLO, E.C.; BORGES, A.P.B.; FÓFANO, G.; FONTES, E.B.; CARVALHO, T.B.; SENA, M.P.T. Técnica da regeneração tecidual guiada (rtg) na reparação de mandíbula de cão. *Revista Ceres*, v. 53, n. 307, p.350- 356, 2006. *(a)*

CARLO, E.C.; BORGES, A.P.B.; MOREIRA, J.C.L.; FONSECA, C.C; PONTES, K.C.S. Hidroxiapatita sintética e biovidro particulado implantados em tecido subcutâneo de cão: efeito osteoindutor. *Arquivo Brasileiro de Medicina Veterinária e Zootecnia*, v. 58, supl. 1, p. 45-47, 2006. *(b)*

CASTRO, C.R. A ABTO e os transplantes de órgãos e tecidos no Brasil, uma visão pessoal. [on line]. Disponível em: <http://www.abto.org.br/profissionais/ profissionais.asp> Acessado em 03 maio 2007.

CHEN, G.Q.; WU, Q. The application of polyhydroxyalkalonates as tissue engineering materials. *Biomaterials*, v.26, n.33, p.-6565-6578, 2005.

CHENG, S.; CHEN, G.Q.; LESKI, M.; ZOU, B.; WANG, Y.; WU, Q. The effect of d,l-β-hydroxybutyric acid on cell death and proliferation in L929 cells. *Biomaterials*, v.27, n. 20, p.3758-3765, 2006.

COBB, C.M.; EICK, D.; BARKER, B.F.; MOSBY, E.L.; HIATT, W.R. Restoration of mandibular continuity defects using combinations of hydroxylapatite and autogenous bone. *Journal of Oral and Maxilofacial Surgery*, v.48, p.268-275, 1990.

CONZ, M.B.; GRANJEIRO, J.M.; SOARES, G.A. Physicochemical characterization of six commercial hydroxyapatites for medical-dental applications as bone graft. *Journal of Applied Oral Sciences*, v.13, n.2, p.136-140, 2005.

DAVIES, J.E., BALDAN, N. Scan. electron microscopy of the bone-bioactive implant interface. *Journal of Biomedical Material Research*, v.36, p.429-440, 1997.

DENISSEN, H.W., GROOT, K. Immediate dental root implants from synthetic dense calcium hydroxyapatite. *Journal of Prosthetic Dentistry.*, v.42, p.551-555, 1990.

DOREA NETO, F.A.; PADINHA FILHO, J.P.; ORIÁ, A. P.; FURLANI, J.M.; SANTOS, L.A. Artrodese do carpo em gatos associada à hidroxiapatita. *Ciência Rural*, v.34, n.3, p. 931-934, 2004.

DOYLE, C.; TANNER, E.T.; BONFIELD, W. In vitro and in vivo evaluation of polyhydroxybutyrate and of polyhydroxybutyrate reinforced with hydroxyapatite. *Biomaterials,* v.12, p.841-847, 1991.

DUARTE, M.A.T.; JÚLIO, C.F.; MARTINS, E.S.; PESSIN, S.H. Estudo da compactação a frio de poli(3-Hidroxibutirato) - Morfologia e resistência à compressão. *Revista Matéria,* v.9, n.4, p. 386-391, 2004.

DUARTE, T.S.; BORGES, A.P.B.; LAVOR, M.S.L.; FILGUEIRAS, R.; TSIOMIS, A.C.; OLIVEIRA, F.L.; PONTES, K.C.S. Osteointegração da hidroxiapatita sintética no processo alveolar da mandíbula de cães: aspectos histológicos. *Arquivo Brasileiro de Medicina Veterinária e Zootecnia*, v.58, n.5, p. 849-853, 2006.

EID, K.; ZELICOF, S.; PERONA, B.P.; SLEDGE, C.B.; GLOWACKI, J. Tissue reactions to particles of bone-substitute materials in intraosseous and heterotopic sites in rats: discrimination of osteoinduction, osteocompatibility, and inflammation. *Journal of Orthopaedic Research,* v.19, p.962-969, 2001.

FERRAZ, P. Osso vivo. [on line]. Disponível em: http://www.unifesp.br/comunicacao/sp/ed10/reports7.htm>. Acesso em 03 maio 2007.

FUJIBAYASHI, S.; MASASHI, N.; KIM, A.M.; KOKUBO, T.; NAKAMURA, T. A comparative study between in vivo bone ingrowth and in vitro apatite formation on Na_2O-CaO-Si_2 glasses. *Biomaterials*, v.24, p. 1349-1356, 2003.

FUJITA, R.; YOKOYAMA, A.; KAWASAKI, T.; KOHGO, T. Bone Augmentation Osteogenesis Using Hydroxyapatite and Tricalcium Phosphate Blocks. *Journal of Oral and Maxillofacial Surgery*, v.61, p.1045-1053, 2003.

GALEGO, N.; ROZSA, C.; SANCHE, R.; FUNGF.; VAZQUEZ, A.; TOMAS, J.S. Characterization and application of poly(b-hydroxyalkanoates) family as composite biomaterials. *Polymer Testing,* v.19, p.485–492, 2000.

GAO, T.J.; LINDHOLM, B.; KOMMONEN, P.; RAGNI, P.; PARONZINI, A.; LINDHOLM, T.C. Microscopic evaluation of bone implant contact between hydroxyapatite, bioactive glass and tricalcium phosphate implant in sheep diaphyseal defects. *Biomaterials,* v.16, p.1175-1179, 1995.

GIESSEN, W.J.V.D.; LINCOFF, M.; SCHWARTZ, R.S.; BEUSEKOM, H.M.M.V.; SERRUYS, P.W.; HOLMES, D.R.; ELLIS, S.G.; TOPPOL, E.J. Marked inflammatory sequelae to implantation of biodegradable and nonbiodegradable polymers in porcine coronary arteries. *Circulation*, v. 94, p. 1690-1697, 1996.

GOGOLEWSKI, S.; JOVANOVIC, M.; PERREN, S.M.; DILLON, J.G.; HUGHES, M.K. Tissue response and in vivo degradation of selected polyhydroxyacids: polylactides (PLA), poly(3-hydroxybutyrate) (PHB), and poly(3-hydroxybutyrate-co-3-hydroxyvalerate) (PHB/VA). *Journal of Biomedical Materials Research*, v. 27, n.9, p. 1135-1148, 2000.

GRIFFON, D.J. Fracture healing. In: JOHNSON, A.L.; HOULTON, J.E.F.; VANNINI, R. (Eds.) *AO Principles of Fracture Management in the dog and cat.* New York, Editora: Thieme, 2005. p. 72-97.

GRUBER, R.; KOCH, H.; DOLL, B.A.; TEGTMERIER, F.; EINHORN, T.A.; HOLLINGER, J.O. Fracture healing in the elderly patient. *Experimental Gerontology, v.* 41, p. 1080-1093, 2006.

GUERRA NETO, M.D.; PAIVA, A.O.; COSTA, N.G. Caracterização de compósitos biovidro-polihidroxibutirato quanto a morfologia e microdureza. *Revista Matéria*, v.10, n.1, p. 31-36, 2005.

HALLAB, N.; JACOBS, J.J.; BLACK, J. Hypersensitivity to metallic biomaterials: a review of leukocyte migrations inhibition assays. *Biomaterials*, v. 21, n. 13, p. 1301-1314, 2000.

HENCH, L.L.; WILSON, J. Surface-active biomaterials. *Science*, v. 226, p. 630-640, 1984.

HENCH, L.L. The challenge of orthopaedic materials. *Current orthopaedics*, v.14, p.7-15, 2000.

HOLDEN, C.M.; BERNARD, G.W. Ultrastructural in vitro characterization of a porous hydroxyapatite/bone cell interface. *Journal of Oral Implantology*, v. 16, n.2, p.86-95, 1990.

ILAN, D.I.; LADD, A.L. Bone graft substitutes. *Operative Techniques in Plastic and Reconstructive Surgery*, v.9, p-151-160, 2003.

IMAIZUMI, H.; SAKURAI, M.; KASHIMOTO, O.; KIKAWA, T.; SUZUKI, O. Comparative study on osteoconductivity by synthetic octacalcium phosphate and sintered hydroxyapatite in rabbit bone marrow. *Calcified Tissue International*, v. 78, p. 45-54, 2006.

INTO quer aumentar número de doações de ossos, 2007. Disponível em:< http://portal.saude.gov.br/portal/saude/visualizar_texto.cfm?idtxt=24996>. Acessado em: 14 set. 2007.

ITO, Y.; HASUDA, H.; KAMITAKAHARA, M.; OHTSUKI, C. TANIHARA, M.; KANG, I.K.; KWON, O.H. A composite of Hydroxyapatite with electrospun

biodegradable nanofibers as a tissue engineering material. *Journal of Bioscience and Bioengineering*, v.100, n.1, p.43-49, 2005.

JORDAN, K.M.; COOPER, C. Epidemiology of osteoporosis. *Best Practice and Research Clinical Rheumatology*, v. 16, n. 5. p. 795-806, 2002.

KAWACHI, E.Y.; BERTRAN, C.A.; REIS, R.R.; ALVES, O.L. Biocerâmicas: tendências e perspectivas de uma área interdisciplinar. *Química Nova*, v.23, n.4, p.518-522, 2000.

KLEINER, J.A.; SILVA, E.G. Tumores ósseos em pequenos animais. *MedVep*, 2003. Disponível em: <http://www.vetweb.com.br>. Acessado em: 03 julho 2007.

KIM, H.M. Ceramic bioactivity and related biomimetic strategy. *Current Opinion in Solid State and Materials Science*, v.7, p.289–299, 2003.

KIENAPFEL, H; SPREY, C.; WILKE, A; GRISS, R. Implant Fixation by Bone Ingrowth. *The Journal of Arthroplasty*, v.14, n.3, 1999.

KLINGE, B.; ALBERIUS, P.; ISKSSON, S.; JÖNSSON, J. Osseous response to implanted natural bone mineral and synthetic hydroxyapatite ceramic in the repair of experimental skull bone defects. *Journal of Oral and Maxilofacial Surgery*, v.50, p.241-249, 1992.

KNOWLES, J.C.; HASTINGS, G.W.; OHTA, H.; NIWA, S.; BOEREE, N. Development of degradable composite for orthopaedic use: in vivo biomechanical of two bioactive degradable composites based on the polyhydroxybutyrate polymer. *Biomaterials*, v.13, n.8, p.-491-496, 1992.

KOKUBO, T; KIM, H.M.; KAWASHITA, M. Novel bioactive materials with different mechanical properties. *Biomaterials*, v. 24, p. 2161-2175, 2003.

KOSTOPOULOS, L.; KARRING, T. Augmentation of the rat mandible using guided tissue regeneration. *Clinical Oral Implants Research*, v.5, p. 75-82, 1994.

KUDO, M.; MATSUI, Y.; KOHSUKE, O.; MICHI, K.I. A histomorphometric study of the tissue reaction around hydroxyapatite implants irradiated after placement. *Journal of Oral and Maxillofacial Surgery*, v. 59, p. 293-300, 2001.

LIMA JÚNIOR, J.L.; GÓES, K.K.H.; RIBEIRO, E.D.; MONDI JÚNIOR, E.S.; DUTRA, M.I.; COSTA, V.S.; MARZOLA, C. Utilização de sistema reabsorvível no tratamento da fratura fronto-naso-órbito-etmoidal: relato de caso. *Revista de Cirurgia e Traumatologia Buco-Maxilo-Facial*, v.6, n.3, p.17-26, 2006.

LIU, Y.; WANG, M. Developing a composite material for bone tissue repair. *Current Applied Physics*, 2006. Disponível em: <http://sciencedirect.com>. doi:10.1016/j.cap.2006.11.002>. Acessado em: 07 abril 2007.

LUKLINSKA, Z.B.; BONFIELD, W. Morphology and ultrastructure of the interface between hydroxyalatite-polyhydroxybutyrate composite implant and bone. *Journal of Material Science: Materials in Medicine*, v.8, p.379-383, 1997.

MACNEILL, S.R.; COBB, C.M.; RAPLEY, J.W.; GLAROS, A.G.; SPENCER, P. In vivo comparison of synthetic osseous graft materials. *A preliminary study. Journal of Clinical Periodontology*, v.26, p.239-245, 1999.

MANGANO, C.; SCARANO, A.; IEZZI, G.; ORSINI, G.; PERROTTI, V.; MANGANO, F.; MONTINI, S.; PICCIRILLI, M.; PIATELLI, A. Maxillary sinus augmentation using an engineered porous hydroxyapatite: a clinical, histological, and transmission electron microscopy study in man. *Journal of Oral Implantology*, v. 32, n. 3, p.122-131, 2006.

MARIA, P.P.; PADILHA FILHO, J.G.; CANOLA, J.C.; CASTRO, M.B.Poliuretana de mamona (Ricinus communis) para desvio da crista tibial no cão. *Ciência Rural*, v. 34, n.3, p. 821-827, 2004.

MAURER P.; HOLWEG, S.; KNOLL, W.D.; SCHUBERT, J. Study by finite element method of the mechanical stress of selected biodegradable osteosynthesis screws in sagital ramus osteotomy. *British Journal of Oral and Maxillofacial Surgery*, v. 40, p.76-83, 2002.

MIRANDA, E.S.; CARDOSO, F.T.S.; MEDEIROS, J.F.F.; BARRETO, M.D.R.; TEIXEIRA, R.M.M.; WANDERLEY A..; FERNANDES, K.E. Estudo experimental comparativo no uso de enxerto ósseo orgânico e inorgânico no reparo de fraturas cirúrgicas em rádio de coelhos. *Acta Ortopédica Brasileira*, v.13, n.5, p.245-248, 2005.

MYGIND, T.; STICHLER, M.; BAATRUP, A.; LI, H.; ZOU, X.; FLYVBJERG, A.; KASSEM, M. BÜNGER, C. Mesenchymal stem cell ingrowth and differentiation on coralline hydroxyapatite scaffolds. *Biomaterials*, v.28, p.1036-1047, 2007.

NI, J.; WANG, M. In vitro evaluation of hydroxyapatite reinforced polydroxybutyrate composite. *Materials Science and Engeneering*, v.20, p.101-109, 2002.

OLIVEIRA, P.M. *Desenvolvimento e caracterização de compósitos de matriz polimérica de PHB reforçados com HAP-91®*. 2005. 148f. Dissertação (Mestrado em Engenharia de Materiais)- Universidade Federal de Ouro Preto, Ouro preto.

PEREIRA, A.P.M.; GONDIM, D.G.A.; GOMES JÚNIOR, E.C.; FREIRE FILHO, F.W.V. Remoção de miniplacas e parafusos na região buco-maxilo-facial: revisão de literatura. *Revista de Cirurgia e Traumatologia Buco-Maxilo-Facial*, v.5, n.3, p. 17-26, 2005.

PIERMATTEI, D.L.; FLO, G.L. *Manual de ortopedia e tratamento das fraturas dos pequenos animais.* 3ed. São Paulo: Editora Manole, 1999. 694p.

POUTON, C.W.; AKHTAR, S. Biosynthetic polyhydroxyalkalonates and their potential in drug delivery. *Advanced Drug Delivery Reviews,* v. 18, p. 133-162, 1996.

RASSE, M., MOSER, D., ZAHL, C.; GERLACH, K.L.; ECKELT, U.; LOUKOTA, R. Resorbable poly(D, L)lactide plates and screws for osteosynthesis of condylar neck fractures in sheep. *British Journal of Oral and Maxillofacial Surgery,* v. 45, p.35-40, 2007.

RAY, S.S.; BOUSMINA, M. Biodegradable polymers and their layered silicate nanocomposites: In greening the 21st century materials world. *Progress in Materials Science,* v.50, p.962–1079, 2005.

REDDY, C.S.K.; GHAI, R.; RASHMI; KALIA, V.C. Polyhydroxyalkalonates: an overview. *Bioresource Technology,* v.87, p.137–146, 2003.

RESENDE, A.C.; CUNHA, L.R.; SASKA, S.; ROSLINDO, E.B.; GASPAR, A.M.M. Análise biológica da hidroxiapatita após implantação em tíbias de ratos. *Revista Brasileira de Ortopedia,* v.41, n.4, p.132-136, 2006.

ROHANIZADEH, R.;M. TRECANT-VIANA, M.; DACULSI, G. Ultrastructural Study of Apatite Precipitation in Implanted Calcium Phosphate Ceramic: Influence of the Implantation Site. *Calcified Tissue International*, v. 64, p.430–436, 1999.

RUMPEL, E.; WOLF,.E.; KAUSCHKE, E.; BIENENGRBER, V.; BAYERLEIN, T.; GEDRANGE, T.; PROFF, P. The biodegradation of hydroxyapatite bone graft substitutes in vivo. *Folia Morphologica,* v.65, n. 1, p.43-48, 2006.

RUPPRECHT, S.; MERTEN, H.A.; KESSLER, P.; WILTFANG, J. Hydroxyapatite cement (BoneSourceTM) for repair of critical sized calvarian defects- an experimental study. *Journal of Cranio-Maxillofacial Surgery,* v.31, p. 149-153, 2003.

RUSSIAS, J.; SAIZ, E.; NALLA, R.L.; RITCHIE, R.O.; TOMSIA, A.P. Fabrication and mechanical properties of PLA/HA composites: A study of in vitro degradation. *Materials Science and Engineering,* v.26, p.1289-1295, 2006.

SA, M.J.C.; REZENDE, C.M.F.; SILVA JUNIOR, V.A.; GARCIA, H.C.; GRIFFON, D.J.; SILVA, V.V. In vivo behavior of zirconia-hydroxyapatite (ZH) ceramic implants in dogs: a clinical, radiographic, and histological study. *Journal of Biomaterials applications*, v.22, n.1, p. 5-31, 2007.

SABA-CHUJFI, E.; PEREIRA, S.A.S.; SABA, M.E.C. Opções cirúrgicas na terapia da bolsa periodontal. In.: CARDOSO, R.J.A. e GONÇALVES, E.A.N. Periodontia, Cirurgia, Cirurgia para implantes. 20° Congresso Internacional de Odontologia de São Paulo. *Anais*.. São Paulo: Artes Médicas Divisão Odontológica, 2002. p.121-136.

SARGEANT, A.; GOSWAMI, T. Hip implants- Paper VI- Ion concentrations. *Material and Design*, v.28, p. 155-171, 2007.

SC TRANSPLANTES. Estatísticas – Histórico 1999-2006. Florianópolis: SC Transplantes, 2007. Disponível em: <http://sctransplantes.saude.sc.gov.br/index.php?option=com_contentetask=vieweid=23eItemid=142>. Acessado em 14 set. 2007.

SCARANO, A.; DEGIDI, M.; IEZZI, G.; PECORA, G.; PIATELLI, M.; ORSINI, G.; CAPUTI, V.; MANGANO, C.; PIATELLI, A. Maxillary sinus augmentation with different biomaterials: a comparative histologic and histomorphometric study in man. *Implantology Dentistry*, v. 15, n. 2, p.197-207, 2006.

SHAMSHURIA, O.; FADILAH, A.S.; ASIAH, A.B.; RODIAH, M.R.; SUZINA, A.H., SAMSUDIN, A.R. In vitro cytotoxicity evaluation of biomaterials on human osteoblast cells CRL-1543; hydroxyapatite, natural coral and polyhydroxybutyrate. *Medical Journal of Malaysia*, v.59, suplement B, p.174-175, 2004.

SHISHATSKAYA, E.I.; VOLOVA, T.G.; PUZYR, A;P.; MOGILNAYA, O.A., EFREMOV, S.N.; GITELSON, I.I. Tissue Morphogenesis under the Conditions of Implantation of Polyhydroxybutyrate, a Biodegradable Polymer. *Doklady Biological Sciences*, v.383, p. 123–126, 2002.

SHISHATSKAYA, E.I.; VOLOVA, T.G.; PUZYR, A;P.; MOGILNAYA, O.A., EFREMOV, S.N. Tissue response to the implantation of biodegradable polyhydroxyalkalonate sutures. *Journal of Materials Science: Materials in medicine*, v.15, p.719-728, 2004.

SHISHATSKAYA, E.I.; VOLOVA, T.G.; GORDEEV, S.A.; PUZYR, A.P. Degradation of P(3HB) and P(3HB-co-3HV) in biological media. *Journal of Biomaterial Science Polymer Edition*, v.16, n.5, p.643-57, 2005.

SHISHATSKAYA, E.I.; KHLUSOV, I.A.; VOLOVA, T.G. A hybrid PHB-hydroxyapatite composite for biomedical application: production, in vitro and in vivo investigation. *Journal of Biomaterial Science Polymer Edition*, v.17, n.5, p. 481-498, 2006.

SIMPÓSIO do INTO discute avanços no tratamento e diagnóstico da osteoporose. Brasília: Ministério da Saúde, 2006. Disponível em: <http://portal.saude.gov.br/portal/aplicacoes/noticias/noticias_detalhe.cfm?co_seq_noticia=28382>. Acessado em 12 jun. 2007.

TAMPIERI, A.; CELLOTI, G.; SPRIO, S.; DELCOGLIANO, A.; FRANZESE, S. Porosity-graded hydroxyapatite ceramics to replace natural bone. *Biomaterials*, v. 22, n.11, p. 1365- 1370, 2001.

VACCARO, A.R; SINGH, K.; HAID, R.; KITCHEL, S.; WUISMAN, P.; TAYLOR, W.; BRANCH, C.; GARFIN, S. The use of bioabsorbable implants in the spine. *The Spine Journal*, v.3, p. 227-237, 2003.

VITAL, C.C; BORGES, A.P.B.; FONSECA, C.C.; TSIOMIS, A.C.; CARVALHO, T.B.; FONTES, E.B.; SENA, M.P.; FÓFANO, G. Biocompatibilidade e comportamento de compósitos de hidroxiapatita em falha óssea na ulna de coelhos. *Arquivo Brasileiro de Medicina Veterinária e Zootecnia*, v.58, n.2, p.175-183, 2006.

VOLOVA, T.; SHISHATSKAYA, E.; SEVASTIANOV, V.; EFREMOV, S.; MOGILNAYA, O. Results of biomedical investigations of PHB and PHA/PHV fibers. *Biochemical Engineering Journal*, v. 16, p. 125-133, 2003.

WALSH, W.R.; SHEATH, P.J.C.; CAIN, S.; DEES, J.; BRUCE, W.J.M.; SVEHLA, M.J; GILLIES, R.M. A resorbable porous ceramic composite bone graft substitute in a rabbit metaphyseal defect model. *Journal of Orthopaedic Research*, v. 21, p. 655-661, 2003.

WANG, M; CHEN, L.J.; NI, J.; WENG, J.; YUE, C.Y. Manufacture and evaluation of bioactive and biodegradable materials and scaffolds for tissue engineering. *Journal of Materials Science: Materials in Medicine*, v.12, p.-855-860, 2001.

WANG, Y.W.; WU, Q.; CHEN, G.Q. Attachment, proliferation and differentiation of osteoblasts on random biopolyester poly(3-hydroxybutyrate-co-3-hydroxyhexanoate) scaffolds. *Biomaterials*, v.25, p. 669-675, 2004.

WANG, Y.W.; QIONG, W.; JINCHUN, C., GUO-QIANG, C. Evaluation of three-dimensional scaffolds made of blends of hydroxyapatite and poly(3-

hydroxybutyrate-co-3-hydroxyhexanoate) for bone reconstruction. *Biomaterials*, v.26, p.899-904, 2005.

WEILER, A.; HOFFMAN, R.F.G.; STÄHELIN, A.C.; HELLING, A.J.; SÜDKAMP, N.S. Biodegradable implants in sports medicine: the biological base. Arthroscopy: *The journal of arthroscopic and related surgery,* v.16, n.3, p.305-321, 2000.

WOODARD, J.R.; HILLDORE, A.J.; LAN, S.K.; PARK, C.J.; MORGAN, A.W.; EURELL, A.A.C.; CLARK, S.C.; WHEELER, M.B.; JAMISON, R.D.; JOHNSON, A.J.W. The mechanical properties and osteoconductivity of hydroxyapatite bone scaffolds with multi-scale porosity. *Biomaterials,* v.28, p.45-54, 2007.

YAMAMURO, T. Bone bond behavior and clinical use of A-W glass-ceramic. In.: URIST, M.M.; O'CONNOR, B.T.; BURWELL, R.G. (Eds.). *Bone grafts derivate and substitutes*. Cambridge: Butterworth-Heinemann, 1994. p.245-259.

YERIT, C.K.; SIBYLLE, H.; ENISLIDIS, G.; TURHANI, D.; KLUG, C.; WITTNER, G.; OEKNER, M..; UNDT, G.; KERMER, C.; WATZINGER, F.; et al. Biodegradable fixation of mandibular fractures in children: Stability and early results. *Oral Surgery, Oral Medicine, Oral Pathology, Oral Radiology and Endodonthics, v*. 100, n.1, p. 17-24, 2005.

XIE, Y.; CHOPIN, D.; MORIN, C.; HARDOUIN, P.; ZHU, Z.; TANG, J.; LU, J. Evaluations of the osteogenesis and biodegradation of porous biphasic ceramic in the human spine. *Biomaterials*, v.27, p. 2761-2767, 2006.

Livros Grátis

(http://www.livrosgratis.com.br)

Milhares de Livros para Download:

Baixar livros de Administração
Baixar livros de Agronomia
Baixar livros de Arquitetura
Baixar livros de Artes
Baixar livros de Astronomia
Baixar livros de Biologia Geral
Baixar livros de Ciência da Computação
Baixar livros de Ciência da Informação
Baixar livros de Ciência Política
Baixar livros de Ciências da Saúde
Baixar livros de Comunicação
Baixar livros do Conselho Nacional de Educação - CNE
Baixar livros de Defesa civil
Baixar livros de Direito
Baixar livros de Direitos humanos
Baixar livros de Economia
Baixar livros de Economia Doméstica
Baixar livros de Educação
Baixar livros de Educação - Trânsito
Baixar livros de Educação Física
Baixar livros de Engenharia Aeroespacial
Baixar livros de Farmácia
Baixar livros de Filosofia
Baixar livros de Física
Baixar livros de Geociências
Baixar livros de Geografia
Baixar livros de História
Baixar livros de Línguas

Baixar livros de Literatura
Baixar livros de Literatura de Cordel
Baixar livros de Literatura Infantil
Baixar livros de Matemática
Baixar livros de Medicina
Baixar livros de Medicina Veterinária
Baixar livros de Meio Ambiente
Baixar livros de Meteorologia
Baixar Monografias e TCC
Baixar livros Multidisciplinar
Baixar livros de Música
Baixar livros de Psicologia
Baixar livros de Química
Baixar livros de Saúde Coletiva
Baixar livros de Serviço Social
Baixar livros de Sociologia
Baixar livros de Teologia
Baixar livros de Trabalho
Baixar livros de Turismo