

PONTIFÍCIA UNIVERSIDADE CATÓLICA DO PARANÁ

MAURÍCIO MARTINS

**AVALIAÇÃO DO LASER ERBIUM: YAG NA
REMOÇÃO DOS NEVOS MELANOCÍTICOS**

**CURITIBA
2006**

MAURÍCIO MARTINS

**AVALIAÇÃO DO LASER ERBIUM: YAG NA
REMOÇÃO DOS NEVOS MELANOCÍTICOS**

**Dissertação apresentada à
Pontifícia Universidade Católica
do Paraná, como pré-requisito para
obtenção do Título de Mestre em
Ciências da Saúde. Área de
concentração: Ciências da Saúde.**

**Orientador: Prof. Dr. Fernando Hintz
Greca**

**CURITIBA
2006**

Martins, Maurício

M386a Avaliação do Laser Erbium: YAG na remoção dos nevos melanocíticos /
2006 Maurício Martins; orientador, Fernando Hintz Greca - Curitiba 2006.
49 f.:il. ; 30 cm

Dissertação (mestrado) - Pontifícia Universidade Católica do Paraná,
Curitiba, 2006
Inclui bibliografia

1.Lasers em medicina. 2. Nevo pigmentado. 3. Melanócitos. I.Greca,
Fernando Hintz. II. Pontifícia Universidade Católica do Paraná. Programa
de Pós-Graduação em Ciências da Saúde. III. Título

CDD 21. ed. – 617.05
616.99477

MAURÍCIO MARTINS

AVALIAÇÃO DO LASER ERBIUM: YAG NA
REMOÇÃO DOS NEVOS MELANOCÍTICOS

Dissertação apresentada à Pontifícia
Universidade Católica do Paraná,
como pré-requisito para obtenção do
Título de Mestre em Ciências da
Saúde. Área de concentração:
Ciências da Saúde.

COMISSÃO EXAMINADORA

Prof. Dr. Fernando Hintz Greca
Pontifícia Universidade Católica do
Paraná

Prof. Dr. Carlos Alberto Mayora Aita
Pontifícia Universidade Católica do
Paraná

Prof^a. Dra. Kátia Scheylla Malta
Purim
Centro Universitário Positivo Unicenp

Prof. Dr. Nelson Trevisan
Pontifícia Universidade Católica do
Paraná

Curitiba, 20 de outubro 2006.

AGRADECIMENTOS

Ao Prof. Dr. Fernando Hintz Greca, meu orientador, pela segura orientação, colaboração, sugestões e apoio durante o trabalho.

A Prof. Dra. Lucia de Noronha pela orientação na realização e leitura dos exames histológicos, peça fundamental no trabalho.

Ao Prof. Dr. Roberto Flavio Silva Pecoits Filho, pela atenção, extrema boa vontade o que muito me auxiliou na conclusão do trabalho.

Ao Prof. Waldemiro Gremski, pela oportunidade de realizar minha dissertação de mestrado na Pontifícia Universidade Católica do Paraná.

Ao Dr. Luis Eduardo Agner Machado Martins, pela imensurável ajuda na elaboração do trabalho.

Ao Dr. Paulo Slud Broffmann pela atenção no inicio do Curso de Mestrado.

A Sra. Ana Paula Camargo Martins, pela ajuda na execução dos exames histológicos.

A Sra Milena Kovalezuk, pelo auxilio no trabalho de documentação fotográfica.

Aos funcionários do Mestrado Pontifícia Universidade Católica do Paraná pela atenção que me dispensaram durante o curso.

Aos funcionários do Laboratório de Patologia Experimental da Pontifícia Universidade Católica do Paraná pela atenção dispensada.

Aos pacientes, sem a colaboração dos quais seria impossível a realização deste trabalho.

RESUMO

Os nevos melanocíticos adquiridos são encontrados em grande parte da população. Apresentam geralmente curso benigno, mas são, em alguns casos, sinalizadores de risco para melanoma e podem sofrer transformação maligna. Além disso, são freqüentemente considerados inestéticos sendo comum o desejo do paciente de retirá-los. O tratamento habitual é a remoção cirúrgica do nevo melanocítico. Porém, dependendo da sua localização, extensão e outros fatores, a cirurgia pode oferecer considerável risco ou levar a um resultado estético não satisfatório para o paciente. A tecnologia a Laser foi desenvolvida a mais de quarenta anos e desde o início procurou-se um Laser que pudesse auxiliar no tratamento dos nevos melanocíticos. A energia produzida pelo Laser é diferente de outras formas de energia luminosa devido às seguintes propriedades: monocromia, coerência e colimação. Estas propriedades conferem ao Laser uma radiação de alta intensidade que age especificamente sobre o seu alvo. Os primeiros estudos com o Laser de rubi obtiveram sucesso clínico, porém, ao exame histopatológico, observava-se à permanência de células névicas e pigmento, o que é indesejado pelo possível risco de malignização. O objeto deste estudo foi avaliar o Laser Er:YAG na remoção clínica e histológica dos nevos melanocíticos. O Laser Er: YAG é um laser ablativo que tem como alvo a água. Atua pela remoção de finas camadas do tecido por vaporização sendo um método preciso e seguro. Nove pacientes portadores de nevos melanocíticos adquiridos foram submetidos à aplicação de 12 disparos do Laser Er: YAG com fluência de 1200 mJ e spot de 4mm sobre metade do nevo melanocítico. A metade não tratada foi utilizada como controle. Após 30 dias deste procedimento, realizou-se a exereses de toda a lesão para estudo histopatológico. As colorações de Hematoxilina-Eosina (H-E) e Fontana-Masson (F-M) foram utilizadas para verificar a eficácia desta técnica na remoção de células névicas e pigmento respectivamente. Apesar do ótimo resultado estético e ausência de complicações, no estudo histopatológico verificou-se a permanência de células névicas e pigmento em 7 e 9 das amostras examinadas respectivamente. Este trabalho permitiu concluir que o resultado estético é bom, porém, a aplicação do Laser Er: YAG com os parâmetros utilizados neste estudo, não é capaz de remover completamente as células névicas e o pigmento, não sendo, portanto, recomendada para o tratamento dos nevos melanocíticos adquiridos.

Palavras-Chave: Nevo; Lasers; Melanócitos

SUMMARY

Melanocytic nevi are commonly found in the population. They generally present a benign course but may reveal individuals with increased risk for melanoma or even suffer malignant transformation. They are frequently considered unattractive to look and patients often desire to treat them. The standard treatment of melanocytic nevi is the surgical removal. However, depending on its localization, extension and other factors, the surgery is accompanied of considerable risk or may lead to an unsatisfactory aesthetic result. Laser technology was developed more than forty years ago, since then a search for a Laser to treat melanocytic nevi started. The energy produced by Laser appliances is different from other forms of luminous energy because of the following properties: monochrome, coherence and collimation. These properties confer to the Laser a radiation of high intensity that acts specifically on its target. The first studies with ruby Laser had gotten clinical success however, the histopathologic exam revealed the permanence of nevi cells and pigment, what is undesirable due to the possibility of malignant transformation. The aim of this study was to verify the aesthetic and histopathologic results of melanocytic nevi treated with Er:YAG Laser. This is an ablative Laser that has the water as target. It is a safe and accurate method that vaporizes a fine layer of tissue at each application. Nine patients with acquired melanocytic nevus were selected to treat half of their lesions with Er:YAG Laser. The parameters used were: 12 shots with a fluency of 1200 mJ and a spot size of 4mm. After 30 days the entire lesion was removed for histopathologic study. Hematoxylin-eosin and Fontana-Masson preparations were used to verify the removal of nevi cells and pigment respectively. Despite the excellent aesthetic result and absence of complications, the histopathologic study showed the permanence of nevi cells and pigment in 7 and 9 of the samples examined respectively. This allowed us to conclude that the aesthetic result and the safety profile is good however, this method, with the parameters applied, is unable to completely remove the nevi cells and the pigment. Therefore this treatment can not be recommended for the treatment of acquired melanocytic nevi.

Key words: Nevus; Lasers; Melanocytes

LISTA DE FIGURAS

Figura 1. Cicatrizes após exérese de nevos melanocíticos.....	13
Figura 2. Luz coerente e luz colimada.....	14
Figura 3. Laser Erbium:YAG marca Orion ®.....	19
Figura 4. Profundidade de penetração do Laser CO2 e do Erbium.....	20
Figura 5. Profundidade de penetração de diversos Lasers na pele.....	20
Figura 6. Placa metálica utilizada para cobrir metade do nevo melanocítico..	24
Figura 7. Nevo melanocítico antes da aplicação do Laser Er:YAG.....	27
Figura 8. Metade no nevo melanocítico irradiado pelo Laser Er:YAG.....	27
Figura 9. Nevo melanocítico antes da aplicação do Laser Er:YAG.....	28
Figura 10. Metade no nevo melanocítico irradiado pelo Laser Er:YAG.....	28
Figura 11. Nevo melanocítico antes da aplicação do Laser Er:YAG.....	29
Figura 12. Metade no nevo melanocítico irradiado pelo Laser Er:YAG	29
Figura 13. Ferida cutânea após a retirada do nevo melanocítico irradiado com o Laser Er:YAG.....	30
Figura 14. Caso 4 - A área demarcada corresponde a parte não tratada do nevo melanocítico corado (HE - 20x).....	30
Figura 15. Caso 4 - A área demarcada corresponde a parte tratada do nevo melanocítico corado (HE - 20x).....	31
Figura 16. Caso 4 - A área demarcada corresponde a parte não tratada do nevo melanocítico corado (Fontana-Masson - 20x).....	31
Figura 17. Caso 4 - A área demarcada corresponde a parte tratada do nevo melanocítico corado (Fontana-Masson - 20x).....	32
Figura 18. Caso 3 - A área demarcada corresponde a parte não tratada do nevo melanocítico corado (HE - 20x).....	32

Figura 19. Caso 3 - A área demarcada na foto acima corresponde a parte tratada do nevo melanocítico corado (HE - 20x).....	33
Figura 20. Caso 3 - A área demarcada corresponde a parte não tratada do nevo melanocítico corado (Fontana-Masson - 20x).....	33
Figura 21. Caso 3 - A área demarcada corresponde a parte tratada do nevo melanocítico corado (Fontana-Masson - 20x).....	34

LISTA DE ABREVIATURAS

Er: YAG	Erbium: Ytrium-Aluminium-Garnet Laser
FM	Fontana-Masson
HE	Hematoxilina-eosina
IPL	Luz Intensa Pulsada
NMC	Nevo melanocítico congênito
Q-S	Q-Switched
USA	Estados Unidos da América

SUMÁRIO

RESUMO	5
ABSTRACT	6
LISTA DE FIGURAS	7
LISTA DE ABREVIATURAS	9
1 INTRODUÇÃO	11
2 OBJETIVO	22
3 MATERIAIS E MÉTODOS	23
3.1 Seleção de Pacientes.....	23
3.2 Aplicação do Laser.....	23
3.3 Análise Histopatológica.....	25
4 RESULTADOS	26
5 DISCUSSÃO	35
6 CONCLUSÕES	40
REFERÊNCIAS	41
ANEXOS	46

1 INTRODUÇÃO

As lesões pigmentadas melanocíticas da pele originam-se das células produtoras de melanina, representadas pelos melanócitos epidérmicos, melanócitos dérmicos e células névicas. Os melanócitos epidérmicos localizam-se na camada basal do epitélio e dão origem às lesões pigmentadas conhecidas como efélides, lentigo simples, melanose de Becker e melanose solar (1). Os melanócitos dérmicos localizam-se na derme reticular e formam as lesões pigmentadas conhecidas como mancha mongólica, os nevos de Ota e Ito e o nevo azul (1). As células névicas são células pigmentadas semelhantes aos melanócitos e diferem destes por apresentarem dendritos curtos e formarem ninhos celulares (2), conhecidos como nevos (3).

Os nevos se dividem em nevos congênitos, quando presentes ao nascimento, e nevos adquiridos, quando surgem após o nascimento (4). Nevos melanocíticos adquiridos são encontrados em grande parte da população (3), geralmente surgem na infância e aumentam em número até a terceira década (5). Não há diferença considerável no número de lesões entre os sexos, porém há quanto à raça (4). Adultos caucasianos apresentam em média 10 a 40 lesões (1), enquanto indivíduos de pele negra cerca de 7 (6). Números maiores que esses podem ser uma característica familiar.

Os nevos podem apresentar aspecto plano, ligeiramente saliente, em domo, pediculado ou verrucoso e normalmente tem de 2 a 6 mm de diâmetro. Habitualmente a pigmentação varia do rosa ao marrom ou negro sendo a distribuição do pigmento geralmente uniforme. Os nevos que apresentam simetria, borda regular, uma ou duas cores e diâmetro inferior a 6 mm, são considerados típicos e os que apresentam características diferentes destas são denominados nevos atípicos (6).

Os nevos apresentam uma história natural que tem repercussões clínicas e histológicas. Geralmente a forma inicial é de uma mácula plana de cor uniforme que varia do marrom ao negro podendo evoluir para uma lesão papulosa acastanhada que com o passar do tempo perde o pigmento e pode desaparecer. Essa evolução é vista na histologia pela posição do ninho de células névicas em relação à membrana

basal. De acordo com a localização das células névicas, os nevos são divididos em juncionais, compostos ou intradérmicos. Quando na junção dermo-epidérmica são chamados de juncionais, quando na junção dermo-epidérmica e na derme de compostos e quando apenas na derme de nevos intradérmicos (7,8).

Apesar de apresentarem um curso geralmente benigno, os nevos podem sinalizar indivíduos que apresentam maior risco para melanoma ou se transformar em melanoma. Estudos estimam que o risco de desenvolver melanoma varia com o número de nevos. Indivíduos com mais de 50 nevos apresentam risco relativo de 5 a 17 vezes de desenvolver melanoma.

O nevo melanocítico congênito (NMC) está presente em aproximadamente 1% dos recém-nascidos (9,10). Formas especiais de NMC, como o NMC gigante (nevo melanocítico presente ao nascimento com mais de 20 cm de diâmetro) confere considerável aumento de risco de desenvolvimento de melanoma cutâneo e não cutâneo ao longo da vida. Esse risco é estimado entre 4,5 e 10% (11) sendo mais alto nos casos em que há numerosas lesões satélites (12). Além disso, a chance de transformação maligna é maior durante a primeira década de vida sendo, portanto necessário tratamento precoce destas lesões (13). Apesar de infreqüentes, ocorrem em cerca de 1 em cada 20.000 nascimentos, são de grande impacto médico social para o seu portador (9). Pacientes portadores de NMC gigante precisam de um tratamento individualizado baseado no tamanho, espessura, localização, risco de desenvolver melanoma e desejo do paciente e da família (14). Nesses casos o tratamento cirúrgico sempre que exequível é a opção terapêutica de escolha para impedir o desenvolvimento de melanoma. Infelizmente nem todos os casos permitem essa terapêutica e, naqueles em que isto é possível, freqüentemente o resultado estético não é o ideal.

A associação entre nevo melanocítico congênito não gigante e melanoma continua em investigação, apesar de não se conhecer ainda exatamente a dimensão do risco de transformação maligna. Vários trabalhos como o de Bett e colaboradores tem mostrado um risco elevado de desenvolvimento de melanoma nessas lesões. Nesse trabalho os autores encontraram um risco de transformação maligna de 6,7 % nos NMC não gigantes (15).

Além de serem risco para o desenvolvimento de melanoma, os nevos melanocíticos são freqüentemente considerados inestéticos, sendo queixa comum nos serviços de saúde (16).

A terapia padrão para os casos onde o tratamento da lesão é recomendado, é a excisão. Porém, em alguns casos, dependendo da localização, extensão da lesão e da idade do paciente, a cirurgia pode ser tecnicamente difícil, oferecer considerável risco e levar a um resultado inestético (Figura 1) (17).

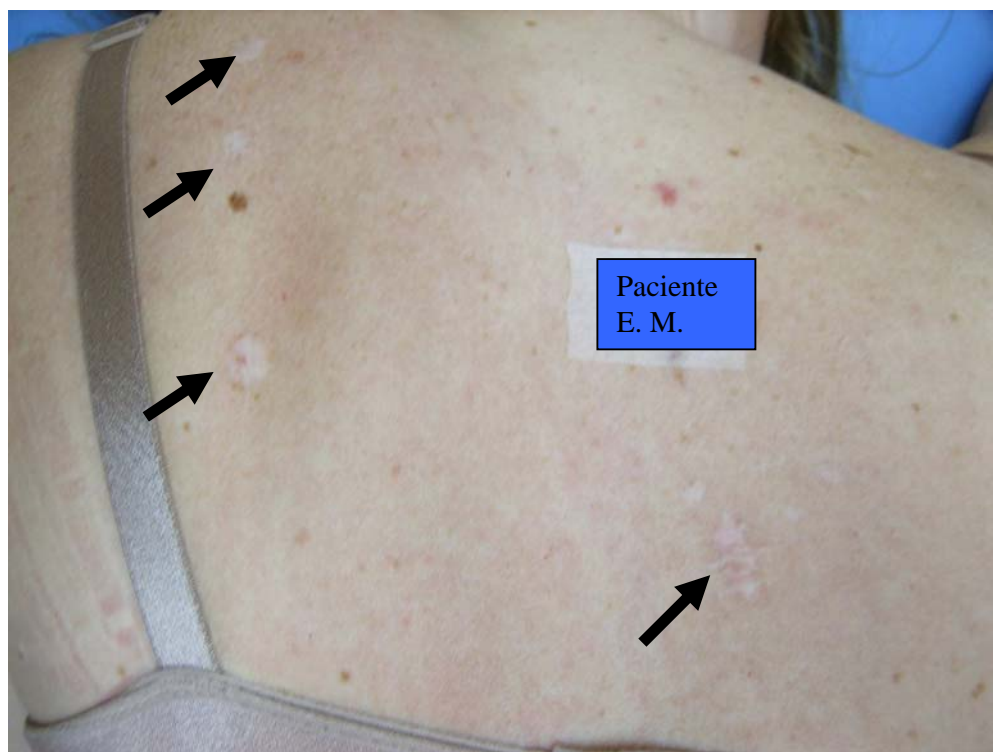


Figura 1. Cicatrizes após exereses de nevos melanocíticos

O desenvolvimento de novas modalidades terapêuticas que sirvam como alternativa para os casos especiais acima citados onde a cirurgia convencional possa resultar em complicações indesejáveis, é de grande interesse médico. Com o surgimento da tecnologia a Laser empregada na Medicina, abriu-se uma nova porta para a terapêutica dessas lesões (18).

Os trabalhos com Laser tiveram início em 1959, quando o Dr. Theodore Maiman desenvolveu o primeiro aparelho Laser para uso médico (19). A palavra LASER em inglês é o acrônimo para Amplificação da Luz pela Emissão Estimulada

de Radiação. Em 1960, Dr. Leon Goldman, o pai da cirurgia dermatológica a Laser, apresentou os primeiros trabalhos do Laser de rubi em dermatologia (20). Ao longo dos anos o conhecimento sobre esta tecnologia evoluiu levando ao desenvolvimento de novos aparelhos, cada vez mais eficazes e seguros.

A ação do Laser se deve à energia induzida pela fonte, que leva os átomos do meio a um estado de excitação. Há uma grande produção de energia que é liberada através do espelho parcialmente refletor e conduzida ao tecido pelo sistema emissor (21).

A energia luminosa produzida pelo Laser é diferente de outras formas de energia luminosa devido a três propriedades (22,23): 1) **monocromia** - a onda possui somente um comprimento de onda, o qual é determinado pelo meio ativo utilizado, 2) **coerência** - todas as ondas se propagam alinhadas umas com as outras (na luz normal as ondas são desordenadas), 3) **colimação** - as ondas de Laser viajam juntas, sem divergir, em uma só direção e sem perder sua intensidade (24). Essas propriedades permitem que a radiação de alta intensidade seja liberada em um componente particular específico do tecido (alvo) (23) (Figura 2).

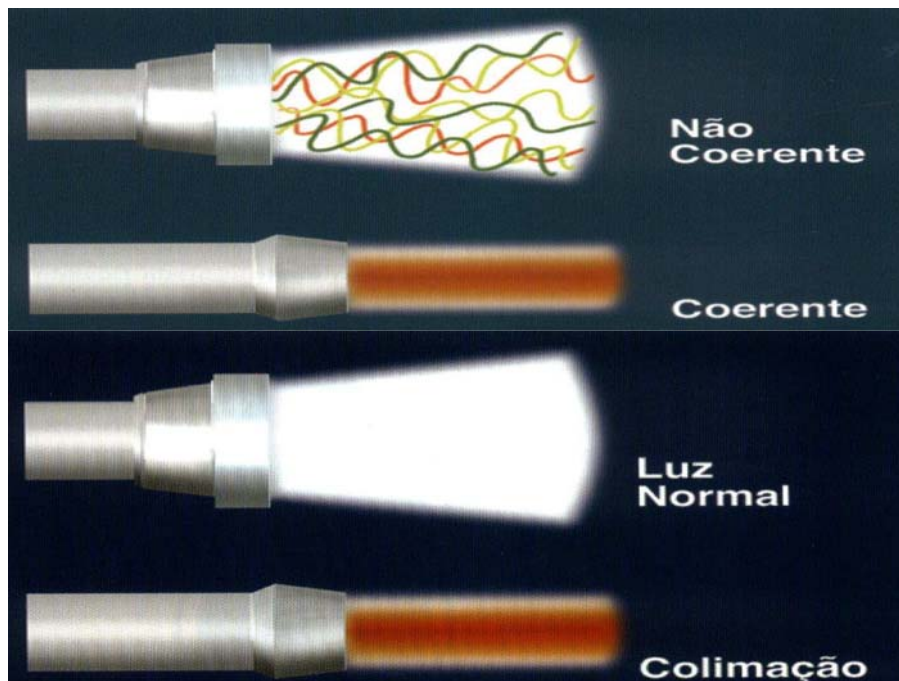


Figura 2. Luz coerente e luz colimada

Fonte: Badin *et al.* Rejuvenescimento facial a Laser, ed. Revinter, 1998 (24).

Vários fatores determinam a resposta clínica e histológica da pele ao Laser (22). Esses fatores podem ser devidos a características da pele ou do aparelho. Entre as características da pele temos a presença da água e os cromóforos.

Laser ablativo é o Laser que tem como alvo a água. Estes Lasers atuam removendo finas camadas de pele por vaporização do tecido. A ablação sendo realizada camada por camada, possibilita precisão e controle do tratamento (10).

Cromóforos são moléculas que dão cor a um tecido por absorção de luz de um determinado comprimento de onda (25). Os principais cromóforos da pele são a melanina, hemoglobina, oxi-hemoglobina e os carotenos, que são excelentes alvos da pele para o Laser (25). Um cromóforo específico tem capacidade de absorver luz de um determinado comprimento de onda e, dependendo do tecido a tratar, deverá ser escolhido o comprimento de onda mais adequado para o cromóforo presente nesse tecido (21).

A energia do Laser ao ser absorvida pelo cromóforo gera uma grande quantidade de calor que causa destruição deste tecido. Apenas uma fração do calor originado no tecido alvo pelo Laser se difunde nos tecidos vizinhos, dessa forma as estruturas subjacentes ao alvo são poupadas. A essa propriedade de destruição específica foi dado o nome de fototermólise seletiva por Anderson e Parish em 1983 (20,22).

A melanina é o cromóforo das lesões pigmentadas sendo possível, portanto, tratar lesões melanocíticas com Lasers que emitem comprimento de onda para a melanina. O uso do Laser para tratamento de algumas lesões pigmentadas como lentigo senil, nevo de Ota, nevo de Becker, já está bem documentado (26).

Porém, o uso do Laser para remover nevos melanocíticos ainda não está padronizado (27-29). Diversos trabalhos mostraram melhora ou desaparecimento clínico da lesão após o tratamento. Porém, a análise histológica constatou a persistência de células névicas nas camadas mais profundas indicando que o Laser não foi capaz de promover a remoção completa da lesão (30,31).

As células pigmentadas da epiderme e derme podem ser destruídas e removidas pela ação do Laser. Alguns trabalhos apresentados na literatura médica utilizaram Laser não ablativo, como o Q-Switched Ruby Laser, e obtiveram como

resultado apenas a remoção parcial das células pigmentadas, com conseqüente redução da coloração (29,30).

Em 1997, Vibhagood e colaboradores estudaram a ação do Laser de Rubi sobre nevos melanocíticos. Trataram 18 nevos melanocíticos menores ou iguais a 4 mm de diâmetro, em 12 pacientes, com clareamento total em 12 lesões e parcial em 6 (32).

Em 1999, Duke e colaboradores trataram 31 nevos congênitos, adquiridos, incluindo nevos atípicos, de 16 pacientes com o Laser de Rubi. O Laser foi aplicado em metade de cada nevo sendo a outra metade coberta com uma lâmina de metal. À análise clínica, 52 % dos nevos tiveram uma redução do pigmento na área tratada, porém ao exame histológico persistiram células névicas em todas as lesões. Os autores concluíram que a baixa eficácia do método e a remanescência de células névicas contra-indicam o tratamento (28).

A conclusão é que o Laser de Rubi tem uma boa atuação em nevos melanocíticos pequenos, porém, em alguns casos, permanecem ninhos de células névicas na derme reticular (31).

Em 2000, Bjerring e Christiansen avaliaram o efeito da Luz Intensa Pulsada (IPL) no tratamento de lesões pigmentadas, incluindo nevos melanocíticos. Foram estudados 8 nevos melanocíticos, de 8 pacientes, e observaram um clareamento médio de 66,3% de todas as lesões, com uma aplicação. Não foi feita avaliação histológica. Os autores concluem que uma aplicação não é suficiente e que as lesões mais claras necessitam de uma maior fluência para o clareamento (33).

Em fevereiro de 2006, Baba e Bal publicaram o primeiro estudo sobre a ação do Laser Er: YAG nos nevos melanocíticos adquiridos. Utilizaram o Laser em 28 nevos de 14 pacientes. Quatro meses após a aplicação realizaram a exérese da área tratada e observaram que 96% das lesões foram completamente removidas. O número de complicações foi pequeno, 2 casos de hiper e 3 casos de hipopigmentação pós inflamatória. Os autores concluíram que o tratamento é seguro, eficiente e superior aos tratamentos prévios com Laser (34).

Ainda em 2006, Ostertag e colaboradores, avaliaram a ação do Laser Er: YAG nos nevos melanocíticos congênitos. Trataram 10 neonatos com nevos melanocíticos congênitos gigantes sendo 6 do sexo masculino e 4 do sexo feminino.

O tratamento foi feito entre o 3º e 17º dia de vida. A reepitelização ocorreu entre o 5º e 13º dia, média de 9 dias, exceto em um prematuro, cuja reepitelização ocorreu com 21 dias após tratamento. Após um acompanhamento de 3 a 36 meses, dois pacientes não apresentaram repigmentação, 6 tiveram repigmentação mínima e 2 repigmentaram. Os autores referiram boa tolerância ao tratamento apesar da tenra idade. Os autores concluíram que apesar da melhora do aspecto estético, os pacientes devem ser monitorados, pois apresentam risco de desenvolvimento de malignidade (35). Um resumo dos trabalhos disponíveis na literatura médica que avaliaram a ação do Laser no tratamento dos nevos melanocíticos está disponível na Tabela 1.

A grande interrogação que se coloca diante deste fato é o que poderá acontecer no futuro com esses resíduos. Se eles possuem ou não potencial para malignidade são considerações que ainda permanecem sem resposta. Outro aspecto que necessariamente deve ser levado em conta é o risco do Laser retardar o diagnóstico de um melanoma maligno. Isto seria conseqüente à permanência de células residuais na profundidade, o que retardaria a percepção da neoplasia. Sabe-se também que a maioria dos melanomas que surgem em associação com nevos melanocíticos gigantes tem origem na derme, o que é ainda mais preocupante.

Tabela 1. Trabalhos que avaliaram a ação do Laser nos nevos melanocíticos

Autor (ano)(ref.)	Tipo de Nevo	Tipo de Laser	Resultado clínico	Resultado histológico
Vibhagood (1997) (32)	Nevo melanocítico Pequeno (≤ 4 mm)	Rubi	Clareamento das Lesões	Permanência de ninhos de células névicas
Imayama (1999) (31)	Nevo congênito	Rubi	Clareamento das lesões	Permanência de células névicas
Duke (1999) (28)	Nevo melanocítico Nevo atípico Nevo congênito	Rubi	Clareamento das lesões	Permanência de melanócitos névicos
Bjerring (2000) (33)	Nevo melanocítico	Luz Intensa Pulsada	Clareamento das lesões	Permanência de pigmento
Baba (2006) (34)	Nevo melanocítico adquirido	Er: YAG	Clareamento das lesões	Remoção em 96%
Ostertag (2006) (35)	Nevomelanocítico Congênito Gigante	Er: YAG	Clareamento das lesões	Permanência de células névicas

Até o presente momento não foram documentados casos de melanomas oriundos de nevos melanocíticos benignos que receberam tratamento prévio com Laser. Imayama e colaboradores, trataram nevos melanocíticos com o Laser de rubi, acompanharam os pacientes por 08 anos e não observaram evidências histológicas de transformações malignas (31).

O Laser ERBIUM: YTRIUM-ALUMINIUM-GARNET LASER (Er: YAG) é um Laser ablativo utilizado para lesões epidérmicas e dérmicas de diversas naturezas (13) (Figura 3). Teve seu início de uso na dermatologia no ano de 1989 (36).

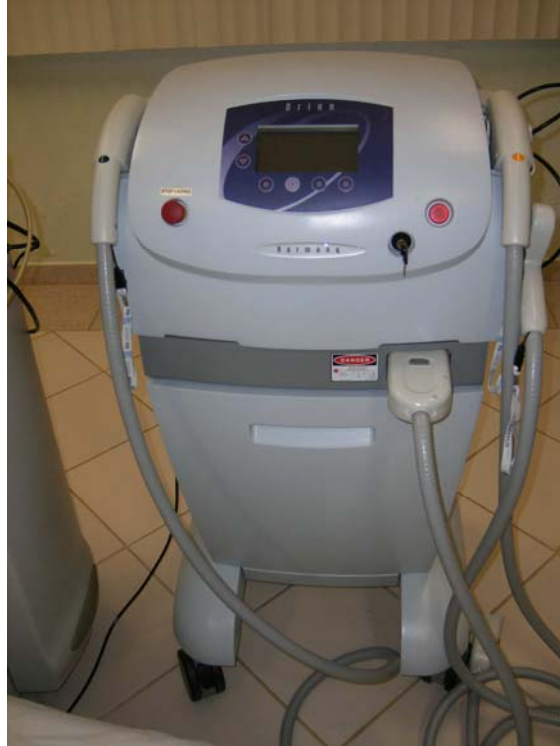

Figura 3. Laser Erbium: YAG marca Orion ®

Apresenta comprimento de onda de 2940 nanômetros (nm) e tem como cromóforo a água (37,38). Como nossas células são compostas predominantemente por água, este comprimento de onda é absorvido pelas primeiras células que entram em contato com o Laser. Há aumento da temperatura destas células e quando a temperatura ultrapassa 100°C (39) há vaporização do tecido (40). A alta especificidade deste sistema para a água determina sua habilidade em cortar o tecido na sua superfície com mínima difusão térmica (41-46). A temperatura máxima observada no tecido adjacente é de 30°C limitando o dano térmico (47-49). A cada disparo do Laser uma camada de pele de cerca de 25 micra é vaporizada (50). A ablação tecidual é proporcional ao número de disparos sobre o tecido, porém pode ser limitada pelo sangramento devido a inabilidade do Laser Er: YAG em produzir calor suficiente para fazer a coagulação dos pequenos vasos (51-55). O tempo entre os disparos é de 1 microsegundo o que permite a dissipação do calor e portanto previne dano tecidual desnecessário (56). O alto coeficiente de absorção de água e o limitado efeito térmico residual na derme diferencia o Laser Er:YAG do Laser de CO₂, que apresenta maior dano tecidual e portanto risco de cicatriz (57) (Figura 4,5).

O Laser Er:YAG é um aparelho totalmente computadorizado, com ponteiros colimados e telecentrados que oferece um alto grau de controle e precisão aliada à rápida cicatrização (57,58).

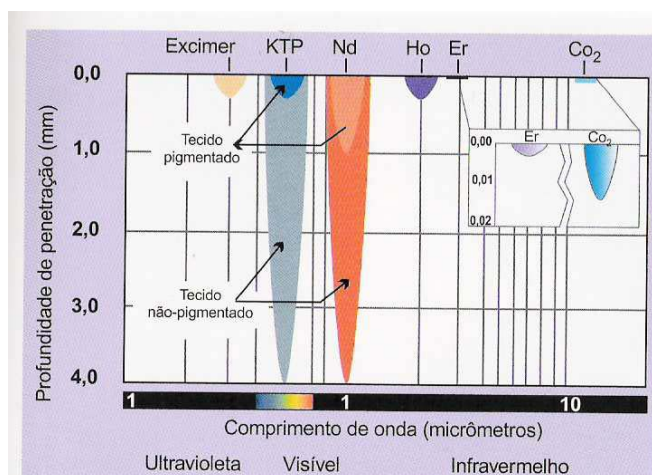


Figura 4. Profundidade de penetração do Laser CO₂ e do Erbium
 Fonte: Badin *et al.* Rejuvenescimento facial, ed. Revinter, 2003 (36).

Penetração tecidual

fd Nd:Yag Dye Rubi Alexandrite Diodo Nd:Yag Er:Ya

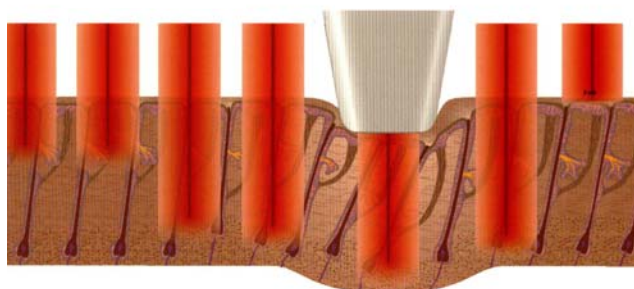


Figura 5. Profundidade de penetração de diversos Lasers na pele.
 Fonte: Coherent Medical Group, 2000.

O tratamento é bem tolerado com anestesia local. Após 3 dias já não existe um processo inflamatório intenso (57) e a reparação tecidual não é prejudicada pela presença de fina crosta que aparece e se sucede em torno de 10 dias.

A possibilidade de complicação cirúrgica é pequena. As complicações cirúrgicas mais freqüentes são: hiperchromia, hipochromia, cicatrizes inestéticas e em menor freqüência as infecções secundárias (59).

Cuidado especial com a aplicação de Laser em geral é a prevenção ao dano ocular. As estruturas oculares são muito vulneráveis a luz intensa do laser, em especial a do Laser Er:YAG que pode lesar a córnea (60,61). Para a aplicação do laser recomenda-se a utilização de óculos de proteção aprovados pelo American National Laser Safety Institute (ANSI) (62).

2 OBJETIVO

O presente estudo teve por objeto verificar se há a remoção das células névicas e do pigmento do nevo melanocítico após aplicação do Laser Er: YAG.

3 MATERIAIS E MÉTODOS

O presente estudo foi aprovado pelo Comitê de Ética em Pesquisa do Centro de Ciências Biológicas e da Saúde da Pontifícia Universidade Católica do Paraná na data de 14 de junho de 2004 como pertencente ao grupo III, sob registro no CEP nº 288, sendo encaminhado ao CONEP para cadastro.

3.1 Seleção dos Pacientes

Nove pacientes portadores de nevos melanocíticos foram selecionados na clínica particular do autor, na cidade de Curitiba, entre setembro de 2005 e março de 2006. Foram incluídos pacientes entre 20 e 60 anos, fototipo II da classificação de Fitzpatrick, com desejo de remover um ou mais nevos melanocíticos compostos localizados no tronco. Fitzpatrick classificou a pele em 6 fototipos de acordo com a sua cor e resposta à exposição solar (Anexo A) (5).

Não foram admitidos indivíduos com nevos atípicos (nevos que apresentam tamanho, forma e ou cor irregular), portadores de nevos com mais de 1,5 cm de diâmetro e gestantes.

Todos os nevos foram fotografados antes da aplicação do Laser, imediatamente após e na excisão das lesões para estudo histológico, 30 dias após o tratamento. Todos os pacientes receberam e concordaram com o termo de consentimento do estudo, previamente aprovado pelo comitê de ética (Anexo B).

3.2 Aplicação do Laser

Após assepsia e anti-sepsia, a lesão foi anestesiada com lidocaína 2% sem vasoconstritor (Xylestesin ® Cristália – Brasil). Metade do nevo foi tratado com o Laser Er:YAG enquanto a outra metade foi protegida com uma placa metálica (Figura 6). Os parâmetros utilizados em todas as aplicações foram: fluência de 1200 mJ utilizando um ponto (“spot”) de 4 mm sendo aplicados 12 disparos em cada área de 4 mm da metade tratada da lesão.

Ao término da aplicação foi feito curativo com Membracel (Membracel – Produtos Biotecnológicos Ltda - Brasil), obedecendo à técnica de aplicação recomendada pelo fabricante. Após a limpeza da lesão o curativo foi estendido sobre a mesma ultrapassando em 1 cm o seu tamanho. O curativo foi assentado com gaze e aguardado sua aderência à pele da região periférica da lesão. Foi fechado com gaze seca sob pressão.

Para a devida proteção ocular dos pacientes, do médico e de sua equipe, todos na sala de cirurgia utilizaram óculos com capacidade de bloquear a luz emitida pelo aparelho.

Decorridos 30 dias foi feita a exérese de toda a lesão névica, tanto da metade tratada quanto da não tratada, com uma margem de 2mm. A remoção foi realizada através de uma incisão elíptica, sob anestesia local com lidocaína 2% sem adrenalina, seguida de sutura com fio mononylon 5-0 (Paralon 5-0 ® Paramed - Brasil). A peça foi colocada em um frasco com formalina a 4% e encaminhada para análise histológica. Todos os pontos foram retirados entre 10 e 12 dias após a excisão.



Figura 6. Placa metálica utilizada para cobrir metade do nevo melanocítico

3.3 Análise Histopatológica

Para investigar a presença de células névicas e pigmento, todas as peças foram cortadas e coradas ao mesmo tempo no Laboratório de Patologia Experimental da Pontifícia Universidade Católica do Paraná, e examinadas pela mesma patologista. Para a leitura foram preparadas lâminas com as colorações de Hematoxilina-Eosina e Fontana-Masson que foram estudadas em um microscópio Olympus BX 40 (Olympus Optical CO. – Japão). As colorações Hematoxilina-Eosina e Fontana-Masson foram utilizadas para avaliar a presença de células névicas e pigmento, respectivamente.

Para a documentação fotográfica os cortes histológicos foram avaliados com o microscópio binocular Olympus BX 50 com câmara digital acoplada. As imagens foram capturadas utilizando-se o software IMAGE PRO PLUS® (USA).

4 RESULTADOS

Foram estudados 9 pacientes, 6 mulheres e 3 homens, com idade compreendida entre 21 e 58 anos (Tabela 2). Todos os pacientes eram brancos, fototipo II da classificação de Fitzpatrick, e cada um contribuiu com uma lesão para o estudo.

Todos os pacientes referiram rápida cicatrização e nenhuma intercorrência com a aplicação do Laser.

No momento da excisão da lesão névica para o estudo histológico, nenhum paciente apresentava evidência clínica da lesão névica na área tratada.

Todas as metades não tratadas dos nevos apresentavam células névicas e melanina no estudo histológico com Hematoxilina-Eosina e Fontana-Masson respectivamente (Tabela 2). Apenas 2 das 9 metades tratadas dos nevos não apresentavam células névicas nem melanina ao exame na coloração H-E, as demais metades apresentavam tanto células névicas quanto pigmento (Tabela 2). Na coloração Fontana-Masson, todas as metades tratadas dos nevos apresentavam pigmento.

Tabela 2. Resultado do exame histopatológico em relação a presença de células névicas e pigmento na coloração de Hematoxilina-Eosina.

PACIENTE	IDADE	<u>ÁREA NÃO TRATADA</u>		<u>ÁREA TRATADA</u>	
		CEL NÉVICA	PIGMENTO	CEL NÉVICA	PIGMENTO
1 - C.G.	28	P	P	P	P
2 - M.R.S.S.	42	P	P	P	P
3 - S.L.A.	21	P	P	A	A
4 - D.M.V.W.	42	P	P	P	P
5 - E.F.M.A.	33	P	P	P	P
6 - E.B.	24	P	P	A	A
7 - D.A.C.	33	P	P	P	P
8 - A.T.	58	P	P	P	P
9 - C.K.	28	P	P	P	P

P – presente; A-ausente.

As figuras a seguir (7 a 21) correspondem a casos de diversos pacientes, tratados no presente estudo. As setas indicam as lesões névicas escolhidas para tratamento.

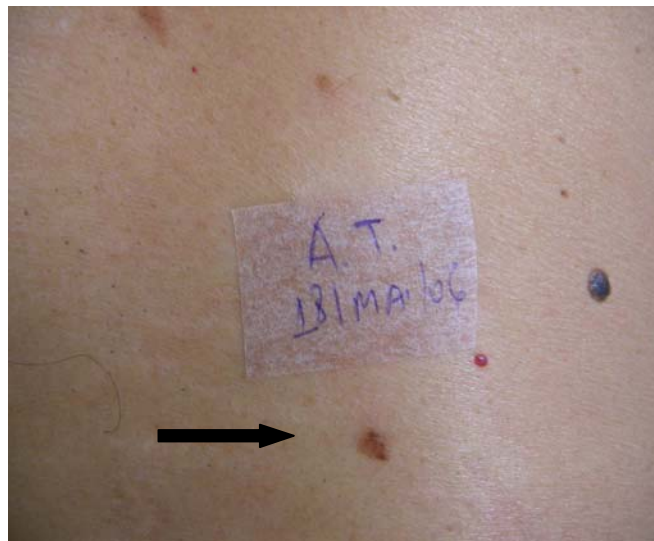


Figura 7. Nevo melanocítico antes da aplicação do Laser Er:YAG

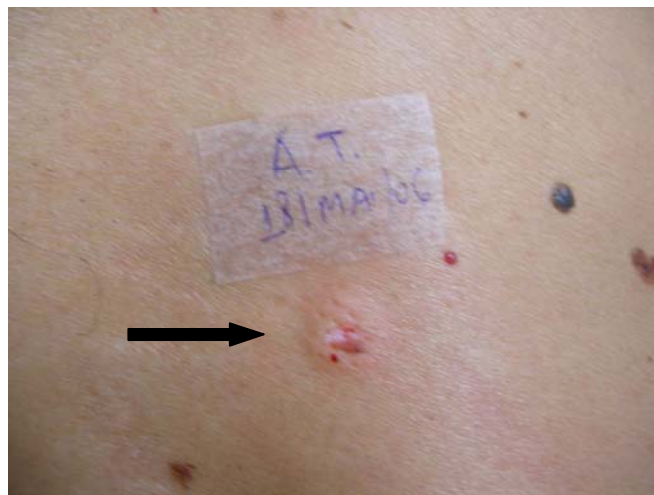

Figura 8. Metade do nevo melanocítico irradiado pelo Laser Er:YAG

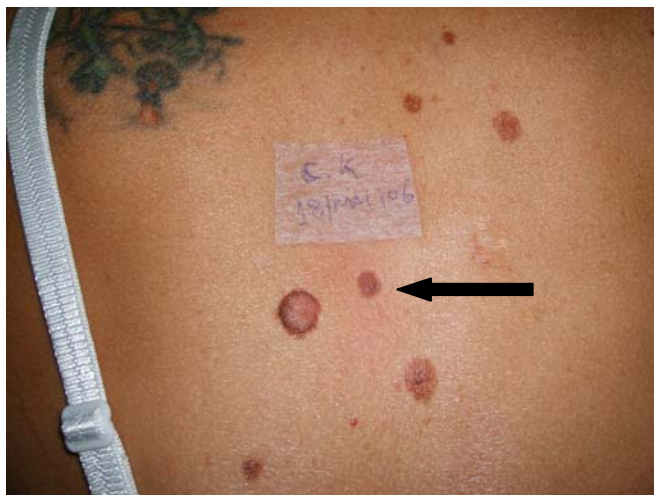

Figura 9. Nevo melanocítico antes da aplicação do Laser Er:YAG

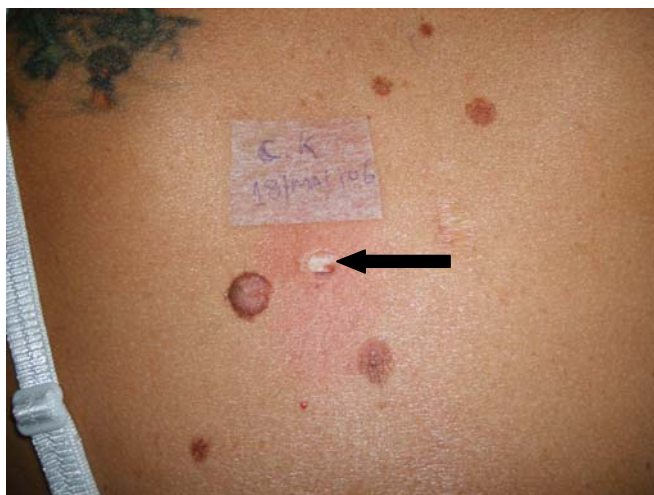

Figura 10. Metade do nevo melanocítico irradiado pelo Laser Er:YAG

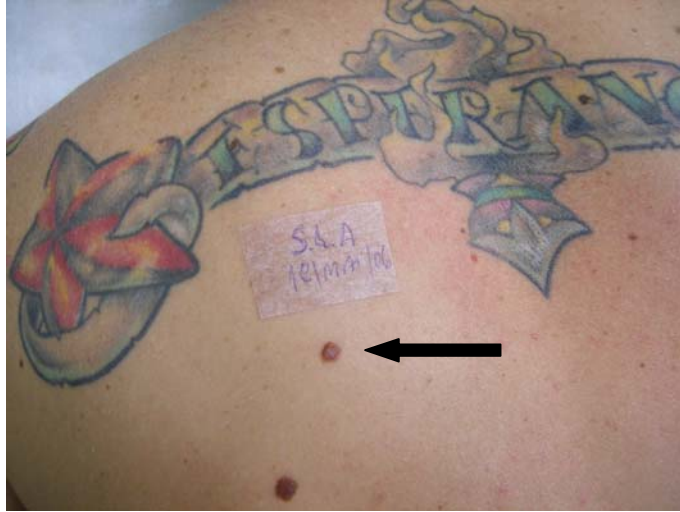

Figura 11. Nevo melanocítico antes da aplicação do Laser Er:YAG

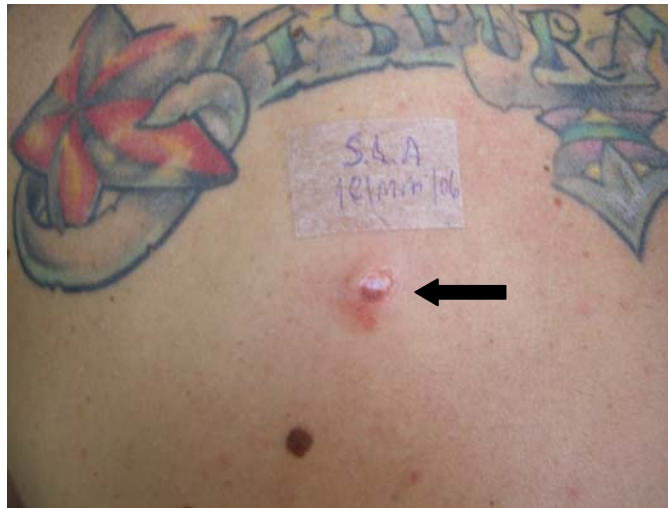

Figura 12. Metade do nevo melanocítico irradiado pelo Laser Er:YAG

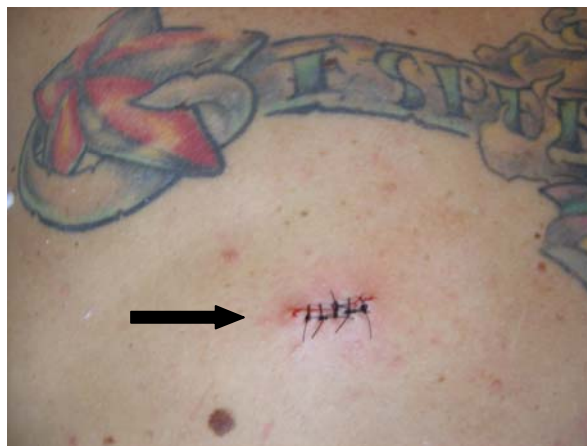

Figura 13. Ferida cutânea após retirada do nevo melanocítico irradiado com Laser Er:YAG

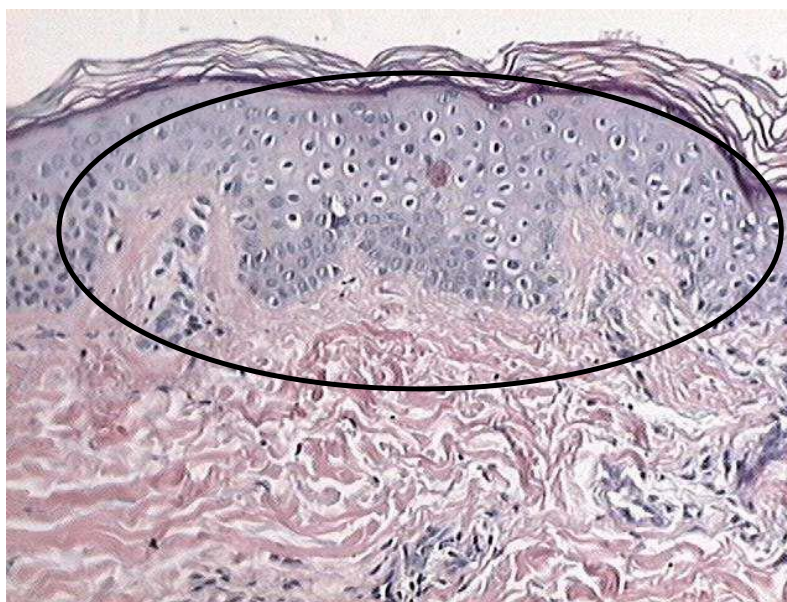

Figura 14. Caso 4 - A área demarcada corresponde a parte não tratada do nevo melanocítico corado (HE - 20x)

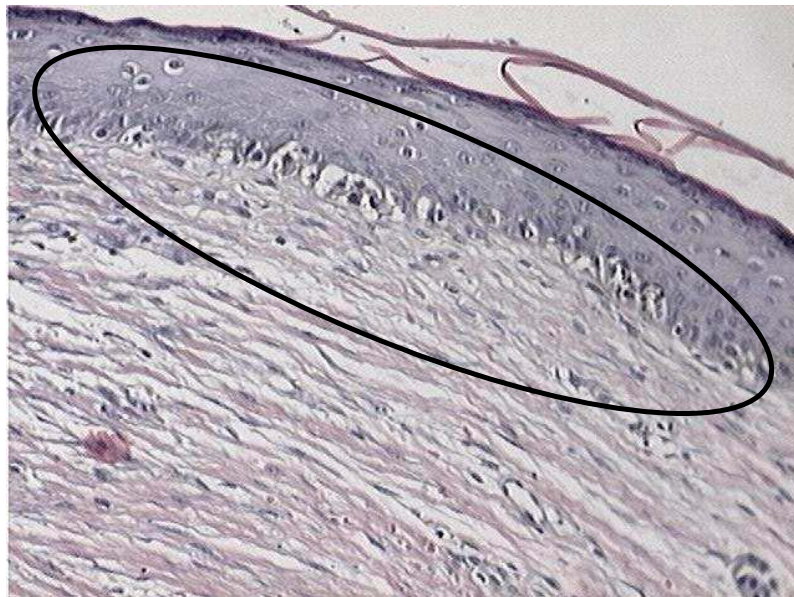

Figura 15. Caso 4 - A área demarcada corresponde a parte tratada do nevo melanocítico corado (HE - 20x)

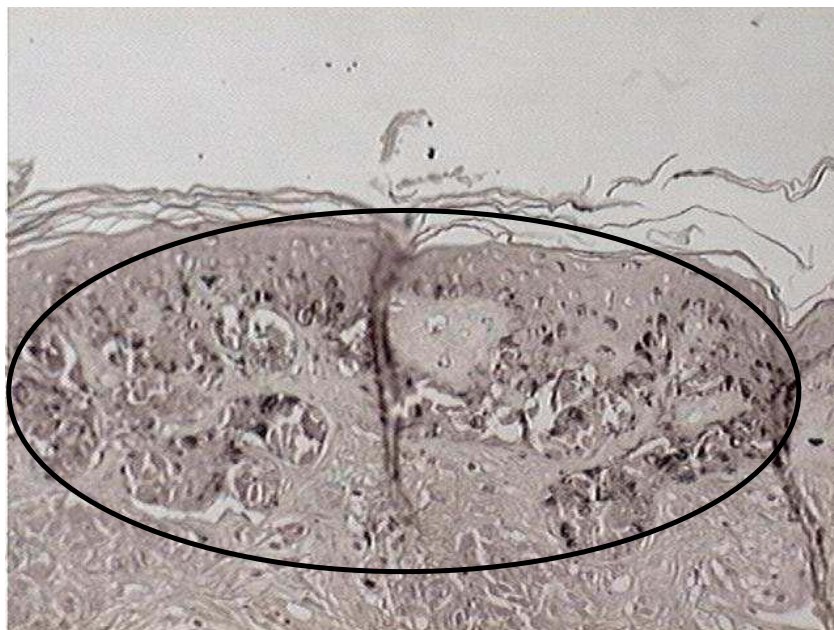


Figura 16. Caso 4 - A área demarcada corresponde a parte não tratada do nevo melanocítico corado (Fontana-Masson - 20x)

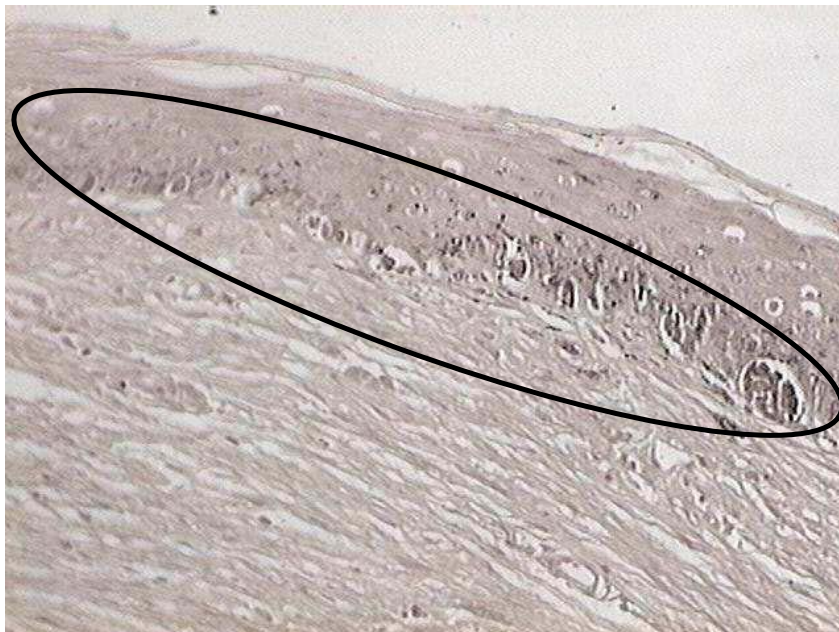

Figura 17. Caso 4 - A área demarcada corresponde a parte tratada do nevo melanocítico corado (Fontana-Masson - 20x)

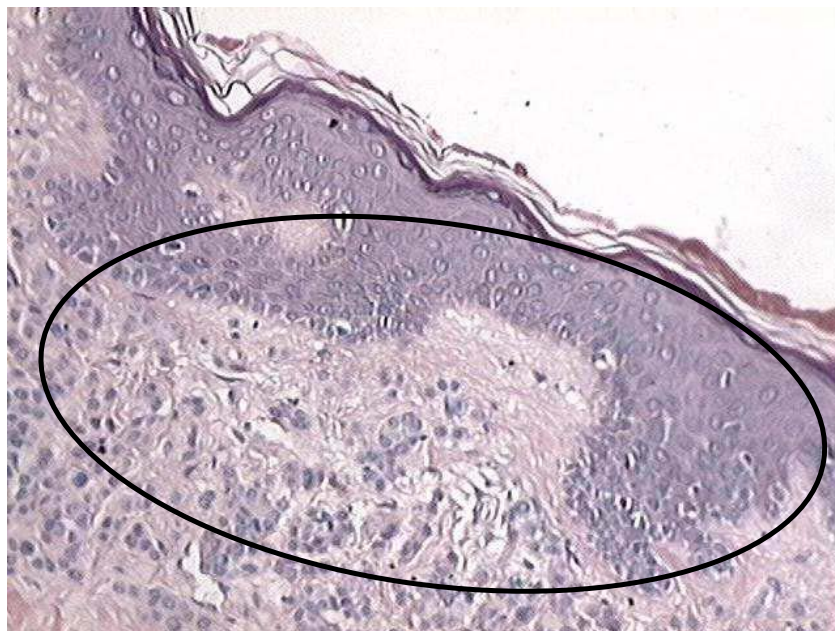


Figura 18. Caso 3 - A área demarcada corresponde a parte não tratada do nevo melanocítico corado (HE - 20x)

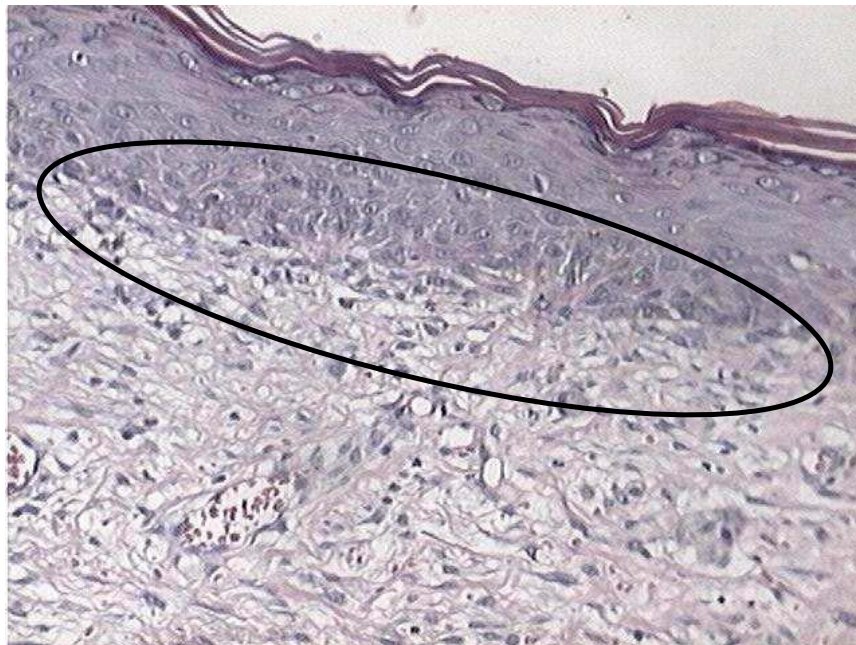


Figura 19. Caso 3 - A área demarcada na foto acima corresponde a parte tratada do nevo melanocítico corado (HE - 20x)

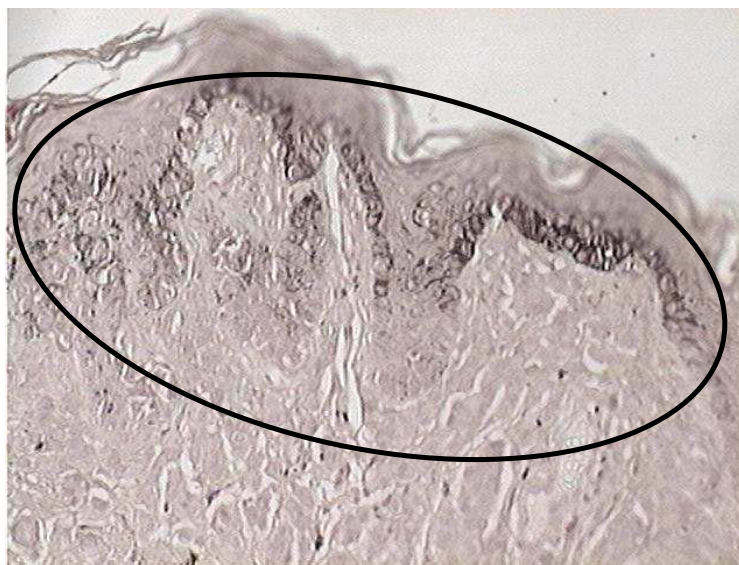

Figura 20. Caso 3 - A área demarcada corresponde a parte não tratada do nevo melanocítico corado (Fontana-Masson - 20x)

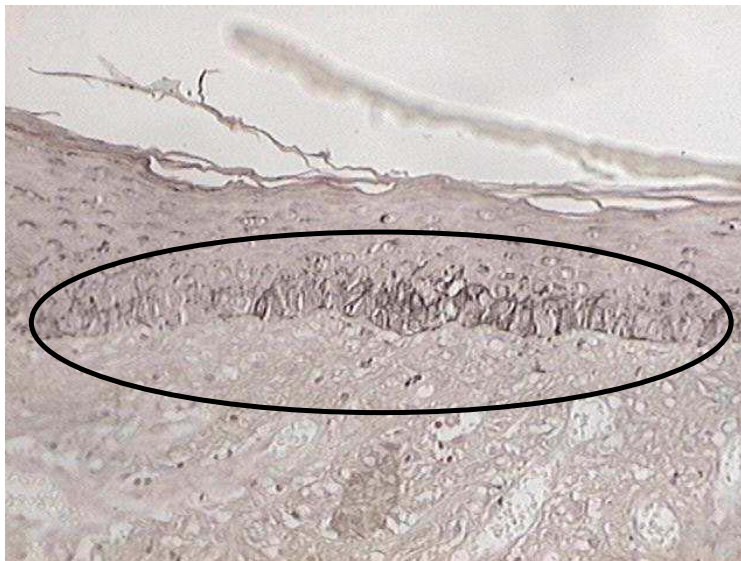

Figura 21. Caso 3 - A área demarcada corresponde a parte tratada do nevo melanocítico corado (Fontana-Masson - 20x)

5 DISCUSSÃO

A indicação da remoção de nevos melanocíticos pode ser médica nos casos em que há suspeita de malignidade, seja por modificação da cor, tamanho e/ou formas das lesões, ou estética por parte do paciente. É comum na clínica diária a procura para a remoção das chamadas “pintas” ou “belezas” (16,34), que geralmente correspondem a nevos melanocíticos. A sugestão por parte dos pacientes ocorre principalmente nos indivíduos mais jovens. Neste trabalho não foi diferente, observou-se predomínio de pacientes adulto-jovens. A média de idade do nosso estudo foi de 34,3 anos. Certamente a média de idade seria ainda menor se tivessem sido admitidos pacientes com idade inferior a 20 anos nesse estudo.

Neste estudo foram excluídos os extremos de idade pois esses apresentam peculiaridades na proporção dos elementos que compõe a pele. Esse tipo de variação pode atrapalhar a análise e nos levou a optar pela faixa de idade compreendida entre 20 e 60 anos.

Entre os pacientes selecionados para este estudo tivemos 6 mulheres e 3 homens. Na prática clínica diária verifica-se uma maior procura em relação aos nevos melanocíticos das mulheres, provavelmente devido a preocupação estética.

Até o presente momento o tratamento padrão para nevo melanocítico é a retirada cirúrgica completa da lesão com posterior exame histológico. Porém a remoção cirúrgica dos nevos melanocíticos, principalmente quando localizados em áreas visíveis, nem sempre traz um resultado estético satisfatório para o paciente. A substituição do nevo melanocítico por uma cicatriz incomoda o paciente que procurou o atendimento médico para melhorar sua aparência. Há casos em que o paciente refere o arrependimento pela troca de sua lesão névica por uma cicatriz.

O desenvolvimento de uma nova modalidade terapêutica poderá ser útil para o tratamento de condições ainda mais desafiadoras como a dos nevos melanocíticos congênitos gigantes.

Vários métodos tem sido testados para remover a lesão névica sem deixar seqüela, entre eles o Laser. Na literatura médica existem poucos estudos sobre a aplicação de Laser em nevos melanocíticos. Até o momento apenas um estudo utilizando o laser Er: YAG chegou próximo do objetivo desejado (34).

O presente trabalho avaliou a ação do Laser Er:YAG sobre os nevos melanocíticos. Para determinarmos os parâmetros que seriam aplicados nesse trabalho, foi feito um estudo piloto com 7 lesões névica em 7 pacientes, os quais não foram incluídos no presente estudo. Nesse estudo preliminar o Laser Er:YAG foi aplicado até o clareamento da lesão. Com esse estudo determinamos a fluência e o número de disparos que seriam aplicadas no trabalho definitivo.

Para analisar a resposta ao tratamento foram utilizados parâmetros clínicos e histológicos. Para essas avaliações a metade não tratada do nevo foi utilizada como controle. Os nevos apresentam quantidade e distribuição variável de células névicas, não havendo, portanto um controle perfeito. Para amenizar este tipo de problema, utilizamos o próprio nevo como controle, tratando apenas metade da lesão.

Como nenhum paciente apresentou evidência clínica da persistência da metade tratada da lesão névica no momento da exerece e não foi encontrada nenhuma intercorrência com o tratamento, consideramos que o Laser Er:YAG é um método eficaz e seguro do ponto de vista cirúrgico e estético. Afinal oferece o resultado desejado pelos médicos e pacientes, sem complicações. Porém, o tempo de acompanhamento foi curto e não nos permite excluir a possibilidade de retorno do pigmento a longo prazo, como aconteceu com alguns casos de Ostertag e colaboradores (35). No entanto, acreditamos que a possibilidade dessa complicação é menor nos nossos casos, visto que Ostertag estudou nevos congênitos. Os nevos congênitos apresentam pigmentação mais profunda, sendo de mais difícil acesso a este método de tratamento.

A eficácia e segurança do método estão de acordo com os resultados encontrados por outros autores estudando os diversos Lasers em relação aos quesitos citados (33,35). Porém, após comparar a taxa de sucesso no clareamento clínico das lesões obtidos pelos autores citados anteriormente, com as encontradas nesse trabalho e no estudo de Baba e Bal, onde também foi utilizado Laser Er: YAG, consideramos o Laser Er:YAG superior aos demais para esse fim.

A cicatrização apresentada pelos nossos pacientes foi rápida, entre 7 e 10 dias, e a duração do eritema pós-operatório pequena, cerca de 3 semanas, o que está de acordo com os dados da literatura médica (34,57,59). Após a fototermólise, a

célula mais importante no processo de cicatrização é o queratinócito da bainha dos folículos pilosos, que irá reepitelizar a superfície cutânea (63).

Os cuidados com a ferida cirúrgica no pós-operatório com o Laser são os mesmos da cirurgia convencional. Nos demais trabalhos foram utilizados antibacterianos tópicos como a mupirocina e a sulfadiazina de prata. Para esse estudo, escolhemos o Membracel que é um curativo apresentado na forma de uma membrana celulósica desidratada, porosa e estéril. A membrana do curativo é constituída de microfibrilas de celulose cristalina e pelo caráter inerte e altamente higroscópico desse material, o curativo promove a formação do tecido de granulação e subsequente epitelização. Entre suas indicações estão as queimaduras da pele, tendo, portanto uma boa indicação nos curativos após aplicação de Laser Er:YAG.

Apesar do excelente resultado estético a curto prazo e da ótima cicatrização observada, devido à persistência de células névicas em uma alta proporção dos indivíduos tratados, nesse trabalho concluímos que o Laser Er:YAG se mostrou ineficaz quanto à remoção da lesão névica.

Esse resultado difere em muito daquele encontrado por Baba e Bal, onde os autores estudaram 14 pacientes e conseguiram a remoção completa de 96% das lesões utilizando o Laser Er: YAG. Talvez isso se deva principalmente às diferenças nos parâmetros utilizados nos 2 estudos. Baba e Bal utilizaram uma fluência mais alta para tratar essas lesões e um número de disparos flexível, que variou com o julgamento dos autores no ato cirúrgico. O objetivo durante o ato cirúrgico foi o clareamento das lesões tratadas. Dessa forma esses autores além de obterem resultados histológicos mais atrativos, obtiveram 5 casos de discromia após o tratamento, fato incomum com o Laser Er:YAG, o que lembra o resultado do Laser de CO₂. Assim entendemos que a maior agressividade na aplicação do Laser por esses autores determinou o maior índice de sucesso na remoção das células névicas, porém comprometeu em parte o resultado estético, finalidade inicial do estudo.

Outro aspecto importante é a existência de vários Lasers tipo Er: YAG no mercado. Os mesmos apresentam algumas características técnicas diferentes, como por exemplo, a quantidade de energia liberada no tecido alvo e o tamanho do ponto ("spot"). Essas diferenças afetam a interação entre o Laser e o tecido alvo,

modificando o resultado final. O aparelho utilizado por Baba e Bal era de outra empresa, com potência diferente, o que pode ter contribuído para os resultados desses autores.

Além disso, os nevos apresentam quantidade e distribuição variável de células névicas e é possível que Baba e Bal tenham selecionados nevos com distribuição predominantemente superficial dessas células. No trabalho apresentado escolhemos nevos que clinicamente correspondiam a nevos compostos, ou seja, nevos que apresentam células névicas acima e abaixo da membrana basal, para avaliarmos a ação do Laser nas diversas posições em que podemos encontrar essas células.

Apesar desses fatores, é possível que os nossos resultados se aproximassem daqueles de Baba e Bal se não tivéssemos adotado uma metodologia rígida, podendo mudar os parâmetros (fluência, spot e número de disparos) de acordo com o julgamento clínico no ato cirúrgico de cada lesão.

A recomendação médica atual para o tratamento das lesões névicas é de remoção completa da lesão para evitar o risco de transformação maligna no futuro. Essa recomendação se deve ao péssimo prognóstico encontrado com os melanomas. A única forma de modificar esse prognóstico é através do diagnóstico precoce dessa neoplasia. A persistência de ninhos de células névicas nas áreas tratadas confere um risco de atraso na percepção de um melanoma que porventura se desenvolva nessas células.

Como em nenhum dos trabalhos houve remoção completa em 100% dos casos estudados, seja pela diferença nos parâmetros, aparelhos utilizados ou ambos, consideramos a utilização do Laser Er:YAG inadequada para o tratamento das lesões névicas na prática clínica. No entanto, não podemos condenar o uso desse método em casos particulares de nevo melanocítico congênito gigante, como tem sido proposto por alguns autores (30,35). Casos onde a exérese não seja possível e a lesão cause um grande impacto social podem se beneficiar desta conduta. O maior tempo de acompanhamento descrito na literatura é de 8 anos em um grupo de 10 pacientes portadores de nevo melanocítico congênito gigante, tratados com o laser de Rubi (31). Esse período de acompanhamento e casuística não permitem conclusões sobre a segurança desse procedimento a longo prazo.

Dessa forma, todos os pacientes que passarem por esse tratamento devem ser acompanhados e orientados quanto a realização do auto-exame periódico.

No entanto, considerando que as células névicas remanescentes se localizam na derme, acreditamos que futuros trabalhos poderão obter sucesso se realizados em nevos juncionais. Para os demais nevos provavelmente a evolução desses aparelhos será necessária para a eliminação segura dessas lesões. Além disso, com a evolução e disponibilização da microscopia confocal a remoção dessas células poderá ser confirmada “in vivo” garantindo a segurança do paciente. O microscópio confocal permite o exame histológico “in vivo” em cortes horizontais, incluindo a junção dermo-epidérmica, com uma resolução próxima aos exames histológicos de lâmina. Apesar dos melanócitos serem facilmente visualizados por este método, ele apresenta algumas limitações: não permite a análise da derme média e profunda, há necessidade de treinamento do profissional e apresenta um elevado custo (64).

6 CONCLUSÕES

Este estudo permite concluir que:

- 1 - O tratamento dos nevos melanocíticos com Laser Er:YAG levou a um bom resultado estético.
- 2 - O tratamento com Laser Er:YAG foi incapaz de remover completamente as células névicas e o pigmento dos nevos melanocíticos.
- 3 - O Laser Erbium nos parâmetros utilizados neste estudo não é recomendado para o tratamento de nevos melanocíticos adquiridos.

REFERÊNCIAS

1. Sampaio SAP, Rivitti E. Dermatologia. 2. ed. São Paulo: Artes Médicas; 2001. p.869-86.
2. Lever WF, Lever GS. Histopatología de la piel. 7. ed. Montevideo; Inter- Médica; 1991. p.707-21.
3. Elder D, Elenitsas R, Johnson Jr B, Ioffreda M, Miller JJ, Miller III OF. Synopsis and atlas of Lever's histopathology of the skin. Philadelphia: Lippincott Williams & Wilkins 1999. p. 271-4.
4. Habif TP, Campbell JL, Quitadamo MJ, Zug KA. Doenças da pele: diagnóstico e tratamento. Porto Alegre: Artmed; 2002. p.398-403.
5. Fitzpatrick TB, Johnson RA, Wolff K, Suurmond D. Color Atlas & synopsis of clinical dermatology: common & serious diseases. 4. ed. New York: Mac Graw-Hill; 2001. p.160-209.
6. Bologna J, Jorizzo JL, Rapini RP. Dermatology. London: Mosby; 2003. v.2 p.1768-70.
7. Silva IM. Dermatopatologia. São Paulo: Atheneu; 1983. p.41-9 .
8. Champion RH, Burten JL, Burns DA, Breathnach SM. Textbook of dermatology. 6. ed. London; Blackwell Science, 1998. p.1711-24.
9. Paschoal FM. Nevo melanocítico congênito. An Bras Dermatol. 2002; 77(6):649-56.
10. Alster TS. Manual of cutaneous laser techniques. Philadelphia: Lippincott-Raven, 1997. p.45-62.
11. Marghoob AA, Agero ALC, Benevenuto-Andrade C, Dusza SW. Large congenital melanocytic nevi, risk of cutaneous melanoma, and prophylactic surgery. J Am Acad Dermatol 2006; 54:868-70.
12. Kanzler MH. Management of large congenital melanocytic nevi: art versus science. J Am Acad Dermatol. 2006; 54:874-6.
13. Chan YC, Gian YC. A retrospective cohort study of Southeast Asian patients with large congenital melanocytic nevi and the risk of melanoma development. J Am Acad Dermatol 2006; 54:778-82.
14. Tromberg J, Bauer B, Benevenuto-Andrade C, Marghoob AA. Congenital melanocytic nevi needing treatment. Dermatol Ther 2005; 18:136-50.

15. Bett JB. Large or multiple congenital melanocytic nevi: occurrence of cutaneous melanoma in 1008 persons. *J Am Acad Dermatol* 2005; 52:793-7.
16. Roenigk RK, Roenigk HH. *Dermatologic surgery: principles and practice*. 2.ed. New York: Marcel Dekker; 1996. p.485-6.
17. Fredberg IM, Eisen AZ, Wolff K, Austen KF, Goldsmith LA, Katz SI et al. *Dermatology in general medicine* 5.ed New York: McGraw-Hill; 1999. p.1018-26.
18. Sheehan-Dare RA, Cotterill JA. Lasers in dermatology. *Br J Dermatol* 1993; 129: 1-8.
19. Acland KM, Barlow RJ. Lasers for the dermatologist. *Br J Dermatol* 2000; 143: 244-55.
20. Spicer MS, Goldberg DJ. Lasers in dermatology. *J Am Acad Dermatol* 1996; 34:1-25.
21. Chong AL, Hernandez-Perz E. Fundamentos de laser para dermatólogos. *Acta Terap Dermatol* 2002; 25:28-33.
22. Grosman MC. 61 Annual Meeting American Academy of Dermatology; San Francisco; 2003. Course 117.
23. Boechat A. Princípios básicos dos lasers. *Rev Cosmiatria & Estética* 1999: 37-43.
24. Badin AZD, Moraes LM, Roberts III TL. Rejuvenescimento facial a laser. Rio de Janeiro: Revinter; 1998. p.1-28.
25. Hruza GJ, Geronemus R, Dover JS, Arndt KA. Lasers em dermatologia. *Arq Dermatol* 1994; (1):70-7.
26. Grevelink JMJ. *Laser treatment of pigmented structures in the skin*. Amsterdam: Academische Press; 1997. p. 62-81.
27. Stratigos AJ, Dover JS, Arndt KA. Laser treatment of pigmented lesions. *Arch Dermatol* 2000; 136:915-21.
28. Duke D, Byers HR, Sober AJ, Anderson RR, Grevelink JM. Treatment of benign and atypical nevi with the normal-mode ruby laser and the Q- switched ruby laser. *Arch Dermatol* 1999; 135:290-6.
29. Chan HHL. Use of Lasers in the treatment of pigmented lesions. 61 Annual Meeting American Academy of Dermatology; 2003; San Francisco. Focus Session 853.
30. Dover JS, Kane KS. Lasers for the treatment of cutaneous pigment. 56 Annual Meeting American Academy of Dermatology. Orlando; 1998. Course 120.

31. Imayama S, Ueda S. Long-and short-term histological observations of congenital nevi treated with the normal-mode Ruby Laser. *Arch Dermatol* 1999; 135:1211-8.
32. Vibhagood C, Byers HR, Grevelink JM. Treatment of small nevomelanocytic nevi with a Q-switched ruby laser. *J Am Acad Dermatol*. 1997; 36:738-41.
33. Bjerring P, Christiansen K. Intense pulsed light source for treatment of small melanocytic nevi and solar lentigines. *J Cutaneous Laser Ther* 2002; 2:177-81.
34. Baba M, Bal N. Efficacy and safety of short-pulse erbium:YAG laser in the treatment of acquired melanocytic nevi. *Dermatol Surg*. 2006; 32:256-60.
35. Ostertag JU, Quaedvlieg PJF, Kerckhoffs FEMJ, Vermeulen AHM, Bertieff MJOE, Venema AW et al. Congenital Naevi treated with erbium:YAG laser (Derma K) resurfacing in neonates: clinical results and review of the literature. *Br J Dermatol* 2006; 154:889-95.
36. Badin AZD, Casagrande C, Saltz R. Rejuvenescimento facial. Rio de Janeiro; Revinter; 2003. p.182-219.
37. Badin AZD, Moraes LM. Indicações do uso dos lasers de CO2 e Erbium. *Rev Soc Bras Laser* 2003; 3(9):21-8.
38. Teikemeier G, Goldberg DJ. Skin resurfacing with the erbium: YAG laser. *Dermatol Surg*. 1997; 23:685-7.
39. Rohrer TE. Lasers update. 61Annual Meeting American Academy of Dermatology. San Francisco; 2003. Focus Session 881.
40. Kwon SD; Kye YC. Treatment of scars with a pulsed Er:YAG laser. *J Cutaneous Laser Ther* 2000; 2:27-31.
41. Ross EV, Naseef GS, McKinlay JR, Barnette DJ, Skrobal M, Grevelink J et al. Comparison of carbon dioxide laser, erbium:YAG laser, dermabrasion and dermatome. *J Am Acad Dermatol* 2000; 42:92-105.
42. Hohenleutner U, Hohenleutner S, Baumler W, Landthaler M. Fast and effective skin ablation with an Er: YAG laser: determination of ablation rates and thermal damage zones. *Lasers Surg Med* 1997; 20:242-7.
43. Drnovsek-Olup B, Vediln B. Use of Er:YAG laser for benign skin disorders. *Lasers Surg Med* 1997; 21:13-19.
44. Kaufmann R, Hibst R. Pulsed erbium:YAG laser ablation in cutaneous surgery. *Lasers Surg Med* 1996; 19:324-30.
45. Alters TS. Clinical and histologic evaluation of six erbium: YAG lasers for cutaneous resurfacing. *Lasers Surg Med*. 1999; 24:87-92.

46. Rohrer TE. Erbium:YAG laser resurfacing: experience of the first 200 cases *Aesthetic Dermatol Cosmet Surg* 1999; 1:19-30.
47. Kye YC. Resurfacing of pitted facial scars with a pulsed Er:YAG laser. *Dermatol Surg*. 1997; 23:880-3.
48. Nelson JS. Lasers: state of the art in dermatology. *Dermatol Clin* 1993; 15-26.
49. Walsh JT, Flotte TJ, Deutsch TF. Er: YAG Laser ablation of tissue: effect of pulse duration and tissue type on thermal damage. *Lasers Surg Med* 1989; 9: 314-26.
50. Farmer ER, Dinehart SM, Gurevitch AW, Reed BR, Whitaker DC, Lowery BJ et al. Draft Guideline of care for AAD Member Comment. *Laser Surg* 1998; (suppl):6-8.
51. Zachary CB. Skin resurfacing. 56 Annual Meeting American Academy of Dermatology. Orlando; 1998. Forum 512.
52. Walsh JT, Deutsch TF. Er:YAG Laser ablation of tissue: measurement of the ablation rates. *Lasers Surg Med* 1989; 9: 327-37.
53. Zachary CB. Erbium: YAG lasers their use in skin resurfacing. 57 Annual Meeting American Academy of Dermatology. New Orleans; 1999. Course 115.
54. Goldman MP, Fitzpatrick RE. *Cutaneous laser surgery*. 2.ed. Saint Louis. Mosby. 1999. p.339-436.
55. Kopelman JE. A kinder gentler skin resurfacing laser. *Rev Ophthalmol* 1997; 76:8.
56. Kaufmann R, Hibst R. Pulsed Er:YAG – and 308 nm UV-excimer laser: an in vitro and in vivo study of skin-ablative effects. *Lasers Surg Med* 1989; 9:132-40.
57. Utley DS, Koch RJ, Egbert BM. Histologic analysis of the thermal effect on Epidermal and dermal structures following treatment with the superpulsed CO₂ laser and the erbium:YAG laser: an in vivo study. *Lasers Surg Med* 1999; 24:93-102.
58. Spencer JM. Facial resurfacing with the erbium YAG laser. 60 Annual Meeting American Academy of Dermatology. New Orleans; 2002. Course 106.
59. Nanni CA, Alster TA. Complications of cutaneous laser surgery. *Dermatol Surg* 1998; 24:209-19.
60. Fader DJ, Ratner D. Principles of CO₂ / erbium laser safety. *Dermatol Surg* 2000; 26:235-9.
61. Russel SW, Dinehart SM, Davis I, Flock ST. Efficacy of corneal eye shields in protecting patients' eyes from laser irradiation. *Dermatol Surg* 1996; 22:613-6.

62. Ries WR, Clymer MA, Reinish L. Laser safety features of eye shields. *Lasers Surg Med* 1996; 18:309-15.
63. Lessa S, Sebastia R, Flores E. Estudo histológico das mudanças estruturais da pele fina palpebral após fototermólise seletiva com laser CO2. *An Bras Dermatol* 2001; 76(2):171-8.
64. Marghoob AA, Charles CA, Busam KJ et al. In vivo confocal scanning laser microscopy of a series of congenital melanocytic nevi suggestive of having developed malignant melanoma. *Arch Dermatol* 2005; 141(11):1401-12.

ANEXOS

ANEXO 1

Classificação de Fitzpatrick de fototipos da pele

FOTOTIPO	COR DA PELE	RESPOSTA A EXPOSIÇÃO SOLAR
I	Branca plida	No bronzeia, queima com facilidade
II	Branca	Bronzeia com dificuldade, queima fcil
III	Branca	Bronzeia aps queimadura inicial
IV	Morena clara	Bronzeia facilmente
V	Morena	Bronzeia facilmente
VI	Preta	Escurece

ANEXO 2
TERMO DE CONSENTIMENTO

Nome:

Endereço:

Telefone:

Procedimento Previsto:

Declaro, para fins tratamento de nevo melanocítico com utilização de aparelho LASER, minha concordância em submeter-me ao tratamento acima previsto. Foi-me explicado que ao receber e aceitar o convite para esta pesquisa tenho como vantagem a possibilidade da remoção de outros nevos melanocíticos sem necessidade de incisão cirúrgica, diminuindo o risco de cicatrizes, porem entendo que isto depende do resultado da pesquisa.

Declaro, ainda, que fui suficientemente esclarecido pelo Dr.Mauricio Martins sobre as opções de tratamento e os riscos decorrentes de cada opção, tendo a oportunidade de receber todas as informações que solicitei e, de livre e espontânea vontade, concordo com o procedimento mencionado no preâmbulo deste termo.Sei ainda que poderei interromper minha participação no presente estudo a qualquer tempo que decidir.

Declaro, também ter plena ciência de que a prestação de serviços médicos, que vou receber, constitui uma obrigação de meio e não de fim, sendo que isto me foi explicado detalhadamente pelo médico.

Declaro ainda que tenho conhecimento e dou autorização para que sejam efetuadas fotografias durante toda a fase do estudo e ainda autorizo sua divulga; ao em publicações, cursos e outros meios científicos.

Declaro, finalmente, ter recebido instruções, que devo seguir rigorosamente, após o ato acima mencionado, sob o risco de comprometer o resultado e também de comparecer ao médico todas as vezes que a mim for solicitado e ter conhecimento que no caso de qualquer dúvida ou necessidade posso entrar em contato com o pesquisador nos seguintes telefones: 3223-0329 / 3224-3064 em horário comercial ou pelo telefone 8802-2631 a qualquer momento.

Curitiba: / /

Assinatura do paciente

Assinatura do médico