



**UNIVERSIDADE FEDERAL RURAL DO RIO DE JANEIRO
INSTITUTO DE VETERINÁRIA
CURSO DE PÓS-GRADUAÇÃO EM MEDICINA VETERINÁRIA**

**NOVOS ASPECTOS PATOLÓGICOS E PATOGENÉTICOS DA
HEMATÚRIA ENZOÓTICA BOVINA**

LUÍS GUSTAVO PICORELLI DE OLIVEIRA

Sob Orientação da Professora Doutora
Marilene de Farias Brito Queiroz

e Co-orientação da Professora Doutora
Ticiano do Nascimento França

Dissertação submetida como requisito parcial para obtenção do grau de Mestre em Ciências, no curso de Pós-Graduação em Medicina Veterinária na área de concentração em Ciências Clínicas e Patologia.

Seropédica, RJ
Janeiro de 2009

Livros Grátis

<http://www.livrosgratis.com.br>

Milhares de livros grátis para download.

636.20896

O48n

T

Oliveira, Luís Gustavo Picorelli
de, 1977-

Novos aspectos patológicos e
patogenéticos da hematúria enzoótica bovina
/ Luís Gustavo Picorelli de Oliveira -
2009.

133 f. : il.

Orientador: Marilene de Farias
Brito Queiroz.

Dissertação (mestrado) -
Universidade Federal Rural do Rio
de Janeiro, Programa de Pós-
Graduação em Medicina Veterinária.

Bibliografia: f. 87-95.

1. Bovino - Doenças - Teses. 2.
Hematúria em bovino - Teses. 3.
Bexiga - Teses. 4. Pteridium -
Teses. 5. Intoxicação - Teses. I.
Queiroz, Marilene de Farias Brito,
1960-. II. Universidade Federal
Rural do Rio de Janeiro. Programa
de Pós-Graduação em Medicina
Veterinária. III. Título.

**UNIVERSIDADE FEDERAL RURAL DO RIO DE JANEIRO
INSTITUTO DE VETERINÁRIA
CURSO DE PÓS-GRADUAÇÃO EM MEDICINA VETERINÁRIA**

LUÍS GUSTAVO PICORELLI DE OLIVEIRA

Dissertação submetida como requisito parcial para obtenção do grau de **Mestre em Ciências**, no curso de Pós-Graduação em Medicina Veterinária, na área de concentração em Anatomia Patológica.

DISSERTAÇÃO APROVADA EM 28/01/2009

Profa. Dra. Marilene de Farias Brito Queiroz – UFRRJ
(Orientadora)

Prof. Dr. Pedro Soares Bezerra Junior - UFLA

Prof. Dr. Paulo Vargas Peixoto – UFRRJ

DEDICATÓRIA

Aos meus pais, Samuel e Gicélia, minha esposa Patrícia e meu filho Kenji. Vocês são a luz no fim do caminho, e brilharão eternamente em minha vida.

AGRADECIMENTOS

Acima de tudo e de todos, sempre Deus, por tudo e por todas as coisas...

Aos meus pais, Samuel e Gicélia, sem vocês nada disso seria possível. O meu mais profundo carinho e agradecimento, pela orientação e valores que formaram o meu caráter. Tudo que eu disser sempre vai ser muito pouco!

À minha esposa e meu filho pelo simples fato de estarem ao meu lado hoje, isso me deixa infinitamente feliz!

Aos professores:

A professora e grande amiga Dr.^a Marilene de Farias Brito Queiroz, que sempre que precisei, ou melhor, quando eu mais precisei, resolveu ficar ao meu lado e me ajudar, me ajudar sempre. Mmuuito obrigada! A alma da simplicidade, da disponibilidade sem querer nada em troca, conselhos e experiência sempre para oferecer, você sempre vai ser a Mestra!

Aos professores, Dr. Paulo Vargas Peixto e Dr.^a Ticiania do Nascimento França, por terem dividido comigo suas experiências em patologia, e terem me ensinado parte do pouco que hoje sei. Verdadeiros exemplos de profissionais a serem seguidos. Pela cooperação nessa etapa final, meu reconhecimento e meu sincero agradecimento.

Ao professor Dr. Carlos Hubinger Tokarnia, nosso grande mestre.

MUITO OBRIGADO!

RESUMO

Picorelli de Oliveira, Luís Gustavo. **Novos Aspectos Patológicos e Patogenéticos da Hematúria Enzoótica Bovina**. Seropédica: UFRRJ, 2009. 153p. (Dissertação, Mestrado em Medicina Veterinária).

Em um frigorífico no município de Barra Mansa, RJ, e por ocasião de visitas a campo em regiões infestadas pela *Pteridium arachnoideum*, foram coletadas 90 bexigas de bovinos que apresentavam sinais clínicos e ou lesões macroscópicas compatíveis com o quadro de hematúria enzoótica. As lesões encontradas tanto ao exame macroscópico quanto microscópico foram mais frequentes no corpo e na base da bexiga. À macroscopia um enrugamento difuso da mucosa da bexiga foi observado em 40% dos casos, o que foi correlacionado ao aumento do pregueamento da mucosa, à proliferação de pólipos, ao espessamento da lâmina própria, à fibrose e, nos casos mais graves, à proliferação multicêntrica de carcinomas uroteliais com crescimento endofítico. Tumores papiliformes foram classificados microscopicamente como carcinomas uroteliais em 35% dos casos e papilomas em 65%. Carcinomas e adenocarcinomas apresentaram, em alguns casos, diferenciações consideradas pouco frequentes, como intestinal, em células de Paneth e em células claras. Um adenocarcinoma mesonefróide foi encontrado na posição do trígono, o que demonstra a influência da origem embriológica da bexiga sobre os tipos de lesões encontradas. Lesões hemorrágicas na mucosa ocorreram em 100% dos casos, e estavam correlacionados a proliferações vasculares e hemorragias na lâmina própria ou, nos casos mais graves, 77,4% das elevações hemorrágicas foram correlacionadas a hemangiomas ou a hemangiossarcomas. Foi estabelecida uma identidade entre as lesões produzidas pela intoxicação crônica por *P. arachnoideum* em bovinos e as alterações provocadas na bexiga de seres humanos expostos a radioterapia ou à radiação ionizante ambiental.

Palavras-chave: bovino, hematúria enzoótica, *Pteridium arachnoideum*, bexiga.

ABSTRACT

Luís Gustavo Picorelli de Oliveira. **New Pathological and Pathogenetic Aspects of Enzootic Bovine Hematuria.** Seropédica: UFRRJ, 2008. 122p. (Dissertation, Master of Veterinary Medicine).

Ninety bovine bladders, from a slaughterhouse from the district of Barra Mansa/RJ and from bovine necropsies in *Pteridium arachnoideum* invaded locations, were examined when associated with clinical signs as those found in bovine enzootic hematuria. A diffuse wrinkling of the bladder mucosa was found in 40% of the cases which was correlated to increased mucous normal irregularity, polyp proliferation, lamina propria thickening, fibrose and, in severe cases, urotelial carcinoma multicentric proliferation of endophitic growth. Papillary tumours were microscopically classified as urotelial carcinoma in 35% of cases and papiloma in 65%. In some cases, carcinoma and adenocarcinoma presented less common differentiation patterns as intestinal, of Paneth cells, and a mesonefroid adenocarcinoma in the trigone area, which demonstrated bladder embryological origin influence on different types of lesions that were found. Mucosal hemorrhagic lesions occurred in 100% of the cases and were associated with vascular proliferation and lamina propria hemorrhage or, in sever cases, 77,4% of hemorrhagic elevations were correlated to hemangioma or hemangiosarcoma. At last, we have established a correlation between *P. arachnoideum* chronic poisoning lesions and ionizing radiation bladder alteration in humans.

Key words: Bovine, Hematuria Enzootica *Pteridium arachnoideum*, urinary bladder.

SUMÁRIO

1	INTRODUÇÃO	1
2	REVISÃO DE LITERATURA	2
2.1	Aspectos Gerais e Históricos da Intoxicação por <i>Pteridium spp.</i>	2
2.2	Aspectos Botânicos de <i>Pteridium spp.</i>	2
2.2.1	Taxonomia antiga e atual de <i>Pteridium arachnoideum</i>	3
2.3	Princípio Tóxico da <i>Pteridium spp.</i>	5
2.4	Características da Intoxicação por <i>P. aquilinum</i> em Bovinos	6
2.4.1	Diátese Hemorrágica (DH)	6
2.4.1.1	Aspectos epidemiológicos da DH	6
2.4.1.2	Aspectos clínico-patológicos e patogênicos da DH	7
2.4.2	Hematúria Enzoótica Bovina (HEB)	8
2.4.2.1	Aspectos epidemiológicos de HEB	8
2.4.2.2	Aspectos clínicos da HEB	8
2.4.2.3	Aspectos anátomo-patológicos da HEB	9
2.4.2.4	Cronologia dos relatos de HEB no mundo	10
2.4.2.5	Correlação entre o vírus da papilomatose bovina e a HEB	13
2.4.3	Carcinomas de Vias Digestivas Superiores (CVDS)	14
2.4.3.1	Aspectos epidemiológicos dos CVDS	14
2.4.3.2	Aspectos clínico-patológicos dos CVDS	14
2.5	Aspectos Gerais da Bexiga Normal	15
2.5.1	Origem Embriológica	15
2.5.2	Aspecto Anatômico	17
2.5.3	Aspecto Histológico	19
2.6	Correlações entre as Lesões de Bexiga em Humanos e as Lesões da HEB	22
2.6.1	Lesões não-neoplásicas	22
2.6.2	Lesões neoplásicas	23
2.6.2.1	Comparação quantitativa entre as lesões em humanos e as de HEB	23
2.6.2.2	Comparação qualitativa entre as lesões de humanos e as de HEB	25
2.6.3	Lesões induzidas por radiação na bexiga humana	28
3	MATERIAL E MÉTODOS	31
3.1	Coleta e Seleção do Material	31
3.2	Preparação e Avaliação do Material Coletado	31
4	RESULTADOS	33
4.1	Históricos das Visitas de Campo	33
4.2	Características das Lesões Macroscópicas	37
4.3	Características Microscópicas	63
4.3.1	Alterações não neoplásicas	63
4.3.2	Alterações neoplásicas	79
5	DISCUSSÃO	79
5.1	Frequência das Lesões em Relação à Posição Anatômica na Bexiga	79
5.2	Correlações Entre a Origem Embriológica da Bexiga e os Tipos de Lesões	79
5.3	Correlações Entre as Lesões da HEB e as Lesões de Bexiga em Humanos sob a Influência da Radiação Ionizante	80
5.4	Características Relacionadas à Hematúria	81
5.5	Correlações Entre os Aspectos Macroscópico e Microscópico das Lesões Observadas	82
5.6	Aspectos Microscópicos de Lesões Não-Neoplásicas	82
5.7	Aspectos Microscópicos das Lesões Neoplásicas	83
5.8	Potencial de Invasividade das Neoplasias	85
6	CONCLUSÕES	86
7	REFERÊNCIAS BIBLIOGRÁFICAS	87
8	ANEXOS	96

1. INTRODUÇÃO

No Brasil a Samambaia do campo, *Pteridium spp.*, anteriormente denominada como *Pteridium aquilinum var. arachnoideum*¹ (THOMSON et al., 2000) é muito conhecida como planta invasora, porém, no meio rural, poucos sabem que esta é uma das plantas tóxicas mais importantes devido aos prejuízos econômicos que causa à pecuária, a seus interessantes aspectos clínico-patológicos e ainda a sua possível importância como agente cancerígeno para o homem (TOKARNIA et al., 2000). Samambaia do campo é encontrada em quase todo o país, em regiões de solos ácidos e arenosos, e sua ingestão pelos animais está correlacionada à fome (escassez de forragem), à alta lotação, e quando a planta é roçada ou queimada (RIET-CORRÊA et al., 2007; TOKARNIA et al., 2000).

A hematúria enzoótica bovina (HEB) é a apresentação clínica mais frequente da intoxicação por esta samambaia e ocorre devido à ação radiomimética de um norsesquiterpeno denominado ptaquilosídeo (HIRONO et al., 1984a). A HEB é descrita como uma enfermidade de evolução crônica que leva à morte após meses ou anos depois dos primeiros sinais clínicos (TOKARNIA et al., 2000). Períodos de remissão, sem sangramento, que perduram por semanas ou meses são relatados, apesar de casos de cura definitiva não serem conhecidos (HEESHEN, 1959; TOKARNIA et al., 2000). A melhora pode ser obtida quando em estágios iniciais, os animais são retirados do pasto que contem a planta e recebem boa alimentação (STÖBER, 1970; TOKARNIA, et al., 2000), porém, se houver nova ingestão a hematúria pode reiniciar rapidamente (TOKARNIA et al., 2000). Estes aspectos da doença tornam o prognóstico da HEB variável, principalmente, quando há grande quantidade de lesões malignas e benignas em uma mesma bexiga.

A semelhança entre os processos neoplásicos e não-neoplásicos da HEB e de seres humanos (PEIXOTO et al. 2003) torna oportuno um estudo que possa estabelecer correlações entre estas espécies, como por exemplo, determinar se os tipos neoplásicos sofrem alguma influência da localização anatômica na bexiga, e de sua origem embrionária diversa, da mesma forma como acredita-se ser possível em seres humanos (MURPHY et al., 2004)

Este trabalho teve como objetivos determinar a frequência, a localização, os aspectos macro e microscópicos das lesões de bexiga de 90 bovinos com HEB, bem como avaliar se a frequência e a diversidade dos tipos histológicos na HEB estão associadas ao local (corpo, base, trígono e fundo) e ou à origem embrionária da bexiga. Outro ponto a ser abordado é a semelhança entre as lesões encontradas na HEB e as lesões observadas na bexiga de seres humanos, submetidos à radioterapia ou expostos acidentalmente à radiação ionizante.

¹ O nome *Pteridium aquilinum* foi mantido ao longo da revisão de literatura para manter a fidedignidade aos autores consultados.

2. REVISÃO DE LITERATURA

2.1. Aspectos Gerais e Históricos da Intoxicação por *Pteridium spp.*

Três doenças que acometem bovinos têm como característica epidemiológica comum o fato de ocorrerem somente em regiões onde as áreas de pastoreio são altamente invadiadas por samambaia. São elas a diátese hemorrágica, a hematúria enzoótica e os carcinomas de vias digestivas superiores (SOUTO et al., 2006).

Em 1893, na Inglaterra, após um período de secas, foi relatada uma série de casos de intoxicações em bovinos caracterizada por diátese hemorrágica (DH), determinada pelo consumo de *P. aquilinum*. Nesta mesma época foram levantadas suspeitas sobre o potencial tóxico da samambaia (Penberthy, 1893 *apud* HEESCHEN 1959), entretanto, apenas décadas mais tarde, a reprodução experimental da DH confirmou estas suspeitas (NAFTALIN & CUSHINE, 1954; EVANS, et al., 1954a, b). Antes disso, os trabalhos de pesquisa com esta planta estavam voltados para seu potencial tiaminolítico, comprovado após a indução de polineurite em ratos (WESWIG, 1946), e reafirmado, experimentalmente, por Evans & Evans (1949) e Thomas & Walker (1949).

A associação da HEB com tumores de bexiga em bovinos que ingeriam, durante períodos prolongados, *P. aquilinum* foi estabelecida apenas a partir de 1940 (HIRONO et al. 1978). A comprovação do efeito carcinogênico desta planta foi estabelecida por Rosenberger & Heeschen (1965) após a reprodução experimental de neoplasias na bexiga de bovinos que foram alimentados com *P. aquilinum* por longo período. Evans & Mason (1965) também demonstraram este efeito após a constatação de múltiplos adenocarcinomas intestinais em camundongos alimentados por tempo prolongado com ração contendo esta planta.

No Brasil, os primeiros casos de intoxicação pela samambaia em bovinos foram descritos no início da década de cinquenta (OLIVEIRA et al., 1998). Daí por diante estabeleceu-se uma correlação entre pastos severamente invadidos por *P. aquilinum* com uma alta incidência de carcinomas epidermóides das vias digestivas superiores em bovinos (CVDS), tumores raros em regiões onde a planta não existe (DÖBEREINER et al., 1967; TOKARNIA et al., 1969). Por vezes, os CVDS eram concomitantes com a HEB (CURIAL, 1964; DÖBEREINER et al., 1967; TOKARNIA et al., 1969; PIRIE, 1973; SOUZA & GRAÇA, 1993).

2.2. Aspectos Botânicos de *Pteridium spp.*

A espécie *Pteridium spp.* é conhecida no Brasil como samambaia, samambaia do campo ou pluma (TOKARNIA et al., 2000). Atualmente, após a realização de estudos biomoleculares, o gênero *Pteridium* anteriormente integrado a família Polypodiaceae, passou a pertencer à família Dennstaedtiaceae, e suas variedades foram elevadas à condição de espécies, denominadas, a partir de então, *P. caudatum* e *P. arachnoideum* (THOMSON 2000). Afim de que seja mantida a fidedignidade aos autores consultados, mantivemos a classificação antiga utilizada na maior parte dos trabalhos de HEB.

P. aquilinum é uma planta rizomatosa, com folhas grandes, de 60 a 180 cm de comprimento e 60 a 120 cm de largura, bipinadas, com as pinas profundamente lobadas, glabras e lanuginosas, ferrugíneas na face dorsal. As folhas formam touceiras densas ou se estendem ao longo dos rizomas (ALONSO-AMELOT, 1999). Normalmente, o rizoma e seus rizóides estão profundamente enterrados, o que permite à samambaia resistir quando roçada ou queimada (DURÃO et al., 1995). O rizoma atua também como órgão de armazenamento

de nutrientes e possui propriedades de expansão, o que facilita a colonização e a fixação da planta no solo (FENWICK, 1988).

Demonstrou-se que, além da grande resistência frente a diversos ambientes, a samambaia possui capacidade invasora muito alta em decorrência de seus esporos. Em épocas secas os esporos são lançados para a atmosfera e se deslocam por centenas de quilômetros, o que permite a colonização de áreas distantes (TROTTER, 1990). O gênero *Pteridium* ocorre nos cinco continentes e não é encontrado apenas nas calotas polares, em regiões de clima árido e seco ou em regiões de florestas tropicais fechadas (ALONSO-AMELOT, 1999).

No Brasil, foram identificadas as variedades *arachnoideum* (FREITAS et al., 1999; TOKARNIA et al., 2000) e a *caudatum*, França² (comunicação pessoal 2008). *P. aquilinum* já foi registrada em praticamente todos os estados (LORENZI, 1982). Ocorre principalmente nas regiões montanhosas, desde o sul da Bahia até o Rio Grande do Sul, porém também é invasora em áreas dos estados do Amazonas, Acre, Mato Grosso e Pernambuco. É encontrada em regiões frias de alta pluviosidade, solos ácidos, arenosos e bem drenados (TOKARNIA et al., 2000).

2.2.1 Taxonomia antiga e atual de *Pteridium arachnoideum*

Ordem: Filicales

Família: Polypodiaceae

Gênero: *Pteridium*

Espécie: *Pteridium aquilinum*

Subespécie: *aquilinum*

Subespécie: *caudatum*

Varietade: *arachnoideum*

Varietade: *caudatum*

(ALONSO-AMELOT 1999)

Ordem: Filicales

Família: Dennstaedtiaceae

Gênero: *Pteridium*

Espécie: *Pteridium caudatum*

Espécie: *Pteridium arachnoideum*

(THOMSON 2000)

2.3. Princípio Tóxico de *Pteridium spp.*

Os primeiros trabalhos sobre a toxidez de *P. aquilinum* se referiam ao princípio tiaminolítico, responsável por um quadro de intoxicação com perturbações nervosas em animais monogástricos (TOKARNIA et al., 2000). Weswig et al. (1946) induziram polineurite em ratos através da administração de dietas contendo 40% de *P. aquilinum*. Resultados similares foram obtidos por Evans & Evans (1949) e também por Thomas & Walker (1949).

Vários compostos dessa planta foram isolados na tentativa de identificar (em)-se a(s) substância(s) responsável (eis) pelas intoxicações aguda e crônica (FRANÇA, et al., 2002). Taninos e ácidos fenólicos correspondem a mais de 10% do peso seco de *P. aquilinum* e foram implicados no potencial carcinogênico da planta. Os compostos fenólicos incluem a quercetina e a rutina glicosilada, um flavonóide associado a transformações malignas em

² Comunicação pessoal obtida com a Professora Dr^a Ticiano do Nascimento França (UFRRJ).

papilomas virais de ruminantes (ALONSO-AMELOT & AVENDAÑO, 2002). Pamucku et al. (1980a) demonstraram que a administração de quercetina induz a formação de tumores em intestinos e bexiga de ratos, porém em uma porcentagem menor do que no grupo que foi submetido a uma dieta com toda samambaia. Outros estudos, entretanto, não demonstraram a carcinogenicidade desta substância em ratos, principalmente em estudos de longo prazo (MORINO et al., 1985). Outras toxinas, como o ácido cianídrico (HCN), podem estar envolvidas na intoxicação aguda em ruminantes. Na Venezuela constatou-se que a variedade *arachnoideum* possui um teor de HCN muito mais alto que o da variedade *caudatum* e tem correlação com as intoxicações agudas em bovinos (ALONSO-AMELOT, 1999).

Dentre os compostos isolados, apenas um norsesquiterpeno, glicosídeo intermediário da biossíntese de pterossídeos, denominado ptaquilosídeo, isolado por Niwa et al. (1983) e Van der Hoeven et al (1983), demonstrou comprovado efeito carcinogênico (HIRONO et al., 1984). A administração do ptaquilosídeo puro, por via oral, reproduziu a diátese hemorrágica em bezerros e o aparecimento de papilomas, adenocarcinomas de mama e de íleo, em ratos (HIRONO et al., 1984). Evidências de mutações também foram encontradas em *Drosophila melanogaster* exposta ao ptaquilosídeo (SATO et al., 1991). Células hepáticas expostas exibiram atividade de reparação de DNA (MORI et al., 1989) e aberrações cromossômicas “EXCHANGE-TYPE” ocorreram em fibroblastos pulmonares de hamsters, sob a influência do ptaquilosídeo (MATSUOKA et al., 1989).

O ptaquilosídeo é estável em temperatura ambiente, mas se decompõe rapidamente em condições ácidas se transformando em pterosinas B e O (FUKUOKA et al., 1978; YOSHIHARA et al., 1978) que não possuem efeito carcinogênico (YOSHIHARA et al., 1978). Entretanto, em condições fracamente alcalinas, o ptaquilosídeo dá origem a um conjugado denominado **dienona** (SAITO et al., 1989), considerada atualmente o verdadeiro componente carcinogênico da *P. aquilinum* (MATOBA et al., 1987). A dienona é capaz de atravessar a membrana citoplasmática e nuclear das células e associar-se irreversivelmente a proteínas com terminais amino expostos no DNA (ALONSO-AMELOT, 1999) (Figura 1), que causa uma alteração permanente em determinados genes que codificam proteínas ativadoras de outros genes, ou que têm função reguladora de processos bioquímicos, como por exemplo, o gene p53 regulador da apoptose e supressão de tumores (SANTOS et al., 1992). Shahn et al., 1998 demonstraram que em cobaias expostos à dienona ocorre à ativação do proto-oncogene *H-ras*, que é associado à produção de diversos tipos de neoplasias.

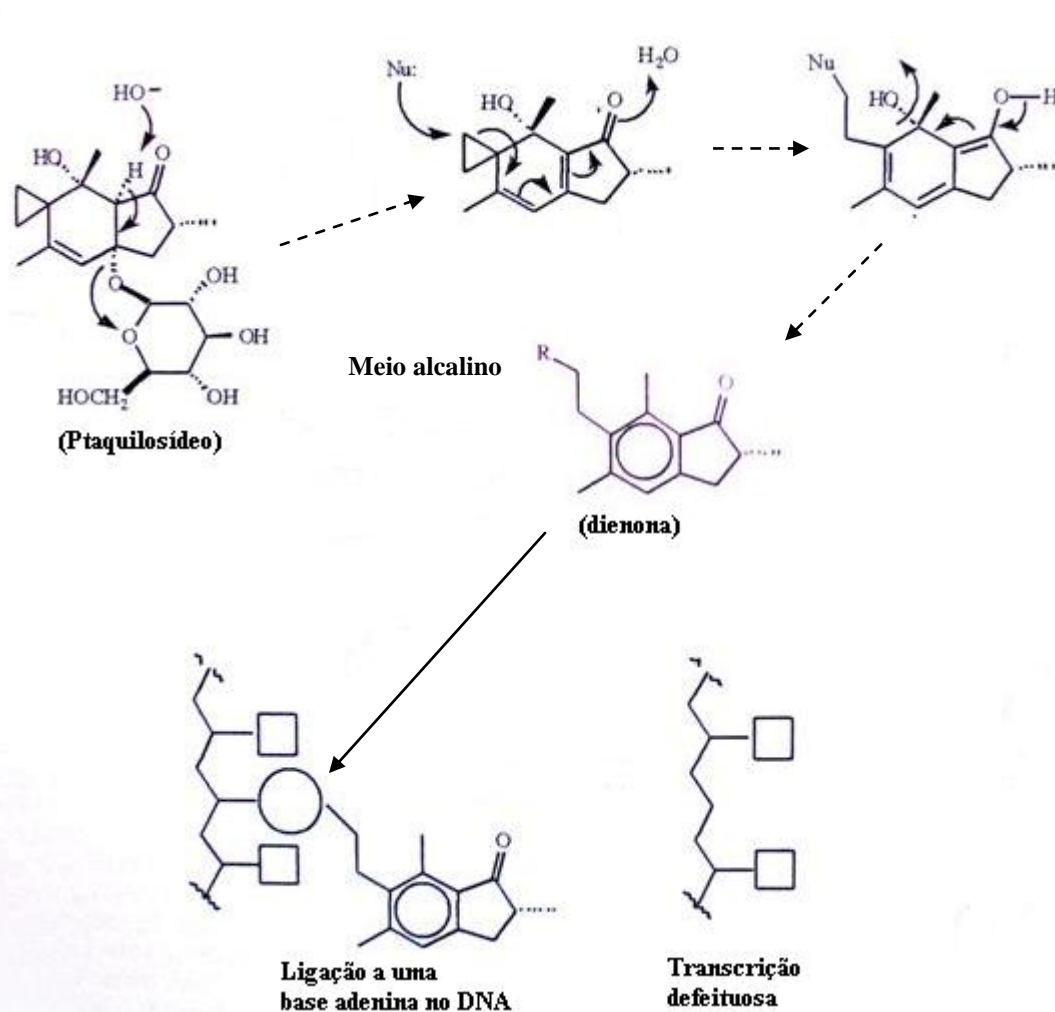


FIG. 1 Transformação do ptaquilosídeo, em meio alcalino, semelhante a pH fisiológico e a alquilação do DNA via dienona. Alonso-Amelot et al. (1999) (modificado).

O efeito carcinogênico de *P. aquilinum* pode variar de acordo com a espécie animal envolvida; bovinos desenvolvem neoplasias no trato digestivo superior e bexiga (TOKARNIA et al., 2000). Ovelhas intoxicadas cronicamente pela planta, geralmente apresentam tumores intestinais (EVANS, 1968).

A intoxicação crônica por *P. aquilinum* em bovinos leva ao desenvolvimento de neoplasias principalmente em faringe, esôfago e bexiga. Estes órgãos apresentam condições alcalinas, o que propicia a transformação do ptaquilosídeo em dienona. Deste modo, o pH alcalino da saliva (8.1 – 8.2) e da urina de bovinos (7.5 – 8.5) favorece o aparecimento de tumores na base da língua, do esôfago e da bexiga. Em monogástricos, parte do ptaquilosídeo é inativada no estômago pela formação de pterosinas B e O, porém, a maior parte passa sem se decompor, segue para o intestino e não é absorvido, devido ao seu alto peso molecular e hidrofília (MATOBA et al., 1987). No pH alcalino do intestino, o ptaquilosídeo favorece o aparecimento de neoplasias nesta região. Em monogástricos, as condições ácidas da bexiga não propiciariam a formação de tumores pelo ptaquilosídeo (VAN DE HOEVEN et al., 1983).

A concentração do ptaquilosídeo varia consideravelmente com a idade e a parte da planta. O ápice do broto, de onde irão desenvolver-se as folhas é a região que concentra a maior quantidade desta substância (HIRONO et al., 1973), assim como o rizoma (SAITO et al., 1989); porém, em relação a esta parte da planta, os resultados são completamente

diferentes, visto que a luminosidade e a variedade da planta podem interferir na concentração do ptaquilosídeo (SMITH et al., 1999). Ainda, o tipo de solo, o clima e a geografia interferem na toxicidade da *P. aquilinum*, tanto entre as variedades como em exemplares da mesma variedade (TOKARNIA et al., 2000; ALONSO-AMELOT, 1999). O maior nível do ptaquilosídeo no broto ocorre na primavera e declina gradualmente próximo ao inverno (SMITH et al., 1999).

2.4. Características da Intoxicação por *P. aquilinum* em Bovinos

2.4.1. Diátese hemorrágica (DH)

2.4.1.1. Aspectos epidemiológicos da DH

A intoxicação aguda, também chamada de síndrome hemorrágica aguda ou diátese hemorrágica, ocorre em bovinos jovens e adultos (EVANS & MASON, 1965), principalmente animais de até 2 anos, inclusive bezerros de 6 meses (TOKARNIA et al., 1967). Há relatos de intoxicação natural em ovinos (Parker & McCrea, 1965; Sunderman, 1987), entretanto, o hábito alimentar mais seletivo destes animais associado a uma menor ingestão da planta parecem ser responsáveis por uma menor incidência (Moon & Raafat, 1951, Sunderman, 1987).

Em bovinos, a intoxicação aguda ocorre de forma esporádica, com baixa morbidade e alta mortalidade (EVANS, et al. 1954a). O quadro hemorrágico ocorre a partir de três semanas após o início da ingestão de 10 a 30g/kg de samambaia (TOKARNIA et al., 2000). A intoxicação se dá de maneira cumulativa e resulta da ingestão de broto de samambaia ou de seus rizomas num período de duas a quatro semanas (HOPKINS, 1986). Períodos de escassez de pastagem, clima adverso, carência de material fibroso ou superpopulação em pastos pequenos, são situações comumente associadas a esta forma de intoxicação, assim como o fato de que alguns animais podem desenvolver um gosto especial pela ingestão da planta (vício) (EVANS, et al. 1954a).

O primeiro surto descrito de intoxicação aguda em bovinos ocorreu na **Inglaterra** (Penberthy, 1893; Storrar, 1893) e foi associado à ingestão de *P. aquilinum* cerca de um ano depois (Almond, 1894 *apud* HEESCHEN 1959), o que foi posto em dúvida quando estudos experimentais com a planta não reproduziram a intoxicação, e levantou-se a hipótese de que a enfermidade em questão tratava-se de carbúnculo sintomático (FENIWICK, et al., 1988). Também houve relatos na década de 50, no Estado da Geórgia (**EUA**), relacionados à *P. aquilinum* (Sippel, 1952). A intoxicação aguda por *P. aquilinum* também foi descrita na Nova Zelândia (Hickman, 1910 *apud* HEESCHEN, 1959) e na Austrália (Sunderman, 1987). O diagnóstico da intoxicação aguda no **Brasil** foi estabelecido em diversas mortandades nos Estados de São Paulo, Rio de Janeiro, Minas Gerais (Tokarnia et al., 1967), Paraná (Basile et al., 1981) e Rio Grande do Sul (Barros et al., 1987). Marçal (2001) destaca que, no Brasil, ocorre uma maior manifestação clínica de surtos agudos na época do inverno devido à escassez das pastagens e pelo fato da samambaia suportar bem a seca. Segundo o autor, a planta tem se disseminado porque encontra condições edafo-climáticas favoráveis para ocupar terras não-mecanizáveis, mas que servem como pastagem ao rebanho bovino.

2.4.1.2. Aspectos clínico-patológicos e patogênicos da DH

Os sinais clínicos têm início de 3 semanas, após o início da ingestão, até 8 semanas depois da última ingestão da planta (EVANS et al., 1954a; EVANS & EVANS, 1961; Stöber, 1970). A principal alteração no gado intoxicado é a depressão da medula óssea, com severa leucopenia, especialmente dos granulócitos, trombocitopenia e síndrome hemorrágica (HIRONO et al., 1984; HAYASHI, 1981). De acordo com Yamane et al. (1975), há aumento da fragilidade capilar e do tempo de sangramento, com diminuição na retração do coágulo, evidenciado pela trombocitopenia e aumento do fibrinogênio. Adicionalmente, Evans (1984) demonstrou que há alterações características de uma condição inflamatória sistêmica aguda, como as induzidas por radiação; esses distúrbios incluem modificações humorais como aumento dos níveis de heparina e histamina no sangue e nos tecidos, bem como aumento do número de mastócitos no tecido conjuntivo subcutâneo.

Como há leucopenia, os animais ficam mais susceptíveis à infecção bacteriana e à septicemia (EVANS, 1964). São descritos como sinais clínicos característicos a hiperemia e hemorragia na pele e mucosas, bem como a eliminação de coágulos pelas fezes. Lesões cutâneas como picadas de insetos ou agulhas podem resultar em hemorragias (PAMUKÇU & PRICE, 1969). Outros sinais relatados são descarga nasal, dispnéia, perda do apetite e imunossupressão com possível infecção secundária (DOBEREINER et al., 1967). Barros et al. (1987) relataram um surto em um rebanho de bovinos no Rio Grande do Sul, com evolução que variou de 6 horas até 15 dias, mas que na maioria dos casos foi aguda. Os sinais clínicos eram de febre, inapetência, anorexia, parada da ruminação, hemorragias cutâneas e nas mucosas, fezes com sangue, diarreia fétida, respiração ofegante e úlceras na boca. Os exames laboratoriais evidenciaram valores hematológicos críticos como animais com 20.000 plaquetas por μl e 7% de hematócrito, além de marcada neutropenia.

Os achados de necropsia nos bovinos consistem em hemorragias em vários órgãos, hemoperitônio, hemotórax, hemorragias em serosas, úlceras e coágulos no cólon, fígado pontilhado de amarelo, petéquias na mucosa intestinal e na bexiga e hemorragias inter e intramusculares (Tokarnia et al., 1967) Infiltração de sangue em tecidos perirrenais e retroperitoneais, bem como hematomas em torno dos rins e do reto e hemorragias na parede do abomaso e do intestino também foram observados (Barros et al., 1987). A histopatologia evidenciou rarefação do tecido hematopoiético e focos de necrose com hemorragia no fígado e no coração (Tokarnia et al., 1967). Lesões semelhantes foram reproduzidas experimentalmente em ovinos (Evans et al., 1954a,b; Naftalin & Cushnie, 1954).

Em relato de surto ocorrido no Estado do Paraná, Marçal et al. (2002) descrevem a intoxicação aguda em 16 animais, com 14 mortes, entre vacas adultas e bezerras. Os autores fazem associação do surto com a superlotação, a má qualidade do pasto e a extensiva presença da planta na propriedade. Clinicamente os animais apresentaram febre, hemorragias na pele e mucosas visíveis, corrimento nasal muco-sanguinolento e diarreia com sangue; a morte ocorreu cerca de 72 horas após os primeiros sinais. Duas vacas *in extremis* foram abatidas e necropsiadas. As lesões observadas foram hemorragias no tecido subcutâneo, baço, intestinos e bexiga, além de úlceras nas mucosas do abomaso e intestino delgado. O trato digestivo dos bovinos apresentava edema e vários pontos hemorrágicos. Havia, inclusive, presença de fragmentos da samambaia no interior do rúmen. A histopatologia revelou rarefação de tecido hematopoiético na medula óssea, com acentuada diminuição do número de células, depressão da série megacariocítica e granulocítica.

Enfermidades com sintomatologias semelhantes vêm sendo consideradas no diagnóstico diferencial, com especial atenção para a pasteurelose (TOKARNIA et al., 1979; TOKARNIA et al., 2000), babesiose, anaplasmose, leptospirose, intoxicação por *Crotalaria spp.*, intoxicação por trevo doce mofado, hemoglobinúria bacilar, intoxicação por warfarina e

estrógenos (POLACK, 1990), carbúnculo hemático e síndrome produzida por irradiação ionizante (HAGAN, 1952; SIPPEL, 1952; EVANS et al., 1954 a; 1954b; 1954c).

2.4.2. Hematúria enzoótica bovina (HEB)

2.4.2.1. Aspectos epidemiológicos da HEB

A intoxicação crônica leva ao aparecimento de uma síndrome denominada hematúria enzoótica bovina (HEB). Esta forma conhecida também pelos nomes de hematúria vesical bovina, cistite crônica hemorrágica, hematúria essencial e hematúria vesical crônica (RAVE et al., 1978). Este quadro ocorre quando há ingestão da planta em uma quantidade inferior a 10g/kg/dia durante um ou mais anos (TOKARNIA et al., 2000).

Casos de HEB são descritos com maior frequência, em regiões com altitudes entre 200 a 1000 metros (HEESCHEN, 1959), no geral em regiões frias, montanhosas e com solos pobres (TOKARNIA et al., 2000). Por outro lado, os dados sobre a natureza do solo nas áreas de HEB não devem ser supervalorizados, uma vez que a doença pode ocorrer em solos bons e em fazendas de qualidade (HEESCHEN, 1959).

Na Europa a hematúria enzoótica bovina foi relatada na **Alemanha**, principalmente na região da Floresta Negra, nos Estados de Sachsen, Nides (GLÖCKNER, 1913 *apud* HEESCHEN 1959), Baden (BRETZINGER, 1957), em pequenas propriedades, aleatoriamente, com perda econômica baseada na diminuição da produção de leite e carne, abate precoce e morte (HEESCHEN, 1959). Foi descrita também na **Áustria**, principalmente em regiões montanhosas (HEESCHEN, 1959) e na **Suíça**, onde as regiões de alta incidência são denominadas de “Rothöfe” (rincões vermelhos), principalmente em altitudes de 800 metros, com variação na incidência em locais geograficamente semelhantes (SIEBER, 1950 *apud* HEESCHEN, 1959). Na **França**, a doença é muito difundida e conhecida desde 1834 (DUMAS, 1934 *apud* HEESCHEN, 1959). Na **Bulgária**, 90% das propriedades rurais são afetadas (HUTYRA et al., 1954). Em **Portugal**, a intoxicação ocorre de forma endêmica no arquipélago de Açores, onde 10% dos animais abatidos são descartados por apresentarem lesões de HEB (PINTO et al., 2000). Na Europa houveram relatos também na **Itália** (GOTTARDI, 1935 *apud* HEESCHEN, 1959), na **Romênia** (CELAN, 1941 *apud* HEESCHEN 1959), **Iugoslávia** (BUTOZAN, 1935 *apud* HEESCHEN 1959), **Inglaterra** e **Irlanda** (CRAIG, 1930 *apud* HEESCHEN, 1959), **Rússia** (ZADERYI & MECHTCHENKO, 1953) e **Turquia** (PAMUKÇU, 1955). Na Ásia são citados o **Himalaia indiano** (DATTA, 1934 *apud* HEESCHEN, 1959), o **Nepal**, onde por muitos anos acreditava-se tratar, erroneamente, de babesiose (HOPKINS, 1987); **Taiwan** (MYAMOTO, 1929 *apud* HEESCHEN, 1959), **Japão** (OSHINA & ONO, 1957), **Corea do Sul** (KIM & LEE, 1998) e **China**, principalmente nas regiões montanhosas do sudoeste (XU, 1992).

Na América do Sul, há ocorrência de HEB no **Brasil**, frequentemente associada aos CVDS (DÖBEREINER et al., 1967). Na **Bolívia**, há regiões onde *P. aquilinum* representa mais de 50% da vegetação disponível ao gado; nestas áreas a incidência de HEB é de aproximadamente 100% no rebanho local (MARRERO, et al., 2001). Na **Venezuela**, a incidência varia entre algumas regiões, de 8.4 a 18% (D’JHONG, 1978). No **Peru** (GONZALES & CARPIO, 1973), em especial no vale de Oxapampa, foi encontrada uma incidência de até 16% no rebanho local (LOPEZ, 1983) e na **Colômbia**, a HEB, acomete em especial bovinos com mais de um ano (RAVE et al., 1978) Na América do Norte, há relatos no **Canadá** (HADWEN, 1918 *apud* HEESCHEN, 1959); na Oceania, na **Austrália** (BULL, et al., 1932 *apud* HEESCHEN 1959) e na **Nova Zelândia** (SMITH & BEATSON, 1970). E na África, foi descrita no Quênia (MUGUERA & NERITE 1968). (Figura 2)

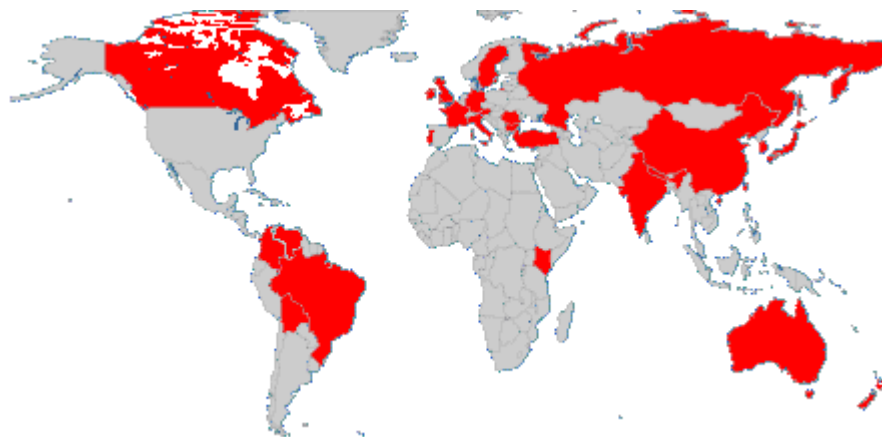

FIG. 2 Distribuição geográfica dos casos relatados de Hematúria Enzoótica Bovina no mundo

2.4.2.2. Aspectos clínicos da HEB

A HEB é uma enfermidade de curso crônico, que tende a culminar com a morte do animal meses ou anos após o início dos sinais clínicos (HEESCHEN, 1959). Os animais afetados apresentam a urina de coloração avermelhada e, se esta coloração não é evidenciada, microscopicamente observa-se a presença de hemácias na urina (FENWICK, 1988). Há hematúria intermitente, prostração, anemia, emagrecimento, raras vezes incontinência urinária, e mais tarde morte (TOKARNIA et al., 2000). Períodos de remissão, entremeados por agravamento do quadro, são frequentes (LUQUE 1960). Estes períodos podem durar semanas ou meses, entretanto, casos de cura completa, de animais que permanecem em “locais de hematúria” não são conhecidos (HEESCHEN, 1959). A melhora do animal pode ocorrer na fase inicial da doença, se os animais forem retirados do pasto invadido pela planta e receberem boa alimentação (STÖBER, 1970), entretanto, se houver nova ingestão, a hematúria recomeça com rapidez (TOKARNIA et al., 2000).

Avaliações bioquímicas e hematológicas demonstram linfocitose, neutropenia, anemia progressiva, aumento da fragilidade de eritrócitos, redução do hematócrito e do conteúdo de hemoglobina, decréscimo de albumina, aumento da fração globulina, diminuição dos níveis séricos de cálcio e fósforo e aumento da creatinina e da fosfatase ácida (SINGH et al, 1973).

2.4.2.3. Aspectos anatomo-patológicos da HEB

A HEB caracteriza-se por hemorragias da vesícula urinária e pela presença de tumores na parede da bexiga (PRICE & PAMUCKU, 1968). As lesões determinantes do quadro de hematúria enzoótica em bovinos estão localizadas na bexiga urinária. São observados nódulos de alguns milímetros ou formações com aspecto de couve-flor de vários centímetros de diâmetro, de coloração branco-amarelada ou avermelhada; nos casos mais graves há espessamento da parede (TOKARNIA et al., 2000). Na mucosa podem ser vistas ainda, congestão, focos de hemorragia e crescimentos vasculares (PAMUKCU, 1955). Muguera & Nerite (1968) relatam a presença de estruturas multilobuladas friáveis e ulceradas, e Maeda et al. (1977), estruturas vesiculares.

Excluindo-se os casos determinados pela ingestão de *P. aquilinum*, a ocorrência de tumores na bexiga de bovinos é rara (BROBST & OLSON, 1963) (Figura 4). Em muitas ocasiões, a HEB foi acompanhada de tumores no trato digestório superior, tais como

carcinomas epidermóides (DOBEREINER et al., 1967; TOKARNIA et al., 1969; CURIAL, 1964).

A diversidade dos tipos neoplásicos presentes em bovinos com HEB é surpreendente, especialmente quando consideramos a pequena variação de tipos, que ocorrem em bexigas de outras espécies, exceto o da espécie humana (PEIXOTO et al., 2003). Na HEB os tumores são tanto de origem epitelial quanto mesenquimal e raramente geram metástases. Há casos, em que alterações neoplásicas não estão envolvidas com a hematúria, mas sim, congestão e ectasia de vasos sanguíneos (TOKARNIA et al., 2000).

2.4.2.4. Cronologia dos relatos de casos naturais de HEB no mundo

Na década de quarenta, um dos primeiros relatos com descrição histopatológica de lesões em bexigas de animais com HEB, no Canadá, Colúmbia Britânica, descreveu a presença de um grande número de hemangiomas pedunculados, reação inflamatória caracterizada por hemorragia, edema, infiltrado linfocítico e a passagem de eritrócitos por entre as células uroteliais. Proliferação vascular, ectasia de vasos sanguíneos e fibrose foram consideradas sinais de cura pelo autor (PLUMMER, 1944).

Um estudo realizado na Turquia avaliou 89 bovinos e 4 búfalos, com sinais clínicos caracterizados por hematúria intermitente, de evolução progressiva, por semanas ou meses, micção frequente, anemia e debilidade. O exame necroscópico de 20 vacas e dos quatro búfalos, demonstrou congestão, focos de hemorragia e crescimentos vasculares na bexiga. A avaliação em abatedouro, de 266 bexigas de bovinos procedentes da mesma região, demonstrou tumores em 26 espécimes. A histopatologia de todos estes casos revelou: papiloma, carcinoma papilar, adenocarcinoma, carcinoma infiltrativo, adenoma, hemangioma cavernoso, hemangioma capilar, fibrossarcoma, sarcoma de células redondas, leiomiossarcoma e angiossarcoma. Metástases não foram observadas nestes casos (PAMUKÇU, 1955).

Em numerosas áreas da Colômbia, foram descritos casos de HEB, com sinais clínicos de hematúria prolongada e períodos de remissão, seguidos por agravamento do quadro, anemia e emagrecimento. À necropsia, verificou-se palidez da carcaça, edema de tecido subcutâneo, congestão e petéquias em diversos órgãos, acompanhados de espessamento da parede e de dilatação da bexiga; observaram-se ainda coágulos, nódulos com aspecto de couve-flor, capilares “arborizados” e estruturas polipóides na mucosa da bexiga (LUQUE, 1960).

No Brasil, na década de 60, foram observados em bovinos com HEB, em Paranavaí no Paraná, sinais clínicos de emaciação e hematúria. O exame das bexigas demonstrou processos inflamatórios crônicos, associados a fenômenos proliferativos, neoplasias epiteliais e/ou hemangiomas. Os processos neoplásicos foram hemangiomas, papilomas, adenomas, carcinomas espinocelulares, carcinomas transicionais e adenocarcinomas. Com frequência havia coexistência destes tipos neoplásicos em uma única bexiga. O autor ainda se refere à demasiada frequência dos CVDS, na base da língua e no espaço glosso-epiglótico, nos casos de HEB (CURIAL, 1964).

Durante quatro anos, cerca de 1500 bovinos foram acompanhados a campo, em São Paulo, com sinais clínicos semelhantes à intoxicação por *P. aquilinum* tais como hematúria, melena, leve diminuição no tempo de coagulação, números reduzidos de granulócitos e plaquetas. Um total de 100 animais morreu e a maior parte destes animais apresentou sinais característicos de HEB, entretanto, no município de Avaré os sinais foram semelhantes aos da DH, com significativa diminuição do tempo de coagulação. Nos casos de HEB, foram evidenciadas pela necropsia, massas de diversos tamanhos na bexiga (LEE et al., 1966).

Os casos relatados por Döbereiner et al. (1967), também no Brasil, caracterizaram-se por sinais de hematúria intermitente, com emagrecimento e pelagem sem brilho. Em 10 animais necropsiados, provenientes dos estados de Minas Geraes, Espírito Santo, e Rio de Janeiro, foram relatados nódulos vermelhos ou amarelados, com estruturas pedunculadas e multilobuladas na bexiga. O exame histopatológico demonstrou proliferações capilares (6/10), infiltrados linfocíticos difusos (5/10) e focais (1/10), hemorragia (1/10), proliferações de células epiteliais (1/10), hemangioma cavernoso (4/10), hemangioma capilar (2/10), e hemangioma parte capilar, parte cavernoso (1/10). Havia ainda casos de concomitância com tumores do trato digestório superior.

No Quênia foi descrita hematúria não febril em nove vacas adultas que se alimentavam em pasto infestado por *P. aquilinum*. O exame necroscópico demonstrou aumento de volume da bexiga de duas a três vezes o tamanho normal, hemorragias petequiais ou equimóticas e tumores pedunculados com aspecto de couve flor, em torno de 2 mm a 4 cm. Alguns tumores maiores eram friáveis e ulcerados e um animal apresentou nódulos no fígado. Ao exame histopatológico verificou-se hemangiomas e carcinomas de células de transição. No fígado, hemangioma esquirroso (MUGUERA & NERITE 1968).

Em estudo complementar no Brasil, Tokarnia et al. (1969) examinaram e necropsiaram 11 animais afetados pela HEB e pelos CVDS. Os animais examinados apresentavam hematúria intermitente e crônica, palidez de mucosas e emagrecimento. À necropsia dos animais com HEB, constatou-se na bexiga, hematúria e formações micronodulares com coloração acinzentada associados à pequenos vasos cheios de sangue, pontos vermelhos espalhados por toda a mucosa e elevações rugosas na bexiga. O exame histopatológico das bexigas dos animais necropsiados demonstrou proliferações capilares (5/11), infiltrado linfocítico (7/11), hemorragias (1/11), nódulos de tecido conjuntivo embrionário (3/11), hemangioma cavernoso (1/11), hemangioma capilar (1/11), adenocarcinoma (1/11) e adenocarcinoma com áreas de carcinoma simples (1/11).

Na Nova Zelândia foram descritos, 13 casos de HEB em vacas, que apresentavam hematúria intermitente, anemia e, em apenas um animal, edema de tecido subcutâneo. À necropsia verificou-se pequenos nódulos vermelhos e brilhantes, com aproximadamente 1cm de diâmetro, localizados na bexiga. Nos casos mais crônicos as áreas lesadas eram maiores (SMITH & BEATSON 1970).

No Japão em um estudo clínico-patológico em 11 vacas que apresentavam HEB encontrou-se anemia e hematúria, tumefação da bexiga em todos os casos, e pelo exame citológico do sedimento urinário e da esfoliação da mucosa com "Swab", foi demonstrada a presença de células neoplásicas. O exame histopatológico das bexigas revelou carcinoma transicional, hemangioendotelioma, hemangioma, adenoma e papiloma, consorciados em um mesmo caso ou não (TSUMURA et al., 1972). Neste país, Maeda, et al., (1974), também relataram a HEB em 30 bovinos nativos, com sinais de hematúria crônica, anemia e lesões na bexiga caracterizadas por tumores císticos e áreas de hemorragias. O exame histopatológico resultou em hemangiomas, hemangioendoteliomas, adenocarcinomas e carcinomas de células de transição, acompanhados por urocistite.

Pamukçu et al. (1976) descreveram na Turquia a HEB em 129 vacas e 7 búfalos d'água, associados à mais 72 bexigas coletadas em matadouro, que apresentavam sinais compatíveis com HEB. Os sinais clínicos foram variados, devido aos diferentes estágios da doença no rebanho e a lesões secundárias de obstrução e infecção secundária. A hematúria macroscópica foi o achado prevalente em 21 casos, com duração de semanas a meses, de curso progressivo e frequentes períodos de remissão. O exame macroscópico demonstrou a presença de tumores polipóides, fungóides ou papilares, frequentemente múltiplos. Os búfalos d'água tinham na mucosa da bexiga tumores papilares e pequenos nódulos na pelve renal e no ureter. Aproximadamente 24% destes tumores eram papilomas, e 69% carcinomas simples ou múltiplos; as demais neoplasias de origem não epitelial eram hemangiomas, localizados além da mucosa da bexiga, na pelve renal e ureter. Foram constatadas metástases para linfonodos

ilíacos em 10% dos casos e para o pulmão em três casos. Os tumores epiteliais perfizeram 35%, e destes, os tumores benignos foram papilomas e adenomas transicionais e os malignos, carcinomas transicionais, simples ou com áreas de diferenciação escamosa e glandular, carcinoma epidermóide, carcinoma indiferenciado e adenocarcinomas. Estes últimos constituídos por estruturas glandulares de tamanhos diversos, revestidas por epitélio cuboidal ou colunar, que secretava muco. Fibromas, hemangiomas, hemangioendoteliomas, leiomiossarcoma, sarcomas de células redondas e fibrossarcomas foram os tumores não epiteliais e perfizeram 9% do total. Tumores mistos, como por exemplo, fibrocarcinoma, papiloma com hemangioma, carcinoma de células transicionais com hemangioma e outras combinações, representaram 54% dos casos.

Um estudo realizado no Japão avaliou 13 vacas que apresentavam sinais de HEB, por meio de cistoscopia e descreveram-se macroscopicamente e microscopicamente as alterações vistas, respectivamente como: nódulos avermelhados (hemangioma cavernoso), crescimentos papiliformes (carcinoma transicional), elevações em formato de colinas (lesões pré-cancerosas) e estruturas vesiculares avermelhadas e hemorrágicas (hemangioma em fase de crescimento). Em estudo posterior, em que foram avaliados 33 casos de HEB, no Japão, Maeda et al. (1978) observaram 2 angiomas, 16 carcinomas transicionais, 8 endoteliomas vasculares, 5 papilomas, 3 adenocarcinomas, 2 adenomas, 1 carcinoma escamoso e 1 fibroma. Dois ou mais tumores foram observados em 18 animais. Adicionalmente havia hiperplasia, dilatação de vasos sanguíneos periféricos e hemorragias (Maeda et al., 1977).

Na Colômbia, a HEB foi descrita em 47 animais que pastavam em região invadida pela samambaia e em 8 animais que foram retirados do pasto, estabulados e alimentados com ração livre da planta. Dos animais mantidos a pasto, 76% apresentaram hematúria macroscópica e 23,4% hematúria microscópica. Dos animais estabulados, 7 apresentaram macrohematúria e 1 microhematúria. Posteriormente, três animais estabulados obtiveram remissão da hematúria e os outros cinco vieram a óbito ou foram eutanasiados “*in extremis*”. À necropsia, dois destes animais apresentaram palidez de mucosas e órgãos, pneumonia e edema do tecido subcutâneo relativo ao decúbito, degeneração da gordura peritoneal, exsudato seroso na cavidade abdominal, pielonefrite bilateral, edema, hemorragia e membranas cruposas na parede da bexiga (Rave et al., 1978).

No Rio Grande do Sul, 18 animais com HEB foram acompanhados. Dez destes apresentaram tumores na bexiga e hematúria intermitente ou constante, com urina de coloração marrom-escura ou avermelhada e evolução lenta e progressiva. À necropsia a bexiga continha urina sanguinolenta, mucosa avermelhada e nódulos de aspecto hemorrágico, de 1,5 a 2 cm de diâmetro, em geral sésseis. Um animal apresentou formações papilomatosas de coloração rósea. Observaram-se ainda, ulceração e pontos hemorrágicos na mucosa da bexiga. O exame histopatológico identificou 9 hemangiomas, 1 hemangiossarcoma, 1 carcinoma e 1 papiloma. Houve concomitância com CVDS em três animais (Souza & Graça 1993).

No Brasil um estudo histopatológico de 59 casos de HEB, oriundos dos estados do Rio de Janeiro, São Paulo, Minas Gerais, Paraná, Amazônia, Espírito Santo, Rio Grande do Sul e Santa Catarina, encontraram uma série de alterações neoplásicas e não-neoplásicas estas últimas foram subdivididas em: inflamatórias, hiperplásicas e metaplásicas; com frequência havia coexistência de alterações no mesmo caso. Em alguns casos foi evidente a diferenciação de um tipo tecidual em outro, focos de urotélio hiperplásicos com diferenciação intestinal ou mesonefróide, e concomitantemente carcinoma “*in situ*” ou adenocarcinoma intestinal, muitas vezes com marcada tendência infiltrativa. Proliferações mesenquimais, hiperplásicas ou neoplásicas foram evidenciadas em uma distribuição multicêntrica com vários tipos de diferenciação, assim como hemangiomas ou hemangiossarcomas com áreas de proliferação de pequenos vasos de aspecto morfológico normal (PEIXOTO et al., 2003)

Na ilha de Açores um estudo histopatológico com 433 bexigas coletadas em matadouro e com sinais de HEB, demonstrou a presença de processos neoplásicos em 373

espécimes os demais apresentavam apenas lesões inflamatórias e alterações não-neoplásicas do epitélio tais como hiperplasia, ninhos de Brunn, cistite cística, metaplasia glandular (cistite glandular e metaplasia intestinal) e adenoma nefrogênico. Nos casos em que havia neoplasias, estas alterações estavam sempre presentes. As neoplasias encontradas neste levantamento, apresentaram de forma semelhante ao levantamento de Peixoto et al. (2003), grande número de variações, em que havia casos de processos neoplásicos isolados, mas, com maior frequência, múltiplos (CARVALHO et al., 2006).

Na cidade de Oxapampa, capital da província de Mismo Nombre, região do Pasco no Peru, foram avaliados histologicamente 38 casos de HEB. Destacaram-se as formações polipóides em 58,5% das amostras e também proliferações uroteliais císticas com acúmulo de substância hialina no interior. Em 28 casos, foram diagnosticados processos neoplásicos (68,3%), destes 41,7% apresentaram origem epitelial e 58,3% não epitelial. Em 34,2% destas amostras, havia dois tipos diferentes de neoplasias presentes na mesma amostra. Em um caso positivo para hemangiossarcoma na bexiga, foram encontrados focos de hemangiossarcoma em baço e em linfonodo. As lesões circulatórias mais frequentes foram; extravasamento vascular difuso (63,3%) e “ninhos angioblásticos”, estruturas formadas por vasos sanguíneos proliferados. Os processos inflamatórios foram: cistite supurativa crônica 70,7%, com presença de linfócitos agrupados em grandes quantidades na forma de folículos, infiltrado plasmocitário e macrofágico, edema, fibrose, descamação do urotélio e ulceração hemorrágica (GONZÁLES et al. 2004).

O exame histopatológico de três casos de HEB, recebidos pelo Laboratório de Patologia Veterinária da Universidade Federal de Santa Maria, Rio Grande do Sul, Brasil, no período de setembro de 2003, a agosto de 2006, revelou hemangiomas e hemangiossarcomas. Os hemangiomas capilares eram constituídos por espaços vasculares irregulares, geralmente delineados por uma única camada de células endoteliais e muitas vezes preenchidos por eritrócitos. Havia quantidade variável de estroma conjuntivo frouxo entre os espaços vasculares. Os hemangiossarcomas eram constituídos por pequenos espaços ou fendas vasculares irregulares revestidos por células com moderado pleomorfismo nuclear. Havia áreas sólidas nas quais o pleomorfismo celular e nuclear era acentuado, com 1-2 figuras mitóticas por campo de grande aumento (cga). Em um dos animais fora diagnosticado um carcinoma de células escamosas, caracterizado por proliferação de queratinócitos com núcleo grande e vesicular, um ou dois nucléolos e moderado citoplasma eosinofílico distinto. Em muitas áreas, os queratinócitos formavam ilhas circundando queratina lamelar (pérolas de queratina). O pleomorfismo celular era moderado e havia poucas mitoses (1-2/cga); o estroma conjuntivo era abundante (SOUTO et al., 2006).

2.4.2.5. Correlação entre o vírus da papilomatose bovina e a HEB

Campo et al. (1992), após isolar o Papilomavirus bovino (BPV-2) em lesões tumorais de bovinos com HEB, sugeriram um sinergismo deste com o princípio tóxico de *P. aquilinum* no processo de carcinogênese.

O BPV-2 é um patógeno capaz de permanecer de forma latente em vários tecidos e foi isolado em urotélio normal, sem qualquer correlação com a HEB, naturalmente ou de forma experimental (CAMPO et al 1992, CAMPO et al 1999). Postula-se que a intoxicação por *P. aquilinum* leva a um processo de imunossupressão, suficiente para induzir uma maior atividade do BPV-2 e a proliferação de papilomas transicionais, que por sua vez, sob a influência do carcinógeno presente na planta, tende a sofrer um processo de malignização (CAMPO et al., 1992; CAMPO et al., 1999; BORZACCHIELLO et al., 2003b).

2.4.3. Carcinoma de vias digestivas superiores (CVDS)

2.4.3.1. Aspectos epidemiológicos dos CVDS

CVDS são raros em regiões onde não há a ocorrência de *P. aquilinum*. Devido a esta correlação, a etiologia destes processos neoplásicos vem sendo atribuída a esta planta (DÖBEREINER et al., 1967; TOKARNIA et al., 1969; TOKARNIA et al., 2000). Os animais acometidos geralmente apresentam idade mais avançada (“bois-carreiros” e vacas de leite), e a evolução crônica varia de meses a anos (TOKARNIA et al., 2000). No Quênia a presença de processos neoplásicos em vias digestivas superiores também foi relatada, com uma taxa de mortalidade que pode chegar à 10%, com evolução geralmente de 6 meses podendo chegar a 2 ou 3 anos (PLOWRIGHT, 1955). Curial (1964) relatou a presença de casos concomitantes de HEB e CVDS no Brasil, mas somente mais tarde Döbereiner et al. (1967) e Tokarnia et al. (1969) correlacionaram os CVDS ao consumo da samambaia.

Tokarnia et al. (2000) correlacionam os CVDS à ingestão crônica de samambaia, em quantidades menores do que as necessárias para o desenvolvimento da HEB, por um longo período.

Jarret (1978a) sugeriu uma interação entre o vírus da papilomatose bovina e uma substância ambiental relacionada à *P. aquilinum*, como provável etiologia dos CVDS. Campo (1994) após tentar reproduzir experimentalmente a interação entre o papilomavirus e os CVDS, concluiu que a imunossupressão relativa à intoxicação pela samambaia é fator determinante na disseminação da papilomatose e que a conversão de papilomas em carcinomas é um fato relacionado à ação carcinogênica da planta.

A amplificação da papilomatose em trato alimentar de bovinos também foi confirmada, baseada na maior incidência destes tumores em animais, provenientes de pastos invadidos por *P. aquilinum*, encontrada na rotina do Laboratório de Patologia Veterinária da UFSM (SOUTO et al., 2006). Outro importante fato relatado pelos autores foi a presença de papilomas em transformação para carcinomas, em mais da metade de 30 casos estudados.

Não se conseguiu demonstrar, por meio de PCR (“polimerase chain reaction”), partículas virais em CVDS (ANDERSON 1997), entretanto a presença do DNA viral não tem sido considerada necessária para a manutenção do estado maligno dos carcinomas (SOUTO et al., 2006).

2.4.3.2. Aspectos clínico-patológicos dos CVDS

Os sinais clínicos podem variar de acordo com a localização da neoplasia, mas os principais sinais dos CVDS são de ordem mecânica, na ingestão e ruminação dos alimentos (TOKARNIA et al., 2000).

Sinais de timpanismo ruminal crônico, progressiva perda de escore corporal, pele seca e mucosas pálidas são sinais encontrados em casos de CVDS. O exame necroscópico demonstra proliferações papilomatosas e lesões ulceradas no esôfago, faringe e rúmen. Microscopicamente todas as alterações citadas revelaram-se carcinomas de origem multicêntrica e em um caso havia metástase em linfonodo regional (PLOWRIGHT 1955).

Döbereiner et al. (1967) relataram em bovinos, provenientes das regiões sul e sudeste do Brasil, dificuldade de deglutição e ronco respiratório, “ronqueira”, causados por tumores que se localizavam na faringe. Regurgitação e timpanismo crônico foram associadas a tumores esofágicos. Na mucosa da língua havia enrugamento e cornificação e tumores papilomatosos ou lesões ulceradas no esôfago e no rúmen. Ao exame histopatológico foram

observados carcinomas epidermóides e papilomas, com metástases para linfonodos em linfonodos em dois casos.

Em estudo complementar, também realizado no Brasil, foi relatado em animais com CVDS, tosse, dificuldade respiratória, edema submaxilar, corrimento nasal, dificuldade de mastigação e ruminção, diarreia, timpanismo crônico intermitente e emagrecimento progressivo. À necropsia observaram-se papilomas pinceliformes ou com forma de couve-flor, no palato mole, rugosidades, formações pedunculadas e ulceração na base da língua, proliferação nodular saliente na faringe, formação oval, pedunculada e de coloração amarelada no rúmen. Profundas úlceras envolvendo o palato duro e mole, proliferações tumorais no seio maxilar e formações pinceliformes no esôfago também foram encontradas. O exame histopatológico demonstrou carcinoma epidermóide esquisoso e queratinizado em todos os casos (12/12), acompanhados de infiltrados linfocitários (11/12) e calcificação da substância córnea (3/12), além de metástases para linfonodos, fígado e pulmão em (2/12) (TOKARNIA et al., 1969).

Em estudo de 80 casos de CVDS, na Inglaterra, relatou-se um total de 165 tumores, muitas vezes múltiplos em um único animal. Os locais de incidência foram: língua 7%, palato 4%, faringe 8%, esôfago 41% e rúmen 30%. A maioria 96% era carcinoma epidermóide; alguns papilomas apresentavam visível transformação maligna com marcada ulceração e invasão local. Em 36% dos casos foi possível a constatação de metástases (JARRET, 1978a).

Souto et al. (2006), estudaram 30 casos de CVDS em bovinos provenientes de diversas propriedades rurais, no Rio Grande do Sul. Os sinais clínicos foram, em ordem decrescente de frequência, emagrecimento progressivo (30/30), atonia ruminal (20/30) associada a tumores localizados principalmente no rúmen, tosse (17/30) e disfagia (12/30) quando a lesão estava na base da língua, regurgitação (12/30) associada a tumores no esôfago, halitose (10/30) relacionada à necrose, diarreia (9/30) e timpanismo (8/30) quando os tumores estavam na entrada do rúmen, apetite seletivo (7/30), dispnéia (3/30) e salivação (3/30). Os principais achados histológicos observados consistiam de papilomas, papilomas em transformação maligna, carcinomas escamosos e metástases para linfonodos regionais e outros órgãos.

2.5. Aspectos Gerais da Bexiga Normal

2.5.1. Origem embriológica

O período embrionário ocorre a partir da fertilização e compreende a formação dos órgãos (organogênese) e o início da maturação, sem muitas diferenças morfológicas entre as espécies mamíferas. Este período corresponde a 30 dias nos cães, gatos, ovinos e suínos e 60 dias no cavalo, bovino e humano (FLETCHER & WEBER, 2007).

O sistema urinário começa a desenvolver-se antes do sistema genital e consiste, na vida embrionária, em três conjuntos de rins primitivos: o pronéfro, rudimentar e não-funcional, o mesonéfro, bem desenvolvido e funcional por um período de tempo ainda embrionário e o metanéfro que dá origem aos rins permanentes (MOORE & PERSAUD, 2000) (Figura 3).

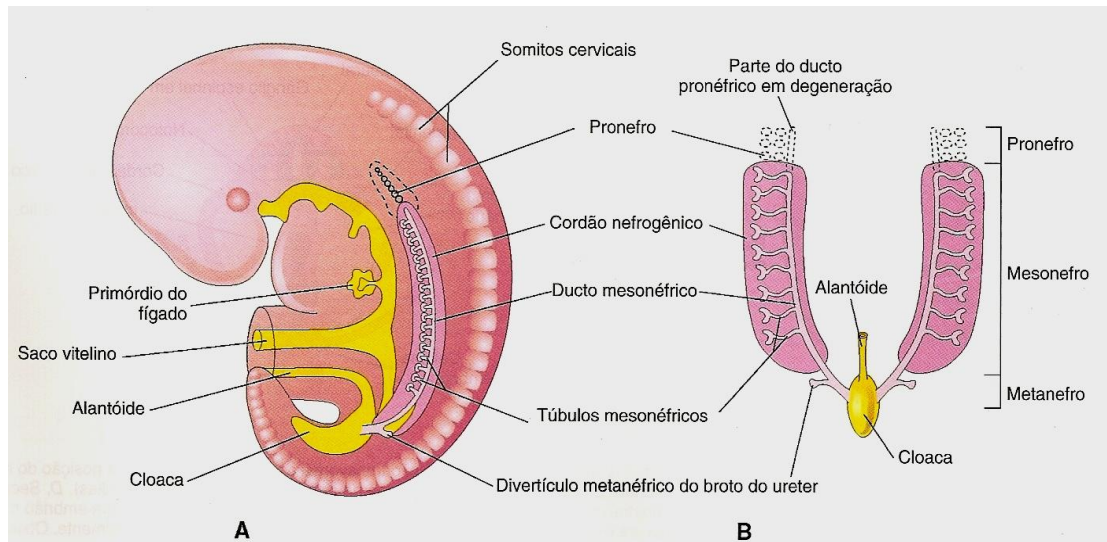


FIG. 3 – Humano. Esboços ilustrando os três conjuntos de sistemas excretores de um embrião durante a quinta semana. A – vista lateral, B – Vista ventral (MOORE & PERSAUD, 2000). Muito semelhante ao que ocorre na espécie bovina (FLETCHER & WEBER, 2007).

A bexiga origina-se principalmente da parte vesical do seio urogenital, exceto a região do trígono que surge das extremidades caudais dos ductos mesonéfricos (MOORE & PERSAUD, 2000) (Figura 4). Ocorrem três eventos principais: o tecido conjuntivo da região do trígono ou região da base desenvolve-se a partir da dilatação, fusão e incorporação das porções caudais dos ductos mesonéfricos ao seio urogenital, formando uma região triangular que recebe posteriormente os ureteres. Em um segundo momento, as paredes posteriores, o fundo e porções das paredes laterais da bexiga surgem do mesênquima que cerca o seio urogenital. Por fim a parede anterior e o restante da parede lateral desenvolvem-se em conjunto e adjacente à porção infraumbilical da parede abdominal, apesar destas estruturas não terem nenhuma relação direta na formação da vesícula urinária. O processo embriológico mais complexo ocorre na formação do trígono, e isso pode estar correlacionado à presença de diversos tipos tumorais nesta área (MURPHY et al., 2004). O epitélio da bexiga deriva, completamente, do endoderma da parte vesical do seio urogenital, que por sua vez tem origem na porção embrionária do intestino posterior; as outras camadas derivam do mesênquima esplânico adjacente. Inicialmente a bexiga é contínua com a alantóide, uma estrutura vestigial, que se contrai e torna-se um cordão fibroso e espesso, o úraco (MOORE & PERSAUD, 2000). Este cordão estende-se do ápice da bexiga até o umbigo, e no adulto é representado pelo ligamento umbilical mediano (MOORE, 1992).

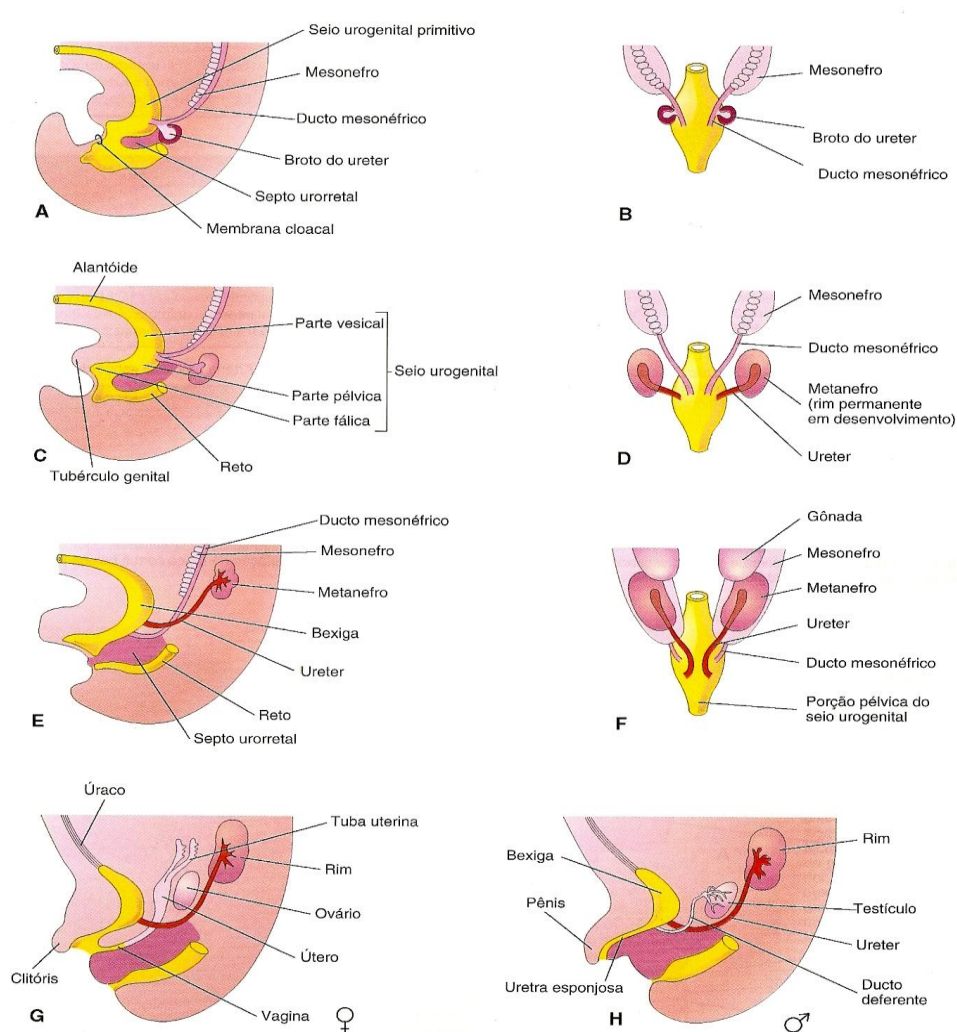


FIG. 4 – Humano. Divisão da cloaca em seio urogenital e reto; a absorção dos ductos mesonéfricos; o desenvolvimento da bexiga, uretra e úraco e as mudanças na localização dos ureteres. A – vista lateral da metade caudal de um embrião de 5 semanas. B, D e F – Vistas dorsais. C, E, G e H – Vistas laterais. Os estágios mostrados G e H são atingidos com 12 semanas. (MOORE & PERSAUD, 2000), muito semelhante ao que ocorre na espécie bovina (FLETCHER & WEBER, 2007).

2.5.2. Aspectos anatômicos

A bexiga é um órgão de estocagem, com capacidade de distensão e, portanto, pode não ter tamanho, posição ou relações constantes. Em ruminantes, a bexiga geralmente fica confinada à cavidade pélvica, exceto quando consideravelmente cheia e adentra a cavidade abdominal. Quando cheia, adota um formato piriforme, apresentando um vértice cranial (ápice), um corpo intermediário e um colo caudal, que se estreita em direção ao óstio uretral interno, na junção com a uretra que permanece sempre fixo dentro da pelve e repousa em um leito de gordura (DYCE et al., 2004) (Figura 5).

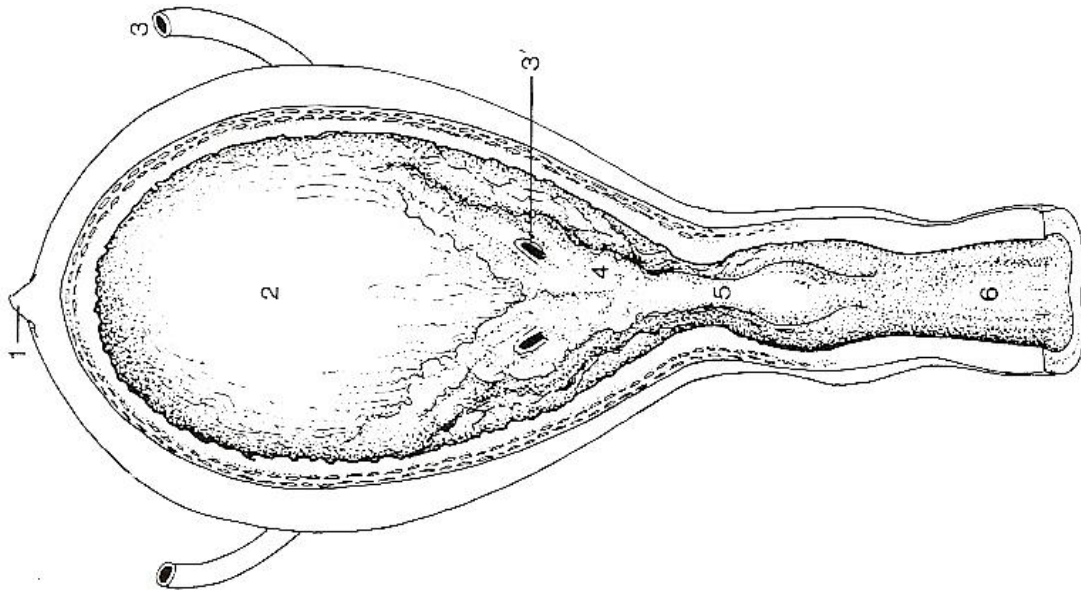


FIG. 5 Interior da bexiga urinária. 1 – Cicatriz do úraco; 2 – bexiga; 3 – ureter; 3' – óstio uretral; 4 – trígono vesical; 5 – crista uretral; 6 – uretra. (DYCE et al., 2004).

O colo é a única parte da bexiga que não é revestida pelo peritônio e liga-se ao assoalho pélvico ventralmente. Dorsalmente, na fêmea, há contato com a superfície ventral do útero e vagina; no macho com os ductos deferentes e talvez com as glândulas vesiculares, entre as pregas genitais. Pode haver também contato com o reto (DYCE et al., 2004) (Figura 6).

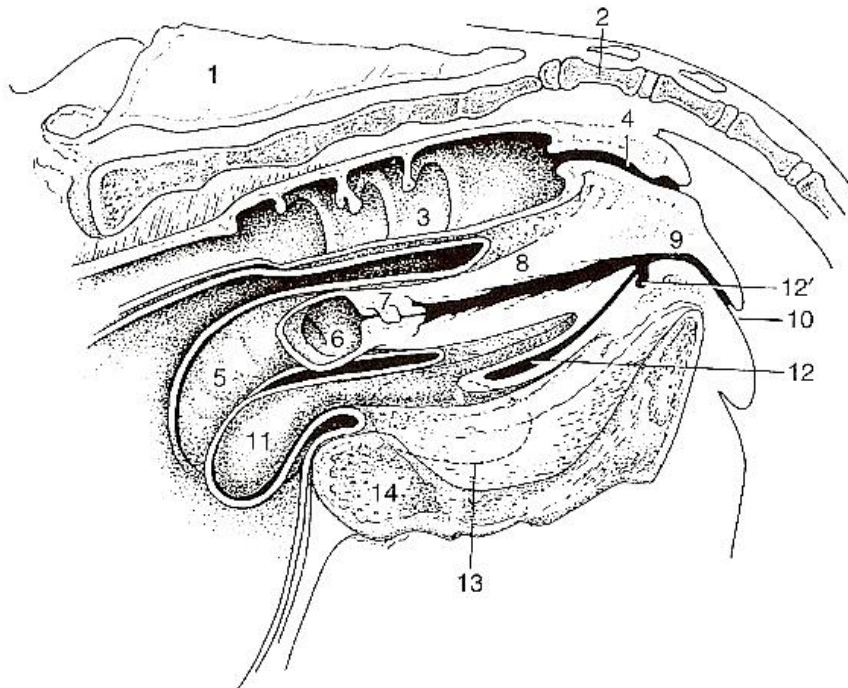


FIG. 6 Corte mediano da pelve bovina. 1 – Sacro, 2 – primeira vértebra caudal, 3 – interior do reto, 4 – canal anal, 5 – exterior do corno uterino esquerdo, 6 – interior do coto do corno uterino esquerdo, 7 – cérvix, 8 – vagina, 9 – vestíbulo, 10 – vulva, 11 – bexiga, 12 – uretra, 12' – divertículo suburetral, 13 – forâmen obturador, 14, sínfise pélvica. (DYCE et al., 2004).

A superfície de revestimento interna pode apresentar-se muito pregueada quando a bexiga está vazia e lisa quando cheia. Entretanto duas pregas estão sempre presentes na região do colo, fundindo-se na região da abertura dos ureteres, denominada crista ureteral mediana, que continua na uretra pélvica. O triângulo limitado pelas aberturas ureterais e uretral é denominado de trígono, sob o efeito da pressão interna da bexiga, os óstios ureterais se fecham, o que impede o refluxo de urina (DYCE et al., 2004) (Figura 7).

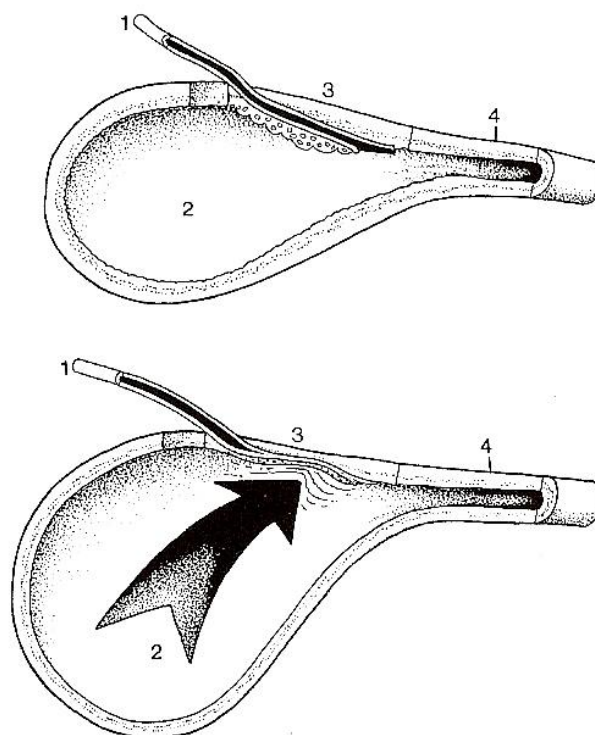


FIG. 7 Junção ureterovesical. Devido à passagem oblíqua através da parede, o ureter é comprimido à medida que a pressão intravesical se eleva. 1 – ureter, 2 – lúmen vesical, 3 – parede vesical, 4 – colo vesical.

O músculo vesical está disposto em três lâminas que fazem intercâmbio em fascículos. O músculo provavelmente é detrusor por completo, disponível para comprimir e esvaziar a bexiga, sem formar um esfíncter interno, embora seja frequentemente descrito (DYCE et al., 2004).

2.5.3. Aspecto histológico

A mucosa que reveste a bexiga é formada por um epitélio de transição e por uma lâmina própria de tecido conjuntivo que varia do frouxo ao denso. Não há submucosa (JUNQUEIRA & CARNEIRO, 1999).

As células mais superficiais do epitélio de transição são responsáveis pela barreira osmótica entre a urina e os fluídos teciduais. Nestas células, a membrana plasmática em contato com a urina é especializada e apresenta placas espessas separadas por faixas de membrana mais delgada. Quando a bexiga se esvazia, a membrana se dobra nas regiões delgadas e as placas espessas se invaginam e enrolam-se formando vesículas fusiformes, que permanecem próximo à superfície celular. Ao se encherem novamente, sua parede se distende

e tem lugar um processo inverso ao descrito, com transformação das vesículas citoplasmáticas fusiformes em placas que se inserem na membrana e aumenta a superfície das células (JUNQUEIRA & CARNEIRO, 1999). Este mecanismo torna parte das células do epitélio de revestimento, achatadas, semelhante a uma mucosa escamosa, em que os elementos superficiais são grandes e secretam pequenas quantidades de mucina, como uma mucosa glandular. Por isso o termo epitélio transicional vêm sendo restrito ao “lexicon” médico, em detrimento do termo urotélio (MURPHY et al., 2004).

A lâmina própria é uma camada de tecido conjuntivo frouxo, que normalmente contém uma pequena quantidade de linfócitos e um complexo de vasos sanguíneos de parede delgada que podem estar intimamente localizados em relação à lâmina própria urotelial, o que pode resultar em quantidades anormais de sangue na urina, em situações de erosão ou ulceração da mucosa. Em fragmentos de biópsias bem orientados, a lâmina própria pode ser subdividida em zona externa e interna, por uma camada de vasos sanguíneos com paredes espessadas e pequenos feixes isolados de músculos, remanescentes da camada muscular da mucosa do trato gastrointestinal; em contraste, a musculatura detrusora é um feixe muscular grande e bem definido (MURPHY et al., 2004) (Figura 8).

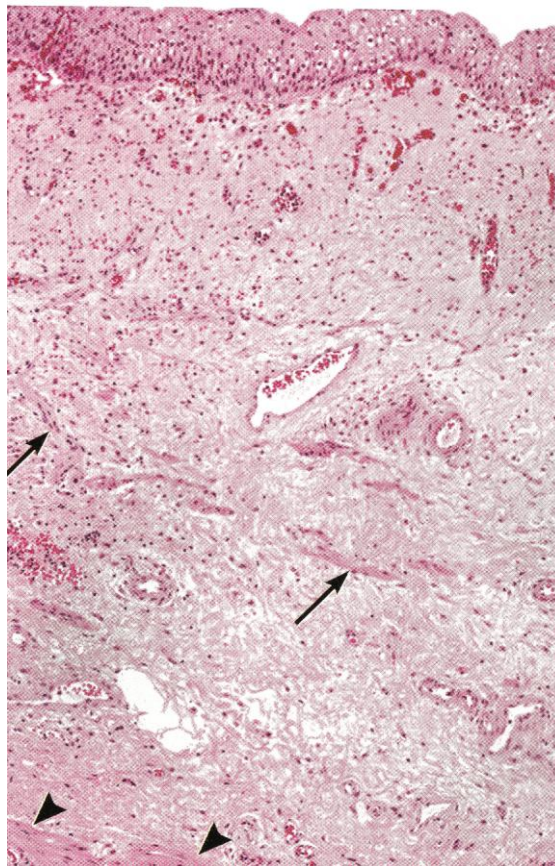


FIG. 8 Corte histológico de bexiga urinária normal. Tiras de músculo liso ocorrem na lâmina própria (seta), com configuração diferente da do músculo detrusor (cabeça de seta). (MURPHY et al., 2004).

Uma série de aspectos do urotélio são importantes na interpretação das neoplasias da bexiga. No nível estrutural, porções invaginadas do urotélio ou agrupamentos circunscritos de

células uroteliais, denominados ninhos de Brunn, podem ocorrer ao longo do urotélio, mas são mais comuns na região da base da bexiga. A maior frequência destas estruturas em humanos adultos do que em recém nascidos ou fetos, sugere que este é um fenômeno adquirido, provavelmente relacionado a trauma ou infecção. O exato número de camadas no urotélio normal é desconhecido, mas varia em seres humanos de três a sete, de acordo com o grau de distensão da bexiga. Um aumento perceptível no número de camadas é considerado anormal, especialmente quando este espessamento ocorre sobre uma porção de estroma que apresenta alterações fibro-vasculares (MURPHY et al., 2004). Durante avaliação de bexigas provenientes de casos de HEB, Peixoto et al. (2003) consideraram hiperplasia urotelial, um aumento além de cinco camadas de células transicionais.

As células uroteliais se distinguem em dois tipos: células da camada superficial e células compreendidas nas camadas intermediária e basal. O primeiro tipo é de células pequenas e uniformes, com bordos distintos de um citoplasma anfófilico, rico em glicogênio. O glicogênio se dissolve em preparações histológicas convencionais, deixando áreas claras no citoplasma celular, por muitas vezes, erroneamente descritas como vacúolos. Estas células têm desmossomos esparsos. As células uroteliais manifestam iso-antígenos do grupo sanguíneo e citoqueratinas (especialmente a 7, 8, 18 e 19) (MURPHY et al., 2004).

Em preparações histológicas a arquitetura do urotélio é determinada principalmente pela orientação e o corpo do núcleo das células subsuperficiais, intermediárias e basais. Estes núcleos são ovóides, com longo eixo orientado em ângulos retos em relação à superfície. Esses núcleos possuem cromatina finamente granular e membrana nuclear regular e acentuada, nucléolo pequeno e inaparente, principalmente em tecidos fixados com formalina (Figura 9). O “turnover” celular do urotélio é estimado em aproximadamente um ano e mitoses são imperceptíveis (MURPHY et al., 2004).

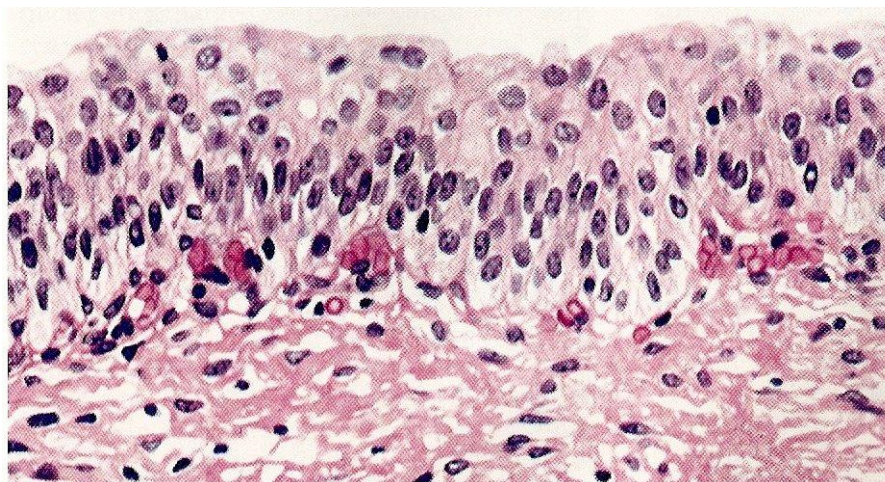


FIG. 9 Urotélio normal. Uma camada de células superficiais recobre múltiplas camadas de células intermediárias e basais. Notar a distribuição e a polarização uniformes. (MURPHY et al., 2004).

2.6. Correlações Entre as Lesões de Bexiga em Humanos e as Lesões da HEB

A grande variabilidade e simultaneidade das alterações histológicas de bexigas de bovinos com HEB diferem bastante das lesões neoplásicas e pré-neoplásicas que ocorrem nesse órgão em outros animais domésticos, porém praticamente se equivalem, qualitativamente, àquelas descritas em seres humanos (PEIXOTO et al., 2003).

2.6.1. Lesões não-neoplásicas

Em seres humanos, as metaplasias da bexiga, são basicamente de três tipos: escamosa, intestinal e nefrogênica. Outros tipos de alterações metaplásicas como óssea, cartilaginosa e mielóide também são raras (MURPHY et al., 2004). As metaplasias são consideradas resposta a irritação crônica (MURPHY et al., 2004; RAMMANY, 2008). Comumente vários tipos de metaplasia podem coexistir em uma mesma bexiga, associadas à proliferação hiperplásica reativa dos ninhos de Brunn. No homem, o risco associado a estas lesões para o desenvolvimento de neoplasias é baixo e tende a variar de acordo com o tipo, a duração e a extensão destas lesões (MURPHY et al., 2004).

Peixoto et al. (2003) relataram, em casos de HEB, hiperplasia de ninhos de Brunn com metaplasia intestinal, escamosa, mesonefróide e mesonefróide tipo células cromóforas e, muitos casos, com fases intermediárias entre tipos diferentes de metaplasia. Carvalho et al. (2006) também descreveram processos metaplásicos na HEB, do tipo intestinal e escamoso, e também metaplasia e adenoma nefrogênico, com descrição semelhante ao que é descrito em humanos.

Processos reativos hiperplásicos e metaplásicos acompanham os quadros de cistites crônicas. Alguns tipos são pobremente definidos e outros apresentam características histopatológicas marcantes, embora sejam clinicamente pouco importantes (MURPHY et al., 2004). Ocorrem a partir da proliferação de ninhos de Brunn, que são agrupamentos de células basais ou intermediárias do urotélio, proliferadas, na lâmina própria ou sem conexão aparente com o urotélio. Quando há um revestimento interno de células colunares, produtoras de mucina, esta lesão é denominada cistite glandular, e já quando estas células assumem a aparência das células que revestem o cólon intestinal, recebem a denominação de cistite intestinal (WARD, 1971; MURPHY et al., 2004; MEUTEN, 2004; RAMMANY, 2008) (Figura 10).

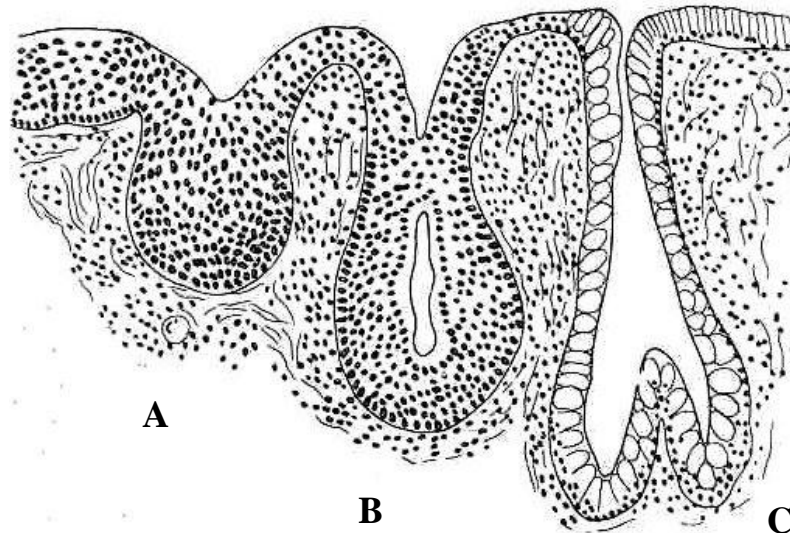


FIG. 10 Aspecto e evolução de ninho de Brunner A e B até metaplasia intestinal em C (FRIDLANDER, E. 2008).

O acúmulo de mucina no centro dos ninhos de Brunner tende a formar um lúmen, com aparência de glândula. Quando as células superficiais degeneram-se, necrosam e se destacam para a luz do cisto, o processo passa a ser denominado cistite cística (MURPHY et al., 2004 RAMMANY, 2008). Estas lesões foram descritas na HEB por Peixoto et al. (2003) e Carvalho et al. (2006).

A inflamação na HEB é descrita como difusa ou em focos, caracteristicamente linfocítica ou linfoplasmocitária, em graus que variam de severo a moderado (PLUMMER, 1944; DOBEREINER et al., 1967, TOKARNIA et al., 1969; PEIXOTO et al., 2003; CARVALHO et al., 2006). Murphy et al. (2004), em humanos, descreveram um tipo de cistite denominado cistite folicular, caracterizada pela presença múltiplos focos linfocíticos, proeminentes e geralmente perivasculares, na lâmina própria, que confere um aspecto semelhante a linfonodo. Este processo normalmente está associado à infecção por enterobactérias, em especial pela *Salmonella sp.*

2.6.2. Lesões neoplásicas

2.6.2.1. Comparação quantitativa entre as lesões de bexiga em humanos e as de HEB

Assim como no caso da literatura médica humana sobre neoplasias de bexiga, a falta de uma padronização na nomenclatura dos processos tumorais, utilizados pelos autores que descreveram as lesões da HEB, cria uma grande dificuldade na comparação entre os diferentes trabalhos (PEIXOTO et al., 2003).

De acordo com a Organização Mundial da Saúde (1998), a maior parte dos processos neoplásicos da bexiga em seres humanos é benigna, ou com muito baixo potencial maligno (MURPHY et al 2004). Nos levantamentos de HEB, com maior número de casos e informações mais detalhadas, Pamucku et al. (1976), Maeda et al. (1978), Peixoto et al. (2003), Gonzáles et al. (2004) e Carvalho et al. (2006) as neoplasias malignas foram mais prevalentes (Tabela 1).

Em seres humanos 95% dos tumores de bexiga são de origem epitelial e 80 a 90% destes são caracteristicamente uroteliais (transicionais). Carcinomas de células escamosas compreendem 2 a 15%, adenocarcinomas menos de 2% e carcinomas pobremente diferenciados menos de 0,5% de todas as neoplasias da bexiga (MURPHY et al., 2004); nos animais a maior parte dos processos neoplásicos também é epitelial (PAMUKÇU, 1974; PAMUKÇU et al., 1976; NIELSEN & MOULTON, 1990; PEIXOTO et al., 2003) (Tabela 1).

Os estudos de Pamukçu et al. (1976), Peixoto et al. (2003), e Carvalho et al. (2006), encontraram números muito parecidos entre os carcinomas transicionais (44-53%), carcinomas *in situ* (CIS) (43-44%), papilomas transicionais (17-20%), adenomas transicionais (10-14%), adenocarcinoma (8-10%) e carcinoma epidermóide (5-8%).

Os tumores de origem mesenquimal, compreendem apenas 1% de todas as neoplasias de bexiga em seres humanos, e podem ser malignos ou benignos, com descrições de praticamente todos os tipos de neoplasias mesenquimais na bexiga, sem grandes diferenças histopatológicas daqueles originados em outros órgãos. A maior parte destes tumores são leiomiossarcomas (MURPHY, et al., 2004). A maioria dos estudos de HEB relata um grande número de tumores mesenquimais, em especial vasculares. Peixoto et al. (2003) relataram 84,7% de tumores vasculares dentro de todos os tumores mesenquimais encontrados, hemangiomas e hemangiossarcomas, muito semelhante ao que Maeda, (1978a) verificou no Japão, Carvalho et al. (2006) em Açores, e um pouco mais do que Pamukçu et al. (1976) encontraram na Turquia.

Neoplasias bifásicas ou mistas, em seres humanos, são raras e incluem os carcinomas sarcomatóides, carcinoma com estroma pseudossarcomatoso e os carcinossarcomas. A maior parte destes tumores possui como componentes epiteliais, carcinoma transicional, adenocarcinoma, carcinoma escamoso ou carcinoma indiferenciado e muito raramente um componente neuroectodermal (YU et al., 2008). Informações a respeito da concomitância de processos neoplásicos distintos não são comumente relatados na literatura, exceto quando associados ao efeito da radiação (MURPHY et al., 2004).

Em casos de HEB, a presença de tumores com elementos neoplásicos mesenquimais e epiteliais, bem como a concomitância de dois ou mais neoplásicos diferentes em uma mesma bexiga, dificultam a tentativa de levantar-se a frequência das neoplasias existentes (PEIXOTO et al., 2003). Pamukçu et al. (1976) relataram a ocorrência de tumores considerados como mistos, como por exemplo, fibrocarcinoma, papiloma com hemangioma, carcinoma de células transicionais com hemangioma e outras combinações, em 54% dos casos. Quanto à concomitância de processos neoplásicos distintos, Maeda (1978a) relatou a ocorrência de 54,5% destes e Peixoto et al. (2003), em relação à concomitância de tumores mesenquimais e epiteliais, relataram um total de 39,1%, especificando a presença de neoplasias contíguas, em que uma invadia a outra: carcinoma transicional invadindo um hemangioma cavernoso e um carcinoma escamoso infiltrando um hemangiossarcoma, situação que caracteriza um processo denominado colisão de tumores. Peixoto et al. (2003) comentam sobre a grande dificuldade em se diferenciar, em seu levantamento, o carcinoma transicional com estroma fusocelular, do carcinoma sarcomatóide e com carcinossarcoma.

Outra diferença em relação aos processos neoplásicos em humanos é a frequência de determinadas diferenciações tumorais, que em seres humanos, são ausentes ou menores do que na HEB (PEIXOTO et al., 2003). Estes autores citam como exemplos para processos neoplásicos ou metaplásicos, características nefrogênicas (mesonefróide) e processos de diferenciação intermediária entre hiperplasia urotelial, metaplasia, adenoma e adenocarcinoma nefrogênicos. Murphy et al. (2004) afirmam que muitos patologistas médicos, acreditam que estes processos de diferenciação não existam (MURPHY et al., 2004).

TAB 1. Comparação entre a origem e o comportamento dos processos neoplásicos humanos com casos de HEB (Carvalho et al., 2006, modificado).

Tipo histológico	Humanos		Bovinos					
	<i>Murphy et al. (2004)</i>	<i>Ordóñez & Rosai (1996)</i>	<i>Carvalho et al. (2006)</i>	<i>Gonzales et al. (2004)</i>	<i>Peixoto et al. (2003)</i>	<i>Ozkul et al. (1996)</i>	<i>Xu et al. (1989)</i>	<i>Pamucku et al. (1976)</i>
Epitelial	95%	-	51.2%	41,7%	42,5%	35.3%	36.7%	35.2%
Benigno	20%	-	8.3%	23%	12,5%	24%	NI	17%
Maligno	80 %	90%	42.9%	48%	53,4%	4%	NI	16.5%
Epiteliais e Mesenquimais associados no mesmo caso	Raríssimo	-	31.4%	34,4%	30,05%	25.4%	17.5%	53.9%
Benigno	NI	-	5.1%	-	-	19%	NI	9.3%
Maligno	6 casos descritos	-	26.3%	-	?	4%	NI	44.6%
Mesenquimal	1%	-	17.4%	58,3%	15,2%	46.6%	45.4%	9.3%
Benigno	NI	-	12.9%	24,4%	23,7%	43.2%	NI	5.7%
Maligno	Maior parte leiomiiosarcomas	-	4.6%	33,9%	9,6%	3.4%	NI	3.6%
Total de bexigas	-	-	373	41	59	815	354	139
Total de tumores	-	-	870	41	158	1063	-	-

2.6.2.2. Comparação qualitativa entre as lesões de bexiga em humanos e as de HEB

Outra situação coincidente entre a literatura médica humana para neoplasias de bexiga, e os trabalhos que descrevem a HEB é o fato de que lesões descritas como severa displasia por uns, são descritas como neoplásicas por outros (PEIXOTO et al., 2003). Em humanos muitos casos de CIS e displasias da bexiga são descritos associados a carcinomas uroteliais e em especial aqueles com alto grau de malignidade (ORDÓNEZ & ROSAI, 1996). Situação semelhante foi descrita por Peixoto et al. (2003) e Carvalho et al. (2006), em estudos de HEB.

A classificação médica proposta pela Armed Forces Intitute of Pathology (AFIP) em 2004, classifica as lesões neoplásicas benignas da bexiga, de origem epitelial, basicamente como papilomas uroteliais (PU) e neoplasias uroteliais com baixo potencial maligno (NUBPM) (MURPHY et al 2004). Em contraste, autores que descreveram as lesões de HEB

relatarem também a presença de adenomas transicionais (PAMUKÇU et al., 1976; MAEDA 1978a; PEIXOTO et al., 2003; CARVALHO et al., 2006).

O Papiloma transicional ou urotelial na classificação humana é subdividido em exofítico e invertido; o primeiro é considerado muito incomum, descrito como projeções luminiais de urotélio normal sobre um delicado estroma fibrovascular (MURPHY et al., 2004), eventualmente com vacúolos citoplasmáticos proeminentes (RAMMANY, 2008). O segundo tipo, invertido, macroscopicamente é uma lesão polipóide ou pedunculada, com superfície regular, que ao exame histopatológico se configura como projeções papilares na lâmina própria, constituídas de urotélio maduro, cercado por estroma fibrovascular delicado (MURPHY et al., 2004). O urotélio adjacente é normal ou levemente reduzido de tamanho (RAMMANY, 2008).

Papilomas transicionais são descritos em grande quantidade em vários estudos de HEB, sempre com descrição semelhante à dos papilomas exofíticos (PAMUKÇU, 1955; SMITH & BEATSON, 1970; PAMUKÇU, et al., 1976; SOUZA & GRAÇA, 1993; PEIXOTO et al., 2003; GONZALES et al., 2004; CARVALHO et al., 2006). Peixoto et al. (2003), citam que alguns papilomas apresentam áreas de diferenciação escamosa e Carvalho et al. (2006) relataram em seu estudo um caso considerado papiloma invertido, considerado pelos autores, inédito na literatura veterinária.

O termo neoplasia urotelial de baixo potencial maligno (NUBPM) foi primeiramente utilizado, em trabalhos de HEB, por Carvalho et al. (2006) e define de acordo com os autores, lesões macro e microscopicamente semelhantes aos papilomas uroteliais, com variação arquitetural e nuclear mínima, com aumento de celularidade no urotélio, que excede seis camadas de células. Murphy et al. (2004) descrevem esta lesão em humanos, como uma proliferação neoplásica papilomatosa de baixo grau, que aparentemente perdeu a capacidade de invadir e metastatizar, entretanto, Rammany (2008) utiliza esta mesma descrição para designar, em seres humanos, o carcinoma papilar grau I. Descrição exata do que foi considerado carcinoma transicional de baixo grau apresentado por Peixoto et al. (2003) na HEB. Murphy et al. (2004) explicam que a maior parte dos NUBPM foram classificados como carcinomas uroteliais de grau I, pelas classificações da AFIP de 1973 e 1999.

Os carcinomas uroteliais em humanos foram classificados pela AFIP em 2004 como: de baixo grau, de alto grau e CIS. Rammany (2008), por sua vez, mantém a classificação antiga para estes tumores e os classifica como carcinomas papilares graus I, II, III e CIS. Apesar de Pamukçu et al. (1976), Maeda et al. (1978a) e Carvalho et al. (2006) mencionarem as anormalidades estruturais ou celulares presentes nos carcinomas transicionais na HEB, apenas Peixoto et al. (2003) demonstrou a presença destes processos em diferentes estágios de malignidade, valendo-se em parte da classificação da AFIP para humanos.

Os carcinomas transicionais de baixo grau, em seres humanos, são predominantemente papilares, com arquiteturas muito semelhantes aos NUBPM, porém com maior desorganização estrutural, principalmente das camadas basais. Possuem pleomorfismo nuclear leve, porém evidente, além de apresentarem capacidade de invasão e metástase (MURPHY et al., 2004). Esta mesma descrição é feita aos carcinomas transicionais de grau I e parte dos de grau II, pela antiga classificação da AFIP para seres humanos, ainda utilizada por Rammany (2008).

Os carcinomas transicionais de alto grau, que compreendem metade do grau II e o grau III, da classificação humana antiga, são descritos por Murphy et al. (2004) como papilares e ou nodulares, invasivos, compostos por células organizadas em camadas, ninhos e ou amplos cordões, componentes papilares não são predominantes e podem significar porções de baixo grau. As células de alto grau tendem a ter bordos distintos, citoplasma homogêneo, porém vacuolizado. Os núcleos tendem a concentrar-se e variam consideravelmente em formato; a cromatina é grosseiramente granular e irregularmente dispersa, na maior parte das vezes com um nucléolo proeminente. Mitoses são comuns e podem apresentar anormalidades.

Células gigantes originadas do estroma ou estroma pseudossarcomatoso podem ser vistos eventualmente nos carcinomas de alto grau e em outros tipos de carcinomas uroteliais.

Peixoto et al. (2002) além de classificar os carcinomas transicionais na HEB em de baixo e alto grau, acrescentaram o tipo de diferenciação de cada neoplasia urotelial e descreveram, por exemplo, diferenciação intestinal, pseudoglandular, escamosa, mesonefróide, em células cromóforas e em células de Paneth, combinando ou não dois ou mais destes tipos em um mesmo caso. Murphy et al. (2004) mencionaram que na classificação humana, quando focos de diferenciação são proeminentes em carcinomas transicionais, estes são classificados como mistos ou metaplásicos e nem todos estes elementos podem vir a apresentar características de malignidade.

Carvalho et al. (2006) classificaram os carcinomas transicionais de acordo com a metodologia empregada no livro “Tumors in domestic animals” (MEUTEN, 2004), em papilares e invasivos combinados ou não, e não papilares e não infiltrativos. Os classificaram também quanto aos graus de invasividade, nas seguintes categorias: (Ta) sem infiltração, (T1) infiltração confinada à lâmina própria, (T2) infiltração além da muscular da própria, e por fim identificaram os tipos micropapilar, ninhado e microcístico, de acordo com as descrições destes na literatura humana e veterinária.

Carcinomas in situ (CIS) são descritos tanto na classificação humana (MURPHY et al., 2004; RAMMANY, 2008), quanto nos trabalhos de HEB (BORZACCHIELLO et al., 2001; PEIXOTO et al., 2002; GONZALES et al., 2004). São classificados em humanos pela AFIP 2004 como neoplasia não invasiva, que apresentam células de alto grau, anaplásicas. Há descrições das variantes glandular, escamosa e pagetóide (MURPHY et al., 2004). Rammany (2008) reconhece estas lesões pela presença de células muito atípicas, com grande pleomorfismo e abundante citoplasma, núcleo oval ou irregular, um ou mais nucléolos proeminentes e aumento da atividade mitótica. Ocasionalmente as células são pequenas com proporção núcleo-citoplasma baixa, núcleo irregular aumentado e hiper cromático. As células não possuem orientação e parecem desorganizadas, em porções espessadas ou não do urotélio. Os CIS podem estar presentes também nos ninhos de Brunn, distinguindo-se nesta situação, de invasão ao estroma, pelo contorno suave, entretanto, alguns autores consideram lesões similares como moderada e severa displasia (MURPHY et al., 2004). CIS foram descritos na literatura de HEB em grande quantidade por Peixoto et al. (2002), Gonzáles et al. (2004) e Borzachiello et al. (2001) que relataram a variante Pagetóide dos CIS em um caso de HEB, de forma multicêntrica.

Carcinomas de células escamosas são relatados em vários trabalhos de HEB (PAMUKÇU et al., 1976; MAEDA, 1978a; PEIXOTO et al., 2003; GONZALES et al., 2004; CARVALHO et al., 2006). Peixoto et al. (2003), relataram inclusive a presença de carcinoma escamoso com áreas de diferenciação pseudoglandular em seus casos de HEB. Murphy et al. (2004), descrevem na classificação humana, estas neoplasias, com elementos de diferenciação importantes, queratinização individual de células, pérolas de queratina e pontes intercelulares. Rammany, (2008) acrescenta que áreas não queratinizadas devem ser diferenciadas de carcinomas transicionais de alto grau, ou mesmo carcinomas transicionais com áreas de diferenciação escamosa, considerando para os carcinomas escamosos mais de 80% de área com elementos escamosos.

Os adenocarcinomas de bexiga, na medicina humana, são indistinguíveis daqueles que se originam no cólon e uma grande quantidade destes tumores é encontrada no úraco (MURPHY et al., 2004). Muitos patologistas acreditam que os adenocarcinomas surgem a partir de um processo de metaplasia intestinal sob a influência de irritação crônica (ORDONEZ & ROSAI, 1996; RAMMANY, 2008). Entretanto estas neoplasias podem surgir mesmo sem a presença de inflamação crônica ou metaplasia intestinal; nem todas as neoplasias que surgem de metaplasia intestinal são adenocarcinomas e atipias significativas não são comuns em metaplasia intestinal, mesmo em lesões adjacentes a adenocarcinomas (MURPHY et al., 2004). Adenocarcinomas da bexiga em humanos são descritos como lesões

geralmente solitárias, originadas do urotélio, raramente infiltrando demasiadamente a parede da bexiga (MURPHY et al., 2004). Eventualmente podem ser compostos por células em anel de sinete “signet ring” e são considerados como variante pobremente diferenciada de adenocarcinoma (RAMMANY, 2008; MURPHY et al., 2004) com prognóstico ruim. Entretanto a presença de poucas células com este tipo de diferenciação pode ser comum em adenocarcinomas, sem influência no prognóstico. Diferenciação em células de Paneth tem sido descrita em poucos casos (MURPHY et al., 2004).

Na HEB, os adenocarcinomas também são descritos em quase todos os trabalhos (PAMUKÇU, 1955; CURIAL, 1964; TOKARNIA et al., 1969; SMITH & BEATSON, 1970; MAEDA et al., 1974a; PAMUKÇU et al., 1976; PEIXOTO et al., 2003; CARVALHO et al., 2006). Adenocarcinomas com células em anel de sinete foram descritos por Peixoto et al. (2003) e Carvalho et al. (2006) e diferenciação em células de Paneth foi mencionada pelos primeiros autores.

Carcinomas pobremente diferenciados são relatados (PAMUKÇU et al., 1976; PEIXOTO et al., 2003; GONZALES et al., 2004; CARVALHO et al., 2006). Na classificação humana há menção aos carcinomas pobremente diferenciados de células pequenas (MURPHY et al., 2004; RAMMANY, 2008). Outras variantes mais raras na medicina humana, como os carcinomas sarcomatóides, são ainda mais comuns que as neoplasias puramente mesenquimais (RAMMANY, 2008), e há descrições destes também na HEB (PAMUKÇU et al., 1976; PEIXOTO et al., 2003).

2.6.3. Lesões induzidas por radiação na bexiga humana

Na bexiga, a exposição à radiação pode levar, tardiamente, à cistite com significativa atipia celular, mais proeminente no urotélio em estágio inicial e, especialmente, nas células do estroma, persistindo por anos após exposição à radiação. Algumas vezes pode haver hemorragia, cistite cística (SURESH et al., 1993) e, frequentemente, metaplasia escamosa (BAKER et al., 2000; SURESH et al., 1993).

Algumas lesões no urotélio, induzidas por radiação, podem ser difíceis de serem diferenciadas dos CIS (BAKER et al., 2000; MURPHY et al., 2004). Células com citoplasma abundante, geralmente lamelar e acidofílico, tendem a ser consideradas evidências da influência radioativa no urotélio, porém diferem-se dos CIS por coesão intercelular e bordos citoplasmáticos distintos. Células semelhantes às dos CIS do tipo pagetóide, podem ser encontradas, entretanto, nesta variação de CIS, os núcleos apresentam maior pleomorfismo; os CIS pagetóides não são encontrados como lesões primárias (MURPHY et al., 2004). Suresh et al. (1993) relatam a presença de cistos intra-epiteliais, grânulos eosinofílicos no citoplasma e hiper Cromasia nuclear em células uroteliais de pacientes com histórico prévio de tratamento com radioterapia.

Parece haver uma estreita relação entre radiação e dano direto aos vasos sanguíneos da bexiga (SURESH et al., 1993; BAKER et al., 2000; MURPHY et al., 2004). Aumento de volume e necrose do endotélio são lesões encontradas logo nos primeiros momentos após a exposição a raios X. Espessamento marcado e hialinização da parede dos vasos, com estreitamento da luz, são eventos mais tardios (MURPHY et al., 2004) (Figura 11).

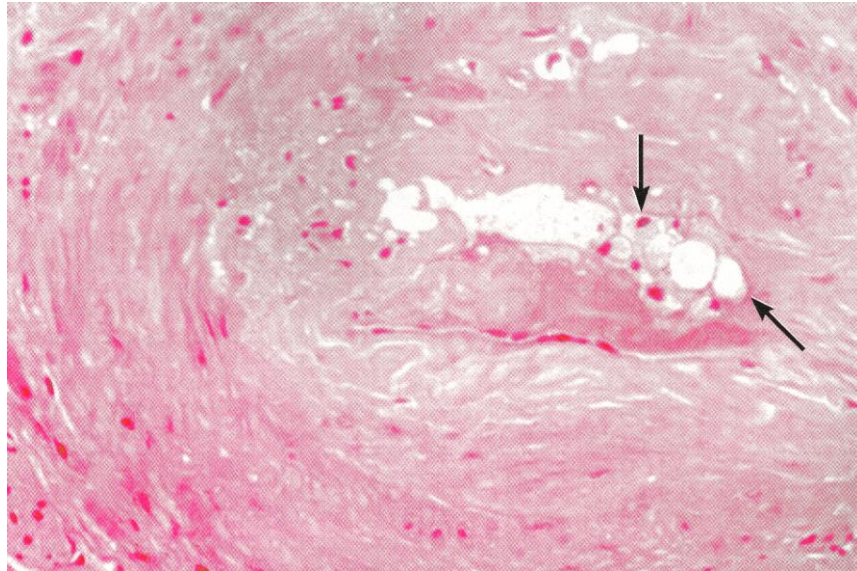


FIG. 11 Bexiga humana, após exposição à radioterapia (raios X). Lesão em células endoteliais (setas) e proliferação mesenquimal (MURPHY et al., 2004).

Outras lesões associadas aos efeitos da radiação na bexiga são: moderada inflamação, ulceração, edema da lâmina própria e fibrose (BAKER et al., 2000; MURPHY et al., 2004). Em estágios iniciais o processo inflamatório localizado na própria pode apresentar-se misto, entretanto, com o tempo há uma tendência ao infiltrado linfocítico ou linfoplasmocitário, perivascular e, em alguns casos, perineural (SURESH et al., 1993). A presença de grande quantidade de fibroblastos na lâmina própria submucosa é característica, mas não diagnóstica de lesão por radiação (MURPHY et al., 2004; BAKER et al., 2000) (Figura 12).

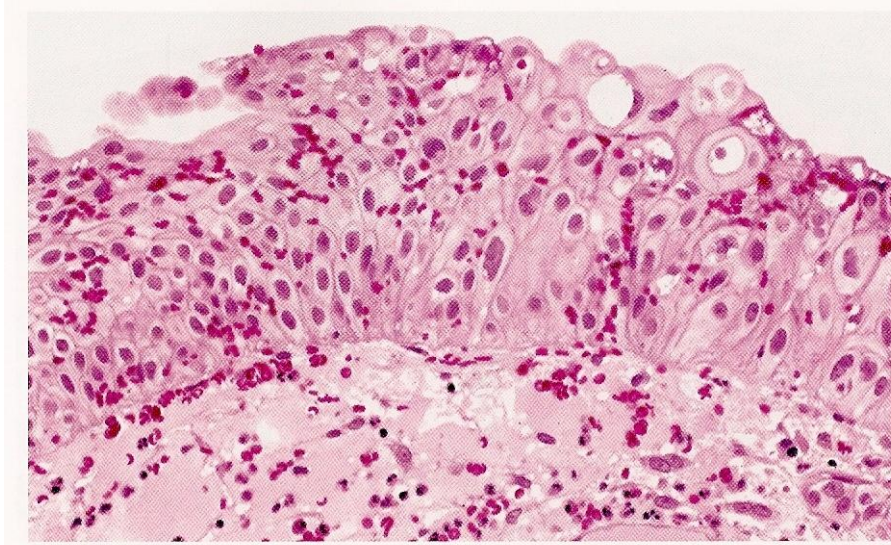


FIG. 12 Bexiga humana. Urotélio reativo à radioterapia (raios X) em órgão adjacente como a próstata. Alterações lembram a variante pagetóide dos Carcinoma *in situ*. (MURPHY et al., 2004).

A exposição à radiação terapêutica pode destruir projeções tumorais papilares, entretanto, não há efeito em lesões nodulares ou difusas. Mesmo pequenas doses de radiação

podem aumentar o pleomorfismo celular e acentuar o grau de malignidade dos carcinomas transicionais. Ilhas de células pleomórficas podem ser encontradas no estroma subjacente em meio a processos inflamatórios crônicos e devem ser diferenciadas de carcinomas invasivos (BAKER et al., 2000; MURPHY et al., 2004;), que tendem a apresentar alguma atividade mitótica e maior pleomorfismo celular (BAKER et al., 2000).

Uma série de neoplasias epiteliais e do estroma, concomitantes, é relatada em casos de exposição à radiação (MURPHY et al., 2004). Hemangiossarcomas primários de bexiga são extremamente raros e a exposição à radiação é um dos fatores predisponentes (RAMMANY, 2008), assim como os sarcomas de células fusiformes (BAKER et al., 2000; RAMMANY, 2008).

Romanenko et al. (2003) avaliaram 164 pacientes com cistite crônica, expostos por longo período, a doses de radiação ionizante, de origem ambiental, proveniente dos arredores da cidade de Chernobil na Ucrânia, após o acidente nuclear ocorrido em 1986. Ao exame histopatológico de biópsias da bexiga, 97% dos casos apresentavam vários graus de pleomorfismo celular e hipercromasia nuclear, frequentemente combinados com espessamento do urotélio. Em 73% dos casos havia múltiplos casos de CIS, em geral nos ninhos de Brunn. Todos os casos exibiram cistite proliferativa, ninhos de Brunn, cistite cística e metaplasia glandular e/ou escamosa, acompanhados por inflamação. Foram evidenciadas grandes áreas de esclerose e hialinização do tecido conjuntivo da lâmina própria, com poucos mas proeminentes focos linfocíticos, associados a macrófagos, histiócitos e plasmócitos. Neovascularização, muitas vezes com vasos ectásicos repletos de eritrócitos e hemorragia foi detectada em 62% dos casos, assim como proliferação de microvasos na lâmina própria, em 46%.

3. MATERIAL E MÉTODOS

3.1. Coleta e Seleção do Material

Entre junho de 2007 e setembro de 2008, foram coletadas 127 bexigas, ao longo de 10 visitas em um frigorífico no município de Barra Mansa, RJ e em necropsias de bovinos realizadas em regiões invadidas pela *Pteridium arachnoideum*. Deste total, 90 bexigas foram selecionadas com base no histórico de hematúria enzoótica, mesmo sem lesões macroscópicas, ou na presença de hematúria macroscópica, petéquias, equimoses, púrpura, hematomas, tumores, cistos, erosões, ulcerações, necrose da bexiga.

3.2. Preparação e Avaliação do Material Coletado

As bexigas coletadas foram abertas longitudinalmente pela face anterior (ventral) desde a uretra pélvica até o ponto vestigial do úraco, na região do fundo a fim de preservar a região do trígono. Após a abertura foram dispostas sobre um fundo plano e fotografadas. As lesões macroscópicas foram contadas, medidas com paquímetro e descritas. As bexigas coletadas foram então conservadas em formol a 20%, tamponado com carbonato de cálcio até a fixação.

Cada bexiga foi então dividida em seis regiões e identificadas com números, que separavam a região da base (1 e 2), o corpo (3 e 4) e o fundo (5 e 6), distinguindo-se o lado direito pelos números pares e o lado esquerdo pelos números ímpares. Na região da base a porção relativa ao trígono foi retirada, individualizada e identificada como (T) (Figura 13).

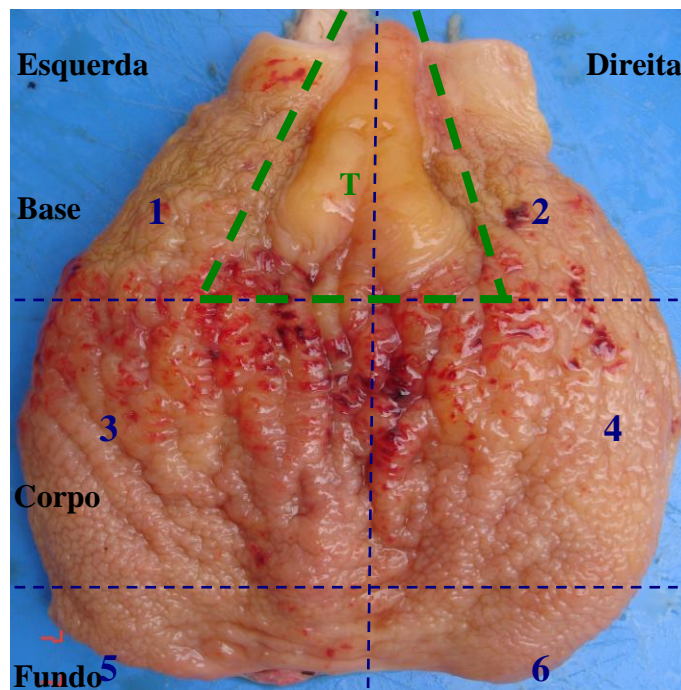


FIG. 13 Esquema utilizado para mapear as diferentes regiões anatômicas na bexiga de bovinos com hematúria enzoótica. A área tracejada em verde representa a região do trígono (Bexiga 83).

Tanto regiões com lesões exuberantes quanto regiões com lesões mínimas e ou que não apresentavam lesões, e em especial o triângulo, foram escolhidas e clivadas. Estes fragmentos foram processados individualmente pela técnica convencional de histopatologia e coradas com hematoxilina e eosina.

A histopatologia baseou-se na proposta do trabalho “Histopathological aspects of Bovine Enzootic Hematuria in Brazil” (PEIXOTO et al., 2003). Estes autores utilizaram à classificação médica humana da “Armed Forces Institute of Pathology of the United States of America” (AFIP), elaborada por Murphy et al. (1994) e também a nomenclatura do livro “Ackerman’s Surgical Pathology”, descrita por Ordóñez & Rosai (1996). Estas foram então comparadas à “International histological classification of tumors of domestical animals” da Organização Mundial da Saúde (OMS) / AFIP (1974), para tumores de bexiga.

No presente trabalho foi utilizado também como referência, dentro da classificação humana, o novo atlas da AFIP para neoplasias do trato urinário elaborado por Murphy et al., (2004) e o atlas “on line” de alterações patológicas da bexiga elaborado por Rammany (2008), comparando-os com a nomenclatura veterinária no livro “Tumors of domestical animals” descrita por Meuten (2004). Os padrões histológicos utilizados em nossa classificação estão listados no anexo E, e basearam-se nos mesmos padrões histológicos utilizados no trabalho de dissertação de tese “Aspectos Histopatológicos da Hematúria Enzoótica Bovina no Brasil” (FRANÇA 2002), que mais tarde foi publicado com o título “Histopathological aspects of Bovine Enzootic Hematuria in Brazil” (PEIXOTO et al., 2003).

4. RESULTADOS

4.1. Históricos das Visitas a Campo

Ao todo foram visitadas 19 fazendas com pastos invadidos pela samambaia do campo, e realizadas 10 visitas a um matadouro que abate bovinos oriundos das regiões visitadas.

Em visita ao distrito de Fumaça, município de Resende na região sul do Rio de Janeiro, divisa com o estado de Minas Gerais, foi constatada a presença de grandes áreas invadidas por *Pteridium spp.*, em regiões de altitude próxima a 800m, com solo árido e degradado pela monocultura e pelas constantes queimadas (Figuras 14 e 15).



FIG. 14 - Encosta invadida por *Pteridium spp.*, no distrito de Fumaça, município de Resende, RJ.



FIG. 15 - Detalhe da folha de *Pteridium spp.*, distrito de Fumaça, município de Resende.

Em Resende, foram visitadas duas propriedades rurais, que possuíam bovinos com sinais de HEB (Figura 16 A e B). Em uma delas havia mais de 50% dos animais com sinais clínicos de hematúria macroscópica, escore corporal baixo, pelagem áspera e ressecada. O problema, de acordo com o proprietário é disseminado na região e ocorre há décadas, associado a um grande prejuízo econômico devido à menor produção de leite e de carne com consequente desvalorização da carcaça ao corte. O proprietário desconhecia a causa do problema e não relacionava a samambaia com a doença. A outra propriedade visitada, pertencia a um comerciante de gado, que com frequência comprava animais com sinais de HEB no Rio de Janeiro e em Minas Gerais, a fim de revendê-los ao mercado de carne. O mesmo relatou que a HEB é muito disseminada em ambos os estados e causa grande perda econômica, principalmente aos pequenos pecuaristas, devido à significativa diminuição na produção de leite e à grande desvalorização do gado doente frente a compradores intermediários. Relatou-se ainda que o baixo preço dos animais está associado à saúde muito debilitada, o que dificulta o transporte e estimula o abate clandestino.

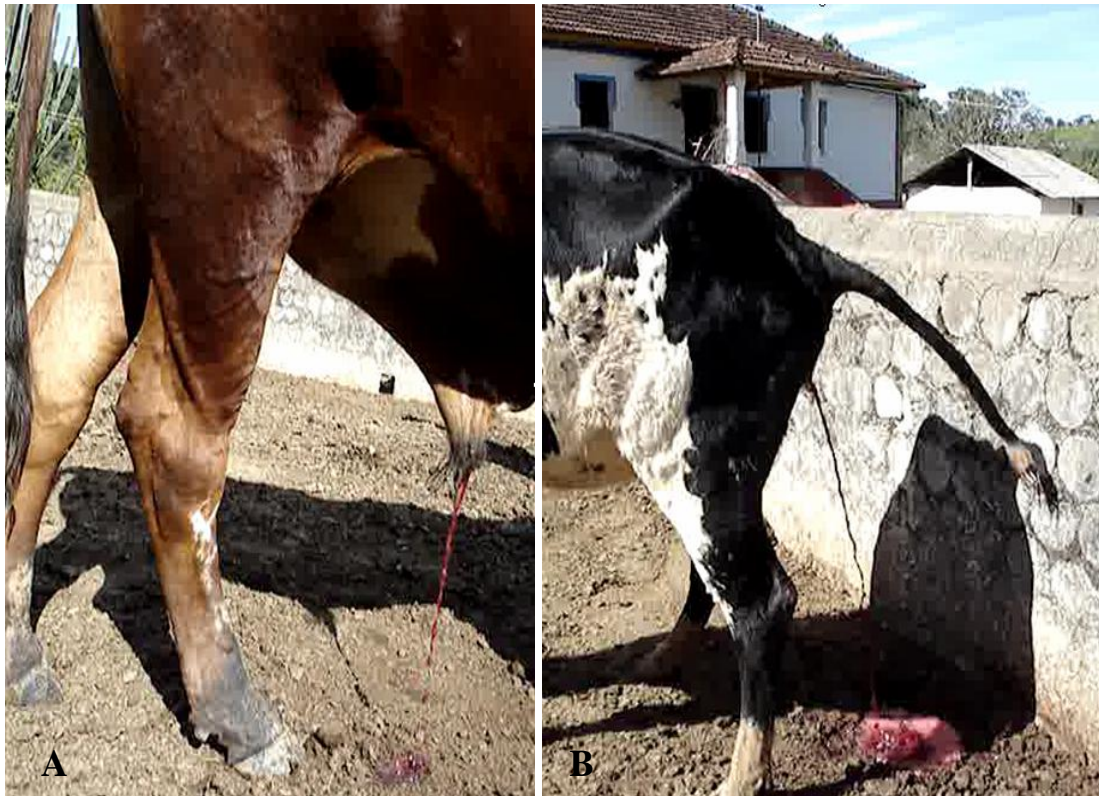

FIG. 16 - A e B - Bovinos com hematúria enzoótica. Distrito de Fumaça, município de Resende, RJ.

Em viagem ao município de Itamonte, Minas Gerais, na fronteira com o município de Resende, RJ, foram visitadas cinco propriedades rurais, localizadas entre 800 a 1000 metros de altitude, todas com pastagens severamente invadidas por *Pteridium spp.*, grande número de animais com HEB e vários relatos de “morte súbita” do gado, com sinais característicos de DH. Os proprietários entrevistados relatavam, em comum, uma situação de grande perda econômica associada à HEB com drástica diminuição na produção leiteira, ausência ou repetição de cios, saúde debilitada e morte, além do baixo valor comercial dos animais doentes, de forma muito semelhante ao que fora relatado no Rio de Janeiro. Apenas um de sete proprietários rurais abordados conhecia a relação entre a HEB e samambaia, e três proprietários relataram o desejo de abandonar a criação de gado devido à grande dificuldade frente à doença. Em conversa com o secretário municipal da agricultura de Itamonte, foi relatado que cerca de 60% das propriedades rurais da região apresentava animais com HEB, o que se refletia em grande prejuízo econômico ao município que tem na produção e beneficiamento do leite sua maior atividade econômica.

No município de Sumidouro, Região Serrana do Rio de Janeiro, verificou-se grande número de casos de HEB, associados à severa invasão por *Pteridium spp.* em propriedades rurais nas quais praticamente 100% do pasto estava comprometido e rebanhos inteiros inseridos em densas áreas de samambaia (Figuras 17 e 18). Neste município constatou-se a HEB em 12 propriedades rurais da região e um animal abatido pelo proprietário, com sinais clássicos de HEB e CVDS (Figura 19) foi necropsiado (Bexiga B023). Curiosamente os sinais de CVDS eram interpretados pelo veterinário da prefeitura como sinais de leucose enzoótica mediastinal, que ele acreditava ser muito frequente na região. O secretário municipal da agricultura nos relatou que cerca de 50% das propriedades da região são acometidas pela HEB fato que levou muitos proprietários a abandonarem a pecuária, e modificou o perfil agrícola do município da pecuária para a oleicultura. Um comerciante local de gado relatou que ao longo dos anos comercializou centenas de animais com sinais de HEB, e assim como outros

proprietários da região, era extremamente cético acerca da participação da samambaia na patogênese da doença.



FIG. 17 - Pasto invadido por *Pteridium spp.* ao fundo, no município de Sumidouro, RJ.



FIG. 18 - Detalhe da touceira de *Pteridium spp.*, Município de Sumidouro, RJ.



FIG. 19 - Bovino com Carcinoma de Vias Digestivas Superiores, em posição ortopnéica. Município de Sumidouro, RJ.

A maior parte das bexigas coletadas foi obtida no Frigorífico, em Barra Mansa, RJ, que abate animais provenientes de Barra Mansa, Resende, Piraí, Barra do Piraí e outros municípios da região. Durante o abate encontrou-se uma frequência de 5 a 10% de casos de HEB por dia de coleta. Os magarefes que trabalhavam no setor se referiam a uma grande quantidade de bexigas com urina avermelhada, sanguinolenta, diariamente. Os empregados encarregados do recebimento dos animais relataram que a presença de animais com hematúria era frequente, normalmente em grupos de um mesmo lote, e na maior parte das vezes provenientes do município de Resende.

4.2. Características das Lesões Macroscópicas

As lesões macroscópicas nas bexigas avaliadas foram observadas principalmente na superfície mucosa, porém, nos casos mais graves, havia também o comprometimento dos demais segmentos da parede da bexiga.

A **distorção da anatomia da bexiga**, nos seus diferentes graus estava associada às numerosas proliferações tumorais, especialmente às invasivas, o que tornava a bexiga espessada e enrijecida (Figura 20), com eventual deformação do trígono e oclusão parcial dos óstios ureterais; em alguns casos com retenção de grande volume de urina e/ou sangue e acentuada distensão.

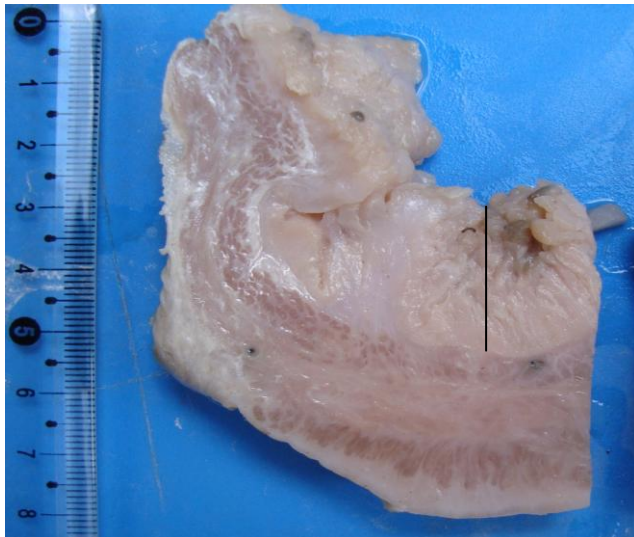


FIG. 20 - Corte transversal da parede da bexiga de bovino com hematúria enzoótica; marcado espessamento da parede (Bexiga 24). O traço evidencia áreas da mucosa com espessura de 2cm (Peça fixada).

Hematúria foi observada em 16 dos 90 casos (17,7%); o conteúdo variava desde um líquido moderadamente avermelhado até um grande volume de coágulos sanguíneos (Figura 21).

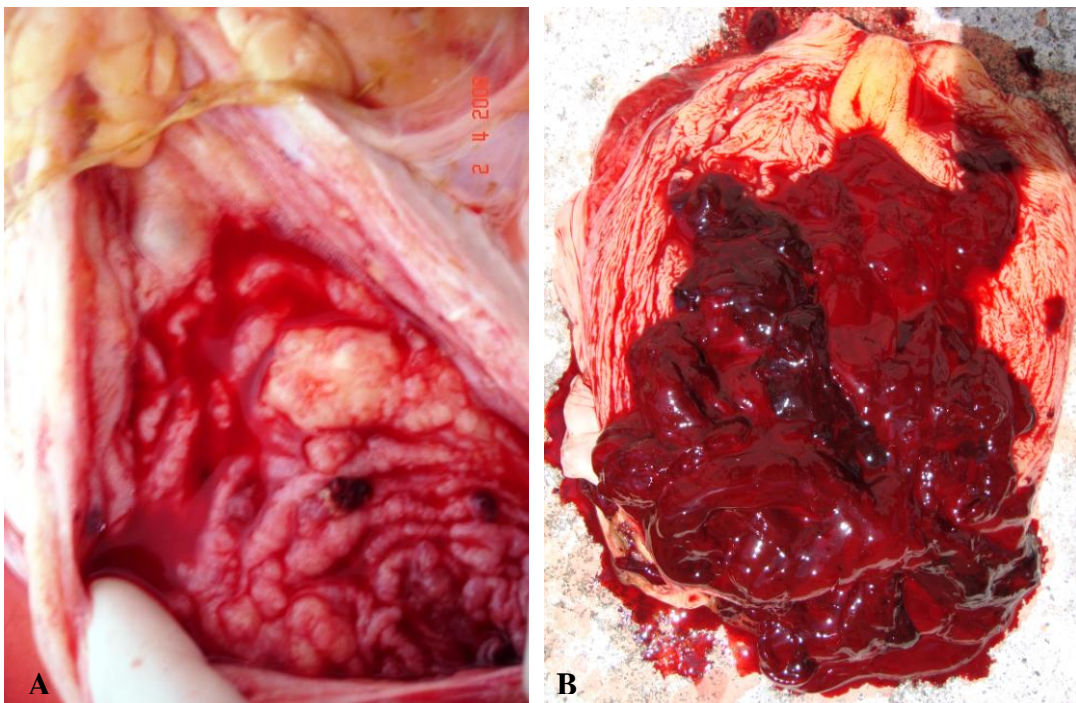


FIG. 21 - Bexigas de bovinos com hematúria enzoótica. A – Bexiga 25. Pequena quantidade de conteúdo hemorrágico; notar a irregularidade da mucosa e a presença de tumores. B – Bexiga 120. Grande quantidade de coágulos sanguíneos sobre a superfície mucosa.

Lesões hemorrágicas na mucosa foram encontradas em todas as bexigas avaliadas 90/90 (100%), eram mais frequentes no corpo da bexiga, seguido pela base e, em uma proporção bem menor, no fundo (Tabela 2, Figura 29). Caracterizaram-se por múltiplas petéquias, equimoses, hematomas até tumores hemorrágicos de aspecto variado: nodular, polipóide ou pedunculado, com superfície lisa ou levemente irregular e poucas vezes ulcerada. Em geral apresentavam coloração vermelho-enebecida, eventualmente vermelho-vivo, e variaram de poucos milímetros a 2cm, presentes em todos os casos de franca hematúria 16/16 casos (Figura 22).

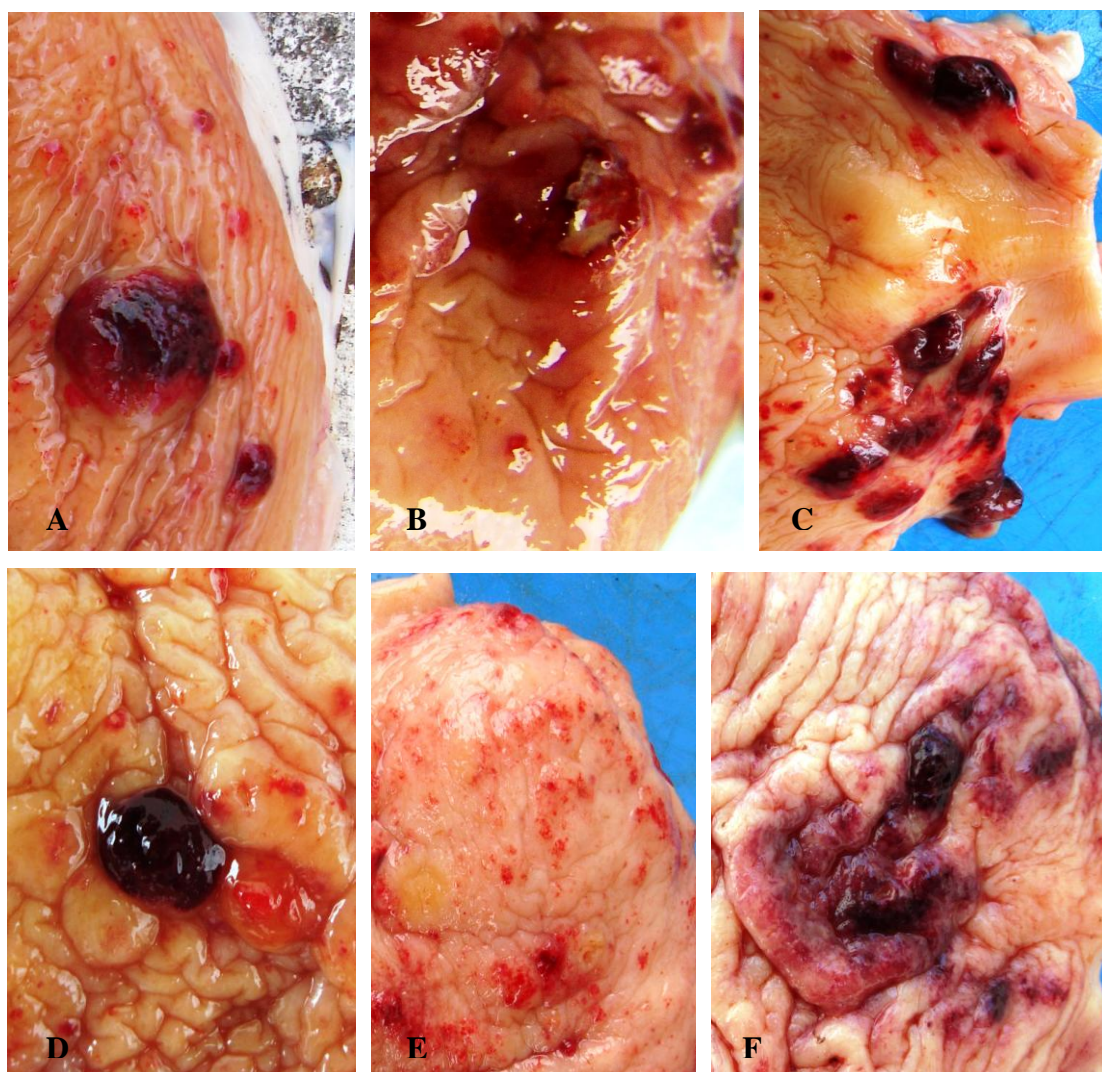


FIG. 22 - Lesões hemorrágicas na mucosa da bexiga de bovinos com hematúria enzoótica. A – lesão nodular hemorrágica com a superfície levemente irregular (1,3cm) (Bexiga 2). B - elevação hemorrágica ulcerada (1,0cm) (Bexiga 10). C – múltiplas elevações hemorrágicas (0,5 – 1,0cm) (Bexiga 91). D – pequeno nódulo hemorrágico (0,6cm) (Bexiga 94). E – petéquias e equimoses. (Bexiga 91). F – elevações hemorrágicas e equimoses (Bexiga121).

O **enrugamento anormal da mucosa**, difuso ou localizado, foi encontrado em 39/90 (43,3%) bexigas, com intensidades de leve a severa e era proporcional ao espessamento da parede e à proliferação polipóide da mucosa (Figura 23). O enrugamento foi mais comum no corpo, seguido pelo fundo e, em menor frequência, na base da bexiga.

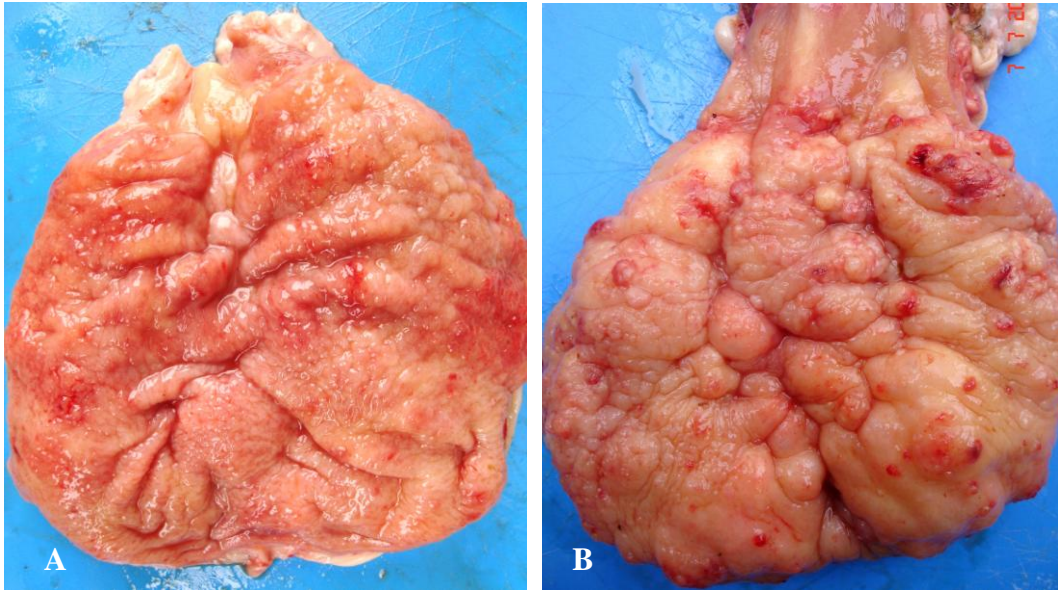


FIG. 23 - Bexigas de bovinos com hematúria enzoótica. A – Bexiga 39. Enrugamento difuso da mucosa. B – Bexiga 90. Enrugamento associado à proliferação nodular e polipóide da mucosa.

As **elevações polipóides** da mucosa foram encontradas em 28/90 (31,1%) bexigas, geralmente, múltiplas, ou individuais, com colorações esbranquiçada, amarelada e acobreada, levemente avermelhada, com tamanhos variados, de poucos milímetros a 1,0cm (Figuras 24 e 25) e foram mais frequentes no corpo e na base e em menor proporção no fundo.

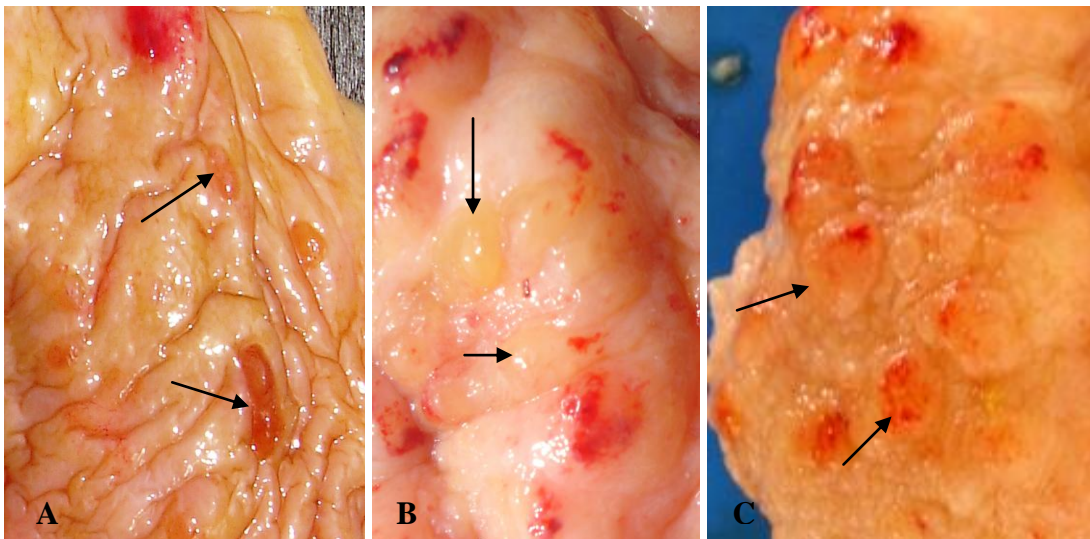


FIG. 24 – Bexigas de bovinos com hematúria enzoótica. Detalhes de elevações polipóides na mucosa da bexiga apontados pelas setas. A – Bexiga 2. Pequenos pólipos de cor acobreada (0,3 - 0,5cm). B - Bexiga 3. Elevações polipóides amareladas em contraste com lesões hemorrágicas (0,5cm). C - Bexiga 35. Múltiplas elevações polipóides na mucosa associadas a lesões hemorrágicas (0,5-0,8cm).

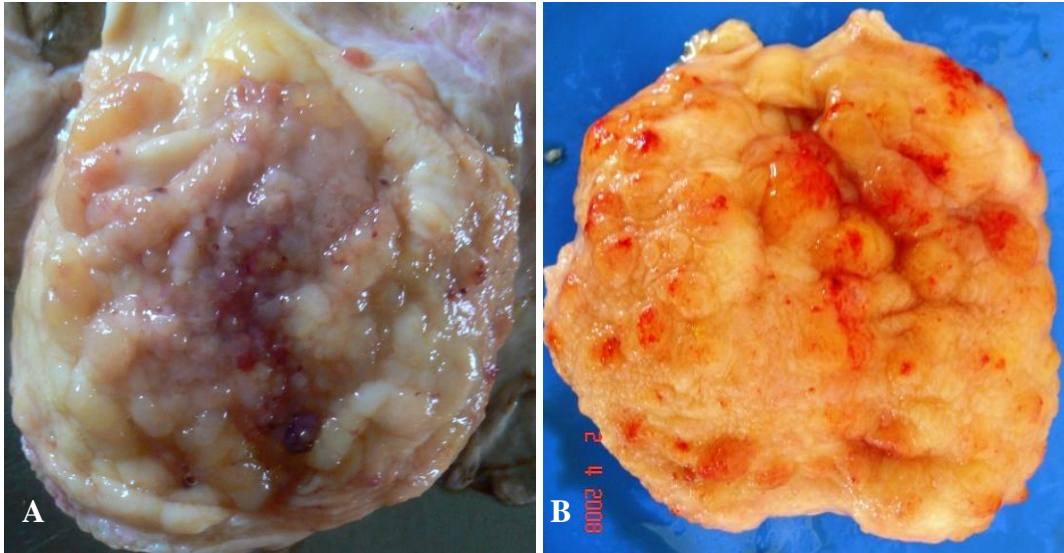


FIG. 25 – Bexigas de bovinos com hematúria enzoótica. A – Bexiga 24. Intensa proliferação polipóide e enrugamento difuso da mucosa. B – Bexiga 35. Proliferação polipóide e enrugamento difuso da mucosa.

Proliferações tumorais papiliformes foram evidenciadas em 27/90 bexigas (30%), com colorações de rosa avermelhado a acinzentado, eventualmente esbranquiçado, frequentemente com focos hemorrágicos e consistência friável nos exemplares com maior proliferação. Estes tumores estavam firmemente aderidos à mucosa ou pedunculados (Figura 26) e mediam poucos milímetros a 3,0cm. As lesões papiliformes foram mais frequentes no corpo, seguido pelo fundo e menos frequentes na base.

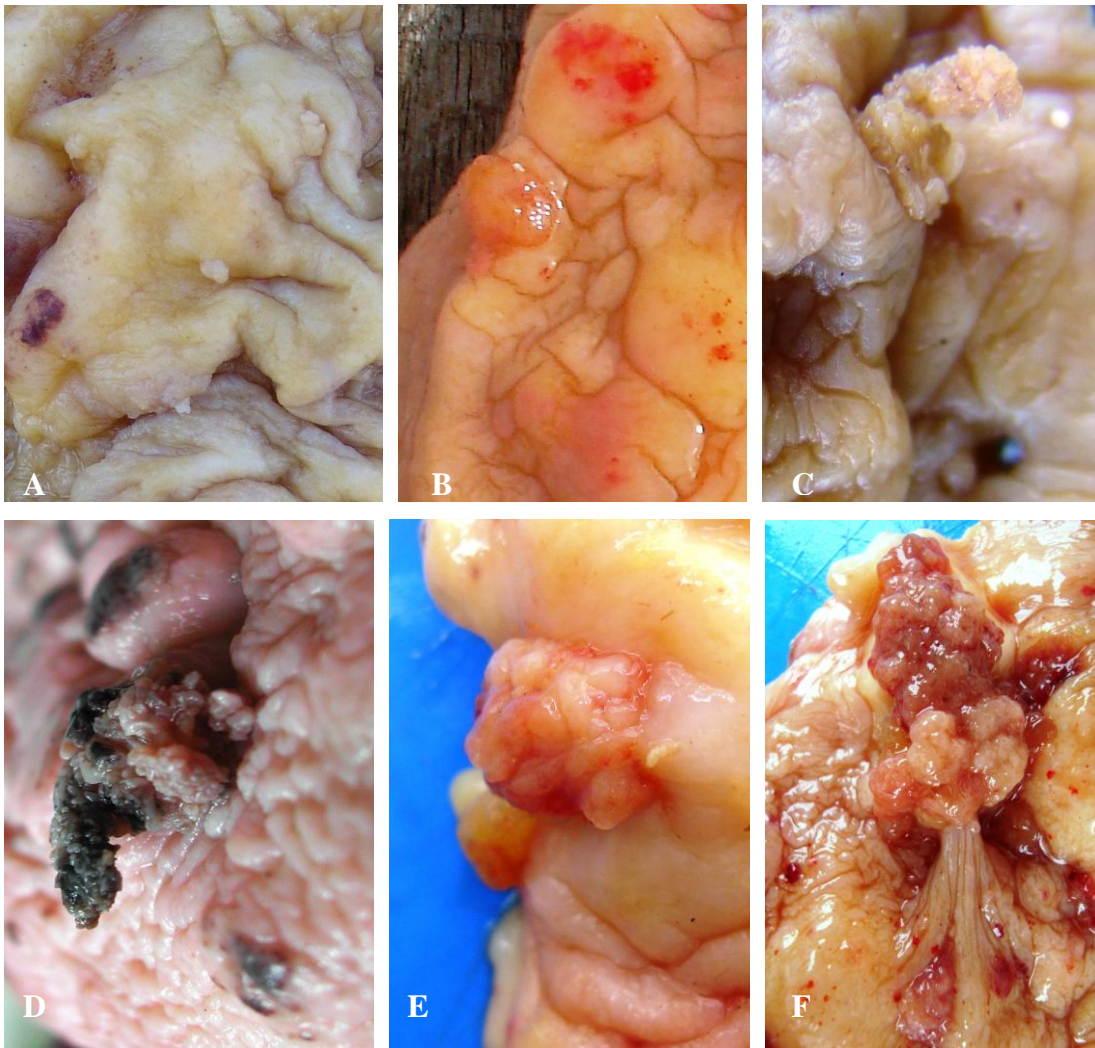


FIG. 26 - Bexigas de bovinos com hematúria enzoótica. Detalhes de proliferações papiliformes na mucosa da bexiga. A – Bexiga 1. Múltiplas proliferações papiliformes de poucos milímetros. B – Bexiga 1. Proliferação papiliforme solitária (0,4cm). C – Mesma lesão de B, após fixação; notar a diferença de cor e o aspecto irregular da superfície da lesão. D – Bexiga 13. Proliferação papiliforme após fixação com formol; notar as regiões enegrecidas, características de hemorragias (1,2cm). E – Bexiga 49. Lesão papiliforme firmemente aderida à mucosa (1,0cm). F – Bexiga 121. Proliferação papiliforme pedunculada (3,0cm).

Outras lesões tumorais na superfície da mucosa foram: **nódulos firmes** em 2/90 casos, eventualmente coalescentes, com superfície irregular e com focos hemorrágicos, firmemente aderidos à mucosa entre de 0,7cm a 2,0cm, no corpo da bexiga em ambos os casos; **elevações em placa** vistas em 3/90 casos, com superfície irregular, coloração amarelo-esbranquiçado, entre 1,2 - 2,3cm, também no corpo da bexiga em todos os casos. **Depressões irregulares**, associadas geralmente a placas ou nódulos coalescentes, com coloração esbranquiçada, foram evidenciadas em 2/90 casos e também no corpo da bexiga (Figura 27).

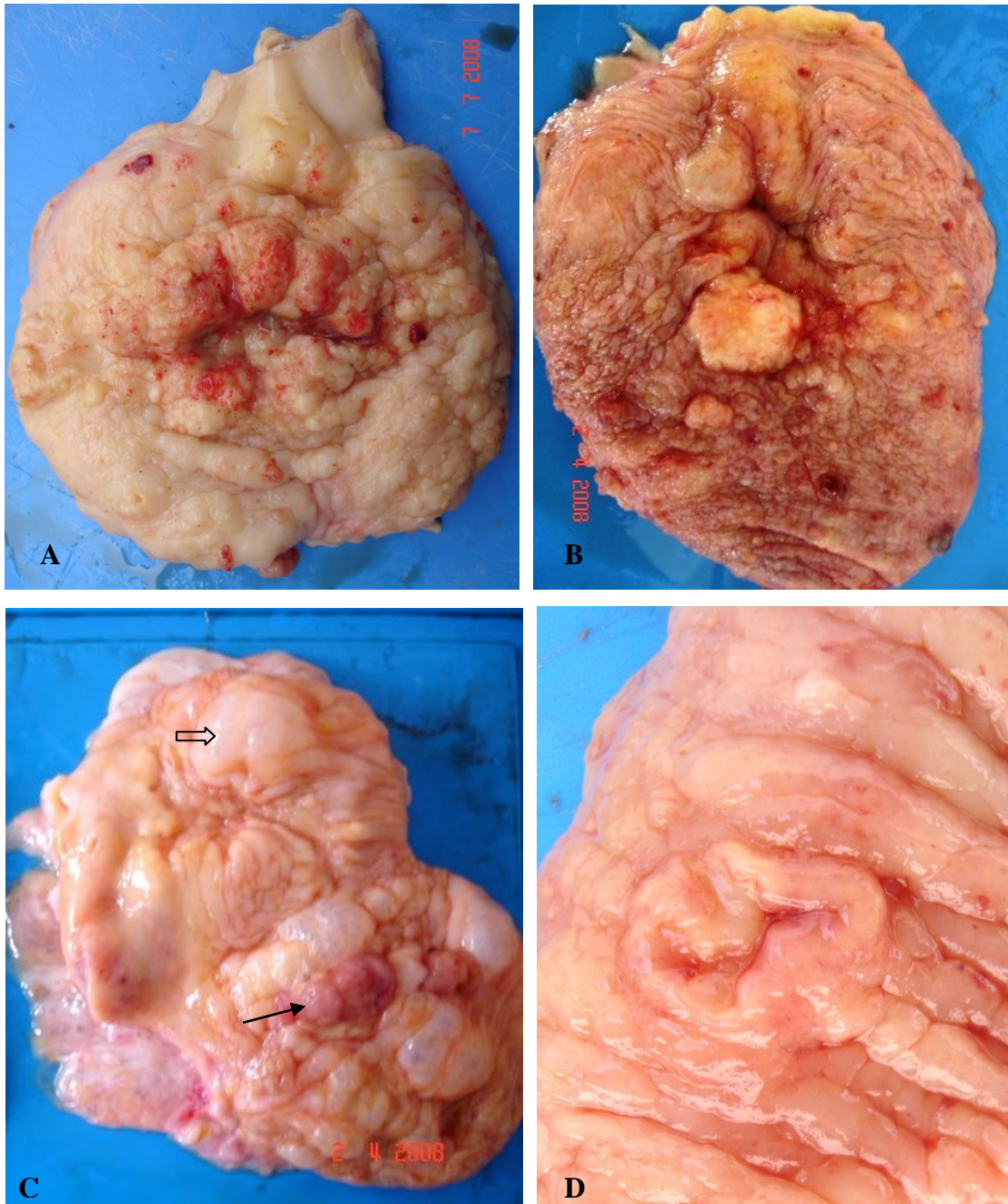


FIG. 27 - Bexigas de bovinos com hematúria enzoótica. A – Bexiga 40. Área de depressão, circundada por proliferações tumorais nodulares coalescentes, associadas a hemorragia. B – Bexiga 25. Nodulação irregular de consistência firme (1,7cm). C – Bexiga 43. Depressão na porção superior, e deformação da mucosa; as bolhas (seta vasada) são áreas de enfisema da mucosa e as proliferações com aspecto cárneo (seta) na parte inferior são proliferações papiliformes. D – Bexiga 121. Elevação tumoral em placa com centro deprimido e consistência firme (1,2 cm).

Outras lesões associadas aos casos estudados foram tumores bilaterais em ureter, que obstruíam e causavam hidronefrose, e três casos de CVDS (Figura 28).

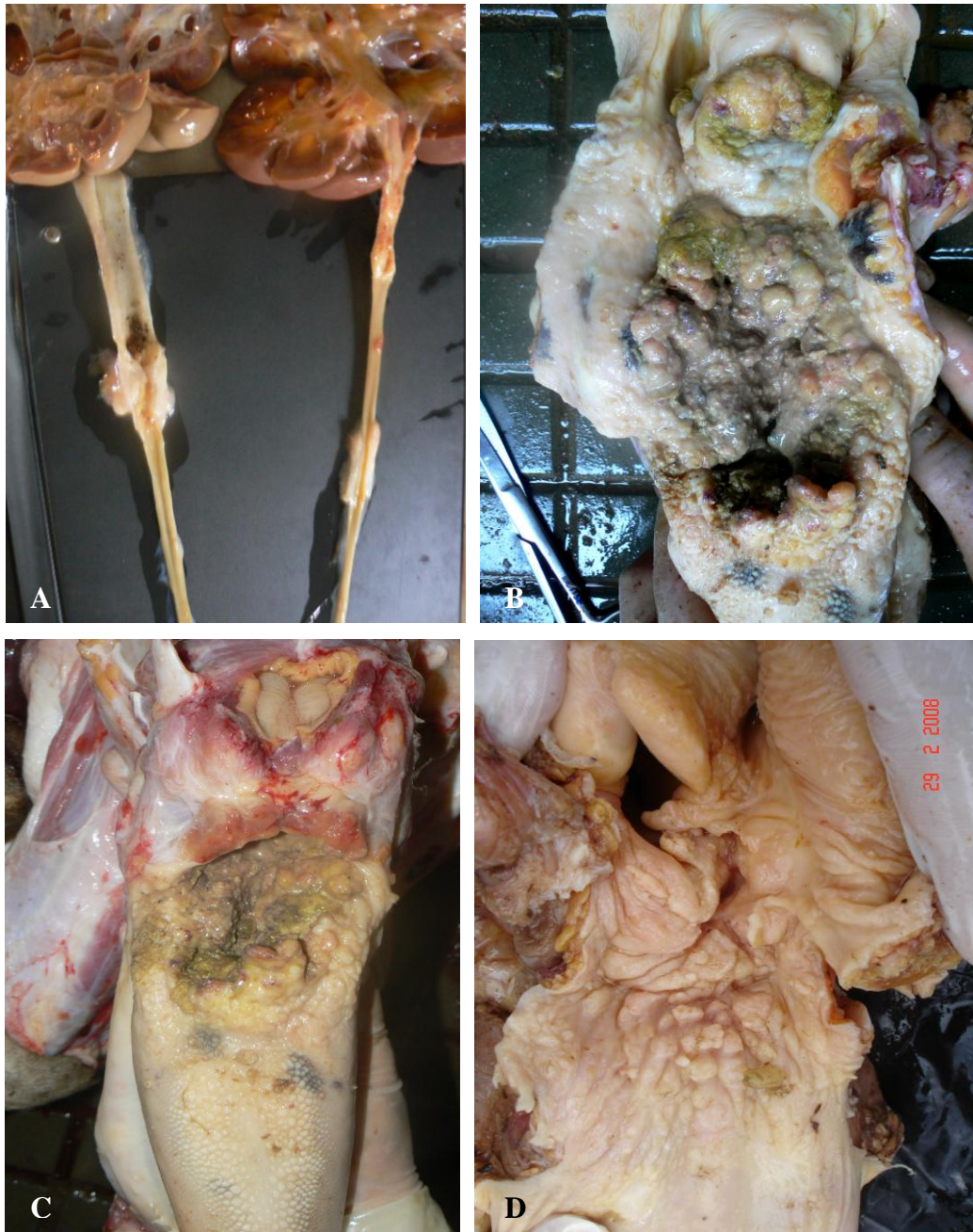

FIG. 28 Lesões associadas a casos de hematuria enzoótica bovina. A – caso da Bexiga 24. Tumores na parede do ureter e hidronefrose. B – mesmo caso de A, CVDS na base da língua e faringe, ulcerada e necrótica, com proliferações tumorais e comprometimento da epiglote. C – Visão panorâmica da figura B com evidente comprometimento da base da língua. D – caso da Bexiga 23. Acentuada irregularidade do assoalho da faringe e deformação da epiglote.

TAB. 2 Frequência das lesões macroscópicas em relação à posição anatômica na bexiga.

Tipo de Lesão	BASE	CORPO	FUNDO
Lesões hemorrágicas	59/90 (65,5%)	90/90 (100%)	38/90 (42,2%)
Enrugamento	19/90 (21,1%)	38/90 (42,2%)	28/90 (31,1%)
Tumores hemorrágicos	21/90 (23,3%)	27/90 (30%)	6/90 (6,6%)
Tumores polipóides	17/90 (18,8%)	23/90 (25,5%)	9/90 (10%)
Tumores papiliformes	4/90 (4,4%)	23/90 (25,5%)	6/90 (6,6%)
Tumores nodulares	0/90	2/90 (2,2%)	0/90
Tumores em placa	1/90 (1,1%)	3/90 (3,3%)	0/90
Depressões	0/90	2/90 (2,2%)	0/90

* A região mais afetada está sombreada e os valores mais significativos marcados em negrito.

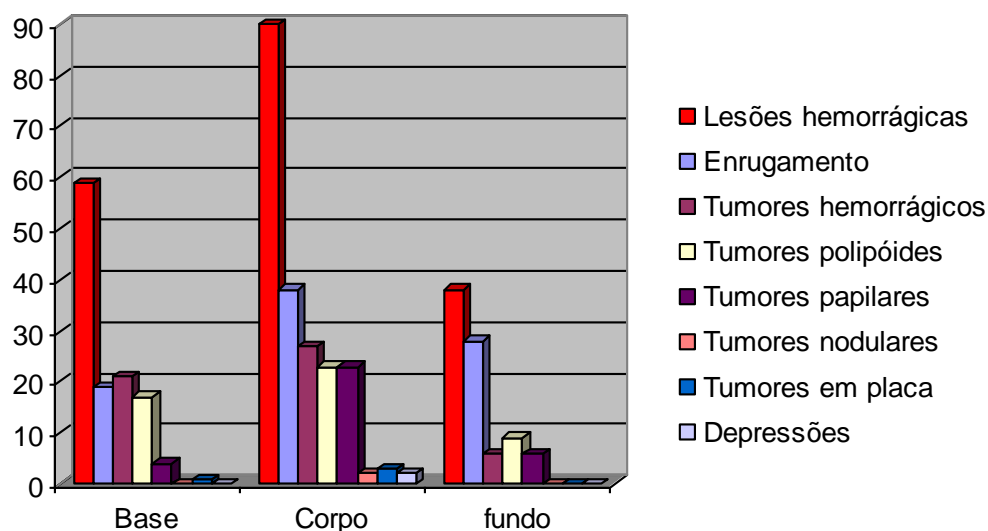


FIG. 29 Frequência das lesões macroscópicas em relação à posição anatômica da bexiga (valores absolutos).

4.3. Características Microscópicas

4.3.1 Alterações não-neoplásicas

Nas bexigas avaliadas foram encontradas alterações não-neoplásicas em 100% das bexigas, acompanhadas ou não de processos neoplásicos, e com intensidade variada.

Displasia urotelial foi encontrada em 85/90 (94,4%) casos (Figura 30), mais frequentemente grau II e III. As displasias foram encontradas em proporção semelhante na base e no corpo e em menor escala no fundo (Tabela 3, Figura 31). As características morfológicas mais frequentes nos processos displásicos foram a desorganização das camadas uroteliais com perda da orientação normal das células, pleomorfismo celular e atipias nucleares. Atipias de núcleo variaram desde hiper Cromasia com núcleos pequenos e angulares

a núcleos grandes, redondos, vesiculares, com cromatina frouxa, grosseira e um nucléolo evidente. Vacúolos citoplasmáticos com tamanhos duas ou três vezes superiores ao do núcleo, contendo grande quantidade de substância hialina mucinóide, aspecto semelhante ao descrito por Murphy et al. 2004, como “*lumina-like cell's*” (Figura 29) foram encontradas no urotélio, em especial em casos de displasia grau III.

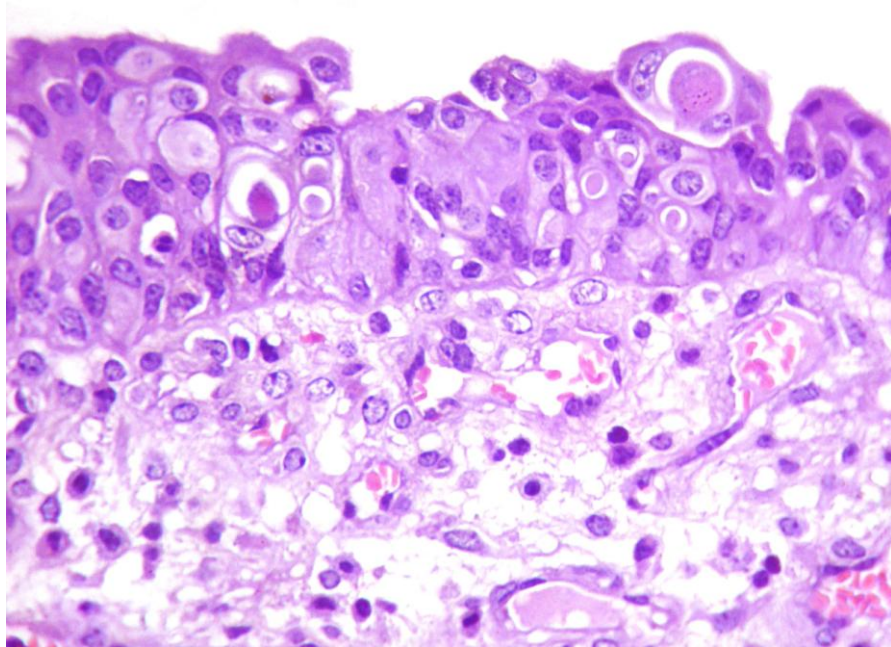


FIG. 30 - Bexiga de bovino com hematúria enzoótica. Bexiga 3. Urotélio displásico grau III; notar a presença de proeminentes vacúolos citoplasmáticos contendo substância hialina “*lumina like cell's*”. (HE, obj. 40). Comparar com a FIG 12.

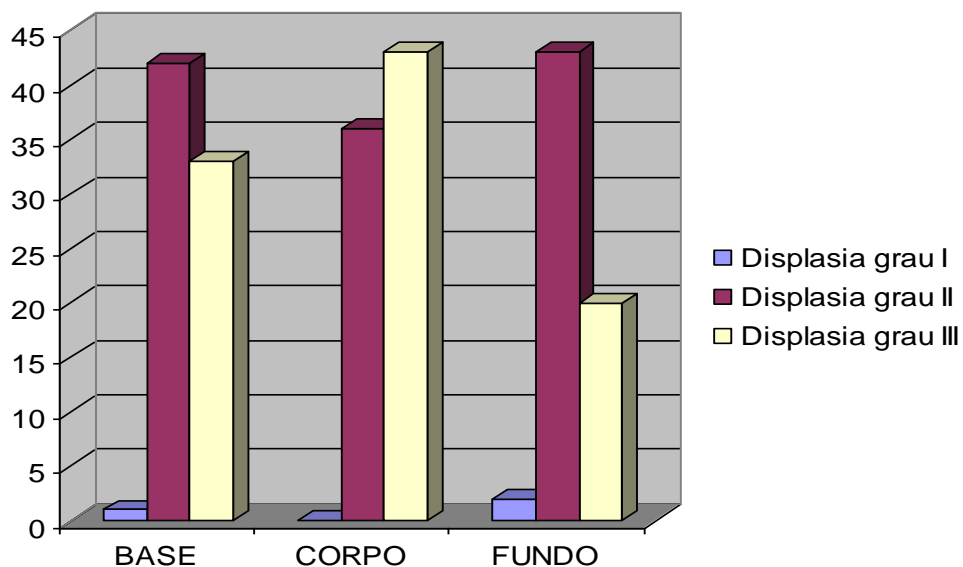


FIG. 31 Frequência das displasias uroteliais em relação à posição anatômica na bexiga (valores absolutos).

Microcistos uroteliais, contendo ou não material eosinofílico a basofílico, também com aspecto de mucina, foram vistos com frequência associados ao grau III de displasia.

Processos proliferativos não-neoplásicos do urotélio (Figura 32) foram descritos como hiperplasia, ninhos de Brunn e proliferações micropapilares.

As hiperplasias foram encontradas em um padrão multifocal quase sempre associadas à displasia nos graus II ou III, com formações que excediam até 20 camadas de células.

Os ninhos de Brunn foram mais frequentes na base e no corpo da bexiga e sua intensidade, mais acentuada na base, foi proporcional à do processo inflamatório presente (Tabela 3, Figura 35). Nestes casos a displasia não estava sempre presente, mas podia ser demasiada e estar acompanhada de CIS (Figura 33).

As proliferações micropapilares do urotélio foram consideravelmente menos frequentes que as demais, quase sempre associadas a casos com displasia graus II e III e à presença de tumores papiliformes na bexiga.

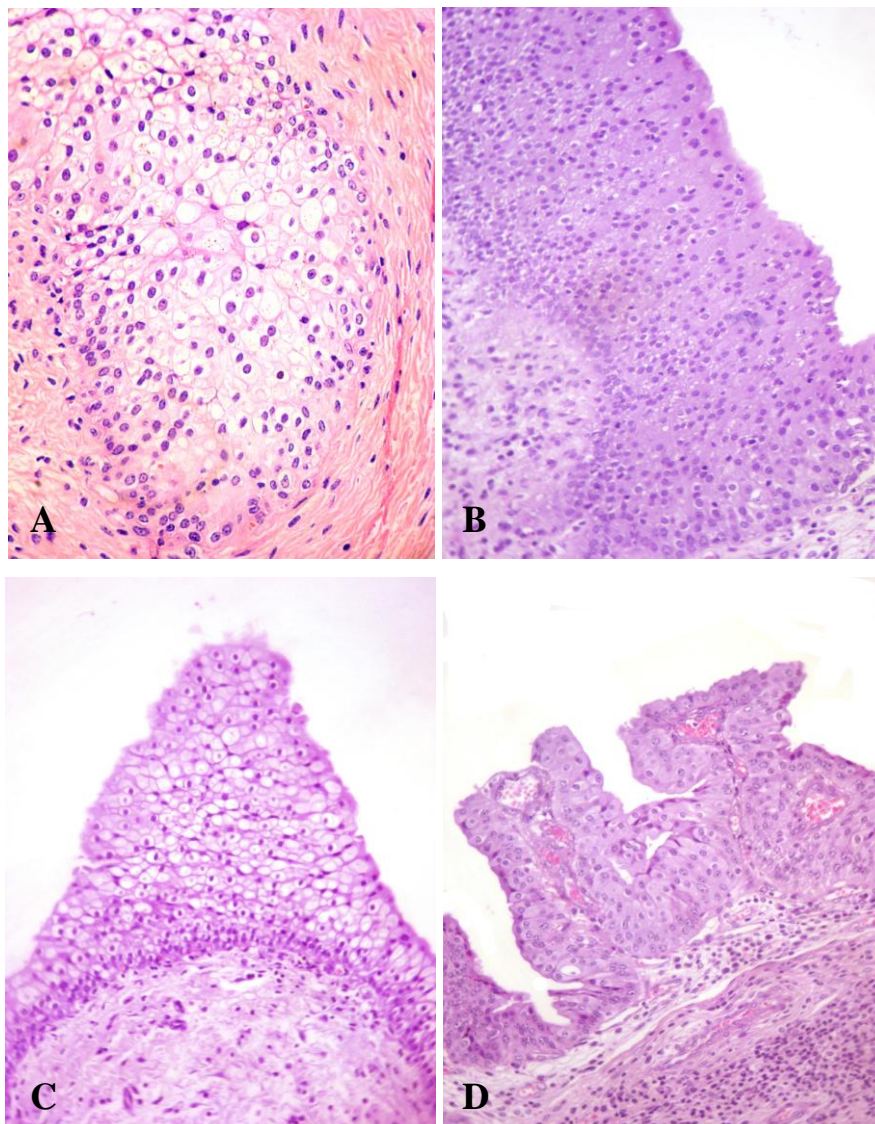


FIG. 32 - Bexigas de bovinos com hematuria enzoótica. A - Bexiga 125. Projeção hiperplásica do urotélio na lâmina própria em forma de ninho de Brunn; notar moderada displasia e metaplasia em células claras. B - Bexiga 06 e C - Bexiga 18. Hiperplasia urotelial com 20 ou mais camadas celulares. D - Bexiga 02. Proliferação hiperplásica micropapilar (HE, obj. 25).

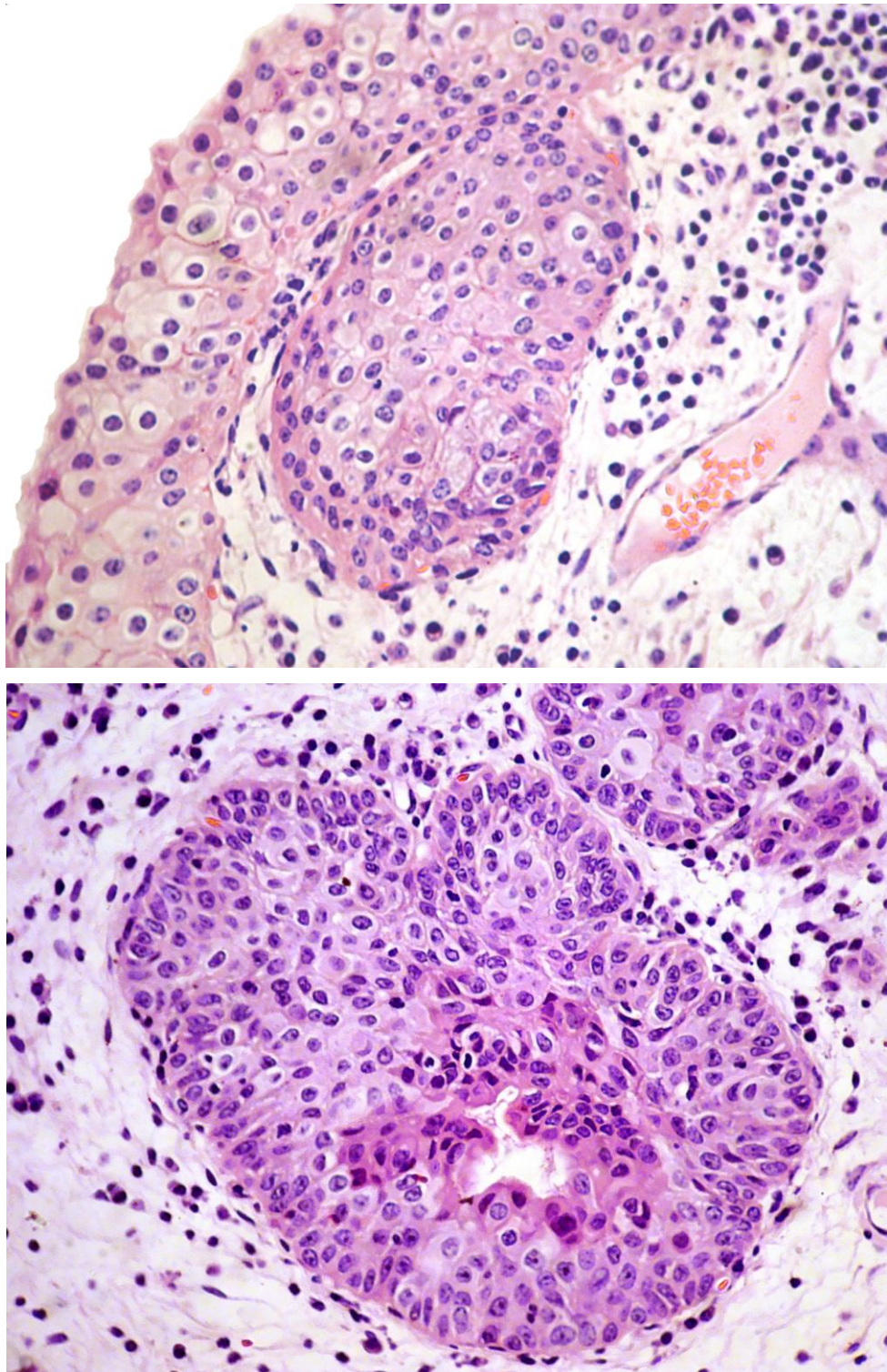


FIG. 33 - Bexigas de bovinos com hematúria enzoótica. A – Bexiga 14. Ninho de Brunn, notar a presença de lâmina basal íntegra. B - Bexiga 93. Ninho de Brunn na lâmina própria com degeneração e necrose celular central, início da formação de um poro que mais tarde se transformará em cistite cística (HE, obj. 40).

Cistite cística foi encontrada em 44/90 (48,8%) casos, e era mais frequente no corpo da bexiga, na maioria das vezes, associada à presença de grandes quantidades de ninhos de Brunn, displasia grau III, CIS e processos inflamatórios severos (Figura 34).

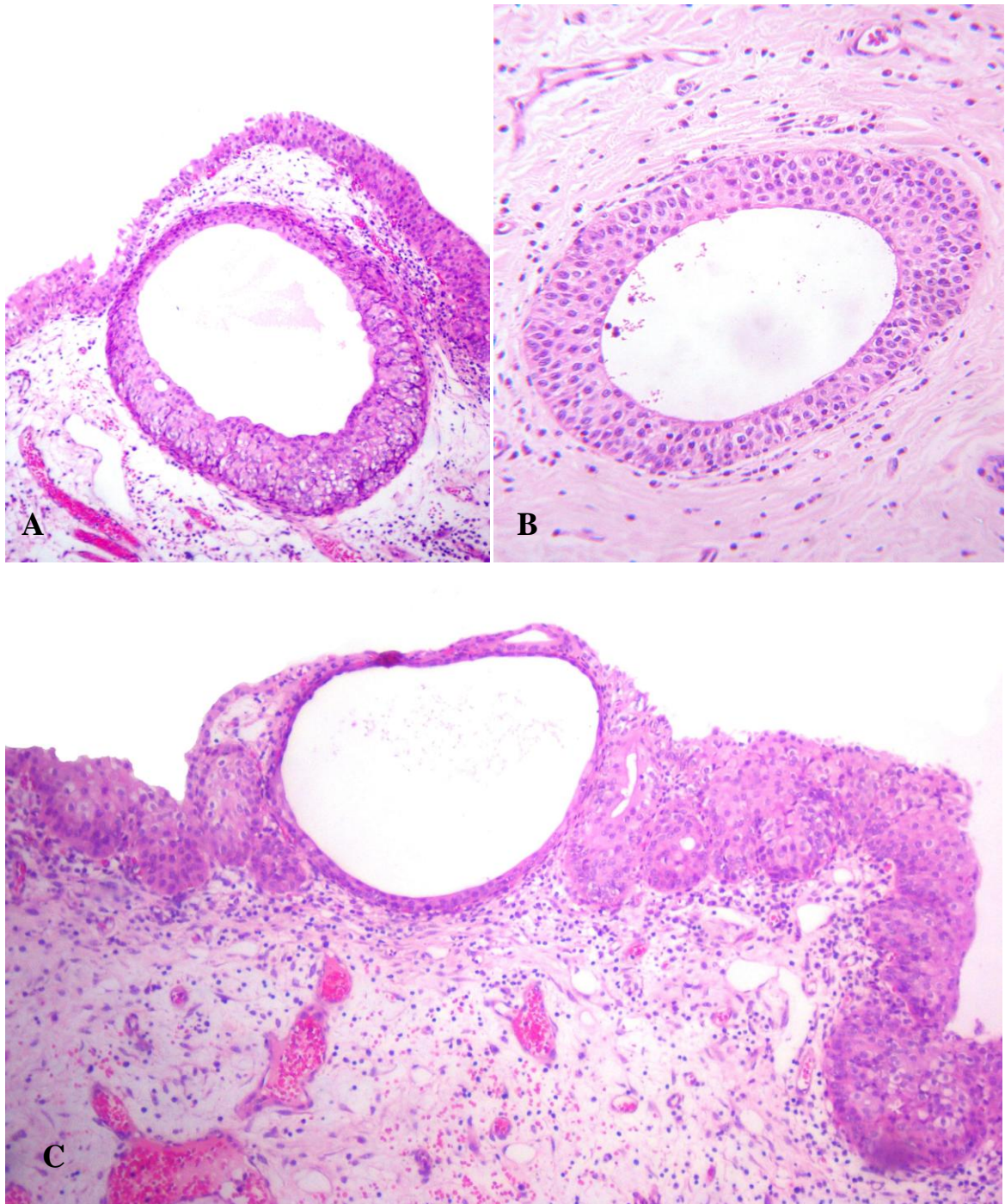


FIG. 34 - Bexigas de bovinos com hematúria enzoótica. A e B – Bexiga 90. Formações císticas na lâmina própria, sem relação direta com o urotélio, contendo substância hialina. C – Bexiga 90. Cistite cística, diretamente relacionada ao urotélio contendo substância hialina; notar o achatamento do epitélio urotelial que reveste o cisto, provavelmente devido ao aumento da pressão interna (HE, obj. 10).

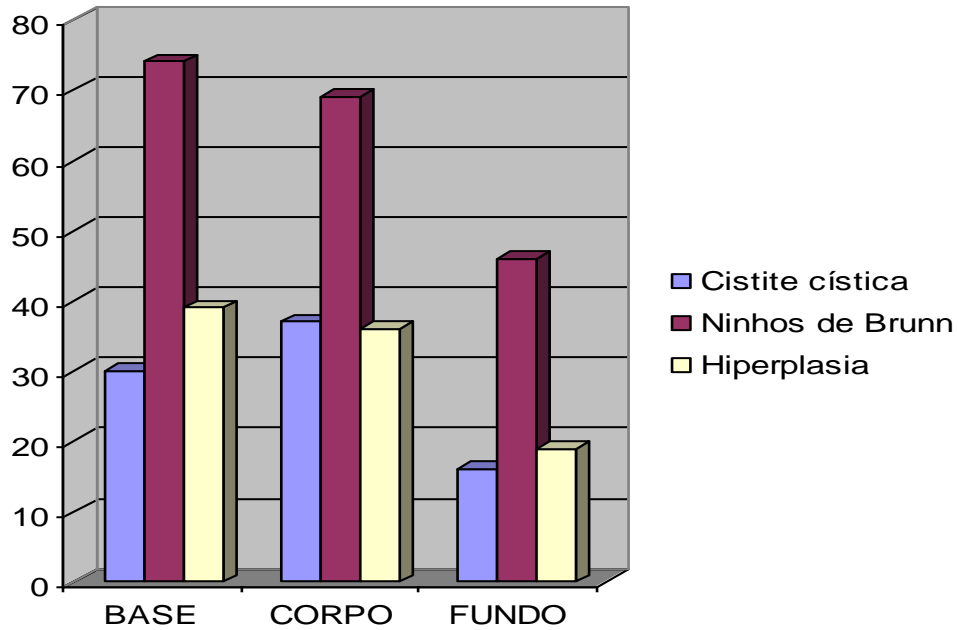


FIG. 35 Frequência dos processos hiperplásicos e da cistite cística em relação à posição anatômica na bexiga (valores absolutos).

Alterações metaplásicas do urotélio foram relativamente frequentes em 69/90 casos (76,6%); em 66 destes casos havia metaplasia em células claras (73,3%), encontrada tanto na camada urotelial como em ninhos de Brunn, geralmente multifocal, e acompanhada de displasia (Figura 36). A metaplasia em células claras estava presente também em casos de CIS e nestes casos era classificada como diferenciação em células claras. Outros tipos de metaplasia encontrados foram: metaplasia escamosa (Figura 37) 14/90 (15,5%), cistite glandular (Figura 38 A) 10/90 (11,1%), metaplasia intestinal (Figura 38 B) 6/90 (6,6%) e em células de Paneth 1/90 (1,1%), sempre associadas à presença de lesões graves e com incidências maiores na base e no corpo (Tabela 3, Figura 39).

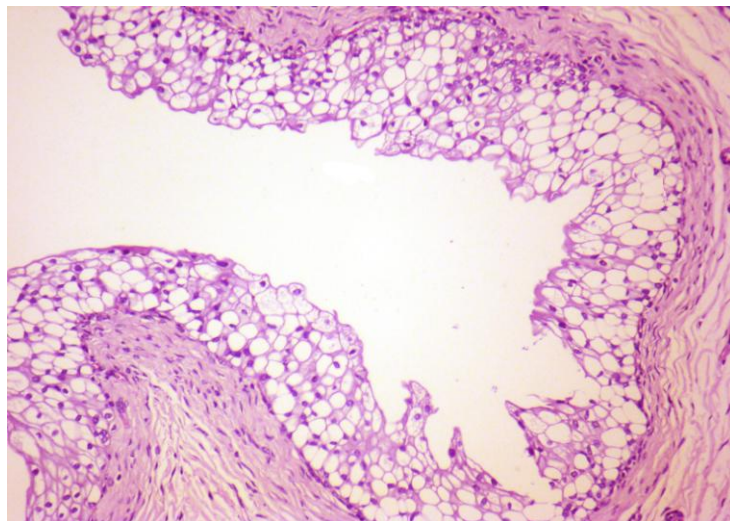


FIG. 36 - Bexiga de bovino com hematuria enzoótica. Bexiga 25. Metaplasia em células claras no urotélio (HE, obj. 40).

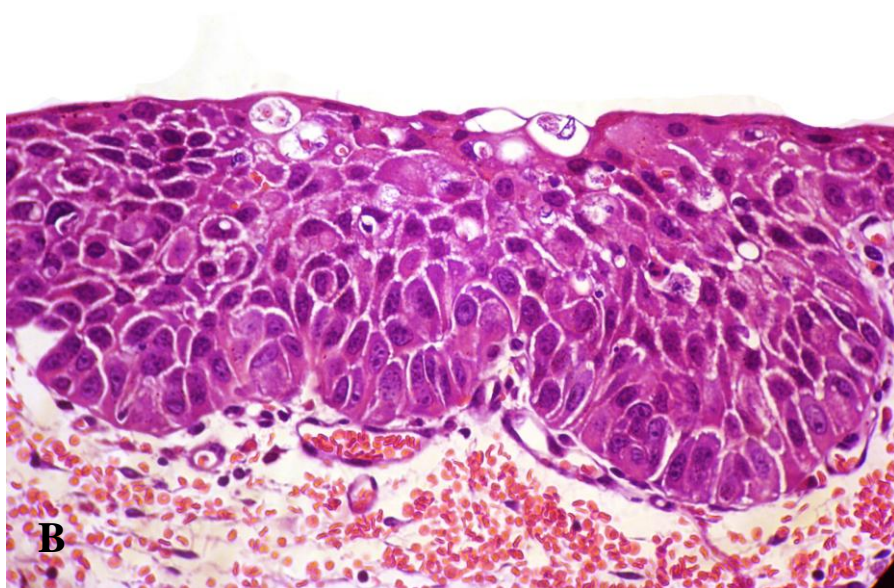
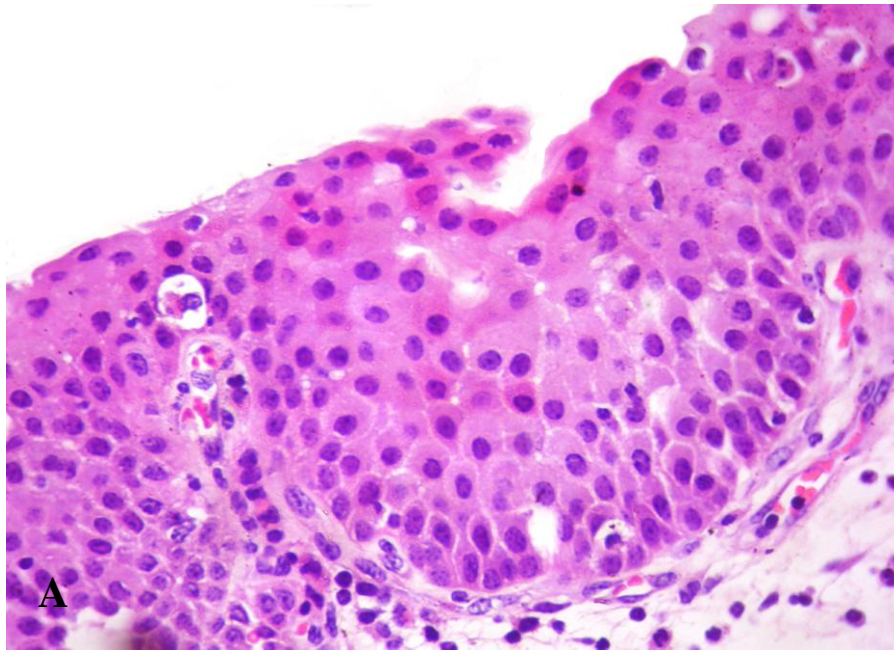


FIG. 37 - Bexigas de bovinos com hematúria enzoótica. A - Bexiga 93. Metaplasia escamosa do urotélio, ainda incipiente. B – Bexiga 88. Notar, em um processo mais severo, a evidência do espaço extracelular, maior eosinofilia citoplasmática e hiperchromasia nuclear. O alto grau de displasia e diferido de um carcinoma *in situ* pela orientação prismática remanescente, em especial na lâmina basal (HE, obj. 40).

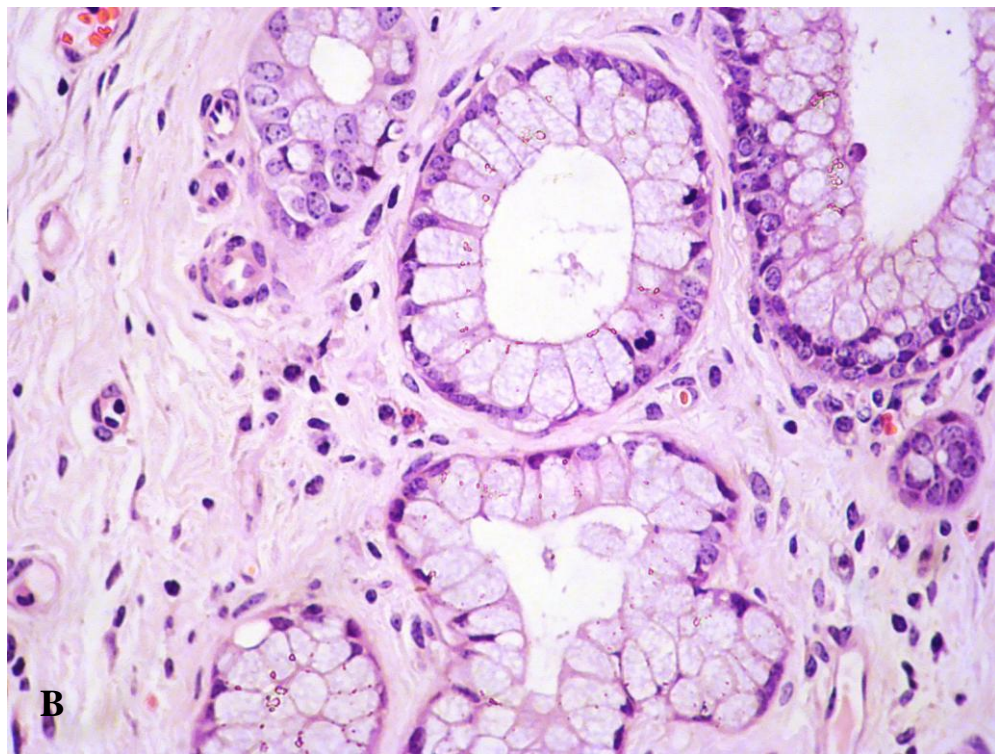
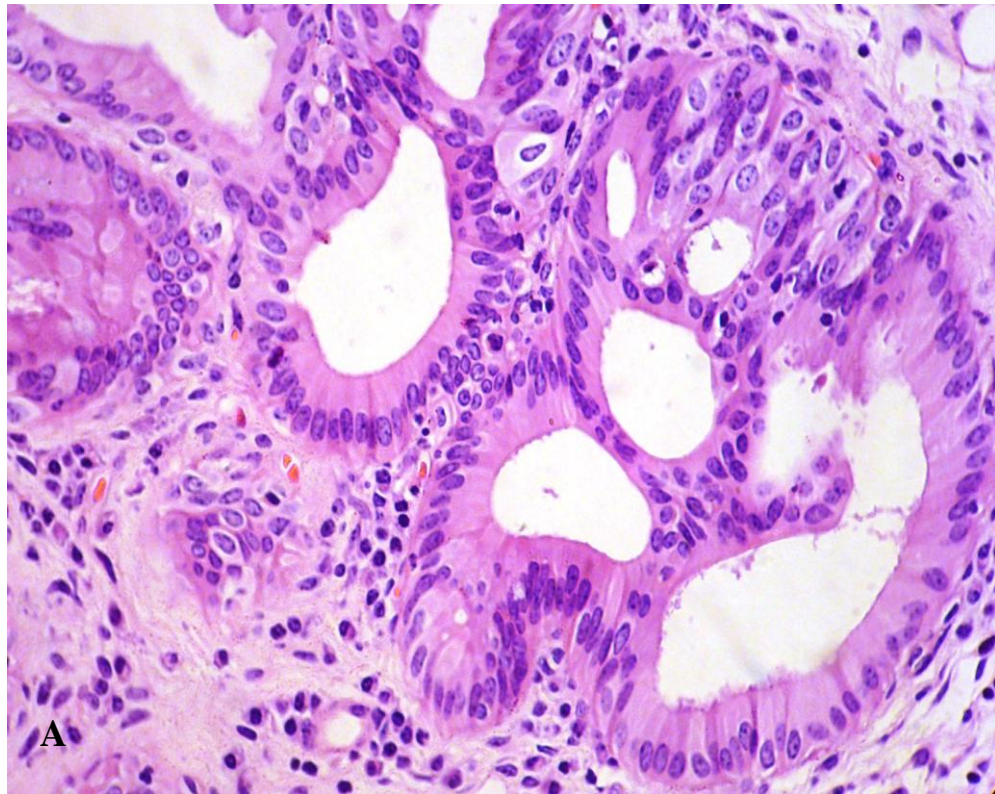


FIG. 38 - Bexigas de bovinos com hematúria enzoótica. Processos metaplásicos do urotélio. A – Bexiga 93. Cistite glandular. B – Bexiga 126. Metaplasia intestinal (HE, obj. 40).

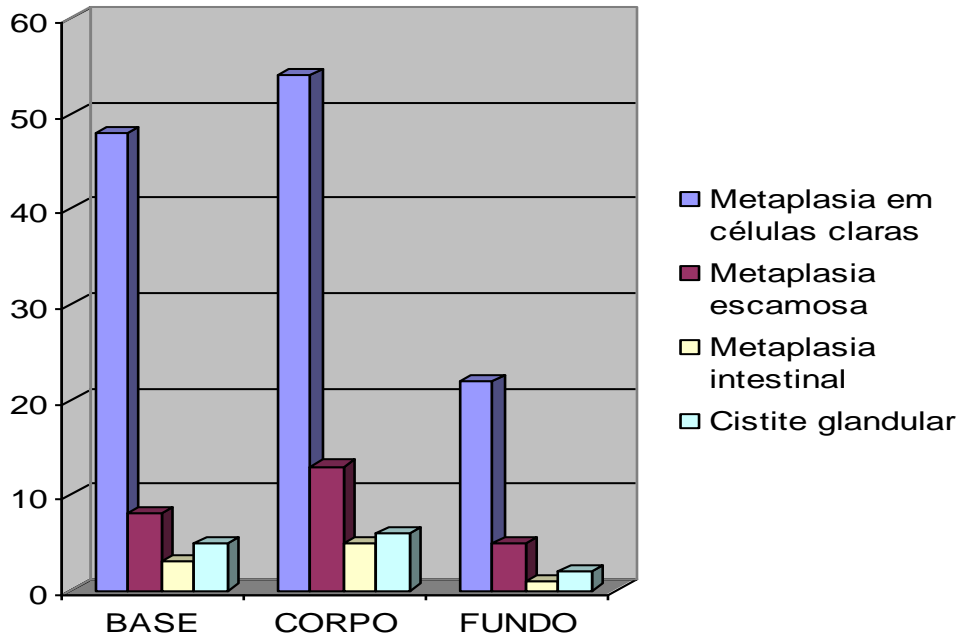


FIG. 39 Frequência das metaplasias uroteliais em relação à posição anatômica na bexiga (valores absolutos).

Processos inflamatórios foram vistos em todos os casos, desde leve infiltrado linfoplasmocitário difuso a múltiplos e proeminentes focos linfocíticos ao redor de vasos sanguíneos ou de proliferações neoplásicas, restritos à lâmina própria e muitas vezes justapostos ao urotélio displásico ou carcinomatoso, logo abaixo da lâmina basal do urotélio íntegro ou não. Nestes casos a severidade destas lesões, associada a um caráter multicêntrico, tornava a lâmina própria semelhante a um tecido linfóide com múltiplos focos linfóides ativos, que se assemelha à cistite folicular (Tabela 3, Figura 40).

Infiltrados mononucleares difusos, constituídos por grande número de plasmócitos reativos, com proeminentes corpúsculos de Russel, foram vistos associados ou não a casos de cistite folicular. Nos casos de maior severidade inflamatória foi possível perceber, com frequência, a presença de leucocitoestase caracterizada por densos agrupamentos linfóides dentro de vasos linfáticos ou sanguíneos; nestes casos o edema da lâmina própria era marcado.

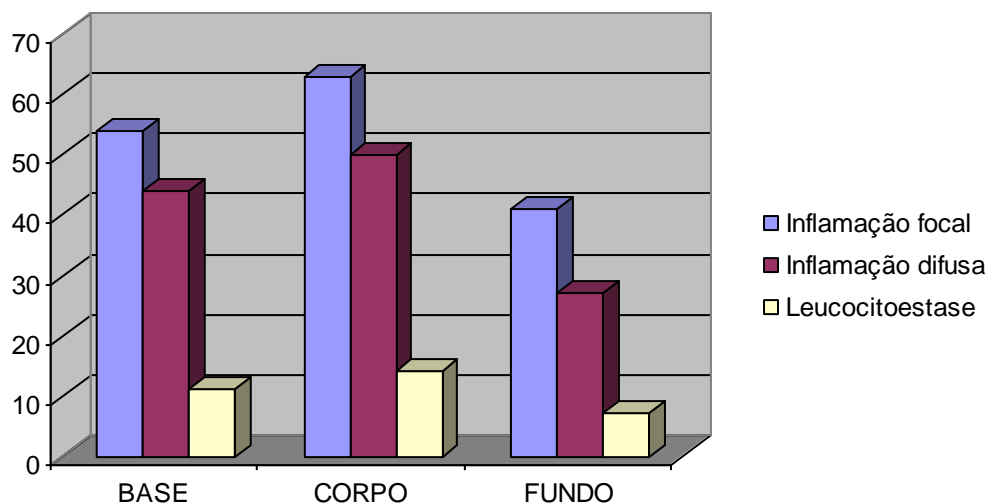


FIG. 40 Frequência dos processos inflamatórios em relação a sua posição anatômica na bexiga (valores absolutos).

Alterações em vasos sanguíneos ocorreram em 65/90 (72,2%) casos e caracterizaram-se por proliferações difusas ou multifocais na lâmina própria, eventualmente, com aspecto imaturo (Figura 41 A). Em muitos casos, havia proliferação de pequenos capilares caracteristicamente perpendiculares à orientação de grandes áreas de fibrose que se estendiam ao longo da lâmina própria (Figura 42 A), mas em geral, as proliferações vasculares não exibiam qualquer padrão organizacional (Figura 42 B) e eram constituídas por capilares, arteríolas e vênulas.

As proliferações de vasos sanguíneos eram comuns e proeminentes no estroma dos pólipos, mas também foram encontradas justapostas à lâmina basal do urotélio displásico (Figura 41 B). Ademais, essas proliferações foram mais frequentes no corpo da bexiga, seguido pela base e pelo fundo (Tabela 3, Figura 43).

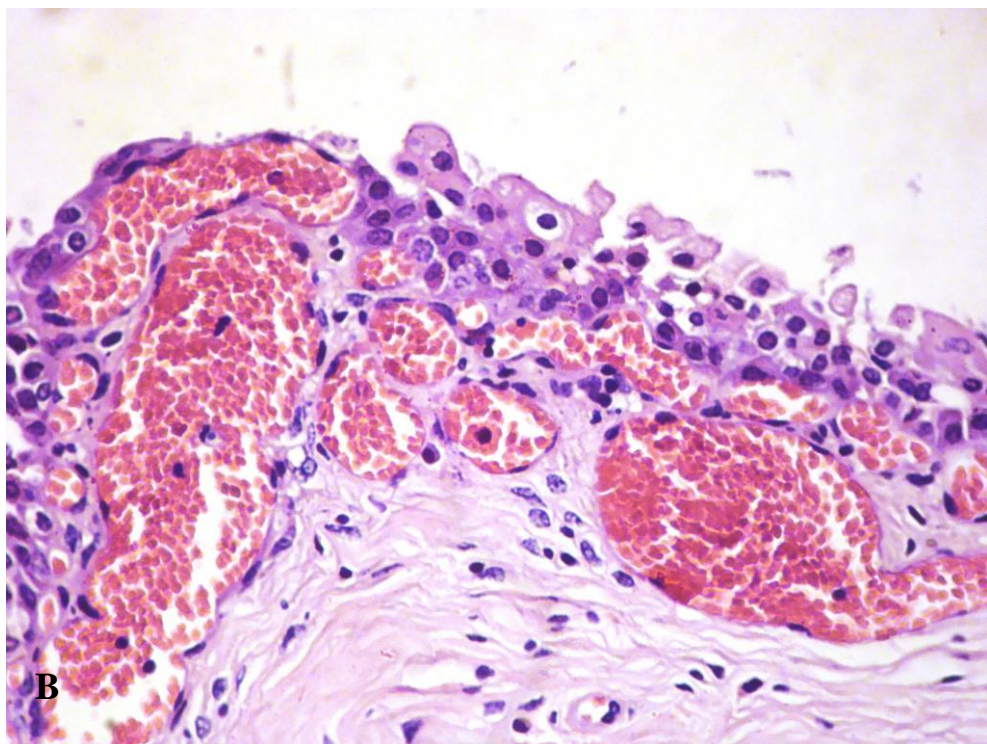
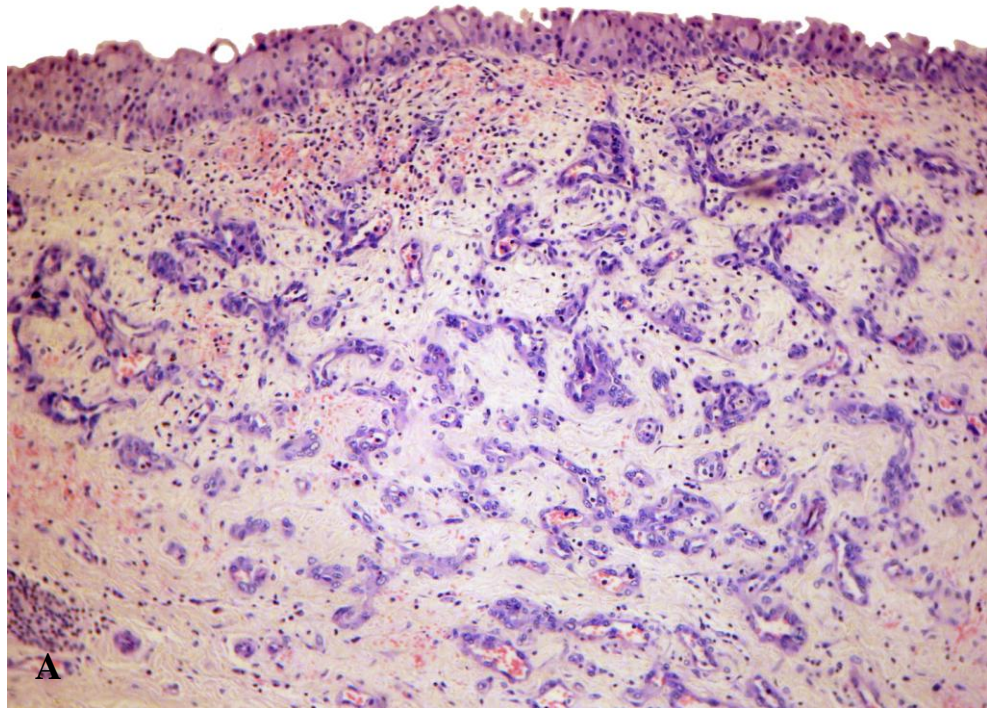


FIG. 41 - Bexigas de bovinos com hematúria enzoótica. Proliferações vasculares não-neoplásicas. A – Bexiga 2. Proliferação angioblástica imatura na lâmina própria, de caráter multifocal tanto no corpo quanto na base, exibindo boa diferenciação celular e ausência de modificação do estroma adjacente, fatores que a diferenciam do hemangioma capilar (HE, obj. 10)., Bexiga 63. Proliferação vascular justaposta ao urotélio (HE, obj. 40).

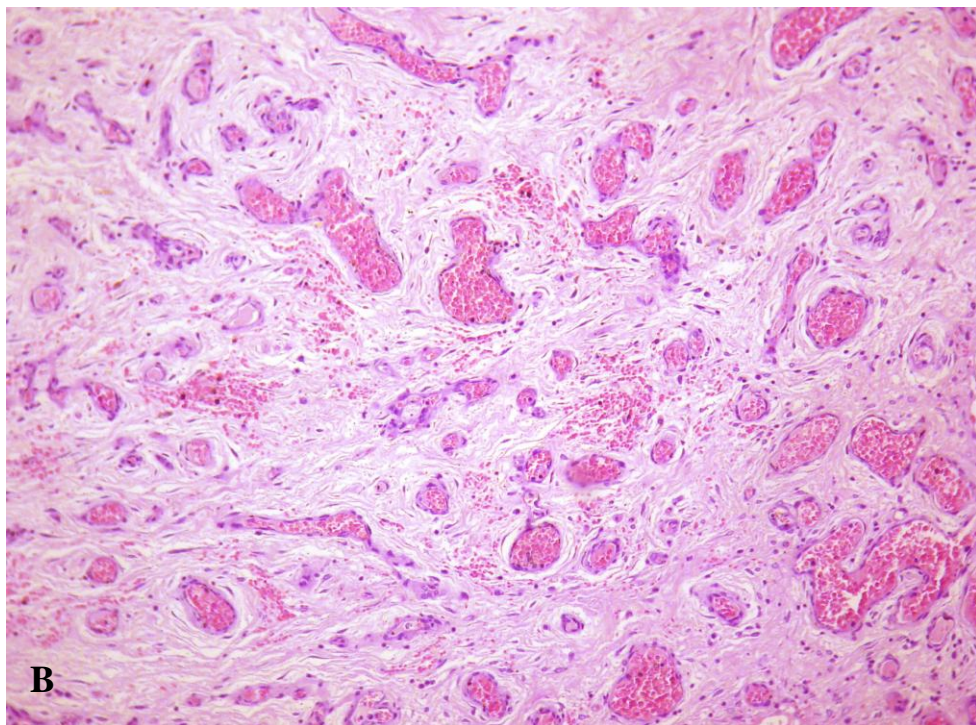
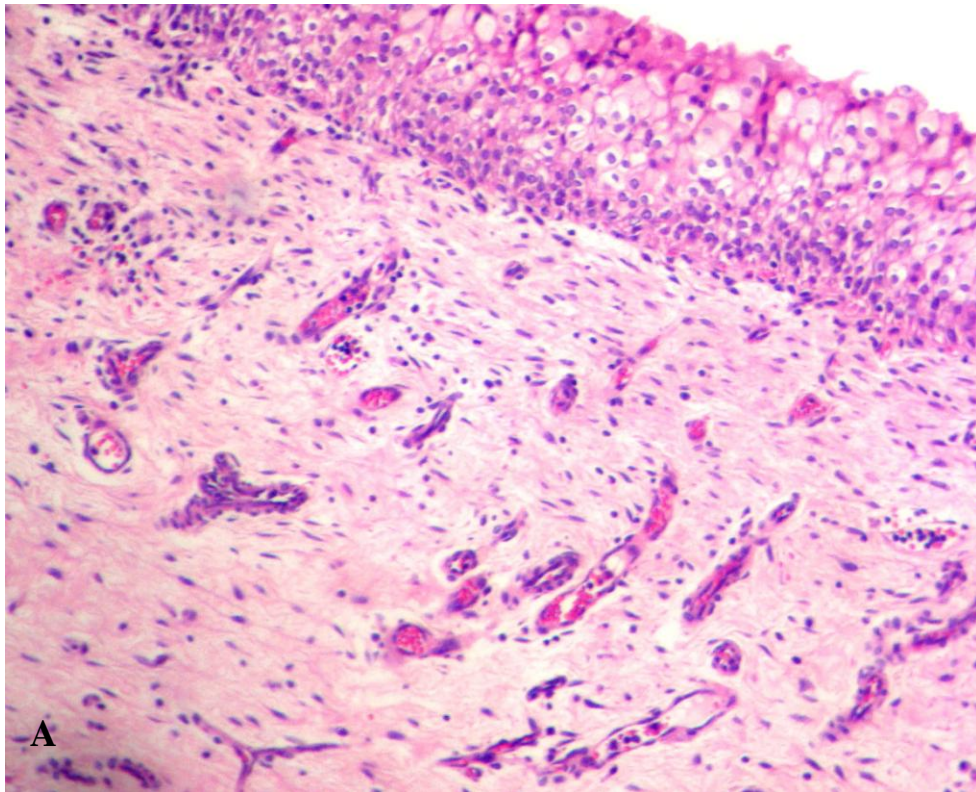


FIG. 42 - Bexigas de bovinos com hematúria enzoótica. Proliferações vasculares não-neoplásicas na lâmina própria. A – Bexiga 95. Orientação perpendicular à proliferação fibroblástica. B – Bexiga 3. Ausência de orientação aparente, dilatação vascular e proliferação fibroblástica perivascular difusa ao longo de toda a lâmina própria (esta lesão ocorria em vários fragmentos do corpo e da base dessa bexiga) (HE, obj. 10).

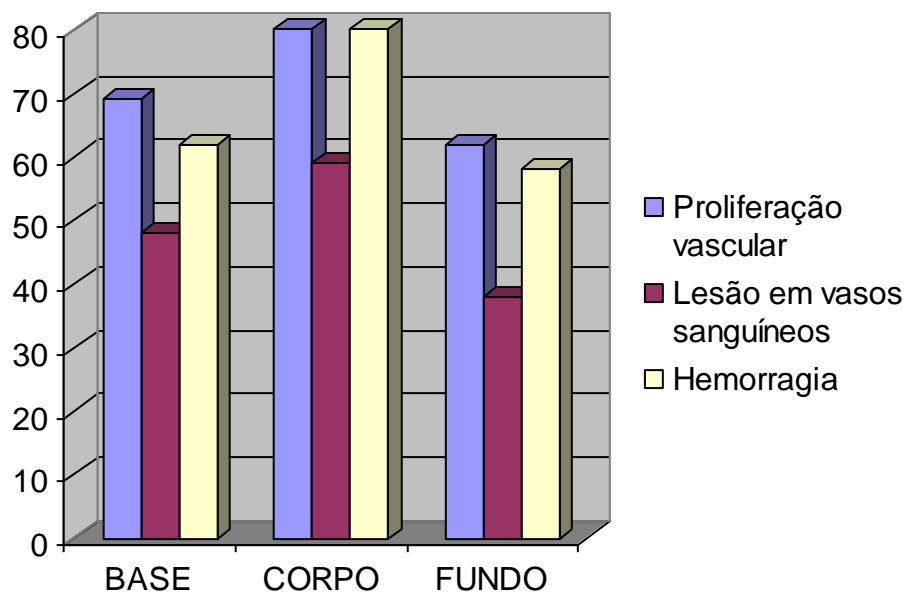


FIG. 43 Frequência das alterações vasculares em relação à posição anatômica da bexiga (valores absolutos).

Os vasos sanguíneos da lâmina própria apresentavam padrões de alterações característicos para cada tipo de vaso. Os vasos arteriais apresentaram, em escala decrescente, congestão, dilatação leve a moderada e fibrose perivascular, degeneração muscular, espessamento da túnica média com infiltração por fibroblastos na parede, ativação e degeneração endotelial e eventualmente necrose da parede (Figuras 44 e 45 A e B). Observou-se em vasos venosos, na maioria das vezes, marcada congestão e dilatação e fibrose perivascular (Figura 45 C), ativação e degeneração endotelial, e em raros casos, necrose da parede do vaso. Perivasculite mononuclear franca foi evidenciada em muitos casos, mas na maior parte das vezes atingia apenas alguns vasos da lâmina própria e não parecia ter relação direta com a maioria das lesões vasculares. Eventualmente, os vasos da musculatura detrusora apresentavam as características lesionais descritas, assim como perivasculite.

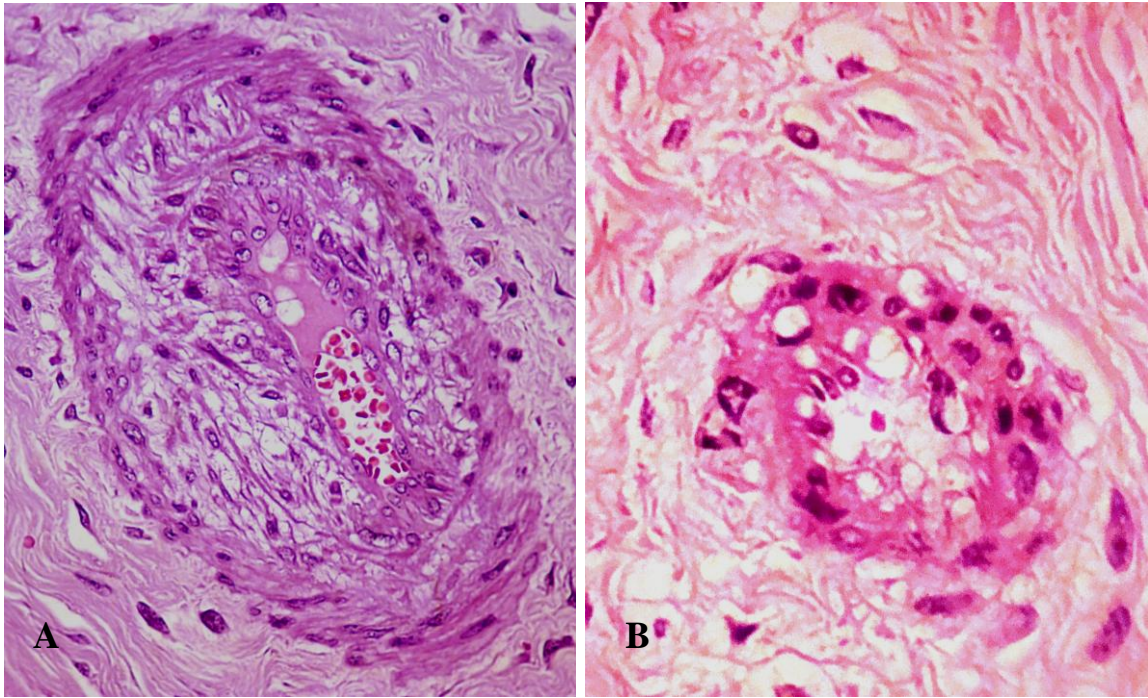


FIG. 44 - Bexigas de bovinos com hematúria enzoótica. Artérias da lâmina própria. A – Bexiga 03. Degeneração da túnica média. B – Bexiga 35. Degeneração e necrose da parede (HE, obj. 40).

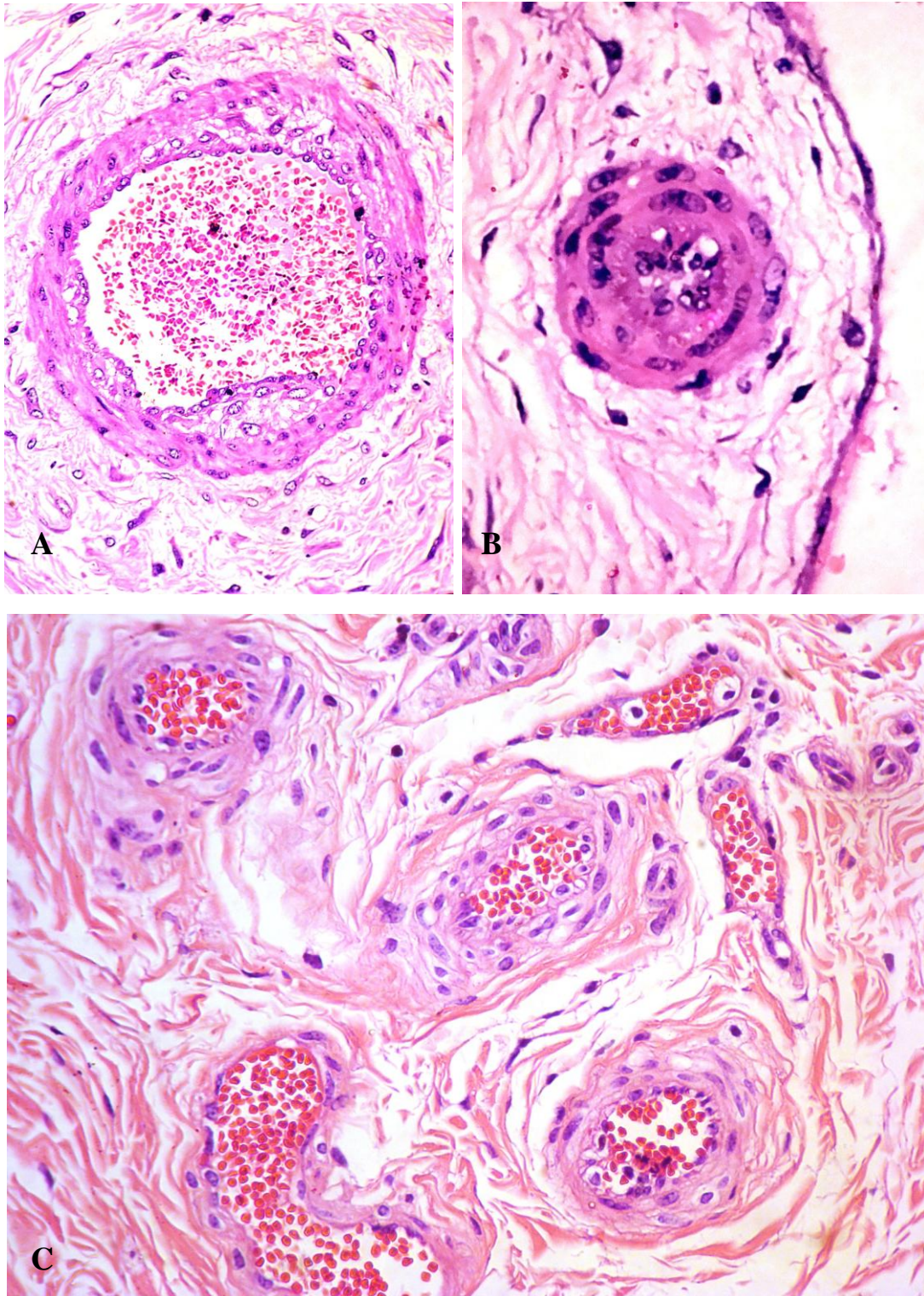


FIG. 45 - Bexigas de bovinos com hematúria enzoótica. Vasos sanguíneos da lâmina própria. A – Bexiga 90. Hipertrofia e degeneração da muscular e ativação endotelial (HE, obj. 16). B – Bexiga 121. Hipertrofia muscular, degeneração e ativação endotelial (HE, obj. 40); comparar com a FIG 11. C – Bexiga 93. Proliferação fibroblástica na periferia dos vasos e degeneração da média (HE, obj. 40).

Alterações em vasos linfáticos foram menos frequentes do que em vasos sanguíneos, entretanto caracterizaram-se, também, por proliferação na lâmina própria e marcada ectasia. Em casos com severa inflamação foi possível perceber proeminente leucocitoestase dentro de linfáticos ectásicos (Figura 46) e edema da lâmina própria.

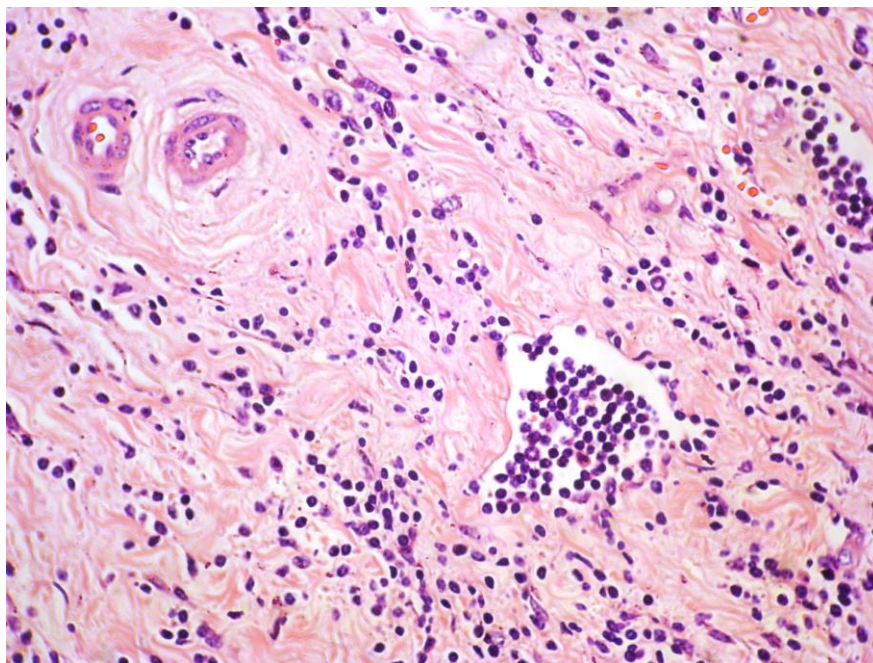


FIG. 46 - Bexigas de bovinos com hematúria enzoótica. Bexiga 24. Leucocitoestase mononuclear em linfáticos e fibrose intersticial (HE, obj. 25).

Hemorragias foram encontradas em 79/90 casos (87,7%), primordialmente na lâmina própria, mas também em meio ao urotélio displásico (Figura 47). Em muitos casos não havia associação com qualquer lesão prévia visível, ou acontecia associada a proliferações vasculares, neoplasias vasculares e mesmo neoplasias puramente uroteliais. As apresentações variaram de difusa e sutil a densos acúmulos hemorrágicos que elevavam o urotélio, configurando desta maneira parte das elevações hemorrágicas descritas na avaliação macroscópica como tumores hemorrágicos.

A bexiga 126 apresentou no trígono necrose hemorrágica massiva da lâmina própria, sem associação direta com processos inflamatórios graves ou neoplasias.

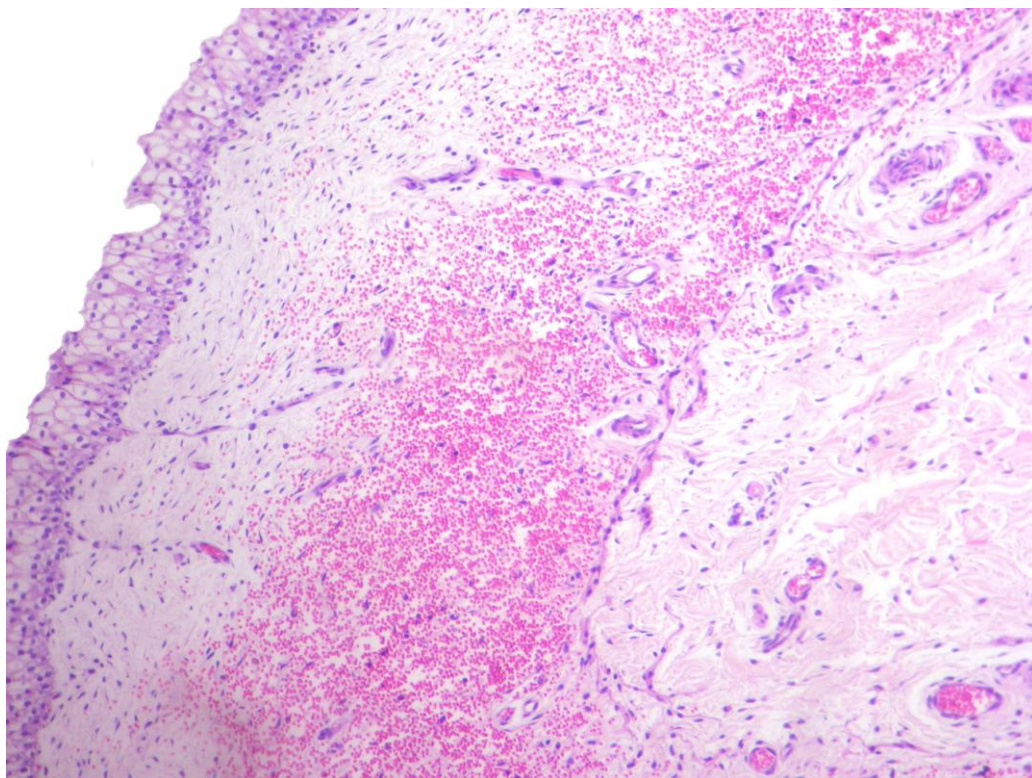


FIG. 47 - Bexiga de bovino com hematuria enzoótica. Bexiga 120, hemorragia difusa na lâmina própria (HE, obj. 10).

A série de alterações a seguir apresentou frequências de incidência muito semelhantes entre si em relação ao acometimento das diferentes regiões anatómicas da bexiga, em geral em maior proporção encontradas no corpo (Tabela 3, Figura 48).

Fibrose da lâmina própria foi encontrada em 73/90 (81,1%) bexigas. Na maior parte dos casos localizavam-se logo abaixo do urotélio, geralmente de forma difusa e mais acentuada em porções com alto grau de displasia no urotélio, ou ninhos de Brunn, principalmente nos casos de CIS ou em torno de invasões neoplásicas à lâmina própria.

Metaplasia mixóide da lâmina própria caracterizada por um conjunto de células fusiformes fibrilares, em uma organização mais frouxa que a da fibrose foi encontrada em 24/90 casos (26,6%), no estroma dos pólipos, difusa por grandes áreas da lâmina própria ou em múltiplos focos. Nem sempre associada à severidade da inflamação da lâmina própria ou displásica/neoplásica do urotélio, mas sim associada, na maioria dos casos, a proliferações vasculares benignas ou malignas.

Pólipos foram frequentes, em 67/90 bexigas (74,4%), tendo sido encontrados em grandes proporções nos casos em que macroscopicamente havia enrugamento difuso da mucosa. Frequentemente os pólipos eram constituídos de um estroma mixóide e/ou vasos sanguíneos proliferados, com acúmulos hemorrágicos em intensidade leve a acentuada.

Espessamento da lâmina própria foi percebido em 17/90 bexigas (18,8%). Nos casos mais leves caracterizava-se por aparente proliferação de um colágeno mais denso; nos casos mais graves o espessamento da lamina própria estava associado à intensa e difusa fibrose, metaplasia mixóide, infiltrações carcinomatosas ou neoplasias vasculares.

Outras alterações foram: degeneração da musculatura detrusora e dos pequenos feixes de músculo da lâmina própria, em ambos os casos associados à grande infiltração neoplásica (Bexigas 24, 121, 125). Perineurite, fibrose e edema perineural foram vistos nos casos, em que, de forma peculiar, havia infiltração neoplásica ao longo dos conjuntos de feixes nervosos e vasos na musculatura detrusora.

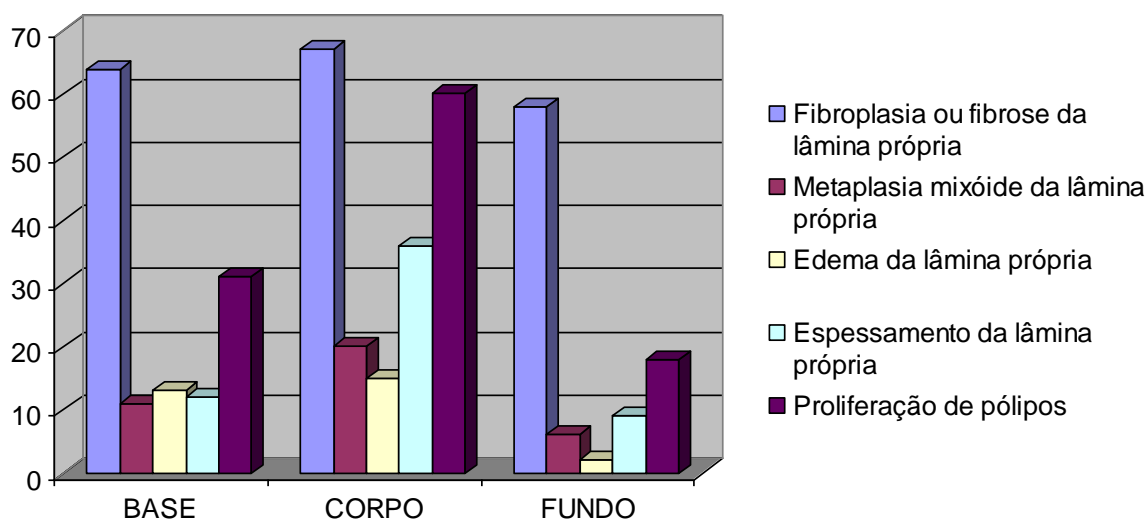


FIG. 48 Frequência das alterações gerais na lâmina própria em relação a posição anatômica na bexiga (valores absolutos).

TAB. 3 Frequência das lesões histológicas não-neoplásicas em relação a sua posição anatômica na bexiga.

Tipo de Lesão	BASE	CORPO	FUNDO
Displasia grau I	1/90 (1,1%)	0/90	2/90 (2,2%)
Displasia grau II	42/90 (46,6%)	36/90 (40%)	43/90 (47,7%)
Displasia grau III	33/90 (36,6%)	43/90 (47,7%)	20/90 (22,2%)
Metaplasia em células claras	48/90 (50,3%)	54/90 (60%)	22/90 (24,4%)
Metaplasia escamosa	8/90 (8,8%)	13/90 (14,4%)	5/90 (5,5%)
Metaplasia intestinal	3/90 (3,3%)	5/90 (5,5%)	1/90 (1,1%)
Cistite glandular	5/90 (5,5%)	6/90 (6,6%)	2/90 (2,2%)
Cistite cística	30/90 (33,3%)	37/90 (41,1%)	16/90 (17,7%)
Ninhos de Brunn	74/90 (82,2%)	69/90 (76,6%)	46/90 (51,1%)
Hiperplasia	39/90 (43,3%)	36/90 (40%)	19/90 (21,1%)
Inflamação focal	54/90 (60%)	63/90 (70%)	41/90 (45,5%)
Inflamação difusa	44/90 (48,8%)	50/90 (55,5%)	27/90 (30%)
Leucocitoestase	11/90 (12,2%)	14/90 (15,5%)	7/90 (7,7%)
Proliferação vascular	69/90 (76,6%)	80/90 (88,8%)	62/90 (68,8%)
Lesão em vasos sanguíneos	48/90 (53,3%)	59/90 (65,5%)	38/90 (42,2%)
Hemorragia	62/90 (68,8%)	80/90 (88,8%)	58/90 (64,4%)
Fibrose da lâmina própria	64/90 (71,1%)	67/90 (74,4%)	58/90 (64,4%)
Metaplasia mixóide da lâmina própria	11/90 (12,5%)	20/90 (22,2%)	6/90 (6,6%)
Edema da lâmina própria	13/90 (14,5%)	15/90 (16,5%)	2/90 (2,2%)
Espessamento da lâmina própria	12/90 (13,5%)	36/90 (40%)	9/90 (9,9%)
Proliferação de pólipos	31/90 (34,4%)	60/90 (66,6%)	18/90 (20%)

* A região mais afetada está sombreada e os valores mais significativos marcados em negrito.

4.3.2. Alterações Neoplásicas

Neste levantamento 58/90 bexigas (64,4%) apresentaram processos neoplásicos. Destes, 45/90 bexigas (50%) apresentaram neoplasias epiteliais e 35/90 bexigas (38,8%) neoplasias mesenquimais. Dos casos que apresentaram neoplasias, 30/58 (51,7%) continham tanto neoplasias epiteliais quanto mesenquimais. Apenas 6/58 (10,3%) bexigas com neoplasia apresentaram apenas processos benignos, tais como papilomas, hemangiomas e/ou mixomas e 52/58 (89,6%) dos casos com neoplasias continham neoplasias malignas.

Carcinoma *in situ* (CIS) foi o tipo neoplásico mais frequente, ocorreu em 35/90 (38,8%) das bexigas avaliadas (Figura 49) e apresentou diferenciações escamosa, pseudoglandular e em células claras. O tipo pagetóide também foi visto em 5/35 (14,2%) casos. Os CIS estavam quase sempre associados à inflamação e fibrose da lâmina própria subjacente. O padrão de distribuição predominante foi multifocal com eventuais casos de distribuição difusa no urotélio. Geralmente estavam associados à presença de outros processos neoplásicos na bexiga, em especial aos carcinomas uroteliais. Os CIS foram mais frequentes no corpo e base e, menos frequentes, no fundo (Tabela 4, Figura 62).

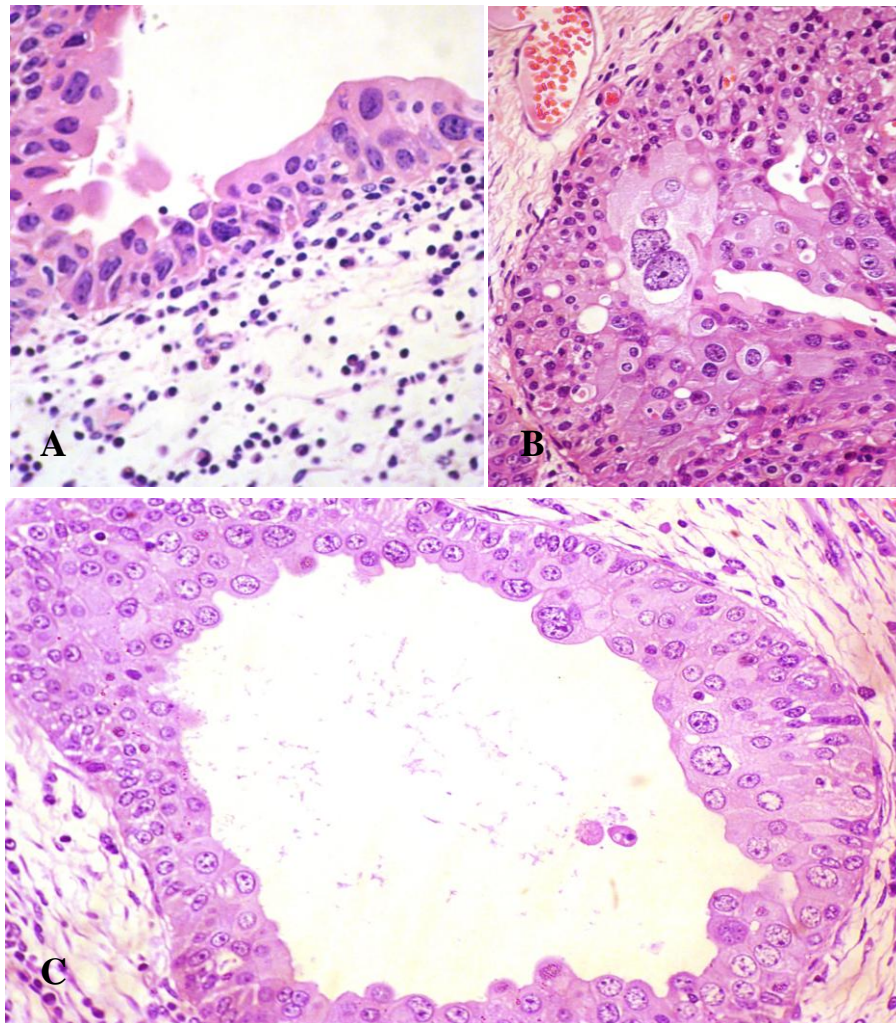


FIG. 49 - Bexigas de bovinos com hematúria enzoótica. Carcinomas *in situ* uroteliais. A e B. Perda do arranjo estrutural, células bizarras, multinucleadas (B) e acentuado pleomorfismo C. Mesmos aspectos em um caso de cistite cística com CIS (HE, obj. 40).

Carcinoma urotelial foi encontrado em 29/90 bexigas (32,2%) e acometeu mais de uma região anatômica em 12/29 casos (41,3%). Sua incidência maior foi no corpo da bexiga, seguida pela base e pelo fundo (Tabela 4, Figura 62). O grau III foi o mais frequente, e ocorreu em 25/29 casos (86,2%), (Figura 50), seguido pelo grau II com 11/29 casos (37,9%); o grau I não foi observado. A maior parte dos carcinomas uroteliais apresentou típica invasão à lamina própria, com agrupamentos celulares uroteliais neoplásicos, demonstrando evidente correlação com o urotélio neoplásico exceto o tipo ninhado (Figura 51).

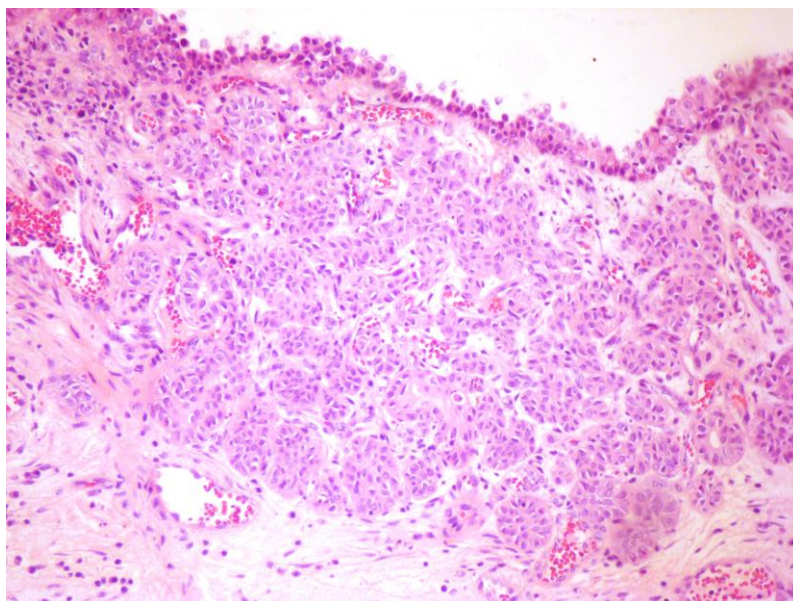


FIG. 50 - Bexiga de bovino com hematuria enzoótica. Bexiga 93. Carcinoma urotelial grau III com invasão à lâmina própria da bexiga; notar o arranjo em ilhas de células uroteliais neoplásicas (HE, obj. 10).

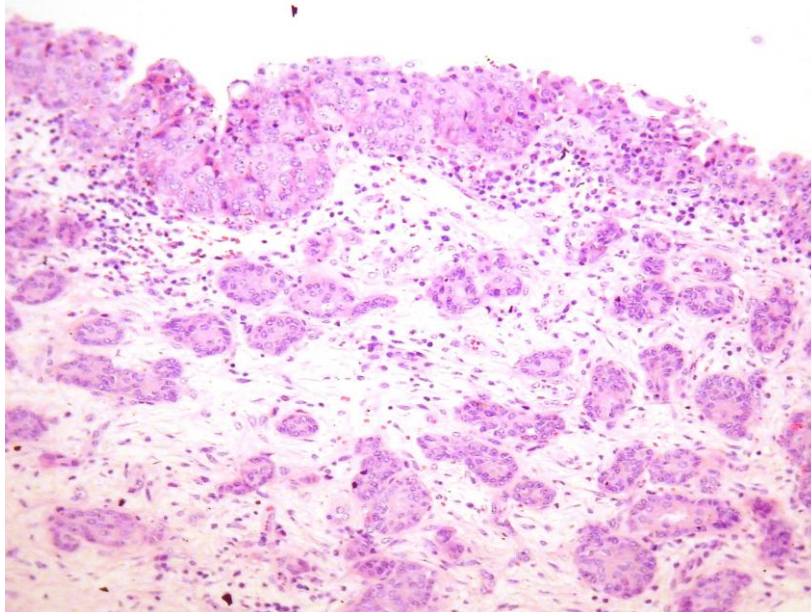


FIG. 51 - Bexiga de bovino com hematuria enzoótica. Bexiga 35. Carcinoma urotelial grau III tipo ninhado, com invasão à lâmina própria da bexiga, sem relação direta com o urotélio. (HE obj. 10).

Dentre os tipos de carcinomas uroteliais, o papilar foi encontrado em 9/29 (31%) (Figura 52 A e B), o ninhado em 5/29 (17,2%), e o trabecular em 1/29 (3,4%). A diferenciação mais frequente foi a pseudoglandular 20/29 (68,9%) (Figura 53), seguida pela escamosa 9/29 (31%), intestinal 3/29 (10,3%), células claras 3/29 (10,3%) (Figura 54 A e B). Frequentemente estes tipos de diferenciação foram concomitantes em um mesmo tumor e/ou bexiga.

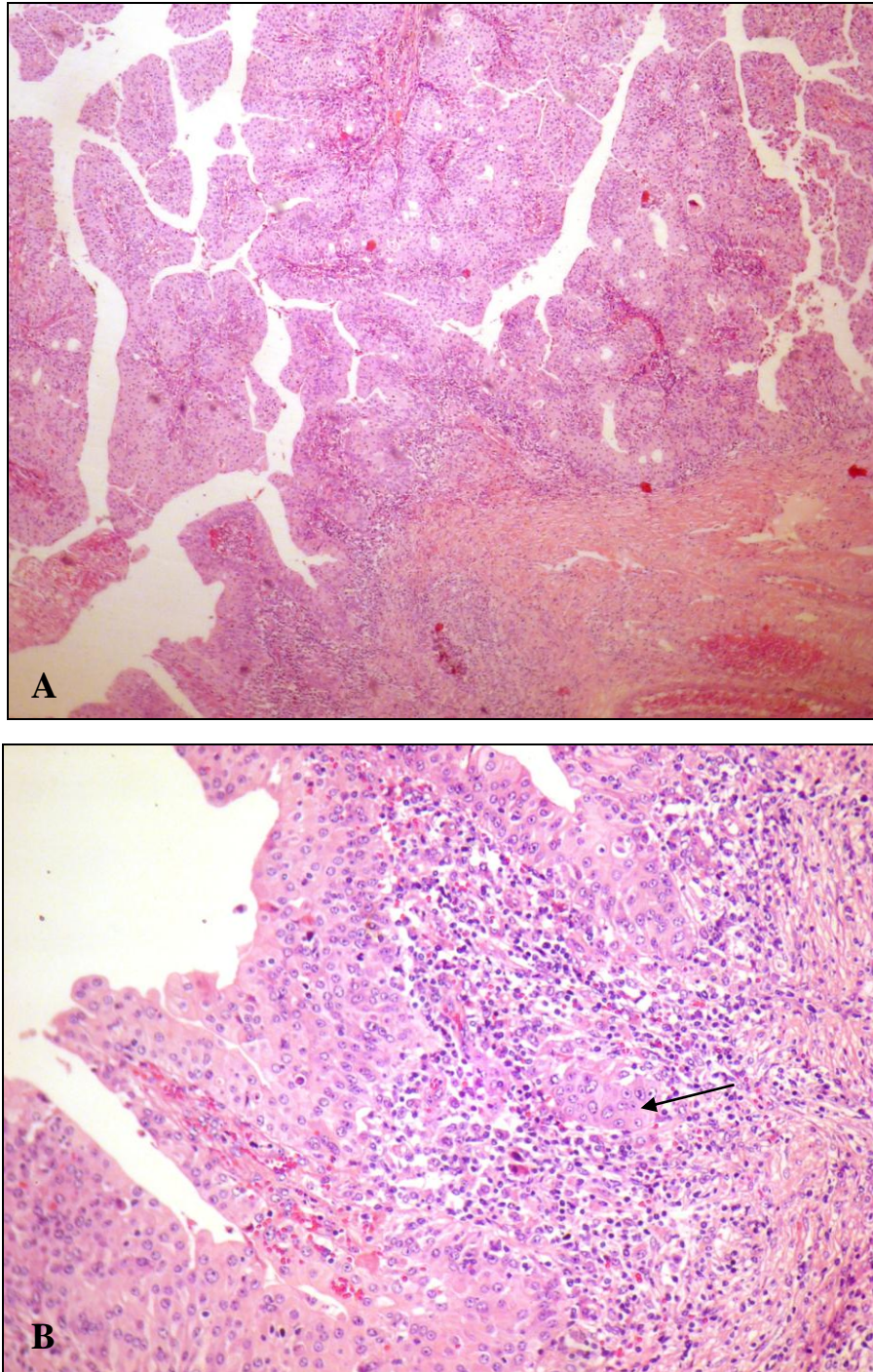


FIG. 52 Bexiga 92 A (HE, obj. 4) e B - carcinoma papilar grau III. B – Foco de invasão de células uroteliais pleomórficas na base da proliferação papilar (seta) (HE, obj. 10).

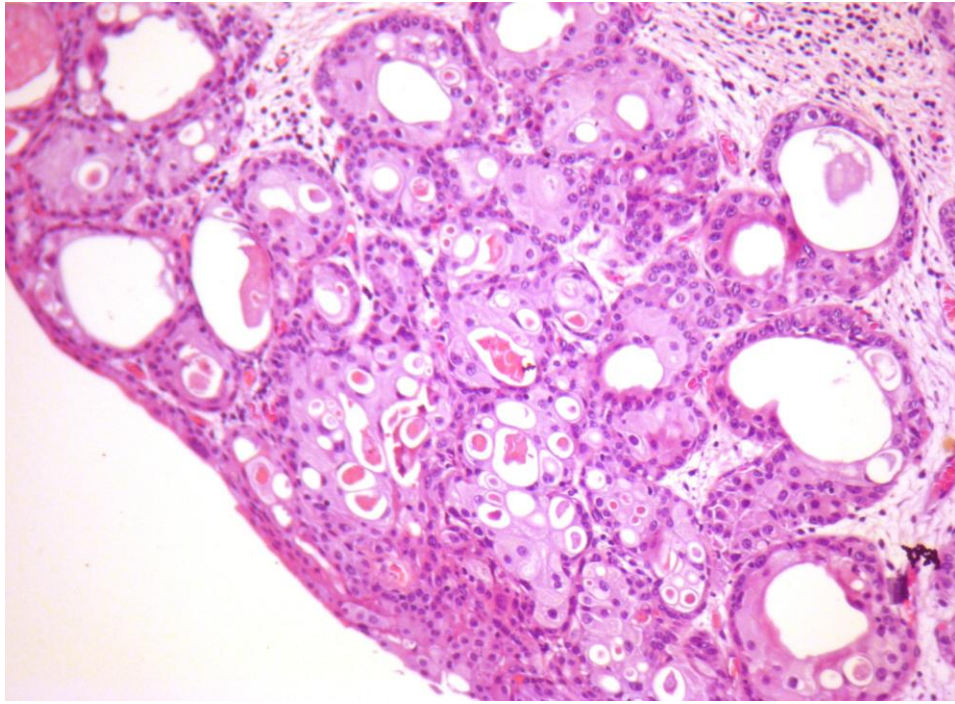


FIG. 53 - Bexiga de bovino com hematúria enzoótica. Bexiga 63. Carcinoma urotelial grau III com diferenciação pseudoglandular (HE obj. 10).

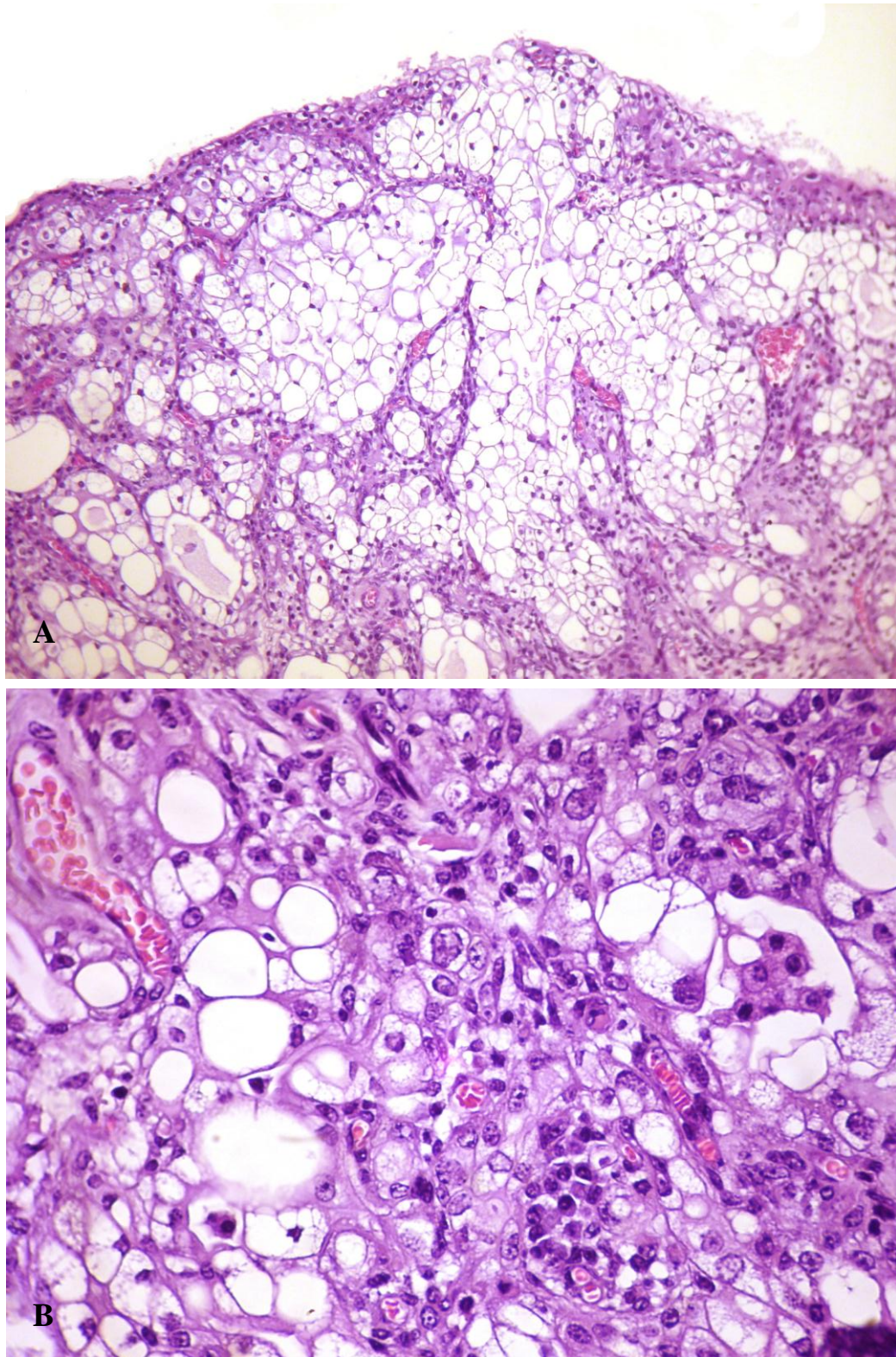


FIG. 54 - Bexiga de bovino com hematúria enzoótica. A e B - Bexiga 18. Carcinoma urotelial grau III com diferenciação em células claras (A – HE, obj. 10 e B – HE, obj. 40).

Em alguns casos a invasão neoplásica à lâmina própria se resumia a discretas áreas de ruptura da lâmina basal associada a intenso processo inflamatório e reação fibroblástica do estroma adjacente. Apenas em 5/29 (17,2%) casos com carcinomas uroteliais, houve invasão ao músculo detrusor (Figura 55).

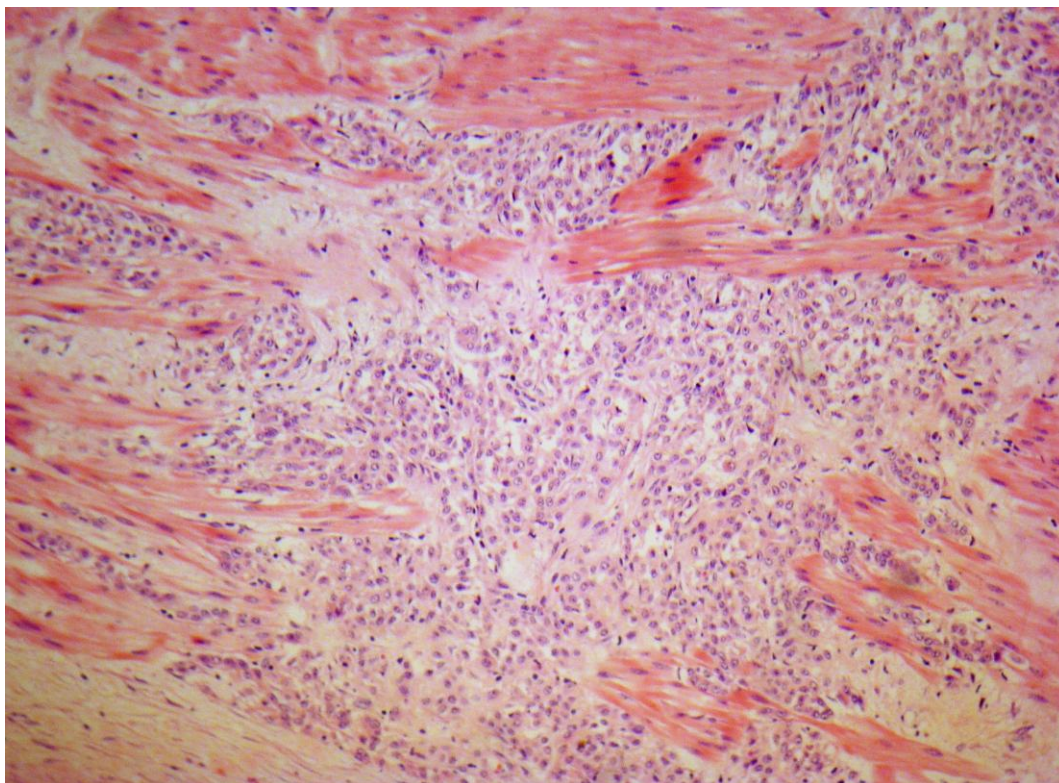


FIG. 55 Bexiga 43. Invasão carcinomatosa em músculo detrusor (HE, obj. 25).

Adenocarcinoma urotelial foi encontrado em 10/90 (11,1%) e em todos os casos localizavam-se no corpo da bexiga, sendo visualizado em dois casos também no fundo (Tabela 4, Figura 62). Diferenciação intestinal foi encontrada em 4/10 (40%) casos e em células de Paneth em 1/10 (10%) (Figura 56, Figura 57).

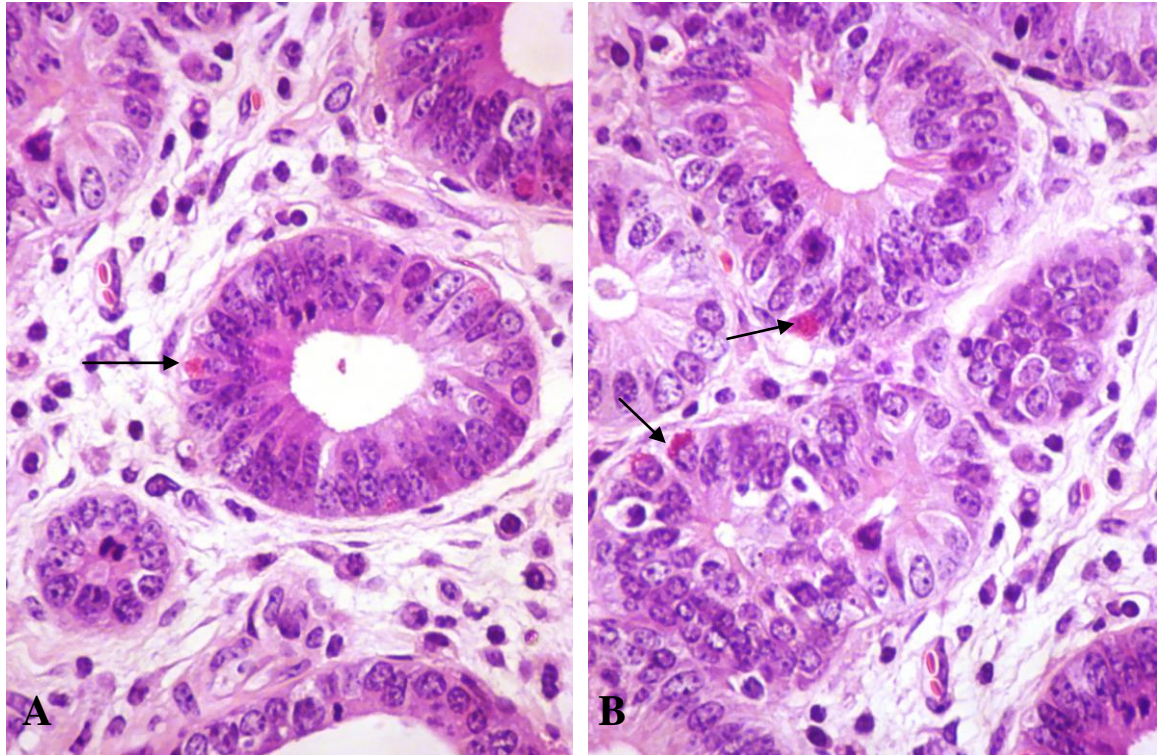


FIG. 56 A e B bexiga 93. Adenocarcinoma urotelial as setas indicam células de Paneth. (HE, obj. 40).

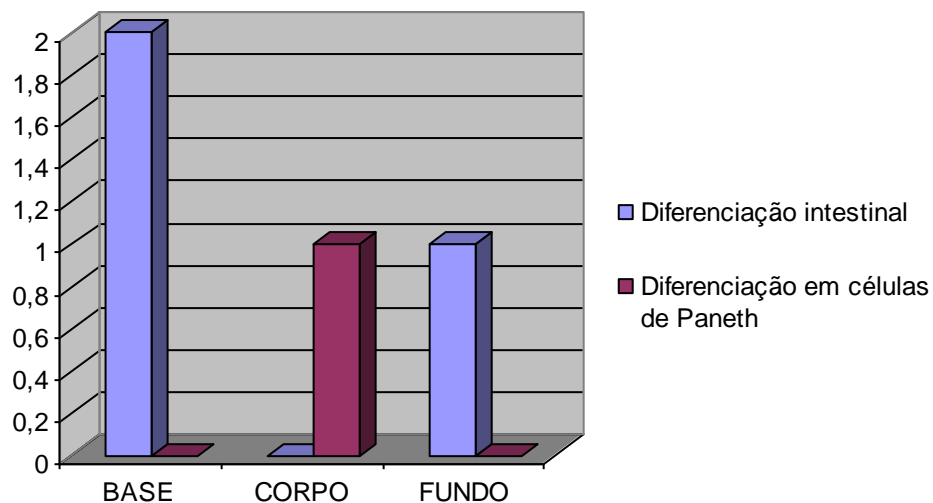


FIG. 57 Frequência dos tipos de diferenciação dos adenocarcinomas uroteliais em relação à posição anatômica da bexiga (valores absolutos).

Adenocarcinoma mesonefróide foi encontrado em 1/90 (1,1%) bexiga, exatamente na posição do trígono vesical, no estroma adjacente à inserção dos ureteres. A histopatologia

demonstrou uma proliferação neoplásica composta por células cuboidais, com um núcleo redondo hiper cromático e centralizado, semelhante ao descrito como aspecto de tacha de sapateiro “hobnail”, organizadas em túbulos bem característicos que invadiam o estroma adjacente, contendo na maioria das vezes substância eosinofílica (Bexiga 43) (Figura 58).

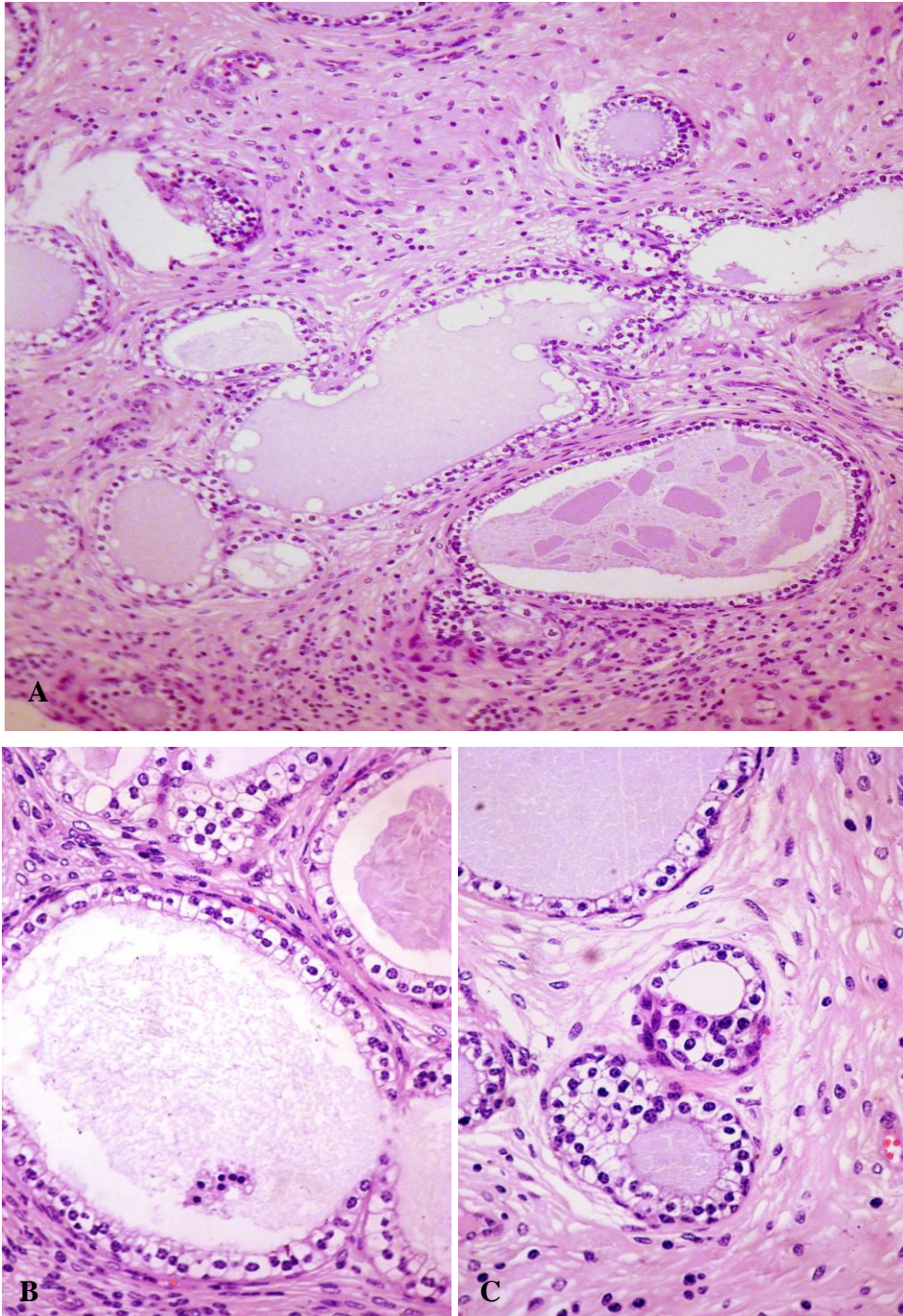


FIG. 58 A, B e C Adenocarcinoma mesonefróide ou nefrogênico. Bexiga 43. Notar a proliferação de túbulos na lâmina própria, com aspecto semelhante aos túbulos mesonéfricos embrionários, revestidos por um epitélio de células cúbicas semelhantes a tacha de sapateiro “hobnail”. A (HE, obj. 16), B e C (HE, obj. 40).

Outras neoplasias epiteliais encontradas foram o carcinoma pobremente diferenciado em 2/90 (2,2%) (Figura 59) e o carcinoma de células escamosas em 1/90 dos casos (1,1%) (Figura 60); todos predominantemente no corpo da bexiga (Tabela 4, Figura 62).

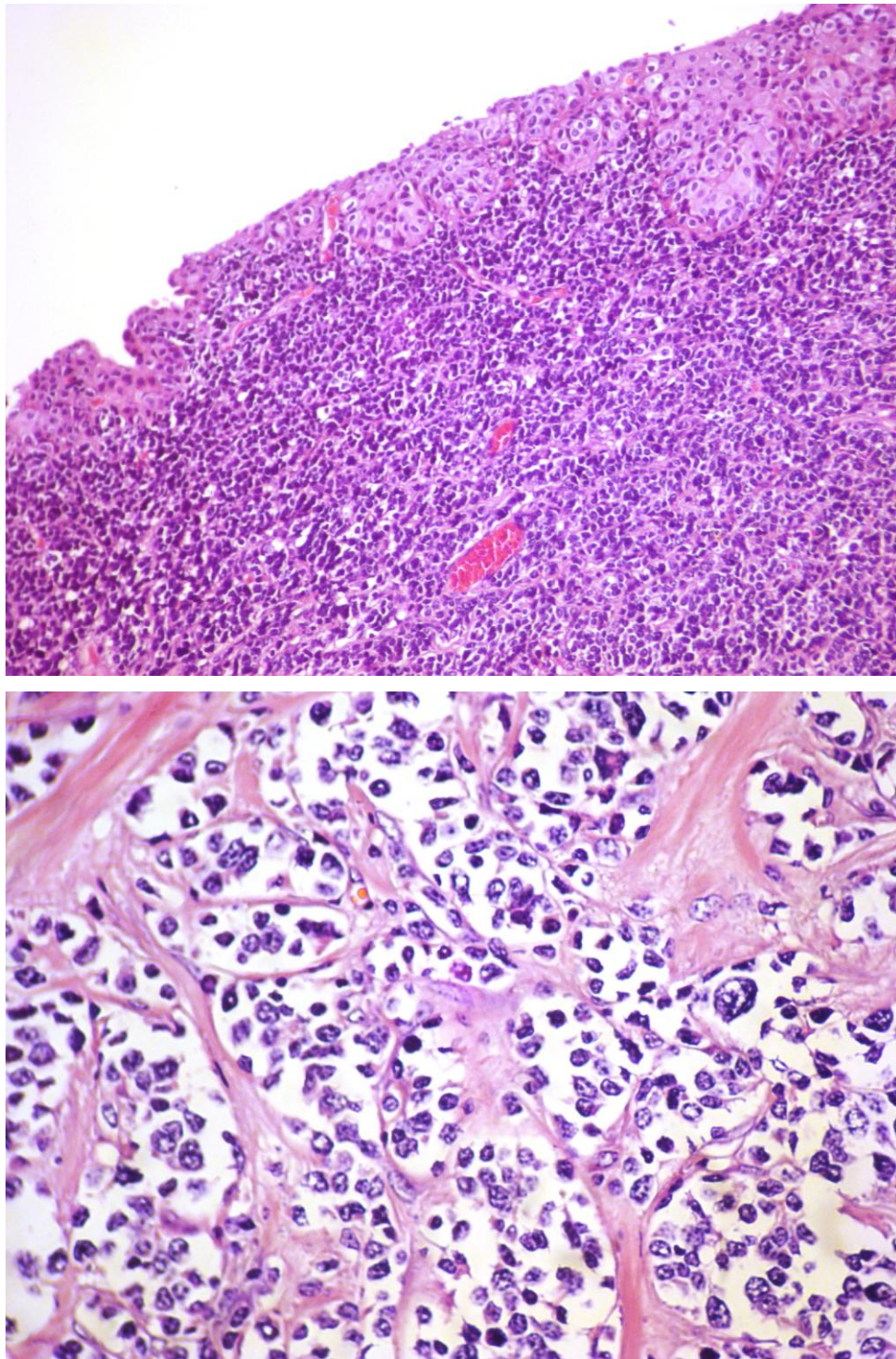


FIG. 59 Bexiga 43. A - Carcinoma pobremente diferenciado (HE, obj. 10). B – mesmo tumor de A; notar a proliferação de células redondas muito pleomórficas em meio à um estroma fibrilar. (HE, obj. 40).

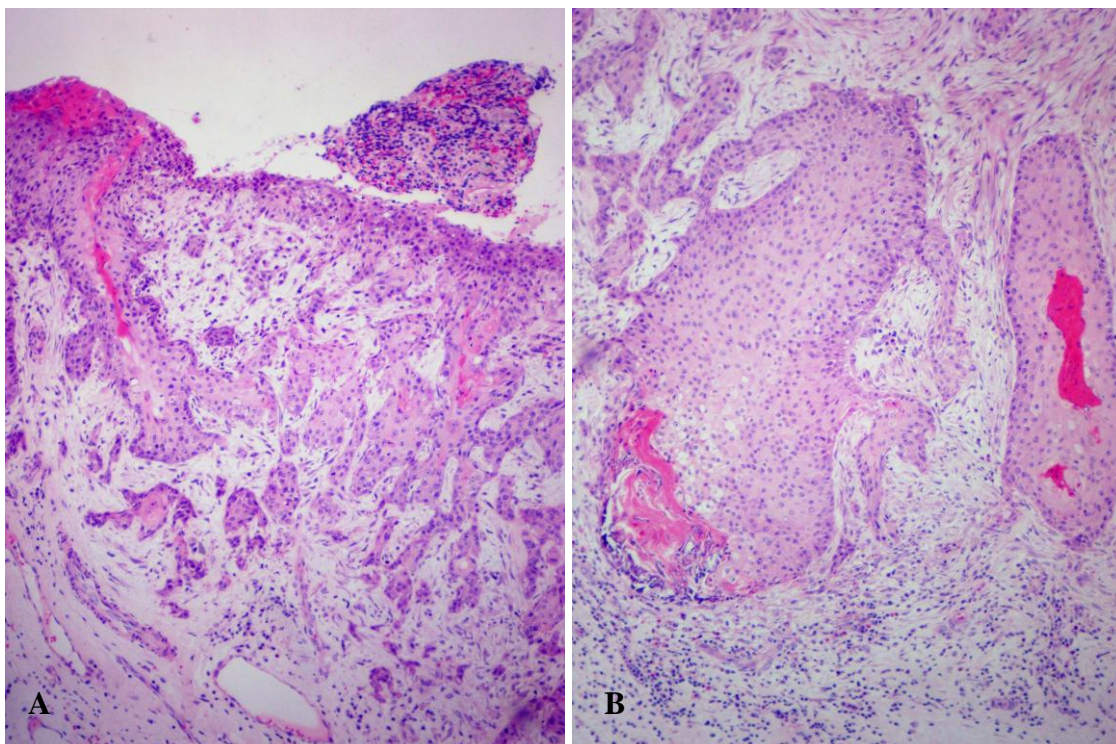


FIG. 60 Bexiga 121. A e B Carcinoma de células escamosas (HE, obj. 10).

As neoplasias epiteliais benignas foram representadas por papilomas uroteliais em 18/90 (20%) bexigas (Figura 61). Os papilomas foram mais frequentes no corpo da bexiga 11/18 (61%), seguido pela base 2/18 (11,1%) e fundo 5/18 (27,7%). Apenas 1/90 (1,1%) bexiga apresentou um adenoma transicional na base (Tabela 4, Figura 62).

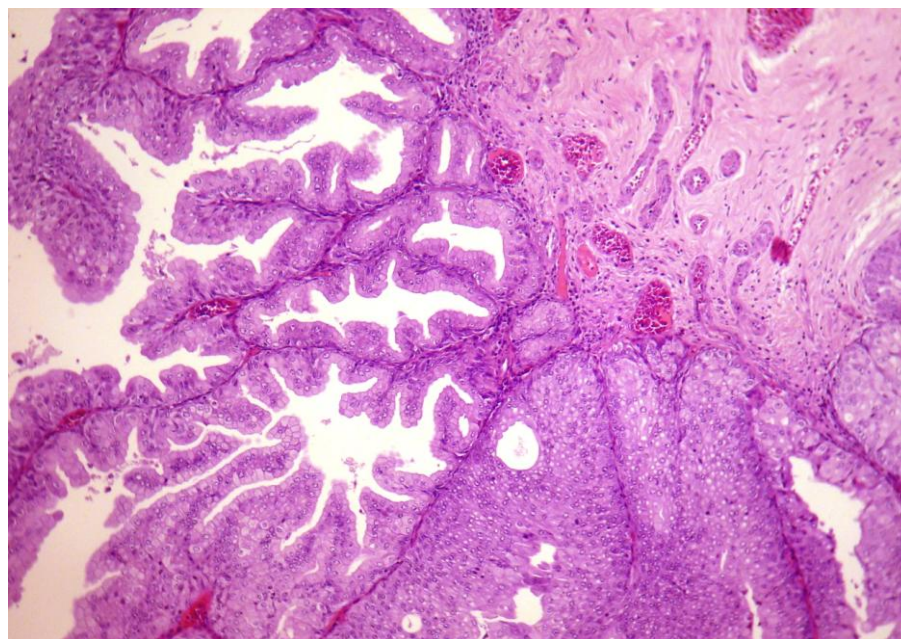


FIG. 61 Bexiga 02. Papiloma urotelial (HE, obj. 10).

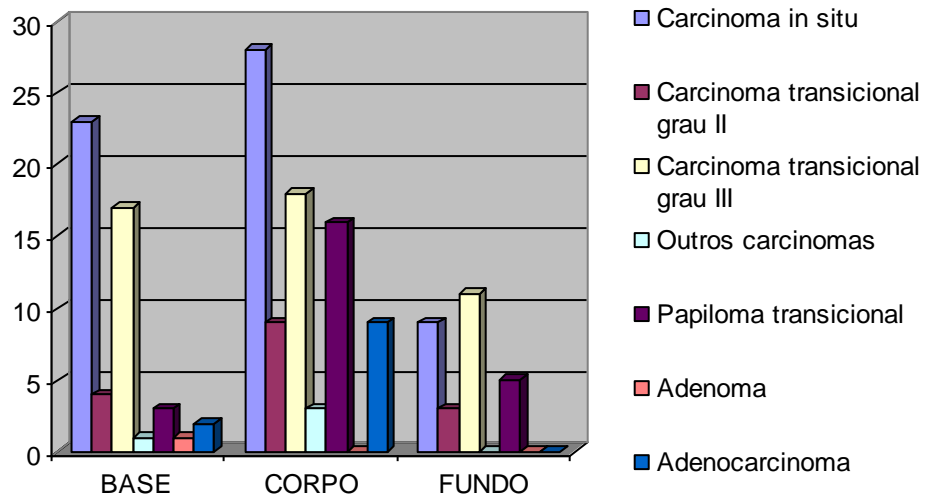


FIG. 62 Frequência das neoplasias uroteliais encontrados em relação à posição anatômica na bexiga (valores absolutos).

As **neoplasias vasculares** corresponderam a 32/90 (35,5%) das bexigas. Em 12/32 (37,5%) destas bexigas havia tumores em mais de uma região anatômica. Foram mais comuns no corpo 33/90 (36,6%), seguido pela base 12/90 (13,3%) e fundo 8/90 (8,8%) (Tabela 4, figura 67). Destes casos, 29/32 (90,6%) apresentavam **hemangiomas** e 17/32 (53%) **hemangiossarcomas** (Figuras 63 e 64). Em relação ao total de casos avaliados os hemangiomas estavam presentes em 29/90 (32%) dos casos e os hemangiossarcomas em 17/90 (18,8%). Nos casos em que proliferações vasculares contíguas eram compostas por proliferações benignas e malignas, apenas o caráter maligno foi considerado na contagem.

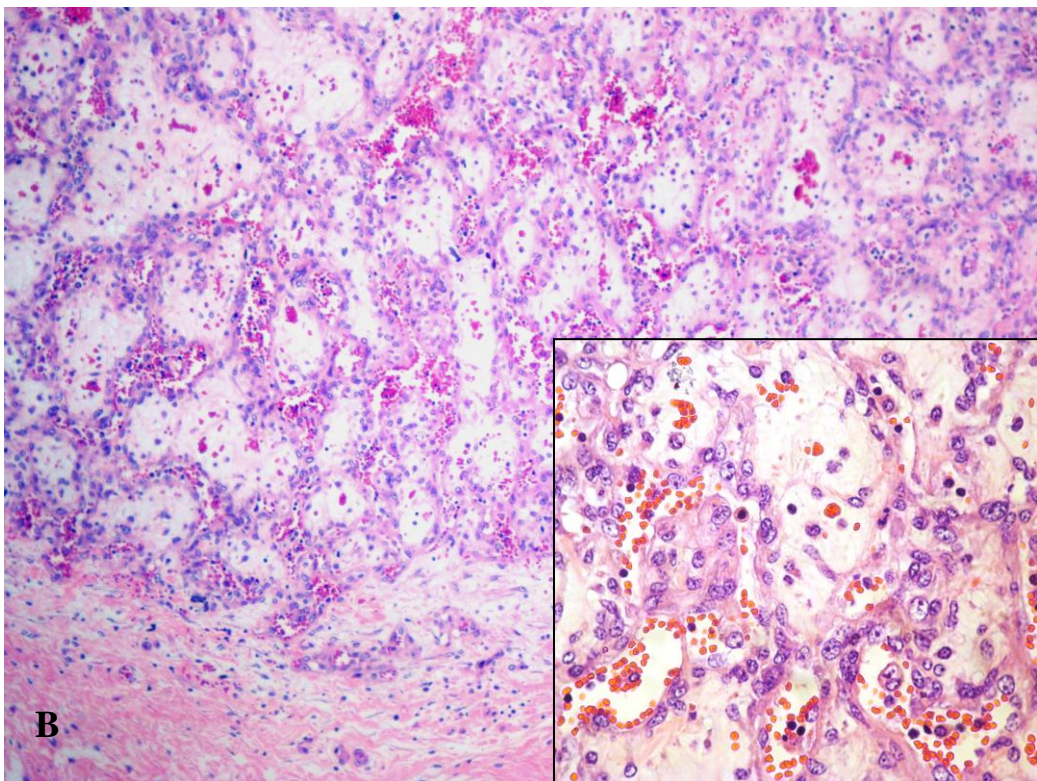
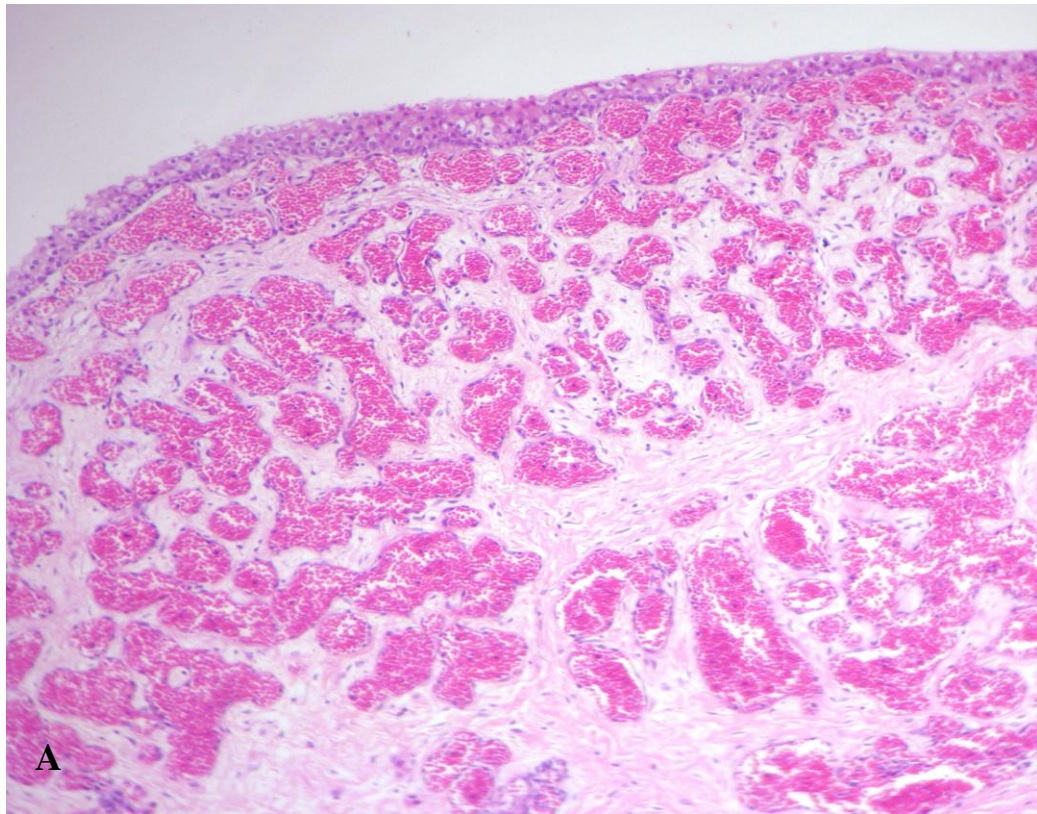
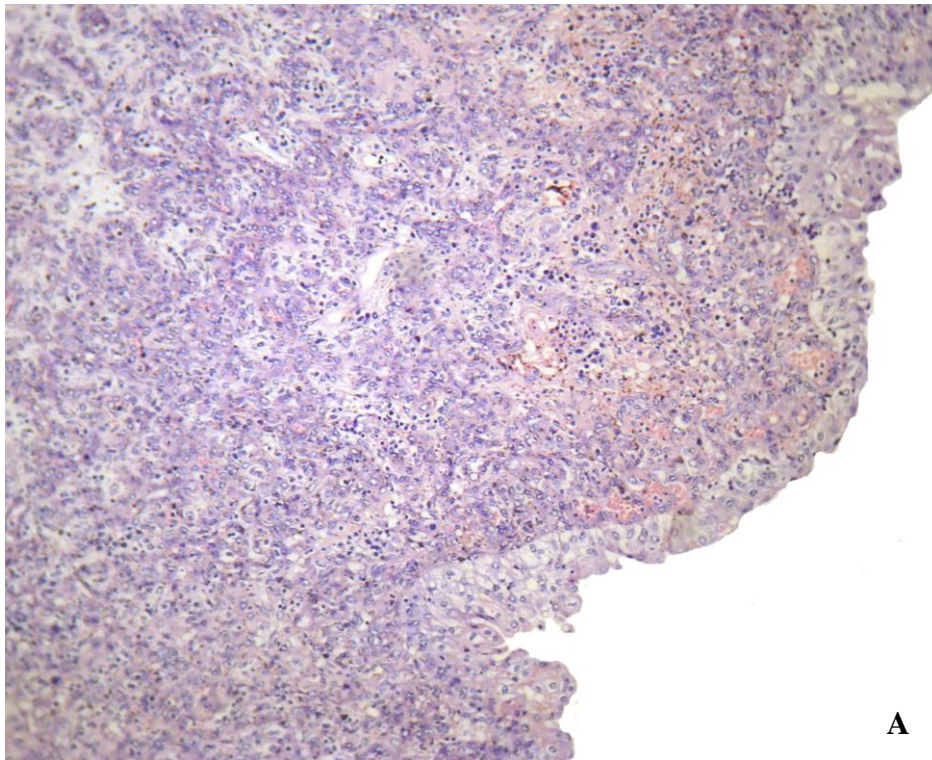
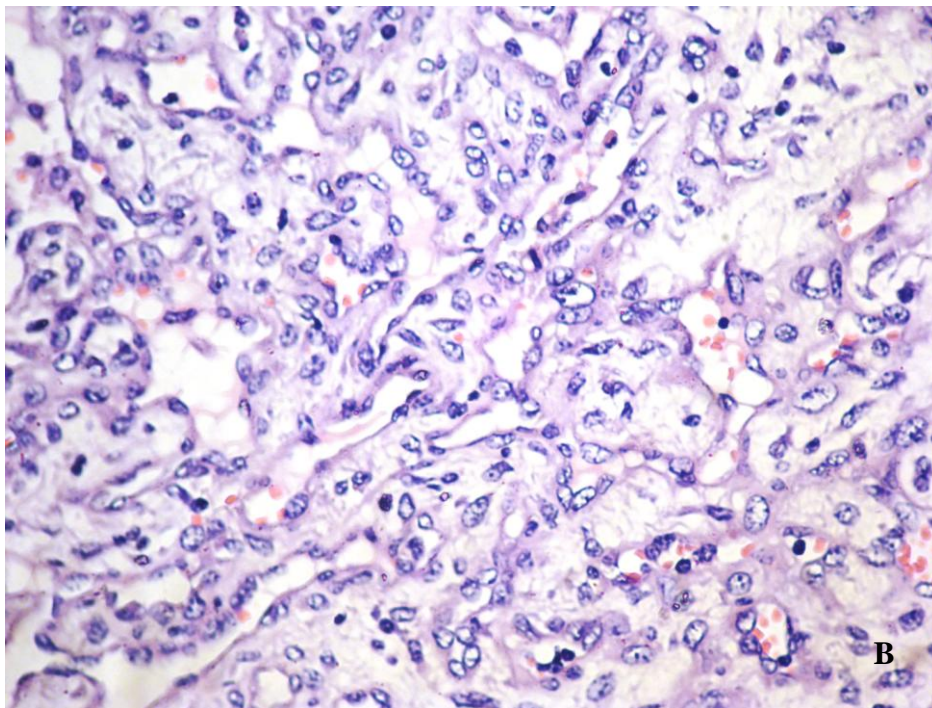


FIG. 63 A - Bexiga 120. Hemangioma cavernoso bem diferenciado na lâmina própria. Apesar de não haver marcada alteração no estroma, neste caso havia tumoração focal bem delimitada (HE, obj. 10). B – Bexiga 92. Hemangiossarcoma; notar a aparência que lembra um hemangioma capilar (HE, obj. 16); no quadro a ampliação mostra o acentuado pleomorfismo celular (HE, obj. 40).



A



B

FIG. 64 Bexiga 125. Hemangiossarcoma na lâmina própria da bexiga. A – Notar a proliferação neoplásica pouco diferenciada logo abaixo do urotélio (HE, obj. 10). B – Mesma neoplasia de A aproximada; notar uma área melhor diferenciada em vasos sanguíneos (HE, obj. 40).

Outras neoplasias mesenquimais foram mixomas em 7/90 casos (7,7%) (Figuras 65); apenas um destes casos apresentava **mixomas** em mais de uma posição anatômica diferente. Estes tumores estavam localizados preferencialmente no corpo 3/6 (50%) e base 3/6 (50%) e apenas 1/6 (16%) no fundo (Tabela 4, figura 67). **Leiomioma** foi visto em 1/90 (1,1%) caso na base (Figura 66, Tabela 4, figura 67).

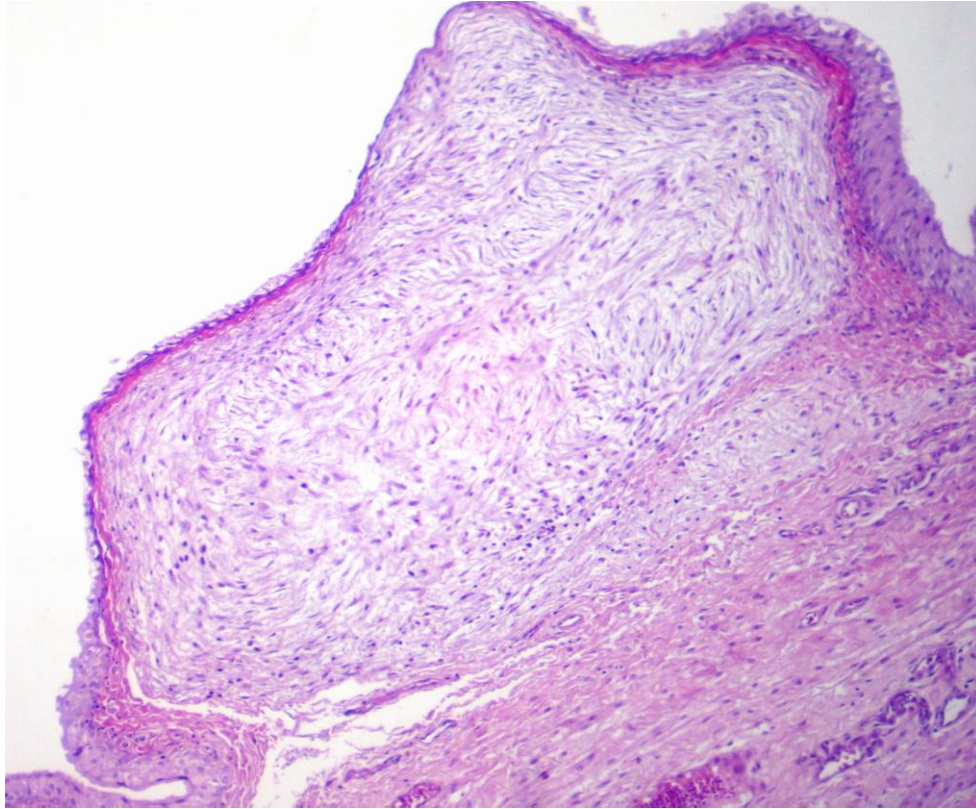


FIG. 65 Bexiga 06. Mixoma localizado na lâmina própria, comprimindo o urotélio adjacente (HE, obj. 10).

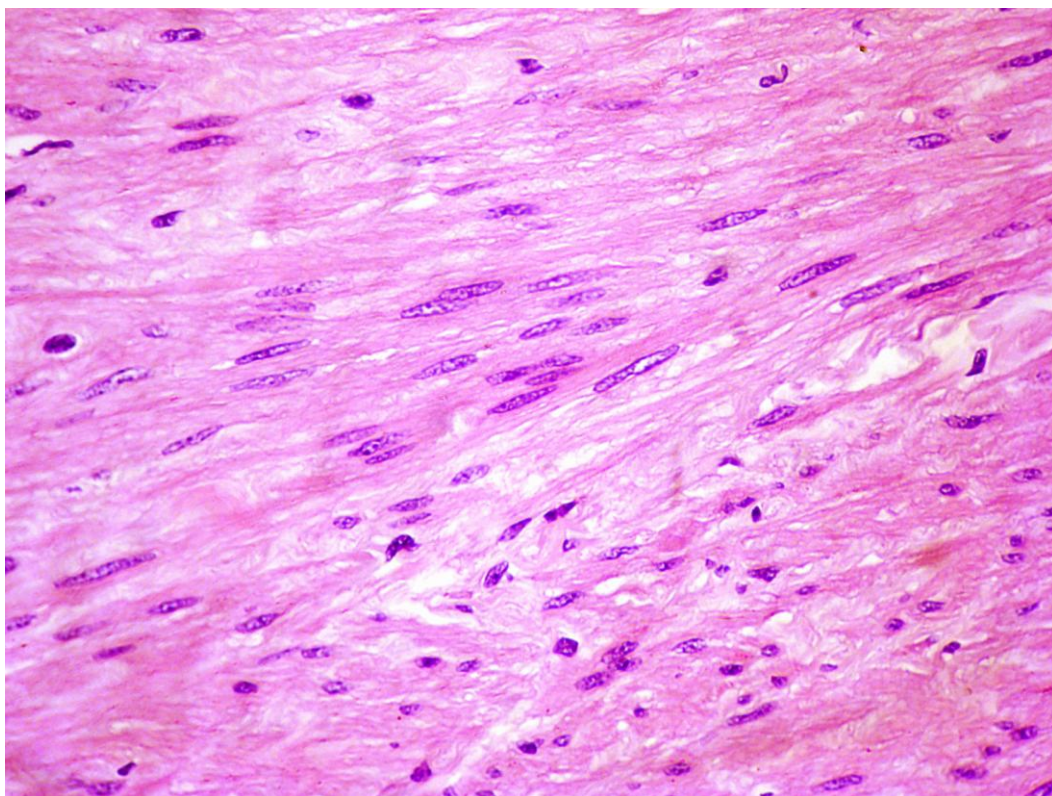


FIG. 66 Bexiga 43. Leiomioma na lâmina própria, notar a proliferação de miócitos em paliçadas (HE, obj. 25).

TAB. 4 Frequência das lesões histológicas neoplásicas em relação à posição anatômica na bexiga.

Tipo neoplásico	BASE	CORPO	FUNDO
Carcinoma <i>in situ</i>	23/90 (25,5%)	28/90 (31,1%)	9/90 (9,9%)
Tipo pagetóide	3/90 (3,3%)	2/90 (2,2%)	1/90 (1,1%)
Carcinoma transicional grau II	4/90 (4,4%)	9/90 (9,9%)	3 (3,3%)
Carcinoma transicional grau III	17 (18,8%)	18/90 (20%)	11 (12,2%)
Diferenciação pseudoglandular	10/90 (11,1%)	15/90 (16,6%)	7/90 (9,9%)
Diferenciação escamosa	3/90 (3,3%)	5/90 (5,5%)	0
Diferenciação em células de Paneth?	1/90 (1,1%)	0	0
Papiloma transicional	3/90 (3,3%)	16/90 (17,7%)	5/90 (5,5%)
Outros carcinomas	1/90 (1,1%)	3/90 (3,3%)	0
Adenoma	1/90 (1,1%)	0	0
Adenocarcinoma	2/90 (2,2%)	9/90 (9,9%)	0
Diferenciação intestinal	2/90 (2,2%)	0	1/90 (1,1%)
Diferenciação em células de Paneth	0	1/90 (1,1%)	0
Hemangioma	6/90 (6,6%)	21/90 (23,3%)	3/90 (3,3%)
Hemangiossarcoma	8/90 (8,8%)	8/90 (8,8%)	4/90 (4,4%)
Leiomioma	1/90 (1,1%)	0	0
Mixoma	3/90 (3,3%)	3/90 (3,3%)	1/90 (1,1%)

* A região mais afetada está sombreada e os valores mais significativos marcados em negrito.

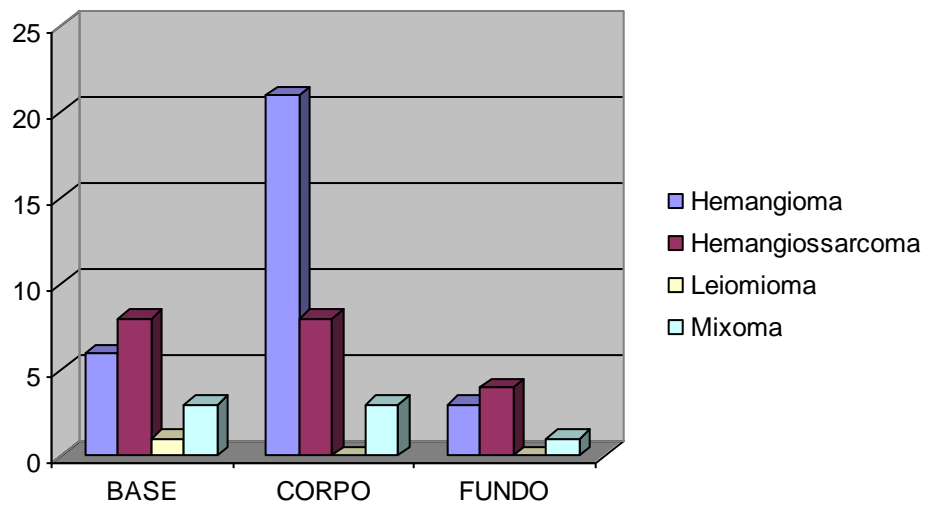


FIG. 67 Frequência dos tipos de neoplasias mesenquimais encontradas em relação à posição anatômica da bexiga (valores absolutos).

5. DISCUSSÃO

5.1. Frequência das Lesões em Relação à Posição Anatômica na Bexiga

Devido à ausência de referências acerca da localização anatômica de lesões macroscópicas da HEB na bexiga, recorremos a informações existentes sobre a localização de lesões tumorais em outras espécies. Tanto em humanos (MURPHY et al., 2004) quanto em cães (MEUTEN, 2004), há uma maior incidência de tumores, neoplásicos ou não, na base da bexiga. Entretanto afirma-se que, em humanos, os tumores uroteliais podem ocorrer em qualquer posição da bexiga, com uma maior frequência de tumores no corpo, seguido pela base (ORDONES & ROSAI, 1996). Em felinos, por sua vez, os tumores são mais frequentes na região do fundo (MEUTEN, 2004). Nas espécies citadas os tumores são geralmente solitários e, em humanos, na maior parte dos casos, apresentam-se menores que 2,5cm na ocasião do diagnóstico (MURPHY et al., 2004).

Neste estudo, o corpo apresentou um maior número de lesões, entretanto devido a um caráter multicêntrico, observamos a disseminação de lesões tumorais por todas as regiões da bexiga em 60/90 (66,6%) dos casos. É importante frisar que estudamos tumores entre 0,3cm a 3,5cm, e que muitos daqueles com tamanhos de 0,3cm eram neoplasias malignas.

Considerando-se a maior superfície do corpo da bexiga, ampliada inclusive pelo maior pregueamento da mucosa nesta localização é possível postular que a alta frequência de lesões macroscópicas nesta região seja resultado apenas de uma questão de proporcionalidade.

As lesões macroscópicas, assim como as lesões microscópicas, neoplásicas ou não, também foram mais comuns no corpo e na base da bexiga, nesta ordem, na maior parte dos casos com pequenas variações entre estas localizações. Os ninhos de Brunn (74/90 82,2%) e as hiperplasias uroteliais (39/90 - 43,3%), foram mais frequentes na base, e estavam associados à maior incidência de processos inflamatórios nesta região, de forma análoga ao que é descrito para estas lesões em humanos (MURPHY et al., 2004; RAMMANY, 2008). Outras alterações diretamente relacionadas à inflamação como a cistite cística, processos metaplásicos do urotélio, fibrose, espessamento e edema da lâmina própria, ocorreram com frequências semelhantes entre a base e o corpo e também seguiram padrões idênticos de localização ao que ocorre em humanos (MURPHY et al., 2004; RAMMANY, 2008). Quanto aos processos neoplásicos percebeu-se o mesmo padrão multicêntrico previamente descritos nos trabalhos de HEB de Peixoto et al. (2003) em especial para neoplasias vasculares, e de Borzachiello et al. (2001) para carcinomas *in situ*.

5.2. Correlações Entre a Origem Embrionológica da Bexiga e os Tipos de Lesões

Dentre os fatores que podem influenciar no desenvolvimento dos diferentes tipos de lesões observadas, a literatura ressalta uma estreita relação entre a origem embrionológica da bexiga e alguns dos processos metaplásicos e neoplásicos. Murphy et al. (2004) dá ênfase aos tipos de lesões que podem surgir no trígono devido à complexa formação desta estrutura, com a participação dos rins primitivos, durante o período embrionário. De fato, localizou-se nesta posição a única evidência de lesão com característica nefrogênica neste estudo, um carcinoma mesonefróide, composto por estruturas tubulares muito parecidas com as dos ductos mesonefrícos embrionários. Lesões com esta característica já haviam sido descrita na HEB anteriormente, mas não há informações sobre a posição anatômica deste tumor nas bexigas afetadas (CARVALHO et al., 2006; PEIXOTO et al., 2003).

Outro ponto enfatizado na literatura (RAMMANY 2008; MURPHY et al., 2004; ORDONEZ & ROSAI 1996) foi a presença de processos metaplásicos ou de diferenciação neoplásica em estruturas semelhantes às do cólon, devido à origem embrionária de todo o urotélio ser proveniente do revestimento do intestino posterior. Este estudo encontrou casos de metaplasia intestinal em 6/90 (6,6%), glandular em 10/90 (11,1%) e de células de Paneth em 1/90 (1,1%) bexiga; carcinomas uroteliais com diferenciação intestinal em 3/90 (3,3%) bexigas, adenocarcinomas uroteliais com diferenciação intestinal em 4/90 (4,4%) e em células de Paneth em 1/90 (1,1%) bexiga; em alguns casos à presença de leucócitos globulídeos, comumente encontrados no intestino, geraram dúvidas quanto a presença de um maior número de casos com diferenciação em células de Paneth.

Se levarmos em consideração que algumas bexigas apresentaram concomitância de lesões nefrogênicas ou intestinais, teremos um total de apenas 13/90 (14,4%) casos com lesões que caracterizam a influência embrionária, estes dados são corroborados pela literatura consultada, que descreve como raras as neoplasias com estas características (RAMMANY, 2008; MURPHY et al., 2004; PEIXOTO et al., 2003). Entretanto Peixoto et al. (2003) obtiveram, em casos de HEB, um número maior de lesões com estas características, o que de fato pode ser explicado pela diferença na coleta dos espécimes avaliados. Este estudo avaliou animais que foram abatidos, muitos sem apresentar hematúria evidente, e no estudo citado foram avaliados animais que morreram de HEB ou que foram abatidos em condições muito mais avançadas da doença, o que permitiu maior tempo para o desenvolvimento das lesões.

Em seres humanos há citação de que remanescentes embriológicos do úraco podem dar origem a processos neoplásicos incomuns (RAMMANY et al. 2008; MURPHY et al 2004), entretanto não se encontrou qualquer evidência macroscópica ou mesmo microscópica de lesões específicas nesta região.

Apesar da parede anterior (ventral) da bexiga e parte das paredes laterais se desenvolverem ao mesmo tempo, e em posição justaposta à porção infra-umbilical da parede do abdômen (MURPHY et al 2004; MOORE & PERSAUD, 2000), em nenhum momento a literatura consultada cogita uma relação entre os diferentes tipos de lesão que ocorrem na bexiga e esta característica embriológica. No presente estudo, a parede anterior da bexiga foi a região onde a incisão longitudinal foi feita durante a abertura e era representada exatamente pelas bordas da bexiga aberta; apesar de não termos analisado individualmente esta localização, como fizemos no trígono, quaisquer alterações macroscópicas e grande parte das lesões microscópicas destas regiões foram analisadas, e não encontramos quaisquer diferenças em relação à parede posterior da bexiga.

5.3 Correlações Entre as Lesões da HEB e as Lesões de Bexiga em Humanos sob a Influência da Radiação Ionizante

Assim como previamente descrito na HEB (PEIXOTO et al., 2003), houve grande similaridade entre as lesões neoplásicas de seres humanos e aquelas observadas ao longo do estudo. Também observamos um tipo de carcinoma mais frequentemente relatado na literatura humana do que na veterinária, o carcinoma urotelial tipo ninhado, descrito anteriormente na HEB (CARVALHO et al., 2006; PEIXOTO et al., 2003). Percebemos marcada semelhança entre os tipos de lesões encontradas na HEB e as lesões encontradas na bexiga de humanos sob influência da radiação ionizante, como efeito colateral à irradiação terapêutica em neoplasias localizadas em órgãos adjacentes, em especial a próstata e o útero, (RAMMANY, 2008; MURPHY et al. 2004; BAKER et al. 2000; SURESH et al.1993) ou de forma acidental como no caso dos sobreviventes ao acidente nuclear de Chernobyl na Ucrânia (ROMANENKO et al. 2003).

No urotélio, além de displasia, a presença de células com grandes acúmulos de substância hialina mucinóide (*lumina-like cell's*), os cistos intraepiteliais e o caráter multicêntrico das neoplasias, em especial dos CIS, foram achados semelhantes àqueles descritos pelos autores supracitados em bexigas de humanos sob o efeito da radiação. A maior frequência das displasias e dos carcinomas uroteliais de alto grau neste estudo parecem também se equivalerem ao que ocorre em bexigas de humanos expostos à radioterapia (MURPHY et al., 2004; BAKER et al., 2000), o que de fato pode explicar, e concordar também com a hipótese de malignização de neoplasias uroteliais benignas

Na lâmina própria das bexigas avaliadas, a fibrose intersticial e as alterações nos vasos sanguíneos, em especial a proliferação, a dilatação e o espessamento da média, foram coincidentes com o que é considerado como fortes indícios da influência radioativa na bexiga humana (MURPHY et al., 2004; BAKER et al. 2000; SURESH et al., 1993).

A alta frequência das neoplasias mesenquimais, em especial vasculares, em seres humanos expostos a radiação (MURPHY et al., 2004; BAKER et al., 2000) foi a fundamental para concluirmos que existe uma forte analogia entre as lesões da HEB e as produzidas pela radiação na bexiga de humanos, tendo em vista que tanto no homem (MURPHY et al., 2004) quanto nos animais (MEUTEN et al., 2004) estas neoplasias são raríssimas na bexiga, exceto na HEB e na exposição a radiação ionizante em humanos.

5.4. Características Relacionadas à Hematúria

Neste estudo, uma constatação importante durante a avaliação da maior parte das bexigas que continham urina, foi que a hematúria macroscópica não estava presente no momento do exame necroscópico, mesmo em casos com lesões graves na mucosa, o que nos leva a crer que o número de animais doentes no campo é muito maior do que o observado, já que este é o sinal clínico primordial para o reconhecimento da HEB (ROSENBERGER & HEESCHEN 1960; ROSENBERGER, 1965; PAMUKÇU et al., 1976; PRICE & PAMUKÇU, 1968; Stöber, 1970; MULLER et al., 1975 e MAXIE, 1993).

Outro fato curioso foi que em muitos casos com hematúria macroscópica franca as lesões encontradas na bexiga foram apenas leves a moderadas, fato este ainda não mencionado na literatura consultada, e ressaltado por Tokarnia¹ e Peixoto³ (informação verbal).

Hematúria foi evidente, ao exame macroscópico, em 16 casos, dos quais 13/16 (81,5%) apresentavam à histopatologia tumores vasculares. Em 2/16 (12,5%) casos havia apenas carcinomas uroteliais, e em uma bexiga somente proliferações vasculares hiperplásicas e acentuada hemorragia na lâmina própria. Estudos anteriores demonstraram que a hematúria pode estar associada apenas a alterações inflamatórias e vasculares, não-neoplásicas (ROSENBERGER & HEESCHEN 1960; MULLER et al., 1975; NIELSEN & MOULTON, 1990; TOKARNIA et al., 2000). Murphy et al. (2004) explicam que mesmo pequenas lesões que resultem em perda de células uroteliais podem causar sangramento devido à presença de pequenos vasos justapostos à camada basal do urotélio, o que de fato foi observado por nós, com o agravante da proliferação e dilatação destes vasos. Em muitos casos percebeu-se também hemorragia na lâmina própria com difusão pelo urotélio, mesmo sem quaisquer associações a neoplasias.

¹ Prof. Dr. Carlos Hubinger Tokarnia. Universidade Federal Rural do Rio de Janeiro, 2008.

³ Prof. Phd. Paulo Vargas Peixoto. Universidade Federal Rural do Rio de Janeiro. 2008

5.5. Correlações Entre os Aspectos Macroscópico e Microscópico das Lesões Observadas

Neste levantamento, apesar de bastante variáveis morfológicamente, em geral, as lesões macroscópicas da bexiga foram muito semelhantes ao que é amplamente descrito na literatura. O enrugamento difuso da mucosa da bexiga, previamente descrito na HEB (TOKARNIA et al., 1969), foi uma alteração encontrada em 40% dos casos, mesmo em casos sem hematúria visível ou lesões macroscópicas proeminentes. Ao exame histopatológico constatamos, nos casos menos graves, uma exacerbação do pregueamento da mucosa associada à proliferação de pólipos, fibrose moderada a acentuada e espessamento difuso da lâmina própria. Em acordo com a opinião de Peixoto⁴ (Informação verbal), esse enrugamento da mucosa, poderia ser uma lesão inicial na patogenia da HEB, mesmo em bexigas com poucas lesões, nos casos mais avançados, estava sempre associada a proliferações neoplásicas multicêntricas.

Em um grande número de carcinomas uroteliais não se observaram evidências macroscópicas muito características, em geral, não eram nem mesmo claramente perceptíveis, devido a um padrão de crescimento endofítico na lâmina própria, e ao fato de que muitos dos carcinomas examinados não apresentavam proporções suficientes para produzir tumores macroscópicos, semelhante ao que já fora descrito na HEB (CARVALHO et al., 2006).

Ao exame macroscópico, as hemorragias, sob a forma de petéquias, equimoses, hematomas ou elevações hemorrágicas, estavam presentes em todas as bexigas avaliadas, em intensidade variável. À microscopia, os casos de maior intensidade estavam correlacionados a proliferações hiperplásicas ou neoplásicas de vasos sanguíneos. As elevações hemorrágicas, presentes em 31 bexigas, corresponderam a neoplasias vasculares em 24/31 (77,4%) casos. Na HEB, correlações entre neoplasias vasculares e tumores hemorrágicos, ou de cor avermelhada, são frequentes na literatura (PLUMMER 1944; Döbereiner et al., 1967; MAEDA et al., 1977; SOUZA & GRAÇA 1993).

6.6. Aspectos Microscópicos das Lesões Não-Neoplásicas

As displasias uroteliais, lesões constantes ao longo do estudo (85/90 - 94,4%), foram marcadas por desarranjos estruturais, aumento do pleomorfismo celular e em especial anormalidades na aparência do núcleo que em determinados momentos exibia marcada hipercromasia e em outros se apresentava vesiculado com cromatina grosseira e nucléolo proeminente, eventualmente múltiplo. Poucas vezes a displasia foi sutil o suficiente para ser classificada como grau I. Buscamos nos ater, em especial, às células mais basais e intermediárias do urotélio para estabelecermos o grau de displasia, assim como o recomendado pela literatura (MURPHY et al., 2004), e acreditamos que a displasia urotelial seja uma lesão fortemente correlacionada aos estágios iniciais de exposição ao princípio tóxico de *P. arachnoideum*, pois estavam presentes em alguns casos isoladamente, ou junto a lesões sutis como pequenas hemorragias, leve inflamação e fibrose da lâmina própria. Em alguns casos de displasia grau III, perceberam-se múltiplos microcistos e células com proeminentes acúmulos de mucina no citoplasma (*lumina-like cell's*) ou múltiplas gotas hialinas em um citoplasma claro, semelhante ao que é encontrado em casos de displasia induzida pela radiação (SURESH et al., 1993).

As hiperplasias uroteliais caracterizadas pela proliferação de ninhos de Brunn e focos de espessamento do urotélio, com até 20 camadas de células, quase sempre estavam ligadas a algum grau de displasia e várias vezes a CIS em ninhos de Brunn, o que nos exigiu uma minuciosa avaliação da integridade da lâmina basal do urotélio para diferenciá-los de invasão carcinomatosa à lamina própria. Esta situação foi mencionada, de forma semelhante, na HEB

(GONZALES et al., 2004) e, comumente relacionada à CIS em humanos (RAMMANY et al., 2008; MURPHY et al., 2004; ORDONEZ & ROSAI 1993). Outro tipo menos comum de hiperplasia do urotélio foram às projeções micropapilares, encontradas apenas em alguns casos que apresentavam papilomas ou carcinomas papilares.

Dentre os processos metaplásicos do urotélio, destacou-se a metaplasia em células claras (66/90 - 73,3%) mesmo em bexigas com poucas lesões, mas sempre com displasia urotelial. Algumas vezes, o acúmulo de uma substância semelhante à mucina foi observado, como o que é descrito nos carcinomas em células claras ou metaplasias em células claras no urotélio da bexiga em humanos (MURPHY et al., 2004) e semelhante ao que foi descrito na HEB como metaplasia em células cromóforas (PEIXOTO et al., 2003).

Inflamação mononuclear, linfocítica ou linfoplasmocitária, foi encontrada em 100% das bexigas avaliadas, e havia correlação direta desta com a displasia urotelial e a presença de CIS com invasão à lamina própria em alguns casos. Em muitos casos foram encontrados focos linfoplasmocitários justapostos ao urotélio displásico, acompanhados também por fibrose da lâmina própria. A intensidade da inflamação era maior quando havia CIS ou áreas de invasão dos carcinomas uroteliais. Em alguns casos, as áreas de inflamação dificultaram o reconhecimento da invasão carcinomatosa, um problema previamente exposto na literatura (MURPHY et al., 2004). Outro ponto que nos chamou a atenção foi o acentuado padrão folicular da inflamação, em muitos casos com múltiplos focos linfocíticos ou linfoplasmocitários ao longo de toda a lâmina própria e, nestes casos, evidente leucocitoestase (25/90 27,7%) geralmente em linfáticos, mas também em vasos sanguíneos foram visualizadas. Aqui sentimos a necessidade de realizar o estudo imunohistoquímico, a fim de detectar a presença de células neoplásicas em meio às áreas de inflamação ou mesmo dentro dos vasos com leucocitoestase, algo que deve ser realizado em estudos posteriores.

As alterações histológicas nos vasos sanguíneos da lâmina própria, além de proeminentes, seguiram um padrão característico. Três tipos singulares de proliferações hiperplásicas foram identificados: o primeiro, caracterizado por um crescimento vascular constituído por pequenos capilares, com aparência imatura, distribuídos sem orientação aparente, muitas vezes de forma focal, quase sempre associado a bexigas com neoplasias vasculares em outros pontos, semelhante ao descrito como ninhos angioblásticos (PLUMMER, 1944). Outro tipo acompanhava os processos de fibrose da lâmina própria, com capilares arranjados perpendicularmente à orientação do tecido conjuntivo, semelhante ao que é descrito na literatura nos processos de fibrose (JONES, HUNT, KING, 1997), e por fim o tipo de proliferação vascular mais frequente era constituído por vênulas e arteríolas sem qualquer organização perceptível, geralmente congestionadas e/ou dilatadas e, em alguns casos, este tipo foi associado a um maior número de neoplasias vasculares do que o primeiro tipo, em especial os hemangiomas cavernosos. Muitas vezes, o primeiro e o segundo tipo de hiperplasia vascular se confundiam com hemangiomas bem diferenciados ou mesmo apresentavam porções contíguas, neoplásicas benignas e ou malignas, em um aspecto de transição ou elevação do caráter patológico, semelhante ao que já fora descrito na HEB (PEIXOTO et al., 2003)

5.7. Aspectos Microscópicos das Lesões Neoplásicas

A presença de múltiplas neoplasias em uma única bexiga, em geral pouco delimitadas entre si, e a concomitância de tumores epiteliais e mesenquimais, criou grande dificuldade na contagem e mesmo na classificação das neoplasias encontradas, situação semelhante ao que já foi relatado na HEB por outros autores (PEIXOTO et al., 2003; CARVALHO et al., 2006; GONZALES et al., 2004). Neste estudo, observamos casos em que havia concomitância entre neoplasias epiteliais e mesenquimais em 51,7% das bexigas, enquanto que Peixoto et al.

(2003) encontrou em 30,5% dos casos, Carvalho et al. (2006) em 31,4%, Gonzales et al. (2004) em 34,4%, e Pamukçu et al. (1976) em 53,9%. Este resultado foi influenciado pela grande quantidade de casos em que neoplasias vasculares coexistiam com CIS.

No que se refere aos tumores exclusivamente de origem epitelial, Peixoto et al. (2003) os encontraram em 42,5% dos casos, Carvalho et al. (2006) em 51,2%, Gonzáles et al. em (2004) 41,7%, Pamukçu et al. em (1976) 35% e, neste estudo, eles ocorreram em 45/58 (77,5%) dos casos. Mais uma vez os resultados são o reflexo da alta proporção de CIS e foram influenciados pelo fato de termos examinado regiões em que, à macroscopia eram negativos, mas que à microscopia apresentavam pequenos carcinomas uroteliais endofíticos.

Quanto aos carcinomas uroteliais, verificou-se que os processos de diferenciação estavam associados ao grau III, assim como o que já fora descrito na HEB (CARVALHO et al., 2006; PEIXOTO et al., 2003) e ao que é encontrado em humanos (RAMMANY 2008; MURPHY et al., 2003). Dentre os tipos de diferenciação encontrados, a diferenciação em células claras é rara em humanos e na veterinária fora descrito anteriormente somente por Peixoto et al. (2003) na HEB. Quanto à uma possível diferenciação em células de Paneth observada na bexiga 63, sentimos a necessidade de serem realizados estudos imunohistoquímicos para diferenciá-las de leucócitos globulídeos que infiltram o tumor, visto que foi encontrada uma pequena quantidade destas células livres na lâmina própria, uma característica que não acreditamos ser possível às células de Paneth.

Papilomas e carcinomas papilares apresentaram, eventualmente, áreas de diferenciação escamosa, pseudoglandular ou intestinal. Em três casos de carcinomas uroteliais papiliformes, apesar de partes do tumor apresentarem características claras de diferenciação típica dos papilomas, havia também áreas de marcada perda da estrutura, menor diferenciação, com aumento do pleomorfismo, da atipia celular, do número de mitoses e pequenos focos de invasão à lamina própria. Esta situação parece ter correlação direta com a hipótese de transformação maligna de papilomas em casos de HEB, (CAMPO et al., 1992; CAMPO et al., 1999; BORZACHIELLO et al., 2003b), o que também foi relatado nos casos de CVDS (JARRET et al., 1978a; SOUTO et al., 2006).

Adenocarcinoma urotelial com diferenciação em células de Paneth foi visto em uma única bexiga e, apesar de algumas células também se assemelharem aos leucócitos globulídeos, outras se apresentavam em posição e aparência muito comum às das células de Paneth, associadas inclusive a áreas de diferenciação intestinal com as características células caliciformes. Dentro da veterinária esta é uma característica de diferenciação rara na bexiga, descrita apenas na HEB (PEIXOTO et al. 2003) e um pouco mais frequente em humanos (RAMMANY 2008; MURPHY et al. 2004)

Quanto às neoplasias mesenquimais, foram encontradas em um total de 35/58 (60,3%) das bexigas com neoplasias, Peixoto et al. (2003) obtiveram 15,2%, Pamukçu et al. (1978) 9,5%, Carvalho et al. (2006) 17,4%, Gonzáles et al. (2004) 58,3%. Neste ponto acreditamos que nossos números foram maiores devido ao exame histopatológico de fragmentos sem lesão macroscópica clara, mas com pequenos focos de hemangiomas.

Das bexigas com neoplasias mesenquimais, obtivemos 32/35 (91,5%) de neoplasias vasculares. Carvalho et al. (2006) encontraram neoplasias vasculares em 98,5% dos tumores mesenquimais, Peixoto et al. (2003) 84,7%, Gonzáles et al. (2004) 71,4% e Pamukçu et al. (1978) 56,1%. Valores muito próximos entre si na maioria dos estudos, e que demonstram a alta prevalência destes tumores.

As neoplasias vasculares apresentaram características muito peculiares, em alguns casos foi possível ver, em uma mesma lesão, uma perfeita transição entre um processo de proliferação vascular, hemangioma e hemangiossarcoma. Notamos que algumas bexigas apresentavam uma maior tendência às neoplasias vasculares do que aos carcinomas uroteliais. Nestes casos as proliferações vasculares não neoplásicas apresentavam padrões que estavam mais correlacionados a hemangiomas ou hemangiossarcomas; esta característica de transição dificultou muito a correta identificação dos tipos de lesões encontradas.

5.8. Potencial de Invasividade das Neoplasias

A invasão profunda dos processos neoplásicos na musculatura detrusora foi evidente em apenas 5/58 (8,6%) casos com neoplasias; em dois casos de carcinomas pobremente diferenciados e em três casos de carcinomas uroteliais grau III muito anaplásicos. A invasão em alguns casos acontecia também, profundamente, ao longo de conjuntos de vasos sanguíneos, linfáticos e /ou feixes e gânglios nervosos, sempre acompanhados por inflamação da lâmina própria. Estes achados são compatíveis com os achados de Carvalho et al. (2006), que verificaram invasão nos músculos detrusores em apenas 5,9% dos casos, e corroboram também com a hipótese de que a imunidade local influencia o processo de invasão e metástase nos carcinomas de bexiga na HEB (Rosenberger & Heeschen 1960, Döbereiner et al. 1967, Tokarnia et al. 1969, Smith & Beatson 1970). Da mesma forma que Peixoto et al. (2003), percebemos, em especial, infiltração linfocítica focal e difusa, tanto em neoplasias malignas quanto em benignas, com severidade proporcional à anaplasia e à capacidade infiltrativa do tumor, o que, de acordo com Ordóñez & Rosai (1996) é um fator que melhora o prognóstico dos carcinomas uroteliais em humanos.

6. CONCLUSÕES

Na bexiga de animais com HEB, as lesões tendem a ser mais frequentes no corpo e na base da bexiga, provavelmente devido a uma maior área de contato exposta ao princípio tóxico da *P. arachnoideum*.

A região do trígono pode apresentar processos de metaplasia ou diferenciação neoplásica com caráter nefrogênico ou mesonefróide devido à sua origem embriológica.

Existe uma grande similaridade entre as lesões não neoplásicas e neoplásicas produzidas pela radiação ionizante na bexiga de seres humanos e as lesões produzidas na bexiga de bovinos intoxicados por *P. arachnoideum*.

A hematúria macroscópica pode estar ausente mesmo em casos com lesões graves na bexiga, e por causa disto o número de animais doentes no campo pode estar sendo subestimado.

Bovinos com lesões leves na bexiga podem apresentar hematúria, o que torna difícil a precisão do prognóstico.

A hematúria macroscópica tem forte correlação com a presença de neoplasias vasculares (hemangiomas ou hemangiossarcomas).

Devido à grande quantidade de processos neoplásicos endofíticos, e com volume insuficiente para produzir tumores visíveis ao exame macroscópico, o diagnóstico baseado exclusivamente em exames de imagem é pouco confiável.

7. REFERÊNCIAS BIBLIOGRÁFICAS

- ANDERSON, R.A.; SCOBIE, L.; O'NEIL, B. W.; GRINDLAY, G. J.; CAMPO, M. S. Viral proteins of bovine papillomavirus type 4 during the development of alimentary canal tumours. *Vet. J.* n. 154, p. 69–78. 1997.
- ALONSO-AMELOT M.E. Helecho macho, salud animal y salud humana. *Rev. Fac. Agron. (LUZ)*. n. 16, p. 528-541, 1999.
- ALONSO-AMELOT, M.E. & AVENDANO, M. Human carcinogenesis and bracken fern: review of the evidence. *Curr. Med. Chem.*, Mar., vol. 9, n. 6, p.675-86, 2002.
- BASILE, J. R.; GASTE, L.; REIS, A. C. F. Intoxicação aguda de bovinos pela samambaia (*Pteridium aquilinum*) no estado do Paraná. *Rev. de Ciên. Agra., Curitiba*, v. 3, p. 167-170, 1981.
- BAKER, P.M., Young R H. Radiation-induced pseudocarcinomatous proliferations of the urinary bladder: a report of 4 cases. *Hum. Pathol.* n. 31, p. 678–683. 2000.
- BARROS, C.S.L.; GRAÇA, D.L.; SANTOS, M.N.; BARROS S.S. Intoxicação aguda por samambaia (*Pteridium aquilinum*) em bovinos no Rio Grande do Sul. *Hora Vet.*, n. 737 p. 33-39, 1987.
- BORZACHIELLO, G.; AMBROSIO, V.; GALATI, P.; POGGIALI, A.; VENUTI, A.; ROPERTO, F. The Pagetoid Variant of Urothelial Carcinoma *In Situ* of Urinary Bladder in a Cow. *Vêt Pathol.*,n. 38, p.113–116, 2001.
- BRETZINGER, H. Untersuchungen uber die haematuria vesicalis bovis im badischen Schwarzwald, *Diss. – Giessen*, 1957.
- BROBST, D.F. & OLSON, C. Neoplastic and proliferative lesions of the bovine urinary bladder. *Am. J. Vet. Res.*, n. 24, p. 105-1111, 1963.
- CAMPO, M.S.; JARRET, W.F.H.; BARRON, R.; O'NEIL, B.W.; SMITH, K.T.; Association of bovine papillomavirus type 2 and bracken fern with bladder cancer in cattle. *Câncer. Res.*, n. 52, p. 6898–6904, 1992.
- CAMPO, M.S.; BENISTON, R.G.; CONNOLLY, J.A.; GRINDLEY, G.J. Synergism between papillomavirus and bracken fern in carcinogenesis of the upper gastrointestinal tract in cattle and humans: quercetin and cell transformation. In: Bracken Fern: Toxicity, Biology and Control, J. Taylor and R.T. Smith, Eds, *International Bracken Group Special Publication*, n. 4, Manchester, UK, p. 116–122. 1999.
- CARVALHO, T.; PINTO, C.; PELETEIRO, M.C. Urinary Bladder Lesions in Bovine Enzootic Haematuria. *J. Comp. Path.*, vol.134, p. 336-346. 2006.
- CURIAL, O. Hematúria enzoótica dos bovinos. Observações anatomopatológicas. 1964. 46p. Tese (Mestrado) – Univ. Fed. Paraná, Curitiba, 1964.

DÖBEREINER, J; TOKARNIA, C.H. & CANELLA, C.F.C. Ocorrência da hematúria enzoótica e de carcinomas epidermóides no trato digestivo superior em bovinos no Brasil. *Pesq. Agropec. Bras.*, Seção Vet., n. 2, p.489-504, 1967.

D' JONGH, F. Ocurrencia y diagnóstico histopatológico de la hematuria vesical clínica en bovinos de la zona alta del Estado Mérida. programa para el desarrollo de la ganadería lechera en las zonas altas de la región de Los Andes. Convenio ULA-Corpoandes-UCV. Boletín. p. 10-25. 1978.

DURÃO, J. F. C.; FERREIRA, M. L.; CABRAL, A. et al. Aspectos anatomopatológicos e clínicos da hematúria enzoótica dos bovinos. *Ver. Port de Cie. Vet.*, Lisboa, v. 5, n. 1, p. 11-20, 1995.

DYCE, K.M.; SACK, W.O.; WENSING, C.J.G. 2004, Sistema urogenital. In: DYCE, K.M. Tratado de Anatomia Veterinária, 3ª ed. Elsevier, Rio de Janeiro, RJ. p. 164-166.

EVANS, W.C. & EVANS, E.T.R. The effects of the inclusion of bracken (*Pteris aquiline*) in the diet of rats, and the problem of poisoning in farm animals. *Brit. Vet. J.*, n. 105, p.175-186, 1949.

EVANS, W.C.; EVANS, E.T.R. & HUGHES, L.E. Studies on bracken poisoning in cattle – Part I. *Brit. Vet. J.*, v. 110, n. 8, p. 295-306, 1954a.

EVANS, W.C.; EVANS, E.T.R &HUGHES, L.E. Studies on bracken poisoning in cattle – Part II. *Brit. Vet. J.*, v. 110, n.9, p. 365-380, 1954b.

EVANS, W.C.; EVANS, E.T.R &HUGHES, L.E. Studies on bracken poisoning in cattle – Part III. *Brit. Vet. J.*, v.110, n.10, p. 426-444, 1954c.

EVANS, W.C & EVANS, I.A. Studies on bracken poisoninh – Part VII. – The toxicity of bracken rhizomes. *Vet. Record*, v. 73, n. 35, p. 852-853, 1961.

EVANS, I.A.; HUMPHREYS, D.J; GOULDEN, L.; THOMAS, A.J. & EVANS, W.C. Effescts of bracken rhizomes on the pig. *J. Comp. Pathol. Therp.*, vol. 73, n.3, p.229-243, 1963.

EVANS, W.C. Bracken poisoning of farm animals. *Vet. Record*, n. 76, p. 365-372, 1964.

EVANS, I.A. & MASON, J. Carcinogenic activity of bracken. *Nature (Lond)*, vol. 208, p.913-914, 1965.

EVANS, I.A. The radiomimetic nature of bracken toxin. *Cancer Res.*, n. 28, p. 2252-2261, 1968.

EVANS, I.A. Naturally occurring chemical carcinogens: Bracken fern toxin. In: X Int. Cancer Congr., Houston, 1970. P.27.

EVANS, W.C. Bracken thiaminase-mediated neurotoxin syndromes. *Bot. J. Linnean Soc.*, n. 73, p.113-131, 1976.

EVANS, I.A. Bracken carcinogenicity. In: SEARLE, C.E. (ed). Chemical Carcinogns. ACS Monograph 182. *Am. Chem. Soc.*, Washington, DC. p.1171-1204. 1984

FENWICK, G.R. Bracken (*Pteridium aquilinum*) – Toxic effects and to constituents. *J. Sci. Food Agric.*, n. 46, p. 147-173, 1988.

FLETCHER, T.F.; WEBER, A.F. Veterinary Developmental Anatomy. Disponível em: <<http://www.Embryology notes.cgi.net>>, acessado em 10/11/2008.

FRANÇA, T.N.; “Aspectos Histopatológicos da Hematúria Enzoótica Bovina no Brasil” trabalho de dissertação de mestrado apresentado ao curso de pós-graduação em ciências veterinárias da UFRRJ, 2002.

FRANÇA, T.N.; TOKARNIA, C.H.; PEIXOTO, P.V. Enfermidades determinadas pelo princípio radiomimético de *Pteridium aquilinum* (Polypodiaceae) *Pesq. Vet. Bras.* Vol. 22, n. 3, p.85-96, jul./set. 2002.

FREITAS, R.N.; SILVA, M.E.; O’CONNOR, P.J.; POVEI, A.C. 1999. 32P-postlabeling analysis of DNA adducts in tissues obtained from rats treated with bracken fern (*Pteridium aquilinum* subsp. *caudatum*) from Brazil. IV Internat. Bracken Group Conf. - Bracken fern: toxicity, biology and control. Manchester, p.132-135.

FRIDLANDER, E. Ureter, Urinary Bladder, Urethra. Disponível em <<http://www.pathguy.com/lectures/bladder.htm>> acessado em 23/09/2008.

FUKUOKA M.; KUROYONAGI, M.K.; YOSHIHARA, K.; NATORI, S. Chemical and toxicological studies on bracken fern *Pteridium aquilinum* var. *latiusculum*: II. Structure of pterosins, sesquiterpenes having 1-indanone skeleton, *Chem. Pharm. Bull.* n. 26 p. 2365–2385, 1978.

GAVA, A. 1993. Intoxicação por *Pteridium aquilinum*, p.247-258. In: Riet-Correa F., Méndez M.C. & Schild A.L. (ed.) Intoxicações por Plantas e Micotoxicoses em Animais Domésticos. Hemisfério Sul, Pelotas.

GONZÁLES, C.E.; CHAVERA, A.C.; PERALES, R.C.; FALCÓN, N.P.; EVARISTO, R.R. Caracterizacion de las lesiones encontradas en bovinos con hematuria vesical enzoótica en la zona de Oxapampa, Pasco. *Rev Inv Vet Peru.* vol. 15 n. 1, p.25-36, 2004.

GONZALES, S.; CARPIO, M. Informe de un caso de hematuria vesical crónica bovina en la selva peruana. *Rev. Inv. Pec.* (Perú), n. 2, p. 109. 1973.

HAGAN, W. A. Bracken poisoning of cattle. *Cornell Veterinarian*, Ithaca, v. 15, p. 326-332, 1952.

HAYASHI, T. Application of Jamshidi’s needle to bone marrow biopsy and diagnosis of bracken poisoning in cattle. *Journal of the Japan Veterinary Medical Association*, Tokyo, v. 34, p. 206-211, 1981.

HEESCHEN, W. Die haematuria vesicalis bovis chronic. *Dtsch. Tierärztl. Wschr.*, vol. 66, n. 22, p.622-626 e n. 24, p. 678-682, 1959.

HIRONO, I; AISO, S; YAMAJI, T; MORI, H; YAMADA, K.; NIWA, H.; OJIKI, M.; WAKAMATSU, K.; KIGOSHI, H.; NIYAMA, K. & UOSAKI, Y. Carcinogenicity in rat of ptaquiloside isolated from bracken. *Gann.*, n. 75, p. 833-836, 1984a.

- HIRONO, I.; FUSHIMI, K.; MORI, H.; MIWA, T.; HAGA, M. Comparative carcinogenic activity of in each part of bracken. *Journal of National Cancer Institute*, Bethesda, v.50, n.5, p.1367-1371, 1973.
- HIRONO, I.; USHIMARU, Y.; KATO, K.; MORI, H.; SASAOKA, I. Carcinogenicity of boiling water extract of bracken, *Pteridium aquilinum*. *Gann*, v.69, p.383-388, 1978.
- HOPKINS, N.C.G. Aetiology of enzootic haematuria. *The Veterinary Record*, London, v. 118, p. 715-717, 1986.
- HOPKINS, N.C.G. Enzootic haematuria in Nepal. *Trop. Anim. Health Prod.* 19(3):159-164. 1987.
- HUTYRA, F.; MAREK, J. & MANNINGER, R. *Spezielle Pathologie und Therapie der Haustiere*. 10 Aufl. Gustav Fischer, Jena, 1954.
- JARRETT, W.F.H.; MURPHY, J.; O'NEIL, B.W. & LAIRD, H.M. Virus-induced papillomas of alimentary tract of cattle. *J. Cancer*, 22:323-328, 1978a.
- JONES, C. T.; HUNT, D. R.; KING, W. N. Inflamação e reparo. In: *Patologia veterinária*. 6ªed. Manole: São Paulo, 1997 p. 559-564.
- JUNQUEIRA, L.C.; CARNEIRO, J. Aparelho Urinário. In: *Histologia Básica* 1999. 9ª ed. Guanabara Koogan. Rio de Janeiro, RJ. p. 315-330.
- KIM, D.Y.; LEE, Y.S. Ovine copper poisoning and pteridium aquilium-associated bovine urinary bladder tumor in Korea. *J Toxicol Sci.* Oct;23 Suppl 4:645-6. 1998.
- LEE, J.M.; ANDRADE, S.O.; CAMARGO, W.V.A.; SAAD, A.D. & FERREIRA, A.E. Hematúria em bovinos no estado de São Paulo. *Arqs. Inst. Biol.*, S. Paulo, 33(2):27-37, 1966.
- LUQUE, F.G. La cistitis crônica hemorrágica o hematuria esencial de los bovinos em Colombia. *Ver. Fac. Vet. Zootec.*, XXIII (120): 629-646, 1960.
- LOPÉZ, H. 1983. Incidencia de la Hematuria Enzoótica del ganado vacuno en la provincia de Oxapampa. Tese de Bacharelato. Fac. Cienc. Agropec., Univ. Nac. Daniel Alcides Carrión. Oxapampa. 50 p.
- LORENZI, H. *Pteridium aquilinum* (L) Kuhn. In: *Plantas daninhas do Brasil: terrestres, aquáticas, tóxicas e medicinais*. Nova Odessa, 1982. p.341
- MAEDA, T.; TSUMURA, I.; OTAKE, O. & TAKAHASHI, M. Studies on Chronic bovine Hematuria Vesicalis Due to Tumors II: Occurrence in Japanese Indigenous cattle in the Nothern Mountainous District of Okayama Prefecture. *Bull. Fac. Agric., Tottori Univ.*, 27:749-752, 1974.
- MAEDA, T.; YAMANE, O.; TSUMURA, I. & SASAKI, HIROICHI. Studies on chronic bovine vesicalis due to tumors III: Endoscopic findings of the bladder mucous membrane. *Bull. Agric. Tottori Univ.*, 29:80-88, 1977.
- MAEDA, T. Studies on chronic bovine hematuria vesicalis due to tumors IV: Histopathology of urocystic tumors. *Bull.Agric.*, Tottori Univ., 31:78-83, 1978a.

MARÇAL, W.S.; GASTE, L.; REICHERT, NETTO, N.C.; MONTEIRO, F.A. Intoxicação aguda pela samambaia (*Pteridium aquilinum*, L. Kuhn), em bovinos da raça aberdeen angus. Archives of Veterinary Science v.7, n.1, p.77-81, 2002.

MARÇAL, W. S. A toxidez da samambaia nos bovinos. Disponível em: <<http://www.saudeanimal.com.br/bovinosamambaia.htm>> Acesso em: 12 agosto. 2008.

MARRERO, E.; BULNES, C.; SANCHEZ, L.M.; PALENZUELA, I.; STUART, R.; JACOBS, F. & ROMERO, J. *Pteridium aquilinum* (bracken fern) toxicity in cattle in the humid Chaco of Tarija, Bolivia. Vet. Hum. Toxicol., Jun., 43(3):156-8, 2001.

MAXIE, M.G. 1993. The urinary system. Enzootic haematuria. In: Jubb, K.V.F.; Kenneddy, P.C. & Palmer, N. (ed) Pathology of Domestic Animals. 4th. San Diego: Academic Press, 1993, vol 2, p. 534-536.

MEUTEN, D. J. (2004). Tumours of the urinary system. In: Tumours in Domestic Animals, 4^a ed., D. J. Meuten, Ed., Iowa State Press, Iowa, pp. 524-525.

MATOBA, M.; SAITO, E.; SAITO, K.; KOYAMA, K.; NATORI, S.; MATSSHIMA, T.; TAKIMOTO, M. Assay of ptaquiloside, the carcinogenic principle of bracken, *Pteridium aquilinum*, by mutagenicity testing in *Salmonella typhimurium*. *Mutagenesis*, v.2, p.419-425, 1987.

MATSUOKA, A.; HIROSAWA, A.; NATORI, S.; IWASAKI, S.; SOFUNI, T.; ISHIDATE, M. Mutagenicity of ptaquiloside, the carcinogen in bracken, and its related illudane-type sesquiterpenes. II. Chromosomal aberration tests with cultured mammalian cells. *Mutat Res.* 215(2):179-185. 1989

MORINO, K.; MATSUKURA, N.; KAWASHI, T.; OHGAKI, H.; SUGIMURA, T.; HIRONO, I. Carcinogenicity test of quercetin and rutin in golden hamsters by oral administration. *Carinogenesis*, v.3, p.93-97, 1985.

MOON, F.E. & RAAFAT, M.A. The experimental production of bracken “poisoning” in sheep. *J. Comp. Path.*, 61:88-100, 1951.

MOURA, J.W. Aberrações cromossômicas em bovinos intoxicados crônica e naturalmente pela samambaia *Pteridium aquilinum*. 1989. 49p. Tese (Mestrado) – Inst. Biociências, Univ. São Paulo, São Paulo, 1989.

MOORE, K.L. Clinically Oriented Anatomy. 1992, 3^a ed. Willians & Wilkins, Baltimore, p. 13-23.

MOORE, K.L.; PERSAUD, T.N.V. Sistema urogenital. In: Embriologia clínica. 2000, 6^a ed. Guanabara Koogan, Rio de Janeiro, RJ. p. 290-310.

MORI, H.; SUGIE S.; HIRONO, I.; YAMADA, K.; NIWA, H.; OJIKI, M. Genotoxicity of ptaquiloside a bracken carcinogen in the hepatocyte primary culture/DNA-repair test. *Mutat. Res.* 143(1-2):75-78. 1985.

MUGERA, G.M. & NERITE, P. Tumors of the urinary bladder and liver associated with enzootic haematuria in Quênian cattle. *Vet. Rec.*, 83:457-458, 1968.

- MULLER, S.B.K.; MADUREIRA, F.R.; ALENCAR FILHO, R.A.; RIBEIRO, L.O.C. & SOUZA, J.A. Tentativa de reprodução experimental da hematúria enzoótica em bovinos pela administração de samambaia. *Ars. Inst. Biológico, S. Paulo*, 42:203-212, 1975.
- MURPHY, W.M.; GRIGNON, D.J.; PERLMAN, E.J. Tumors of the urinary bladder and related urinary bladder. In: *Tumors of the kidney, bladder and related structures*. 2004. 4ª ed. American Registry of Pathology, Washington, DC, p. 241-351.
- NAFTALIN, J.M. & CUSHNIE, G.H. Pathology of bracken poisoning in cattle. *J. Comp. Pathol. Therp.*, 64:54-74, 1954.
- NIELSEN, S.W.; MOULTON, J.E. Tumors of the Urinary System. In: *Tumors in Domestic Animals*. 3th. Berkeley and Los Angeles, California: University of California Press. 1990. Cap. 10. P. 458-478. 672p.
- NIWA, H.; OJIKI, M.; WAKAMATSU K.; YAMADA, K.; OHBA, S.; SAITO, Y.; HIRONO, I.; MATSUSHITA, K.; Stereochemistry of ptaquiloside, a novel norsesquiterpene glucoside from bracken, *Pteridium aquilinum* var. *latiusculum*, *Tetrahedron Lett.* 24. 5371–5372. 1983.
- ORDÓÑEZ, N.G. & ROSAI, J. Urinary tract: Kidney, renal pelvis and ureter: Bladder and male urethra. In: ROSAI, J. ACKERMAN'S Surgical Pathology. 8th. St. Louis: Mosby, 1996, v.1, cap. 17, p.1059-1220.2732p.
- OLIVEIRA, G.P.; MATSUMOTO, T.; PRIMAVESI, A.C. Ocorrência de intoxicação causada por samambaia (*Pteridium aquilinum*) na região nordeste do Paraná. Comunicado Técnico Embrapa, São Carlos, n. 20, p. 1-9, out. 1998.
- OSHIMA, D. & ONO, H. Pathological study on a case of bladder carcinoma accompanied by chronic cystitis in cow. *Jap. J. Vet. Sc.*, 5:19, 1957.
- OZKUL, I.A.; AYDIN, Y. Tumours of the urinary bladder in cattle and water buffalo in the Black Sea region of Turkey. *Br Vet J* 152:473–475, 1996.
- PAMUKÇU, A.M. Investigations on pathology of enzoótica bovine haematuria in Turkey. *Zentbl. Vet. Med.*, 2:409-429, 1955.
- PAMUKÇU, A.M.; PRICE, J.M. & BRIANT, G.T. Naturally occurring and Bracken-fern-induced bovine urinary bladder tumors. *Vet. Path.*, 13:110-122, 1976.
- PAMUKÇU, A.M.; YALCINER, S.; HATCHER, J.F. & BRYAN, G.T. Quercetin, a rat intestinal and bladder carcinogen present in bracken fern (*Pteridium aquilinum*). *Cancer Res.*, 40:3468-3472, 1980a.
- PARKER, W.H. & McCREA, C.T. Bracken (*Pteris aquiline*) poisoning of sheep in the North York Moors. *Vet. Record*, 77(30):861-865, 1965.
- PEIXOTO, P.V.; FRANÇA, T.N.; BARROS, C.S.L.; TOKARNIA, H.C. Histopathological aspects of Bovine Enzootic Hematuria in Brazil *Pesq. Vet. Bras.* 23(2):65-81, abr./jun. 2003.
- PLUMMER, P.J.G. Histopathology of Enzootic Bovine Haematuria. *Canadian journal of comparative medicine*. Vol. 8, Nº 6. 153-158. 1944.

PINTO, C.A.; LIMA, R.; LOUZA, A.C.; ALMEIDA,V.; MELO, M.; VAZ, Y.; NETO FONSECA, I.; LAUREN, D.R.; SMITH, B.L. 2000. Bracken fern-induced bovine enzootic haematuria in São Miguel Island, Azores. In: Bracken-fern: Toxicity, Biology and Control: Proceedings of IV International Bracken 99 Conference, University of Manchester, Manchester, pp.136-140.

PIRIE, H.M. Unusual occurrence of squamous carcinoma of the upper alimentary tract in cattle in Britain. Res. Vet. Sci., 15:135-138, 1973.

PLOWRIGHT, W. Malignant neoplasia of the esophagus and rumen of cattle cancer in Quênian cattle. Pathol. Therap., 65:108-114, 1955.

POLACK, E.W. Toxicidade da *Pteridium aquilinum* no Estado do Paraná, Curitiba, 1990. 102 f. Dissertação (Mestrado em Ciências Veterinárias) - Universidade Federal do Paraná.

PRICE, J.M. & PAMUKÇU, A.M. The induction of neoplasms of the urinary bladder of the cow and the small intestine of the rat by feeding bracken fern (*Pteris aquiline*). Cancer Res., 28:2247-2251, 1968.

RAMMANY, D.M. Genital urinary tract In: Web Pathology. Disponível em <<http://webpathology.com/index.asp>> acessado em 10/08/2008.

RAVE, V.G.; SÁNCHEZ, F.O. & LUQUE, F.E. Estudio clinicopatológico dde la hematuria vesical bovina. Ver. ICA Bogotá (Colombia), XIII(4):671-679, 1978.

ROMANENKO, A.; MORIMURA, K.; WANIBUCHI, H.; WEI, M.; ZAPARIN, W.; VOZIANOV, A.; FUKUSHIMA, S. Urinary bladder lesions induced by persistent chronic low-dose ionizing radiation. Cancer vol. 94, nº 1, 328-333. 2003.

ROSEMBERGER, G. & HEESCHEN, W. Adlerfarn (*Pteris aquilina*) – die Ursache dessog. Stallrotes der Rinder (*Haematuria vesicalis bovis chronic*). Dtsch.Tierärztl. Wschr., 67(8):201-208, 1960.

RIET-CORRÊA, F.; SCHILD, A.L.; LEMOS, R.A.A.; BORGES, J.R.J. 2007. In: Doenças de ruminantes e equinos, 3ª ed. Editora Palotti Vol 2. 173-176. Santa Maria, RS.

SANTOS, R.C.; BRASILEIRO, F.G.; SILVA, M.E. Tumorigenicity of boiling water extract of bracken fern (*Pteridium aquilinum* (L.) Kuhn). Cie. Tecnol. Aliment, v.12, n.1, p.72-76, 1992.

SAITO, D.; SHIRAI, A.; MATSUSHIMA, T.;SUGIMURA, T. & HIRONO, I. Teste f carcinogenicity of quercetin, a widely distributed mutagen in food. Teratog. Carcinog. Mutagen., 1:213-217, 1980.

SATO, T.; INABA, H.; KAWAI, K.; FURUKAWA, H., HIRONO, I.; MIYAZAWA, T. Low-level chemiluminescence from *Drosophila melanogaster* fed with chemical mutagens polycyclic aromatic hydrocarbon quinones and a carcinogenic bracken fern. Mutat Res. Nov;251(1):91-7. 1991

SOUTO, M.A.M.; KOMMERS, G.D.; BARROS, C.S.L.; PIAZER, J.V.M.; RECH, R.R.; CORREA, F.R.; SCHILD, A.L. Neoplasias do trato alimentar superior de bovinos associadas

ao consumo espontâneo de samambaia (*Pteridium aquilinum aquilinum*). *Pesq. Vet. Bras.* 26(2):112-122, jan./mar. 2006.

SHAHIN, M.; SMITH, B.L.; PRAKASH, A.S. Bracken carcinogens in the human diet. *Mutation Research*, 443. 69–79. 1998.

SINGH, A.K.; JOSHI, H.C. & RAY, S.N. Studies on bovine haematuria. I Haematological and biochemical observations on the blood of cattle suffering from haematuria. *Indian J. Anim. Sci.*, 43(4):296-299, 1973.

SIPPEL, L. Bracken fern poisoning. *J. Am. Vet. Med. Assoc.*, 121:9-13, 1952.

SMITH, B.L. & BEATSON, N.S. Bovine enzootic haematuria in New Zealand. *New Zealand Vet. J.*, 18(6):115-120, 1970.

SMITH B.L.; LAUREN D.R.; PRAKASH A.S. Bracken fern (*Pteridium*): Toxicity in animal and human health. IV Int. Bracken Group Conf. - Bracken fern: toxicity, biology and control. Manchester, p.76-85. 1999.

SOUZA, M.V. & GRAÇA, D.L. Intoxicação crônica por *P. aquilinum* (L.) Kuhn (Polypodiaceae) em bovinos. *Ciência Rural*, Santa Maria, 23(2):203-207, 1993.

SOUTO, M.A.M.; KOMMERS, G.D.; BARROS, C.S.L.; RECH, R.R.; PIAZER, J.V.M. Neoplasmas da bexiga associados à hematuria enzoótica bovina. *Ciência Rural*, Santa Maria, v.36, n.5, p.1647-1650, set-out, 2006.

STAMATOVIC, S.; BRATANOVIC, U. & SOFRENOVIC, D. Das klinische Bild der durch Verfütterung Von Adlefarn (*Pteris aquilina*) experimentell hervorgerufenen Haematuria vesicalis der Rinder. *Wiener Tierärztl. Mschr.*, 52(6):589-596, 1965.

STÖBER, M. Adlerfarn (*Pteridium aquilinum*). In: Rosemberg, G. (ed) *Krankheiten des Rindes*. Paul Parey, Berlin, 1970, p.1260-1265.

SUNDERMAN, F.M. Bracken poisoning in sheep. *Aust. Vet. J.*, 64(1):25-26, 1987.

SURESH, U.R.; SMITH, V.J.; LUPTON, E.W.; HABOUBI, N.Y. Radiation disease of the urinary tract: histological features of 18 cases. *J. Clin. Pathol.*, 46;228-231, 1993.

THOMAS, B. & WALKER, H.F. The inactivation of thiamine by bracken (*Pteris aquilina*). *J. Soc. Chem. Ind.*, 68:6-9, 1949.

THOMSON, J.A.. Morphological and genomic diversity in the genus *Pteridium* (Dennstaedtiaceae). *Annals of Botany – London* 85: 77–99, 2000.

TOKARNIA, C.H.; DÖBEREINER, J. & CANELLA, C.F.C. Ocorrência da intoxicação aguda pela “samambaia” (*Pteridium aquilinum* (L.) Kuhn) em bovinos no Brasil. *Pesq. Agropec. Bras.*, Seção Vet., 2:329-336, 1967.

TOKARNIA, C.H.; DÖBEREINER, J. & CANELLA, C.F.C. Ocorrência de hematuria enzoótica e de carcinomas epidermóides no trato digestivo superior em bovinos no Brasil II. Estudos complementares. *Pesq. Agropec. Bras.*, Seção Vet., 4:209-224, 1969.

TOKARNIA, C.H.; DÖBEREINER, J. & PEIXOTO, P.V. Plantas tóxicas do Brasil. Rio de Janeiro: Ed. Helianthus, 2000. 320p.

TROTTER, W.R. Is bracken a health hazard?, *Lancet* 336 1563–1565, British edition. . 1990.

TSUMURA, I.; YAMANE, O.; MAEDA, T.; SASAKI, H.; SAKO, S. & HAYASHI, T. Clinicopathologic studies on tumefacient haematuria in cattle. *Bull. Agric. Tottori Univ.*, 25:275-280, 1972.

VAN DE HOEVEN, J.C.M.; LAGERWIGI, W.J.; POSTHMUS, M.A.; VELHUIZEN, A.V.; HOLTERMAN, H.A.J. Aquilide A, a new mutagenic compound isolated from bracken fern *Pteridium aquilinum* L. Kuhn, *Carcinogenesis*. 4. 1587–1590. 1983.

WARD, A. M. Glandular metaplasia and mucin production in transitional cell carcinomas of bladder. *J. Clin. Pathol.* 24;481 1971.

WESWIG, P.H.; FREED, A.M. & HAAG, J.R. Antithiamine activity of plant materials. *J. Biol. Chem.*, 165:737-738, 1946.

XU, L.R.; Bracken poisoning and enzootic haematuria in cattle in China, *Research in Veterinary Science* **53** (1992), pp. 116–121.

YAMANE, O; HAYASHI, T; SAKU, S. Studies on blood coagulation disorders in domestic animals thrombelastograms of normal cattle and cattle affected with bracken poisoning. *Japanese Journal of Veterinary Science*, Tokyo, v. 37, p. 577- 583, 1975.

YOSHIHARA, K.; FUKUOKA, M.; KUROYANAGI, M.; NATORI, S. 1-indanone derivatives from bracken, *Pteridium aquilinum* var. *latiusculum*, *Chem. Pharm. Bull.* 19. 1491–1495. 1971.

YU, N.; LI, J.; OUTMAN, F.; MATHUR, S.C. Carcinosarcoma with a large cell neuroendocrine epithelial component: first report of an unusual biphasic tumour of the urinary bladder *J. Clin. Pathol.*;57;318-320. 2004.

ZADERYI, J.J. & MECHTCHENKO, V.M. A Propos de létiologie de l'hématúrie des bovidés em Russie transcarpathique. *Rec. Med. Vet.*, 9:581, 1953.

9. ANEXOS

Anexo A. Tabela 1. Características macroscópicas de lesões nas bexigas de bovinos com hematúria enzoótica.

Anexo B. Tabela 2. Avaliação microscópica das lesões não-neoplásicas nas bexigas de bovinos com hematúria enzoótica.

Anexo C. Tabela 3. Avaliação microscópica das lesões neoplásicas nas bexigas de bovinos com hematúria enzoótica.

Anexo D. Tabela 4. Percentuais das lesões não-neoplásicas nas bexigas de bovinos com hematúria enzoótica.

Tabela 5. Percentuais das lesões neoplásicas nas bexigas de bovinos com hematúria enzoótica.

Anexo E. Caracterização microscópica das principais lesões encontradas nas lesões encontradas em bexigas de bovinos com HEB (FRANÇA, 2002, modificado).

ANEXO A

TAB 1. Características macroscópicas de lesões nas bexigas de bovinos com hematúria enzoótica. (Continua).

Bexiga	Hematúria	Características Especiais	Localização	Lesões H emorrágicas	Enrugamento da Mucosa	Tumores
B001	-	-	Base	Múltiplas equimoses ++ e petéquias +	-	-
			Corpo	Múltiplas equimoses ++ e petéquias +	-	Múltiplas elevações polipóides acobreadas + (0,3-0,5cm). Uma proliferação papiliforme amarelada (0,5cm). 2 Proliferações papiliformes amareladas (0,3-0,5cm)
			Fundo	-	-	-
B002	-	-	Base	Foco de equimose e múltiplas petéquias +	-	-
			Corpo	Múltiplas petéquias +	-	Proliferação papiliforme (0,3cm)
			Fundo	-	-	Proliferação papiliforme (0,4cm)
B003	-	-	Base	Múltiplas equimoses ++ e petéquias +	+	Elevações hemorrágicas ++ (0,2-0,5cm)
			Corpo	Múltiplas equimoses ++ e petéquias +	+	Múltiplas elevações polipóides amareladas ++ (0,3-0,7cm) e elevações hemorrágicas +++ (0,2-0,5) Uma proliferação papiliforme acinzentada (0,4cm)
			Fundo	Múltiplas equimoses + e petéquias +	+	Elevações hemorrágicas (0,2-0,5cm)
B004	++	-	Base	Múltiplas petéquias +	-	-
			Corpo	Múltiplas equimoses + e petéquias +	-	Múltiplas elevações hemorrágicas ++ (0,5-1,3cm)
			Fundo	Múltiplas petéquias +	-	-
B005	-	-	Base	-	-	-
			Corpo	Múltiplas equimoses +	-	-
			Fundo	-	-	-
B006	-	-	Base	-	-	-
			Corpo	Foco de equimose e múltiplas petéquias +	-	-
			Fundo	-	-	-
B007	-	-	Base	-	-	-
			Corpo	Múltiplas equimoses e petéquias +	-	-
			Fundo	-	-	-
B008	-	-	Base	-	-	-
			Corpo	Múltiplas petéquias +	-	-
			Fundo	-	-	-
B009	-	-	Base	-	-	-
			Corpo	Múltiplas equimoses +	-	Múltiplas elevações hemorrágicas avermelhadas + (0,2-0,4cm)
			Fundo	-	-	-
B010	-	-	Base	Múltiplas petéquias +	-	Múltiplas elevações hemorrágicas + (0,3- 0,7cm)
			Corpo	Múltiplas petéquias +	-	Múltiplas elevações hemorrágicas e ulceradas +++ (0,6-1,4cm)
			Fundo	-	-	-
B011	-	-	Base	Múltiplas equimoses ++ e petéquias +	++	Múltiplas elevações hemorrágicas + (0,3-0,5cm)
			Corpo	Múltiplas equimoses ++ e petéquias +	++	Múltiplas elevações hemorrágicas + (0,3-0,6cm)
			Fundo	-	++	Múltiplas elevações hemorrágicas + (0,4cm)

CVSD: Carcinoma de vias digestivas superiores + leve ++ moderado +++ severo

TAB 1. Características macroscópicas de lesões nas bexigas de bovinos com hematúria enzoótica. (Continua).

Bexiga	Hematúria	Características Especiais	Localização	Lesões Hemorrágicas	Enrugamento da mucosa	Tumores evidenciados na mucosa
B011	-	-	Base	Múltiplas equimoses + e petéquias ++	-	Múltiplas elevações hemorrágicas ++ (0,3-0,5cm) e polipóides amareladas ++ (0,2-0,3cm)
			Fundo	Múltiplas equimoses + e petéquias ++	-	Múltiplas elevações hemorrágicas ++ (0,3-0,4cm) e polipóides amareladas ++ (0,3cm) e papiliforme
			Fundo	Múltiplas equimoses + e petéquias ++	-	Múltiplas elevações hemorrágicas + (0,3cm) e polipóides amareladas + (0,2cm)
B013	-	-	Base	Foco de equimose +	-	
			Corpo	Foco de equimose +	-	Múltiplas elevações hemorrágicas + (0,3-0,5cm) Proliferação papiliforme
			Fundo	-	-	-
B014	-	-	Base	Múltiplas petéquias +	-	Múltiplas elevações hemorrágicas + (0,2-0,4cm)
			Corpo	-	+	Múltiplas proliferações papiliformes cinza-avermelhado + (0,3-0,5cm)
			Fundo	-	-	-
B015	-	Parede da bexiga espessada ++ Mucosa irregular ++	Base		-	Uma proliferação papiliforme de (0,3cm)
			Corpo	Múltiplas petéquias +	++	-
			Fundo	-	-	-
B016	-	-	Base	Múltiplas equimoses +	-	-
			Corpo	Múltiplas equimoses + e petéquias ++	-	-
			Fundo	-	-	-
B017	-	-	Base	Múltiplas equimoses + e petéquias +	-	Múltiplas elevações hemorrágicas + (0,4-0,7cm), elevações polipóides amareladas + (0,2-0,4cm)
			Corpo	Múltiplas equimoses + e petéquias +	+	Múltiplas elevações hemorrágicas +++ (0,3-0,4cm) polipóides amareladas + (0,2-0,4cm) e proliferações papiliformes cinza-avermelhada + (0,3-1,0cm)
			Fundo	Múltiplas equimoses + e petéquias +	-	Múltiplas proliferações papiliformes cinza-vermelhada + (0,3-1,0cm)
B018	-	Parede da bexiga espessada ++	Base	Múltiplas equimoses + e petéquias ++	+++	Múltiplas elevações hemorrágicas + (0,3-0,5cm), elevações em placa e amareladas ++ (0,2-0,3cm) e elevações polipóides amarelo-esbranquiçadas ++ (0,3-0,5cm)
			Corpo	Múltiplas equimoses e petéquias ++	+++	Múltiplas elevações hemorrágicas + (0,3-0,5cm), elevações em placa e amareladas ++ (0,2-0,3cm) e proliferações papiliformes ++ (0,4-1,0cm)
			Fundo	Múltiplas equimoses + e petéquias ++	+++	Múltiplas elevações em placa ++ (0,2-0,3cm) e elevações polipóides amarelo-esbranquiçadas ++ (0,3-0,5cm). Proliferação papiliforme (0,3cm)
B019	-	-	Base	Múltiplas equimoses + e petéquias +	-	-
			Corpo	Múltiplas equimoses +	-	-
			Fundo	Múltiplas equimoses +	-	-
B020	-	-	Base	Múltiplas equimoses + e petéquias +	-	Múltiplas elevações hemorrágicas + (0,2-5,0cm) e polipóides amarelo-avermelhadas +(1,0-1,5cm)
			Corpo	Múltiplas equimoses + e petéquias ++	++	Múltiplas elevações hemorrágicas ++ (0,4-1,0cm) e polipóides amarelo-avermelhadas ++ eventualmente ulceradas (1,0-1,5cm), múltiplas proliferações papiliformes cinza-avermelhadas ++ (0,7-2,5cm)
			Fundo	Múltiplas petéquias ++	++	Uma proliferação papiliforme rósea (1,5cm)

CVSD: Carcinoma de vias digestivas superiores + leve ++ moderado +++ severo

TAB 1. Características macroscópicas de lesões nas bexigas de bovinos com hematúria enzoótica. (Continua).

Bexiga	Hematúria	Características Especiais	Localização	Lesões Hemorrágicas	Enrugamento da mucosa	Tumores evidenciados na mucosa
B021	-	-	Base	-	-	-
			Corpo	Foco de equimose + e múltiplas petéquias +	-	-
			Fundo	-	-	-
B022	-	-	Base	-	++	-
			Corpo	Múltiplas petéquias +	++	-
			Fundo	-	++	-
B023	-	CVDS associado	Base	-	-	-
			Corpo	Múltiplas petéquias +	-	Múltiplas elevações hemorrágicas + (0,5-1,0cm)
			Fundo	-	-	-
B024	+++	CVDS associado Parede da bexiga espessada +++ Trígono deformado	Base	-	+++	Uma elevação hemorrágica (0,7cm), múltiplas elevações polipóides amarelo-esbranquiçadas +++ (0,3-1,0cm)
			Corpo	Múltiplas petéquias +	+++	Múltiplas elevações polipóides amarelo-esbranquiçadas +++ (0,3-1,0cm),
			Fundo	-	+++	Múltiplas elevações polipóides amarelo-esbranquiçadas +++ (0,3-1,0cm)
B025	++	Trígono deformado	Base	Múltiplas petéquias +	+++	Múltiplas elevações hemorrágicas + (0,3-0,5cm) e polipóides amarelada +++ (0,2-0,5cm)
			Corpo	Múltiplas petéquias +	+++	Múltiplas elevações hemorrágicas + (0,3-0,5cm) e polipóides amarelada +++ (0,2-0,5cm). Dois nódulos firmes irregulares, róseos (0,7-1,7cm) e uma proliferação papiliforme amarelo-rosada (0,8cm)
			Fundo	-	+++	Múltiplas elevações polipóides amareladas +++ (0,2-0,5cm)
B026	-	-	Base	Múltiplas equimoses e petéquias +++	-	-
			Corpo	Múltiplas equimoses e petéquias +++	+++	-
			Fundo	-	+++	-
B027	-	-	Base	Múltiplas equimoses + e petéquias ++	-	-
			Corpo	Múltiplas equimoses + e petéquias ++	++	Múltiplas elevações polipóides amarelas + (0,3-0,7cm)
			Fundo	Múltiplas petéquias ++	++	Múltiplas elevações polipóides amarelas ++ (0,3-0,7cm)
B028	-	-	Base	-	-	-
			Corpo	Múltiplas equimoses + e petéquias +	-	-
			Fundo	-	-	-
B029	-	-	Base	-	-	-
			Corpo	Múltiplas equimoses + e petéquias ++	-	-
			Fundo	-	-	-
B030	-	-	Base	-	-	-
			Corpo	Múltiplas equimoses + e petéquias ++	-	-
			Fundo	-	-	-
B031	-	-	Base	-	-	-
			Corpo	Múltiplas equimoses e petéquias ++	-	-
			Fundo	-	-	-

CVSD: Carcinoma de vias digestivas superiores + leve ++ moderado +++ severo

TAB 1. Características macroscópicas de lesões nas bexigas de bovinos com hematúria enzoótica. (Continua).

Bexiga	Hematúria	Características Especiais	Localização	Lesões Hemorrágicas	Enrugamento da mucosa	Tumores evidenciados na mucosa
B032	-	-	Base	-	-	-
			Corpo	Múltiplas equimoses e petéquias ++	-	-
			Fundo	-	-	-
B033	-	-	Base	-	-	-
			Corpo	Múltiplas equimoses e petéquias ++	-	-
			Fundo	-	-	-
B034	-	-	Base	-	-	-
			Corpo	Múltiplas equimoses e petéquias +	-	-
			Fundo	-	-	-
B035	-	-	Base	Múltiplas equimoses + e petéquias ++	++	Múltiplas elevações polipóides amarelo-avermelhadas +++ (0,5-0,8cm)
			Corpo	Múltiplas equimoses + e petéquias ++	++	Múltiplas elevações polipóides amarelo-avermelhadas +++ (0,4-1,4cm)
			Fundo	Múltiplas equimoses + e petéquias ++	++	Múltiplas elevações polipóides amarelo-avermelhadas +++ (0,5-0,7cm)
B036	-	-	Base	-	-	-
			Corpo	Múltiplas equimoses + e petéquias ++	-	-
			Fundo	-	-	-
B037	-	-	Base	-	-	-
			Corpo	Múltiplas equimoses + e petéquias ++	-	-
			Fundo	-	-	-
B038	-	-	Base	-	-	-
			Corpo	Múltiplas equimoses + e petéquias ++	-	-
			Fundo	-	-	-
B039	-	Parede da bexiga espessada ++ Trígono deformado	Base	Múltiplas petéquias +++	+++	Múltiplas elevações polipóides amarelo-avermelhadas +++ (0,3-0,5cm)
			Corpo	Foco de equimose ++ e múltiplas petéquias +++	+++	Múltiplas elevações polipóides amarelo-avermelhadas +++ (0,2-0,7cm). Uma proliferação papilar amarelada (0,9cm). Proliferação papiliforme (0,3cm)
			Fundo	Múltiplas petéquias +++	+++	Múltiplas elevações polipóides amarelo avermelhadas +++ (0,2-0,5cm)
B040	-	Parede da bexiga espessada +++ Trígono deformado	Base	Múltiplas equimoses ++ e petéquias ++	+++	Múltiplas elevações hemorrágicas + (0,5-0,7cm), polipóides amareladas ++ (0,7-1,0cm) e depressão esbranquiçada ++ (0,3-0,6cm). Proliferação papiliforme (0,4cm)
			Corpo	Múltiplas equimoses ++ e petéquias ++	+++	Múltiplas elevações hemorrágicas ++ (0,5-0,7cm) e depressão esbranquiçada +++ (0,3-0,6cm) Elevação em placa amarelada +++ (1,4cm), múltiplos nódulos esbranquiçados +++ (1,4-2,0cm) eventualmente coalescentes (3,6cm), múltiplas elevações polipóides amareladas ++ (0,7-1,0cm) e proliferações papiliformes róseas + (0,3-0,5cm)
			Fundo	Múltiplas petéquias ++	+++	Múltiplas elevações polipóides amareladas ++ (0,7-1,0cm)
B041	-	-	Base	Múltiplas equimoses + e petéquias ++	-	-
			Corpo	Múltiplas equimoses + e petéquias ++	-	-
			Fundo	-	-	-

CVSD: Carcinoma de vias digestivas superiores + leve ++ moderado +++ severo

TAB 1. Características macroscópicas de lesões nas bexigas de bovinos com hematúria enzoótica. (Continua).

Bexiga	Hematúria	Características Especiais	Localização	Lesões Hemorrágicas	Enrugamento da mucosa	Tumores evidenciados na mucosa
B043	-	Parede da bexiga espessada +++	Base	-	-	-
			Corpo	Foco de equimose	+++	Elevação em placa amarelada (2,7cm), depressão amarelada (1,7cm), múltiplas elevações polipóides acobreadas ++ (0,7-1,0cm) e uma proliferação papiliforme rósea (3cm)
			Fundo	-	+++	-
B044	-	-	Base	Múltiplas petéquias ++	-	-
			Corpo	Múltiplas equimoses ++	-	-
			Fundo	-	-	-
B045	-	-	Base	-	-	-
			Corpo	Múltiplas equimoses + e petéquias ++	-	-
			Fundo	-	-	-
B046	-	-	Base	Múltiplas petéquias ++	-	-
			Corpo	Múltiplas petéquias ++	-	-
			Fundo	-	-	-
B047	-	-	Base	Múltiplas Petéquias +	-	-
			Corpo	Múltiplas equimoses + e petéquias +	-	-
			Fundo	-	-	-
B048	-	-	Base	Múltiplas petéquias +	-	-
			Corpo	Foco de equimose e múltiplas petéquias +	-	-
			Fundo	-	-	-
B049	-	-	Base	Múltiplas petéquias +	-	-
			Corpo	Múltiplas petéquias +	-	-
			Fundo	Foco de equimose +	-	-
B050	-	-	Base	Múltiplas petéquias +	-	-
			Corpo	Um foco de equimose +	-	-
			Fundo	Múltiplas petéquias +	-	-
B051	-	-	Base	Múltiplas petéquias +	-	-
			Corpo	Múltiplas petéquias +	++	Múltiplas elevações polipóides esbranquiçadas ++ (0,3-0,5cm)
			Fundo	Múltiplas petéquias +	-	-
B054	-	-	Base	-	-	-
			Corpo	Múltiplas equimoses + e petéquias +	-	Múltiplas proliferações papiliformes acinzentadas + (0,3-0,5cm)
			Fundo	-	-	-
B055	-	-	Base	Múltiplas petéquias +	-	-
			Corpo	Múltiplas equimoses e petéquias +	-	-
			Fundo	Múltiplas equimoses e petéquias +	-	-

CVSD: Carcinoma de vias digestivas superiores + leve ++ moderado +++severo

TAB 1. Características macroscópicas de lesões nas bexigas de bovinos com hematúria enzoótica. (Continua).

Bexiga	Hematúria	Características Especiais	Localização	Lesões Hemorrágicas	Enrugamento da mucosa	Tumores evidenciados na mucosa
B057	-	-	Base	-	-	-
			Corpo	Múltiplas petéquias +	-	-
			Fundo	-	-	-
B058	-	-	Base	Múltiplas equimoses +	-	-
			Corpo	Múltiplas petéquias +	+	-
			Fundo	Múltiplas petéquias +	-	-
B059	-	-	Base	Múltiplas Equimoses + e petéquias +	-	-
			Corpo	Múltiplas petéquias +	-	-
			Fundo	Múltiplas petéquias +	-	-
B060	-	-	Base	Múltiplas petéquias +	-	-
			Corpo	Múltiplas petéquias +	-	-
			Fundo	-	-	-
B061	-	-	Base	-	-	-
			Corpo	Múltiplas petéquias ++	+	-
			Fundo	-	-	-
B062	-	-	Base	-	-	-
			Corpo	Múltiplas petéquias ++	++	-
			Fundo	-	++	-
B063	+++	-	Base	Múltiplas petéquias++	-	Uma elevação hemorrágica pedunculada (0,5cm) e polipóides branco-avermelhadas + (0,7-1,0cm)
			Corpo	Múltiplas equimoses + e petéquias ++	++	Múltiplas elevações hemorrágicas + (0,3-0,5cm) e polipóides branco-avermelhadas + (0,7-1,0cm). Múltiplas proliferações papiliformes acinzentadas + (0,2-0,7cm)
			Fundo	-	++	Múltiplas elevações polipóides branco-avermelhadas + (0,7-1,0cm)
B064	-	Trígono deformado	Base	Múltiplas petéquias ++	+++	-
			Corpo	Foco de equimose e múltiplas petéquias ++	+++	Elevação hemorrágica (2,6cm)
			Fundo	Múltiplas petéquias ++	+++	-
B065	-	-	Base	-	++	-
			Corpo	Múltiplas petéquias +	++	-
			Fundo	-	++	-
B080	-	-	Base	-	-	-
			Corpo	Múltiplas equimoses + e petéquias +	-	-
			Fundo	-	-	-
B081	-	-	Base	Múltiplas petéquias ++	-	-
			Corpo	Foco de equimose + e múltiplas petéquias ++	-	-
			Fundo	-	-	-
B082	-	-	Base	-	-	-
			Corpo	Múltiplas petéquias ++	+	-

CVSD: Carcinoma de vias digestivas superiores + leve ++ moderado +++ severo

TAB 1. Características macroscópicas de lesões nas bexigas de bovinos com hematúria enzoótica. (Continua).

Bexiga	Hematúria	Características Especiais	Fundo	Localização	Lesões Hemorrágicas	Enrugamento da mucosa	Tumores evidenciados na mucosa
B083	-	-	Base	Múltiplas petéquias ++	-	-	-
			Corpo	Múltiplas equimoses +++ e petéquias ++	-	-	-
			Fundo	-	-	-	-
B084	-	Proliferação vascular difusa arboriforme	Base	-	-	-	-
			Corpo	Múltiplas petéquias ++	-	-	-
			Fundo	-	-	-	-
B085	-	-	Base	Múltiplas petéquias +	-	-	-
			Corpo	Múltiplas equimoses+ e petéquias ++	-	-	-
			Fundo	Múltiplas petéquias +	-	-	-
B086	-	-	Base	-	-	-	-
			Corpo	Múltiplas equimoses ++	-	-	-
			Fundo	-	-	-	-
B087	-	-	Base	Múltiplas equimoses ++ e petéquias ++	-	-	Múltiplas elevações hemorrágicas + (0,3cm) e polipóides amarelo-avermelhadas ++ (0,5cm)
			Corpo	Múltiplas equimoses ++ e petéquias ++	++	-	Múltiplas elevações hemorrágicas ++ (0,3-0,5cm) e polipóides amarelo-avermelhadas ++ (0,5-0,7cm)
			Fundo	Múltiplas petéquias +	++	-	-
B088	-	-	Base	Múltiplas equimoses + e petéquias ++	-	-	Múltiplas elevações hemorrágicas ++ (0,3-0,7) e polipóides amarelo-avermelhadas ++ (0,3-0,6cm)
			Corpo	Múltiplas equimoses + e petéquias ++	-	-	Múltiplas elevações hemorrágicas ++ (0,3-0,7) e polipóides amarelo-avermelhadas ++ (0,3-0,6cm). Múltiplas proliferações papiliformes amarelo-avermelhadas (0,5-0,7cm)
			Fundo	Múltiplas petéquias ++	-	-	Múltiplas proliferações papiliformes amarelo-avermelhadas + (0,5-0,7cm)
B089	++	-	Base	Múltiplas equimoses + e petéquias +	-	-	Múltiplas elevações hemorrágicas + (0,5cm) e polipóides amarelo-avermelhadas + (0,3-0,5cm).
			Corpo	Múltiplas equimoses ++ e petéquias +	++	-	Múltiplas elevações hemorrágicas + (0,5-1,5cm) e polipóides amarelo-avermelhadas + (0,3-0,7cm)
			Fundo	Múltiplas petéquias ++	-	-	-
B090	+	-	Base	Múltiplas equimoses ++ e petéquias ++	+++	-	-
			Corpo	Múltiplas equimoses ++ e petéquias ++	+++	-	Múltiplas elevações polipóides amarelo-avermelhadas ++ (0,3-0,5cm). Proliferação papiliforme
			Fundo	Múltiplas equimoses + e petéquias ++	+++	-	-
B091	+++	-	Base	Múltiplas equimoses + e petéquias ++	-	-	Múltiplas elevações hemorrágicas +++ (0,5-1,8cm)
			Corpo	Múltiplas equimoses + e petéquias ++	+	-	-
			Fundo	Múltiplas petéquias ++	-	-	-
B092	+++	-	Base	Múltiplas petéquias ++	-	-	Múltiplas elevações hemorrágicas ++ (0,3-0,5cm)
			Corpo	Múltiplas equimoses ++ e petéquias ++	++	-	Múltiplas elevações hemorrágicas ++ (0,3-0,5cm) e polipóides amarelo-avermelhadas ++ (0,3-0,7cm). Proliferação papiliforme, pedunculada, rósea (0,3-3,0cm)
			Fundo	Múltiplas petéquias ++	-	-	-

CVSD: Carcinoma de vias digestivas superiores + leve ++ moderado +++ severo

TAB 1. Características macroscópicas de lesões nas bexigas de bovinos com hematúria enzoótica. (Continua).

Bexiga	Hematúria	Características Especiais	Localização	Lesões Hemorrágicas	Enrugamento da mucosa	Tumores evidenciados na mucosa
B093	+++	-	Base	Múltiplas equimoses +++ e petéquias +++	-	-
			Corpo	Múltiplas equimoses +++ e petéquias +++	++	Múltiplas elevações hemorrágicas +++ (0,2-0,4cm) e proliferações papiliformes ++ (0,3-0,5cm). Uma proliferação polipóide amarelo-avermelhada ++ (0,5cm)
			Fundo	Múltiplas equimoses +e petéquias ++	++	Múltiplas elevações hemorrágicas ++ (0,2-0,4cm)
B094	++	-	Base	Múltiplas equimoses ++ e petéquias ++	-	Múltiplas elevações hemorrágicas ++ (0,5-0,8cm)
			Corpo	Múltiplas equimoses + e petéquias ++	-	Múltiplas elevações hemorrágicas ++ (0,5-0,8cm)
			Fundo	Múltiplas petéquias ++	-	-
B095	++	-	Base	Múltiplas petéquias ++	++	Múltiplas elevações hemorrágicas ++ (0,2-0,5cm)
			Corpo	Múltiplas petéquias ++	-	Múltiplas elevações hemorrágicas ++ (0,5-0,5cm). Proliferação papiliforme rósea-acinzentada (0,4cm).
			Fundo	Múltiplas petéquias ++	++	Múltiplas elevações hemorrágicas ++ (0,2-0,5cm)
B096	-	-	Base	-	-	-
			Corpo	Múltiplas equimoses e petéquias ++	-	-
			Fundo	-	-	-
B097	-	-	Base	Múltiplas equimoses e petéquias ++	-	-
			Corpo	Múltiplas petéquias ++	-	-
			Fundo	-	-	-
B098	-	-	Base	Múltiplas equimoses e petéquias ++	-	-
			Corpo	Múltiplas equimoses e petéquias ++	-	-
			Fundo	Múltiplas equimoses ++	-	-
B099	-	-	Base	Múltiplas equimoses ++	-	-
			Corpo	Múltiplas equimoses ++	-	Uma elevação hemorrágica (0,4cm)
			Fundo	-	-	-
B100	-	-	Base	Múltiplas petéquias ++	-	-
			Corpo	Múltiplas petéquias ++ e equimoses ++	++	-
			Fundo	-	++	-
B101	+	-	Base	Múltiplas petéquias ++ e equimoses ++	++	-
			Corpo	Múltiplas petéquias ++ e equimoses ++	++	-
			Fundo	Múltiplas petéquias ++	++	-
B102	-	-	Base	-	-	-
			Corpo	Múltiplas petéquias e equimoses ++	-	-
			Fundo	-	-	-
B120	+++	-	Base	Múltiplas petéquias +	+	Múltiplas elevações hemorrágicas ++ (0,3-0,6cm)
			Corpo	Múltiplas petéquias +	+	Múltiplas elevações hemorrágicas ++ (0,3-0,6cm) e proliferação papiliforme rósea (0,5cm)
			Fundo	Múltiplas petéquias +	+	-

CVSD: Carcinoma de vias digestivas superiores + leve ++ moderado +++ severo

TAB 1. Características macroscópicas de lesões nas bexigas de bovinos com hematúria enzoótica.

Bexiga	Hematúria	Características Especiais	Localização	Lesões Hemorrágicas	Enrugamento da mucosa	Tumores evidenciados na mucosa
B121	-	-	Base	Múltiplas equimoses +++ e petéquias +++	++	Elevação hemorrágica (1,4cm)
			Corpo	Múltiplas petéquias ++	++	Elevação em placa branca amarelada (1,2cm) e múltiplas elevações polipóides amarelo-avermelhadas ++ (0,4-0,8cm)
			Fundo	-	-	-
B122	-	Mucosa da bexiga difusamente avermelhada	Base	Múltiplas equimoses + e petéquias +	+++	-
			Corpo	Múltiplas equimoses ++ e petéquias +	+++	-
			Fundo	Múltiplas equimoses + e petéquias +	+++	-
B123	++	-	Base	Múltiplas equimoses + e petéquias +	-	Múltiplas elevações hemorrágicas ++ (0,3-0,5cm) e polipóides amarelo-avermelhadas ++ (0,5-1,0cm)
			Corpo	Múltiplas equimoses + e petéquias ++	-	Múltiplas elevações hemorrágicas ++ (0,3-0,7cm) e polipóides amarelo-avermelhadas ++ (0,5-1,0cm)
			Fundo	Múltiplas equimoses + e petéquias ++	-	-
B124	-	-	Base	Múltiplas petéquias +	+++	-
			Corpo	Múltiplas petéquias +	+++	Uma elevação hemorrágica (0,5cm) e múltiplas elevações polipóides esbranquiçadas + (0,3-0,4cm)
			Fundo	Múltiplas petéquias +	+++	Proliferação papiliforme (0,3cm)
B125	++	-	Base	Múltiplas equimoses ++ e petéquias +++	+++	Múltiplas elevações hemorrágicas ++ (0,5-0,7cm) e elevações polipóides branco-amareladas ++ (0,3-0,4cm)
			Corpo	Múltiplas equimoses ++ e petéquias +++	+++	Múltiplas elevações hemorrágicas ++ (0,5-1,3cm) e elevações polipóides branco-amareladas ++ (0,3-0,6cm)
			Fundo	Múltiplas petéquias +++	+++	Múltiplas elevações hemorrágicas (0,5-1,3cm)
B126	++	Base e uretra pélvica difusamente avermelhadas	Base	Múltiplas equimoses e petéquias ++	-	-
			Corpo	Múltiplas equimoses e petéquias +	+++	Múltiplas elevações hemorrágicas + (0,3-0,6cm) e polipóides branco-avermelhadas ++ (0,5-0,7cm). Uma proliferação papiliforme rósea (1,0cm)
			Fundo	Múltiplas petéquias +	+++	-
B127	-	-	Base	Múltiplas equimoses ++	-	-
			Corpo	Múltiplas equimoses ++	-	-
			Fundo	Múltiplas equimoses ++	-	-

CVSD: Carcinoma de vias digestivas superiores + leve ++ moderado +++ severo

ANEXO B

TAB 2. Avaliação microscópica das lesões não-neoplásicas nas bexigas de bovinos com Hematúria enzoótica (continua)

Bexiga	Posição	Urotélio				Lâmina própria e demais camadas					
		DSP	Metaplasia	Proliferações	Outras	Inflamação	PV	Lesão vascular	HM	FP	Outras
B001	Base	III	Células claras +++ Escamosa +	Ninho de Brunn ++ Hiperplasia +++	Cistite cística ++ Gotas citoplasmáticas	Focos linfocítico +++ Infiltrado linfoplasmocitário ++ Leucocitoestase em linfáticos ++	+++	Espessamento de parede + Ativação endotelial + Metaplasia mixóide. Degeneração muscular	++	++	Foco de metaplasia mixóide do estroma Edema + Proliferação de pólipos ++
	Corpo	III	Células claras ++	Ninho de Brunn ++ Hiperplasia ++	Cistite cística + Gotas citoplasmáticas	Focos linfocítico +++ Infiltrado linfoplasmocitário ++ leucocitoestase em linfáticos ++	++	Espessamento de parede ++ Ectasia +++ Metaplasia mixóide	++	++	Edema +++, proliferação de pólipos +++ Metaplasia mixóide do estroma + Espessamento de própria ++
	Fundo	III	Células claras +	Ninho de Brunn + Hiperplasia ++	Cistite cística +	Foco linfocítico +++ Infiltrado linfocítico ++ Leucocitoestase em linfáticos ++	++	Espessamento de parede + Ectasia +	++	+++	-
B002	Base	III	Células claras ++	Ninho de Brunn ++ Hiperplasia ++	-	Infiltrado linfoplasmocitário ++ Foco linfocítico ++ Leucocitoestase em linfáticos ++	+	-	-	+	Edema ++
	Corpo	III	Células claras + Escamosa ++	Ninho de Brunn ++ Hiperplasia + Micropapilar ++	Cistite cística +	Foco linfocítico +++ Infiltrado linfoplasmocitário ++ Leucocitoestase em linfáticos +	++	Espessamento de parede + Ectasia ++ Metaplasia mixóide ++	+	++	Edema ++, proliferação de pólipos Espessamento de própria ++
	Fundo	III	Escamosa ++	Ninho de Brunn ++	Cistite cística +	Foco linfocítico +++ Infiltrado linfoplasmocitário ++ Leucocitoestase em linfáticos ++	+++	-	++	++	Proliferação de pólipos +, edema +
B003	Base	II	Células claras ++	Ninho de Brunn ++	Cistite cística +	Focos linfocítico +++ Infiltrado linfoplasmocitário +++	++	Espessamento de parede + Metaplasia mixóide	-	++	Proliferação de pólipos ++, edema +
	Corpo	III	Células claras ++	Ninho de Brunn ++ Hiperplasia +	-	Foco linfocítico +++ Infiltrado linfoplasmocitário ++	++	Espessamento de parede +	++	++	Espessamento da própria +
	Fundo	II	-	Ninho de Brunn ++	-	Foco linfocítico +++ Infiltrado linfoplasmocitário ++	++	-	-	++	-
B004	Base	II	-	Ninho de Brunn ++ Hiperplasia +	Cistite cística +	Foco linfocítico ++	-	-	++	+	Metaplasia mixóide ++
	Corpo	II	-	Ninho de Brunn ++ Hiperplasia +	-	Foco linfocítico ++	++	Ectasia de vasos ++	+++	+	Proliferação de pólipos +, metaplasia mixóide ++
	Fundo	III	-	Ninho de Brunn +++ Hiperplasia ++	Cistite cística +	Focos linfocítico +++	+++	Ectasia de vasos ++	+++	+	Proliferação pólipos ++, metaplasia mixóide +++, edema ++
B005	Base	III	-	Hiperplasia + Ninho de brunn ++	Hemorragia +	Focos linfocítico +	+++	Ectasia de vasos ++ Espessamento de parede ++	+	++	Proliferação de pólipos +++, edema +
	Corpo	II/III	Células claras +	Hiperplasia + Ninho de Brunn ++	-	Focos linfocítico +	++	Ectasia de vaso ++	+	++	Focos de metaplasia mixóide +
	Fundo	II	-	Hiperplasia +	-	Focos linfocítico +	++	-	+	++	-

DSP = Displasia PV = Proliferação Vascular HM = Hemorragia FP = Fibrose ou fibroplasia I = leve II = Moderado III = Severo

TAB 2. Avaliação microscópica das lesões não-neoplásicas nas bexigas de bovinos com hematúria enzoótica. (Continua)

Bexiga	Posição	Urotélio				Lâmina própria e demais camadas					
		DSP	Metaplasia	Proliferações	outras	Inflamação	PV	Lesão vascular	HM	FP	Outras
B006	Base	III	Células claras ++	Hiperplasia ++ Ninho de Brunn ++	Cistite cística ++	Foco linfocítico ++	+++	Ectasia de vasos ++ Espessamento de parede ++	-	-	Proliferação de pólipos ++, edema ++
	Corpo	III	-	Hiperplasia ++ Ninho de Brunn ++	Cistite cística+++	Foco linfocítico ++ Leucocitoestase em linfáticos +	++	Ectasia de vasos ++	+++	++	Metaplasia mixóide ++, Edema ++
	Fundo	II	-	Hiperplasia ++ Ninho de Brunn +	-	Foco linfocítico +	++	-	++	+	-
B007	Base	II	Células claras +	Ninho de brunn + Hiperplasia +	-	-	-	-	-	-	-
	Corpo	II	Células claras +	Hiperplasia + Ninho de Brunn ++	-	Foco linfoplasmocitário +	-	-	++	+	-
	Fundo	II	-	-	-	-	-	-	-	-	-
B008	Base	III	Células claras +	Ninho de brunn +	Cistite cística +	Foco linfocítico +	++	Ectasia de vasos ++	++	+	Proliferação de pólipos ++, edema +
	Corpo	III	Células claras +	Ninho de Brunn ++	Cistite cística ++	Foco linfocítico +	++	Ectasia de vasos ++	+++	-	Proliferação pólipos ++
	Fundo	II	-	-	Cistite cística +	-	+	-	++	++	Edema +
B009	Base	II	-	Ninho de Brunn ++	-	Foco linfocítico ++	+	-	++	-	-
	Corpo	II	-	Ninho de Brunn ++	-	Foco linfocítico ++	-	-	++	-	Proliferação de pólipos +
	Fundo	-	-	-	-	-	-	-	-	-	-
B010	Base	II	-	Ninho de Brunn +	Ulceração ++	Foco linfocítico +++ Infiltrado misto Leucocitoestase m linfáticos +++	++	Ectasia de vasos ++	++	+	Proliferação de pólipos ++ Edema ++
	Corpo	III	Células claras +	Ninho de Brunn ++ Hiperplasia ++	Cistite cística ++ Ulceração +++	Focos linfoplasmocitário +++ Infiltrado misto +++ Leucocitoestase em linfáticos +++	++	Ectasia de vasos ++	+++	+	Proliferação de pólipos ++, edema ++
	Fundo	II	-	Ninho de brunn ++	Cistite cística ++	Focos linfocítico +++ Leucocitoestase em linfáticos +	++	Ectasia de vasos ++	++	+	-
B011	Base	III	-	Ninho de Brunn +++ Hiperplasia ++	Cistite cística ++	Focos linfoplasmocitário +++ Leucocitoestase em linfáticos +++	+++	-	-	-	Proliferação de pólipos ++
	Corpo	III	-	Ninho de Brunn ++	Cistite cística ++	Focos linfocítico +++ Leucocitoestase em linfáticos ++	+++	-	++	-	Proliferação de pólipos ++ Espessamento da própria ++
	Fundo	II	-	Ninho de Brunn ++ Hiperplasia ++	Cistite cística ++	Foco Linfocítico +++ Infiltrado linfoplasmocitário ++		-	++	++	-
B012	Base	II/III	-	Hiperplasia +	Cistite cística + Gotas citoplasmáticas	Foco linfoplasmocitário ++ Infiltrado linfoplasmocitário ++	+++	Metaplasia Mixóide ++ Espessamento de parede++ Ativação endotelial +	-	-	-
	Corpo	III	Células claras +	Ninho de Brunn ++	-	Foco linfocítico ++ Leucocitoestase em linfático ++	++	Metaplasia Mixóide ++ Espessamento de parede++ Ativação endotelial +	++	+	Proliferação de pólipos +++
	Fundo	II	Células claras ++	Ninho de Brunn ++	Cistite cística +	Infiltrado linfoplasmocitário ++ Foco linfoplasmocitário ++	+	Metaplasia Mixóide ++ Espessamento de parede++	++	+	Metaplasia mixóide ++

DSP = Displasia PV = Proliferação Vascular HM = Hemorragia FP = Fibrose ou fibroplasia I = leve II = Moderado III = Severo

TAB 2. Avaliação microscópica das lesões não-neoplásicas nas bexigas de bovinos com hematúria enzoótica. (Continua)

Bexiga	Posição	Urotélio				Lâmina própria e demais camadas					
		DSP	Metaplasia	Proliferações	outras	Inflamação	PV	Lesão vascular	HM	FP	Outras
B013	Base	II	Células claras +	Ninho de Brunn ++ Hiperplasia +	Cistite cística +	Infiltrado linfoplasmocitário ++	++	Metaplasia mixóide +	-	+	Proliferação de pólipos ++
	Corpo	II	-	Ninho de Brunn ++ Hiperplasia +	-	Foco linfocítico ++ Infiltrado linfocítico ++	++	Ectasia de vasos ++	++	+	Proliferação de pólipos ++ Focos mixóides ++
	Fundo	II	-	Ninho de Brunn +	-	Foco linfocítico ++ Infiltrado linfocítico ++	++	Ectasia de vasos ++		+	-
B014	Base	II	-	Ninho de Brunn +++ Hiperplasia ++	Cistite cística ++	-	+++	Ectasia de vasos ++	-	++	-
	Corpo	III	Células claras ++	Ninho de Brunn +++ Hiperplasia ++	Cistite cística ++	Foco linfocítico ++	++	Ectasia de vasos ++	++	++	Proliferação de pólipos ++ Espessamento da própria ++
	Fundo	II	-	Hiperplasia ++	-	-	++	-	-	++	-
B015	Base	II	-	Ninho de Brunn ++ Hiperplasia ++	Cistite cística +++	Foco linfocítico +++	++	-	-	++	Proliferação de pólipos ++
	Corpo	II	-	Ninho de Brunn ++	-	Infiltrado linfoplasmocitário ++ Foco linfocítico ++	++	Ectasia de vasos ++	-	++	Proliferação de pólipos ++ Espessamento da própria +
	Fundo	-	-	Ninho de Brunn +	-	Foco linfocítico ++	++	-	-	++	Proliferação de pólipos ++
B016	Base	II/III	-	Ninho de Brunn +	-	Infiltrado linfoplasmocitário +	+++	Ectasia de vasos +++ Metaplasia mixóide ++	++	+	Proliferação de pólipos +
	Corpo	II	Células claras ++	Ninho de Brunn ++ Hiperplasia ++	-	Infiltrado linfoplasmocitário +	+++	Ectasia de Vasos +++	++	++	Proliferação de pólipos +
	Fundo	II	-	Ninho de Brunn ++	-	Focos linfocítico +	-	-	-	-	-
B017	Base	III	-	Ninho de Brunn +	-	Infiltrado linfocítico ++ Foco linfocítico ++ Leucocitoestase em linfáticos ++	++	Ectasia de vasos ++ Metaplasia mixóide +	++	++	Metaplasia mixóide ++
	Corpo	III	Células claras +	Ninho de Brunn ++ Hiperplasia ++	Cistite cística ++	Infiltrado linfocítico +++ Foco linfocítico +++ Leucocitoestase em linfáticos +++	+++	Espessamento de parede ++ Ectasia de vasos +++	++	+++	Metaplasia mixóide ++ Espessamento da própria ++
	Fundo	II/III	-	Ninho de Brunn ++	Cistite cística +	Infiltrado linfocítico ++ Foco linfocítico ++	+++	-	-	-	-
B018	Base	III	Células claras ++	Ninho de Brunn ++	Cistite cística ++	Infiltrado linfoplasmocitário +++ Foco linfocítico +++	++	-	++	-	-
	Corpo	III	Cistite glandular +++ Intestinal ++	Ninho de Brunn ++ Hiperplasia ++	Cistite cística ++	Infiltrado linfoplasmocitário +++ Foco linfocítico +++	+++	Ectasia de vasos ++ Espessamento de parede ++ Metaplasia mixóide ++ Degeneração endotelial +	++	+++	Proliferação de pólipos ++ Edema ++ Espessamento da própria ++
	Fundo	III	Cistite glandular ++	Ninho de Brunn +++	-	Infiltrado linfoplasmocitário +++ Foco linfocítico +++ Leucocitoestase em linfáticos +++	+++	Ectasia de vasos ++ Espessamento de parede ++	-	-	-

DSP = Displasia PV = Proliferação Vascular HM = Hemorragia FP = Fibrose ou fibroplasia I = leve II = Moderado III = Severo

TAB 6. Avaliação microscópica das lesões não-neoplásicas nas bexigas de bovinos com hematúria enzoótica. (Continua)

Bexiga	Posição	Urotélio				Lâmina própria e demais camadas					
		DSP	Metaplasia	Proliferações	outras	Inflamação	PV	Lesão vascular	HM	FP	Outras
B019	Base	-	Células claras ++	Ninhos de Brunn ++	-	-	++		-	-	Edema +
	Corpo	III	Células claras ++	Ninho de Brunn ++	-	-	++	Espessamento de parede +			
	Fundo	-	-	-	-	-	-				
B020	Base	III	Células claras ++	Ninhos de Brunn ++	Cistite cística + Ulceração +	Infiltrado Linfoplasmocitário ++ Foco linfocítico ++ Focos mistos +	+++	Espessamento de parede ++, ectasia de vaso ++ degeneração endotelial ++	++	++	Espessamento da própria ++, Edema ++
	Corpo	III	Células claras ++	Ninhos de Brunn ++ Hiperplasia ++	Cistite cística ++ Ulceração ++	Infiltrado Linfoplasmocitário +++ Foco linfocítico ++ Focos mistos +	+++	Espessamento de parede ++, ectasia de vaso ++ degeneração endotelial ++	+++	+++	Metaplasia mixóide ++ Proliferação polipóide ++ Espessamento da própria ++
	Fundo	III	-	Ninhos de Brunn ++	Cistite cística + Ulceração ++	Infiltrado Linfoplasmocitário ++ Focos mistos +	++	Espessamento de parede ++ Ectasia de vaso +	++	+	Metaplasia mixóide ++
B021	Base	II	-	-	-	-	++	-	-	-	-
	Corpo	III	-	-	-	Infiltrado linfoplasmocitário + Foco linfocítico +	++	-	++	++	-
	Fundo	III	-	-	-	-	++	-	+	+	-
B022	Base	I/II	Células claras ++ Escamosa +	Hiperplasia +	Cistite cística +	Infiltrado linfoplasmocitário ++ Foco linfocítico +	++	-	-	++	-
	Corpo	I/II	Células claras ++ Escamosa +	Hiperplasia + Ninho de Brunn ++	Cistite cística +	Infiltrado linfocítico ++ Foco linfocítico ++	++	-	++	++	Proliferação de pólipos + Espessamento da própria ++
	Fundo	I/II	Células claras ++	Hiperplasia +	-	Foco linfocítico +	+	-	+	++	-
B023	Base	II	-	Hiperplasia + Ninho de Brunn +	Cistite cística ++	Infiltrado linfoplasmocitário ++ Foco linfocítico +	+	-	+	-	-
	Corpo	II	-	Hiperplasia ++ Ninho de brunn +	Cistite cística +	Infiltrado linfoplasmocitário +	++	-	++	-	Proliferação de pólipos ++
	Fundo	II	-	Hiperplasia ++	-	-	+	-	-	-	-
B024	Base	III	Escamosa ++ Células claras ++ Células de Paneth ++	Hiperplasia +++ Ninho de Brunn +++	Cistite cística ++ Hemorragia +	Infiltrado Linfoplasmocitário +++ Foco linfocítico +++ Focos mistos + Leucocitoestase em linfáticos +++	++	Espessamento de parede ++ Metaplasia mixóide ++ Degeneração muscular ++ Endotélio ativado ++ Ectasia de vasos	++	+++	Metaplasia mixóide +++ Proliferação de pólipos ++ Espessamento da própria +++
	Corpo	III	Células de Paneth ++ Escamosa ++ Cistite glandular Intestinal ++	Hiperplasia +++ Ninho de Brunn +++	Cistite cística ++ Ulceração ++ Hemorragia +	Infiltrado Linfoplasmocitário +++ Foco linfocítico +++ Focos mistos + Leucocitoestase em linfáticos	+++	Espessamento de parede ++ Metaplasia mixóide ++ Degeneração muscular ++ Endotélio ativado +++ Ectasia de vasos ++	+	+++	Metaplasia mixóide +++ Proliferação de pólipos +++ Espessamento da própria +++
	Fundo	III	Escamosa ++ Intestinal ++ Células claras ++	Hiperplasia +++ Ninho de Brunn +++	Cistite cística ++	Infiltrado Linfoplasmocitário +++ Foco linfocítico ++ Leucocitoestase em linfáticos	++	Espessamento de parede ++ Metaplasia mixóide ++ Degeneração muscular ++ Ectasia de vasos ++	+	+++	Metaplasia mixóide +++ Proliferação de pólipos ++ Espessamento da própria +++

DSP = Displasia PV = Proliferação Vascular HM = Hemorragia FP = Fibrose ou fibroplasia I = leve II = Moderado III = Severo

TAB 2. Avaliação microscópica das lesões não-neoplásicas nas bexigas de bovinos com hematúria enzoótica. (Continua)

Bexiga	Posição	Urotélio				Lâmina própria e demais camadas					
		DSP	Metaplasia	Proliferações	outras	Inflamação	PV	Lesão vascular	HM	FP	Outras
B025	Base	II	Células claras +++ Escamosa ++	Ninho de Brunn ++ Hiperplasia +	Cistite cística ++	Infiltrado linfoplasmocitário +++ Foco linfocítico ++	+++	Espessamento de parede ++ Metaplasia mixóide ++ Endotélio ativado ++ Ectasia de vasos ++	++	+++	Proliferação de pólipos ++ Metaplasia mixóide ++ Espessamento da própria ++
	Corpo	II	Células claras ++ Escamosa ++	Ninho de Brunn ++ Hiperplasia +	Cistite cística ++ Ulceração ++	Infiltrado linfoplasmocitário +++	++	Espessamento de parede ++ Metaplasia mixóide ++ Endotélio ativado ++ Ectasia de vasos ++	++	+++	Proliferação de pólipos ++ Metaplasia mixóide ++ Espessamento da própria ++
	Fundo	II	Células claras ++ Escamosa ++	Ninho de Brunn ++ Hiperplasia +	Cistite cística ++	Infiltrado linfoplasmocitário +++	+	Espessamento de parede +	++	+++	Proliferação de pólipos +, metaplasia mixóide +
B026	Base	II	Células claras ++	Ninho de Brunn ++	Cistite cística ++ Ulceração +	Foco linfocítico ++ Infiltrado linfoplasmocitário ++ Leucocitoestase em linfáticos ++	++	Ectasia de vasos ++	++	++	-
	Corpo	II	Células claras +++	Ninho de Brunn +	Cistite cística + Ulceração +	Foco linfocítico ++ Infiltrado linfoplasmocitário + Leucocitoestase em linfáticos +	++	Espessamento de parede ++ Metaplasia mixóide + Ectasia de vasos +	+	++	Proliferação de pólipos ++ Edema + Metaplasia Mixóide ++
	Fundo	II	Células claras ++	-	-	Foco linfocítico + Infiltrado linfoplasmocitário +	++	-	+	++	Proliferação de pólipos ++ Espessamento da própria ++
B027	Base	III	Células claras ++	Hiperplasia ++ Ninho de Brunn ++	-	Infiltrado linfoplasmocitário ++	++	Ectasia de vasos ++ Espessamento de parede +	+	++	-
	Corpo	III	Células claras ++ Escamosa +	Ninho de Brunn +	-	Infiltrado linfoplasmocitário ++	++	Ectasia de vasos +	++	+	Edema ++ Espessamento da própria ++
	Fundo	II	Células claras ++	-	-	-	+	-	+	+	-
B028	Base	II	Células claras +	Hiperplasia ++ Ninho de Brunn +	-	-	+	-	+	+	-
	Corpo	-	Células claras +	-	-	Foco linfoplasmocitário +	+	-	-	++	-
	Fundo	-	-	-	-	-	-	-	-	-	-
B030	Base	III	Células claras ++	Hiperplasia + Ninho de Brunn ++	-	Foco linfocítico +	+	-	++	++	-
	Corpo	III	Células claras ++	Hiperplasia +	-	Foco linfocítico +	+	-	+	++	Proliferação de pólipos +
	Fundo	II	-	-	-	-	+	-	+	+	-
B031	Base	I	-	Ninho de Brunn +	-	Infiltrado linfoplasmocitário +	-	-	++	++	-
	Corpo	II	-	Hiperplasia ++	-	Infiltrado linfoplasmocitário ++	-	-	+	+	-
	Fundo	-	-	-	-	-	-	-	-	-	-

DSP = Displasia PV = Proliferação Vascular HM = Hemorragia FP = Fibrose ou fibroplasia I = leve II = Moderado III = Severo

TAB 2. Avaliação microscópica das lesões não-neoplásicas nas bexigas de bovinos com hematúria enzoótica. (Continua)

Bexiga	Posição	Urotélio				Lâmina própria e demais camadas					
		DSP	Metaplasia	Proliferações	outras	Inflamação	PV	Lesão vascular	HM	FP	Outras
B032	Base	II/III	Células claras ++	Hiperplasia ++ Ninho de Brunn ++	-	Infiltrado linfocítico + Foco linfocítico +	+	Espessamento de parede +	++	+	Proliferação pólipos +
	Corpo	II/III	-	Hiperplasia + Ninho de Brunn ++	-	Focos linfocítico +	+	Ectasia de vasos sanguíneos +	+	+	Proliferação pólipos +
	Fundo	-	-	Hiperplasia +	-	-	-	-	-	-	-
B033	Base	-	-	Ninho de Brunn +	-	Foco linfocítico +	++	Espessamento de parede + Ectasia de vaso++	++	++	Proliferação pólipos +
	Corpo	II	-	Ninho de Brunn +	-	Foco linfocítico +	++	Espessamento +	+	+	Edema +
	Fundo	-	-	Ninho de Brunn +	-	Infiltrado linfocítico +	++	Espessamento ++	++	+	-
B034	Base	-	-	-	-	-	-	-	-	-	-
	Corpo	-	-	-	-	-	-	-	-	-	-
	Fundo	-	-	-	-	-	-	-	-	-	-
B035	Base	III	Células claras +	Hiperplasia ++ Ninho de Brunn ++	-	Infiltrado linfocítico + Foco linfoplasmocitário +	+	Espessamento de parede + Ectasia de vaso +	++	+++	Proliferação pólipos ++ Metaplasia mixóide +
	Corpo	III	Células claras ++	Hiperplasia ++ Ninho de Brunn +	-	Infiltrado linfoplasmocitário + Leucocitoestase em linfáticos +	+	Espessamento de parede +	++	++	Metaplasia mixóide + Edema + Espessamento da própria ++
	Fundo	III	Células claras +	Ninho de Brunn ++	Cistite cística +	Foco linfocítico ++ Infiltrado linfoplasmocitário +	+	-	+	+	Proliferação pólipos +
B036	Base	-	-	Ninho de Brunn +	-	Infiltrado linfocítico +	-	-	+	+	-
	Corpo	-	-	-	-	Infiltrado linfocítico +	-	-	++	-	-
	Fundo	-	-	-	-	-	-	-	-	-	-
B038	Base	II	Células claras +	Hiperplasia + Ninho de Brunn ++	-	Foco linfocítico +	-	-	+	+	Proliferação de pólipos +
	Corpo	II	Células claras ++	Ninho de Brunn +	-	Infiltrado linfoplasmocitário +	+	-	++	+	-
	Fundo	-	-	-	-	-	-	-	-	+	-
B039	Base	III	Células claras +	Ninho de Brunn ++	Cistite cística ++ Hemorragia ++	Foco linfoplasmocitário ++ Infiltrado linfoplasmocitário ++ Leucocitoestase ++	++	Espessamento de parede ++	+	++	Proliferação pólipos ++
	Corpo	III	Células claras + Cistite glandular + Intestinal ++	Ninho de Brunn ++	Cistite cística ++	Foco linfocítico ++ Infiltrado linfoplasmocitário ++ Leucocitoestase ++	++	Ectasia de vaso ++ Metaplasia mixóide ++	++	++	Metaplasia mixóide ++ Proliferação pólipos ++ Espessamento da própria ++
	Fundo	III	Cistite glandular +	Hiperplasia +	Cistite cística +	Foco linfocítico +++	+	-	++	+	-
B040	Base	III	Células claras ++	Ninho de Brunn ++ Hiperplasia +	Cistite cística ++ Ulcera ++	Foco Linfocítico ++ Foco misto ++	++	Ectasia de vasos ++	++	+++	Edema ++
	Corpo	III	Células claras +	Ninho de Brunn ++	Hemorragia ++ Cistite cística ++	Foco Linfocítico ++ Infiltrado linfocítico ++	++	Espessamento de parede ++ Ectasia de vasos ++	++	+++	Metaplasia mixóide +++ Espessamento da própria ++
	Fundo	III	-	Hiperplasia +	-	Focos linfocítico ++	+	Ectasia de vasos ++	++	++	-

DSP = Displasia PV = Proliferação Vascular HM = Hemorragia FP = Fibrose ou fibroplasia I = leve II = Moderado III = Severo

TAB 2. Avaliação microscópica das lesões não-neoplásicas nas bexigas de bovinos com hematúria enzoótica. (Continua)

Bexiga	Posição	Urotélio				Lâmina própria e demais camadas					
		DSP	Metaplasia	Proliferações	outras	Inflamação	PV	Lesão vascular	HM	FP	Outras
B041	Base	II	-	Ninho de Brunn +++	-	Foco linfocítico +	+	-	-	-	-
	Corpo	II	-	Ninhos de Brunn ++	Cistite cística ++	Foco Linfocítico ++	++	-	++	-	Proliferação de pólipos ++
	Fundo	-	-	Ninhos de Brunn ++	-	-	-	-	++	-	-
B043	Base	III	Células claras +++ Escamosa ++	Hiperplasia +++ Ninhos de Brunn +++	-	Focos linfoplasmocitário ++	++	Espessamento de parede ++ Ectasia de vasos ++ Degeneração ++ Endotélio ativado ++	+	+++	Espessamento da própria ++ Edema ++ Proliferação de pólipos ++
	Corpo	II/III	Células claras ++	Hiperplasia ++	Cistite cística ++	Focos linfocítico ++	++	Espessamento de parede ++ Ectasia de vasos ++ Degeneração ++ Endotélio ativado +	++	+++	Espessamento da própria Metaplasia mixóide ++ Edema ++ Proliferação de pólipos
	Fundo	II	Células claras +++	-	-	Infiltrado linfoplasmocitário ++	+	Espessamento de parede ++	+	++	Espessamento da própria ++ Metaplasia mixóide ++
B044	Base	II	Células claras +++	Hiperplasia ++	-	Infiltrado linfocítico ++	+	Ectasia de vaso ++	+	+	-
	Corpo	-	Células claras ++	-	-	Focos linfocítico ++ Infiltrado linfocítico ++	++	Espessamento de parede+ Ectasia de vaso +	++	+	Proliferação de pólipos ++
	Fundo	-	Células claras ++	-	-	-	-	-	+	+	-
B045	Base	-	-	Ninhos de Brunn +	-	Foco linfocítico +	+	-	+	-	-
	Corpo	-	-	-	-	Foco linfocítico +	+	Ectasia de vaso +	+	-	Proliferação de pólipos +
	Fundo	-	-	-	-	-	+	-	+	-	-
B046	Base	-	-	Ninho de Brunn ++ Hiperplasia +	-	Infiltrado linfoplasmocitário ++	++	Ectasia de vaso +	+	+	-
	Corpo	II	-	Ninho de Brunn ++ Hiperplasia +	Cistite cística +	Infiltrado linfoplasmocitário ++	++	Ectasia de vaso +	++	++	Proliferação de pólipos +
	Fundo	-	-	Ninho de Brunn +	-	Infiltrado linfoplasmocitário ++	++	-	-	+	-
B047	Base	II	Células claras II ++	Ninho de Brunn ++	-	Infiltrado linfoplasmocitário +	-	-	-	-	-
	Corpo	II	Células claras II ++	-	-	Infiltrado linfoplasmocitário ++ Foco linfocítico +	++	-	++	-	Proliferação de pólipos +
	Fundo	II	-	-	-	-	+	-	+	-	-
B048	Base	II	Células claras ++	Ninhos de Brunn ++ Hiperplasia ++	-	Focos linfocítico ++ Infiltrado linfoplasmocitário +	++	Ectasia de vasos ++	++	++	-
	Corpo	III	Células claras ++	Ninhos de Brunn ++ Hiperplasia ++	-	Focos linfocítico ++ Infiltrado linfoplasmocitário +	++	Ectasia de vasos ++	+++	++	Proliferação de pólipos +
	Fundo	II	-	Ninhos de Brunn +	-	-	+	-	-	+	-
B049	Base	-	Células claras ++	Ninho de Brunn ++	-	Infiltrado linfocítico +	-	-	-	+	-
	Corpo	II	Células claras +	Ninho de Brunn ++	-	Foco linfocítico ++	+	-	++	++	Espessamento da lâmina própria ++ Proliferação de pólipos +
	Fundo	-	-	-	-	Foco linfocítico +	-	-	-	+	-

DSP = Displasia PV = Proliferação Vascular HM = Hemorragia FP = Fibrose ou fibroplasia I = leve II = Moderado III = Severo

TAB 2. Avaliação microscópica das lesões não-neoplásicas nas bexigas de bovinos com hematúria enzoótica. (Continua)

Bexiga	Posição	Urotélio				Lâmina própria e demais camadas					
		DSP	Metaplasia	Proliferações	outras	Inflamação	PV	Lesão vascular	HM	FP	Outras
B050	Base	II	-	Ninho de Brunn ++	-	Infiltrado linfoplasmocitário ++	-	-	++	++	Proliferação de pólipos ++
	Corpo	II/III	-	Ninho de Brunn ++	Cistite cística +	Foco linfocítico + Infiltrado linfoplasmocitário +	++	Ectasia de vasos ++ Ativação endotelial +	++	++	Proliferação de pólipos ++
	Fundo	II	-	Ninho de Brunn +	-	-	++	Ectasia de vasos ++	+	++	-
B051	Base	III	-	Ninho de Brunn ++ Hiperplasia ++	-	Foco linfocítico ++	-	-	+	+	-
	Corpo	III	Células claras	Ninho de Brunn ++ Hiperplasia ++	Cistite cística ++ Gotas citoplasmáticas	Foco linfocítico ++ Infiltrado linfocítico ++	++	Ectasia de vasos ++ Metaplasia mixóide +	++	++	Metaplasia mixóide + Espessamento da própria +
	Fundo	III	-	Hiperplasia +	-	Foco linfocítico +	-	-	+	+	-
B054	Base	-	-	Ninho de Brunn ++	-	-	-	-	-	-	-
	Corpo	II	-	Ninho de Brunn +	-	Foco linfocítico +	-	-	++	-	Proliferação de pólipos +
	Fundo	-	-	-	-	-	-	-	+	-	-
B055	Base	II	-	Ninho de Brunn +	-	Foco linfocítico +	+	-	+	+	-
	Corpo	III	-	Ninho de Brunn +	Hemorragia +	Foco linfocítico ++	+	Ectasia de vaso + Espessamento de parede ++	++	++	Proliferação de pólipos ++ Edema ++
	Fundo	III	-	-	-	Foco linfocítico +	+	-	+	+	-
B057	Base	-	-	Ninhos de Brunn +	-	-	-	-	-	-	-
	Corpo	-	-	Ninhos de Brunn ++	-	Infiltrado linfoplasmocitário +	+	-	+	-	-
	Fundo	-	-	Ninhos de Brunn ++	-	Foco linfocítico +++ Leucocitoestase ++	++	Ectasia de vasos ++	++	+	Edema ++ Proliferação de pólipos
B058	Base	III	-	Hiperplasia ++ Ninho de Brunn ++	-	Infiltrado linfoplasmocitário ++ Foco linfocítico ++	+	-	+	-	-
	Corpo	III	-	Ninho de Brunn ++	Cistite cística +	Infiltrado linfoplasmocitário ++ Foco linfocítico ++ Leucocitoestase em linfáticos ++	++	Ectasia de vasos ++	++	++	Proliferação de pólipos + Edema ++ Espessamento da própria ++
	Fundo	II	-	Ninho de Brunn ++	-	Infiltrado linfoplasmocitário ++	-	-	++	+	-
B059	Base	-	-	Ninho de Brunn ++	-	-	-	-	+	-	-
	Corpo	-	-	Ninho de Brunn +	-	Infiltrado linfoplasmocitário +	-	-	++	-	-
	Fundo	-	-	-	-	-	-	-	+	-	-
B060	Base	II	-	Hiperplasia + Ninhos de Brunn ++	-	Foco linfocítico ++	-	-	++	-	-
	Corpo	II	Células claras ++	Ninhos de Brunn ++	-	Foco linfocítico ++	+	-	++	+	-
	fundo	II	-	-	-	-	-	-	+	-	-
B061	Base	II	Células claras ++	Ninhos de Brunn ++	-	Foco linfocítico ++	+	Ectasia de vasos ++	+	+	-
	Corpo	III	Células claras ++	Ninhos de Brunn ++	-	Foco linfocítico ++ Infiltrado linfoplasmocitário ++	++	Ectasia de vasos +	++	+	Proliferação de pólipos ++ Edema ++ Espessamento da própria ++
	fundo	II	-	Ninhos de Brunn ++	-	-	-	-	+	-	Proliferação de pólipos ++

DSP = Displasia PV = Proliferação Vascular HM = Hemorragia FP = Fibrose ou fibroplasia I = leve II = Moderado III = Severo

TAB 2. Avaliação microscópica das lesões não-neoplásicas nas bexigas de bovinos com hematúria enzoótica. (Continua)

Bexiga	Posição	Urotélio				Lâmina própria e demais camadas					
		DSP	Metaplasia	Proliferações	outras	Inflamação	PV	Lesão vascular	HM	FP	Outras
B062	Base	I	-	-	-	Infiltrado linfoplasmocitário +	-	-	+	-	-
	Corpo	II	-	-	-	Infiltrado linfoplasmocitário +	-	-	+	-	Espessamento da própria ++
	Fundo	I	-	-	-	-	-	-	+	-	-
B063	Base	III	Células claras ++ Escamosa ++ Cistite intestinal +	Hiperplasia ++ Ninhos de Brunn ++	Cistite cística ++	Infiltrado linfoplasmocitário ++ Leucocitoestase ++	+++	Ectasia de vasos +++ Espessamento de parede ++ Degeneração ++	++	++	Proliferação de pólipos ++ Edema ++ Espessamento da própria +
	Corpo	III	Células claras ++	Hiperplasia ++ Ninhos de Brunn +++	Cistite cística ++	Infiltrado linfoplasmocitário ++ Leucocitoestase ++	+++	Ectasia de vasos +++ Espessamento de parede ++ Degeneração ++	+++	++	Proliferação de pólipos ++ Edema ++ Espessamento da própria +
	Fundo	III	Células claras +	Ninhos de Brunn ++	Cistite cística ++	Infiltrado linfoplasmocitário ++	++	Ectasia de vasos +++	++	++	Proliferação de pólipos ++
B064	Base	II	Células claras +	Hiperplasia ++ Ninhos de Brunn +++	Cistite cística +++	Infiltrado linfoplasmocitário +++ Foco linfocítico ++	+++	Ectasia de vasos ++ Espessamento de parede ++	+++	++	Proliferação de pólipos ++ Edema ++ Espessamento da própria ++
	Corpo	III	-	Ninhos de Brunn +++	Cistite cística +++	Infiltrado linfoplasmocitário ++ Foco linfocítico ++	++	Ectasia de vasos ++ Metaplasia mixóide ++	+++	++	Metaplasia mixóide ++ Proliferação de pólipos ++
	Fundo	II	-	Hiperplasia +	-	Foco linfocítico +	++	Espessamento de parede ++	++	++	Proliferação de pólipos ++
B065	Base	II	-	Ninhos de Brunn ++	-	Infiltrado linfoplasmocitário ++	++	-	++	+	-
	Corpo	II/III	Células claras ++	Ninhos de Brunn ++	-	Foco linfocítico ++	+++	Espessamento de parede + Ectasia de vasos ++	++	++	Metaplasia mixóide + Espessamento da própria ++
	Fundo	II	-	Ninhos de Brunn ++	-	-	+	-	+	+	-
B080	Base	II	Células claras ++ Escamosa +	Hiperplasia + Ninho de Brunn ++	Gotas citoplasmáticas	Foco linfocítico +	++	Ectasia de vaso + Espessamento de vaso +	+	++	Proliferação de pólipos + Espessamento da própria Metaplasia mixóide ++
	Corpo	II	Células claras +	Ninho de Brunn ++	Cistite cística +	Foco linfocítico +	+	-	+	+	Proliferação pólipos +
	Fundo	II	-	Ninho de Brunn ++	-	Foco linfocítico +	-	-	+	++	-
B081	Base	II	Células claras ++	Hiperplasia ++ Ninhos de Brunn ++	-	Foco linfocítico +	++	Ectasia de vasos +	+	++	Metaplasia mixóide + Proliferação de pólipos +
	Corpo	II	Células claras ++	Hiperplasia ++ Ninhos de Brunn ++	-	Foco linfocítico +	++	Ectasia de vasos + Metaplasia mixóide +	++	++	Metaplasia mixóide + Proliferação de pólipos +
	Fundo	II	Células claras +	Hiperplasia ++ Ninho de Brunn ++	-	Foco linfocítico +	++	Ectasia de vasos ++	+	++	-
B082	Base	III	Células claras ++	Hiperplasia ++ Ninhos de Brunn ++	Cistite cística ++	-	++	-	+	++	Proliferação de pólipos + Metaplasia mixóide +
	Corpo	II	Células claras ++ Escamosa +	-	-	Foco linfocítico +	++	Ectasia de vasos ++ Metaplasia mixóide +	++	++	Proliferação de pólipos + Espessamento da própria +
	Fundo	II	Células claras ++	Hiperplasia +	-	-	+	Metaplasia mixóide Ectasia de vasos ++	++	++	-

DSP = Displasia PV = Proliferação Vascular HM = Hemorragia FP = Fibrose ou fibroplasia I = leve II = Moderado III = Severo

TAB 2. Avaliação microscópica das lesões não-neoplásicas nas bexigas de bovinos com hematúria enzoótica. (Continua)

Bexiga	Posição	Urotélio				Lâmina própria e demais camadas					
		DSP	Metaplasia	Proliferações	outras	Inflamação	PV	Lesão vascular	HM	FP	Outras
B083	Base	II	Células claras ++	Hiperplasia + Ninho de Brunn +	-	Foco linfocítico +	++	Ectasia + Espessamento de parede ++	++	++	-
	Corpo	II/III	-	Hiperplasia + Ninhos de Brunn ++	-	Infiltrado linfoplasmocitário +++	++	Ectasia de vaso ++	+++	++	Proliferação de pólipos ++
	Fundo	II/III	-	Ninho de Brunn ++ Hiperplasia ++	-	Foco linfocítico ++ Infiltrado linfoplasmocitário ++	++	Ectasia de vasos ++	++	++	-
B084	Base	III	-	-	-	Infiltrado linfoplasmocitário ++	+++	Ectasia de vaso ++ Degeneração ++	-	++	-
	Corpo	III	-	-	Atrofia urotelial +++	Infiltrado linfocítico +	+++	Ectasia de vasos +++ Degeneração ++	-	++	-
	Fundo		-	-	Atrofia urotelial +++	-	+++	Ectasia de vaso ++	-	++	-
B085	Base	III	-	Hiperplasia ++ Ninho de Brunn ++	-	Foco linfocítico +++ Infiltrado linfoplasmocitário Leucocitoestase em linfáticos ++	++	Ectasia de vaso ++	-	++	Metaplasia mixóide +
	Corpo	II/III	Células claras ++	-	-	Focos linfocítico +++	+++	Ectasia de vaso +++	+++	++	Espessamento da própria ++
	Fundo	II	-	Ninhos de Brunn ++	Hemorragia +	Focos linfocítico +++ Leucocitoestase em linfáticos ++	+++	Ectasia de vaso ++	+++	+++	Espessamento da própria +++
B086	Base	II	Células claras ++	-	-	-	++	-	-	+	-
	Corpo	II	Células claras +	-	-	Foco linfocítico +	++	Ectasia de vasos +	++	+	Edema +
	Fundo	II	-	-	-	-	++	Ectasia de vasos +	+++	++	-
B087	Base	II/III	-	Ninhos de Brunn ++	-	Focos linfoplasmocitário +	-	-	-	+	-
	Corpo	III	Células claras + Cistite glandular +	Ninhos de Brunn ++	Cistite cística ++ Hemorragia +	Focos linfocítico ++ Infiltrado linfoplasmocitário +++ Leucocitoestase ++	++	Metaplasia mixóide +	++	++	Proliferação de pólipos ++ Metaplasia mixóide ++ Espessamento da própria ++
	Fundo	III	-	Ninhos de Brunn ++	-	Infiltrado linfoplasmocitário ++	++	Metaplasia mixóide ++ Ectasia de vaso +	-	++	-
B088	Base	II/III	Escamosa +	Ninhos de Brunn ++	Cistite cística +++ Hemorragia ++	Focos linfocítico ++ Infiltrado linfoplasmocitário ++	++	Ectasia de vaso +	+++	++	-
	Corpo	III	Escamosa ++	Ninhos de Brunn ++	Cistite cística ++	Focos linfoplasmocitário +++	++	-	+++	++	-
	Fundo	II/III	Escamosa ++	Ninhos de Brunn ++	Cistite cística ++	Infiltrado linfoplasmocitário ++	++	Ectasia de vasos +	+++	++	Proliferação de pólipos ++
B089	Base	II	-	-	-	-	+	Ectasia do vaso +	-	-	-
	Corpo	II	-	Ninho de Brunn ++	-	Infiltrado linfoplasmocitário + Foco linfocítico +	+++	Ectasia de vaso +++	++	+	Proliferação de pólipos ++ Espessamento da própria ++
	Fundo	II	-	Ninho de Brunn ++	-	Foco linfocítico + Infiltrado linfocítico +	+++	Ectasia de vaso +++	++	+	Proliferação de pólipos

DSP = Displasia PV = Proliferação Vascular HM = Hemorragia FP = Fibrose ou fibroplasia I = leve II = Moderado III = Severo

TAB 2. Avaliação microscópica das lesões não-neoplásicas nas bexigas de bovinos com hematúria enzoótica. (Continua)

Bexiga	Posição	Urotélio				Lâmina própria e demais camadas					
		DSP	Metaplasia	Proliferações	outras	Inflamação	PV	Lesão vascular	HM	FP	Outras
B090	Base	III	Cistite glandular + Escamosa ++ Intestinal ++	Ninho de Brunn ++	Cistite cística +++	Focos linfoplasmocitário +++ Infiltrado linfocítico ++ Leucocitoestase em linfáticos +++	+++	Ectasia de vasos ++ Espessamento de parede + Necrose ++	++	+++	Espessamento da própria ++ Metaplasia mixóide ++ Proliferação de pólipos ++
	Corpo	III	Escamosa ++ Cistite glandular ++	Ninho de Brunn ++	Cistite cística +++	Focos linfoplasmocitário +++ Infiltrado linfocítico +++ Leucocitoestase em linfáticos +++	+++	Ectasia de vasos +++ Espessamento de parede + Necrose ++	++	+++	Espessamento de própria ++ Metaplasia mixóide ++ Proliferação de pólipos ++ Músculos degenerados ++
	Fundo	II/III	-	Ninhos de Brunn ++	-	Foco linfocítico ++ Infiltrado linfocítico ++	++	Ectasia de vasos ++ Espessamento de parede ++ Degeneração ++	-	+++	Espessamento de própria ++ Proliferação de pólipos ++ Músculos degenerados ++
B091	Base	II/III	Intestinal + Células claras +	Ninhos de Brunn ++ Hiperplasia +++	Cistite cística ++	Focos linfocítico ++ Infiltrado linfoplasmocitário ++ Leucocitoestase ++	+++	Ectasia de vasos ++	+++	++	Proliferação de pólipos ++
	Corpo	II/III	Escamosa +	Ninhos de Brunn ++ Hiperplasia +++	Cistite cística +++	Infiltrado linfoplasmocitário ++	+++	-	+++	++	Proliferação de pólipos ++ Espessamento da própria +
	Fundo	II/III	-	Ninhos de Brunn ++	-	Foco linfocítico ++	++	-	++	++	-
B092	Base	III	Células claras ++	Ninhos de Brunn ++ Micropapilar +	Hemorragia +	Foco linfocítico ++	-	-	-	-	-
	Corpo	II/III	Células claras ++ Escamosa +	Hiperplasia ++ Ninho de Brunn + Micropapilar +	-	Foco linfocítico ++ Infiltrado linfoplasmocitário ++	+	-	++	+	Proliferação de pólipos + Espessamento da própria +
	Fundo	II/III	-	Hiperplasia ++	-	Foco linfocítico ++	+	-	-	+	-
B093	Base	III	Cistite glandular +	Ninhos de Brunn ++	Cistite cística ++	Infiltrado linfocítico ++	++	Ectasia de vasos ++	+	++	-
	Corpo	III	Cistite glandular ++ Intestinal +++	Ninhos de Brunn +++	Cistite cística +++	-	-	-	-	-	Proliferação polipóide ++ Espessamento da própria +
	Fundo		-	-	-	-	-	-	-	-	-
B094	Base	III	Células claras ++	Ninhos de Brunn ++	-	Infiltrado linfocítico ++	+++	Ectasia de vaso ++	+	+++	Proliferação de pólipos +
	Corpo	III	Células claras ++	Ninhos de Brunn ++ Hiperplasia ++	-	Infiltrado linfocítico ++ Foco linfocítico ++	+++	Ectasia de vaso ++	+	+++	Proliferação de pólipos +
	Fundo	III	-	Ninhos de Brunn ++	-	-	++	Ectasia de vaso ++	+	++	-
B095	Base	II/III	Células claras ++ Cistite glandular ++	Ninhos de Brunn ++	Cistite cística +	Infiltrado linfocítico ++	+	-	+	+	-
	Corpo	III	Células claras	Ninhos de Brunn ++	Cistite cística ++	Infiltrado linfocítico ++ Foco linfocítico ++	++	Ectasia de vasos ++	+++	+	Proliferação de pólipos ++ Espessamento da própria ++
	Fundo	-	Células claras ++	Hiperplasia ++ Ninhos de Brunn ++	-	Foco linfocítico ++	++	Ectasia de vasos ++	++	-	Espessamento da própria ++
B096	Base	-	-	Ninho de Brunn ++	-	-	-	-	-	-	-
	Corpo	II	Células claras ++	Ninhos de Brunn ++ Hiperplasia ++	-	Infiltrado linfoplasmocitário	++	-	++	-	Proliferação de pólipos ++
	Fundo	-	-	-	-	-	-	-	-	-	-

DSP = Displasia PV = Proliferação Vascular HM = Hemorragia FP = Fibrose ou fibroplasia I = leve II = Moderado III = Severo

TAB 2. Avaliação microscópica das lesões não-neoplásicas nas bexigas de bovinos com hematúria enzoótica. (Continua)

Bexiga	Posição	Urotélio				Lâmina própria e demais camadas					
		DSP	Metaplasia	Proliferações	outras	Inflamação	PV	Lesão vascular	HM	FP	Outras
B097	Base	II	Células claras ++	Ninho de Brunn ++	Gotas citoplasmáticas	Focos linfocítico + Infiltrado linfoplasmocitário +	-	-	++	+	-
	Corpo	III	Células claras ++	Ninho de Brunn ++ Hiperplasia ++	Gotas citoplasmáticas	Focos linfocítico ++	-	-	++	+	Proliferação de pólipos +
	Fundo	II	Células claras ++	Ninho de Brunn ++	-	Focos linfocítico ++	-	-	+	+	-
B098	Base	II	Células claras ++	Ninho de Brunn ++ Hiperplasia ++	-	Focos linfocítico ++	-	-	+	-	-
	Corpo	II	Células claras ++	Ninho de Brunn ++	-	Focos linfocítico ++	++	Ectasia de vasos ++	++	-	Proliferação de pólipos ++
	Fundo	II	Células claras +	Ninho de Brunn ++	-	Infiltrado linfoplasmocitário +	-	-	-	-	-
B099	Base	-	-	-	-	Infiltrado linfoplasmocitário +++	-	-	-	-	-
	Corpo	II	Células claras +	-	-	Infiltrado linfoplasmocitário ++	++	Ectasia de vaso ++	+++	-	Proliferação de pólipos ++
	Fundo	II	Células claras +	Ninho de Brunn ++	-	Infiltrado linfoplasmocitário ++	-	-	++	-	-
B100	Base	III	Células claras +++	Ninho de Brunn +++	-	Focos linfocítico ++	++	Ectasia de vasos ++	++	++	Espessamento da própria ++
	Corpo	III	Células claras ++	Ninhos de Brunn ++ Hipertrofia ++	-	Foco linfocítico +	++	-	-	-	Espessamento da própria ++
	Fundo	II	Células claras +	Ninhos de Brunn ++	-	Focos linfocítico +	+	-	++	-	-
B101	Base	-	-	Ninhos de Brunn ++	-	Foco linfocítico ++	+++	-	++	-	-
	Corpo	-	Células claras +++	Ninhos de Brunn ++	-	Infiltrado linfoplasmocitário ++	++	Ectasia de vasos ++	+	-	Proliferação de pólipos ++
	Fundo	-	Células claras +++	-	-	-	++	Ectasia de vasos ++	+	-	Proliferação de pólipos ++
B102	Base	III	Células claras +	Ninhos de Brunn +	-	Infiltrado linfoplasmocitário ++ Focos linfocítico ++	++	Metaplasia mixóide + Ectasia de vaso +	++	+	-
	Corpo	III	-	Ninhos de Brunn ++	Cistite cística ++	Infiltrado linfoplasmocitário +++	+++	Ectasia de vaso ++	++	++	Proliferação de pólipos ++
	Fundo	III	-	Ninhos de Brunn ++	-	Infiltrado linfoplasmocitário +++	+++	Ectasia de vaso ++ Metaplasia mixóide ++	-	++	Espessamento da própria ++
B120	Base	II	Células claras ++	Ninhos de Brunn ++	Cistite cística ++	Infiltrado linfocítico ++	++	Metaplasia mixóide + Ectasia de vaso ++	++	+	-
	Corpo	II/III	Células claras ++	Ninhos de Brunn ++	Cistite cística ++	Focos linfocítico +++ Infiltrado linfocítico +++	+++	Metaplasia mixóide + Ectasia de vaso ++	+++	-	Proliferação de pólipos ++ Espessamento da própria ++
	Fundo	II	-	Ninhos de Brunn ++	Hemorragia +	Focos linfocítico ++ Infiltrado linfoplasmocitário ++	++	Metaplasia mixóide + Ectasia de vaso	+++	-	Proliferação de pólipos ++
B121	Base	III	Escamosa ++ Células claras ++	Ninhos de Brunn +++ Hiperplasia ++	Cistite cística +++	Foco linfoplasmocitário ++ Infiltrado linfocítico +++	+++	Metaplasia mixóide ++ Ectasia de vaso ++ Espessamento de parede ++	+++	++	Proliferação de pólipos ++ Espessamento da própria ++
	Corpo	III	Escamosa ++ Células claras Cistite glandular ++	Ninhos de Brunn +++ Hiperplasia ++	Cistite cística +++	Foco linfoplasmocitário +++ Infiltrado linfocítico +++	+++	Metaplasia mixóide ++ Ectasia de vaso ++ Espessamento parede +++ Necrose ++ Degeneração de parede ++	++	+++	Espessamento da própria ++
	Fundo	III	Escamosa ++ Células claras ++	Ninhos de Brunn ++	Cistite Cística ++	Infiltrado linfoplasmocitário ++	+++	Metaplasia mixóide ++ Ectasia de vaso ++	++	+++	-

DSP = Displasia PV = Proliferação Vascular HM = Hemorragia FP = Fibrose ou fibroplasia I = leve II = Moderado III = Severo

TAB 2. Avaliação microscópica das lesões não-neoplásicas nas bexigas de bovinos com hematúria enzoótica.

Bexiga	Posição	Urotélio				Lâmina própria e demais camadas					
		DSP	Metaplasia	Proliferações	outras	Inflamação	PV	Lesão vascular	HM	FP	Outras
B122	Base	III	Células claras ++	Ninho de Brunn ++	-	Infiltrado linfoplasmocitário ++	+	Espessamento de parede ++ Degeneração ++	-	+	Proliferação de pólipos ++ Degeneração de músculo detrusor +++
	Corpo	III	Células claras	Ninho de Brunn ++ Hiperplasia ++	-	Infiltrado linfoplasmocitário ++ Foco linfocítico ++	++	Ectasia de vasos ++	-	++	Proliferação de pólipos Degeneração de músculo detrusor +++
	Fundo	III	Células Claras++	Hiperplasia ++	-	Foco linfocítico +++	++	Ectasia de vasos ++	-	+	Proliferação de pólipos ++
B123	Base	II	Células claras ++	-	-	Infiltrado linfoplasmocitário ++	+++	Ectasia de vaso	+++	++	Proliferação de pólipos ++
	Corpo	II/III	Células claras ++ Escamosa +	Ninho de Brunn +	-	Infiltrado linfoplasmocitário ++	+++	-	+++	++	Proliferação de pólipos ++
	Fundo	II	-	-	-	Foco linfocítico ++	-	-	-	-	-
B124	Base	III	Cistite glandular ++	Ninho de Brunn +++	Cistite cística +++	Foco linfocítico ++ Infiltrado linfoplasmocitário ++	++	Ectasia de vaso ++ Metaplasia mixóide + Degeneração + Necrose ++	++	++	Proliferação de pólipos ++ Espessamento da própria ++
	Corpo	III	-	Ninho de Brunn ++	Cistite cística	Infiltrado linfoplasmocitário ++	++	Metaplasia mixóide + Degeneração +	++	+	Proliferação de pólipos + Espessamento da própria
	Fundo	III	-	-	-	-	-	-	-	-	-
B125	Base	III	Células claras +++	Ninhos de Brunn +++	Cistite cística ++	Infiltrado linfoplasmocitário +++	+++	Ectasia de vaso ++ Metaplasia mixóide + Degeneração ++ Necrose ++	++	++	Edema +++
	Corpo	III	Intestinal +++ Células claras +++	Ninhos de Brunn +++	-	Infiltrado linfoplasmocitário +++ Foco linfocítico ++	+++	Ectasia de vaso ++ Metaplasia mixóide + Degeneração + Espessamento de parede ++	++	++	Edema ++ Proliferação de pólipos ++ Espessamento da própria ++
	Fundo	III	Células claras +++	Ninhos de Brunn ++	-	Foco linfoplasmocitário ++	++	Espessamento de parede + Metaplasia mixóide ++ Degeneração ++	++	+	Proliferação de pólipos + Espessamento da própria ++
B126	Base	II/III	Cistite glandular ++	-	-	Infiltrado linfoplasmocitário ++	++	Ectasia de vasos ++ Metaplasia mixóide ++ Degeneração ++	+++	-	Perineurite + Necrose massiva da lâmina própria +++
	Corpo	III	Células claras ++	Ninhos de Brunn ++	-	Focos linfocítico ++ Infiltrado linfoplasmocitário +++	++	-	++	-	Espessamento da própria ++
	Fundo	-	Células claras ++	Ninhos de Brunn ++	-	Focos linfocítico ++ Infiltrado linfoplasmocitário +++	++	Ectasia de vasos ++	++	-	Proliferação de pólipos ++ Espessamento da própria ++
B127	Base	-	-	Ninhos de Brunn ++	-	-	-	-	-	-	-
	Corpo	-	Células claras ++	-	-	Infiltrado linfoplasmocitário ++	-	-	-	-	Proliferação de pólipos
	Fundo	-	-	-	-	-	-	-	-	-	-

DSP = Displasia PV = Proliferação Vascular HM = Hemorragia FP = Fibrose ou fibroplasia I = leve II = Moderado III = Severo

ANEXO C

TAB 3. Avaliação microscópica das lesões neoplásicas nas bexigas de bovinos com hematúria enzoótica. (Continua).

Bexiga	Posição	Ca. in situ	Ca. urotelial	Papiloma	Outros Ca.	Adenoma	Adenocarcinoma	Hemangioma	Hemangiossarcoma	Leiomioma	Mixoma
B001	Base	Múltiplos focos (tipo pagetóide) (dif. Cel. Claras) (Ninho de Brunn)	2 – Grau II 2 – Grau II com diferenciação pseudoglandular 1 – Grau III	-	-	-	-	-	-	-	-
	Corpo	Múltiplos focos (com hemorragia)	1 – Grau II com diferenciação pseudoglandular 1 – Grau III papilar 1 – Grau II papilar 2 – Grau III 1 – Grau III ninhado 1 – Grau III com diferenciação pseudoglandular	2	-	-	-	1 - Incipiente	-	-	-
	Fundo	Múltiplos focos (ninho de Brunn)	2 – Grau III 1 – Grau III com diferenciação pseudoglandular	-	-	-	-	-	-	-	-
B002	Base	1 foco	-	-	-	-	-	-	-	-	-
	Corpo	Múltiplos focos Pagetóide Ninho de Brunn	1 – grau III 1 – grau III com diferenciação pseudoglandular 1 – grau III papilar 1 – grau III fusiforme e escamoso 1- grau III ninhado	-	-	-	-	-	-	-	-
	Fundo	Múltiplos focos	1 - grau II ninhado 1 – grau II papilar 1 – Grau III	-	-	-	-	-	-	-	-
B003	Base	1 foco	1 – Grau III	-	-	-	-	1 – Capilar T	1	-	-
	Corpo	-	-	1	-	-	-	1 - Incipiente	-	-	-
	Fundo	-	-	-	-	-	-	-	-	-	-
B004	Base	-	-	-	-	-	-	-	-	-	-
	Corpo	-	-	1	-	-	-	-	-	-	-
	Fundo	-	1 – Grau III com diferenciação pseudoglandular	-	-	-	-	-	-	-	-
B005	Base	1 foco	-	-	-	-	-	-	-	-	-
	Corpo	1 foco	1 - Grau II	-	-	-	-	-	-	-	-
	Fundo	1 foco	-	-	-	-	-	2 - Caveroso	-	-	-
B006	Base	-	-	-	-	-	-	1 - Capilar	-	-	1
	Corpo	1 foco	2 - Grau III com diferenciação pseudoglandular	-	-	-	1	-	-	-	1
	Fundo	-	-	-	-	-	-	-	-	-	-
B007	Base	-	-	-	-	-	-	-	-	-	-
	Corpo	-	-	-	-	-	-	-	-	-	-
	Fundo	-	-	-	-	-	-	-	-	-	-
B008	Base	-	-	-	-	-	-	-	-	-	-
	Corpo	-	-	-	-	-	-	-	-	-	-
	Fundo	-	-	-	-	-	-	-	-	-	-

TAB 3. Avaliação microscópica das lesões neoplásicas nas bexigas de bovinos com hematúria enzoótica. (Continua).

Bexiga	Posição	Ca. in situ	Ca. urotelial	Papiloma	Outros Ca.	Adenoma	Adenocarcinoma	Hemangioma	Hemangiossarcoma	Leiomioma	Mixoma
B009	Base	-	1 – Grau III com diferenciação pseudoglandular e intestinal	1	-	-	-	-	-	-	-
	Corpo	-	-	-	-	-	-	-	-	-	-
	Fundo	-	-	-	-	-	-	-	-	-	-
B010	Base	-	1 – Grau III com diferenciação pseudoglandular e intestinal	-	-	-	-	-	-	-	-
	Corpo	-	-	-	-	-	-	3 - Cavernoso	-	-	-
	Fundo	-	-	-	-	-	-	-	-	-	-
B011	Base	Múltiplos focos	2 - Grau II 1- Grau III com diferenciação pseudoglandular	-	-	-	-	-	-	-	-
	Corpo	-	-	-	-	-	1	-	1	-	-
	Fundo	-	-	-	-	-	-	-	-	-	-
B012	Base	-	-	-	-	-	-	1 - Cavernoso	-	-	-
	Corpo	Múltiplos focos border line	1 - Grau III Papilar 1 - Grau III com diferenciação escamosa	-	-	-	1	-	-	-	-
	Fundo	-	-	-	-	-	-	-	1	-	1
B013	Base	1 foco	-	-	-	-	-	-	1	-	-
	Corpo	-	-	1	-	-	-	1 – Capilar 1 – Cavernoso	-	-	1
	Fundo	-	-	-	-	-	-	-	-	-	-
B014	Base	1 foco papilar escamoso	-	-	-	-	-	-	-	-	-
	Corpo	1 foco	1 – Grau III papilar	-	-	-	-	-	-	-	1
	Fundo	-	-	-	-	-	-	-	-	-	-
B015	Base	-	-	1	-	-	-	-	-	-	-
	Corpo	-	-	-	-	-	-	-	-	-	-
	Fundo	-	-	-	-	-	-	-	-	-	-
B016	Base	-	-	-	-	-	-	-	-	-	-
	Corpo	-	-	-	-	-	-	-	-	-	-
	Fundo	-	-	-	-	-	-	-	-	-	-
B017	Base	-	-	1	-	-	-	-	-	-	-
	Corpo	1 foco	1 – Grau II papilar	-	-	-	-	-	4	-	-
	Fundo	-	-	1	-	-	-	-	-	-	-
B018	Base	Múltiplos focos Ninho de Brunn	1 - Grau III com diferenciação em células claras	-	-	-	-	-	-	-	-
	Corpo	Múltiplos focos	3 – Grau III com diferenciação pseudoglandular 1 – Grau III papilar	1	-	-	2	-	-	-	-
	Fundo	Múltiplos focos	1 – Grau III papilar 1 – Grau III com diferenciação pseudoglandular	1	-	-	-	1	-	-	-

TAB 3. Avaliação microscópica das lesões neoplásicas nas bexigas de bovinos com hematúria enzoótica. (Continua).

Bexiga	Posição	Ca. in situ	Ca. urotelial	Papiloma	Outros Ca.	Adenoma	Adenocarcinoma	Hemangioma	Hemangiossarcoma	Leiomioma	Mixoma
B019	Base	-	-	-	-	-	-	-	1	-	-
	Corpo	-	-	-	-	-	-	1 - Cavernoso	-	-	-
	Fundo	-	-	-	-	-	-	-	-	-	-
B020	Base	Múltiplos focos	-	-	-	-	-	-	-	-	-
	Corpo	Múltiplos focos	-	1	-	-	-	1 - Incipiente	-	-	-
	Fundo	-	-	1	-	-	-	-	1	-	-
B021	Base	-	-	-	-	-	-	-	-	-	-
	Corpo	1 foco	-	-	-	-	-	-	-	-	-
	Fundo	-	-	-	-	-	-	-	-	-	-
B022	Base	-	-	-	-	-	-	-	-	-	-
	Corpo	-	-	-	-	-	-	-	-	-	-
	Fundo	-	-	-	-	-	-	-	-	-	-
B023	Base	-	1 – Grau III	-	-	-	-	1 – Cavernoso	-	-	-
	Corpo	-	-	-	-	-	-	1 - Venoso	-	-	-
	Fundo	-	-	-	-	-	-	-	-	-	-
B024	Base	Múltiplos focos Pagetóide Ninho de Brunn Escamoso	2 – Grau II ninhado	-	-	-	-	-	-	-	-
	Corpo	Múltiplos focos Pagetóide Ninho de Brunn Escamoso	1 - Grau III com diferenciação pseudoglandular e escamosa. 3 - Grau III com diferenciação pseudoglandular 1 – Grau III ninhado com diferenciação pseudoglandular 1 - Grau III com diferenciação intestinal	-	-	-	-	1 – Capilar 1 - Cavernoso	-	-	-
	Fundo	Múltiplos focos Pagetóide Ninho de Brunn	2 - Grau II com diferenciação pseudoglandular 2 – Grau III ninhado 3 - Grau III com diferenciação pseudoglandular	-	-	-	-	1 – Incipiente 1 – Cavernoso 1 - Capilar	-	-	-
B025	Base	-	-	-	-	-	-	-	-	-	-
	Corpo	Múltiplos focos	1 – Grau II ninhado 1 – Grau II com diferenciação escamosa 1 – Grau III com diferenciação pseudoglandular	1	Pobremente diferenciado	-	-	1 - Cavernoso	-	-	-
	Fundo	Múltiplos focos	-	-	-	-	-	-	-	-	-
B026	Base	Múltiplos focos	-	-	-	-	-	-	-	-	-
	Corpo	Múltiplos focos	-	-	-	-	-	1 - Cavernoso	-	-	-
	Fundo	-	-	-	-	-	-	-	-	-	-
B027	Base	Múltiplos focos Pagetóide	-	-	-	-	-	-	-	-	-
	Corpo	-	-	-	-	-	-	-	-	-	-
	Fundo	-	-	-	-	-	-	-	-	-	-

TAB 3. Avaliação microscópica das lesões neoplásicas nas bexigas de bovinos com hematúria enzoótica. (Continua).

Bexiga	Posição	Ca. in situ	Ca. urotelial	Papiloma	Outros Ca.	Adenoma	Adenocarcinoma	Hemangioma	Hemangiossarcoma	Leiomioma	Mixoma
B028	Base	-	-	-	-	-	-	-	-	-	-
	Corpo	-	-	-	-	-	-	-	-	-	-
	Fundo	-	-	-	-	-	-	-	-	-	-
B030	Base	Múltiplos focos	-	-	-	-	-	-	-	-	-
	Corpo	Múltiplos focos	-	-	-	-	-	-	-	-	-
	Fundo	-	-	-	-	-	-	-	-	-	-
B031	Base	-	-	-	-	-	-	-	-	-	-
	Corpo	-	-	-	-	-	-	-	-	-	-
	Fundo	-	-	-	-	-	-	-	-	-	-
B032	Base	-	-	-	-	-	-	-	-	-	-
	Corpo	-	-	-	-	-	-	-	-	-	-
	Fundo	-	-	-	-	-	-	-	-	-	-
B033	Base	-	-	-	-	-	-	-	-	-	-
	Corpo	1 - Foco	-	-	-	-	-	-	-	-	-
	Fundo	-	-	-	-	-	-	-	-	-	-
B034	Base	-	-	-	-	-	-	-	-	-	-
	Corpo	-	-	-	-	-	-	-	-	-	-
	Fundo	-	-	-	-	-	-	-	-	-	-
B035	Base	Múltiplos focos	1- Grau III ninhado com diferenciação escamosa	-	-	-	-	1 - Capilar	-	-	-
	Corpo	Múltiplos focos Escamoso	-	-	-	-	-	-	-	-	-
	Fundo	-	-	-	-	-	-	-	-	-	-
B036	Base	-	-	-	-	-	-	-	-	-	-
	Corpo	-	-	-	-	-	-	-	-	-	-
	Fundo	-	-	-	-	-	-	-	-	-	-
B038	Base	-	-	-	-	-	-	-	-	-	-
	Corpo	-	-	-	-	-	-	-	-	-	-
	Fundo	-	-	-	-	-	-	-	-	-	-
B039	Base	Múltiplos focos Ninho de Brunn	1 - Grau II, com diferenciação em células claras 1 - Grau III ninhado 1 - Grau III com diferenciação pseudoglandular	-	-	-	1	-	-	-	-
	Corpo	Múltiplos focos	1 - Grau III com diferenciação pseudoglandular 1 - Grau II com diferenciação pseudoglandular 1 - Grau III	1	-	-	1	1 - Capilar	-	-	-
	Fundo	-	-	-	-	-	-	-	-	-	-

TAB 3. Avaliação microscópica das lesões neoplásicas nas bexigas de bovinos com hematúria enzoótica. (Continua).

Bexiga	Posição	Ca. in situ	Ca. urotelial	Papiloma	Outros Ca.	Adenoma	Adenocarcinoma	Hemangioma	Hemangiossarcoma	Leiomioma	Mixoma
B040	Base	-	1 – Grau III papilar com diferenciação pseudoglandular	-	Pobrememente diferenciado	1	-	-	-	-	-
	Corpo	Múltiplos focos	1 - Grau II papilar 1 - Grau III com diferenciação pseudoglandular	-	Pobrememente diferenciado	-	1	1	-	-	-
	Fundo	-	1 – Grau III com diferenciação pseudoglandular	-	-	-	-	-	-	-	-
B041	Base	-	-	-	-	-	-	-	-	-	-
	Corpo	-	-	-	-	-	-	-	-	-	-
	Fundo	-	-	-	-	-	-	-	-	-	-
B043	Base	Múltiplos focos	-	-	-	-	-	-	-	1	-
	Corpo	Múltiplos focos	1 – Grau III com diferenciação pseudoglandular	1	-	-	-	-	-	-	-
	Fundo	-	-	-	-	-	-	-	-	-	-
B044	Base	-	-	-	-	-	-	-	-	-	-
	Corpo	-	-	-	-	-	-	-	-	-	-
	Fundo	-	-	-	-	-	-	-	-	-	-
B045	Base	-	-	-	-	-	-	-	-	-	-
	Corpo	-	-	-	-	-	-	-	-	-	-
	Fundo	-	-	-	-	-	-	-	-	-	-
B046	Base	-	-	-	-	-	-	-	-	-	-
	Corpo	-	-	-	-	-	-	-	-	-	-
	Fundo	-	-	-	-	-	-	-	-	-	-
B047	Base	-	-	-	-	-	-	-	-	-	-
	Corpo	-	-	-	-	-	-	-	-	-	-
	Fundo	-	-	-	-	-	-	-	-	-	-
B048	Base	-	-	-	-	-	-	-	-	-	-
	Corpo	-	-	-	-	-	-	-	-	-	-
	Fundo	-	-	-	-	-	-	-	-	-	-
B049	Base	-	-	-	-	-	-	-	-	-	-
	Corpo	-	-	-	-	-	-	-	-	-	-
	Fundo	-	-	-	-	-	-	-	-	-	-
B050	Base	-	-	-	-	-	-	-	-	-	-
	Corpo	-	-	-	-	-	-	-	-	-	-
	Fundo	-	-	-	-	-	-	-	-	-	-
B051	Base	-	-	-	-	-	-	-	-	-	-
	Corpo	-	-	-	-	-	-	-	-	-	-
	Fundo	-	-	-	-	-	-	-	-	-	-
B054	Base	-	-	-	-	-	-	-	-	-	-
	Corpo	-	-	1	-	-	-	-	-	-	-
	Fundo	-	-	-	-	-	-	-	-	-	-

TAB 3. Avaliação microscópica das lesões neoplásicas nas bexigas de bovinos com hematúria enzoótica. (Continua).

Bexiga	Posição	Ca. in situ	Ca. urotelial	Papiloma	Outros Ca.	Adenoma	Adenocarcinoma	Hemangioma	Hemangiossarcoma	Leiomioma	Mixoma
B055	Base	-	-	-	-	-	-	-	-	-	-
	Corpo	-	-	-	-	-	-	-	-	-	-
	Fundo	-	-	-	-	-	-	-	-	-	-
B057	Base	-	-	-	-	-	-	-	-	-	-
	Corpo	-	-	-	-	-	-	-	-	-	-
	Fundo	-	-	-	-	-	-	-	-	-	-
B058	Base	-	-	-	-	-	-	-	-	-	-
	Corpo	-	-	-	-	-	-	-	-	-	-
	Fundo	-	-	-	-	-	-	-	-	-	-
B059	Base	-	-	-	-	-	-	-	-	-	-
	Corpo	-	-	-	-	-	-	-	-	-	-
	Fundo	-	-	-	-	-	-	-	-	-	-
B060	Base	-	-	-	-	-	-	-	-	-	-
	Corpo	-	-	-	-	-	-	-	-	-	-
	Fundo	-	-	-	-	-	-	-	-	-	-
B061	Base	-	-	-	-	-	-	-	-	-	-
	Corpo	-	-	-	-	-	-	-	-	-	-
	Fundo	-	-	-	-	-	-	-	-	-	-
B062	Base	-	-	-	-	-	-	-	-	-	-
	Corpo	-	-	-	-	-	-	-	-	-	-
	Fundo	-	-	-	-	-	-	-	-	-	-
B063	Base	Múltiplos focos	1 – Grau III com diferenciação escamosa	-	-	-	-	-	1	-	-
	Corpo	Múltiplos focos Glandular Ninho de Brunn	1 – Grau III com diferenciação pseudoglandular	1	-	-	1	1 - cavernoso	1	-	-
	Fundo	Múltiplos focos	-	-	-	-	-	-	-	-	-
B064	Base	-	-	-	-	-	-	-	-	-	-
	Corpo	Múltiplos focos Pagetóide Ninho de Brunn	1 – Grau II	-	-	-	-	-	-	-	-
	Fundo	-	-	-	-	-	-	-	-	-	-
B065	Base	-	-	-	-	-	-	-	-	-	-
	Corpo	-	-	-	-	-	-	1 - cavernoso	-	-	-
	Fundo	-	-	-	-	-	-	-	-	-	-
B080	Base	-	-	-	-	-	-	-	-	-	-
	Corpo	-	-	-	-	-	-	-	-	-	-
	Fundo	-	-	-	-	-	-	-	-	-	-

TAB 3. Avaliação microscópica das lesões neoplásicas nas bexigas de bovinos com hematúria enzoótica. (Continua).

Bexiga	Posição	Ca. in situ	Ca. urotelial	Papiloma	Outros Ca.	Adenoma	Adenocarcinoma	Hemangioma	Hemangiossarcoma	Leiomioma	Mixoma
B081	Base	-	-	-	-	-	-	-	-	-	-
	Corpo	-	-	-	-	-	-	-	-	-	-
	Fundo	-	-	-	-	-	-	-	-	-	-
B082	Base	-	-	-	-	-	-	-	-	-	-
	Corpo	-	-	-	-	-	-	-	-	-	-
	Fundo	-	-	-	-	-	-	-	-	-	-
B083	Base	-	-	-	-	-	-	-	-	-	-
	Corpo	-	-	-	-	-	-	-	-	-	-
	Fundo	-	-	-	-	-	-	-	-	-	-
B085	Base	-	-	-	-	-	-	-	-	-	1
	Corpo	-	-	-	-	-	-	-	-	-	-
	Fundo	-	-	-	-	-	-	-	-	-	-
B086	Base	-	-	-	-	-	-	-	-	-	-
	Corpo	-	-	-	-	-	-	-	-	-	-
	Fundo	-	-	-	-	-	-	-	-	-	-
B087	Base	-	-	-	-	-	-	-	-	-	-
	Corpo	1 - foco	1 – Grau III	-	-	-	-	-	1	-	-
	Fundo	Múltiplos focos	1 - Grau III com diferenciação pseudoglandular	-	-	-	-	-	-	-	-
B088	Base	-	1 – Grau III papilar com diferenciação pseudoglandular e escamosa	-	-	-	-	-	1	-	-
	Corpo	-	1 - Grau II com diferenciação pseudoglandular 1 - Grau III com diferenciação pseudoglandular	1	-	-	-	-	-	-	-
	Fundo	-	-	1	-	-	-	-	-	-	-
B089	Base	-	-	-	-	-	-	-	-	-	-
	Corpo	-	-	-	-	-	-	1	-	-	-
	Fundo	-	-	-	-	-	-	-	-	-	-
B090	Base	Múltiplos focos	1 – Grau III com diferenciação pseudoglandular 2 – Grau III	-	-	-	-	-	-	-	-
	Corpo	Múltiplos focos	1 – Grau III 1 - Grau III micro papilar com diferenciação pseudoglandular e escamosaa	-	-	-	1	-	-	-	-
	Fundo	-	1 – Grau III sólido com diferenciação pseudoglandular	-	-	-	-	-	-	-	-
B091	Base	-	-	-	-	-	-	-	-	-	-
	Corpo	-	-	-	-	-	-	1 - Capilar	-	-	-
	Fundo	-	-	-	-	-	-	-	-	-	-

TAB 3. Avaliação microscópica das lesões neoplásicas nas bexigas de bovinos com hematúria enzoótica. (Continua).

Bexiga	Posição	Ca. in situ	Ca. urotelial	Papiloma	Outros Ca.	Adenoma	Adenocarcinoma	Hemangioma	Hemangiossarcoma	Leiomioma	Mixoma
B092	Base	-	-	-	-	-	-	-	-	-	-
	Corpo	1 - Foco	1 – Grau II papilar com diferenciação pseudoglandular	1	-	-	-	1 - Capilar	3	-	-
	Fundo	-	-	-	-	-	-	-	-	-	-
B093	Base	Múltiplos focos	2 – Grau III – com diferenciação em células de Paneth 1 – Grau III 2 - Grau III com diferenciação pseudoglandular e intestinal	-	-	-	2	-	-	-	-
	Corpo	Múltiplos focos	2 – Grau III	1	-	-	-	1 - Caveroso	-	-	-
	Fundo	Múltiplos focos	1 – Grau III 1 – Grau II com diferenciação intestinal	-	-	-	-	-	1	-	-
B094	Base	1 - foco	-	-	-	-	-	-	1	-	-
	Corpo	1 - foco	-	-	-	-	-	3 - Caveroso	-	-	-
	Fundo	-	-	-	-	-	-	-	-	-	-
B095	Base	Múltiplos focos Células claras	-	-	-	-	-	-	-	-	1
	Corpo	-	-	-	-	-	1	2 - Caveroso	-	-	-
	Fundo	-	-	1	-	-	-	-	-	-	-
B096	Base	-	-	-	-	-	-	-	-	-	-
	Corpo	-	-	-	-	-	-	-	-	-	-
	Fundo	-	-	-	-	-	-	-	-	-	-
B097	Base	-	-	-	-	-	-	-	-	-	-
	Corpo	-	-	-	-	-	-	-	-	-	-
	Fundo	-	-	-	-	-	-	-	-	-	-
B098	Base	-	-	-	-	-	-	-	-	-	-
	Corpo	-	-	-	-	-	-	-	-	-	-
	Fundo	-	-	-	-	-	-	-	-	-	-
B099	Base	-	-	-	-	-	-	-	-	-	-
	Corpo	-	-	-	-	-	-	-	-	-	-
	Fundo	-	-	-	-	-	-	-	-	-	-
B100	Base	-	-	-	-	-	-	-	-	-	-
	Corpo	-	-	-	-	-	-	-	-	-	-
	Fundo	-	-	-	-	-	-	-	-	-	-
B101	Base	-	-	-	-	-	-	-	-	-	-
	Corpo	-	-	1	-	-	-	-	-	-	-
	Fundo	-	-	-	-	-	-	-	-	-	-

TAB 3. Avaliação microscópica das lesões neoplásicas nas bexigas de bovinos com hematúria enzoótica. (Continua).

Bexiga	Posição	Ca. in situ	Ca. urotelial	Papiloma	Outros Ca.	Adenoma	Adenocarcinoma	Hemangioma	Hemangiossarcoma	Leiomioma	Mixoma
B102	Base	-	-	-	-	-	-	-	-	-	-
	Corpo	-	-	-	-	-	-	-	-	-	-
	Fundo	-	-	-	-	-	-	-	-	-	-
B120	Base	-	-	-	-	-	-	-	-	-	-
	Corpo	-	-	1	-	-	-	2 – Cavernoso 1 - Capilar	1	-	-
	Fundo	-	-	-	-	-	-	-	-	-	-
B121	Base	Múltiplos focos Ninho de Brunn Escamoso	2 - Grau III com diferenciação pseudoglandular 1 – Grau III com diferenciação pseudoglandular e escamosa 2 – Grau III 1 – Grau III com diferenciação escamosa 1 – Grau III	-	-	-	-	-	-	-	-
	Corpo	-	1 – Grau III com diferenciação pseudoglandular 1 - Ca. trabecular	-	1 - Escamoso	-	-	-	-	-	-
	Fundo	-	-	-	-	-	-	-	-	-	-
B122	Base	Múltiplos focos	-	-	-	-	-	-	1	-	-
	Corpo	Múltiplos focos	-	-	-	-	-	1 - capilar	3	-	-
	Fundo	-	-	-	-	-	-	-	-	-	-
B123	Base	-	-	-	-	-	-	-	-	-	-
	Corpo	-	-	-	-	-	-	-	-	-	-
	Fundo	-	-	-	-	-	-	-	-	-	-
B124	Base	-	-	-	-	-	-	-	-	-	-
	Corpo	-	-	-	-	-	-	1 - capilar	-	-	-
	Fundo	-	1 grau III papilar ++	-	-	-	-	-	-	-	-
B125	Base	-	-	-	-	-	-	1 - capilar	1	-	-
	Corpo	Múltiplos focos	1 - grau III	-	-	-	-	-	2	-	-
	Fundo	Múltiplos focos	1 – grau III	-	-	-	-	-	1	-	-
B126	Base	-	-	-	-	-	-	-	-	-	-
	Corpo	-	-	1	-	-	-	-	-	-	-
	Fundo	-	-	-	-	-	-	-	-	-	-
B127	Base	-	-	-	-	-	-	-	-	-	-
	Corpo	-	-	-	-	-	-	-	-	-	-
	Fundo	-	-	-	-	-	-	-	-	-	-

ANEXO D

TAB. 5 Percentuais das alterações não-neoplásicas

Alterações não-neoplásicas	Valores absolutos	Valores relativos
Displasia urotelial	85	94,4%
Cistite cística	44	48,8%
Cistite glandular	10	11,1%
Metaplasia em células claras	66	73,3%
Metaplasia escamosa	14	15,5%
Metaplasia intestinal	6	6,6%
Metaplasia em células de Paneth	1	1,1%
Inflamação	90	100%
Alterações em vasos sanguíneos	65	72,2%
Metaplasia mixóide do estroma	24	26,6%
Espessamento da lâmina própria	17	18,8%
Total de Bexigas	90	

TAB. 6 Percentuais das alterações neoplásicas

Alterações neoplásicas	Valores absolutos	Valores relativos
Total de Bexigas com neoplasias	58/90	64,4%
Bexigas com neoplasias epiteliais	45/58	77,5%
Bexigas com neoplasias mesenquimais	35/58	60,3%
Bexigas com os dois tipos	30/58	51,7%
Total de bexigas com neoplasias malignas	52/58	89,6%
Total de bexigas com apenas neoplasias benignas	6/58	10,3%
Carcinoma <i>in situ</i>	35/58	60,3%
Carcinoma urotelial	29/58	50%
Adenocarcinoma urotelial	10/58	17,2%
Adenocarcinoma mesonefróide	1/58	1,7%
Carcinoma pobremente diferenciado	2/58	3,4%
Carcinoma de células escamosas	1/58	1,7%
Papilomas uroteliais	18/58	31%
Neoplasias vasculares	32/58	55,1%
Hemangiomas	29/58	50%
Hemangiossarcoma	17/58	29,3%
Mixomas	6/58	10,3%
Leiomioma	1/58	1,7%
Total de Bexigas	90	

Anexo E – Caracterização microscópica das principais lesões encontradas nas lesões encontradas em bexigas de bovinos com HEB (FRANÇA, 2002, modificado).

1 - Lesões Neoplásicas Epiteliais

1.1 - Papiloma urotelial

Refere-se a formações papilares sustentadas por delicado estroma fibrovascular. As papilas constituem-se de camadas de células uroteliais, uniformes bem diferenciadas, com núcleos normocromáticos, orientados com seu maior eixo perpendicularmente à superfície e à base da célula e com citoplasma homogêneo, acidofílico ou anfófilico e bordos distintos. As células tumorais apresentam figuras de mitose normais e não há evidencia de invasão em tecidos adjacentes. Alguns papilomas têm áreas de diferenciação escamosa ou em células claras.

1.2 - Adenoma urotelial

Tumoração formada predominantemente por estruturas tubulares ou acinares, revestidas, em geral, por uma simples camada de células colunares, com núcleos ovóides ou alongados, normocromáticos e citoplasma moderadamente eosinofílico ou azulado, contendo quantidade inconstante de mucina em seu interior e separadas por variável quantidade de tecido conjuntivo. Em alguns casos observa-se pequena quantidade de mucina, observável apenas no lúmen glandular, em outros está marcada no citoplasma celular formando as chamadas “*lumina like cells*”. Com frequência alguns túbulos apresentam-se distendidos, formando espaços císticos preenchidos por mucina e algumas células epiteliais descamadas. As células que constituem as estruturas glandulares são uniformes, com figuras mitóticas raras e não invadem a camada muscular da parede da bexiga.

1.3 - Carcinomas uroteliais grau I (baixo grau)

Os tumores classificados com o grau I apresentam-se bem diferenciados, em geral compostos por pequenas células transicionais uniformemente arranjadas com delicado estroma fibrovascular. As células apresentam bordos indistintos e escasso citoplasma claro ou anfófilico. Em consequência da alta celularidade, em alguns locais, as células apresentam-se densamente “empacotadas”, porém com distribuição uniforme. Os núcleos das células neoplásicas têm orientação semelhante à da célula normal, mas são arredondados ou levemente pleomórficos, com bordos irregulares, cromatina dispersa, finamente granular e com nucléolos pouco proeminentes. Figuras mitóticas são ocasionais.

1.4 - Carcinoma urotelial grau II (médio grau)

Neoplasia com características intermediárias entre o carcinoma urotelial grau II e III, com um número maior de camadas celulares, núcleos grandes e hipercromáticos e mais do que ocasionais figuras de mitose.

1.5 - Carcinoma urotelial grau III (alto grau)

As neoplasias moderada a pobremente diferenciadas compostas por células frequentemente arranjadas em nódulos foram classificadas desta forma e constituíam a maior parte dos carcinomas uroteliais observados. Estas lesões são, muitas vezes, multifocais e associadas a áreas isoladas de carcinoma “*in situ*” no urotélio. As células tumorais arranjam-se em mantos, ninhos ou cordões, apresentam núcleos bastante pleomórficos, cromatina irregular e dispersa, grandes nucléolos e citoplasma, em geral, eosinofílico e abundante; em parte dos casos, as células têm bordos bem distintos ou não. Degeneração e vacuolização citoplasmática, infiltração tumoral em musculatura detrusora, assim como alta taxa mitótica; mitoses atípicas e presença de células “bizarras” são comumente observadas.

1.6 - Variantes dos carcinomas uroteliais

1.7 - Carcinoma Urotelial tipo Ninhado

Neoplasia formada por células uroteliais, com pequenos núcleos redondos ou ovóides e hipercromáticos e citoplasma volumoso e pálido, inaparente ou finamente vacuolizado, com limites pouco evidentes, formando pequenos ninhos celulares, que lembram proliferações “floridas” de ninhos de Brunn sem lúmen, porém diferindo desta alteração pela anaplasia e desorganização celular além do caráter infiltrativo, que não demonstra correlação com o urotélio subjacente.

1.8 - Carcinoma de Células Claras

Proliferação tumoral homogênea formada por células com bordos bem definidos (com aparência de células vegetais) e abundante citoplasma que varia de pálido a transparente, eosinofílico e finamente granular. Os núcleos são redondos e regulares, por vezes circundados por uma zona transparente perinuclear, e por vezes exibem um pequeno nucléolo. Em muitos casos o citoplasma é distendido por numerosas microvesículas.

1.9 - Diferenciações dos carcinomas uroteliais

Foram denominadas dessa forma áreas tumorais que apresentavam características distintas da tumoração predominante. Observam-se as seguintes diferenciações: pseudoglandular, intestinal, escamosa e em células claras. A diferenciação pseudoglandular caracteriza-se pela formação de pequenos lúmens inter ou intracelulares, envolvidos por células neoplásicas epiteliais, que em alguns momentos apresentavam proporções císticas. Esses lúmens contêm material granular semelhante à mucina ou células necróticas, sugerindo assim uma etiologia degenerativa.

1.10 – Adenocarcinoma urotelial

Proliferação neoplásica composta por células epiteliais cúbicas a prismáticas, organizadas em uma camada simples ou pseudoestratificada, eventualmente estratificada, disposta sob uma lâmina basal, muito semelhante ao que é visto nas metaplasias intestinais ou glandulares, só que com pleomorfismo celular leve a moderado, com eventuais atipias nucleares, como

cromatina grosseira, nucléolos proeminentes ou múltiplos, e por fim demonstrando clara disseminação à lâmina basal. Em alguns casos é possível perceber a presença de células triangulares, repletas de grânulos eosinofílicos, em geral dispostas entre as células epiteliais neoplásicas e aderida à lâmina basal, o que confere à neoplasia diferenciação em células de Paneth.

1.11 – Outros tipos de carcinomas

Dentre os outros tipos de carcinomas encontrados, destacam-se o carcinoma de células escamosas, caracterizado pela presença de ninhos de células neoplásicas uroteliais na lâmina própria, com ou sem relação direta com o urotélio, exibindo pleomorfismo acentuado, citoplasma abundante e eosinofílico, diferenciação escamosa, evidenciação do espaço intercelular e das junções desmossomais; os núcleos são redondos e vesiculares e apresentam cromatina grosseira com nucléolos múltiplos e proeminentes. A taxa de mitose pode ser alta e atípicas são frequentes. Os carcinomas pobremente diferenciados são, em geral, compostos por células redondas, com pouco citoplasma e pouca ou nenhuma adesão intercelular; os núcleos são bizarros, geralmente redondos e vesiculares, com cromatina grosseira, nucléolos múltiplos e proeminentes. Células bi ou trinucleadas podem ser encontradas, assim como mitoses atípicas.

2 – Lesões Neoplásicas Mesenquimais

2.1 - Hemangioma Capilar

Proliferação de estruturas vasculares do tamanho de capilares, revestidas por endotélio maduro aplanado, bem diferenciado e preenchidos por hemácias. Geralmente esse tumor apresenta crescimento focal e figuras de mitose são raras. Por vezes o estroma desse tipo tumoral encontra-se edemaciado, simulando tecido mixoide. Em parte dos casos há nítida transformação maligna.

2.2 - Hemangioma Cavernoso

Tumoração constituída por estruturas císticas dilatadas, preenchidas por sangue e revestidas por endotélio plano.

2.3 - Hemangioma Venoso

Proliferação de células endoteliais que formam grandes estruturas císticas, revestidas por endotélio, com paredes grossas, entremeadas por tecido muscular.

2.4 - Mixoma

Neoplasia constituída por pequena quantidade de fibroblastos em meio a abundante material mucoide e uma rede frouxa de fibras reticulares. As células fusiformes têm núcleos pequenos,

hipercromáticos e picnóticos, quase imperceptíveis, citoplasma pálido levemente azulado, com limites poucos evidentes, que se estende ao longo das fibras reticulares, dando à célula um aspecto estrelado.

2.5 – Leiomioma

Neoplasia constituída por feixes de células musculares lisas bem diferenciadas, exibindo arranjos em paliçada, formando nódulos solitários na lâmina própria ou difundida sem delimitação aparente.

2.6 - Hemangiosarcoma

Neoplasia constituída por células endoteliais, alongadas ou poligonais, núcleos hipercromáticos e citoplasma eosinofílico, com limites pouco evidentes. Essas células se dispõem em crescimentos sólidos ou revestindo trabéculas constituídas por variáveis quantidades de colágeno maduro. Há hemácias por entre células neoplásicas ou em estruturas císticas tumorais.

3 - Caracterização Microscópica das Lesões Não-Neoplásicas

3.1 - Hiperplasia Epitelial

Caracteriza-se pela proliferação focal ou difusa de células epiteliais, constituída por mais de cinco camadas celulares, bem diferenciadas.

3.2 - Displasia

Este termo diz respeito à alteração focal do urotélio caracterizada por proliferação de células epiteliais, com núcleos hipercromáticos, proeminentes, volumosos e citoplasma eosinofílico. Além dessas alterações, as células displásicas apresentam desorientação e compactação do núcleo, citoplasma mais homogêneo, cromatina finamente granular e dispersa, figuras mitóticas raras e, por vezes, grande pleomorfismo. A displasia foi dividida nos graus I, II e III, sendo que quanto maior o grau, mais marcadas e graves eram as alterações. A displasia grau IV, classificação utilizada por alguns autores, foi considerada como carcinoma “*in situ*”.

3.3 - Ninhos de Brunn e Cistite Cística

Há formação de grupos celulares, constituídos por proliferação de células da camada basal do epitélio, localizados na lâmina própria, com ou sem conexão aparente com a superfície epitelial, que caracteriza os ninhos de Brunn. Essas estruturas também dão origem a glândulas compostas por camadas de células uroteliais basais e intermediárias, revestidas por células transicionais superficiais, que estocam e secretam pequenas quantidades de mucina; essa mucina, por vezes, acumula-se nos centros dos ninhos de Brunn, originando um lúmen e dando origem assim à cistite cística.

3.4 - Metaplasias

3.4.1 - Metaplasia Escamosa

Constitui-se na transformação do urotélico em epitélio escamoso, no qual as células, com limites celulares bem evidentes, apresentam núcleos arredondados, nucléolos evidentes e volumosos e citoplasma leve a marcadamente eosinofílico; algumas células mostram-se queratinizadas.

3.4.2 - Metaplasia Intestinal ou Glandular

Modificação das células uroteliais em células epiteliais colunares ou ovóides com citoplasma levemente azulado, rico em mucina e núcleos redondos, semelhantes a células do intestino.

3.4.3 - Metaplasia Mixomatosa do Estroma

Esta alteração ocorre principalmente ao redor de alguns vasos ou difusamente na própria, caracterizando-se pela transformação do tecido conjuntivo em mixoide, de coloração levemente azulada.

3.4.4 - Metaplasia em Células Claras

Processo caracterizado pela transformação de células uroteliais em células com limites bem definidos, com aparência de tecido vegetal, com citoplasma pálido e vaporizado.

Livros Grátis

(<http://www.livrosgratis.com.br>)

Milhares de Livros para Download:

[Baixar livros de Administração](#)

[Baixar livros de Agronomia](#)

[Baixar livros de Arquitetura](#)

[Baixar livros de Artes](#)

[Baixar livros de Astronomia](#)

[Baixar livros de Biologia Geral](#)

[Baixar livros de Ciência da Computação](#)

[Baixar livros de Ciência da Informação](#)

[Baixar livros de Ciência Política](#)

[Baixar livros de Ciências da Saúde](#)

[Baixar livros de Comunicação](#)

[Baixar livros do Conselho Nacional de Educação - CNE](#)

[Baixar livros de Defesa civil](#)

[Baixar livros de Direito](#)

[Baixar livros de Direitos humanos](#)

[Baixar livros de Economia](#)

[Baixar livros de Economia Doméstica](#)

[Baixar livros de Educação](#)

[Baixar livros de Educação - Trânsito](#)

[Baixar livros de Educação Física](#)

[Baixar livros de Engenharia Aeroespacial](#)

[Baixar livros de Farmácia](#)

[Baixar livros de Filosofia](#)

[Baixar livros de Física](#)

[Baixar livros de Geociências](#)

[Baixar livros de Geografia](#)

[Baixar livros de História](#)

[Baixar livros de Línguas](#)

[Baixar livros de Literatura](#)
[Baixar livros de Literatura de Cordel](#)
[Baixar livros de Literatura Infantil](#)
[Baixar livros de Matemática](#)
[Baixar livros de Medicina](#)
[Baixar livros de Medicina Veterinária](#)
[Baixar livros de Meio Ambiente](#)
[Baixar livros de Meteorologia](#)
[Baixar Monografias e TCC](#)
[Baixar livros Multidisciplinar](#)
[Baixar livros de Música](#)
[Baixar livros de Psicologia](#)
[Baixar livros de Química](#)
[Baixar livros de Saúde Coletiva](#)
[Baixar livros de Serviço Social](#)
[Baixar livros de Sociologia](#)
[Baixar livros de Teologia](#)
[Baixar livros de Trabalho](#)
[Baixar livros de Turismo](#)