

PONTIFÍCIA UNIVERSIDADE CATÓLICA DO RIO GRANDE DO SUL
FACULDADE DE ODONTOLOGIA
PROGRAMA DE PÓS-GRADUAÇÃO EM ODONTOLOGIA
MESTRADO
ÁREA DE CONCENTRAÇÃO EM CIRURGIA E
TRAUMATOLOGIA BUCOMAXILOFACIAL

ROBERTA DALMOLIN BERGOLI

**EFEITO DA ISOTRETINOÍNA NO REPARO
ALVEOLAR APÓS EXODONTIA
ESTUDO EM RATOS**

Profa. Dra. Daniela Nascimento Silva

Orientadora

Livros Grátis

<http://www.livrosgratis.com.br>

Milhares de livros grátis para download.

ROBERTA DALMOLIN BERGOLI

**EFEITO DA ISOTRETINOÍNA NO REPARO ALVEOLAR APÓS EXODONTIA
ESTUDO EM RATOS**

Dissertação apresentada como parte dos requisitos exigidos para a obtenção do título de Mestre em Odontologia pelo Programa de Pós-Graduação da Faculdade de Odontologia da Pontifícia Universidade Católica do Rio Grande do Sul, na área de concentração em Cirurgia e Traumatologia Bucomaxilofacial.

Prof^ª. Dra. Daniela Nascimento Silva
Orientadora

Porto Alegre
2009



Agradecimientos

AGRADECIMENTOS

À Pontifícia Universidade Católica do Rio Grande do Sul, na pessoa do Magnífico Reitor Prof. Dr. Joaquim Clotet ao qual expresso minha admiração.

À Faculdade de Odontologia, na pessoa do Diretor Prof. Marcos Túlio Mazzini Carvalho.

À Prof^a. Dr^a. Nilza Pereira da Costa, ex-coordenadora do Programa de Pós-Graduação, pela amizade e dedicação dispensada à Odontologia.

Ao Prof. Dr. José Antônio Poli de Figueiredo, coordenador do Programa de Pós-Graduação em Odontologia pela dedicação e entusiasmo com que vem exercendo esta tarefa.

Agradeço imensamente a minha família: Júlio, Nelva, Carla, César e meu amado Rafael pelo incentivo constante, paciência, tolerância e amor.

À minha orientadora, Prof^a. Dr^a. Daniela Nascimento Silva, pela amizade, grande dedicação e sobretudo, confiança em mim depositada para que este trabalho pudesse ser realizado. Agradeço o aprendizado ao longo destes dois anos. Obrigada!

Aos meus queridos professores Rogério Belle de Oliveira, Rogério Miranda Pagnoncelli, Marília Gerhardt de Oliveira, Cláiton Heitz, Daniela Nascimento Silva, agradeço pela dedicação e amizade a mim dispensadas, para que me tornasse, nestes dois anos de curso, uma melhor pessoa e profissional.

Agradeço à Prof^a. Dr^a. Maria Martha Campos pela paciência e auxílio que me dedicou durante toda fase experimental deste trabalho.

Ao acadêmico de graduação em Odontologia, Carlos Eduardo Souza pela preciosa ajuda durante toda fase experimental desta pesquisa.

À Prof. Dr^a. Adriana Etges, pela disposição incansável e valiosos ensinamentos durante a realização da análise histológica.

À minha grande nova amiga Beatriz Farias Vogt, pela deliciosa amizade e pela carona diária. Agradeço por ter me ensinado o real coleguismo. Sentirei saudades.

Aos meus colegas, Jefferson Viapiana Paes e Fabiano Goulart Azambuja pelos momentos de aprendizado, alegria e descontração durante esse período. Foi um imenso prazer conviver com vocês.



Resumo

RESUMO

O objetivo deste estudo foi avaliar os efeitos da ingestão diária de isotretinoína em dose terapêutica padrão (7,5 mg/kg) para o tratamento de acne vulgar cística sobre o reparo alveolar após exodontia de incisivos superiores, em ratos. Foram utilizados 32 ratos machos (Wistar), com idade média de 60 dias que foram distribuídos em grupo Controle (12 ratos) e grupo Experimental (20 ratos). Cada grupo foi dividido em quatro subgrupos de acordo com os períodos de observação em 7, 21, 28 e 90 dias após a extração. Os animais do grupo experimental receberam doses diárias de isotretinoína por um período de 30 dias antes da cirurgia. Após este período, foram realizadas as extrações e os animais continuaram a receber a medicação até os respectivos dias dos sacrifícios. Os animais do grupo experimental foram submetidos à coleta de sangue periférico através do plexo venoso orbital para análise do nível sérico de cálcio antes de iniciarem uso da medicação e no dia da eutanásia. As peças operatórias obtidas (hemimaxila direita) foram processadas, submetidas aos cortes histológicos de 6µm de espessura, e coradas em HE. As lâminas histológicas foram analisadas de forma descritiva sob microscopia de luz. Os resultados mostraram que houve uma aceleração no processo de reparo alveolar no grupo experimental, em todos os períodos (7, 21, 28 e 90 dias), quando comparados aos seus respectivos grupos controles. O nível sérico de cálcio teve uma diminuição estatisticamente significativa entre a 1º e a 2º coleta de sangue nos grupos de 21, 28 e 90 dias. Com base nos resultados, foi possível concluir que os animais do grupo experimental mostraram uma cicatrização alveolar mais acelerada do que os animais do grupo controle correspondente, indicando que a ingestão diária de isotretinoína em dose padrão para o tratamento de acne cística acelerou o reparo alveolar.

Palavras-chave: isotretinoína, reparo alveolar.

Descritores: isotretinoína, cicatrização de feridas¹.

¹ DeCS – Descritores em Ciências da Saúde, disponível em www.decs.bvs.br, acessado em 5 de abril de 2009.



Abstract



ABSTRACT

The objective of this study was to evaluate the effects of daily intake of isotretinoin in standard therapeutic doses (7,5mg/kg) for cystic acne vulgaris' treatment on the alveolar repair after extraction of upper incisors, in rats. 32 male rats (Wistar) were used, with medium age of 60 days, that were allocated in the Control group (CG= 12 rats) and in the Experimental group (EG= 20 rats). Each group was subdivided in 4 subgroups according to 7, 21, 28 and 90 days' periods in which they were euthanased after surgery. All animals from experimental group received daily doses of isotretinoin during a period of 30 days before surgery. After this period, the extractions were carried out and animals continued to receive the medication until the respective day of sacrifice. All animals from experimental group were submitted to a peripheral blood collection through orbital venous plexus to analysis of calcium serum level before beginning the use of the medicine and on euthanasia's day. The obtained operatory pieces (maxilla) were processed and, submitted to histological sections of 6 µm thickness, and staining in HE. Histological slides were submitted to descriptive microscopic analysis, under light microscopy. Results showed that there was an acceleration in alveolar repair process among all rats from experimental group (7, 21, 28 e 90 days), when compared to respective control groups. Calcium serum level had a decrease statistically significant between 1st and 2nd blood collections in groups 21, 28 and 90 days. Based on results, it was possible to conclude that all animals from experimental group presented a more accelerated alveolar healing compared to animals from corresponding control groups, indicating that isotretinoin accelerated the repair.

Key words: isotretinoin, alveolar repair.

Descriptors: isotretinoin, wound healing².

² DeCS – Descritores em Ciências da Saúde, disponível em www.decs.bvs.br, acessado em 04 de dezembro de 2008.



Lista de figuras

LISTA DE FIGURAS

	Páginas
Figura 1 – A- Frasco contendo pó da isotretinoína; B – frasco contendo 20mL de óleo de girassol.....	42
Figura 2 – Cânula de metal utilizada para administrar a medicação.....	43
Figura 3 – Administrando a suspensão aos animais através da técnica de gavagem.....	43
Figura 4 – Sindesmotomia do incisivo central superior direito.....	44
Figura 5 – Luxação do incisivo central superior direito com sindesmótomo delicado.....	44
Figura 6 – Avulsão do incisivo central.....	44
Figura 7 – Capilares de vidro para coleta de sangue.....	49
Figura 8 – Coleta de sangue através do plexo venoso ocular.....	49
Figura 9 – Centrifuga.....	49
Figura 10 – A a C: Grupo Controle 7dias.....	54
Figura 11 - A a C: Grupo Experimental 7 dias.....	54
Figura 12 – A a C: Grupo Controle 21 dias.....	56
Figura 13 – A a C: Grupo Experimental 21dias.....	56
Figura 14 – A a C: Grupo Controle 28 dias.....	58
Figura 15 - A a C: Grupo Experimental 28 dias.....	58
Figura 16 – A a C: Grupo Controle 90 dias.....	60
Figura 17 – A a C: Grupo Experimental 90 dias.....	60



Lista de quadros e tabelas

LISTA DE QUADROS E TABELAS

	Páginas
Quadro1 – Distribuição dos animais de acordo com o grupo controle e experimental e com o período de observação após exodontia.....	40
Tabela 1 - Comparação entre níveis séricos de cálcio antes e após a administração de isotretinoína.....	61
Gráfico 1 - Comparação entre níveis séricos de cálcio antes e após a administração de isotretinoína.....	62



Lista de Abreviaturas, siglas e símbolos

LISTA DE ABREVIATURAS, SIGLAS E SÍMBOLOS

ABNT – Associação Brasileira de Normas Técnicas

COBEA – Colégio Brasileiro de Experimentação Animal

DISH – Diffuse Idiopathic Skeletal Hyperostosis (Hiperostose Esquelética Idiopática Difusa)

dL – decilitro

et al. – e outros

ES – espícula óssea

FO – Faculdade de Odontologia

Kg – quilograma

Mm - milímetros

mg – miligrama

mL – mililitro

n – número

NO – neoformação óssea

p – probabilidade de erro

PTH - paratoormônio

PUCRS – Pontifícia Universidade Católica do Rio Grande do Sul

% - porcentagem

UFPel – Universidade Federal de Pelotas

rpm- rotações por minuto

® - marca registrada

RAR – receptores ácido retinóicos

RO – reabsorção óssea

RXR – receptores x-retinóicos

TC – Tecido Conjuntivo

TO – Tecido ósseo

µm - micrometros

≤ - menor ou igual

% - porcentagem



Sumário

SUMÁRIO

Páginas

1	INTRODUÇÃO	20
2	REVISTA DA LITERATURA	24
2.1	VITAMINA A E O METABOLISMO ÓSSEO.....	24
2.2	ISOTRETINOÍNA	26
2.3	EFEITOS SECUNDÁRIOS DOS RETINÓIDES ORAIS.....	28
2.3.1	Efeitos esqueléticos	29
2.4	REPARO ÓSSEO ALVEOLAR.....	33
3	PROPOSIÇÃO	37
3.1	OBJETIVO GERAL	37
3.2	OBJETIVOS ESPECÍFICOS	37
4	MATERIAIS E MÉTODOS	39
4.1	CONSIDERAÇÕES ÉTICAS	39
4.2	PROBLEMA	39
4.3	HIPÓTESE	39
4.4	ANIMAIS	40
4.4.1	Controle de peso dos animais	41
4.5	PREPARAÇÃO E ADMINISTRAÇÃO ORAL DA ISOTRETINOÍNA	41
4.6	PROCEDIMENTO CIRÚRGICO	43
4.7	OBTENÇÃO DA PEÇA OPERATÓRIA	45
4.8	ANÁLISE MICROSCÓPICA.....	46
4.8.1	Calibração do observador	46
4.8.2	Análise microscópica descritiva	47
4.9	COLETA DE SANGUE PARA AVALIAÇÃO DO NÍVEL SÉRICO DE CÁLCIO.....	48
4.9.1	Análise estatística do nível sérico de cálcio	50
5	RESULTADOS	52
5.1	ANÁLISE HISTOLÓGICA DESCRITIVA	52
5.1.1	Reparo Epitelial	52
5.1.2	Reparo Ósseo	52

5.1.2.1	Grupo 7 Dias Controle.....	52
5.1.2.2	Grupo 7 Dias Experimental.....	53
5.1.2.3	Grupo 21 Dias Controle.....	55
5.1.2.4	Grupo 21 Dias Experimental.....	55
5.1.2.5	Grupo 28 Dias Controle.....	57
5.1.2.6	Grupo 28 Dias Experimental	57
5.1.2.7	Grupo 90 Dias Controle.....	59
5.1.2.8	Grupo 90 Dias Experimental.....	59
5.2	ANÁLISE DOS NÍVEIS SÉRICOS DE CÁLCIO.....	61
6	DISCUSSÃO	64
7	CONCLUSÕES.....	71
	REFERÊNCIAS	73
	ANEXO A – Aprovação da Comissão Científica e de Ética da Faculdade de Odontologia da PUCRS	79
	ANEXO B – Aprovação do Comitê de Ética para o Uso de Animais da PUCRS.....	80
	ANEXO C – Bula para manipulação do pó de isotretinoína e preparação da suspensão com lote de origem do medicamento.....	81
	APÊNDICE A – Tratamento estatístico ANOVA 1 fator ($p \leq 0,05$) para verificar diferença no peso final entre os animais dos grupos Controle e Experimental no período de 7, 21, 28 e 90 dias.....	85



Introdução

1 INTRODUÇÃO

O retinol, sinônimo da vitamina A na nomenclatura química, é uma molécula multifuncional que regula direta ou indiretamente processos biológicos em diversos tipos celulares, sendo necessária para visão, reprodução, metabolismo, diferenciação, desenvolvimento ósseo e embriogênese (LEONARDI, 2003). Todo derivado da vitamina A, seja natural ou sintético, que realiza este mecanismo é chamado retinóide (KOKHAR; CHRISTIAN, 1997).

Além de suas funções biológicas, os retinóides sintéticos têm um importante papel como agentes terapêuticos, sendo usados no tratamento de doenças cutâneas e tratamento e prevenção de algumas malignidades, como leucemias agudas e a Síndrome do carcinoma nevíde basal (CABALLERO et al. 2004; LEACHMAN et al., 1999).

Os retinóides mais conhecidos são os ácidos all-trans retinóico e 13-cis-retinóico. O ácido 13-cis-retinóico ou isotretinoína, comercialmente conhecido como Roacutan®³, é tido como “um dos maiores sucessos da dermatologia” (FERGUSON et al., 2005), sendo reconhecido como uma terapia altamente efetiva para o tratamento de acne severa; ao mesmo tempo em que tem sido associado a uma variedade de efeitos colaterais semelhantes aos da hipervitaminose A (MARGOLIS et al., 1996).

Há mais de meio século, é conhecido que a ingestão de quantidades excessivas de vitamina A leva a profundos efeitos adversos no esqueleto (ROHDE; DeLUCA, 2003). Frame et al. (1986) constataram que grandes quantidades da vitamina A administrada em ratos, levaram a uma reabsorção mineral acelerada do osso cortical e trabecular como resultado do aumento da atividade osteoclástica.

Em um experimento *in vitro*, Frankel et al. (1986) mostraram que a vitamina A atua diretamente sobre a cartilagem embriogênica e osso, o que causa interferência na formação de colágeno, evitando uma diferenciação normal de osteoblastos e aumentando o número de osteoclastos e a taxa de cálcio liberada do osso.

³ Laboratório Roche S/A Brasil

Além destes relatos *in vitro* e em animais, anormalidades ósseas como fechamento prematuro das epífises e desmineralização óssea com risco aumentado de fraturas, bem como, hipercalcemias e hiperostoses estão sendo relatadas em humanos que usam retinóides (ROHDE; DeLUCA, 2003).

As informações dos fabricantes do Roacutan® alertam para os efeitos colaterais deste medicamento, que são similares aos da hipervitaminose A, incluindo secura labial, queilite, xerofthalmia, desordens no sistema músculo esquelético, como mialgias, artralgias, anormalidades esqueléticas como espessamento da cortical óssea, hiperostoses, fusão óssea prematura, osteoporose e adelgaçamento de ossos longos. Este excesso de efeitos colaterais de grande magnitude, associado com o crescente número de jovens e adultos jovens que fazem uso da isotretinoína, leva muitos autores a questionarem o real papel da vitamina A e, principalmente de sua administração excessiva em humanos (MARGOLIS et al., 1996; LEACHMAN et al., 1999; DOWNS, 2003; ERDOGAN et al., 2006). Vale ressaltar que é durante a adolescência e a fase de adulto jovem que o osso mineral é ativamente adquirido e o seu armazenamento maximizado; sendo também esta, a média de idade dos pacientes que mais frequentemente fazem uso da isotretinoína no tratamento de acne severa (KOKHAR; CHRISTIAN, 1997).

Apesar de muitos estudos sugerirem que a terapia oral com isotretinoína pode ter efeito sobre a mineralização óssea, as informações disponíveis sobre seus efeitos, assim como sobre os mecanismos pelos quais a vitamina A atua no metabolismo ósseo, ainda são obscuros (MARGOLIS et al., 1996; ROHDE; DeLUCA, 2003). A maioria dos estudos ressalta que, os efeitos da isotretinoína sobre a densidade óssea mineral e o crescimento ósseo são dependentes da dose e da duração do tratamento, estando diretamente relacionados ao uso de doses elevadas por períodos de tempo prolongados (LING et al., 2001; DIGIOVANNA, 2002; BRECHER; ORLOW, 2003; TIAN et al., 2007)

Ainda que a literatura sustente que quantidades demasiadas de vitamina A induzem à reabsorção de ossos longos e aumentam o risco de fraturas em humanos, além de sugerir a presença destes mesmos efeitos com o uso de retinóides sintéticos, o excesso de vitamina A na dieta não é um assunto discutido no âmbito da saúde

mundial, principalmente porque os níveis consumidos não ultrapassam a dose considerada tóxica para gerar efeitos adversos (DOWNS, 2003).

Porém, o uso cada vez mais freqüente de retinóides, especificamente de isotretinoína, para o tratamento de pacientes com doenças cutâneas, remete a uma necessidade de discussão sobre a capacidade deste retinóide causar alterações esqueléticas, bem como, qual seriam estas alterações e qual a quantidade de isotretinoína considerada danosa para os ossos do esqueleto craniofacial.

As reabilitações bucais através de implantes dentais representam, mais do que as cirurgias faciais ortognáticas e reconstrutivas, o dia-a-dia do Cirurgião e Traumatologista Bucomaxilofacial e do Implantodontista no consultório. Saber se pacientes que fazem uso de isotretinoína estão aptos para se submeter à procedimentos cirúrgicos que exijam reparo alveolar é essencial para o sucesso de qualquer tratamento desta natureza.

Diante do exposto, o presente estudo objetiva investigar se a isotretinoína, em dose terapêutica padrão para o tratamento de acne severa, interfere no processo de reparo alveolar pós-exodontia, por meio de um estudo microscópico em ratos.



Revista de literatura

2 REVISTA DE LITERATURA

2.1 VITAMINA A E O METABOLISMO ÓSSEO

A vitamina A, uma referência genérica a uma família de componentes dietéticos com atividade do retinol ou tretinoína (sinônimos da vitamina A), foi descoberta no início do século XX como um componente do óleo de fígado de bacalhau e gordura de manteiga e seu nome está relacionado com sua importância para o desenvolvimento da visão. Esta vitamina não pode ser sintetizada *in vivo* pelo corpo humano, mas pode ser adquirida através da dieta, sendo encontrada em tecidos vegetais e alimentos de origem animal, como fígado, leite, ovos e manteiga (BICKERS; SAURAT, 2001; BRECHER; ORLOW, 2003 ROHDE et al., 1999).

A vitamina A tem a seguinte fórmula química: $C_{20}H_{25}O$. Para realizar suas funções, sofre oxidação no organismo que resulta em metabólitos: o retinal, essencial para visão noturna, e o ácido retinóico, que media todas as outras ações dos retinóides e cuja ação essencial está associada ao processo de diferenciação de células epiteliais. Estas ações dependem da ligação do ácido a proteínas receptoras específicas, que fazem parte de uma superfamília de reguladores transcricionais que incluem os esteróides e hormônios da tireóide e a hidroxivitamina 25-OHD (vitamina D), ativando-os e promovendo a transcrição de genes que levam a diferentes respostas biológicas que media a maioria das ações dos retinóides. O ácido retinóico possui dois isômeros: o ácido 11-trans-retinóico (tretinoína) e o ácido 13-cis-retinóico (isotretinoína) (KOKHAR; CHRISTIAN, 1997; LEONARDI, 2003).

A vitamina A e seus derivados são conhecidos genericamente pelo termo retinóides e representam uma fonte nutricional necessária para diversos processos biológicos incluindo o desenvolvimento embriológico normal de vertebrados. A carência na dieta inibe o crescimento ósseo longitudinal enquanto seu excesso durante os períodos críticos de desenvolvimento, leva a malformações na face, coração, sistema nervoso central e esqueleto (DOWNS, 2003; THOMPSON et al., 2003) causando, neste

caso, fusão prematura das placas de crescimento epifisárias e interrupção prematura do crescimento dos ossos longos (DE LUCA et al., 2000; FRANKEL et al., 1986; ROHDE; DeLUCA, 2003;) Na pele, a principal função dos retinóides relaciona-se à hiperproliferação da epiderme com aumento das camadas espinhosa e granulosa (LEONARDI, 2003).

Em animais, a mineralização desempenha um importante papel no desenvolvimento normal substituindo o esqueleto cartilaginoso e promovendo o crescimento ósseo longitudinal que ocorre por um processo chamado ossificação endocondral durante o desenvolvimento embriogênico (WANG; KIESCH, 2002). A mineralização da placa de crescimento cartilaginosa e o conseqüente crescimento dos ossos longos são realizados por condrócitos hipertróficos, característicos para o desenvolvimento ósseo (BALCERZAK et al., 2003).

Experimentos *in vitro* vêm demonstrando que a vitamina A atua diretamente sobre a cartilagem do osso embrionário interferindo com a formação de colágeno, impedindo a diferenciação normal de osteoblastos e aumentando o número de osteoclastos e a taxa de cálcio liberada do osso (FRANKEL et al., 1986; LEACHMAN et al., 1999; ROHDE et al., 1999). Mudanças semelhantes são descritas no tecido esquelético *in vivo*, principalmente no que se refere ao excesso da vitamina promovendo hipercalcemia ocasional, a qual parece resultar de uma reabsorção óssea mediada por osteoclastos, levando ao risco de fratura de ossos longos em humanos (DE LUCA et al., 2000; VALENTIC et al., 1983).

Rohde et al. (1999) relataram que a vitamina A tem um efeito direto sobre os ossos, causando desmineralização ou reabsorção. Os autores sustentaram esta afirmação após realização de um estudo em ratos que ingeriram quantidades variadas de vitaminas A e D, observando que, os animais alimentados com doses excessivas da vitamina A mostraram uma diminuição nos níveis de vitamina D, refletida principalmente pela elevação dos níveis de cálcio no soro, em função da reabsorção óssea. Os autores justificaram a ação antagônica da vitamina A sobre a vitamina D em ratos, pelo fato de que ambas necessitam da mesma proteína ligante (RXR) para realizar sua atividade de transcrição. Sendo assim, em animais que recebem altas doses de vitamina A, o ácido

all-trans-retinóico (um dos seus metabólitos) pode dominar ou ocupar mais as proteínas RXR que estão disponíveis, comprometendo a ação da vitamina D.

Scheven e Hamilton (1990) constataram que o ácido retinóico antagoniza a capacidade da vitamina D em manter normais os níveis séricos de cálcio, estimulando a formação de osteoclastos e suprimindo a atividade osteoblástica. Isso pode contribuir para acelerar a reabsorção óssea nos casos de hipervitaminose A.

Johansson et al. (2002) mostraram evidências indiretas que sustentam a relação entre vitamina A e metabolismo ósseo. Os autores observaram que um nível de ingestão de um terço de qualquer das doses de vitamina A indicadas como causadoras de lesões esqueléticas em humanos, foi capaz de reduzir a densidade mineral e a dureza óssea em ratos.

Com o objetivo de elucidar o papel dos retinóides na formação óssea endocondral, De Luca et al. (2000) investigaram os efeitos agudos do ácido retinóico em ratos com 30 dias de vida, administrando uma única dose de 300mg/Kg de peso nos animais. Os autores observaram após 48 horas da administração do medicamento, uma redução significativa na placa de crescimento tibial dos roedores, por diminuição do pico de crescimento das zonas ósseas proliferativas e hipertróficas.

Feskanich et al. (2002) publicaram 18 anos de análise prospectiva da absorção de vitamina A e fratura de quadril entre mulheres na menopausa, encontrando como resultado que o risco de fratura de quadril foi quase dobrado entre as mulheres que ingeriam em torno de 2,000 RE por dia ou mais (RE = equivalentes retinóis; 1RE é igual a 3.33 unidades internacionais (UI) de vitamina A), quando comparadas com aquelas que ingeriram, menos de 500 RE por dia.

2.2 ISOTRETINOÍNA

A isotretinoína, ou ácido 13-cis-retinóico, é um isômero da vitamina A, encontrado no soro humano em pequenas quantidades (0,8 a 2,4mg/L) e quando sintético, é administrado por via sistêmica (BLANER, 2001; DEW et al., 1993).

Este medicamento é utilizado no mundo todo para o tratamento de afecções dermatológicas e tratamento e prevenção de alguns tipos de câncer (SCHEINFELD; BANGALORE, 2006)

A forma sintética foi primeiramente fabricada em 1955 e tem sido usada na Europa desde o começo da década de 70 para o tratamento de acne (BRECHER; ORLOW, 2003), tendo a aparência de um pó amarelo alaranjado, praticamente insolúvel em água, mas lipossolúvel, extremamente sensível ao ar, ao calor e à luz, principalmente quando em solução (LABORATÓRIO ROCHE®, 2008; LEONARDI, 2003).

Conhecido comercialmente no Brasil pelo nome de Roacutan®, a isotretinoína é atualmente o medicamento mais utilizado para o tratamento de acne severa. Seu principal mecanismo de ação ocorre na glândula sebácea, através da ligação a receptores retinóicos específicos, reduzindo sua atividade e seu tamanho (ERDOGAN et al., 2006; FERGUSON et al., 2005; FLEISCHER et al., 2003).

Como tratamento padrão de afecções cutâneas, a isotretinoína é usada em uma dose que varia de 0,5 a 2mg/Kg de peso por dia, durante um período de 5 meses, totalizando, ao final do tratamento, uma dose de aproximadamente 120mg/Kg de peso. Contudo, aumentos na dose e na duração do tratamento são usuais (SCHEINFELDS; BANGALORE, 2006)

Embora sua eficácia clínica seja comprovada, o mecanismo pelo qual a droga consegue suprimir a produção de sebo ainda é desconhecida e a isotretinoína possui uma longa lista de efeitos colaterais que se assemelham aos da hipervitaminose A e, as fraturas de ossos longos em animais foram o ponto chave para avaliar os malefícios potenciais de retinóides sintéticos (ERDOGAN et al., 2006; PETKOVICH, 2001).

Estes retinóides ou ácidos retinóides, como são conhecidos os metabólitos sintéticos e naturais da vitamina A, têm suas ações biológicas mediadas por receptores ácido-retinóicos (RARs) e receptores X retinóicos (RXRs) que são membros de uma família de receptores nucleares estritamente relacionados com os receptores hormonais tireoidianos e receptores da vitamina D (THOMPSON et al., 2003). Este fato, segundo Becker et al. (2001), torna claro que os retinóides podem exercer efeitos tóxicos e terapêuticos como resultado de sua ligação aos receptores.

2.3 EFEITOS SECUNDÁRIOS DOS RETINÓIDES ORAIS

As toxicidades mucocutâneas são os efeitos adversos mais observados em pacientes que fazem uso de retinóides orais. A queilite é a manifestação mais comum, ocorrendo em todos os pacientes (BRECHER; ORLOW, 2003).

Hull e Demkiw-Bartel (1983) realizaram um estudo prospectivo em 124 pacientes adolescentes e adultos fazendo uso de isotretinoína para tratamento de acne (1mg por Kg de peso por dia, durante 20 semanas) analisando possíveis efeitos adversos. Os autores observaram que no início do tratamento, 93% dos pacientes apresentaram queilite.

Dentro dos efeitos mucocutâneos, o ressecamento e o aumento da fragilidade da pele ocorrem em cerca de 80% dos pacientes (NGUYEN et al., 2000).

Um monitoramento dos efeitos adversos da isotretinoína em 466 pacientes realizado por McElwee et al. (1991) mostrou que 97% deles, apresentaram alterações mucocutâneas: 96% tiveram queilite, 87% apresentaram pele ressecada, além de sangramentos nasais (40%) e conjuntivites (40%).

Alterações oftalmológicas também estão na lista dos efeitos adversos provocados pelos retinóides de uso oral, e incluem: blefaroconjuntivite, visão turva e sintomas mais subjetivos como olhos secos e intolerância a lentes de contato (BRECHER; ORLOW, 2003; KARALEZLI et al., 2009).

Fraunfelder et al. (1985) analisaram 237 casos de reações oculares adversas associadas ao uso de isotretinoína em adolescentes e adultos jovens. Casos de blefaroconjuntivite foram os mais comuns (88 casos), seguidos de secura ocular (47 pacientes) e intolerância a lentes de contato (19 pacientes).

Os retinóides orais são também considerados altamente teratogênicos, sendo as deformidades fetais o maior risco para mulheres férteis que fazem uso da medicação (HANSEN; PEARL, 1985; MITCHELL et al., 1995).

Efeitos músculo-esqueléticos indesejados também têm sido relacionados com terapias orais com isotretinoína, tais como: artralgias e dores ósseas severas, além de

efeitos neurológicos como cefaléias, fadiga e letargia e efeitos psicológicos envolvendo depressão e ansiedade (BRECHER; ORLOW, 2003).

2.3.1 Efeitos esqueléticos

Os efeitos ósseos adversos do uso da isotretinoína relembram os mesmos da hipervitaminose A, como: aceleração do remodelamento de ossos longos, descalcificação, calcificação progressiva de ligamentos e inserções de tendões, fechamento prematuro das epífises e osteoporose (BRECHER; ORLOW, 2003; DIGIOVANNA, 2001; DIGIOVANNA et al., 2004; TEKIN, 2008).

Dentro dos efeitos ósseos provocados por terapias orais com isotretinoína, as mudanças hiperostóticas ou calcificação de tendões e ligamentos e áreas de osteoporoses são as mais frequentes. Estas alterações relembram as mesmas observadas em uma desordem conhecida como hiperostose esquelética difusa idiopática (DISH, do inglês *Diffuse Idiopathic Skeletal Hyperostosis*) (ATALAY et al., 2004; DiGIOVANNA, 2003; LING et al., 2001; TEKIN et al., 2008).

A DISH é uma doença esquelética relativamente comum, caracterizada por osteófitos grandes que ligam vértebras e pela ossificação de ligamentos e inserção de tendões. Sua marca registrada são achados radiográficos de neoformação óssea com aumento da quantidade normal de osso e osso heterotópico, sendo estas aparições mais proeminentes na vértebra T9 (MADER, 2003; SCHLAPBACK et al., 1992).

Gerber et al. (1984) analisaram radiograficamente alterações hiperostóticas em pacientes submetidos a dois anos de terapia com isotretinoína. Foi considerado DISH os casos onde se pôde observar a presença de osteófitos em dois ou mais níveis vertebrais. Como resultado, os autores encontraram 50% dos pacientes tratados com isotretinoína (quatro casos em um total de oito pacientes) com algum grau de envolvimento.

Ling et al. (2001) acompanharam, através de radiografias da espinha e calcânhares, 16 pacientes submetidos a terapias com isotretinoína a longo prazo, com

dosagens diárias que variaram de média a alta (entre 0,15 a 1,5 mg/Kg/dia, acumulando doses de ingestão do medicamento de, pelo menos, 360 mg/Kg de peso). Como resultado, os autores encontraram um paciente com hiperostose espinhal moderada; sete pacientes com alterações radiográficas muito leves; três pacientes com hiperostose espinhal e outros quatro com hiperostose de calcânhar. Concluíram que a manifestação de hiperostoses está diretamente relacionada com a dosagem do medicamento e com o período de tempo de uso, bem como que a maioria das hiperostoses é assintomática e clinicamente insignificante.

Atalay et al. (2004) publicaram um caso de ossificação de espinha lombar e fêmur semelhante a DISH, pelo uso de doses altas de isotretinoína, a longo prazo, em uma paciente de 38 anos, para o tratamento de acne severa. Os autores constataram, após acompanhamento radiográfico, que houve um declínio da densidade óssea mineral nos sítios afetados após a descontinuação do uso do medicamento.

Jones et al. (1988) encontraram que mais de 60% de indivíduos com mais de 20 anos de idade mostraram algum grau de hiperostose, considerando a DISH uma patologia comum na população em geral que nunca fez uso de retinóides.

A ocorrência de fraturas ósseas em decorrência de traumas mínimos em crianças que usam isotretinoína é relatada na literatura, assim como a formação de ossos longos mais finos e frágeis. Contudo, a maioria dos casos está relacionada com outros derivados da vitamina A diferente da isotretinoína e, com seu uso em doses altas por longos períodos de tempo (BRECHER; ORLOW, 2003; HALKIER et al., 1987; PAIGE et al., 1992).

Ainda com relação aos efeitos do medicamento em crianças, o fechamento prematuro de epífises, levando a um retardo no crescimento ósseo, é também uma manifestação reconhecida, embora rara, no caso do uso prolongado da isotretinoína (BRECHER; ORLOW, 2003).

Os efeitos dos retinóides sobre os ossos podem ocorrer tanto no caso de terapias por curtos ou longos períodos, sendo estes efeitos, geralmente, persistentes após a descontinuação do seu uso (BLANER, 2001).

DiGiovanna (2001) afirmou que cerca de 10% dos pacientes que são tratados para acne com terapias padrão de isotretinoína desenvolvem mudanças hiperostóticas

detectáveis e que, com altas doses deste medicamento as mudanças são mais proeminentes. O autor também defende que, sob longos períodos de exposição a retinóides, as hiperostoses ocorrem até com pequenas doses, embora, um único curso de terapia (quatro meses) seja suficiente para remissão completa da acne na grande maioria dos pacientes.

Tekin et al. (2008) relataram que muitos estudos têm sugerido que o tratamento prolongado e com altas doses de isotretinoína pode causar desmineralização e osteoporose, contudo, muitos resultados conflitantes são encontrados em estudos que avaliam a densidade óssea mineral em pacientes em tratamento com a droga por curto período de tempo. Os autores investigaram o efeito de uma terapia padrão de isotretinoína (4-6 meses de uso até o paciente acumular uma dose de 120mg/Kg de peso) em 36 pacientes fazendo o tratamento para acne severa (grupo experimental). Os autores utilizaram outros 36 pacientes controles e compararam radiografias da espinha lombar e fêmur destes, com os pacientes do grupo experimental antes e após a terapia. Exames que detectaram o nível sérico de cálcio também foram comparados entre os dois grupos. Concluíram que um curso único de isotretinoína não tem efeito clinicamente significativo sobre o metabolismo ósseo, pois não houve alteração detectável nos exames radiográficos nem nos níveis de cálcio.

DiGiovanna et al. (2004) propuseram-se a avaliar o efeito de uma terapia padrão de isotretinoína no tratamento de 217 adolescentes com acne nodular cística (dose total diária de 1mg/Kg de peso por 16 a 20 semanas), através da medição da densidade óssea mineral da espinha lombar e costela no início e no final do tratamento. Os autores concluíram que não houve mudança clinicamente significativa na densidade destes ossos, bem como, nenhum caso de hiperostose foi observado.

Em 2008, Sampaio e Bagatin publicaram um estudo relatando 26 anos de experiência no uso da isotretinoína para o tratamento de acne em humanos no Brasil, relatando não terem observado em seus pacientes a ocorrência de efeitos esqueléticos adversos. Os autores ainda afirmaram que, no país, no ano de 2007, 60 a 70 mil pacientes foram tratados pela isotretinoína oral, sendo esta medicação considerada segura e podendo ser administrada em qualquer idade.

Valentic et al. (1983) relataram um caso de hipercalcemia em um paciente de 19 anos com acne severa tratado com altas doses de isotretinoína oral, onde o medicamento teve que ser suspenso para restabelecer os níveis séricos de cálcio, fazendo os autores presumir que o medicamento estava envolvido no aumento do nível sérico de cálcio. A hipercalcemia induzida por isotretinoína pode ser produzida em função de possíveis efeitos do medicamento, semelhantes ao excesso de vitamina A, como: osteólise focal e reabsorção mineral acelerada no osso trabecular e cortical.

Enfatizando esta relação da vitamina A com os hormônios reguladores do cálcio, Frankel et al. (1986) estudaram em ratos, os efeitos da vitamina sobre os níveis séricos de cálcio e seus hormônios reguladores: paratormônio (PTH), calcitonina e vitamina D e sugeriram que a hipervitaminose A pode alterar o metabolismo dos hormônios reguladores de cálcio, através da diminuição na síntese dos reguladores, levando a quadros de hipercalcemia.

Na tentativa de melhor compreender os efeitos dos retinóides sintéticos sobre o osso, Leachman et al. (1999) analisaram a densidade óssea de 18 homens jovens que receberam isotretinoína (1mg/Kg de peso) durante 6 meses e constataram que quatro deles tiveram uma diminuição média da densidade óssea na bacia de mais de 9%. Contudo, os autores concluíram que o medicamento sozinho não pode ser responsável pela perda de densidade mineral do osso, sendo este efeito, o resultado do uso de altas doses de isotretinoína associado a uma pré-disposição do próprio paciente.

Um estudo avaliando a densidade óssea mineral e marcadores de mecanismos homeostáticos envolvidos na mineralização óssea em 20 pacientes tratados com uma dose média diária de isotretinoína de 0,89mg/kg durante 20 semanas (considerada terapia padrão para o tratamento de acne), não mostrou nenhuma mudança, nem da densidade mineral óssea, tampouco dos níveis séricos dos marcadores homeostáticos (MARGOLIS et al., 1996). Achados semelhantes foram encontrados por Erdogan et al. (2006), que afirmaram que os efeitos adversos da isotretinoína sobre a densidade óssea mineral diferem de acordo com a dosagem e com a duração do tratamento.

Wang e Kirsch (2002), após pesquisarem o papel do ácido retinóico estimulando anexins (proteínas que possuem matrizes vesiculares responsáveis pela mineralização), concluíram que o retinóide promoveu uma alteração da homeostasia do

cálcio mediado pelas anexins, promovendo maturação de condrócitos e conseqüente mineralização da matriz óssea. Segundo os autores, o tratamento com ácido retinóico levou a um aumento na formação de canais de cálcio e conseqüente influxo deste para dentro das células condrocitárias localizadas na placa de crescimento. Estas afirmações são sustentadas por outros autores, como Balcerzak et al. (2003) que relataram que os condrócitos da placa de crescimento proliferam e maturam rapidamente sobre um tratamento com ácido all-trans-retinóico, acompanhado pela produção de matrizes vesiculares ricas em anexins e fosfatase alcalina.

Fleischer et al. (2003) advertiram que os adolescentes e adultos jovens são os maiores usuários de isotretinoína e apontaram que 40% do tratamento para acne com este medicamento ocorrem logo depois da adolescência, dentro da terceira década de vida.

A formação óssea no organismo humano tem lugar não somente durante o processo de desenvolvimento embriogênico (cartilagem da placa de crescimento em processo de formação óssea endocondral) e crescimento, mas também, ao longo da vida do indivíduo, através dos processos fisiológicos de remodelamento ósseo (BALCERZAK et al., 2003). De acordo com Margolis et al. (1996) a maior parte da mineralização óssea é completada antes dos 20 anos de idade e pelo resto da vida há uma diminuição gradual no conteúdo mineral do osso. Contudo, durante a adolescência e a fase de adulto jovem, onde todo este processo ocorre e o osso mineral é ativamente adquirido, bem como os estoques vitalícios são maximizados, é onde surge a maioria dos casos de acne cística e a isotretinoína é mais frequentemente usada. Segundo os autores, esta correlação é de extrema importância, uma vez que a perda de osso mineral é considerada permanente, qualquer alteração neste processo de aquisição ou estocagem pode ter conseqüências terríveis no decorrer da vida.

2.4 REPARO ÓSSEO ALVEOLAR

Após o estudo clássico sobre reparo alveolar realizado por Feriz (1941) em cães, muitos outros autores realizaram seus trabalhos em cães, macacos, ratos e no homem, permitindo uma definição na cronologia do processo de reparo alveolar, desde o preenchimento do coágulo até a completa neoformação óssea (TRAZZI, 2004).

De acordo com Clark (1993), o reparo alveolar combina três eventos: hemostasia, em função do rompimento de vasos, inflamação, em resposta a um dano e o reparo propriamente dito, onde ocorre a reposição dos tecidos por regeneração ou cicatrização.

Segundo Berenguel (2006), o reparo alveolar refere-se a um conjunto de reações teciduais que são desencadeadas dentro do alvéolo imediatamente após a extração dental, com o objetivo de preencher este alvéolo com tecido ósseo.

Contudo, algumas particularidades locais e até sistêmicas podem interferir neste processo, como: grau de suprimento sanguíneo, tipo de tecido lesado, presença de bactérias e natureza da ferida, curetagem, irrigação excessiva do alvéolo, entre outros (CARVALHO et al., 1980; MAJNO; JORIS, 1996).

Os eventos que ocorrem no interior de um alvéolo dental, do ponto de vista morfológico, foram descritos por Okamoto e Russo (1973) e Carvalho e Okamoto (1987) após estudarem o processo em alvéolo de incisivos de ratos. Estes eventos podem ser divididos em quatro fases: proliferação, desenvolvimento do tecido conjuntivo, maturação deste tecido e diferenciação óssea ou fase de mineralização. Decorridos 24 horas após a extração dental, o alvéolo já está totalmente preenchido por um coágulo de sangue. Passados sete dias, um grande número de osteoblastos pode ser encontrado junto às trabéculas ósseas, caracterizando intensa neoformação óssea, principalmente junto às paredes alveolares, sendo que no 16º dia, o alvéolo apresenta-se praticamente preenchido por trabéculas ósseas.

Aur Júnior et al. (2005) realizaram uma avaliação histológica descritiva em alvéolos de incisivos superiores de ratos e observaram que sete dias após a extração dentária já havia regeneração epitelial e o reparo do tecido conjuntivo estava em fase

proliferativa. Em um período de 24 dias, os autores observaram regeneração epitelial e fase de mineralização óssea. Resultados semelhantes foram encontrados nos trabalhos realizados por Zied et al. (2005) e por Roslindo Balducci et al. (1999), também em incisivos de ratos. Neste último, os autores observaram histologicamente que o alvéolo, no 28º dia pós operatório, encontrava-se totalmente preenchido por tecido ósseo imaturo (jovem).



Proposição

3 PROPOSIÇÃO

3.1 OBJETIVO GERAL

Avaliar os efeitos da ingestão diária de isotretinoína, em dose terapêutica padrão para o tratamento de acne vulgar cística, sobre o reparo alveolar após exodontia de incisivos superiores, em ratos.

3.2 OBJETIVOS ESPECÍFICOS

- comparar, através de análise histológica descritiva, o processo de reparo alveolar entre grupo que ingeriu isotretinoína e o grupo controle, nos intervalos de tempo pré-determinados após exodontia do incisivo central superior;
- analisar os níveis séricos de íons Cálcio, no grupo que ingeriu isotretinoína antes e após o uso da isotretinoína.



Materiais e Métodos

4 MATERIAIS E MÉTODOS

4.1 CONSIDERAÇÕES ÉTICAS

Esta pesquisa foi desenvolvida após a aprovação de seu projeto pela Comissão Científica e de Ética da Faculdade de Odontologia da PUCRS através do protocolo nº 0064/07 (ANEXO A) e pelo Comitê de Ética para o Uso de Animais da PUCRS através do protocolo nº 08/00018 (ANEXO B).

Os princípios Éticos em experimentação Animal foram obedecidos neste estudo, como é preconizado pelo Colégio Brasileiro de Experimentação Animal (COBEA), instituição filiada ao *International Council for Laboratory Animal Science* e a Legislação Brasileira de Animais de Experimentação, de acordo com a Lei Federal nº 6.638-1979.

4.2 PROBLEMA

A ingestão de isotretinoína em doses terapêuticas para tratamento de afecções dermatológicas interfere no reparo alveolar?

4.3 HIPÓTESE

- A ingestão de isotretinoína em doses terapêuticas retarda o reparo alveolar.

4.4 ANIMAIS

Foram utilizados 32 ratos machos (linhagem Wistar) com aproximadamente 60 dias e peso corporal inicial de aproximadamente 250 gramas. O tamanho da amostra foi determinado com base em trabalhos semelhantes da literatura em função da inexistência de estudos com mesmo propósito (ROHDE et al., 1999; AMUI et al., 2001; YUGOSHI et al., 2002). Os animais foram distribuídos de acordo com os grupos controle e experimental e com o período de observação após exodontia (quadro 1) :

Grupo Controle: doze ratos sem ingestão de isotretinoína. Os animais foram distribuídos em subgrupos (três ratos por subgrupo) de acordo com o período de tempo pré-determinado em que foram observados após a exodontia: 7, 21, 28 e 90 dias.

Grupo Experimental: vinte ratos que ingeriram isotretinoína diariamente, durante 30 dias previamente à exodontia. Após este período, foram realizadas as exodontias e os animais foram observados por 7, 21, 28 e 90 dias (cinco ratos por grupo). Os animais do grupo experimental continuaram a receber a isotretinoína diariamente durante o período de observação pós-exodontias.

GRUPOS	Períodos de Observação			
	7 dias	21 dias	28 dias	90 dias
Grupo Controle	3 ratos	3 ratos	3 ratos	3 ratos
Grupo Experimental	5 ratos	5 ratos	5 ratos	5 ratos

Quadro 1 - Distribuição dos animais de acordo com os grupos controle e experimental e com o período de observação após a exodontia.

Fonte: Dados da pesquisa, Programa de Pós-Graduação – FO/PUCRS (2009).

Durante o experimento, os animais foram mantidos em estante ventilada, com temperatura controlada e em gaiolas numeradas, com no máximo cinco animais por

gaiola, identificados através de pintura na cauda com caneta nanquim. Todos os animais foram alimentados com ração sólida Niuvital-plus®⁴ e água *ad libidum*.

4.4.1 Controle de peso dos animais

Os ratos do grupo controle foram pesados em balança de precisão antes de iniciar o tratamento e no dia da eutanásia. Os animais do grupo experimental, em função de receberem doses diárias de isotretinoína de acordo com o peso corporal, foram pesados antes de iniciar o tratamento e semanalmente até o dia da eutanásia, para ajustar a dose do medicamento.

Para verificar se houve alguma diferença entre os animais do grupo controle e do grupo experimental observados pelo mesmo período de tempo (7, 21, 28 e 90 dias) com relação ao peso final (no dia da eutanásia), foi realizado o teste estatístico ANOVA 1 fator, com nível de significância de 5% ($p \leq 0,05$), portanto, só foi considerado significativo se $p < 0,05$. O software utilizado para análise foi o Statisticx versão 8.0 (APÊNDICE A).

4.5 PREPARAÇÃO E ADMINISTRAÇÃO ORAL DA ISOTRETINOÍNA

A isotretinoína foi obtida na forma farmacêutica de pó⁵, fornecida pela farmácia de manipulação Pharma&CIA®⁶ (ANEXO C) mediante apresentação de receita controlada e especial para o medicamento. A cada 30 dias, 30 frascos contendo a medicação em quantidade pré-estabelecida de acordo com a quantidade e peso dos animais do grupo experimental eram produzidos juntamente com um frasco de 20mL de

⁴ Nuvital Nutrientes S/A, Brasil

⁵ Número do lote: IF061110. PHARMA A Com, de med. E aviamentos de fórmulas Ltda. Porto Alegre, RS

⁶ Farmácia de manipulação, Porto Alegre, Brasil

óleo de girassol usado para diluição da isotretinoína (lipossolúvel) e obtenção da suspensão no momento da sua administração oral nos animais (figura 1).

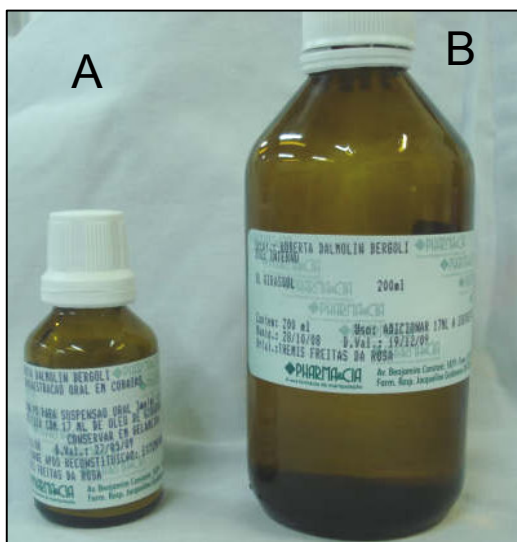

Figura 1 - **A** - frasco contendo o pó da isotretinoína; **B** - frasco contendo 20 mL de óleo de girassol.
Fonte: Dados da pesquisa, Programa de Pós-Graduação - FO/PUCRS (2009).
- FO/PUCRS (2008).

O pó de isotretinoína foi armazenado em frascos escuros, mantidos em geladeira até o momento de sua utilização. Cada suspensão foi preparada imediatamente antes da administração, em função da alta sensibilidade ao ar, calor e luz, especialmente em solução (Laboratório Roche, Ltda). No momento da administração, as reconstituições foram preparadas, colocando o óleo de girassol (quantidade em mL, de acordo com a concentração desejada - 7,5mg/Kg de peso) (FERGUSON et al., 2005; FRANKEL et al., 1986; RHODE et al., 1999) com auxílio de uma seringa dosadora de 10 mL⁷, lentamente dentro do frasco contendo o pó de isotretinoína. O frasco era agitado para promover melhor diluição e a suspensão era imediatamente administrada aos animais. Este procedimento de reconstituição foi realizado diariamente até o dia de morte do último grupo experimental. A dose diária de 7,5mg/Kg administrada foi escolhida com base na literatura (FERGUSON et al., 2005), sendo utilizada a menor dose terapêutica padrão.

⁷ Plastipak Packaging do Brasil, Paulínia/SP, Brasil

A medicação foi administrada por via oral, através da técnica de gavagem⁸, com auxílio de uma seringa de 2ml e de uma cânula de metal (figuras 2 e 3) própria para esta finalidade.



Figura 2 – Cânula de metal utilizada para administrar a medicação.

Fonte: Dados da pesquisa, Programa de Pós-Graduação – FO/PUCRS (2009).

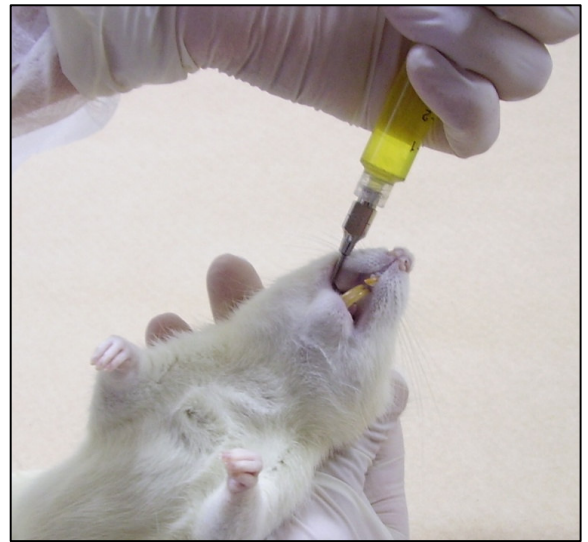


Figura 3 – Administrando a suspensão aos animais através da técnica de gavagem.

Fonte: Dados da pesquisa, Programa de Pós-Graduação – FO/PUCRS (2009).

4.6 PROCEDIMENTO CIRÚRGICO

Os procedimentos cirúrgicos foram realizados no laboratório de Farmacologia Aplicada da Faculdade de Farmácia/PUCRS, seguindo os princípios de biossegurança e controle de infecção.

As cirurgias ocorreram de forma independente, sobre uma bancada protegida por um campo de mesa estéril descartável e trocado, juntamente com os materiais e instrumentais cirúrgicos, a cada animal.

Após pesagem em balança de precisão, os ratos foram anestesiados mediante injeção intraperitoneal de cloridrato de ketamina (Ketamin®⁹) na dose de 50mg/Kg

⁸ Procedimento utilizado para administração de substâncias por via intragástrica (CASTRO et al., 2002).

(0,05mL/100g de peso do animal) associado com cloridrato de xilazina (Calmiun®¹⁰) na dose de 5mg/Kg (0,025mL/100g de peso do animal).

Confirmada a anestesia, verificada por meio de teste de reflexo de retirada ao estímulo, e realizada anti-sepsia peri e intrabucal com solução de digluconato de clorexidina¹¹ a 0,12%, foi realizada a sindesmotomia ao redor de cada elemento dentário a ser extraído, para desinserção das fibras gengivais, utilizando um descolador de periósteo adaptado (figura 4), seguido de luxação e avulsão do incisivo superior direito com fórceps cirúrgico adaptado para extrações de elementos dentários de ratos (figuras 5 e 6).

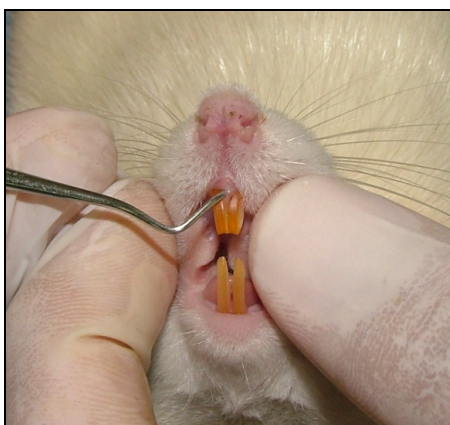

Figura 4 – Síndesmotomia do incisivo central superior direito.

Fonte: Dados da pesquisa, Programa de Pós-Graduação – FO/PUCRS (2009).

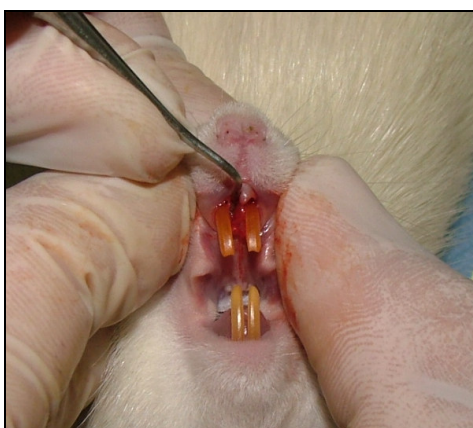

Figura 5 – Luxação do incisivo central superior direito com sindesmotomo delicado.
Fonte: Dados da pesquisa, Programa de Pós-Graduação – FO/PUCRS (2009).

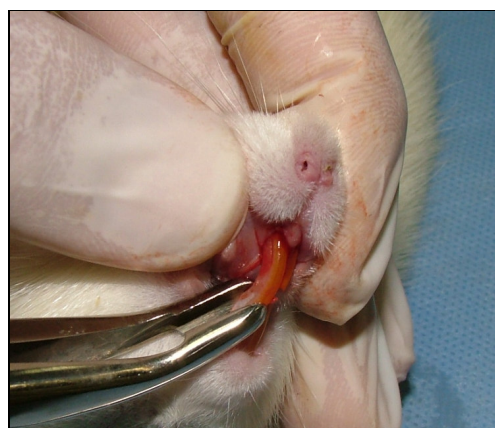

Figura 6 – Avulsão do incisivo central.
Fonte: Dados da pesquisa, Programa de Pós-Graduação – FO/PUCRS (2008).

⁹ Cristália Produtos Químicos Farmacêuticos Ltda, Brasil

¹⁰ Agenor União, Brasil

¹¹ Periogard, Colgate-Palmolive Indústria e Comércio Ltda., São Bernardo do Campo/SP, Brasil

Imediatamente, os tecidos gengivais foram suturados com fios de sutura nylon número 6-0 (Mononylon®¹²) e os animais receberam uma dose de medicação analgésica: paracetamol gotas® diluído em água destilada (dose de 100-300mg/Kg de peso do animal), administrada por via intramuscular.

O período de observação foi de 7, 21, 28 e 90 dias após o procedimento cirúrgico. Os animais foram submetidos a eutanásia por aprofundamento de anestesia com inalação excessiva de isoflurano.

4.7 OBTENÇÃO DA PEÇA OPERATÓRIA

Após a confirmação da eutanásia do animal e com auxílio de lâmina de bisturi¹³ número 15, cinzel e martelo cirúrgico, a maxila foi seccionada na linha média e na distal do último molar superior, separando-a em direita e esquerda, obtendo-se a peça em bloco contendo parte da hemimaxila direita, correspondente ao incisivo central superior previamente extraído.

As peças cirúrgicas foram imersas individualmente em recipientes identificados contendo solução de formol tamponado a 10% e levadas ao Laboratório de Patologia da Faculdade de Odontologia da PUCRS onde foram catalogadas (recebendo numeração aleatória, permitindo um estudo cego).

Após 24 horas de imersão em formol, as peças foram descalcificadas em ácido nítrico a 10% por aproximadamente sete dias. A descalcificação foi considerada completa quando uma agulha fina pôde ser introduzida nas peças sem que elas oferecessem resistência. Em seguida, com auxílio de uma lâmina de bisturi número 15¹⁴, a maxila foi seccionada no meio do alvéolo do dente extraído, no sentido longitudinal, resultando em duas superfícies (direita e esquerda) as quais foram submetidas aos procedimentos de rotina para inclusão em parafina.

¹² Shalon Suturas, Brasil

¹³ Solidor, Brasil

¹⁴ Méd Goldman Indústria e Comércio Ltda, Manaus, Brasil

A confecção das lâminas foi realizada no Laboratório de Patologia da Faculdade de Odontologia da Universidade Federal de Pelotas (UFPel).

Os cortes histológicos para obtenção das lâminas foram realizados em um micrótomo¹⁵, no sentido longitudinal do alvéolo, no plano sagital, da região cervical até apical, com espessura de 6 micrometros. Foram confeccionadas quatro lâminas de cada superfície, totalizando 8 lâminas por peça, coradas pela técnica de H.E.(hematoxilina-heosina) para avaliação histológica, utilizando microscópio de luz.

4.8 ANÁLISE MICROSCÓPICA

4.8.1 Calibração do Observador

Para realizar a avaliação das lâminas histológicas, um examinador foi calibrado por um Patologista¹⁶ experiente, tornando-se apto para realizar a análise descritiva deste material. Quinze lâminas foram analisadas pelo observador, identificando as características histológicas e transcrevendo-as. As mesmas lâminas foram avaliadas pelo Patologista, sem que este também soubesse a qual grupo as lâminas pertenciam.

Três semanas após o treinamento, a cada 20 lâminas observadas, o examinador repetia a observação de 10 lâminas (escolhidas aleatoriamente), com um intervalo de uma semana, comparando as descrições obtidas entre ambas, aplicando o teste *Kappa* intra-examinador.

O coeficiente *Kappa* foi utilizado para avaliar a confiabilidade da calibração, através da análise da consistência interna. O valor estatístico *Kappa* é utilizado para mensurar a concordância entre duas aferições. Os critérios estabelecidos por Landis e Koch, em 1977, para interpretação da concordância são: a) quase perfeita: 0,80 a 1,00;

¹⁵ Aotec Instrumentos Científicos Ltda., Alemanha

¹⁶ Profa. Dra. Adriana Etges, Cirurgiã-Dentista – Profª Adjunta da FO-UFPel – Pelotas, RS, Doutora em Patologia Bucal – USP/SP.

b) forte: 0,60 a 0,80; c) moderada: 0,40 a 0,60; d) regular: 0,20 a 0,40; e) discreta: 0 a 0,20; f) pobre: -1,00 a 0.

Em ambos os casos, calibrações inter-examinadores e intra-examinador, o resultado foi consensual apresentando nível de concordância de 0,9, considerada quase perfeita.

4.8.2 Análise microscópica descritiva

As análises histológicas foram realizadas em microscópio de luz¹⁷, em aumentos de 40, 100 e 200x. A descrição das regiões dos terços cervical, médio e apical dos alvéolos está apresentada em conjunto e foi realizada observando os seguintes critérios:

a) processo inflamatório: ausente, quando não havia células inflamatórias no campo; leve, quando muito poucas células inflamatórias estavam presentes no campo; moderado, quando células inflamatórias estavam presentes, mas não dominando o campo; intenso, quando as células inflamatórias dominavam o campo (adaptado de FIGUEIREDO et al., 2001);

b) área de desenvolvimento de tecido conjuntivo (grau de colagenização);

c) concentração de osteoblastos e osteoclastos;

d) área de matriz osteóide;

e) área de osso maduro (compacto e trabecular);

f) grau de epitelação (extensão periférica, intermediária e completa).

¹⁷ Microscópio Olympus BX50, São Paulo/SP, Brasil.

4.9 COLETA DE SANGUE PARA AVALIAÇÃO DO NÍVEL SÉRICO DE CÁLCIO

A coleta de sangue periférico foi realizada no Laboratório de Farmacologia Aplicada da Faculdade de Farmácia/PUCRS. Somente os animais do grupo experimental foram submetidos a este procedimento (ROHDE et al., 1999; ROHDE; DELUCA, 2003)

Foram realizadas duas coletas em cada animal. A primeira ocorreu antes do início da administração da isotretinoína (1ª. coleta) e a outra no dia da eutanásia do animal (2ª. coleta). Assim, foi possível comparar os níveis séricos de cálcio, no mesmo roedor, antes e após o uso do medicamento. Os animais do grupo controle não foram submetidos a este procedimento, pois não fizeram uso da isotretinoína, substância que poderia causar alterações no metabolismo do cálcio.

As coletas foram realizadas através do plexo venoso ocular (RHODEN; RHODEN, 2006), sob anestesia geral, do mesmo modo já citado no procedimento cirúrgico. Um capilar sanguíneo de vidro¹⁸ de 75mm de comprimento e 1,5mm de diâmetro foi introduzido no canto medial do olho, em região de esclera, em um ângulo de 90 graus com a linha média, mantendo o capilar paralelo ao chão. Por meio de movimentos giratórios, o capilar foi delicadamente aprofundado para o interior da cavidade ocular até alcançar o plexo venoso ocular, e iniciar o gotejamento do sangue. Foi coletado em um tubo a vácuo identificado 1mL de sangue de cada animal (figuras 7 e 8). Após a coleta, os tubos contendo o sangue foram levados para uma centrífuga¹⁹, onde foram centrifugados a 5000 rpm durante 5 minutos, separando plasma e soro (figura 9). Em seguida os tubos foram armazenados em isopor refrigerado e levados até o laboratório de Análises Clínicas do Hospital São Lucas PUCRS onde foram analisados os níveis séricos de cálcio.

O mesmo procedimento foi realizado no dia da morte do animal, estando este sob anestesia geral, antes da eutanásia.

¹⁸ Perfecta Ind. Com. De lâminas de vidro Ltda, São Paulo, SP, Brasil

¹⁹ Centrífuga Excelsa baby I®-Fanem- São Paulo, Brasil

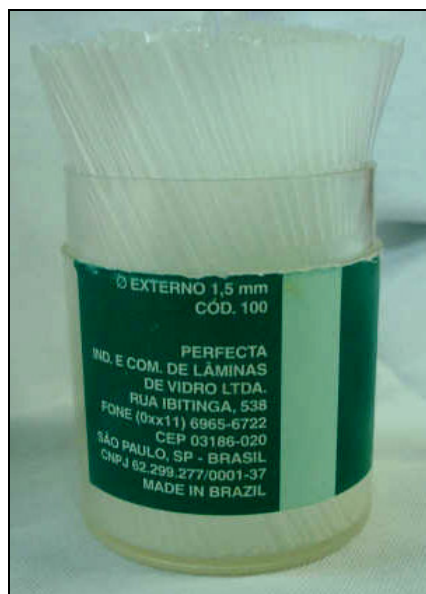

Figura 7 – Capilares de vidro para coleta de sangue.

Fonte: Dados da Pós-Graduação – FO/PUCRS (2009).

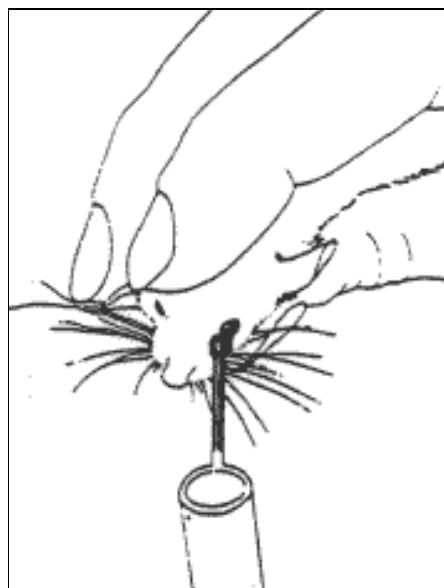


Figura 8 – Coleta de sangue através do plexo venoso ocular.

Fonte: University of Rochester Medical Center. Acesso em <http://www.urmc.rochester.edu>.



Figura 9 – Centrífuga.

Fonte: Dados da pesquisa, Programa de Pós-Graduação – FO/PUCRS (2009).

4.9.1 Análise estatística do nível sérico de cálcio

Para a comparação dos níveis de cálcio antes (1º coleta) e após administração de isotretinoína (2º coleta) dentro de cada período de observação (7, 21, 28 e 90 dias), por se tratarem de dados pareados se utilizou o teste não-paramétrico de Wilcoxon. Este teste tem por objetivo a comparação de um par de valores verificando a existência ou não de diferença significativa entre estes. O software utilizado para esta análise foi o SPSS versão 10.0 e o nível de significância máximo adotado foi 5% ($p \leq 0,05$).



Resultados

5 RESULTADOS

5.1 ANÁLISE HISTOLÓGICA DESCRITIVA

5.1.1 Reparo epitelial

A regeneração do epitélio de revestimento pavimentoso estratificado ortoceratinizado foi observada em todos os grupos e subgrupos.

5.1.2 Reparo ósseo

5.1.2.1 Grupo 7 dias controle

Todos os espécimes apresentam o alvéolo preenchido por tecido conjuntivo levemente colagenizado, bastante celularizado com infiltrado inflamatório moderado a intenso, predominantemente linfocítico e com neoformação vascular abundante.

As regiões mais centrais dos alvéolos apresentaram um infiltrado inflamatório mais intenso do que na periferia, com predomínio de polimorfonucleados contornando áreas de remodelação óssea. Osteoblastos de permeio às trabéculas de neoformação óssea foram observados, além de focos de reabsorção óssea na região próximo às cristas ósseas alveolares (figura 10- A a C).

5.1.2.2 Grupo 7 dias experimental

Os espécimes mostraram-se com os alvéolos totalmente preenchidos por tecido conjuntivo moderadamente colagenizado, bem celularizado, apresentando infiltrado inflamatório linfocítico leve, com discreta neoformação vascular. Presença de algumas células gigantes multinucleadas.

As regiões mais centrais dos alvéolos apresentaram áreas de inflamação mais intensa em torno de espículas ósseas em reabsorção. Foi observada a presença de osteoblastos permeando trabéculas ósseas em formação e focos de reabsorção óssea em áreas próximas às das cristas ósseas. Estas áreas foram consideradas semelhantes as do grupo controle (figura 11 – A a C).

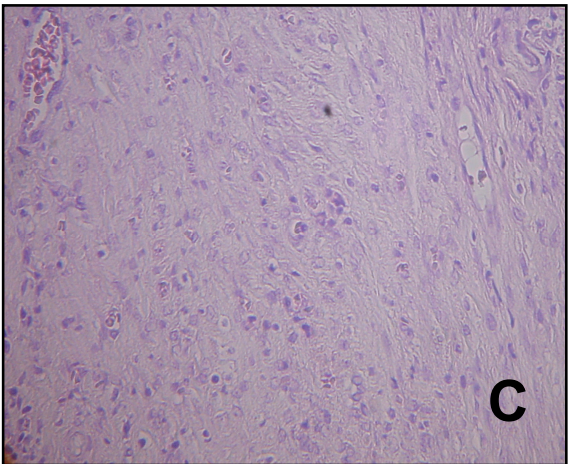
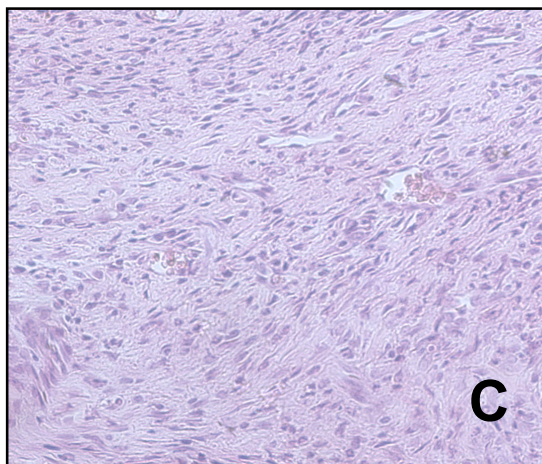
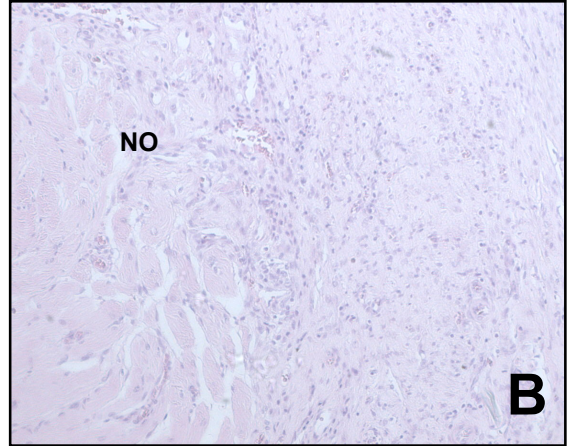
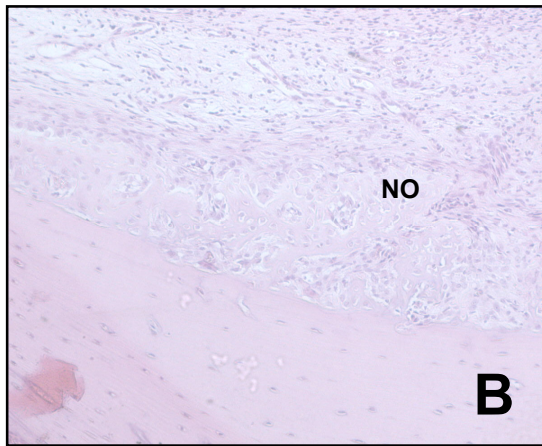
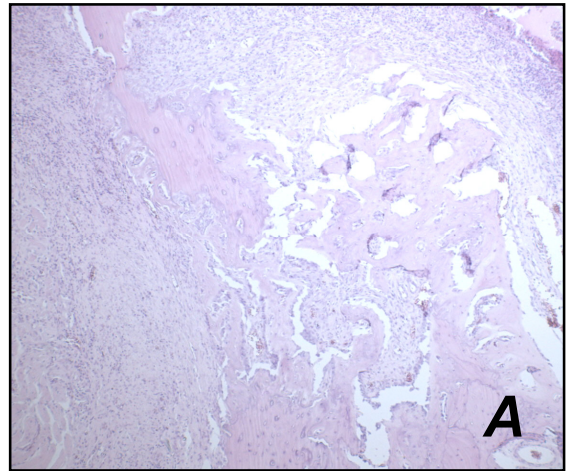
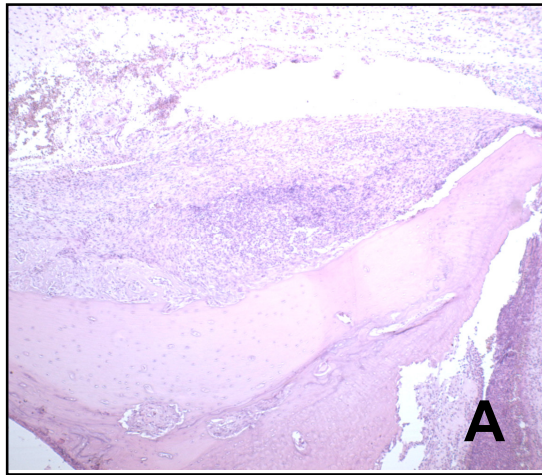


Figura 10

Figura 11

5.1.2.3 Grupo 21 dias controle

Observa-se a presença de tecido conjuntivo rico em fibroblastos jovens, depósito de colágeno e moderado infiltrado inflamatório linfoplasmocitário. Raras áreas de infiltrado inflamatório neutrofílico em torno de fraturas das corticais alveolares foram observadas. Leve neoformação vascular está presente.

Nas porções mais centrais dos alvéolos, tecido ósseo em fase de neoformação, com osteoblastos permeando trabéculas ósseas, além de reabsorção da crista óssea, tecido conjuntivo denso e infiltrado inflamatório linfocítico leve, foram observados (figura 12 – A a C).

5.1.2.4 Grupo 21 dias experimental

O tecido conjuntivo intensamente colagenizado rico em fibroblastos maduros, levemente celularizado e apresentando neoformação vascular leve foi observado, além de um leve infiltrado inflamatório linfocítico.

Nas regiões mais centrais dos alvéolos notou-se extensas áreas de neoformação óssea, osso evidentemente compacto, entremeado por tecido conjuntivo denso e leve infiltrado inflamatório linfocítico (figura 13 – A a C).

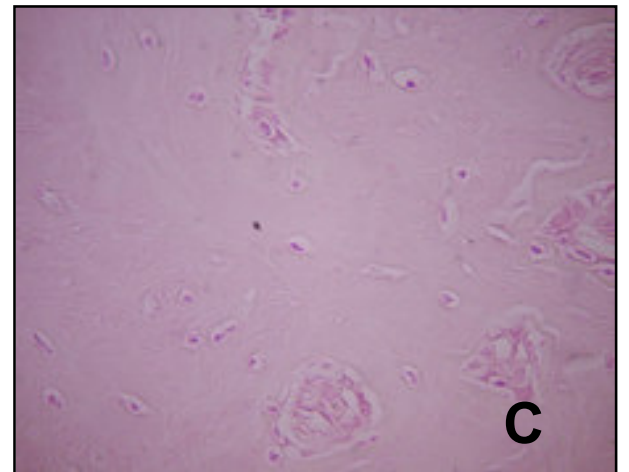
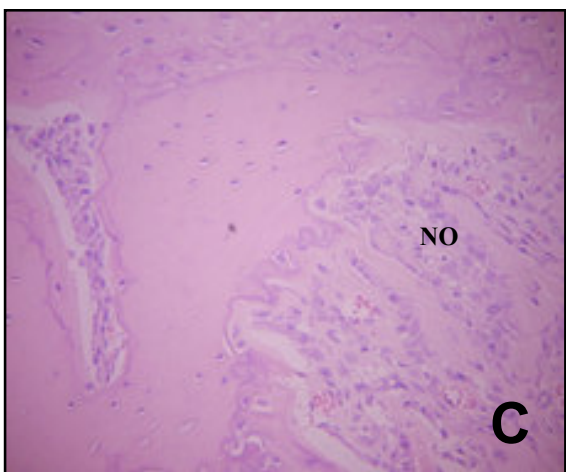
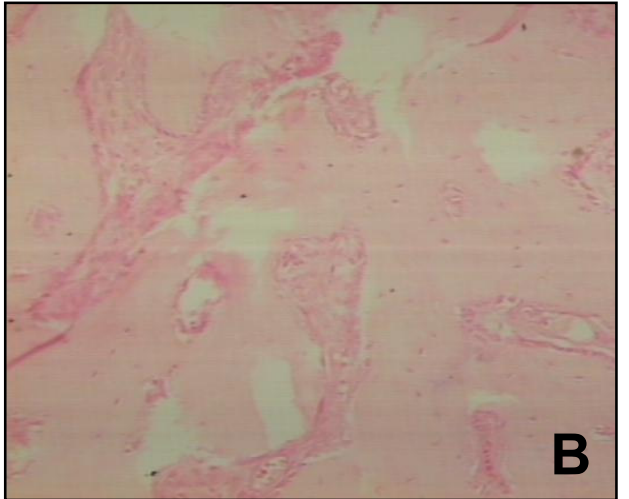
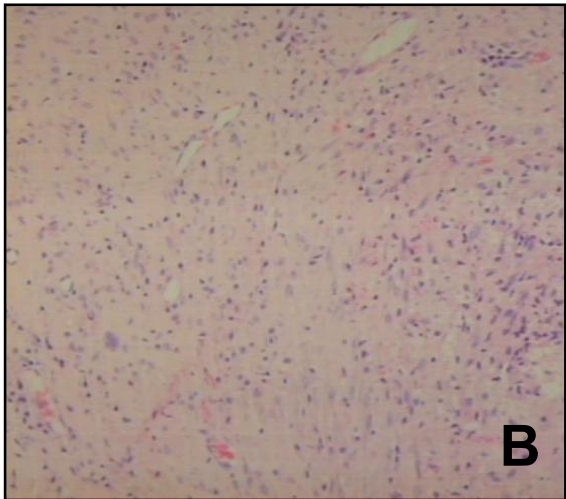
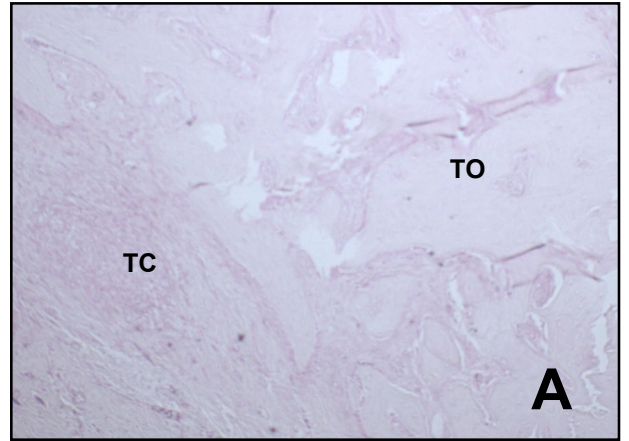
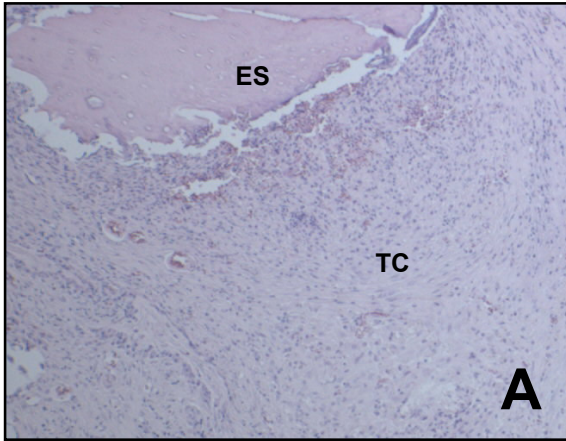


Figura 12

Figura 13

5.1.2.5 28 dias controle

O tecido conjuntivo intensamente colagenizado, rico em fibroblastos maduros, leve celularidade, infiltrado inflamatório linfocítico variando de leve a moderado e vascularidade discreta. Presença de áreas mais concentradas de infiltrado inflamatório linfocítico em torno de espículas ósseas em reabsorção.

Grande parte do alvéolo preenchida por tecido ósseo trabecular neoformado contornado por inúmeros osteoblastos (figura 14 – A a C).

5.1.2.6 Grupo 28 dias experimental

O tecido conjuntivo intensamente colagenizado hipocelularizado, rico em fibroblastos maduros e leve infiltrado inflamatório linfoplasmocitário, além de discreta neoformação vascular.

Osso trabecular neoformado aparece preenchendo a maior parte do alvéolo apresentando rara atividade osteoblástica na periferia e pouca quantidade de tecido conjuntivo em torno das trabéculas ósseas (figura 15 – A a C).

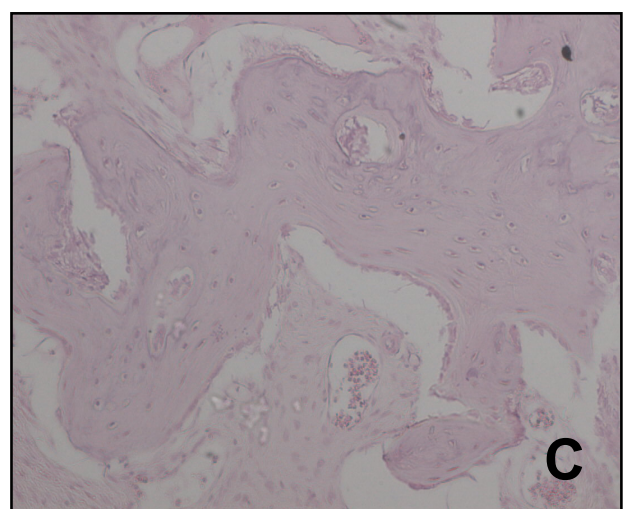
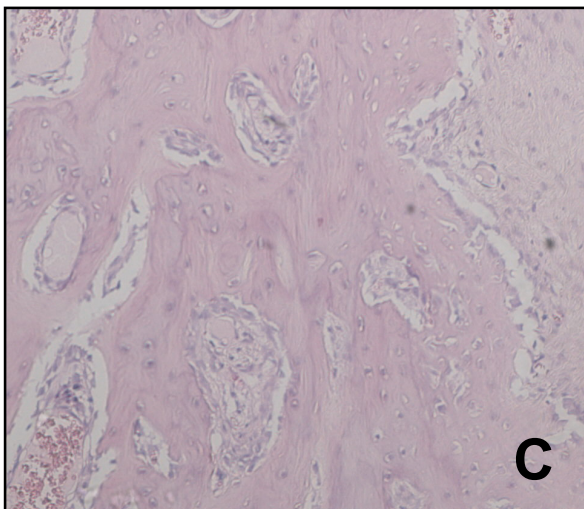
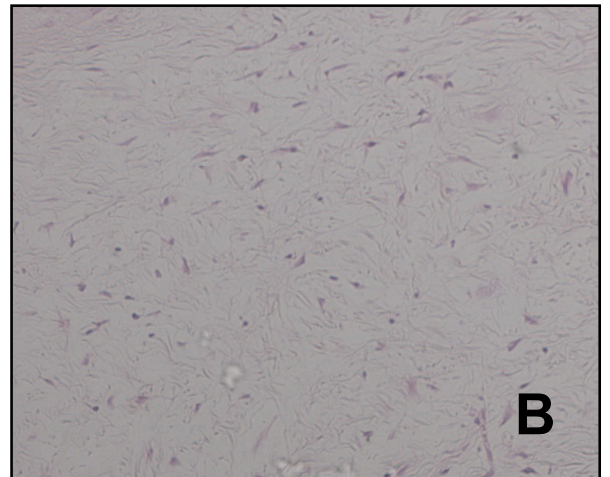
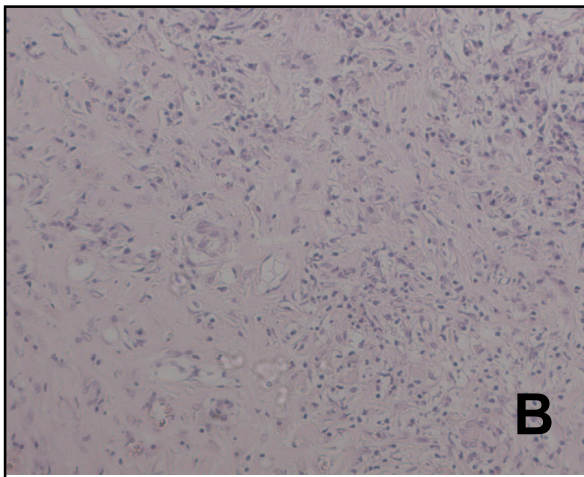
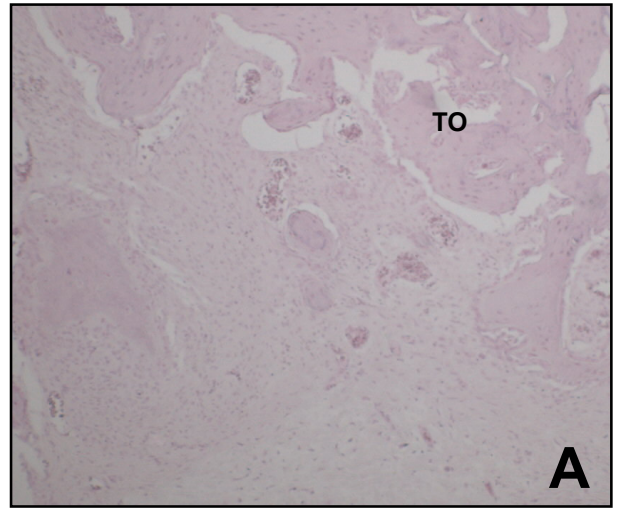
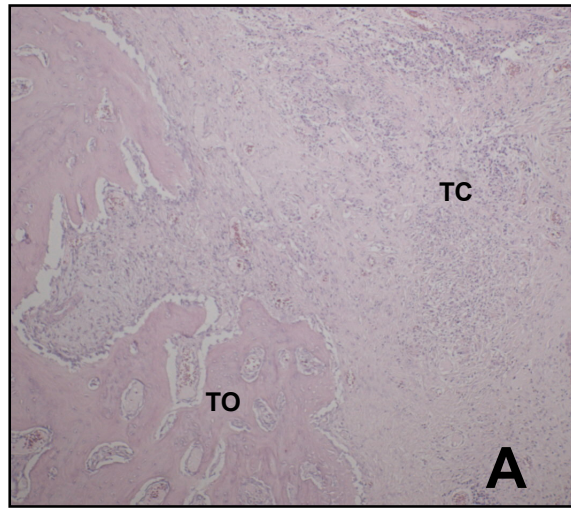


Figura 14

Figura 15

5.1.2.7 Grupo 90 dias controle

Tecido ósseo trabecular em quase toda extensão do alvéolo contornado perifericamente por osteoblastos ativos. Entre algumas trabéculas e na porção mais cervical, observa-se tecido conjuntivo com acentuada colagenização e leve infiltrado inflamatório linfocítico (figura 16 – A a C).

5.1.2.8 Grupo 90 dias experimental

O espaço alveolar aparece completamente preenchido por tecido ósseo compacto, apresentando poucas áreas de tecido conjuntivo entremeado. Dois espécimes mostraram completa cicatrização óssea alveolar com osso em fase de remodelação (figura 17 – A a C).

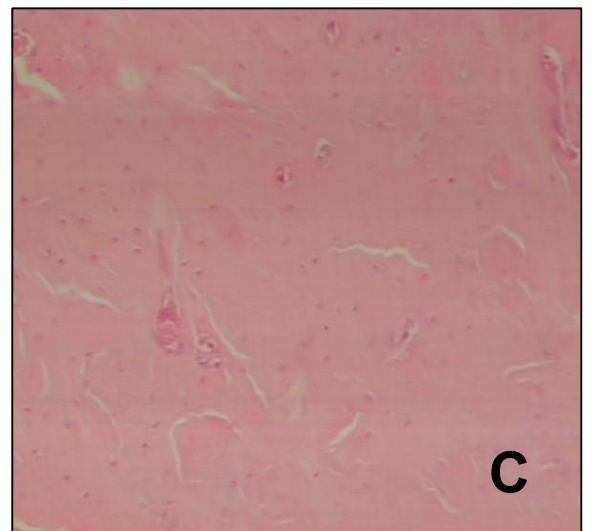
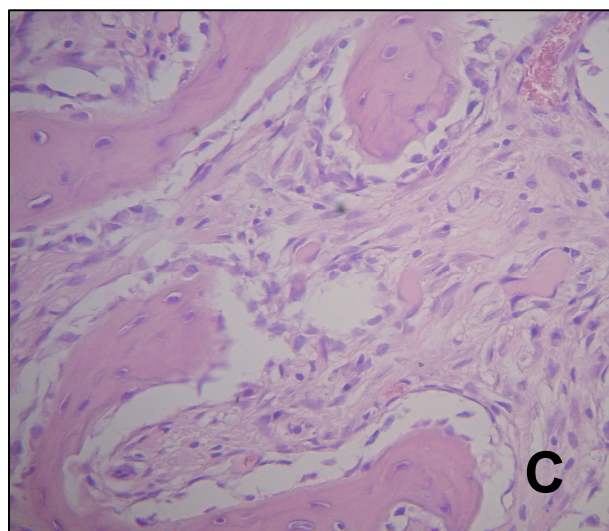
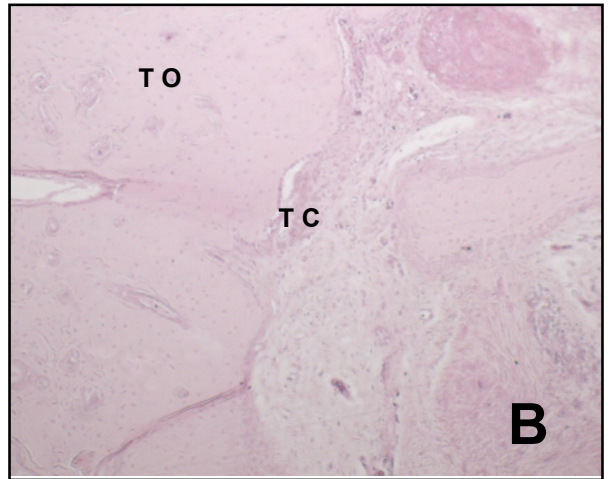
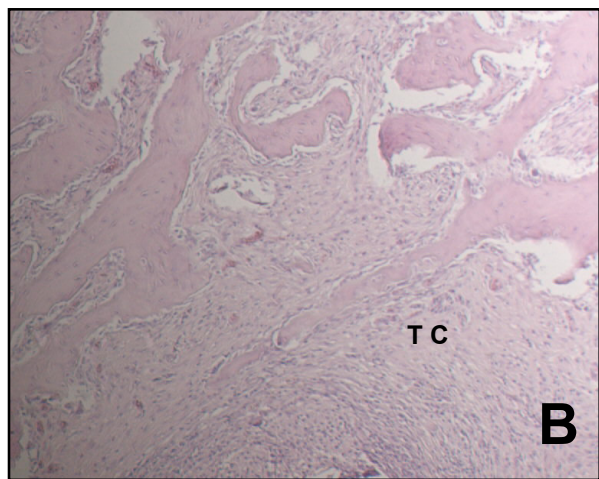
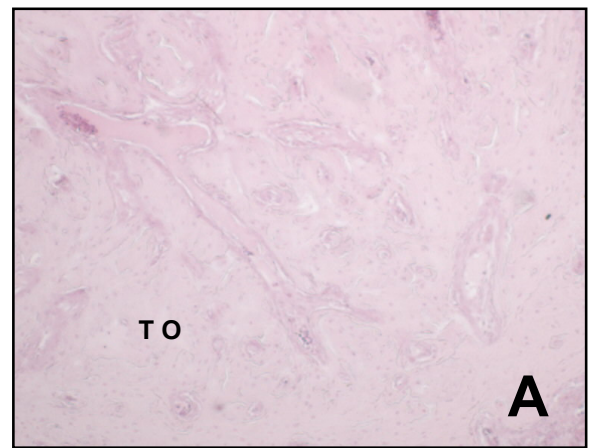
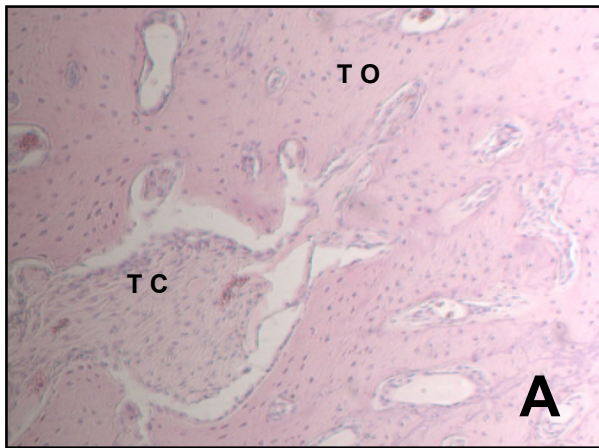


FIGURA 16

FIGURA 17

5.2 ANÁLISE DOS NÍVEIS SÉRICOS DE CÁLCIO

Através dos resultados do teste não-paramétrico de Wilcoxon (nível de significância máximo adotado foi 5%, $p \leq 0,05$), verifica-se que existe diferença significativa entre os níveis de cálcio para todos os períodos com exceção de 7 dias. Para os outros períodos de observação: 21, 28 e 90 dias, verifica-se que houve uma redução significativa do cálcio sérico após a administração de isotretinoína (tabela 1 e gráfico 1). Dos cinco animais observados no período de 7 dias, quatro tiveram diminuição do nível de cálcio entre a primeira e a segunda coleta, embora, esta diminuição não tenha sido significativa e um deles, apresentou um aumento. Todos os animais dos períodos de 21, 28 e 90 dias mostraram, na 2ª coleta, diminuição do nível sérico de cálcio (tabela 2 e gráfico 2).

Tabela 1. Comparação entre níveis séricos de cálcio antes e após a administração de isotretinoína.

Comparação	n	Níveis séricos de cálcio (mg/dL)		Rank Médio	Z	p
		Média	Desvio-padrão			
Tempo: 7 dias						
Antes	5	9,98	0,18	3,50	-1,753	0,080
Após	5	9,66	0,15	1,00		
Tempo: 21 dias						
Antes	5	10,28	0,20	3,00	-2,023	0,043
Após	5	9,22	0,53	0,00		
Tempo: 28 dias						
Antes	5	10,10	0,07	3,00	-2,032	0,042
Após	5	9,44	0,15	0,00		
Tempo: 90 dias						
Antes	5	10,36	0,47	3,00	-2,032	0,042
Após	5	9,66	0,24	0,00		

$p \leq 0,05$

Fonte: Dados da pesquisa, Programa de Pós-Graduação – FO/PUCRS (2009).

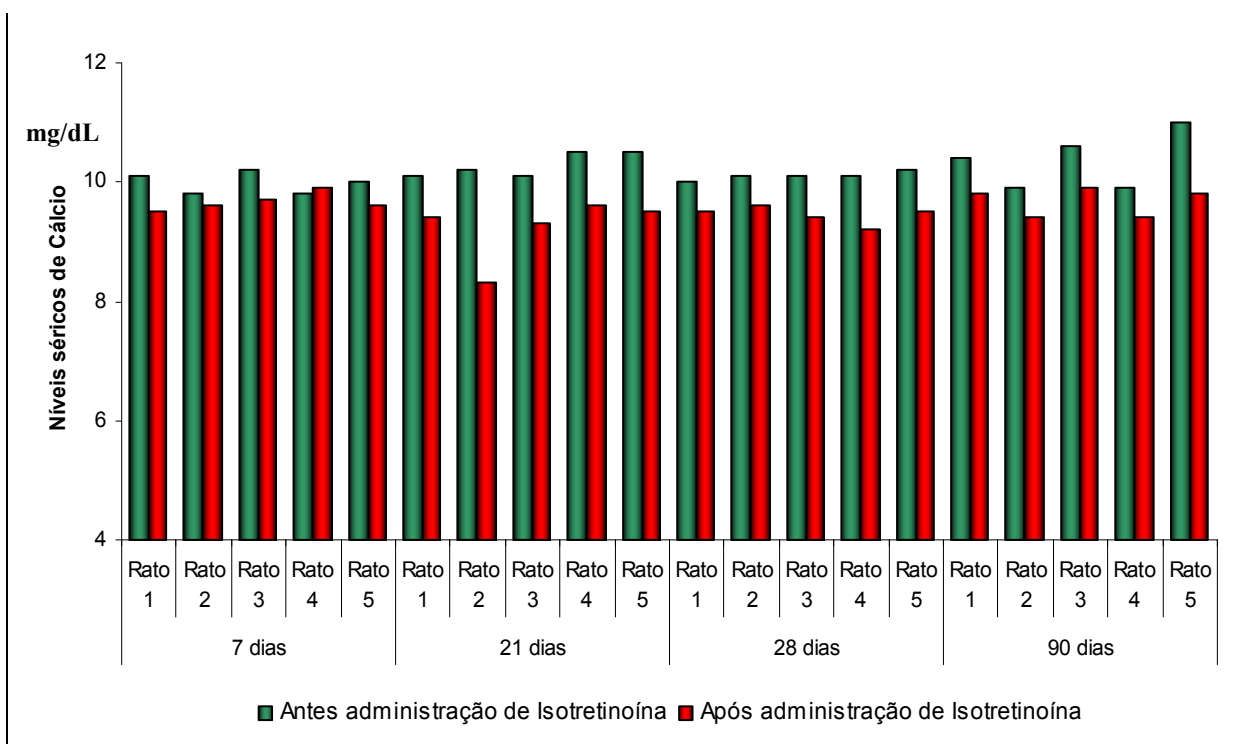


Gráfico 1 – Comparação dos níveis sérico de cálcio antes a após a administração de isotretinoína.

Fonte: Dados da pesquisa, Programa de Pós-Graduação – FO/PUCRS (2009).



Discussão

6 DISCUSSÃO

Há mais de 20 anos, a isotretinoína vem sendo usada para o tratamento de acne nodular cística em pacientes que não respondem à terapia convencional. No meio dermatológico, este medicamento ganhou fama e proporção não só por sua eficácia, mas por seus discutidos e temidos efeitos colaterais que relembram os efeitos da hipervitaminose A, principalmente sobre os ossos.

Os efeitos adversos da isotretinoína associada ao osso, incluem: ossificação semelhante à observada na DISH, fechamento prematuro de epífises e afinamento periosteal, hipercalcemias e osteoporose (ATALAY et al., 2004; BRECHER; ORLOW, 2003; DIGIOVANNA et al., 2001, 2004).

Atualmente, jovens e adultos jovens representam a parcela da população que mais fazem uso deste medicamento, ao mesmo tempo em que estão alocados dentro da faixa etária dos pacientes que mais comumente se submetem as cirurgias ortognáticas, reconstrutivas faciais e reabilitações bucais (DOWNS, 2003; ERDOGAN et al., 2006; LEACHMAN et al., 1999)

Mesmo dentro deste cenário de necessidade de conhecimento, as informações disponíveis sobre os reais efeitos ósseos da isotretinoína e seus mecanismos de atuação permanecem obscuras, principalmente no que se refere ao complexo ósseo do sistema estomatognático.

O presente trabalho teve por objetivo, avaliar os efeitos de uma terapia padrão de isotretinoína sobre o reparo alveolar em ratos nos períodos de 7, 21, 28 e 90 dias. Os resultados indicaram um processo de reparo mais acelerado em todos os animais que receberam a medicação, quando comparados com seus grupos controles.

O uso de ratos como modelo experimental foi baseado na literatura. Os trabalhos sobre isotretinoína envolvendo modelos animais foram realizados com ratos, o que permitiu maior fidelidade quanto à definição do tamanho da amostra e, principalmente, na escolha da dose de medicação administrada (DE LUCA et al., 2000; FERGUSON et al., 2005; FRANKEL et al., 1986; ROHDE et al., 1999; ROHDE; DELUCA, 2003). De modo semelhante, a maioria dos trabalhos envolvendo cicatrização alveolar, utiliza o rato como modelo experimental, o que forneceu uma metodologia bem sedimentada, permitindo

uma discussão e comparação mais segura dos resultados (AMUI et al. 2001; AUR JÚNIOR et al. 2005; ROSLINDO-BALDUCCI et al., 1999; YUGOSHI et al., 2002).

No presente estudo, os animais tiveram idade e peso inicial padronizados, impedindo uma possível interferência destes fatores em nossos resultados finais. A padronização da idade dos animais seguiu modelos da literatura vinculados à pesquisa da isotretinoína, na tentativa de simular a ação do medicamento em jovens e adultos jovens (FERGUSON et al., 2005; FRANKEL et al., 1986; RHODE et al., 1999; RHODE; DELUCA, 2003;).

As diferentes fases de cicatrização alveolar nos períodos de 7, 21, 28 e 90 dias dos animais do grupo controle mostraram eventos biológicos de cicatrização alveolar semelhantes aos estudos de Okamoto e Russo (1973), Carvalho e Okamoto (1987) Yugoshi et al. (2002), Trazzi (2004), Aur Júnios et al. (2005) e Berenguel (2006).

Com relação aos grupos de 7 dias (experimental e controle), embora ambos tenham mostrado quantidade semelhante de tecido ósseo neoformado e tecido conjuntivo em fase proliferativa, como é comumente descrito na literatura (AUR JÚNIOR et al., 2005); o grupo experimental evidenciou um tecido de granulação menos celularizado, mais colagenizado, com um menor quantidade de células inflamatórias, e neoformação vascular mais discreta, indicando uma fase ligeiramente mais evoluída no processo de reparo (CARVALHO; OKAMOTO, 1987).

Aos 21 e 28 dias, os grupos experimentais e controles mostraram cicatrização semelhante: com a presença de eventos de diferenciação óssea ou mineralização (CARVALHO, OKAMOTO, 1987; OKAMOTO, RUSSO, 1973; YUGOSHI et al., 2002). Embora a fase de reparo alveolar tenha sido semelhante entre estes grupos, ficou evidente que os grupos experimentais de 21 e 28 dias mostraram uma maior neoformação óssea, com mais áreas do alvéolo preenchidas por tecido ósseo imaturo e tecido conjuntivo mais maduro, menos celularizado e com menor neoformação vascular do que os grupos controles correspondentes.

O maior contraste foi visto entre o grupo controle e experimental aos 90 dias. Nos espécimes experimentais, todo alvéolo se encontrava preenchido por osso compacto e, em alguns espécimes, mostrando remodelamento ósseo, enquanto que no grupo controle correspondente, o osso que preenchia o alvéolo tinha uma aparência ainda trabeculada.

Apesar das exodontias terem sido realizadas delicadamente, de forma o mais atraumático possível, em todos os grupos, foi possível observar a presença de pequenas espículas ósseas no interior dos alvéolos, indicando que ocorreu, durante a extração dos incisivos, a fratura de algumas tábuas ósseas. Dentre os trabalhos sobre reparo alveolar estudados para esta pesquisa, não existem comentários da ocorrência de tal evento para gerar uma discussão. Além disso, em função deste evento ter sido observado em praticamente todos os espécimes e, em função das espículas ósseas serem de tamanho muito pequeno, acredita-se que este fato não influenciou nas interpretações dos resultados. Contudo, torna-se relevante relatar tal evento, para que trabalhos futuros possam minimizar este tipo de lesão durante as extrações dentárias.

Não existe na literatura pesquisada, trabalhos que tenham avaliado o efeito da isotretinoína no reparo alveolar. Contudo, o fato da medicação ter acelerado o reparo alveolar nos animais do grupo experimental, levanta uma série de indagações que merecem ser discutidas.

Existe um consenso na literatura de que os efeitos adversos da isotretinoína dependem da dose e da duração do tratamento (BICKERS; SAURAT, 2001; BRECHER, ORLOW, 2003; DIGIOVANNA, 2001; SAMPAIO; BEGATIN, 2008; TEKIN et al., 2008; TIAN et al., 2006). O presente trabalho administrou uma dose de 7,5mg/kg, utilizada por um período variável de 37 a 120 dias, de acordo com o período de observação. Esta dose é considerada a menor para o tratamento de acne severa (FERGUSON et al., 2005) que produz níveis séricos da medicação comparáveis àqueles em humanos fazendo uso de terapia padrão, ou seja, com dose baixa, por um período de tempo variável, mas que não ultrapassou 120 dias, correspondente ao tratamento em humanos onde o tempo de 4 a 5 meses é suficiente para remissão completa da acne na grande maioria dos pacientes (DiGIOVANNA, 2001; SCHEINFELS; BANGALORE, 2006). A questão é que, mesmo fazendo uso de uma dose considerada baixa, foram observadas alterações no processo de reparo alveolar. Os relatos da literatura sobre alterações ósseas em ossos longos reportam terapias com altas doses por longos períodos de tempo relacionados com efeitos adversos sobre a densidade óssea mineral, visto que a busca pela ocorrência de hiperostoses ou perda de massa óssea exigem muito mais tempo para ocorrerem do que uma cicatrização alveolar. Milstone et al. (2005) acreditam que a ingestão de isotretinoína

produz efeitos sobre a homeostase do tecido ósseo, e a administração da medicação por curta duração não tem efeito adverso na densidade óssea mineral. Contudo, ponderam que é prematuro concluir que não haja efeito clínico significativo em nenhuma parte do esqueleto humano em curta duração.

Outra questão relevante é o fato de saber como a medicação agiu para produzir tal resultado neste trabalho. Ainda hoje são obscuros os mecanismos pelos quais a vitamina A e seus derivados atuam no metabolismo ósseo (MARGOLIS et al., 1996; RODHE; DeLUCA, 2003). Os resultados aqui apresentados vão de encontro aos achados de Valentic et al. (1983) e Frankel et al. (1986), que após administrarem grandes quantidades de vitamina A em ratos observaram reabsorção mineral acelerada de osso cortical e medular (em ossos longos). Contudo, estas diferenças podem sugerir que a isotretinoína atuou na cicatrização alveolar, do mesmo modo que atua na formação de hiperostoses e fechamento prematuro de epífises ósseas (ATALAY et al., 2004; BICKERS; SAURAT, 2001; BRECHER; ORLOW, 2003; DE LUCA et al., 2000; DIGIOVANNA, 2001; WANG; KIRSCH, 2002). Pesquisas publicadas por De Luca et al. (2000) e Wang e Kirsch (2002) mostraram que condrócitos da placa de crescimento epifisiária proliferam e maturam rapidamente sobre um tratamento com ácido retinóico.

Baran et al. (2000) e Balcerzak et al. (2003) realizaram pesquisas *in vitro* que os fizeram acreditar que retinóides podem promover o processo de mineralização, através do aumento da fluidez das membranas de osteoblastos produzido pela liberação anexins (proteínas celulares que se ligam a camadas lipídicas formando canais de cálcio), induzindo aumentos na concentração de cálcio intracelular. Wang e Kirsch (2002) realizaram pesquisas semelhantes e descobriram que o uso de ácido retinóico estimula alterações na homeostase do cálcio, aumentando sua quantidade a nível intra-celular, desencadeando a liberação de matrizes vesiculares que promovem a mineralização da placa de crescimento condrocitária. Os autores ressaltam que apenas as vesículas de matrizes isoladas das células tratadas com ácido retinóico que continham as anexins foram capazes de captar o cálcio e se mineralizar. Bickers e Saurat (2001), pesquisando a toxicidade da isotretinoína sobre os ossos humanos, afirmaram que hiperostoses e calcificação de vértebras e tendões são muito mais comuns do que a ocorrência de

desmineralização e osteoporose. São necessários estudos adicionais para elucidar o mecanismo pelo qual a isotretinoína acelera o reparo alveolar.

Os resultados não permitem fazer qualquer observação quanto a outras propriedades (como dureza e resistência) do osso neoformado nos animais do grupo experimental, sendo relevante a realização de futuros estudos utilizando a isotretinoína onde as qualidades físicas e químicas do osso neoformado sejam avaliadas. Da mesma forma, não foram investigadas outras áreas do esqueleto dos animais para detecção de possíveis alterações ósseas concomitantes.

O nível sérico de cálcio foi avaliado nos animais do grupo experimental. A comparação entre os valores dentro de cada grupo (7, 21, 28 e 90 dias), antes de iniciar o uso da isotretinoína e no final do experimento (dia da eutanásia de cada animal), revela diferenças estatisticamente significativas nos grupos de 21, 28 e 90 dias, onde a última coleta mostrou uma diminuição no nível de cálcio sanguíneo. Estes dados diferem de alguns trabalhos que relataram quadros de hipercalcemia em humanos (VALENTIC et al., 1983) e em ratos (FRAME et al., 1974; MACGUIRE; LAWSON, 1987) fazendo uso de isotretinoína. Os próprios autores consideram que a hipercalcemia é de ocorrência rara e especulam que, do mesmo modo que o excesso de vitamina A em ratos causa reabsorção acelerada do osso em função de um aumento da atividade osteoclástica; a hipercalcemia induzida por isotretinoína pode resultar da retirada dos íons cálcio dos ossos que são lançados na corrente sanguínea. Evidenciando esta correlação de efeitos secundários da isotretinoína: reabsorção óssea e hipercalcemia (ATALAY et al., 2004; DIGIOVANNA, 2001) o presente estudo pode sugerir que, inversamente, a diminuição nos níveis séricos de cálcio entre 1º e a 2º coleta de sangue dos ratos do grupo experimental estão relacionados com o fato de ter havido uma cicatrização óssea alveolar mais acelerada neste grupo, com aumento da deposição óssea e, conseqüentemente, de íons cálcio provenientes da corrente sanguínea.

Em fim, em virtude da influência que a ingestão de isotretinoína parece ter no processo de reparo alveolar, torna-se evidente a necessidade de mais pesquisas sobre o assunto, principalmente no que se refere ao estudo de doses mais elevadas e por períodos de tempo mais prolongados. Alterações no osso alveolar pode ser campo de interesse de investigação para Cirurgiões, Implantodontistas, Ortodontistas e

Periodontistas, buscando avaliar a relação entre uso de isotretinoína e o metabolismo do osso alveolar nas suas respectivas áreas de atuação. Um maior entendimento e esclarecimento sobre os efeitos da isotretinoína nos ossos da face fornecerão ao cirurgião dentista uma maior segurança no tratamento de pacientes que fazem uso deste tipo de medicação por via sistêmica.



Conclusões

7 CONCLUSÕES

Com base nos resultados, avaliando os efeitos da isotretinoína em doses de tratamento padrão de acne cística vulgar no reparo alveolar, pode-se concluir que:

- a) O uso de isotretinoína em doses diárias de 7,5mg/Kg promoveu aceleração no reparo alveolar de ratos.
- b) Os animais que fizeram uso de isotretinoína tiveram diminuição estatisticamente significativa nos níveis séricos de cálcio.



Referências

REFERÊNCIAS

- AMUI, R. F. et al. A influência da Ciprofloxacina sobre o processo de reparo em alvéolo dental infectado. Estudo microscópico em ratos. **BCI**. Curitiba, v. 8, n. 32, p. 282-286, out./dez., 2001.
- ATALAY, A. et al. Reversible sclerotic changes of lumbar spine and femur due to long-term oral isotretinoin therapy. **Rheumatol Int**. Berlim, v.24, n. 5, p. 297-300, Sep., 2004.
- AUR JUNIOR, R. J. et al. Processo de reparo alveolar após exodontia e pressão imediata com compressa de gaze embebida em solução anestésica de novocol 100. Estudo histológico em ratos. **Rev Odontol Araçatuba**, v. 26, n. 2, p.9-13, jul/dez, 2005.
- BALCERZAK, M. et al. The roles of annexins and alkaline phosphatase in mineralization process. **Acta biochim. pol**. Warsaw, v. 50, n. 4, p. 1019-1038, out./nov/dez.,2003.
- BERENGUEL; I.A. Implantes das esponjas hemostáticas geofan® e hemospon® em alvéolos dentais em ratos após exodontia. Estudo histológico e histométrico comparativo. 2006. 133f. **Dissertação (Mestrado em Clínica Odontológica)** - Faculdade de Odontologia, Universidade de Marília, 2006.
- BICKERS, D.R.; SAURAT, J.H. Isotretinoin: a state-of-the-art conference. **J Am Acad Dermatol**. St Louis, v.45, n.5, p.S125-S128, Nov, 2001.
- BLANER, W. S. Cellular metabolism and actions of 13-cis-retinoic acid. **J Am Acad Dermatol**. St Louis, v.45, n. 5, p. S129-S135, Nov., 2001
- BRECHER, A.R.; ORLOW, S.J. Oral retinoid therapy for dermatologic conditions in children and adolescents. **J Am Acad Dermatol**. St Louis, v.49, n.2, p.171-181, Aug, 2003.
- CARVALHO, A. C .P. et al. Mineralização no processo de reparo em feridas de extração dentária em ratos: contribuição ao estudo densitométrico. **Ars. Cvrandi. Odontol.**, São Paulo, v. 7, n. 7, p. 304-307, out. 1980
- CARVALHO, A. C. P.; OKAMOTO, T. **Cirurgia bucal: fundamentos experimentais aplicados à clínica**. São Paulo: Médica Panamericana, 1987. p.55- 80.
- CASTRO, P.C.F. Modificação do procedimento de gavagem em camundongos. **Rev para. med.**, v.16, n. 4, p.33-36, out/dez, 2002
- CLARK, R. A. F. Biology of dermal wound repair dermatological clinics. **J. Invest. Dermatol.**, v. 11, n. 4, p. 647-661, Oct. 1993.
- DE LUCA, F. et al. Retinoic acid is a potent regulator of growth plate chondrogenesis. **Endocrinology**, Baltimore, v. 141, n. 1, p. 346-353, Jan., 2000.

- DEW, S. E.; WAEDLAW, S. A.; ONG, D. E. Effects of pharmacological retinoids on several vitamin A-metabolizing enzymes. **Cancer res.** Baltimore, v. 53, p. 2965-2969, July/Aug., 1993.
- DIGIOVANNA, J.J. Isotretinoin effects on bone. **J Am Acad Dermatol.** St. Louis, v.45, n.5, p.S176-S182, Nov, 2001.
- DIGIOVANNA, J.J. et al. Effect of a single course of isotretinoin therapy on bone mineral density in adolescent patients with severe, recalcitrant, nodular acne. **J Am Acad Dermatol. St Louis**, v.51, n.5, p.709-717, Nov, 2004.
- DOWNS, C. Excessive vitamin A consumption and fractures: how much is too much? **Nutrition Bytes**, v. 9, n. 1, 2003. Disponível em: <http://repositories.cdlib.org/uclabiolchem/nutritionbytes/vol9/iss1/art1>. Acesso em 03/08/07.
- ERDOGAN, B. S. et al. The effects os isotretinoin treatment on bone mineral density in patients with nodulocystic acne. **J.E.A.D.V.** Amsterdam, v. 20, n. 7, p. 1006-1007, Aug., 2006.
- FERGUSON, S. A. et al. Chronic oral treatment with 13-cis-retinoic acid (isotretinoin) or all-trans-retinoic acid does not alter depression-like behaviors in rats. **Toxicol.sci.** San Diego CA, v. 87, n. 2, p. 451-459, Oct., 2005.
- FERIZ, H. **Catgut and collagen surgery.** V.1, p. 326-335, 1941.
- FESKANICH, D. et al. Vitamin A intake and hip fractures among postmenopausal women. **J.A.M.A.** Rio de Janeiro, v. 287, p. 47-54, 2002.
- FIGUEIREDO, J. A. P.; PESCE, H. F.; GIOSSO, M. A. et al. The histological effects of four endodontic sealers implanted in the oral mucosa: submucous injection versus implant in polyethylene tubes. **Int Endod J.** v. 34, n. 5, p. 377-385, July. 2001.
- FLEISCHER, A. B. et al. Are there racial and sex differences in the use of oral isotretinoin for acne management in the United States?. **J. Am. Acad. Dermatol.** St Louis, v. 49, n. 4, p. 662-666, Oct., 2003.
- FRAME, B. et al. Hipercalcemias and skeletal effects in chronic hypervitaminosis A. **Ann intern med**, v.80, p. 44-48, 1974.
- FRANKEL, T. L. et al. Hypervitaminosis A and calcium-regulating hormones in the rat. **J. Nutr.** Philadelphia, v. 116, n. 4, p. 578-587, Apr., 1986.
- FRAUNFELDER, F.T.; LABRAICO, J.M.; MEYER, S.M. Adverse ocular reactions possibly associated with oral isotretinoin. **Am J Ophthalmol**, v.100, p.534-7, 1985.

GERBER, L.H. et al. Vertebral abnormalities associated with synthetic retinoid use. **J Am Acad Dermatol**. St Louis, v.10, p.817-23, 1984.

HALKIER, S.L.; LAURBERG, G.; ANDRESEN, J. Bone changes in children on long-term treatment with etretinate. **J Am Acad Dermatol**. St Louis, v.16, p.999-1006, 1987.

HANSEN, L.A.; PEARL, G.S. Isotretinoin teratogenicity. **Acta Neuropathol**, v.65, n.3-4, p.333-337, Sep., 1985.

HULL, P.R.; DEMKIW-BARTEL, C. Isotretinoin use in acne: prospective evaluation of adverse events. **J Cutan Med Surg**, v.4, p.66-70, 2000.

JOHANSSON S. et al. Subclinical hipervitaminosis A causes fragile bones in rats. **Bone**. New York, v. 31, n. 6, p. 685-689, Dec., 2002.

JONES, M.D.; PAIS, M.J. OMIYA, B. Bone overgrowths and abnormal calcifications about the spine. **Radiol North Am**, v.26, p.1213-34, 1988.

KARALEZLI, A. et al. Conjunctival impression cytology ocular surface and tear-film changes in patients treated with systemic isotretinoin. **Cornea**, v.28, n.1, p.46-50, Jan, 2009.

KOKHAR, D. M.; CHRISTIAN, M. S. Tretinoin: a review of the nonclinical development toxicology experience. **J.Am. Acad. Dermatol**. St Louis, v. 36, n. 3(Pt 2), p. 548-559, Mar., 1997.

LEACHMAN, S. A. et al. Bone densities in patients receiving isotretinoin for cystic acne. **Arch. Dermatol**. Chicago, v. 135, n. 8, p. 961-965, Aug. , 1999.

LEONARD, G.R. O efeito da vitamina A. **Rev Sociedade Brasileira de medicina estética**, n.14, p.43-46, Set, 2003.

LING, T. C. et al. What is the cumulative effect of long-term, low-dose isotretinoin on the development of DISH? **Br j. dermatol**. London, v.144, n.3, p. 628-650, Mar., 2001.

MADER, R. Diffuse Idiopathic Skeletal Hyperostosis: a Distinct Clinical Entity. **IMAJ**, v.5, p. 506-508, 2003.

MAJNO, G; JORIS, I. **Cells, tissues and disease: principles of general pathology**. Blackwell Science, 1996. p. 465-482.

MARGOLIS, D. J.; ATTIE, M.; JAMES, J. Effects of isotretinoin on bone mineralization during routine therapy with isotretinoin for acne vulgaris. **Arch. Dermatol**. Chicago, v. 132, n. 7, p. 769-774, July., 1996.

- MACGUIRE, J.; LAWSON, J. P. Skeletal changes associated with chronic isotretinoin and etretinate administration. **Dermatologica**, v.175, p.169-181, 1987
- MILSTONE L. M. et al. isotretinoin does have an adverse effect on bone mineral density. **J Am Acad Dermatol**. V. 53, n.1, p.181, 2005.
- McELWEE, N.E.et al. An observational study os isotretinoin recipients treated for acne in a health maintenance organization. **Arch Dermatol**. Chicago, v.127, p. 341-346, 1991.
- NGUYEN, E.H.; WOLVERTON, S.E. Systemic retinoids. In: Wolverton, S.E.; Wilkin, J.K., editors. **Systemic drugs for skin deseases**. Philadelphia: WB Saunders; 2000. p.269-310.
- MITCHELL, A. A. et al. A pregnancy-prevention program in women of childbearing age receiving isotretinoin. **N Engl j. med**. Boston, v.333, p. 101-106, 1995.
- OKAMOTO, T.; RUSSO, M.C. Wound healing following tooth extraction. Histochemical study in rats. **Rev Fac. Odontol Araçatuba**, v.2, n.2, p. 153-164, 1973.
- PAIGE, D.G. et al. Bone changes and their significance in children with ichthyosis on long-term etretinate therapy. **Br J Dermatol**, v.116, p.609-614, 1992.
- PETKOVICH, M. P. Retinoic acid metabolism. **J Am Acad Dermatol**. St Louis, v.45, n. 5, p. S136-S142, Nov., 2001.
- RHODEN, E.L.; RHODEN, C.R.R. **Princípios e técnicas em experimentação animal**. Porto Alegre: Editora da UFRGS, 2006. 957p.
- ROHDE, C. M.; DELUCA, H. Boné resorption activity of all-trans retinoic acid is independent of vitamin D in rats. **J. Nutr**. Philadelphia, v. 133, n. 3, p. 777-783, Mar., 2003.
- ROHDE, C. M. et al. Vitamin A antoagonizes the action of vitamin D in rats. **J. Nutr**. Philadelphia, v. 129, n. 12, p. 2246-2250, Dec., 1999.
- ROSLINDO, E.B.; SILVÉRIO, K. G.; MALAGOLI, D. M. Processo de reparo em feridas de extração dentária em camundongos tratados com o complexo symphytum officinale e calendula officinallis. **Rev. odontol. Univ. São Paulo**. Bauru, v. 13, n. 2, p. 181-187, abr./jun. 1999.
- SAMPAIO, S.A.P. Experiência de 65 anos no tratamento de acne e de 26 anos com isotretinoína oral. **An Bras Dermatol**, v.83, v.4, p.361-367. 2008.
- SCHEINFELD, N.; BANGALORE, S. Facial edema induced by isotretinoin use: a case and a review of the side effects of isotretinoin. **J Drugs Dermatol**, v.5, n.5, p.467-468, May, 2006.

- SCHEVEN, B. A.; HAMILTON, N. J. Retinoic acid stimulate osteoclast formation by different mechanisms. **Bone**. New York, v. 11, n. 1, , p. 53-59, July, 1990.
- SCHLAPBACH, P. et al. Diffuse idiopathic skeletal hyperostosis (DISH) of the elbow: a cause of elbow pain? A controlled study. **Br. j. reumathol.** v. 31, n. 5, p. 319-323, 1992.
- TEKIN, N.S. Bone mineral density and bone turnover markers in patients receiving a single course of isotretinoin for nodulocystic acne. **Int J Dermatol**, v.47, n.6, p.622-625, Jun, 2008.
- THOMPSON, D. L. et al. Retinoic acid repression of bone morphogenetic protein 4 in inner ear development. **Mol. cell. biol.** Washington, v. 23, n. 7, p. 2277-2285, Apr. ,2003.
- TIAN, J. et al. Potential role of active vitamin D in retarding the progression of chronic kidney disease. **Nephrol. dial. transplant.** Oxford, v. 22, n.2, p. 321-328, Feb., 2007.
- TRAZI, B.F.M. Processo de reparação da mucosa gengival e alvéolo após exodontia e sutura comos fios de poliglactina 910 e poliglecaprone 25: estudo microscópico comparativo em ratos. 2004. 67 f. **Dissertação (Mestrado em Clínica Odontológica)** – Faculdade de Odontologia, Universidade de Marília, Marília, 2004
- VALENTIC, J. P. et al. Hypercalcemia associated with oral isotretinoin in the treatment of severe acne. **J.A.M.A.** Chicago, v. 250, n. 14, p. 1899-1900, Oct. 1983.
- YUGOSHI, L. I. et al. Histometric study of socket healing after tooth extraction in rats treated with diclofenac. **Braz. dent. j.** Ribeirão Preto, v. 13, n. 2, p. 92-96, Jan./July, 2002.
- ZIED, I.C. et al. Estudo histológico do processo de reparo alveolar em ratos após exodontia e pressão com compressa de gaze embebida em solução de peróxido de hidrogênio. **Rev Odontol Araçatuba**, v. 26, n.1, p. 9-13, Jan/Jun, 2005.
- WANG, W.; KIESCH, T. Retinoic acid stimulates annexin-mediated growth plate chondrocyte mineralization. **J. cell. Biol.** New York, v. 157, n. 6, p. 1061-1069, June, 2002.



Anexos

ANEXO A
Aprovação da Comissão Científica e de Ética da
Faculdade de Odontologia da PUCRS



Comissão Científica e de Ética
Faculdade da Odontologia da PUCRS

Porto Alegre 16 de novembro de 2007

O Projeto de: Dissertação

Protocolado sob nº: 0064/07
Intitulado: Efeito da isotretinoína no reparo ósseo alveolar após exodontia estudo em ratos
Pesquisador Responsável: Profª. Dra. Daniela Nascimento Silva
Pesquisadores Associados: Roberta Dalmolin Bergoli
Nível: Mestrado


Foi *aprovado* pela Comissão Científica e de Ética da Faculdade de Odontologia da PUCRS em 19 de outubro de 2007.

Este projeto deverá ser imediatamente encaminhado ao CEUA/PUCRS


Prof. Dra. Marília Gerhardt de Oliveira
Presidente da Comissão Científica e de Ética da
Faculdade de Odontologia da PUCRS

ANEXO B**Aprovação do Comitê de Ética para o Uso de Animais da PUCRS**

1



Pontifícia Universidade Católica do Rio Grande do Sul
PRÓ-REITORIA DE PESQUISA E PÓS-GRADUAÇÃO
COMITÊ DE ÉTICA PARA O USO DE ANIMAIS



Ofício 037/08-CEUA Porto Alegre, 16^o de maio de 2008.


Senhor(a) Pesquisador(a):

O Comitê de Ética para o Uso de Animais apreciou e aprovou seu protocolo de pesquisa, registro CEUA 08/00018, intitulado: **“Efeito da isotretinoína no reparo alveolar após exodontia - estudo em ratos”**.

Sua investigação está autorizada a partir da presente data.

Relatórios do andamento do projeto devem ser entregues a este Comitê.

Atenciosamente,


P/ Prof. Dra. Anamaria Feijó
COORDENADORA DO CEUA-PUCRS

Ilmo(a) Sr(a)
Profa Daniela Nascimento Silva - *Roberta . 92373415 OK 21/08/08*
N/Universidade

ANEXO C

Bula para manipulação do pó de isotretinoína e preparação da suspensão com lote de origem do medicamento.



Profa. Dra. Daniela Nascimento Silva
Dra. Roberta Dalmolin Bergoli

Pontifícia Universidade Católica do Rio Grande do Sul
Faculdade de Odontologia
Programa de Pós-Graduação em Odontologia

Projeto de Dissertação: **EFEITO DA ISOTRETINOÍNA NO REPARO ALVEOLAR APÓS EXODONTIA – ESTUDO EM RATOS**

**SEGUNDA ETAPA:
ADMINISTRAÇÃO EM COBAIS COM PESO ESTIMADO DE 400G.**

ISOTRETINOÍNA

FORMA FARMACÊUTICA E APRESENTAÇÃO:

Suspensão oral 3,0 mg/ml : frasco para 20 ml, acompanhado de dosador e veículo para reconstituição (dose única) – caixa com 30 frascos.

COMPOSIÇÃO:

Cada 1 ml da suspensão oral reconstituída de ISOTRETINOÍNA contém:

ISOTRETINOÍNA **3,0 mg**
Veículo (óleo de girassol) q.s.p **1,0 ml**

VALIDADE do pó de isotretinoína: 19/03/2009

VALIDADE da suspensão: para uso imediato, extemporânea.

PHARMAA COM. DE MED. E AVIAMENTO DE FÓRMULAS LTDA.
Av. Benjamin Constant, 1879 – CEP 90550-005 – Bairro Floresta – Porto Alegre/RS
CNPJ: 91019232/0001-47 Inscrição Estadual: 096/0887679



MODO DE PREPARO DA SUSPENSÃO ORAL

A ISOTRETINOÍNA suspensão oral deve ser preparada da seguinte forma:

1. Agite o frasco para dispersar o pó.
2. Abra o frasco e adicione aos poucos os 20 ml do veículo (óleo de girassol), agitando o frasco com cuidado.
3. Após adição completa do óleo de girassol, feche o frasco com o batoque e agite-o vigorosamente.
4. Insira a seringa de insulina e puxe o êmbolo até a dose desejada, sendo que cada ml tem 3mg.
5. Após a reconstituição, a suspensão oral deve ser utilizada de imediato, e a quantidade restante deve ser descartada.

AGITE A SUSPENSÃO ANTES DE USAR.

ADMINISTRAÇÃO

Considerando:

1. A dose preconizada no projeto: 7,5 mg/kg
2. O peso de cada rato em torno de 400g
3. A concentração da suspensão oral de isotretinoína 3 mg/ml

Administrar diariamente: 1,0 ml da suspensão para cada rato do grupo experimental de setembro-outubro 2008.

PHARMAA COM. DE MED. E AVIAMENTO DE FÓRMULAS LTDA.
Av. Benjamin Constant, 1879 – CEP 90550-005 – Bairro Floresta – Porto Alegre/RS
CNPJ: 91019232/0001-47 Inscrição Estadual: 096/0887679


DADOS DA MATÉRIA PRIMA:**- Isotretinoína**

D.C.B.: 05110
Lote: IF061110 Fornecedor: PHARMA NOSTRA
Data de Fab.: Novembro/2006 Data de Val.: Novembro/2009

- Veículo: óleo de girassol

Lote: 0104/08 Fornecedor: Mapric
Data de Fab.: Agosto/2008 Data de Val.: Fevereiro/2010

Documentação: segue o procedimento padrão adotado pela empresa. Todos os registros gerados durante o processo (fichas de pesagem e de controle qualidade do processo) ficam arquivados durante dois anos.





Apêndices

APÊNDICE A

Tratamento estatístico ANOVA 1 fator, (p menor 0,05) para verificar diferença no peso final entre os animais do Grupo Controle e Experimental no período de 7, 21, 28 e 90 dias .

Não que não houve diferença estatisticamente significativa nos pesos finais dos animais entre o grupo controle e experimental nos períodos de tempo em que foram observados: 7, 21, 28 e 90 dias.

PESO FINAL DOS RATOS DO GRUPO CONTROLE E EXPERIMENTAL- 7 DIAS

Statistix 8.0

One-Way AOV for peso by Rato

Source	DF	SS	MS	F	P
Rato	1	44.10	44.100	0.18	0.6863
Error	8	2010.80	251.350		
Total	9	2054.90			

PESO FINAL ENTRE OS RATOS CONTROLE E EXPERIMENTAL- 21 DIAS

Statistix 8.0

One-Way AOV for Peso by Ratos

Source	DF	SS	MS	F	P
Ratos	1	0.10	0.100	0.00	0.9793
Error	8	1112.00	139.000		
Total	9	1112.10			

PESO FINAL ENTRE RATOS CONTROLE E EXPERIMENTAL - 28 DIAS

Statistix 8.0

One-Way AOV for Peso by Ratos

Source	DF	SS	MS	F	P
Ratos	1	57.600	57.6000	0.75	0.4126
Error	8	616.800	77.1000		
Total	9	674.400			

PESO FINAL RATOS CONTROLE E EXPERIMENTAL- 90 DIAS

Statistix 8.0

One-Way AOV for Peso by Rato

Source	DF	SS	MS	F	P
Rato	1	102.40	102.40	0.10	0.7586
Error	8	8097.60	1012.20		
Total	9	8200.00			



Livros Grátis

(<http://www.livrosgratis.com.br>)

Milhares de Livros para Download:

[Baixar livros de Administração](#)

[Baixar livros de Agronomia](#)

[Baixar livros de Arquitetura](#)

[Baixar livros de Artes](#)

[Baixar livros de Astronomia](#)

[Baixar livros de Biologia Geral](#)

[Baixar livros de Ciência da Computação](#)

[Baixar livros de Ciência da Informação](#)

[Baixar livros de Ciência Política](#)

[Baixar livros de Ciências da Saúde](#)

[Baixar livros de Comunicação](#)

[Baixar livros do Conselho Nacional de Educação - CNE](#)

[Baixar livros de Defesa civil](#)

[Baixar livros de Direito](#)

[Baixar livros de Direitos humanos](#)

[Baixar livros de Economia](#)

[Baixar livros de Economia Doméstica](#)

[Baixar livros de Educação](#)

[Baixar livros de Educação - Trânsito](#)

[Baixar livros de Educação Física](#)

[Baixar livros de Engenharia Aeroespacial](#)

[Baixar livros de Farmácia](#)

[Baixar livros de Filosofia](#)

[Baixar livros de Física](#)

[Baixar livros de Geociências](#)

[Baixar livros de Geografia](#)

[Baixar livros de História](#)

[Baixar livros de Línguas](#)

[Baixar livros de Literatura](#)
[Baixar livros de Literatura de Cordel](#)
[Baixar livros de Literatura Infantil](#)
[Baixar livros de Matemática](#)
[Baixar livros de Medicina](#)
[Baixar livros de Medicina Veterinária](#)
[Baixar livros de Meio Ambiente](#)
[Baixar livros de Meteorologia](#)
[Baixar Monografias e TCC](#)
[Baixar livros Multidisciplinar](#)
[Baixar livros de Música](#)
[Baixar livros de Psicologia](#)
[Baixar livros de Química](#)
[Baixar livros de Saúde Coletiva](#)
[Baixar livros de Serviço Social](#)
[Baixar livros de Sociologia](#)
[Baixar livros de Teologia](#)
[Baixar livros de Trabalho](#)
[Baixar livros de Turismo](#)