

**FACULDADE DE MEDICINA
MESTRADO EM MEDICINA E CIÊNCIAS DA SAÚDE**

JOSÉ HERMES RIBAS DO NASCIMENTO

**ACURÁCIA DOS ACHADOS MAMOGRÁFICOS E ULTRA-SONOGRÁFICOS
DO CÂNCER DE MAMA: CORRELAÇÃO DA CLASSIFICAÇÃO BI-RADS
QUARTA EDIÇÃO E ACHADOS HISTOLÓGICOS**

**Porto Alegre
2009**

Livros Grátis

<http://www.livrosgratis.com.br>

Milhares de livros grátis para download.

PONTIFÍCIA UNIVERSIDADE CATÓLICA DO RIO GRANDE DO SUL – PUCRS
PÓS-GRADUAÇÃO – MESTRADO EM MEDICINA E CIÊNCIAS DA SAÚDE
ÁREA DE CONCENTRAÇÃO EM CLÍNICA MÉDICA

DISSERTAÇÃO DE MESTRADO

**ACURÁCIA DOS ACHADOS MAMOGRÁFICOS E ULTRA-SONOGRÁFICOS
DO CÂNCER DE MAMA: CORRELAÇÃO DA CLASSIFICAÇÃO BI-RADS
QUARTA EDIÇÃO E ACHADOS HISTOLÓGICOS**

JOSÉ HERMES RIBAS DO NASCIMENTO

**Porto Alegre
2009**

PONTIFÍCIA UNIVERSIDADE CATÓLICA DO RIO GRANDE DO SUL – PUCRS

FACULDADE DE MEDICINA

PÓS-GRADUAÇÃO – MESTRADO – EM MEDICINA E CIÊNCIAS DA SAÚDE

ÁREA DE CONCENTRAÇÃO EM CLÍNICA MÉDICA

DISSERTAÇÃO DE MESTRADO

**ACURÁCIA DOS ACHADOS MAMOGRÁFICOS E ULTRA-SONOGRÁFICOS
DO CÂNCER DE MAMA: CORRELAÇÃO DA CLASSIFICAÇÃO BI-RADS
QUARTA EDIÇÃO E ACHADOS HISTOLÓGICOS**

JOSÉ HERMES RIBAS DO NASCIMENTO

Orientador: Prof. Dr. Vinícius Duval da Silva

Dissertação para postular o Título de Mestre em Clínica Médica. Programa de Pós-Graduação em Medicina e Ciências da Saúde. Faculdade de Medicina da Pontifícia Universidade Católica do Rio Grande do Sul – PUCRS.

**Porto Alegre
2009**

DADOS INTERNACIONAIS DE CATALOGAÇÃO NA PUBLICAÇÃO (CIP)

N244a Nascimento, José Hermes Ribas do

Acurácia dos achados mamográficos e ultra-sonográficos do câncer de mama: correlação da classificação BI-RADS quarta edição e achados histológicos / José Hermes Ribas do Nascimento. Porto Alegre: PUCRS, 2009.

135 f.: il. tab. Inclui dois artigos de periódico.

Orientação: Prof. Dr. Vinicius Duval da Silva.

Dissertação (Mestrado) – Pontifícia Universidade Católica do Rio Grande do Sul. Faculdade de Medicina. Curso de Pós-Graduação em Medicina e Ciências da Saúde. Área de concentração: Clínica Médica.

1. NEOPLASIAS DA MAMA/ultrasonografia. 2. MAMOGRAFIA. 3. ULTRA-SONOGRAFIA MAMÁRIA. 4. NEOPLASIAS DA MAMA/ultraestrutura. 5. NEOPLASIAS DA MAMA/classificação. 6. NEOPLASIAS DA MAMA/patologia. 7. MAMA/citologia. 8. MAMA/anatomia & histologia. 9. ESTUDOS TRANSVERSAIS. 10. ESTUDOS OBSERVACIONAIS. 11. EPIDEMIOLOGIA DESCRITIVA. 12. SENSIBILIDADE E ESPECIFICIDADE. 13. REPRODUTIBILIDADE

AGRADECIMENTOS

Durante a realização deste trabalho pude contar com o auxílio de várias pessoas que se tornaram referências como colaboradores e amigos e que, além da contribuição técnica e científica, confirmaram sua importância na minha vida.

Deste modo, gostaria de agradecer:

Aos meus pais João e Elaine por terem me ensinado a sonhar e a participar da vida, com seus ganhos e perdas.

Aos meus irmãos Mário, Marília e Valéria por suas presenças constantes.

Às minhas filhas Nathália e Gabriela, e à minha esposa Márcia Andréa pelo amor incondicional e por me permitirem crescer ao seu lado.

Ao Prof. Dr. Vinicius Duval da Silva pelo incentivo, pela confiança e disponibilidade.

Ao Prof. Dr. Antônio Carlos Maciel pela acolhida incondicional em momentos críticos deste trabalho, pela amizade, sugestões, paciência, disponibilidade e competência, a partir do qual obtive inúmeros ensinamentos.

Aos meus colegas Dra. Cássia Elisa Rocha, Dr. Grégor Shmulerg e Dr. Paulo Vanderlei Engleitner, pela contribuição na análise dos exames de imagem de Mamografia e Ultra-Sonografia, possíveis para a realização deste trabalho.

À Dra. Daniela Benzano pela amizade e importante colaboração na análise estatística dos dados. Ao prof. Dr. Mário Wagner pelos ensinamentos em Estatística.

À dedicada secretária Lisiane Pavlak que muito me auxiliou na busca de dados e prontuários.

Ao amigo e Professor Ms. Renato Przychynski pela importante colaboração na revisão deste trabalho.

A bibliotecária Rosária Maria Lucia Geremia pela disponibilidade e presteza.

Aos pacientes e suas famílias que diariamente nos estimulam a aprimorar a arte do cuidar e nos trazem ensinamentos constantes e exemplares.

ACURÁCIA DOS ACHADOS MAMOGRÁFICOS E ULTRA-SONOGRÁFICOS DO CÂNCER DE MAMA: CORRELAÇÃO DA CLASSIFICAÇÃO BI-RADS QUARTA EDIÇÃO E ACHADOS HISTOLÓGICOS

RESUMO

Objetivo geral: O objetivo geral do presente estudo é avaliar a acurácia da Mamografia e da Ultra-Sonografia (BI-RADS) no diagnóstico de câncer de mama e os objetivos específicos foram descrever a frequência de apresentação dos diferentes achados mamográficos e ultra-sonográficos e avaliação da concordância entre observadores.

Materiais e Métodos: os exames mamográficos de 115 pacientes e os exames ultra-sonográficos de 110 pacientes encaminhadas para *core biopsy*, com diagnóstico prévio ultra-sonográfico, de nódulos mamários, foram re-analisados independentemente por dois (2) médicos especialistas, cegados, utilizando a nomenclatura, avaliação e recomendação do BI-RADS® e o último léxico para Mamografia e Ecografia. Os achados histológicos foram utilizados como padrão-ouro. A acurácia dos achados foi determinada através dos cálculos de sensibilidade, especificidade e dos valores preditivos (positivo e negativo). As diferenças nos grupos de comparação foram analisadas com teste *Qui-quadrado* para variáveis categóricas e a concordância entre os médicos foi calculada através da estatística *Kappa de Cohen*.

Resultados: A sensibilidade da Mamografia variou entre 68% e 87%, com um VPN de 76% e 83%, das características descritas no BI-RADS. Apresentou uma especificidade, que variou entre 76% e 44% e o VPP variou de 51% e 53%. A acurácia mamográfica oscilou de 75% e 62%, na diferenciação entre lesões benignas de malignas com o uso do BI-RADS. Houve uma concordância global moderada entre os radiologistas.

Na Ultra-Sonografia foi obtida uma sensibilidade que variou entre 70,5% e 82,3%, o VPN entre 81,1% e 87,5% e o VPP entre 42,1% e 45,1%. A especificidade variou entre 56,58% e 55,2% e a acurácia entre 60,9% e 63,6%. Na avaliação entre os observadores foi obtida uma concordância global considerada moderada (k: 0,50) para a avaliação dos contornos (formas), margens, tecidos circunvizinhos, característica acústica posterior, modelos dos ecos internos e eixo da lesão em relação à pele e considerada baixa (k: 0,29) na avaliação das bordas dos nódulos.

Conclusão: BI-RADS® 4ª edição foi moderadamente acurado em padronizar a linguagem para os médicos descreverem lesões morfológicas na Mamografia e Ultra-sonografia, mas existe considerável variabilidade. Esforços para reavaliações de termos específicos e para a avaliação da significância diagnóstica das calcificações podem melhorar a qualidade da avaliação entre leitores e a sua acurácia, sendo desta forma, referencial para médicos e pacientes que poderão definir a tomada de decisão a partir dessas informações (quais pacientes referenciar para a biópsia).

Descritores: Câncer de mama, Ultra-sonografia, Mamografia, BI-RADS, Anatomopatológico, Acurácia.

ABSTRACT

Objective: The main aim of the present study is to evaluate the accuracy of Mammography and Ultrasonography (BI-RADS) in the diagnosis of breast cancer and the additional aims are to describe the frequency of different mammographic and ultrasonographic findings as well as to analyze the agreement among observers.

Materials and Methods: The mammographic exams of 115 patients and the ultrasonographic exams of 110 patients that had previously undergone core biopsy with previous ultrasonographic evidence of nodules were re-analyzed independently by two (2) specialist doctors, blinded, using the BI-RADS syllabus, evaluation and recommendation, and the latest lexicon for Mammography and Ecography. The citohistological findings were used as gold-standard. The accuracy of findings was reached through the analysis of sensibility, specificity and predictive values (positive and negative). The differences among comparison groups were analyzed through χ^2 test for categorical features and the agreement among doctors was calculated through the Cohen's Kappa statistics.

Results: The sensibility of Mammography ranged from 68% to 87%, the NPV from 76% to 83% according to the BI-RADS characteristics. The specificity ranged from 76% to 44% and the PPV from 51% to 53%. The mammographic accuracy ranged from 75% to 62% in the distinction between benign and malignant lesions according to BI-RADS. There was a moderate global agreement among the radiologists.

The sensibility of Ultrasonography ranged from 70,5% to 82,3%, the NPV from 81,1% to 87,5% and the PPV from 42,1% to 45,1%. The specificity ranged from 56,58% to 55,2% and the accuracy from 60,9% to 63,6%. The evaluation among observers showed a global moderate agreement (k: 0,50) in the analysis of contours, edges, adjacent tissues, posterior acoustic feature, internal echo models and lesion axe in relation to skin, and also showed a low agreement (k: 0,29) in the analysis of nodule edges.

Conclusion: The BI-RADS 4th edition was moderately accurate method to standardize the language of doctors in the description of morphological lesions in Mammography and Ultrasonography, although there is considerable variability. Additional efforts to re-analyze specific terms and evaluate diagnostic significance of calcifications may improve the quality of analysis among readers and their accuracy, being regarded as a reference for doctors and patients who may benefit from the use of these data that may support the decision-making process (which patients must undergo biopsy).

Key-words: Breast cancer, Ultrasonography, Mammography, BI-RADS, anatomopathological, Accuracy

Lista de Abreviaturas

ACR:	<i>American College of Radiology</i>
BEIR:	<i>Biological Effects of Ionizing Radiation</i>
BI-RADS	<i>(American College of Radiology Breast Imaging Reporting and Data System):</i> Sistema de classificação do Colégio Americano de Radiologia (ACR) introduzido em 1993 com o objetivo de padronizar os laudos mamográficos.
CADS:	<i>Computer-Aided Detection Systems</i>
CBR:	Colégio Brasileiro de Radiologia
CDI:	Carcinoma Ductal Invasor
CDIS:	Carcinoma Ductal <i>In Situ</i>
K:	Valores de Kappa
LR:	<i>Likelihood Ratio</i>
MQSA:	<i>Mammography Quality Standards Act</i>
PAAF:	Punção Aspirativa com Agulha Fina
RMN:	Ressonância Magnética Nuclear
US:	Ultra-som
VPN:	Valor Preditivo Negativo
VPP:	Valor Preditivo Positivo

Lista de Quadros

Quadro 1-Morfologia das microcalcificações–3ª edição do BI-RADS para 4ª edição.....	10
Quadro 2-Classificação BI-RADS - último léxico para Mamografia.....	13
Quadro 3-BI-RADS 4ª edição- Terminologia atual para Mamografia.....	15
Quadro 4-LR para câncer de mama do uso do BI-RADS nos EUA.....	24
Quadro 5-Classificação BI-RADS de acordo com o último léxico para Ultra-Sonografia.....	35
Quadro 6-Concordância interobservador na descrição das massas.....	79

Lista de Tabelas

Tabela 1 - BI-RADS 4ª edição – categorias finais.....	9
Tabela 2 - Valores de Kappa e graus de concordância.....	25
Tabela 3- Distribuição das lesões benignas e malignas para cada categorização do BI-RADS (Observador A).....	53
Tabela 4- Distribuição das lesões benignas e malignas para cada categorização do BI-RADS (Observador B).....	53
Tabela 5- Distribuição dos resultados falso e verdadeiro-positivo e negativo baseados no diagnóstico patológico e no diagnóstico discriminado indicado (Observador A).....	54
Tabela 6- Distribuição dos resultados falso e verdadeiro-positivo e negativo baseados no diagnóstico patológico e no diagnóstico discriminado indicado (Observador B).....	54
Tabela 7 – Forma e a relação com a classificação BI-RADS(Observador A)..	55
Tabela 8 - Formas e a relação com a classificação BI-RADS (Observador B)..	56
Tabela 9 - Distribuição das margens e sua relação com a classificação BI-RADS ultra-sonográfico (Observador A).....	56
Tabela 10 - Distribuição das margens e sua relação com a classificação BI-RADS ultra-sonográfico (Observador B).....	57
Tabela 11 – Avaliação das calcificações quanto à morfologia (Observador A).....	58
Tabela 12 – Avaliação das calcificações quanto à morfologia (Observador B).....	58
Tabela 13– Avaliação das calcificações quanto à distribuição em grupos (Observador A).....	59
Tabela 14 - Avaliação das calcificações quanto à distribuição em grupos (Observador B).....	60
Tabela 15 - Variabilidade interobservador na descrição das lesões mamográficas.	60
Tabela 16 - Variabilidade interobservador avaliação final categorias BI-RADS....	62
Tabela 17 - Distribuição das lesões benignas e malignas para cada categorização do BI-RADS (Observador A).....	63
Tabela 18 - Distribuição das lesões benignas e malignas para cada categorização do BI-RADS (Observador B).....	

	63
Tabela 19 - Distribuição dos resultados falso e verdadeiro-positivo e negativo baseados no diagnóstico patológico e no diagnóstico discriminado indicado (Observador A).....	64
Tabela 20 - Distribuição dos resultados falso e verdadeiro-positivo e negativo baseados no diagnóstico patológico e no diagnóstico discriminado indicado (Observador B).....	64
Tabela 21 - Formas e relação com a classificação BI-RADS ultra-sonográfico (Observador A).....	65
Tabela 22 - Formas e relação com a classificação BI-RADS ultra-sonográfico (Observador B).....	65
Tabela 23 - Distribuição das margens e sua relação com a classificação BI-RADS ultra-sonográfico (Observador A).....	66
Tabela 24 - Distribuição das margens e sua relação com a classificação BI-RADS ultra-sonográfico (Observador B).....	67
Tabela 25 - Descrição dos modelos de ecos internos relacionados à classificação BI-RADS ultra-sonográfico (Observador A).....	67
Tabela 26 - Descrição dos modelos de ecos internos relacionados à Classificação BI-RADS ultra-sonográfico (Observador B).....	68
Tabela 27 - Característica acústica posterior e classificação no BI-RADS ultra-sonográfico (Observador A).....	69
Tabela 28 - Característica acústica posterior e classificação no BI-RADS ultra-sonográfico (Observador B).....	70
Tabela 29 - Descrição dos limites da lesão (bordas), classificação BI-RADS ultra-sonográfico (Observador A).....	70
Tabela 30 - Descrição dos limites da lesão, classificação BI-RADS ultra-sonográfico (Observador B).....	71
Tabela 31 – Aparência do tecido circunvizinho (Observador A).....	71
Tabela 32 – Aparência do tecido circunvizinho (Observador B).....	72
Tabela 33 - Variabilidade interobservador na descrição das lesões ultra-sonográficas.....	73

Lista de Figuras

Figura 1 - Microcalcificações amorfas.....	18
Figura 2 – Calcificações heterogêneas grosseiras.....	19
Figura 3 – Pleomórficas finas.....	19
Figura 4 – Calcificações finas lineares.....	20
Figura 5 – Distribuição linear.....	21
Figura 6 – Distribuição linear.....	21
Figura 7 – Distribuição segmentar.....	22
Figura 8 – Distribuição regional.....	22
Figura 9 – Distribuição difusa.....	23
Figura 10 – Nódulo ovalado.....	36
Figura 11 – Nódulo arredondado.....	37
Figura 12 – Nódulo irregular.....	37
Figura 13 – Nódulo paralelo.....	38
Figura 14 – Nódulo perpendicular.....	38
Figura 15 – Margens circunscritas.....	39
Figura 16 – Margens indistintas.....	39
Figura 17 – Margens angulares.....	40
Figura 18 – Margens microlobuladas.....	40
Figura 19 – Margens espiculadas.....	41
Figura 20 – Limites com interface abrupta.....	41
Figura 21 – Limites com halo ecogênico.....	42
Figura 22 – Nódulo anecóide.....	42

Figura 23 – Nódulo hipoecóide.....	43
Figura 24 – Nódulo isoecóide.....	43
Figura 25 – Nódulo complexo.....	44
Figura 26 – Nódulo hiperecóide.....	44
Figura 27 – Sem característica posterior.....	45
Figura 28 – Sombra acústica posterior.....	45
Figura 29 – Padrão combinado.....	46
Figura 30 – Reforço acústico posterior.....	46

Sumário

1 INTRODUÇÃO.....	1
2 REVISÃO DA LITERATURA.....	3
2.1 Mamografia	3
2.1.1 Introdução à Mamografia.....	3
2.1.2 Parâmetros de confiabilidade	6
2.1.3 Padronização de Laudos Mamográficos.....	8
2.1.4 Microcalcificações.....	16
2.1.4.1 Avaliação Mamográfica.....	16
2.1.4.2 Morfologia das calcificações.....	18
2.1.4.3 Distribuição das microcalcificações	20
2.1.5 Estudos da acurácia e da reprodutibilidade de laudos radiológicos	23
2.1.5.1 Estudo da acurácia	23
2.1.5.2 Reprodutibilidade de laudos radiológicos da mama.....	25
2.2 Ultra-Sonografia.....	27
2.2.1 Introdução à Ultra-Sonografia.....	27
2.2.2 Indicações da Ultra-Sonografia (US)	29
2.2.3 Indicações controversas da Ultra-Sonografia	30
2.2.4 Diferenciação entre nódulo sólido ou cístico na Ultra-Sonografia	31
2.2.5. Abordagem diagnóstica	35
2.2.5.1 Ecogenicidade da mama.....	36
2.2.5.2 Nódulos	36
2.2.5.3 Calcificações	47
2.2.5.4 Vascularização.....	47
3 OBJETIVOS	48
3.1 Objetivo Geral.....	48
3.2 Objetivos Específicos	48
4 METODOLOGIA	49
4.1 Delineamento	49
4.1.1 Estudo Transversal	49
4.1.2 Estudo Observacional Descritivo	49
4.2 Critérios de Seleção.....	49
4.3 Critérios de Inclusão.....	50

4.4 Critérios de Exclusão	50
4.5 Logística	50
4.6 Critérios para o tamanho da amostra	51
4.7 Análise de dados.....	51
4.8 Procedimentos de ética em pesquisa.....	51
5 RESULTADOS	52
5.1 Mamografia	52
5.1.1 Característica da amostra	52
5.1.2 Análise dos dados.....	52
5.1.3 Descrição das características mamográficas.....	54
5.1.3.1 Avaliação da densidade das mamas.....	55
5.1.3.2 Avaliação dos contornos das lesões.....	55
5.1.3.3 Avaliação das margens das lesões.....	56
5.1.3.4 Avaliação das calcificações.....	57
5.1.3.4.1 Quanto à morfologia	57
5.1.3.4.2 Quanto à distribuição em grupos	59
5.1.3.5 Distorção arquitetural.....	60
5.1.3.6 Variabilidade interobservador	60
5.2 Ultra-Sonografia.....	62
5.2.1 Característica da amostra	62
5.2.2 Análise dos dados.....	63
5.2.3 Descrição das características dos nódulos	64
5.2.3.1 Avaliação dos contornos	65
5.2.3.2 Avaliação das margens	66
5.2.3.3 Avaliação dos ecos internos	67
5.2.3.4 Avaliação da orientação em relação ao eixo da pele	68
5.2.3.5 Descrição da característica acústica posterior	68
5.2.3.6 Descrição das bordas da lesão	70
5.2.3.7 Descrição da aparência do tecido circunvizinho	71
5.2.4 Variabilidade interobservador	72
6 DISCUSSÃO E CONCLUSÕES	73
6.1 Mamografia	73
6.2 Ultra-Sonografia.....	76
7 REFERÊNCIAS BIBLIOGRÁFICAS	80
ARTIGO ORIGINAL I	
ARTIGO ORIGINAL II	
ANEXOS	

1 INTRODUÇÃO

É crescente a necessidade de aprimoramento das qualificações dos recursos humanos envolvidos nos procedimentos de coleta de imagens mamográficas e ultrasonográficas, na prevenção do câncer de mama.

O sistema de classificação BI-RADS (*American College of Radiology Breast Imaging Reporting and Data System*) do *American College of Radiology* (ACR) foi introduzido em 1993 para Mamografia e atualizado em 2003 com a introdução do BI-RADS para Ultra-Sonografia e Ressonância Magnética Nuclear (RMN). O objetivo foi padronizar os laudos e orientar os médicos mastologistas quanto à chance de determinada lesão ser maligna, ajudando a conduzir a investigação. O BI-RADS tem normatizado a descrição e manejo dos achados, facilitando assim a comunicação entre radiologistas e outros especialistas. Existe um vocabulário específico para a descrição de cada lesão e, ao final do laudo, é emitida uma classificação em categorias que variam de 0 (zero) a 6 (seis) de acordo com o grau de suspeição dos achados, baseadas no Valor Preditivo Positivo (VPP) do exame para câncer de mama [1].

Os programas de controle de qualidade do ACR e do Brasil, realizados pelo colégio Brasileiro de Radiologia (CBR), preconizam o uso do BI-RADS. De acordo com os estudos realizados até o momento, são achados problemáticos a caracterização e classificação pelo sistema BI-RADS, as microcalcificações, a distorção arquitetural, as assimetrias, a caracterização de nódulos, o aumento da densidade mamária, o espessamento cutâneo e as retrações da pele. As alterações classificadas entre as categorias 4 e 5 têm indicação de biópsia, porém com graus variáveis de malignidade [1][2][3].

As recomendações atuais preconizam um Valor Preditivo Positivo (VPP) de 25% a 40% para câncer de mama entre as lesões que são encaminhadas para biópsia [4]. Entretanto, um estudo recente [5] demonstrou que há uma tendência crescente nas indicações de biópsias mamárias, com aumento do número de resultados benignos e sem acréscimo do número de casos de câncer diagnosticados.

Acredita-se que possivelmente, além da variabilidade na descrição morfológica dos achados nos laudos haverá, também, variabilidade entre as categorias [2][6].

Existem poucos estudos avaliando a confiabilidade, a acurácia, a prevalência e a reprodutividade do BI-RADS.

Diante do exposto anteriormente, é importante questionar:

- *Qual será, afinal, a acurácia (Valor Preditivo Positivo, o Valor Preditivo Negativo, a sensibilidade e a especificidade) dos achados mamográficos e ultra-sonográficos utilizando o modelo BI-RADS nos exames das pacientes analisadas?*

- *Qual a variabilidade interobservador na análise dos achados mamográficos e ultra-sonográficos com o modelo BI-RADS?*

- *Qual a frequência dos achados radiológicos e ultra-sonográficos das características descritas em cada exame?*

2 REVISÃO DA LITERATURA

O presente capítulo tem por objetivo apresentar as principais e mais recentes abordagens teóricas a respeito da Mamografia e da Ultra-Sonografia, como recursos disponíveis para o diagnóstico do câncer de mama.

2.1 Mamografia

Inicialmente, são apresentados os aspectos relevantes da Mamografia como algumas questões introdutórias, parâmetros de confiabilidade, padronização de laudos mamográficos, microcalcificações e, por fim, um estudo sobre a acurácia e reprodutibilidade de laudos mamográficos.

2.1.1 Introdução à Mamografia

O presente subcapítulo abordará aspectos relativos à importância da Mamografia para o rastreamento do câncer de mama, o qual é considerado o câncer mais comum entre as mulheres americanas, sendo também considerado o tipo de câncer mais prevalente no mundo [6][7]. Estima-se que 48.400 novos casos deverão ser diagnosticados em 2008, com um risco estimado de 51/100mil mulheres [7]. Apesar do avanço na detecção e tratamento precoces, o câncer de mama permanece como líder na segunda causa de morte por câncer entre mulheres americanas [8].

Na região Sudeste do Brasil, o câncer de mama é o mais incidente entre as mulheres, com um risco estimado de 70 casos novos por 100.000. Sem considerar os tumores de pele não-melanoma, este tipo de câncer é, também, o mais freqüente nas mulheres das regiões Sul (69/100.000), Centro-Oeste (38/100.000) e Noroeste (27/100.000) [7].

O câncer de mama é uma entidade heterogênea quanto à apresentação clínico-imagiológica e quanto ao comportamento biológico. Inúmeros fatores prognósticos e preditivos têm sido pesquisados particularmente nos últimos cinquenta anos no sentido de nortear a melhor estratégia de abordagem terapêutica [9].

O prognóstico do câncer de mama é relativamente bom se diagnosticado nos estágios iniciais. Estima-se que a sobrevida média geral cumulativa, após cinco anos, seja de 65% nos países desenvolvidos e de 56% para países em desenvolvimento [10]. Na população mundial, a sobrevida média após cinco anos é de 61%. No Brasil, as taxas de mortalidade por câncer de mama continuam elevadas, muito provavelmente, porque a doença ainda seja diagnosticada em estágios avançados [11].

A Mamografia é, isoladamente, o mais importante método de imagem no diagnóstico das alterações da mama. Até o momento, a Mamografia é o único método de imagem apropriado para a realização de rastreamento populacional. Há um consenso geral entre os radiologistas que o rastreamento mamográfico reduz a taxa de mortalidade para o câncer de mama entre mulheres que tenham 40 anos de idade. Metanálises de estudos randomizados encontraram redução na taxa de mortalidade de 16% para 36% entre mulheres cuja idade varia de 50 para 69 anos, avaliadas com rastreamento mamográfico, enquanto que mulheres que estavam entre 40 e 49 anos de idade tiveram uma pequena, mas significativa redução de 15% para 20% [12] [13]. O benefício insignificante do rastreamento em mulheres jovens deve-se, provavelmente, à baixa incidência de câncer de mama, pois os tumores crescem mais rapidamente e há aumento da densidade radiográfica do tecido mamário em mulheres com menos de 50 anos de idade. Sabe-se, também, que a densidade aumentada das mamas reduz a sensibilidade da Mamografia e aumenta o risco de malignidade [14] [15].

Através do rastreamento mamográfico, é possível obter uma redução da mortalidade de 30% a 70%. Esses resultados não foram alcançados pelo diagnóstico clínico nem por meio de qualquer terapia medicamentosa. Além da aceitável sensibilidade e especificidade, também oferece vantagens por tratar-se de um método de exame não invasivo, mais econômico e destaca-se por sua capacidade de reprodução e de documentação, além de ocupar um tempo relativamente curto do médico executante, ao contrário do ultra-som, por exemplo. Apesar das inúmeras vantagens, é

importante lembrar que os melhores resultados são obtidos quando a Mamografia é avaliada juntamente com dados clínicos e anamnésicos. Logo, não se deve descuidar dos mesmos. Cerca de 10% dos casos de câncer de mama são detectados somente pelo exame clínico. É importante ressaltar que os resultados dependem muito da qualidade da imagem e da experiência do profissional examinador.

O principal objetivo da Mamografia é o rastreamento de pacientes assintomáticas, na esperança de detectar o câncer de mama de pequeno tamanho e em estágio mais precoce, o qual possa ser palpado pela própria paciente ou detectado no exame clínico de rotina. A detecção do câncer usando Mamografia, quando o mesmo ainda encontra-se com pequena dimensão ou em estágio inicial, tem demonstrado redução ou retardamento de mortalidade [16] [17].

Ensaio clínico têm demonstrado que a Mamografia de rastreamento pode reduzir a mortalidade, apresentando maior impacto na faixa etária de 50 a 69 anos, com uma redução da mortalidade em torno de 25% (20% - 35%) neste grupo[3] [11] [12] [18] [19][20].

A Mamografia é, também, de grande valia na caracterização de lesões clinicamente suspeitas, na pesquisa de lesões concomitantes em mama contra lateral, em casos de lesão conhecida em uma das mamas e, ainda, na pesquisa eventual de multifocalidade e de multicentricidade [21].

É possível diferenciar, inclusive por razões econômicas [22], dois tipos de Mamografias, ou seja, Mamografia realizada em pacientes sintomáticas e/ou com exame clínico positivo (Mamografia diagnóstica) e Mamografia em pacientes assintomáticos (Mamografia para detecção ou rastreamento-prevenção secundária). Tem sido demonstrado que, quanto menor a neoplasia por ocasião da detecção, maior é a possibilidade de reduzir ou retardar o índice de mortalidade [17] [23]. Sabe-se que para reconhecer sutis alterações mamográficas que potencialmente possam representar uma lesão maligna, é necessário conhecer com profundidade os achados mamográficos que não tenham significação patológica, ou seja, a chamada Mamografia normal. Além disso, o conhecimento profundo e seguro da Mamografia sem alteração clinicamente valorizável evita a indução de procedimentos diagnósticos desnecessários que

envolvam morbidade e alto custo. A morbidade é representada pela ansiedade e angústia que uma Mamografia falsamente positiva pode induzir nas pacientes e, muitas vezes, em seus familiares.

Contudo, é importante ter em mente que Mamografia normal nunca significa ausência de neoplasia da mama [24], não somente pela eventual existência de lesão oculta, como também fora do campo de visão da Mamografia. Segundo Kopans [25], a Mamografia não pode ser usada para excluir câncer de mama, porque os achados mamográficos, freqüentemente, podem ser inespecíficos e, em mulheres que apresentam sinais ou sintomas que possam indicar malignidade, a Mamografia deve ser usada primariamente para o rastreamento do câncer isolateral e rastreamento de câncer de mama contra lateral, para a detecção de câncer clinicamente oculto.

Possivelmente, a maior dificuldade na interpretação de uma Mamografia é estabelecer o limite entre o normal e o patológico. Isso é verdadeiro durante o processo de interpretação de imagens que demonstre calcificações intermediárias.

2.1.2 Parâmetros de confiabilidade

A confiabilidade da Mamografia, assim como da maioria dos testes clínicos, é medida através da sensibilidade e especificidade do método. Além desses parâmetros, existem outros de grande importância, como o Valor Preditivo Negativo (VPN), Valor Preditivo Positivo (VPP) e acurácia [26].

Define-se sensibilidade como a proporção de indivíduos com a doença que apresentam testes positivos [26] $S = VP/(VP + FN)$, onde: S = sensibilidade; VP = verdadeiro-positivos; e FN= falso-negativos.

Os resultados da aferição da sensibilidade da Mamografia vêm preocupando os pesquisadores a partir dos trabalhos de Kolb et al. [24] e Shapiro et al., tendo variado de 68% a 88% [16]. O resultado de uma pesquisa baseada em aproximadamente 28 mil avaliações efetuadas em 11.130 mulheres assintomáticas, com sensibilidade média da

Mamografia de 77,6%. Essa sensibilidade foi de 98% em mamas gordurosas, decrescendo para 48% em mamas extremamente densas, o que quer dizer que um número relevante de carcinomas não aparece imediatamente na Mamografia, porém mais tarde, ou seja, geralmente através da clínica, após um intervalo correspondente. Em alguns casos, os carcinomas aparecem no rastreamento seguinte [27]. Contudo, a sensibilidade da Mamografia na mama lipossobstituída é excelente. A mesma diminui, evidentemente, com o aumento da densidade radiológica (pacientes mais jovens ou com mama densa), de modo que em um tecido denso, há menos segurança de exclusão mamográfica de um tumor maligno. A sensibilidade da Mamografia para todos os carcinomas que contêm microcalcificações é considerada muito boa e depende pouco da densidade radiológica do tecido circundante. Nesses carcinomas, estão englobados cerca de 30% dos carcinomas invasivos, assim como a maioria dos carcinomas *in situ* detectados atualmente. Como estes carcinomas geralmente não são palpáveis e possuem um excelente prognóstico, a Mamografia desempenha um papel decisivo na sua prevenção [24][9].

Entende-se por especificidade o quociente entre os verdadeiro-negativos (VN) e a soma dos verdadeiro-negativos com os falso-positivos (FP), cuja fórmula é a seguinte:

$E = VN/(VN+FP)$, onde: E = especificidade; VN = Verdadeiro-Negativo; FP = Falso-Positivo. Define-se por especificidade, a proporção de indivíduos sem a doença com teste negativo. A especificidade da Mamografia no trabalho de Kolb [24] é de 98,8%, e acurácia de 98,6%. Considerando-se tais parâmetros, a Mamografia é considerada um teste de alta confiabilidade. Contudo, uma Mamografia negativa não exclui, em termos definitivos, a possibilidade de uma lesão maligna oculta como já citado anteriormente. Essa é a razão fundamental para que a avaliação clínica nunca seja excluída.

A Mamografia permite um diagnóstico seguro de um carcinoma, por exemplo, em um sombreado tipicamente irregular (exceção: necrose gordurosa, cicatriz radiada), ou quando existem microcalcificações típicas de um carcinoma (raramente microcalcificações suspeitas podem estar relacionadas à papilomatose, papiloma, fibroadenoma, mastite plasmocitária ou necrose gordurosa). É possível diferenciar, com relativa segurança um carcinoma de um caso típico de cisto sebáceo, hematoma típico, lipoma, em um fibroadenoma com calcificações típicas ou linfonodo típico e

excluir com grande segurança um tumor maligno em mama rica em tecido adiposo ou quando há achados focais com limites completamente bem definidos (> 98% de segurança). Porém, na maioria das alterações clínicas ou evidentes do ponto de vista mamográfico, a Mamografia é inespecífica, permitindo somente diagnósticos presumíveis [28].

Dentre outros parâmetros de confiabilidade, o valor preditivo positivo é a probabilidade da doença em razão do resultado de um teste, cujo cálculo é feito da seguinte forma: $VPP = VP/(VP + FP)$, onde: VPP = Valor Preditivo Positivo, VP = Verdadeiro-positivo e FP = Falso-Positivo [26][9].

Sabe-se, com já citado anteriormente, que a acurácia dos exames de imagem mamários pode ser afetada por inúmeros fatores, como aspectos técnicos, diferenças relacionadas às características da população em estudo, a idade da paciente, experiência do médico radiologista, utilização de técnica de dupla leitura ou de programa de computador (*Computer-Aided Detection Systems - CADs*), bem como a variabilidade nas interpretações do médico radiologista no uso do BI-RADS [29] [30] [31] [32].

As recomendações atuais preconizam um valor preditivo positivo (VPP) de 25% a 40% para câncer de mama entre as lesões que são encaminhadas para biópsia [4]. Entretanto, estudo recente [5] demonstrou que há uma tendência crescente nas indicações de biópsias mamárias, com aumento do número de resultados benignos e sem acréscimo do número de casos de câncer diagnosticados.

2.1.3 Padronização de Laudos Mamográficos

Os programas de controle de qualidade da Mamografia norte-americano (*Mammography Quality Standards Act - MQSA*) [33] e também brasileiro, realizado pelo Colégio Brasileiro de Radiologia (CBR), preconizam o uso do *Breast Imaging Report and Data System (BI-RADS)* do *American College of Radiology (ACR)* [1].

O sistema de classificação BI-RADS do *American College of Radiology (ACR)* foi introduzido em 1993 com o objetivo de padronizar os laudos de Mamografia e

orientar os médicos mastologistas quanto à chance de determinada lesão ser maligna, ajudando a conduzir a investigação. O BI-RADS tem normatizado a descrição e manejo dos achados identificados na Mamografia, facilitando assim a comunicação entre radiologistas e outros especialistas. A avaliação padronizada dos achados a partir de termos preditivos, possibilita a estratificação do risco do paciente para manejo de decisões [34]. É um trabalho de órgãos Americanos, entre eles, membros de vários Departamentos do Instituto Nacional do Câncer, de Centros de Controle e Prevenção da Patologia Mamária, da Administração de Alimentos e Drogas, da Associação Médica Americana, do Colégio Americano de Radiologia, do Colégio Americano de Cirurgiões e do Colégio Americano de Patologistas [35] [36]. Existe um vocabulário específico para a descrição de cada lesão e, ao final do laudo, é emitida uma classificação em categorias que variam de 0 (zero) a 5 (cinco), de acordo com o grau de suspeição dos achados, baseadas no Valor Preditivo Positivo (VPP) do exame para câncer de mama (Tabela 1). Propõe-se a adição da categoria 6 para pacientes com resultados já confirmados de câncer de mama, na quarta edição do BI-RADS, que foi divulgado o Congresso Americano de Radiologia em dezembro de 2003, na cidade de Chicago, EUA.

Categoria	Definições
1	Negativo
0	Necessita avaliação adicional
2	Achado(s) Benigno(s)
3	Achados Provavelmente Benignos
4a	Baixa Suspeição de Malignidade
4b	Intermediária suspeição de Malignidade
4c	Moderada Suspeição de Malignidade
5	Altamente Sugestivo de Malignidade

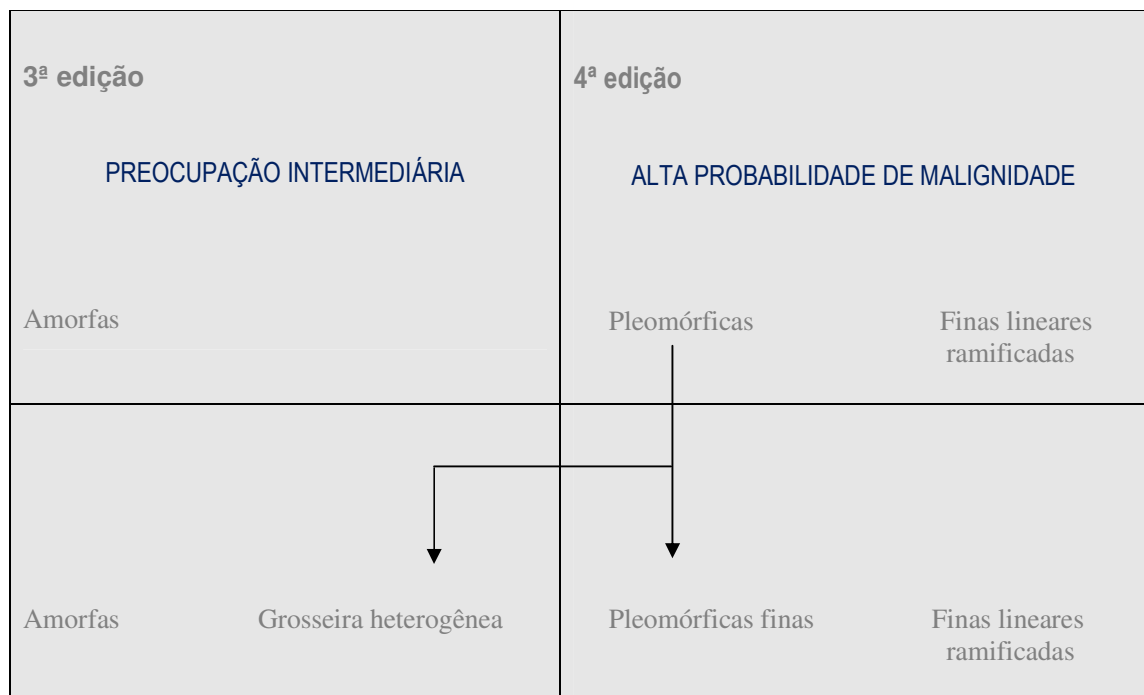
Tabela 1 - BI-RADS 4ª edição - categorias finais [1]

Na última edição do BI-RADS em 2003, houve uma atualização dos termos de caracterização das lesões (léxico), incluindo, além da Mamografia, a ecografia

mamária e a Ressonância Magnética Nuclear (RMN) mamária (Quadro1). Autores do BI-RADS léxico também dividiram a descrição morfológica das microcalcificações nas seguintes categorias que predizem malignidade ou benignidade:

- (a) tipicamente benigna
- (b) probabilidade intermediária
- (c) alta probabilidade de malignidade [1] [34] [35].

A categorização das descrições das microcalcificações no modelo BI-RADS é baseada na combinação de pesquisas publicadas e na opinião de especialistas que desenvolveram o léxico [37].



Quadro 1 - Morfologia das microcalcificações - 3ª edição do BI-RADS para a 4ª edição [32]. Microcalcificações pleomórficas foram subdivididas em grosseiras heterogêneas (categoria com intermediário grau de preocupação) e pleomórficas finas (categoria de alto grau de probabilidade de malignidade) [34].

A tradução do BI-RADS para a Língua Portuguesa foi disponibilizada apenas na sua quarta edição ilustrada. Em 2005 foi realizado um trabalho conjunto com o CBR (Colégio Brasileiro de Radiologia), em especial com a Comissão Nacional de Mamografia do CBR e com o ACR, considerado o melhor método a ser adotado na confecção de laudos mamográficos, com o objetivo de tornar-se uma linguagem universal de fácil entendimento. Entretanto, sabe-se que apesar da sistematização dos achados, pode haver interpretações subjetivas, não havendo menção explícita sobre uma forma para a categorização das lesões [1] [38] [39].

Uma Mamografia é considerada negativa para câncer de mama, nas categorias 1, 2 e 3 do BI-RADS e positiva nas categorias restantes. Na categoria 1 (um) (Quadro 2) não há nenhum achado digno de nota, os seios são simétricos sem calcificações, nódulos, assimetrias, distorções focais ou outras alterações. Na categoria 2 são descritos achados definitivamente benignos e na categoria 3, achados que apresentem menos de 2% de chances de malignidade, recomendando-se reavaliação em 6 meses, para verificar estabilidade da lesão. A categoria 0 representa um estudo incompleto, sendo solicitado um exame de imagem complementar ou mesmo comparação com exames prévios. Isto é quase sempre feito em uma situação de rastreio [1][40]. Nota-se que as avaliações de ambas as categorias 1 e 2 indicam que não há evidência mamográfica de malignidade. A diferença é que a categoria 2 deve ser usada quando descrevemos um ou mais achados mamográficos benignos, específicos, no laudo e a categoria 1 deve ser utilizada, quando tais achados não são descritos.

Os achados provavelmente benignos estão classificados na categoria 3. Estudos publicados enfatizam a necessidade de conduzir uma avaliação completa antes de fazer uma avaliação provavelmente benigna; logo não é aconselhável fazer uma avaliação quando esta interpretando um exame de rastreamento. Os estudos publicados excluem lesões palpáveis, logo, o uso de uma avaliação de provavelmente benigna para uma lesão palpável não é sustentado por dados científicos [1]. Há evidências de estudos do ACR [1] que indicam a necessidade da biópsia mais do que um controle continuado quando os achados com maior probabilidade de benignidade aumentam em tamanho ou extensão.

A categoria 4 está reservada para os achados que não apresentam a clássica aparência de malignidade (Quadro 2), mas apresenta um espectro amplo de probabilidade de malignidade que é maior do que daquelas lesões da categoria 3. Logo, a maior parte das recomendações para procedimentos invasivos da mama está registrada como anexos nesta categoria. A subdivisão opcional da categoria 4 foi recomendada na tentativa de melhor estratificar a probabilidade de malignidade para que futuramente as indicações de biópsia possam ser otimizadas, aumentando desta forma, a acurácia da Mamografia [35] [38]. Na categoria 4 encontram-se lesões com chance de malignidade que varia de 3% a 94% e, na categoria 5, a chance de malignidade é superior a 95% de acordo com o BI-RADS e a conduta indicada nestas categorias é a solicitação de investigação citológica ou histológica [35] [38]. Os VPPs apresentados no parágrafo acima para as categorias 4 e 5 estão baseados em trabalhos de importante magnitude citados e extensamente revisados pelo comitê responsável pela elaboração do BI-RADS. Entretanto, até o presente momento, não existem dados consistentes na literatura em relação às probabilidades de câncer para cada subdivisão da categoria 4 do BI-RADS [38].

CATEGORIA 0	Necessita avaliação adicional e/ou Mamografia anterior para comparação; achados necessitam estudo complementar.
CATEGORIA 1	Negativo para neoplasia; mama normal.
CATEGORIA 2 (Achados benignos)	Fibroadenomas calcificados, múltiplas calcificações de doenças secretoras, cisto oleoso, lipomas, galactoceles e harmatomas, linfonodos intra-mamários, implantes e distorções arquiteturais relacionadas com a cirurgia prévia e sem nenhum sinal de recidiva, calcificações como puntiformes esparsas (lobulares), vasculares, cutâneas, “em pipoca”, “em agulha”, liponecrose, esteatonecrose microcística, esteatonecrose, fios de sutura, cápsula fibrosa do implante.
CATEGORIA 3 (Achados mamográficos provavelmente benignos)	Nódulo sólido circunscrito não calcificado; Assimetria focal ou global (sem núcleo denso); Conglomerado de microcalcificações puntiformes, monomórficas agrupadas de tamanho e densidade semelhantes, estruturas tubuliformes assimétricas (lesões palpáveis não serão incluídas nesta categoria).
CATEGORIA 4 (Achados mamográficos suspeitos de malignidade – biópsia deve ser considerada)	4A – Baixa suspeição Nódulo (limites parcialmente nítidos); cisto complicado; Calcificações (agrupadas, amorfas e heterogêneas). 4B – Intermediária suspeição Nódulos microlobulares, algumas espículas; papiloma; Calcificações (agrupadas ou em trajeto de ducto, com maior grau de pleomorfismo), estrutura tubuliforme assimétrica/ducto solitário dilatado com secreção sanguinolenta ou serosa espontânea, distorção da arquitetura. 4C - Moderada suspeição Nódulos (irregularidade do contorno em 75%); Calcificações (pleomórficas mais acentuada, trajeto de ductos ou agrupadas).
CATEGORIA 5 (Altamente sugestivo de malignidade)	Nódulos (forma irregulares, limites indefinidos, imprecisos); Calcificações (pleomórficas em forma de Y e X); massa espiculada com ou sem microcalcificações; Nódulos e calcificações (possibilidade de componente intracanalicular).
CATEGORIA 6	Biópsia prévia com diagnóstico de malignidade.

Quadro 2 - Classificação BI-RADS - último léxico para Mamografia: categorias BI-RADS (avaliação mamográfica)

Fonte: *American College of Radiology (ACR)* [42]

Na categoria 5, como citado anteriormente, os achados são altamente sugestivos de malignidade (95%). Esta categoria possui lesões, na qual um estágio de tratamento cirúrgico deve ser considerado sem biópsia preliminar. Entretanto, cuidado oncológico corrente pode requerer uma amostra de tecido percutâneo, como por exemplo, quando

a imagem do nódulo sentinela esta incluída no tratamento cirúrgico ou quando a quimioterapia neo-adjuvante é administrada no início [1].

A categorização 6 do BI-RADS foi adicionada para achados mamários confirmados como sendo de malignidade pela biópsia, porém antes da terapia definitiva, como por exemplo, excisão cirúrgica, radioterapia ou quimioterapia neo-adjuvante.

Casos especiais como a distinção entre massa, assimetria focal e assimetria global, refletem discussão na sua descrição. Uma massa deve demonstrar completamente ou parcialmente bordas exteriores convexas visualizadas e é geralmente descrita em incidências ortogonais. As assimetrias são planas, faltando bordas convexas, usualmente possuem gordura entremeada e falta de massa tridimensional. Para elucidar assimetria, o termo “assimetria global” foi introduzido nesta edição para enfatizar a diferença entre assimetria generalizada e focal. Assimetria global envolve uma grande porção da mama (no mínimo um quadrante). Na ausência de correlação palpável, a assimetria global é geralmente devida a variações normais ou influência hormonal. Assimetria focal difere de uma massa, uma vez que geralmente faltam bordas exteriores convexas e difere de assimetria global somente no tamanho da área da mama envolvida. Assimetria focal é mais preocupante do que assimetria global. Uma densidade desenvolvida requer avaliação adicional na ausência de um histórico cirúrgico, trauma ou infecção do local, ou que aparenta ser assimetria focal vista no rastreio, quando feita avaliação adicional com incidências de *spot* compressão e/ou Ultra-Sonografia, pode provar ser devido a uma massa indistinta marginada [1].

AVALIAÇÃO MAMOGRÁFICA	CARACTERÍSTICAS
<p>Calcificações (descrição)</p> <p>Morfologia tipicamente benigna</p> <p>Morfologia de intermediária suspeição</p> <p>Morfologia altamente suspeita</p>	<p>Grosseiras (semelhantes a “pipoca”)</p> <p>Cutâneas</p> <p>Vasculares</p> <p>Com centro radiotransparente</p> <p>Em “leite de cálcio”, “agulha”</p> <p>Bastonetes longos</p> <p>Em “casca de ovo” ou em “anel”</p> <p>De fios de sutura</p> <p>Distróficas</p> <p>Redondas/puntiformes (se isolada)</p> <p>Amorfas ou indistintas</p> <p>Heterogêneas grosseiras</p> <p>Pleomórficas finas</p> <p>Finas lineares ou finas ramificadas</p>
<p>Distribuição</p> <p>Número</p>	<p>Em grupos</p> <p>Lineares</p> <p>Segmentares</p> <p>Regional</p> <p>Difusa</p> <p>Menor que 5</p> <p>Entre 5-10</p> <p>Maior que 10</p>
<p>Massas</p> <p>Forma</p> <p>Margens</p> <p>Densidade</p>	<p>Redonda</p> <p>Oval</p> <p>Lobulada</p> <p>Irregular</p> <p>Circunscritas</p> <p>Microlobuladas</p> <p>Angular</p> <p>Indistintas</p> <p>Espiculadas</p> <p>Alta</p> <p>Igual</p> <p>Baixa</p> <p>Lipossubstituída</p>
<p>Distorção arquitetural</p> <p>Casos especiais</p> <p>Achados associados</p>	<p>Linfonodo intra-mamário</p> <p>Densidade tubular ou dilatação ductal</p> <p>Assimetria Global</p> <p>Assimetria focal</p> <p>Retração da pele</p> <p>Retração do mamilo</p> <p>Espessamento trabecular</p> <p>Lesão da pele</p> <p>Adenopatia axilar</p>

Quadro 3 - BI-RADS 4ª edição – terminologia atual para Mamografia [1]

2.1.4 Microcalcificações

O presente subcapítulo apresenta os aspectos fundamentais a respeito da descrição e das categorias dentro das quais se encontram classificadas as microcalcificações.

2.1.4.1 Avaliação Mamográfica

O BI-RADS padronizou a descrição e manejo dos achados identificados na Mamografia, desta forma, facilitando a comunicação entre os radiologistas, patologistas e clínicos. Cada descrição radiológica significa uma característica anormal importante, que conduz a diferentes níveis de suspeição. A avaliação padronizada dos achados estratifica o risco do paciente para o manejo de decisões diagnósticas [34]. É possível citar, como exemplo, a categoria 3 (BI-RADS provavelmente benigno), a qual representa a constelação de achados associados a uma estimativa baixa de risco de malignidade (< 2%), indicando um manejo menos invasivo do que a biópsia, porém, mais agressivo do que o *follow up* de rotina., como por exemplo, controle mamográfico em 6 meses. Os autores do BI-RADS também dividem a descrição morfológica das microcalcificações nas seguintes categorias que predizem benignidade ou malignidade: a) tipicamente benignas; b) preocupação intermediária (Figura1); e c) alta probabilidade de malignidade, como já citado anteriormente [41].

O BI-RADS 4ª edição (quadro 3), publicado em 2003, proporcionou um refinamento na descrição das microcalcificações por dividir a forma pleomórfica em duas descrições – heterogêneas grosseiras e pleomórficas finas. As pleomórficas grosseiras são irregulares geralmente maiores que 0,5mm e são de preocupação intermediária, junto com as microcalcificações amorfas. As microcalcificações pleomórficas finas variam em tamanho e forma, usualmente menores que 0,5mm de diâmetro e são consideradas de alto grau de malignidade junto com as microcalcificações lineares finas [34].

Le Gal et al., avaliaram as microcalcificações mamográficas, correlacionando-as com os achados anatomopatológicos, criando uma terminologia para sua descrição detalhada. De acordo com Le Gal, apenas o tipo 1, anelar, foi considerado definitivamente benigno. Alguns destes conceitos foram adotados pelo BI-RADS e aperfeiçoados em cada nova edição, como descrito no quadro 3 [1][42].

A separação entre calcificações redondas e puntiformes não é recomendada, pois a diferença relaciona-se ao tamanho. As calcificações menores de 0,5mm são definidas como puntiformes, mas ambas localizam-se no mesmo grupo morfológico. Segundo BI-RADS, observa-se que há indicação de dois grupos de microcalcificações suspeitas de acordo com a morfologia: as intermediárias suspeitas (amorfas ou indistintas e heterogêneas grosseiras) e as de alta probabilidade de malignidade (pleomórficas finas e finas lineares ou finas lineares ramificadas) [38]. Os conceitos relacionados ao padrão de distribuição das microcalcificações permanecem os mesmos [1]. A maioria das calcificações identificadas nas Mamografias encontra-se descritas no quadro 2 e 3 como tipicamente benignas. As puntiformes têm sido associadas a menos de 2 % de malignidade [41], podendo ser classificadas como provavelmente benignas dependendo de sua distribuição. Já as finas lineares ou finas lineares ramificadas, são consideradas altamente suspeitas, especialmente em distribuição segmentar ou linear, em alguns trabalhos associados a lesões malignas entre 81% e 92% dos casos. Das microcalcificações pleomórficas finas, aproximadamente 41%, estão associadas à malignidade [2]. As microcalcificações amorfas ou indistintas, indicadas como de intermediária suspeição, apresentam uma taxa de malignidade de 20% a 26%, na maioria dos casos malignos em distribuição segmentar e linear [2].

Devemos, portanto, classificar as microcalcificações de acordo com sua morfologia, levando-se em conta a sua distribuição, para então classificá-las nas categorias do BI-RADS. Na categoria 4, como já citado, estão aquelas que têm uma probabilidade de malignidade que pode variar de 3 a 94% [35]. Devido a esta grande variação, optou-se pela subdivisão desta categoria em 4a, baixa suspeição, 4b, intermediária suspeição e 4c, moderada suspeição [42]. Como é possível observar, três subdivisões são sugeridas para a categoria 4, sendo possível que haja subjetividade na escolha entre as três categorias, já que há dois grupos de morfologias suspeitas (Tabela 1) [42].

2.1.4.2 Morfologia das calcificações

Quanto à morfologia, as microcalcificações podem ser classificadas em amorfas ou indistintas[43][44]. Calcificações amorfas ou indistintas são aquelas calcificações suficientemente pequenas ou de aparência esfumada, às vezes arredondada ou em flocos, sem possibilidade de uma classificação morfológica determinada e grupos compactados de microcalcificações redondas, ovóides ou esparsas, em ambas as mamas. Estas são calcificações de intermediária suspeição(Figura 1).

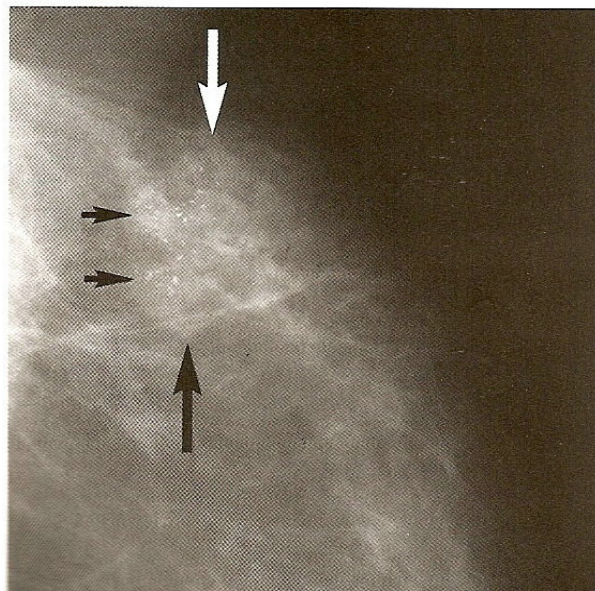


Figura 1 – Microcalcificações amorfas
Fonte: [44]

As classificações heterogêneas grosseiras são de intermediária suspeição e as pleomórficas finas altamente suspeitas (Figuras 2 e 3).

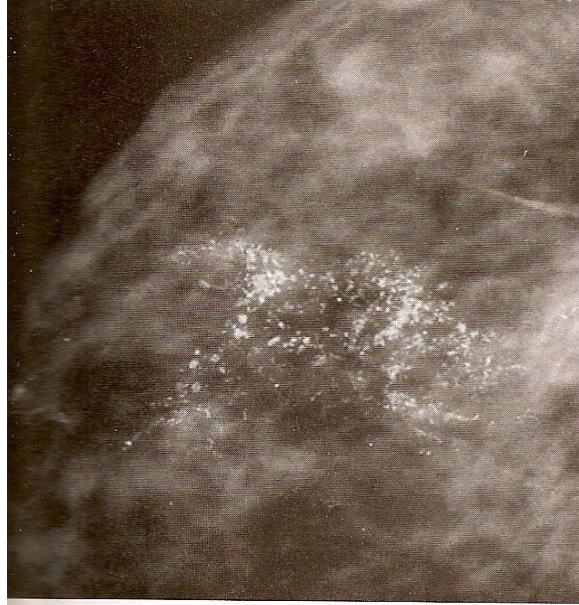


Figura 2 - Calcificações heterogêneas grosseiras
Fonte: [44]

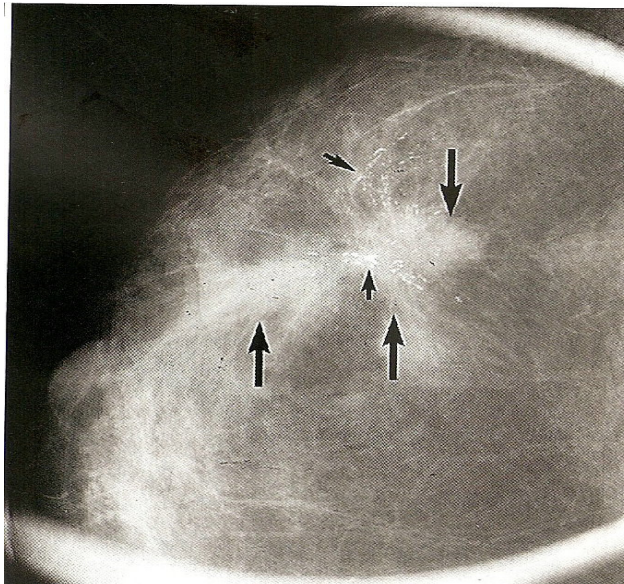


Figura 3 - Pleomórficas Finas
Fonte: [44]

Calcificações ramificadas lineares finas: a morfologia dessas calcificações lembra uma origem intra-ductal e, invariavelmente, envolve suspeita. São altamente suspeitas (Figura 4).

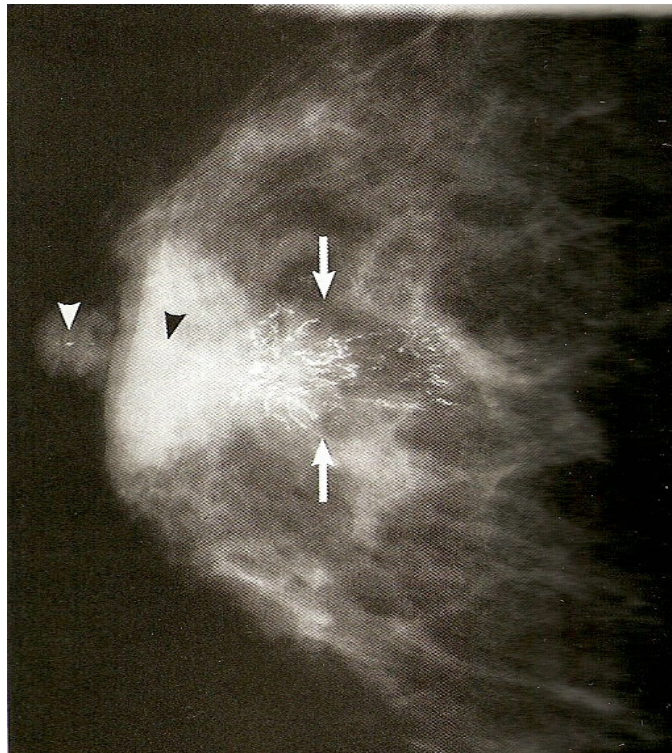


Figura 4 - Calcificações finas lineares ou finas lineares ramificadas
Fonte: [44]

2.1.4.3 Distribuição das microcalcificações

Em função de sua orientação ductal, muitas vezes as calcificações apresentam-se linearmente distribuídas podendo, ocasionalmente, serem detectadas ocupando alguns poucos milímetros até vários centímetros de extensão, podendo também apresentar ramificações ou arborescências (Figuras 5 e 6) [44].

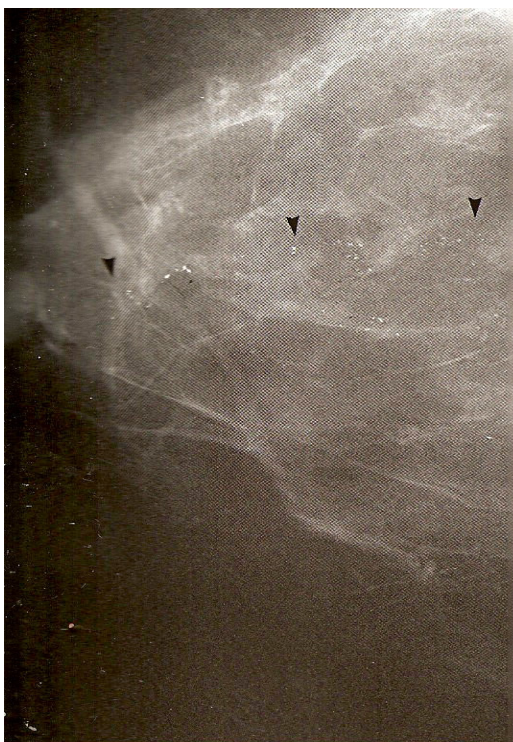

Figura 5 - Distribuição linear
Fonte: [44]

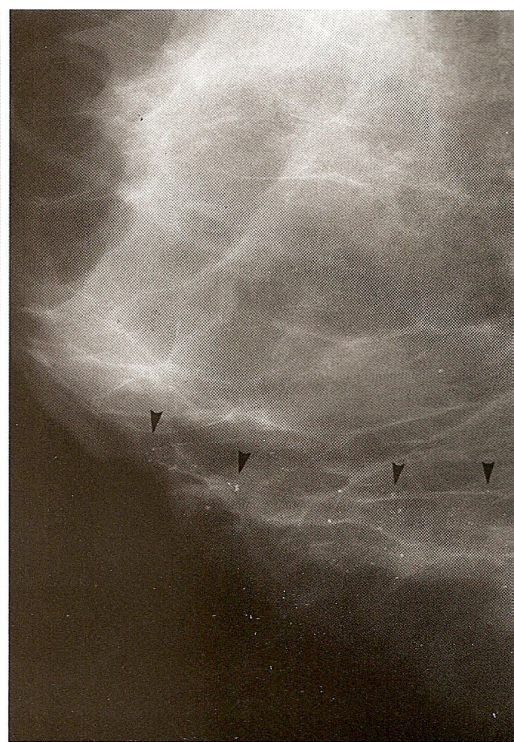


Figura 6 - Distribuição linear
Fonte: [44]

Quando a área ocupada pelas microcalcificações é superior a 2 cm, mas não compromete um grande volume de tecido, convencionou-se chamar de distribuição segmentar (Figura 7). Esta distribuição ocorre com calcificações associadas à malignidade ou a processos benignos, como por exemplo, na “doença secretória” [35].

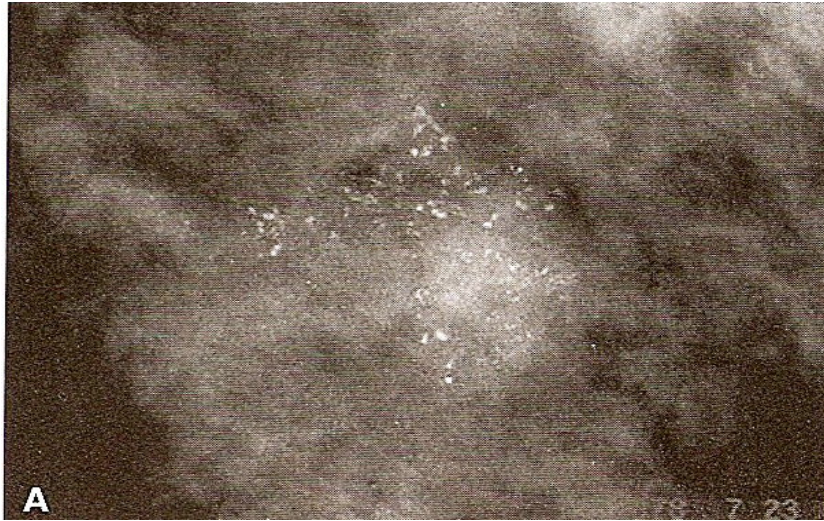


Figura 7 - Distribuição segmentar
Fonte: [44]

A distribuição regional é verificada quando as calcificações ocupam grande volume de tecido, não necessariamente configurando uma distribuição ductal, não ocupando todo o corpo mamário e não se enquadrando em outra categoria mais suspeita (Figura 8) [44].

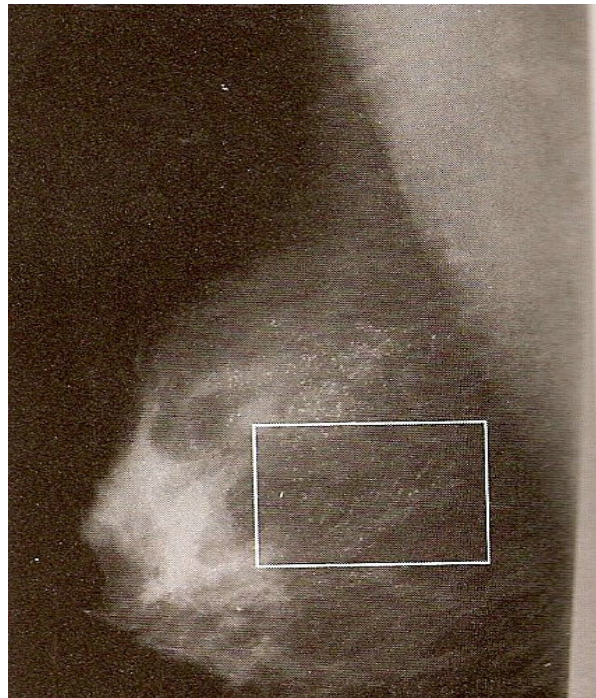


Figura 8 - Distribuição Regional
Fonte: [44]

Embora a descrição difusa, ocupando todo o corpo mamário em duas projeções seja mais comum em processos benignos, ela pode ser encontrada, com menor frequência, no carcinoma ductal *in situ* ou invasor (Figura 9) [44].

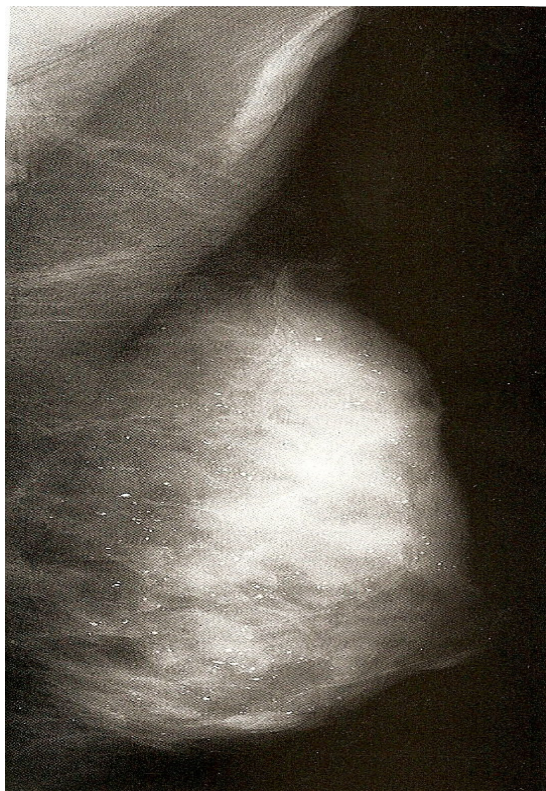


Figura 9 - Distribuição Difusa
Fonte: [44]

2.1.5 Estudos da acurácia e da reprodutibilidade de laudos radiológicos

O presente subcapítulo apresenta os estudos da acurácia e da reprodutibilidade de laudos radiológicos e ultra-sonográficos no diagnóstico do câncer de mama.

2.1.5.1 Estudo da acurácia

Quanto à sensibilidade e especificidade [3], estudos com base comunitária nos Estados Unidos revelaram uma sensibilidade de 75% e uma especificidade de 92,3% da Mamografia para o diagnóstico de câncer de mama. Porém, em mamas densas e em

pacientes com menos de 50 anos de idade, a sensibilidade foi mais baixa, entre 63% e 69%, respectivamente. A razão para a verossimilhança do sistema BI-RADS para Mamografia de rastreamento já foi avaliada, através de uma metanálise, por Kerlikowske et al. (1998) [45] (Quadro 4), mas não são encontrados dados semelhantes com o uso do novo BI-RADS estratificando-se a categoria 4 para Mamografia e nem tampouco, para a utilização destas categorias na ecografia mamária.

Categoria final	Definição	<i>Likelihood Ratio</i> para câncer de mama (1 exame)
1 - Negativo	Mamografia normal	0,1
2 - Achados benignos	Lesão definitivamente Benigna	0,1
3 - Achados provavelmente benignos	Lesão com alta probabilidade de ser benigna, sugerido controle em 6 meses	1,2
0 - Necessária avaliação Complementar	Recomenda-se exame de imagem complementar ou comparação com exames anteriores	7,0
4 - Achados suspeitos	Biópsia deve ser considerada	125
5 - Achados altamente suspeitos	Lesão com alta probabilidade de ser câncer, recomenda-se biópsia	2200

Quadro 4 - Razão de verossimilhança (LR) para câncer de mama do uso BI-RADS nos EUA no primeiro exame de rastreamento mamográfico
Fonte: adaptado de Kerlikowske et al. (1998) [46]

A acurácia dos exames de imagem mamária pode ser afetada por inúmeros fatores, como aspectos técnicos, diferenças relacionadas às características da população em estudo, a idade da paciente, experiência do médico radiologista, utilização de técnica de dupla leitura ou de programa de computador (*Computer-Aided Detection Systems - CADs*) [47] [48] bem como, pela variabilidade nas interpretações do médico radiologista no uso do BI-RADS [31] [39] [46].

2.1.5.2 Reprodutibilidade de laudos radiológicos da mama

A variabilidade intraobservador descreve a falta de reprodutibilidade dos resultados quando um mesmo observador ou laboratório realiza o teste repetidamente. Por exemplo, é importante questionar se um radiologista examina duas vezes a mesma radiografia de tórax, qual proporção de exames ele concordará com a sua própria interpretação?

A variabilidade interobservador descreve a falta de reprodutibilidade entre dois ou mais observadores, ou seja, se outro radiologista examina o mesmo filme, em que proporção ele concordará com a interpretação do primeiro radiologista?

Estudos sobre a reprodutibilidade são importantes para identificar testes ou observadores que requerem aprimoramento. Quando a reprodutibilidade for baixa em função de uma elevada variabilidade intra ou interobservador, o teste diagnóstico provavelmente não terá utilidade clínica.

As diferenças nos grupos de comparação são, na maioria dos estudos analisados pela estatística *Kappa* de Cohen, ponderado e não-ponderado. Perfeita concordância é indicada por um *Kappa* de 1,0 e ausência de concordância por um *Kappa* de 0. Estudos realizados têm sugerido valores menores ou iguais a 0,20 como sendo de mínima concordância; 0,21-0,40, baixa concordância; 0,41-0,60 moderada concordância; 0,61-0,80 importante concordância e 0,81-1,0 quase perfeita concordância [32] (Tabela 2).

Valores de Kappa	Graus de Concordância
0 - 0,21	Mínima concordância
0,21 - 0,40	Baixa Concordância
0,41 - 0,60	Moderada Concordância
0,61 - 0,80	Importante Concordância
0,81 - 1,0	Quase Perfeita Concordância

Tabela 2 - Valores de Kappa e graus de concordância [32]

Pode-se utilizar *Kappa bi-rate* (comparação entre pares de leitores) e *Kappa multirate* (comparação simultânea de mais de dois leitores). O *Kappa* ponderado é especialmente importante quando se comparam categorias que não indicariam mudanças de conduta médica com outras que as indicariam. No *Kappa* ponderado atribui-se diferentes pesos para algumas situações mais importantes. Na avaliação de trabalhos que utilizam o *Kappa* ponderado é indispensável que haja uma explicação clara de como foram atribuídos os pesos, podendo existir limitação na comparação entre artigos que utilizem estratégias de ponderação muito diferentes [32].

A utilização de CADs (*Computer-Aided Detection Systems*), especificamente para os casos de microcalcificações em um trabalho publicado em 2001, reduziu a variabilidade interobservador, com uma melhora do coeficiente Kappa de 0,22 com múltiplos leitores sem ponderação. Entretanto, a maioria destes programas não está disponível em nosso meio devido ao alto custo, sendo a maioria deles apenas em sistema de Mamografia digital ou imagens digitalizadas [48].

A quarta edição do BI-RADS, até a presente data, foi avaliada através de diferentes metodologias, por um pequeno número de trabalhos recentemente publicados, cujos resultados demonstram que alguns optam pela subdivisão da categoria 4, porém outros não [48].

Uma pesquisa realizada por Ciatto et al., [49] avaliou a variabilidade interobservador e intra-observador, sendo a segunda leitura realizada com um intervalo médio de duas semanas entre médicos radiologistas para as categorias finais do BI-RADS quarta edição. Na avaliação estatística obtiveram-se os seguintes resultados de valores de Kappa generalizado interobservador (todos os leitores contra todos) para cada categoria: 0,44 para a categoria 2; 0,12 para a categoria 3; 0,25 para a categoria 4 sem a subdivisão; 0,08 para a categoria 4a; 0,07 para a categoria 4b; 0,10 para a categoria 4c; 0,41 para a categoria 5 e 0,20 para todas as categorias combinadas.

Lazarus et al., avaliou, em 2006, a variabilidade interobservador da quarta edição do BI-RADS, incluindo a subdivisão da categoria 4, em 94 lesões, identificadas na Mamografia ou na ecografia mamária. Entre os casos avaliados 32 eram de

microcalcificações. Identificou baixa concordância na categorização final das lesões (2, 3, 4a, 4b, 4c, e 5), com um coeficiente Kappa generalizado de 0,28, sendo a maior concordância encontrada nas lesões altamente suspeitas (categoria 5) e menor nas categorias 4a (Kappa: 0,14) e 4b (Kappa: 0,16). A morfologia das microcalcificações apresentou Kappa de 0,32 e a distribuição de 0,50. Os Valores Preditivos Positivos (VPPs) aparentados neste estudo para a categoria 4 foram: 6% na 4a, 15% na 4b e 5% na 4c. Os autores sugerem que uma das possibilidades para explicar a baixa concordância observada é o maior número de categorias, incluindo a subdivisão, mas concluem que o BI-RADS quarta edição mostrou-se um instrumento relevante para a estratificação do grau de suspeita das lesões [50].

Numa avaliação mais ampla, é possível concluir que existem inconsistências que devem ser identificadas e questionadas para que a sistematização dos laudos de métodos diagnósticos por imagem da mama torne-se uma ferramenta realmente útil para aperfeiçoar o diagnóstico do câncer de mama.

2.2 Ultra-Sonografia

O presente capítulo apresenta os aspectos introdutórios a respeito da Ultra-Sonografia, sua indicação, indicações controversas, diferenciação entre nódulos e, por conseguinte, uma abordagem diagnóstica.

2.2.1 Introdução à Ultra-Sonografia

O emprego da Ultra-Sonografia (US) em mastologia requer uma metodologia correta, uma experiência adequada e um respeito rigoroso aos parâmetros técnicos. A não observação desses pressupostos pode condicionar negativamente a informação ecográfica ou mesmo ser causa de erro [51].

A Ultra-Sonografia é, atualmente, o melhor exame adjunto à Mamografia e ao exame clínico, tendo obtido destaque nas duas últimas décadas. Inicialmente, a Ultra-Sonografia foi descrita por Wild e Neal nos anos 50 do último século. Por ser a mama um anexo cutâneo, é preciso empregar, para seu estudo, aparelhos capazes de

representar as camadas mais superficiais compreendidas nos primeiros 5-7 cm. Portanto, faz-se necessário o emprego de transdutores do tipo *real time* com alta frequência, pelo menos de 7,5MHz, com um sistema de focalização adequado para o campo vizinho. O resultado de um estudo italiano [52] confirmou, já em 1992, a necessidade de empregar altas frequências, demonstrando a pouca capacidade dos transdutores com frequência semelhantes a 5MHz de identificar formas nodulares neoplásicas impalpáveis. Além do mais, enquanto frequências de 10MHz apresentam maior acuidade de diagnóstico a prescindir das dimensões da lesão nodular, as de 7,5MHz mostram uma considerável deficiência na identificação de formas nodulares não-palpáveis com diâmetro inferior a de 0,5cm [51]. O emprego da alta frequência permite obter elevados valores de resolução axial, lateral e de contraste, absolutamente indispensáveis no estudo da mama, em que as diversas unidades estruturais apresentam poucas diferenças de densidade [51]. Nesses primeiros anos do novo milênio, foram disponibilizados transdutores com múltiplas frequências que oferecem alta resolução (alta frequência), penetração em profundidade (baixa frequência) e um elevado número de linhas de varredura, graças aos pequenos campos de exploração.

Sabe-se que, juntamente com a Mamografia, a Ultra-Sonografia tornou-se um procedimento padrão na imagem da mama durante os últimos 15 anos, como já citado anteriormente, devido ao rápido avanço tecnológico, tais como transdutores de alta frequência digital e os com *Power Doppler* colorido e imagem harmônica [53]. Embora a Ultra-Sonografia mamária tenha sido usada historicamente para a diferenciação de lesões sólidas de líquidas, é crescente o interesse da Ultra-Sonografia para diferenciação de massas benignas de malignas [54] e também, tornou-se ferramenta valiosa na caracterização de nódulos encontrados à Mamografia. A sensibilidade da Ultra-Sonografia mamária tem sido referida como sendo superior a Mamografia [55] [56] em mamas pré-menopausal e, recentemente, o rastreamento ultra-sonográfico tem sido também recomendado para mamas densas[57] [58].

Hoje, a Ultra-Sonografia também desempenha um importante papel em procedimentos intervencionistas, tais como, aspiração com agulha fina, *core biopsy* e localização pré-cirúrgicas de lesões [56].

O léxico para descrever as massas mamárias através da Ultra-Sonografia, avaliando as categorias BI-RADS (*Breast Imaging Reporting and Data System*) foi desenvolvido pelo Colégio Americano de Radiologia [42] para aumentar a eficácia clínica da Ultra-Sonografia e para a padronização de termos e relatórios.

O BI-RADS léxico inclui descrição ultra-sonográfica para a forma, orientação, margens, limites das lesões, modelos dos ecos, caracterização da sombra acústica posterior e alteração dos tecidos circunvizinhos. No final desta descrição, para cada lesão foi designada uma categoria [1].

O principal papel da Ultra-Sonografia é no diagnóstico de câncer de mama, complementando a especificidade da Mamografia [59]. Não tem sido usada a Ultra-Sonografia no rastreamento do câncer da mama, pela dificuldade de demonstrar as microcalcificações, que constituem mais de 50% dos casos de carcinomas impalpáveis detectados mamograficamente. Entretanto, novos estudos têm demonstrado seu valor no rastreamento de mamas radiologicamente densas, detectando carcinomas ocultos [21] [57].

2.2.2 Indicações da Ultra-Sonografia (US)

A Ultra-Sonografia (US) é indicada para a diferenciação de nódulos sólidos e císticos detectados mamograficamente. A detecção de cistos simples evita a realização de biópsia cirúrgica desnecessária e elimina a necessidade de Mamografia de controle [59] [60].

A US é indicada também, na avaliação de nódulos palpáveis em pacientes jovens (menos de 30 anos de idade), gestantes e lactantes e é o exame de eleição inicial para essas pacientes pela ausência de radiação ionizante e alta densidade das mamas à Mamografia [61]. Na presença de lesão suspeita deve ser complementada por Mamografia e punção-biópsia [61] [62]. Utiliza-se a US nas mamas radiograficamente densas com lesão palpável oculta, pois como a sensibilidade da Mamografia em mamas densas é menor, pode haver lesões ocultas demonstradas pela ecografia, pela imagem livre de sobreposição tecidual, permitindo, assim, avaliar o seu conteúdo interno, dimensões, margens, ecogenicidade e atenuação sonora [61] [62].

A Ultra-Sonografia tem sido o principal método adotado para a orientação de procedimentos invasivos, como aspiração de cistos, punção aspirativa com agulha fina (PAAF), biópsia com agulha grossa (core), biópsia a vácuo (mamotomia), localização pré-cirúrgica, por ser rápida, em tempo real, com monitorização da agulha e sem radiação ionizante [61] [62]. É também utilizada para detectar a complicação da mastite, que é a formação do abscesso, sendo essa distinção clinicamente importante, pois o tratamento da mastite é clínico e do abscesso é a drenagem.

O uso da Ultra-Sonografia na avaliação da assimetria focal não foi ainda claramente definido, entretanto, ela pode ter um papel no manejo da assimetria focal, se essa representar a existência de um nódulo. A assimetria focal, que se traduz como um nódulo sólido ou área focal de sombra acústica posterior ao ultra-som eleva a suspeita de malignidade, necessitando complementação mamográfica. Do mesmo modo, a presença de um cisto (e mesmo área de parênquima normal sem achados palpáveis) não necessita de seguimento a curto prazo [62] [63]. Outras indicações da US ocorrem na avaliação de nódulos localizados fora do campo mamográfico, na suspeita de extravasamento de implantes de silicone, na avaliação de câncer já diagnosticado, na pesquisa de multifocalidade/multicentralidade para fins de estadiamento. Também, nas pacientes que se recusam a fazer Mamografia por fobia à radiação e na pesquisa de sítios primários de metástases de provável origem mamária com exame clínico e Mamografia negativos [62].

2.2.3 Indicações controversas da Ultra-Sonografia

A Ultra-Sonografia é indicada para rastreamento de mamas densas (controverso). A sensibilidade da Mamografia em mamas densas é muito menor do que em mamas lipossustituídas e, considerando que um carcinoma sem microcalcificação pode ser obscurecido pela alta densidade do parênquima mamário, o ultra-som é útil, porquanto pode detectar esses carcinomas ocultos. Estudos recentes, utilizando aparelhos de alta resolução, têm demonstrado que o ultra-som pode ser usado para a detecção de carcinomas não-palpáveis ocultos clínica e mamograficamente, aumentando a taxa de detecção de câncer de mama [21] [57] [64].

Kolb et al., [24][57] demonstrou que somente o ultra-som detectou carcinomas com a prevalência de 0,3% com dimensões (< 1 cm) e estágios (0 ou 1) não diferentes daqueles detectados somente pelo rastreamento mamográfico. Houve maior prevalência de câncer de mama em pacientes de alto risco, reforçando ainda mais o seu uso nessas pacientes.

Apesar dos autores citados recomendarem rotineiramente a US para rastreamento de câncer em mamas densas e muitos serviços de radiologia mamária em nosso país [62], essa indicação ainda não foi amplamente validada devido à falta de estudos prospectivos que comprovem redução de mortalidade, ao ainda elevado número de casos falso-positivos e ao custo de novos procedimentos que estes acarretariam [57].

Na diferenciação de nódulos malignos e benignos, ainda é controverso. O ultra-som não tem a função de distinguir entre lesão maligna e benigna, devido à grande sobreposição dos achados. O seu papel, nesse cenário, seria selecionar casos de lesões provavelmente benignas (BI-RADS categoria 3) que não necessitariam de biópsia, mas apenas de seguimento em 6 meses.

2.2.4 Diferenciação entre nódulo sólido ou cístico na Ultra-Sonografia

É uma das principais indicações da Ultra-Sonografia mamária a diferenciação entre nódulo sólido e cístico [65] [66]. Os nódulos densos detectados na Mamografia, não calcificados, não espiculados, palpáveis ou não, devem ser analisados pela Ultra-Sonografia para a diferenciação sólido-cística [67].

Os cistos mamários são divididos em simples e complexos. Define-se como simples o cisto que apresentar conteúdo anecogênico, reforço acústico posterior, margens bem definidas, paredes finas e forma redonda, oval ou lobulada [68]. Os cistos simples são lesões benignas e seu diagnóstico pode ser feito com quase 100% de acurácia pela Ultra-Sonografia [68].

Os cistos que não preenchem os critérios para serem classificados como simples são denominados de complexos. Uma grande variedade de entidades patológicas com condutas distintas, a maior parte benigna, pode se manifestar como cistos complexos [69]. A conduta apropriada em relação aos cistos complexos depende de uma adequada avaliação ultra-sonográfica e da correlação com a Mamografia e com os dados clínicos. Tendo em vista evitar um número excessivo de biópsias com resultados benignos, é importante buscar diferenciar os cistos complexos benignos e provavelmente benignos daqueles suspeitos para malignidade e que necessitam de biópsia [70].

Alguns cistos complexos podem ser considerados definitivamente benignos, a saber: cisto com fina septação ecogênica (< 0,5mm de espessura); cisto com “leite-de-cálcio”; cistos com calcificações puntiformes ou do tipo “casca de ovo”; cisto com conteúdo lipídico incluindo aqueles com níveis de gordura-líquido (necrose gordurosa e galactocele); cisto com debris móvel em seu interior; cistos cutâneos ou subcutâneos; e cisto com ecos artefatuais no interior. Alguns destes cistos consistem na representação ultra-sonográfica de lesões definitivamente benignas na Mamografia. A conduta em relação aos cistos complexos benignos é simplesmente àquela dos cistos simples [70].

Os cistos complexos são classificados como provavelmente benignos, tais como os aglomerados de microcistos menores que 5 mm e cistos assintomáticos com debris no interior e que poderiam ser submetidos ao controle periódico [31] [69] [71]. Os aglomerados de pequenos cistos simples maiores do que 5 mm podem ser considerados benignos.

Os cistos complexos que se caracterizam por apresentar espessamento parietal circunferencial uniforme, hiperemia da parede ou nível fluido-debris associado à dor ou eritema, em geral, correspondem a cistos inflamatórios (maioria) ou infecciosos. Não é possível diferenciá-los por meio do exame clínico, da Ultra-Sonografia ou da inspeção do fluido intracístico. Para o diagnóstico correto são necessárias a aspiração e a realização de culturas do material aspirado. No entanto, nem todos os cistos complexos com tais características, devem ser aspirados; se assintomáticos e com

baixo risco de infecção, deve-se assumir a probabilidade de processo inflamatório e realizar o seguimento como uma lesão provavelmente benigna [70].

Em algumas circunstâncias, cistos com debris difusos são indiferenciáveis de nódulos sólidos pela Ultra-Sonografia [72]. Nessa situação, pode-se proceder à aspiração para a diferenciação sólido-cística e análise citológica do material aspirado. A alternativa é considerá-lo como um nódulo provavelmente sólido e basear a conduta nas suas características morfológicas.

O uso do ultra-som para diferenciar nódulos sólidos benignos e malignos sempre foi controverso [73]. Em virtude disso, o uso da Ultra-Sonografia para diferenciar nódulos sólidos benignos e malignos foi considerado inapropriado e muitos pesquisadores passaram a recomendar a biópsia para todos os nódulos sólidos [74].

Na década de 1990, estimados pelos avanços tecnológicos nos equipamentos, os estudos visando avaliar o papel da Ultra-Sonografia na diferenciação entre nódulos sólidos benignos e malignos na mama foram retomados [59]. O objetivo é selecionar nódulos sólidos com baixa probabilidade de malignidade ($< 2\%$), para os quais, o controle periódico pode ser uma alternativa segura à biópsia, a exemplo do verificado para as lesões provavelmente benignas descritas na Mamografia [39].

A identificação de nódulos provavelmente benignos na Ultra-Sonografia requer a exclusão de qualquer sinal de malignidade e a presença de uma associação de critérios de benignidade. Assim, em pacientes sem história de cirurgia ou traumas prévios, nódulos sólidos que apresentem forma irregular, orientação não paralela, margens não circunscritas, acentuada hipocogenicidade, sombra acústica posterior, calcificações no interior (não benignas na Mamografia) ou alterações nos tecidos adjacentes, tais como extensão ductal, halo heterogêneo, distorção arquitetural e alteração cutânea devem ser considerados suspeitos e submetidos à biópsia [70].

Stravos et al. [59] demonstraram que nódulos sem sinais de malignidade e que apresentavam forma elipsóide e pseudocápsula, ou a presença de duas ou três lobulações e pseudocápsula, ou possuíam intensa hiperecogenicidade homogênea, associaram-se a um valor preditivo negativo para malignidade de 99,5% e a

sensibilidade foi de 98,4%. Em 2003, Chala [70] relatou que nódulos redondos, ovais ou lobulados com menos de três lobulações que apresentavam margens circunscritas, orientação paralela e ausência de acentuada hipoecogenicidade, sombra acústica posterior, calcificações e alterações no tecido adjacente, independentemente de ecotextura e da presença da pseudocápsula, tinham sensibilidade e valor preditivo negativo para câncer, respectivamente de 98,1% e 99%. No ACR, BI-RADS para a Ultra-Sonografia [38], foi reportado que, por experiência clínica e por extensão da Mamografia, nódulos sólidos circunscritos, ovais e com orientação paralela devem ter menos de 2% de chance de malignidade.

Deve-se salientar que os nódulos definitivamente benignos na Mamografia, tais como, hamatomas, cistos oleosos, linfonodos e fibroadenomas calcificados, não necessitam de avaliação ultra-sonográfica como via de regra. No presente momento, nódulos sólidos suspeitos na Mamografia (categorias 4 ou 5 pelo ACR BI-RADS) não devem ter sua conduta (biópsia) modificada pela Ultra-Sonografia. Em nódulos que na Mamografia apresentam mais de 25% de suas margens obscurecidas e o restante circunscrito, a Ultra-Sonografia para avaliar as margens obscurecidas antes da terminação a conduta tem sido cada vez mais empregada [70].

O controle periódico tem sido utilizado com frequência crescente para nódulos sólidos com características provavelmente benignas na Ultra-Sonografia. No entanto, essa conduta é fonte de discussões. Uma corrente argumenta que a ausência de estudos científicos avaliando sua segurança, a periodicidade e a duração adequada é uma contra-indicação ao seu uso. Por outro lado, argumenta-se que a experiência mamográfica com o controle de lesões provavelmente benignas também poderia ser transposta para a Ultra-Sonografia [70].

De acordo com o último léxico 4ª edição, os nódulos mamários sólidos são avaliados na ecografia pela sua forma, margens, ecogenicidade, orientação em relação à pele, reforço acústico posterior ou sombra acústica posterior, interface e tamanho.

Laudo ULTRA-SONOGRÁFICO (US) – Organização do Relatório

- **BI-RADS 0 (zero)** - necessita avaliação adicional. Em várias circunstâncias, o US completa a avaliação de um paciente. Se o laudo US for o primeiro exame, podem ser necessários outros exames complementares.
- **BI-RADS 1 (um)** – negativo: não há evidências de anormalidades.
- **BI-RADS 2 (dois)** - inclui nódulos benignos, como cistos simples, linfonodos intra-mamários, fibroadenoma calcificado, lipomas, implantes mamários, modificações pós-cirúrgicas, nódulos estáveis há pelo menos três anos ou aqueles com biópsia negativa.
- **BI-RADS 3 (três)** - nódulos provavelmente benignos são aqueles com forma arredondada ou oval, margens circunscritas e de orientação paralela com uma possibilidade de menos de 2% de malignidade. Para este grupo, recomenda-se controle com Mamografia e/ou ultra-sonografia mamária unilateral (apenas de mama com o nódulo) em 6 meses, permanecendo estável neste período e um novo controle é recomendado após 6 meses, desta vez bilateral (12 meses após o exame inicial). Persistindo estável, a recomendação é controle bilateral em 12 meses, passando para a categoria 2 após um período de 2 a 3 anos de estabilidade. Estão incluídos nesta categoria os cistos complicados e não-palpáveis e conglomerado de microcistos. Os nódulos classificados como BI-RADS 3 que apresentarem aumento significativo ou outra suspeita, passam para a categoria 4.
- **BI-RADS 4 (quatro)** – estão aqui inseridos aqueles que apresentam chance de 3% a 94% de malignidade. Devido a esta grande variação, sugeriu-se, na última edição BI-RADS, uma estratificação:
4a (baixa suspeição); **4b** (intermediária suspeição); **4c** (moderada suspeição)
- **BI-RADS 5 (cinco)** - nódulos (contornos irregulares, limites imprecisos); sombra acústica posterior.

Quadro 5: Classificação BI-RADS de acordo com o último léxico para Ultra-Sonografia

Fonte: *American College of Radiology* (ACR) [1]

2.2.5. Abordagem diagnóstica

O presente subcapítulo apresenta uma abordagem diagnóstica a respeito do ultrassom no diagnóstico dos nódulos mamários.

2.2.5.1 Ecogenicidade da mama

A mama pode ser descrita como homogênea ou heterogênea. O parênquima mamário geralmente é ecogênico em comparação com a gordura, podendo haver áreas hipoeecóicas de perimeio representando lóbulos de gordura, e também ductos. A variação do parênquima vista à Mamografia são refletidas no ultra-som. Por exemplo, uma mama mamograficamente densa e homogênea será predominantemente ecogênica à ecografia [43]. As mamas podem também ser descritas ao ultra-som como ecogênicas ou hipoeecóicas. Estudos recentes, utilizando aparelhos de alta resolução, têm demonstrado que o ultra-som pode ser usado para a detecção de carcinomas não-palpáveis ocultos clínica e mamograficamente, aumentando a taxa de detecção de câncer de mama. É útil, desta forma, em pacientes com mamas mamograficamente densas [64].

2.2.5.2 Nódulos

Podemos classificar as massas ou nódulos mamários ao ultra-som, de acordo com o critério BI-RADS, segundo sua forma, orientação ao longo do eixo longitudinal, margens, limites, ecogenicidade, característica acústica posterior e efeito nos tecidos adjacentes.

Quanto à forma, os nódulos podem ser classificados como ovalado (Figura 10), arredondado (Figura 11) ou irregular (Figura 12).

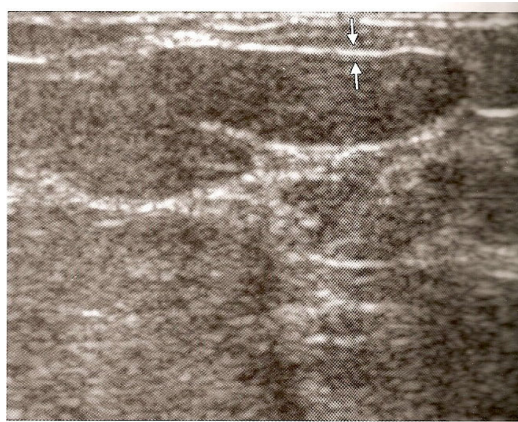


Figura 10 - Nódulo ovalado
Fonte: [44]

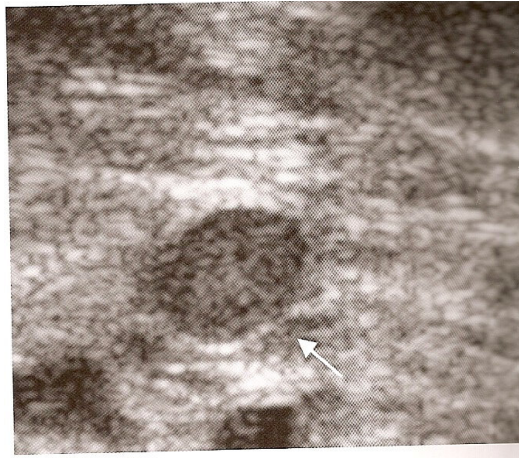


Figura 11 - Nódulo arredondado
Fonte: [44]

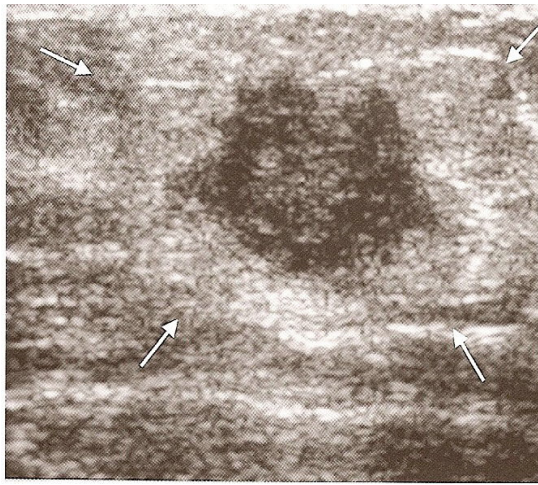
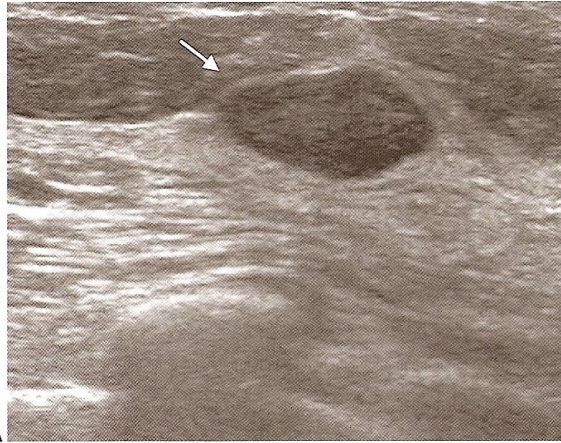


Figura 12 - Nódulo irregular
Fonte: [44]

Quanto à orientação ao longo do eixo longitudinal, os nódulos podem ser classificados como paralelo à pele (largura maior que a altura - figura 13) ou perpendicular à pele (largura maior que a altura-figura 14). Os nódulos arredondados (largura igual à altura) são classificados como não paralelos.



A
Figura 13 - Nódulo paralelo
Fonte: [44]

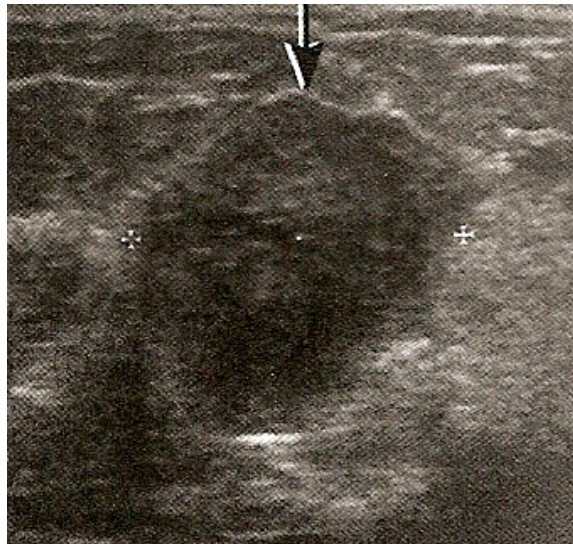


Figura 14 - Nódulo perpendicular
Fonte: [44]

As margens podem ser classificadas como circunscrita (Figura 15) e não circunscrita, sendo que as margens não circunscritas podem ser: indistinta (Figura 16), angular (Figura 17), microlobulada (Figura 18) e espiculada (Figura 19).

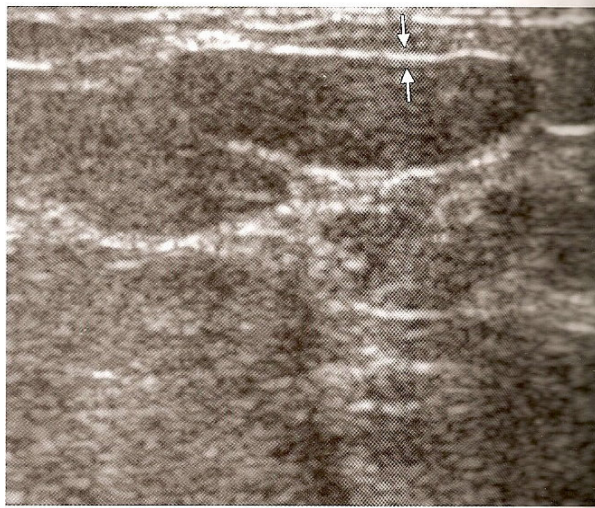

Figura 15 - Margens circunscritas
Fonte: [44]

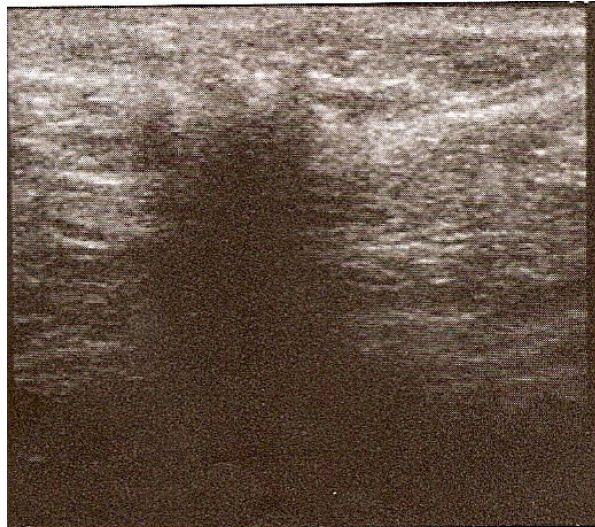


Figura 16 - Margens indistintas
Fonte: [44]

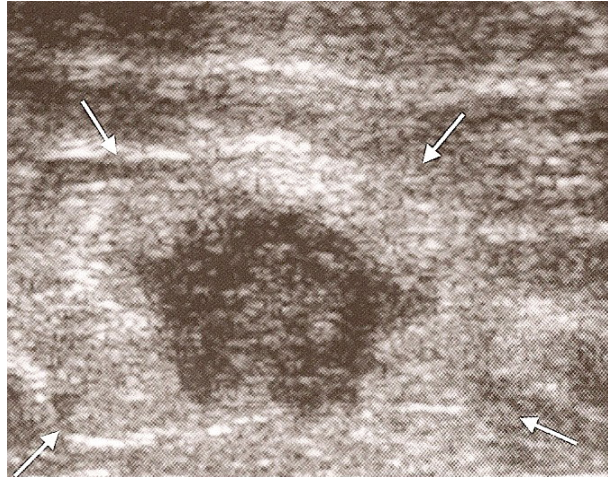


Figura 17 - Margens angulares
Fonte: [44]

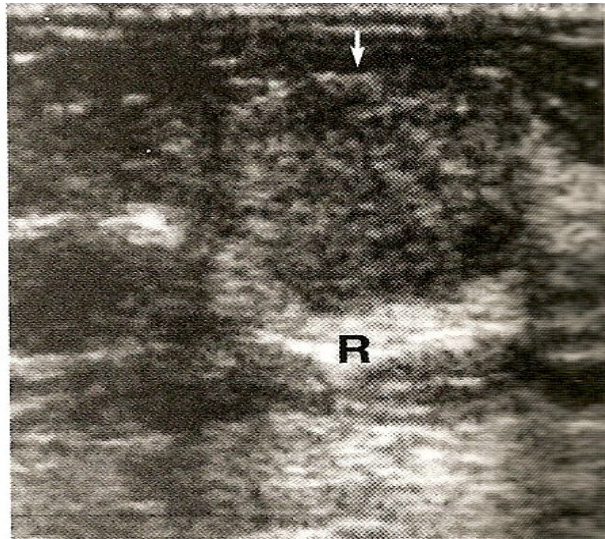


Figura 18 - Margens microlobuladas
Fonte: [44]

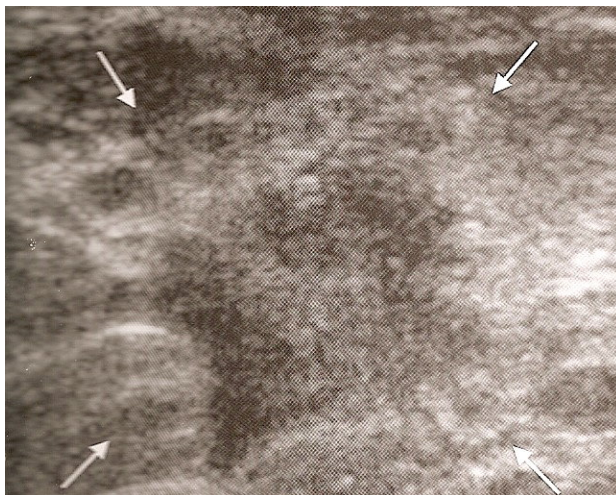

Figura 19 - Margens espiculadas
Fonte: [44]

As massas mamárias, quanto aos limites, podem ser classificadas em interface abrupta (Figura 20) ou halo ecogênico (Figura 21).

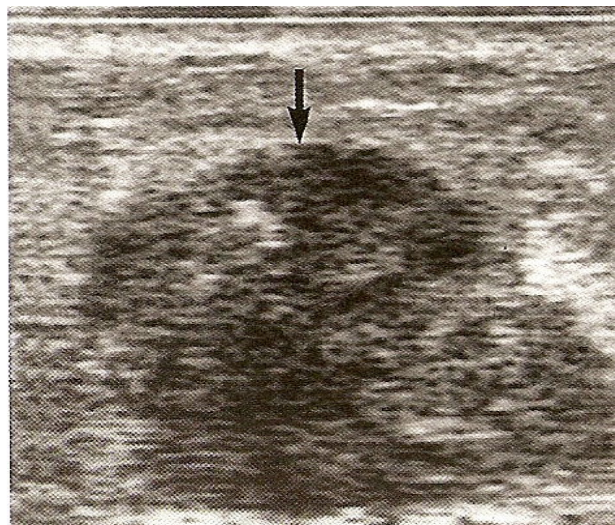


Figura 20 - Limites com interface abrupta
Fonte: [44]

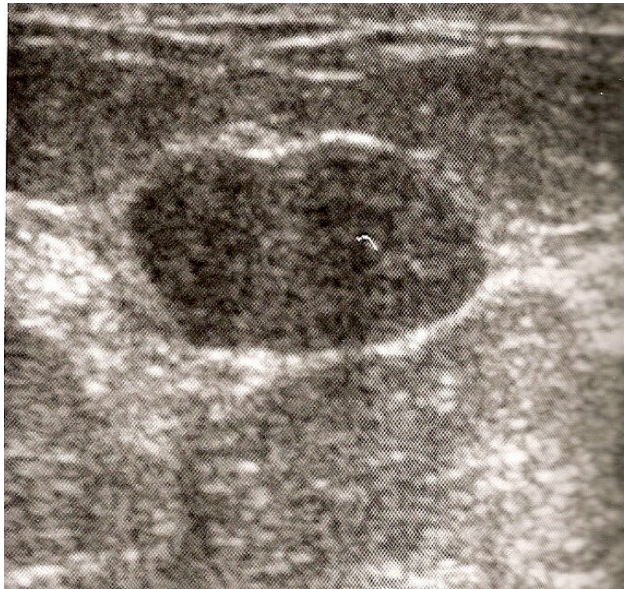


Figura 21 - Limites com halo ecogênico
Fonte: [44]

Quanto à ecogenicidade, os nódulos mamários podem ser classificados com anecóides (Figura 22), hipoecóides (Figura 23), isoecóides (Figura 24), complexos (Figura 25) e hiperecóides (Figura 26).

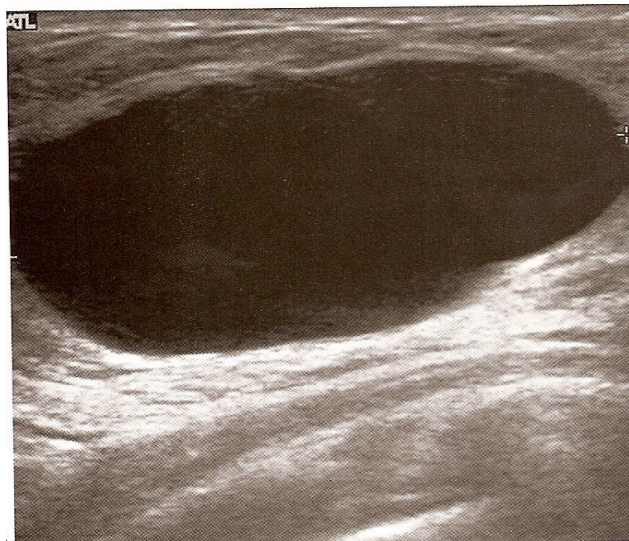


Figura 22 - Nódulo anecóide.
Fonte: [44]

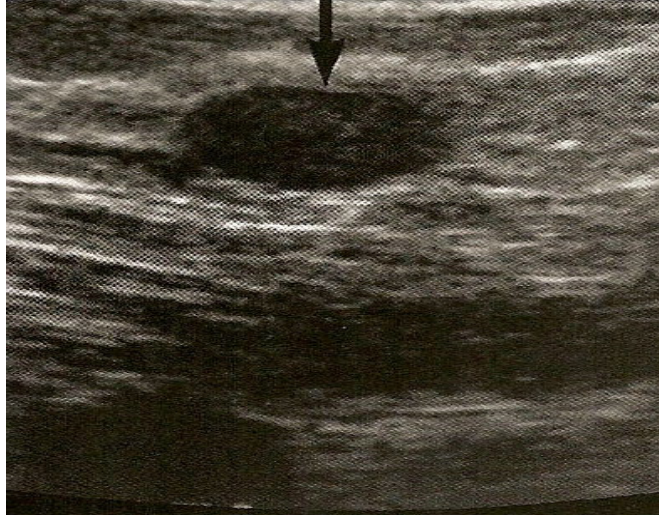


Figura 23 - Nódulo hipoecóide

Fonte: [44]

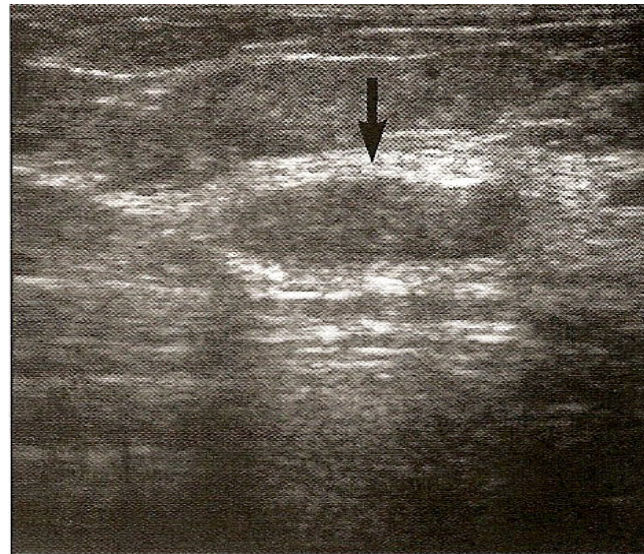

Figura 24 - Nódulo isoecóide

Fonte: [44]

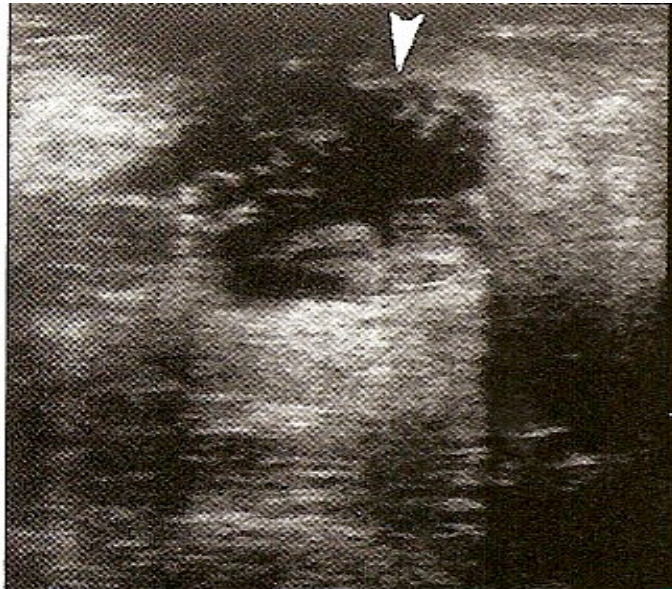


Figura 25 - Nódulo complexo
Fonte: [44]

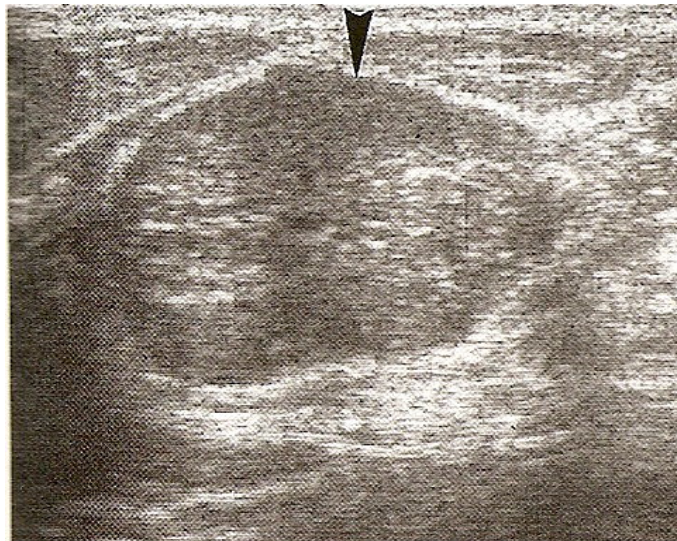


Figura 26 - Nódulo hiperecóiide
Fonte: [44]

Os nódulos mamários podem ser classificados, segundo o BI-RADS, quanto à característica acústica posterior: sem característica (Figura 27), com sombra acústica posterior (Figura 28), padrão combinado (Figura 29) e com reforço acústico posterior (Figura 30).

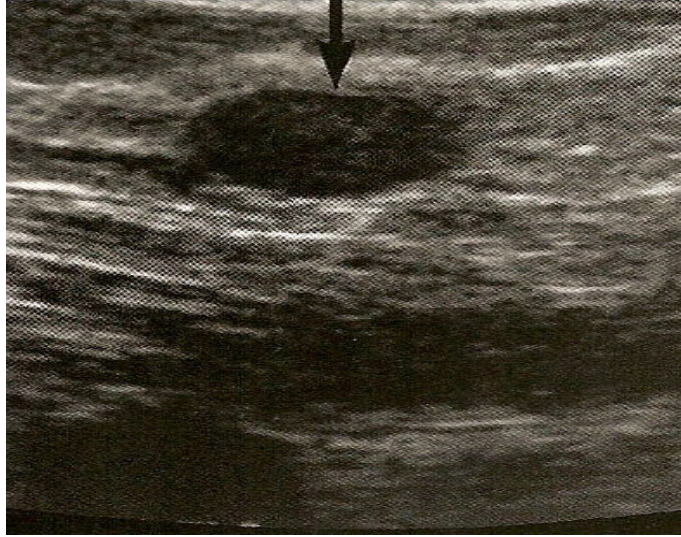


Figura 27 - Sem característica posterior
Fonte: [44]



Figura 28 - Sombra acústica posterior
Fonte: [44]

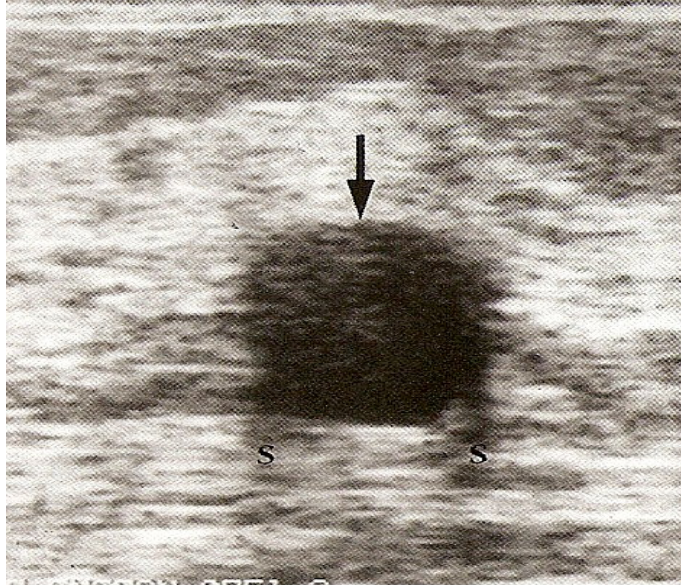


Figura 29 - Padrão combinado
Fonte: [44]

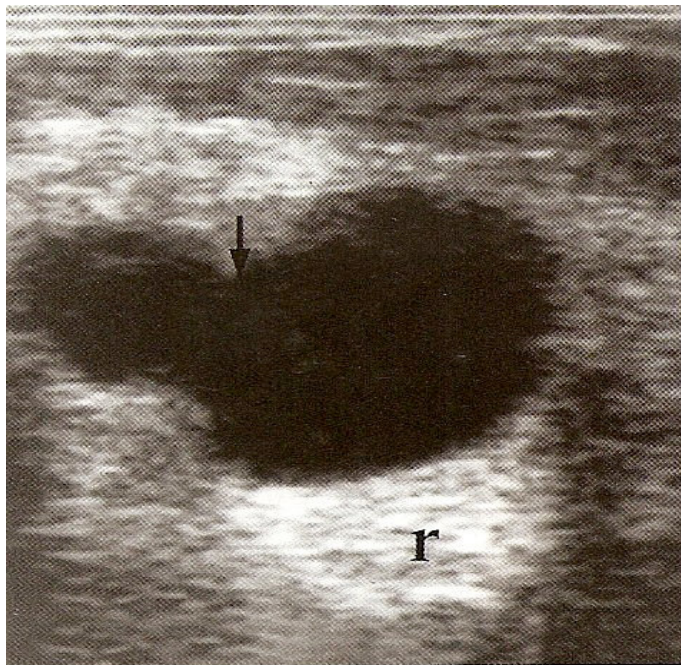


Figura 30 - Reforço acústico posterior
Fonte: [44]

Por fim, os efeitos nos tecidos adjacentes podem ser classificados como [42]:

- a) dilatação ductal
- b) obliteração dos planos (infiltração, estiramento ou espessamento do ligamento de *Cooper*)
- c) edema
- d) distorção arquitetural
- e) espessamento, retração ou irregularidade da pele
- f) compressão

2.2.5.3 Calcificações

Difícilmente caracterizadas adequadamente na Ultra-Sonografia:

- Macrocalcificações ($0 > 0,5\text{mm}$)
- Microcalcificações - fora da massa
 - dentro da massa

2.2.5.4 Vascularização

- Presente - imediatamente adjacente à lesão
 - difusamente aumentada nos tecidos adjacentes

3 OBJETIVOS

3.1 Objetivo Geral

Investigar a acurácia (valores preditivos, a sensibilidade e a especificidade) e a variabilidade interobservador dos achados mamográficos e ultra-sonográficos em paciente com câncer de mama, diagnosticado pelo exame anatomopatológico, utilizando o modelo BI-RADS (*American College of Radiology Breast Imaging Reporting and Data System*), assim como os pontos de convergência e de divergência nas interpretações das imagens.

3.2 Objetivos Específicos

- Calcular a sensibilidade, especificidade, valor preditivo positivo e valor preditivo negativo do BI-RADS na Mamografia e ultra-sonografia;
- Descrever a frequência de apresentação dos diferentes achados radiológicos e ultra-sonográficos.

4 METODOLOGIA

4.1 Delineamento

4.1.1 Estudo Transversal

Re-análise das Mamografias e Ultra-Sonografias, utilizando a classificação BIRADS e o último léxico para Mamografia e Ultra-Sonografia, em grupos de pacientes com exame anatomopatológico positivo ou negativo para câncer de mama, detectadas no período compreendido entre julho de 2007 e maio de 2008.

4.1.2 Estudo Observacional Descritivo

Explorando a distribuição dos achados radiológicos e ultra-sonográficos, utilizando o modelo BI-RADS, interobservador, nas pacientes com câncer mamário. Análise da variabilidade destes achados.

4.2 Critérios de Seleção

O universo amostral será definido em pacientes com anatomopatológico positivo ou negativo para o câncer de mama, que consultaram a clínica de Imagem localizada no Noroeste do estado do Rio Grande do Sul, durante o período compreendido entre julho de 2007 e maio de 2008.

4.3 Critérios de Inclusão

Foram incluídas no presente estudo todas as pacientes que possuem anatomopatológico positivo ou negativo para o câncer de mama, com Mamografias prévias mediante assinatura do Termo de Consentimento.

4.4 Critérios de Exclusão

Foram excluídas do presente estudo as pacientes que não preencheram completamente os critérios de inclusão.

4.5 Logística

Foram selecionadas as pacientes encaminhadas para clínica localizada na região noroeste do estado do Rio Grande do Sul, para a realização de biópsia com Mamografia e ecografia prévias de rastreamento.

Os exames de 115 pacientes encaminhadas para *core biopsy*, com diagnósticos prévios, mamográfico e 110 pacientes com diagnóstico ultra-sonográfico de nódulos mamários, classificados nas categorias 3, 4 ou 5 do BI-RADS foram re-analizados independentemente, por dois (2) médicos especialistas em diagnóstico por imagem da mama. Cada especialista com mais de dez (10) anos de experiência, com cursos de residência em radiologia, título de especialista e/ou com curso de habilitação em Mamografia pelo CBR, cegados, utilizando a nomenclatura, avaliação e recomendação do *American College of Radiology Breast Imaging Reporting and Data System* (BI-RADS) e o último léxico para Mamografia e ecografia. Os médicos analisadores preencheram duas (2) fichas, especificando quais os aspectos que foram utilizados para a re-análise das Mamografias (Anexo 1) e Ultra-Sonografias (Anexo 2) baseadas nos critérios BI-RADS e o último léxico para Mamografia e ecografia. Posteriormente, os exames foram comparados com o padrão ouro, que será a análise anatomopatológica (Anexo 3).

Depois de coletados, os dados serão tratados, registrados, demonstrados em forma de quadros e tabelas e, então, foram analisados empregando-se métodos estatísticos. As discrepâncias serão analisadas através de pontos em escalas, pré-estabelecidos e, posteriormente, submetidos a análises estatísticas complementares.

4.6 Critérios para o tamanho da amostra

Para uma margem de erro máximo no coeficiente de concordância Kappa de 10% foi estimado que fossem necessários 115 pacientes para Mamografia e 110 pacientes para Ultra-Sonografia com um alfa = 0,05.

4.7 Análise de dados

Foi realizada avaliação de acurácia, através de cálculos de sensibilidade, especificidade, valor preditivo positivo e negativo, das categorias do BI-RADS para cada uma das características descritas. As diferenças nos grupos de comparação foram analisadas com teste Qui-quadrado para variáveis categóricas. A concordância entre os médicos para as categorias finais e separadamente para cada categoria, morfologia e tipo de distribuição serão calculadas através da estatística *Kappa* [26].

4.8 Procedimentos de ética em pesquisa

Este estudo foi projetado de acordo com as diretrizes e normas regulamentadoras de pesquisa em seres humanos (resolução 196/1996), do Conselho Nacional de Saúde. Todas as pacientes foram informadas que participariam da pesquisa, autorizando a re-análise de seus exames (Anexo 4).

5 RESULTADOS

A seguir, são apresentados os resultados do presente estudo em relação à acurácia dos achados mamográficos e ultra-sonográficos, de acordo com os critérios metodológicos explicitados anteriormente.

5.1 Mamografia

5.1.1 Característica da amostra

A população do presente estudo foi constituída de 113 pessoas do sexo feminino e 2 do sexo masculino. A média de idade dos pacientes variou de 37 a 61 anos, média de 49 anos (\pm 12 anos), Foram realizadas 115 biópsias de lesões encontradas em mamografia, orientadas pelo ultra-som, destas 67 (58,3%) foram benignas e 48 (41,7%) foram malignas.

5.1.2 Análise dos dados

Baseados na categorização do BI-RADS mamográfico, os casos foram classificados, pelo observador A, da seguinte forma: 66 (57,4%) classificados na categoria 3; 30 (26,1%) classificados na categoria 4 e 19 (16,5%) classificados na categoria 5. E segundo o observador B: 36 (31,3%) classificados na categoria 3; 54 (47,0%) classificados na categoria 4 e 25 (21,7%) classificados na categoria 5. Nenhum caso foi classificado nas categorias 0, 1, 2 e 6.

Nas Tabelas 3 e 4 é possível identificar a distribuição dos resultados segundo os observadores A e B, respectivamente.

Tabela 3 - Distribuição das lesões benignas e malignas para cada categorização do BI-RADS (Observador A)

Tipo de lesão	Categoria 3	Categoria 4	Categoria 5	Total
Benignas, n%	51 (76,1)	14 (20,8)	2 (2,9)	67 (100)
Malignas, n%	15 (31,2)	16 (33,3)	17 (35,4)	48 (100)
Total	66 (57,3)	30 (26,0)	19 (16,0)	115
P< 0,001				

Tabela 4. Distribuição das lesões benignas e malignas para cada categorização do BI-RADS (Observador B)

Tipo de lesão	Categoria 3	Categoria 4	Categoria 5	Total
Benignas, n%	30 (44,7)	36 (53,7)	1 (1,4)	67 (100)
Malignas, n%	6 (12,5)	18 (37,5)	24 (50)	48 (100)
Total	36 (31,3)	54 (46,9)	25 (21,7)	115
P< 0,001				

Para o observador A, o VPN foi de 76% e o VPP foi de 51%. A sensibilidade foi de 68,0%, especificidade de 76% e acurácia de 75%.

Para o observador B, o VPN foi de 83% e o VPP foi de 53%. A sensibilidade foi de 87%, especificidade de 44 % e acurácia de 62%.

Tabela 5 - Distribuição dos resultados falso e verdadeiro-positivo e negativo baseados no diagnóstico patológico e no diagnóstico discriminado indicado (Observador A)

Resultado do teste	D+ n %	D- n %	Total
T+(classificação 4,5)	33(68) VP	16(33,3) FP	48 (100)
T- (classificação 3)	15(23,8) FN	51(76,1) VN	67(100)
Total	48(41,7)	67(58,3)	115
Parâmetros	Fórmula	%	
Sensibilidade	VP/(VP+FN)	68(com doença e teste+)	
Especificidade	VN/(VN+FP)	76(sem doença e teste -)	
VPP	VP/(VP+FP)	51	
VPN	VN/(VN+FN)	76	
Acurácia	(VP+VN)/TOTAL	75	

D+: Doença positiva; D-:Doença negativa; FN:Falso-negativo; FP: Falso positivo; T+: Teste positivo (lesão avaliada na classificação 4 ou 5); T-: Teste negativo (lesão avaliada na classificação 3); VN: Verdadeiro-negativo; VP: Verdadeiro-positivo

Tabela 6 - Distribuição dos resultados falso e verdadeiro-positivo e negativo baseados no diagnóstico patológico e no diagnóstico discriminado indicado (Observador B)

Resultado do teste	D+	D-	Total
T+(classificação 4,5)	42(53,2) VP	37(46,8) FP	79(100)
T- (classificação 3)	6(16,7%) FN	30(83,3)VN	36(100)
Total	48(41,7)	67(58,3)	115(100)
Parâmetros	Fórmula	%	
Sensibilidade	VP/(VP+FN)	87(com doença e teste+)	
Especificidade	VN/(VN+FP)	44(sem doença e teste -)	
VPP	VP/(VP+FP)	53	
VPN	VN/(VN+FN)	83	
Acurácia	(VP+VN)/TOTAL	62	

D+: Doença positiva; D-: Doença negativa; FN: Falso-negativo; FP: Falso positivo; T+: Teste positivo (lesão avaliada na classificação 4 ou 5); T-: Teste negativo (lesão avaliada na classificação 3); VN: Verdadeiro-negativo; VP: Verdadeiro-positivo

5.1.3 Descrição das características mamográficas

A presente pesquisa levou em consideração, para a análise dos exames de Mamografia os seguintes critérios com base no BI-RADS quarta edição, para a avaliação das massas e das calcificações.

5.1.3.1 Avaliação da densidade das mamas

A concordância global (k) para a avaliação da densidade das mamas foi moderada de 0,43.

No presente estudo, 44 (66,7%) das mamas heterogeneamente densas apresentaram doença benigna e 19 (39,6%) apresentaram doença maligna.

5.1.3.2 Avaliação das forma das lesões

Segundo o observador A, a forma redonda foi descrita em 24 massas, ovalada em 45, lobuladas em 9 e microlobuladas em 10. Das 24 lesões redondas, 18 foram lesões benignas e das 45 formas ovais, 32 foram benignas, com um VPN de 75% e 71%, respectivamente. Das 9 lesões lobuladas, 5 foram malignas para um VPP de 70%. Dez das lesões com contornos microlobulares, 9 foram malignas com um VPP de 90% e todas foram categorizadas na classificação 4 e 5 (Tabela 7).

Tabela 7 - Formas e a relação com a classificação BI-RADS (Observador A)

Contornos	Categoria 3		Categoria 4		Categoria 5		Total		
	B	M	B	M	B	M	B	M	T
Redonda	16(35,6)	2(22,2)	1(10)	2(16,7)	1(50)	2(13,3)	18	6	24
Ovalada	25(55,6)	3(33,3)	6(60)	4(33,3)	1(50)	6(40)	32	13	45
Lobulada	3(6,7)	1(11,1)	1(10)	1(8,3)	0	3(20)	4	5	9
Microlobulada ou irregular	0	0	1(10)	5(41,7)	0	4(26,7)	1	9	10
Ausência de nódulo	0	0	0	0	0	0	0	0	0
Total	44	6	10	12	2	15	55	33	88

B=Benignos M=Malignos

Segundo o observador B, a forma redonda foi descrita em 40 massas, ovalada em 36, lobulada em 7 e microlobulada em 10.

Das 40 lesões redondas, 28 foram lesões benignas e das 36 massas ovais, 24 foram benignas com um VPN de 70% e 66,7%, respectivamente. Sete das lesões lobuladas, 5 foram malignas para um valor VPP de 75%.

Das 10 das lesões com contornos microlobulares, 8 foram malignas com um VPP de 80% e foram todas categorizadas na classificação 4 e 5 (Tabela 8).

Tabela 8 - Contornos e a relação com a classificação BI-RADS (Observador B)

Contornos	Categoria 3		Categoria 4		Categoria 5		Total		
	B	M	B	M	B	M	B	M	T
Redonda	14(58,3)	2(40)	13(40,6)	2(16,7)	1(100)	8(34,8)	28	12	40
Ovalada	9(37,5)	1(20)	15(46,9)	4(33,3)	0	7(30,4)	24	12	36
Lobulada	0	0	2(6,3)	2(8,3)	0	4(17,4)	2	5	7
Microlobulada ou irregular	0	0	2(6,3)	4(33,3)	0	4(17,4)	2	8	10
Ausência de nódulo	0	0	0	0	0	0	0	0	0
Total	23	3	32	11	1	23	56	40	93

B=Benignos M=Malignos

5.1.3.3 Avaliação das margens das lesões

Segundo o observador A, as margens foram circunscritas em 19 casos, indistintas em 49 e espiculadas em 20 casos. Dezesesseis das 19 lesões com margens circunscritas foram benignas, para um VPN de 84,2% (Tabela 9). Doze de 49 massas com margens indistintas e 18 de 20 com margens espiculadas foram consideradas malignas com VPP de 24,5% e 90%, respectivamente.

Tabela 9 - Distribuição das margens e sua relação com a classificação BI-RADS ultrasonográfico (Observador A)

Distribuição	Categoria 3		Categoria 4		Categoria 5		Total		
	B	M	B	M	B	M	B	M	T
Circunscritas	15(34%)	3(50)	1(11,1)	0	0	0	16(29,1)	3(9,1)	19
Indistinta	29(65,9)	3(50)	7(77,8)	8(66,7)	1(50)	1(6,7)	37	12	49
Espiculada	0	0	1(50)	4(33,3)	1(50)	14(9,3)	2(3,6)	18	20
Total	44(100)	6(100)	9(100)	12(100)	2(100)	15(100)	55(100)	33(100)	88(100)

B=Benigna M=Maligna

Segundo o observador B, as margens foram circunscritas em 10 casos, indistintas em 59 e espiculadas em 24 casos. Oito das 10 lesões com margens circunscritas foram benignas, para um VPN de 80% (Tabela 10). Quinze de 59 massas com margens indistintas e 20 de 24 massas com margens espiculadas foram consideradas malignas com VPP de 25,4% e 83,3%, respectivamente.

Tabela 10 - Distribuição das margens e sua relação com a classificação BI-RADS ultra-sonográfico (Observador B)

Distribuição	Categoria 3		Categoria 4		Categoria 5		Total		
	B	M	B	M	B	M	B	M	T
Circunscrita	4(17,4)	1(33,3)	4(12,5)	1(9,1)	0	0	8	2	10
Indistinta	19(82,6)	2(66,7)	25(78,1)	10(90)	0	3(13,0)	44	15	59
Espiculada	0	0	3(9,4)	0	1(100)	20(87,0)	4	20	24
Total	23(100)	3(100)	32(100)	11(100)	1(100)	23(100)	56	37	93

5.1.3.4 Avaliação das calcificações

As calcificações, nos exames de Mamografia, podem ser avaliadas quanto a sua morfologia e sua distribuição.

5.1.3.4.1 Quanto à morfologia

Segundo o observador A, das 76 calcificações descritas, 23 (30%) foram descritas como sendo redondas, vasculares ou puntiformes; 33 (42%) foram descritas como finas lineares, 2 (2,6%) como heterogeneamente grosseiras, 6 (8%) como amorfas e 12 (18%) como pleomórficas finas. Das 23 calcificações redondas, 13 foram lesões benignas, com VPN de 56,5%.

Das 33 calcificações descritas como finas lineares, 24 foram malignas com VPP de 72,7%. 12 das calcificações descritas como pleomórficas finas, 11 foram malignas

com VPP de 91.6%. 6 calcificações foram descritas como amorfas sendo 4 benignas, com VPN de 66.6% (Tabela 11).

Tabela 11 – Avaliação das calcificações quanto à morfologia (Observador A)

Morfologia	Categoria 3		Categoria 4		Categoria 5		Total		
	B	M	B	M	B	M	B	M	T
Redonda, vasculares, puntiformes	9(56.3)	3(60)	4(40)	4(44.4)	0	3(30)	13(58.3)	10(41.7)	23(30)
Heterogeneamente grosseiras	1(6.3)	1(20)	1(10)	0	0	0	2(7,1)	1(4.2)	2(2.6)
Amorfas	1(6.3)	0	3(30)	2(22.2)	0	0	4(14,3)	2(85.7)	6(8)
Pleomórficas finas	0	1(20)	0	3(33.3)	1(50)	7(70)	1(3.6)	11(96.4)	12(18)
Finas lineares	5(31.3)	1(20)	2(20)	3(33.3)	1(50)	7(70)	8(28.6)	24(71.4)	32(42)
Total	15	6	10	12	2	17	28	48	76

Segundo o observador B, das 68 calcificações descritas, 40 (58.8%) foram descritas como redondas, vasculares ou puntiformes; 4 (5.8%) como finas lineares; 5 (7%) como heterogeneamente grosseiras; 2 (2.9%) como amorfas e 17 (25%) como pleomórficas finas. Das 40 calcificações redondas, 26 foram lesões benignas com VPN de 65%.

Das 4 calcificações descritas como finas lineares, uma foi maligna com VPP de 25%. Dezesete das calcificações descritas como pleomórficas finas, 11 foram malignas com VPP de 64.7%. Duas calcificações foram descritas como amorfas, sendo 1 benigna e outra maligna (Tabela 12).

Tabela 12 – Avaliação das calcificações quanto à morfologia (Observador B)

Amorfas	0	0	1(4.2)	0	0	(97.1)	1(2.6)	1(3.4)	2(2.9)
Pleomórficas finas	0	0	6	6(50)	0	5(35.7)	6(15.4)	11(37.9)	17(25)
Finas lineares	1(6.7)	0	2(8.3)	0	0	1	3	1(3.4)	4(5.8)
Redonda, vasculares, puntiformes	14(93.3)	2(66.7)	12(50)	5(41.7)	0	7(50)	26(66.7)	14(48.3)	40(58.8)
Heterogeneamente grosseiras	0	1(33.3)	3(12.5)	1(8.3)	0	0	3(7.7)	2(6.9)	5(7)
Total	15	3	24	12	0	14	39	29	68(100)

5.1.3.4.2 Quanto à distribuição em grupos

As calcificações foram descritas como agrupadas pelo observador A (Tabela 13) em 13 casos, sendo 8 (oito) casos distribuídos nas categorias 4 e 5 do BI-RADS, com VPP de 15%.

No presente estudo, as calcificações regionais foram identificadas em 12 casos sendo 7 malignas e 5 benignas.

As calcificações espalhadas ou dispersas apresentaram VPN de 42,8%. A distribuição segmentar foi descrita em 6 casos, sendo 4 malignas, com VPP de 66,6%. Nenhum caso foi descrito como linear ductal.

Tabela 13– Avaliação das calcificações quanto à distribuição em grupos (Observador A)

Morfologia	Categoria 3		Categoria 4		Categoria 5		Total		
	B	M	B	M	B	M	B	M	T
Segmentar	0	0	2(20)	2(22.2)	0	2(20)	2(13.6)	4(16.7)	6
Regionais	4(36.4)	1(20)	1(10)	2(22.2)	0	4(40)	5(22.7)	7(29.2)	12
Agrupadas	2(18.2)	3(60)	5(50)	0	1(100)	2(20)	8(36.4)	5(20.8)	13
Espalhadas	4(36.4)	1(20)	2(20)	5(55.6)	0	2(20)	6(27.3)	8(33.3)	14
Linear ductal	0	0	0	0	0	0	0	0	0
Total	11	5	10	9	1	10	22	24	46

As calcificações regionais, segundo o observador B (Tabela 14), foram descritas em 14 casos, sendo 9 benignas e 5 malignas com VPP de 35,7%. As calcificações foram descritas como agrupadas em 20 casos, sendo 16 delas nas categorias 4 e 5 do BI-RADS, e sendo 10 malignas, com VPP de 40%. As calcificações dispersas ou espalhadas apresentaram VPN de 53,8%. A distribuição segmentar foi descrita em 9 casos, sendo 5 malignas e 4 benignas, com VPP de 55%.

Tabela 14- Avaliação das calcificações quanto à distribuição em grupos (Observador B)

Morfologia	Categoria 3		Categoria 4		Categoria 5		Total		
	B	M	B	M	B	M	B	M	T
Segmentar	2(13.3)	0	2(8.7)	3(25)	0	2(14.3)	4(10.5)	5(17.2)	9
Linear ductal	1(6.7)	0	1(4.3)	0	0	0	2(5.3)	0	2
Regional	3(20)	0	6(26.1)	1(8.3)	0	4(28.6)	9(23.7)	5(17.2)	14
Agrupadas	2(13.3)	2(66.7)	8(34.8)	6(50)	0	2(14.3)	10(26.3)	10(34.5)	20
Dispersas ou espalhadas	7(46.7)	1(33.3)	6(26.1)	2(16.7)	0	6(42.9)	13(34.2)	9(31)	22
Total	15	3	23	12	0	14	38	29	67

5.1.3.5 Distorção arquitetural

Neste estudo, a avaliação da distorção arquitetural (casos especiais e achados associados) não pôde ser realizada secundariamente porque os leitores consideraram insuficiente o número de casos apresentados.

5.1.3.6 Variabilidade interobservador

A apresentação das descrições mamográficas e da variabilidade na análise entre os radiologistas para as categorias finais, utilizando o teste estatístico de Kappa de Cohen está ilustrada na Tabela 15.

Tabela 15 - Variabilidade interobservador na descrição das lesões mamográficas

DESCRIÇÃO DOS NÓDULOS	VALOR k
Contornos	0,40
Margens	0,66
DESCRIÇÃO DA DENSIDADE DA MAMA	0,43
DESCRIÇÃO DAS CALCIFICAÇÕES	
Morfológica	0,36
Distribuição	0,24
BI-RADS - para todas as categorias	0,32

- **Avaliação das massas através da Mamografia**

Na descrição dos contornos das massas houve uma concordância global considerada baixa (k: 0,40). Também uma baixa concordância foi identificada quanto aos contornos microlobulados (k: 0,38) e, igualmente, quando os contornos foram ovalados (k: 0,32).

Na avaliação global das margens das massas, houve uma importante concordância (k: 0,66), em especial, quando as margens foram espiculadas (k: 0,70). A concordância global para a densidade das mamas foi moderada (k: 0,43).

- **Avaliação mamográfica das calcificações**

A concordância foi próxima a perfeição quanto à avaliação da presença de calcificações (k: 0,88). Os observadores demonstraram uma baixa concordância global quando descreveram a morfologia das calcificações (k: 0,36). O uso dos termos “amorfa” e “fina ramificada” resultou em uma concordância moderada (k: 0,41 e k: 0,43 respectivamente). A concordância foi baixa para o uso dos termos heterogeneamente grosseiras (k: 0,23), pleomórficas finas (k: 0,25). Baixa concordância foi observada na avaliação da distribuição (k: 0,24) (Tabela 15).

Na avaliação da presença de distorção arquitetural, a concordância também foi baixa (k: 0,23).

A concordância entre leitores para a presença de achados associados e casos especiais não pôde ser avaliada secundariamente porque os leitores acharam poucos casos presentes nas lesões.

- **Avaliação final das categorias**

Fraca concordância foi obtida para a avaliação das categorias finais (Tabela 16).

Tabela 16 - Variabilidade interobservador na avaliação final das categorias BI-RADS

Categorias BI-RADS	Valor k
3	0,30
4a	0,15
4b	0,13
4c	0,16
5	0,42
Combinadas 4*	0,27

*Categorias quatro (4) combinadas BI-RADS

A maior concordância foi encontrada com lesões categorizadas como de alta suspeição para malignidade, categoria 5 (k: 0,42). Fraca concordância foi obtida para as categorias 3, 4a, 4b e 4c (k: 0,30), (k: 0,15), (k: 0,13) e (k: 0,16), respectivamente. Quando as categorias 4 foram agrupadas (k: 0,27), baixa concordância foi obtida (Tabela 16).

Para as categorias finais do BI-RADS, foi obtida baixa concordância entre os observadores (k: 0,32) (Tabela 15).

5.2 Ultra-Sonografia

O presente subcapítulo se destina a apresentar as características da amostra selecionada, a análise dos dados ultra-sonográficos, a descrição das características dos nódulos e a variabilidade interobservador.

5.2.1 Característica da amostra

Cento e dez (110) massas mamárias foram incluídas no presente estudo, sendo que cento e oito (108) foram do sexo feminino e duas (2) do sexo masculino. Todas as lesões foram analisadas pelo ultra-som e submetidas, posteriormente, ao estudo histológico. A média de idade das pacientes foi de 49,67 anos \pm 12,09 anos.

5.2.2 Análise dos dados

Baseados na categorização do BI-RADS ultra-sonográfico, os casos foram classificados, pelo observador A, da seguinte forma: 53 (48,18%) classificados na categoria 3; 39 (35,46%) classificados na categoria 4 e 18 (16,4%) classificados na categoria 5 e, segundo o observador B: 48 (43,64%) classificados na categoria 3; 44 (40,0%) classificados na categoria 4 e 18 (16,4%) classificados na categoria 5 (Tabelas 17 e 18). Nenhum caso foi classificado nas categorias 0, 1, 2 e 6.

De todos os casos estudados, 76 (69%) foram benignos e 34 (30,9%) foram malignos, ao anatomopatológico.

Nas Tabelas 17 e 18 encontra-se discriminada a distribuição dos resultados segundo os observadores A e B, respectivamente.

Tabela 17 - Distribuição das lesões benignas e malignas para cada categorização do BI-RADS (Observador A)

Tipo de lesão	Categoria 3	Categoria 4	Categoria 5	Total
Benignas n%	43(56,58)	29(38,15)	4(5,26)	76(100)
Malignas n%	10(29,41)	10(29,41)	14(41,18)	34(100)
Total	53(48,18)	39(35,46)	18(16,36)	110(100)
P<0,001				

Tabela 18 - Distribuição das lesões benignas e malignas para cada categorização do BI-RADS (Observador B)

Tipo de lesão	Categoria 3	Categoria 4	Categoria 5	Total
Benignas n%	42(55,26)	31(40,79)	3(3,95)	76(100)
Malignas n%	6(17,65)	13(38,23)	15(44,12)	34(100)
Total	48(43,64)	44(40,0)	18(16,36)	110(100)
P<0,001				

Para o observador A, o valor VPN foi de 81,1%, o VPP foi de 42,10%, sensibilidade de 70,0%, especificidade de 56,5% e acurácia de 60,9%.

Já para o observador B, o VPN foi de 87,5% e o VPP foi de 46,6%, sensibilidade de 82%, especificidade de 55,2% e acurácia de 63,6% (Tabelas 19 e 20).

Tabela 19 - Distribuição dos resultados falso e verdadeiro-positivo e negativo baseados no diagnóstico patológico e no diagnóstico discriminado indicado (Observador A)

Resultado do teste	D+ n%	D- n%	Total n%
T+(classificação 4,5)	24(42,11) VP	33(57,89) FP	57(100)
T- (classificação 3)	10(18,87) FN	43(81,13) VN	53(100)
Total	34(30,9)	76(69,1)	110(100)
Parâmetros	Fórmula		%
Sensibilidade	VP/(VP+FN)		70,59% (com doença e teste+)
Especificidade	VN/(VN+FP)		56,58% (sem doença e teste -)
VPP	VP/(VP+FP)		42,1%
VPN	VN/(VN+FN)		81,1%
Acurácia	(VP+VN)/TOTAL		60,9%

D+: Doença positiva; *D-:* Doença negativa; *FN:* Falso-negativo; *FP:* Falso Positivo; *T+:* Teste positivo (lesão avaliada na classificação 4 ou 5); *T-:* Teste negativo (lesão avaliada na classificação 3); *VN:* Verdadeiro-negativo; *VP:* Verdadeiro-positivo

Tabela 20 - Distribuição dos resultados falso e verdadeiro-positivo e negativo baseados no diagnóstico patológico e no diagnóstico discriminado indicado (Observador B)

Resultado do teste	D+ n%	D- n%	Total n%
T+(classificação 4,5)	28(45,16) (VP)	34(54,84) (FP)	62(100)
T- (classificação 3)	6(12,5) (FN)	42(87,5) (VN)	48(100)
Total	34(30,9)	76(69,1)	110(100)
Parâmetros	Fórmula		%
Sensibilidade	VP/(VP+FN)		82,3%
Especificidade	VN/(VN+FP)		55,2%
VPP	VP/(VP+FP)		45,1
VPN	VN/(VN+FN)		87,5
Acurácia	(VP+VN)/TOTAL		63,6%

D+: Doença positiva; *D-:* Doença negativa; *FN:* Falso-negativo; *FP:* Falso Positivo; *T+:* Teste positivo (lesão avaliada na classificação 4 ou 5); *T-:* Teste negativo (lesão avaliada na classificação 3); *VN:* Verdadeiro-negativo; *VP:* Verdadeiro-positivo

5.2.3 Descrição das características dos nódulos

Os nódulos ultra-sonográficos foram analisados e demonstrados de acordo com as seguintes características morfológicas: contornos das lesões, margens das lesões,

modelos dos ecos internos, orientação do nódulo em relação ao eixo da pele, característica acústica posterior, bordos da lesão e tecido circunvizinho.

Devido a variabilidade interobservador, poderemos notar que os resultados dos números totais de lesões descritas, entre os observadores, nem sempre somaram 110, devido estas características não estarem incluídas nas categorias estabelecidas.

5.2.3.1 Avaliação das formas

As lesões foram redondas, segundo o observador A, em 71 casos, oval em 13 casos e irregulares em 25 casos.

Dos 71 casos de lesões redondas, 83,1% foram lesões benignas e 16,9% lesões malignas. Das lesões ovais, 49,9 % foram benignas e 57,1 % foram malignas. Dentre as lesões irregulares, 21 foram malignas e 4 foram benignas para um valor VPP de 84% (Tabela 21).

Tabela 21 - Formas e a relação com a classificação BI-RADS ultra-sonográfico (Observador A)

Formas	Categoria 3		Categoria 4		Categoria 5		Total		
	B	M	B	M	B	M	B	M	T
Redondo n%	36(90)	4(10)	20(83,3)	4(16,7)	3(42,9)	4(57,1)	59(83,1)	12(16,9)	71
Oval n%	5(83,3)	1(16,7)	6(100)	0	1(100)	0	12(92,3)	1(7,7)	13
Irregular n%	2(12,6)	5(71,4)	2(25)	6(75)	0	10(100)	4(16,0)	21(84,0)	25
Total	43	9	28	9	4	14	76	32	110

B= Benignos M= Malignos

Segundo o observador B, a forma redonda foi descrita em 67 massas, oval em 22 e irregulares em 21. Das 67 de lesões redondas, 76,1 % foram lesões benignas e 23,9% lesões malignas. Das 22 lesões ovais, 77,3% foram benignas e 22,7 % foram malignas.

Das lesões irregulares, 14 foram malignas para um valor VPP de 65% (Tabela 22).

Tabela 22 - Formas e a relação com a classificação BI-RADS ultra-sonográfico (Observador B)

Formas	Categoria 3		Categoria 4		Categoria 5		Total		
	B	M	B	M	B	M	B	M	T
Redondo n%	33(89,2)	4(10,8)	15(75)	5(25)	3(30)	7(70)	51(76,1)	16(23,9)	67
Oval n%	7(77,8)	2(22,2)	10(76,9)	3(23,1)	0	0	17(77,3)	5(22,7)	22
Irregular n%	2(100)	0	5(50,0)	5(50)	0	9(100)	7(35)	14(65)	21
Total	42	6	30	13	3	16	75	34	110

B= Benignos M= Malignos

5.2.3.2 Avaliação das margens

Segundo o observador A, as margens foram circunscritas em 68 casos e não circunscritas em 42 casos. Somente 12 (17,6%) das 68 lesões com margens circunscritas foram malignas. Apenas 4 (6%) dos casos com margens circunscritas foram classificadas na categoria 5 (Tabela 23).

De 42 massas, 22 com margens não circunscritas foram consideradas malignas. O VPP para margens não circunscritas foi de 52,4% e o VPN para margens circunscritas foi de 82,4%. Uma sensibilidade de 64,7% e especificidade de 73,7%.

Tabela 23 - Distribuição das margens e sua relação com a classificação BI-RADS ultra-sonográfico (Observador A)

Distribuição	Categoria 3		Categoria 4		Categoria 5		Total		
	B	M	B	M	B	M	B	M	T
Circunscritas n%	37(84,1)	7(15,9)	17(85,0)	3(15,0)	2(50,0)	2(50,0)	56(82,4)	12(17,6)	68
Não circunscritas n%	6(66,7)	3(33,3)	12(63,2)	7(36,8)	2(14,3)	12(85,7)	20(47,6)	22(52,4)	42
Total	43	10	29	10	4	14	76	34	110

B= Benigna M= Maligna

Segundo o observador B, as margens foram circunscritas em 61 casos e não circunscritas em 49 casos. Somente 12 (19,7%) das 61 lesões com margens circunscritas foram malignas. Apenas 3 (4,9%) casos com margens circunscritas foram classificadas na categoria 5 (Tabela 24).

Como pode ser observado na Tabela 24, 22 de 49 casos com margens não circunscritas foram consideradas malignas. O VPP para margens não circunscritas foi de 44,9% e o VPN para margem circunscrita foi de 80,3%. Uma sensibilidade de 64,7% e especificidade de 64,5%.

Tabela 24 - Distribuição das Margens e sua relação com a classificação BI-RADS ultra-sonográfico (Observador B)

Distribuição	Categoria 3		Categoria 4		Categoria 5		Total		
	B	M	B	M	B	M	B	M	T
Circunscritas n%	34(87,2)	5(12,8)	14(73,7,0)	5(26,3)	1(33,3)	2(66,7)	49(80,3)	12(19,7)	61
Não Circunscritas n%	8(88,9)	1(11,1)	17(68,0)	8(32,0)	2(13,3)	13(86,7)	27(55,1)	22(44,9)	49
Total n%	42	6	31	13	3	15	76	34	110

B= Benigna M= Maligna

5.2.3.3 Avaliação dos ecos internos

No modelo dos ecos internos, foram hipoecóides em 85 casos, isoecóides em dois, hiperecóide em dois e complexos em 14 casos. Todas as lesões hiperecóides foram benignas e 71,4% dos modelos complexos foram lesões benignas. Dos 85 (77,3%) nódulos hipoecóides, 26 foram malignos com um VPP de 30,6% (Tabela 25).

Tabela 25 - Descrição dos modelos de ecos internos relacionados à classificação BI-RADS ultra-sonográfico (Observador A)

Modelo ecos Internos	Categoria 3		Categoria 4		Categoria 5		Total		
	B	M	B	M	B	M	B	M	T
Hipoecóide n%	35(83,3)	7(16,7)	20(71,4)	8(28,6)	4(26,7)	11(73,3)	59(69,4)	26(30,6)	85
Isoecóide n%	0	1(100)	1(100)	0	0	0	1(50)	1(50)	2
Hiperecóide n%	1(100)	0	1(100)	0	0	0	2(100)	0	2
Complexo n%	3(100)	0	7(87,5)	1(12,5)	0	3(100)	10(71,4)	4(28,6)	14
Anecóide n%	4(66,7)	2(33,3)	0	1(100)	0	0	4(57,1)	3(42,9)	7
Total	43	10	29	10	4	14	76	34	110

B= Benigno M= Maligno

Segundo o observador B, os modelos dos ecos internos foram hipoecóides em 79 casos, isoecóides em 2, hiperecóide em 5 e complexos em 17 casos. Em particular,

o modelo complexo representou 15 (92,8 %) nos modelos da categorização 4 e 5. Todas as lesões hiperecoides foram benignas e 58,8% dos modelos complexos foram lesões benignas.

Dos 79 (71,8%) nódulos hipoecóides, 22 foram malignos com VPP de 27,8% (Tabela 26).

Tabela 26 - Descrição dos modelos de ecos internos relacionados à classificação BI-RADS ultra-sonográfico (Observador B)

Modelo ecos Internos	Categoria 3		Categoria 4		Categoria 5		Total		
	B	M	B	M	B	M	B	M	T
Hipoecóide n%	33(89,2)	4(10,8)	22(68,8)	10(31,3)	2(20,0)	8(80,0)	57(72,2)	22(27,8)	79
Isoecóide n%	1(100)	0	0	1(100)	0	0	1(50)	1(50)	2
Hiperecóide n%	3(100)	0	1(100)	0	1(100)	0	5(100)	0	5
Complexo n%	2(100)	0	8(88,9)	1(11,1)	0	6(100)	10(58,8)	7(41,2)	17
Anecóide n%	3(60,0)	2(40,0)	0	1(100)	0	1(100)	3(42,9)	4(57,1)	7
Total	42	6	31	13	2	14	76	34	110

B=Benigno

M=Maligno

5.2.3.4 Avaliação da orientação em relação ao eixo da pele

Para ambos os observadores o tamanho médio da lesão paralela ao eixo da pele foi de 14,2mm \pm 9,9mm e no eixo vertical foi de 9,4mm \pm 4,5mm, e foi observada prevalência nos quadrantes superiores das mamas.

A orientação paralela ao eixo da pele estava presente em 101 casos (28 foram lesões malignas e 73 benignas) para um valor VPN de 72,3%. Uma orientação anti-paralela esteve presente em 7 casos (4 lesões malignas e 3 benignas) para um VPP 72,3%.

5.2.3.5 Descrição da característica acústica posterior

A descrição da característica acústica posterior para o observador A encontra-se descrita na Tabela 27.

Dos 110 casos, 27,2% não demonstraram nenhuma característica acústica posterior e a maioria destas lesões foi classificada na categoria 4 e 5, com VPP de 53,3%. A ausência de característica acústica posterior apresentou VPN 46,7%.

Das 110 lesões, 49 apresentaram reforço acústico posterior e destas, 40 foram benignas com VPN de 81,6% e a sombra acústica posterior foi descrita em 13 casos e destas, 2 foram malignas com VPP de 15%.

Tabela 27 - Característica acústica posterior e classificação no BI-RADS ultrasonográfico (Observador A)

Distribuição	Categoria 3		Categoria 4		Categoria 5		Total		
	B	M	B	M	B	M	B	M	T
Com sombra acústica posterior n%	7(87,5)	1(12,5)	4(80,0)	1(20,0)	0	0	11(84,6)	2(15,4)	13
Sem sombra acústica posterior n%	2(66,7)	1(33,3)	9(69,2)	4(30,8)	3(21,4)	11(78,6)	14(46,7)	16(53,3)	30
Reforço acústico posterior n%	26(81,3)	6(18,8)	14(87,5)	2(12,5)	0	1(100)	40(81,6)	9(18,4)	49
Misto n%	8(88,9)	1(11,1)	2(40,0)	3(60,0)	0	2(100,0)	10(62,5)	6(37,5)	16
Total	43	9	25	10	3	14	76	33	110

B=Benigno M=Maligno

A descrição da característica acústica posterior está descrita na Tabela 28. Para o observador B, 41,8% das 110 casos demonstraram nenhuma característica acústica

posterior e a maioria destas lesões foi classificada na categoria 4, com VPN de 58,6% e um VPP de 41%. Das 110 lesões, 34 apresentaram reforço acústico posterior e destas, 29 foram benignas com VPN de 85,3% e a sombra acústica posterior foi descrito em 11 casos, sendo destas 4 malignas com VPP de 36,4%.

Tabela 28 - Característica acústica posterior e classificação no BI-RADS ultrasonográfico (Observador B)

Distribuição	Categoria 3		Categoria 4		Categoria 5		Total		
	B	M	B	M	B	M	B	M	T
Com sombra acústica posterior n%	6(75,0)	2(25,0)	1(50,0)	1(50,0)	0	1(100)	7(63,6)	4(36,4)	11
Sem sombra acústica posterior n%	4(80,0)	1(33,3)	20(69,0)	9(31,0)	3(25,0)	9(75,0)	27(58,7)	19(41,3)	46
Reforço acústico posterior n%	24(88,9)	3(11,1)	5(83,3)	1(16,7)	0	1(100)	29(85,3)	5(14,7)	34
Misto n%	8(100,0%)	0	5(71,4%)	2(28,6)	0	4(100,0)	13(68,4)	6(31,6)	19
Total	42	6	31	7	3	15	76	34	110

5.2.3.6 Descrição das bordas da lesão

Para o observador A, 38 (34,5%) de 110 casos demonstraram uma interface abrupta e 65 (59,0%) demonstraram halo ecogênico. O halo ecogênico foi descrito na categoria 3 em 27 casos, com VPN de 72,3%.

A interface abrupta apresentou VPN de 68,4% (Tabela 29).

Tabela 29 - Descrição dos limites da lesão (bordas), classificação BI-RADS ultrasonográfico (Observador A)

Limites da lesão	Categoria 3		Categoria 4		Categoria 5		Total		
	B	M	B	M	B	M	B	M	T
Interface abrupta n%	19(82,6)	4(17,4)	6(66,7)	3(33,3)	1(16,7)	5(83,3)	26(68,4)	12(31,6)	38
Halo hipoecóiden%	1(33,3)	2(66,7)	2(50,0)	2(50,0)	0	0	3(42,9)	4(57,1)	7
Halo ecogênico n%	23(85,2)	4(14,8)	21(80,8)	5(19,2)	3(25,0)	9(75,0)	47(72,3%)	18(27,7)	65
Total	43	10	28	10	4	14	29	33	110

B= Benigno M= Maligno

Para o observador B, 31 (28,1%) de casos demonstraram uma interface abrupta e 66 (60,0%) dos 110 casos demonstraram halo ecogênico. O halo ecogênico foi descrito na categoria 3 em 24 casos, com VPN de 72,1%. A interface abrupta apresentou VPN de 61,2% (Tabela 30).

Tabela 30 - Descrição dos limites da lesão, classificação BI-RADS ultra-sonográfico (Observador B)

Limites da lesão	Categoria 3		Categoria 4		Categoria 5		Total		
	B	M	B	M	B	M	B	M	T
Interface abrupta n%	13(81,3)	3(18,8)	5(55,6)	4(44,4)	1(16,7)	5(83,3)	19(61,3)	12(38,7)	31
Halo hipocóide n%	4(66,7)	2(33,3)	2(66,7)	1(33,3)	0	1(100)	6(60,0)	4(40,0)	10
Halo ecogênico n%	23(95,8)	1(4,2)	23(74,2)	8(25,8)	2(18,2)	9(81,8)	48(72,7)	18(27,3)	66
Total	40	6	30	13	3	15	79	32	110

B= Benigno M= Maligno

5.2.3.7 Descrição da aparência do tecido circunvizinho

Segundo o observador A, noventa e seis (96) das cento das cento e dez (110) massas descritas não apresentaram alteração nos tecidos circunvizinhos e destas, 52 massas foram classificadas na categoria 3 com um VPN de 76,6%.

Das 24 lesões malignas, 11 (78,6%) apresentaram alteração nos tecidos circunvizinhos com VPP de 78,6% (Tabela 31). O espessamento da pele não foi demonstrado em nenhum caso.

Tabela 31 – Aparência do tecido circunvizinho (Observador A)

Aparência do tecido circunvizinho	Categoria 3		Categoria 4		Categoria 5		B	M	T
	B	M	B	M	B	M			
Sem alteração	42(80,0)	10(19,2)	28(77,8)	8(22,2)	3(37,5)	5(62,5)	73(76)	23(23)	96
Distorção arquitetural	1(100)	0	1(33,3)	2(66,7)	1(10,0)	9(90,0)	3(21,4)	11(78,6)	14
Espessamento da pele	0	0	0	0	0	0	0	0	0
Total	43	10	29	10	4	14	76	24	110

Segundo o observador B, noventa e cinco (95) das cento das cento e dez (110) massas descritas não apresentaram alteração nos tecidos circunvizinhos e destas, 45 massas foram classificadas na categoria 3, para um VPN de 72,6%.

Das 34 lesões malignas, 26 (32%) apresentaram alteração nos tecidos circunvizinhos com um VPP de 53,3% (Tabela 32). O espessamento da pele não foi observado em nenhum caso.

Tabela 32 – Aparência do tecido circunvizinho (Observador B)

Aparência do tecido circunvizinho	Categoria 3		Categoria 4		Categoria 5		B	M	T
	B	M	B	M	B	M			
Sem alteração	39(86,7)	6(13,3)	29(69,0)	13(31,0)	1(12,5)	7(87,5)	69(72,6)	26(27,4)	95
Distorção arquitetural	3 (100,0)	0	2(100,0)	0	2(20,0)	8(80,0)	7(46,7)	8(53,3)	15
Espessamento da pele	0	0	0	0	0	0	0	0	0
Total	42	6	31	13	3	15	76	34	110

5.2.4 Variabilidade interobservador

Para a descrição ultra-sonográfica foi obtida concordância moderada para a avaliação da orientação das lesões (k 0,52), que foi descrita como paralela ou não paralela ao eixo da pele (Tabela 33).

Moderada concordância foi encontrada para a avaliação dos contornos das lesões (k 0,50).

Na avaliação dos bordos da lesão foi observada baixa concordância (k 0,29).

Moderada concordância foi obtida para avaliação das margens da lesão (k 0,50) e para descrever o modelo dos ecos internos (k 0,56).

Os diversos termos usados para descrever a característica acústica posterior determinou, também, moderada concordância entre os observadores (k 0,51).

Foi também obtida moderada concordância (k 0,51) na avaliação dos tecidos circunvizinhos, especialmente quando estes não apresentavam alteração.

O valor de k entre observadores quando juntadas as categorias 4 e 5 como malignas, foi de 0,36.

Tabela 33 - Variabilidade interobservador na descrição das lesões ultra-sonográficas

Descrição das massas	Valores k
<i>Contornos</i>	0,50
<i>Margem</i>	0,53
<i>Modelo dos ecos internos</i>	0,56
<i>Bordas das lesões</i>	0,29
<i>Orientação em relação a pele</i>	0,52
<i>Característica acústica posterior</i>	0,51
<i>Aparência dos tecidos circunvizinhos</i>	0,40
<i>BI-RADS®</i>	0,40

6 DISCUSSÕES E CONCLUSÕES

6.1 Mamografia

Vários estudos têm sugerido que a probabilidade de câncer de mama pode ser preditiva através da cuidadosa análise das características da Mamografia[4][15][29]. O uso dos critérios, incluindo densidade das mamas, margens dos nódulos, forma dos nódulos, morfologia e distribuição das calcificações foram avaliados nesta pesquisa.

Esta pesquisa demonstrou que dentre as 115 lesões analisadas, 67 (58,3%) foram benignas e 48 (41,7%) foram malignas. A distribuição de carcinoma nas categorias do BI-RADS pelo observador A, ocorreu da seguinte forma: 66 (57,4%) foram classificados na categoria 3; 30 (26,1%) classificados na categoria 4 e 19 (16,5%) classificados na categoria 5, e segundo o observador B: 36 (31,3%)

classificados na categoria 3, 54 (47%) classificados na categoria 4 e 25 (21,7%) classificados na categoria 5.

No presente estudo, foi observada uma sensibilidade que variou entre 68% e 87% (identificação de lesões malignas em pacientes com câncer de mama), semelhantes aos achados descritos por Kerlikowske et al.[29], que variou entre 72,9% a 78,2% e um alto VPN entre 76% e 83% (identificação de achados negativos em pacientes livres de câncer), das características descritas no BI-RADS. O BI-RADS apresentou uma especificidade entre 76% e 44% (pacientes sem doença com teste negativo).

O VPP (número de cânceres para características mamográficas) variou entre 51% e 53% entre os observadores, não distante dos estudos realizados por Burnside ES et al. [4][34] e por Kierlikowske et al.[29] .

No presente estudo, a acurácia mamográfica variou de 75% a 62%, na diferenciação entre lesões benignas de malignas com o uso do BI-RADS. O VPN para a classificação 3, entre os observadores, variou de 76,1% e 44,7 %.

A nova edição do BI-RADS, na avaliação da densidade mamária, envolve a combinação de uma avaliação qualitativa junto com uma avaliação quantitativa. Na avaliação quantitativa, a mama é dividida em quadrantes, com categoria 1, indicando que o tecido mamário é menos que 25% glandular; na categoria 2, o tecido mamário é considerado entre 25% e 50% glandular; na categoria 3, o tecido mamário é considerado, aproximadamente, entre 51% e 75% glandular e na categoria 4, o tecido mamário é mais do que 75% glandular. A descrição qualitativa permanece a mesma [1]. A principal proposta para o uso de categorias na avaliação da densidade mamária no BI-RADS, serve para indicar a relativa sensibilidade da Mamografia na detecção de carcinomas, a qual pode estar diminuída em casos de mamas densas [2]. Sabe-se, também, que há uma direta associação entre aumento da densidade mamográfica e o aumento do risco de desenvolvimento do câncer de mama. Boyd et al.[14], confirmaram a importância do uso preciso de métodos para determinar a densidade mamográfica. Observaram um aumento de 2% no risco relativo do câncer de mama para cada 1% de aumento da percentagem da densidade mamográfica [17].

Nesta pesquisa, o VPP para mamas heterogeneamente densas foi de 43,8% para o observador A e de 39,6% para o observador B. Houve uma concordância interobservador moderada ($k: 0,43$) na avaliação da densidade mamária, diferente dos achados descritos por Nicholson BT et al.[77], onde a concordância entre leitores, na avaliação da densidade das mamas foi de 78,4%, para mamas extremamente densas e de 51,2% para mamas heterogeneamente densas, isso provavelmente devido aos diferentes equipamentos usados no processamento das imagens.

A designação de massas mamárias na categoria 4 teve o mesmo impacto e significado clínico àquelas descritas na categoria 5, pois em ambos os casos, a biópsia seria indicada.

Este estudo sugere que as margens das massas ajudam a prever malignidade, com uma probabilidade menor de carcinomas em margens bem definidas e alta probabilidade nas margens espiculadas (não circunscritas), com um VPN de 80% e 84% e um VPP de 90% e 93%, respectivamente, para os observadores A e B.

Quanto às formas redonda e oval, foram associadas a um alto VPN de 75% e 71% para o observador A, e entre 70% e 66,7% para o observador B. As formas microlobulada(irregulares) e lobulada apresentaram um alto VPP entre 90% e 70% para o observador A, e entre 80% e 75% para o observador B.

Na presente pesquisa, o observador A identificou um alto VPP na descrição das microcalcificações finas lineares (72,7%) e pleomórficas finas (91,6%) e um VPN para as calcificações descritas como redondas, vasculares ou puntiformes de 56,5% e de 66,6% para as amorfas. O observador B evidenciou um VPP para as calcificações finas lineares de 25%, e um VPP para pleomórficas finas de 64,7%, um VPN para as calcificações descritas como redondas, vasculares ou puntiformes de 65% e amorfas de 50%.

No presente estudo, identificamos uma concordância entre os observadores, na descrição global das margens das massas ($k:0,66$), estando de acordo com trabalhos realizados por Kierlikowke K et al.[46]. Foi baixa a concordância para a descrição das

calcificações quanto a morfologia (k: 0,36) e distribuição (k: 0,24) na Mamografia, assim como os descritos na literatura, segundo Berg WA et al [30].

A baixa concordância para as categorias globais do BI-RADS relatados no presente estudo (k: 0,32), não está muito distante dos artigos publicados por Lazarus E. [50]. Na presente pesquisa, a fraca concordância na avaliação das categorias 4a (k: 0,15), 4b (k: 0,13), 4c (k: 0,16) e nas categorias 4 combinadas (k: 0,27), esteve, possivelmente associada ao grande número de categorias oferecidas. Foi obtida uma maior concordância entre os radiologistas na categoria 5 (k: 0,42).

Sabe-se que o BI-RADS 5 é sempre usado para identificar lesões que são certamente malignas (> 95%). A categoria 4 do BI-RADS tem demonstrado uma população mais heterogênea de lesões. Os resultados deste estudo sugerem que as subcategorias 4a, 4b e 4c são úteis para estratificar a probabilidade de malignidade entre o grande grupo de lesões da categoria 4. Esta estratificação pode ser útil na comunicação do nível de suspeição para referenciar médicos e pacientes, os quais poderão orientar sua tomada de decisão através do uso dessas informações (que pacientes referenciar para a biópsia).

Na presente pesquisa, a concordância pode ter se tornado baixa devido aos vieses introdutórios, pelo método de escolha e seleção dos casos, o que constitui uma limitação do estudo, pois foram somente utilizadas aquelas lesões selecionadas para a biópsia. Foram constatados poucos casos de descrições associadas às lesões benignas e poucos casos classificados como especiais. O pequeno número destes casos pode ter diminuído a concordância interobservador em algumas áreas, assim como pode ter sugerido que o BI-RADS é mais consistente com achados negativos e lesões benignas do que para avaliar anormalidades.

6.2 Ultra-Sonografia

Devido à frequência da sobreposição dos sinais radiológicos e ecográficos, lesões mamárias indicativas de malignidade detectadas na Ultra-Sonografia têm sido examinadas com biópsia para provarem ser benignas ou malignas [59]. Grande número

de biópsias é realizado para lesões benignas devido a vários fatores. Dentre eles, é possível citar o temor dos pacientes, da incerteza dos médicos ou devido a protocolos padrões [60].

A Ultra-Sonografia não deve ser usada somente na diferenciação entre massas císticas e sólidas e na avaliação da densidade da mama. Para diminuir o número de biópsias em lesões benignas, a Ultra-Sonografia deve ser explorada com acurada interpretação das características de cada lesão suspeita.

Melhorias no diagnóstico ultra-sonográfico têm sido obtidas com a introdução, pelo ACR, da classificação BI-RADS, que auxilia o radiologista na descrição das características sonográficas e definem a avaliação final em categorias associadas ao melhor manejo clínico dos casos [1].

No presente estudo, foi observado, por ambos observadores, uma sensibilidade que variou entre 70 e 80% (identificação de lesões malignas em pacientes com câncer de mama) e um alto VPN que variou entre 81 e 87% (identificação de achados negativos em pacientes livres de câncer), das características descritas no BI-RADS, com um FN de 18%. Contudo, o BI-RADS apresentou baixa especificidade, entre 55% e 56% (pacientes sem doença com testes negativo), devido ao grande número de achados falso-positivos. O VPP (número de cânceres para características sonográficas) variou entre 45,1% e 42,1%.

No presente estudo, a acurácia ultra-sonográfica variou de 60,9% a 63,6%, na diferenciação entre lesões benignas de malignas com o uso do BI-RADS. O VPN para a classificação 3 entre os observadores variou de 81,1% a 87,5%, para um VPP de 42,1% a 45,1%.

Desta forma, a utilização da categorização 3, como provavelmente benigna, é uma ferramenta usada pelos radiologistas para evitar biópsias desnecessárias, sabendo-se que o risco de malignidade para as lesões descritas nesta categoria é de menos de 2%[1]. Se as lesões aumentassem suas dimensões, no seguimento, seria tentador converter para o BI-RADS categoria 4, para que a biópsia pudesse ser apropriada.

A designação de massas mamárias na categoria 4 tem o mesmo impacto e significado clínico àquelas descritas na categoria 5, pois em ambos os casos, a biópsia estaria indicada. No presente estudo, o VPP para as categorias 4 e 5 foram de 45,2% e 42,2%.

O estudo das características ultra-sonográficas associadas à classificação 4 e 5 demonstrou que as lesões que provaram ser malignas estiveram frequentemente associadas ao modelo hipoecóide, contornos irregulares, margens não circunscritas e orientação antiparalela ao eixo da pele, muito embora muitas das massas benignas classificadas na classificação 4 e 5 foram hipoecóides, mas estavam associadas com margens circunscritas e orientação paralela ao eixo da pele.

Foi possível perceber que com a presença de três destas características, como a sombra acústica posterior, os contornos irregulares, as margens não circunscritas, o halo hipoecóide e a orientação não paralela ao eixo da pele, as lesões foram normalmente classificadas nas categorias 4 e 5, de acordo com achados descritos por Chen et al.,2004[74].

As massas que demonstravam mais do que três características sugestivas de malignidade foram classificadas por ambos os observadores na categoria 5.

A margem do nódulo foi um critério relevante na diferenciação entre lesão benigna e maligna, com um VPN para margem circunscrita que variou de 82,4% a 80,3%.

Os contornos redondos foram associados a um alto VPN de 83,3% e 76,1%, e os contornos irregulares com um alto VPP de 84% e 65%, para ambos os observadores.

O halo hipoecóide demonstrou VPP menor que os contornos irregulares e as margens não circunscritas. O halo ecogênico apresentou um VPN que variou entre 72,3% e 72,1% e a interface abrupta um VPN entre 68,4% e 61,2%, entre os observadores.

A orientação do nódulo antiparalela ao eixo da pele apresentou um alto VPP (72,3%). No presente estudo, as características das bordas da lesão não apresentaram diferença significativa entre as categorias do BI-RADS.

A característica acústica posterior é um resultado da atenuação do som. O reforço acústico posterior apresentou um VPN entre 81% e 85%, para ambos os observadores. A sombra acústica posterior apresentou um baixo VPP que variou entre 15% e 35% nas categorias 4 e 5 do BI-RADS. Embora a sombra acústica posterior seja uma característica sonográfica das lesões malignas[74], este achado não se confirmou neste estudo, sendo também visto em lesões benignas. Sombreamento bilateral fino foi considerado como indício de lesão benigna.

Na avaliação da variabilidade interobservador, moderada concordância foi obtida para a avaliação da orientação das lesões em relação a pele (k:0,52), na avaliação dos contornos (0,50), das margens (0,53), da característica acústica posterior (0,51), modelo dos ecos internos (0,56) e baixa concordância na avaliação dos tecidos circunvizinhos (0,40) e na avaliação dos bordos das lesões (0,29).

<i>Descrição das massas</i>	<i>Valores k</i>
<i>Contorno(Forma)</i>	<i>0,50</i>
<i>Margem</i>	<i>0,53</i>
<i>Modelo dos ecos internos</i>	<i>0,56</i>
<i>Bordos das lesões</i>	<i>0,29</i>
<i>Orientação em relação à pele</i>	<i>0,52</i>
<i>Característica acústica posterior</i>	<i>0,51</i>
<i>Aparência dos tecidos circunvizinhos</i>	<i>0,40</i>
<i>BI-RADS®</i>	<i>0,40</i>

Quadro 6 - Concordância interobservador na descrição das massas

CONCLUSÕES

O presente estudo demonstrou que a avaliação mamográfica das mamas, utilizando a classificação BIRADS, é um método acurado, variando de 75% a 62%, entre os observadores, na diferenciação de lesões benignas de malignas. Os achados mais freqüentes relacionados a neoplasias foram nódulo com margem espiculada, forma microlobulada (irregular) e lobulada, microcalcificações finas lineares e pleomórficas finas. Não foi obtida uma concordância forte entre os observadores, na análise das calcificações quanto a morfologia e distribuição, possivelmente devido ao grande número de categorias oferecidas.

A avaliação ultra-sonográfica das mamas utilizando a classificação BIRADS é um método acurado, variando de 60,9% a 63,3%, entre observadores na diferenciação de lesões benignas de malignas. Os achados US mais freqüentes de neoplasias foram nódulos com margens não circunscritas, forma irregular, orientação antiparalela ao eixo da pele. Em nosso estudo o modelo dos ecos intenos complexos ou hipoecóides, os bordos hipoecóides das lesões e a sombra acústica posterior, apresentaram baixo valor preditivo positivo. A variabilidade interobservador global foi moderada.

Este estudo pode confirmar que o BI-RADS 4ª edição do ACR, e o último léxico para Ultra-Sonografia, é um sistema acurado para descrever lesões mamárias. Contudo, sua orientação não é absoluta. Acredita-se que a prática, períodos de revisão sistemática dos casos, técnica de dupla leitura e cursos de treinamento para médicos na utilização do BI-RADS devam ser realizados para melhorar ainda mais a acurácia no diagnóstico e, com isso, reduzir o número de procedimentos invasivos e dispendiosos na mama.

7 REFERÊNCIAS BIBLIOGRÁFICAS

1. *American College of Radiology (ACR). Mammography. Illustrated Breast Imaging Reporting and Data System (BI-RADS), 4th ed. Reston, VA: American College of Radiology, 2003.*

2. Liberman L, Abramson A, Squires FB, Glassman JR, Morris EA, Dershaw DD. *The Breast Imaging Report and Data System: Positive Predictive Value of Mammographic Features and Final Assessment Categories.* *AJR* 1998; 171:35-40.
3. Elmore JG, Armstrong K, Lehman CD, Fletcher SW. *Screening for Breast Cancer.* *JAMA* 2005; 293:1245-1256.
4. Burnside ES, Rubin DL, Fine JP, Shachter RD, Sisney GA, Leung WK. *Bayesian network to predict breast cancer risk of mammographic microcalcifications and reduce number of benign biopsy results: initial experience.* *Radiology* 2006; 240:666-673.
5. Gur D, Wallace LP, Klym AH, et al. *Trends in recall, biopsy, and positive biopsy rates for screening mammography in academic practice.* *Radiology* 2005; 235:396-401.
6. Parkin MD, Bray F, Ferlay J, Pisano P. *Global Cancer Statistics, 2002.* *CA Cancer J Clin* 2005. 55: 74-108.
7. Brasil. [Http://www.inca.gov.br/estimativa/2005/versaofinal.pdf](http://www.inca.gov.br/estimativa/2005/versaofinal.pdf). *Incidência de Câncer no Brasil.* (acessado em 2008).
8. Park Nan-Jin, K. D., *Breast Cancer Risk and Immune Responses in Healthy Women.* *Oncology Nursing Forum* 2006; 33(6):1151.
9. Duarte LD. *Mamografia sem alteração.* In: Duarte LR, editor. *A mama em imagens. Primeira edição.* Guanabara/Koogan S.A. 2006; cap. 12:102-108.
10. Ward E, Jemal A, Cokkinides V, et al. *Cancer disparities by race/ethnicity and socioeconomic status.* *CA Cancer, J Clin* 2004. 54: 78-93.
11. Curi Hallal, Gotlieb SLD, Latorre MRDO. *Evolução da mortalidade por neoplasias malignas no Rio Grande do Sul, 1979-1995.* *Rev. Bras. Epidemiology* 2001; 4: 169-177.
12. Tabar L, Fagerber G, Chen HH, et al. *Efficacy of breast cancer screening by age: new results from the Swedish Two-County Trial.* *Cancer* 1995; 75: 2507-2517.
13. Miller AB, To T, Baines CJ, Wall C. *The Canadian National Breast Screening Study-1: breast cancer mortality after 11 to 16 year of follow-up: a randomized screening trial of mammography in women age 40 to 49 years.* *Ann Intern Med* 2002; 137:305-315.

14. Boyd NF, Dite GS, Stone J, et al. Heritability of mammography density, a risk for breast cancer. *New England J. Med.* 2002; 347:886-894.
15. Carney PA. Individual and combined effects of age, breast density and hormone replacement therapy use on the accuracy of screening mammography. *Ann Intern Med* 2003; 138: 168-175.
16. Shapiro S. *Periodic Screening for Breast Cancer. The Health Insurance Plan Project and its Sequelae.* Baltimore, Johns Hopkins University Press 1988:1963-1986.
17. Tabar L, Holmberg L. Reduction mortality for breast cancer after mass screening with mammography. *Lancet* 1985; 13: 829-832.
18. Miller AB, To T, Baines, et al. Canadian National Breast Screening Study-2:13-year results of a randomized trial in women aged 50-59 years. *J Natl Cancer Inst* 2000; 92:1490-1499.
19. Alexander FE, Anderson T, Brown HK, et al. 14 years of follow-up from the Edinburgh randomized trial of breast-cancer screening. *Lancet* 1999; 353:1903-1908.
20. Figueira RNM, Santos AI, Camargo ME et al. Fatores que influenciam o padrão radiológico de densidade das mamas. *Radiol Bras, out* 2003;36:287-272.
21. Kopans DB, *Mammography and the normal breast.* in: Kopans DB. *Breast Imaging. Terceira edição.* Lippincott Williams & Wilkins, 2007; p.343-364.
22. Bird RE, Wallace TW, Yankaskas BC. Analysis of cancers missed at screening mammography. *Radiology, 1992; 184:613.*
23. Morrison AS, Kalid N. Breast cancer incidence and mortality in the breast detection demonstration project. *J. National Cancer Inst* 1988; 19:17-24.
24. Kolb TM, Newhouse J. Comparison of performance of screening mammography, physical examination, and breast US and the evaluation of factors that influence them: an analysis of 27,825 patient evaluations. *Radiology* 2002; 225:165-175.
25. Kopans DB. Mammography screening for breast cancer. *Cancer* 1993; 72:1809
26. Fletcher RH, Flecher SW, Wagner EH. *Epidemiologia clínica: elementos essenciais.* 3rd ed. Artmed, 2003.

27. Sickles EA, Ominski SH, Solitto RA. *Medical audit of a rapid throughput mammography screening practice: methodology and results of 27.114 examinations. Radiology 1990; 175: 323.*
28. Knutzen AM, Gisvold JJ. *Likelihood of malignant disease for various categories of mammographically detected non-palpable breast lesions. Radiology 1993; 189:927.*
29. Kerlikowske K, Grady D, Barclay J. et al. *Variability and accuracy in mammography interpretation using the America College of Radiology Breast Imaging Reporting and Data System. J Natl Cancer Inst 1998; 90:1801-1809.*
30. Berg WA, Campassi C, Langenberg P, Sexton MJ. *Breast Imaging Reporting and Data System: Inter and Intra-observer Variability in Feature Analysis and Final Assessment. AJR 2000; 174:1769-1777.*
31. Beam CA, Sullivan DC, Layde PM. *Variability in the interpretation of screening mammograms by US radiologists: findings from a national sample. Arch intern Med 1996; 156:209-213.*
32. Elmore JG, Wells CK, Lee CH, Howard DH, Feintein AR. *Variability in radiologists interpretations of mammography. N England J Med, 1995. 331:1493-1499.*
33. Monsees BS. *The mammography Quality Standards Act: an overview of the regulations and guidance. Radiol Clin North Am 2000; 38:759-772.*
34. Burnside ES. *Use microcalcification Descriptors in BI-RADS 4th Edition to Stratify Risk of Malignancy. Radiology, 2007; 242:388-395.*
35. American College of Radiology. *Illustrated Breast Imaging Reporting and Data System (BI-RADS), 3rd ed. Reston, VA: American College of Radiology, 1998.*
36. American College of Radiology. *Breast Imaging Reporting and Data System (BI-RADS). 2ed. Reston, VA: American College of Radiology, 1995.*
37. Berg WA, Arnoldus CL, Teferra E, Bhargavan M. *Biopsy of amorphous breast calcifications: pathologic outcome and yield at stereotactic biopsy. Radiology 2001; 221: 495-503.*
38. Colégio Brasileiro de Radiologia. *Sistema de Laudos e Registro de Dados de Imagem da Mama. Colégio Brasileiro de Radiologia, 2005.*
39. Colégio Brasileiro de Radiologia. *Programa de Treinamento em Mamografia. Colégio Brasileiro de Radiologia, 2004.*

40. *Libermann L, Menell JH. Breast imaging reporting and data system (BI-RADS). Radiol Clin Am May 2002; 40:409-430.*
41. *Sickles EA. Periodic mammography follow-up of probably benign lesions: results in 3 184 cases. Radiology 1991; 179:463.*
42. *American College of Radiology. BI-RADS: Ultrasound, 1st ed. in: Breast Imaging Reporting and Data System, atlas, 4th ed. Reston, VA: American College of Radiology, 2003.*
43. *Duarte RD. Ultra-sonografia mamária. In: Duarte DL, editor. A mama em imagens. Primeira edição. Guanabara Koogan S.A., 2006; p.195-211.*
44. *Rocha DC, Bauab SP. Atlas de imagem da mama. Correlação mamográfica/ultra-sonográfica, incluindo Ressonância Magnética e BI-RADS. Revinter. Segunda edição, 2004.*
45. *Kierlikowske K, Smith-Bindman R, Grady D, Ljung BM. Evaluation of abnormal mammography results and palpable breast abnormalities. Ann Intern Med 2003; 139:274-284.*
46. *Kierlikowske K, Grady D, Barclay J, Barclay J, Frankel DS, Ominsky SH, Sickles EA, Ernster V. Variability and accuracy in mammography interpretation using the American College of Radiology Breast Imaging Reporting and Data System. Natl Cancer Inst 1998; 90:1801-1809.*
47. *Baker JA, Lo JY, DeLong DM, Floyd CE. Computer-aided detection in screening mammography: variability in cues. Radiology 2004; 233:411-417.*
48. *Warren Burhenne LJ, Wood S, Orsi C. et al. Potential contribution of computer-aided detection to sensitivity of screening mammography. Radiology 2000; 215:554-562.*
49. *Ciatto S, Houssami N, Apruzzese A, et al. Reader variability in reporting breast imaging according to BI-RADS assessment categories (the Florence experience). Breast, 2006; 15: 44-51.*
50. *Lazarus E, Mainiero MB, Schepps B, Koelliker SL, Livingston LS. BI-RADS lexicon for US and mammography: interobserver variability and positive predictive value. Radiology 2006; 239:385-391.*
51. *Guisseppetti GM, Giuliani F, Baldassarre S, Rizzato G. Metodologia e Semiologia. in: Veronesi U editor. Mastologia Oncológica. Medsi 2002; 95-106.*

52. *Catarzi S. Studio multicentrico per la valutazione della efficacia diagnostica della mammografia e della ecografia nelle neoplasie mammarie non palpabili. Rad. Med. 1992; 84:193-197.*
53. *Baker JA, Soo MS. Breast US: assessment of technical quality and image interpretation. Radiology 2002; 223:229-238.*
54. *Parker S, Stravos A, Dennis M. Needle biopsy techniques. Radiol Clin North Am 1995; 33:1171-1186.*
55. *Schroeder RJ, Bostanjoglo M, Rademaker J, Maeurer J, Felix R. Role of Power Doppler techniques and ultrasound contrast enhancement in the differential diagnosis of focal breast lesions. Eur Radiol 2003; 13:68-79.*
56. *Leconte I, Feger C, Galant C, et al. Mammography and Subsequent Whole-Breast Sonography of Nonpalpable Breast Cancer: The Importance of Radiologic Breast Density. Am J Roentgenol 2003; 180:1675-1679.*
57. *Kolb TM, Lichy J, Newhouse J. Occult cancer in women with dense breast: detection with screening US-diagnostic yield and tumor characteristics. Radiology 1998; 207:191-199.*
58. *Saarenmaa I, Salminen T, Geiger, U et al. The effect of age and density of the breast on the sensitivity of breast cancer diagnostic by mammography and ultrasonography. Breast Cancer Res Treat 2001; 67:117-123.*
59. *Stavros AT, Thickman D., Rapp CL, Dennis MA, Parker SH, Sisney GA. Solid Breast Nodules: use of sonography to distinguish between benign and malignant lesions. Radiology, 1995; 196:123-134.*
60. *Heywang-Kobrunner SH, Scheer I, Dershaw DD. Diagnostic Breast Imaging Mammography, Sonography, Magnetic Resonance Imaging, and Interventional Procedures. New York Theme, 1997.*
61. *Jackson VP. Breast sonography. in: Basset LW, Jackson VP, Jahan et al. Diagnosis of Diseases of Breast. Philadelphia, WB Saunders Co, 1997; 13:185-195.*
62. *Bauab SP, Mendonça MHS. Mamas in: Pastore AR, Cerri GG editores. Ultrasonografia, obstetrícia e ginecologia. Sarvier, 1997: 723-765.*
63. *Samardar P, Shaw D, Paredes E, Grimes MM, Wilson JD. Focal assymmetric densities seen at mammography: US and pathologic correlation. Radiographics 2002; 22: 19-33.*

64. Bird RE, Wallace T, Yankaskas BC. Analysis of cancers missed at screening mammography. *Radiology* 1992; 184: 613-617.
65. Jackson VP, Rothschild PA, Kreipke DL, et al. Sonography of the breast. *Seminars in Ultrasound CT and MR* 1996; 177:460.
66. Skaane P. Ultrasonography as adjunct to mammography in the evaluation of breast. *Acta Radiologica*, 1999. vol. 40 (Supplementum):1.
67. Basset LW, Kimme-Smith C. Breast imaging: mammography and ultrasonography. *Clinics of North Am* 2001; 9:251.
68. Hilton SW, Leopold GR, Olson LK. Real-time breast sonography: application in 300 consecutive patients. *AJR Am J Roentgenol* 1986; 147:479.
69. Venta LA, Kim J, Pelloski CE. Management of complex breast cysts. *AJR Am J Roentgenol* 1999; 173:1331.
70. Chala LF, Barros N. Ultra-sonografia das Mamas in: Piato S, Piato JRM.. *Doenças da Mama, Primeira edição. Revinter Ltda* 2006; 4: 25-39.
71. Berg WA, Compassi CI, Ioffe OB. Cystic lesions of the breast: sonographic-pathologic correlation. *Radiology* 2003; 227:1183.
72. Basset LW, *Imaging of breast masses. The Radiologic Clinics of North America* 2000; 38: 669.
73. Hall FM. Sonography of breast: controversies and opinions. *AJR Am J Roentgenol*, 1997; 169:1635.
74. Chen SC, Cheung YC, Su CH, et al. Analysis of sonographic features for the differentiation of benign and malignant breast tumors of different size. *Ultrasound Obstet Gynecol* 2004;23:188-193.
75. Constantini M, Belli P, Lombardi R, Franceschini G, Mulé A, Bonomo L. Characterization of Solid breast Masses. Use of the Sonographic Breast imaging Reporting and Data System Lexicon. *J Ultrasound Med* 2006; 25:649-659.
76. Melhado, VC, Álvares BR, Almeida OJ. Correlação radiológica e histológica de lesões não-palpáveis em pacientes submetidas a marcação pré-cirúrgica, utilizando o sistema BI-RADS. *Radiol Bras*, 2007;40:9-11
77. Nicholson BT, Lo Russo AP, Smolkin M, et al. Accuracy of assigned BI-RADS breast density category definitions. *Acad Radiol*. 2006; 13(9):1143-9.

ARTIGO ORIGINAL I

ACURÁCIA DOS ACHADOS MAMOGRÁFICOS DO CÂNCER DE MAMA: CORRELAÇÃO DA CLASSIFICAÇÃO BI-RADS E ACHADOS HISTOLÓGICOS

*José Hermes Ribas do Nascimento¹
Vinícius Duval da Silva²
Antônio Carlos Maciel³*

RESUMO

Objetivo: A proposta principal deste estudo foi avaliar, na área de diagnóstico por imagem, a acurácia da classificação BI-RADS na Mamografia na diferenciação de lesões benignas de massas malignas. Os pontos secundários foram descrever a frequência de apresentação dos diferentes achados mamográficos e avaliar a concordância entre observadores.

Materiais e métodos: Os exames de 115 pacientes, encaminhados para clínica localizada na região noroeste do estado do Rio Grande do Sul (Brasil) para *core biopsy*, com diagnóstico mamográfico prévio, classificados nas categorias 3, 4 ou 5 do BI-RADS foram reavaliados independentemente por dois (2) médicos especialistas em diagnóstico por imagem da mama. Ambos especialistas com mais de dez (10) anos de experiência, com curso de residência em Radiologia, títulos de especialistas e/ou com cursos de habilitação em Mamografia pelo CBR, cegados, utilizando a nomenclatura, avaliação e recomendação do *American College of Radiology Breast Imaging Reporting and Data System* (BI-RADS) e o último léxico. Posteriormente, os exames foram comparados com a histologia. A acurácia da classificação BI-RADS na Mamografia foi avaliada através dos cálculos de sensibilidade, especificidade, dos valores preditivos positivo (VPP) e negativo (VPN) para cada uma das características descritas, na diferenciação entre lesões benignas de massas malignas. Os achados histológicos foram utilizados como critério padrão. A concordância entre os médicos para as categorias finais e separadamente para cada categoria foi calculada através da estatística *Kappa de Cohen* e as diferenças nos grupos de comparação foram analisadas com teste Qui-quadrado para variáveis categóricas.

Resultados: Esta pesquisa demonstrou que, das 115 massas mamárias, 67 (58,3%) foram benignas e 48 (41,7%) foram malignas. A sensibilidade da Mamografia variou de 68% a 87%, com um alto VPN de 76% a 83% das características descritas no BI-RADS. O BI-RADS apresentou uma especificidade que variou entre 76% e 44% e o VPP variou de 51% a 53%. A acurácia mamográfica oscilou de 75% a 62% na diferenciação entre lesões benignas de massas malignas com o uso do BI-RADS. Houve uma concordância global moderada entre os radiologistas na descrição da densidade mamária ($k: 0,43$) e uma importante concordância global na descrição das margens das massas ($k: 0,66$). Baixa concordância foi identificada na descrição dos contornos (formas) dos nódulos ($k: 0,40$) e na descrição das calcificações, tanto em relação à sua distribuição ($k: 0,24$), como também em relação à morfologia ($k: 0,36$). Foi

¹Graduação em Medicina (Universidade Federal de Santa Maria - UFSM), especialização em Radiologia (Hospital de Clínicas de Porto Alegre), especialização em Medicina Interna, mestrado em Medicina e Ciências da Saúde (Pontifícia Universidade Católica – PUCRS)

²Médico Patologista. Mestrado em Medicina (Gastroenterologia) pela Universidade Federal do Rio Grande do Sul (1995). Doutor em Medicina (Pneumologia) pela Universidade Federal do Rio Grande do Sul (1999) com bolsa Sanduíche CAPES - University of Arizona, Arizona Optical Sciences Center (1998-99). Atualmente professor adjunto da Pontifícia Universidade Católica do Rio Grande do Sul - PUCRS.

³Médico Radiologista do Hospital de Clínicas e Irmandade da Santa Casa de Misericórdia de Porto Alegre (RS). Mestre em Medicina (Gastroenterologia) pela Universidade Federal do Rio Grande do Sul (1996). Doutor em Radiologia pela Universidade Federal do Rio de Janeiro (2001).

identificada moderada concordância entre os radiologistas para relatar achados nos casos em que o câncer esteve presente (k: 0,54).

Conclusão: O presente estudo demonstrou que a avaliação mamográfica das mamas, utilizando a classificação BIRADS, é um método acurado, variando de 75% a 62%, entre os observadores, na diferenciação de lesões benignas de malignas. Não foi obtida uma concordância forte entre os observadores, na análise das calcificações quanto a morfologia e distribuição, possivelmente devido ao grande número de categorias oferecidas

Descritores: Câncer de mama, BI-RADS, Mamografia, Acurácia

ABSTRACT

Objective: The initial approach of this study is to evaluate, in the field of Radiology, the accuracy of BI-RADS lexicon in mammographic exams in the distinction between benign lesions and malignant masses. Additional aims of this study consist of describing how frequent different mammographic findings appear and evaluating interobserver agreement.

Materials and Methods: The exams of 115 patients were taken to a clinic located in the northwest region of the state of Rio Grande do Sul (Brazil) to undergo *core biopsy*, after previous mammographic exams classified as 3, 4 or 5 according to the BI-RADS. The exams were re-analyzed independently by two (2) doctors specialized in breast imaging, with over ten years of professional experience, with residence in Radiology, qualified either as specialists or having finished the course in Mammography at CBR, blinded, using the syllabus, evaluation and recommendation from the American College of Radiology Breast Imaging Reporting and Data System (BI-RADS) and the latest lexicon and then compared with the anatomopathological exam. The BI-RADS accuracy in Mammography was evaluated through the analysis of sensibility, specificity, positive (PPV) and negative (NPV) predictive values, for every described feature, and the distinction between benign lesions and malignant masses. The histological findings were used as standard reference. The agreement among observer doctors for the final categories and separately for each category was calculated by using Cohen's Kappa statistics and the differences in comparison groups were analyzed by using the χ^2 test for categorical variables.

Results: The present study shows that, out of 115 breast masses, 67 (58,3%) were benign and 48 (41,7%) were malignant. The sensibility of Mammography ranged, among the observers, from 68% to 87%, and a high NPV estimated in 76% and 83% of features described in the BI-RADS. The BI-RADS specificity ranged from 76% to 44% and the PPV ranged from 51% to 53%. The mammographic accuracy ranged from 75% to 62% in the distinction between benign and malignant lesions by using the BI-RADS. The global agreement among the radiologist doctors was considered moderate in the description of breast density (k: 0,43) and the global agreement in the description of mass edges was considered rather significant (k: 0,66). A low agreement was identified in the description of nodule contours (k: 0,40) and in the description of calcifications not only in relation to distribution (k: 0,24) but also in relation to morphology (k:0,36). A moderate agreement was identified among the observer radiologists in terms of reporting findings in those cases of cancer (k: 0,54).

Conclusion: The present study shows that breast mammography evaluation using the BI-RADS classification is an accurate method for observers whose variability ranged from 62% to 75% in the distinction between benign and malignant lesions. A strong interobserver consensus was not achieved in the evaluation of calcifications

morphology and distribution possibly due to the considerable number of categories adopted.

Key-words: Breast cancer, BI-RADS, Mammography, Accuracy

INTRODUÇÃO

O sistema de classificação BI-RADS (*American College of Radiology Breast Imaging Reporting and Data System*) do ACR foi introduzido em 1993 para Mamografia e atualizado em 2003, com a introdução do BI-RADS para Ultra-Sonografia e Ressonância Magnética Nuclear com o objetivo de padronizar os laudos e orientar os médicos mastologistas quanto à chance de determinada lesão ser maligna, ajudando a conduzir a investigação [1][2]. Existe um vocabulário específico para a descrição de cada lesão e, como procedimento de finalização do laudo, é emitida uma classificação, em categorias que variam de 0 (zero) a 6 (seis), de acordo com o grau de suspeição dos achados, baseado no Valor Preditivo Positivo (VPP) do exame para câncer de mama.

Uma Mamografia é considerada negativa para câncer de mama, nas categorias 1, 2 e 3 do BI-RADS e positiva nas categorias restantes. Na categoria 1 não há nenhum achado digno de nota, os seios são simétricos sem calcificações, sem nódulos, assimetrias, distorções focais ou outras alterações. Na categoria 2 são descritos achados definitivamente benignos e, na categoria 3, achados que apresentam menos de 2% de chances de malignidade, sendo recomendada reavaliação após 6 meses com o objetivo de acompanhar a lesão. A categoria 0 representa um estudo incompleto, sendo solicitado um exame de imagem complementar ou mesmo comparação com exames prévios. Isto é quase sempre recomendado em uma situação de rastreio [2].

A categoria 4 está reservada para os achados que não apresentam a clássica aparência de malignidade, mas que apresentam um amplo espectro de probabilidade de malignidade que é maior do que daquelas lesões da categoria 3.

Na categoria 4, encontram-se lesões com chance de malignidade que varia de 3% a 94% e na categoria 5, esta chance é superior a 95%, de acordo com o BI-RADS. A conduta indicada nestas categorias é a solicitação de investigação citológica ou histológica [1][2].

A quarta edição do BI-RADS ocorreu em 2003 e trouxe uma atualização dos termos de caracterização das lesões (léxico). Foi dividida a descrição morfológica das microcalcificações nas seguintes categorias que predizem malignidade ou benignidade: (a) tipicamente benigna; (b) probabilidade intermediária; (c) alta probabilidade de malignidade [3]. As microcalcificações pleomórficas foram subdivididas em grosseiras heterogêneas (categoria com intermediário grau de preocupação) e pleomórficas finas (categoria de alto grau de probabilidade de malignidade) [3][4]. Microcalcificações heterogêneas são irregulares, geralmente maiores que 0.5mm e são consideradas de grau intermediário de preocupação assim como as microcalcificações amorfas [4]. Microcalcificações finas pleomórficas variam em tamanho e forma, usualmente menores que 0.5mm de diâmetro e são consideradas de alta probabilidade de malignidade, assim como as microcalcificações finas lineares [4][5].

As calcificações puntiformes (menores que 0,5mm) têm sido associadas a menos de 2% de malignidade, podendo ser classificadas como provavelmente benignas dependendo de sua distribuição. As finas lineares ou finas lineares ramificadas são consideradas altamente suspeitas, especialmente em distribuição segmentar ou linear

[5], associadas a lesões malignas entre 81% e 92% dos casos. De acordo com Liberman et al.[5], aproximadamente 41% das calcificações pleomórficas finas estão associadas à malignidade. As microcalcificações amorfas, nesta edição indicadas como morfologia de intermediária suspeição, apresentou uma taxa de malignidade entre 20% e 26%, especialmente associadas à distribuição segmentar e linear [6].

Fez-se necessário, portanto, caracterizar as microcalcificações de acordo com a sua morfologia, levando-se em conta a sua distribuição, para então classificá-las nas devidas categorias do BI-RADS. É possível observar que foram sugeridas três (3) subdivisões para a categoria 4, sendo possível que haja subjetividade na escolha entre as categorias 4a, 4b e 4c, já que há dois grupos de microcalcificações com morfologias suspeitas: as de suspeição intermediária (amorfas ou indistintas e heterogêneas grosseiras) e de alta probabilidade (pleomórficas finas e finas lineares ou finas lineares ramificadas) (Quadro 1).

As recomendações atuais preconizam um Valor Preditivo Positivo (VPP) entre 25% e 40% para câncer de mama considerando as lesões que são encaminhadas para biópsia [7]. Os resultados da aferição da sensibilidade da Mamografia variam de 68% a 88% [8][9]. A sensibilidade foi de 98% em mamas gordurosas, decrescendo para 63% em mamas extremamente densas [9]. A especificidade da Mamografia no trabalho de Kolb foi de 98% e a acurácia de 98,6% [8].

Sabe-se que a acurácia dos exames de imagens mamárias pode ser afetada por inúmeros fatores, como aspectos técnicos, diferenças relacionadas às características da população em estudo, idade do paciente, experiência do médico radiologista, utilização de técnica de dupla leitura ou de programa de computador (*Computer-Aided Detection Systems* - CADS), bem como a variabilidade nas interpretações do médico radiologista no uso do BI-RADS [10][11][12].

OBJETIVO

A proposta deste estudo é avaliar a acurácia da classificação BI-RADS na Mamografia, mais especificamente no que diz respeito à diferenciação de lesões benignas de massas malignas, descrever a frequência de apresentação dos diferentes achados mamográficos e avaliar a concordância entre observadores.

MATERIAIS E MÉTODOS

Os exames de 115 pacientes, encaminhados para uma clínica localizada na região noroeste do estado do Rio Grande do Sul para *core biopsy*, com diagnóstico mamográfico prévio, classificado nas categorias 3, 4 ou 5 do BI-RADS, foram reavaliados independentemente por dois (2) médicos especialistas em diagnóstico por imagem da mama. Cada especialista com mais de dez (10) anos de experiência, com cursos de residência em radiologia, título de especialista e/ou com curso de habilitação em Mamografia pelo CBR, cegados, utilizando a nomenclatura, avaliação e recomendação do *American College of Radiology Breast Imaging Reporting and Data System* (BI-RADS) e o último léxico. Posteriormente, os exames reavaliados foram comparados ao exame anatomopatológico. A acurácia da classificação BI-RADS na Mamografia foi calculada através dos cálculos de sensibilidade, especificidade, dos valores preditivos (positivo e negativo), para cada uma das características descritas, na diferenciação entre lesões benignas e massas malignas. Os achados histológicos foram utilizados como critério padrão.

A concordância entre os médicos para as categorias finais, e separadamente para cada categoria, foi calculada através da estatística *Kappa de Cohen* e as diferenças nos

grupos de comparação foram analisadas com teste Qui-quadrado para variáveis categóricas.

Os observadores descreveram cada lesão usando a terminologia da quarta edição do BI-RADS léxico (Quadro 1 e Tabela 1) e a categorização final, incluída na Mamografia a nova subcategoria 4 do BI-RADS (Tabela 2). Os radiologistas não receberam treinamento específico sobre o uso do BI-RADS, sendo assim, os critérios usados por cada um dos radiologistas foram subjetivos, baseados no conhecimento prévio das diretrizes do BI-RADS e na experiência individual.

Quadro 1 - Ilustração da revisão da morfologia das microcalcificações descrita na 3ª edição do BI-RADS para a 4ª edição. Microcalcificações pleomórficas foram subdivididas em grosseiras heterogêneas (categoria com intermediário grau de preocupação) e pleomórficas finas (categoria de alto grau de probabilidade de malignidade) [13].

<p>3ª edição</p> <p>PREOCUPAÇÃO INTERMEDIÁRIA</p> <p>Amorfás</p>	<p>4ª edição</p> <p>ALTA PROBABILIDADE DE MALIGNIDADE</p> <p>Pleomórficas lineares</p> <p>Finas Ramificadas</p>
<p>Amorfás</p> <p>Grosseira heterogênea</p>	<p>Pleomórficas finas lineares</p> <p>Finas Ramificadas</p>

Tabela 1 - Terminologia BI-RADS quarta edição [2]

AVALIAÇÃO MAMOGRÁFICA	CARACTERÍSTICAS
Calcificações-descrição Morfologia tipicamente benigna	Grosseiras (semelhantes a “pipoca”) Cutâneas Vasculares Com centro radio transparente Em “leite de cálcio”, “agulha” Bastonetes longos Em “casaca de ovo” ou em “anel” De fios de sutura Distróficas Redondas/puntiformes (se isolada)
Morfologia de intermediária suspeição	Amorfas Heterogêneas grosseiras
Morfologia altamente suspeita	Pleomórficas finas Finas lineares ou finas ramificadas
Distribuição	Em grupos Lineares Segmentares Regional Difusa
Número	Menor que 5 Entre 5-10 Maior que 10
Massas Formas	Redonda Oval Lobulada Microlobulada(Irregular)
Margens	Circunscritas Microlobuladas Indistintas Espiculadas
Densidade	Lipossubstituída Moderadamente densa Heterogeneamente densa Extremamente densa
Distorção arquitetural Casos especiais	Linfonodo intra-mamário Densidade tubular ou dilatação ductal Assimetria Global Assimetria focal
Achados associados	Retração da pele Retração do mamilo Espessamento trabecular Lesão da pele Adenopatia axilar

Após a devida descrição, todas as lesões foram categorizadas como mostra a Tabela 2, a seguir.

Tabela 2: BI-RADS 4ª edição - categorias finais [2][4]

Categoria	Definições
1	<i>Negativo</i>
0	<i>Necessita avaliação adicional</i>
2	<i>Achados benignos</i>
3	<i>Achados provavelmente benignos</i>
4a	<i>Baixa suspeição de malignidade</i>
4b	<i>Intermediária suspeição de malignidade</i>
4c	<i>Moderada suspeição de malignidade</i>
5	<i>Altamente sugestivo de malignidade</i>

Os diagnósticos da acurácia, sensibilidade, especificidade, valor preditivo positivo(VPP) e valor preditivo negativo(VPN) do BI-RADS léxico foram calculados. Foi incluída a categoria 3 no grupo benigno e foram unificadas as classes 4 (provavelmente benigno) e classe 5 no grupo de malignos. Os VPP E VPN foram obtidos para cada classe e descrição.

RESULTADOS

A população do presente estudo foi constituída de 113 pessoas do sexo feminino e duas (2) do sexo masculino. A média de idade dos pacientes variou de 37 a 61 anos, média de 49 anos (± 12 anos), os quais se submeteram a biópsia guiada pelo ultra-som.

Foram realizadas 115 biópsias de massas mamárias, detectadas na mamografia, orientadas pelo ultra-som (US). Destas 67 (58,3%) foram benignas e 48 (41,7%) foram malignas.

Baseados na categorização do BI-RADS® mamográfico, os casos foram classificados, pelo observador A, da seguinte forma: 66 (57,4%) classificados na categoria 3; 30 (26,1%) classificados na categoria 4 e 19 (16,5%) classificados na categoria 5. E segundo o observador B: 36 (31,3%) classificados na categoria 3; 54 (47,0%) classificados na categoria 4 e 25 (21,7%) classificados na categoria 5. Nenhum caso foi classificado nas categorias 0, 1, 2 ou 6.

Para o observador A, o VPN foi de 76% e o VPP foi de 51%. A sensibilidade foi de 68,0%, especificidade de 76% e acurácia de 75% (Tabela 3).

Para o observador B, o VPN foi de 83% e o VPP foi de 53%. A sensibilidade foi de 87%, especificidade de 44 % e acurácia de 44 % % (Tabela 4).

Tabela 3 - Distribuição dos resultados falso e verdadeiro-positivo e negativo baseados no diagnóstico patológico e no diagnóstico discriminado indicado (Observador A)

Resultado do teste	D+ n%	D- n%	Total
T+(classificação 4,5)	33(68) VP	16(33,3) FP	48 (100)
T- (classificação 3)	15(23,8) FN	51(76,1) VN	67(100)
Total	48(41,7)	67(58,3)	115
Parâmetros	Fórmula	%	
Sensibilidade	VP/(VP+FN)	68(com doença e teste+)	
Especificidade	VN/(VN+FP)	76(sem doença e teste -)	
VPP	VP/(VP+FP)	51	
VPN	VN/(VN+FN)	76	
Acurácia	(VP+VN)/TOTAL	75	

D+: indica Doença Positiva; D-: indica doença negativa; FN: Falso-Negativo; FP: Falso Positivo; T+: Teste Positivo (lesão avaliada na classificação 4 ou 5); T-: Teste Negativo (lesão avaliada na classificação 3); VN: Verdadeiro-Negativo; VP: Verdadeiro-Positivo

Tabela 4 - Distribuição dos resultados falso e verdadeiro-positivo e negativo baseados no diagnóstico patológico e no diagnóstico discriminado indicado (Observador B)

Resultado do teste	D+	D-	Total
T+(classificação 4,5)	42(53,2) VP	37(46,8) FP	79(100)
T- (classificação 3)	6(16,7%) FN	30(83,3)VN	36(100)
Total	48(41,7)	67(58,3)	115(100)
Parâmetros	Fórmula	%	
Sensibilidade	VP/(VP+FN)	87(com doença e teste+)	
Especificidade	VN/(VN+FP)	44(sem doença e teste -)	
VPP	VP/(VP+FP)	53	
VPN	VN/(VN+FN)	83	
Acurácia	(VP+VN)/TOTAL	62	

D+: indica Doença Positiva; D-: Doença Negativa; FN: Falso-Negativo; FP: Falso Positivo; T+: teste positivo (lesão avaliada na classificação 4 ou 5); T-: Teste Negativo (lesão avaliada na classificação 3); VN: Verdadeiro-Negativo; VP: Verdadeiro-Positivo

CARACTERÍSTICAS MAMOGRÁFICAS

A presente pesquisa levou em consideração, para a análise dos exames de Mamografia, os seguintes critérios com base no BI-RADS quarta edição, para a avaliação das massas e das calcificações.

Avaliação da densidade das mamas

A concordância global (k) para a avaliação da densidade das mamas foi moderada, avaliada em 0,43. O VPP para mamas heterogeneamente densas foi de 43,8% para o observador A e de 39,6% para o observador B.

Avaliação dos contornos e forma das lesões

Segundo o observador A, a forma redonda foi descrita em 24 massas, ovalada em 45, lobuladas em nove e microlobuladas em dez. Das 24 lesões redondas, 18 foram lesões benignas e das 45 formas ovais, 32 foram benignas, com um VPN de 75% e 71%, respectivamente. Das nove lesões lobuladas, cinco foram malignas para um VPP de 70%. Dez das lesões com contornos microlobulares, nove foram malignas com um VPP de 90% e todas foram categorizadas na classificação 4 e 5.

Segundo o observador B, a forma redonda foi descrita em 40 massas, ovalada em 36, lobulada em sete e microlobulada em dez. Das 40 lesões redondas, 28 foram lesões benignas e das 36 massas ovais, 24 foram benignas com um VPN de 70% e 66,7%, respectivamente. Sete das lesões lobuladas, cinco foram malignas para um valor VPP de 75%. Das dez das lesões com contornos microlobulares, oito foram malignas com um VPP de 80% e foram todas categorizadas na classificação 4 e 5.

Avaliação das margens das lesões

Segundo o observador A, as margens foram circunscritas em 19 casos, indistintas em 49 e espiculadas em 20 casos. Dezesesseis das 19 lesões com margens circunscritas foram benignas, para um VPN de 84,2%. Doze de 49 massas com margens indistintas e 18 de 20 com margens espiculadas foram consideradas malignas com VPP de 24,5% e 90%, respectivamente.

Segundo o observador B, as margens foram circunscritas em dez casos, indistintas em 59 e espiculadas em 24 casos. Oito das dez lesões com margens circunscritas foram benignas, para um VPN de 80%. Quinze de 59 massas com margens indistintas e 20 de 24 massas com margens espiculadas foram consideradas malignas com VPP de 25,4% e 83,3%, respectivamente.

Avaliação das calcificações quanto à morfologia

Segundo o observador A, das 76 calcificações descritas, 23 (30%) foram descritas como redondas, vasculares ou puntiformes; 32 (42%) foram descritas como finas lineares, 2 (2,6%) como heterogeneamente grosseiras, 6 (8%) como amorfas e 12 (18%) como pleomórficas finas. Das 23 calcificações redondas, 13 foram lesões benignas, com VPN de 56,5%. Das 33 calcificações descritas como finas lineares, 24 foram malignas com VPP de 72,7%. Doze das calcificações descritas como pleomórficas finas, 11 foram malignas com VPP de 91,6%. Seis calcificações foram descritas como amorfas sendo quatro benignas, com VPN de 66,6%. Das duas calcificações descritas como heterogêneas grosseiras, todas foram benignas.

Segundo o observador B, das 68 calcificações descritas, 40 (58,8%) foram descritas como redondas, vasculares ou puntiformes; quatro (5,8%) como finas lineares; cinco (7%) como heterogeneamente grosseiras; duas (2,9%) como amorfas e 17 (25%) como pleomórficas finas. Das 40 calcificações redondas, 26 foram lesões benignas com VPN de 65%. Das quatro calcificações descritas como finas lineares, uma foi maligna com VPP de 25%. Dezesete das calcificações descritas como pleomórficas finas, 11 foram malignas com VPP de 64,7%. Duas calcificações foram descritas como amorfas, sendo uma benigna e outra maligna. Das cinco calcificações descritas como heterogêneas grosseiras duas foram malignas e três benignas, para um VPP de 40%.

Avaliação das calcificações quanto à distribuição em grupos

As calcificações foram descritas como agrupadas pelo observador A, em 13 casos, sendo oito casos distribuídos nas categorias 4 e 5 do BI-RADS, com VPP de 45%. As calcificações regionais foram identificadas em 12 casos sendo sete malignas e cinco benignas. As calcificações espalhadas ou dispersas apresentaram VPN de 42,8%. A distribuição segmentar foi descrita em seis casos, sendo quatro malignas, com VPP de 66,6%. Nenhum caso foi descrito como linear ductal.

As calcificações regionais, segundo o observador B, foram descritas em 16 casos, sendo nove benignas e cinco malignas com VPP de 35,7%. As calcificações foram descritas como agrupadas em 20 casos, sendo 14 delas nas categorias 4 e 5 do BI-RADS, e sendo dez malignas, com VPP de 40%. As calcificações dispersas ou espalhadas apresentaram VPN de 53,8%. A distribuição segmentar foi descrita em nove casos, sendo cinco malignas e quatro benignas, com VPP de 55%.

Distorção arquitetural

Neste estudo, a avaliação da distorção arquitetural (casos especiais e achados associados) não pôde ser realizada secundariamente porque os leitores consideraram insuficiente o número de casos apresentados.

Variabilidade interobservador na Mamografia

A apresentação das descrições mamográficas e da variabilidade na análise entre os radiologistas para as categorias finais, utilizando o teste estatístico de *Kappa de Cohen* está ilustrada na Tabela 6.

Tabela 6 - Variabilidade interobservador na descrição das lesões mamográficas

DESCRIÇÃO DAS MASSAS	VALOR k
Contornos	0,40
Margens	0,66
Descrição da densidade da mama	0,43
DESCRIÇÃO DAS CALCIFICAÇÕES	
Morfológica	0,36
Distribuição	0,24
BI-RADS®-para todas as categorias	0,32

Avaliação das massas através da Mamografia

Na descrição dos contornos das massas houve uma concordância global considerada baixa (k: 0,40). Também uma baixa concordância foi identificada quanto aos contornos microlobulados (k: 0,38) e, igualmente, quando os contornos foram ovalados (k: 0,32).

Na avaliação global das margens das massas, houve uma importante concordância (k: 0,66), em especial, quando as margens foram espiculadas (k: 0,70). A concordância global para a densidade das massas foi moderada (k: 0,43 - moderada).

Avaliação mamográfica das calcificações

A concordância foi próxima da perfeição quanto à avaliação da presença de calcificações (k: 0,88). Os observadores demonstraram uma baixa concordância global quando descreveram a morfologia das calcificações (k: 0,36). O uso dos termos “amorfas” e “finas ramificadas” resultou em uma concordância moderada (k: 0,41 e k: 0,43, respectivamente). A concordância foi baixa para o uso dos termos

heterogeneamente grosseiras (k: 0,23) e pleomórficas finas (k: 0,25). Baixa concordância foi observada na avaliação da distribuição (k: 0,24) (Tabela 6).

Na avaliação da presença de distorção arquitetural, a concordância também foi baixa (k: 0,23).

A concordância entre leitores para a presença de achados associados e casos especiais não pôde ser avaliada secundariamente porque os leitores acharam poucos casos presentes nas lesões.

Avaliação final das categorias

Baixa concordância foi obtida para a avaliação das categorias finais (Tabela 7).

Tabela 7 - Variabilidade interobservador na avaliação final das categorias BI-RADS®

Categorias BI-RADS®	Valor k
3	0,30
4 ^a	0,15
4b	0,13
4c	0,16
5	0,42
Combinadas 4*	0,27

*Categorias quatro (4) combinadas BI-RADS®

A maior concordância foi encontrada com lesões categorizadas como de alta suspeição para malignidade, categoria 5 (k: 0,42). Fraca concordância foi obtida para as categorias 3, 4a, 4b e 4c (k: 0,30), (k: 0,15), (k: 0,13) e (k: 0,16), respectivamente. Quanto as categorias 4, as quais foram agrupadas (k: 0,27), baixa concordância foi obtida (Tabela 7).

Para as categorias finais do BI-RADS®, foi obtida baixa concordância entre os observadores (k: 0,32) (Tabela 6).

Discussão

No presente estudo, o uso dos critérios, incluindo densidade das mamas, margens dos nódulos, formas dos nódulos, morfologia e distribuição das calcificações foram avaliados.

Foi observada uma sensibilidade que variou entre 68% e 87% (identificação de lesões malignas em pacientes com câncer de mama) e um alto VPN entre 76% e 83% (identificação de achados negativos em pacientes livres de câncer), das características descritas no BI-RADS. O BI-RADS apresentou uma especificidade entre 76% e 44% (pacientes sem doença com teste negativo). O VPP (número de cânceres para características mamográficas) variou entre 51% e 53% entre os observadores, não distante dos estudos realizados por Burnside ES et al. [4][7] e por Kierlikowske et al.[10]

No presente estudo, a acurácia mamográfica variou de 75% a 62%, na diferenciação entre lesões benignas de malignas com o uso do BI-RADS. O VPN para a classificação 3, entre os observadores, variou de 76,1% a 44,7 %.

Sabe-se que há uma direta associação entre aumento da densidade mamográfica e o aumento do risco de desenvolvimento do câncer de mama [14] [15]. No presente estudo, o VPP para mamas heterogeneamente densas foi de 43,8% para o observador A e de 39,6% para o observador B. Houve uma concordância interobservador moderada (k: 0,43) na avaliação da densidade mamária, diferente dos achados descritos por Nicholson BT et al.[13], onde a concordância entre leitores, na avaliação da densidade das mamas foi de 78,4%, para mamas extremamente densas e de 51,2% para mamas

heterogeneamente densas, isso provavelmente devido aos diferentes equipamentos usados no processamento das imagens.

Este estudo sugere que as margens das massas ajudam a prever malignidade, com uma probabilidade menor de carcinomas em margens bem definidas e alta probabilidade nas margens espiculadas (não circunscritas), com um VPN entre 80% e 84% e um VPP entre 90% e 93%, respectivamente, para os observadores A e B.

Quanto às formas redonda e oval, as mesmas estiveram associadas a um alto VPN de 75% a 71% para o observador A, e entre 70% e 66,7% para o observador B. As formas microlobulada e lobulada apresentaram um alto VPP entre 90% e 70% para o observador A, e entre 80% e 75% para o observador B. No presente estudo, identificamos uma concordância entre os observadores, na descrição global das margens das massas ($k:0,66$), estando de acordo com trabalhos realizados por Kierlikowke K et al.[10].

Na presente pesquisa, o observador A identificou um alto VPP na descrição das microcalcificações finas lineares (72,7%) e pleomórficas finas (91,6%) e um VPN para as calcificações descritas como redondas, vasculares ou puntiformes de 56,5% e de 66,6% para as amorfas. O observador B evidenciou um VPP para as calcificações finas lineares de 25%, e um VPP para pleomórficas finas de 64,7%, um VPN para as calcificações descritas como redondas, vasculares ou puntiformes de 65% e amorfas de 50%. Para o observador B, as microcalcificações heterogêneas grosseiras apresentaram um VPP de 40%.

Foi baixa a concordância para a descrição das calcificações quanto à morfologia ($k: 0,36$) e distribuição ($k: 0,24$) na Mamografia, assim como os descritos na literatura, segundo Berg WA et al e Lazarus et al.[11][12].

Na presente pesquisa, a fraca concordância na avaliação das categorias 4a ($k: 0,15$), 4b ($k: 0,13$), 4c ($k: 0,16$) e nas categorias 4 combinadas ($k: 0,27$), esteve, possivelmente associada ao grande número de categorias oferecidas. Foi obtida uma maior concordância entre os radiologistas na categoria 5 ($k: 0,42$).

Sabe-se que o BI-RADS 5 é sempre usado para identificar lesões que são certamente malignas (>95%). A categoria 4 do BI-RADS tem demonstrado uma população mais heterogênea de lesões. Os resultados deste estudo sugerem que as subcategorias 4a, 4b e 4c são úteis para estratificar a probabilidade de malignidade entre o grande grupo de lesões da categoria 4. Esta estratificação pode ser útil na comunicação do nível de suspeição para referenciar médicos e pacientes, os quais poderão orientar sua tomada de decisão através do uso dessas informações (quais pacientes referenciar para a biópsia).

Conclusão

O presente estudo demonstrou que a avaliação mamográfica das mamas, utilizando a classificação BIRADS, é um método acurado, variando de 75% a 62%, entre os observadores, na diferenciação de lesões benignas de malignas. Os achados mais frequentes relacionados a neoplasias foram nódulo com margem espiculada, forma microlobulada (irregular) e lobulada, microcalcificações finas lineares e pleomórficas finas. Não foi obtida uma concordância forte entre os observadores, na análise das calcificações quanto a morfologia e distribuição, possivelmente devido ao grande número de categorias oferecidas.

REVISÃO BIBLIOGRÁFICA

1. Colégio Brasileiro de Radiologia. Sistema de Laudos e Registro de Dados de Imagem da Mama. Colégio Brasileiro de Radiologia, 2005.
2. American College of Radiology (ACR). Mammography. Illustrated Breast Imaging Reporting and Data System (BI-RADS), 4thed. Reston, VA: American College of Radiology, 2003.
3. Vizcaino I, Gadea I, Andreo I. Shortterm follow-up results in 795 nonpalpable probably benign lesions detected at screening mammography. *Radiology* 2001; 219: 475-483
4. Burnside ES, Ochsner JE, Fowler KJ, et al. *Use microcalcification descriptors in BI-RADS 4th edition to stratify risk of malignancy*. *Radiology*, 2007; 242:388-395.
5. Liberman L, Abramson A, Squires FB, Glassman JR, Morris EA, Dershaw DD. The breast imaging report and data system: positive predictive value of mammographic features and final assessment categories. *AJR* 1998; 171:35-40
6. Berg WA, Arnoldus CL, Teferra E, Bhargavan M. Biopsy of amorph breast calcifications: pathologic outcome and yield at stereotactic biopsy. *Radiology* 2001; 221:495-503.
7. Burnside ES, Rubin DL, Fine JP, Shachter RD, Sisney GA, Leung WK. *Bayesian network to predict breast cancer risk of mammographic microcalcifications and reduce number of benign biopsy results: initial experience*. *Radiology* 2006; 240:666-673.
8. Kolb TM, Newhouse J. *Comparison of performance of screening mammography, physical examination, and breast US and the evaluation of factors that influence them: an analysis of 27,825 patient evaluations*. *Radiology* 2002; 225:165-175.
9. Kierlikowske K, Smith-Bindman R, Grady D, Ljung BM. *Evaluation of abnormal mammography results and palpable breast abnormalities*. *An Intern Med* 2003; 139:274-284.
10. Kierlikowske K, Grady D, Barclay J, et al. *Variability and accuracy in mammography interpretation using the American College of Radiology Breast Imaging Reporting and Data System*. *Natl Cancer Inst* 1998; 90:1801-1809.
11. Berg WA, Campassi C, Langenberg P, Sexton MJ. *Breast Imaging Reporting and Data System: Inter and Intra-observer Variability in Feature Analysis and Final Assessment*. *AJR* 2000; 174:1769-1777.
12. Lazarus E, Mainiero MB, Schepps B, Koelliker SL, Livingston LS. *BI-RADS lexicon for US and mammography: interobserver variability and positive predictive value*. *Radiology* 2006; 239:385-391.
13. Nicholson BT, LoRusso AP, Smolkin M, Bovbjerg VE, Petroni GR, Hervey JA. Accuracy of assigned BI-RADS breast density category definitions. *Acad Radiol*. 2006; 13(9):1143-1149.
14. Boyd NF, Dite GS, Stone J. Heritability of mammographic density, a risk factor for breast cancer. *N Engl J Med* 2002; 347:886-894.
15. Warner E, Lockwood G, Math M, Trichler D, Boyd NF. The risk of breast cancer associated with mammographic parenchymal patterns: a meta-analysis of the published literature to examine the effect of method of classification. *Cancer Detect Prev*. 1992; 16:67-72.

ARTIGO ORIGINAL II



Radiologia Brasileira

Colégio Brasileiro de Radiologia
Av. Paulista, 37 - 7º andar - conjunto 71
Bela Vista - São Paulo - SP
01311-000
Tel.: (55 11) 3372-4544

São Paulo, quinta-feira, 8 de janeiro de 2009

Ilmo(a) Sr.(a)
Prof(a), Dr(a) JOSE HERMES RIBAS DO NASCIMENTO

Referente ao código de fluxo: 618
Classificação: Artigo Original

Confirmamos o recebimento do artigo ACURÁCIA DOS ACHADOS ULTRA-SONOGRÁFICOS DO CÂNCER DE MAMA: CORRELAÇÃO DA CLASSIFICAÇÃO BI-RADS® QUARTA EDIÇÃO E ACHADOS HISTOLÓGICOS , que será enviado para apreciação dos revisores para possível publicação na **Radiologia Brasileira**. Por favor, para qualquer comunicação futura sobre este artigo, cite o código de fluxo indicado acima.

Obrigado por submeter seu trabalho à **Radiologia Brasileira**.

Atenciosamente,

Edson Marchiori / Giovanni Guido Cerri
Editores da **Radiologia Brasileira**

ACURÁCIA DOS ACHADOS ULTRA-SONOGRÁFICOS DO CÂNCER DE MAMA: CORRELAÇÃO DA CLASSIFICAÇÃO BI-RADS® E ACHADOS HISTOLÓGICOS

José Hermes Ribas do Nascimento¹

Vinícius Duval da Silva²

Antônio Carlos Maciel³

RESUMO

Objetivos: O objetivo geral do estudo é avaliar a acurácia da Ultra-Sonografia (BIRADS) no diagnóstico de câncer de mama e os objetivos específicos, descrever a frequência de apresentação dos diferentes achados ultra-sonográficos e a avaliação da concordância entre observadores.

Material e Método: Os exames de 110 pacientes encaminhadas para *core biopsy*, com diagnóstico prévio de nódulos, foram re-analisados independentemente, por dois (2) médicos especialistas, cegados, utilizando a nomenclatura, avaliação e recomendação do BI-RADS® quarta edição e o último léxico. Os achados histológicos foram utilizados como padrão-ouro. A acurácia dos achados foi determinada através dos cálculos de sensibilidade, especificidade e dos valores preditivos positivo e negativo. As diferenças nos grupos de comparação foram analisadas com teste *Qui-quadrado* para variáveis categóricas e a concordância entre os médicos foram calculados através da estatística *Kappa de Cohen*.

Resultados: 110 massas mamárias foram avaliadas pelo ultra-som, sendo que 76 (69%) foram benignas e 34 (30,9%) foram malignas. Foi observado, entre os radiologistas, uma sensibilidade que variou entre 70,5% e 82,3%, um valor VPN entre 81,1% e 87,5%, um VPP entre 42,10% e 45,1%, a especificidade variou entre 56,58% e 55,2% e a acurácia entre 60,9% e 63,6%. Na avaliação entre observadores foi obtida uma concordância global considerada moderada (k:0,50) para a avaliação dos contornos(formas), margens, tecidos circunvizinhos, característica acústica posterior, modelos dos ecos internos e eixo da lesão em relação à pele e considerada baixa (k:0,29) na avaliação das bordas das massas.

¹Graduação em Medicina (Universidade Federal de Santa Maria - UFSM), especialização em Radiologia (Hospital de Clínicas de Porto Alegre), especialização em Medicina Interna, mestrado em Medicina e Ciências da Saúde (Pontifícia Universidade Católica – PCRS)

²Médico Patologista. Mestrado em Medicina (Gastroenterologia) pela Universidade Federal do Rio Grande do Sul (1995). Doutor em Medicina (Pneumologia) pela Universidade Federal do Rio Grande do Sul (1999) com bolsa Sanduíche CAPES - University of Arizona, Arizona Optical Sciences Center (1998-99). Atualmente professor adjunto da Pontifícia Universidade Católica do Rio Grande do Sul - PUCRS.

³Médico Radiologista do Hospital de Clínicas e Irmandade da Santa Casa de Misericórdia de Porto Alegre (RS). Mestre em Medicina (Gastroenterologia) pela Universidade Federal do Rio Grande do Sul (1996). Doutor em Radiologia pela Universidade Federal do Rio de Janeiro (2001).

Conclusão: A avaliação ultra-sonográfica das mamas utilizando a classificação BIRADS é um método acurado, variando de 60,9% a 63,3%, entre observadores na diferenciação de lesões benignas de malignas. Os achados US mais freqüentes de neoplasias foram nódulos com margens não circunscritas, forma irregular e orientação antiparalela ao eixo da pele. Em nosso estudo o modelo dos ecos intenos complexos ou hipoecóides, os bordos hipoecóides das lesões e a sombra acústica posterior, apresentaram baixo valor preditivo positivo. A variabilidade interobservador global foi moderada.

Descritores: Câncer de Mama, Ultra-sonografia, BI-RADS, Anatomopatológico, Acurácia.

ABSTRACT

Purpose: The main purpose of the present study is to evaluate the accuracy of Ultrasonography (BI-RADS) in the diagnosis of breast cancer whereas additional specific aims are to describe how frequent different ultrasonographic findings appear and to evaluate variability among observers.

Material and Method: The exams of 110 patients who had previously undergone *core biopsy*, with previous diagnosis of nodules, either mammographic or ultrasonographically, were re-analyzed independently by 2 (two) specialized doctors, blinded, using the 4th edition BI-RADS syllabus, evaluation and recommendation as well as the latest lexicon. The histological findings were used as gold-standard. The accuracy of findings was determined according to sensibility, specificity and predictive positive and negative values. The differences among comparison groups were analyzed according to the chi-square (χ^2) test for categorical variables and the variability among observer doctors was calculated according to the Cohen's Kappa statistics.

Results: Out of 110 breast masses analyzed through ultrasound, 76 (69%) were benign and 34 (30,9%) were malignant. The sensibility, according to the radiologist doctors, ranged from 70,5% to 82,3%, the Negative Predictive Value (NPV) ranged from 81,1% to 87,5%, the Positive Predictive Value (PPV) from 42,1% to 45,1%, specificity from 56,58% to 55,2% and an accuracy from 60,9% to 63,6%. The interobserver variability was considered moderate (k:0,50) in the analysis of contours, edges, adjacent tissues, posterior acoustic feature, internal eco models and lesion axe in relation to skin, and considered low (k:0,29) in the analysis of mass edges.

Conclusion: BI-RADS 4th edition is an accurad supportive system to doctors in the description of breast lesions and in the decision-making process.

Key-words: Breast Cancer, Ultrasonography, BI-RADS, Anatomopathological, Accuracy

INTRODUÇÃO

A Ultra-Sonografia é considerada, adjunto à Mamografia e ao exame clínico, o exame mais eficaz para o diagnóstico de patologias mamárias. Isto se deve a evolução tecnológica dos aparelhos, como transdutores *real time* de alta freqüência digital de 7,5 MHz, 10MHz e 13MHz, e imagens harmônicas. Estes transdutores com múltiplas freqüências oferecem alta resolução, penetração em profundidade e um elevado número de linhas de varredura [1][2].

Embora a Ultra-Sonografia mamária tenha sido usada historicamente para a diferenciação de lesões sólidas de líquidas, é crescente o interesse para diferenciação de

massas benignas de malignas. Também se tornou ferramenta valiosa na caracterização de nódulos encontrados na Mamografia, evitando, desta forma, a realização de biópsia desnecessária e eliminando a necessidade de Mamografia de controle [3][4][5]. A sensibilidade da Ultra-Sonografia mamária tem sido referida como sendo superior à Mamografia [6][7] em mamas pré-menopausal e, recentemente, o rastreamento ultra-sonográfico tem sido também recomendado para mamas densas [8]. Estudos têm demonstrado a utilidade do ultra-som para a detecção de carcinomas não-palpáveis, ocultos clinicamente e mamograficamente [9][10].

O léxico para descrever as massas mamárias através da Ultra-Sonografia, avaliando as categorias BI-RADS® (*Breast Imaging Reporting and Data System*) foi desenvolvido pelo Colégio Americano de Radiologia para aumentar a eficácia clínica da Ultra-Sonografia e para a padronização de termos e relatórios. Existe um vocabulário específico para a descrição de cada lesão e, ao final do laudo, é atribuída uma classificação, em categorias que variam de 0 (zero) a 6 (seis), de acordo com o grau de suspeição dos achados, baseado no Valor Preditivo Positivo (VPP) do exame para câncer de mama [11][12][13].

O BI-RADS® léxico inclui descrição ultra-sonográfica de nódulos ou massas mamárias levando em consideração os contornos, orientação, margens, limites das lesões, modelos dos ecos internos, caracterização da sombra acústica posterior, bordas e alteração dos tecidos circunvizinhos. Ao final da descrição é designada uma categoria [12][14].

OBJETIVO

A proposta principal deste estudo é avaliar a acurácia da classificação BI-RADS® na Ultra-Sonografia na diferenciação de lesões benignas de massas malignas. Os pontos secundários foi a descrição da frequência de apresentação dos diferentes achados ultra-sonográficos e avaliação da concordância entre observadores.

MATERIAL E MÉTODO

Os exames de 110 pacientes, encaminhados para uma clínica localizada na região noroeste do estado do Rio Grande do Sul para *core biopsy*, com diagnóstico prévio ultra-sonográfico, de nódulos ou massas mamárias, classificados nas categorias 3, 4 ou 5 do BI-RADS®, foram reavaliados independentemente, por dois (2) médicos especialistas em diagnóstico por imagem da mama. Cada especialista com mais de dez (10) anos de experiência, com curso de residência em radiologia, título de especialista e/ou com curso de habilitação em Mamografia pelo CBR, cegados, utilizando a nomenclatura, avaliação e recomendação do *American College of Radiology Breast Imaging Reporting and Data System* (BI-RADS®) e o último léxico para ecografia e, posteriormente, comparados com o anatomopatológico.

O exame ultra-sonográfico foi realizado com aparelhos de alta resolução, com transdutores de 7,5MHz e 10MHz, lineares *array* da marca *Siemens Medical Solutions* (G50).

A acurácia da classificação BI-RADS® na Ultra-Sonografia foi calculada através dos cálculos de sensibilidade, especificidade, dos valores preditivos positivo e negativo, para cada uma das características descritas e na diferenciação entre lesões benignas e massas malignas. Os achados histológicos foram utilizados como critério padrão.

A concordância entre os médicos para as categorias finais e separadamente para cada categoria foi calculada através da estatística *Kappa* e as diferenças nos grupos de comparação foram analisadas com teste Qui-quadrado para variáveis categóricas.

O BI-RADS® léxico ultra-sonográfico leva em consideração as descrições ultra-sonográficas para a caracterização do nódulo: os contornos, as margens, a orientação do nódulo em relação à pele, as bordas da lesão, os modelos dos ecos internos, a característica acústica posterior e as alterações dos tecidos circunvizinhos.

Após descrição das lesões de acordo com os critérios BI-RADS®, todas as lesões foram classificadas nas categorias 3, 4 ou 5 (Quadro 1).

Quadro 1 - Conduta final conforme a classificação BI-RADS® [11]

Avaliação incompleta

Categoria 0 (zero): necessita avaliação adicional por imagem

Avaliação completa

Categoria 1: negativa

Categoria 2: achados negativos

Categoria 3: achados provavelmente benignos- sugere segmento em curto intervalo de tempo

Categoria 4: sugestivo de anormalidade - biópsia deve ser considerada (indeterminada)

Categoria 5: altamente sugestivo de malignidade- conduta apropriada deve ser tomada

Categoria 6: doença comprovadamente maligna por biópsia

Na categoria 3 foram incluídas as lesões com contornos(formas) ovalado ou redondo, como orientação paralela ao eixo da pele, margens circunscritas, interface bem definida, ausência de sombra acústica posterior ou com reforço acústico posterior e ausência de alteração em tecidos adjacentes. As lesões que apresentaram, pelo menos, a associação de três sinais de malignidade pelo BI-RADS® foram classificadas como categoria 5, como contorno irregular, orientação não paralela ao eixo da pele, margem não circunscrita, presença de halo hiperecóide, presença de sombra acústica posterior e a presença de alteração em estruturas vizinhas.

Na categoria 4 do BI-RADS® foram incluídas lesões que não atenderam aos critérios de benignidade e não tiveram a combinação de três sinais de malignidade, sendo então, indeterminadas.

A idade do paciente, o tamanho de cada lesão e o seu sítio foram também considerados. Os achados histológicos foram comparados com as características sonográficas.

Os diagnósticos da acurácia, sensibilidade, especificidade, VPP e VPN do BI-RADS® léxico ultra-sonográfico foram calculados, incluindo a categoria 3 no grupo benigno, unificando a classe 4 (provavelmente benigno) e classe 5 no grupo de malignos. Os VPP e VPN para cada classe e descrição foram obtidos.

RESULTADOS

Cento e dez (110) massas mamárias foram incluídas no presente estudo, sendo que cento e oito (108) foram do sexo feminino e duas (2) do sexo masculino. Todas as lesões foram analisadas pelo ultra-som e submetidas, posteriormente, ao estudo histológico. A média de idade das pacientes foi de 49,67 anos \pm 12,09 anos.

Baseados na categorização do BI-RADS® ultra-sonográfico, os casos foram classificados, pelo observador A, da seguinte forma: 53 (48,18%) classificados na categoria 3; 39 (35,46%) classificados na categoria 4 e 18 (16,4%) classificados na

categoria 5 e, segundo o observador B: 48 (43,64%) classificados na categoria 3; 44 (40%) classificados na categoria 4 e 18 (16,4%) classificados na categoria 5. Nenhum caso foi classificado nas categorias 0, 1, 2 e 6.

De todos os casos estudados, 76 (69%) foram benignos e 34 (30,9%) foram malignos, ao anatomopatológico.

Para o observador A, o valor VPN foi de 81,1%; o VPP foi de 42,10%, sensibilidade de 70,0%, especificidade de 56,5% e acurácia de 60,9%.

Já para o observador B, o VPN foi de 87,5% e o VPP foi de 46,6%, sensibilidade de 82%, especificidade de 55,2% e acurácia de 63,6% (Tabelas 1 e 2).

Tabela 1 - Distribuição dos resultados falso e verdadeiro-positivo e negativo baseados no diagnóstico patológico e no diagnóstico discriminado indicado (Observador A)

Resultado do teste	D+ n%	D-n%	Total n%
T+(classificação 4,5)	24(42,11)VP	33(57,89)FP	57(100)
T- (classificação 3)	10(18,87)FN	43(81,13)VN	53(100)
Total	34(30,9)	76(69,1)	110(100)
Parâmetros	Fórmula	%	
Sensibilidade	$VP/(VP+FN)$	70,59 (com doença e teste+)	
Especificidade	$VN/(VN+FP)$	56,58 (sem doença e teste -)	
VPP	$VP/(VP+FP)$	42,1	
VPN	$VN/(VN+FN)$	81,1	
Acurácia	$(VP+VN)/TOTAL$	60,9	

D+: Doença positiva; *D-:* Doença negativa; *FN:* Falso-negativo; *FP:* Falso-Positivo; *T+:* Teste positivo (lesão avaliada na classificação 4 ou 5); *T-:* Teste negativo (lesão avaliada na classificação 3); *VN:* Verdadeiro-Negativo; *VP:* Verdadeiro-Positivo

Tabela 2 - Distribuição dos resultados falso e verdadeiro-positivo e negativo baseados no diagnóstico patológico e no diagnóstico discriminado indicado (Observador B)

Resultado do teste	D+ n%	D- n%	Total n%
T+(classificação 4,5)	28(45,16) (VP)	34(54,84) (FP)	62(100)
T- (classificação 3)	6(12,5) (FN)	42(87,5) (VN)	48(100)
Total	34(30,9)	76(69,1)	110(100)
Parâmetros	Fórmula	%	
Sensibilidade	$VP/(VP+FN)$	82,3	
Especificidade	$VN/(VN+FP)$	55,2	
VPP	$VP/(VP+FP)$	45,1	
VPN	$VN/(VN+FN)$	87,5	
Acurácia	$(VP+VN)/TOTAL$	63,6	

D+: Doença positiva; *D-:* Doença negativa; *FN:* Falso-Negativo; *FP:* Falso-Positivo; *T+:* Teste positivo (lesão avaliada na classificação 4 ou 5); *T-:* Teste negativo (lesão avaliada na classificação 3); *VN:* Verdadeiro-Negativo; *VP:* Verdadeiro-Positivo

Características dos nódulos ultra-sonográficos

Os nódulos ultra-sonográficos foram analisados e demonstrados de acordo com as seguintes características morfológicas: contornos das lesões, margens das lesões, modelos dos ecos internos, orientação do nódulo em relação ao eixo da pele, característica acústica posterior, bordas da lesão e tecido circunvizinho [14].

a) *Avaliação das formas das lesões*

As lesões foram redondas, segundo o observador A, em 71 casos, oval em 13 casos e irregulares em 25 casos. Dos 71 casos de lesões redondas, 83,1% foram benignas e 16,9% lesões malignas. Dentre as lesões irregulares, 21 foram malignas e quatro foram benignas para um valor VPP de 84%. O VPN para lesões ovais foi de 42,9%. O VPN para lesões redondas foi de 83,1%.

Segundo o observador B, a forma redonda foi descrita em 67 massas, oval em 22 e irregulares em 21. Das 67 lesões redondas, 76,1% foram lesões benignas e 23,9% lesões malignas. O VPN para lesões redondas foi de 76,1% e o VPN para lesões ovais foi de 77,3%. Das lesões irregulares, 14 foram malignas para um VPP de 65%.

b) *Avaliação das margens das lesões*

Segundo o observador A, as margens foram circunscritas em 68 casos e não circunscritas em 42 casos. Somente 12 (17,6%) das 68 lesões com margens circunscritas foram malignas. Apenas quatro (6%) dos casos com margens circunscritas foram classificadas na categoria 5 (Tabela 3).

De 42 massas, 22 com margens não circunscritas foram consideradas malignas. O VPP para margens não circunscritas foi de 52,4% e o VPN para margens circunscritas foi de 82,4%. Uma sensibilidade de 64,7% e especificidade de 73,7%.

Tabela 3 - Distribuição das Margens e sua relação com a classificação BI-RADS® ultra-sonográfico (Observador A)

Distribuição	Categoria 3		Categoria 4		Categoria 5		Total		
	B	M	B	M	B	M	B	M	T
Circunscritas									
n%	37(84,1)	7(15,9)	17(85,0)	3(15,0)	2(50,0)	2(50,0)	56(82,4)	12(17,6)	68
Não Circunscritas									
n%	6(66,7)	3(33,3)	12(63,2)	7(36,8)	2(14,3)	12(85,7)	20(47,6)	22(52,4)	42
Total	43	10	29	10	4	14	76	34	110

B=Benigna M=Maligna

Segundo o observador B, as margens foram circunscritas em 61 casos e não circunscritas em 49 casos. Somente 12 (19,7%) das 61 lesões com margens circunscritas foram malignas. Apenas três (4,9%) casos com margens circunscritas foram classificadas na categoria 5 (Tabela 4).

Pode ser observado que 22 de 49 casos com margens não circunscritas foram consideradas malignos. O VPP para margens não circunscritas foi de 44,9% e o VPN para margem circunscrita foi de 80,3%. Uma sensibilidade de 64,7% e especificidade de 64,5%.

Tabela 4 - Distribuição das margens e sua relação com a classificação BI-RADS® ultrasonográfico (Observador B)

Distribuição	Categoria 3		Categoria 4		Categoria 5		Total		
	B	M	B	M	B	M	B	M	T
Circunscritas n%	34(87,2)	5(12,8)	14(73,7,0)	5(26,3)	1(33,3)	2(66,7)	49(80,3)	12(19,7)	61
Não Circunscritas n%	8(88,9)	1(11,1)	17(68,0)	8(32,0)	2(13,3)	13(86,7)	27(55,1)	22(44,9)	49
Total n%	42	6	31	13	3	15	76	34	110

B=Benigna M=Maligna

c) *Avaliação dos modelos dos ecos internos*

No modelo dos ecos internos, foram hipoecóides em 85 casos, isoecóides em dois, hiperecóides em dois e complexos em 14 casos. Todas as lesões hiperecóides foram benignas e 71,4%, dois modelos complexos foram lesões benignas. Dos 85 (77,3%) nódulos hipoecóides, 26 foram malignos com um VPP de 30,6%.

Segundo o observador B, os modelos dos ecos internos foram hipoecóides em 79 casos, isoecóides em dois, hiperecóide em cinco e complexos em 17 casos. Em particular, o modelo complexo representou 15 (92,8 %) nos modelos da categorização 4 e 5. Todas as lesões hiperecóides foram benignas e 58,8% dos modelos complexos foram lesões benignas. Dos 79 (71,8%) nódulos hipoecóides, 22 foram malignos com um VPP de 27,8%.

d) *Avaliação da orientação do nódulo em relação ao eixo da pele*

Para ambos os observadores o tamanho médio da lesão paralela ao eixo da pele foi de 14,2mm \pm 9,9mm e no eixo vertical foi de 9,4mm \pm 4,5mm, e foi observada prevalência nos quadrantes superiores das mamas.

A orientação paralela ao eixo da pele estava presente em 101 casos (28 foram lesões malignas e 73 benignas) para um valor VPN de 72,3%. Uma orientação antiparalela esteve presente em sete casos (quatro lesões malignas e três benignas) para um VPP de 72,3%.

e) *Descrição da característica acústica posterior*

A ausência de característica acústica posterior, segundo o observador A, apresentou um VPN de 46,7%. Das 110 lesões, 49 apresentaram reforço acústico posterior e destas, 40 foram benignas com um VPN de 81,6% e a sombra acústica posterior foi descrita em 13 casos e destas, 2 foram malignas com um VPP de 15%.

Para o observador B, a ausência de característica acústica posterior apresentou um VPN de 58,6%. Das 110 lesões, 34 apresentaram reforço acústico posterior e destas,

29 foram benignas com um VPN de 85,3% e a sombra acústica posterior foi descrita em 11 casos, sendo destas, quatro malignas com um VPP de 36,4%.

f) *Descrição dos bordos da lesão*

Para o observador A, 38 (34,5%) de 110 casos demonstraram uma interface abrupta e 65 (59,0%) demonstraram halo ecogênico. O halo ecogênico foi descrito na classificação 3 em 27 casos, com um VPN de 72,3%. A interface abrupta apresentou um VPN de 68,4%.

Para o observador B, 31 (28,1%) dos casos demonstraram uma interface abrupta e 66 (60%) dos 110 casos demonstraram halo ecogênico. O halo ecogênico foi descrito na classificação 3 em 24 casos, com um VPN de 72,1%. A interface abrupta apresentou um VPN de 61,2%.

g) *Aparência do tecido circunvizinho*

Segundo o observador A, 96 das 110 massas descritas não apresentaram alteração nos tecidos circunvizinhos e destas, 52 massas foram classificadas na categoria 3 com um VPN de 76,6%.

Das 24 lesões malignas, 11 (78,6%) apresentaram alteração nos tecidos circunvizinhos com um VPP de 78,6%. O espessamento da pele não foi demonstrado em nenhum caso.

Segundo o observador B, 96 das 110 massas descritas não apresentaram alteração nos tecidos circunvizinhos e destas, 45 massas foram classificadas na categoria 3, para um VPN de 72,6%.

Das 34 lesões malignas, 26 (32%) apresentaram alteração nos tecidos circunvizinhos com um VPP de 53,3%. O espessamento da pele não foi observado em nenhum caso.

h) *Variabilidade interobservador no ultra-som*

Para a descrição ultra-sonográfica, foi obtida concordância moderada para a avaliação da orientação das lesões ($k:0,52$), a qual foi descrita como paralela ou não paralela ao eixo da pele (Tabela 5).

Moderada concordância foi encontrada para a avaliação dos contornos das lesões ($k:0,50$). Na avaliação dos bordos da lesão foi observada baixa concordância ($k:0,29$).

Moderada concordância foi obtida para avaliação das margens da lesão ($k:0,50$) e para descrever o modelo dos ecos internos ($k:0,56$).

Os diversos termos usados para descrever a característica acústica posterior determinou, também, moderada concordância entre os observadores ($k:0,51$).

Foi também obtida moderada concordância ($k:0,51$) na avaliação dos tecidos circunvizinhos, especialmente quando estes não apresentavam alteração.

O valor de k , quando juntadas as categorias 4 e 5 como malignas, foi de 0,36.

Tabela 5 - Variabilidade interobservador na descrição das lesões ultra-sonográficas

<i>BI-RADS®</i>	0,40
<i>Contornos</i>	0,50
<i>Margem</i>	0,53
<i>Modelo dos ecos internos</i>	0,56
<i>Bordas das lesões</i>	0,29
<i>Orientação em relação a pele</i>	0,52
<i>Característica acústica posterior</i>	0,51
<i>Aparência dos tecidos circunvizinhos</i>	0,40

A prevalência de câncer no presente estudo foi de 34 (30,9%).

DISCUSSÃO

Devido à frequência da sobreposição dos sinais radiológicos e ecográficos, lesões mamárias indicativas de malignidade detectadas na Ultra-Sonografia têm sido examinadas com biópsia para provarem ser benignas ou malignas [3][7]. Grande número de biópsias é realizado para lesões benignas devido a vários fatores. Dentre eles, é possível citar o temor dos pacientes, da incerteza dos médicos ou devido a protocolos padrões [15].

A Ultra-Sonografia não deve ser usada somente na diferenciação entre massas císticas e sólidas e na avaliação da densidade da mama. Para diminuir o número de biópsias em lesões benignas, a Ultra-Sonografia deve ser explorada com acurada interpretação das características de cada lesão suspeita [16].

Melhorias no diagnóstico ultra-sonográfico têm sido obtidas com a introdução, pelo ACR, da classificação BI-RADS, que auxilia o radiologista na descrição das características sonográficas e definem a avaliação final em categorias associadas ao melhor manejo clínico dos casos [11].

No presente estudo, foi observado, por ambos observadores, uma sensibilidade que variou entre 70 e 80% (identificação de lesões malignas em pacientes com câncer de mama) e um alto VPN entre 81 e 87% (identificação de achados negativos em pacientes livres de câncer), das características descritas no BI-RADS, com um FN de 18%. Contudo, o BI-RADS apresentou baixa especificidade, entre 55% e 56% (pacientes sem doença com testes negativo), devido ao grande número de achados falso-positivos. O VPP (número de cânceres para características sonográficas) variou de 45,1% a 42,1%.

No presente estudo, a acurácia ultra-sonográfica variou de 60,9% a 63,6% na diferenciação entre lesões benignas de malignas com o uso do BI-RADS. O VPN para a classificação 3 variou, entre os observadores, de 81,1% e 87,5%, para um VPP entre 42,1% e 45,1%, não longe de estudo realizado por Constantini et al.,2006[14], que demonstrou um VPN para a classificação 3 de 92,3%.

Desta forma, a utilização da categorização 3, como provavelmente benigna, é uma ferramenta usada pelos radiologistas para evitar biópsia desnecessária, sabendo-se que o risco de malignidade para as lesões descritas nesta categoria é de menos de 2% [11]. Se as lesões aumentassem suas dimensões, no seguimento, seria tentador converter para o BI-RADS categoria 4, para que a biópsia pudesse ser apropriada.

A designação de massas mamárias na categoria 4 tem o mesmo impacto e significado clínico àquelas descritas na categoria 5, pois em ambos os casos, a biópsia estaria indicada. No presente estudo, o VPP para as categorias 4 e 5 foram de 45,2% e 42,2%.

O estudo das características ultra-sonográficas associadas à classificação 4 e 5 demonstrou que as lesões que provaram ser malignas estiveram frequentemente associadas ao modelo hipocóide, contornos irregulares, margens não circunscritas e orientação antiparalela ao eixo da pele, muito embora muitas das massas benignas classificadas nas categorias 4 e 5 foram hipocóides, mas estavam associadas a margens circunscritas e orientação paralela ao eixo da pele.

Foi possível perceber que com a presença de 3 destas características, como a sombra acústica posterior, os contornos irregulares, as margens não circunscritas, o halo

hipoecóide e a orientação não paralela ao eixo da pele, as lesões foram normalmente classificadas nas categorias 4 e 5, de acordo com achados descritos por Chen et al.,2004[17].

As massas que demonstravam mais de três características sugestivas de malignidade foram classificadas por ambos os observadores na categoria 5.

A margem do nódulo foi um critério relevante na diferenciação entre lesão benigna e maligna, com VPN para margem circunscrita que variou entre 82,4% e 80,3%.

Os contornos (formas) redondos foram associados a um alto VPN que variou entre 83,3% e 76,1%, e os contornos irregulares com alto VPP entre 84% e 65%, para ambos os observadores.

O halo hipoecóide demonstrou VPP menor que os contornos irregulares e as margens não circunscritas. O halo ecogênico apresentou um VPN que variou entre 72,3% e 72,1% e a interface abrupta apresentou um VPN entre 68,4% e 61,2%, entre os observadores.

A orientação do nódulo antiparalela ao eixo da pele apresentou alto VPP (72,3%).

A característica acústica posterior é um resultado da atenuação do som. O reforço acústico posterior apresentou VPN entre 81% e 85%, para ambos os observadores. A sombra acústica posterior apresentou baixo VPP que variou entre 15% e 35% nas categorias 4 e 5 do BI-RADS. Embora a sombra acústica posterior seja uma característica sonográfica das lesões malignas[14], este achado não se confirmou neste estudo, sendo também visto em lesões benignas. Sombreamento bilateral fino foi considerado como indício de lesão benigna.

Na avaliação da variabilidade interobservador, moderada concordância foi obtida para a avaliação da orientação das lesões em relação à pele (k:0,52), na avaliação dos contornos (k:0,50), das margens (k:0,53), da característica acústica posterior (k:0,51), modelo dos ecos internos (k:0,56) e baixa concordância na avaliação dos tecidos circunvizinhos (k:0,40) e na avaliação das bordas das lesões (k:0,29) (Tabela 6).

Tabela 6 - Variabilidade interobservador para a descrição das massas

Descrição das massas	Valores k
<i>Contorno</i>	0,50
<i>Margem</i>	0,53
<i>Modelo dos ecos internos</i>	0,56
<i>Bordas das lesões</i>	0,29
<i>Orientação em relação à pele</i>	0,52
<i>Característica acústica posterior</i>	0,51
<i>Aparência dos tecidos circunvizinhos</i>	0,40
<i>BI-RADS®</i>	0,40

CONCLUSÃO

A avaliação ultra-sonográfica das mamas utilizando a classificação BIRADS é um método acurado, variando de 60,9% a 63,3%, entre observadores na diferenciação de lesões benignas de malignas. Os achados US mais freqüentes de neoplasias foram nódulos com margens não circunscritas, forma irregular e orientação antiparalela ao eixo da pele. Em nosso estudo o modelo dos ecos intenos complexos ou hipoecóides, os bordos hipoecóides das lesões e a sombra acústica posterior, apresentaram baixo valor preditivo positivo. A variabilidade interobservador global foi moderada

REFERÊNCIAS BIBLIOGRÁFICAS

1. Guiseppetti GM, Giuliani F, Baldassarre S, Rizzato G. Metodologia e Semiologia in: Veronesi U. ed. Mastologia Oncológica, Medsi; 2002: 95-106.
2. Baker JA, Soo MS. Breast US: assessment of technical quality and image interpretation. *Radiology* 2002;223:229-239.
3. Parker S, Stravos A, Dennis M. Needle biopsy techniques. *Radiol Clin North Am* 1995; 33: 1171-1186.
4. Stavros AT, Rapp CI, Dennis MA, Parker SH, Sisney GA. Solid Breast Nodules: use of sonography to distinguish between benign and malignant lesions. *Radiology* 1995; 196:123-134.
5. Basset LW, Kimme-Smith C. Breast imaging: mammography and ultrasonography. *Clinics of North Am* 2001; 9:251.
6. Schroeder RJ, Bostanjoglo M., Rademaker J, Meurer J, Felix R. Role of power Doppler techniques and ultrasound contrast enhancement in the differential diagnosis of focal breast lesions. *Eur Radiol* 2003; 13: 68-79.
7. Leconte I, Feger C, Galant C, et al. Mammography and Subsequent Whole-Breast Sonography of Nonpalpable Breast Cancer: The Importance of Radiologic Breast Density. *Am J Roentgenol* 2003; 180:1675-1679.
8. Kolb TM, Lichy J, Newhouse J. Occult cancer in women with dense breast: detection with screening US-diagnostic yield and tumor characteristics. *Radiology* 1998; 207:191-199.
9. Kolb TM, Newhouse J. Comparison of performance of screening mammography, physical examination, and breast US and the evaluation of factors that influence theme: an analysis of 27.825 patient evaluations. *Radiology* 2002; 225:165-175.
10. Saarenmaa I, Salminen T, Geiger, U et al. The effect of age and density of the breast on the sensitivity of breast cancer diagnostic by mammography and ultrasonography. *Breast Cancer Res Treat*; 2001; 67:117-123.
11. American College of Radiology. BI-RADS: Ultrasound, 1st ed. in: Breast Imaging Reporting and Data System, atlas, 4th ed. Reston, VA: American College of Radiology 2003.
12. Colégio Brasileiro de Radiologia. Sistema de Laudos e Registro de Dados de Imagem da Mama. Colégio Brasileiro de Radiologia, 2005.
13. Miller AB, To T, Baines CJ, Wall C. Canadian National Breast Screening Study-2: 13-year results of a randomized trial in women aged 50-59 years. *J Natl Cancer Inst.* 2000; 92:1490-1499.
14. Constantini M, Belli P, Lombardi R, Franceschini G, Mulé A, Bonomo L. Characterization of Solid breast Masses. Use of the Sonographic Breast imaging Reporting and Data System Lexicon. *J Ultrasound Med* 2006; 25:649-659.
15. Graf O, Helbich TH, Fuchsjaeager MH et al. Follow-up of palpable circumscribed noncalcified solid breast masses at mammography and US: can biopsy be averted? *Radiology* 2004; 233:850-856.
16. Ciatto S, Houssami N, Apruzzese A, Bassetti E, Brancato B. Reader variability in reporting breast imaging according to BI-RADS assessment categories (the Florence experience). *Breast*, 2006; 15:44-51.
17. Chen SC, Cheung YC, Su CH, et al. Analysis of sonographic features for the differenciacion of benign and malignant breast tumors of different size. *Ultrasound Obstet Gynecol* 2004;23:188-193.

ANEXOS

(Anexo 1)

DEFINIÇÃO DE VARIÁVEIS DE INTERPRETAÇÃO DAS IMAGENS

LAUDO MAMOGRÁFICO

(Padronização de interpretação e critério de organização dos dados coletados)

1-Indicação do exame:	Suspeita de câncer mamário
2-Descrição resumida da composição global da mama:	Mama inteiramente lipossobstituída ()1 Densidade de tecido fibroglandular esparso pela mama ()2 Tecido mamário heterogeneamente denso ()3 Tecido mamário extremamente denso ()4
3-Descrição dos achados mamográficos significantes	
-Nódulos: Morfologia: forma :	redonda ()1 ovalada ()2 lobulada ()3 microlobulada ()4 ausência de nódulo ()5
Margens	bem circunscrita ()1 indistinta ()2 espiculada ()3
Localização:	QSED()1 QSID()2 QIED()3 QIID()4 QSEE()5 QSIE()6 QIEE()7 QIIE()8
Calcificações: morfologia (distribuição em grupos)	redonda ()1 heterogêneas grosseira ()2 amorfas ()3 pleomórficas ()4 finas lineares ()5
Distribuições morfológicas:	segmentar ()1 linear ductal ()2 regional ()3 agrupadas ()4 dispersa/espalhada ()5
Distorção arquitetural:	Localização: QSED()1 QSID()2 QIED()3 QIID()4 QSEE()5 QSIE()6 QIEE()7 QIIE()8
Casos especiais:	Distorção arquitetural ()1 Assimetria focal ()2
5-Impressão final global	BI-RADS: CAT III()4 CAT IV-A ()5 CAT IV-B()6 CAT IVC ()7 CAT V ()8 CAT VI()9

(Anexo 2)

DEFINIÇÃO DE VARIÁVEIS DE INTERPRETAÇÃO DAS IMAGENS

LAUDO ECOGRÁFICO

Padronização dos laudos ECOGRÁFICOS para a organização do relatório:

1-Nódulo:

Oval ()1
Redondo ()2
Irregular ()3

2-Margens:

Circunscritas ()1
Não circunscrita ()2

3-Descrição dos Ecos Internos:

Hipoecóico ()1
Isoecóico ()2
Hiperecóico ()3
Complexo ()4
Anecóide ()5

4-Descrição dos bordos da lesão:

Halo ecogênico ()1
Halo hipoeecóide ()2
Interface abrupta ()3

5-Diâmetro vertical- orientação em relação à pele:

Paralelo ()1
Não paralelo ()2
Tamanho (.....)

6-Características acústicas posteriores:

Com reforço, realce, acústico posterior ()1
Com sombra acústica posterior ()2
Sem sombra acústica posterior ()3
Misto ()4

7-Aparência do tecido circunvizinho:

Sem alteração ()1
Distorção arquitetural ()2
Espessamento da pele ()3

8-BI-RADS: CAT III ()3 CAT IV ()4
CAT V ()5 CAT VI ()6

9 -Localização: QSED()1 QSID()2 QIED()3 QIID()4
QSEE()5 QSIE()6 QIEE()7 QIE()8

(Anexo 3)

DIAGNÓSTICO ANATOMOPATOLÓGICO

1 () Lesão benigna

2 () Lesão maligna

(Anexo 4)

TERMO DE CONSENTIMENTO LIVRE E ESCLARECIDO

Pelo presente instrumento, declaro que fui suficientemente esclarecido(a) pelo médico Dr. José Hermes Ribas Nascimento sobre o trabalho de pesquisa que tem por título “Acurácia dos achados mamográficos e ultra-sonográficos no câncer de mama: Correlação com o modelo BIRADS e achados citohistológicos”. O objetivo deste trabalho é avaliar a variabilidade interobservador, descrever os achados radiológicos, calcular a sensibilidade, a especificidade, o Valor Preditivo Positivo (VPP) e o Valor Preditivo Negativo (VPN) do BI-RADS na mamografia e na ultra-sonografia. Ainda, avaliar a concordância entre os médicos observadores, comparar o desempenho da classificação BIRADS entre a mamografia e a ultra-sonografia e descrever a frequência de apresentação dos diferentes achados radiológicos e ultra-sonográficos.

Desta forma, permito a re-análise dos meus exames de mamografia e ultra-sonografia, estando ciente que minha identidade será preservada e sem qualquer risco para a minha saúde.

Pelo presente, também manifesto expressamente minha concordância e meu consentimento para a realização do estudo acima descrito.

Estou ciente de que se tiver qualquer dúvida sobre este estudo, poderei contatar o Dr. José Hermes Ribas do Nascimento (telefone 055-99618202) ou o Comitê de Ética Profissional (CEP) (051-3320-3345).

Declaro que recebi cópia do presente Termo de Consentimento.

(Nome do paciente)

(Assinatura do paciente - ou representante legal)

Data:/...../.....

(Documento de Identidade)

Dr. Jose Hermes Ribas do Nascimento
(Pesquisador responsável)

Livros Grátis

(<http://www.livrosgratis.com.br>)

Milhares de Livros para Download:

[Baixar livros de Administração](#)

[Baixar livros de Agronomia](#)

[Baixar livros de Arquitetura](#)

[Baixar livros de Artes](#)

[Baixar livros de Astronomia](#)

[Baixar livros de Biologia Geral](#)

[Baixar livros de Ciência da Computação](#)

[Baixar livros de Ciência da Informação](#)

[Baixar livros de Ciência Política](#)

[Baixar livros de Ciências da Saúde](#)

[Baixar livros de Comunicação](#)

[Baixar livros do Conselho Nacional de Educação - CNE](#)

[Baixar livros de Defesa civil](#)

[Baixar livros de Direito](#)

[Baixar livros de Direitos humanos](#)

[Baixar livros de Economia](#)

[Baixar livros de Economia Doméstica](#)

[Baixar livros de Educação](#)

[Baixar livros de Educação - Trânsito](#)

[Baixar livros de Educação Física](#)

[Baixar livros de Engenharia Aeroespacial](#)

[Baixar livros de Farmácia](#)

[Baixar livros de Filosofia](#)

[Baixar livros de Física](#)

[Baixar livros de Geociências](#)

[Baixar livros de Geografia](#)

[Baixar livros de História](#)

[Baixar livros de Línguas](#)

[Baixar livros de Literatura](#)
[Baixar livros de Literatura de Cordel](#)
[Baixar livros de Literatura Infantil](#)
[Baixar livros de Matemática](#)
[Baixar livros de Medicina](#)
[Baixar livros de Medicina Veterinária](#)
[Baixar livros de Meio Ambiente](#)
[Baixar livros de Meteorologia](#)
[Baixar Monografias e TCC](#)
[Baixar livros Multidisciplinar](#)
[Baixar livros de Música](#)
[Baixar livros de Psicologia](#)
[Baixar livros de Química](#)
[Baixar livros de Saúde Coletiva](#)
[Baixar livros de Serviço Social](#)
[Baixar livros de Sociologia](#)
[Baixar livros de Teologia](#)
[Baixar livros de Trabalho](#)
[Baixar livros de Turismo](#)