

UNIVERSIDADE FEDERAL DO PARANÁ

ANA LÚCIA SARQUIS

**CANAL ARTERIAL EM RECÉM-NASCIDOS PREMATUROS: DIAGNÓSTICO
ECOCARDIOGRÁFICO REALIZADO POR UM NEONATOLOGISTA**

CURITIBA

2008

Livros Grátis

<http://www.livrosgratis.com.br>

Milhares de livros grátis para download.

ANA LÚCIA SARQUIS

**CANAL ARTERIAL EM RECÉM-NASCIDOS PREMATUROS: DIAGNÓSTICO
ECOCARDIOGRÁFICO REALIZADO POR UM NEONATOLOGISTA**

Tese apresentada ao Programa de Pós-Graduação em Saúde da Criança e do Adolescente, Departamento de Pediatria, Setor de Ciências da Saúde, Universidade Federal do Paraná, como requisito parcial à obtenção do Título de Doutor em Pediatria, com área de concentração em Neonatologia.

**Orientador:
Prof. Dr. Nelson Itiro Miyague**

**Co-orientadores:
Prof. Mitsuru Miyaki
Prof.^a Dr.^a Mônica Nunes Lima Cat**

CURITIBA

2008

AGRADECIMENTOS

Deus é soberano! E nos leva além do que imaginamos, sentimos ou cremos. A Ele toda glória, honra e louvor! Obrigada, Pai!

Ao Prof. Mitsuru Miyaki, que foi o primeiro a idealizar este assunto, pela orientação objetiva e pelas incansáveis revisões, sugestões e críticas. Sua dedicação, interesse científico e preocupação com a capacitação de novos médicos são exemplares e servem como motivação diária para minha vida profissional.

Ao Prof. Dr. Nelson Itiro Miyague, pela tranqüilidade e amizade transmitidas durante a etapa final deste trabalho, por ser mestre na arte de estimular inspirando. Meu eterno agradecimento, principalmente pela confiança em mim depositada ao aceitar o convite para ser meu orientador.

Às cardiologistas pediátricas e amigas Sílvia Miyazaki, Cristiane Binotto e Luciane Costa, por todo o esforço concentrado na etapa de minha capacitação e pelo estímulo. Sem vocês, este estudo não teria sido concretizado!

À Prof.^a Paulyne Stadler Venzon, querida colega e amiga, pela amizade sincera, por estar presente nos momentos de provas e pelo amor à docência, sentimento que nos une.

À Prof.^a Dr.^a Mônica Nunes Lima Cat, pelo incentivo e companheirismo demonstrados no transcórre deste trabalho, e pelo auxílio na análise estatística.

Ao Prof. Antônio Carlos Bagatin e Prof. Marcos Parolin Ceccatto, pelo apreço e apoio.

Ao Departamento de Ecocardiografia do Hospital de Clínicas da UFPR, às secretarias e técnicas de enfermagem, pela colaboração prestada, e em especial, ao Prof. Dr. Admar Moraes Souza, Chefe do Departamento, que viabilizou a realização do estudo ao autorizar que o aparelho de ecocardiografia fosse freqüentemente transportado até a UTI Neonatal.

Aos Médicos Plantonistas da UTI Neonatal, em especial, às amigas Regina, Carla, Rosana Pelanda e Rosana Lenz, que estiveram presentes desde o "nascimento" da UTI Neonatal, e Daniela Carreiro e Maryane, pelo companheirismo. Obrigada Carla e Danielle, pela ajuda com os plantões!

Aos médicos Residentes de Pediatria e de Neonatologia que passaram pela UTI Neonatal nesses anos, em especial à Danielle, Patrícia e Suzana, suas palavras de encorajamento foram fundamentais.

A toda a equipe da UTI Neonatal do Hospital de Clínicas da Universidade Federal do Paraná, pela afeição, estímulo e carinho que sempre estiveram presentes no convívio diário.

Aos funcionários do Serviço de Arquivo Médico do Hospital de Clínicas da UFPR, em especial, Tânia e José, pela compreensão e paciência na etapa de revisão dos prontuários.

Aos colegas do Hospital Nossa Senhora das Graças, em especial, Eliana, Mário, Carlos, Clarice, Fabiano, Ivy, Karin, Lígia, Luciana, Marcilene, Maria Mônica, Mônica, Rebeca, Rejane, Sandra e Suzana, pelas trocas de plantões, por passarem visita nos meus pacientes, por substituírem meus horários de UTI, enfim, pelo companheirismo e pelas constantes palavras de apoio.

Ao Everson, sacerdote do nosso lar, pelas palavras de encorajamento, pelo empenho redobrado em propiciar momentos de lazer às crianças na etapa final deste estudo, e por estarmos aprendendo juntos a ter os princípios de Deus como norteadores de nossas vidas.

Aos meus filhos amados André e Rodrigo, realização do maior dos sonhos, pela compreensão nos momentos em que não pude estar presente, pelas palavras carinhosas e gestos de amor nas horas difíceis, e, acima de tudo, pela alegria de viver. Valeu, meninos!

À minha mãe, Anamaria, que esteve presente em vários momentos durante a realização deste trabalho, pela plena recuperação de sua saúde física e emocional, sua vontade de viver foi essencial para atingir este resultado, por não cansar de procurar o propósito de sua vida, pelo amor incondicional, e principalmente, pela ajuda com as crianças. Obrigada, também pelo *notebook*!

Ao meu pai, Manir, e aos meus irmãos Patrícia, Alexandre e Izabel, por acreditarem que eu atingiria mais esta meta profissional e pelo amor que nos une.

À grande família que é a Igreja Batista Kerygma, por nos acolherem com tanta sinceridade e simpatia. Meu eterno agradecimento por nos guiarem

nos caminhos do Senhor, vocês são especiais e tornaram a minha vida e da minha família plena e feliz. Obrigada Sofia, pela ajuda na elaboração do texto!

À Míria, minha orientadora na arte de viver à maneira de Deus, pelo pastoreado.

A tia Mariazinha e vó Rossy, pelo orgulho eterno.

Ao tio Luis Carlos, *in memoriam*, meu primeiro exemplo de amor à medicina.

Aos que contribuíram e que talvez eu tenha esquecido, meus sinceros agradecimentos.

E, finalmente, aos pequenos pacientes e seus pais que consentindo com a participação de seus filhos tornaram possível a realização deste trabalho.

Deus quer, o homem sonha e a obra nasce.

Fernando Pessoa

RESUMO

Introdução: Com o aumento progressivo da sobrevivência dos recém-nascidos (RN) prematuros de muito baixo peso nas últimas décadas, a ecocardiografia bidimensional e o Doppler têm se tornado um instrumento diagnóstico essencial para o seu manejo adequado. É o método padrão ouro no diagnóstico da persistência do canal arterial (PCA) no prematuro, por ser um procedimento não-invasivo, realizado à beira do leito e por ter riscos mínimos para o bebê. Em muitos centros europeus e australianos, os neonatologistas vêm sendo treinados para detectar PCA, disfunção miocárdica e alterações na hemodinâmica pulmonar. O uso da ecocardiografia nas Unidades de Terapia Intensiva Neonatais (UTIN) é recomendado pelo *Royal College of Paediatrics and Child Health* (RU) e o treinamento é oferecido em centros acadêmicos de cuidados de saúde no Reino Unido (RU) e na Irlanda. **Objetivos:** analisar a acurácia, em RN prematuro de muito baixo peso, do diagnóstico ecocardiográfico de PCA, realizado pelo neonatologista, e descrever a frequência das principais morbidades associadas à doença. **Métodos:** Estudo prospectivo, longitudinal, de caráter observacional, em RN prematuros de muito baixo peso nascidos na Maternidade do Hospital de Clínicas da Universidade Federal do Paraná (HC-UFPR) e admitidos na UTIN do mesmo hospital submetidos a ecocardiografias seriadas. Todos os exames executados pelo neonatologista foram realizados também pelo cardiologista pediátrico. **Resultados:** Entre 1.º de março e 8 de junho de 2007, vinte e quatro RN preencheram os critérios de inclusão. Quinze pacientes eram do sexo masculino e nove do feminino, a média do peso de nascimento foi de $1.028 \pm 253,7$ gramas e da idade gestacional de $29,6 \pm 2,6$ semanas. Foram realizadas cento e quarenta e duas ecocardiografias, por cada um dos profissionais. A PCA foi detectada em quatorze RN; desses, apenas cinco eram sintomáticos e em nove o diagnóstico foi estabelecido apenas pela ecocardiografia. Em relação às morbidades da PCA: cinco casos de displasia broncopulmonar; três casos de hemorragia peri e intraventricular; seis casos de retinopatia de prematuridade; dois casos de enterocolite necrosante e de hemorragia pulmonar, e um caso de insuficiência renal aguda. Obteve-se um grau de concordância muito bom entre os observadores ($Kappa=0,98$), com excelente sensibilidade (100,0%) e especificidade (98,0%). A acurácia foi de 99,0%. **Conclusão:** Com base nos resultados encontrados neste estudo, a ecocardiografia realizada pelo neonatologista teve excelente acurácia no diagnóstico de PCA do prematuro e, portanto, sugere-se a incorporação dessa prática na rotina da UTIN do Serviço de Neonatologia do HC-UFPR.

Palavras-chave: persistência do canal arterial; recém-nascido de muito baixo peso; ecocardiografia; neonatologista; acurácia diagnóstica.

ABSTRACT

Introduction: With the progressive increase in very low birthweight premature infants' survival rate in the last few decades, the two dimensional echocardiography and Doppler have changed to an essential diagnostic tool for its adequate management. It is the gold standard method to diagnose patent ductus arteriosus (PDA) in the premature infants, for being a bedside, non-invasive procedure with minimal risks for the baby. In many European and Australian centers, neonatologists have been trained to detect PDA, myocardial dysfunction and pulmonary hemodynamic changes. The need for echocardiography in the Neonatal Intensive Care Units (NICU) has been endorsed by the Royal College of Paediatrics and Child Health, and training is offered at academic health care centers in the United Kingdom and Ireland .

Objectives: To analyze the accuracy of the echocardiographic diagnosis of PDA in very low birthweight premature infants performed by the neonatologist, and to describe the frequency of the main morbidities associated to the disease. **Methods:** A prospective, longitudinal and observational study, in which very low birthweight premature infants born at the Maternity of Hospital de Clínicas da Universidade Federal do Paraná (HC-UFPR) and admitted consecutively at the NICU of the same hospital had been submitted to serial echocardiography. All scans performed by the neonatologist were also performed by the pediatric cardiologist. **Results:** Between March first and June eighth 2007, twenty-four newborns filled the inclusion criteria. Fifteen patients were male and nine were female, mean birthweight was 1.028 ± 253.7 grams and gestational age $29.6 \pm 2,6$ weeks. One hundred forty- two echocardiographies were performed by each of the professionals. The PDA was detected in fourteen newborns, from these, only five were symptomatic and in nine the diagnosis was established only by echocardiography. As to the main morbidities associated to PDA the following was observed: five cases of bronchopulmonary displasia; three cases of intraventricular hemorrhage; six cases of retinopathy of prematurity, two cases of necrotizing enterocolitis and pulmonary hemorrhage, and one case of acute renal failure. There was a very good agreement degree inter-observers ($Kappa=0.98$), with excellent sensitivity (100.0%) and specificity (98.0%). Accuracy was 99.0%. **Conclusion:** Based on the results found in this study the echocardiography performed by the neonatologist to diagnose PDA in the premature infant had excellent accuracy, and therefore such procedure is suggested to the routine of the HC-UFPR's NICU.

Keywords: patent ductus arteriosus; very low birthweight premature infants; echocardiography; neonatologist; diagnostic accuracy.

LISTA DE TABELAS

1	DISTRIBUIÇÃO DOS RECÉM-NASCIDOS QUANTO À CAUSA DE PREMATURIDADE	46
2	DISTRIBUIÇÃO DOS RECÉM-NASCIDOS COM PCA SINTOMÁTICA E ASSINTOMÁTICA QUANTO A IG, PN, TEMPO DE INTERNAÇÃO (MÉDIA E DP), FREQUÊNCIA DE ÓBITO, E SEXO COM OS RESPECTIVOS VALORES DE p NA COMPARAÇÃO DOS GRUPOS	49
3	DISTRIBUIÇÃO DOS RECÉM-NASCIDOS COM PCA SINTOMÁTICA E ASSINTOMÁTICA QUANTO ÀS COMPLICAÇÕES E RESPECTIVOS VALORES DE p DA COMPARAÇÃO DA FREQUÊNCIA DAS COMPLICAÇÕES ENTRE OS GRUPOS	51
4	VALORES DA IDADE DOS RECÉM-NASCIDOS EXPRESSOS EM MÉDIA, DP, MEDIANA, MÍNIMO E MÁXIMO, NO MOMENTO DA REALIZAÇÃO DAS ECOCARDIOGRAFIAS DO PROTOCOLO	51
5	ECOCARDIOGRAFIAS INTERPRETADAS COMO POSITIVAS OU NEGATIVAS PARA PCA REALIZADAS POR AMBOS OS PROFISSIONAIS.....	53
6	ECOCARDIOGRAFIAS INTERPRETADAS COMO POSITIVAS OU NEGATIVAS PARA PCA INCLUINDO OS EXAMES DUVIDOSOS PELO NEONATOLOGISTA.....	54

LISTA DE QUADROS

1	PROTOCOLO PARA A PRÁTICA SEGURA DE UM NEONATOLOGISTA EXECUTANDO ECOCARDIOGRAFIAS	23
2	PRINCÍPIOS DA PRÁTICA SEGURA PARA UM NEONATOLOGISTA EXECUTAR ECOCARDIOGRAFIA NEONATAL FUNCIONAL	24
3	CORTES PADRONIZADOS NA ECOCARDIOGRAFIA NEONATAL.....	28
4	PCA E FATORES DE RISCO	37
5	DISTRIBUIÇÃO DOS RECÉM-NASCIDOS COM ECOCARDIOGRAFIAS DISCORDANTES ENTRE OS EXAMINADORES COM RESPECTIVA SEQÜÊNCIA DE INCLUSÃO NO ESTUDO, PESO DE NASCIMENTO E SUPORTE DE O ₂ NO MOMENTO DO EXAME	55

LISTA DE ILUSTRAÇÕES

FIGURA 1	CORTE PARA-ESTERNAL ALTO COM A IMAGEM DA PCA COM SHUNT DA ESQUERDA PARA A DIREITA: O CANAL É VISUALIZADO NO COLOR DOPPLER COM FLUXO EM VERMELHO	31
FIGURA 2	DISTRIBUIÇÃO DOS RECÉM-NASCIDOS POR FAIXA DE PESO DE NASCIMENTO.....	47
FIGURA 3	DISTRIBUIÇÃO DOS RECÉM-NASCIDOS POR INTERVALOS DE IDADE GESTACIONAL	48
FIGURA 4	INTERPRETAÇÃO DAS ECOCARDIOGRAFIAS REALIZADAS PELO NEONATOLOGISTA (n=142).....	52
FIGURA 5	INTERPRETAÇÃO DAS ECOCARDIOGRAFIAS REALIZADAS PELO CARDIOLOGISTA PEDIÁTRICO (n=142).....	53
FIGURA 6	DISTRIBUIÇÃO DOS RECÉM-NASCIDOS COM PCA SINTOMÁTICA E ASSINTOMÁTICA QUANTO AO ACHADO ECOCARDIOGRÁFICO DE REPERCUSSÃO HEMODINÂMICA (NÚMERO ABSOLUTO)	57
ORGANOGRAMA 1	EVOLUÇÃO DOS RECÉM-NASCIDOS COM PCA QUANTO À APRESENTAÇÃO CLÍNICA, AO TRATAMENTO INSTITUÍDO E DESFECHO	50
ORGANOGRAMA 2	DISTRIBUIÇÃO DOS RECÉM-NASCIDOS COM PCA SINTOMÁTICA QUANTO À PRESENÇA DE REPERCUSSÃO HEMODINÂMICA, AO NÚMERO DE EXAMES COM ESTE ACHADO, À EVOLUÇÃO CLÍNICA E AO DESFECHO	58
ORGANOGRAMA 3	DISTRIBUIÇÃO DOS RECÉM-NASCIDOS COM PCA ASSINTOMÁTICA QUANTO À PRESENÇA DE REPERCUSSÃO HEMODINÂMICA, AO NÚMERO DE EXAMES COM ESTE ACHADO E AO DESFECHO.....	59

LISTA DE ABREVIATURAS

ABP	- <i>American Board of Pediatrics</i>
Ao	- Aorta
BANPESQ	- Banco de Dados de Pesquisa do Centro de Ciências da Saúde
d	- Dia(s)
DBP	- Displasia broncopulmonar
DMH	- Doença de membrana hialina
DP	- Desvio padrão
DVD	- <i>Digital video disc</i>
ECN	- Enterocolite necrosante
G	- Gramas
h	- Hora(s)
HC-UFPR	- Hospital de Clínicas da Universidade Federal do Paraná
HIC	- Hemorragia intracraniana
HPIV	- Hemorragia peri e intraventricular
IC	- Intervalo de confiança
IG	- Idade gestacional
mm	- Milímetros
n	- Número de casos
O ₂	- Oxigênio
PCA	- Persistência do canal arterial
PN	- Peso de nascimento
RC	- Razão de chance
RN	- Recém-nascido(s)
ROP	- Retinopatia da prematuridade
UTIN	- Unidade(s) de Terapia Intensiva Neonatal
VCS	- Veia cava superior
VD	- Ventrículo direito
VE	- Ventrículo esquerdo

SUMÁRIO

1 INTRODUÇÃO	13
1.1 OBJETIVOS	16
1.1.1 Objetivo Geral	16
1.1.2 Objetivos Específicos	16
2 REVISÃO DA LITERATURA	17
2.1 ECOCARDIOGRAFIA REALIZADA PELO NEONATOLOGISTA	17
2.2 IMPORTÂNCIA DA ECOCARDIOGRAFIA NO DIAGNÓSTICO DE PCA EM RECÉM-NASCIDOS PREMATUROS	28
2.3 CONSEQÜÊNCIAS CLÍNICAS DE PCA NO RECÉM-NASCIDO PREMATURO.....	34
3 PACIENTES E MÉTODOS	39
3.1 DELINEAMENTO	39
3.2 POPULAÇÃO DE ESTUDO E AMOSTRA.....	39
3.3 CRITÉRIOS DE INCLUSÃO	39
3.4 CRITÉRIOS DE EXCLUSÃO	40
3.5 LOGÍSTICA	40
3.6 APARELHO ECOCARDIOGRÁFICO.....	41
3.7 TÉCNICA DE EXAME E CLASSIFICAÇÃO ECOCARDIOGRÁFICA DO CANAL ARTERIAL.....	42
3.8 AVALIAÇÃO CLÍNICA.....	42
3.9 COLETA DE DADOS	43
3.9.1 Antecedentes Maternos.....	43
3.9.2 Dados dos Recém-Nascidos ao Nascimento	43
3.9.3 Critérios para os Diagnósticos das Complicações Clínicas.....	43
3.10 CRITÉRIOS PARA O DIAGNÓSTICO CLÍNICO DE PERSISTÊNCIA DO CANAL ARTERIAL.....	44
3.11 ANÁLISE ESTATÍSTICA.....	45
4 RESULTADOS	46
4.1 PERFIL CLÍNICO E EPIDEMIOLÓGICO	46
4.1.1 Antecedentes Gestacionais e Obstétricos.....	46

4.1.2	Peso de Nascimento, Idade Gestacional e Sexo	47
4.1.3	Tempo de Internação e Óbito	48
4.2	PERSISTÊNCIA DO CANAL ARTERIAL	48
4.2.1	Características Clínicas dos Recém-Nascidos com PCA.....	48
4.2.2	Evolução Clínica dos Recém-Nascidos com PCA.....	49
4.2.3	Descrição das Complicações nos Recém-Nascidos com PCA	50
4.3	ESTUDO ECOCARDIOGRÁFICO	51
4.3.1	Interpretação das Ecocardiografias pelo Neonatologista e Cardiologista Pediátrico	52
4.3.2	Grau de Concordância na Interpretação das Ecocardiografias do Neonatologista e do Cardiologista Pediátrico.....	53
4.3.3	Ecocardiografias Discordantes entre o Neonatologista e o Cardiologista Pediátrico ...	54
4.3.4	PCA com Repercussão Hemodinâmica do Ponto de Vista Ecocardiográfico	57
4.4	COMPARAÇÃO ENTRE PCA COM REPERCUSSÃO HEMODINÂMICA DO PONTO DE VISTA ECOCARDIOGRÁFICO E MANIFESTAÇÕES CLÍNICAS NOS RECÉM-NASCIDOS.....	57
5	DISCUSSÃO	60
5.1	FALTA DE CONFIABILIDADE NA APRESENTAÇÃO CLÍNICA E DE CONSENSO NO DIAGNÓSTICO DE PCA	60
5.2	ACURÁCIA E DISCORDÂNCIAS NAS ECOCARDIOGRAFIAS REALIZADAS POR NEONATOLOGISTAS.....	65
5.3	BARREIRAS E BENEFÍCIOS À PRÁTICA DA ECOCARDIOGRAFIA NEONATAL.....	72
6	CONCLUSÕES	78
	REFERÊNCIAS	79
	ANEXO 1 - TERMO DE APROVAÇÃO DO COMITÊ DE ÉTICA EM PESQUISA EM SERES HUMANOS DO HOSPITAL DE CLÍNICAS - UFPR	88
	ANEXO 2 - TERMO DE CONSENTIMENTO LIVRE E ESCLARECIDO	90
	ANEXO 3 - CERTIFICADO DE PARTICIPAÇÃO ATIVA NO CURSO DE ECOCARDIOGRAFIA PEDIÁTRICA	93

1 INTRODUÇÃO

Quando se analisa a perspectiva de sobrevivência de recém-nascidos (RN) internados numa Unidade de Terapia Intensiva Neonatal (UTIN), a que desperta maior preocupação é, sem dúvida, a do RN prematuro. O motivo dessa preocupação está vinculado não somente à perspectiva de sobrevivência em si, como também à qualidade da vida futura (MARKESTAD et al., 2005).

Assim, os cuidados neonatais com qualidade, tanto quanto a disponibilidade de recursos, são fundamentais, principalmente quando se trata de prematuros com peso de nascimento (PN) menor que 1.500 gramas (g). Por isso, estudo de avaliação do desempenho da assistência médica nesse grupo é importante, visto o elevado risco de óbito, que é considerado hoje um grave problema de saúde pública no Brasil (SARQUIS; MIYAKI; CAT, 2002).

Com o aumento progressivo da sobrevivência dos prematuros de extremo baixo peso nas últimas décadas, a ecocardiografia bidimensional com Doppler tem se tornado um instrumento diagnóstico essencial para seu manejo adequado (SKINNER, 1998; KATUMBA-LUNYENYA, 2002). Dessa forma, vem sendo cada vez mais utilizada em muitas UTIN, para avaliar tanto a estrutura quanto a função cardíaca do RN (MOSS; SUBHEDAR, 2002; MOSS et al., 2003).

A ecocardiografia é um exame que confirma o diagnóstico da Persistência do Canal Arterial (PCA) no prematuro, avalia seu estado hemodinâmico e identifica ou descarta doença cardíaca estrutural, tanto em RN prematuros quanto nos de termo (WREN, 2001; MOSS et al., 2003). É o método diagnóstico padrão ouro dessa doença, por ser um procedimento não-invasivo, realizado à beira do leito e por ter riscos mínimos para o bebê (TEIXEIRA; McNAMARA, 2006).

Em algumas UTIN a ecocardiografia é realizada rotineiramente nas primeiras 72 horas de vida de um prematuro (TEIXEIRA; McNAMARA, 2006). Pelo menos três razões justificam esta prática: em primeiro lugar, destaca-se a falta de confiabilidade nos critérios clínicos de PCA (ALAGARSAMY et al., 2005); em segundo, o fato de que

o canal arterial pode ser melhor monitorado durante o tratamento farmacológico (QUINN; COOPER; CLYMAN, 2000) e, finalmente, pela magnitude das co-morbidades potenciais da PCA, particularmente nos RN prematuros de extremo baixo peso (BOSE; LAUGHON, 2007).

O resultado desse advento tecnológico foi o aumento da demanda nos serviços de ecocardiografia com decorrente aumento no número das avaliações ecocardiográficas. Como conseqüência houve um aprimoramento no diagnóstico de PCA, e a intervenção médica tornou-se mais objetiva e seletiva. O espectro da prática clínica dos intensivistas neonatais, em todo o mundo, expandiu-se indo ao encontro das necessidades, tendo em vista que a informação fornecida pelas ecocardiografias pode ajudar nos cuidados médicos desses pacientes (TEIXEIRA; McNAMARA, 2006).

Por que um profissional não-cardiologista deveria executar ecocardiografias? Katumba-Lunyanya opinou a respeito numa publicação de 2002 (p.F55):

quando adequadamente realizada a ecocardiografia é um exame de investigação ultra-sonográfica muito útil. Pode influenciar o manejo e os resultados neonatais de tal maneira, especialmente do prematuro extremo, que considero que este tipo de investigação deveria estar disponível nas 24 horas, se requisitado. Sessões de exames realizados uma vez por semana ou a cada quinze dias não podem mais ser justificadas. Alguns pediatras ainda acreditam que se você não pode ver, sentir ou ouvir sinais de ducto arterial, então não existe PCA.

Exames realizados semanalmente e conseqüente atraso no diagnóstico da PCA podem ser caros em termos de morbidade: piora da doença respiratória, aumento da incidência de hemorragia peri e intraventricular (HPIV), de enterocolite necrosante (ECN), de hipoperfusão renal e problemas circulatórios (KNIGHT, 2001).

Em muitos centros europeus e australianos, os neonatologistas vêm sendo treinados para detectar, à beira de leito, a PCA, a disfunção miocárdica e as alterações na hemodinâmica pulmonar dos RN. O amplo uso da ecocardiografia nas UTIN é recomendado pelo *Royal College of Paediatrics and Child Health* e o treinamento é oferecido em diversos centros acadêmicos de cuidados em saúde no Reino Unido e na Irlanda (TEIXEIRA; McNAMARA, 2006).

Havia cerca de 60 cardiologistas pediátricos no Reino Unido (SKINNER, 1998). Outros profissionais envolvidos nos cuidados com RN terão que desenvolver a habilidade da ecocardiografia para fornecer este recurso (KATUMBA-LUNYENYA, 2002).

Em 1961, a Cardiologia Pediátrica se tornou a primeira subespecialidade da *American Board of Pediatrics* (ABP) a oferecer exame de certificação de especialista na área. Até 2006, mais de 1.850 pediatras obtiveram esse certificado. Atualmente a Cardiologia Pediátrica é a quarta subespecialidade mais procurada da Pediatria, nos Estados Unidos, e nos últimos dez anos tem figurado entre as cinco mais procuradas (ALTHOUSE; STOCKMAN, 2006).

Em 2005, a ABP obteve informações dos programas de treinamento credenciados dos Estados Unidos (n=48) e do Canadá (n=7) com o objetivo de fornecer um cenário atual da Cardiologia Pediátrica. Por meio dos resultados obtidos, estabeleceu-se uma proporção entre o número de cardiologistas pediátricos certificados pela ABP e o número de crianças, em 50 estados e no distrito de Columbia. A população infantil teve como base o *United States Census Bureau Population Estimates* e incluiu menores de 18 anos (ALTHOUSE; STOCKMAN, 2006).

A maioria dos estados tinha uma proporção cardiologista pediátrico/criança entre um e dois por 1.000.000 crianças. O distrito de Columbia tinha a maior proporção (5,5), seguido por Massachusetts (4,2) e Nova Iorque (2,8). Um especialista com certificado atuava em todos, exceto em um estado (Wyoming). Os autores concluem que é importante continuar pesquisando sobre a perspectiva da oferta e procura de profissionais e comentam: "Só então poderemos estar certos de que a meta de fornecer cuidados de alta qualidade para todas as crianças foi atingida" (ALTHOUSE; STOCKMAN, 2006, p.385).

"A ecocardiografia se tornou parte vital dos recursos utilizados no manejo do prematuro extremo e, hoje, é difícil imaginar como fazíamos sem ela", observa Katumba-Lunyanya (2002, p.F57).

Com a certeza do papel fundamental e indispensável da ecocardiografia, também os neonatologistas brasileiros devem ser encorajados a desenvolver esta

habilidade, de forma que o diagnóstico de PCA possa ser realizado com maior rapidez e facilidade trazendo, como consequência, melhoria no atendimento e no prognóstico destes RN.

Há mais de 20 anos se sabe que o *shunt* significativo da esquerda para a direita através do ducto arterial pérvio em neonatos prematuros aumenta sua morbidade e mortalidade (THIBEAULT et al., 1975; COTTON et al., 1978; JACOB et al., 1980).

O presente estudo teve como objetivo avaliar a acurácia de um neonatologista em diagnosticar PCA em RN prematuros. Considerando a maior disponibilidade de tempo e número de neonatologistas, a implantação da ecocardiografia neonatal poderá trazer benefícios como a antecipação do diagnóstico, a intervenção terapêutica mais precoce, podendo, dessa forma, melhorar a qualidade de vida dos prematuros de muito baixo peso em longo prazo e diminuir o risco de óbito desses pacientes.

1.1 OBJETIVOS

1.1.1 Objetivo Geral

Estabelecer o grau de concordância entre as ecocardiografias realizadas pelo neonatologista e cardiologista pediátrico.

1.1.2 Objetivos Específicos

- Avaliar se um neonatologista, treinado para realizar ecocardiografia em RN prematuro, tem habilidade para realizá-lo como exame de rastreamento no diagnóstico de PCA.
- Discutir as discordâncias das ecocardiografias realizadas por ambos os profissionais referidos acima.
- Verificar a relação entre manifestações clínicas e o achado ecocardiográfico de repercussão hemodinâmica.

2 REVISÃO DA LITERATURA

2.1 ECOCARDIOGRAFIA REALIZADA PELO NEONATOLOGISTA

No período neonatal é comum a necessidade de ecocardiografias e, em geral, quando isso acontece existe certa urgência na realização do exame (WREN, 2003).

Na maioria dos centros neonatais, entretanto, limitações geográficas, organizacionais e da própria equipe médica impossibilitam cardiologistas pediátricos de atenderem um sobreaviso de 24 horas para a realização de ecocardiografias (SKINNER, 1998). Conseguir uma ecocardiografia depende geralmente da disponibilidade dos cardiologistas pediátricos ou de ecocardiografistas (KLUCKOW; SERI; EVANS, 2007).

O cardiologista pediátrico, em geral, realiza uma única ecocardiografia tendo como objetivo principal descartar cardiopatia estrutural ou disfunção miocárdica global (KATUMBA-LUNYENYA, 2002). Entretanto, esta visão focada e instantânea é inadequada para a avaliação das mudanças contínuas que ocorrem no estado hemodinâmico o qual se encontra em período de transição ou quando se desenvolve colapso cardiovascular em um RN prematuro que está numa fase tardia de sua permanência hospitalar (MOSS; SUBHEDAR, 2002; MOSS et al., 2003; KLUCKOW; SERI; EVANS, 2007).

Daí a importância dos exames evolutivos, que, além de servirem para detecção de mudanças clínicas (SKINNER, 1998), avaliam a eficácia ou a necessidade de adicionar novas terapêuticas para a solução do problema (PATOLE et al., 1998; SU; PENG; TSAI, 1999). Nesse contexto, a prática neonatal demonstra claramente que os exames de imagem não-invasivos, realizados com frequência à beira do leito, tem se tornado cada vez mais essenciais para a realização de inúmeros diagnósticos e para condução de situações adversas encontradas na UTIN (GROVES et al., 2005).

O reconhecimento da importância da avaliação precoce do estado hemodinâmico do RN prematuro, bem como os avanços na tecnologia com o advento de equipamentos de ultra-sonografia com imagens de alta qualidade cada vez mais

acessíveis e até mesmo portáteis, tem motivado neonatologistas de alguns países do mundo a desenvolverem habilidades para realização de ecocardiografia (SKINNER, 1998; SKINNER, 2000; KATUMBA-LUNYENYA, 2002; KLUCKOW; SERI; EVANS, 2007; LEE; SILVERMAN; HINTZ, 2007). A ecocardiografia vem sendo considerada como um instrumento fundamental na avaliação do RN criticamente doente (SKINNER, 1998; EVANS, 2000; MOSS et al., 2003).

Um número crescente de neonatologistas está avaliando o estado hemodinâmico funcional de neonatos por meio da ecocardiografia, conseguindo quantificar o grau do *shunt* pelo canal arterial (EVANS, 2000; LEE; SILVERMAN; HINTZ, 2007), mensurar a gravidade da hipertensão pulmonar (SKINNER, 2001) e detectar o baixo fluxo sanguíneo sistêmico (SKINNER et al., 1996).

Na Austrália e Nova Zelândia, em 41% das UTIN, nível III, a primeira ecocardiografia do RN é realizada por um neonatologista. Metade das unidades dispõe de mais de um neonatologista com habilidade técnica para a realização da ecocardiografia (EVANS, 2000). Nesses países, UTIN nível III se refere à unidade envolvida nos cuidados dos prematuros que necessitam de cuidados e tratamentos mais especializados. Inclui a maioria dos bebês que nascem com menos de 32 semanas ou com menos de 1.500 g de PN, além de outros neonatos que requererem intervenções tais como: nutrição parenteral total; cirurgias; monitorização cardiorrespiratória para o manejo de apnéias ou convulsões; ventilação assistida; administração de oxigênio acima de 40% ou em longo prazo (ABEYWARDANA, 2006).

Além de diagnosticar PCA (EVANS, 2000; LEE; SILVERMAN; HINTZ, 2007), hipertensão pulmonar persistente (SKINNER, 2001) e identificar baixo fluxo sistêmico (SKINNER et al., 1996), alguns neonatologistas têm assumido também a responsabilidade de excluir cardiopatias congênitas estruturais (WHITEHALL, 1999; MOSS et al., 2003; GROVES; KUSCHEL; SKINNER, 2006).

Whitehall (1999) relata a experiência de uma UTIN localizada em Townsville, a 1.500 quilômetros de um Centro de Cardiologia em Brisbane, Austrália, onde o neonatologista tinha livre acesso a um moderno aparelho de ecocardiografia. Quinhentas

e trinta e sete ecocardiografias foram realizadas, em um período de dois anos, das quais 233 foram consideradas normais. Foram diagnosticados vários defeitos estruturais e funcionais, muitos dos quais não haviam sido suspeitados clinicamente, por exemplo, três casos de endocardite fúngica e muitas PCA. Aparentemente, não houve falha do diagnóstico de malformações maiores. Exames *postmortem* não contradisseram os achados ecocardiográficos. O autor observou muitas vantagens na utilização deste sistema: eliminação de transferências desnecessárias; precisão na decisão sobre transferências; aprimoramento da monitorização da função cardíaca e da resposta à medicação; facilidade em pesquisas científicas.

Recentemente Lee, Silveman e Hintz (2007) publicaram os resultados de um estudo piloto que teve como objetivo avaliar a acurácia de um neonatologista em diagnosticar PCA utilizando um aparelho de ultra-sonografia compacto e portátil. Esta publicação foi a primeira a detalhar o tipo de treinamento ministrado ao neonatologista. O neonatologista havia passado por um treinamento que incluiu duas horas de estudo teórico; observação de exames gravados e de oito exames realizados por técnicos em ecocardiografias e prática de ecocardiografias por meio da realização de três exames em RN supervisionado por um cardiologista. O tempo total do treinamento foi de aproximadamente oito horas. Na metade do treinamento, o cardiologista analisava durante uma hora os exames que já haviam sido realizados e o neonatologista participava desta análise.

Após o treinamento, iniciou-se a coleta de dados de forma prospectiva, incluindo-se todos os RN prematuros com suspeita clínica de PCA que estavam agendados para ecocardiografia de rotina. O neonatologista realizava o exame do estudo antes do cardiologista. Foram realizados 24 ecocardiogramas, para correlacionar o diagnóstico e o tamanho do canal arterial determinado pelos dois profissionais. Os exames do estudo foram gravados e interpretados posteriormente por um cardiologista envolvido na pesquisa. A comparação entre os resultados do neonatologista e os laudos do exame realizado na rotina, mostrou sensibilidade de 69% (Intervalo de confiança de 95%=41 - 89%) e especificidade, de 88% (IC de 95%=47 - 99%).

Quando os laudos da interpretação das fitas gravadas, feitas pelo cardiologista, foram comparados com os do exame realizado na rotina a sensibilidade foi de 87% (IC 95%, 60 a 98%) e a especificidade de 71% (IC de 95%=29 - 96%) (LEE; SILVERMAN; HINTZ, 2007).

Os autores concluíram que um neonatologista com treinamento limitado foi capaz de diagnosticar PCA com sucesso moderado e sugeriram que um processo de treinamento mais rigoroso ou a transmissão em tempo-real com a interpretação de um cardiologista poderia melhorar consideravelmente a acurácia. Por fim comentaram que

as instituições com técnicos experientes em ecocardiografias e com cardiologistas pediátricos de plantão não se beneficiariam com o treinamento intensivo de neonatologistas, mas os hospitais nos quais tanto o diagnóstico quanto o tratamento de PCA são retardados até que seja possível realizar a ecocardiografia se beneficiariam com esse tipo de processo (LEE; SILVERMAN; HINTZ, 2007, p.271).

Percebe-se, portanto, que a ecocardiografia é um exame cuja interpretação depende muito de quem o está executando ou analisando. Uma das primeiras preocupações quando um neonatologista está realizando este exame é o risco potencial de erros diagnósticos, particularmente a falha em reconhecer doença cardíaca (WARD; PURDIE, 2001).

Existe probabilidade de erro, tanto no diagnóstico de doença cardíaca estrutural quanto no diagnóstico de doença funcional (GROVES; KUSCHEL; SKINNER, 2006).

Publicações evidenciam uma taxa de erro no diagnóstico de doença cardíaca estrutural extremamente elevada e inaceitável quando os exames são feitos por outros profissionais que não os cardiologistas pediátricos (WARD; PURDIE, 2001; DORFMAN et al., 2005), atingindo 53% de erros importantes classificados como maiores e moderados quando os examinadores foram ecocardiografistas de adultos (STANGER; SILVERMAN; FOSTER, 1999). É importante ressaltar que nessas publicações as avaliações diagnósticas foram realizadas por radiologistas ou ecocardiografistas especializados em adultos e não por neonatologistas (EVANS, 2002). Portanto, os neonatologistas não são os

únicos especialistas que podem deixar de diagnosticar cardiopatias congênitas em neonatos na realização de ecocardiografias (KLUCKOW; SERI; EVANS, 2007).

É importante enfatizar, tanto para os pais dos bebês que foram submetidos a uma avaliação ecocardiográfica funcional quanto para a equipe médica responsável pelo paciente, que o exame realizado avaliou apenas a função cardíaca e que o RN não estava isento de ter uma cardiopatia congênita estrutural (SHOLLER, 2001). O objetivo principal desse tipo de exame não é diagnosticar e manejar cardiopatias congênitas e sim fornecer informações freqüentes e relevantes sobre a hemodinâmica de um RN criticamente doente (KLUCKOW; SERI; EVANS, 2007).

Outros autores defendem a prática dos neonatologistas realizando ecocardiografias com supervisão apropriada do cardiologista pediátrico (SKINNER, 1998; KATUMBA-LUNYENYA, 2002; WREN, 2003; GROVES; KUSCHEL; SKINNER, 2006). O respaldo para esta postura está no resultado de um estudo prospectivo, no qual as ecocardiografias realizadas por neonatologistas mostravam discrepâncias mínimas das executadas por cardiologistas pediátricos (MOSS et al., 2003).

No estudo de Moss et al. (2003) foram realizadas 157 ecocardiografias em 82 RN. Quarenta e quatro neonatos tinham anormalidade cardíaca estrutural, 17 alterações mínimas e 13 alterações funcionais importantes. Os resultados levaram a uma alteração específica no manejo clínico de 64 pacientes (78%). Houve concordância completa entre os dois examinadores em 31 dos 38 neonatos que realizaram exames duplos. Nenhum paciente teve exames duplos completamente diferentes entre si. Identificou-se certa discrepância em sete RN, mas este fato não impediu que um manejo clínico apropriado fosse instituído de imediato (MOSS et al., 2003).

Deve-se tomar cuidado no sentido de não deixar passar o diagnóstico de uma doença cardíaca (GROVES; KUSCHEL; SKINNER, 2006). Um cardiologista pediátrico deve ser consultado se houver qualquer dúvida (KATUMBA-LUNYENYA, 2002). Os erros podem resultar em custo elevado para o paciente, podendo lhe custar até a vida (GROVES; KUSCHEL; SKINNER, 2006).

Investigação realizada no Reino Unido, em 2002, constatou que RN eram freqüentemente transferidos das unidades neonatais para serem submetidos a avaliações ecocardiográficas ou recebiam tratamentos inapropriados devido à falta de disponibilidade dos Serviços de Cardiologia Pediátrica. Esta realidade acontece na maioria das UTIN do Reino Unido (MOSS; SUBHEDAR, 2002).

O estudo citado anteriormente teve como principal objetivo precisar o número de ecocardiografias realizadas por neonatologistas no Reino Unido, pois os autores sabiam que esta prática vinha sendo realizada (MOSS; SUBHEDAR, 2002).

Foram enviados questionários para 38 neonatologistas de centros de referência. Trinta e sete responderam o questionário. Dezenove unidades realizavam mais de 15 ecocardiografias por mês; seis unidades entre dez e 15 por mês, e 12 unidades realizavam menos do que dez ecocardiografias por mês (MOSS; SUBHEDAR, 2002).

O profissional que executava a ecocardiografia era o cardiologista pediátrico e (ou) o neonatologista, mas o exame era também executado, ocasionalmente, por um técnico treinado. Os neonatologistas realizavam ecocardiografias em 65% das unidades que participaram da pesquisa (MOSS; SUBHEDAR, 2002).

Apenas 12 unidades (32%) tinham acesso ao Serviço de Cardiologia pediátrica no local durante as 24 horas do dia. Dezoito unidades (49%) tinham que contatar um plantão à distância para este serviço especializado. Em 13 serviços (35%) os RN eram transferidos para fora da unidade neonatal para serem submetidos à realização de ecocardiografia, a um custo estimado em U\$ 10.000 (dólares) (MOSS; SUBHEDAR, 2002).

Em 15 unidades (41%) os prematuros eram tratados de PCA com base apenas no diagnóstico clínico. Os autores comentam que “tais situações são indesejáveis e refletem a necessidade de um maior acesso à ecocardiografia na unidade neonatal, serviço que provavelmente virá a ser disponibilizado pelos próprios neonatologistas no futuro” (MOSS; SUBHEDAR, 2002, p.171).

Os resultados desta pesquisa demonstraram que a ecocardiografia era realizada mais freqüentemente pelo neonatologista do que pelo cardiologista, o que

possivelmente refletia a falta de disponibilidade dos Serviços de Cardiologia Pediátrica de plantão no local, durante as 24 horas do dia, mesmo nos centros de referência (MOSS; SUBHEDAR, 2002).

Em 2006, Groves, Kuschel e Skinner publicaram um protocolo bem objetivo listando alguns pré-requisitos necessários para um neonatologista executar ecocardiografias como uma prática segura (quadro 1).

QUADRO 1 - PROTOCOLO PARA A PRÁTICA SEGURA DE UM NEONATOLOGISTA EXECUTANDO ECOCARDIOGRAFIAS

<p>Treinamento e Auditoria</p> <ul style="list-style-type: none"> • Considere se você fará o exame com relativa frequência de modo que justifique adquirir e manter uma série básica de habilidades. • Faça um curso formal de ecocardiografia e decida sobre o nível de conhecimento que você deseja adquirir. • Caso você deseje diagnosticar doença cardíaca com precisão, procure um treinamento tipo estágio ou um centro de especialização com Serviço de Cardiologia Pediátrica próprio. • Quando você começar a praticar, lembre-se de manter seus exames gravados e solicite a um mentor para discutir e auditar o seu progresso.
<p>Exames</p> <ul style="list-style-type: none"> • Faça o exame físico do paciente antes de realizar a ecocardiografia. Caso os achados ecocardiográficos não sejam compatíveis com o quadro clínico, solicite a revisão do exame por um cardiologista. Sempre verifique os pulsos femorais e pediosos. • Encaminhe toda a criança que tenha suspeita ou confirmação de doença cardíaca congênita estrutural para uma revisão com cardiologista com experiência. • Quando houver suspeita clínica de doença ducto dependente é mais seguro iniciar o tratamento com prostaglandina do que atrasar o tratamento enquanto um profissional não-cardiologista executa a ecocardiografia. • Se houver mudança súbita do quadro clínico ou persistência dos sinais clínicos do recém-nascido não hesite em examinar novamente o recém-nascido com visão aberta. • Grave todos os exames, audite seu desempenho e avalie novamente qualquer imprecisão diagnóstica. • Conheça os seus limites. Se houver dúvida no diagnóstico, obtenha uma segunda opinião antes de mudar o tratamento com base no exame.
<p>Documentando os Exames</p> <ul style="list-style-type: none"> • Estabeleça um padrão rotineiro (se esqueceu de verificar algum item, volte e verifique!). Ao iniciar a gravação do exame identifique-o "Avaliação cardíaca ou hemodinâmica neonatal" ou de maneira semelhante para não dar a impressão que foi um cardiologista pediátrico que executou a ecocardiografia, fato que poderia atrasar um encaminhamento com base nos sinais clínicos ou na doença cardíaca. • Sempre faça um relatório por escrito completo e tenha o cuidado de relatar se você considera que a doença cardíaca foi excluída.

FONTE: Groves, Kuschel e Skinner (2006)

Kluckow, Seri e Evans (2007) também consideraram a chance de não detectar um diagnóstico como a principal preocupação na prática de um neonatologista executando ecocardiografias. O desenvolvimento de treinamento e o processo de acreditação para a ultra-sonografia neonatal devem ter como objetivo minimizar este risco. Deve existir consenso nos protocolos em relação ao momento em que a consulta a um cardiologista pediátrico é obrigatória (quadro 2). A partir desse ponto, os mecanismos de segurança variarão de acordo com o Sistema de Saúde e fontes disponíveis (ALTHOUSE; STOCKMAN, 2006).

QUADRO 2 -PRINCÍPIOS DA PRÁTICA SEGURA PARA UM NEONATOLOGISTA EXECUTAR ECOCARDIOGRAFIA NEONATAL FUNCIONAL

- Neonatologistas que executam ecocardiografia funcional devem receber um treinamento apropriado e participar de um processo de auditoria.
- A ecocardiografia funcional deve ser usada como adjunto para a avaliação clínica apropriada do RN, e não no lugar.
- Um cardiologista pediátrico deve ser consultado se qualquer evidência de cardiopatia estrutural for encontrada na ecocardiografia funcional.
- Se a primeira questão com base nos sinais clínicos é "**este bebê tem cardiopatia congênita estrutural?**", deve ser encaminhado para um cardiologista pediátrico.
- No caso de cardiopatia congênita estrutural, o cardiologista pediátrico deve ser consultado antes de se instituir medida terapêutica específica ou da transferência para outro hospital.

FONTE: Kluckow, Seri e Evans (2007)

Os cardiologistas pediátricos adicionarão mais detalhes aos achados ecocardiográficos iniciais do neonatologista, mesmo nas unidades com experiência no uso da ecocardiografia funcional neonatal (EVANS, 2000; WARD; PURDIE, 2001). Apesar de ser importante reconhecer que cardiopatia congênita estrutural pode não ser diagnosticada pelo neonatologista, anormalidades cardíacas estruturais são quase sempre detectadas, mesmo que não seja feito um diagnóstico completo (SKINNER, 1998; WHITEHALL, 1999; MOSS et al., 2003; LEE; SILVERMAN; HINTZ, 2007).

A literatura enfatiza que o diagnóstico e manejo da cardiopatia congênita estrutural sempre constituirão função do cardiologista pediátrico. Quando o principal objetivo é confirmar ou excluir anatomia normal, em alguns casos, uma avaliação urgente

da estrutura cardíaca pode ser realizada por um neonatologista sem delinear precisamente um diagnóstico estrutural (GROVES; KUSCHEL; SKINNER, 2006).

Outra preocupação quanto à realização de ecocardiografia de rotina pelo neonatologista é o manuseio envolvido neste procedimento, que vai potencialmente contra os princípios do manuseio mínimo do prematuro (MURDOCH; DARLOW, 1984).

Monitorização da pressão arterial, da frequência cardíaca e da saturação de oxigênio foram realizadas prospectivamente durante quarenta ecocardiografias em 17 RN prematuros, por Groves et al. (2005). A análise foi realizada comparando as medidas de repouso e as obtidas durante o exame ecocardiográfico. Não foi observada diferença estatisticamente significativa na pressão arterial. Observou-se que a frequência cardíaca aumentou quatro batimentos por minuto em média, e a saturação de oxigênio diminuiu em média 1% durante a realização da ecocardiografia. Apesar de essas alterações terem resultado em diferença estatisticamente significativa, elas não tiveram relevância clínica, pois permaneceram dentro das variações fisiológicas.

Os autores concluíram que, com o devido cuidado, é possível realizar ecocardiografias no RN prematuro sem que este procedimento resulte em distúrbios significativos do seu estado cardiorespiratório (GROVES et al., 2005).

Entretanto, tanto o número de exames quanto sua duração devem ser minimizados e direcionados por indicações clínicas (GROVES; KUSCHEL; SKINNER, 2006).

À medida que os neonatologistas se conscientizem do valor das informações sobre a hemodinâmica do RN, fornecidas por meio da ecocardiografia funcional, a procura ao acesso de dados funcionais ecocardiográficos aumentará. Na Austrália e Nova Zelândia e muitos países da Europa, clínicos gerais estão usando ultra-sonografias na prática clínica a fim de acentuar seus conhecimentos sobre os mecanismos fisiológicos hemodinâmicos das situações clínicas que eles estão manejando (MOSS et al., 2003; EVANS, 2000).

Na maioria dos países, não existe, até o momento, nenhum processo formal de treinamento ou acreditação (KLUCKOW; SERI; EVANS, 2007), apesar de já estar

estabelecida a necessidade desses protocolos (SKINNER, 1998; EVANS, 2000; MOSS et al., 2003; LEE; SILVERMAN; HINTZ, 2007).

Existe, por conseguinte, uma necessidade premente da disseminação pró-ativa das habilidades ecocardiográficas neonatais, por meio do desenvolvimento de treinamento apropriado e programas de acreditação para limitar o risco de profissionais não-treinados ou não-supervisionados usarem esta prática nas UTIN (KLUCKOW; SERI; EVANS, 2007).

Os neonatologistas precisam trabalhar em colaboração com os cardiologistas pediátricos. Alguns autores estão convictos que é do interesse do cardiologista pediátrico encorajar e apoiar esta área emergente, para garantir o uso apropriado e as limitações da ecocardiografia pelo neonatologista (KLUCKOW; SERI; EVANS, 2007). Existem alguns modelos de treinamento bem-sucedidos e produzindo efeito na Europa, Austrália e Nova Zelândia (SKINNER, 1998).

O programa de treinamento formal estruturado deve incluir: o ensino teórico e o desenvolvimento das habilidades práticas lado a lado com cardiologistas pediátricos experientes; o aprendizado sobre o equipamento de ultra-sonografia e as modalidades disponíveis; e o reforço das limitações com uma interação próxima entre os dois profissionais. Auditoria do desempenho e avaliação da competência ao longo do tempo também são importantes e podem ser controlados mediante revisão dos exames gravados em vídeos sob a supervisão do cardiologista pediátrico. Tópicos sobre supervisão e monitorização serão diferentes em cada país e entre as UTIN, dependendo da disponibilidade da equipe especializada. Existem várias maneiras de manter o controle de qualidade com a introdução da ecocardiografia funcional (KLUCKOW; SERI; EVANS, 2007).

Temas relacionados ao treinamento em centro reconhecido, certificados de competência e acreditação estão sendo, atualmente, encaminhados para a Austrália e Nova Zelândia, aos cuidados da principal organização local de ultra-sonografia, o *Australasian Society of Ultrasound in Medicine* (ASUM). Os neonatologistas australianos estão, atualmente, investigando o desenvolvimento de um modelo de treinamento

que, se bem-sucedido, possa ser usado também para outros países (KLUCKOW; SERI; EVANS, 2007).

Um livro direcionado exclusivamente ao ecocardiografista neonatal está disponível no mercado internacional (SKINNER, 2000). DVDs interativos que fornecem uma seqüência lógica tanto para a avaliação do coração normal quanto do coração estruturalmente ou funcionalmente anormal também foram produzidos e são recursos extremamente valiosos (EVANS; MALCOLM, 2000; WREN, 2001). Um livro texto minucioso de cardiologia pediátrica é outro investimento que vale a pena, especialmente, para os neonatologistas que dedicarão grande parte da sua atuação clínica na realização de ecocardiografias (GROVES; KUSCHEL; SKINNER, 2006).

Porém, nada substitui a vivência prática na realização de ecocardiografias sob supervisão de um cardiologista pediátrico experiente (WREN, 2003). Qualquer oportunidade deve ser aproveitada para observar e realizar exames com supervisão, principalmente enquanto em fase de treinamento. Essa experiência pode ser obtida nas unidades neonatais e em clínicas particulares. É útil realizar os primeiros exames em RN que tenham um coração anatomicamente normal, pois a prioridade dos exames neonatais é muito mais a identificação da anatomia normal do que um detalhamento preciso da anormalidade (GROVES; KUSCHEL; SKINNER, 2006).

Ao longo da carreira de um ecocardiografista neonatal é de importância vital manter um contato próximo com os cardiologistas pediátricos. A rotina da gravação dos exames, bem como o recurso da tele-ecocardiografia, também fornece a oportunidade de os cardiologistas revisarem os exames sem a presença do paciente e sem que seja necessário que o especialista viaje (CASEY, 1999; WREN, 2003). Aqueles que desejam descartar doenças cardíacas congênitas com segurança devem realizar um estágio ou procurar um local para especialização que tenha uma unidade pediátrica de cardiologia (quadro 1) (GROVES; KUSCHEL; SKINNER, 2006).

A ecocardiografia deve ser realizada seguindo-se um roteiro de forma a visualizar obrigatoriamente algumas imagens padronizadas. É essencial seguir uma abordagem ecocardiográfica padronizada (WREN, 2003; GROVES; KUSCHEL; SKINNER,

2006). Em todos os exames, é necessário obter as imagens padronizadas seqüencialmente (quadro 3), com no mínimo um *checklist* de achados anatômicos normais (GROVES; KUSCHEL; SKINNER, 2006). A ecocardiografia deve ser realizada numa seqüência lógica, tomando-se o cuidado de identificar a drenagem das veias, as quatro câmaras, o septo e as quatro valvas (SKINNER, 2000).

QUADRO 3 - CORTES PADRONIZADOS NA ECOCARDIOGRAFIA NEONATAL

CORTE	IMAGEM
Subcostal transverso	<ul style="list-style-type: none"> • <i>Situs</i> normal
Subcostal atrial e 4 câmaras	<ul style="list-style-type: none"> • Drenagem da VCS no átrio direito, veias pulmonares entrando no esquerdo • Septo interatrial íntegro • Septo interventricular íntegro
Apical de 4 câmaras	<ul style="list-style-type: none"> • Valva mitral e tricúspide normais, com a tricúspide posicionada perto da ponta do coração. Estabeleça a concordância atrioventricular. • Septo interventricular íntegro • Rodar para o "corte das 5 câmaras" para identificar a valva aórtica normal a partir do VE • Artéria pulmonar saindo do VD e cruzando através da Ao, excluindo transposição, ou seja, estabelecendo a concordância ventrículoatrial • Persistência do ducto arterial e direção do fluxo • Descartando coarctação
Paraesternal eixo longo	<ul style="list-style-type: none"> • Movimento normal da valva aórtica e mitral • Septo interventricular íntegro • Valva pulmonar normal
Paraesternal eixo curto	<ul style="list-style-type: none"> • Septo interventricular íntegro • Valva pulmonar normal • Drenagem das veias pulmonares entrando no átrio esquerdo
Ductal	<ul style="list-style-type: none"> • Persistência do canal arterial e direção do fluxo
Arco	<ul style="list-style-type: none"> • Excluir coarctação

FONTE: Groves, Kuschel e Skinner (2006)

NOTA: VCS = veia cava superior; VE = ventrículo esquerdo; VD = ventrículo direito; Ao = aorta.

2.2 IMPORTÂNCIA DA ECOCARDIOGRAFIA NO DIAGNÓSTICO DE PCA EM RECÉM-NASCIDOS PREMATUROS

Em RN de termo saudáveis e em prematuros o canal arterial pérvio é um achado normal nas primeiras 48 horas de vida (SKINNER, 2001; HERMES-DeSANTIS; CLYMAN, 2006). Muitos canais arteriais pérvios evoluem para fechamento nas primeiras

24 horas de vida, mesmo nos RN prematuros de extremo baixo peso (GROVES; KUSCHEL; SKINNER, 2006). A persistência tende a ser mais prolongada em prematuros que têm doença pulmonar, levando a um *shunt* sistêmico-pulmonar significativo. Este fator pode piorar potencialmente o estado respiratório (KLUCKOW; EVANS, 2000a; HERMES-DeSANTIS; CLYMAN, 2006) e resultar em hipoperfusão sistêmica (GROVES; KUSCHEL; SKINNER, 2006).

A incidência de PCA diminui com o aumento da IG. Existe uma ampla variação dessa incidência dependendo do grau da prematuridade e dos critérios de definição da doença. Ao estudarem 116 RN com PN menor que 1.500g, Kluckow e Evans (1995) detectaram uma incidência de PCA de 36%, apenas um paciente com IG maior do que 28 semanas tinha a doença (BOSE; LAUGHON, 2007).

Uma definição utilizada para o diagnóstico da doença é o achado ecocardiográfico da falha do fechamento do ducto arterioso após 72 horas de vida (CLYMAN, 2000).

No estudo nacional realizado por Afiune (2004), observou-se fechamento espontâneo do canal arterial em 33,3% dos RN prematuros. O autor sugere que, nessa população, a maior parte do fechamento espontâneo do canal ocorrerá até o terceiro dia de vida.

Atualmente, o padrão ouro para o diagnóstico de PCA é a ecocardiografia (URQUHART; NICHOLL, 2003) ainda que esta prática não seja rotineiramente ensinada aos neonatologistas, como discutido anteriormente (LEE; SILVERMAN; HINTZ, 2007). Vale a pena lembrar que desde 1998 autores vêm sugerindo que o atendimento aos RN nas UTIN pode ser aperfeiçoado se os neonatologistas forem treinados na prática da ecocardiografia (SKINNER, 1998).

Todavia, a ecocardiografia não substitui o papel do exame físico na detecção de manifestações clínicas de *shunt* através do canal arterial como, por exemplo, a palpação de pulsos amplos e precórdio hiperdinâmico indicado pela visualização de impulsões pré-cordiais (SKELTON; EVANS; SMYTHE, 1994; SKINNER, 2001; AFIUNE; SINGER; LEONE, 2005; TEIXEIRA; McNAMARA, 2006). Estratégias terapêuticas precoces

que fundamentam a decisão de tratar na combinação da avaliação clínica e ecocardiográfica devem ser adotadas com o objetivo de mudar os resultados em longo prazo (SKINNER, 2001; EVANS, 2005; TEIXEIRA; McNAMARA, 2006).

O diagnóstico de PCA com repercussão hemodinâmica deve ser suspeitado no contexto de um bebê prematuro que está entre o segundo e o terceiro dias de vida e apresente hipotensão arterial (SKINNER, 2001), falência da oxigenação, aumento da necessidade de parâmetros ventilatórios ou acidose metabólica (TEIXEIRA; McNAMARA, 2006; HERMES-DeSANTIS; CLYMAN, 2006).

Embora existam sinais clínicos característicos, estudos recentes demonstram que os achados de exame físico não são confiáveis para se suspeitar ou excluir um grande *shunt*, da esquerda para a direita, através do canal arterial, nos primeiros dias de vida dos RN prematuros (SKINNER, 2000; URQUHART; NICHOLL, 2003; ALAGARSAMY et al., 2005; EVANS, 2005).

Uma situação amplamente conhecida é "o canal arterial silencioso". Apesar da presença de PCA com repercussão hemodinâmica na ecocardiografia (KLUCKOW; EVANS, 1995; EVANS; YER, 1995), os sinais clínicos característicos não estão presentes. Esse tipo de apresentação, em geral, acontece quando o bebê está na primeira semana de vida (SKINNER, 2001; AFIUNE, 2004; TEIXEIRA; McNAMARA, 2006).

Publicações não tão recentes já afirmavam que os sinais clínicos de um grande *shunt* pelo canal apareciam cerca de 70 horas após a detecção dos achados ecocardiográficos de repercussão hemodinâmica do canal arterial (MELLANDER et al., 1987; WALTHER et al., 1989).

McGrath et al., em 1978, foi o primeiro a descrever o "canal arterial silencioso". Utilizando aortografia os autores demonstraram que um grande *shunt* ductal da esquerda para a direita poderia estar presente em RN com síndrome do desconforto respiratório, mas sem sopro cardíaco ou outro sinal clínico (McGRATH et al., 1978).

A ecocardiografia pode avaliar com bastante precisão a anatomia do canal arterial ao longo de toda a sua extensão. A imagem de escolha para esta avaliação é obtida no plano para-esternal alto (SKINNER, 2000; EVANS, 2005; AFIUNE, 2004).

É por meio desse corte que se obtém a imagem para fazer a medida do diâmetro do canal (figura 1) (AFIUNE, 2004; GROVES; KUSCHEL; SKINNER, 2006; MARKHAM, 2006). A medida equivale ao menor diâmetro interno de toda a extensão do ducto arterial observado no *Doppler* colorido, mais próximo à extremidade pulmonar do canal arterial (KLUCKOW; EVANS, 1995). Esta é uma das aplicações práticas mais importantes da ecocardiografia na PCA para o neonatologista (SKINNER, 1998).

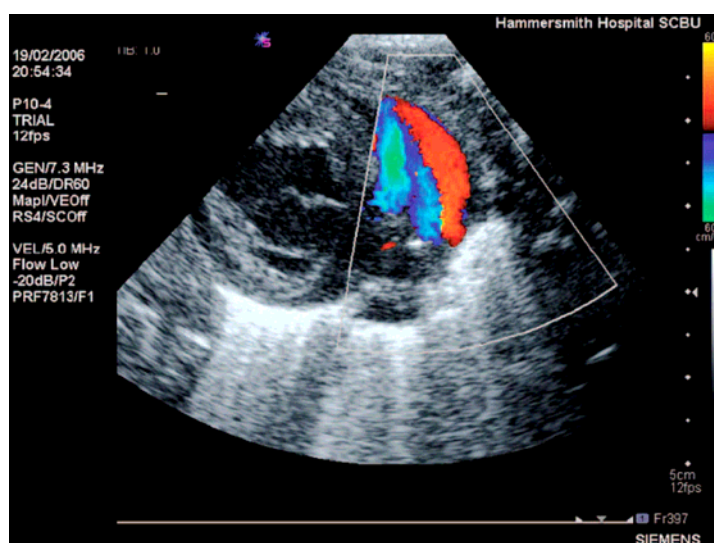


FIGURA 1 - CORTE PARA-ESTERNAL ALTO COM A IMAGEM DA PCA COM SHUNT DA ESQUERDA PARA A DIREITA: O CANAL É VISUALIZADO NO COLOR DOPPLER COM FLUXO EM VERMELHO

FONTE: Groves, Kuschel e Skinner (2006, p.e397)

Uma pergunta que gera curiosidade é: "qual diâmetro de canal arterial poderia ser usado como valor de corte para determinar a chance do seu fechamento?" (AFIUNE; SINGER; LEONE, 2005, p.459).

Kluckow e Evans realizaram um estudo com 116 RN, com o objetivo de testar prospectivamente parâmetros ecocardiográficos precisos em determinar a evolução de PCA sintomática em RN prematuros com PN menor do que 1.500g. Os pacientes estavam em ventilação mecânica e foram submetidos a ecocardiografias com uma média 19 horas de vida (KLUCKOW; EVANS, 1995).

Foram estudados quatro marcadores ecocardiográficos: a medida da relação átrio esquerdo/aorta; a medida do débito cardíaco esquerdo; a medida do diâmetro do ducto, e a direção do fluxo diastólico na aorta pós-ductal (KLUCKOW; EVANS, 1995).

Definiu-se como PCA significativa a associação de manifestações clínicas características com duas ecocardiografias confirmando a presença de PCA com repercussão hemodinâmica. O achado ecocardiográfico de repercussão hemodinâmica foi definido pela presença do diâmetro do ducto maior ou igual a 1,5 mm com *shunt* da esquerda para a direita e pela presença de fluxo diastólico na aorta pós-ductal retrógrado ou ausente (KLUCKOW; EVANS, 1995).

O diâmetro interno do canal foi o marcador mais acurado em predizer a subsequência de PCA significativa. Um diâmetro interno do canal maior que 1,5 mm teve sensibilidade de 81% e especificidade de 85% para a detecção de PCA significativa. Apenas um RN com mais de 28 semanas teve PCA significativa. Os autores limitaram a análise estatística aos RN com IG menor do que 29 semanas e observaram resultados ainda melhores no poder preditivo. A sensibilidade foi de 83% e a especificidade de 90% (KLUCKOW; EVANS, 1995).

Em outra análise os autores incluíram variáveis como IG, percentil do peso de nascimento, gravidade da síndrome do desconforto respiratório, administração de surfactante e os quatro marcadores ecocardiográficos numa análise de regressão logística múltipla tendo PCA significativa como variável dependente. As duas variáveis identificadas como significativas foram o diâmetro do ducto ($p < 0,0001$) e a idade gestacional em segundo ($p < 0,0001$) (KLUCKOW; EVANS, 1995).

Os autores concluíram que é improvável que uma medida do diâmetro do canal no ponto de constrição máxima menor do que 1,5 mm esteja associada com um grande *shunt* através do canal arterial (KLUCKOW; EVANS, 1995).

Estudos mais recentes utilizam esse resultado para definir repercussão hemodinâmica ecocardiográfica da PCA, citando Kluckow e Evans (1995) (HAJJAR et al., 2005; TEIXEIRA; McNAMARA, 2006).

A medida do átrio esquerdo/aorta foi utilizada durante muitos anos como ferramenta de diagnóstico do canal arterial no prematuro, sendo que uma relação maior do que 1,4 (JOHNSON; BREART; GEWITZ, 1983) ou 1,5 (IYER; EVANS, 1994) apresentava alta sensibilidade e especificidade para a presença de canal arterial grande.

Outra questão que é colocada comumente para o ecocardiografista é se há necessidade de tratamento. É importante ressaltar que esta é uma questão clínica e deve ser analisada em contexto geral, por isso não cabe ao ecocardiografista responder (SKINNER, 2000; AFIUNE, 2004).

Uma boa ecocardiografia revelará a direção do *shunt* através do canal e o diâmetro aproximado do ducto (KLUCKOW; EVANS, 1995; SKINNER, 2001). Também poderá revelar alguns efeitos colaterais circulatórios cardiológicos, sistêmicos e pulmonares decorrentes do canal arterial (SKINNER, 2000; AFIUNE, 2004; MARKHAM, 2006).

Os ecocardiografistas devem, por isso, ser cuidadosos em anunciar se um *shunt* tem repercussão ou não para evitar induzir o tratamento. É melhor evitar o termo "canal com repercussão hemodinâmica" devido à confusão que este termo pode causar. O exame pode determinar o tamanho aproximado, e a direção do *shunt* do canal e definir se está causando os efeitos circulatórios. Dessa forma, essas informações adicionadas ao quadro clínico serão analisadas criteriosamente pela equipe neonatal, para direcionar a decisão terapêutica (AFIUNE, 2004; SKINNER, 2000).

Como as manifestações clínicas de PCA hemodinamicamente significativa são freqüentemente súbitas (HERMES-DeSANTIS; CLYMAN, 2006) ou às vezes o canal arterial é "silencioso", a realização de ecocardiografias como exame de rastreamento é importante e deve ser considerada nos prematuros de extremo baixo peso por volta do segundo ou terceiro dia de vida (GROVES; KUSCHEL; SKINNER, 2006).

O rastreamento ecocardiográfico neonatal para PCA não deve subentender que o coração é estruturalmente normal, mesmo na ausência de sinais clínicos sugestivos de cardiopatia congênita (EVANS, 2000). A indicação da avaliação minuciosa pelo cardiologista pediátrico com experiência deve ser considerada (SKINNER, 1998).

2.3 CONSEQÜÊNCIAS CLÍNICAS DE PCA NO RECÉM-NASCIDO PREMATURO

Em algumas situações, a PCA torna-se um fator de grande agravo às condições clínicas do RN, havendo instalação de quadro de insuficiência cardíaca de difícil controle clínico, além de outras conseqüências que, em conjunto, pioram o prognóstico dos RN prematuros (SKINNER, 2001; AFIUNE; SINGER; LEONE, 2005; McNAMARA; SEHGAL, 2007). Rojas et al. (1995) também demonstraram a associação com evolução desfavorável.

O RN prematuro de extremo baixo peso é mais propenso a apresentar tanto hipotensão sistólica quanto diastólica devido à inabilidade do miocárdio imaturo em compensar com elevação do volume do *shunt* por meio do ciclo cardíaco (FRIEDMAN, 1972). É importante reconhecer esta situação precocemente e iniciar o tratamento apropriado para grandes PCA com repercussão hemodinâmica devido à morbidade associada ao hiperfluxo pulmonar e a hipoperfusão dos órgãos (TEIXEIRA; McNAMARA, 2006).

A PCA está relacionada com diversas morbidades relevantes no RN prematuro (TEIXEIRA; McNAMARA, 2006; HERMES-DeSANTIS; CLYMAN, 2006). A explicação fisiopatológica para tais complicações tem como base a falha no fechamento do canal coincidindo com o período em que ocorre a diminuição da resistência vascular pulmonar, em geral no período pós-parto, resultando em *shunt* transductal da esquerda para a direita. As conseqüências podem ser secundárias ao hiperfluxo pulmonar e (ou) hipoperfusão sistêmica. Tanto o hiperfluxo pulmonar quanto a hipoperfusão sistêmica podem estar associados com morbidade e mortalidade significativas (THIBEAULT et al., 1975; COTTON et al. 1978; JACOB et al., 1980; TEIXEIRA; McNAMARA, 2006; HERMES-DeSANTIS; CLYMAN, 2006; LEE et al., 2006).

O impacto clínico depende tanto da magnitude do *shunt* quanto da habilidade do neonato de iniciar mecanismos compensatórios cardíacos e pulmonares (AFIUNE, 2004; TEIXEIRA; McNAMARA, 2006). Existem diferenças importantes entre o coração do RN prematuro e do de termo, especialmente no que se refere à habilidade em manusear uma sobrecarga de volume (FRIEDMAN, 1972).

Os bebês prematuros de extremo baixo peso são menos capazes de compensação, por terem uma menor inervação simpática, bem como uma maior quantidade de água e menor quantidade de massa contrátil no miocárdio, o que torna seus ventrículos menos distensíveis e com uma força de trabalho menor por grama de miocárdio (FRIEDMAN, 1972; AFIUNE, 2004; TEIXEIRA; McNAMARA, 2006).

Dessa forma, os prematuros tendem a desenvolver insuficiência ventricular esquerda. A alteração da distensibilidade ventricular pode assim acarretar um grande aumento da pressão diastólica final do ventrículo mesmo com pequenas sobrecargas de volume. Este aumento da pressão diastólica final no ventrículo acarreta, por sua vez, um aumento da pressão venosa capilar pulmonar e resulta, por conseguinte, em edema pulmonar (FRIEDMAN, 1972; AFIUNE, 2004; TEIXEIRA; McNAMARA, 2006).

Em situações na qual o *shunt* é muito grande o fluxo sistêmico efetivo diminui levando à síndrome do baixo débito cardíaco, e o neonato pode apresentar baixa perfusão periférica, oligúria, hipotensão arterial ou acidose láctica (TEIXEIRA; McNAMARA, 2006).

A distribuição do fluxo sanguíneo sistêmico é significativamente alterada, a despeito de o ventrículo esquerdo ser capaz de aumentar seu débito, sendo que esta redistribuição ocorre mesmo nos pequenos *shunts* (SHIMADA et al., 1994).

O fluxo sanguíneo para a pele, os ossos e tecido músculo-esquelético é o primeiro a ser comprometido, seguido do trato gastrointestinal e rins (HERMES-De-SANTIS; CLYMAN, 2006). A redução do fluxo para estes órgãos decorre da combinação de uma vasoconstrição localizada aliada a uma diminuída pressão de perfusão dos mesmos, relacionada à redução da pressão diastólica aórtica (SHIMADA et al., 1994).

A diminuição da perfusão sistêmica pode explicar, por exemplo, como a PCA contribui para o aumento da incidência de ECN (NESTRUD et al., 1980; CASSADY et al., 1989; AFIUNE, 2004; HERMES-De-SANTIS; CLYMAN, 2006), e o tratamento precoce da PCA, medicamentoso ou cirúrgico, pode reduzir significativamente esta incidência (AFIUNE, 2004).

Os mecanismos circulatórios, detalhados anteriormente, podem resultar em elevada morbidade incluindo hemorragia pulmonar (KLUCKOW; EVANS, 1999), insuficiência renal aguda (NESTRUD et al., 1980; HERMES-De-SANTIS; CLYMAN, 2006), ECN (MARTIN et al., 1982; NESTRUD et al., 1980; CASSADY et al., 1989; WEIR et al., 1999; JIM et al., 2005; HERMES-De-SANTIS; CLYMAN, 2006), HPIV (DUDELL; GERSONY, 1984; KLUCKOW; EVANS, 1999; KLUCKOW; EVANS, 2000b; AFIUNE, 2004), e isquemia miocárdica (TEIXEIRA; McNAMARA, 2006; McNAMARA; SEHGAL, 2007).

Alguns estudos já demonstraram que o fechamento precoce do canal arterial reduz significativamente a incidência de hemorragia pulmonar (DOMANICO et al., 1994; CLYMAN, 1996).

O trato gastrointestinal e os rins podem apresentar uma significativa hipoperfusão local, muito antes de ocorrer qualquer comprometimento ventricular e antes mesmo que a presença de um canal arterial com *shunt* hemodinamicamente significativo seja suspeitada clinicamente (CASSADY et al., 1989; BANCALARI, 2001; HERMES-DeSANTIS; CLYMAN, 2006).

Nas situações de grande PCA, a vasculatura pulmonar do prematuro fica exposta a um regime de alta pressão sistêmica e de alto fluxo pulmonar. Visto que o RN prematuro, com doença de membrana hialina (DMH), apresenta redução da pressão oncótica plasmática, além de um aumento da permeabilidade capilar, poderá ocorrer assim um grande aumento da quantidade de líquido alveolar e intersticial pulmonar (FUJIWARA et al., 1980; AFIUNE, 2004).

Tanto o aumento do fluxo sanguíneo pulmonar, quanto a presença de líquido intersticial pulmonar, contribuem para diminuir a complacência pulmonar (SZYMANKIEWICZ et al., 2004). Esses fatores associados ao efeito cumulativo da necessidade de parâmetros elevados ou prolongados da ventilação mecânica (secundários a hipoxemia, a hipercapnia ou a resistência pulmonar anormal) e à disfunção miocárdica podem prolongar a necessidade de ventilação mecânica, por conseguinte aumentando o risco de doença pulmonar crônica do RN prematuro, como, por exemplo, a DBP (BROWN, 1979; VERLOOVE-VANHORICK; BRAND; RUYS, 1988).

Entre as morbidades associadas à PCA, a DBP e a ECN são as que têm se destacado e chamado mais a atenção dos pesquisadores. Tanto a DBP quanto a ECN ocorrem com uma frequência relativamente alta e podem estar associadas com conseqüências sérias numa fase mais tardia da infância (BOSE; LAUGHON, 2007).

A ROP é uma complicação do RN prematuro que também pode ter associação com a PCA (KABRA et al., 2007).

Afiune (2004) avaliou uma possível associação entre a presença de PCA no terceiro dia de vida pós-natal em RN menores que 30 semanas e a ocorrência de óbito, DBP, DMH, uso do surfactante e hemorragia intracraniana (HIC), sendo determinadas estimativas das razões de chance e correspondentes intervalos de confiança (quadro 4).

QUADRO 4 - PCA E FATORES DE RISCO

	COM PCA (%)	SEM PCA (%)	VALOR p	RC e IC (95%)
Óbitos	38	2,5	0,001	24 (2,7-210,5)
DMH	80	42	0,001	16 (3,2-78)
Surfactante	80	30	0,001	8,8 (2,5-32)
DBP	52	15	0,002	6,2 (1,8-21,1)
HIC	33	17	0,162	2,4 (0,7-8)

FONTE: Afiune (2004)

NOTA: RC = razão de chance; IC = intervalo de confiança; DMH = doença de membrana hialina; DBP = displasia broncopulmonar; HIC = hemorragia intracraniana.

Ao analisar os dados demonstrados no quadro 4 o autor concluiu que o uso do surfactante exógeno e a presença de DMH elevaram significativamente o risco de ocorrência de PCA que, por sua vez, aumentou o risco de DBP e óbito. Os RN com menos de 30 semanas de IG que tiveram DMH e receberam surfactante constituíram um grupo de alto risco para a ocorrência da doença, bem como de suas complicações, como, por exemplo, DBP ($p=0,002$) (AFIUNE, 2004).

Tschuppert et al. (2008) estudaram a associação do diâmetro do ducto arterial com seu fechamento após o tratamento clínico e (ou) cirúrgico em RN prematuros. Concluíram que os pacientes com índice de PCA maior do que 9 mm^2 por quilograma

de peso (HAJJAR et al., 2005) podem se beneficiar com a indicação precoce de ligadura cirúrgica, reduzindo o tempo de assistência respiratória, de permanência na UTIN, bem como os custos da hospitalização. Algumas comorbidades associadas com PCA foram comparadas no grupo que obteve sucesso com o tratamento clínico e no grupo que não obteve. Não foi observada diferença entre os grupos quanto a DBP, HPIV, ECN ou ROP (TSCHUPPERT et al., 2008).

Pouco se sabe sobre as complicações da PCA além da infância precoce, porém parecem existir motivos para preocupação (BOSE; LAUGHON, 2007). A exposição do leito vascular pulmonar ao fluxo aumentado através de *shunt* volumoso da direita para a esquerda está associada com hipertensão pulmonar na quarta década de vida (CAMPBELL, 1955). Outro risco relatado é o aumento da probabilidade da ocorrência de endarterite (CAMPBELL, 1968).

O aumento do uso da ecocardiografia nas Unidades Neonatais tem resultado em melhor entendimento dos mecanismos fisiológicos e fisiopatológicos cardiovasculares do RN. A terapêutica pode também ser grandemente aperfeiçoada e as intervenções direcionadas, minuto a minuto, para melhorar a função cardíaca, aumentar o volume vascular, ou fechar o canal arterial (TEIXEIRA; McNAMARA, 2006).

A detecção ecocardiográfica precoce de PCA pelo neonatologista e a intervenção direcionada podem potencialmente melhorar os resultados neonatais em longo prazo (TEIXEIRA; McNAMARA, 2006).

3 PACIENTES E MÉTODOS

3.1 DELINEAMENTO

Trata-se de um estudo prospectivo, longitudinal, de caráter observacional, no qual RN prematuros de muito baixo peso nascidos na Maternidade do Hospital de Clínicas da Universidade Federal do Paraná (HC-UFPR) e admitidos no Serviço de Neonatologia do Departamento de Pediatria do HC-UFPR foram submetidos a ecocardiografias seriadas realizadas por um neonatologista.

O projeto de pesquisa obteve aprovação do Comitê de Ética e Pesquisa em Seres Humanos do HC-UFPR (Anexo 1) e está registrado no BANPESQ sob o n.º 2006020147.

3.2 POPULAÇÃO DE ESTUDO E AMOSTRA

A UTIN do HC-UFPR constitui-se em um centro terciário, de referência para tratamento de RN, composto de dez leitos. Funciona acoplada à Unidade de Risco Intermediário do Serviço de Neonatologia onde são atendidos RN de médio risco, totalizando 25 leitos. Essas unidades atendem predominantemente crianças nascidas na Maternidade do HC-UFPR, que é referência para gestações de alto risco para a Região Metropolitana de Curitiba.

Foram estudados 24 RN prematuros admitidos consecutivamente na UTIN ou Unidade de Risco Intermediário do Serviço de Neonatologia do HC-UFPR, no período compreendido entre primeiro de março e oito de junho de 2007.

3.3 CRITÉRIOS DE INCLUSÃO

Foram incluídos RN prematuros com PN menor ou igual a 1.500 g, cujos pais ou responsáveis concordaram em participar do estudo.

O termo de consentimento livre e esclarecido (Anexo 2) foi obtido dos pais ou responsáveis antes da inclusão dos RN no estudo e foi firmado mediante autorização por escrito.

3.4 CRITÉRIOS DE EXCLUSÃO

Foram excluídos todos os RN com malformações graves incompatíveis com a vida (anencefalia, hidranencefalia, síndrome de Edwards, síndrome de Patau), os com cardiopatias congênitas, os que evoluíram para óbito nas primeiras 24 horas de vida e os RN cujos pais ou responsáveis não aceitaram participar da pesquisa.

3.5 LOGÍSTICA

O estudo foi desenvolvido em três etapas:

A **primeira etapa** constituiu-se na capacitação do pesquisador para a realização de ecocardiografia. Esse período de treinamento teve a duração de 18 meses, conforme cronograma a seguir.

- Estágio de acompanhamento - realizado durante o período de março a dezembro de 2004; agosto a dezembro de 2005, e março a maio de 2006, que correspondeu ao acompanhamento e à observação de exames ambulatoriais pediátricos realizados por cardiologistas pediátricos no setor de ecocardiografia do HC-UFPR, equivalendo a duas horas por semana. Estudo teórico em atlas Colorido de Cardiopatias Congênitas (HO et al., 1998) e em livro de Ecocardiografia (MORCERF, 1996), concomitante ao estágio de acompanhamento.
- Curso teórico-prático intensivo de aperfeiçoamento em escola privada de ecocardiografia básica para médicos na cidade de São Paulo (maio de 2006), totalizando 48 horas (Anexo 3);

- Treinamento prático com realização de ecocardiografias de RN, internados na UTIN do HC-UFPR, sob supervisão de cardiologista pediátrico, num total de 20 exames.

A **segunda etapa** consistiu na realização dos exames ecocardiográficos para coleta dos dados da pesquisa, iniciada em primeiro de março de 2007. Os RN que preencheram os critérios de inclusão passaram a fazer parte de um protocolo de pesquisa que previa exames seriados detalhados a seguir.

As ecocardiografias seriadas foram realizadas nas primeiras 24 horas de vida, posteriormente, em períodos compreendidos, entre 24 e 48 horas; 48 e 72, e 72 e 96 horas de vida.

As ecocardiografias adicionais foram feitas por indicação médica na presença de manifestações clínicas cardiovasculares.

Cada ecocardiografia realizada pelo pesquisador foi repetida num período máximo de até 12 horas por outro examinador, no caso o cardiologista pediátrico (o mesmo profissional em todos os exames).

A **terceira etapa** da pesquisa correspondeu à coleta de dados, obtida pela análise do prontuário feita pelo pesquisador realizada após a alta ou o óbito dos pacientes. Dados maternos não-disponíveis nos prontuários dos RN foram obtidos mediante a consulta aos prontuários maternos.

3.6 APARELHO ECOCARDIOGRÁFICO

Utilizou-se um aparelho de ultra-som da marca Philips[®], modelo EnVisor[®], com transdutor setorial eletrônico 8, banda larga de 4 a 8 MHz, de propriedade da Prefeitura Municipal de Curitiba - programa Mãe Curitibana e locado ao Serviço de Cardiologia Pediátrica e Ecocardiografia do HC-UFPR para a realização dos exames ecocardiográficos.

3.7 TÉCNICA DE EXAME E CLASSIFICAÇÃO ECOCARDIOGRÁFICA DO CANAL ARTERIAL

Todos os exames foram realizados à beira do leito, com o RN em decúbito dorsal, sem sedativo ou com a administração oral de solução de glicose a 10%. Os exames ecocardiográficos foram realizados sem que o médico executante conhecesse o quadro clínico do RN, exceto quando houve indicação do exame pela equipe médica responsável que especificou o motivo da solicitação da ecocardiografia.

Com objetivo de definir a anatomia cardíaca e identificar alguma anormalidade, no primeiro exame, realizou-se uma análise seqüencial segmentar pela ecocardiografia bidimensional e um estudo do fluxo intracardíaco pelo Doppler colorido.

O canal arterial foi diagnosticado no corte para-esternal esquerdo (eixo curto) com auxílio do Doppler colorido. O diâmetro interno do canal arterial foi determinado utilizando-se o Doppler colorido, conforme descrito anteriormente por Skinner (2000). Considerou-se como diâmetro do canal o valor correspondente ao local de menor diâmetro interno observado com o mapeamento de fluxo em cores, mais próximo à extremidade pulmonar do canal arterial. A medida do canal arterial foi expressa em milímetros (mm).

Os exames consecutivos foram realizados visualizando-se diretamente a imagem obtida através do corte para-esternal esquerdo (eixo curto). Quando o canal arterial estava pérvio, procedia-se à aferição do seu diâmetro.

Os casos de PCA foram definidos do ponto de vista ecocardiográfico como tendo repercussão hemodinâmica quando o diâmetro do canal foi maior do que 1,5 mm.

3.8 AVALIAÇÃO CLÍNICA

A avaliação clínica dos RN prematuros foi realizada por um médico residente de Pediatria, por um médico residente de Neonatologia ou por um neonatologista da equipe de atendimento da própria UTIN.

3.9 COLETA DE DADOS

A evolução clínica dos pacientes foi obtida por meio de consulta às informações registradas no prontuário médico após a alta hospitalar.

Os dados maternos e dos RN foram transportados para um formulário próprio e a complementação desses dados, quando necessária, foi feita mediante consulta aos prontuários maternos. As variáveis coletadas são as descritas a seguir.

3.9.1 Antecedentes Maternos

As mães dos RN estudados foram avaliadas quanto a: idade, estado civil, proveniência, realização ou não de pré-natal, número de consultas e local de realização do pré-natal, administração de corticóide e complicações observadas no decorrer da gestação.

Definiu-se como trabalho de parto prematuro a presença de contrações uterinas e alterações da dilatação cervical com início antes de 37 semanas de IG, resultando em parto (RAMSEY; GOLDENBERG, 2002).

3.9.2 Dados dos Recém-Nascidos ao Nascimento

As variáveis avaliadas foram: tipo de parto (vaginal ou cesáreo), sexo, PN, idade gestacional (IG).

A IG foi estimada pela data da última menstruação (cronológica), nos casos em que a gestante tinha ciclos menstruais regulares e não estava em uso de anticoncepcionais orais no momento da concepção, ou por meio de ultra-sonografia, no caso de IG cronológica não confiável.

3.9.3 Critérios para os Diagnósticos das Complicações Clínicas

As variáveis analisadas foram: displasia broncopulmonar (DBP); HPIV; leucomalácia periventricular; retinopatia da prematuridade (ROP); ECN; insuficiência renal aguda e hemorragia pulmonar.

Foram utilizadas duas definições para DBP, dependência de oxigênio suplementar por um período igual ou superior a 28 dias de vida ou dependência de oxigênio suplementar após 36 semanas de idade pós-conceptual, excluídas as possibilidades de PCA ou infecção (FERLIN; GALLACI, 2000).

A HPIV foi diagnosticada por meio de ecografia cerebral transfontanela e classificada segundo critérios estabelecidos por Papile et al. (1978).

A leucomalácia periventricular foi diagnosticada por meio de ecografia cerebral transfontanela, definida como a necrose glial focal da substância branca profunda, resultando em disfunção dos oligodendrócitos causada por injúria isquêmica da substância branca (ARTHUR, 2006).

A ROP foi diagnosticada por oftalmoscopia indireta e classificada de acordo com a proposta atualizada recentemente pelo *International Committee for Classification of ROP* (2005).

Para a ECN; a classificação de Bell, modificada por Walsh e Kliegman (1986) foi usada para graduar os casos de acordo com a gravidade da doença.

A hemorragia pulmonar maciça foi definida pelo surgimento de sangue vivo ou secreção sanguinolenta proveniente de traquéia, geralmente acompanhada de rápida piora da função ventilatória, com exame radiológico evidenciando pouca ou nenhuma alteração, na hemorragia focal e opacificação difusa dos campos pulmonares na hemorragia maciça (GOMELLA; CUNNINGHAM; EYAL, 2004).

A insuficiência renal aguda foi definida na presença de oligúria e (ou) se a creatinina sérica encontrava-se acima do valor normal para a IG ou idade pós-natal do RN (KIM; HERNIN, 2005).

3.10 CRITÉRIOS PARA O DIAGNÓSTICO CLÍNICO DE PERSISTÊNCIA DO CANAL ARTERIAL

Foram considerados sinais clínicos de PCA a presença de um ou mais dos seguintes achados: sopro cardíaco, impulsões precordiais visíveis ou palpáveis, palpação de pulsos amplos, taquicardia e hepatomegalia (AFIUNE; SINGER; LEONE, 2005).

O sopro foi definido como sendo sistólico ou sisto-diafólico. A taquicardia foi definida pela frequência cardíaca maior que 170 batimentos por minuto (SKINNER, 2001). A palpação de pulsos pediosos foi definida como achado positivo quando constava na descrição do exame físico realizado pelo médico responsável pelo RN.

Considerou-se PCA clinicamente significativa, ou descompensação quando foram detectados dois ou mais dos seguintes achados clínicos: taquicardia, pulsos amplos, precórdio hiperdinâmico, cardiomegalia, edema pulmonar ou comprometimento cardiorespiratório equivalendo ao achado de taquipnéia, aumento da fração inspirada de oxigênio ou do suporte ventilatório.

3.11 ANÁLISE ESTATÍSTICA

Todos os itens observados foram incluídos em um banco de dados eletrônico no programa *Microsoft Excel*®.

Na descrição de variáveis contínuas foram utilizados o número absoluto, medidas de tendência central (médias), de dispersão (desvio padrão) e de valores mínimos e máximos. As variáveis categóricas foram expressas por meio de porcentagens.

Compararam-se características gerais como PN; IG; sexo; mortalidade e média do tempo de internamento. As complicações comparadas entre pacientes com PCA sintomática e assintomática foram: DBP, HPIV, ROP, ECN, insuficiência renal aguda, e hemorragia pulmonar. Verificou-se também a relação entre as manifestações clínicas e o achado ecocardiográfico de repercussão hemodinâmica.

Para análise, utilizaram-se o teste t de Student e o teste exato de Fisher.

A concordância nos diagnósticos foi verificada por meio do coeficiente de Kappa considerando: valores menores do que 0,2, considerados ruins; de 0,21 a 0,40, regulares; de 0,41 a 0,60, moderados; de 0,61 a 0,80, bons, e de 0,81 a 1,00, muito bons (ALAN, 2000).

4 RESULTADOS

No período de estudo, entre primeiro de março de 2007 e oito de junho de 2007, nasceram 601 RN na Maternidade do HC-UFPR, dos quais 144 foram internados, na UTIN e Unidade de Risco Intermediário do Serviço de Neonatologia do HC-UFPR. Destes, 24 preencheram os critérios de inclusão, constituindo o grupo de estudo do presente trabalho.

4.1 PERFIL CLÍNICO E EPIDEMIOLÓGICO

4.1.1 Antecedentes Gestacionais e Obstétricos

Dos RN estudados, 20 nasceram de gestação única. Três mães apresentaram gestação de dois fetos, porém dois pacientes gêmeos foram excluídos, por apresentarem PN acima de 1.500 g, resultando num total de vinte e quatro pacientes, mas 23 mães.

Quanto às características maternas, observou-se que a idade materna variou de 18 a 38 anos, com média de $26,1 \pm 5,4$ anos. Vinte mães eram casadas ou tinham união estável e 14 provinham de Curitiba. Vinte e duas mães realizaram acompanhamento de pré-natal, com média do número de consultas de $4,5 \pm 2,4$. Treze mães realizaram o pré-natal no Hospital de Clínicas e oito em Unidade de Saúde da rede pública de Curitiba.

A doença hipertensiva específica da gestação constituiu a principal causa de prematuridade, sendo responsável pelo nascimento prematuro de 12 RN. Outras causas de prematuridade encontram-se listadas na tabela 1.

TABELA 1 - DISTRIBUIÇÃO DOS RECÉM-NASCIDOS QUANTO À CAUSA DE PREMATURIDADE

CAUSA DA PREMATURIDADE	n
Doença hipertensiva específica da gestação	12
Infecção urinária	5
Amniorrexe prematura	4
Corioamnionite	2
Descolamento prematuro de placenta	1
TOTAL	24

Quanto ao uso de corticóide antenatal, constatou-se que 14 RN o receberam e os outros dez não o receberam ou receberam de forma parcial.

O parto foi cesáreo em 21 pacientes e vaginal em três.

4.1.2 Peso de Nascimento, Idade Gestacional e Sexo

A média do PN foi $1.028 \pm 253,7$ g, variando de 450 a 1.460 g. Observou-se que 12 pacientes tinham PN entre 1.001 e 1.250 g. A representação gráfica da distribuição dos RN por faixa de peso de nascimento encontra-se na figura 2.

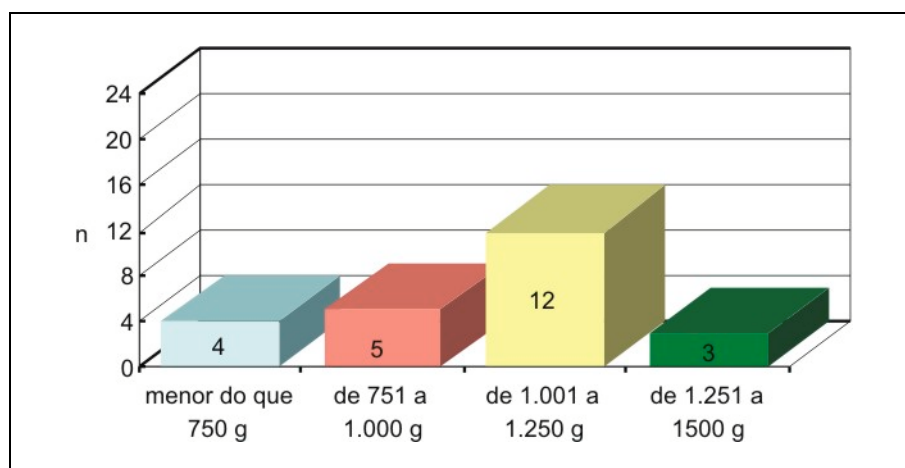


FIGURA 2 - DISTRIBUIÇÃO DOS RECÉM-NASCIDOS POR FAIXA DE PESO DE NASCIMENTO

A média da IG foi de $29,6 \pm 2,6$ semanas, variando de 25 semanas e 3 dias a 34 semanas e 4 dias. Em 13 pacientes a IG foi estimada por meio de ecografia obstétrica precoce e nos outros 11 por meio da data da última menstruação. Na figura 3 encontra-se a distribuição gráfica dos RN por intervalos de IG.

Nove pacientes eram do sexo feminino e 15 do masculino.

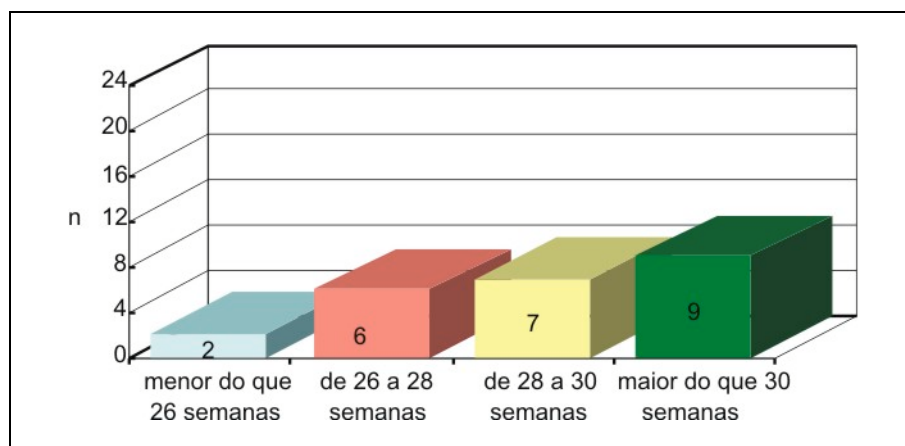


FIGURA 3 - DISTRIBUIÇÃO DOS RECÉM-NASCIDOS POR INTERVALOS DE IDADE GESTACIONAL

4.1.3 Tempo de Internação e Óbito

A média do tempo de internação dos RN estudados foi de $55,7 \pm 40,8$ dias, variando de 6 a 190 dias (mediana=45,5 d). Entre os 22 que tiveram alta, a média do tempo de internação foi de $60,0 \pm 39,5$ dias (mediana=47,0 d).

Dois RN foram a óbito.

4.2 PERSISTÊNCIA DO CANAL ARTERIAL

A PCA foi detectada em 14 RN. Cinco pacientes apresentaram manifestações clínicas de PCA. Em nove RN o diagnóstico foi estabelecido apenas por meio da ecocardiografia, portanto assintomáticos.

4.2.1 Características Clínicas dos Recém-Nascidos com PCA

As características dos RN com PCA sintomática e assintomática quanto à média de IG, de PN, ocorrência e número de óbitos, média do tempo de internação e sexo encontram-se detalhadas na tabela 2.

A causa do óbito do paciente com PCA sintomática foi hemorragia pulmonar maciça decorrente de descompensação hemodinâmica do canal.

TABELA 2 - DISTRIBUIÇÃO DOS RECÉM-NASCIDOS COM PCA SINTOMÁTICA E ASSINTOMÁTICA QUANTO A IG, PN, TEMPO DE INTERNAÇÃO (MÉDIA E DP), FREQUÊNCIA DE ÓBITO, E SEXO COM OS RESPECTIVOS VALORES DE p NA COMPARAÇÃO DOS GRUPOS

	PCA SINTOMÁTICA		PCA ASSINTOMÁTICA		p
	Média	DP	Média	DP	
Idade gestacional (s)	28,2	3,7	30,9	2,5	0,127 ⁽¹⁾
Peso de nascimento (g)	825,0	309,0	1.060,0	249,0	0,145 ⁽¹⁾
Tempo internação (d)	94,3 ⁽³⁾	69,3	55,7 ⁽³⁾	31,3	0,181 ⁽¹⁾
Óbito (n)	1		0		0,347 ⁽²⁾
Sexo (F/M)	1 / 4		5 / 4		0,070 ⁽²⁾

NOTA: (1) Teste t de Student, (2) Teste Exato de Fisher

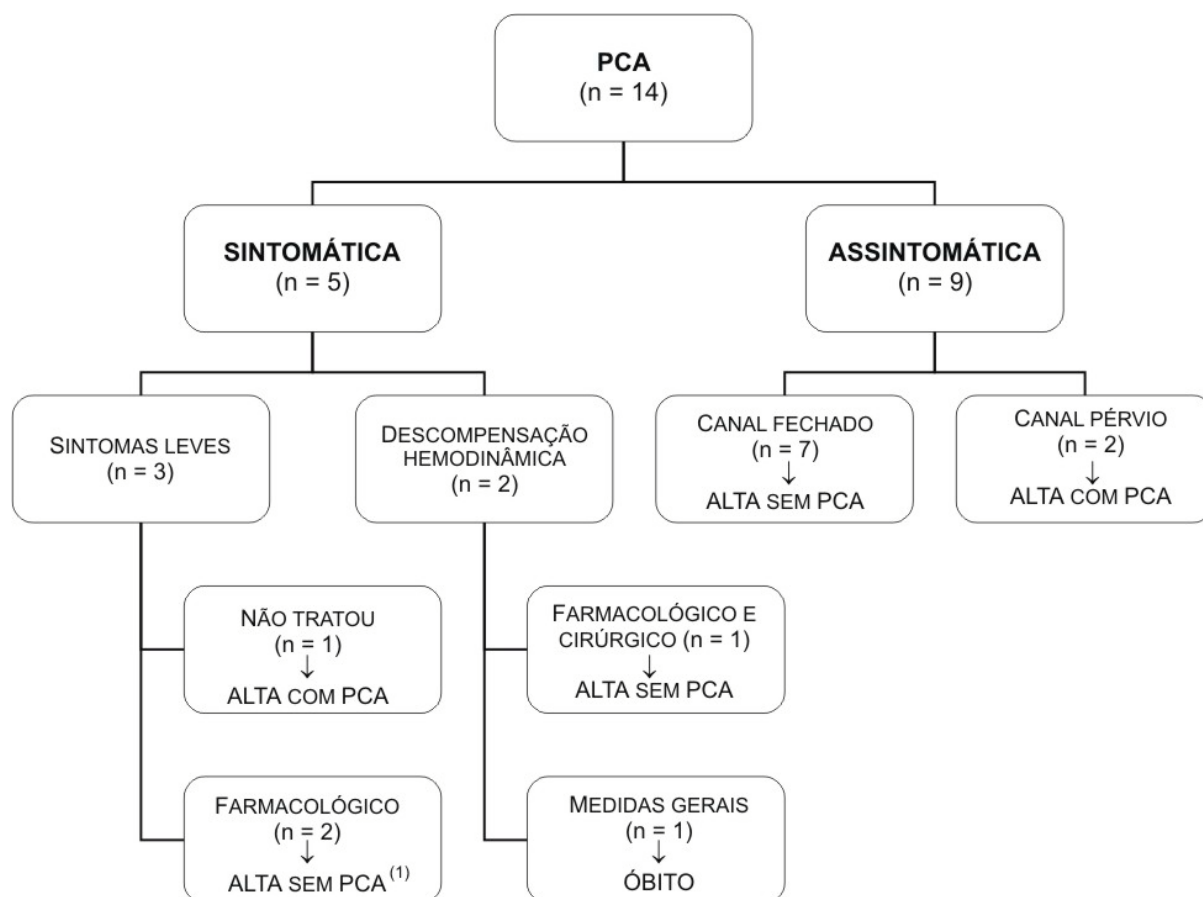
(3) A mediana do tempo de internação dos RN sintomáticos (76) foi comparada com a dos assintomáticos (44) por meio do teste t de Student e não houve diferença estatisticamente significativa ($p=0,78$)

Os sinais e sintomas cardiovasculares dos cinco pacientes com PCA sintomática foram: presença de sopro cardíaco nos cinco pacientes, do tipo sistólico cuja intensidade variou de uma a duas cruces, e dois pacientes manifestaram, além do sopro cardíaco, impulsões sistólicas e pulsos amplos.

Quanto à idade na ocasião do aparecimento dos sintomas, observou-se que o sopro cardíaco em um dos RN foi auscultado quando ele estava com um mês e quatro dias de vida, sendo um achado ocasional de exame físico; outro paciente iniciou com sintomas de PCA no primeiro dia de vida, sendo o sopro cardíaco o primeiro sintoma; o sopro cardíaco foi auscultado no décimo quarto dia de vida em outro paciente com PCA sintomática; em outro RN tanto o sopro cardíaco quanto as impulsões sistólicas apareceram no primeiro dia de vida. No último paciente sintomático, o sopro cardíaco apareceu no décimo sexto dia de vida.

4.2.2 Evolução Clínica dos Recém-Nascidos com PCA

O número de RN conforme a evolução clínica dos RN com PCA, o tratamento instituído, o resultado do tratamento quanto ao fechamento ou persistência do canal arterial, e o desfecho quanto à alta (com ou sem doença) ou óbito encontra-se no organograma 1.



ORGANOGRAMA 1 - EVOLUÇÃO DOS RECÉM-NASCIDOS COM PCA QUANTO À APRESENTAÇÃO CLÍNICA, AO TRATAMENTO INSTITUÍDO E DESFECHO

(1) Um dos pacientes não teve resposta ao tratamento farmacológico e evoluiu para fechamento espontâneo do canal com 65 dias de vida, ainda durante a internação.

4.2.3 Descrição das Complicações nos Recém-Nascidos com PCA

A displasia broncopulmonar ocorreu em cinco dos 13 RN com PCA que sobreviveram por mais de 28 dias.

Treze pacientes com PCA foram submetidos ao estudo ecográfico transfontanela para o diagnóstico de HPIV, um paciente não foi submetido à ultra-sonografia pelo fato de ter ido a óbito antes de sua realização. Dos três pacientes com PCA que tiveram HPIV, dois tiveram grau I e um paciente teve grau III.

A ROP foi diagnosticada em seis RN com PCA. Com exceção de um paciente que teve a doença classificada como estágio 5, bilateralmente, os outros apresentaram estágios 1 ou 2.

Quanto à frequência de ECN e hemorragia pulmonar, verificaram-se nos RN com PCA, dois casos, de cada uma dessas complicações. A insuficiência renal aguda aconteceu em três pacientes com PCA.

Observa-se na tabela 3 a frequência destas complicações (DBP; HPIV; ROP; ECN; insuficiência renal aguda, e hemorragia pulmonar) nos pacientes com PCA sintomática e assintomática. Não foram observadas diferenças estatisticamente significativas, na comparação das complicações entre os grupos.

TABELA 3 - DISTRIBUIÇÃO DOS RECÉM-NASCIDOS COM PCA SINTOMÁTICA E ASSINTOMÁTICA QUANTO ÀS COMPLICAÇÕES E RESPECTIVOS VALORES DE p DA COMPARAÇÃO DA FREQUÊNCIA DAS COMPLICAÇÕES ENTRE OS GRUPOS

COMPLICAÇÕES	PCA SINTOMÁTICA (n)	PCA ASSINTOMÁTICA (n)	p
DBP	2	3	0,60
HPIV	1	2	0,70
ROP	3	3	0,40
ECN	0	2	0,44
Insuficiência renal aguda	2	1	0,66
Hemorragia pulmonar	1	1	0,93

Teste Exato de Fisher

4.3 ESTUDO ECOCARDIOGRÁFICO

Cada profissional realizou 142 ecocardiografias. Houve variação do número de exames por paciente, de quatro a 14. Os quatro primeiros exames estavam incluídos no protocolo de pesquisa. A média da idade dos pacientes, em horas de vida, no momento da realização das ecocardiografias do protocolo encontra-se na tabela 4, bem como os valores relativos ao desvio padrão (DP), mediana e a amplitude.

TABELA 4 - VALORES DA IDADE DOS RECÉM-NASCIDOS EXPRESSOS EM MÉDIA, DP, MEDIANA, MÍNIMO E MÁXIMO, NO MOMENTO DA REALIZAÇÃO DAS ECOCARDIOGRAFIAS DO PROTOCOLO

ECOCARDIOGRAFIAS	IDADE (horas de vida)				
	Média	DP	Mediana	Mínimo	Máximo
1. ^a Ecocardiografia	17,6	20,0	10,6	1,2	83,0
2. ^a Ecocardiografia	51,7	30,4	40,6	19,0	137,3
3. ^a Ecocardiografia	86,3	37,1	77,0	41,4	181,8
4. ^a Ecocardiografia	137,4	64,7	129,8	70,8	345,8

Foram realizadas 46 ecocardiografias que não estavam previstas no protocolo de pesquisa as quais foram solicitadas pela equipe médica responsável pelos RN por haver a suspeita clínica de PCA, por deterioração clínica ou para um controle ecocardiográfico de PCA. O cardiologista pediátrico repetiu todos os exames.

4.3.1 Interpretação das Ecocardiografias pelo Neonatologista e Cardiologista Pediátrico

Oitenta e três exames (58,4%) realizados pelo neonatologista foram negativos para PCA, ou seja, com canal arterial fechado, e 50 exames (35,2%) foram positivos para a doença. Em nove exames (6,3%) o neonatologista não conseguiu obter imagens de qualidade adequada a ponto de definir se o exame era positivo ou negativo para PCA, classificando-os como duvidosos (6,3%) (figura 4).

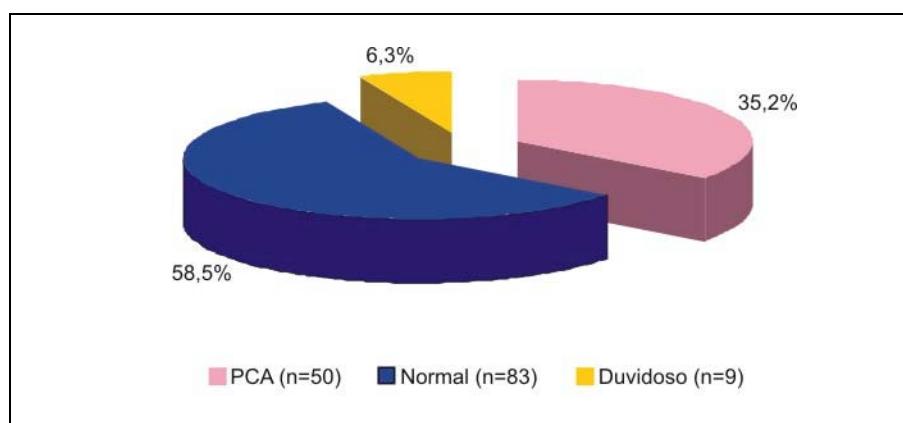


FIGURA 4 - INTERPRETAÇÃO DAS ECOCARDIOGRAFIAS REALIZADAS PELO NEONATOLOGISTA (n=142)

Oitenta e seis exames (60,6%) realizados pelo cardiologista pediátrico foram negativos para PCA, ou seja, com canal arterial fechado, e 56 exames (39,4%) foram positivos para a doença (figura 5).

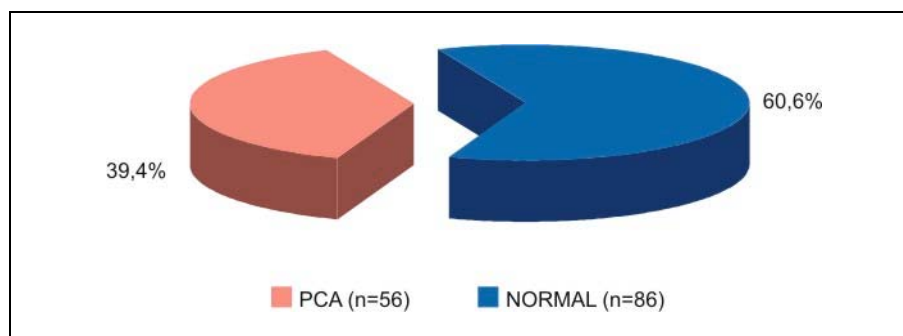


FIGURA 5 - INTERPRETAÇÃO DAS ECOCARDIOGRAFIAS REALIZADAS PELO CARDIOLOGISTA PEDIÁTRICO (n=142)

4.3.2 Grau de Concordância na Interpretação das Ecocardiografias do Neonatologista e do Cardiologista Pediátrico

Quanto ao resultado das ecocardiografias, positivos ou negativos para PCA, realizadas por ambos os observadores, verifica-se na tabela 5 que 50 exames foram positivos para a doença, tanto para o cardiologista pediátrico quanto para o neonatologista; 82 exames foram negativos para a doença para ambos os observadores, e um exame foi positivo para PCA para o cardiologista pediátrico e negativo para o neonatologista. Portanto, foram encontrados 132 exames concordantes, e apenas um exame discordante.

Por meio do método de Kappa obteve-se um grau de concordância de 0,98, com valores de sensibilidade e especificidade, correspondendo, respectivamente, a 100,0% e 98,0%. O valor preditivo positivo foi de 100,0% e o valor preditivo negativo de 98,8%. A acurácia encontrada para estes valores equivaleu a 99,2%.

TABELA 5 - ECOCARDIOGRAFIAS INTERPRETADAS COMO POSITIVAS OU NEGATIVAS PARA PCA REALIZADAS POR AMBOS OS PROFISSIONAIS

		CARDIOLOGISTA		TOTAL
		+	-	
NEONATOLOGISTA	+	50	0	50
	-	1	82	83
	TOTAL	51	82	133

NOTA: Coeficiente de concordância de Kappa=0,98.

Na tabela 6 observam-se os exames realizados por ambos os profissionais, incluindo-se também nove exames que foram duvidosos pelo neonatologista. Para fins de análise estatística, os exames duvidosos do neonatologista, que foram positivos para PCA pelo cardiologista, foram classificados como negativos para a doença, pois o neonatologista não obteve sucesso no diagnóstico de PCA. Da mesma forma, os exames duvidosos do neonatologista, que foram negativos para PCA pelo cardiologista, foram considerados positivos para a doença pelo neonatologista. Cinco exames duvidosos do neonatologista foram positivos para PCA pelo cardiologista pediátrico, e quatro exames duvidosos do neonatologista foram negativos para PCA pela avaliação do cardiologista.

Por meio do método de Kappa obteve-se um grau de concordância de 0,85, com valores de sensibilidade e especificidade, correspondendo, respectivamente, a 89,3% e 95,3%. O valor preditivo positivo foi de 92,6% e o valor preditivo negativo de 93,2%. A acurácia encontrada para estes valores foi de 92,9%.

TABELA 6 - ECOCARDIOGRAFIAS INTERPRETADAS COMO POSITIVAS OU NEGATIVAS PARA PCA INCLUINDO OS EXAMES DUVIDOSOS PELO NEONATOLOGISTA

		CARDIOLOGISTA		TOTAL
		+	-	
NEONATOLOGISTA	+	50	4 ⁽¹⁾	54
	-	6 ⁽²⁾	82	88
	TOTAL	56	86	142

NOTA: Coeficiente de concordância de Kappa=0,85.

(1) Estes exames equivalem aos quatro indefinidos pelo neonatologista e negativos para PCA pelo cardiologista pediátrico.

(2) Nestes exames foram adicionados cinco indefinidos pelo neonatologista e positivos para a doença pelo cardiologista pediátrico.

4.3.3 Ecocardiografias Discordantes entre o Neonatologista e o Cardiologista Pediátrico

Houve discordância em dez exames (7,0%). O neonatologista não conseguiu obter imagens ecocardiográficas com qualidade adequada a ponto de concluir se o exame era positivo ou negativo para PCA em nove avaliações, e em um exame houve falha no diagnóstico do neonatologista ao descartar a doença.

Observa-se no quadro 5 a distribuição das ecocardiografias discordantes quanto ao resultado encontrado pelo neonatologista e pelo cardiologista pediátrico e a respectiva distribuição dos RN, conforme a seqüência em que foram incluídos no estudo, os respectivos PN, e o suporte de oxigenioterapia que se encontravam no momento da realização do exame.

QUADRO 5 - DISTRIBUIÇÃO DOS RECÉM-NASCIDOS COM ECOCARDIOGRAFIAS DISCORDANTES ENTRE OS EXAMINADORES COM RESPECTIVA SEQÜÊNCIA DE INCLUSÃO NO ESTUDO, PESO DE NASCIMENTO E SUPORTE DE O₂ NO MOMENTO DO EXAME

NEONATOLOGISTA	CARDIOLOGISTA	INCLUSÃO	PN (g)	Suporte de O ₂
Duvidoso	PCA	1.º	1.210	Ar ambiente
Duvidoso	Normal	2.º	670	Ventilação mecânica
Duvidoso	Normal	2.º	670	Ventilação mecânica
Duvidoso	PCA	4.º	750	Ventilação mecânica
Duvidoso	Normal	6.º	765	Ventilação mecânica
Normal	PCA	10.º	975	Caixa
Duvidoso	PCA	18.º	450	Ventilação mecânica
Duvidoso	Fechado	18.º	450	Ventilação mecânica
Duvidoso	PCA	18.º	450	Ventilação mecânica
Duvidoso	PCA	18.º	450	Ventilação mecânica

A equipe médica da UTIN solicitou uma ecocardiografia para o primeiro paciente incluído no estudo devido à presença de sopro cardíaco no exame físico de rotina. O exame realizado pelo neonatologista foi duvidoso, mas o realizado pelo cardiologista pediátrico diagnosticou PCA, com o diâmetro do canal medindo 1,8 mm.

O segundo bebê incluído no estudo apresentava canal arterial pérvio no primeiro, segundo e no terceiro exames, evoluindo para fechamento espontâneo detectado no seu quarto exame. Esse paciente evoluiu com piora clínica com necessidade de ventilação mecânica, sendo solicitado novo exame ecocardiográfico. O neonatologista considerou duvidoso e o cardiologista excluiu PCA. Devido à gravidade do quadro em que o RN se encontrava com parâmetros altos de ventilação mecânica mais uma vez a equipe médica solicitou avaliação ecocardiográfica. Novamente o neonatologista ficou em dúvida quanto à presença de PCA, e o cardiologista pediátrico concluiu que não havia PCA.

O quarto paciente admitido na pesquisa foi submetido ao sexto exame, por piora clínica sem manifestações específicas de PCA. Devido à instabilidade clínica teve indicação de ventilação mecânica. A interpretação do neonatologista foi duvidosa e a do cardiologista positiva para a doença. Este RN continuou em acompanhamento ecocardiográfico, tendo realizado no total 11 ecocardiografias. Durante o período em que se encontrava em ventilação mecânica realizou mais dois exames, sendo que em um o neonatologista descartou PCA e no outro não teve certeza e classificou o exame como duvidoso.

Por sua vez, o décimo RN do estudo também evoluiu com piora clínica sem manifestações características de PCA, sendo solicitada uma nova ecocardiografia que na interpretação do neonatologista descartou PCA, mas que o cardiologista diagnosticou PCA. Esse foi o único exame do estudo que evidenciou falha no diagnóstico do neonatologista.

O RN que teve o maior número de exames foi o décimo oitavo a ser incluído no estudo. A primeira ecocardiografia desse paciente foi classificada como duvidosa pelo neonatologista e PCA pelo cardiologista. No quinto e sexto exames o canal arterial estava fechado, novamente o neonatologista definiu um desses exames como duvidoso. Na evolução, apresentou sopro cardíaco e no sétimo exame foi diagnosticado canal arterial de 1,3 mm, por ambos os examinadores. Tanto o oitavo quanto o nono exames desse paciente, solicitados para controle do tratamento, foram considerados duvidosos pelo neonatologista e positivos para PCA pelo cardiologista. Esse prematuro não respondeu ao tratamento farmacológico, porém tinha sintomas leves. Evoluiu para fechamento espontâneo do canal arterial constatado na sua décima quarta ecocardiografia, que foi realizada quando estava com 65 dias de vida.

4.3.4 PCA com Repercussão Hemodinâmica do Ponto de Vista Ecocardiográfico

Dos 50 exames realizados pelo neonatologista, nos quais o canal arterial estava pérvio, 15 tinham repercussão hemodinâmica. Cinco bebês tiveram achados ecocardiográficos de PCA com repercussão hemodinâmica.

4.4 COMPARAÇÃO ENTRE PCA COM REPERCUSSÃO HEMODINÂMICA DO PONTO DE VISTA ECOCARDIOGRÁFICO E MANIFESTAÇÕES CLÍNICAS NOS RECÉM-NASCIDOS

Na figura 6 encontra-se representado o grupo de pacientes que tiveram PCA sintomática e assintomática e a respectiva frequência de repercussão hemodinâmica ecocardiográfica. Dos cinco RN que apresentaram PCA sintomática, apenas um não teve repercussão hemodinâmica na ecocardiografia. De forma contrária, apenas um de nove pacientes com PCA assintomática teve achado ecocardiográfico de PCA com repercussão hemodinâmica.

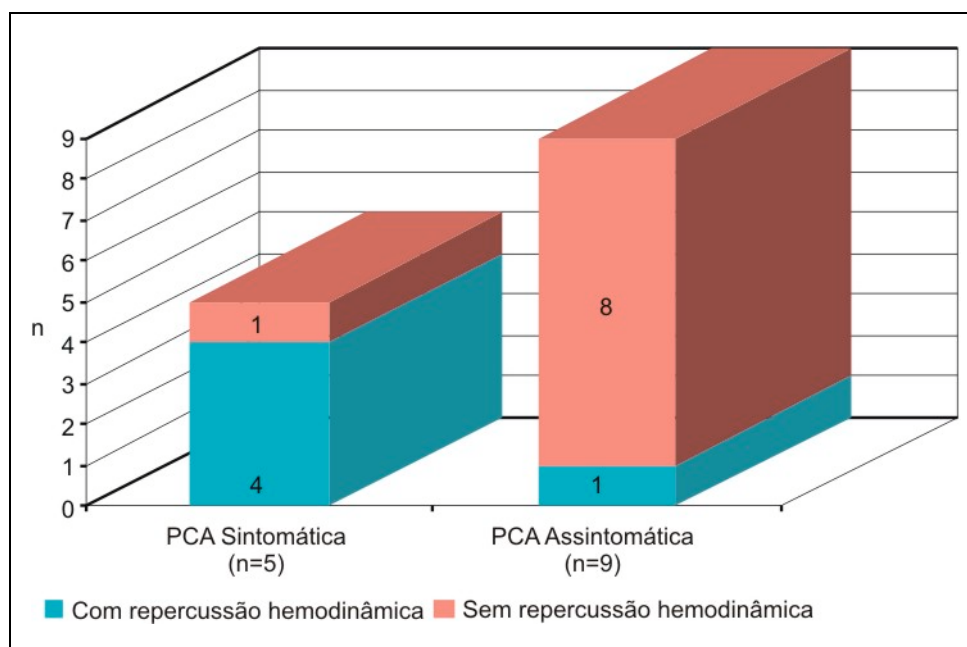
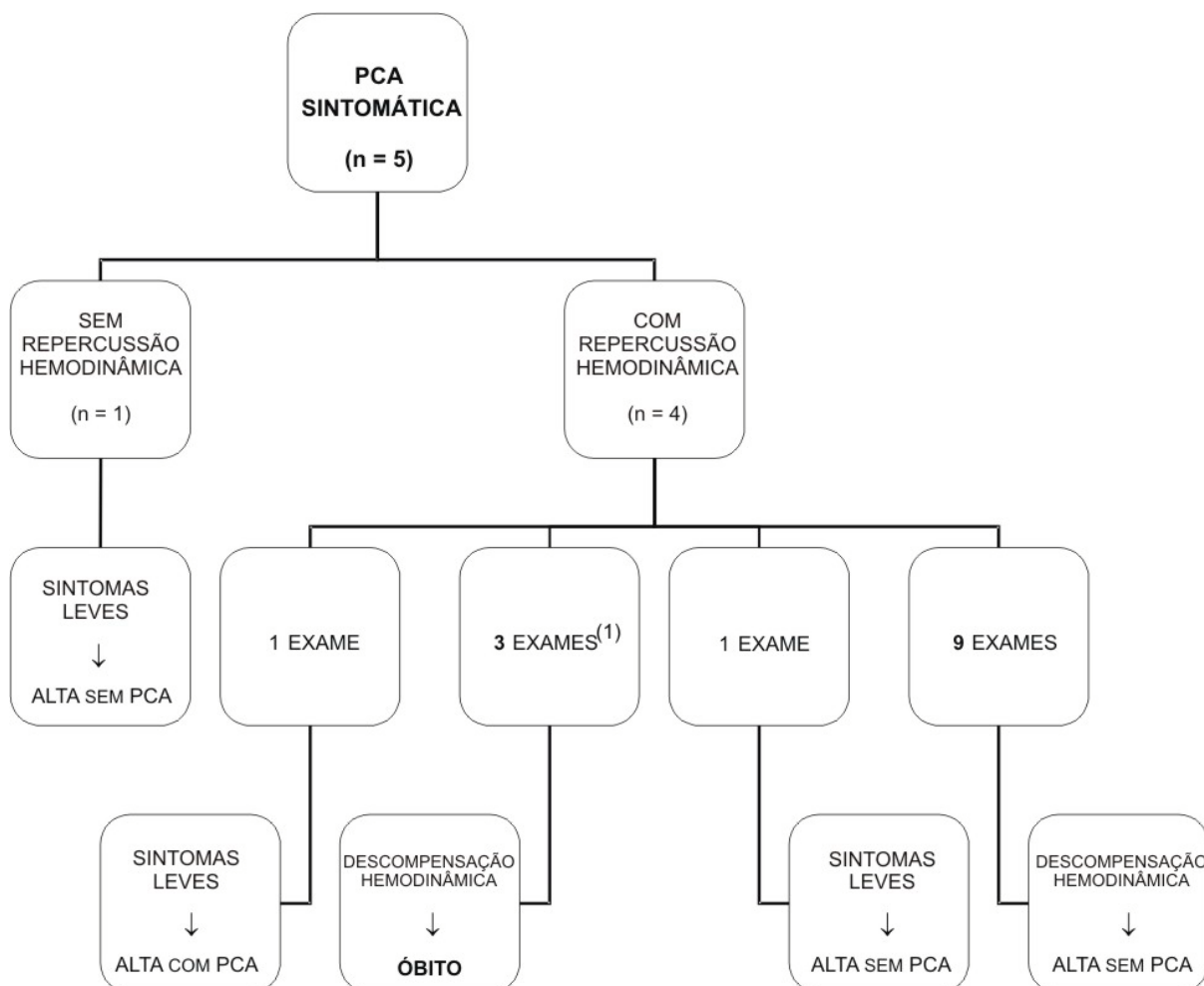


FIGURA 6 - DISTRIBUIÇÃO DOS RECÉM-NASCIDOS COM PCA SINTOMÁTICA E ASSINTOMÁTICA QUANTO AO ACHADO ECOCARDIOGRÁFICO DE REPERCUSSÃO HEMODINÂMICA (NÚMERO ABSOLUTO)

NOTA: Teste Exato de Fisher $p=0,02$.

No organograma 2 observa-se a distribuição dos RN com PCA sintomática quanto a presença de repercussão hemodinâmica na ecocardiografia, o número de exames com este achado, a evolução clínica e desfecho.



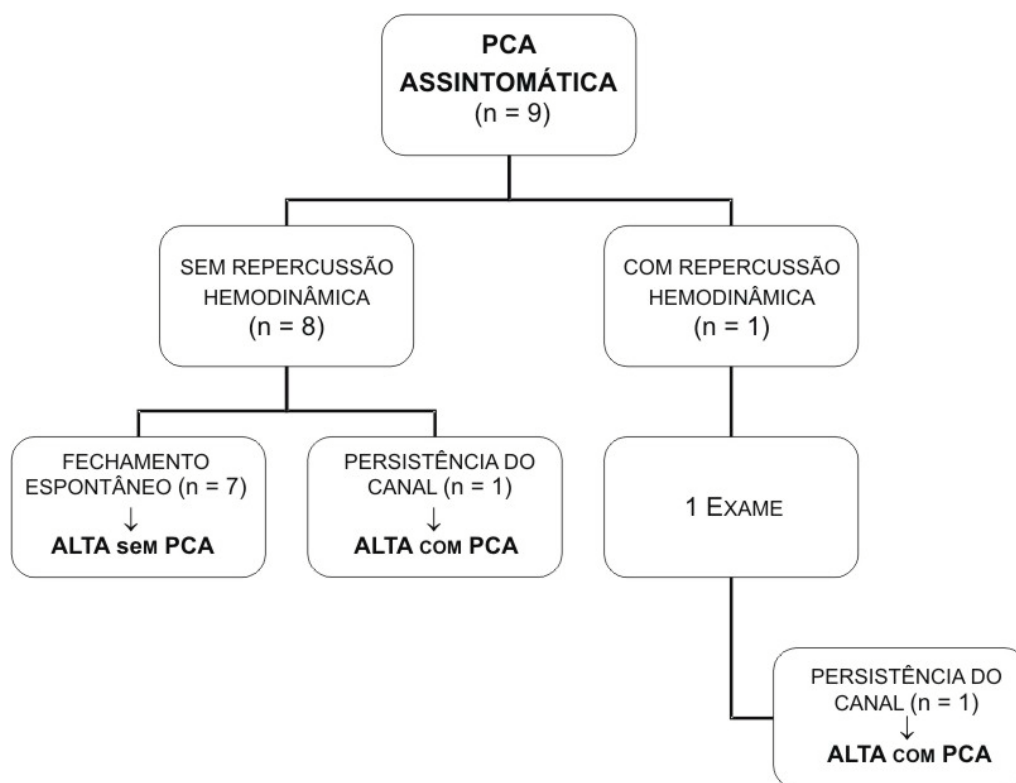
ORGANOGRAMA 2 - DISTRIBUIÇÃO DOS RECÉM-NASCIDOS COM PCA SINTOMÁTICA QUANTO À PRESENÇA DE REPERCUSSÃO HEMODINÂMICA, AO NÚMERO DE EXAMES COM ESTE ACHADO, À EVOLUÇÃO CLÍNICA E AO DESFECHO

(1) Este paciente teve uma ecocardiografia na qual o canal arterial media 2,3 mm.

Dois bebês tiveram mais de um exame com repercussão hemodinâmica e correspondem aos que tiveram quadros clínicos mais graves. Um deles teve três exames com esse achado e acabou evoluindo para óbito por complicações relacionadas à PCA. O outro teve nove exames com achados ecocardiográficos de repercussão hemodinâmica, apresentou descompensação clínica da doença, e necessitou de

ligadura cirúrgica do canal arterial. Apenas um paciente com PCA sintomática não teve o achado de repercussão hemodinâmica na ecocardiografia.

No organograma 3 observa-se a distribuição dos RN com PCA assintomática quanto a presença de repercussão hemodinâmica na ecocardiografia, o número de exames com este achado e o desfecho dos pacientes.



ORGANOGRAMA 3 - DISTRIBUIÇÃO DOS RECÉM-NASCIDOS COM PCA ASSINTOMÁTICA QUANTO À PRESENÇA DE REPERCUSSÃO HEMODINÂMICA, AO NÚMERO DE EXAMES COM ESTE ACHADO E AO DESFECHO

Apenas um paciente com PCA assintomática teve o achado de repercussão hemodinâmica na ecocardiografia, e recebeu alta com a doença. Um RN assintomático que não teve achado ecocardiográfico de repercussão hemodinâmica recebeu alta com PCA, sendo que os outros sete evoluíram para fechamento espontâneo do canal.

5 DISCUSSÃO

5.1 FALTA DE CONFIABILIDADE NA APRESENTAÇÃO CLÍNICA E DE CONSENSO NO DIAGNÓSTICO DE PCA

Foi evidenciado no presente estudo que a ecocardiografia realizada pelo neonatologista teve excelente acurácia no diagnóstico de PCA.

A ocorrência de PCA nos RN prematuros tem etiologia multifatorial e incidência variável. Alguns fatores que interferem na variação de sua incidência são as diferentes definições utilizadas para a doença, pois não existe um consenso para o seu diagnóstico. As variações na incidência dependem tanto do grau de maturidade do RN quanto da delimitação do tempo em horas de vida para atribuir o achado do canal pérvio como sendo um fenômeno patológico e não mais fisiológico.

No presente estudo a PCA foi diagnosticada em 14 RN. É importante ressaltar que o estudo não teve como objetivo estabelecer a incidência de PCA numa amostra de prematuros e sim avaliar a competência do neonatologista em diagnosticar ecocardiograficamente PCA. De forma que, quanto maior o número de ecocardiografias detectando canal pérvio, maior a probabilidade de definir a acurácia por meio da comparação da concordância entre os dois examinadores. Portanto, esse número está com certeza superestimado, pois a presença do achado ecocardiográfico pode ter sido detectada num período em que poderia ser considerado fisiológico.

Essa incidência se equipara à de Costeloe et al. (2000), demonstraram em seu estudo que "aproximadamente, 65% dos RN prematuros com IG menor do que 28 semanas ao nascimento tinham o canal pérvio e teriam o diagnóstico de PCA confirmado em algum momento do período neonatal precoce".

Estudo nacional encontrou resultados diferentes. Após o terceiro dia de vida, verificou-se incidência de PCA em 34,4% dos RN prematuros com menos de 34 semanas de IG (AFIUNE; SINGER; LEONE, 2005).

Sabe-se que o fechamento do canal arterial em RN de termo e prematuros que cursam com problemas respiratórios mínimos, normalmente, ocorre depois de breve período de *shunt* da direita para a esquerda (RELLER et al., 1988; EVANS; ARCHER, 1990; BOSE; LAUGHON, 2007). Ao contrário, nos pequenos prematuros, principalmente nos com síndrome do desconforto respiratório, existe uma tendência de o canal permanecer pérvio por período mais prolongado. Portanto, a PCA é um diagnóstico freqüente nos neonatos prematuros com essa característica (BOSE; LAUGHON, 2007).

É importante lembrar que o fechamento do canal ocorre em duas etapas que são inter-relacionadas. A primeira é o fechamento funcional, que depende, fundamentalmente, da constrição da sua musculatura e é mediada por fatores humorais e bioquímicos. A segunda fase é o fechamento anatômico, que depende do seu remodelamento anatômico e representa o fechamento definitivo. O fechamento anatômico requer tempo, sendo finalizado em idade pós-natal variável, enquanto o fechamento funcional ocorre no RN de termo, em torno de 96 horas de vida (AFIUNE, 2004; EVANS, 2005).

Está bem estabelecido na literatura médica que a PCA é um achado comum nos prematuros com baixos PN e IG, mas que os achados clínicos são menos confiáveis do que a ecocardiografia (EVANS, 2003; ALAGARSAMY et al., 2005; TEIXEIRA; McNAMARA, 2006). Dos 14 pacientes com diagnóstico da doença, no presente estudo, cinco apresentaram sintomas clínicos e nove eram assintomáticos. O sopro cardíaco foi a manifestação mais prevalente estando presente nos cinco pacientes sintomáticos.

É comum durante a realização de ecocardiografias de rotina se detectar PCA hemodinamicamente significativa dias antes (em geral cerca de três dias) do aparecimento de qualquer sinal clínico (KATUMBA-LUNYENYA, 2002).

Quanto à presença de sinais clínicos de PCA, no terceiro dia de vida, os resultados do estudo nacional mostraram que o fechamento espontâneo do canal é mais comum nos pacientes com PCA assintomática (AFIUNE; SINGER; LEONE, 2005).

Percebem-se resultados similares ao se traçar um comparativo dos encontrados no presente estudo com os do estudo nacional, quanto à presença de sinais clínicos e a evolução para fechamento espontâneo do canal. No estudo aqui realizado a permanência do canal aberto, em geral, aconteceu nos pacientes com manifestações clínicas.

Alguns centros internacionais de perinatologia observaram que os RN prematuros com PN menor do que 1.000 g, que apresentam PCA logo no primeiro dia de vida, têm um risco de 80% de evoluírem com sinais persistentes desse canal (MAHONY; CALDWELL; GIROD, 1985). Esse parece ser um grupo especial de RN que tem alto risco também para desenvolver complicações pulmonares graves e até fatais, possivelmente decorrentes do grande fluxo da esquerda para a direita que ocorre através do canal arterial.

Os resultados do presente estudo demonstram diferença estatisticamente significativa entre a presença de sinais clínicos e o achado ecocardiográfico de repercussão hemodinâmica. Alagarsamy et al. (2005, p.163) concluíram que "apesar da manifestação clínica ser bastante variável no prematuro, a presença de sinais clássicos está geralmente associada com grandes canais arteriais, com *shunt* da esquerda para a direita."

Apesar de muitos médicos ainda confiarem nos sinais e sintomas clínicos para diagnosticar PCA, evidências científicas sugerem que estes têm acurácia limitada, particularmente nos primeiros três ou quatro dias após o nascimento. Nesse período, cada um dos sinais como pulsos amplos, pré-córdio hiperdinâmico, e sopro sistólico tiveram especificidade razoável em diagnosticar PCA ecocardiograficamente significativa. Entretanto, sua sensibilidade foi muito baixa. Em outras palavras, se os sinais estavam presentes, em geral, havia PCA, mas as com maior repercussão hemodinâmica não produziam sinais clínicos. Esse estudo sugere que confiar exclusivamente em sinais clínicos para definir PCA gera atraso diagnóstico da doença, e que o achado de significância hemodinâmica na ecocardiografia precede o aparecimento de sinais físicos numa média de 1,8 dias (SKELTON; EVANS; SMYTHE, 1994). Essas observações

são consistentes com os resultados obtidos por Davis et al. (1995), em um estudo muito similar.

Os intensivistas neonatais devem estar vigilantes quanto à presença de sinais e sintomas clínicos sugestivos de PCA, principalmente entre o primeiro e o terceiro dias de vida de um RN prematuro extremo, e devem ter autonomia para decidir quanto ao número de avaliações ecocardiográficas realizadas nesse período (TEIXEIRA; McNAMARA, 2006).

Autores descreveram três RN, com IG maior do que 30 semanas, que tinham canal pérvio na ecocardiografia, sem sinais clínicos no momento da realização do exame, cuja evolução foi fulminante, com hemorragia pulmonar grave e óbito. O óbito ocorreu entre o terceiro e quarto dias de vida, não tendo sido realizado nenhum tratamento específico para o seu fechamento (AFIUNE; SINGER; LEONE, 2005).

O cenário clínico acima descrito no estudo nacional é bastante parecido com um paciente do presente estudo, que também não recebeu nenhum tratamento específico e evoluiu para óbito em consequência de hemorragia pulmonar. Este paciente foi o que teve o maior diâmetro de canal arterial.

Apesar de a PCA não figurar entre as principais causas de óbito no período neonatal (MARKESTAD et al., 2005), pode-se inferir que a identificação precoce de um canal arterial hemodinamicamente significativo representa sinal de alerta para evolução potencialmente fatal, mesmo quando o paciente é assintomático.

Em decorrência disso, torna-se cada vez mais necessário identificar precocemente esse grupo de bebês, para propor uma terapêutica mais agressiva, e com a maior brevidade possível (ALAGARSAMY et al., 2005; TEIXEIRA; McNAMARA, 2006).

Assim como a clínica, o eletrocardiograma e a radiografia de tórax são exames complementares de pouca efetividade no diagnóstico e na quantificação da repercussão hemodinâmica do canal arterial (MIYAGUE, 2005). Por isso, a ecocardiografia tem papel primordial no diagnóstico e na condução da PCA do bebê prematuro (MIYAGUE, 2005; AFIUNE; SINGER; LEONE, 2005).

O uso da ecocardiografia seriada aprimorou acentuadamente o entendimento da história natural da PCA e está bem estabelecido que, na maioria das situações, o diâmetro ou grau de constrição do canal define sua significância (EVANS; IYER, 1994; EVANS, 2005; KLUCKOW; SERI; EVANS, 2007).

Porém, a avaliação ecocardiográfica neonatal seriada só será possível se estiver presente no dia a dia das UTIN um profissional com habilidade técnica para realizá-la e dotado de conhecimento científico para interpretá-la. Esta meta poderá ser atingida por meio do treinamento de um ou mais neonatologistas da equipe que compõe uma UTI Neonatal.

Tanto o diagnóstico quanto a intervenção precoces na PCA com repercussão hemodinâmica são cruciais em minimizar outras complicações associadas, como a HPIV, a hemorragia pulmonar e a ECN nos pequenos prematuros (EVANS, 2003; ALAGARSAMY et al., 2005; TEIXEIRA; McNAMARA, 2006).

Entretanto, no presente estudo não foi observada diferença estatisticamente na comparação da frequência de DBP; HPIV; ROP; ECN; insuficiência renal aguda, e hemorragia pulmonar nos pacientes com PCA sintomática e assintomática, possivelmente pelo número restrito de RN que compõe a amostra de estudo.

No estudo de Afiune, Singer e Leone (2005), foi detectado que os RN com menos de 30 semanas de IG que tiveram DMH e receberam surfactante pulmonar exógeno constituíram um grupo de alto risco para a ocorrência de PCA, bem como de suas complicações. Na comparação de pacientes com e sem PCA, observou-se uma frequência significativamente maior de DBP no grupo com a doença. Porém, não foi observada diferença expressiva na comparação de hemorragia intracraniana entre os grupos.

Autores sugerem que apesar de a PCA ter seu papel no desenvolvimento de mudanças reversíveis na mecânica pulmonar que resultam do edema pulmonar, seu envolvimento em produzir outras morbidades pulmonares irreversíveis em longo prazo, como, por exemplo, o remodelamento pulmonar e a doença pulmonar crônica, ainda não foram demonstrados. Similarmente, sua relação no desenvolvimento da

ECN tem base em informações clínicas limitadas obtidas há mais de 20 anos (HERMES-DeSANTIS; CLYMAN, 2006).

Entretanto, mesmo sabendo-se que o *shunt* através do ducto pode alterar o fluxo sanguíneo para os órgãos de forma a potencializar certas doenças, essas associações não provaram uma relação de causa e efeito. É possível que a PCA seja simplesmente uma manifestação de um "neonato doente" com grande probabilidade de desenvolver um número elevado de complicações (BOSE; LAUGHON, 2007).

Até o momento, existem poucas pesquisas que avaliam a eficácia da intervenção terapêutica na morbidade neonatal e considerando a magnitude do *shunt* através do ducto. Assim, uma questão que permanece sem resposta é se a intervenção terapêutica precoce para minimizar o hiperfluxo pulmonar e a hipoperfusão tecidual tem impacto na morbidade neonatal (McNAMARA; SEHGAL, 2007).

A discussão corrente na UTIN de Evans (2000), quanto ao neonatologista executando ecocardiografias, tem como destaque a avaliação hemodinâmica ecocardiográfica precoce no período pós-natal para predizer HPIV (KLUCKOW; EVANS, 2000b), hemorragia pulmonar (KLUCKOW; EVANS, 1999) e PCA sintomática (KLUCKOW; EVANS, 1995; KLUCKOW; EVANS, 1999). Se o potencial dessa prática em melhorar a evolução for confirmado, os cuidados ótimos prestados aos prematuros poderão se tornar cada vez mais dependentes do acesso imediato à ecocardiografia.

5.2 ACURÁCIA E DISCORDÂNCIAS NAS ECOCARDIOGRAFIAS REALIZADAS POR NEONATOLOGISTAS

A pergunta que surge é: um neonatologista treinado é capaz de fazer ecocardiografias com resultados confiáveis? Pode-se, pelo menos, considerar o exame realizado pelo intensivista neonatal um método de rastreamento até que um cardiologista pediátrico esteja disponível para fazer uma avaliação altamente detalhada?

Os resultados do presente estudo respondem essas perguntas, pois demonstraram que um neonatologista foi capaz de diagnosticar PCA em RN prematuros com

precisão. Obteve-se um ótimo grau de concordância, com excelente sensibilidade e especificidade.

O primeiro artigo científico sobre um neonatologista realizando ecocardiografias para diagnosticar PCA foi publicado em 2007. Os autores descreveram o treinamento que havia sido ministrado ao profissional. Os resultados mostraram que um neonatologista, utilizando aparelho compacto e portátil, foi capaz de detectar PCA com sucesso moderado, mesmo com um treinamento limitado. A sensibilidade foi de 68% e a especificidade de 88%. Obtiveram resultados mais acurados quando consideraram apenas os diagnósticos de PCA moderada ou grande, com valores de sensibilidade de 78% e de especificidade de 88%. Concluíram com esses dados preliminares, em um número limitado de RN, que um programa de treinamento neonatal mais prolongado poderia incrementar o diagnóstico de PCA, e que os hospitais que não dispõem de cardiologistas pediátricos no local ou com disponibilidade para a realização de ecocardiografias seriam as instituições que mais se beneficiariam com este tipo de assistência (LEE; SILVERMAN; HINTZ, 2007).

No presente estudo tanto a sensibilidade quanto a especificidade apresentaram valores expressivos, se comparados aos de Lee, Silverman e Hintz (2007) foram observados valores melhores.

Uma das hipóteses que poderia explicar o melhor desempenho na prática da ecocardiografia, possivelmente, se refere ao tempo de treinamento. O neonatologista, pesquisador do presente estudo, dedicou-se ao estudo teórico e prático por um período de 18 meses antes de começar a executar exames em RN prematuros, sem supervisão direta.

Outras hipóteses que podem ser acrescentadas se referem à habilidade técnica individual de cada um, assim como ao número de exames realizados. Sabe-se que alguns cardiologistas pediátricos têm maior facilidade e que acabam se tornando conhecidos por suas habilidades técnicas pessoais e de precisão nos diagnósticos ecocardiográficos. A tendência é de que quanto mais exames um profissional executar,

mais capacitado ele se sentirá, fato que implicará maior confiabilidade na precisão dos seus diagnósticos.

No presente estudo foram realizados 142 e dois exames e no estudo de Lee, Silverman e Hintz (2007) apenas 24.

Em 2004 havia sido publicado um estudo que também teve como objetivo estimar a acurácia dos diagnósticos ecocardiográficos feitos por um neonatologista, porém em bebês com suspeita de cardiopatia congênita ou nos quais fosse auscultado sopro cardíaco após 48 horas de vida. Os exames do neonatologista foram gravados em vídeo tape e revisados por um cardiologista pediátrico. Oitenta e três RN de um total de 11.085 nascidos vivos tinham defeito cardíaco congênito (7,49/1.000 nascidos vivos). A concordância entre o neonatologista e o cardiologista foi considerada boa, com valor do coeficiente Kappa de 0,68. Concluíram que um neonatologista pode executar ecocardiografias tão bem quanto um cardiologista pediátrico, desde que tenha um treinamento adequado; e, nos locais onde os recursos de especialistas são limitados, isso permite o diagnóstico precoce, encaminhamento antecipado e, se necessário, instituição pronta de terapêutica apropriada (SAMSON; KUMAR, 2004).

Constata-se um melhor grau de concordância no presente estudo, do neonatologista diagnosticando ecocardiograficamente PCA (Kappa=0,98), quando comparado ao de Samson e Kumar (2004), no qual o neonatologista diagnosticava cardiopatias congênitas (Kappa=0,68) (SAMSON; KUMAR, 2004). Também no estudo de Samson e Kumar (2004), os resultados do neonatologista eram comparados com o do cardiologista pediátrico.

Indiscutivelmente a complexidade anatômica envolvida nas cardiopatias congênitas faz com que o diagnóstico ecocardiográfico dessa classe de doenças seja muito mais difícil do que identificar e aferir o tamanho de um canal arterial, fato que pode explicar as diferenças entre o atual estudo e o de Samson e Kumar (2004).

Moss et al. (2003), em um estudo prospectivo, com 157 ecocardiografias em 83 RN, também demonstraram um grau de concordância elevado entre a realizada por neonatologista comparadas com a do cardiologista, na identificação de cardiopatias

congenitas e similarmente foram capazes de atuar precocemente pelo manejo terapêutico apropriado em benefício do paciente.

Do ponto de vista técnico, os prematuros e os RN de baixo peso representam um desafio para a ecocardiografia, em especial, quando o exame é realizado por um neonatologista. Isso se deve tanto ao fato de que a janela acústica é restrita, quanto à instabilidade cardiorrespiratória (DORFMAN et al., 2005). Janelas acústicas nesses pacientes são freqüentemente limitadas em consequência da elevada prevalência de problemas respiratórios, incluindo doença pulmonar crônica, atelectasia, escape aéreo (DORFMAN et al., 2005) e hiperinsuflação (EVANS, 2005). Além disso, o uso da ventilação oscilatória de alta freqüência interfere nas imagens do ultra-som e na avaliação do Doppler (DORFMAN et al., 2005).

A instabilidade cardiorrespiratória é um problema particular quando os pacientes não toleram a pressão do transdutor exercida sobre o tórax e a sedação representa um risco acentuado aos prematuros de extremo baixo peso, sendo um fator potencialmente limitador dos exames nesses bebês (DORFMAN et al., 2005). Acrescentam-se a esses fatores o tamanho reduzido do corpo e a presença de equipamentos de monitorização, cateteres centrais, drenos torácicos e tubos traqueais que reduzem o espaço disponível para posicionar e manipular o transdutor. No estudo de Groves et al. (2005), no entanto, foi demonstrado que a ecocardiografia quando realizada cuidadosamente não resulta em distúrbios significativos do estado cardiorrespiratório do RN prematuro.

Um estudo identificou a população neonatal como o grupo de maior risco de erros nas avaliações ecocardiográficas (WARD; PUDIE, 2001; DORFMAN et al., 2005). Autores sugerem que é prudente manter um limiar baixo para a repetição de ecocardiografias, nos prematuros de extremo baixo peso, quando não for possível obter imagens com qualidade adequada e quando houver inconsistência entre os resultados da ecocardiografia e a evolução clínica do paciente (DORFMAN et al., 2005).

No presente estudo, em nove exames o neonatologista não conseguiu definir se havia ou não PCA. Vale a pena ressaltar que essa situação aconteceu quatro

vezes em um único paciente. Tratava-se do "caçula" da amostra de estudo, um microprematuro que nasceu com apenas 450 g e chegou a pesar 390 g. Fatores como a própria estrutura física com dimensões reduzidas; a presença de cateteres e eletrodos cardíacos; a instabilidade na oxigenação secundária a DMH, hipertensão pulmonar e (ou) DBP, entre outros, com certeza interferiram na qualidade técnica das imagens obtidas nos estudos ecocardiográficos desse paciente. Por conseguinte, não permitiram que o neonatologista tivesse segurança para definir o exame como positivo ou negativo para a presença de canal.

A ecocardiografia é um método de investigação diagnóstica que requer habilidade, por conseguinte, tanto as características físicas particulares dos prematuros de muito baixo peso quanto os cuidados invasivos a que ficam expostos geram dificuldades na realização do exame, mesmo quando o examinador não é um neonatologista.

Ao tentar estabelecer uma associação da discordância entre os exames do neonatologista e do cardiologista pediátrico com a seqüência em que o paciente foi incluído no presente estudo, pode-se inferir que na primeira parte do estudo a inexperiência do neonatologista gerou dúvidas quanto aos achados ecocardiográficos, pois não obteve imagens com qualidade adequada impossibilitando uma conclusão diagnóstica. À medida que o neonatologista foi executando mais exames, teve maior habilidade prática na aquisição de imagens de melhor qualidade aumentando sua confiança tanto para diagnosticar quanto para descartar PCA.

A falta de experiência do neonatologista, principiante na arte da ecocardiografia, é um fator a ser considerado na identificação de variáveis implicadas na discordância de exames; com efeito, falha no diagnóstico já lhe foi atribuída no estudo de Lee, Silverman e Hintz (2007).

Porém, os resultados do estudo duplo cego e randomizado, realizado por Dorfman et al. (2005) com o objetivo de avaliar a acurácia da ecocardiografia no diagnóstico de cardiopatias congênitas, especificamente em prematuros e neonatos com baixo PN, demonstraram incidência de erros diagnósticos com maior relevância clínica nos RN com peso menor do que 2.500 g. Não houve diferença estatísti-

camente significativa entre os pacientes do estudo e os controles em relação à qualidade técnica das imagens da ecocardiografia.

Os prematuros têm alta prevalência de hipertensão pulmonar devido à imaturidade do leito vascular pulmonar, à doença do parênquima pulmonar e à PCA. A hipertensão pulmonar poderia provavelmente ser a causa de sete das 13 falhas de diagnóstico no grupo de estudo de Dorfman et al. (2005), que incluíram defeito do septo ventricular, do septo atrial e estenose de valva pulmonar.

Essa hipótese corrobora com os achados de Moss et al. (2003), que avaliaram a confiabilidade da ecocardiografia na UTIN. No seu relato, das sete discrepâncias encontradas entre os exames realizados pelo neonatologista e pelo cardiologista, três eram falhas diagnósticas de estenose de valva pulmonar, e duas eram falha na detecção de PCA; essas afecções podem ser potencialmente justificadas por pressões elevadas nas artérias pulmonares.

A subjetividade na interpretação das ecocardiografias é outro tópico que deve ser considerado quando se discute discordância entre exames (LEE; SILVERMAN; HINTZ, 2007).

É muito importante que o neonatologista saiba reconhecer suas próprias habilidades e limitações, e identificar o momento de chamar um cardiologista pediátrico.

Em geral, o cardiologista pediátrico fornece essencialmente uma consultoria técnica especializada para o neonatologista, com enfoque no diagnóstico ou na exclusão de cardiopatia congênita e a provisão confirmatória do estado hemodinâmico, normalmente em uma avaliação pontual. A distinção significativa entre essas duas abordagens diferentes reflete que as habilidades de cada um deveriam ser complementares mais do que exclusivas e poderiam ser utilizadas juntamente para melhorar os cuidados clínicos dos neonatos (KLUCKOW; SERI; EVANS, 2007).

Neonatologistas e cardiologistas pediátricos devem andar lado a lado, tendo como alvo principal o aperfeiçoamento do atendimento prestado aos prematuros. A importância de trabalhar próximo a um cardiologista pediátrico foi enfatizada pela maioria dos neonatologistas que executavam ecocardiografias no estudo de Evans (2000).

Essas considerações também foram enfatizadas num artigo publicado recentemente. "Neonatologistas precisam trabalhar em colaboração com as especialidades que correntemente prestam serviços de imagem numa base consultiva. No caso da ecocardiografia, são principalmente os cardiologistas pediátricos" (KLUCKOW; SERI; EVANS, 2007, p.129).

Autores sugerem que a integração de técnicas de avaliação ecocardiográfica em tempo-real com a interpretação dos exames feita por cardiologistas pediátricos é uma estratégia que talvez também resultasse em aperfeiçoamento do diagnóstico e evitasse tratamentos inapropriados (LEE; SILVERMAN; HINTZ, 2007; SABLE et al., 2002).

Transmissões ecocardiográficas em tempo-real podem ser realizadas por meio do uso de linhas telefônicas (LEE; SILVERMAN; HINTZ, 2007). Algumas UTIN estão tirando vantagem desta tecnologia, de forma que um cardiologista guia um técnico durante a execução de um exame e então interpreta o estudo a distância. Em uma série de ecocardiografias realizadas desta maneira, 182 de 500 exames realizados tiveram como indicação a suspeita de PCA (SABLE et al., 2002).

Woodson et al. (2004) compararam os diagnósticos feitos por vídeotape aos feitos por meio da telemedicina ao vivo e das imagens digitalizadas do MPEG em 51 pacientes. Todas as cardiopatias maiores foram corretamente diagnosticadas por meio da revisão das imagens obtidas pelo MPEG. A telemedicina avançada e armazenada representa uma solução ideal para o cardiologista pediátrico. Esta tecnologia que é tanto diagnóstica quanto fidedigna leva vantagem quando comparada às características de um sistema ecocardiográfico digital completo e a telemedicina em tempo-real. A digitalização do MPEG aprofunda esta tecnologia fornecendo imagens arquivadas de ecocardiogramas capazes de demonstrar defeitos cardíacos maiores e disfunções cardíacas graves com acurácia, em arquivos com tamanhos administráveis.

Publicação mais recente demonstrou que a tele-ecocardiografia distinguiu com acurácia neonatos que necessitavam de cuidados cardiológicos especializados daqueles com cardiopatias menos críticas. Foi possível promover diagnóstico imediato, cuidados apropriados, e submeter um número mínimo de pacientes a transportes

emergenciais dispendiosos. Esse foi o primeiro estudo a examinar o impacto da interpretação de ecocardiografias por meio da telemedicina na avaliação de neonatos, em um hospital de cuidados primários em Dakota do Sul. As ecocardiografias foram realizadas por neonatologistas que haviam sido capacitados previamente em um centro especializado em Cardiologia Pediátrica (AWADALLAH; HALAWEISH; KUTAYLI, 2006).

A necessidade de uma estrutura altamente especializada para disponibilizar a telecardiologia torna inviável sua popularização num país como o Brasil. Ademais, seria necessário o treinamento de neonatologistas, pois seriam os responsáveis por executar os exames. Outra dúvida que surge é se existem cardiologistas pediátricos suficientes para prestar este tipo de serviço no Brasil. Será que eles não estão trabalhando arduamente e o tempo "todo", de forma que nem teriam "horas" livres para assistir a exames teletransmitidos e emitir laudos? Talvez não estejam apenas distantes fisicamente, mas também ocupados demais, provavelmente com jornadas de trabalho excessiva. Percebe-se que a maioria das publicações sobre telecardiologia são americanas, e os Estados Unidos são, provavelmente, o país que dispõe de uma maior proporção de cardiologistas pediátricos por criança (ALTHOUSE; STOCKMAN, 2006).

5.3 BARREIRAS E BENEFÍCIOS À PRÁTICA DA ECOCARDIOGRAFIA NEONATAL

Conforme Kluckow, Seri e Evans (2007), na prática existem muitas barreiras à implantação da Ecocardiografia Neonatal, quais sejam: a sensibilização dos cardiologistas pediátricos; a falta de neonatologistas treinados e experientes; a ausência de um treinamento estruturado e supervisionado; ausência de um programa de treinamento na maioria dos países; acesso a equipamentos caros; relutância de alguns cardiologistas pediátricos em participar; possibilidade de tratamentos ou intervenções excessivas como consequência do exame; disponibilidade de equipe e aparelhos no momento em que for necessário; aumento do manuseio do RN e risco de falha no diagnóstico.

Essas barreiras são relativamente fáceis em comparação à questão política que surge acerca do acesso dos neonatologistas à ultra-sonografia nas UTIN.

Os melhores modelos de colaboração no sistema de saúde são aqueles nos quais o método de remuneração dos médicos encoraja a cooperação mais do que a competição na provisão dos serviços. Os autores desse artigo de revisão não apoiariam os neonatologistas na aquisição de habilidades ecocardiográficas se a motivação fosse mais financeira do que clínica. Uma proposta que está sendo considerada na Austrália é a de que a ecocardiografia funcional não deve ser vista como um item faturado separadamente, mas de forma incorporada aos honorários da diária atual relativa ao item "provisão de cuidados intensivos" como outros métodos de monitorização fisiológicos como, por exemplo, a aferição da pressão arterial invasiva (KLUCKOW; SERI; EVANS, 2007).

Katumba-Lunyanya (2002, p.F55) comenta:

minha visão pessoal é que a ecocardiografia quando adequadamente executada é um meio de investigação ultra-sonográfica muito útil. Pode influenciar o manejo e a evolução dos neonatos de tal maneira que sinto que esse método de investigação deveria estar disponível, se requisitado, durante 24 horas.

O papel do neonatologista como ecocardiografista tem sido assunto de calorosos debates, com antagonistas (WARD; PURDIE, 2001; SHOLLER, 2001) e agonistas (SKINNER, 1998; EVANS, 2000; WHITEHALL, 2002; MOSS et al., 2003) fornecendo seus argumentos pessoais.

Samson e Kumar (2004, p.592) ponderam sobre esse tópico:

A questão é, entretanto, se é possível estabelecer e administrar uma parceria harmoniosa entre os que acreditam que não deveríamos e os que acreditam que deveríamos ter ecocardiografistas neonatais? Nós acreditamos que a resposta seja sim, tanto a força motriz quanto o princípio determinante deveria ser disponibilizar recursos.

Preocupações quanto ao que pode potencialmente vir a se tornar um "campo minado" na questão clínica e médico-legal são altamente relevantes (WARD; PURDIE, 2001). É por essa razão que diretrizes de proteção necessitam ser colocadas no seu devido lugar. Essas diretrizes, sobre a prática segura em um neonatologista

executando ecocardiografias, foram eloqüentemente pronunciadas por todos envolvidos nos debates, inclusive um programa estruturado intensivo para treinamento e acreditação, e o desenvolvimento de protocolos apropriados para consultoria (SKINNER, 1998; EVANS, 2000; SHOLLER, 2001).

A Medicina Neonatal se transformou numa subespecialidade autônoma e auto-suficiente e os neonatologistas se esforçarão para desempenhar grande parte dos procedimentos práticos, exceto cirurgias maiores. Por isso, a tendência é de que, em certas regiões nas quais uma avaliação cardíaca imediata não é possível, a ecocardiografia neonatal venha a se transformar em ponto marcante permanente das UTIN. Isso só poderá funcionar eficazmente com o apoio total dos Serviços de Cardiologia Pediátrica, como uma equipe (SAMSUN; KUMAR, 2004).

A Neonatologia não é a única especialidade na qual a ultra-sonografia está mudando da posição de ferramenta de consulta para ser parte do repertório diagnóstico dos cuidados médicos envolvidos num quadro agudo (EVANS, 2000). Exames ecográficos estão sendo cada vez mais executados por profissionais não-tradicionais, como enfermeiras na área da obstetrícia (GEGOR et al., 1994), cirurgiões do trauma (KIRKPATRICK et al., 2002) e médicos que atuam em serviços de emergências (EVANS, 2000; HOLMES et al., 2001).

A PCA representa um dos dilemas diagnósticos e terapêuticos mais difíceis da medicina neonatal (EVANS, 2005). Uma abordagem terapêutica inédita, mas ainda não testada, com base nos achados ecocardiográficos precoces para direcionar decisões terapêuticas é proposta como um caminho para futuras pesquisas (EVANS, 2003).

Os neonatologistas que faziam ecocardiografias, no início do ano 2000, tiveram que arranjar seus próprios treinamentos, pois não existiam programas ou protocolos formais, no Reino Unido (KATUMBA-LUNYENYA, 2002).

Skinner (1998, p.402), um dos pioneiros nas publicações sobre ecocardiografia pelo neonatologista, comenta em seu primeiro artigo científico sobre esse tópico: "cada unidade deve ter um neonatologista com habilidades especiais em ecocardiografia".

Da mesma forma, Katumba-Lunyanya (2002, p.F55) também considerou que "a ecocardiografia freqüente tende a se tornar a norma nas UTIN para aperfeiçoar o manejo, especialmente dos RN de muito baixo peso."

Passaram-se dez anos e alguns progressos aconteceram nessa área, como a publicação de um livro em inglês intitulado Ecocardiografia para o Neonatologista (SKINNER, 2000); CD-ROM sobre Ecocardiografia Prática para o Neonatologista parte I – Imagens e Doppler do coração normal (EVANS, 2000) e Ecocardiografia Prática para o Neonatologista parte II – Problemas estruturais e hemodinâmicos (EVANS, 2002) encontram-se a venda pela internet com preços diferenciados para países desenvolvidos e em desenvolvimento; e um artigo científico publicado sobre um neonatologista executando ecocardiografias para diagnosticar PCA. Porém, ainda não existe um curso formal voltado ao ensino prático da ecocardiografia para o neonatologista.

No Brasil também não existem tais programas ou protocolos formais específicos para neonatologistas. Para a capacitação do pesquisador foi necessário estudo teórico prolongado e contínuo com o objetivo de revisar a anatomia cardíaca normal; compreender as imagens obtidas por meio dos cortes ecocardiográficos; reconhecer estruturas anatômicas normais refletidas nessas imagens e identificar achados patológicos como, por exemplo, um canal arterial pérvio.

Apenas o estudo teórico e o estágio com acompanhamento e observação de exames ambulatoriais pediátricos realizados por cardiologistas pediátricos não foram suficientes para que o neonatologista se sentisse seguro a ponto de começar a executar os exames.

Surgiu então a idéia de adquirir mais conhecimento por meio de um curso formal. Dessa forma, o neonatologista buscou motivação para participar de um curso intensivo teórico-prático em Ecocardiografia Pediátrica reconhecido nacionalmente, em geral, ministrado para cardiologistas pediátricos ou ecocardiografistas de adultos que têm como alvo aperfeiçoar seus conhecimentos. Etapa igualmente fundamental foi o treinamento em neonatos, com a vantagem de ter supervisão direta do

cardiologista pediátrico. Com muita persistência o pesquisador foi gradualmente adquirindo habilidade manual.

Para a capacitação foi também necessário investimento financeiro, tanto para a participação no curso quanto para a aquisição de livro texto de ecocardiografia básica e de ecocardiografia para o neonatologista.

Sem dúvida, a etapa mais difícil, atemorizante e que requereu muita coragem foi a da realização dos exames ecocardiográficos para coleta dos dados da pesquisa: colocar o transdutor sobre o tórax de um microprematuro sem saber se todo o esforço empregado na capacitação valeria a pena, e com receio de lhes causar algum dano.

Situação que me fez lembrar parte das obrigações inseridas no Juramento de Hipócrates: "Usarei meu poder para ajudar os doentes com o melhor da minha habilidade e julgamento; abster-me-ei de causar dano ou de enganar a qualquer homem com ele". E, também, da famosa frase de Hipócrates, o princípio que deriva da máxima da ética médica: *primum non nocere*, e reflete o preceito mais importante para o exercício da profissão, "primeiro, não causar dano".

À luz do conhecimento da variabilidade na constrição precoce do canal arterial e do impacto hemodinâmico precoce de um canal arterial pérvio, pode muito bem ser considerado que o fechamento após as primeiras 24 horas seja tarde demais. O regime de tratamento ideal seria identificar os RN propensos a desenvolverem PCA e tratá-los precocemente. O fato de que a constrição precoce do canal prediz o fechamento fornece um caminho potencial para direcionar o tratamento o mais precocemente possível e com maior eficácia (EVANS, 2003).

As conclusões do artigo de Evans (2003) trazem a tona o reconhecimento da importância da avaliação ecocardiográfica neonatal seriada de início precoce.

Porém, essas avaliações serão possíveis, somente, se um profissional com habilidade técnica para realizá-las e dotado de conhecimento científico para interpretá-las estiver presente no dia a dia das UTIN. Essa meta poderá ser atingida por meio do treinamento de um ou mais neonatologistas da equipe médica que compõe uma UTIN.

Foi evidenciado no presente estudo que a ecocardiografia realizada pelo neonatologista teve excelente acurácia no diagnóstico de PCA e, portanto, sugere-se a incorporação dessa prática na rotina da UTIN e Unidade de Risco Intermediário do Serviço de Neonatologia do HC-UFPR.

Está aberto um amplo campo para pesquisas clínicas futuras na área de Ecocardiografia Neonatal. A idéia de acrescentar esse tópico aos programas de Residência Médica em Neonatologia representa um grande desafio. E, quem sabe, criar oportunidades para um treinamento especializado supervisionado direcionado aos neonatologistas que atuam no mercado de trabalho nacional.

6 CONCLUSÕES

A incorporação da prática da Ecocardiografia Neonatal, realizada de forma dinâmica e seqüencial, pelo neonatologista, com apoio do cardiologista pediátrico, é essencial para o aperfeiçoamento do atendimento prestado aos prematuros no dia-a-dia das UTIN.

- 1) A ecocardiografia realizada por neonatologista treinado é adequada como exame de rastreamento no diagnóstico de PCA em RN prematuros de muito baixo peso;
- 2) Existe excelente concordância entre os exames realizados pelo neonatologista treinado apropriadamente e pelo cardiologista pediátrico;
- 3) Fatores implicados na discordância entre os resultados obtidos pelo neonatologista e cardiologista pediátrico são relacionados às dificuldades técnicas na obtenção de imagens ecocardiográficas de boa qualidade: restrição de janela acústica, devido à elevada prevalência de problemas respiratórios e instabilidade cardiorrespiratória; limitação de espaço devido a sensores de monitores e cateteres vasculares; falta de experiência do neonatologista na fase inicial da pesquisa, além do próprio tamanho do paciente.

REFERÊNCIAS

ABEYWARDANA, S. **Report of the Australian and New Zealand Neonatal Network 2004**. Sydney: Australian and New Zealand Neonatal Network, 2006.

AFIUNE, J. Y. Persistência do canal arterial. In: PROCIANOY, R. S.; LEONE, C. R. **Programa de Atualização em Neonatologia (PRORN)**. Ciclo 1, módulo 3. Porto Alegre: Artmed/Panamerica, 2004. p.77-1114.

AFIUNE, J. Y.; SINGER, J. M.; LEONE, C. L. Evolução ecocardiográfica de recém-nascidos com persistência do canal arterial. **J Pediatr**, Rio de Janeiro, v.81, n.6, p.454-460, 2005.

ALAGARSAMY, S.; CHHABRA, M.; GUDAVALLI, M.; NADROO, A. M.; SUTIJA, V. G.; YUGRAKH, D. Comparison of clinical criteria with echocardiographic findings in diagnosing PDA in preterm infants. **J Perinat Med**, Berlin, New York, n.33, p.161-164, 2005.

ALTHOUSE, L. A.; STOCKMAN, J. A. Pediatric workforce: a look at pediatric cardiology data from the American Board of Pediatrics. **J Pediatr**, St Louis, v.148, p.384-385, 2006.

ALAN, S. R. Statistical methods in epidemiology. v. Towards an understanding of the kappa coefficient. **Disabil Rehabil**, v.22, n.8, p.339-344, 2000.

ARTHUR, R. Magnetic resonance imaging in preterm infants: clinical presentation, lesions and outcome. **Pediatr Radiol**, Berlin, v.36, p.593-607, 2006.

AWADALLAH, S.; HALAWEISH, I.; KUTAYLI, F. Tele-Echocardiography in Neonates: Utility and Benefits in South Dakota Primary Care Hospitals. **S D Med**, Sioux Falls, v.59, n.3, p.97-1000, 2006.

BANCALARI, E. Changes in the pathogenesis and prevention of chronic lung disease of prematurity. **Am J Perinatol**, New York, v.18, n.1, p.1-9, 2001.

BOSE, C. L.; LAUGHON, M. M. Patent ductus arteriosus: lack of evidence for common treatments. **Arch Dis Child Fetal Neonatal Ed**, London, v.92, p.F498-F502, 2007.

BROWN, E. R. Increased risk of bronchopulmonary dysplasia in infants with patent ductus arteriosus. **J Pediatr**, London, St Louis, v.95, p.865-866, 1979.

CAMPBELL, M. Patent ductus arteriosus; some notes on prognosis and on pulmonary hypertension. **Br Heart J**, London, v.17, p.511-533, 1955.

_____. Natural history of persistent ductus arteriosus. **Br Heart J**, v.30, p.4-13, 1968.

CASEY, F. A. Telemedicine in paediatric cardiology. **Arch Dis Child Fetal Neonatal Ed**, London, v.80, p.497-499, 1999.

CASSADY, G.; CROUSE, D. T.; KIRKLIN, J. W. STRANGE, M. J.; JOINER, C. H.; GODOY, G. et al. A randomized controlled trial of very early prophylactic ligation of the ductus arteriosus in babies who weighed 1000 g or less at birth. **N Engl J Med**, Boston, Massachusetts, v.320, p.1511-1516, 1989.

CLYMAN, R. I. Recommendations for the postnatal use of indomethacin: An analysis of four separate treatment strategies. **J Pediatr**, St Louis, v.128, p.128-601, 1996.

_____. Ibuprofen and patent ductus arteriosus. **N Engl J Med**, Boston, Massachussets, v.343, p.728-739, 2000.

COSTELOE, K., HENNESSY, E.; GIBSON, A. T., MARLOW, N.; WILKINSON, A. R. The EPICure study: outcomes to discharge from hospital for infants born at the threshold of viability. **Pediatrics**, Springfield, v.106, n.4, p.659-671, 2000.

COTTON, R. B.; STAHLMAN, M. T.; KOVAR, I.; CATTERTON, W. Z. Medical management of small preterm infants with symptomatic patent ductus arteriosus. **J Pediatr**, St Louis, v.92, p.467-473, 1978.

DAVIS, P.; TURNER-GOMES, S.; CUNNINGHAM, K.; WAY, C.; ROBERTS, R.; SCHIMDT, B. Precision and accuracy of clinical and radiological signs in premature infants at risk of patent ductus arteriosus. **Arch Pediatr Adolesc Med**, Chicago, Basel, New York, v.149, p.1136-1141, 1995.

DOMANICO, R. S.; WALDMAN, J. D.; LESTER, L. A.; McPHILLIPS, H. A. Prophylactic indomethacin reduces the incidence of pulmonary haemorrhage and patent ductus arteriosus in surfactant treated infants < 1250 grams. **Pediatr Res**, Basel, New York, v.35, p.331-339, 1994.

DORFMAN, A. L.; LEVINE, J. C.; COLAN, S. D.; GEVA T. Accuracy of echocardiography in Low Birth Weight Infants With Congenital Heart Disease. **Pediatrics**, Springfield, v.115, p.102-107, 2005.

DUDELL, G. G., GERSONY, M. Patent ductus arteriosus in neonates with severe respiratory disease. **J Pediatr**, St Louis, v.104, p.915-920, 1984.

EVANS, N. Echocardiography on neonatal intensive care units in Australia and New Zealand. **J Paediatr Child Health**, Melbourne, Boston, v.36, p.169-171, 2000.

_____. Echocardiography misdiagnosis and ultrasound skills. **J Paediatr Child Health**, Melbourne, Boston, v.38, p.107-108, 2002.

_____. Current Controversies in the Diagnosis and Treatment of Patent Ductus Arteriosus in Preterm Infants. **Adv Neonatal Care**, Philadelphia, v.3, n.4, p.168-177, 2003.

_____. Patent ductus artriosus in the neonate. **Curr Pediatr**, Philadelphia, v.15, p.381-389, 2005.

EVANS, N.; ARCHER, L. N. J. Postnatal circulatory adaptation in term and healthy preterm neonates. **Arch Dis Child Fetal Neonatal Ed**, London, v.65, p.24-26, 1990.

EVANS, N.; IYER, P. Assessment of ductus arteriosus shunt in preterm supported by mechanical ventilation: effect of interatrial shunting. **J Pediatr**, St Louis, v.67, p.778-785, 1994.

_____. Longitudinal changes in the diameter of the ductus arteriosus in ventilated infants: correlation with respiratory outcomes. **Arch Dis Child Fetal Neonatal Ed**, London, v.72, p.F156-F161, 1995.

EVANS, N.; MALCOLM, G. **Practical echocardiography for the neonatologist**. Part 1. Normal 2D imaging and Doppler: an interactive multimedia CD-ROM. Sydney: Royal Prince Alfred Hospital, 2000.

FERLIN, M. L. S.; GALLACI, C. B. Doença pulmonar crônica. In: RUGOLO, L. M. S. S. **Manual de neonatologia**. 2.ed. Rio de Janeiro: Revinter, 2000. p.118-123.

FRIEDMAN, W. F. The intrinsic physiologic properties of the developing heart. In: FRIEDMAN, W. F.; LESCH, M.; SONNENBLICK, E. H. **Neonatal Heart Disease**. New York: Grune and Stratton, 1972. p.21-49.

FUJIWARA, T; MAETA, H.; CHIDA, S.; MORITA, T.; WATABE, Y.; ABE, T. Artificial surfactant therapy in hyaline membrane disease. **Lancet**, London, v.123, p.603-610, 1980.

GEGOR, C. L.; PAINE, L. L.; COSTIGAN, K.; JONHSON, T. R. Interpretation of biophysical profile by nurses and physicians. **J Obstet Gynecol Neonatal Nurs**, Philadelphia, v.23, n.5, p.405-410, 1994.

GOMELLA, T. L.; CUNNINGHAM, M. D.; EYAL, G. F. Hemorragia pulmonar. In: _____. **Neonatologia: manejo, procedimentos, problemas do plantão, doenças e farmacologia neonatal**. 5.ed. São Paulo: Artmed, 2004. p.283-284.

GROVES, A. M.; KUSCHEL, C. A.; KNIGHT, D. B.; SKINNER, J. R. Cardiorespiratory stability during echocardiography in preterm infants. **Arch Dis Child Fetal Neonatal Ed**, London, v.90, p.86-87, 2005.

GROVES, A. M.; KUSCHEL, C. A.; SKINNER, J. International Perspectives: The Neonatologist as an Echocardiographer. **NeoReviews**, Illinois, v.7, n.8, p.e391-e399, 2006.

HAJJAR, M. E.; VAKSMANN, G.; RAKZA, T.; KONGOLO, G.; STORME, L. Severity of the ductal shunt: a comparison of different markers. **Arch Dis Child Fetal Neonatal Ed**, London, v.90, p.419-422, 2005.

HERMES-DeSANTIS, E. R.; CLYMAN, R. I. Patent ductus arteriosus: pathophysiology and management. **J Perinatol**, New York, v.26, p.S14-S18, 2006.

HO, S. Y.; BAKER, E. J.; RIGBY, M. L.; ANDERSON, R. H. O coração normal. In: _____. **Atlas colorido de cardiopatias congênicas: correlações clínico-morfológicas**. Rio de Janeiro: Revinter, 1998. p.7-24.

_____. Persistência do canal arterial. In: _____. **Atlas colorido de cardiopatias congênicas: correlações clínico-morfológicas**. Rio de Janeiro: Revinter, 1998. p.179-184.

HOLMES, J. F.; BRANT, W. E.; BOND, W. F.; SOKOLOVE, P. E.; KUPPERMANN, N. Emergency department ultrasonography in the evaluation of hypotensive and normotensive children with blunt abdominal trauma. **J Pediatr Surg**, New York, v.36, p.968-973, 2001.

INTERNATIONAL COMMITTEE FOR CLASSIFICATION OF ROP. The International Classification of Retinopathy of Prematurity revisited. **Arch Ophthalmol**, Chicago, v.123, n.7, p.991-999, 2005.

IYER, P.; EVANS, N. Re-evaluation of the left atrial to aortic ratio as a marker of patent ductus arterio(u)sus.. **Arch Dis Child Fetal Neonatal Ed**, London, v.70, p.112-117, 1994.

JACOB, J.; GLUCK, L.; DiSESSA, T.; EDWARDS, E.; KULOVICH, M.; KURLINSK, J. The contribution of the PDA in the neonate with severe respiratory distress syndrome. **J Pediatr**, St Louis, v.96, p.79-87, 1980.

JIM, W. T.; CHIU, N. C.; CHEN, M. R.; HUNG, H. Y.; KAO, H. A.; HSU, C. H.; CHANG, J. H. Cerebral hemodynamic change and intraventricular hemorrhage in very low birth weight infants with patent ductus arteriosus. **Ultrasound Med Biol**, Oxford, New York, v.31, n.2, p.197-202, 2005.

JOHNSON, G. L.; BREART, G. L.; GEWITZ, M. H. Echocardiography characteristics of premature infants with patent ductus arteriosus. **Pediatrics**, Springfield, v.72, p.864-871, 1983.

KABRA, N. S., SCHIMIDT, B.; ROBERTS, R. S.; DOYLE, L. W.; PAPILE, L.; FANAROFF, A. Neurosensory impairment after surgical closure of patent ductus arteriosus in extremely low birth weight infants: results from the Trial of Indomethacin Prophylaxis in Preterms. **J Pediatr**, St Louis, v.150, p.229-234, 2007.

KATUMBA-LUNYENYA, J. L. Neonatal/infant echocardiography by the non-cardiologist: a personal practice, past, present, and future. **Arch Dis Child Fetal Neonatal**, London, v.86, p.F55-F57, 2002.

KIM, M. S.; HERNIN, J. T. Distúrbios renais. In: CLOHERTY, J.; EICHENWALD, E. C.; STARK, A. R. **Manual de neonatologia**. 5.ed. Rio de Janeiro: Guanabara Koogan, 2005. p.540-541.

KIRKPATRICK, A. W.; SIMONS, R. K.; BROWN, R.; NICOLAU, S.; DULCHAVSKY, S. The hand-held FAST: experience with hand-held trauma sonography in a level-I urban trauma center. **Injury**, Bristol, Wright, v.33, p.303-308, 2002.

KLUCKOW, M.; EVANS, N. Early echocardiographic predction of symptomatic patent ductus arteriosus in preterm infants requiring mechanical ventilation. **J Pediatr**, St Louis, v.127, p.774-779, 1995.

_____. High pulmonary blood flow and pulmonary haemorrhage. **Pediatr Res**, Basel, New York, v.45, p.195A, 1999.

_____. Ductal shunting, high pulmonary blood flow, and pulmonary hemorrhage. **J Pediatr**, St Louis, v.137, p.68-72, 2000a.

_____. Low superior vena cava flow and intraventricular haemorrhage in preterm infants. **Arch Dis Child Fetal Neonatal Ed**, London, v.82, n.3, p.F188-194, 2000b.

KLUCKOW, M.; SERI, I.; EVANS, N. Functional Echocardiography: An Emerging Clinical Tool for the Neonatologist. **J Pediatr**, St Louis, v.150, p.125-130, 2007.

KNIGHT, B. D. The treatment of patent ductus arteriosus in preterm infants. A review and overview of randomized trials. **Semin Neonatol**, London, v.6, p.63-73, 2001.

LEE, H.; SILVERMAN, N.; HINTZ, S. R. Diagnosis of patent ductus arteriosus by a neonatologist with a compact, portable ultrasound machine. **J Perinatol**, Philadelphia, v.27, p.291-296, 2007.

LEE, L. C. T.; TILLET, A.; TULLOH, R.; YATES, R.; KELSALL, W. Outcome following patent ductus arteriosus ligation in premature infants: a retrospective cohort analysis. **BMC Pediatr**, London, v.6, p.15-21, 2006.

MAHONY, L.; CALDWELL, R. L.; GIROD, D. A. indomethacin therapy on the first day of life in infants with very low birth weight. **J Pediatr**, St Louis, v.106, p.801-805, 1985.

MARKESTAD, T.; KAARESEN, P. I.; RONNESTAD, A.; REIFSTAD, H.; LOSSIUS, S. M.; ZANUSSI, G.; ENGELUND, I. E.; SKJAERVEN, R.; IRGENS, M. I. e NORWEGIAN EXTREME PREMATURITY STUDY GROUP. Early Death, Morbidity, and Need of Treatment Among Extremely Premature Infants. **Pediatrics**, Springfield, v.115, n.5, p.1289-1298, 2005.

MARKHAM, M. Patent Ductus Arteriosus in the Premature Infant: A Clinical Dilemma. **Newborn Infant Nurs Rev**, Philadelphia, v.6, n.3, p.151-157, 2006.

MARTIN, C. G.; SNIDER, A. R.; KATZ, S. M.; PEABODY, J. L.; BRADY, J. P. Abnormal cerebral blood flow patterns in preterm infants with a large patent ductus arteriosus. **J Pediatr**, St Louis, v.101, p.101-587, 1982.

McGRATH, R. L.; McGUINNESS, G. A.; WAY, G. L.; WOLFE, R. R.; NORA, J. J.; SIMMONS, N. A. The silent ductus arteriosus. **J Pediatr**, St Louis, v.93, n.1, p.110-113, 1978.

McNAMARA, P. J.; SEHGAL, A. Towards rational management of patent ductus arteriosus: the need for disease staging. **Arch Dis Child Fetal Neonatal Ed**, London, v.92, p.424-427, 2007.

MELLANDER, M.; LARSSON, L. E.; EKSTROM-JODAL, B.; SABEL, K. G. Prediction of symptomatic patent ductus arteriosus in preterm infants using Doppler and m-mode echocardiography. **Acta Paediatr Scand**, Stockholm, v.76, p.553-559, 1987.

MIYAGUE, N. I. Persistência do canal arterial em recém-nascidos prematuros. **J Pediatr**, Rio de Janeiro, v.81, n.6, p.429-430, 2005.

MORCERF, F. A. P. Ecocardiografia bidimensional normal. In: MORCEP, F. A. P. **Ecocardiografia uni-bidimensional, transesofágica e Doppler**. 2.ed. Rio de Janeiro: Revinter, 1996. p.77-132.

_____. Ecocardiografia Doppler Normal. In: MORCEP, F. A. P. **Ecocardiografia uni-bidimensional, transesofágica e Doppler**. 2.ed. Rio de Janeiro: Revinter, 1996. p.169-187.

MOSS, S.; KITCHINER, D. J.; YOXALL, C. W.; SUBHEDAR, N. V. Evaluation of echocardiography on the neonatal unit. **Arch Dis Child Fetal Neonatal Ed**, London, v.88, p.F287-F291, 2003.

MOSS, S.; SUBHEDAR, N. V. Echocardiography on the neonatal unit. **Arch Dis Child Fetal Neonatal Ed**, London, n.87, v.2, p.171, 2002.

MURDOCH, D. R.; DARLOW, B. A. Handling during neonatal intensive care. **Arch Dis Child Fetal Neonatal Ed**, London, v.59, p.957-961, 1984.

- NESTRUD, R. M.; HILL, D. E.; ARRINGTON, R. W.; BEARD, A. G.; DUNGAN, W. T.; LAU, P. Y. Indomethacin treatment in patent ductus arteriosus. A double blind study utilizing indomethacin plasma levels. **Dev Pharmacol Ther**, Basel, New York, Karger, v.1, p.125-136, 1980.
- PAPILE, L. A.; BURSTEIN, J.; BURSTEIN, R.; KOFFLER, H. Incidence and evolution of subependymal and intraventricular hemorrhage: A study of infants with birth weights less than 1,500 gm. **J Pediatr**, St Louis, v.92, n.4, p.529-534, 1978.
- PATOLE, S.; LEE, J.; BUETTNER, P.; WHITEHALL, J. Improved oxygenation following adenosine infusion in persistent pulmonary hypertension of the newborn. **Biol Neonate**, Basel, New York, Karger, v.74, p.345-350, 1998.
- QUINN, D.; COOPER, R.; CLYMAN, R. I. Factors associated with permanent closure of the ductus arteriosus: a role for prolonged indomethacin therapy. **Pediatrics**, Springfield, v.110, p.e10, 2000.
- RAMSEY, P.; GOLDENBERG, R. L. Obstetric Management of Prematurity. In: FANAROFF, A. A.; MARTIN, R.J. **Neonatal - Perinatal Medicine. Diseases of the Fetus and Infant**. 7.ed. St Louis: Mosby, 2002. p.1001-1011.
- RELLER, M. D.; ZIEGLER, M. L.; RICE, M. J.; SOLIN, R. C.; McDONALD, R. W. Duration of ductal shunting in healthy preterm infants: an echocardiographic color flow Doppler study. **J Pediatr**, St Louis, v.112, p.441-446, 1988.
- ROJAS, M. A.; GONZALEZ, A.; BANCALARI, E.; CLAURE, N.; POOLE, C.; SILVA-NETO, G. Changing trends in the epidemiology and pathogenesis of neonatal chronic lung disease. **J Pediatr**, St Louis, v.10, p.605-610, 1995.
- SABLE, C. A.; CUMMINGS, S. D.; PEARSON, G. D.; SCHRATZ, L. M.; CROSS, R. C.; QUIVERS, E. S.; RUDRA, H.; MARTIN, G. R. Impact of telemedicine on the practice of pediatric cardiology in community hospitals. **Pediatrics**, Springfield, v.109, p.E3, 2002.
- SAMSON, G. R.; KUMAR, S. R. A study of congenital cardiac disease in a neonatal population – the validity of echocardiography undertaken by a neonatologist. **Cardiol Young**, Cambridge, v.14, p.585-593, 2004.
- SARQUIS, A. L.; MIYAKI, M.; CAT, M. R. L. Aplicação do escore CRIB para avaliar o risco de mortalidade neonatal. **J Pediatr**, Rio de Janeiro, v.78, n.3, p.225-229, 2002.
- SHIMADA, S.; KASAI, T.; KONISHI, M.; FUJIWARA, T. Effects of patent ductus arteriosus on the left ventricular output and organ blood flows in preterm infants with respiratory distress syndrome treated with surfactant. **J Pediatr**, St Louis, v.125, p.270-277, 1994.
- SHOLLER, G. Echocardiography in congenital heart disease: diagnosis, misdiagnosis, and ownership. **J Paediatr Child Health**, Melbourne, Boston, v.37, p.321-322, 2001.
- SKELTON, R.; EVANS, N.; SMYTHE, J. A blinded comparison of clinical and echocardiographic evaluation of the preterm infant for patent ductus arteriosus. **J Pediatr Child Health**, Melbourne, Boston, v.30, p.406-411, 1994.

SKINNER, J. Diagnosis of patent ductus arteriosus. **Semin Neonatol**, London, v.6, p.49-61, 2001.

SKINNER, J. R. Echocardiography on the neonatal unit: a job for the neonatologist or the cardiologist? **Arch Dis Child Fetal Neonatal**, London, v.78, n.5, p.401-402, 1998.

_____. Ductal stunting. In: SKINNER, J. R.; ALVERSON, D.; HUNTER, S. **Echocardiography for the Neonatologist**. Edinburgh: Churchill-Livingstone, 2000. p.151-167.

SKINNER, J. R.; BOYS, R. J.; HEADS, A.; HEY, E. N.; HUNTER, S. Estimation of pulmonary arterial pressure in the newborn: study of the repeatability of four Doppler echocardiographic techniques. **Pediatr Cardiol**, New York, v.17, p.360-369, 1996.

STANGER, P.; SILVERMAN, N. H.; FOSTER, F. Diagnostic accuracy of pediatric echocardiograms performed in adult laboratories. **Am J Cardiol**, v.83, n.6, p.908-94, 1999.

SU, B-H; PENG, C-T; TSAI, C-H. Echocardiographic flow pattern of patent ductus arteriosus: a guide to indomethacin treatment in premature infants. **Arch Dis Child Fetal Neonatal**, London, v.81, p.197-200, 1999.

SZYMANKIEWICZ, M.; HODGMAN, J. E.; SIASSI, B.; GADZINOWSKI, J. Mechanics of Breathing after Surgical Ligation of Patent Ductus arteriosus in Newborns with Respiratory Distress Syndrome. **Biol Neonate**, Basel, New York, Karger, v.85, p.32-36, 2004.

TEIXEIRA, L. S.; McNAMARA, P. J. Enhance intensive care for neonatal ductus arteriosus. **Acta Paediatr**, v.95, p.393-403, 2006.

THIBEAULT, D. W.; EMMANOUILIDES, G. C.; NELSON, R J.; LACHMAN, R. S.; ROSENGART, R. M.; OH, W. Patent ductus arteriosus complicating the respiratory distress syndrome in preterm infants. **J Pediatr**, St Louis, v.86, p.120-126, 1975.

TSCHUPPERT, S.; DOELL, C.; ARLETTAZ-MIETH, R.; BAENZINGER, O.; ROUSSON, V.; BALMER, C.; PRÊTRE, R.; DODGE-KHATAMII, A. The effect of ductal diameter on surgical and medical closure of patent ductus arteriosus in preterm neonates: Size matters. **J Thorac Cardiovasc Surg**, St Louis, v.135, n.1, p.78-82, 2008.

URQUHART, D. S.; NICHOLL, R. M. How good is clinical examination at detecting a significant patent ductus arteriosus in the preterm neonate? **Arch Dis Child Fetal Neonatal Ed**, London, v.88, p.85-86, 2003.

VERLOOVE-VANHORICK, S. P.; BRAND, R.; RUYSS, J. H. Patent ductus arteriosus in a cohort of 1338 preterm infants: a collaborative study. **Paediatr Perinat Epidemiol**, Oxford, Boston, v.2, p.328-336, 1988.

WALSH, M. C.; KLIEGMAN, R. M. Necrotizing enterocolitis: treatment based on staging criteria. **Pediatr Clin North Am**, Philadelphia, v.33, n.1, p.179-801, 1986.

WALTHER, F.; KIM, D.; EBRAHIMI, M.; SIASSI, B. Pulsed Doppler measurement of left ventricular output as early predictor of symptomatic patent ductus arteriosus in very preterm infants. **Biol Neonate**, Basel, New York, Karger, v.56, p.121-128, 1989.

WARD, C. J.; PURDIE, J. Diagnostic accuracy of paediatric echocardiograms interpreted by individuals other than cardiologist. **J Paediatr Child Health**, Melbourne, Boston, v.37, p.331-336, 2001.

WEIR, F. J.; OHLSSON, A.; MYHR, T. L.; FONG, K.; RAYAN, M. L. A patent ductus arteriosus is associated with reduced middle cerebral artery blood flow velocity. **Eur J Pediatr**, Berlin, New York, v.158, p.484-487, 1999.

WHITEHALL, J. Echocardiography by a neonatologist. **Arch Dis Child Fetal Neonatal Ed**, London, v.80, n.6, p.580-581, 1999.

_____. Neonatologist and echocardiography. **J Paediatr Child Health**, Melbourne, Boston, v.38, p.106, 2002.

WOODSON, K. E.; SABLE, C. A.; CROSS, R. R.; PEARSON, G. D.; MARTIN, G. R. Forward and Store Telemedicine Using Motion Pictures Expert Group: A Novel Approach to Pediatric Tele-echocardiography. **J Am Soc Echocardiogr**, St Louis, v.17, p.1197-1200, 2004.

WREN, C. Practical Echocardiography for the Neonatologist. **Arch Dis Child Fetal Neonatal Ed**, London v.85, n.3, p.F226, 2001.

_____. Commentary on MOSS, S.; KITCHINER, D. J.; YOXALL, C. W.; SUBEHEDAR, N. V. Evaluation of echocardiography on the neonatal unit. **Arch Dis Child Fetal Neonatal Ed**, London, v.88, p.F290-F291, 2003.

ANEXOS

ANEXO 1

**TERMO DE APROVAÇÃO DO COMITÊ DE ÉTICA EM PESQUISA
EM SERES HUMANOS DO HOSPITAL DE CLÍNICAS - UFPR**

Curitiba, 14 de setembro de 2006.

Ilmo(a) Sr.(a)

Dr.^a **Ana Lúcia Figueiredo Sarquis**

Nesta

Prezada Pesquisadora:

Comunicamos que o Projeto de Pesquisa intitulado "**ECOCARDIOGRAFIA EM RECÉM-NASCIDOS PREMATUROS REALIZADA POR UM NEONATOLOGISTA**", foi analisado e aprovado pelo Comitê de Ética em Pesquisa em Seres Humanos, em reunião realizada no dia 29 de agosto de 2006. O referido projeto atende aos aspectos das Resoluções CNS 196/96, e demais, sobre Diretrizes e Normas Regulamentadoras de Pesquisa Envolvendo Seres Humanos do Ministério da Saúde.

CAAE: 0110.1.208.000-06

Registro CEP: 1266.114/2006-08

Conforme a Resolução 196/96, solicitamos que sejam apresentados a este CEP, relatórios sobre o andamento da pesquisa, bem como informações relativas às modificações do protocolo, cancelamento, encerramento e destino dos conhecimentos obtidos.

Data para entrega do primeiro relatório: 29 de março de 2007.

Atenciosamente,



Renato Tambara Filho

Coordenador do Comitê de Ética em Pesquisa
em Seres Humanos do Hospital de Clínicas/UFPR

ANEXO 2
TERMO DE CONSENTIMENTO LIVRE E ESCLARECIDO

TERMO DE CONSENTIMENTO LIVRE E ESCLARECIDO

1. Seu filho (a) é um recém-nascido prematuro e está sendo convidado a participar de um estudo intitulado “**Ecocardiografia em recém-nascidos prematuros realizada por um neonatologista**”. É através das pesquisas clínicas que ocorrem os avanços na medicina, e sua participação é de fundamental importância.
2. O objetivo desta pesquisa é verificar se um médico especialista no cuidado de recém-nascidos consegue fazer ecografia do coração dos bebês prematuros. Desta forma, ganha-se tempo, não sendo necessário aguardar o especialista em doenças do coração para fazer este exame. O diagnóstico mais cedo de algumas doenças que acontecem nos prematuros faz com que o tratamento seja também antecipado, resultando em uma melhor chance de sobrevivência destes recém-nascidos com boa qualidade de vida.
3. Caso seu filho (a) participe da pesquisa, será necessário fazer várias ecografias do coração.
4. Como em qualquer tratamento seu filho (a) poderá experimentar alguns desconfortos, principalmente relacionados à realização do exame.
5. Os riscos que envolvem a pesquisa se referem apenas ao desconforto do exame.
6. A médica Dra. Ana Lúcia Figueiredo Sarquis poderá ser contatada na UTI Neonatal do Hospital de Clínicas (3^o. andar da maternidade) no período das 08:00 às 12:00 horas de segunda à sexta-feira pelo telefone 3360-1825, ou pelo celular 9181-9121, em qualquer horário. Ela é uma das responsáveis pelo tratamento de seu filho (a) e fará o acompanhamento através de avaliações e exames periódicos, conforme consta no padrão Ético e Vigente no Brasil.
7. Estão garantidas todas as informações que você, responsável pelo paciente, queira, antes, durante e depois do estudo.
8. Neste estudo não será utilizado um grupo controle ou placebo.
9. A participação neste estudo é voluntária. Você tem a liberdade de recusar que seu filho (a) participe do estudo, ou se aceitar a participar, retirar seu consentimento a qualquer momento. Este fato não implicará na interrupção de

Renato Tambara Filho
Coordenador do Comitê de Ética em Pesquisa
em Seres Humanos do Hospital de Clínicas-UFPR
ERM 3369 - Matrícula 122475

seu atendimento, que está assegurado.

10. As informações relacionadas ao estudo poderão ser inspecionadas pelos médicos que executam a pesquisa e pelas autoridades legais, no entanto, se qualquer informação for divulgada em relatório ou publicação, isto será feito sob forma codificada, para que a confidencialidade seja mantida.
11. Todas as despesas necessárias para a realização da pesquisa (exames, medicamentos, etc...) não são da responsabilidade do paciente.
12. Pela participação de seu filho (a) no estudo, você não receberá qualquer valor em dinheiro. Haverá a garantia que qualquer problema decorrente do estudo será tratado no próprio HC.
13. Quando os resultados forem publicados, não aparecerá o nome de seu filho (a), e sim um código.

Eu, responsável pelo paciente _____ registrado no HC-UFPR sob o número _____, li o texto acima e compreendi a natureza e objetivo do estudo do qual meu filho (a) foi convidado a participar. A explicação que recebi menciona os riscos e benefícios do estudo. Eu entendo que sou livre para aceitar ou recusar, e que posso interromper a participação de meu filho (a) no estudo a qualquer momento sem justificar minha decisão. Eu concordo que os dados coletados para o estudo sejam usados para o propósito acima descrito


Eu entendi a informação apresentada neste termo de consentimento. Eu tive a oportunidade para fazer perguntas e todas as minhas perguntas foram respondidas.

Eu voluntariamente dou meu consentimento para a participação de meu filho (a) neste estudo.

Eu receberei uma cópia assinada e datada deste Documento de Consentimento Informado.

_____ Data: ____/____/____
 Nome do Responsável Assinatura

_____ Data: ____/____/____
 Ana Lúcia Figueiredo Sarquis Assinatura



ANEXO 3
CERTIFICADO DE PARTICIPAÇÃO ATIVA NO CURSO
DE ECOCARDIOGRAFIA PEDIÁTRICA



CERTIFICADO

Conferido a

ANA LUCIA FIGUEIREDO SARQUIS

Pela sua participação ativa no curso de Ecocardiografia Pediátrica, realizado no período de 28 de maio de 2006 a 03 de junho de 2006, com carga teórico-prática de 48 horas.

São Paulo, 03 de junho de 2006

Dr. Dário Celestino Sobral Filho
Sociedade Brasileira de Cardiologia - SBC

Dr. José Maria Del Castillo
Professor

Dr. Claudio Rodrigues Pires
Diretor

Dr. Nathan Herszkowicz
Professor

Livros Grátis

(<http://www.livrosgratis.com.br>)

Milhares de Livros para Download:

[Baixar livros de Administração](#)

[Baixar livros de Agronomia](#)

[Baixar livros de Arquitetura](#)

[Baixar livros de Artes](#)

[Baixar livros de Astronomia](#)

[Baixar livros de Biologia Geral](#)

[Baixar livros de Ciência da Computação](#)

[Baixar livros de Ciência da Informação](#)

[Baixar livros de Ciência Política](#)

[Baixar livros de Ciências da Saúde](#)

[Baixar livros de Comunicação](#)

[Baixar livros do Conselho Nacional de Educação - CNE](#)

[Baixar livros de Defesa civil](#)

[Baixar livros de Direito](#)

[Baixar livros de Direitos humanos](#)

[Baixar livros de Economia](#)

[Baixar livros de Economia Doméstica](#)

[Baixar livros de Educação](#)

[Baixar livros de Educação - Trânsito](#)

[Baixar livros de Educação Física](#)

[Baixar livros de Engenharia Aeroespacial](#)

[Baixar livros de Farmácia](#)

[Baixar livros de Filosofia](#)

[Baixar livros de Física](#)

[Baixar livros de Geociências](#)

[Baixar livros de Geografia](#)

[Baixar livros de História](#)

[Baixar livros de Línguas](#)

[Baixar livros de Literatura](#)
[Baixar livros de Literatura de Cordel](#)
[Baixar livros de Literatura Infantil](#)
[Baixar livros de Matemática](#)
[Baixar livros de Medicina](#)
[Baixar livros de Medicina Veterinária](#)
[Baixar livros de Meio Ambiente](#)
[Baixar livros de Meteorologia](#)
[Baixar Monografias e TCC](#)
[Baixar livros Multidisciplinar](#)
[Baixar livros de Música](#)
[Baixar livros de Psicologia](#)
[Baixar livros de Química](#)
[Baixar livros de Saúde Coletiva](#)
[Baixar livros de Serviço Social](#)
[Baixar livros de Sociologia](#)
[Baixar livros de Teologia](#)
[Baixar livros de Trabalho](#)
[Baixar livros de Turismo](#)