

FREDERICO DE MELO TAVARES DE LIMA



**MEMBRANA DE BIOPOLÍMERO DE CANA-DE-AÇÚCAR
COMO SUBSTITUTO DE DURA-MÁTER EM RATOS WISTAR**

Tese apresentada ao Colegiado do Programa de Pós-Graduação em Cirurgia do Centro de Ciências da Saúde da Universidade Federal de Pernambuco, como parte dos requisitos para obtenção do título de Doutor em Cirurgia.

ORIENTADOR

DR. JOSÉ LAMARTINE DE ANDRADE AGUIAR
PROFESSOR ASSOCIADO DO DEPARTAMENTO DE CIRURGIA, CCS.
UNIVERSIDADE FEDERAL DE PERNAMBUCO

RECIFE
2008

Livros Grátis

<http://www.livrosgratis.com.br>

Milhares de livros grátis para download.

Lima, Frederico de Melo Tavares de
Membrana de biopolímero de cana-de-açúcar como
substituto de dura-máter em ratos Wistar / Frederico
de Melo Tavares de Lima. – Recife : O Autor, 2008.
xiv, 73 folhas; il., fig., tab.

Tese (doutorado) – Universidade Federal de
Pernambuco. CCS. Cirurgia, 2008.

Inclui bibliografia e anexo.

1. Dura-máter. 2. Biopolímero de cana-de-açúcar.
3. Politrafluoroetileno expandido. Título.

616.832.95 CDU (2.ed.) UFPE

616.82 CDD (22.ed.) CCS2008-108

UNIVERSIDADE FEDERAL DE PERNAMBUCO
CENTRO DE CIÊNCIAS DA SAÚDE
DEPARTAMENTO DE CIRURGIA
PROGRAMA DE PÓS-GRADUAÇÃO EM CIRURGIA

Relatório da Defesa de Tese do Dr. Frederico de Melo Tavares de Lima. Aluno de Doutorado do Programa de Pós-graduação em Cirurgia, Área de Concentração: Cirurgia: Clínica e Experimental.

Às oito horas do dia nove de setembro de dois mil e oito, no Auditório Murilo La Greca do Centro de Ciências da Saúde da Universidade Federal de Pernambuco, tiveram início os trabalhos de defesa de tese do Dr. Frederico de Melo Tavares de Lima para a obtenção do grau de Doutor em Cirurgia. A comissão Julgadora – eleita pelo Colegiado do Programa e homologada pela Câmara de Pesquisa e Pós-graduação – foi integrada pelos professores: Dr. Edmundo Machado Ferraz, Doutor do Departamento de Cirurgia do CCS/UFPE (Presidente da Banca Examinadora); Dr. Salvador Vilar Correia Lima, Doutor do Departamento de Cirurgia do CCS/UFPE; Dr. Fernando Ribeiro de Moraes Neto, Doutor do Departamento de Cirurgia do CCS/UFPE; Dr. Marcelo Moraes Valença, Doutor do Departamento de Neuropsiquiatria do CCS/UFPE, Dr. Roberto José Vieira de Mello, Doutor do Departamento de Anatomia Patológica do CCS/UFPE; e, para suplentes: interno: Dr. Frederico Teixeira Brandt, Doutor do Departamento de Cirurgia do CCS/UFPE e, finalmente, externo, Dr. Luiz Eduardo Correia Miranda, Doutor do Departamento de Cirurgia do CCS/UFPE, tendo, como orientador interno, o Dr. José Lamartine de Andrade Aguiar, Doutor do Departamento de Cirurgia do CCS/UFPE. A tese apresentada pelo doutorando Frederico de Melo Tavares de Lima versou sobre: “MEMBRANA DE BIOPOLÍMERO DE CANA-DE-AÇÚCAR COMO SUBSTITUTO DE DURA MATER EM RATOS WISTAR”. Após, a explanação de 30(Trinta) minutos, Pelo candidato, justificando a escolha, o objetivo da pesquisa, a metodologia empregada e os resultados obtidos, baseados na análise estatística, ilustrados com data show, foram realizadas as arguições na seguinte ordem: Prof. Dr. Edmundo Machado Ferraz (Presidente da Banca Examinadora), Prof. Dr. Salvador Vilar Correia Lima, Prof. Dr. Fernando Ribeiro de Moraes Neto, Prof. Dr. Marcelo Moraes Valença, Prof. Dr. Roberto José Vieira de Mello, e; todas as arguições foram feitas no tempo regulamentar, e respondidas pelo candidato. Ao término das mesmas, a Comissão Julgadora proferiu o seguinte resultado: Prof. Dr. Edmundo Machado Ferraz (Presidente da Banca Examinadora), menção “aprovado”, Prof. Dr. Salvador Vilar Correia Lima, menção “Aprovado”, Prof. Dr. Fernando Ribeiro de Moraes Neto, menção “aprovado”, Prof. Dr. Marcelo Moraes Valença, menção “Aprovado”, e Prof. Dr. Roberto José Vieira de Mello, menção “aprovado”. Conclusão, o candidato, foi aprovada com a menção “Aprovado”. Nada mais havendo a registrar foram encerrados os trabalhos do que, para constar, elaborei o presente relatório que vai por mim, Niége Maria de Paiva Melo, Secretária, assinados depois do Senhor Presidente, e demais integrantes da Comissão Examinadora. Recife, 09 de setembro de 2008.

Prof. Edmundo Machado Ferraz

Prof. Salvador Vilar Correia Lima

Prof. Fernando Ribeiro de Moraes Neto

Prof. Marcelo Moraes Valença

Prof. Roberto José Vieira de Mello

Sra. Niége Maria de Paiva Melo (secretária)



CENTRO DE CIÊNCIAS DA SAÚDE
PROGRAMA DE PÓS-GRADUAÇÃO EM CIRURGIA
CNPJ: 24.134.488/0001-08

Av. Moraes Rêgo, S/Nº - HC - Bloco A - Torreão
Cidade Universitária - CEP 50.670-420 - Recife - PE
Fone/Fax: 2126.8519 / 2136.3557
E-mail: ppg@ufpe.br

Contere com o Documento

Original em 11/09/08

Niége Melo

**“MEMBRANA DE BIOPOLÍMERO DE CANA-DE-AÇÚCAR COMO
SUBSTITUTO DE DURA-MÁTER EM RATOS WISTAR”.**

FREDERICO DE MELO TAVARES DE LIMA

APROVADA EM: 09/09/2008

ORIENTADOR INTERNO: JOSÉ LAMARTINE DE ANDRADE AGUIAR


COMISSÃO EXAMINADORA:




Prof. Dr. Edmundo Machado Ferraz (Presidente) – CCS/UFPE



Prof. Dr. Salvador Vilar Correia Lima – CCS/UFPE



Prof. Dr. Fernando Ribeiro de Moraes Neto - CCS/UFPE



Prof. Dr. Marcelo Moraes Valença - CCS/UFPE



Prof. Dr. Roberto José Vieira de Mello - CCS/UFPE

UNIVERSIDADE FEDERAL DE PERNAMBUCO

REITOR

Prof. Amaro Henrique Pessoa Lins

VICE-REITOR

Prof. Gilson Edmar Gonçalves e Silva

PRÓ-REITOR PARA ASSUNTOS DE PESQUISA E PÓS-GRADUAÇÃO

Prof. Anísio Brasileiro de Freitas Dourado

CENTRO DE CIÊNCIAS DA SAÚDE

DIRETOR

Prof. José Thadeu Pinheiro

HOSPITAL DAS CLÍNICAS

DIRETOR SUPERINTENDENTE

Prof. George da Silva Telles

DEPARTAMENTO DE CIRURGIA

CHEFE

Prof. Marcelo Salazar da Veiga Pessoa

PROGRAMA DE PÓS-GRADUAÇÃO EM CIRURGIA NÍVEL MESTRADO E DOUTORADO

COORDENADOR

Prof. Carlos Teixeira Brandt

VICE-COORDENADOR

Prof. José Lamartine de Andrade Aguiar

CORPO DOCENTE

Prof. Álvaro Antônio Bandeira Ferraz

Prof. Carlos Teixeira Brandt

Prof. Cláudio Moura Lacerda de Melo

Prof. Edmundo Machado Ferraz

Prof. Fernando Ribeiro de Moraes Neto

Prof. Frederico Teixeira Brandt

Prof. José Lamartine de Andrade Aguiar

Prof. Salvador Vilar Correia Lima

Prof. Sílvio Caldas Neto

“Ótimo é aquele que de si mesmo
conhece todas as coisas;
Bom, o que escuta os conselhos
dos homens judiciosos.
Mas o que por si não pensa, nem
acolhe a sabedoria alheia,
Esse é, em verdade, uma criatura inútil”.

Hesíodo de Ascra,
(770-700 a.C.)

*Dedico esse manuscrito à minha esposa,
amiga e companheira **Maria das Graças**
e ao meu amado filho **Gustavo Henrique**,
que compreenderam o verdadeiro sentido
da elaboração dessa tese.*

Agradecimentos

Ao *Prof. Dr. José Lamartine de Andrade Aguiar*, meu orientador, por sua dedicação, incentivo profissional, confiança e entusiasmo com a pesquisa com o biopolímero de cana-de-açúcar.

Ao *Prof. Dr. Roberto José Vieira de Mello*, pela paciência, compromisso com o ensino e inestimável colaboração na avaliação histológica dessa pesquisa.

Ao *Prof. Dr. Marcelo de Moraes Valença*, pelo estímulo e pela idéia que originou essa tese.

Ao *Prof. Dr. Antônio Roberto de Barros*, pelas sugestões e pela gentil recepção no Núcleo de Cirurgia Experimental do CCS-UFPE, local de realização desse estudo.

Ao *Prof. Dr. Horácio Mário Fittipaldi Júnior*, por sua contribuição na segunda análise do material histológico.

À *Dra. Adriana Ferreira Cruz*, médica veterinária do Núcleo de Cirurgia Experimental, por sua valiosa colaboração em participar de todas as fases dos experimentos.

Ao *Dr. Martinho Dinoá Medeiros Júnior*, pela cessão do instrumental cirúrgico e por sugestões ao modelo experimental desenvolvido.

Às técnicas de enfermagem do Núcleo de Cirurgia Experimental, *Maria de Lourdes Cordeiro da Silva* e *Maria Auxiliadora Farias da Silva*, pela boa vontade e esmero no preparo do material cirúrgico.

Ao funcionário *Paulo Antonio Barbosa*, pelos cuidados na manutenção da higiene e alimentação dos ratos.

A *Niege Maria de Paiva Melo*, secretária do Programa de Pós-Graduação em Cirurgia, pela atenção aos alunos do Programa de Pós-Graduação em Cirurgia da UFPE.

À *Multi Marcas Editoriais Ltda.*, na pessoa de seu diretor presidente *Pedro de Melo Tavares de Lima*, defensor da cultura pernambucana, pela impressão desse trabalho.

A *Sidclely Bernardino*, técnico de laboratório responsável pelo preparo das lâminas para o estudo histológico.

Às irmãs *Márcia Virgínio Araújo* e *Mércia Virgínio Araújo*, pela formatação e confecção dessa tese.

Ao Professor *Edmilson Mazza*, pela consultoria estatística.

A *todas as pessoas* que contribuíram direta ou indiretamente na confecção desse manuscrito.

Sumário

Lista de Abreviaturas e Siglas	x
Lista de Tabelas	xi
Lista de Figuras	xii
Resumo	xiii
Abstract	xiv
1. Introdução	01
2. Objetivos	05
2.1 Geral	06
2.2 Específicos	06
3. Literatura	07
3.1 Materiais autólogos	10
3.2 Materiais homólogos	11
3.3 Materiais heterólogos	12
3.4 Materiais sintéticos	13
3.5 Combinações de materiais	16
3.6 Biopolímero	17
4. Material e Métodos	21
4.1 Material	22
4.2 Tipo de estudo	22
4.3 Seleção dos grupos	22

4.4 Anestesia	24
4.5 Técnica cirúrgica	25
4.6 Cuidados pós-operatórios	28
4.7 Sacrifício	29
4.8 Avaliação histológica	30
4.9 Análise estatística	31
4.10 Processamento eletrônico	32
4.11 Aspectos éticos	32
5. Resultados	33
5.1 Observação clínica no pós-operatório	34
5.2 Aspecto macroscópico 120 dias após implante dural	34
6. Discussão	42
6.1 Material	43
6.2 Métodos	45
6.3 Resultados	47
6.3.1 Macroscopia	47
6.3.2 Microscopia	48
6.4 Importância do estudo	51
7. Conclusões	53
Referências Bibliográficas	55
Anexos	70
Anexo 1. Comissão de Ética em Experimentação Animal da UFPE	71
Anexo 2. Protocolo de avaliação clínica pós-operatória	72
Anexo 3. Normatização da tese	73

Lista de Abreviaturas e Siglas

A	anterior
BPCA	biopolímero da cana-de-açúcar
CCS	Centro de Ciências da Saúde
CEEA	Comitê de Ética em Experimentação Animal
e-PTFE	politetrafluoroetileno expandido
LCR	líquido cefalorraquidiano
MBP	membrana de biopolímero
NCE	Núcleo de Cirurgia Experimental
P	posterior
PB	pericárdio bovino
SIS	intestino delgado porcino
SPSS	Statistical Package for the Social Sciences
TE	tecido encefálico
UFPE	Universidade Federal de Pernambuco
UFRPE	Universidade Federal Rural de Pernambuco
USA	Estados Unidos da América

Lista de Tabelas

Tabela 1	Avaliação da reação celular externa segundo nos grupos experimental e controle.	36
Tabela 2	Avaliação da reação celular interna nos grupos experimental e controle	36
Tabela 3	Avaliação da reação contenção segundo nos grupos experimental e controle	36
Tabela 4	Avaliação da reação de absorção segundo os grupos experimental e controle	37
Tabela 5	Estatísticas das variáveis do estudo segundo nos grupos experimental e controle.	37

Lista de Figuras

Figura 1	Membrana de biopolímero de cana-de-açúcar.	23
Figura 2	Membrana de politetrafluoroetileno expandido.	23
Figura 3	Animal em decúbito ventral após tricotomia e anti-sepsia do campo operatório.	25
Figura 4	Exposição da calota craniana.	25
Figura 5	Dura-máter ressecada com exposição do Seio Sagital Superior	26
Figura 6	Implante da membrana de biopolímero	27
Figura 7	Implante da membrana de e-PTFE.	27
Figura 8	Escalpe suturado	28
Figura 9	Espécime fresco, pós desarticulação cefálica para fixação e estudo histopatológico	29
Figura 10	Cicatriz cirúrgica após 120 dias, vista superior	35
Figura 11	Cicatriz cirúrgica após 120 dias, vista em perfil	35
Figura 12	Fotomicrografia de encéfalo e prótese de MBP	38
Figura 13	Fotomicrografia de encéfalo e prótese de e-PTFE	38
Figura 14	Fotomicrografia de encéfalo e prótese de MBP	39
Figura 15	Fotomicrografia de encéfalo e prótese de MBP	39
Figura 16	Fotomicrografia de encéfalo e prótese de MBP	40
Figura 17	Fotomicrografia de encéfalo e prótese de e-PTFE	40
Figura 18	Fotomicrografia de encéfalo e prótese de MBP	41
Figura 19	Fotomicrografia de prótese de MBP em fase de reabsorção	41

Resumo

Introdução: Em aproximadamente 30% das cirurgias neurológicas se utiliza substitutos da dura-máter. **Objetivos:** Avaliar o emprego da membrana de biopolímero de cana-de-açúcar como substituto dural em ratos. **Material e Métodos:** Quarenta ratos machos adultos Wistar foram sorteados em dois grupos de 20 animais: experimental e controle. Os animais foram submetidos a craniectomia frontoparietal com ressecção da dura-máter exposta sob condições de assepsia e anti-sepsia. Nos animais controle, o defeito dural foi corrigido com membrana de e-PTFE. O grupo experimental recebeu uma membrana do biopolímero de cana-de-açúcar. Os enxertos nos dois grupos não foram suturados. O conjuntivo e o couro cabeludo foram fechados em planos isolados. Os animais foram sacrificados após 120 dias de observação. As cabeças foram fixadas por perfusão e imersas na mesma solução de fixação, formaldeído a 10%. Após fixação, amostras interessando o conjuntivo, substitutivos duralis e encéfalo foram coletadas, incluídas em parafina, processadas e coradas com hematoxilina e eosina. O estudo histológico foi feito para quantificar e comparar a resposta inflamatória e o processo cicatricial entre os grupos controle e experimental. **Resultados:** Todos os animais sobreviveram e durante o período de observação clínica não foram observados casos de infecções, fístulas liquóricas, hemorragias, modificações comportamentais, como ritmo alimentar ou distúrbios, convulsões e paralisias. As alterações histopatológicas das leptomeninges receberam escores semi-quantitativos conforme a resposta inflamatória ou reação de corpo estranho nas superfícies externa e interna das membranas, a capacidade do hospedeiro em isolar os implantes, e a propensão em assimilar a prótese. Os achados histológicos não demonstraram diferenças estatísticas entre os parâmetros analisados exceto absorção do biopolímero ($p < 0,001$) e tendência a substituição por tecido conjuntivo. **Conclusão:** O biopolímero pode ser utilizado como substituto da dura-máter em ratos e evolui para absorção com substituição no hospedeiro.

DESCRITORES: Dura-máter, Biopolímero de cana-de-açúcar, Politetrafluoroetileno expandido.

Abstract

Background: Duraplasty is necessary in nearly 30% of all neurological surgeries. **Objectives:** To determine the utilization of the sugar cane biopolymer membrane patch as a dural substitute in rats.

Material and Methods: Forty adults males Wistar rats weighing 300-440g were randomly divided into two groups: a control and an experimental. All animals were anesthetized with an intraperitoneal injection of chloral hydrate in solution of 10%, and placed in a prone position. Bilateral frontoparietal craniectomy was performed, and a dural defect was created. The arachnoid underlying defect was disrupted with a narrow hook. In the control animals, the defect was repaired with a disc of ePTFE. The experimental group received a membrane of sugar cane biopolymer over the cerebral cortex. No sutures in the dural patch were used in all cases. At the end of the procedure, the scalp was closed primarily in two layers. The rats were killed at 120 days. The heads were fixed by an intra-arterial injection of 10% formalin solution, followed by immersion in 10% formalin solution. After seven days of fixation, the specimens were embedded in paraffin, and the dural substitute and subjacent brain were collected en bloc. Histological sections of the biopsies were stained with hematoxylin/eosin and evaluation was performed comparing healing and inflammatory reaction. **Results:** All the animals survived to the period of 120 days to clinical observation. There were no cases of infection, cerebrospinal fluid fistulae, delayed hemorrhages, behavior disturbances, seizures and palsies. The histopathological changes of leptomeninges were semi-quantitatively scored according the inflammatory responses or foreign body reaction in the outer and inner surfaces of the membrane, the host capacity in contention the implants, and the propensity in assimilate the prosthesis. The histological findings didn't demonstrate statistical difference between groups concerning the parameters analyzed except that the biopolymer has been, slowly absorbed ($p < 0.001$). **Conclusions:** The sugar cane biopolymer membrane can be used as dural substitute in rats and it evolves to be absorbed by the hostess.

KEYWORDS: Dura-mater. Sugar cane biopolymer. Expanded polytetrafluoroethylene.

Introdução

A dura-máter é uma membrana derivada do mesênquima, folheto embrionário que surge na evolução embriológica como cobertura do tubo neural. A dura-máter que envolve o cérebro é membrana densa e fibrosa, constituída por duas camadas, uma externa, mais densa, aderente ao osso, com predomínio de fibras colágenas; e outra interna, mais frouxa, formada por fibras colágenas e elásticas. A célula dural característica é o fibroblasto, podendo haver histiócitos e células plasmáticas¹.

Como uma das membranas que revestem o encéfalo, a dura-máter deve oferecer isolamento, suporte mecânico, proteção e contenção do líquido cefalorraquiano (LCR)².

Diversas condições podem promover dano à dura-máter, que podem acometer o ser humano em diferentes fases de sua existência. Na fase embrionária, a ausência de fechamento do tubo neural, promove as encefalocelos e meningocelos. Na infância, adolescência e no início da vida adulta são freqüentes os danos à dura-máter promovidos pelos traumatismos crânio encefálicos, especialmente aqueles que acometem a base do crânio. Tumores de origem meníngea, benignos ou malignos, além de diferentes neoplasias metastáticas podem igualmente acarretar a destruição da dura-máter. De maneira voluntária, as cirurgias para abordagem de lesões intradurais ou para minimizar os efeitos da hipertensão intracraniana decorrente de edema cerebral, de natureza inflamatória, tumoral, traumática ou isquêmica. Mesmo de forma imprevista, podem ocorrer lesões involuntárias da dura-máter nos procedimentos cirúrgicos da coluna vertebral³.

A duraplastia é indicada em aproximadamente 30% das craniotomias. Nas cirurgias que envolvem a base do crânio a sua indicação é mais freqüente com o objetivo de prevenir perda do LCR e reduzir os riscos de meningite pós-operatória⁴.

A incidência de infecção do sítio cirúrgico após craniotomias é cerca de 4%. Os principais fatores de risco independentes foram fístula liquórica e reoperação precoce⁵.

O uso de enxertos autólogos é um procedimento cirúrgico adicional de magnitude variável e a quantidade de tecido obtida pode ser insuficiente, especialmente em crianças⁶.

Por outro lado, o tratamento sistemático com materiais sintéticos aumenta o risco de infecção cirúrgica quando comparado à utilização de enxerto autólogo⁷.

A necessidade de empregar substitutos da dura-máter foi identificada antes do alvorecer da neurocirurgia como especialidade médica. A primeira referência de uso foi em 1890, quando se utilizou folhas de ouro para tratamento de crises convulsivas refratárias decorrentes de cicatrizes meningocorticais consecutivas a traumatismo crânio encefálico⁸.

Nas décadas que se seguiram mais de quarenta diferentes tipos de materiais como metais; membranas de origem animal autólogas, homólogas e heterólogas; substâncias naturais, semi-sintéticas e sintéticas, foram empregadas, porém a maioria deixou de ser utilizada devido às complicações decorrentes de seu uso¹.

Dentre as complicações atribuídas aos substitutos duralis destacam-se aderências com o tecido neural, provocar o aparecimento de hemorragias e infecção^{9,10}.

O objetivo do emprego de um substituto dural é obter um fechamento hermético, prevenir infecções, e prover uma superfície ao longo da qual uma “neodura” possa ser formada⁷.

Os requisitos para um substituto ideal da dura-máter são: ter propriedades mecânicas (resistência e flexibilidade) semelhantes à dura-máter humana sadia; não induzir reação imunológica nem resposta inflamatória crônica; ausência de neurotoxicidade. O enxerto deve ser absorvido e, simultaneamente substituído por tecido conjuntivo com arquitetura similar a uma “neodura” endógena. O material não deve aderir aos tecidos adjacentes, e deve ser impermeável, não permitindo a formação de fístulas liquóricas. Outros critérios importantes são segurança contra vírus e príons, suprimento fácil, esterilização simples, facilidade de manuseio e aplicação e ser economicamente acessível^{1,9,10}.

Atualmente, há disponibilidade de muitos materiais que são adequados para duraplastia, estudos adicionais de longo prazo devem ser realizados para determinar suas vantagens e desvantagens como substitutos durais no ser humano. A tendência corrente é para a utilização de biomateriais, que podem permitir o crescimento de fibroblastos através de poros de diferentes tamanhos, promovendo a incorporação de fibroblastos e redução na incidência de reação tecidual¹¹.

Em 1990, o Laboratório de Microbiologia Industrial da Estação Experimental de Cana-de-Açúcar de Carpina, Universidade Federal Rural de Pernambuco (UFRPE), conseguiu produzir um biopolímero de cana-de-açúcar, um polissacarídeo extracelular obtido por síntese bacteriana, a partir de melão de cana-de-açúcar¹².

A utilização em modelos experimentais vem demonstrando que suas características físico-químicas, elasticidade, resistência à ruptura, baixa toxicidade e biocompatibilidade habilitam-no como enxerto biológico¹³⁻¹⁵.

Sob a forma de membranas, o biopolímero de cana-de-açúcar foi aplicado inicialmente como curativo para induzir cicatrização por segunda intenção e, posteriormente, na reconstituição do esfíncter vesical, membrana timpânica e como enxerto vascular¹⁶⁻²⁰.

A possibilidade do emprego da membrana do biopolímero de cana-de-açúcar na cirurgia neurológica foi conjecturada, sendo o objetivo primário do presente estudo avaliar o uso desta membrana como substituto de dura-máter.

Objetivos



2.1 Geral

Avaliar o comportamento de enxertos de membrana do biopolímero de cana-de-açúcar e de politetrafluoroetileno expandido (e-PTFE) como reparo de lesões de dura-máter em ratos Wistar.

2.2 Específicos

Após 120 dias dos implantes, estudar e comparar as próteses de membranas do biopolímero de cana-de-açúcar e de e-PTFE através de:

1. Histologia: analisar o processo reacional das camadas externa e interna dos enxertos, a reação de contenção e o processo de absorção dos implantes;
2. Exame clínico: analisar a evolução, a resposta comportamental, o surgimento de fenômenos convulsivos, o desempenho da motricidade e a presença de hematomas, fístulas de líquido cefalorraquiano, deiscência, infecção na ferida operatória e cicatrização.

Literatura

O primeiro evento da cicatrização dural é o aumento da atividade fibroblástica, seguida pela formação de uma neo-membrana que pode se estender ao tecido neural subjacente promovendo gliose e fibrose¹.

Os traumatismos crânio encefálicos que ocasionavam laceração na dura-máter, que não cicatrizavam e promoviam aderências cérebro meníngeas, foram os primeiros problemas enfrentados pelos cirurgiões no final do século XIX⁸.

A utilização de plástica dural direcionou a avaliação das propriedades físicas do enxerto e da resposta tecidual do receptor a esses enxertos²¹.

Em 1890, foi relatado o primeiro implante de dura-máter num paciente portador de epilepsia pós-traumática refratária. Foi interposta uma folha de ouro, e segundo o cirurgião, o enfermo melhorou quanto à frequência e intensidade das crises convulsivas⁸.

Outros metais como prata, platina, níquel, alumínio, aço inoxidável e tântalo foram empregados, mas entraram em completo desuso a partir dos anos quarenta, pois devido à corrosão do metal havia uma reação de encapsulamento e uma intensa formação de tecido de granulação²².

Os diferentes materiais utilizados para implantes derais são classificados dependendo de sua origem em: autólogos, homólogos, heterólogos, sintéticos e combinações de materiais⁴.

Em 2002, foram analisadas as características biomecânicas da dura-máter e de alguns dos substitutos empregados para reparação de defeitos da base do crânio. A dura-máter humana fresca foi a que apresentou menor complacência com menor protrusão encefálica. Dura-máter liofilizada, pericrânio humano fresco, Terylene® e membranas de silicone foram em ordem crescente de complacência, os materiais utilizados²³.

Uma avaliação da biocompatibilidade foi efetuada com o implante de três substitutos derais: pericárdio bovino, politetrafluoroetileno expandido, e associação de

poliglactin 910 com polidixanona. Os dois primeiros materiais, além de inabsorvíveis, promoviam metaplasia óssea; enquanto o último foi absorvido e houve restauração da dura-máter. A resposta à presença dos enxertos foi obtida após seis meses de observação²⁴.

Um estudo comparativo da impermeabilidade foi realizado com sete diferentes materiais que foram implantados utilizando sutura simples com ou sem adição de cola de fibrina. Dentre as conclusões reportadas destaca-se que a melhor adequabilidade foi obtida com dura-máter cadavérica liofilizada e poliesteruretano alifático²⁵.

A taxa de infecção após um ano de utilização entre o pericrânio autólogo e um material inabsorvível (poliesteruretano alifático) foi comparada em humanos. Os resultados dessa investigação mostraram que o emprego do material sintético aumenta o risco de infecção da ferida cirúrgica⁷.

Foram descritos três casos de infecções tardias causadas por *Propionibacterium acne* em próteses de derma humana acelular (Alloderm ®) e pericárdio bovino tratado com glutaldeído (Dura-Guard ®). Devido à baixa frequência de infecções causadas por esse patógeno, os autores não conseguiram elucidar sua origem²⁶.

Outro estudo comparativo em cães analisou as respostas inflamatórias com o fechamento dural lançando mão de suturas ou utilizando-se de cliques de titânio que não atravessavam a dura-máter. Esta técnica encurtava o tempo cirúrgico, sem acarretar maior frequência de fístula liquórica, além de promover menor resposta inflamatória²⁷.

3.1 Materiais autólogos

A fásia autóloga preenche quase todos os critérios requeridos como enxerto dural ideal²⁸.

Em estudo experimental concluiu-se que os enxertos de fásia toleraram bem elevações da pressão intracraniana na primeira semana de pós-operatório, e puderam cicatrizar adequadamente mesmo sem suprimento sanguíneo de um retalho vascularizado²⁹.

Em um estudo de 37 casos de cirurgias espinhais e cranianas em que foi utilizada fásia lata com seguimento médio de dois anos não foram constatadas fístulas liquóricas, meningites, infecções da ferida operatória, como também, complicações decorrentes do segundo ato cirúrgico³⁰.

Em estudo em humanos, foi relatada a experiência de mais de 10 anos com o emprego do ligamento nucal como substituto dural em mais de 200 cirurgias da fossa posterior no tratamento de doenças como: tumores, hemorragias, malformações e processos vasculares sem nenhum caso de fístula liquórica ou pseudo meningocele³¹.

Em outra série de casos os autores defendem o emprego do ligamento nucal nas cirurgias da fossa posterior que necessitassem de duraplastia de pequenas dimensões³².

Em 2006, foi relatada a experiência de 56 casos pediátricos que receberam enxertos de fásia ou pericrânio em substituição à dura-máter. Houve seis casos de pseudo meningocele, três de infecção e um de fístula liquórica. Os autores defendem o emprego sistemático e planejado do material autólogo mesmo que haja necessidade de procedimento cirúrgico adicional³³.

3.2 Materiais homólogos

A utilização de dura-máter humana cadavérica, seja congelada ou liofilizada, data de meados da década de 50⁴.

Houve uma expressiva propagação de seu emprego em decorrência da boa adaptabilidade do implante. Entretanto, uma série de casos apresentou resposta adversa em decorrência de reação inflamatória exuberante³⁵.

No início dos anos 90 surgiram relatos da Doença de Creutzfeldt-Jakob em receptores de enxertos de dura-máter homóloga³⁵⁻³⁸.

No Japão, entre 1979 e 1996, foram realizados anualmente cerca de 20.000 implantes de dura-máter humana. Através de estudo retrospectivo foram identificados 57 casos da Doença de Creutzfeldt-Jakob, entre os implantados. Em 1997, acatando recomendação da Organização Mundial de Saúde, o Ministério da Saúde do Japão banuiu o uso de dura-máter cadavérica³⁹.

Porém, a aplicação desse material continua a ser advogada em diversos centros na Europa^{40,41}. Foi observada a ausência de citotoxicidade e manutenção da biocompatibilidade na análise *in vitro* de enxertos homólogos que foram tratados com produtos químicos para inativação viral e bacteriana⁴². Estudo com resultado similar foi desenvolvido com fásia lata humana submetida à ação de solventes químicos, congelamento e esterilização por raios gama⁴³.

Em 1999, foi introduzida uma matriz de colágeno acelular do derma humano obtida em bancos de pele de cadáveres. As células e os elementos imunogenênicos são removidos com preservação da arquitetura dérmica e sem lesionar as fibras de colágeno. Sua utilização em modelo experimental e em humanos foi considerada similar aos demais substitutos duros de uso corrente^{4, 44, 45}.

Colágeno obtido de placenta humana foi utilizado em cães, os resultados obtidos foram considerados promissores em consequência da sua total absorção e substituição por uma neo dura²¹.

3.3 Materiais heterólogos

Atribui-se a Freeman, em 1898, a primeira tentativa de implantar um substituto dural de origem animal ao empregar membrana vitelina em cães⁴⁶.

A partir de 1965, o colágeno passou a ser utilizado como substituto dural, devido a sua quimiotaxia em relação aos fibroblastos e por promover rápida recolonização do implante pelo hospedeiro^{47,48}.

Em decorrência de seu bem sucedido uso na confecção de próteses cardíacas, o pericárdio bovino (PB) passou a ser utilizado como substituto dural. O PB consiste de um emaranhado de fibras de colágeno das quais foram retiradas proteínas degradadas. É apresentado em forma de membranas de espessura uniforme, de dimensões variáveis, de boa resistência à tensão, discreta elasticidade, porém flexível, de fácil corte, manipulação e sutura. Os resultados obtidos com seu uso consideram-no adequado ao uso humano^{46,49-51}.

O emprego de pericárdio ovino foi avaliado experimentalmente e considerado superior aos pericárdios bovino e humano por sua espessura, flexibilidade e praticidade de uso⁵².

Uma esponja de uma matriz de colágeno fabricada a partir de tendões de Aquiles de bovinos (DuraGen®) igualmente preenche todos os requisitos como substituto dural, além de propiciar total proteção contra fístula líquórica tanto em cirurgias cranianas como espinhais, e ser empregada como preventivo em fibrose cicatricial espinhal⁵³⁻⁵⁵.

Uma matriz extracelular natural rica em colágeno, glicosaminoglicano e fatores de crescimento, extraída da submucosa de intestino delgado de porcos após haver alcançado

sucesso como enxerto arterial, venoso, ligamentar, tendinoso, ósseo ou vesical, foi utilizada experimentalmente em ratos e cachorros como substituto dural; os resultados obtidos foram satisfatórios tanto na resposta biológica como na completa absorção da prótese^{56,57}.

A análise de uma série de 58 pacientes com seguimento médio de oito meses que receberam o implante da matriz de submucosa de intestino delgado porcino (SIS) revelou um caso que evoluiu com fístula liquórica e dois casos com infecção da ferida cirúrgica não requerendo remoção da prótese⁵⁸.

Em um estudo em 25 ovelhas foi comparada simultaneamente em diferentes intervalos de tempo a resposta ao implante de enxertos derais de biomatriz de colágeno de origem eqüina (Tissidura®) com dura-máter cadavérica multiprocessada quimicamente (Tutoplast Dura®). Nas primeiras semanas as respostas biológicas foram semelhantes, mas após 24 semanas as diferenças entre a dura-máter primitiva e a neomembrana eram indistinguíveis no lado da Tissidura®, porém, havia uma fusão inadequada entre o tecido dural ovino e a prótese humana⁹.

Foi realizada uma análise retrospectiva de uma série de 56 pacientes pediátricos, portadores de malformação de Chiari, que haviam recebido implantes de colágeno acelular do derma humano ou de matriz de colágeno de tendão de Aquiles bovino. As taxas de complicações foram equivalentes, mas o material de origem bovina requeria menor tempo para implantação⁵⁹.

3.4 Materiais sintéticos

Uma grande variedade de produtos artificiais foi testada como substitutos da dura-máter. O silicone recoberto por Dacron® ou Teflon® foi utilizado em humanos, e os resultados iniciais foram promissores. Porém, a continuidade de seu uso trouxe complicações. Como o material é eletrostático, acumula poeira e outros resíduos na sua superfície,

requerendo manipulação cuidadosa. A reação inflamatória desenvolvida provocava formação de neomembrana, encapsulação de espessura suficiente para promover uma compressão do encéfalo, causar uma mielopatia cervical ou mimetizar uma recidiva tumoral. A formação de hematomas subdurais e hemorragias subaracnóides recorrentes têm sido reportadas no espaço entre a neomembrana e o silicone recoberto com Dacron®. O Teflon® tem sido relacionado com a formação de aderências entre a neomembrana e o encéfalo, e não teve a aceitação em neurocirurgia como em outras especialidades cirúrgicas^{3,60-76}.

Em contraposição a esses achados, foi reportada uma série de 32 casos de síndrome da medula ancorada com aplicação do silicone recoberto com Dacron® para prevenção de adesão da medula espinhal com resultados encorajadores⁷⁷.

Para monitorizar a atividade cortical em macacos durante o período de vários meses foi utilizada uma membrana de silicone transparente como substituto dural. A despeito do longo tempo de exposição não ocorreram modificações morfológicas nem eventos infecciosos nos animais⁷⁸.

Uma membrana composta por poliglactina e polidioxonona em forma de malha (Ethisorb®) passou a ser empregada sem suturas, utilizando cola de fibrina como selante. Os resultados foram considerados potencialmente melhores do que os materiais de utilização usual⁷⁹.

O e-PTFE expandido, foi utilizado em coelhos, e comparado com dura-máter liofilizada. Sua biocompatibilidade, ausência de rejeição, facilidade de manuseio, possibilidade de reesterilização foram avaliadas de forma favorável⁸⁰.

O e-PTFE é formado por monômeros de tetrafluoroetileno, cujo peso molecular varia de 400.000 a 10.000.000. Os átomos de flúor cercam o esqueleto de carbono como um estojo, promovendo grande estabilidade contra várias reações químicas. Primariamente, esse material foi utilizado como substituto vascular e em próteses cardíacas. Os resultados indicam

que e-PTFE tem longa durabilidade *in vivo*, com mínima reação ou adesão ao tecido vivo, características que tornam adequado seu uso como substituto dural⁸¹.

Em ratos foram comparados e-PTFE e polidioxonona; ambos proporcionaram boa resposta biológica e biocompatibilidade. As vantagens do e-PTFE incluíam a supressão de invasão tecidual, envolvimento por tecido conjuntivo e uma maior resistência a rupturas².

Num estudo prospectivo multicêntrico compreendendo 119 pacientes que receberam implantes durais de e-PTFE, das complicações que ocorreram em 12 pacientes, oito foram relacionadas com o enxerto. O material foi considerado de fácil manuseio e aplicação, não foram observadas complicações per-operatórias relacionadas à prótese. Em dois casos foi necessária a remoção da prótese em decorrência de fibrose e infecção⁶.

Após estudos experimentais e em humanos, foi considerado que o principal problema para a aplicação das membranas de e-PTFE é a dificuldade de manter a linha de sutura impermeável, e foi advogada a utilização de cola de fibrina (Beriplast P®) como selante da interface da membrana com a dura-máter, com o reforço de uma malha de poliglactina, sem utilização de suturas^{82, 83}.

Obteve-se a manutenção da membrana de e-PTFE quando utilizada em três dos oito casos de infecção ocorridos em 83 casos consecutivos que receberam implantes em craniotomias descompressivas⁸⁴.

Outro estudo recomenda a completa retirada de próteses de e-PTFE e sua substituição por fásia lata autóloga livre nos casos em que ocorrer deiscência da ferida cirúrgica com a exposição dos enxertos⁸⁵.

As condições que obrigam a retirada dos enxertos de e-PTFE são: infecção ou deiscência da ferida cirúrgica, fístula liquórica ativa, coleção no sítio operatório ou na interface da prótese⁸⁶.

As múltiplas aplicabilidades do e-PTFE, atribuídas a sua biocompatibilidade e ao baixo grau de fixação aos tecidos circunvizinhos, são demonstradas com seu emprego na cirurgia espinal, na prevenção de aderências entre a medula e nervos e tecidos de granulação, na proteção da dura-máter e do músculo temporal nas craniotomias descompressivas e posterior cranioplastia, e como amortecedor do tecido neural no tratamento por geração de ondas de choque⁸⁷⁻⁹⁵.

Em um modelo porcino foram comparadas resposta inflamatória, fibrose, aderências, reação de corpo estranho e mudanças na medula espinal após colocação no espaço subdural lombar de quatro substitutos durais comumente usados: celulose regenerada oxidada (Surgicel®), submucosa de intestino delgado porcino (Durasis®), matriz de colágeno bovino (DuraGen®), e e-PTFE (Preclude®). Os animais foram sacrificados em oito semanas, havendo completa absorção do Surgicel® e do DuraGen®, que promoveu a menor resposta inflamatória, e o Preclude®, a mais intensa. Não houve evidência de efeitos adversos relacionados ao implante na pia-máter subjacente⁹⁶.

3.5 Combinações de materiais

Em um estudo foi utilizado poliglactina em forma de malha recoberta por uma película de colágeno bovino como substituto dural, obtendo-se uma resposta clínica adequada com tendência à absorção do material implantado a partir do décimo quinto dia de pós-operatório⁹⁷.

Foram analisadas as respostas ao uso de Neuroplast®, composto de elastina e fibrina, como substituto dural em coelhos. As membranas utilizadas tinham espessuras diversas, entre 0,2 e 1,0 mm. Não ocorreram reações incompatíveis, porém as próteses de menor espessura tiveram respostas mais adequadas⁹⁸.

Um substituto dural flexível e biodegradável, composto por copolímeros de ácido láctico e ϵ -caprolactona e um tecido não trançado de ácido poliglicólico, foi utilizado em ratos e coelhos com bons resultados na análise das propriedades mecânicas e com completa absorção¹⁰.

Posteriormente, esse material foi aplicado em humanos, sendo considerado em um seguimento médio de 35,5 meses, eficiente e seguro^{99,100}.

O emprego de associação de materiais para prevenção e correção de fístulas liquóricas nas cirurgias transesfenoidais foi recomendado, mas os pesquisadores substituíram as membranas sintéticas de silicone-poliéster por folhas de colágeno equino sempre reforçadas por cola de fibrina^{101,102}.

Em um modelo em coelhos, defeitos duralis foram corrigidos com a combinação de malha não trançada de poliglactina com cola de fibrina. Mesmo sem o uso de sutura não houve perda liquórica, e a resposta histológica revelou proliferação de fibras colágenas¹⁰³.

A utilização da combinação de poliglactina com cola de fibrina em humanos foi relatada numa série de 160 cirurgias espinhais que demandaram reparo dural intra-operatório. Dez pacientes apresentaram coleção subcutânea de líquido, mas apenas seis, necessitaram de uma segunda intervenção¹⁰⁴.

3.6 Biopolímero

Em 1997, foi reportado um estudo experimental no qual se utilizou celulose biossintética (Biofill®) como substituto dural. Esse material já havia sido usado com bons resultados no tratamento de queimaduras, úlceras varicosas de membros inferiores, como hemostático em cirurgia hepática experimental, além de uso odontológico. Considerou-se que suas propriedades físicas e a baixa reação celular qualificam-no como um substituto dural. Na análise histológica não foram identificados sinais de absorção, mas foi constatada que a

biocelulose era recoberta por duas camadas de tecido conjuntivo cuja espessura decrescia entre 30 e 270 dias¹.

A aplicação da celulose biossintética foi considerada mais adequada do que a matriz acelular do derma humano como substituto da dura-máter nas correções intra-uterinas de meningomeningoceles induzidas em fetos de ovelhas por promover menos aderência com o tecido neural¹⁰⁵.

Um heteropolissacarídeo extracelular foi obtido através de síntese bacteriana (*Zoogloea sp.*), a partir do melaço da cana-de-açúcar na Estação Experimental de Cana-de-Açúcar de Carpina, Divisão de Indústria da Universidade Federal Rural de Pernambuco. A identificação do microorganismo foi realizada no Instituto de Antibióticos da Universidade Federal de Pernambuco. Esse polissacarídeo foi hidrolisado em duas fases sendo uma a frio com ácido trifluoroacético resultando em 88% de material solúvel e outra quente que resultou em 100% de hidrólise e os componentes foram expressos com respectivas concentrações que somam 100% demonstrando pureza absoluta do produto. Os principais monossacarídeos presentes na fração solúvel foram glicose (87,6%), xilose (8,6%), manose (0,8%), ribose (1,7%), galactose (0,1%), arabinose (0,4%) e ácido glicurônico (0,8%)¹².

Melo¹³ analisou as características físico-químicas do biopolímero de cana-de-açúcar, e considerou dentre as expectativas futuras, sua utilização em diversas áreas da cirurgia, inclusive a neurocirurgia.

A primeira publicação que relatou o emprego do biopolímero de cana-de-açúcar (BPCA) foi feita por Coelho et al¹⁶., que baseados no conhecimento das propriedades cicatrizantes do açúcar utilizaram o biopolímero de cana-de-açúcar sob a forma de películas sobre ferimentos resultantes de traumas diversos ou exérese de tumores com indicação de cicatrização por segunda intenção. Os autores consideraram que houve redução gradual da

secreção presente nas feridas, verificaram o crescimento acelerado de tecido de granulação, e recomendaram sua utilização¹⁶.

Por meio de um processo de tratamento para redução dos açúcares residuais, o grupo de pesquisa do BPCA obteve um produto puro, constituído unicamente de açúcares e ácido glicurônico polimerizados. Tal polímero em estado de pureza apresenta elasticidade, resistência à tração, flexibilidade e ainda pode ser modelado em diferentes formas, características físico-químicas fundamentais para a confecção de implantes biológicos.

Em estudo experimental a citotoxicidade do BPCA foi avaliada *in vitro* frente a dois outros biomateriais: polipropileno e e-PTFE. O BPCA apresentou baixa citotoxicidade comparável ao e-PTFE por meio do índice de adesão, produção de ácido nítrico e a viabilidade celular de macrófagos alveolares de ratos¹⁴.

Estudo em ratas avaliou o emprego do BPCA como dispositivo de suporte no tratamento da incontinência urinária em comparação a tela de prolene e encontrou como respostas que o BP é um material estável, de fácil manipulação, com reação tissular mínima, com boa incorporação ao hospedeiro¹⁷.

A resposta inflamatória ao BPCA foi avaliada através da sobreposição de membranas de BP e telas de polipropileno sobre o peritônio parietal de ratos. Em todos os animais foi observada incorporação das próteses implantadas ao peritônio e não foram encontradas coleções¹⁵.

A experimentação do BPCA como enxerto livre para tratamento de perfurações crônicas da membrana timpânica foi realizada em *Chinchilla laniger*, e os resultados obtidos comparados com os de enxerto de fásia autóloga. Os achados clínicos e laboratoriais foram semelhantes do ponto de vista estatístico¹⁸.

O BPCA foi experimentado como prótese vascular sob forma de tubos e remendos em artérias de cães, e comparado com o e-PTFE. O comportamento funcional e morfológico



dos enxertos realizados com o BPCA mostrou-se adequado ao seu emprego como substituto vascular, foi comparável ao e-PTFE sem constatação de diferenças estatisticamente significantes^{19,20}. Não há na literatura qualquer relato da utilização de membrana de biopolímero de cana-de-açúcar como substituto da dura-máter. O objetivo do presente trabalho é avaliar o BPCA como substituto dural em estudo experimental em ratos.

Material e Métodos

4.1 Material

Foram estudados 40 ratos adultos, machos, da raça Wistar, peso variando entre 300 e 440 g, média de 380 g, com quatro a seis meses de idade, sem sinais de infecção, procedentes do Biotério do Departamento de Nutrição transferidos para o biotério de Experimentação do Núcleo de Cirurgia Experimental, ambos da Universidade Federal de Pernambuco (UFPE). Período de observação de duas semanas foi obedecido para adaptação dos animais. Durante todas as fases do experimento, os ratos permaneceram em gaiolas individuais, com piso de maravalha, com controle de temperatura e umidade, ciclo dia-noite artificialmente estabelecido em 12 por 12 horas, livre acesso a água potável e ração Labina® *ad libitum*.

Como material de substituição da dura-máter foram utilizadas membranas do biopolímero da cana-de-açúcar produzidas na Estação Experimental da Cana-de-Açúcar de Carpina da Universidade Federal Rural de Pernambuco e como controle membranas de e-PTFE (Preclude Membrane®, cedidas pela W.L. Gore & Associates, Flagstaff, AZ, USA), ambos esterilizados por irradiação γ .

Todos os procedimentos foram efetuados sob supervisão veterinária de acordo com as normas institucionais do Núcleo de Cirurgia Experimental (NCE), Departamento de Cirurgia, Centro de Ciências da Saúde – CCS, UFPE.

4.2 Tipo de estudo

Consiste em um estudo experimental randomizado pareado.

4.3 Seleção dos grupos

No início do experimento, os animais foram distribuídos, por sorteio, divididos em dois grupos com 20 ratos cada:

- ❖ *Grupo 1*: biopolímero da cana-de-açúcar (BPCA) (figura 1);
- ❖ *Grupo 2*: politetrafluoroetileno expandido (e-PTFE) (figura 2).

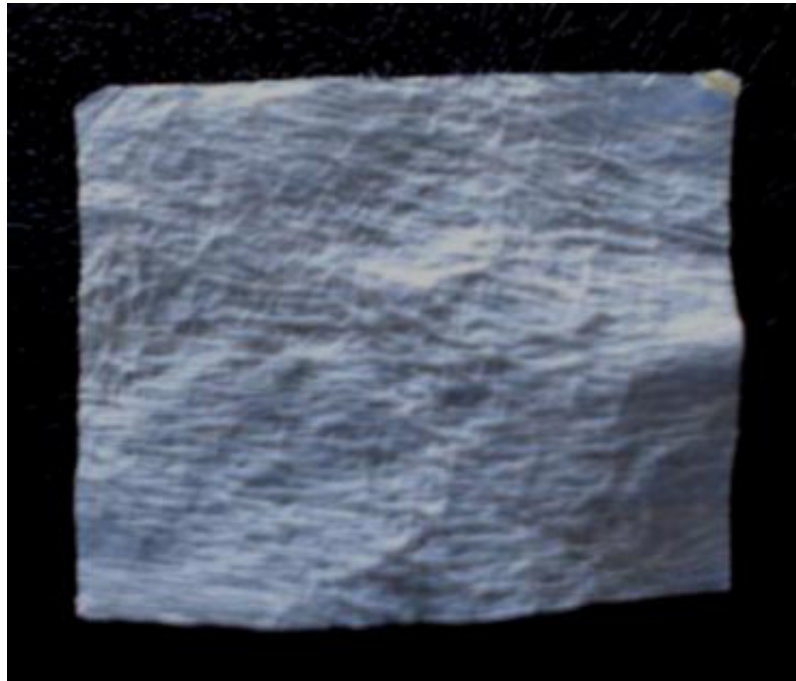


Fig. 1. Membrana de biopolímero de cana-de-açúcar.



Fig. 2. Membrana de politetrafluoroetileno expandido.

Os grupos foram submetidos aos mesmos procedimentos de anestesia, intervenção cirúrgica, cuidados pós-operatórios e sacrifício, diferindo exclusivamente no material implantado como substituto da dura-máter.

Todas as fases do experimento ocorreram no Núcleo de Cirurgia Experimental do Departamento de Cirurgia do Centro de Ciências da Saúde da Universidade Federal de Pernambuco (NCE-UFPE) sala de microcirurgia e biotério de experimentação, no período de fevereiro a novembro de 2006. O experimento foi dividido em duas fases. A primeira fase consistiu na realização de uma craniectomia fronto parietal bilateral, durotomia e implante do substituto dural. Após 120 dias, o animal retornava à sala de experimentos e era sacrificado com retirada do segmento crânio facial. No total foram realizados 80 experimentos.

Os dois grupos em análise foram comparados no período pós-operatório em relação a modificações comportamentais, crises convulsivas, alterações na motricidade, presença de fístula liquórica, processo cicatricial e estudos histológico para avaliar a resposta inflamatória.

4.4 Anestesia

Antes da anestesia, o animal era pesado e identificado numericamente. Os animais foram anestesiados com injeção de solução de hidrato de cloral a 10%, por via intraperitoneal, na dose de 0,4mL/100 g de peso corporal. Anestesia loco-regional com infiltração subcutânea de lidocaína a 1% foi utilizada no sítio da trepanação craniana. A antibioticoterapia profilática foi feita com cefalotina sódica em dose única de 160mg/kg, via intraperitoneal durante a indução anestésica.

4.5 Técnica cirúrgica

O animal era colocado na mesa cirúrgica em decúbito ventral, após a tricotomia dos pelos da região craniana, submetido à anti-sepsia com Povidine[®] e assepsia com campos operatórios esterilizados (figura 3). Incisão no escalpe, retração do músculo temporal, elevação do periósteo, e fixação do retalho músculo-cutâneo (figura 4).

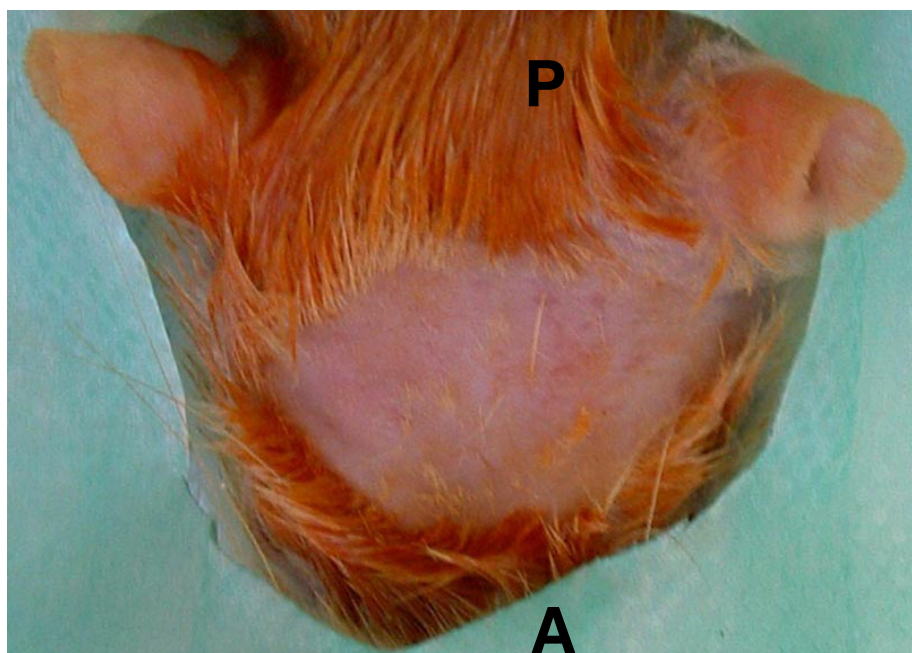


Fig. 3. Animal em decúbito ventral após tricotomia e anti-sepsia do campo operatório (A=anterior e P=posterior).

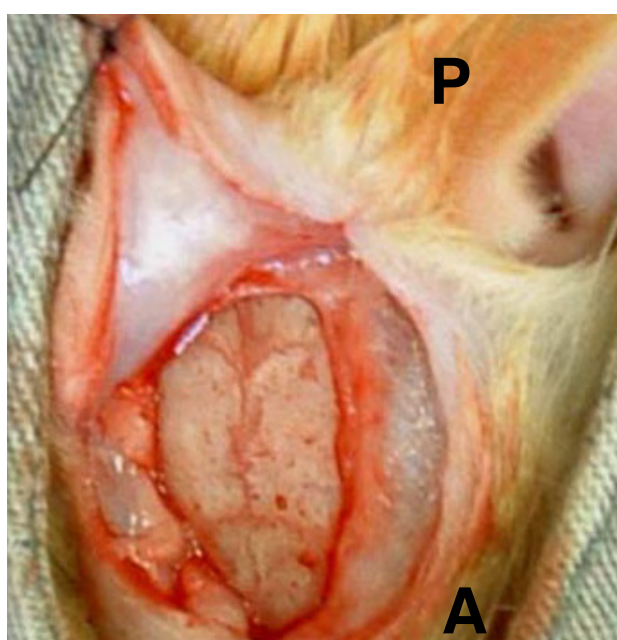


Fig. 4. Exposição da calota craniana.

Com o emprego de uma trefina de 10 mm de diâmetro era efetuada uma craniectomia fronto parietal bilateral, a dura-máter era descolada sob a borda óssea, e em seguida era criado um defeito de 0,9 cm na dura-máter com preservação do seio longitudinal superior. Em um dos hemisférios cerebrais, a aracnóide adjacente à lesão dural era rompida com um gancho (figura 5).

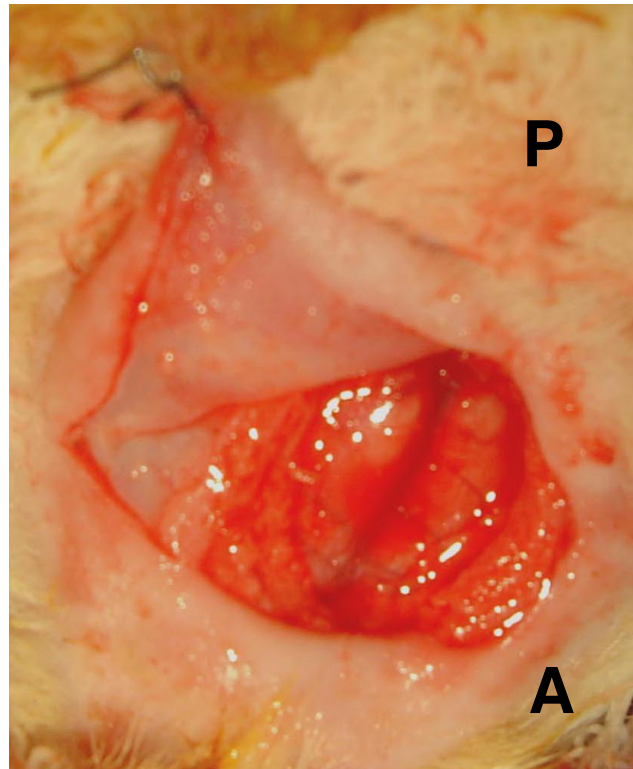


Fig. 5. Dura-máter ressecada com exposição do Seio Sagital Superior.

Para cada grupo um enxerto circular de 14 mm de diâmetro de e-PTFE ou de biopolímero da cana-de-açúcar era colocado sob a borda óssea revestindo toda a superfície encefálica exposta (figuras 6 e 7). O retalho ósseo era desprezado, e o escalpe era suturado em dois planos o celular subcutâneo com fios de poliglactina (Vicryl[®]), e a pele com mononylon em pontos contínuos (figura 8). Para esses procedimentos foi utilizado um microscópio cirúrgico D.F.Vasconcelos[®] modelo FC 250, equipado com lente ocular com aumento de 12,5 vezes e lente objetiva com 250 mm de distância focal.

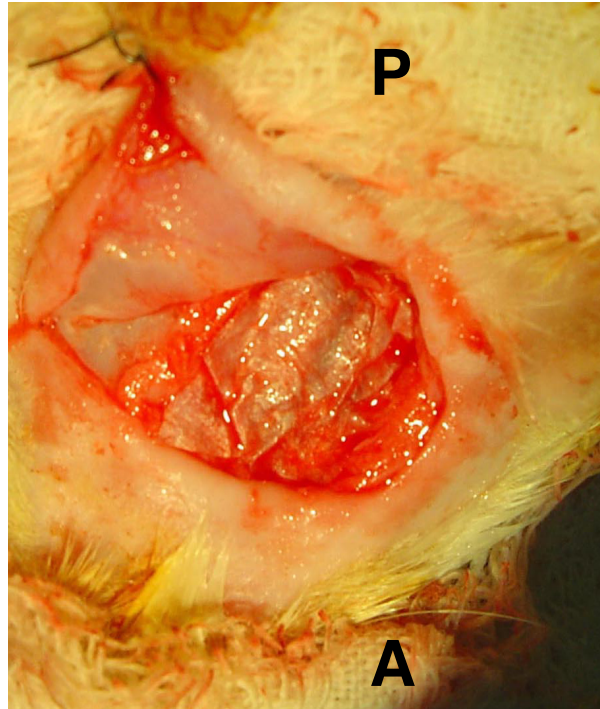


Fig. 6. Implante da membrana de biopolímero.

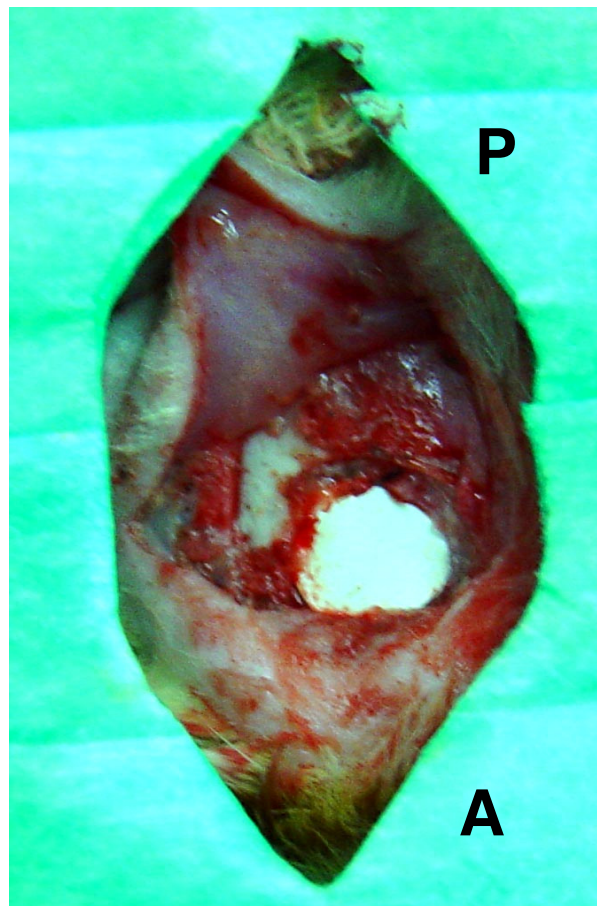


Fig. 7. Implante da membrana de e-PTFE.

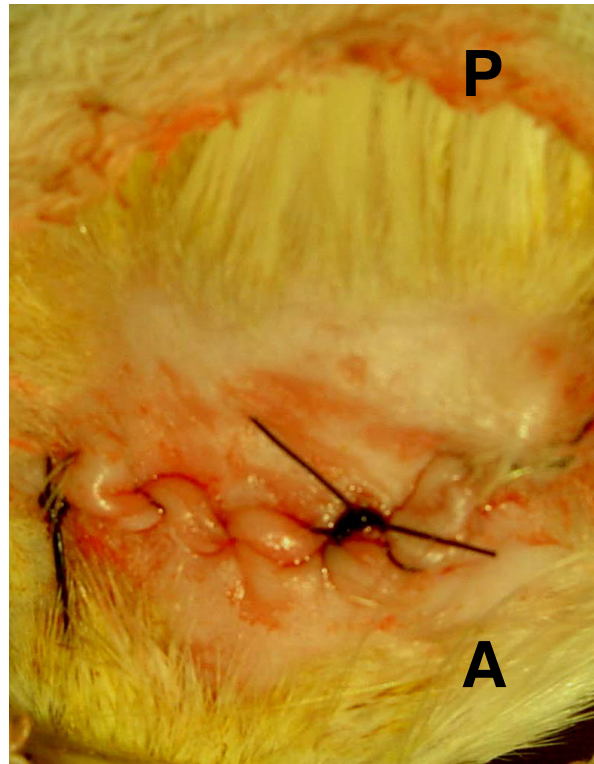


Fig. 8. Escalpe suturado.

4.6 Cuidados pós-operatórios

O animal era acomodado em gaiola individual e permanecia aquecido sob fonte luminosa nas primeiras horas de pós-operatório.

Os ratos foram acompanhados durante 120 dias após a intervenção cirúrgica. Na primeira semana recebiam avaliação diária, e após o oitavo dia a análise foi semanal. O exame clínico consistia em observar o nível de vigília do animal, sua atividade motora, ingestão alimentar e hídrica, o estado da ferida cirúrgica quanto à cicatrização e a existência de perda liquórica, formação de hematoma, deiscência ou sinais de infecção.

4.7 Sacrifício

Por ocasião do sacrifício, o animal era novamente pesado, recebia nova dose intraperitoneal de hidrato de cloral a 10%. Depois de anestesiado, era colocado na mesa de cirurgia em decúbito dorsal, submetido aos procedimentos de anti-sepsia e assepsia, e através de uma toracotomia transesternal era feita cateterização da aorta ascendente com perfusão de solução de formol a 10% e abertura da veia cava até o rato ficar exangue. Em seguida, a cabeça era separada por desarticulação atlanto-occipital, o couro era retirado, e a cabeça era imersa para fixação em solução de formalina neutra a 10%, em solução PBS, pH7,4 (figura 9).

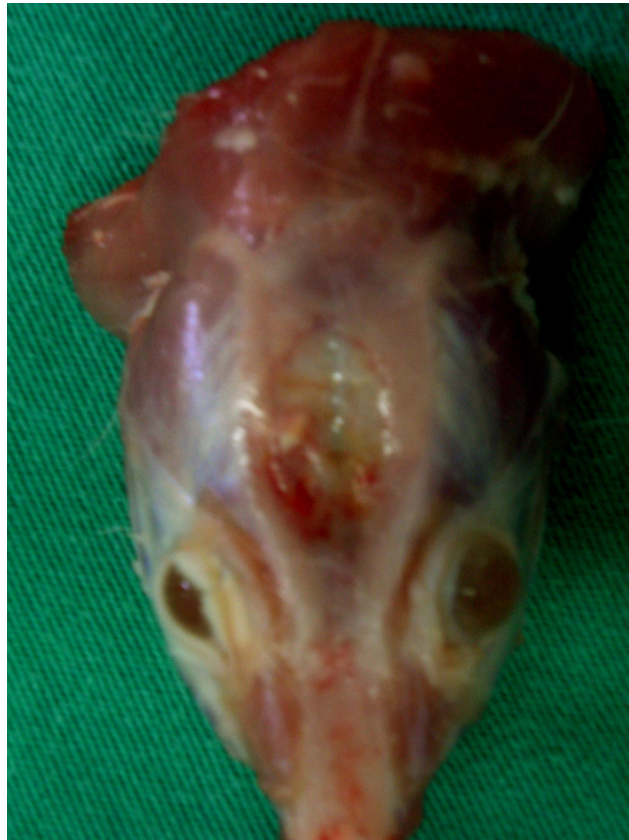

Fig. 9. Espécime fresco, pós desarticulação cefálica para fixação e estudo histopatológico

4.8 Avaliação histológica

Após sete dias de fixação as cabeças dos ratos foram tratadas para coleta de material para estudo histopatológico. Foi realizada uma incisão acompanhando a margem da craniectomia interessando tecido celular subcutâneo, o substituto de dura-máter e tecido cerebral subjacente, o material foi removido em bloco. Os espécimes foram processados no Laboratório de Histopatologia da Pós-Graduação em Anatomia Patológica do Centro de Ciências da Saúde da Universidade Federal de Pernambuco, incluídos em parafina e cortes de 5µm montados e corados com hematoxilina e eosina para estudo microscópico. O material histológico foi avaliado por dois especialistas e os resultados analisados separadamente.

A avaliação histológica consistiu em estimar as respostas dos organismos hospedeiros à presença do material implantado como substituto da dura-máter através de parâmetros estabelecidos pelo patologista. Foram consideradas as reações de celularidade existentes nos revestimentos externo e interno da prótese, e foram analisados de maneira semi-quantitativa através da atribuição dos seguintes escores: 1, a visualização exclusiva de macrófagos; 2, a associação de células gigantes aos macrófagos; e 3, ao achado ocorrência de macrófagos, células gigantes e granulomas.

Foram realizadas comparações entre as respostas constatadas nas porções externa e interna de cada material implantado individualmente. As reações biológicas na camada exterior dos substitutos de dura-máter dos animais que receberam a prótese da membrana de biopolímero da cana-de-açúcar foram comparadas com as reações externas às próteses de e-PTFE. Uma comparação entre as respostas obtidas nas porções internas das próteses utilizadas como experimental e controle também foi realizada.

Uma segunda resposta biológica foi igualmente estudada, e foi denominada de contenção, que foi definida como a capacidade do organismo hospedeiro encapsular as

próteses sem promover sua destruição ou substituição. De maneira similar foram atribuídos escores aos parâmetros verificados: 1 para fibrose; 2 para calcificação; e 3 para ossificação.

Um terceiro fenômeno foi denominado de reação de absorção, e estava relacionado à integridade das próteses. A análise desse fenômeno levava em conta a invasão da prótese por células mononucleares, a reação vascular pela quantidade de vasos neoformados, e a presença de fibroblastos. Foram atribuídos escores de 0 (nula), para ausência dessa reação; 1 (leve) para apenas a presença de invasão celular; 2 (moderada) para sinais focais de absorção comprometendo apenas a periferia da prótese; 3 (intensa) para a presença de sinais de absorção comprometendo a porção central da prótese; e 4 (avançada) quando ocorria a substituição da prótese.

4.9 Análise estatística

As diferenças entre o processo cicatricial avaliado por meio de animais que receberam o enxerto do biopolímero de cana-de-açúcar e dos que receberam implantes de próteses de e-PTFE como substituto de dura-máter foram analisadas por testes estatísticos: qui-quadrado de Pearson (Técnicas de estatística descritiva) ou o teste exato de Fisher quando as condições para utilização do teste qui-quadrado não foram satisfatórios e o teste de Mann-Whitney (Técnicas de estatística inferencial). Os testes estatísticos foram realizados utilizando-se a margem de erro de 5,0% e os intervalos com confiabilidade de 95,0%.

4.10 Processamento eletrônico

A editoração eletrônica, bem como o processamento gráfico e estatístico, foi realizada em computador IBM-PC compatível, no qual foram utilizados os seguintes pacotes de programas descritos a seguir: para a tabulação dos dados, foi utilizada a planilha eletrônica *Microsoft Office Excel 2003®*; para os cálculos estatísticos e desenho dos gráficos foi utilizado o programa SPSS (Statistical Package for the Social Sciences) na versão 13; para a editoração eletrônica da tese e arte final das figuras, o *Microsoft Office Word 2003®*, *Adobe Acrobat Professional 7.0®* e o *Adobe Photoshop CS®*.

4.11 Aspectos éticos

Esta pesquisa foi aprovada e seguiu os princípios que regem o código de ética experimental e as leis de proteção aos animais de acordo com as normas vigentes no Brasil especialmente a Lei 9.605 – art.32 e Decreto número 3.179 – art.17, de 21/09/1999, que trata da questão e normas para prática científica de vivisseccção de animais. O Comitê de Ética em Experimentação Animal do Centro de Ciências Biológicas da Universidade Federal de Pernambuco (CEEA-UFPE) estabeleceu aprovação integral em parecer concedido em 19 de dezembro de 2005 (Anexo 1).

Resultados

5.1 Observação clínica no pós-operatório

Não houve óbitos no período pós-operatório. Os animais preservaram seu comportamento habitual, não foi constatada qualquer deficiência na motricidade, houve manutenção em seus costumes alimentares e na ingestão hídrica. A cicatrização da ferida operatória ocorreu de forma similar entre os grupos observados não existindo deiscências, formação de hematomas, perda de líquido cefalorraquiano, como também infecções de ferida. No pré-operatório os animais pesavam de 300 a 440 g média de 380 g, ao sacrifício 360 a 545 g média de 450 g, o ganho de peso foi de 60 a 105 g com ganho médio de 70 g.

5.2 Aspecto macroscópico 120 dias após implante dural

Por ocasião da segunda fase do experimento, retirada do material para estudo histopatológico, os animais eram mortos e à inspeção não foram constatadas deformidades na cicatriz cirúrgica, fístulas, coleções ou granulomas (figuras 10 e 11). A retirada do escalpe transcorreu com facilidade, e não foram identificadas aderências cicatriciais no tecido conjuntivo entre o couro cabeludo e o substituto de dura-máter. Não havia evidência de alteração na coloração ou na textura dos enxertos de membrana do biopolímero da cana-de-açúcar ou de membrana de e-PTFE, que estavam recobertos com uma fina camada de tecido conjuntivo.

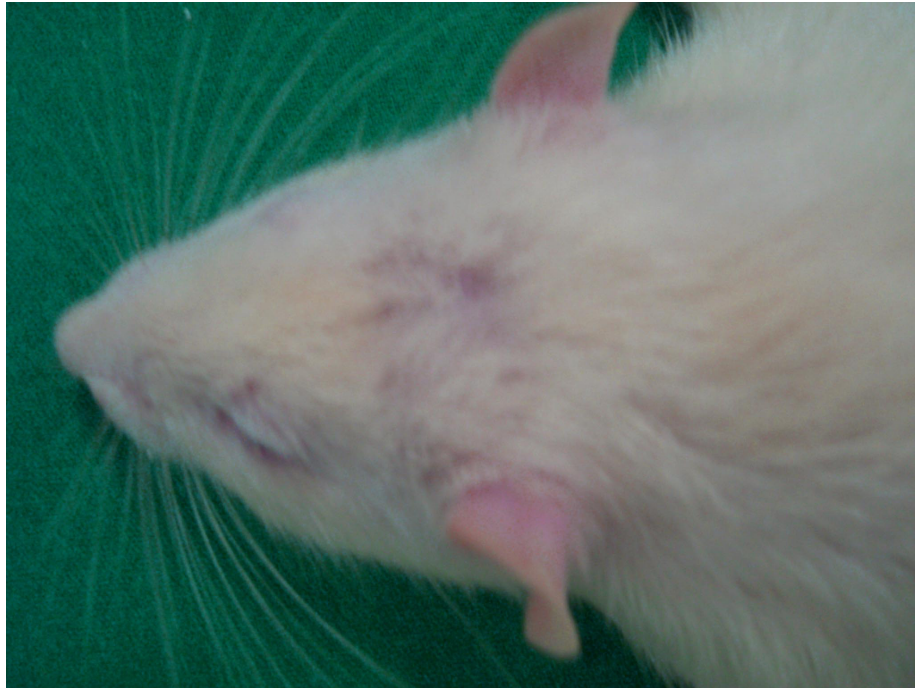


Fig. 10. Cicatriz cirúrgica após 120 dias, vista superior.

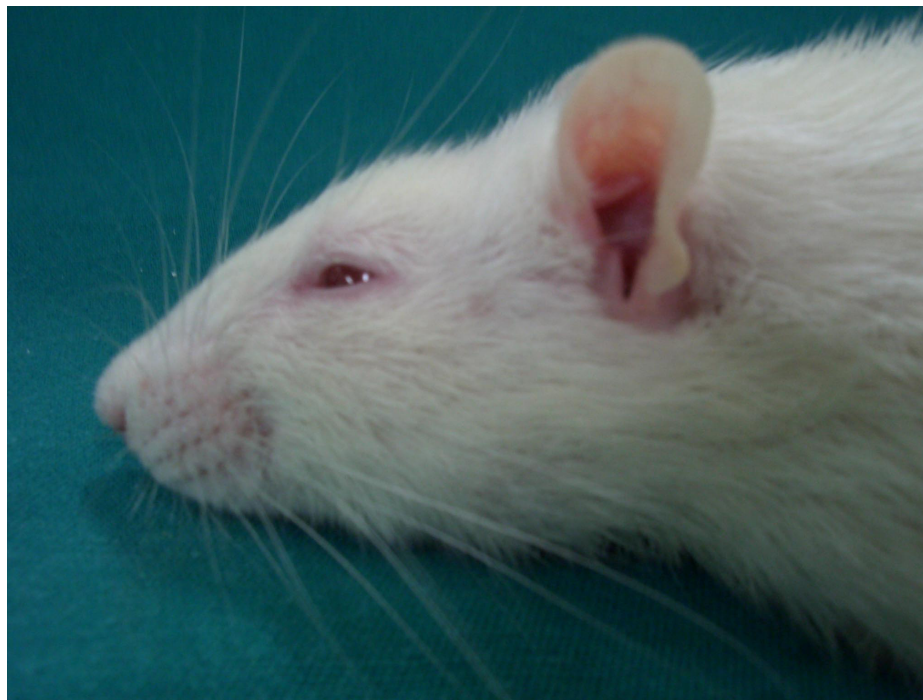


Fig. 11. Cicatriz cirúrgica após 120 dias, vista em perfil.

As tabelas de 1 a 4 apresentam os resultados das variáveis: reação celular externa, reação celular interna, reação de contenção e reação de absorção por grupo analisado, e-PTFE e biopolímero.

Tabela 1. Avaliação da reação celular externa segundo nos grupos experimental (biopolímero) e controle (e-PTFE)

Grupos	Macrófagos	Macrófagos + células gigantes	Macrófagos + células gigantes + granuloma	Total	Valor de p
	n	n	n	n	
Biopolímero	7	3	10	20	$p^{(1)} = 0,112$
e-PTFE	13	3	4	20	
Grupo total	20	6	14	40	

(1) – Através do teste Exato de Fisher.

Tabela 2. Avaliação da reação celular interna nos grupos experimental (biopolímero) e controle (e-PTFE)

Grupo	Macrófagos	Macrófagos + células gigantes	Macrófagos + células gigantes + granuloma	Total	Valor de p
	n	n	n	n	
Biopolímero	7	6	7	20	$p^{(1)} = 0,379$
e-PTFE	6	10	4	20	
Grupo total	13	16	11	40	

(1) – Através do teste qui-quadrado de Pearson.

Tabela 3. Avaliação da reação contenção segundo nos grupos experimental (biopolímero) e controle (e-PTFE)

Grupo	Fibrose	Calcificação	Ossificação	Total	Valor de p
	n	n	n	n	
Biopolímero	3	4	13	20	$p^{(1)} = 0,208$
e-PTFE	1	9	10	20	
Grupo total	4	13	23	40	

(1) – Através do teste Exato de Fisher.

Tabela 4. Avaliação da reação de absorção segundo os grupos experimental (biopolímero) e controle (e-PTFE)

Grupos	Nula	Leve	Moderada	Intensa	Avançada	Total	Valor de p
	n	n	n	n	n	n	
Biopolímero	-	5	13	1	1	20	$p^{(1)} < 0,001$
e-PTFE	20	-	-	-	-	20	
Grupo total	20	5	13	1	1	40	

(1) – Através do teste Exato de Fisher.

Na tabela 5 analisa-se as estatísticas média, mediana e desvio padrão dos escores de cada uma das variáveis e os resultados do teste comparativo entre os grupos (figuras 12 a 19).

Tabela 5. Estatísticas das variáveis do estudo segundo nos grupos experimental (biopolímero) e controle (e-PTFE)

Variáveis	Estatísticas	Grupos		Valor de p ⁽¹⁾
		Biopolímero	e-PTFE	
• Reação celular externa	Média	2,15	1,55	p = 0,063
	Mediana	2,50	1,00	
	Desvio padrão	0,93	0,83	
• Reação celular interna	Média	2,00	1,90	p = 0,738
	Mediana	2,00	2,00	
	Desvio padrão	0,86	0,72	
• Reação de contenção	Média	2,50	2,45	p = 0,620
	Mediana	3,00	2,50	
	Desvio padrão	0,76	0,60	
• Reação de absorção	Média	1,90	0,00	p < 0,001
	Mediana	2,00	0,00	
	Desvio padrão	0,72	0,00	

(1) – Através do teste de Mann-Whitney.

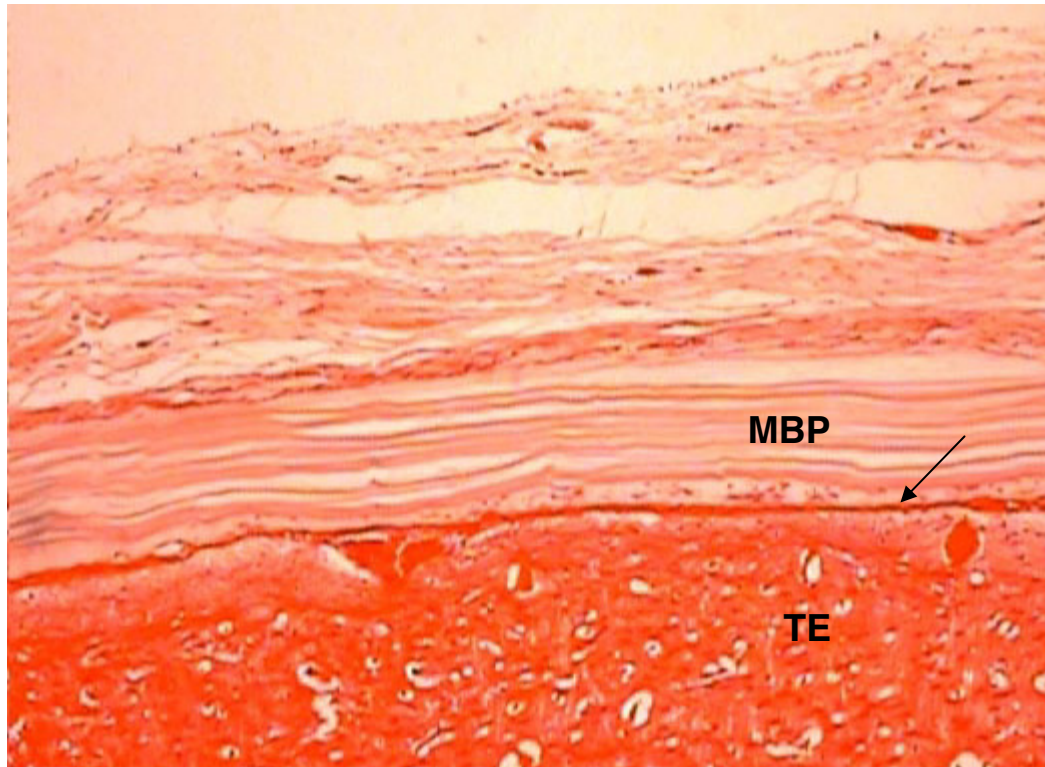


Fig. 12. Fotomicrografia de encéfalo e prótese de membrana de biopolímero (MBP), (TE= tecido encefálico; MBP=membrana de biopolímero; seta=aracnóide). Hematoxilina-eosina (aumento 100x).

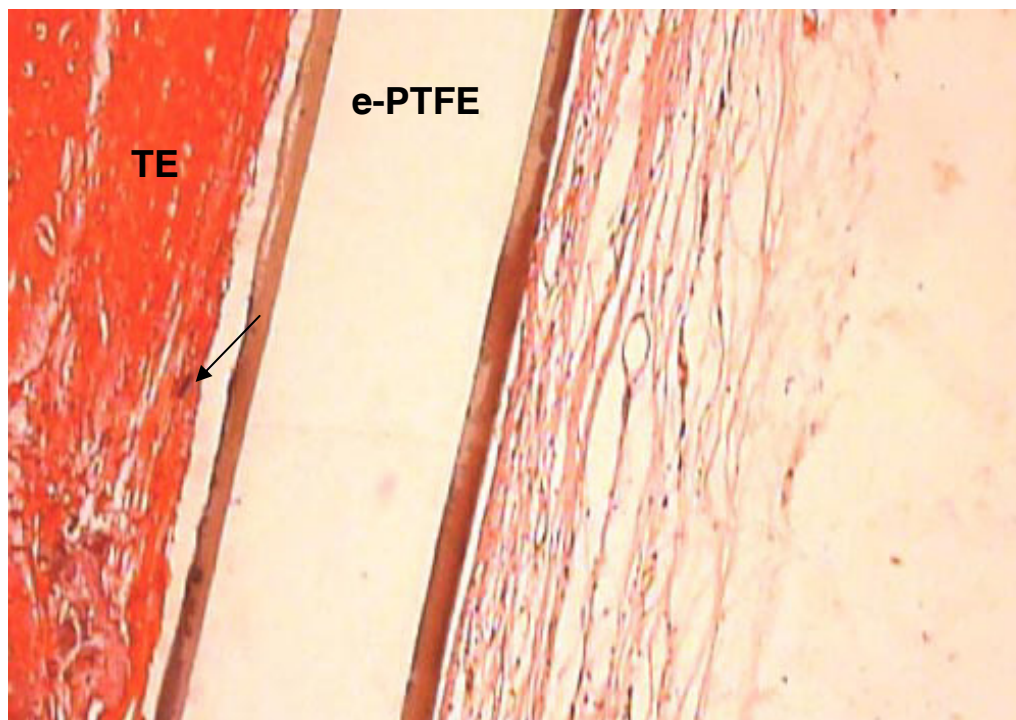


Fig. 13. Fotomicrografia de encéfalo e prótese de e-PTFE (TE= tecido encefálico; e-PTFE=membrana de politetrafluoroetileno expandido; seta=aracnóide). Hematoxilina-eosina (aumento 100x).

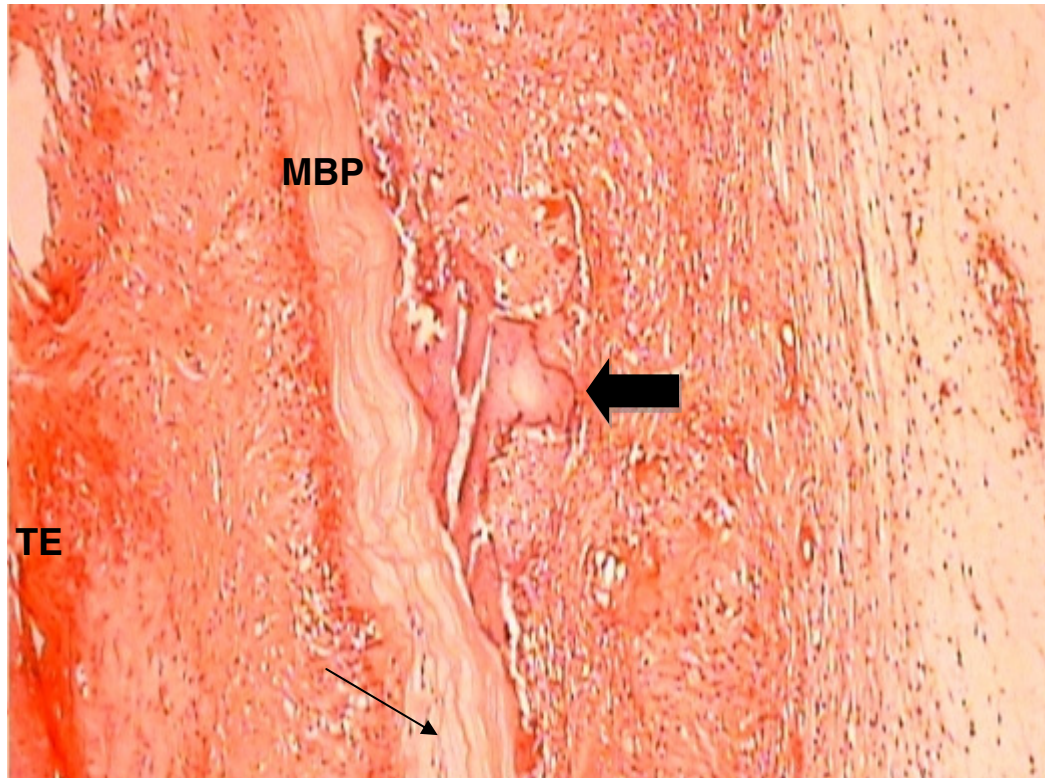


Fig. 14. Fotomicrografia de encéfalo e prótese de MBP (TE= tecido encefálico; MBP=membrana de biopolímero; seta grossa=ossificação; seta fina=algumas células inflamatórias ou fibroblastos invadindo a prótese. Hematoxilina-eosina (aumento 100x).

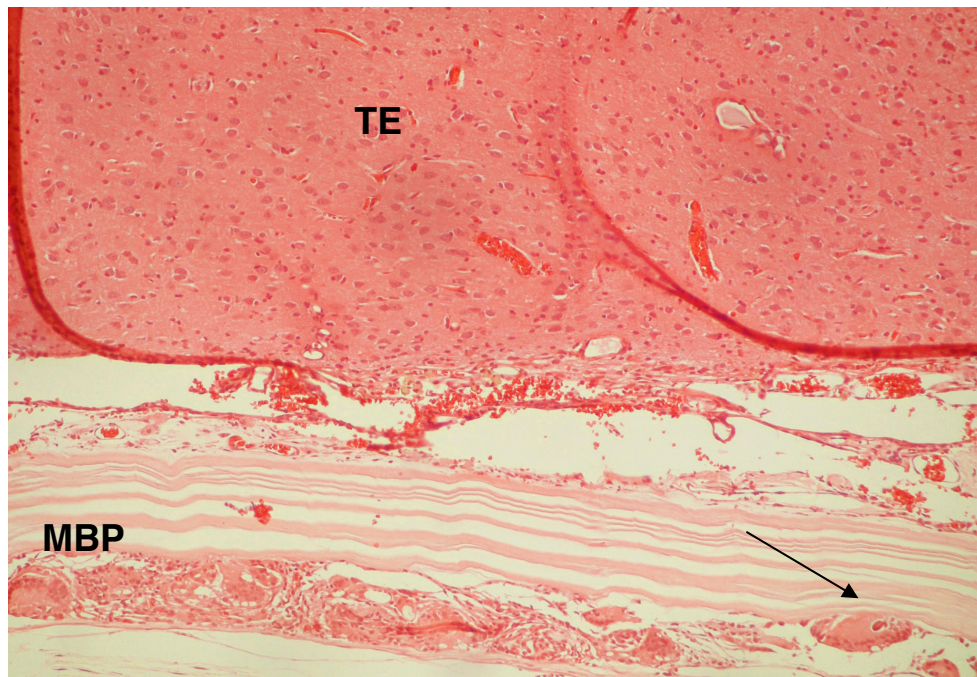


Fig. 15. Fotomicrografia de encéfalo e prótese de MBP (TE= tecido encefálico; MBP=membrana de biopolímero; seta fina=granuloma). Hematoxilina-eosina (aumento 100x).

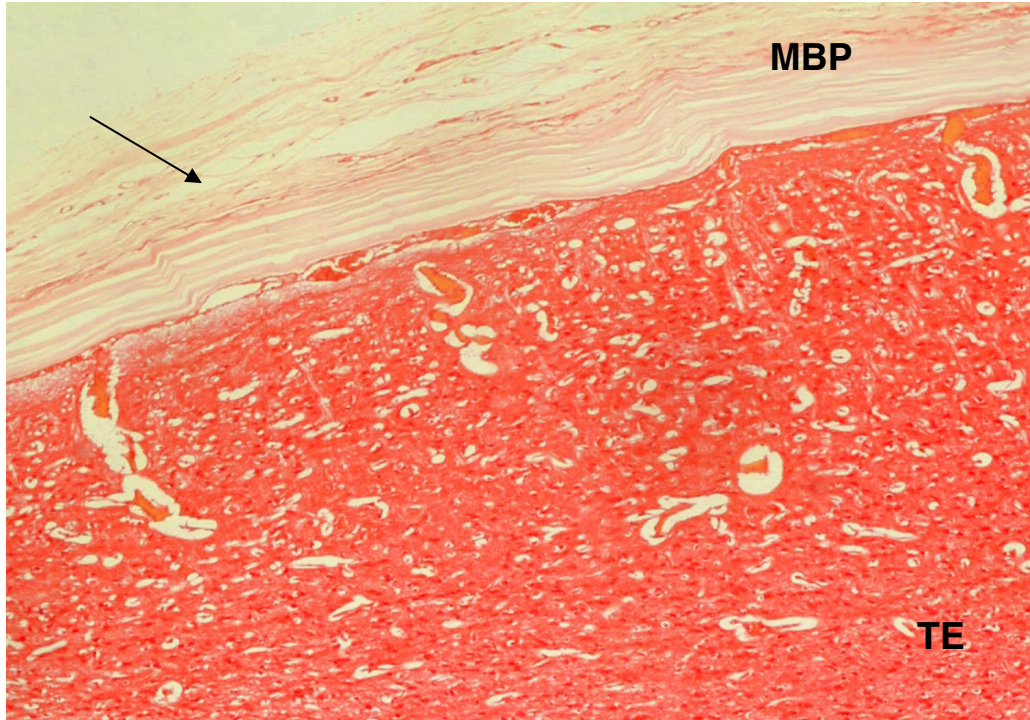


Fig. 16. Fotomicrografia de encéfalo e prótese de MBP (TE= tecido encefálico; MBP=membrana de biopolímero; seta fina= fibrose.Hematoxilina-eosina (aumento 100x).

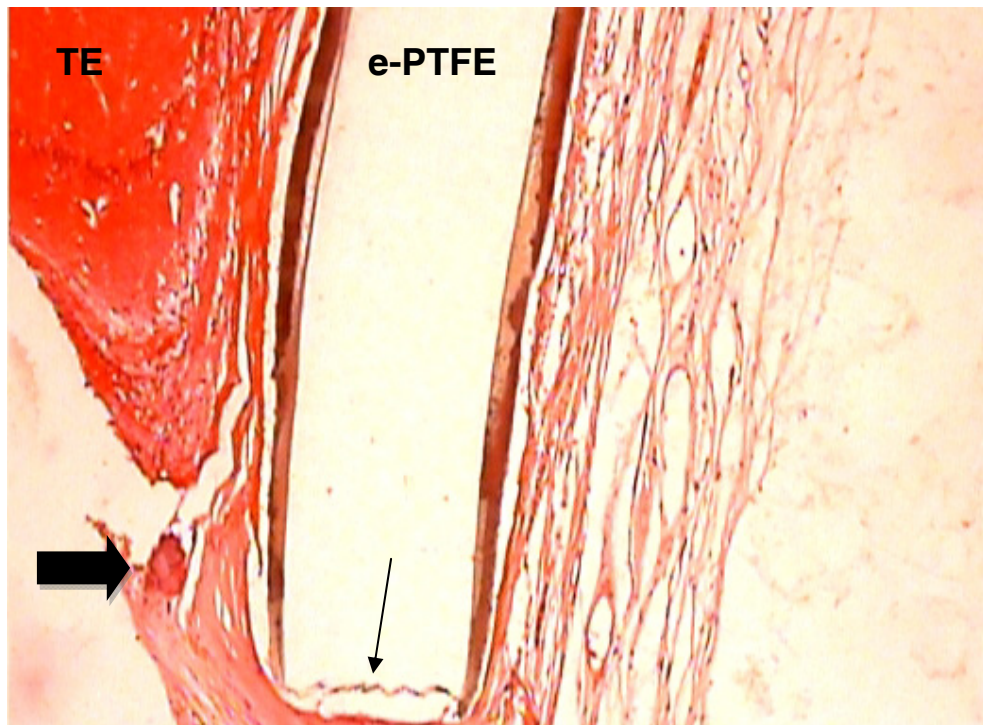


Fig. 17. Fotomicrografia de encéfalo e prótese de e-PTFE (TE= tecido encefálico; e-PTFE=membrana de politetrafluoroetileno expandido; seta fina=prótese íntegra e seta grossa=calcificação Hematoxilina-eosina (aumento 100x).

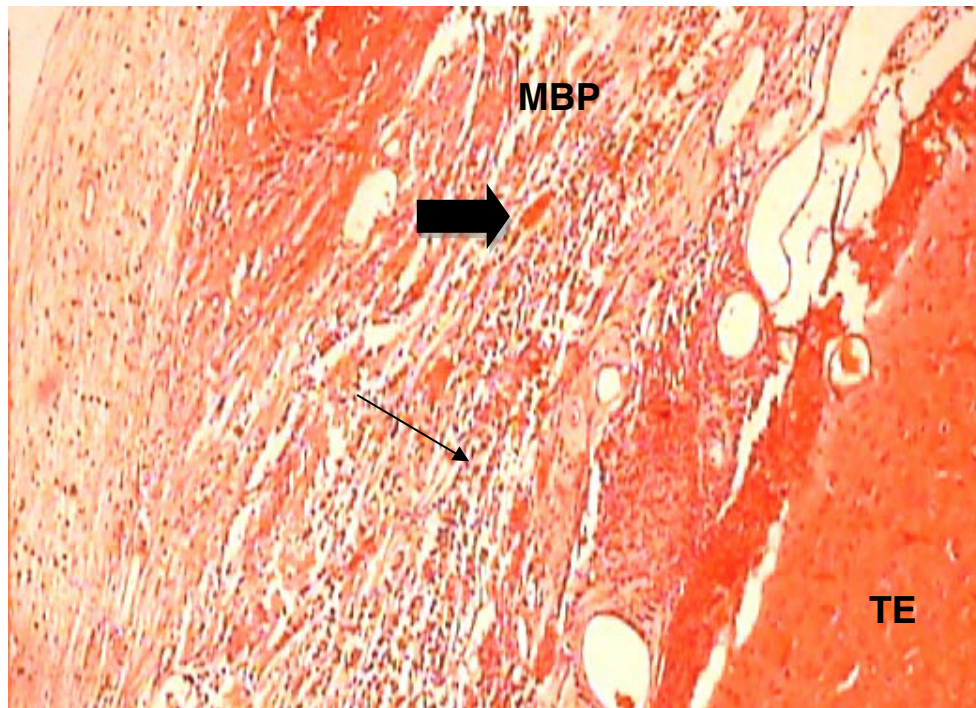

Fig. 18. Fotomicrografia de encéfalo e prótese de MBP (TE= tecido encefálico; MBP=membrana de biopolímero; seta fina= invasão celular e seta grossa=proliferação vascular. Hematoxilina-eosina (aumento 100x).

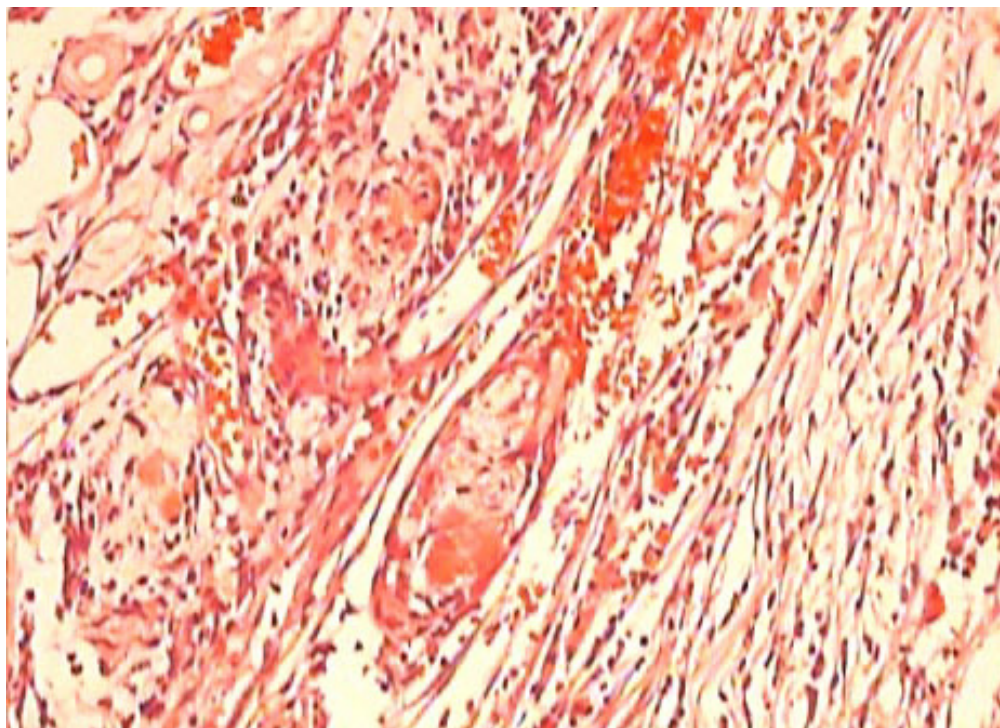


Fig. 19. Fotomicrografia de prótese de MBP em fase de absorção Hematoxilina-eosina (aumento 400x).

Discussão

6.1 Material

A cana-de-açúcar é originária da Papua (Nova Guiné) onde já era conhecida há milhares de anos. Foi cultivada na Ásia Meridional, e trazida pelos árabes da África para a Sicília e desta para a costa Sul da Espanha. Entre os portugueses o seu cultivo teve início no Algarve, e depois transportado para a Ilha da Madeira. Muito embora introduzida oficialmente no Brasil por Martim Afonso de Souza, em 1532, a cana-de-açúcar já tomava conta da paisagem pernambucana desde os primórdios da colonização, ainda no tempo da feitoria de Cristóvão Jacques, no Canal de Itamaracá (1516). Em 1526, já figurava na Alfândega de Lisboa o pagamento de direitos sobre o açúcar proveniente de Pernambuco. Nos cinco séculos seguintes a História do Estado de Pernambuco está estreitamente relacionada à cultura canavieira¹⁰⁷. A possibilidade do emprego em Medicina de produtos sintetizados a partir de derivados da cana-de-açúcar constitui-se em um novo horizonte a ser alcançado num futuro próximo, e servirá como uma nova destinação para essa gramínea.

A busca por um substituto de dura-máter adequado foi confirmada pelos estudos experimentais com os diferentes substitutos realizados em animais de pequeno e médio porte. Para esses estudos são utilizados mamíferos de forma isolada ou em associação. Os animais mais utilizados foram coelhos, cães, ratos, macacos, porcos e ovelhas^{1,2,9,10,21-25,27,44,45,51,55-57,78,80, 83,87,95-98,105,108-121}.

Para a escolha do rato como o animal de experimentação foi considerada a facilidade de aquisição, a possibilidade de empregar um número adequado de espécimes, a grande resistência às infecções, o baixo custo de obtenção, a homogeneidade genética, e a similaridade de exposição aos agravos. O ciclo de vida dos ratos Wistar é de aproximadamente 36 meses, o que permite estudos em menor período de tempo. A aplicação de substitutos de dura-máter em ratos já foi avaliada tanto na porção craniana quanto na coluna vertebral^{2,56,87,122}.

Os roedores são animais isogênicos ou isogâmicos. Conseguem suportar cruzamentos totalmente consangüíneos, permitindo acasalamentos entre irmãos por várias gerações. As linhagens são obtidas a partir de cruzamento de animais consangüíneos por 20 gerações consecutivas. Esse fator permite a criação de populações estáveis e geneticamente homogêneas. A ausência de variáveis genéticas inter-animais torna menor o número amostral mínimo para um experimento, coexistindo apenas as variáveis ambientais ou experimentais

123

Apesar dos enxertos autólogos de fâscia temporal, pericrânio e fâscia lata serem apontados como os materiais ideais para ser inseridos como substitutos de dura-máter, a preferência pelo material sintético levou em conta o não prolongamento do tempo cirúrgico, a não extensão da dissecação, não adição de uma segunda incisão e também a utilização como controle de um material obtido por síntese de utilização comprovada^{4,44,84,91}.

O politetrafluoroetileno é um dos biomateriais mais usados em todo o mundo e tem sido empregado em cirurgia há quase quatro décadas. Ele é facilmente esterilizado, mantém suas características funcionais por longo tempo, é relativamente inerte, promovendo moderada reação inflamatória de células gigantes. O e-PTFE habitualmente não é rejeitado pelo hospedeiro, e nunca foi relacionado como causador de qualquer forma de malignidade em humanos^{84,91}.

As membranas de e-PTFE vêm sendo utilizadas em neurocirurgia há aproximadamente 20 anos, e resultados promissores com o material têm sido observados em estudos experimentais e clínicos^{24, 47, 80, 81, 87, 88, 124, 125}.

O produto está sendo constantemente aprimorado, e desde 1999 um novo modelo em três camadas, com um total de 0,3mm de espessura, tem sido avaliado. As camadas externa e interna são constituídas de politetrafluoroetileno expandido com uma microestrutura porosa de 1µm. A camada média é feita de fluoro polímero elastomérico⁶. Ela foi desenhada

para aumentar a vedação na linha de sutura e assim minimizar a perda líquórica, que tem sido reportada em alguns casos que o enxerto dural feito exclusivamente por e-PTFE foi usado⁸⁹.

Nos primeiros experimentos em que o biopolímero foi utilizado, era empregado *in natura*, ainda com açúcares residuais, e serviu para tratamento de feridas acidentais em cães. Posteriormente, foi desenvolvido um processo de tratamento para redução daqueles açúcares com obtenção de um produto livre de impurezas, constituído de açúcares e ácido glicurônico polimerizados¹⁵.

A apresentação do biopolímero, em forma de membranas, vem sendo utilizada em diferentes projetos de pesquisa, em curativos cirúrgicos e como dispositivo de suporte para cultivar células para construção de neobexiga e para tratamento de incontinência urinária¹⁶⁻¹⁸.

Sendo empregado como substituto arterial, a membrana de biopolímero de cana-de-açúcar promoveu uma reação inflamatória crônica na superfície externa do enxerto e fibrose em ambas as superfícies. A baixa capacidade antigênica foi confirmada pela presença de macrófagos. A não invasão da prótese por fibroblastos foi atribuída à ausência de poros^{19, 20}. Marques considerou que a membrana do biopolímero da cana-de-açúcar era adequada para ser utilizada como prótese vascular, pois não se modificava em contato com os líquidos tissulares; é quimicamente inerte; não provoca reação inflamatória; não produz reações alérgicas; e suporta sem se alterar os processos de esterilização¹⁹.

6.2 Métodos

O modelo experimental adotado no presente trabalho foi inspirado na metodologia empregada por Viñas et al.² com adição de algumas modificações pertinentes às nossas condições de operacionalidade. A indisponibilidade de avaliação prévia da resposta biológica à presença da membrana de biopolímero da cana-de-açúcar em contato com a pia - aracnóide, foi utilizado um experimento piloto com quatro ratos. A escolha da solução de hidrato de

cloral a 10% levou em conta a não promoção de depressão respiratória nem o surgimento de alterações hemodinâmicas. As dificuldades técnicas encontradas na tentativa de realizar a craniectomia com uma broca promovendo aumento do tempo cirúrgico e do risco de lesão ao seio sagital e a dura-máter, foi utilizada uma trefina de um centímetro de diâmetro que foi adaptada a um motor odontológico de baixa rotação. A manutenção da integridade da dura-máter favoreceu outra modificação que foi o descolamento da dura-máter adjacente à área da craniectomia. A delgada dura-máter do rato era ressecada com preservação do seio sagital, e antes da aposição da prótese, uma lesão ao córtex cerebral era promovida com um micro instrumento (faca de aracnóide), para estimular adesões com os materiais inseridos em especial os de origem orgânica². O tempo cirúrgico principal era realizado com o auxílio de magnificação com microscópio. O retalho ósseo era desprezado com a finalidade de manter o perióstio em contato com o implante.

Comparativamente, outros modelos experimentais que utilizaram substitutos de dura-máter em ratos foram igualmente analisados no tocante às modificações metodológicas como o emprego de molduras de estereotaxia para fixação do crânio, abordagem biparietal, não realização de lesão cortical, sacrifícios aos sete e 28 dias, diferentes áreas de craniectomia^{56, 122}.

Os ratos pertencentes ao grupo piloto tiveram um intercurso pós-operatório satisfatório, sem complicações sistêmicas ou no sítio cirúrgico. Dois foram sacrificados 60 dias após o implante do substituto dural, e os outros dois após 90 dias. A análise histológica dos cortes corados com hematoxilina-eosina sugeria a manutenção da integridade da membrana de e-PTFE, mas os eventos que estavam ocorrendo com a MBP aos 90 dias sugeriam um incipiente processo de absorção do implante.

A partir dessas observações foi planejado que os animais seriam divididos em grupos de 20 para um estudo randomizado controlado para análise comparativa da membrana

de biopolímero com um material consagrado pelo uso como substituto dural. O intervalo entre a cirurgia e o sacrifício seria de 120 dias.

6.3 Resultados

6.3.1 Macroscopia

O método ideal de fechamento ou reparo da dura-máter permanece controverso com diversas opiniões na neurocirurgia contemporânea. O único paradigma que permanece imutável é a necessidade de reconstruir as barreiras anatômicas que protegem o encéfalo. O uso de suturas herméticas não previne fistula liquórica⁵⁴.

As fístulas liquóricas ocorrem com maior frequência nas cirurgias intradurais espinhais e na base do crânio devido ao aumento da pressão hidrostática nas posições supina e ortostática¹⁰⁴.

Foi demonstrado de forma convincente que fístula liquórica e infecções do sítio operatório são estatisticamente mais comuns quando um substituto dural sintético é usado ao invés de pericrânio autólogo. Este está associado a menores taxas de complicações. Não é imunogênico, o custo é baixo, com menor frequência de fistula liquórica e infecção da ferida cirúrgica⁷.

A não utilização de suturas entre os materiais enxertados e a dura-máter é baseada na obtenção de uma amoldagem adequada entre o implante e a borda dural⁵⁹.

Durante o período pós-operatório, os ratos foram mantidos em gaiolas individuais. A cicatrização da ferida cirúrgica se procedeu de maneira adequada, não sendo observados sinais de fístula liquórica nem comemorativos de infecção local ou sistêmica. Todos os animais aumentaram sua massa corporal, independente de qual grupo pertenciam. Por ocasião da anestesia que precedia o sacrifício, os animais eram examinados, e não foram encontrados vícios cicatriciais, coleções ou granulomas.

Inicialmente foram utilizadas membranas de biopolímero *in natura* para o tratamento de feridas acidentais em cães. Esta foi a primeira referência de aplicação do biopolímero como material biocompatível. A resposta foi aumento de tecido de granulação, controle da infecção e diminuição do tempo de cicatrização¹⁶.

A proposta de estudo de utilização de filmes de biopolímero de cana-de-açúcar como remendo dural tem como base os resultados de citotoxicidade e biocompatibilidade obtidos com a utilização do biopolímero¹⁴.

O comportamento de membranas timpânicas de *Chinchilla laniger*, que foram cirurgicamente perfuradas e receberam enxerto livre de membranas de biopolímero da cana-de-açúcar e comparadas com fâscia autóloga, foram analisadas através de estudo macroscópico. Não foram encontradas diferenças morfológicas de significância estatística com margem de segurança de 95%¹⁸.

6.3.2 Microscopia

Foram utilizadas análises morfométricas e estatísticas como julgamento dos parâmetros histológicos de classificações em graus de Kernohan para astrocitomas infiltrativos, e chegou às seguintes conclusões: havia uma acurácia estatisticamente significativa desses julgamentos subjetivos, expressando coerências e ambigüidades peculiares à natureza das neoplasias¹²⁶.

A avaliação dos resultados da reação celular externa revelou que a frequência da resposta limitada exclusivamente à presença de macrófagos foi mais elevada no grupo controle do que no experimental (65,0% x 35,0%), houve equivalência de 15,0% em cada um dos grupos para as respostas que apresentavam macrófagos e células gigantes, enquanto que a frequência das respostas mais exuberantes que associavam macrófagos, células gigantes e granuloma foi mais elevada no grupo experimental do que no grupo controle (50,0% x

20,0%), entretanto ao nível de significância considerado não se comprova diferença entre os dois grupos.

No tocante a análise da reação celular interna, ocorreu uma maior uniformidade de respostas quanto à presença exclusiva de macrófagos com discreta predominância no grupo experimental (35,0% x 30,0%), havendo preponderância no grupo controle quanto à presença de células gigantes junto aos macrófagos (30,0% x 50,0%), porém a associação de macrófagos, células gigantes e granuloma foi mais freqüente no grupo experimental (35,0% x 20,0%). O tratamento estatístico não comprovou qualquer diferença significativa entre as respostas obtidas.

Em cada grupo, a ossificação foi a resposta mais presente no estudo da reação de contenção sendo 15,0% mais elevada no grupo experimental (65,0% x 50,0%); o segundo maior percentual em cada grupo correspondeu aos casos com calcificação, com predomínio no grupo controle na proporção de 45,0% x 20,0%; a resposta de menor freqüência foi a fibrose que foi observada em 15,0% no grupo experimental e apenas 5,0% no grupo controle. Não se comprova diferença significativa entre os dois grupos em relação aos resultados da reação de contenção.

Em nenhum caso do grupo de ratos que receberam a prótese de e-PTFE foi constatado qualquer sinal de invasão da mesma. Nenhum desses animais apresentou reação de absorção no grupo controle enquanto que no grupo experimental houve uma diversidade de respostas: a maioria (65,0%) teve reação de absorção moderada, seguido de 25,0% com reação leve, sendo registrados um caso de reação intensa e um de reação avançada. O tratamento estatístico comprovou uma diferença altamente significativa entre os grupos em relação aos resultados de reação de absorção.

A média e a mediana foram correspondentemente bem mais elevadas no grupo experimental do que no grupo controle para as variáveis: reação celular externa e reação de

absorção, entretanto ao nível de 5,0% a única diferença significativa entre os dois grupos foi registrada para a reação de absorção. As médias da reação celular interna e reação de contenção foram aproximadamente iguais, sendo um pouco mais elevada no grupo experimental do que no grupo controle.

Em modelo experimental para correção antenatal de meningomieloceles em ovelhas, foi observado que a resposta com a utilização de celulose biossintética quando comparada à matriz dérmica humana acelular favorece o surgimento de uma neodura-máter promovendo uma menor resposta inflamatória do hospedeiro, evitando a aderência do tecido nervoso aos planos superficiais¹⁰⁵.

O emprego da membrana de biopolímero de cana-de-açúcar como enxerto arterial em cães, foi estudado e comparado ao politetrafluoroetileno expandido, foram constatadas ausência de complicações cirúrgicas num período de 180 dias de seguimento. Na análise histológica foi observada uma reação inflamatória crônica em ambos os grupos, com linfócitos, neutrófilos e fibrose na superfície externa dos enxertos. Foi encontrada fibrose na superfície interna de todos os enxertos. Tanto no grupo do biopolímero quanto no grupo do e-PTFE não houve casos de processos degenerativos ou calcificação²⁰.

Em estudo realizado em cães foi utilizada celulose biossintética produzida pela ação do *Acetobacter bacteria* como substituto da dura-máter. Nos espécimes obtidos a partir do 30º dia de implante foram observadas membranas de tecido conjuntivo envolvendo a celulose. Essas membranas eram mais delgadas na sua camada externa, e esse adelgaçamento se intensificava ao longo do tempo. Outra peculiaridade era que a celulose era invadida por histiócitos e tecido colágeno que rompiam sua estrutura e fragmentavam seus filamentos com baixa reação celular¹.

O resultado do estudo microscópico dos enxertos de filmes de biopolímeros no presente trabalho foi semelhante àquelas reportadas em outros experimentos que utilizaram

polímeros biossintéticos absorvíveis: moderada resposta inflamatória, ausência de adesão ao tecido neural, tendência à formação de neodura-máter e absorção do material implantado^{1,99,100,105}. A membrana do biopolímero da cana-de-açúcar é envolvida por uma reação tipo corpo estranho nas suas superfícies externa e interna que não difere significativamente na análise estatística com o grupo controle. Os achados expressivos dos resultados encontrados com biopolímero de cana-de-açúcar foram: a biocompatibilidade da MBP; a tendência para sua absorção em longo prazo; e a ausência de adesão cortical mesmo na presença de um dano.

6.4 Importância do estudo

A relevância do estudo tem como base a busca por um substituto ideal para a dura-máter que perdura há mais de um século, e dezenas de materiais de diversas naturezas já foram empregados sem alcançar todos os requisitos necessários para esse objetivo^{25, 36, 46, 56, 57}.

Os enxertos autólogos são considerados como os melhores substitutos da dura-máter, mas a sua obtenção pode ser extremamente difícil, especialmente nos casos de politraumatismos, nos pacientes recém-nascidos ou nos de condição clínica precária, e até mesmo por questões estéticas, pois requerem um planejamento cirúrgico adequado, demandam a preparação de um sítio operatório secundário, adicionam maior tempo de anestesia, além dos riscos de morbidade que uma segunda ferida pode trazer para o paciente^{4,7, 84, 104}.

As próteses homólogas têm o seu uso desaconselhado pela Organização Mundial da Saúde, tendo sido abolidas no Japão desde 1997, devido à ocorrência de quase duas centenas de casos da Doença de Creutzfeldt-Jakob^{9, 37-39, 83}, o que justifica a busca por novos materiais compatíveis.

De forma análoga, os enxertos de origem heteróloga (xenoenxertos) têm sido relacionados a uma resposta imunogênica exacerbada com reação inflamatória promovendo

adesão e rejeição entre os tecidos, além de serem potenciais transmissores de doenças mediadas por príons como a encefalopatia espongiforme bovina, e têm sua utilização desaconselhada em vários países^{4,6,33, 39}.

A primeira geração de próteses de origem sintética produzidas a partir do silicone trouxe um grande número de complicações tardias como o surgimento de hematomas epi ou sub-durais decorrentes da formação de uma neo-membrana vascular com uma proliferação característica de uma delicada rede capilar^{1,69}. No início da década passada, foram introduzidos dois novos substitutos duros de natureza sintética e inabsorvíveis: o politetrafluoroetileno expandido e o poliuretano, cuja utilização é crescente na comunidade médica, mas que têm sido relacionados com maior incidência de fístula liquórica e de infecção pós-operatória quando comparados com os enxertos autólogos^{7, 84, 100}.

Mais recentemente, foi relatado o emprego experimental de celulose biossintética como substituto da dura-máter em cães com resultados satisfatórios, porém na literatura médica não foi localizada aplicação clínica do referido produto¹.

O biopolímero de cana-de-açúcar, devido às suas características físico-químicas, ausência de memória e fadiga, baixa toxicidade, biocompatibilidade, moderada resposta inflamatória, e tendência para absorção tardia, se torna uma promissora alternativa como substituto da dura-máter cuja pesquisa deve ser prosseguida e continuamente estimulada¹³⁻

16, 18, 20

Conclusões

Os resultados obtidos com base no modelo experimental empregado em ratos Wistar, analisados com uma margem de segurança de 95%, permitem concluir que:

- ❖ A membrana do biopolímero de cana-de-açúcar pode ser utilizada como substituto da dura-máter;
- ❖ A análise histológica foi semelhante nos dois grupos, havendo tendência de absorção da membrana de biopolímero;
- ❖ A evolução clínica, resposta comportamental e processo de cicatrização da resposta cirúrgica foram semelhantes nos dois grupos.

Referências Bibliográficas

1. Mello LR, Feltrin LT, Fontes Neto PT, Ferraz FA. Duraplasty with biosynthetic cellulose: an experimental study. *J Neurosurg.* 1997 Jan;86(1):143-50.
2. Vinas FC, Ferris D, Kupsky WJ, Dujovny M. Evaluation of expanded polytetrafluoroethylene (ePTFE) versus polydioxanone (PDS) for the repair of dura-máter defects. *Neurological Research.* 1999 Apr;21(3):262-8.
3. Bartosz DK, Vasterling MK. Dura mater substitutes in the surgical treatment of meningiomas. *J Neurosci Nurs.* 1994 Jun;26(3):140-5.
4. Warren WL, Medary MB, Dureza CD, Bellotte JB, Flannagan PP, Oh MY, et al. Dural repair using acellular human dermis: experience with 200 cases: technique assessment. *Neurosurgery.* 2000 Jun;46(6):1391-6.
5. Korinek A. Risk factors for neurosurgical site infections after craniotomy: a prospective multicenter study of 2944 patients. *J Neurosurg.* 1997 Nov;41(5):1073-81.
6. Messing-Jünger AM, Ibanez J, Calbucci F, Choux M, Lena G, Mohsenipour I, et al. Effectiveness and handling characteristics of a three-layer polymer dura substitute: a prospective multicenter clinical study. *J Neurosurg.* 2006 Dec;105(6):853-8.
7. Malliti M, Page P, Gury C, Chomette E, Nataf F, Roux FX. Comparison of deep wound infection rates using a synthetic dural substitute (neuro-patch) or pericranium graft for dural closure: a clinical review of 1 year. *Neurosurgery.* 2004 Mar;54(3):599-603; discussion -4.
8. Beach H. Compound cominute fracture of the skull: epilepsy for five years. Operation. Recovery. *Boston M S J.* 1890;122:313-5.
9. Knopp U, Christmann F, Reusche E, Sepehrnia A. A new collagen biomatrix of equine origin versus a cadaveric dura graft for the repair of dural defects - a comparative animal experimental study. *Acta Neurochirurgica.* 2005;147:877-87.

10. Yamada K, Miyamoto S, Nagata I, Kikuchi H, Ikada Y, Iwata H, et al. Development of a dural substitute from synthetic bioabsorbable polymers. *J Neurosurg.* 1997 Jun;86(6):1012-7.
11. Berjano R, Vinas FC, Dujovny M. A review of dural substitutes used in neurosurgery. *Crit Rev Neurosurg.* 1999;9:217-22.
12. Beedle C, Kennedy J, Melo F, Lloyd L, Medeiros V. Cellulosic exopolysaccharide produced from sugarcane molasses by a *Zoogloea* sp. *Carbohydrate Polymers.* 2000;42:375-83.
13. Melo F. Contribuição ao estudo cinético da produção de polissacarídeos extracelulares por *Zoogloea* sp. em melão de cana-de-açúcar. [Mestrado]. Recife: Universidade Federal de Pernambuco; 2003.
14. Castro C, Aguiar J, Melo F, Silva W, Marques E, Silva D. Citotoxicidade de biopolímero de cana-de-açúcar. *An Fac Med Univ Fed Pernamb.* 2004;49(2):119-23.
15. Lima F, Lima J, Hirakawa P, Medeiros Júnior D, Lima F, Aguiar J. Resposta inflamatória a membranas de biopolímero de cana-de-açúcar e telas de polipropileno R implantadas no peritônio parietal de ratos. *An Fac Med Univ Fed Pernamb.* 2005;50(1):37-40.
16. Coelho M, Carrazoni P, Monteiro V, Melo F, Mota R, Tenorio Filho F. Biopolímero produzido a partir da cana-de-açúcar para cicatrização cutânea. *Acta Cir Bras.* 2001;17(Supl.1):11-3.
17. Lucena RG. Utilização do biopolímero de cana-de-açúcar como novo material para *slings* pubo vaginal: análise estereológica. [Tese Doutorado]. Recife: Universidade Federal de Pernambuco; 2007.
18. Silva D, Aguiar J, Marques A, Coelho A, Rolim Filho E. Miringoplastia com enxerto livre de membrana de biopolímero de cana-de-açúcar e fascia autóloga em *Chinchilla laniger*. *An Fac Med Univ Fed Pernamb.* 2006;51(1):45-51.

19. Marques S. Um novo substituto vascular: estudo experimental com biopolímero de cana-de-açúcar. [Concurso para Professor Titular]. Recife: Universidade Federal de Pernambuco; 2006.
20. Aguiar J, Lins E, Marques S, Coelho A, Rossiter R, Melo R. Sugarcane biopolymer patch in femoral artery angioplasty in dogs. *Acta Cir Bras.* 2007;22(Supl. 1):77-81.
21. Laquerriere A, Yun J, Tiollier J, Hemet J, Tadie M. Experimental evaluation of bilayered human collagen as a dural substitute. *J Neurosurg.* 1993 Mar;78(3):487-91.
22. Collins RL, Christiansen D, Zazanis GA, Silver FH. Use of collagen film as a dural substitute: preliminary animal studies. *J Biomed Mater Res.* 1991 Feb;25(2):267-76.
23. Zhou L, Song D, Ding Z. Biomechanical study of human dura and its substitutes. *Chin Med J (Engl).* 2002 Nov;115(11):1657-9.
24. Barbolt TA, Odin M, Leger M, Kangas L, Hoiste J, Liu SH. Biocompatibility evaluation of dura-máter substitutes in an animal model. *Neurol Research.* 2001 Dec;23(8):813-20.
25. Filippi R, Derdilopoulos A, Heimann A, Krummenauer F, Perneczky A, Kempfski O. Tightness of duraplasty in rabbits: A comparative study. [Experimental studies]. *Neurosurgery.* 2000 June;46(6):1470-7.
26. Jallo GI, Koslow M, Hanna BA, Carson LA. Propionibacterium as a cause of postneurosurgical infection in patients with dural allografts: report of three cases. *Neurosurgery.* 1999 May;44(5):1138-41.
27. Palm S, Kirsch W, Zhu Y, Anton R, Anton T, Balzer K, et al. Dural closure with nonpenetrating clips prevents meningoneural adhesions: An experimental study in dogs [Experimental studies]. *Neurosurgery.* 1999 Oct;45(4):875-82.
28. Parizek J, Mericka P, Husek Z, Suba P, Spacek J, Nemeckova J, et al. Detailed evaluation of 2959 allogeneic and xenogeneic dense connective tissue grafts (fascia lata, pericardium, and dura-máter) used in the course of 20 years for duraplasty in neurosurgery. *Acta Neurochir (Wien).* 1997;139(9):827-38.

29. Tachibana E, Saito K, Fukuta K, Yoshida J. Evaluation of the healing process after dural reconstruction achieved using a free fascial graft. *J Neurosurg.* 2002 Feb;96(2):280-6.
30. Thammavaram KV, Benzel EC, Kesterson L. Fascia lata graft as a dural substitute in neurosurgery. *South Med J.* 1990 Jun;83(6):634-6..
31. Kosnik E. Use of ligamentum nuchae graft for dural closure in posterior fossa surgery. Technical note. *J Neurosurg.* 1998 July;89(1):155-6.
32. Tubbs RS, Wellons JC, 3rd, Blount JP, Oakes WJ. Posterior atlantooccipital membrane for duraplasty. Technical note. *J Neurosurg.* 2002 Sep;97(2 Suppl):266-8.
33. Martinez-Lage J, Pérez-Espejo M, Palazón J, Hernández F, Puerta P. Autologous tissues for dural grafting in children: a report of 56 cases. *Childs Nerv Syst.* 2006;22:139-44.
34. Sharkey PC, Usher FC, Robertson RC, Pollard C, Jr. Lyophilized human dura-máter as a dural substitute. *J Neurosurg.* 1958 Mar;15(2):192-8.
35. Johnson MH, Thompson EJ. Freeze-dried cadaveric dural grafts can stimulate a damaging immune response in the host. *Eur Neurol.* 1981;20(6):445-7.
36. Alleyne C, Barrow D. Immune response in hosts with cadaveric dural grafts. Report of two cases. *J Neurosurg.* 1994 Oct;81(4):610-3.
37. Lane K, Brown P, Howell D, Crain B, Hulette C, Burger P, et al. Creutzfeld-Jakob disease in a pregnant woman with an implanted dura-máter graft. *Neurosurgery.* 1994 Apr;34(4):737-40.
38. Yamada S, Tadashi A, Endo Y, Hara M, Kitamoto T, Tateishi J. Creutzfeld-Jakob disease transmitted by a cadaveric dura-máter graft. *Neurosurgery.* 1994 Apr;34(4):740-4.
39. Hoshi K, Yoshino H, Urata J, Nakamura Y, Yanagawa H, Sato T. Creutzfeld-Jakob disease associated with cadaveric dura-máter grafts in Japan. *Neurology.* 2000 Sep;55:718-21.

40. Dufrane D, Marchal C, Cornu O, Raftopoulos C, Delloye C. Clinical application of a physically and chemically processed human substitute for dura-máter. *J Neurosurg.* 2003 Jun;98(6):1198-202.
41. Caroli E, Rocchi G, Salvati M, Delfini R. Duraplasty: our current experience. *Surg Neurol.* 2004 Jan;61(1):55-9; discussion 59..
42. Dufrane D, Cornu O, Verraes T, Schecroun N, Banse X, Schneider YJ, et al. In vitro evaluation of acute cytotoxicity of human chemically treated allografts. *Eur Cell Mater.* 2001 Jan 10;1:52-8; discussion 58.
43. Dufrane D, Cornu O, Delloye C, Schneider YJ. Physical and chemical processing for a human dura-máter substitute. *Biomaterials.* 2002 Jul;23(14):2979-88.
44. Chaplin J, Costantino P, Wolpoe M, Bederson J, Griffey E, Zhang W. Use of an acellular dermal allograft for dural replacement: An experimental study. *Neurosurgery.* 1999;45(2):320-7.
45. Islam S, Ogane K, Ohkuma H, Suzuki S. Usefulness of acellular dermal graft as a dural substitute in experimental model. *Surg Neurol.* 2004 Mar;61(3):297-302; discussion 303.
46. Filippi R, Schwarz M, Voth D, Reisch R, Grunert P, Perneczky A. Bovine pericardium for duraplasty: clinical results in 32 patients. *Neurosurg Rev.* 2001;24:103-7.
47. Narotan P, van Dellen J, Bhoola K. A clinicopathological study of collagen sponge as a dural graft in neurosurgery. *J Neurosurg.* 1995;82(3):406-12.
48. Jannetta PJ, Whayne TF, Jr. Formaldehyde-treated, regenerated collagen film and film-laminate as a substitute for dura-máter. *Surg Forum.* 1965;16:435-7.
49. Parizek J, Mericka P, Spacek J, Nemecek S, Elias P, Sercl M. Xenogeneic pericardium as a dural substitute in reconstruction of suboccipital dura-máter in children. *J Neurosurg.* 1989 Jun;70(6):905-9.

50. Anson J, Marchand E. Bovine pericardium for dural grafts: clinical results in 35 patients. *Neurosurgery*. 1996 Oct;39(4):764-8.
51. Gok A, Zorludemir S, Polat S, Tap O, Kaya M. Experimental evaluation of peritoneum and pericardium as dural substitutes. *Res Exp Med (Berl)*. 1995;195(1):31-8.
52. Parizek J, Husek Z, Mericka P, Tera J, Nemecek S, Spacek J, et al. Ovine pericardium: a new material for duraplasty. *J Neurosurg*. 1996 Mar;84(3):508-13.
53. Narotan P, José S, Nathoo N, Taylor C, Vora Y. Collagen matrix (DuraGen) in dural repair: Analysis of a new modified technique. *Spine*. 2004;29(24):2861-7.
54. Narotan P, Reddy K, Fewer D, Qiao F, Nathoo N. Collagen matrix duraplasty for cranial and spinal surgery: a clinical and imaging study. *J Neurosurg*. 2007 Jan;106(1):45-51.
55. Tatsui C, Martinez G, Li X, Pattany P, Levi A. Evaluation of DuraGen in preventing peridural fibrosis in rabbits. *J Neurosurg Spine*. 2006 Jan;4(1):51-9..
56. Cobb MA, Badylak SF, Janas W, Boop FA. Histology after dural grafting with small intestinal submucosa. *Surg Neurol*. 1996 Oct;46(4):389-93; discussion 393-4.
57. Cobb MA, Badylak SF, Janas W, Simmons-Byrd A, Boop FA. Porcine small intestinal submucosa as a dural substitute. *Surg Neurol*. 1999 Jan;51(1):99-104.
58. Bejjani GK, Zabramski J. Safety and efficacy of the porcine small intestinal submucosa dural substitute: results of a prospective multicenter study and literature review. *J Neurol*. 2007 Jun;106(6):1028-33.
59. Danish S, Samdani A, Hanna A, Storm P, Sutton L. Experience with acellular human dura and bovine collagen bovine for duraplasty after posterior fossa decompression for Chiari malformations. *J Neurosurg*. 2006;104(1 Suppl Pediatrics):16-20.
60. Adegbite AB, Paine KW, Rozdilsky B. The role of neomembranes in formation of hematoma around silastic dura substitute. Case report. *J Neurosurg*. 1983 Feb;58(2):295-7.

61. Awwad EE, Smith KR, Jr., Martin DS, Manepalli A. Unusual hemorrhage with use of synthetic dural substitute: MR findings. *J Comput Assist Tomogr.* 1991 Jul-Aug;15(4):618-20.
62. Fontana R, Talamonti G, D'Angelo V, Arena O, Monte V, Collice M. Spontaneous haematoma as unusual complication of silastic dural substitute. Report of 2 cases. *Acta Neurochir (Wien).* 1992;115(1-2):64-6..
63. Gondo G, Nakayama S, Mochimatsu Y, Nakajima F, Hasegawa A. Posterior fossa hemorrhage 11 years after the use of silastic dural substitute: case report. *No Shinkei Geka.* 1991 Jan;19(1):59-62.
64. Misra BK, Shaw JF. Extracerebral hematoma in association with dural substitute. *Neurosurgery.* 1987 Sep;21(3):399-400.
65. Miyamoto S, Kudo T, Suzuki S, Iwabuchi T. [Formation of postoperative hematoma directly under a silastic dural substitute]. *No Shinkei Geka.* 1991 Jan;19(1):59-62.
66. Ng TH, Chan KH, Leung SY, Mann KS. An unusual complication of silastic dural substitute: case report. *Neurosurgery.* 1990 Sep;27(3):491-3.
67. Nixon KT, Hudgins PA, Davis PC, O'Brien MS, Hudgins RJ, Hoffman JC, Jr. Delayed intracranial hemorrhage in children after suboccipital craniectomy. *AJR Am J Roentgenol.* 1994 Oct;163(4):897-900.
68. Ohbayashi N, Inagawa T, Katoh Y, Kumano K, Nagasako R, Hada H. Complication of silastic dural substitute 20 years after dural plasty. *Surg Neurol.* 1994 Apr;41(4):338-41.
69. Robertson SC, Menezes AH. Hemorrhagic complications in association with silastic dural substitute: pediatric and adult case reports with a review of the literature. *Neurosurgery.* 1997 Jan;40(1):201-5; discussion 5-6.
70. Sakas D, Charnvises K, Borges L, Zervas N. Biologically inert synthetic dural substitutes. *J Neurosurg.* 1990 Dec;73(6):936-41.

71. Siccardi D, Ventimiglia A. Fibrotic-haemorrhagic reaction to synthetic dural substitute. *Acta Neurochir (Wien)*. 1995;132(1-3):148-9.
72. Simpson D, Robson A. Recurrent subarachnoid bleeding in association with dural substitute. Report of three cases. *J Neurosurg*. 1984 Feb;60(2):408-9.
73. Thompson D, Taylor W, Hayward R. Haemorrhage associated with silastic dural substitute. *J Neurol Neurosurg Psychiatry*. 1994 May;57(5):646-8.
74. Thompson DN, Taylor WF, Hayward RD. Silastic dural substitute: experience of its use in spinal and foramen magnum surgery. *Br J Neurosurg*. 1994;8(2):157-67.
75. Cohen AR, Aleksic S, Ransohoff J. Inflammatory reaction to synthetic dural substitute. Case report. *J Neurosurg*. 1989 Apr;70(4):633-5.
76. Fisher WS, 3rd, Six EG. Cervical myelopathy from dural substitute. *Neurosurgery*. 1983 Dec;13(6):715-7.
77. Ohe N, Futamura A, Kawada R, Minatsu H, Kohmura H, Hayashi K, et al. Secondary tethered cord syndrome in spinal dysraphism. *Childs Nerv Syst*. 2000;16:457-61.
78. Arieli A, Grinvald A, Slovin H. Dural substitute for long-term imaging of cortical activity in behaving monkeys and its clinical implications. *J Neur Met*. 2002 Mar 15;114(2):119-33.
79. Verheggen R, Schulte-Baumann WJ, Hahm G, Lang J, Freudenthaler S, Schaake T, et al. A new technique of dural closure--experience with a vicryl mesh. *Acta Neur*. 1997;139(11):1074-9.
80. Gortler M, Braun M, Becker I, Roggendorf W, Heiss E, Grote E. Animal experiments with a new dura graft (polytetrafluorethylene)--results. *Neurochirurgia*. 1991 Jul;34(4):103-6.

81. Yamagata S, Goto K, Oda Y, Kikuchi H. Clinical experience with expanded polytetrafluoroethylene sheet used as an artificial dura-máter. *Neurol Med Chir.* 1993 Aug;33(8):582-5.
82. Nagata K, Shiobara Y, Kobayashi H, Shiba T, Yanagisawa A, Maruyama S. Mesh and glue technique as a new sealing technique for the use of expanded polytetrafluoroethylene dura substitute: the experimental studies of its tolerance for pressure and long-term histological changes. *No Shinkei Geka.* 1999 Dec;27(12):1097-103.
83. Nagata K, Kawamoto S, Sashida J, Abe T, Mukasa A, Imaizumi Y. Mesh-and-glue technique to prevent leakage of cerebrospinal fluid after implantation of expanded polytetrafluoroethylene dura substitute--technical note. *Neurologia Medico-Chirurgica.* 1999 Apr;39(4):316-8; discussion 8-9.
84. Nakagawa S, Hayashi T, Anegawa S, Nakashima S, Shimokawa S, Furukawa Y. Postoperative infection after duraplasty with expanded polytetrafluoroethylene sheet. *Neurologia Medico-Chirurgica.* 2003 Mar;43(3):120-4; discussion 4.
85. Uemura T, Suse T, Yokoyama T, Mitsukawa N, Yoshikawa A, Anegawa S. Staged cranial reconstruction after epidural abscess associated with dural substitute exposure. *J Cran Surg.* 2002 May;13(3):415-7.
86. Nazzaro J, Craven D. Successful treatment of postoperative meningitis due to haemophilus influenzae without removal of an expanded polytetrafluoroethylene dural graft. *Clin Infect Dis.* 1998 Feb;26(2):516-8.
87. Park YK, Tator CH. Prevention of arachnoiditis and postoperative tethering of the spinal cord with Gore-Tex surgical membrane: an experimental study with rats. *Neurosurgery.* 1998 Apr;42(4):813-23; discussion 23-4.

88. Aliredjo R, de Vries J, Menovsky T, Grotenhuis J, Merx J. The use of gore-tex membrane for adhesion prevention in tethered spinal cord surgery: Technical cases reports. *Neurosurgery*. 1999 March;44(3):674-8.
89. Inoue H, Kobayashi S, Ohbayashi K, Kohga H, Nakamura M. Treatment and prevention of tethered and retethered spinal cord using a gore-tex surgical membrane. *J Neurosurg*. 1994 April;80(4):689-93.
90. DiFazio F, Nichols J, Pope M, Frymoyer J. The use of expanded polytetrafluoroethylene as an interpositional membrane after lumbar laminectomy. *Spine*. 1995 May 1;20(9):986-91.
91. Kawaguchi T, Hosoda K, Shibata Y, Koyama J. Expanded polytetrafluoroethylene membrane for prevention of adhesions in patients undergoing external decompression and subsequent cranioplasty. *Neurologia Medico-Chirurgica*. 2003 Jun;43(6):320-3; discussion 4.
92. Bandai H, Ohara Y, Dei F, Mitsuoka H, Bando K. A case of idiopathic thoracic spinal cord herniation. *No To Shinkei*. 2006 Oct;58(10):893-7.
93. Maliszewski M, Tymowski M, Lelek P, Bierzynska-Macyszyn G, Majchrzak H. An attempt to use Gore-Tex surgical membrane in lumbar disc surgery. *Neurol Neurochir Pol*. 2004 Jul-Aug;38(4):271-7.
94. Miyake S, Fujita A, Aihara H, Kohmura E. New technique for decompressive duraplasty using expanded polytetrafluoroethylene dura substitute--technical note. *Neurologia Medico-Chirurgica*. 2006 Feb;46(2):104-6; discussion 6.
95. Nakagawa A, Kusaka Y, Hirano T, Saito T, Shirane R, Takayama K, et al. Application of shock waves as a treatment modality in the vicinity of the brain and skull. *J Neurosurg*. 2003 Jul;99(1):156-62.

96. Haq I, Cruz-Almeida Y, Siqueira EB, Norenberg M, Green BA, Levi AD. Postoperative fibrosis after surgical treatment of the porcine spinal cord: a comparison of dural substitutes. Invited submission from the Joint Section Meeting on Disorders of the Spine and Peripheral Nerves, March 2004. *J Neurosurg.* 2005 Jan;2(1):50-4.
97. San-Galli F, Darrouzet V, Rivel J, Baquey C, Ducassou D, Guerin J. Experimental evaluation of a collagen-coated vicryl mesh as a dural substitute. *Neurosurgery.* 1992 Mar;30(3):396-401.
98. San-Galli F, Deminiere C, Guerin J, Rabaud M. Use of a biodegradable elastin-fibrin material, Neuroplast, as a dural substitute. *Biomaterials.* 1996 Jun;17(11):1081-5.
99. Miyamoto S, Yamada K, Nagata I, Ikada Y, Iwata H, Ueno Y, et al. Clinical application of new bioabsorbable artificial dura-máter: a preliminary report. *J Artif Organs.* 1998(1):10-4.
100. Yamada K, Miyamoto S, Takayama M, Nagata I, Hashimoto N, Ikada Y, et al. Clinical application of a new bioabsorbable artificial dura-máter. *J Neurosurg.* 2002 Apr;96(4):731-5.
101. Cappabianca P, Cavallo LM, Mariniello G, de Divitiis O, Romero AD, de Divitiis E. Easy sellar reconstruction in endoscopic endonasal transsphenoidal surgery with polyester-silicone dural substitute and fibrin glue: technical note. *Neurosurgery.* 2001 Aug;49(2):473-5; discussion 5-6.
102. Cappabianca P, Esposito F, Cavallo LM, Messina A, Solari D, di Somma LG, et al. Use of equine collagen foil as dura-máter substitute in endoscopic endonasal transsphenoidal surgery. *Surgical Neurology.* 2006 Feb;65(2):144-8; discussion 9.
103. Terasaka S, Iwasaki Y, Kuroda S, Uchida T. A novel method of dural repair using polyglycolic acid non-woven fabric and fibrin glue: clinical results of 140 cases. *No Shinkei Geka.* 2006 Nov;34(11):1109-17.

- 104.Hida K, Yamaguchi S, Seki T, Yano S, Akino M, Terasaka S, et al. Nonsuture dural repair using polyglycolic acid mesh and fibrin glue: clinical application to spinal surgery. *Surgical Neurology*. 2006 Feb;65(2):136-42; discussion 42-3.
- 105.Oliveira RD, Valente PR, Abou-Jamra RC, Araujo A, Saldiva PH, Pedreira DA. Biosynthetic cellulose induces the formation of a neoduramater following pre-natal correction of meningomyelocele in fetal sheep. *Acta Cir Bras*. 2007 Jun;22(3):174-81.
- 106.ICMJJE. Uniform requirements for manuscripts submitted to biomedical journals: writing and editing for biomedical publication. 2003. [cited 2008 Aug 21]. Available from: <http://www.icmje.org/>.
- 107.Silva LD, ed. 1630-1654 Holandeses em Pernambuco. Recife: Leonardo Dantas Silva 2005.
- 108.Bhatia S, Bergethon PR, Blease S, Kemper T, Rosiello A, Zimbardi GP, et al. A synthetic dural prosthesis constructed from hydroxyethylmethacrylate hydrogels. *J Neurosurg*. 1995 Nov;83(5):897-902.
- 109.Ikada Y. Application of biomedical engineering to neurosurgery. *Neurologia medico-chirurgica*. 1998 Nov;38(11):772-9.
- 110.Ikada Y. [Development of a dural substitute for preventing prion diseases induced by grafting of freeze-dried human dura-máter]. *Nippon rinsho*. 1998 May;56(5):1333-41.
- 111.Keller JT, Weil SM, Ongkiko CM, Jr., Tew JM, Jr., Mayfield FH, Dunsker SB. Repair of spinal dural defects with vicryl (polyglactin 910) mesh. *Journal of spinal disorders*. 1989 Jun;2(2):87-92.
- 112.Kunze C, Edgar Bernd H, Androsch R, Nischan C, Freier T, Kramer S, et al. In vitro and in vivo studies on blends of isotactic and atactic poly (3-hydroxybutyrate) for development of a dura substitute material. *Biomaterials*. 2006 Jan;27(2):192-201.

- 113.Llado A, Guimera J, Garcia F, Navarro A. Expanded polytetrafluoroethylene membrane for the prevention of peridural fibrosis after spinal surgery: an experimental study. *Eur Spine J.* 1999;8(2):138-43.
- 114.Macfarlane MR, Symon L. Lyophilised dura-máter: experimental implantation and extended clinical neurosurgical use. *J Neurol Neurosurg Psychiatry.* 1979 Sep;42(9):854-8.
- 115.Maher CO, Anderson RE, McClelland RL, Link MJ. Evaluation of a novel propylene oxide-treated collagen material as a dural substitute. *J Neurosurg.* 2003 Dec;99(6):1070-6.
- 116.Matsumoto K, Nakamura T, Fukuda S, Sekine T, Ueda H, Shimizu Y. A gelatin coated collagen-polyglycolic acid composite membrane as a dural substitute. *Asaio J.* 2001 Nov-Dec;47(6):641-5.
- 117.Maurer PK, McDonald JV. Vicryl (polyglactin 910) mesh as a dural substitute. *J Neurosurg.* 1985 Sep;63(3):448-52.
- 118.Meddings N, Scott R, Bullock R, French DA, Hide TA, Gorham SD. Collagen vicryl--a new dural prosthesis. *Acta Neurochirurgica.* 1992;117(1-2):53-8.
- 119.Pietrucha K. New collagen implant as dural substitute. *Biomaterials.* 1991 Apr;12(3):320-3.
- 120.Preul M, Campbell P, Bichard W, Spetzler R. Application of a hydrogel sealant improves watertight closures of duraplasty onlay grafts in a canine craniotomy model. *J Neurosurg.* 2007 September;107(3):642-50.
- 121.Xu BZ, Pan HX, Li KM, Chen XJ, Tian YD, Li YL, et al. Study and clinical application of a porcine biomembrane for the repair of dural defects. *J Neurosurg.* 1988 Nov;69(5):707-11.

122. Ozisik PA, Inci S, Soylemezoglu F, Orhan H, Ozgen T. Comparative dural closure techniques: a safety study in rats. *Surg Neurol.* 2006;65(1):42-7.
123. Ferreira LM, Hochman B, Barbosa MVJ. Modelos experimentais em pesquisa. *Acta Cir Bras.* 2005;20(Suppl.2):28-34.
124. Van Calenbergh F, Quintens E, Sciote R, Van Loon J, Goffin J, Plets C. The use of Vicryl Collagen as a dura substitute: a clinical review of 78 surgical cases. *Acta Neurochirurgica.* 1997;139(2):120-3.
125. Gudmundsson G, Sogaard I. Complications to the use of vicryl-collagen dural substitute. *Acta Neurochirurgica.* 1995; 132(1-3):145-7.
126. Mello RJV. Análise Morfométrica das alterações histológicas indicativas da transformação neoplásica e malignização das células astrocitárias. [Tese de Doutorado]. Recife: Universidade Federal de Pernambuco; 1997.



Anexos

ANEXO 1

Universidade Federal de Pernambuco
Centro de Ciências Biológicas

Av. Prof. Nelson Chaves, s/n
50670-420 / Recife - PE - Brasil
fones: (55 81) 2126 8840 | 2126 8351
fax: (55 81) 2126 8350
www.ccb.ufpe.br



Ofício nº 60/05

Recife, 19 de dezembro de 2005

Da Comissão de Ética em Experimentação Animal (CEEA) da UFPE
Para: Prof. José Lamartine de Aguiar
Departamento de Cirurgia - UFPE



Os membros da Comissão de Ética em Experimentação Animal do Centro de Ciências Biológicas da Universidade Federal de Pernambuco (CEEA-UFPE) avaliaram seu projeto de pesquisa intitulado "**Avaliação do polímero da cana-de-açúcar como enxerto biológico dural alternativo. Estudo experimental em ratos**".

Concluimos que os procedimentos descritos para a utilização experimental dos animais encontram-se de acordo com as normas sugeridas pelo Colégio Brasileiro para Experimentação Animal e com as normas internacionais estabelecidas pelo National Institute of Health Guide for Care and Use of Laboratory Animals as quais são adotadas como critérios de avaliação e julgamento pela CEEA-UFPE.

Encontra-se de acordo com as normas vigentes no Brasil, especialmente a Lei 9.605 – art. 32 e Decreto 3.179-art 17, de 21/09/1999, que trata da questão do uso de animais para fins científicos.

Diante do exposto, emitimos **parecer favorável** aos protocolos experimentais realizados.

Atenciosamente,


Prof. Silene Carneiro do Nascimento
 Presidente CEEA

PROTOCOLO DE AVALIAÇÃO CLÍNICA PÓS-OPERATÓRIA.

DATA:

RATO N°	1	2	3	4	5	6	7	8	9	10	11	12	13	14	15	16	17	18	19	20	
VIGÍLIA¹																					
DEFÍCIT MOTOR²																					

¹ 0 ATIVO, + HIPOATIVO, ++ SONOLÊNCIA, +++ COMA.

² 0 AUSENTE, + PARSIA LEVE, ++ PARSIA MODERADA, +++ PLEGIA.

FERIDA OPERATÓRIA

RATO N°	1	2	3	4	5	6	7	8	9	10	11	12	13	14	15	16	17	18	19	20	
FÍSTULA LCR																					
HEMATOMA																					
INFECCÃO																					
DEFEITO CICATRICAL																					

PRESENTE +

AUSENTE -

ANEXO 3

Normatização da Tese

Esta tese está de acordo com:

International Committee of Medical Journals Editors (Vancouver)

Abreviaturas dos títulos dos periódicos de acordo com *List of Journals Indexed in Index Medicus*.

International Committee of Medical Journal Editors Uniform Requirements for Manuscripts Submitted to Biomedical Journals: Sample References

Updated February 2006

Last reviewed: 22 May 2007

Last updated: 25 April 2007

First published: 09 July 2003

Metadata | Permanence level: Permanent: Dynamic Content

Copyright, Privacy, Accessibility

U.S. National Library of Medicine, 8600 Rockville Pike, Bethesda,

MD 20894

National Institutes of Health, Health & Human Services

www.icmje.org/

www.nlm.nih.gov/bsd/uniform_requirements.html

Livros Grátis

(<http://www.livrosgratis.com.br>)

Milhares de Livros para Download:

[Baixar livros de Administração](#)

[Baixar livros de Agronomia](#)

[Baixar livros de Arquitetura](#)

[Baixar livros de Artes](#)

[Baixar livros de Astronomia](#)

[Baixar livros de Biologia Geral](#)

[Baixar livros de Ciência da Computação](#)

[Baixar livros de Ciência da Informação](#)

[Baixar livros de Ciência Política](#)

[Baixar livros de Ciências da Saúde](#)

[Baixar livros de Comunicação](#)

[Baixar livros do Conselho Nacional de Educação - CNE](#)

[Baixar livros de Defesa civil](#)

[Baixar livros de Direito](#)

[Baixar livros de Direitos humanos](#)

[Baixar livros de Economia](#)

[Baixar livros de Economia Doméstica](#)

[Baixar livros de Educação](#)

[Baixar livros de Educação - Trânsito](#)

[Baixar livros de Educação Física](#)

[Baixar livros de Engenharia Aeroespacial](#)

[Baixar livros de Farmácia](#)

[Baixar livros de Filosofia](#)

[Baixar livros de Física](#)

[Baixar livros de Geociências](#)

[Baixar livros de Geografia](#)

[Baixar livros de História](#)

[Baixar livros de Línguas](#)

[Baixar livros de Literatura](#)
[Baixar livros de Literatura de Cordel](#)
[Baixar livros de Literatura Infantil](#)
[Baixar livros de Matemática](#)
[Baixar livros de Medicina](#)
[Baixar livros de Medicina Veterinária](#)
[Baixar livros de Meio Ambiente](#)
[Baixar livros de Meteorologia](#)
[Baixar Monografias e TCC](#)
[Baixar livros Multidisciplinar](#)
[Baixar livros de Música](#)
[Baixar livros de Psicologia](#)
[Baixar livros de Química](#)
[Baixar livros de Saúde Coletiva](#)
[Baixar livros de Serviço Social](#)
[Baixar livros de Sociologia](#)
[Baixar livros de Teologia](#)
[Baixar livros de Trabalho](#)
[Baixar livros de Turismo](#)