

**UNIVERSIDADE ESTADUAL PAULISTA  
FACULDADE DE CIÊNCIAS AGRÁRIAS E VETERINÁRIAS  
CÂMPUS DE JABOTICABAL**

**HISTOPATOLOGIA E IMUNOISTOQUÍMICA DO BULBO DO OLHO  
DE EQUINOS (*Equus caballus*, LINNAEUS , 1758)  
SOROPOSITIVOS OU SORONEGATIVOS PARA LEPTOSPIROSE**

**Ana Letícia Groszewicz de Souza**  
Médica Veterinária

**JABOTICABAL – SÃO PAULO – BRASIL  
2009**

# **Livros Grátis**

<http://www.livrosgratis.com.br>

Milhares de livros grátis para download.

**UNIVERSIDADE ESTADUAL PAULISTA  
FACULDADE DE CIÊNCIAS AGRÁRIAS E VETERINÁRIAS  
CÂMPUS DE JABOTICABAL**

**HISTOPATOLOGIA E IMUNOISTOQUÍMICA DO BULBO DO OLHO  
DE EQUINOS (*Equus caballus*, LINNAEUS , 1758)  
SOROPOSITIVOS OU SORONEGATIVOS PARA LEPTOSPIROSE**

**Ana Letícia Groszewicz de Souza  
Orientador: Prof. Dr. José Luiz Laus**

Tese apresentada a Faculdade de Ciências Agrárias e Veterinárias – Unesp, Câmpus de Jaboticabal, como parte das exigências para a obtenção do título de Doutor em Cirurgia Veterinária.

**JABOTICABAL – SÃO PAULO – BRASIL  
2009**

## **DADOS CURRICULARES DA AUTORA**

**ANA LETÍCIA GROSZEWICZ DE SOUZA** – nascida na cidade de Curitiba – PR em 31 de outubro de 1979. Médica Veterinária formada pela Universidade Federal do Paraná no ano de 2001. Realizou Residência em Clínica e Cirurgia de Animais de Companhia na Pontifícia Universidade Católica do Paraná, câmpus II, São José dos Pinhais – PR em 1º de fevereiro de 2002 a 31 de janeiro de 2003. Em agosto de 2003 ingressou no Programa de Pós-graduação em Cirurgia Veterinária, nível de mestrado, da Faculdade de Ciências Agrárias e Veterinárias – UNESP – Câmpus de Jaboticabal, finalizado em junho de 2005. Em agosto de 2005 iniciou o doutorado junto ao Programa de Pós-graduação em Cirurgia Veterinária da Faculdade de Ciências Agrárias e Veterinárias – UNESP – Câmpus de Jaboticabal.

*“De tudo, ficaram três coisas:  
A certeza de que estamos sempre começando...  
A certeza de que precisamos continuar...  
A certeza de que seremos interrompidos antes de terminar...”*

*Portanto devemos:  
Fazer da interrupção um caminho novo...  
Da queda um passo de dança...  
Do medo, uma escada...  
Do sonho, uma ponte...  
Da procura, um encontro...”  
(Fernando Pessoa)*

*“O Rio atinge seus objetivos porque aprendeu a contornar obstáculos.”*  
(Francisco Cândido Xavier)

*“Agradeço todas as dificuldades que enfrentei; não fosse por elas, eu não teria saído do lugar. As facilidades nos impedem de caminhar. Mesmo as críticas nos auxiliam muito.”*  
(Francisco Cândido Xavier)

## AGRADECIMENTOS

A Deus por conceder-me vida, coragem, fé e esperança nos momentos alegres e tristes.

Aos meus amados Pais, Maria do Rocio Groszewicz de Souza e Cyro Marés de Souza (*in memoriam*), pelo carinho e dedicação em todos os dias da minha vida. Meu Pai permanece vivo nos nossos corações e seus ensinamentos de amor e alegria, mesmo frente a difíceis obstáculos, jamais serão esquecidos.

Aos meus Avós, Stael de Araújo Groszewicz e Douglas Pinheiro Groszewicz (*in memoriam*), que sempre estiveram ao nosso lado quando precisamos.

Às minhas queridas irmãs, Ana Carolina Groszewicz de Souza e Maria Camila Groszewicz de Souza, pelo companherismo e amizade.

Ao meu namorado, João Henrique Perotta, pela compreensão e incentivo nos momentos difíceis, e para toda sua família, a qual me acolhe com amor sincero.

Às queridas amigas, Andréa, Ângela, Bianca, Dúnia, Gláucia, Juliana, Lígia, Patrícia, Raquel, Sabrina, pelos ótimos momentos que passamos juntos, pelas risadas e lágrimas compartilhadas, nunca esquecerei de vocês e espero que sempre possamos nos encontrar.

Ao Prof. Felipe Wouk pela confiança em meu trabalho, pelo carinho de Pai, pela compreensão e amizade que nunca esquecerei.

Ao amigo Prof. Fabiano Montiani Ferreira pelo apoio incondicional à realização da pesquisa e pela sua sincera amizade.

Ao Prof. José Luiz Laus pela oportunidade de realizar um grande sonho que era o doutorado e de ter feito parte de uma equipe maravilhosa onde construí amizades verdadeiras.

Aos queridos amigos da Oftalmologia, Alexandre, Carolina, Dúnia, Emílio, Juan Pablo, Luciano, Miguel, Patrícia, Virgínia e todos os outros que já passaram

por Jaboticabal, saibam que vocês têm um grande valor, moram no meu coração, não desistam e não desanimem frente aos obstáculos.

Às amigas do Laboratório de Patologia Experimental da PUC-PR, Ana Paula, Marina e Profa. Lúcia, pelo apoio, paciência e dedicação com que me ajudaram nesta tese de doutorado.

Ao Prof. Jurandir e ao Prof. Raul pelo apoio e incentivo em várias etapas do doutorado.

À todos os professores, funcionários, residentes e pós-graduandos que de alguma forma fizeram parte desta etapa da minha vida.

À Fundação de Amparo à Pesquisa do estado de São Paulo – FAPESP, pela concessão de bolsa de doutorado (processo n 05/60381-1) e auxílio à pesquisa (processo n 06/54389-2), que tornou possível a dedicação integral ao estudo e a realização de um trabalho de alta qualidade.



<b>SUMÁRIO</b>	<b>Págs.</b>
<b>LISTA DE ABREVIATURAS.....</b>	<b>i</b>
<b>LISTA DE QUADROS.....</b>	<b>iii</b>
<b>LISTA DE FIGURAS.....</b>	<b>iv</b>
<b>RESUMO.....</b>	<b>vii</b>
<b>ABSTRACT.....</b>	<b>ix</b>
<b>1. INTRODUÇÃO E REVISÃO DA LITERATURA.....</b>	<b>19</b>
<b>2. OBJETIVOS .....</b>	<b>25</b>
<b>3. MATERIAL E MÉTODO.....</b>	<b>26</b>
<b>3.1. Aspectos éticos.....</b>	<b>26</b>
<b>3.2. Animais.....</b>	<b>26</b>
<b>3.3. Coleta das amostras.....</b>	<b>27</b>
3.3.1. Sangue venoso.....	27
3.3.2. Humor aquoso.....	27
3.3.3. Corpo vítreo.....	27
<b>3.4. Análises laboratoriais.....</b>	<b>27</b>
3.4.1. Prova de aglutinação microscópica.....	27
3.4.2. Proteinograma.....	28
3.4.2.1. Eletroforese em gel de poliacrilamida na presença de dodecil sulfato de sódio (SDS).....	29
3.4.3. Histopatologia e imunoistoquímica.....	30
<b>3.5. Análises à estatística.....</b>	<b>34</b>
<b>4. RESULTADOS.....</b>	<b>35</b>
<b>4.1. Clínicos.....</b>	<b>35</b>
<b>4.2. Laboratoriais.....</b>	<b>35</b>
4.2.1. Prova de aglutinação microscópica.....	35
4.2.2. Proteinograma e eletroforese em gel de poliacrilamida na presença de dodecil sulfato de sódio (SDS).....	37
4.2.3. Histopatologia e imunoistoquímica.....	38
<b>5. DISCUSSÃO e CONCLUSÃO.....</b>	<b>52</b>
<b>6. REFERÊNCIAS.....</b>	<b>58</b>

**LISTA DE ABREVIATURAS**

$\mu$ l = microlitro

AEC = Amino-etil-carbazol

CD4 = grupo de diferenciação 4 ou *cluster of differentiation 4*

CD74 = grupo de diferenciação 74 ou *cluster of differentiation 74*

cm = centímetros

D = daltons

DAB = tetra-hidrocloreto de diaminobenzidina

DNA = ácido desoxirribonucléico

EDTA = Ácido etilenodiaminotetracético

G = força G

g/dl = grama por decilitro

GFAP = glial fibrillary acidic protein

HCL = ácido clorídrico

IgA = imunoglobulina A

IgG = imunoglobulina G

IgM = imunoglobulina M

M = molar

mA = miliampère

meio EMJH = meio Ellinghausen, MacCullough, Johnson & Harris

mg/dl = miligrama por decilitro

MHC = complexo de histocompatibilidade maior

ml = mililitros

MMP1 = metaloproteinase 1

MMP9 = metaloproteinase 9

PBS = tampão fosfato-salina

pH = potencial hidrogeniônico

SDS = dodecil sulfato de sódio

SDS = duodecil sulfato de sódio

sp. = espécie

TEMED = N,N,N',N'-Tetrametil-1,2-diaminometano

TMA = tissue microarrays

URE = uveíte recorrente dos equinos

## LISTA DE QUADROS

	<b>Págs.</b>
Quadro 1. Resultados da aglutinação microscópica. Sorovares da <i>Leptospira interrogans</i> ds equinos, oriundos de abatedouro, positivos, com titulação 40, equino positivo no humor aquoso e corpo vítreo e outro no vítreo. Jaboticabal - SP, 2009.....	36
Quadro 2. Resultados quanto à histopatologia dos olhos direito e esquerdo de equinos adultos, oriundos de abatedouro, soropositivos e soronegativos para leptospirose. Jaboticabal-SP, 2009.....	39
Quadro 3. Número de cavalos positivos para <i>Leptospira</i> sp. à imunoistoquímica nos segmentos de córnea, processos ciliares, coróide e retina comparativamente aos cavalos soropositivos ou soronegativos para leptospirose (aglutinação microscópica). Jaboticabal-SP, 2009.....	44
Quadro 4. Número de cavalos negativos para <i>Leptospira</i> sp. à imunoistoquímica nos segmentos de córnea, processos ciliares, coróide e retina comparativamente aos cavalos soropositivos ou soronegativos para leptospirose (aglutinação microscópica). Jaboticabal-SP, 2009.....	44

## LISTA DE FIGURAS

	<b>Págs.</b>
Figura 1. Histograma ilustrando a representação das médias, $\pm$ o erro padrão, da concentração de ceruloplasmina (g/dL) no soro de equinos adultos, soronegativos ou soropositivos para leptospirose. Jaboticabal – SP, 2009.....	38
Figura 2. Fotomicrografia de segmento de córnea esquerda de equino adulto, soronegativo para leptospirose. Notar vaso sangüíneo no estroma. HE 40x. Jaboticabal – SP, 2009.....	41
Figura 3. Fotomicrografia de segmento de córnea direita de equino adulto, soropositivo para leptospirose. Notar vaso sangüíneo e neutrófilos no estroma. HE 40x. Jaboticabal – SP, 2009.....	41
Figura 4. Fotomicrografia de segmento da conjuntiva bulbar esquerda de equino adulto, soropositivo para leptospirose. Notar congestão vascular. Vaso congestionado em corte transversal e em corte longitudinal. HE 10x. Jaboticabal – SP, 2009.....	42
Figura 5. Fotomicrografia de segmento dos processos ciliares do olho direito de equino adulto, soropositivo para leptospirose. Notar congestão vascular. Vasos em corte longitudinal. HE 20x. Jaboticabal–SP, 2009.....	42
Figura 6. Histograma ilustrando a representação das médias, $\pm$ o erro padrão, da espessura da córnea ( $\mu$ m) de equinos adultos, soronegativos ou soropositivos para leptospirose. Jaboticabal –SP, 2009.....	45

## LISTA DE FIGURAS

**Págs.**

- Figura 7. Fotomicrografia de segmento de epitélio da córnea do olho direito de equino adulto, soronegativo para leptospirose. Notar reação imunistoquímica, de coloração vermelha, à presença da *Leptospira* sp.. AEC 40x. Jaboticabal-SP, 2009..... 45
- Figura 8. Fotomicrografia de segmento de processos ciliares do olho direito de equino adulto, soropositivo para leptospirose. Notar reação imunistoquímica, de coloração vermelha, à presença da *Leptospira* sp.. AEC 40x. Jaboticabal-SP, 2009..... 45
- Figura 9. Fotomicrografia de segmento de córnea esquerda de equino adulto soronegativo para leptospirose. Notar reação imunistoquímica, de coloração castanha, ao anticorpo anti-MMP1 (seta). DAB 40x. Jaboticabal – SP, 2009..... 47
- Figura 10. Fotomicrografia de segmento de córnea esquerda de equino adulto, soronegativo para leptospirose. Notar reação imunistoquímica, de coloração castanha, ao anticorpo anti-MMP9 (seta). DAB 20x. Jaboticabal – SP, 2009..... 47
- Figura 11. Histograma ilustrando a representação das médias,  $\pm$  o erro padrão, área ( $\mu\text{m}$ ) de reatividade à imunistoquímica do anticorpo anti-MMP1 na córnea de equinos adultos, soropositivos e soronegativos para leptospirose. Valores obtidos em microscópio óptico - programa *Image pro plus* (\* T student,  $p=0,008$ ). Jaboticabal – SP, 2009..... vi  
48

Págs.

## LISTA DE FIGURAS

- Figura 12. Histograma ilustrando a representação das médias,  $\pm$  o erro padrão, área ( $\mu\text{m}$ ) de reatividade à imunoistoquímica do anticorpo anti-MMP1 na córnea de equinos adultos, negativos e positivos para leptospirose no corpo vítreo. Valores obtidos em microscópio óptico - programa *Image pro plus* (\* T student,  $p=0,0074$ ). Jaboticabal – SP, 2009..... 48
- Figura 13. Histograma ilustrando a representação das médias,  $\pm$  o erro padrão, área ( $\mu\text{m}$ ) de reatividade à imunoistoquímica do anticorpo anti-MMP9 na córnea de equinos adultos comparada às lâminas de segmentos de córnea negativas e positivas para *Leptospira* sp. à imunoistoquímica. (\* T student,  $p=0,0013$ ). Jaboticabal-SP, 2009..... 49
- Figura 14. Fotomicrografia de segmento dos processo ciliares do olho direito de equino adulto, soropositivo para leptospirose. Notar reação imunoistoquímica, de coloração vermelha, ao anticorpo CD74 ao redor do linfócito. AEC 40x. Jaboticabal – SP, 2009..... 50
- Figura 15. Fotomicrografia de segmento da coróide e da retina do olho direito de equino adulto, soropositivo para leptospirose. Notar reação imunoistoquímica, de coloração vermelha, ao anticorpo GFAP ao redor da célula. AEC 40x. Jaboticabal – SP, 2009..... 51
- Figura 16. Fotomicrografia de segmento da coróide e da retina do olho direito de equino adulto, soropositivo para leptospirose. Notar reação imunoistoquímica, de coloração vermelha, ao anticorpo calretinina ao redor da célula. AEC 40x. Jaboticabal – SP, 2009..... 51

**AVALIAÇÃO HISTOPATOLÓGICA E IMUNOISTOQUÍMICA DO BULBO DO  
OLHO EM EQUINOS (*Equus Caballus*, LINNAEUS, 1758) SOROPOSITIVOS  
OU SORONEGATIVOS À LEPTOSPIROSE**

**RESUMO** - A doença endógena inflamatória uveal em equinos constitui resposta imunopatogênica complexa, onde se admite a participação de uma variedade de antígenos. A uveíte recorrente dos equinos (URE), também denominada ophthalmia periódica ou moon blindness, é uma panuveíte e constitui-se na causa mais comum de diminuição da percepção visual, cuja patogênese permanece, ainda, sob investigação. Inúmeras pesquisas apontam para a hipótese de hipersensibilidade a antígenos bacterianos. A maioria dos estudos mostra evidências de infecção por *Leptospira* sp.. Examinaram-se, ao acaso, os olhos de 29 animais e coletaram-se o soro, o humor aquoso e o corpo vítreo para proteinograma e aglutinação microscópica para *Leptospira* sp.. Outrossim, fragmentos de córnea, íris, retina e coróide para histopatologia e imunistoquímica. A prova de aglutinação microscópica identificou 14 animais positivos, seis animais com titulação igual a 40 e nove indivíduos negativos para as amostras de soro. Houve um animal positivo na amostra de humor aquoso e na de corpo vítreo e outro negativo na de soro (titulação 40), mas positivo na de corpo vítreo. Foram encontrados os sorovares icterohaemorrhagiae, autumalis, patoc, sentot, habdomadis. Foram identificadas, à eletroforese do soro, as proteínas: imunoglobulina A; ceruloplasmina; transferrina; hemopexina; albumina; anti-tripsina; imunoglobulina G de cadeia pesada; haptoglobina; glicoproteína ácida; imunoglobulina G de cadeia leve e proteína de 25kda. A única proteína que mostrou resultado estatístico significativo foi a ceruloplasmina ( $p=0,05$ ) com animais soropositivos para leptospirose. À histopatologia a espessura da córnea foi significativamente maior nos animais soropositivos ( $p=0,0347$ ). O exame imunistoquímico para pesquisa da bactéria *Leptospira* sp. mostrou maior positividade nas amostras de córnea, e observou-se alguns animais soronegativos mas positivos para este exame. O anticorpo anti-MMP1 mostrou resultado estatístico significativo ( $p=0,008$ ) entre a área da reação imunistoquímica e os



animais soronegativos. O anticorpo anti-MMP9 mostrou resultado significativo ( $p=0,0013$ ) quando sua área de reação foi maior nos animais positivos para *Leptospira* sp. à imunistoquímica da córnea. Os anticorpos CD74, GFAP e calretinina não apresentaram resultados significativos quando comparados aos animais soropositivos ou com os soronegativos para leptospirose. Pode-se concluir que a infecção por *Leptospira* sp. pode ser órgão-específica, pois observou-se equinos soronegativos que foram positivos na imunistoquímica e um animal soronegativo mas positivo no corpo vítreo. E, também que nos estágios iniciais de uveíte e imperceptíveis ao exame do bulbo do olho a *Leptospira* sp. já pode causar alterações no tecido corneal.

**Palavras-chave:** equinos, uveíte, leptospirose, imunistoquímica.

**HISTOPATHOLOGY AND IMMUNOHISTOCHEMISTRY EYEBALL  
EVALUATION IN HORSES (*Equus Caballus*, LINNAEUS, 1758)  
SEROPOSITIVE OR SERONEGATIVE FOR LEPTOSPIROSIS**

**ABSTRACT** – Endogenous uveal inflammatory disease in the horse represent a complex immunopathological response to a range of presumed antigens. Equine recurrent uveitis (ERU) is a panuveitis and the most common cause of blindness in horses. Many researchers favour the hypothesis that ERU is delayed type hypersensitivity response to bacterial antigens. New findings show evidence of leptospiral infection in ERU eyes. Fifty eight eyeballs from twenty nine horses randomly selected were studied using histopathology and immunohistochemistry. The serum from 29 animals, aqueous humor and vitreous body from 58 eyes were collected for proteinogram and microscopic agglutination test (MAT) for *Leptospira* sp.. The microscopic agglutination test was identified 14 positive animals, six with titer 40 and nine negative in serum samples. One seropositive animal was positive in aqueous humor and vitreous body and another seronegative horse was positive in vitreous body. Were found five serovars from 26 studied from *Leptospira* interrogans: icterohaemorrhagiae, autumalis, patoc, sentot, habdomadis. Were identified by serum electrophoresis, the following proteins: immunoglobulin A; ceruloplasmin; transferrina; hemopexina; albumin, anti-trypsin, the heavy chain of immunoglobulin G; haptoglobin; glycoprotein, immunoglobulin G and the light chain protein, 25kda. The only protein that showed significant results with seropositive horses was ceruplasmin ( $p = 0.05$ ). The pathomorphologic changes on HE-stained sections showed that seropositive animals for leptospirosis had corneal thickness significantly higher than the seronegative ( $p = 0.0347$ ). The immunohistochemistry test for *Leptospira* sp. showed higher positivity in samples of cornea, and some animals were seronegative but positive for this test. At immunohistochemistry was observed that the anti-metalloproteinase 1 (anti-MMP1) showed results statistically significant when compared to the immunohistochemistry area reaction and seronegative animals ( $p = 0.008$ ). The anti-MMP9 showed statistically significant result ( $p = 0.0013$ ) when the area of

reaction was higher in animals positive for *Leptospira* sp. at corneal immunohistochemistry. The antibodies studied LCA, CD74, GFAP and Calretinin showed no statistically significant results compared to the animals seropositive or seronegative for leptospirosis. It was concluded that infection with *Leptospira* sp. may be organ-specific, because there was seronegative horses that were positive in immunohistochemistry and a seronegative animal was seropositive in vitreous body. And also that in the early stages of uveitis and imperceptible ocular signs, *Leptospira* sp. can cause changes in the corneal tissue.

**Keywords:** horses, uveitis, leptospirosis, immunohistochemistry.

## 1 INTRODUÇÃO E REVISÃO DA LITERATURA

A doença endógena inflamatória uveal em equinos constitui resposta imunopatogênica complexa, em que se admite a participação de uma variedade de antígenos. A biologia da doença imunomediada é, ainda, pouco compreendida nos mamíferos, incluindo os equinos. Outrossim, o é fundamento do estado imunogênico humoral, assim como o mecanismo através do qual imunoglobulinas chegam ao humor aquoso. Sugere-se que as macromoléculas lipídicas insolúveis derivadas do soro o fazem por difusão passiva, permeando o endotélio capilar, livrando-se do tecido conectivo dos processos ciliares e adentrando na câmara anterior pela superfície anterior da íris (MATTHEWS & POULTER, 1986).

Fielder & Rahi (1979) estudaram a barreira sangue-olho e verificaram haver relação linear significativa entre níveis séricos e no humor aquoso de imunoglobulinas G (IgG) em pacientes humanos que passaram por facectomia, cujas cataratas não tinham origem inflamatória. Entretanto, não ficou demonstrada qualquer relação linear entre níveis de Imunoglobulina A (IgA), no soro e no humor aquoso, bem como não foram detectados níveis de Imunoglobulinas M (IgM), nas amostras. Ao analisarem os possíveis eventos que interferiram com os níveis de imunoglobulinas, incluíram o peso molecular e o seu efeito hidrodinâmico, a integridade da barreira sangue-olho, a síntese local das imunoglobulinas e o transporte ativo para o olho.

A permeabilidade alterada da barreira sangue-olho pode resultar no aumento de proteínas e células no humor aquoso; a ela dá-se o nome de “quebra na barreira sangue-olho”. Trata-se de condição reversível, se mediada por receptores, e, irreversível, quando secundária a alterações da anatomia local. Quebras na barreira sangue-olho podem ser motivadas por uveítes, intervenções

cirúrgicas ou paracentese, entre outras. O insulto traumático estimula a contração das células endoteliais do corpo ciliar, induzindo ao extravasamento de proteínas do leito vascular. Decorrem dano vascular e aumento na liberação de proteínas (KROHNE et al., 1995).

A uveíte recorrente dos equinos (URE), também denominada *ophthalmia* periódica ou *moon blindness*, é uma panuveíte com prevalência relatada de até 15% na população equina. Constitui-se na causa mais comum de diminuição da percepção visual nos indivíduos acometidos (MATHEWS et al., 1987; ROMEIKE et al., 1998; GILGER et al., 1999; GILGER et al., 2000; DEEG et al., 2001; DEEG et al., 2002; LUCCHESI et al., 2002; HARTSKEERL et al., 2004; ROHRBACH et al., 2005). Trata-se de inflamação não granulomatosa que predomina na íris, no corpo ciliar e na coróide, com envolvimento da córnea, câmara anterior, lente, retina e do corpo vítreo (DWYER et al., 1995). Olhos de cavalos com uveíte recorrente apresentam infiltração de células mononucleares, com predominância de linfócitos T, especialmente CD4 (GILGER et al., 1999; GILGER et al., 2000).

A recorrência de episódios de uveíte anterior aguda é interrompida por períodos de quiescência, temporalmente variáveis. Cada episódio está relacionado à progressão da doença ocular irreversível, cujo final comum tende a ser a perda da visão (GILGER et al., 1999; LUCCHESI & PARMA, 1999). A retina é alvo, nos casos de recorrência, havendo destruição da sua arquitetura (DEEG et al., 2006).

Os sinais clínicos da URE são semelhantes aos observados em seres humanos e os equinos são a única espécie animal conhecida que desenvolve, espontaneamente, a doença ocular de maneira similar ao homem (DEEG et al., 2002; DEEG et al., 2007). Amontam-se dor, edema palpebral, hiperemia conjuntival, vascularização corneal, *flare*, pupila miótica, sinéquias, alterações da lente, do vítreo e do fundo de olho. A perda da visão habitualmente decorre de catarata ou por descolamentos secundários de retina. De prognóstico pobre, é causa comum de *phthisis bulbi*. Vitrectomias têm sido utilizadas visando a se prevenir os episódios recorrentes e a melhorar o prognóstico (GILGER et al.,

1999; DEEG et al., 2001; LUCCHESI et al., 2002; GILGER & MICHAU, 2004; HARTSKEERL et al., 2004).

Associam-se às causas de uveítes em equinos, condições nutricionais, hormonais, hereditárias, parasitárias, neoplásicas, traumáticas, infecciosas e autoimunes (DWYER et al., 1995, ROHRBACH et al., 2005). A patogênese, todavia, permanece, sob investigação. A sustentação de que a *Leptospira* sp. é condição causal, vem sendo alicerçada pela demonstração de altos títulos de aglutinina do agente no sangue e no humor aquoso de cavalos acometidos por URE (ROMEIKE et al., 1998; WOLLANKE et al., 2001; DEEG et al., 2002; HARTSKEERL et al., 2004; ROHRBACH et al., 2005). A recorrência da doença, a natureza da resposta inflamatória com o acúmulo de linfócitos na úvea anterior e a resposta à terapia com corticosteróides sugerem tratar-se de condição imunemediada (ROMEIKE et al., 1998; DEEG et al., 2001).

Propõe-se que a inflamação do trato uveal possa decorrer da ação direta do agente ou resposta imunogênica local (ROHRBACH et al., 2005). Pesquisas apontam para a hipótese de que na URE tem-se hipersensibilidade a antígenos bacterianos. A maioria dos estudos mostra evidências de infecções por *Leptospira* sp. em olhos com URE. A associação da reação autoimune com a participação da *Leptospira* sp. e antígenos oculares ou função imune alterada são, igualmente, considerados como eventos envolvidos na patogênese da URE (DEEG et al., 2002).

Cavalos com uveíte, infectados com a bactéria, apresentam o humor aquoso alterado. Decorrem nutrição inadequada das estruturas oculares e sequelas, tais como atrofia de íris, sinéquias e opacidade corneal. Trabalhos anteriores demonstraram que a opacidade, tanto na córnea quanto na lente, é conseqüência da relação antigênica entre a *Leptospira* sp. com alguns componentes dos tecidos oculares e não requer a presença da bactéria viva. Tais achados, juntamente com o infiltrado de neutrófilos e linfócitos na córnea, justificariam o mecanismo indutor da lesão tecidual (PARMA et al., 1997).

O vítreo obtido por vitrectomia e o humor aquoso por paracentese, de olhos com uveíte, são materiais importantes para o isolamento da *Leptospira* sp., como prova de infecção local crônica, ainda, para avaliação de alterações inflamatórias intra-oculares (CANTOR et al., 1989; GALERA, 2002; HAZEL et al., 2004; HARTSKEERL et al., 2004). Trabalhos mostraram a presença de *Leptospira interrogans* no fluido ocular de cavalos com uveíte recorrente. O DNA da bactéria foi identificado no humor aquoso de 21 entre 30 animais com uveíte clínica e em um entre 16 cavalos sem uveíte (WOLLANKE et al., 2001). Paralelamente à uveíte, algumas desordens clínicas em cavalos têm sido atribuídas à leptospirose, incluindo-se septicemia e aborto. Há, todavia, casos assintomáticos (MATHEWS et al., 1987).

A *Leptospira interrogans* é o patógeno mais citado como o causal da uveíte recorrente dos equinos. O sorovar pomona é o comumente encontrado, porém outros têm sido reportados. Normalmente, a manifestação sistêmica não coincide com o aparecimento da uveíte, cuja apresentação pode se dar decorridos até dois anos da infecção primária (WOLLANKE et al., 2001). A *Leptospira interrogans* sorovar pomona e a *Leptospira kirschneri* sorovar grippotyphosa são as mais incriminadas na América do Norte e na Europa, respectivamente (VERMA et al., 2005).

Parma et al. (1985) mostraram que entre a córnea dos equinos e a *Leptospira interrogans* (sorovares wolffi, pomona, tarassovi, hardja e icterohaemorrhagiae) existe alguma identidade anti-gênica. A ocorrência de opacidade corneal provocada pela inoculação de *Leptospira interrogans* morta fortaleceu a hipótese de que a URE pode ser considerada doença autoimune órgão-específica. Anticorpos anti-*Leptospira* foram detectados na lágrima e no humor aquoso, ao instante em que a opacidade corneal se manifestava. Células epiteliais da córnea, afetadas por tais anticorpos, ativaram o sistema complemento iniciando a lesão tecidual. Estudos comprovaram reação cruzada entre antígenos na córnea e na lente de equinos e a *Leptospira* sp., demonstrando a atração

bacteriana pelo tecido ocular (LUCCHESI & PARMA, 1999; PARMA et al., 1997; LUCCHESI et al., 2002; PEARCE et al., 2007).

Não obstante às muitas evidências, há quem admita que a infecção por *Leptospira* sp. não seja a causa mais importante para a ocorrência da URE, porquanto, apesar dos títulos séricos serem maiores em animais com uveíte, a prevalência da afecção em animais sem sinais oculares (11%) é semelhante àquela de animais com URE (9%) (WOLLANKE et al., 2001).

A leptospirose, além de uma zoonose, faz com que equinos infectados apresentem desordens clínicas severas e, como já mencionado, desordens oftálmicas importantes (iridociclites). A inflamação ocular altera a composição do humor aquoso e prejudica a nutrição das estruturas internas ao bulbo do olho, desencadeando sequelas como atrofia de íris, sinéquias, cataratas e opacidades da córnea (PARMA et al., 1987; VERMA et al., 2005).

A URE assume importância também, na medida em que é a responsável por grandes perdas econômicas. Cavalos que se tornam cegos são, frequentemente, de difícil manejo e inúteis para outros fins, que não a reprodução (DWYER et al., 1995; DEEG et al., 2001).

Estudos em imunistoquímica evidenciaram a prevalência de células T no infiltrado inflamatório, mostrando a hipersensibilidade como parte da imunopatogênese da afecção. Análises de autoantígenos e epítomos específicos destas células T revelaram evidências de epítomos distribuídos nas regiões inter e intramoleculares (DEEG et al, 2008). Há aumento da expressão do complexo de histocompatibilidade maior (MHC) em células do epitélio pigmentado da retina (ROMEIKE et al., 1998; DEEG et al., 2001; VERMA, et al., 2005; DEEG et al., 2008).

Alterações causadas pela uveíte, na retina, mostram ser superreguladas pela *Glial Fibrillary Acidic Protein* (GFAP) (DEEG, 2008), utilizada em provas imunistoquímicas. Em estudo de Deeg (2008), o autor concluiu que, provavelmente, a URE seja uma reação de autoagressividade de células T contra proteínas da retina. Por tais considerações, tanto para animais quanto para



indivíduos humanos a terapêutica futura deverá estar focada na supressão local de células T, por aplicação intravítrea de substâncias imunossupressoras (DEEG, 2008).

## **2 OBJETIVOS**

Avaliar-se as respostas inflamatória e imune de olhos de equinos provenientes de abatedouro, através da concentração de proteínas totais e fracionadas, da aglutinação microscópica para *Leptospira* sp. no soro, no humor aquoso e no vítreo, e, empregando-se os exames de histopatologia e imunoistoquímica nos tecidos oculares.

### **3 MATERIAL E MÉTODOS**

#### **3.1 Aspectos éticos**

O projeto foi submetido à análise e aprovado pela Câmara de Ética e Bem Estar Animal da Faculdade de Ciências Agrárias e Veterinárias - UNESP – Câmpus de Jaboticabal (Protocolo nº014312-07). Por oportuno ressaltar, que cuidados bioéticos obedeceram, ainda, a normas internacionais da *Association for Research in Vision and Ophthalmology* – ARVO (*National Institutes of Health Publications* Nº 85-23: Revised 1985), de consoante com o código de Nüremberg (GOLDIM, 1995).

#### **3.2 Animais**

Foram selecionados, de forma randomizada, 29 equinos de abate obtidos junto ao abatedouro King Meat localizado na cidade de Apucarana, no Estado do Paraná. Estes animais foram submetidos à coleta de sangue venoso, à avaliação clínica rotineira e à semiotécnica oftálmica antes do abate. Empregaram-se o teste dos reflexos pupilares, biomicroscopia com lâmpada em fenda<sup>1</sup>, tonometria de aplanção<sup>2</sup>, oftalmoscopia binocular indireta<sup>3</sup> e prova da fluoresceína<sup>4</sup>.

Foram coletados 58 olhos (direito e esquerdo), assim como, amostras de humor aquoso e corpo vítreo, de 29 animais adultos da espécie equina, após o abate.

---

<sup>1</sup> Slit Lamp SL-14 – Kowa Company Ltd.

<sup>2</sup> TonoPen XL - Medtronic.

<sup>3</sup> Oftalmoscópio binocular indireto FOH-5 – Eyetec S.A.

<sup>4</sup> Fluoresceína strips – Ophthalmos Ltda.

### **3.3 Coleta das amostras**

#### **3.3.1 Sangue venoso**

Dez mililitros de sangue venoso foram obtidos utilizando-se sistema *vacutainer*<sup>5</sup> e frascos com ativador de coágulo<sup>6</sup>. Após descanso de, aproximadamente, duas horas sob refrigeração, as amostras foram centrifugadas<sup>7</sup> a 2058 G por 10 minutos. O soro obtido por centrifugação foi armazenado em geladeira, em tubos tipo *ependorf*<sup>8</sup>.

#### **3.3.2 Humor aquoso**

Foram coletados, por paracentese, dois mililitros de humor aquoso de cada olho, imediatamente à sua enucleação. A paracentese foi realizada na região do limbo utilizando-se agulha hipodérmica<sup>9</sup>, acoplada a uma seringa<sup>10</sup>. As amostras foram armazenadas em geladeira, em tubos tipo *ependorf*<sup>8</sup>.

#### **3.3.3 Corpo vítreo**

Dois mililitros de vítreo foram coletados, após a enucleação, por paracentese com agulha hipodérmica<sup>11</sup> e seringa<sup>9</sup>. A agulha foi introduzida a, aproximadamente, dois centímetros do limbo e direcionada para a câmara vítrea. As amostras foram armazenadas em geladeira, em tubos tipo *ependorf*<sup>8</sup>.

### **3.4 Análises Laboratoriais**

#### **3.4.1 Prova de aglutinação microscópica**

As amostras foram acondicionadas em tubos tipo *ependorf*<sup>8</sup> para a prova de aglutinação microscópica de *Lestospira* sp., junto ao Laboratório de Diagnóstico de Leptospirose Animal do Departamento de Medicina Veterinária

---

<sup>5</sup> Agulha para frasco *vacutainer* 25x7 - BD<sup>®</sup>.

<sup>6</sup> Frasco *vacutainer* com ativador de coágulo - BD<sup>®</sup>.

<sup>7</sup> Centrífuga Baby - Fanem<sup>®</sup>.

<sup>8</sup> tubo *ependorf* 1,5ml Eurotips<sup>®</sup>.

<sup>9</sup> Agulha hipodérmica 30x8 - BD<sup>®</sup>.

<sup>10</sup> Seringa *Plastipak* Luer-Slip 3mL - BD<sup>®</sup>.

<sup>11</sup> Agulha hipodérmica 40x12 - BD<sup>®</sup>.

Preventiva e Reprodução Animal da FCAV/UNESP - Câmpus de Jaboticabal. Empregaram-se 29 amostras de soro, 58 de humor aquoso e 58 de corpo vítreo.

Utilizaram-se antígenos de culturas de leptospiros vivos em meio EMJH, com cerca de cinco a sete dias de crescimento (SANTA ROSA, 1970). A diluição de triagem do soro sangüíneo, humor aquoso e corpo vítreo foi de 1:5. O critério adotado para se considerar um sororreagente foi de 50% de aglutinação, ou seja, metade das leptospiros aglutinadas no campo microscópico, em aumento de 100 vezes. Materiais reagentes na triagem inicial foram reexaminados com 10 diluições seriadas de razão dois. O título da amostra foi considerado a recíproca da sua maior diluição, quando apresentaram 50% de aglutinação. A leitura das reações foi realizada em microscópio de campo escuro, após incubação da mistura soro-antígeno, humor aquoso-antígeno ou vítreo-antígeno por três horas, à temperatura de 28°C. Sua consecução seguiu o preconizado por Santa Rosa (1970).

Consideraram-se, como ponto de corte da reação, títulos a partir de 80, considerados positivos, para a melhor interpretação dos resultados.

A coleção de antígenos utilizados foi constituída por 26 sorovares de *Leptospira interrogans* assim distribuídos: andamana, australis, autumnalis, batavie, brasiliensis, bratislava, butembo, canicola, castellonis, copenhageni, cynopteri, fronn, grippytyphosa, hardjo, hebdomadis, icterohaemorrhagiae, javanica, pyrogenes, panama, pomona, patoc, shermani, sentot, tarassovi, wolffi e whitcombi.

#### **3.4.2 Proteinograma**

As amostras foram acondicionadas em tubos tipo *ependorfs*<sup>8</sup>, para realização do proteinograma, junto ao Laboratório de Apoio à Pesquisa do Departamento de Clínica e Cirurgia Veterinária da FCAV/UNESP - Câmpus de Jaboticabal, perfazendo um total de 29 de soro, 58 de humor aquoso e 58 de vítreo.

Determinou-se a concentração da proteína sérica total por refratometria<sup>12</sup>. De outra parte, as concentrações de proteínas totais do humor aquoso e do corpo vítreo foram obtidas empregando-se o teste Sensiprot<sup>13</sup>.

#### **3.4.2.1 Eletroforese em gel de poliacrilamida na presença de duodecil sulfato de sódio (SDS)**

Empregaram-se 29 amostras de soro e o método de Laemmli (1970). Foram utilizadas placas de vidro de dimensões 10 X 13,5 cm. O gel de corrida das amostras continha acrilamida/bisacrilamida na proporção de 30% T/ 2,67% C. o referido gel foi preparado com 11,9ml de água deionizada; 5,9ml de tampão Tris HCL 2M pH 8,8; 10,5 ml acrilamida/bisacrilamida; 1,7 ml de glicerol; 0,63 ml de EDTA 0,5 M, pH 8,3; 0,63ml de SDS 20%; 242µL de persulfato de amônio 10% e 27µl de TEMED concentrado.

O gel empilhador das amostras, contendo acrilamida/bisacrilamida na mesma proporção do gel de corrida, foi preparado com 3,95ml de água deionizada; 0,6ml de tampão Tris HCL 0,617M pH 6,8; 0,85ml de acrilamida/bisacrilamida; 300µl de glicerol; 123µl de EDTA 0,5 M, pH 8,3; 123µl de SDS 20%; 60µl de persulfato de amônio 10% e 13µl de TEMED concentrado. As amostras foram preparadas com 10µl de soro, 30µl de PBS (tampão fosfato salina) e 20µl de gel mix (tampão da amostra para proteínas desnaturadas) e aquecidas sobre água, em ebulição, por 10 minutos.

As eletroforeses foram realizadas sob corrente constante de 15mA por, aproximadamente, sete horas. O gel foi corado, obedecendo-se ao descrito por Weber & Osborne (1969). Empregou-se corante *Comassie Blue R* em metanol, ácido acético glacial e água (5:1:1v/v/v). A descoloração foi processada valendo-se de solução contendo 25% de metanol e 10% de ácido acético.

---

<sup>12</sup> Refratômetro Atago® - modelo T2-NE.

<sup>13</sup> Sensiprot® - Labtest.

O peso molecular e a concentração das frações protéicas foram determinados por densitometria<sup>14</sup>. Para a identificação das proteínas, utilizaram-se marcadores com pesos moleculares de 29.000 daltons (D), 45.000D, 66.000D, 94.000D e 205.000D. Para a densitometria das bandas protéicas, foram confeccionadas curvas de referência a partir da leitura do marcador padrão.

### 3.4.3 Histopatologia e imunoistoquímica

Para a histopatologia e a imunoistoquímica, que foram realizadas junto ao Laboratório de Patologia Experimental da PUC/PR – Câmpus I, os olhos foram fixados em formaldeído tamponado a 10%, também introduzido nas câmaras anterior e vítrea. Amostras foram mantidas no fixador pelo período máximo de 72 horas. Posteriormente, foram cortadas em um só movimento, iniciado longitudinalmente ao nervo óptico e visando à divisão do bulbo do olho em duas metades. Ato contínuo, procedeu-se a clivagem do material, privilegiando-se as áreas de córnea, íris, coróide e retina.

Após a clivagem, os fragmentos foram emblocados em parafina, cortados em micrótomo<sup>15</sup> a 5µm de espessura, postos em lâminas e corados pela Hematoxilina e Eosina (HE).

Para histopatologia, empregou-se programa de computador *Image Pro Plus* conectado a um microscópio óptico<sup>16</sup> com câmera<sup>17</sup>. Foram analisadas as áreas de córnea perilímbica, conjuntiva bulbar, processos ciliares, coróide e retina. Avaliaram-se a presença ou ausência de vasos e infiltrado inflamatório na córnea e congestão da conjuntiva, dos processos ciliares e da coróide. Avaliaram-se a espessura média total da córnea e do epitélio da conjuntiva bulbar.

Para imunoistoquímica, foram marcadas as áreas de interesse (segmentos de córnea, processos ciliares, coróide e retina), identificadas nas lâminas anteriormente coradas com HE e marcadas nos blocos de parafina para a confecção de novos blocos, empregando-se a técnica de *tissue microarrays*

<sup>14</sup> Densitômetro Shimadzu CS-9301.

<sup>15</sup> Leica® modelo RM2145.

<sup>16</sup> Microscópio óptico Olympus BX 50.

<sup>17</sup> Câmera Sony modelo DXC-107ª.

(TMAs). Esta técnica foi descrita por Wan et al. (1987) e se constitui em método que redistribui alguns cilindros teciduais dos blocos de parafina convencionais (blocos doadores) em um novo bloco (bloco receptor). Com ela, pequenas amostras representativas de regiões específicas (córnea, processos ciliares, coróide e retina), de tecidos de diferentes pacientes, podem ser submetidas à reação em uma mesma lâmina. Empregou-se painel com seis anticorpos: anti-*Leptospira*, anti-MMP1, anti-MMP9 (metaloproteinases 1 e 9), *cluster of differentiation 74* (CD74), anti-*Glial Fibrillary Acid Protein* (anti-GFAP) e calretinina.

Para as reações, após a fixação dos tecidos nas lâminas eletricamente carregadas, realizaram-se os passos que se seguem:

- desparafinização, utilizando-se xilol em temperatura ambiente, por duas passagens de 10 minutos; álcool etílico absoluto, por três passagens de um minuto, e álcool etílico 80%, por uma vez de um minuto.
- bloqueio da peroxidase endógena, empregando-se solução composta por 95 ml de metanol e cinco ml de peróxido de hidrogênio, durante 15 minutos, em temperatura ambiente, protegido da luz. Três lavagens em tampão fosfato-salina (PBS) 0,01 M pH 7,4, por cinco minutos.
- recuperação antigênica das lâminas, que foram mergulhadas em uma cuba em banho-maria com recuperador *Imuno Retrifer* (Dako®) a 99° C, por 40 minutos, e resfriamento à temperatura ambiente.
- lavagem das lâminas em água destilada e marcação com caneta hidrofóbica Dako pen (Dako®), delimitando a área ao redor dos “TMAs”. Aplicação, sobre cada lâmina, de anticorpo e incubação *overnight* (12 horas a quatro graus celsius). Três lavagens em tampão fosfato-salina (PBS) 0,01 M; pH 7,4, por quinze minutos.
- nova lavagem em tampão, secagem e aplicação do kit *Envision* (Dako®) – coloração avidina biotina peroxidase, por 30 minutos.
- lavagem com tampão, secagem e instilação do cromógeno tetra-hidrocloreto de diaminobenzidina – DAB (1:1) até a visibilização da cor castanha. Lavagem rápida em água destilada. Para as lâminas que



continham os processos ciliares da íris, a retina e a coróide, revelação com cromógeno vermelho Amino-etil-carbazol – AEC (anti-*Leptospira*, GFAP, calretinina, CD74). Aplicação de AEC nas lâminas por três minutos, lavagem em água destilada. A contracoloração foi realizada da mesma forma para os dois cromógenos, com Hematoxilina de Harris, por cinco minutos. Posteriormente, lavagem em água potável, por cinco minutos.

- lâminas preparadas com DAB passaram por desidratação com álcool etílico absoluto, por três passagens de um minuto cada. Seguiram-se, diafanização, por três passagens de cinco minutos, e montagem.
- lâminas preparadas com AEC permaneceram secando à temperatura ambiente e foram preparadas com glicerina especial para montagem.

Para leitura das lâminas, empregou-se microscópio óptico<sup>16</sup> com ocular de 10X e objetiva de 40X. O anticorpo anti-*Leptospira* marca proteínas da bactéria, sendo realizada a pesquisa da *Leptospira* sp. nas lâminas e a positividade dependente da sua presença. Os anticorpos anti-MMP1 e anti-MMP9 são anticorpos de secreção, portanto há impregnação de áreas do tecido com a coloração. Para eles, foram observadas as córneas dos olhos direito e esquerdo de cada animal. Observaram-se 3 campos não sobrepostos de cada segmento tecidual. Empregou-se programa de computador *Image Pro Plus* conectado a um microscópio óptico<sup>16</sup> com câmera<sup>17</sup>. O programa possibilitou a medição da área e densidade da reação imunoistoquímica para os anticorpos anti-MMP1 e anti-MMP9. Foram marcados pontos na imagem para área e densidade. Relativamente ao cálculo da área total de impregnação da coloração na lâmina, os valores dos pontos foram somados. Para a densidade, calculou-se o valor médio dos pontos. A GFAP é um anticorpo celular o qual identifica áreas de gliose, ou seja, áreas onde houve lesões ou inflamação. Para este anticorpo, identificaram-se nas lâminas com fragmento de coróide e de retina, positividade (presença de células marcadas) e negatividade (sem marcação). O anticorpo CD74, ou complexo de histocompatibilidade principal (MHC), é uma proteína de membrana que identifica

linfócitos T. A calretinina é uma proteína vinculada ao cálcio, vitamina D dependente, que marca células com lesão ou inflamação. O CD74 (processos ciliares) e a calretinina (coróide e retina) também representam anticorpos celulares e para análise foi realizada contagem de células marcadas, por campo.

### **3.5 Análise estatística**

Empregou-se o teste exato de Fisher, para as variáveis: vasos e infiltrado neutrofílico na córnea, congestão conjuntival, congestão dos processos ciliares, congestão da coróide e para os anticorpos GFAP e CD74 comparados com equinos soropositivos ou soronegativos. Para os demais parâmetros, tais como, espessura da córnea à histopatologia, proteínas do soro e os anticorpos anti-*Leptospira*, anti-MMP1, anti-MMP9 e calretinina de equinos soropositivos ou soronegativos, empregou-se o teste *T Student*. A existência de relação positiva entre duas variáveis configurava-se quando o valor do  $p$  estatístico era menor ou igual a 0,05.

## **4 RESULTADOS**

### **4.1 Clínicos**

Ao exame clínico, observou-se heterocromia bilateral de íris no equino de número 4, edema de córnea periférico em canto nasal do olho esquerdo no equino de número 12 e úlcera de córnea na região ventral do olho esquerdo no número 20. Não foram evidenciadas alterações oculares nos demais animais.

### **4.2 Laboratoriais**

#### **4.2.1 Prova de aglutinação microscópica**

Encontraram-se 14 animais positivos, seis animais com titulação 40 e nove animais negativos nas amostras de soro. Identificou-se, um animal positivo na amostras de humor aquoso e de vítreo e outro na de vítreo. Foram encontrados os sorovares icterohaemorrhagiae, autumalis, patoc, shermioni e habdomadis (Quadro 1). O sorovar icterohaemorrhagiae foi o mais observado e representou 34,5% do total de equinos soropositivos.

Quadro 1. Resultados da aglutinação microscópica. Sorovares da *Leptospira interrogans* em equinos, oriundos de abatedouro, positivos, com titulação 40, negativos, um equino positivo no humor aquoso e corpo vítreo e outro no vítreo. Jaboticabal - SP, 2009.

Animal	Sorovar <i>Leptospira interrogans</i>	Titulação no soro	Titulação no humor aquoso	Titulação no vítreo
1	-----	0	0	0
2	-----	0	0	0
3	Icterohaemorrhagiae	160	80	160
4	-----	0	0	0
5	-----	0	0	0
6	Icterohaemorrhagiae	40	0	0
7	-----	0	0	0
8	Autumalis	320	0	0
9	Icterohaemorrhagiae	40	0	0
10	Icterohaemorrhagiae	40	0	0
11	Icterohaemorrhagiae	40	0	0
12	Icterohaemorrhagiae e Castellonis	40/40	0	80/0
13	Icterohaemorrhagiae	640	0	0
14	Autumalis	80	0	0
15	Icterohaemorrhagiae	320	0	0
16	-----	0	0	0
17	Icterohaemorrhagiae	40	0	0
18	Icterohaemorrhagiae e Patoc	80/160	0	0
19	Icterohaemorrhagiae	80	0	0
20	-----	0	0	0
21	Icterohaemorrhagiae e Patoc	80/160	0	0
22	Icterohaemorrhagiae e Autumalis	80/80	0	0
23	Icterohaemorrhagiae e Patoc	80/80	0	0
24	Icterohaemorrhagiae e Australis	80/80	0	0
25	Icterohaemorrhagiae	80	0	0
26	-----	0	0	0
27	Hebdomadis	160	0	0
28	-----	0	0	0
29	Shermoni	80	0	0

#### **4.2.2 Proteinograma e eletroforese em gel de poliacrilamida na presença de dodecil sulfato de sódio (SDS)**

Os resultados da proteína total, por refratometria, nas amostras de soro mostraram variação de seis a 10,6 g/dl. As amostras de humor aquoso e de corpo vítreo mostraram variação de 11,3 a 91,2 mg/dl e 14,0 a 79,2mg/dl, respectivamente. Não se identificou correlação com os animais positivos ou negativos para leptospirose.

Foram identificadas, à eletroforese do soro, as proteínas: imunoglobulina A; ceruloplasmina; transferrina; hemopexina; albumina; anti-tripsina; imunoglobulina G de cadeia pesada; haptoglobina; glicoproteína ácida; imunoglobulina G de cadeia leve e proteína de 25kda. Dentre todas, a única proteína que mostrou resultado estatisticamente significativo foi a ceruplasmina ( $p=0,05$ ). Comparando-se concentrações da proteína com animais soropositivos ou soronegativos, as maiores concentrações foram identificados nos animais soropositivos para leptospirose (Figura 1).

No humor aquoso e no vítreo foram identificadas cinco proteínas, quais sejam: transferrina, albumina, imunoglobulina G de cadeia pesada, anidrase carbônica e imunoglobulina G de cadeia leve. Nenhuma das proteínas em questão apresentaram resultado significativo quando comparadas aos animais soronegativos ou soropositivos.

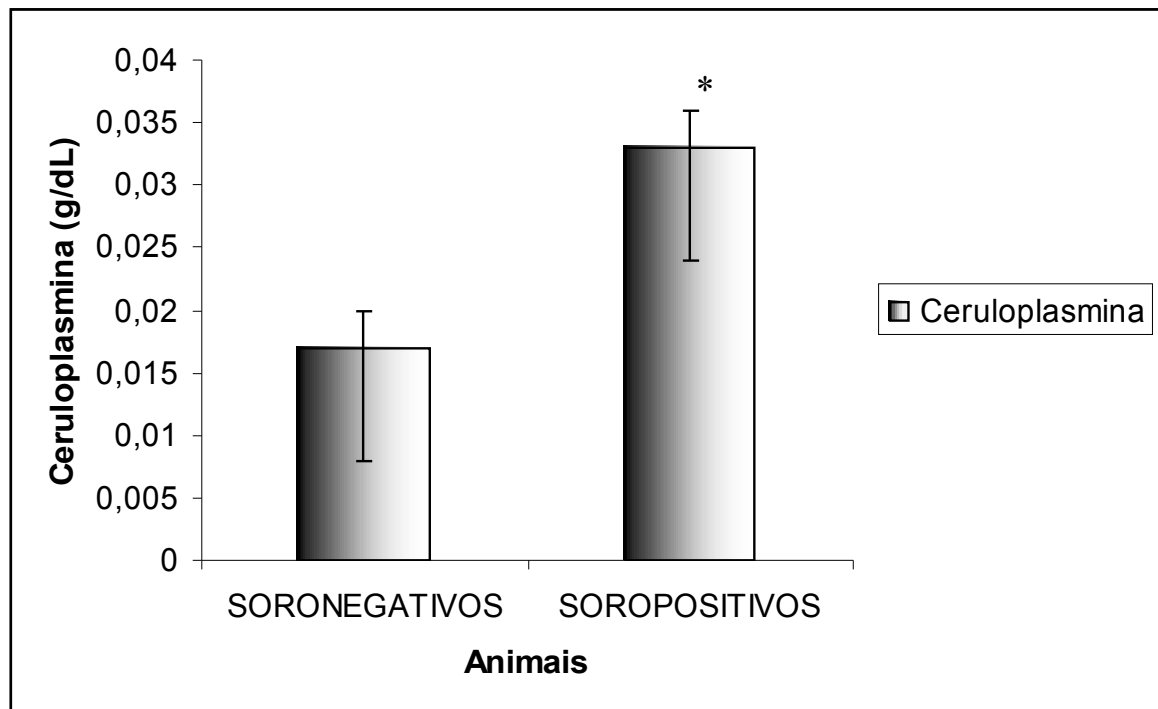


Figura 1. Representação das médias,  $\pm$  o erro padrão, da concentração de ceruloplasmina (g/dl) no soro de equinos adultos, soronegativos ou soropositivos para leptospirose (\* T Student,  $p=0,05$ ). Jaboticabal – SP, 2009.

#### 4.2.3 Histopatologia e imunoistoquímica

Dos 58 olhos, 34 (24 animais) apresentaram alterações. Destes, 12 foram positivos para leptospirose com titulação acima de 80, seis exibiram titulação 40 e seis foram negativos. Um animal com alterações histopatológicas apresentou titulação, no soro, de 160, no humor aquoso, de 80 e, no corpo vítreo, de 160. Outro animal, também com alterações, exibiu titulação 80 no corpo vítreo e 40 no soro. Observaram-se cinco animais sem alterações. Destes cinco, dois mostraram-se positivos, com titulação acima de 80 e, três negativos (Quadro 2).

Quadro 2. Resultados quanto à histopatologia dos olhos direito e esquerdo de equinos adultos, oriundos de abatedouro, soropositivos ou soronegativos para leptospirose. Jaboticabal-SP, 2009.

<b>Animal</b>	<b>Sorologia (Titulação)</b>	<b>Alterações histopatológicas olho direito</b>	<b>Alterações histopatológicas olho esquerdo</b>
1	Negativo (0)	-----	Vasos e infiltrado neutrofílico na córnea
2	Negativo (0)	-----	Infiltrado neutrofílico na córnea
3	Positivo no soro, humor aquoso e vítreo (160/80/160)	Infiltrado neutrofílico na córnea	Conjuntiva e processos ciliares congestos
4	Negativo (0)	Coróide congesta	Coróide e processos ciliares congestos
5	Negativo (0)	-----	-----
6	Negativo (40)	Infiltrado neutrofílico intenso em conjuntiva bulbar	-----
7	Negativo (0)	-----	-----
8	Positivo (320)	Conjuntiva congesta	-----
9	Negativo (40)	Vasos e infiltrado neutrofílico na córnea	Vasos e infiltrado neutrofílico na córnea e processos ciliares congesto
10	Negativo (40)	Coróide e processos ciliares congestos	-----
11	Negativo (40)	Coróide congesta	Coróide congesta
12	Negativo no soro (40) Positivo no humor aquoso (80)	Processos ciliares congestos	Processos ciliares congestos
13	Positivo (640)	Conjuntiva e processos ciliares congestos	Conjuntiva congesta
14	Positivo (80)	Conjuntiva e processos ciliares congestos	Coróide congesta
15	Positivo (320)	-----	Conjuntiva congesta
16	Negativo (0)	Processos ciliares congestos	-----
17	Negativo (40)	Conjuntiva congesta	-----
18	Positivo (80)	Vasos e infiltrado neutrofílico na córnea	Vasos e infiltrado neutrofílico na córnea
19	Positivo (80)	-----	Epitélio da córnea espesso
20	Negativo (0)	-----	Coróide congesta
21	Positivo (80)	Epitélio da córnea espesso	Epitélio da córnea espesso
22	Positivo (80)	Processos ciliares congestos	-----
23	Positivo (80)	Processos ciliares congestos	Processos ciliares congestos
24	Positivo (80)	-----	Processos ciliares congestos
25	Positivo (80)	-----	-----
26	Negativo (0)	Conjuntiva congesta	-----
27	Positivo (160)	Processos ciliares congestos	-----
28	Negativo (0)	-----	-----
29	Positivo (80)	-----	-----



Relativamente aos achados histopatológicos, 14,28% dos animais soropositivos e 20% dos soronegativos apresentaram vasos e infiltrado neutrofílico na córnea ( $p>0,05$ ) (Figuras 2 e 3); 35,71% dos soropositivos e 13,33% dos soronegativos apresentaram congestão conjuntival ( $p>0,05$ ) (Figura 4); 14,28% dos animais soropositivos e 20% dos soronegativos apresentaram congestão da coróide ( $p>0,05$ ); 50% dos soropositivos e 28,6% dos soronegativos mostraram congestão dos processos ciliares ( $p=0,048$ ) (Figura 5). Sendo que, destes 28,6% de animais soronegativos com congestão dos processos ciliares, um animal apresentou-se positivo no corpo vítreo (titulação 80). À análise estatística, a espessura total da córnea, valendo-se do programa *Image Pro Plus*, foi significativamente maior nos animais soropositivos ( $p=0,0347$ ) (Figura 6). Já, a espessura do epitélio conjuntival não apresentou resultado significativo ( $p>0,05$ ).




Figura 2. Fotomicrografia de segmento de córnea esquerda de equino adulto, soronegativo para leptospirose. Notar vaso sanguíneo no estroma (círculo). HE 40x. Jaboticabal-SP, 2009.

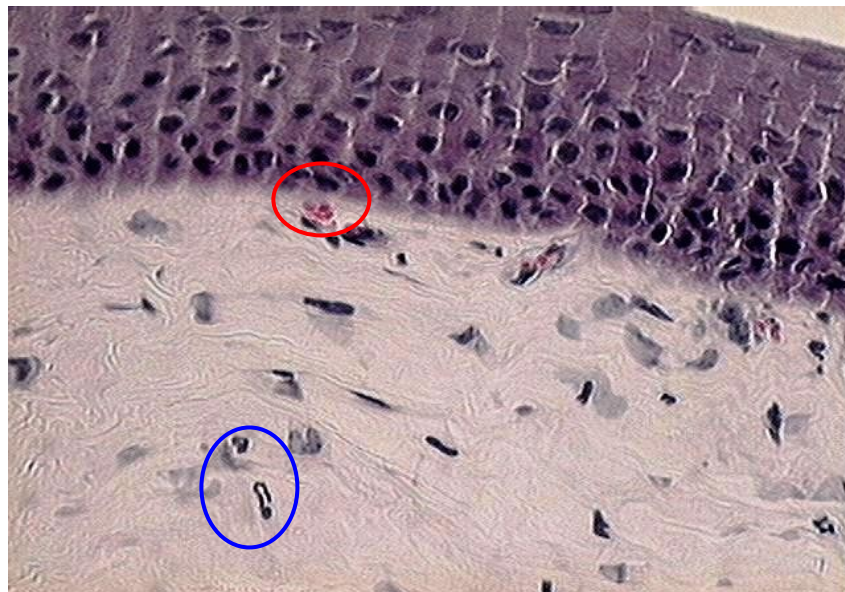

Figura 3. Fotomicrografia de segmento de córnea direita de equino adulto, soropositivo para leptospirose. Notar vaso sanguíneo (círculo vermelho) e neutrófilos no estroma (círculo azul). HE 40x. Jaboticabal-SP, 2009.

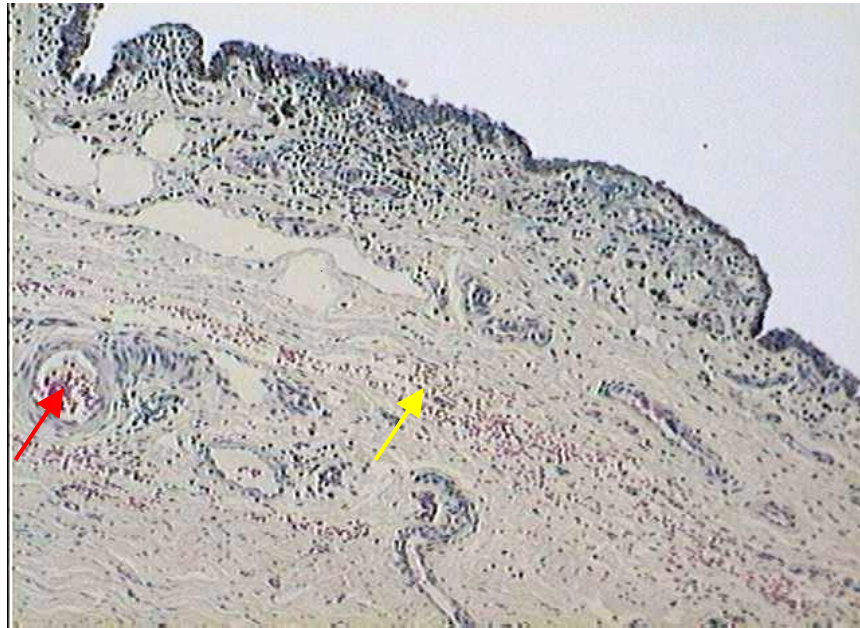

Figura 4. Fotomicrografia de segmento da conjuntiva bulbar esquerda de equino adulto, soropositivo para leptospirose. Notar congestão vascular. Vaso congesto em corte transversal (seta vermelha) e em corte longitudinal (seta amarela). HE 10x. Jaboticabal-SP, 2009.

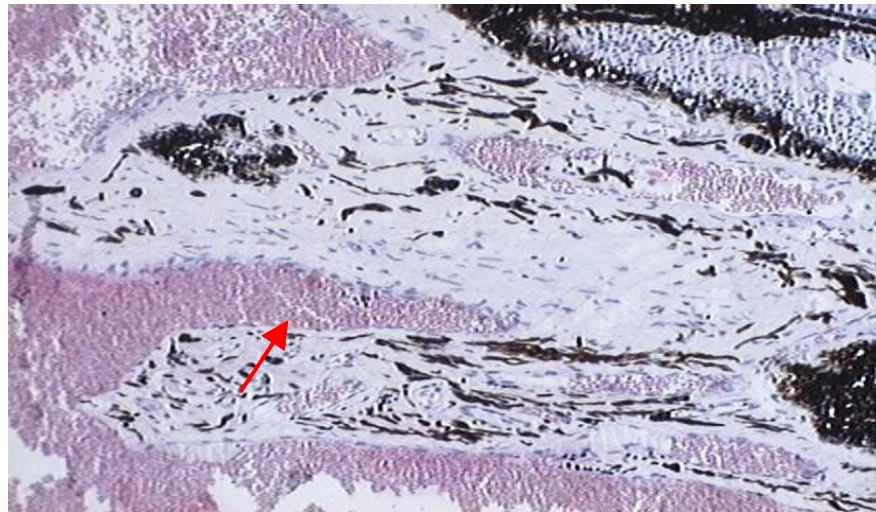


Figura 5. Fotomicrografia de segmento de processos ciliares do olho direito de equino adulto, soropositivo para leptospirose. Notar congestão vascular. Vasos em corte longitudinal (seta). HE 20x. Jaboticabal-SP, 2009.

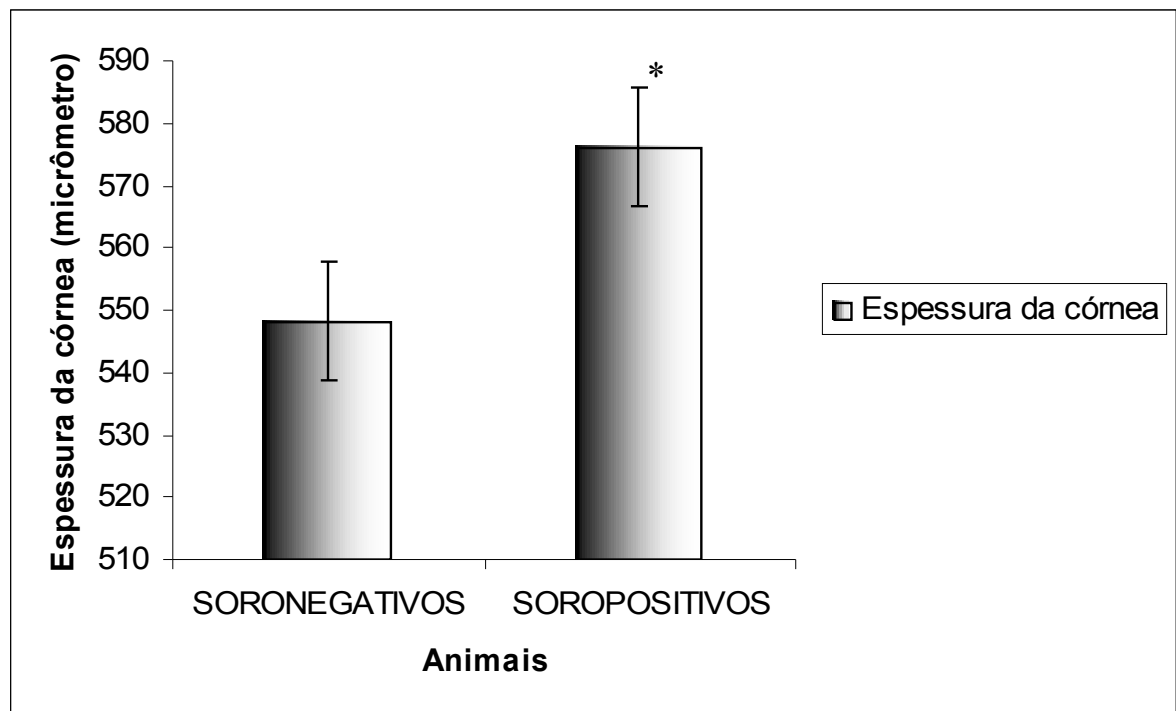


Figura 6. Representa73o das m3dias,  $\pm$  o erro padr3o, da espeçsura da c3rnea ( $\mu\text{m}$ ) de equinos adultos, soronegativos ou soropositivos para leptospirose. Valores obtidos em microsc3pio 3ptico - programa *Image pro plus* (\* T Student,  $p=0,0347$ ). Jaboticabal-SP, 2009.

Na imunoistoqu3mica, empregando-se o anticorpo anti-*Leptospira* nos segmentos de c3rnea, processos ciliares, cor3ide e retina pode-se observar impregna73o da colora73o vermelha (AEC) na bact3ria (Figuras 7 e 8). Ao exame microsc3pico da rea73o imunoistoqu3mica dos segmentos de c3rnea (positividade observada no epitel3o corneal), observou-se que os animais soropositivos e positivos 3 imunoistoqu3mica para *Leptospira* sp. representaram 13,8% do total, 17,4% mostraram-se negativos no soro e positivos ao exame imunoistoqu3mico (animais de n3mero 1, 2, 4, 7 e 11), 34,4% dos equinos apresentaram-se positivos no soro e negativos ao exame e 34,4% foram negativos no soro e na imunoistoqu3mica. Quanto 3 an3lise dos segmentos de processos ciliares, 10,34% dos animais soropositivos foram igualmente positivos 3 imunoistoqu3mica para *Leptospira* sp., 10,34% mostraram-se negativos no soro e positivos ao exame imunoistoqu3mico (animais de n3mero 2, 7 e 17), 38% dos equinos apresentaram-

se positivos no soro e negativos ao exame e 41,32% foram negativos no soro e na imunistoquímica. Lâminas com segmento de córnea e retina mostraram-se 100% negativas nos equinos soropositivos e soronegativos para leptospirose (Quadros 3 e 4).

Quadro 3. Número de cavalos positivos para *Leptospira* sp. à imunistoquímica nos segmentos de córnea, processos ciliares, córnea e retina comparativamente aos cavalos soropositivos ou soronegativos para leptospirose (aglutinação microscópica para *Leptospira interrogans*). Jaboticabal-SP, 2009.

Aglutinação microscópica para <i>Leptospira interrogans</i>	Imunistoquímica para <i>Leptospira</i> sp.		
	Nº de animais positivos no segmento de córnea	Nº de animais positivos no segmento de processos ciliares	Nº de animais positivos no segmento de córnea e retina
Positivos	4	3	0
Negativos	5	3	0

Quadro 4. Número de cavalos negativos para *Leptospira* sp. à imunistoquímica nos segmentos de córnea, processos ciliares, córnea e retina comparativamente aos cavalos soropositivos ou soronegativos para leptospirose (aglutinação microscópica para *Leptospira interrogans*). Jaboticabal-SP, 2009.

Aglutinação microscópica para <i>Leptospira interrogans</i>	Imunistoquímica para <i>Leptospira</i> sp.		
	Nº de animais negativos no segmento de córnea	Nº de animais negativos no segmento de processos ciliares	Nº de animais negativos no segmento de córnea e retina
Positivos	10	11	14
Negativos	10	12	15



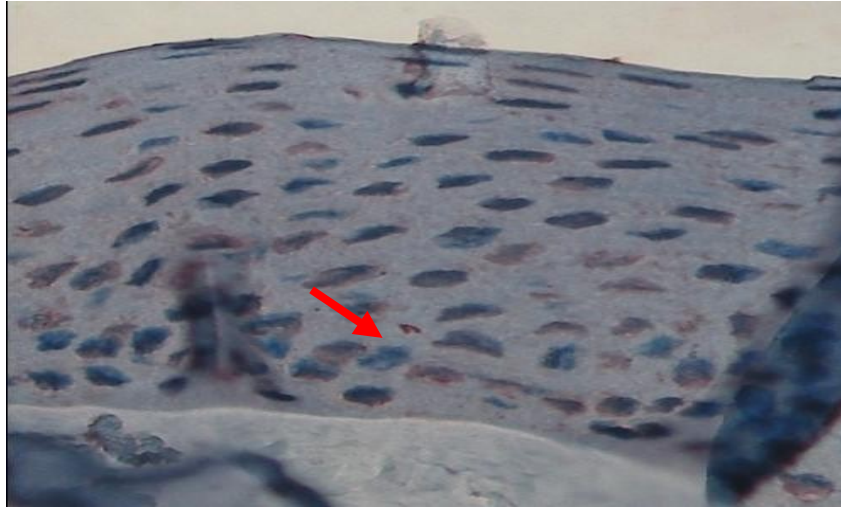


Figura 7. Fotomicrografia de segmento de epitélio da córnea do olho direito de equino adulto, soronegativo para leptospirose. Notar reação imunoistoquímica, de coloração vermelha, à presença da *Leptospira* sp. (seta vermelha). AEC 40x. Jaboticabal-SP, 2009.

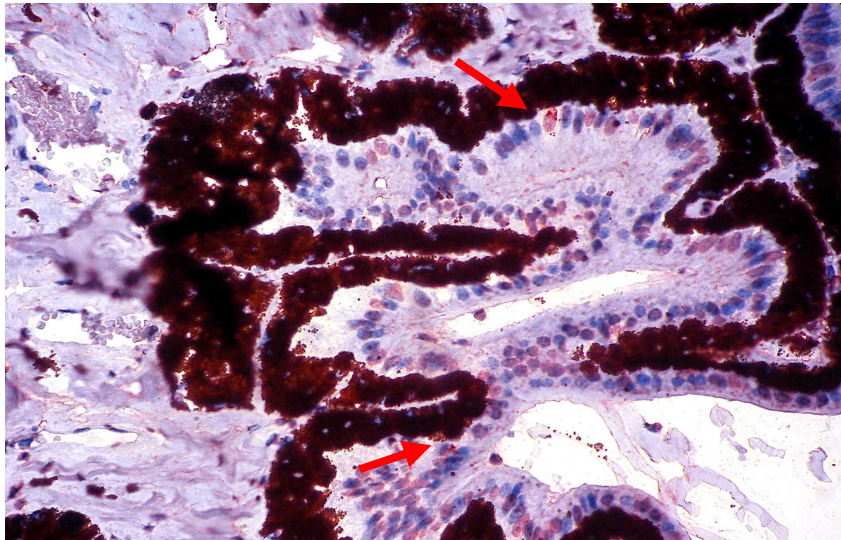


Figura 8. Fotomicrografia de segmento de processos ciliares do olho direito de equino adulto, soropositivo para leptospirose. Notar reação imunoistoquímica, de coloração vermelha, à presença da *Leptospira* sp. (setas vermelhas). AEC 40x. Jaboticabal-SP, 2009.

À imunistoquímica, empregando-se os anticorpos anti-MMP1 e anti-MMP9, observou-se impregnação da coloração marrom (DAB) (Figuras 9 e 10). O anticorpo anti-MMP1 mostrou resultado significativo ( $p=0,008$ ) entre a área da reação imunistoquímica e os animais soronegativos (Figura 11). O anticorpo anti-MMP1 também mostrou resultado significativo ( $p=0,0074$ ) entre a área da reação imunistoquímica e os animais negativos no corpo vítreo (Figura 12). O anticorpo MMP9 não mostrou resultados estatísticos significativos em qualquer dos parâmetros analisados. Para o parâmetro densidade dos dois anticorpos, também não se observou resultado significativo comparativamente com indivíduos soropositivos ou soronegativos para leptospirose ( $p>0,05$ ).

Quando os resultados da área e densidade destes anticorpos (anti-MMP1 e anti-MMP9) foram comparados aos resultados da imunistoquímica para *Leptospira* sp., nos segmentos de córnea, observou-se que os equinos positivos para leptospirose na córnea apresentaram maior área de reação imunistoquímica ao anticorpo anti-MMP9 ( $p=0,0013$ ) (Figura 13). A área de reação do anticorpo anti-MMP1 não mostrou resultado estatístico significativo para as lâminas de segmento de córnea positivas ou negativas para leptospirose ( $p>0,05$ ). Para o parâmetro densidade dos dois anticorpos, não se observou resultado significativo comparativamente com lâminas de segmento de córnea positivas ou negativas para leptospirose ( $p>0,05$ ).

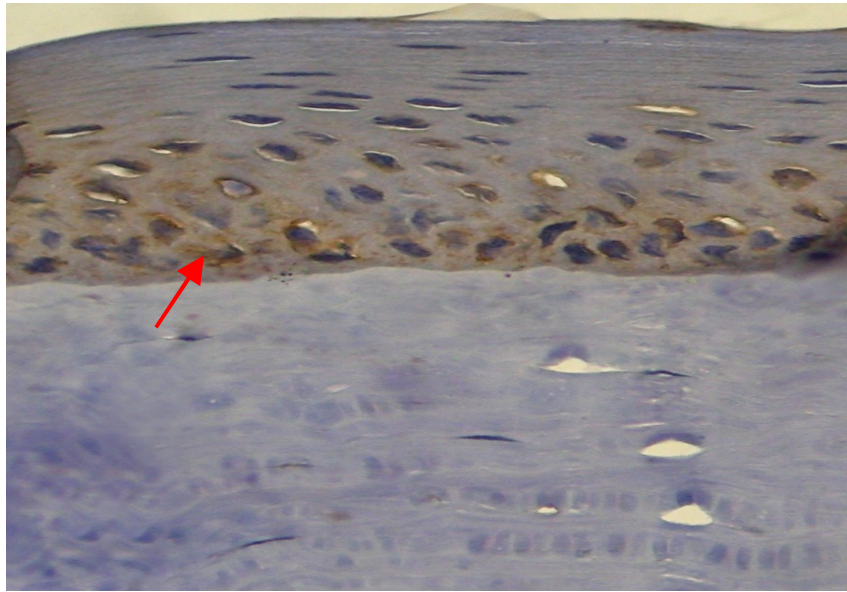


Figura 9. Fotomicrografia de segmento de córnea esquerda de equino adulto soronegativo para leptospirose. Notar reação imunoistoquímica, de coloração castanha, ao anticorpo anti-MMP1 (seta). DAB 40x. Jaboticabal-SP, 2009.

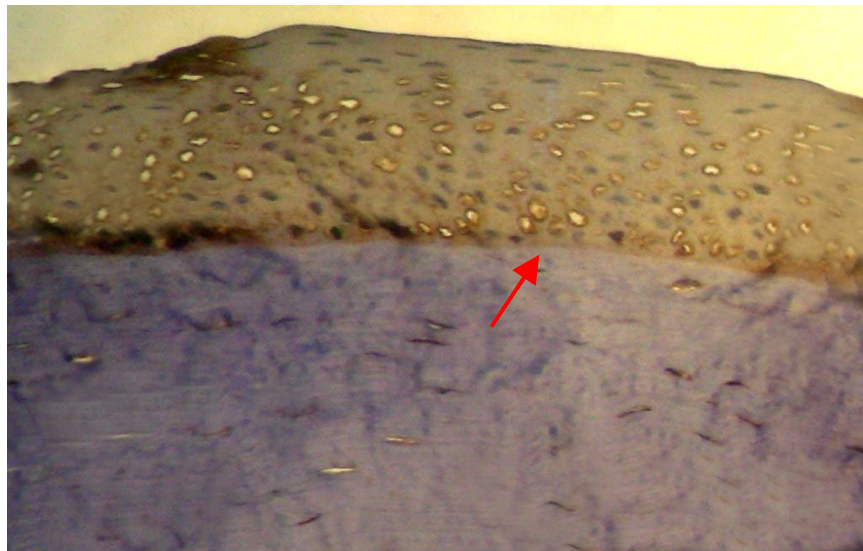


Figura 10. Fotomicrografia de segmento de córnea esquerda de equino adulto, soronegativo para leptospirose. Notar reação imunoistoquímica, de coloração castanha, ao anticorpo anti-MMP9 (seta). DAB 20x. Jaboticabal-SP, 2009.



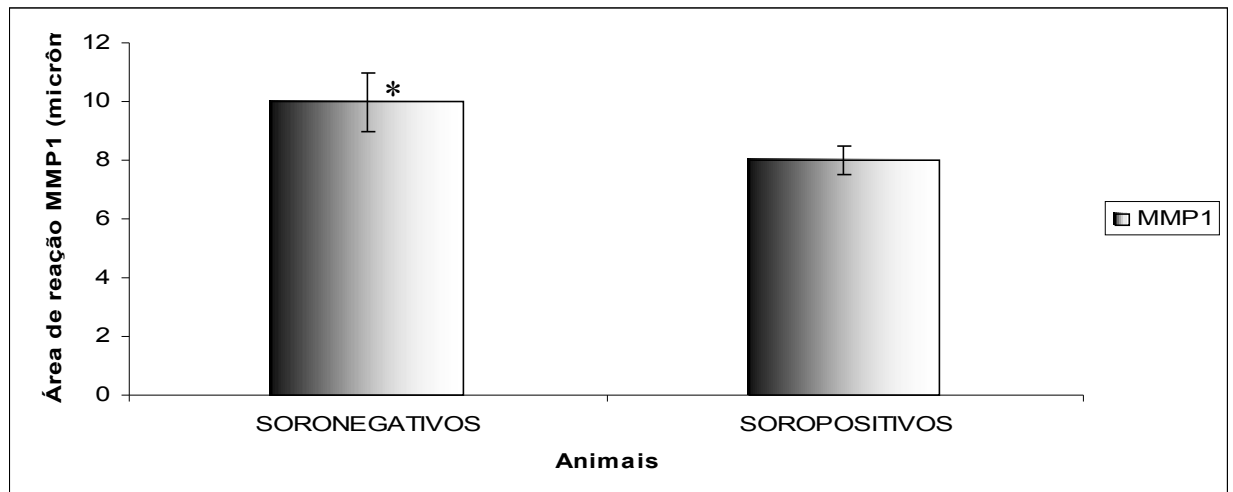


Figura 11. Histograma ilustrando a representação das médias,  $\pm$  o erro padrão, área ( $\mu\text{m}$ ) de reatividade à imunoistoquímica do anticorpo anti-MMP1 na córnea de equinos adultos, soropositivos ou soronegativos para leptospirose. Valores obtidos em microscópio óptico - programa *Image pro plus* (\* T Student,  $p=0,008$ ). Jaboticabal-SP, 2009.

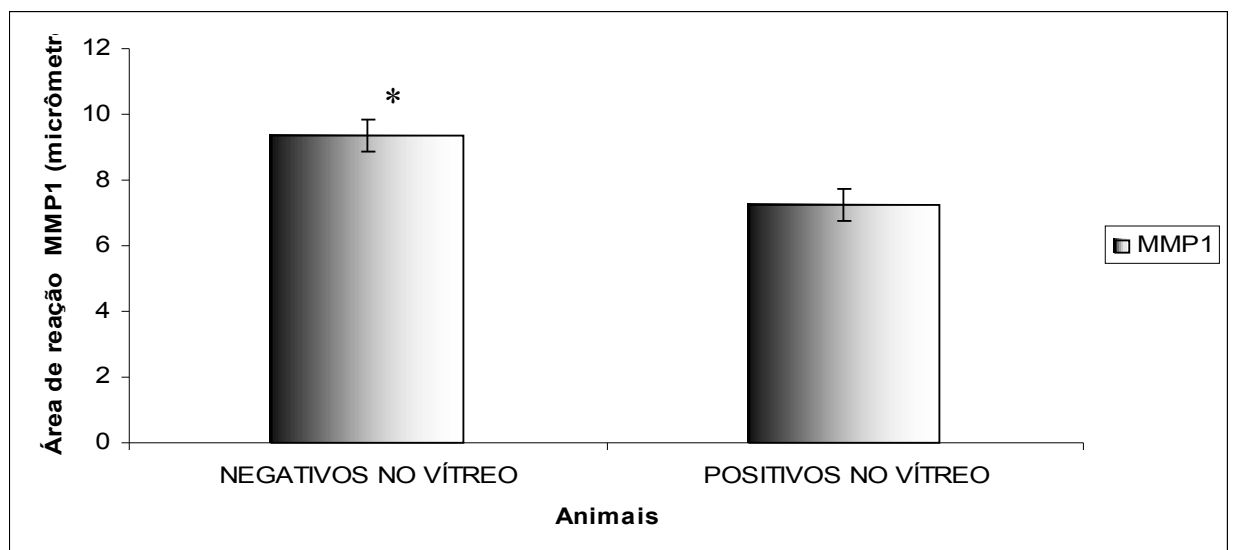


Figura 12. Histograma ilustrando a representação das médias,  $\pm$  o erro padrão, área ( $\mu\text{m}$ ) de reatividade à imunistoquímica do anticorpo anti-MMP1 na córnea de equinos adultos, negativos ou positivos para leptospirose no corpo vítreo. Valores obtidos em microscópio óptico - programa *Image pro plus* (\* T Student,  $p=0,0074$ ). Jaboticabal-SP, 2009.

\*

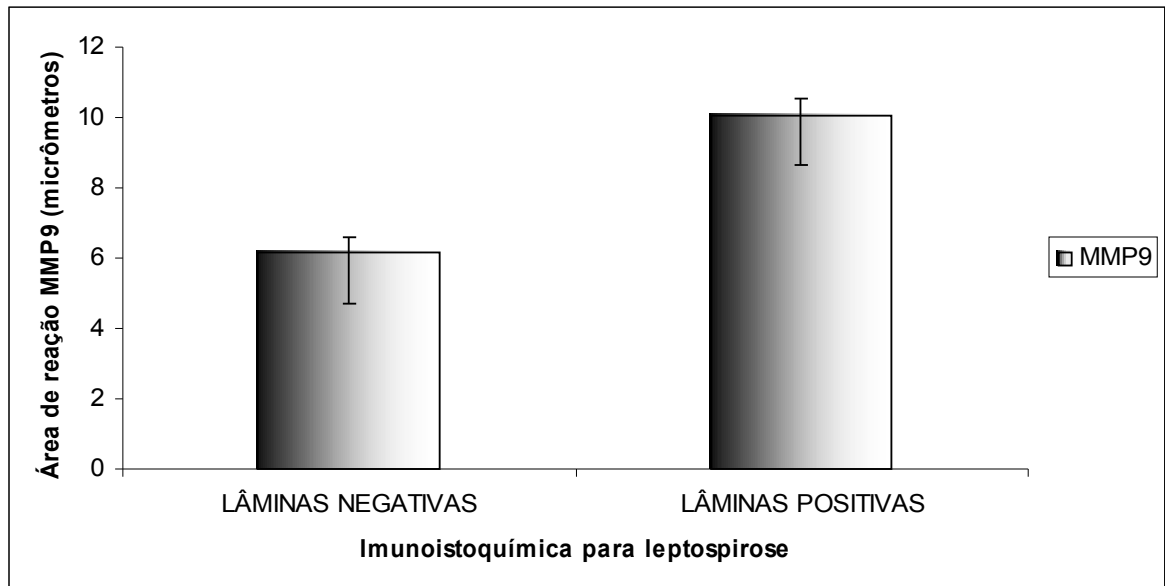


Figura 13. Histograma ilustrando a representação das médias,  $\pm$  o erro padrão, área ( $\mu\text{m}$ ) de reatividade à imunistoquímica do anticorpo anti-MMP9 na córnea de equinos adultos comparada às lâminas de segmentos de córnea negativas ou positivas para *Leptospira* sp., à imunistoquímica. (\* T Student,  $p=0,0013$ ). Jaboticabal-SP, 2009.

Lâminas reativas ao anticorpo CD74, nos processos ciliares, mostraram células coradas em vermelho (AEC) (Figura 14). A positividade para o anticorpo, todavia, não mostrou resultado estatisticamente significativo relativamente aos animais soropositivos ou soronegativos para leptospirose.

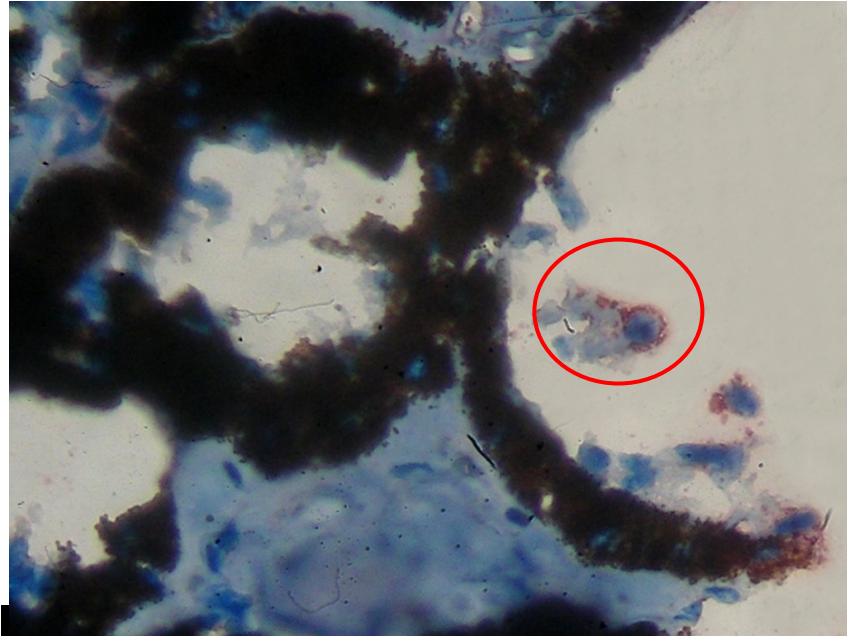


Figura 14. Fotomicrografia de segmento de processos ciliares do olho direito de equino adulto, soropositivo para leptospirose. Notar reação imunoistoquímica, de coloração vermelha, ao anticorpo CD74, ao redor do linfócito (círculo vermelho). AEC 40x. Jaboticabal-SP, 2009.

Lâminas reativas aos anticorpos GFAP e à calretinina, nos segmentos de coróide e retina, mostraram células coradas em vermelho (AEC) (Figuras 15 e 16). As lâminas positivas para o GFAP e a contagem de células reativas à calretinina, porém, não exibiram resultados estatisticamente significativos, quando os parâmetros foram comparados com os dos animais soropositivos ou soronegativos para leptospirose.

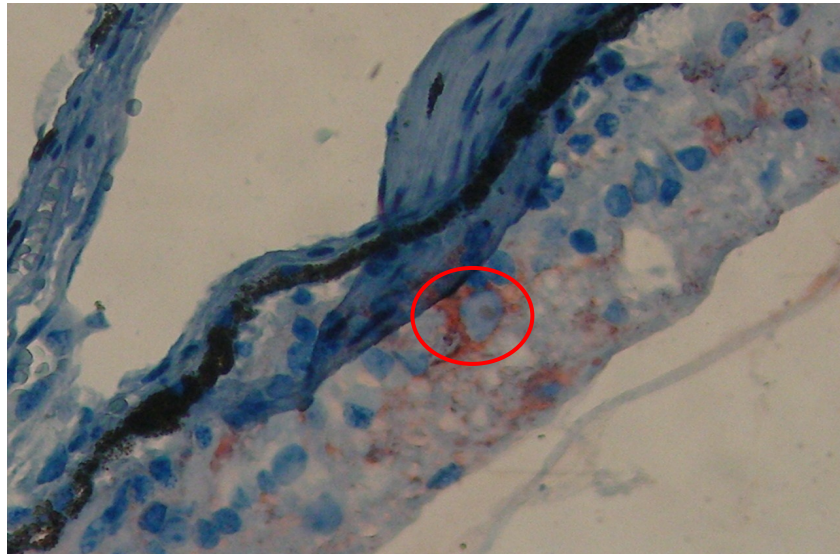


Figura 15. Fotomicrografia de segmento da coróide e retina do olho direito de equino adulto, soropositivo para leptospirose. Notar reação imunoistoquímica, de coloração vermelha, ao anticorpo GFAP, ao redor da célula (círculo vermelho). AEC 40x. Jaboticabal-SP, 2009.

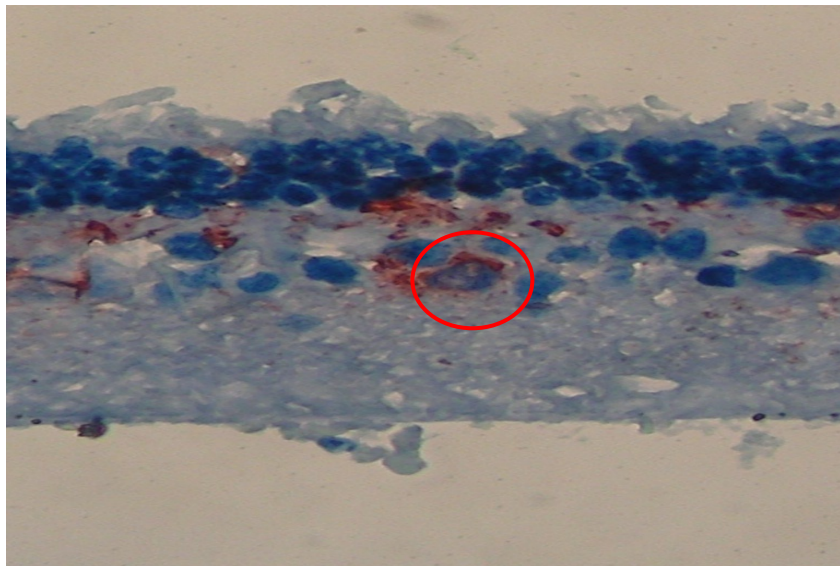


Figura 16. Fotomicrografia de segmento da coróide e retina do olho direito de equino adulto, soropositivo para leptospirose. Notar reação imunoistoquímica, de coloração vermelha, ao anticorpo calretinina, ao redor da célula (círculo vermelho). AEC 40x. Jaboticabal-SP, 2009.

## 5. DISCUSSÃO E CONCLUSÃO

A uveíte em equinos é uma doença complexa, de distribuição e impacto mundiais, sendo a leptospirose relacionada como causa principal da uveíte recorrente dos equinos (URE), particularmente a *Leptospira interrogans*, sorovar pomona (MATTHEWS et al., 1987; DWYER et al., 1995; ROMEIKE et al., 1998; LUCCHESI & PARMA, 1999; FABER et al., 2000; WOLLANKE et al., 2001; VERMA et al., 2005). Pesquisas demonstraram a presença de anticorpo anti-*Leptospira* ou da própria bactéria em fluidos oculares (FABER et al., 2000).

No presente estudo, encontraram-se 14 animais soropositivos para leptospirose. O sorovar encontrado em maior número, ao contrário do que relata a literatura, foi o icterohaemorrhagiae (34,5%), de grande importância em saúde pública no Brasil, pois, além da elevada patogenicidade, tem como hospedeiro preferencial o rato de esgoto (*Rattus norvegicus*), diferentemente do sorovar pomona, cujo tropismo é pela espécie suína (WOLLANKE et al., 2001).

Observou-se um equino soronegativo, mas positivo para leptospirose no corpo vítreo. FABER et al. (2000) compararam títulos de anticorpos no soro e no humor aquoso e concluíram que níveis elevados nos fluidos oculares sugerem intensa produção de anticorpos locais, o que suporta o diagnóstico de uveíte associada à leptospirose e demonstra que o olho é um sítio de “privilegio imunológico”, pois há produção local de anticorpos, independente da reação sistêmica. Esses autores observaram, ainda, dois cavalos positivos para leptospirose no humor aquoso e negativos no soro. Pelos resultados, os autores admitiram duas hipóteses: que seria necessário aumentar o número de sorovares para a aglutinação microscópica (utilizaram-se 5 sorovares), ou, que alguns equinos não apresentaram uma resposta imunogênica sistêmica para a *Leptospira*,

apenas a resposta local ocular, o que confirma o tropismo da *Leptospira* pelos tecidos oculares.

Na pesquisa presente, utilizou-se um painel de sorovares para o teste de aglutinação microscópica bastante amplo, foram, ao todo, 26 sorovares, o que diminui a probabilidade de se identificarem indivíduos falsos negativos. A reação imune ocular pode, portanto, ter decorrido de afecção órgão-específica, que persiste mesmo após queda dos níveis de anticorpos séricos. Tal constatação demonstra haver relação antigênica da bactéria com o tecido ocular (PARMA et al., 1997; LUCCHESI & PARMA, 1999; VERMA et al., 2005; PEARCE et al., 2007).

Nos resultados da eletroforese das proteínas do soro, a concentração de ceruloplasmina apresentou-se elevada no soro de equinos soropositivos para leptospirose. A ceruloplasmina é uma glicoproteína produzida pelo fígado, responsável pelo transporte de 80 a 95% do cobre plasmático. Trata-se de uma proteína positiva de fase aguda, não encontrada rotineiramente (BRADFORD, 1976; LEHNINGER, 1988; FERNANDES, et al., 2002).

A resposta de fase aguda é uma reação inespecífica frente a distúrbios da homeostase decorrentes de infecção, inflamação, lesão tecidual, neoplasias ou desordens do sistema imune. Proteínas de fase aguda se ligam a hemoglobina, radicais livres, ninhos celulares e a bactérias, promovendo a ativação do complemento. Outrossim, elas têm papel relevante na distribuição do colesterol. Adjunto, admite-se que estão relacionadas à produção de imunoglobulinas (FERNANDES, et al., 2002; KOGIKA, et al., 2003).

Proteínas de fase aguda são consideradas indicadoras fiéis da resposta sistêmica frente às condições inflamatórias e infecciosas, comparativamente a outros sinais, tais como febre, aumento da taxa de hemossedimentação e leucocitose associada à neutrofilia (GRUYS et al., 1994; FERNANDES, et al., 2002; KOGIKA, et al., 2003). Assim, pacientes positivos para leptospirose podem, mesmo sem sinais clínicos evidentes, apresentar níveis elevados de ceruloplasmina, como indicativo de inflamação subclínica, a exemplo do que foi encontrado neste estudo.

A leptospirose é uma doença de ocorrência mundial, que acomete animais selvagens, domésticos e o ser humano. Equinos infectados apresentam desordens clínicas, entre as quais, a uveíte recorrente (URE). Sinais clínicos da uveíte aguda incluem blefarospasmo, epífora, fotofobia, miose, edema de córnea e vascularização, *flare* do aquoso e hipópio. Entretanto, os sinais, não necessariamente, podem cursar juntos, uma vez que há diferentes formas de apresentação da doença (PARMA et al., 1997; LUCCHESI et al., 2002).

Com a recrudescência da afecção, as lesões tornam-se mais pronunciadas. A inflamação crônica pode ensejar perda da transparência corneal sinéquias anterior e posterior, luxação da lente, catarata, atrofia da íris e descolamento da retina (PARMA et al., 1997; LUCCHESI et al., 2002). No presente estudo, pode-se observar que em equinos soropositivos para leptospirose, mesmo sem sinais clínicos de uveíte, identificou-se espessura da córnea significativamente maior que os soronegativos ( $p=0,0347$ ) e 50% dos equinos soropositivos apresentaram congestão dos processos ciliares. Tais achados, discutidos na literatura, apontam para uma identidade antigênica entre a bactéria e os tecidos oculares, notadamente a córnea. Com eles, reforçam-se as hipóteses de que a uveíte recorrente dos equinos é uma doença auto-imune órgão-específica (PARMA et al., 1997; LUCCHESI et al., 2002).

Outra intercorrência observada no estudo, que pode justificar a ocorrência de doença órgão-específica, relaciona-se à positividade, no corpo vítreo, em um animal soronegativo para leptospirose. Por tal constatação, há como admitir que a presença da bactéria na circulação desencadeia quebra da barreira hemato-ocular, com intercorrências na íris (congestão) e na córnea (aumento da espessura da córnea), antes mesmo que sinais clínicos macroscópicos tenham sido observados.

À imunoistoquímica para *Leptospira* sp., pode-se notar um maior quantitativo de animais positivos na córnea (nove indivíduos), comparativamente aos processos ciliares (seis indivíduos) e à coróide e retina (zero). Observou-se, também, que alguns animais soronegativos mostraram-se, à imunoistoquímica

positivos na córnea e nos processos ciliares. Consideram-se, a partir das constatações, duas possibilidades que justificariam os achados: a confirmação de que se trata de uma doença órgão-específica ou, apesar do teste de aglutinação microscópica, confiável para o diagnóstico da leptospirose ter sido realizado com um painel amplo de 26 sorovares, exame mais específico, como reação de polimerização em cadeia (PCR) para detecção do DNA da *Leptospira* seria necessário para se descartarem falsos negativos no soro (LIN et al., 2000).

A uveíte pode suscitar alterações corneais, envolvendo a ação integrada de várias proteinases, fatores de crescimento e citocinas produzidas por células epiteliais, ceratócitos estromais, células inflamatórias e pelas glândulas lacrimais. Metaloproteinases são um importante componente do metabolismo de córneas normais ou comprometidas. A expressão das metaloproteinases (MMPs) é regulada ou ativada em resposta a citocinas ou a fatores de crescimento. A atividade das metaloproteinases é regulada pelo controle da transcrição e da ativação da pró-enzima (pro-MMP) e pela inibição da atividade enzimática por inibidores da metaloproteinases teciduais (TIMPs), resultando em homeostase da córnea (BROOKS & OLLIVIER, 2004; OLLIVIER et al., 2007).

A Metalproteinase 1 (MMP1) é uma colagenase intersticial e a Metaloproteinase 9 (MMP9) é uma gelatinase B (BROOKS & OLLIVIER, 2004; OLLIVIER et al., 2007).

Neste estudo, com o anticorpo anti-MMP1, encontrou-se resultado significativo ( $p=0,008$ ) entre a área da reação imunoistoquímica, comparativamente aos animais soronegativos. Outrossim, o anticorpo anti-MMP1 mostrou resultado significativo ( $p=0,0074$ ) entre a área da reação imunoistoquímica, comparativamente aos animais negativos no corpo vítreo. Tais resultados evidenciam menor área de reação nas córneas dos animais soropositivos. Tratavam-se dos indivíduos que apresentavam as córneas alteradas (aumento da espessura e positividade para *Leptospira* sp.). Assim, mecanismos inibitórios das metaloproteinases teciduais (TIMPs) presentes na córnea podem ter sido ativados, visando a impedir a degradação do tecido corneal, razão pela qual



encontrou-se menor área de reação das MMP1, nos indivíduos soropositivos. Tratam-se de resultados que corroboram com os da literatura, pois, em casos de inflamação corneal, inibidores de metaloproteinases teciduais (TIMPs) impedem a destruição tecidual (BROOKS & OLLIVIER, 2004; OLLIVIER et al., 2007). Não se descarta a hipótese da existência de alguns resultados falsos negativos, a despeito da confiabilidade do teste empregado.

Com o anticorpo anti-MMP9, não se encontraram resultados estatísticos significativos, quando a área e a densidade da reação imunoistoquímica foram comparadas aos animais soropositivos ou soronegativos. Quando a área de reação imunoistoquímica do anti-MMP9 foi comparada com os indivíduos positivos à imunoistoquímica, utilizando o anticorpo anti-*Leptospira*, todavia, observou-se resultado significativo ( $p=0,0013$ ).

A MMP9 é sintetizada em maior quantidade nas fases iniciais da lesão corneal superficial (BROOKS & OLLIVIER, 2004). No presente estudo, observaram-se que os indivíduos não apresentaram lesões oftálmicas relevantes e a positividade para leptospirose, à imunoistoquímica, foi observada no epitélio da córnea. Por esta razão, indivíduos soropositivos podem ter exibido maior área de reação ao anticorpo anti-MMP9, como um sinal de início da alteração ocular, que fora causada pela presença da *Leptospira* sp.

Nos casos de uveíte recorrente, a resposta imune é primeiramente dirigida contra o agente infeccioso. Posteriormente, tem-se a participação do sistema imune, que atua sobre epítomos remanescentes presentes nos tecidos alvo, como o tecido ocular. Muitos autores relatam o envolvimento da coróide e retina na patogênese da URE (PARMA et al., 1997; GILGER et al., 1999; DEEG et al., 2002; DEEG et al., 2006; DEEG, 2008). DEEG (2008) relatou que a enfermidade decorre da auto-agressão por células T a proteínas da retina. Contrariamente à afirmativa, verificou-se, no presente estudo, que a retina e coróide não exibiram alterações relevantes em animais soropositivos, à histopatologia e à imunoistoquímica, para os anticorpos: calretinina, anti-GFAP e anti-*Leptospira*. A córnea mostrou-se mais reativa, quanto aos soropositivos para leptospirose, à

histopatologia e à imunistoquímica (anti-MMP9, anti-*Leptospira*), comparativamente a outros tecidos oculares.

Portanto, Admitindo-se como confiáveis as condições em que a pesquisa fora conduzida e as injunções do meio onde ela fora realizada, permite-se concluir que, alterações oftálmicas em equinos, principalmente na córnea, se manifestam já nos estágios iniciais da infecção por *Leptospira* sp., ainda que macroscopicamente não sejam perceptíveis. Além do exame sorológico para detecção da leptospirose e quando este resultar negativo, existe a possibilidade de detecção da bactéria por meio de análise dos fluidos oculares ou biópsia e análise de fragmento de córnea.

## 6. REFERÊNCIAS

BRADFORD, M. M. A rapid and sensitive method for the quantification of microgram quantities of protein utilizing the principle of protein-dye binding. **Analytical Biochemistry**, Orlando, v. 72, p. 248-254, 1976.

BROOKS, D. E.; OLLIVIER, F. J. Matrix metalloproteinase inhibition in corneal ulceration. **Veterinary clinics. Small animal practice**. v.34, p. 611-622, 2004.

CANTOR, G. H.; PALMER, G. H.; FENWICK, B. W. Analysis of post mortem aqueous humour chemistry in the horse, with particular reference to urea nitrogen and creatinine. **Equine Veterinary Journal**, Borough Green, Kent, v. 21, n. 4, p. 288-291, 1989.

DEEG, C. A. Ocular immunology in equine recurrent uveitis. **Veterinary Ophthalmology**, Oxford, v. 1, suppl. 1, p. 61-65, 2008.

DEEG, C. A.; AMANN, B.; HAUCK, S. M.; KASPERS, B. Defining cytochemical markers for different cell types in the equine retina. **Anatomia Histologia Embryologia**, Berlin, v. 35, p.412-415, 2006.

DEEG, C. A.; HAUCK, S. M.; AMANN, B.; POMPETZKI, D.; ALTMANN, F.; RATH, A.; SCHMALZL, T.; STANGASSINGER, M. Equine recurrent uveitis – a spontaneous horse model of uveitis. **Ophthalmic Research**, Brasil, v. 40, p. 151-153, 2008.

DEEG, C. A.; EHRENHOFER, M.; THURAU, S. R.; REESE, S.; WILDNER, G.; KASPERS, B. Immunopathology of recurrent uveitis in spontaneously diseased horses. **Experimental Eye Research**, London, v. 75, p. 127-133, 2002.

DEEG, C. A.; HAUCK, S. M.; AMANN, B.; KREMMER, E.; STANGASSINGER, M.; UEFFING, M. Major retinal autoantigens remain stably expressed during all stages of spontaneous uveitis. **Molecular Immunology**, Kidlington, v.44, p.3291-3296, 2007.

DEEG, C. A.; KASPERS, B.; GERBARDS, H.; TBURAU, S. R.; WOLLANKE, B.; WILDNER, G. Immune response to retinal autoantigens and peptides in equine recurrent uveitis. **Investigative ophthalmology & Visual Science**, Hagerstown, v. 42, n. 2, p. 393-398, 2001.

DWYER, A. E.; CROCKETT, R. S.; KALSOW, C. M. Association of leptospiral seroreactivity and breed with uveitis and blindness in horses: 372 cases (1986-1993). **Journal of the American Veterinary Medical Association**, Schaumburg, v. 207, n. 10, p. 1327-1331, 1995.

FABER, N. A.; CRAWFORD, M.; LeFEBVRE, R. B.; BUYUKMIHCI, N. C.; MADIGAN, J. E.; WILLITS, N. H. Detection of *Leptospira* spp. in the aqueous humor of horses with naturally acquired recurrent uveitis. **Journal of Clinical Microbiology**, Washington, v. 38, n. 7, p. 2731-2733, 2000.

FERNANDES, W. R.; MORI, E.; LESSA, D. A. B.; MARQUES, M. S.; ABRAMOVITC, G.; MIYASHIRO, S. I.; HAGIWARA, M. K. Avaliação da resposta inflamatória de fase aguda através das dosagens séricas de ceruloplasmina e haptoglobina em equinos submetidos à infecção experimental com herpesvírus equino tipo 1 (HVE-1). **Ciência Veterinária dos Trópicos**. Recife-PE, v. 5, n. 2 e 3, p. 93-96, 2002.

FIELDER, A. R.; RAHI, A. H. Immunoglobulins of normal aqueous humour. **Transactions of the Ophthalmological Societies of the United Kingdom**, London, v. 99, n. 1, p. 120-125, 1979.

GALERA, P. D. **Estudo do flunixin meglumine (Banamine) após aplicação sub-conjuntival, em cães.** G154e. 57f. Dissertação (Mestre em Cirurgia Veterinária). Faculdade de Ciências Agrárias e Veterinárias, Universidade Estadual Paulista, Jaboticabal, 2002.

GILGER, B. C.; MALOK, E.; CUTTER, K. V.; STEWART, T.; HOROHOV, D. W.; ALLEN, J. B. Characterization of T-lymphocytes in the anterior uvea of eyes with chronic equine recurrent uveitis. **Veterinary Immunology and Immunopathology**, Amsterdam, v. 71, p. 17-28, 1999.

GILGER, B. C.; MALOK, E.; STEWART, T.; HOROHOV, D.; ASHTON, P.; SMITH, T.; JAFFE, G. J.; ALLEN, J. B. Effect of an intravitreal cyclosporine implant on experimental uveitis in horses. **Veterinary Immunology and Immunopathology**, Amsterdam, v. 76, p. 239-255, 2000.

GILGER, B. C.; MICHAU, T. M. Equine recurrent uveitis: new methods of management. **Veterinary Clinics of North America. Equine Practice**, Philadelphia, v. 20, p. 417-427, 2004.

GOLDIM, J.R. **Pesquisa em saúde e direito dos animais.** Porto Alegre: HCPA, 1995. 28p

GRUYS, E.; OBWOLO, M. J.; TOUSSAINT, M. Diagnostic significance of the major acute phase proteins in veterinary clinical chemistry: a review. **Veterinary Bulletin**, v. 64, n. 11, p.1009-1018, 1994.

HARTSKEERL, R. A.; GORIS, M. G. A.; BREM, S.; MEYER, P.; KOPP, H.; GERHARDS, H.; WOLLANKE, B. Classification of *Leptospira* from the eyes of horses suffering from recurrent uveitis. **Journal of Veterinary Medicine**, Berlin, Series B, v. 51, p.110-115, 2004.

HAZEL, S. J.; THRALL, A. H.; SEVERIN, G. A.; LAUERMAN, L.H.; LAVACH, J. D. Laboratory evaluation of aqueous humor in the healthy dog, cat, horse, and cow. **American Journal of Veterinary Research**, Schaumburg, v. 46, n. 3, p. 657-659, 1985.

KOGIKA, M. M.; PEREIRA, D. A.; ELISA, F.; NOTOMI, M. K.; DELAYTE, E. H.; KAWAHARA, R.; HAGIWARA, M. K. Determinação sérica de haptoglobina, ceruloplasmina e - glicoproteína ácida em cães com gastrenterite hemorrágica. **Ciência Rural**, Santa Maria-RS, v. 33, n. 3, 2003.

KROHNE, S. G.; KROHNE, D. T.; LINDLEY, D. M.; WILL, M. T. Use of laser flaremetry to measure aqueous humor protein concentration in dogs. **Journal of the American Veterinary Medical Association**. Schaumburg,v. 206, n. 8, April 15, p. 1167-1172, 1995.

LAEMMLI, U. K. Cleavage of structural proteins during the assembly of the head bacteriophage T4. **Nature**, London, v. 227, p.680-685, 1970.

LEHNINGER, A. L. Proteínas: estrutura covalente e função biológica. In: LEHNINGER, A. L. **Princípios de bioquímica**. 4 ed. São Paulo: Savier, 1988. cap. 6, p.91-109.

LIN, M-H.; CHEN, T-C.; KUO, T-T.; TSENG, C-C.; TSENG, C-P. Real-Time PCR for quantitative detection of *Toxoplasma gondii*. **Journal of Clinical Microbiology**, Washington, v. 38, n. 11, p.4121-4125, 2000.

LUCCHESI, P. M. A.; PARMA, A. E. A DNA fragment of *Leptospira interrogans* encodes a protein which shares epitopes with equine cornea. **Veterinary Immunology and Immunopathology**, Amsterdam, v. 71, p. 173-179, 1999.

LUCCHESI, P. M. A.; PARMA, A. E.; ARROYO, G. H. Serovar distribution of a DNA sequence involved in the antigenic relationship between *Leptospira* and equine cornea. **BMC Microbiology**. <http://www.biomedcentral.com/1471-2180/2/3>, 2002.

MATTHEWS, A. G.; POULTER, T. Albumin and immunoglobulins G, A and M in aqueous humour from clinically normal equine eyes. **Equine Veterinary Journal**, Fordham, v. 18, (02), p.117-120, 1986.

MATTHEWS, A. G.; WAITKINS, S. A.; PALMER, M.F. Serological study of leptospiral infections and endogenous uveitis among horses and ponies in the United Kingdom. **Equine Veterinary Journal**, Borough Green, Kent, v. 19, n. 2, p.125-128, 1987.

OLLIVIER, F. J.; GILGER, B. C.; BARRIE, K. P.; KALLBERG, M. E.; PLUMMER, C. E.; O'REILLY, S.; GELATT, K. N.; BROOKS, D. E. Proteinases of the cornea and precocular tear film. **Veterinary Ophthalmology**. v. 10, n. 4, p. 199-206, 2007.

PARMA, A. E.; FERNANDEZ, A. S.; SANTISTEBAN, C. G.; BOWDEN, R. A.; CERONE, S. I. Tears and aqueous humor from horses inoculated with *Leptospira* contain anti-bodies which bind to cornea. **Veterinary Immunology and Immunopathology**, Amsterdam, v. 14, p. 181-185, 1987.

PARMA, A. E.; SANTISTEBAN, C. G.; VILLALBA, J. S.; BOWDEN, R. A. Experimental demonstration of an antigenic relationship between *Leptospira* and

equine cornea. **Veterinary Immunology and Immunopathology**. Amsterdam, v. 10, p. 215-224, 1985.

PARMA, A. E.; SANZ, M. E.; LUCCHESI, P. M.; MAZZONELLI, J.; PETRUCCELLI, M. A. Detection of an antigenic protein of *Leptospira interrogans* which shares epitopes with the equine cornea and lens. **The Veterinary Journal**, Newmarket, UK, v. 153, p. 75-79, 1997.

PEARCE, J. W.; GALLE, L. E.; KLEIBOEKER, S. B.; TURK, J. R.; SCHOMMER, S. K.; DUBIELZIG, R. R.; MITCHELL, W. J.; MOORE, C. P.; GIULIANO, E. A. Detection of *Leptospira interrogans* DNA and antigen in fixed equine eyes affected with end-stage equine recurrent uveitis. **Journal of Veterinary Diagnostic Investigations**, Turlock, v. 19, p. 686-690, 2007.

ROHRBACH, B. W.; WARD, D. A.; HENDRIX, D. V. H.; CAWSE-FOSS, M.; MOYERS, T. D. Effect of vaccination against leptospirosis on the frequency, days to recurrence and progression of disease in horses with equine recurrent uveitis. **Veterinary Ophthalmology**, Oxford, v. 8, n. 3, p. 171-179, 2005.

ROMEIKE, A.; BRÜGMAN, M.; DROMMER, W. Immunohistochemical Studies in Equine Recurrent Uveitis (ERU). **Veterinary Pathology**, Washington, v. 35, p. 515-526, 1998.

SANTA ROSA, C. A. Diagnóstico laboratorial das leptospiroses. **Revista de Microbiologia**, São Paulo, v. 1, p. 97-109, 1970.

VERMA, A.; ARTIUSHIN, S.; MATSUNAGA, J.; HAAKE, D. A.; TIMONEY, J. F. LruA and LruB lipoproteins of pathogenic *Leptospira interrogans* associated with equine recurrent uveitis. **Infection and Immunity**, Washington, v. 73, n. 11, p. 7259-7266, 2005.



WAN, W. H.; FORTUNA, M. B.; FURMANSKI, P. A rapid and efficient method for testing immunohistochemical reactivity of monoclonal antibodies against multiple tissue samples simultaneously. **Journal of Immunological Methods**, Amsterdam, v.103, n°1, p. 121-129, 1987.

WEBER, K.; OSBORNE, M. The reability of molecular weight determination by sodium dodecil Sulfate Polyacrilamide gel eletroforesis. **Journal of Biological Chemistry**, Bethesda, v. 244, p.4406-4412, 1969.

WOLLANKE, B.; ROHRBACH, W. B.; GERHARDS, H. Serum and vitreous humor antibody titers in and isolation of *Leptospira interrogans* from horses with recurrent uveitis. **Journal of the American Veterinary Medical Association**, Schaumburg, v. 219, n. 6, p. 795-800, 2001.

# Livros Grátis

( <http://www.livrosgratis.com.br> )

Milhares de Livros para Download:

[Baixar livros de Administração](#)

[Baixar livros de Agronomia](#)

[Baixar livros de Arquitetura](#)

[Baixar livros de Artes](#)

[Baixar livros de Astronomia](#)

[Baixar livros de Biologia Geral](#)

[Baixar livros de Ciência da Computação](#)

[Baixar livros de Ciência da Informação](#)

[Baixar livros de Ciência Política](#)

[Baixar livros de Ciências da Saúde](#)

[Baixar livros de Comunicação](#)

[Baixar livros do Conselho Nacional de Educação - CNE](#)

[Baixar livros de Defesa civil](#)

[Baixar livros de Direito](#)

[Baixar livros de Direitos humanos](#)

[Baixar livros de Economia](#)

[Baixar livros de Economia Doméstica](#)

[Baixar livros de Educação](#)

[Baixar livros de Educação - Trânsito](#)

[Baixar livros de Educação Física](#)

[Baixar livros de Engenharia Aeroespacial](#)

[Baixar livros de Farmácia](#)

[Baixar livros de Filosofia](#)

[Baixar livros de Física](#)

[Baixar livros de Geociências](#)

[Baixar livros de Geografia](#)

[Baixar livros de História](#)

[Baixar livros de Línguas](#)

[Baixar livros de Literatura](#)  
[Baixar livros de Literatura de Cordel](#)  
[Baixar livros de Literatura Infantil](#)  
[Baixar livros de Matemática](#)  
[Baixar livros de Medicina](#)  
[Baixar livros de Medicina Veterinária](#)  
[Baixar livros de Meio Ambiente](#)  
[Baixar livros de Meteorologia](#)  
[Baixar Monografias e TCC](#)  
[Baixar livros Multidisciplinar](#)  
[Baixar livros de Música](#)  
[Baixar livros de Psicologia](#)  
[Baixar livros de Química](#)  
[Baixar livros de Saúde Coletiva](#)  
[Baixar livros de Serviço Social](#)  
[Baixar livros de Sociologia](#)  
[Baixar livros de Teologia](#)  
[Baixar livros de Trabalho](#)  
[Baixar livros de Turismo](#)