

UNIVERSIDADE FEDERAL DO CEARÁ
FACULDADE DE FARMÁCIA, ODONTOLOGIA E ENFERMAGEM
DEPARTAMENTO DE CLÍNICA ODONTOLÓGICA
CURSO DE ODONTOLOGIA

DENISE LINS DE SOUSA

EFEITO ANTIBACTERIANO DO PREPARO BIOMECÂNICO E DE UMA PASTA À
BASE DE HIDRÓXIDO DE CÁLCIO SOBRE BACTÉRIAS PRESENTES EM CANAIS
RADICULARES DE DENTES DECÍDUOS NECROSADOS APÓS TRAUMA.

FORTALEZA

2008

Livros Grátis

<http://www.livrosgratis.com.br>

Milhares de livros grátis para download.

DENISE LINS DE SOUSA

EFEITO ANTIBACTERIANO DO PREPARO BIOMECÂNICO E DE UMA PASTA À
BASE DE HIDRÓXIDO DE CÁLCIO SOBRE BACTÉRIAS PRESENTES EM CANAIS
RADICULARES DE DENTES DECÍDUOS NECROSADOS APÓS TRAUMA.

Dissertação submetida à Coordenação do Programa de Pós-graduação em Odontologia, da Universidade Federal do Ceará, como requisito parcial para obtenção do grau de Mestre em Odontologia.

Área de concentração: Clínica odontológica.

Orientador: Prof. Dr. José Jeová Siebra
Moreira Neto

Co-orientadora: Profa. Cibele Barreto Mano de
Carvalho

FORTALEZA

2008

Ficha catalográfica

S696e Sousa, Denise Lins de

Efeito antibacteriano do preparo biomecânico e de uma pasta à base de hidróxido de cálcio sobre bactérias presentes em canais radiculares de dentes decíduos necrosados após trauma/ Denise Lins de Sousa. – Fortaleza, 2008.

35 f.

Orientador: Prof. Dr. José Jeová Siebra Moreira Neto
Dissertação (Mestrado) – Universidade Federal do Ceará.
Faculdade de Farmácia, Odontologia e Enfermagem.

1. Dente Decíduo 2. Necrose da Polpa Dentária 3. Hidróxido de Cálcio I. Moreira Neto, José Jeová Siebra (orient.). II. Título.

CDD 617.6342

DENISE LINS DE SOUSA

EFEITO ANTIBACTERIANO DO PREPARO BIOMECÂNICO E DE UMA PASTA À
BASE DE HIDRÓXIDO DE CÁLCIO SOBRE BACTÉRIAS PRESENTES EM CANAIS
RADICULARES DE DENTES DECÍDUOS NECROSADOS APÓS TRAUMA.

Dissertação submetida à Coordenação do Programa de Pós-graduação em Odontologia, da
Universidade Federal do Ceará, como requisito parcial para obtenção do grau de Mestre em
Odontologia. Área de concentração: Clínica odontológica.

Aprovada em: 04/12/2008

BANCA EXAMINADORA

Prof. Dr. José Jeová Siebra Moreira Neto (Orientador)

Universidade Federal do Ceará-UFC

Prof. Dra. Cristiane Sá Roriz Fonteneles

Universidade Federal do Ceará-UFC

Prof. Dra. Grace Sampaio Teles

Universidade de Fortaleza-UNIFOR

Aos meus pais, João Bosco e Wilma Maria, e
aos meus irmãos, Demetrius, Louise, Lourenzo e Érika,
dedico esta dissertação com muito amor.

AGRADECIMENTOS

À Deus, por ter dado-me saúde, coragem e oportunidades para traçar meus objetivos e conquistar meus sonhos. Agradeço ainda por ter me rodeado de pessoas que só me ajudaram a crescer, profissional e sobretudo espiritualmente.

Aos meus pais, Bosco e Wilma, meus exemplos de dignidade, caridade, humildade e perseverança, e por não terem poupado nenhum esforço para tornarem-me a pessoa que sou hoje.

Aos meus amados irmãos, Demétrius, Louise, Lourenzo e Érica, por sempre terem acreditado em mim e tornado a minha vida mais cheia de emoções.

Às minhas amigas, sobretudo Sâmmya Trajano e Mônica Alves, pelo apoio constante, pela amizade e simplesmente pelo fato de fazerem parte da minha vida.

Aos meus amigos do laboratório, Cinthya, Olavo e Bruno, que tornaram as atividades curriculares e, principalmente, extra-curriculares mais prazerosas.

Ao meu digníssimo orientador, Dr. Jeová, pela confiança em mim depositada, pela ajuda, pelo apoio e principalmente pela amizade.

À Dra. Cibele, por ter aberto as portas do seu laboratório à execução da minha pesquisa e pela orientação.

Aos meus companheiros do CENTRAU e principalmente à Daniela Nunes e Rebecca Bastos, pela amizade, convivência e ajuda.

À FUNCAP, pelo suporte financeiro dado à realização desta pesquisa.

A todos os companheiros do mestrado, da clínica de Odontopediatria e a todos aqueles que passaram na minha vida durante esse período.

RESUMO

Um dos principais objetivos do tratamento endodôntico dos canais radiculares de dentes com polpa necrótica consiste em eliminar os microorganismos localizados no sistema de canais radiculares. Dessa forma, esta dissertação, constituída por um artigo, propõe-se a avaliar o efeito antibacteriano do preparo químico-mecânico e de uma pasta à base de hidróxido de cálcio sobre bactérias presentes em canais radiculares de dentes decíduos necrosados após trauma bem como verificar a presença dos microorganismos *Fusobacterium nucleatum* e bacilo pigmentado negro nestes dentes. Seguindo os critérios de inclusão, a amostra consistiu de 18 dentes, totalizando 14 pacientes. As coletas microbiológicas foram realizadas após a abertura coronária (C1) e 72h após a remoção da medicação intracanal (C3), sendo que, para 10 dentes, realizou-se outra coleta após a instrumentação (C2). As coletas foram realizadas introduzindo-se sequencialmente 3 cones de papel absorvente estéril, de diâmetro visualmente compatível com o do canal radicular, no interior deste por aproximadamente 1 minuto. Após este intervalo, os cones foram removidos, transferidos para um tubo contendo um fluido reduzido para transporte e levados ao laboratório para processamento microbiológico. Na C1, os microorganismos foram isolados em 17/18 (94,4%) dos canais radiculares, sendo a média de CFUs de 5.4×10^5 , na C2, em apenas 1/10 (10%) canal radicular, com uma média de 4.3×10^2 , e na C3 em 15/18 (83.3%), com média de 1.5×10^5 . Houve uma diferença estatisticamente significativa entre C1 e C2, o mesmo não ocorrendo entre C1 e C3 e entre C2 e C3. O microorganismo *Fusobacterium nucleatum* e o bacilo pigmentado negro foram observados em 55.5% (10/18) e 11.1% (2/18), respectivamente, na C1, não sendo detectados na C2, e na C3 estavam presentes em 16.6% (3/18) e 5.5% (1/18), respectivamente. Na C1, observou-se uma predominância de cocos gram-negativos (15/18) e bacilos gram-negativos (14/18), representando 83.3% e 77.8%, respectivamente. Na C2, os únicos morfotipos detectados foram cocos gram-positivos (1/10), presente em 10% das amostras positivas, e na C3, os cocos-gram positivos predominaram (66.7%). Pode-se concluir que o preparo químico-mecânico desempenhou sua função antibacteriana ao reduzir significativamente o número de microorganismos do canal principal, porém o hidróxido de cálcio possui um efeito antibacteriano limitado, não sendo capaz de prevenir o recrescimento de bactérias após seu uso como medicação intracanal.

Palavras-chaves: Dente Decíduo. Necrose da Polpa Dentária. Hidróxido de Cálcio.

ABSTRACT

One of the main objectives of endodontic treatment of roots canals with necrotic pulps consists in eliminating the microorganisms spread throughout the ramifications of root canal system. This study, comprised by one manuscript, had the objective to evaluate the antiseptic efficacy of biomechanical preparation and a calcium hydroxide-paste in root canals of human primary teeth with necrotic pulp after trauma and to detect the microorganisms *Fusobacterium nucleatum* and black-pigmented bacilli in this teeth. According to stringent inclusion criteria, 18 primary teeth with necrotic pulp were selected. Bacterial samples were taken after crown access (S1) and 72h after the removal of dressing with a calcium hydroxide paste (S3), but to 10 teeth were taken a other bacterial sample after chemomechanical preparation with 0.5% NaOCl as an irrigant (S2). Bacteriological samples were collected by introducing 3 sequential sterile absorbent paper points, of a size visually compatible with the root canal diameter. After approximately 1 min, the paper points were removed and placed in a test tube containing reduced transport fluid and were sent for microbiological evaluation. In the S1, the microorganisms were found in 7/18 (94,4%) of the samples, with a colony forming units (CFU's) media of 5.4×10^5 . In the S2, bacteria were cultured in only 1/10 (10%) root canal, with the CFU's media of 4.3×10^2 , and in the S3 bacteria were cultured in 15/18 (83.3%), with the CFU's media of 1.5×10^5 . A statistically significant reduction in bacterial counts was observed between S1 and S2, however no statistically significant difference was observed for comparisons involving S1 and S3, and S2 and S3. The microorganisms *Fusobacterium nucleatum* and black-pigmented bacilli were detected in 55.5% (10/18) and 11.1% (2/18), respectively, in the S1, no were found in the S2, and in the S3 were found in 16.6% (3/18) and 5.5% (1/18), respectively. In the S1, the gram-negative cocci (15/18) and gram-negative rods (14/18) were the most prevalent groups (83.3% and 77.8%, respectively). In the S2, the gram-positive cocci was the only group of the bacteria observed (1/10), and in the S3, the gram-positive cocci was the group most commonly recovered (66.7%). It was conclude that biomechanical preparation were important in the antiseptis of the root canal because reduced significantly the number of bacteria in the main canal however the calcium hydroxide paste had a antibacterial efficacy limited, no prevent the regrowing bacterial after used as dressing intracanal.

Keywords: Tooth Deciduous. Dental Pulp Necrosis. Calcium Hydroxide.

SUMÁRIO

1	INTRODUÇÃO GERAL.....	9
2	PROPOSIÇÃO.....	12
2.1	Objetivo Geral.....	12
2.2	Objetivos Específicos.....	12
2.3	Hipóteses.....	12
3	CAPITULO ÚNICO.....	13
4	CONCLUSÃO GERAL.....	30
	REFERÊNCIAS.....	31
	ANEXOS.....	35

1 INTRODUÇÃO GERAL

Estudos epidemiológicos dos traumatismos dentários têm demonstrado um aumento das injúrias traumáticas nas últimas décadas (1,2), sendo relatado dois picos de incidência: o primeiro dos 2 aos 4 anos de idade, época em que os traumatismos aumentam substancialmente devido aos primeiros esforços da criança para mover-se, estando associada à falta de experiência, coordenação motora e reflexo de proteção, seguido por um segundo pico dos 8 aos 10 anos de idade, período de início de esportes e brincadeiras na escola e fora de casa (3).

Essas injúrias traumáticas dão origem a diferentes processos de cicatrização e defesa sobre os tecidos dentários, que variam desde a formação localizada de dentina secundária até uma inflamação pulpar, reabsorção radicular interna e metaplasia óssea, assim como necrose pulpar com e sem infecção (3).

A necrose pulpar tem sido relatada como a seqüela mais comumente observada na dentição decídua após trauma (1), e a descoloração coronária como a segunda seqüela mais comum (4), sendo associada a quase todos os tipos de trauma, desde traumas leves (trincas no esmalte, concusão e subluxação) a mais severos (luxação lateral, intrusão e avulsão) (4).

Quando esta descoloração for acompanhada por alterações, como reabsorção radicular interna, reabsorção radicular inflamatória ou por substituição, inflamação periapical ou fístula, o dente decíduo deve ser tratado endodonticamente (4). O controle da infecção, na dentição decídua, torna-se crucial visto que os amplos espaços medulares favorecem a disseminação da infecção, e o desenvolvimento do germe do dente permanente ocorre muito próximo as raízes destes dentes, podendo levar a seqüelas ao sucessor permanente (5).

Somando-se a isto, a preservação do dente decíduo saudável até a erupção do sucessor permanente é muito importante para a manutenção da estética, da função e do comprimento e da simetria do arco (6). Dessa forma, quando os dentes decíduos apresentam inflamação pulpar irreversível ou necrose, e caso seja possível sua manutenção no arco dentário, o tratamento endodôntico está indicado (7).

O microambiente da cavidade pulpar, após a necrose, torna-se propício e ideal aos fatores que influenciam a colonização e multiplicação microbiana (8), sendo as bactérias anaeróbias as espécies mais envolvidas no processo de infecção de canais radiculares, como

os bacilos pigmentados negros (BPN) (5,9) e o *Fusobacterium nucleatum* (10). Os BPN são frequentemente encontrados em dentes decíduos humanos portadores de necrose pulpar e lesão periapical (5,9), e *Fusobacterium nucleatum* tem sido relatado como a espécie mais freqüentemente isolada em canais radiculares de dentes permanentes com lesão periapical e câmara pulpar intacta (10,11).

A desintegração do tecido pulpar devido à necrose, mesmo sob uma forma asséptica, causa a produção de substâncias irritantes que, associadas ao trauma físico das estruturas dentárias, permitirão que reações inflamatórias se instalem na cavidade pulpar e nos tecidos periapicais. Por meio de mediadores químicos do processo inflamatório, ocorrerá a reabsorção do tecido ósseo e da raiz (reabsorção radicular inflamatória interna e externa) como um meio para eliminar o agente causal, e caso nenhum tratamento seja realizado, a raiz do dente decíduo traumatizado será reabsorvida numa velocidade diretamente proporcional a severidade do trauma e o processo inflamatório permanecerá (12).

O sucesso do tratamento endodôntico depende da redução ou eliminação de bactérias presentes no sistema de canais radiculares, sendo o preparo biomecânico uma das fases mais importantes do tratamento endodôntico. Entretanto, tem sido relatado que bactérias presentes no interior do canal radicular podem sobreviver no interior deste mesmo após cuidadoso preparo biomecânico (13). Estas bactérias remanescentes crescem e se multiplicam dentro do canal caso nenhuma medicação intracanal seja utilizada entre as sessões do tratamento endodôntico, sendo esta medicação um valioso coadjuvante ao preparo biomecânico na desinfecção do sistema de canais radiculares, reduzindo a microbiota endodôntica e conseqüentemente favorecendo o reparo da lesão periapical (13).

Um importante fator na seleção da medicação intracanal é a composição microbiológica de canais radiculares infectados, além de fatores como a resposta do hospedeiro e o mecanismo de ação da medicação, devendo a ação antibacteriana dessas substâncias alcançar diferentes tipos de microorganismos, inibir a atividade osteoclástica na reabsorção radicular e favorecer o reparo tecidual (14) e permanecer por tempo suficiente no interior do canal radicular para ser efetiva, ser capaz de atuar a distância e neutralizar resíduos do agente agressor (15).

Além disto, bactérias localizadas no interior dos túbulos dentinários e em crateras de reabsorção na superfície radicular são protegidas dos mecanismos de defesa do hospedeiro,

de antibióticos administrados sistemicamente e do preparo químico-mecânico. Dessa forma, estratégias de tratamento, como o uso da medicação intracanal, devem ser direcionadas na eliminação da infecção no interior desses túbulos, devendo incluir medicamentos que penetrem nos túbulos dentinários e promovem à morte das bactérias (16).

O hidróxido de cálcio apresenta-se como um material rotineiramente utilizado na prática endodôntica como medicação intracanal devido a algumas propriedades importantes, como biocompatibilidade (17,18), ação antibacteriana, através da inibição enzimática e de alterações na parede celular bacteriana (16,19), e por inibir a endotoxina bacteriana, a LPS (20,21), ação antiinflamatória e ação de reparo, através da ativação da enzima fosfatase alcalina, indutora da formação de tecido ósseo (19).

Dessa forma, devido a importância dos microorganismos na etiologia das doenças pulpar e periapical, torna-se fundamental que o cirurgião-dentista esteja ciente da microbiota de dentes decíduos necrosados após trauma, a fim de que possa adotar condutas terapêuticas adequadas que visem a eliminação desses patógenos. Ressalta-se, porém, o fato de inexistirem na literatura estudos avaliando exclusivamente a microbiota destes dentes, tanto *in vivo* como *in vitro*, sendo de extrema relevância pesquisas científicas direcionadas a essa finalidade.

2 PROPOSIÇÃO

Este trabalho possui como objetivos

2.1 Objetivo Geral

- Avaliar microbiologicamente a efetividade do tratamento endodôntico em dentes decíduos necrosados após trauma.

2.2 Objetivos Específicos

- Avaliar a ação antibacteriana do preparo químico-mecânico no tratamento endodôntico de dentes decíduos necrosados após trauma;
- Avaliar a ação antibacteriana de uma pasta à base de hidróxido de cálcio utilizada como medicação intracanal no tratamento endodôntico de dentes decíduos necrosados após trauma;
- Verificar a presença dos microorganismos *Fusobacterium nucleatum* e Bacilo Pigmentado Negro no interior do canal radicular de dentes decíduos necrosados após trauma.

2.3 Hipóteses

E as seguintes hipóteses foram testadas:

- Hipótese A1 – o preparo químico-mecânico é efetivo em reduzir o número de bactérias do canal principal de dentes decíduos necrosados após trauma;
- Hipótese A2 – a medicação intracanal é efetiva em reduzir o número de bactérias do canal radicular de dentes decíduos necrosados após trauma.

3 CAPÍTULO ÚNICO

EFEITO ANTIBACTERIANO DO PREPARO BIOMECÂNICO E DA PASTA À BASE DE HIDRÓXIDO DE CÁLCIO SOBRE BACTÉRIAS PRESENTES EM CANAIS RADICULARES DE DENTES DECÍDUOS NECROSADOS APÓS TRAUMA.

AVALIAÇÃO MICROBIOLÓGICA EM DENTES DECÍDUOS NECROSADOS APÓS TRAUMA.

Palavras chaves: dente decíduo; necrose pulpar; hidróxido de cálcio.

Denise Lins de Sousa¹, Daniela Nunes Pinto¹, Paulo César de Almeida³, Cibele Barreto Mano de Carvalho², José Jeová Siebra Moreira Neto¹

¹Departamento de Clínica Odontológica, Faculdade de Farmácia, Odontologia e Enfermagem, Universidade Federal do Ceará, Ceará, Brasil.

²Departamento de Patologia e Medicina Legal, Faculdade de Medicina, Universidade Federal do Ceará, Ceará, Brasil.

³Departamento de Saúde Pública, Universidade Estadual do Ceará.

Endereço para correspondência:

Dr. José Jeová Siebra Moreira Neto

Rua Prof. José Arthur de Carvalho, n. 360, casa 12, Lagoa Redonda.

CEP: 60831-370/ Fortaleza/ Ceará/ Brasil

Tel. (085) 88952075.

e-mail: jeova@ufc.br.

RESUMO

OBJETIVO: Avaliar, por meio de cultura bacteriológica, o efeito antibacteriano do preparo químico-mecânico e de uma pasta à base de hidróxido de cálcio sobre bactérias presentes em canais radiculares de dentes decíduos necrosados após trauma bem como verificar a presença dos microorganismos *Fusobacterium nucleatum* e bacilo pigmentado negro nestes dentes.

MATERIAIS E MÉTODOS: Seguindo os critérios de inclusão, a amostra consistiu de 18 dentes, totalizando 14 pacientes. As coletas microbiológicas foram realizadas após a abertura coronária (C1) e 72h após a remoção da medicação intracanal (C3), sendo que, para 10 dentes, realizou-se uma outra coleta após a instrumentação (C2). As coletas foram realizadas introduzindo-se sequencialmente 3 cones de papel absorvente estéril, de diâmetro visualmente compatível com o do canal radicular, no interior deste por aproximadamente 1 minuto. Após este intervalo, os cones foram removidos, transferidos para um tubo contendo um fluido reduzido para transporte e levados ao laboratório para processamento microbiológico.

RESULTADOS: Na C1, os microorganismos foram isolados em 17/18 (94,4%) dos canais radiculares, na C2, em apenas 1/10 (10%) canal radicular, e na C3, 15/18 (83.3). Houve uma diferença estatisticamente significativa entre C1 e C2, o mesmo não ocorrendo entre C1 e C3, e C2 e C3. O microorganismo *Fusobacterium nucleatum* e o bacilo pigmentado negro foram observados em 55.5% (10/18) e 11.1% (2/18), respectivamente, na C1, não sendo detectados na C2, e na C3 estavam presentes em 16.6% (3/18) e 5.5% (1/18), respectivamente. Na C1, observou-se uma predominância de cocos gram-negativos (15/18) e bacilos gram-negativos (14/18), representando 83.3% e 77.8%, respectivamente. Na C2, os únicos morfotipos detectados foram cocos gram-positivos (1/10), presente em 10% das amostras positivas, e na C3, os cocos-gram positivos predominaram (66.7%). Para todos os morfotipos analisados, houve uma redução substancial em termos de porcentagem da C1 para C2 e um aumento de C2 para C3 ($p < 0.05$).

CONCLUSÃO: O preparo químico-mecânico desempenha sua função antibacteriana ao reduzir significativamente o número de microorganismos do canal principal, porém o hidróxido de cálcio possui um efeito antibacteriano limitado, não sendo capaz de prevenir o recrescimento de bactérias após seu uso como medicação intracanal.

INTRODUÇÃO

A necrose pulpar tem sido relatada como a seqüela mais comumente observada na dentição decídua após trauma (1). Em algumas situações, esta necrose está associada a uma descoloração coronária que, quando acompanhada por alterações indicativas de infecção, como reabsorção radicular interna, reabsorção radicular inflamatória ou por substituição, inflamação periapical ou fístula, o tratamento endodôntico está indicado (1).

O microambiente da cavidade pulpar, após a necrose, torna-se propício e ideal aos fatores que influenciam a colonização e multiplicação microbiana (2), sendo as bactérias anaeróbias as espécies mais envolvidas no processo de infecção de canais radiculares, como os bacilos pigmentados negros (BPN) (3,4) e o *Fusobacterium nucleatum*. Os BPN são frequentemente encontrados em dentes decíduos humanos portadores de necrose pulpar e lesão periapical (3,4), e *Fusobacterium nucleatum* tem sido relatado como a espécie mais freqüentemente isolada em canais radiculares de dentes permanentes com lesão periapical e câmara pulpar intacta (5).

O sucesso do tratamento endodôntico depende da redução ou eliminação destas bactérias, sendo o preparo biomecânico uma das fases mais importantes do tratamento endodôntico. Entretanto, bactérias presentes no interior do canal radicular podem sobreviver, crescer e se multiplicar caso nenhuma medicação intracanal seja utilizada entre as sessões do tratamento, sendo esta medicação um valioso coadjuvante ao preparo biomecânico na desinfecção do sistema de canais radiculares, reduzindo a microbiota endodôntica e conseqüentemente favorecendo o reparo da lesão periapical (6).

O hidróxido de cálcio apresenta-se como um material rotineiramente utilizado na prática endodôntica como medicação intracanal devido a algumas propriedades importantes, como biocompatibilidade (7,8), ação antibacteriana, através da inibição enzimática e de alterações na parede celular bacteriana (6,9), e por inibir a endotoxina bacteriana, a LPS (10,11), ação antiinflamatória e ação de reparo, através da ativação da enzima fosfatase alcalina, indutora da formação de tecido ósseo (9).

Este estudo, dessa forma, objetivou avaliar o efeito antibacteriano do preparo químico-mecânico associado ao uso de uma pasta à base de hidróxido de cálcio sobre bactérias presentes em canais radiculares de dentes decíduos necrosados após trauma, bem

como verificar a presença dos microorganismos *Fusobacterium nucleatum* e BPN no interior do canal radicular destes dentes.

MATERIAIS E MÉTODOS

Este trabalho trata-se de um estudo experimental transversal, compreendendo procedimentos clínicos e laboratoriais.

Seleção dos pacientes

Foram selecionados a participar deste estudo 18 pacientes (22 dentes) que se apresentaram à Clínica de Odontopediatria da Faculdade de Farmácia, Odontologia e Enfermagem, da Universidade Federal do Ceará (UFC), com, no mínimo, um dente decíduo anterior (incisivos central e lateral) necrosado devido a trauma, durante o período de julho de 2007 a outubro de 2008. Os critérios de inclusão foram: pacientes que apresentavam dentes com alteração de cor coronária associada a presença de infecção, seja através de fístula, lesão periapical e/ ou reabsorção radicular externa; pacientes entre 2 e 6 anos de idade, ambos os sexos, que não possuíam alterações sistêmicas e não tinham ingerido antibiótico nos últimos 3 meses antecedentes ao tratamento; a raiz do dente envolvido tinha menos que 2/3 de reabsorção e o canal radicular não havia sido submetido a nenhum tipo de intervenção.

Os pacientes que no decorrer do tratamento fizeram uso de antibiótico, cujo comportamento impossibilitou os procedimentos de coleta do material ou quando houve perda do selamento coronário temporário entre as sessões do tratamento foram retirados do estudo.

Este estudo obteve aprovação do Comitê de Ética em Pesquisa da UFC (COMEPE), com o protocolo número 105/ 07, e todos os pais ou responsáveis pelo paciente selecionado foram esclarecidos quanto à pesquisa e assinaram o Termo de Consentimento Livre e Esclarecido.

Procedimentos clínicos

Todos os procedimentos clínicos de coleta do material clínico foram executados por dois examinadores, sendo iniciados após um período de treinamento com intuito de adequação da técnica.

Inicialmente, realizou-se o isolamento absoluto do campo operatório, seguido pela anti-sepsia deste com digluconato de clorexidina a 2%. Pontas diamantadas esféricas em alta rotação, com abundante refrigeração, e brocas tipo Batt em baixa rotação foram utilizadas para realizar o acesso cirúrgico e o preparo das paredes cavitárias, respectivamente.

Imediatamente após esses procedimentos, realizou-se a primeira coleta (C1) dos microorganismos existentes nos canais radiculares. As amostras foram colhidas introduzindo-se sequencialmente 3 pontas de papel absorvente estéril, de diâmetro visualmente compatível com o dos canais, que foram levados ao interior do canal com o auxílio de uma pinça estéril que foi flambada na ponta no momento de pegar o cone, até o limite do ápice radicular, conforme determinado no exame radiográfico. Após aproximadamente 1 minuto, as pontas de papel absorvente foram removidas e colocadas em um tubo tipo eppendorf, contendo 1ml de RTF (Fluido para Transporte Reduzido) e transportadas ao laboratório de Microbiologia da Faculdade de Medicina da UFC.

Após a primeira coleta, seguiu-se ao preparo químico-mecânico dos canais radiculares, através da técnica de neutralização progressiva, com a utilização de uma seqüência de 3 limas tipo Kerr e abundante irrigação e sucção com 2mL de hipoclorito de sódio a 0,5% entre cada instrumentação (14). A odontometria foi estabelecida através da radiografia, considerando o limite periapical a 1mm aquém do ápice. Os canais foram então secados com o auxílio de pontas de papel absorvente estéril e, com o auxílio de uma lima, colocou-se EDTA (ácido etilenodiaminotetracético Odahcan-Herpo Produtos Dentários Ltda-Rio de Janeiro-RJ) por 3 minutos no interior do canal radicular, sendo em seguida o canal irrigado com 2ml de solução salina fisiológica.

Subseqüentemente, realizou-se a segunda coleta microbiológica (C2), de modo similar a primeira em apenas 10 dentes da amostra. O canal radicular foi então completamente preenchido com uma medicação intracanal, que consistiu de uma pasta à base de hidróxido de cálcio em veículo viscoso (Calen® - S.S.White Artigos Dentários Ltda-Rio de Janeiro-RJ), sendo o preenchimento completo confirmado através de exame radiográfico, e a câmara pulpar selada com um cimento de ionômero de vidro, CIV, ativado quimicamente (Vidrion R – S.S.White Artigos Dentários Ltda-Rio de Janeiro-RJ).

Após 30 dias, a medicação intracanal foi removida e o canal foi deixado vazio, sendo a câmara pulpar novamente selada com um cimento de ionômero de vidro, CIV,

ativado quimicamente. Decorrido 72h, realizou-se a terceira coleta microbiológica (C3), semelhante a primeira, e os canais foram obturados com um cimento à base de óxido de zinco de eugenol.

Processamento microbiológico

Os tubos contendo as amostras microbiológicas foram levados a um agitador (Vortex) por aproximadamente 2 minutos para homogeneização do inóculo. Após este procedimento, a amostra foi diluída seriadamente em tubos de diluição, contendo PBS (Tampão de Fosfato Salino), de 10^{-1} a 10^{-5} e, com o auxílio de pipetas calibradas, semeada em placas em triplicata contendo como meio de cultura o BHI ágar (Infusão de Cérebro e Coração), suplementado com cisteína, hemina e menadione e sangue de carneiro.

O sistema utilizado para o cultivo das bactérias anaeróbias foi a técnica com jarra de anaerobiose, através da utilização de um gerador de atmosfera (ANAEROBAC, Probac do Brasil, Produtos Bacteriológicos Ltda.). O gerador juntamente com um catalisador e as placas foram colocados no interior da jarra, sendo esta levada à estufa e incubada a 37°C por 07 dias. Após esse período, as colônias bacterianas foram examinadas, visualmente e através de microscópio estereoscópio, quanto ao tamanho, cor, densidade, forma, elevação e consistência. Em seguida, realizou-se coloração de Gram, teste respiratório e contagem do número de colônias (CFU – Unidade Formadora de Colônia) segundo o cálculo: número de colônias na placa x índice de diluição da amostra = número de bactérias/ml.

A identificação do *F. nucleatum* e BPN foi feita através de características patognomônicas visualizadas nas placas e da coloração de gram.

Análise estatística

Todos os dados coletados foram computadorizados utilizando-se os programas Excel 7.0 e SPSS 11.5 para o Windows. Teste de qui-quadrado foi usado para analisar a significância estatística das diferenças observadas, sendo o nível de significância de $p < 0,05$. O teste ANOVA foi utilizado para verificar se existia diferença entre C1, C2 e C3, e o teste de Games-Howell, para comparar a diferença das CFU's entre os grupos.

5. RESULTADOS

A amostra consistiu-se de 18 dentes, totalizando 14 pacientes. Quatro pacientes (4 dentes) foram retirados da amostra por ter ocorrido contaminação durante o período de tratamento, seja do dente, através da queda do selamento coronário temporário, ou do campo operatório, durante o procedimento de coleta, ou por não ter retornado para finalização do tratamento.

A tabela 1 mostra as CFUs quantificadas na C1, C2 e C3. Na C1, os microorganismos foram isolados em 17/18 (94.4%) dos canais radiculares, sendo a média de CFUs de 5.4×10^5 . Após o preparo químico-mecânico (C2), os microorganismos foram detectados em apenas 1/10 (10%) canal radicular, média de $4,3 \times 10^2$, e na C3, observou-se colonização microbiana em 15/18 canais radiculares, sendo a média de 1.5×10^5 .

Entre C1 e C2, observou-se uma redução do número de CFUs estatisticamente significativa ($p < 0.05$), não se verificando uma redução significativa entre C1 e C3, e C2 e C3 ($p > 0.05$).

O gráfico 1 representa a média e redução de CFUs quantificadas em C1, C2 e C3.

A tabela 2 mostra a distribuição dos morfotipos bacterianos em C1, C2 e C3. Na C1, observou-se uma predominância de cocos gram-negativos (15/18) e bacilos gram-negativos (14/18), representando 83.3% e 77.8% das amostras iniciais, respectivamente. Na C2, o único morfotipo detectado foi coco gram-positivo (1/10), presente em 10% das amostras positivas após a instrumentação. Após C3, observou-se uma redução de todos morfotipos, com exceção dos cocos gram-positivos, onde não se observou sua redução. Para todos os morfotipos analisados, houve uma redução substancial em termos de porcentagem da C1 para C2 e um aumento de C2 para C3 ($p < 0.05$).

O gráfico 2 mostra a distribuição de cocos e bacilos gram-positivos e cocos e bacilos gram-negativos identificados na C1, C2 e C3.

O microorganismo *Fusobacterium nucleatum* e o bacilo pigmentado negro foram observados em 55.5% (10/18) e 11.1% (2/18), respectivamente, das amostras iniciais, não sendo visualizados na C2, e identificados em 16.6% (3/18) e 5.5% (1/18), respectivamente, após C3.

6. DISCUSSÃO

A principal causa das doenças pulpar e periapical são de etiologia bacteriana. Dessa forma, o sucesso do tratamento endodôntico, seja na dentição decídua seja na permanente, está diretamente associado a eliminação ou redução de bactérias presentes no interior do canal radicular, sendo o preparo químico-mecânico e a medicação intracanal utilizados com esse objetivo.

O presente estudo demonstrou a presença de bactérias em 17 (94,4%) canais radiculares das amostras iniciais. Estes resultados são semelhantes a alguns estudos encontrados na literatura (4,12,13,14), que relataram a presença de bactérias na coleta inicial variando de 92% (12) a 99% (14). Uma possível razão para a não identificação de bactérias em 100% dos canais radiculares das amostras iniciais, como observado por outros autores (3,15,16), é que bactérias podem localizar-se em diferentes profundidades da dentina, só sendo possível sua coleta após os procedimentos de instrumentação do canal radicular (14). Segundo Ferrari *et al.* (12), os procedimentos de coleta microbiológica e processamento bacteriológico podem não prover uma condição acurada da microbiota do canal radicular, pois muitos microorganismos podem não sobreviver a identificação sob certas condições laboratoriais.

Neste estudo, o preparo químico-mecânico foi capaz de eliminar os microorganismos em 90% das amostras iniciais (9/10). Sakamoto *et al.* (17) observaram uma redução bacteriana de 99.67% após a instrumentação, Peters *et al.* (18), de 66%, e Siqueira Júnior *et al.* (16), variando de 49.54% a 100%. Segundo Peters *et al.* (18), as diferenças observadas entre os percentuais de redução do número de microorganismos após a instrumentação podem estar associadas as diferentes concentrações de hipoclorito de sódio e a diferentes sistemas de irrigação. Neste estudo, a concentração de hipoclorito utilizada foi a 0.5%, enquanto que os outros autores utilizaram concentrações a 2.5% (17,16) e 2% (18).

Porém, segundo Soares (19), a anti-sepsia proporcionada pelo preparo químico-mecânico é de caráter parcial e temporário, independente da técnica e do principio da instrumentação e dos tipos e das concentrações dos irrigantes utilizados. Isto ocorre devido a fatores como: 1) morfologia irregular dos canais radiculares, razão pela qual as limas e soluções irrigadoras não atingem todas as depressões e anfractuosidades dos canais, permanecendo nichos de microorganismos em suas paredes; 2) natureza difusa da infecção

pelo sistema de canais radiculares, havendo regiões inacessíveis a ação imediata dos anti-sépticos intracanais; e 3) presença de sangue, exsudato e restos teciduais.

Após a utilização do hidróxido de cálcio como medicação intracanal por 4 semanas, esperou-se que a microbiota dos canais radiculares fosse similar ou menor aquela encontrada após o preparo químico-mecânico. Entretanto, observou-se, em alguns casos, um aumento do número de CFUs após o uso da medicação intracanal, tanto em relação a primeira coleta quanto a segunda, estando este achado de acordo com outros estudos (17,18,20).

Segundo Siqueira Júnior e Lopes (20), bactérias podem sobreviver após o uso da medicação intracanal por diferentes razões: 1) espécies bacterianas presentes em canais radiculares infectados podem ser resistentes a medicação intracanal utilizada; 2) bactérias podem estar contidas em áreas de variações anatômicas inacessíveis a medicação; 3) o medicamento pode ser neutralizado por componentes teciduais e por bactérias e seus produtos e subprodutos, perdendo seu efeito antibacteriano; 4) esses medicamentos podem permanecer no sistema de canais radiculares por tempo insuficiente pra alcançar e destruir as bactérias; e 5) bactérias podem alterar seu padrão de expressão genética após mudanças nas condições ambientais, permitindo-as sobreviver em ambientes mesmo em condições desfavoráveis.

O aumento do número de CFUs após a medicação intracanal também pode estar associado a contaminação do dente entre as sessões do tratamento como consequência de trincas no selamento coronário temporário, imperceptíveis visualmente (12,17), ou a capacidade tampão da dentina, que reduz a difusão dos íons hidroxila através da dentina radicular, fator que esta diretamente associado ao sucesso do uso do Ca(OH)_2 como medicação intracanal (9).

Ressalta-se que, neste estudo, a eficácia da medicação intracanal foi avaliada 72h após sua remoção, sendo os canais radiculares, durante este período, deixados vazios e as coroas seladas provisoriamente, como preconizado por Soares *et al.* (21). Segundo estes autores, (21), nesse período, os microorganismos remanescentes no canal principal e no sistema de ramificações proliferam e recolonizam as paredes do canal radicular, sendo capazes de atingir níveis numéricos equivalentes aqueles encontrados antes do tratamento endodôntico. Consequentemente, nessas condições, as amostras obtidas dos canais representam as condições microbiológicas reais encontradas através do sistema de canais radiculares.

Contudo, não se observou a necessidade de deixar o canal vazio para a realização da coleta após a instrumentação, contrariando Soares *et al.* (21), pois a ação antibacteriana do preparo químico-mecânico restringe-se ao canal principal, não possuindo ação sobre bactérias localizadas no sistema de ramificações do canal radicular.

Observou-se uma maior predominância de cocos gram-positivos após o uso da medicação intracanal, estando este resultado de acordo com outros estudos (12,14,17,22,23). Segundo De paz (23), isto ocorre porque bactérias gram positivas possuem a capacidade de alterar suas demandas nutricionais em períodos de inanição, limitando a quantidade de nutrientes ingeridos e armazenando a energia usada no metabolismo, possibilitando-as sobreviver por longos períodos; algumas espécies são alcalino-resistentes, podendo sobreviver no interior do canal mesmo após o uso do hidróxido de cálcio como medicação intracanal; espécies podem adaptar-se a ambientes alcalinos através da manutenção de uma homeostasia entre o pH intra e extracelular; e as espécies podem formar biofilmes, protegendo-se mutuamente.

O microorganismo *F. nucleatum* foi observado em 55.5%, estando este resultado de acordo com Siqueira Júnior *et al.* (16) e Sundqvist (5), que relataram ser este microorganismo altamente prevalente em dentes com lesão periapical e câmara pulpar intacta, enquanto que outros autores encontraram uma prevalência menor de 11.7% (22) e 12% (18). Ressalta-se que estes achados são relativos a dentição permanente, não havendo na literatura associação entre este microorganismo e a microbiota de dentes decíduos com necrose pulpar e coroa intacta.

Os BPN foram registrados em apenas 11.1% das amostras iniciais, estando este resultado em desacordo com outros estudos (3,4), que relataram uma prevalência maior destes microorganismos em canais radiculares de dentes decíduos humanos portadores de necrose pulpar e lesão periapical (30% e 35.5%, respectivamente). Deve-se considerar, entretanto, que estes autores examinaram dentes com lesões de cárie, enquanto que, neste estudo, o motivo da necrose pulpar deveu-se exclusivamente como resultado de traumatismo dentário, podendo ser uma possível justificativa a esse achado.

Segundo Sundqvist (5), no interior do canal radicular, pressões seletivas operam, favorecendo o crescimento e a multiplicação de certas bactérias, enquanto que outras não podem sobreviver. Essas pressões podem ser: 1) tensão de oxigênio, devido ao consumo de

oxigênio e subsequente desenvolvimento de um baixo potencial de óxido-redução, há uma proporcional redução de bactérias facultativas concomitantemente a um aumento de bactérias anaeróbias; 2) disponibilidade nutricional, as condições existentes no interior do canal radicular favorecem o crescimento de bactérias anaeróbias capazes de fermentar aminoácidos e peptídeos, enquanto que bactérias que obtêm energia principalmente pela fermentação de carboidratos são reduzidas devido a falta de nutrientes viáveis; e 3) interação bacteriana, bactérias estabelecem um intercâmbio na cadeia alimentar, não representando mera casualidade suas presenças conjuntas nos canais radiculares.

Dessa forma, o tratamento endodôntico de dentes decíduos necrosados após trauma promove uma mudança quantitativa e qualitativa da microbiota residente nos canais radiculares destes dentes, havendo uma redução do número de microorganismos ao final do tratamento, bem como a diminuição de certas espécies (anaeróbios estritos e gram-negativos) e o aumento de outras (anaeróbios facultativos e gram-positivos). O preparo químico-mecânico desempenha sua função antibacteriana ao reduzir significativamente o número de microorganismos do canal principal, porém o hidróxido de cálcio possui um efeito antibacteriano limitado, não sendo capaz de prevenir o recrescimento de bactérias após seu uso como medicação intracanal. Propõe-se, então, a execução de novos estudos avaliando a eficácia do hidróxido de cálcio associado a outros medicamentos como medicação intracanal na dentição decídua, bem como a realização do tratamento endodôntico em sessão única.

AGRADECIMENTOS

Este estudo teve o apoio da FUNCAP – Fundação Cearense de Apoio ao Desenvolvimento Científico e Tecnológico.

7. REFERÊNCIAS

1. Cardoso M, Rocha MJC. Federal University of Santa Catarina follow-up management routine for traumatized primary teeth – part 1. Dent Traumatol 2004; 20: 307-313.

2. Estrela C, Estrela CRA. O tratamento bem sucedido da lesão periapical. In: Gonçalves EAN, Gentil SN. 22º Atualização Clínica em Odontológica. São Paulo: Artes Médicas; 2004, p. 65-86.
3. Silva LAB, Nelson-Filho P, Faria G, Souza-Gugelmin MCM, Ito IY. Bacterial profile in primary teeth with necrotic pulp and periapical lesions. *Braz Dent J* 2006; 17(2): 144-148.
4. Pazelli LC, Freitas AC, Ito IY, Souza-Gugelmin MCM, Medeiros AS, Nelson-Filho, P. Prevalence of microorganisms in root canals of human deciduous teeth with necrotic pulp and chronic periapical lesions. *Pesqui Odontol Bras* 2003; 17(4): 367-371.
5. Sundqvist G. Taxonomy, ecology, and pathogenicity of the root canal flora. *Oral Surg, Oral Med, Oral Pathol* 1994; 78(4): 522-530.
6. Siqueira JF, Uzeda W. Intracanal medicaments: evaluation of the antibacterial effects of chlorhexidine, metronidazole, and calcium hydroxide associated with three vehicles. *J Endodon* 1997; 23(3): 167-169.
7. Fava LRG. Acute apical periodontitis: incidence of pos-operative pain using two different root canal dressings. *Int Endodon J* 1998; 31: 343-347.
8. Nelson-Filho P, Silva LAB, Leonardo MR, Utrilla LS, Figueiredo F. Connective tissue responses to calcium hydroxide – based root canal medicaments. *Int Endodon J* 1999; 32: 303-311.
9. Estrela C, Sydney GB, Bammann LL, Fellipe Júnior O. Mechanism of action of calcium and hydroxyl ions of calcium hydroxide on tissue and bacteria. *Braz Dent J* 1995; 6(2): 85-90.
10. Silva LAB, Nelson-Filho P, Faria G, Leonardo MR, Rossi MA, Pansani CA. Effect of calcium hydroxide on bacterial endotoxin in vivo. *J Endodon* 2002; 28(2): 94-98.
11. Tanomaru JMG, Leonardo MR, Tanomaru Filho M, Bonetti Filho L, Silva LAB. Effect of different irrigation solutions and calcium hydroxide on bacterial LPS. *Int Endodon J* 2003; 36: 733-739.
12. Ferrari PHP, Cai S, Bombana AC. Effect of endodontic procedures on enterococci, enteric bacteria and yeasts in primary endodontic infections. *Int Endodon J* 2005; 38: 372-380.
13. Kvist T, Molander A, Dahlén G, Reit C. Microbiological evaluation of one- and two-visit endodontic treatment of teeth with apical periodontitis: a randomized, clinical trial. *J Endodon* 2004; 30(8): 572-576.

14. Frederick CS, Leung WK, Tsang PCS, Chow TW, Samaranayake LP. Identification of cultivable microorganisms from root canals with apical periodontitis following two-visit endodontic treatment with antibiotics/steroid or calcium hydroxide dressings. *JOE* 2006; 32(1): 17-23.
15. Manzur A, González AM, Pozos A, Silva-Herzog D, Friedman S. Bacterial quantification in teeth with apical periodontitis related to instrumentation and different intracanal medications: a randomized clinical trial. *JOE* 2007; 33 (2): 114-118.
16. Siqueira Júnior JF, Guimarães-Pinto T, Rôças IN. Effects of chemomechanical preparation with 2.5% sodium hypochlorite and intracanal medication with calcium hydroxide on cultivable bacteria in infected root canals. *JOE* 2007; 33(7): 800-805.
17. Sakamoto M, Siqueira Júnior JF, Rôças IN, Benno Y. Bacterial reduction and persistence after endodontic treatment procedures. *Oral Microbiol Immunol* 2007; 22: 19-23.
18. Peters LB, Van Winkelhoff, AJ, Buijs JF, Wesselink PR. Effects of instrumentation, irrigation and dressing with calcium hydroxide on infected in pulpless teeth with periapical bone lesions. *Int Endodon J* 2002; 35: 13-21.
19. Soares JA. Microbiota dos canais radiculares associados as lesões periapicais crônicas e sua significância clínica. *JBE* 2002; 3(9): 106-117.
20. Siqueira JF, Lopes HP. Mechanisms of antimicrobial activity of calcium hydroxide: a critical review. *Int Endodon J* 1999; 32: 361-369.
21. Soares JA, Leonardo MR, Silva LAB, Tanomaru Filho M, Ito IY. Effect of biomechanical preparation and calcium hydroxide pastes on the antisepsis of root canal systems in dogs. *J Appl Oral Sci* 2005; 13(1): 93-100.
22. Gomes BPFA, Pinheiro ET, Gadê-Neto CR, Sousa ELR, Ferraz CCR, Zaia AA, Teixeira FB, Souza-Filho FJ. Microbiological examination of infected dental roots canals. *Oral Microbiol Immunol* 2004; 19: 71-76.
23. De Paz LC. Gram-positive organisms in endodontic infections. *Endodon Topics* 2004; 9: 79-96.

Tabela 1. Número total de Unidades Formadoras de Colônia (CFU's) determinado nas amostras coletas de 18 dentes decíduos necrosados após trauma.

Caso	Amostra inicial (C1)	Após-instrumentação (C2)	Após medicação (C3)
1	2.1×10^5	0*	1.3×10^3
2	9.3×10^4	4.3×10^3	1.6×10^6
3	3.3×10^4	0*	0*
4	3.3×10^5	0*	0*
5	5.0×10^3	0*	9.6×10^3
6	0*	0*	1.2×10^5
7	6.1×10^5	0*	1.7×10^4
8	1.8×10^4	0*	6.4×10^3
9	5.0×10^4	0*	6.3×10^3
10	1.8×10^5	0*	9.6×10^4
11	4.6×10^5	-	5.0×10^5
12	7.0×10^5	-	1.9×10^5
13	1.4×10^6	-	0*
14	2.3×10^5	-	6.3×10^4
15	1.0×10^6	-	3.1×10^4
16	3.3×10^6	-	5.3×10^4
17	4.9×10^4	-	3.5×10^4
18	3.0×10^5	-	6.3×10^4
Média	5.4×10^5	4.3×10^2	1.5×10^5

*Níveis indetectáveis de contagem.

Tabela 2. Porcentagem de morfotipos bacterianos identificados em 18 dentes decíduos com necrose pulpar após injúria traumática.

Caso	C1 (n=18)	C2 (n=10)	C3 (n=18)
	% (n)	% (n)	% (n)
cocos gram-positivos	66.7 (12)	10.0 (1)	66.7 (12)
cocos gram-negativos	83.3 (15)	0 (0)	61.1 (11)
bacilos gram-positivos	44.4 (8)	0 (0)	22.2 (4)
bacilos gram-negativos	77.8 (14)	0 (0)	33.3 (6)
<i>F. nucleatum</i>	55.5 (10)	0 (0)	16.6 (3)
BPN	11.1 (2)	0	5.5 (1)
CFUs*	5.4×10^5	4.3×10^2	1.5×10^5
Nº de amostras positivas	94.4 (17)	10.0 (1)	83.3 (15)

* média

C1, C2 e C3 correspondem as amostras após abertura inicial, instrumentação e medicação intracanal, respectivamente.

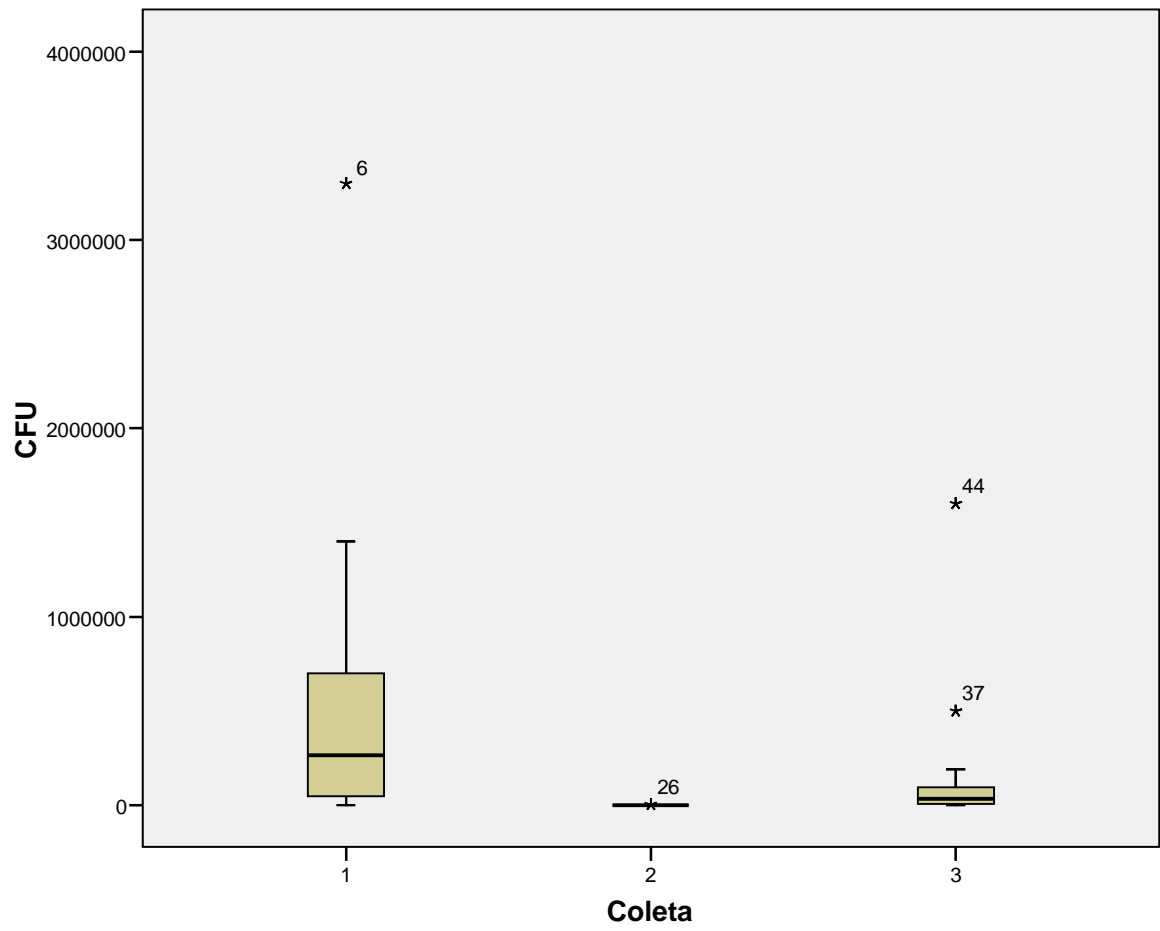


Gráfico 1. Representa a média e redução de CFUs quantificadas em C1, C2 e C3.

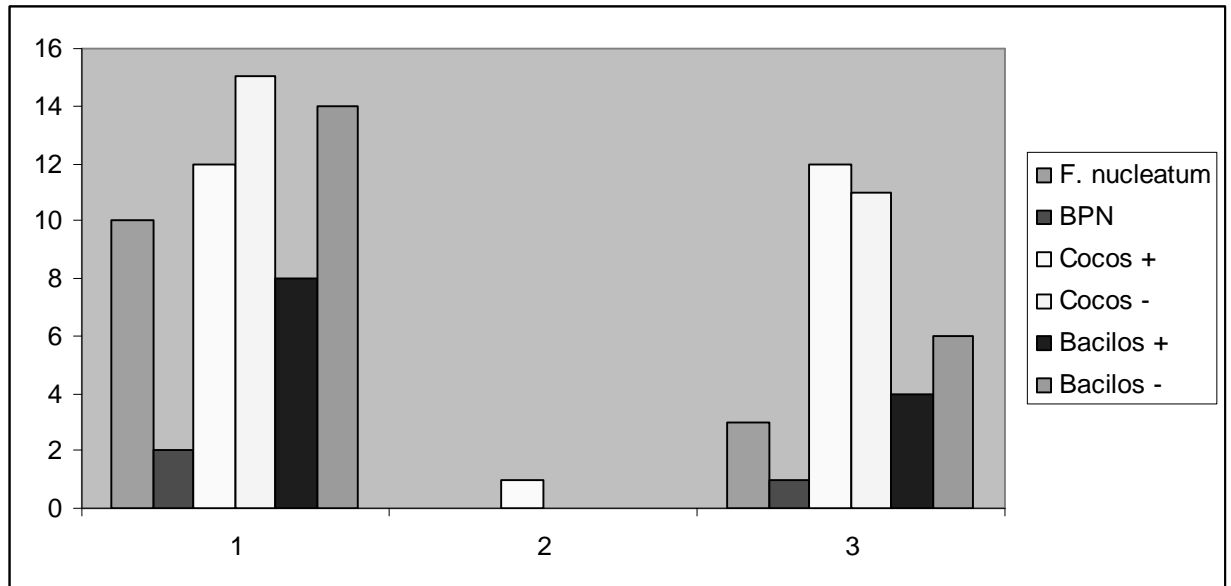


Gráfico 2. Morfotipos bacterianos identificados após C1, C2 e C3.

4 CONCLUSÃO GERAL

Da avaliação dos resultados obtidos neste trabalho, pode-se concluir que:

- O tratamento endodôntico de dentes decíduos necrosados após trauma promove uma mudança quantitativa e qualitativa da microbiota residente nos canais radiculares destes dentes, havendo uma redução do número de microorganismos ao final do tratamento, bem como a diminuição de certas espécies (anaeróbios estritos e gram-negativos) e o aumento de outras (anaeróbios facultativos e gram-positivos);
- O preparo químico-mecânico reduz significativamente o número de microorganismos do canal principal de dentes decíduos necrosados após trauma, confirmando a hipótese A1;
- O uso do hidróxido de cálcio como medicação intracanal em dentes decíduos necrosados após trauma não promove a redução de bactérias localizadas no interior do canal radicular entre as sessões do tratamento, observando-se um recrescimento bacteriano após a remoção da medicação, rejeitando-se a hipótese A2;
- Os microorganismos *F. nucleatum* e BPN foram encontrados no interior do canal radicular de dentes decíduos necrosados após trauma, sendo o primeiro isolado mais frequentemente.
- Propõe-se a execução de novos estudos avaliando a eficácia do hidróxido de cálcio associado ou não a outros medicamentos como medicação intracanal na dentição decídua, bem como a realização do tratamento endodôntico em sessão única.

REFERÊNCIAS

1. SANDALLI, N.; CILDIR, S.; GULER, N. Clinical investigation of traumatic injuries in Yeditepe University, Turkey during the last 3 years. **Dent. Traumatol.**, v. 21, p. 188-194, 2005.

2. CALDAS JÚNIOR, A. F.; BURGOS, M. E. A. A retrospective study of traumatic dental injuries in Brazilian dental trauma clinic. **Dent. Traumatol.**, v. 17, p. 250-253, 2001.

3. ANDREASEN, J. O.; ANDREASEN, F. M. **Texto e atlas colorido de traumatismo dental**. Porto Alegre: Artmed, 2001.

4. CARDOSO, M.; ROCHA, M. J. C. Federal University of Santa Catarina follow-up management routine for traumatized primary teeth – part 1. **Dent. Traumatol.**, v. 20, p. 307-313, 2004.

5. SILVA, L. A. B.; NELSON-FILHO, P.; FARIA, G.; SOUZA-GUGELMIN, M. C. M.; ITO, I. Y. Bacterial profile in primary teeth with necrotic pulp and periapical lesions. **Braz. Dent. J.**, v. 17, n. 2, p. 144-148, 2006.

6. ÖZALP, N.; ŞAROĞLU, I.; SÖNMEZ, H. Evaluation of various root canal filling materials in primary molar pulpectomies: an *in vivo* study. **Am. J. Dent.**, v.18, n. 6, p. 347-350, Dec. 2005.

7. CUNHA, C. B. C. S.; BARCELOS, R.; PRIMO, L. G. Soluções irrigadoras e materiais obturadores utilizados na terapia endodôntica de dentes decíduos. **Pesqui. Bras. Odontopediatria Clín. Integr.**, v. 5, n. 1, p. 75-83, jan./ abr. 2005.

8. ESTRELA, C.; ESTRELA, C. R. A. O tratamento bem sucedido da lesão periapical. *In*: GONÇALVES, E. A. N.; GENTIL, S. N. **22º Atualização Clínica em Odontológica**. São Paulo: Artes Médicas, 2004.

9. PAZELLI, L. C.; FREITAS, A. C.; ITO, I. Y.; SOUZA-GUGELMIN, M. C. M.; MEDEIROS, A. S.; NELSON-FILHO, P. Prevalence of microorganisms in root canals of human deciduous teeth with necrotic pulp and chronic periapical lesions. **Pesqui. Odontol. Bras.**, v.17, n. 4, p. 367-371, 2003.

10. SUNDQVIST, G. Taxonomy, ecology, and pathogenicity of the root canal flora. **Oral Surg. Oral Med. Oral Pathol.**, v. 78, n. 4, p. 522-530, Oct. 1994.

11. SOARES, J. A. Microbiota dos canais radiculares associados as lesões periapicais crônicas e sua significância clínica. **J. Bras. Endo/Perio.**, v. 3, n. 9, p. 106-117, 2002.
12. ROCHA, M. J. C.; CARDOSO, M. Federal University of Santa Catarina endodontic treatment of traumatized primary teeth – part 2. **Dent. Traumatol.**, v. 20, p. 314-326, 2004.
13. SIQUEIRA, J. F.; UZEDA, W. Intracanal medicaments: evaluation of the antibacterial effects of chlorhexidine, metronidazole, and calcium hydroxide associated with three vehicles. **J. Endod.**, v. 23, n. 3, p. 167-169, Mar. 1997.
14. ESTRELA, C.; PIMENTA, F. C.; ITO, I. Y.; BAMMANN, L. L. Antimicrobial evaluation of calcium hydroxide in infected dentinal tubules. **J. Endod.**, v. 25, n. 6, p. 416-418, June 1999.
15. ESTRELA, C.; ESTRELA, C. R. A.; BAMMANN, L. L.; PECORA, J. D. Two methods to evaluate the antimicrobial action of calcium hydroxide paste. **J. Endod.**, v. 27, n. 12, p. 720-723, 2001.
16. SIQUEIRA, J. F.; LOPES, H. P. Mechanisms of antimicrobial activity of calcium hydroxide: a critical review. **Int. Endod. J.**, v. 32, p. 361-369, 1999.
17. FAVA, L. R. G. Acute apical periodontitis: incidence of pos-operative pain using two different root canal dressings. **Int. Endod. J.**, v. 31, p. 343-347, 1998.
18. NELSON FILHO, P.; SILVA, L. A. B.; LEONARDO, M. R.; UTRILLA, L. S.; FIGUEIREDO, F. Connective tissue responses to calcium hydroxide – based root canal medicaments. **Int. Endod. J.**, v. 32, p. 303-311, 1999.
19. ESTRELA, C.; SYDNEY, G. B.; BAMMANN, L. L.; FELLIPE JÚNIOR, O. Mechanism of action of calcium and hydroxyl ions of calcium hydroxide on tissue and bacteria. **Braz. Dent. J.**, v. 6, n. 2, p. 85-90, 1995.
20. SILVA, L. A. B.; NELSON-FILHO, P.; FARIA, G.; LEONARDO, M. R.; ROSSI, M. A.; PANSANI, C. A. Effect of calcium hydroxide on bacterial endotoxin in vivo. **J. Endod.**, v. 28, n. 2, p. 94-98, Feb. 2002.
21. TANOMARU, J. M. G.; LEONARDO, M. R.; TANOMARU FILHO, M.; BONETTI FILHO, L.; SILVA, L. A. B. Effect of different irrigation solutions and calcium hydroxide on bacterial LPS. **Int. Endod. J.**, v. 36, p. 733-739, 2003.

22. FERRARI, P. H. P.; CAI, S.; BOMBNA, A. C. Effect of endodontic procedures on enterococci, enteric bacteria and yeasts in primary endodontic infections. **Int. Endod. J.**, v. 38, p. 372-380, 2005.
23. KVIST, T.; MOLANDER, A.; DAHLÉN, G.; REIT, C. Microbiological evaluation of one- and two- visit endodontic treatment of teeth with apical periodontitis: a randomized, clinical trial. **J. Endod.**, v. 30, n. 8, p. 572-576, 2004.
24. FREDERICK, C. S.; LEUNG, W. K.; TSANG, P. C. S.; CHOW, T. W.; SAMARANAYAKE, L. P. Identification of cultivable microorganisms from root canals with apical periodontitis following two-visit endodontic treatment with antibiotics/steroid or calcium hydroxide dressings. **J. Endod.**, v. 32, n. 1, p. 17-23, 2006.
25. SAKAMOTO, M.; SIQUEIRA JÚNIOR, J. F.; RÔÇAS, I. N.; BENNO, Y. Bacterial reduction and persistence after endodontic treatment procedures. **Oral Microbiol. Immunol.**, v. 22, p. 19-23, 2007.
26. PETERS, L. B.; VAN WINKELHOFF, A. J.; BUIJS, J. F.; WESSELINK, P. R. Effects of instrumentation, irrigation and dressing with calcium hydroxide on infected in pulpless teeth with periapical bone lesions. **Int. Endod. J.**, v. 35, p. 13-21, 2002.
27. SIQUEIRA JÚNIOR, J. F.; GUIMARÃES-PINTO, T.; RÔÇAS, I. N. Effects of chemomechanical preparation with 2.5% sodium hypochlorite and intracanal medication with calcium hydroxide on cultivable bacteria in infected root canals. **J. Endod.**, v. 33, n. 7, p.800-805, 2007.
28. SOARES, J. A.; LEONARDO, M. R.; SILVA, L. A. B.; TANOMARU FILHO, M.; ITO, I. Y. Effect of biomechanical preparation and calcium hydroxide pastes on the antisepsis of root canal systems in dogs. **J. Appl. Oral Sci.**, v. 13, n. 1, p. 93-100, 2005.
29. GOMES, B. P. F. A.; PINHEIRO, E. T.; GADÊ-NETO, C. R.; SOUSA, E. L. R.; FERRAZ, C. C. R.; ZAIA, A. A.; TEIXEIRA, F. B.; SOUZA-FILHO, F. J. Microbiological examination of infected dental roots canals. **Oral Microbiol. Immunol.**, v. 19, p. 71-76, 2004.
30. De PAZ, L. C. Gram-positive organisms in endodontic infections. **Endod. Topics**, v. 9, p. 79-96, 2004.

31. MANZUR, A.; GONZÁLEZ, A. M.; POZOS, A.; SILVA-HERZOG, D.; FRIEDMAN, S. Bacterial quantification in teeth with apical periodontitis related to instrumentation and different intracanal medications: a randomized clinical trial. **J. Endod.**, v. 33, n. 2, p. 114-118, Feb. 2007.

ANEXO A – Aprovação do Comitê de Ética em Pesquisa



Universidade Federal do Ceará
Comitê de Ética em Pesquisa

Of. Nº 401/07

Fortaleza, 25 de maio de 2007

Protocolo COMEPE nº 105/ 07

Pesquisador responsável: Denise Lins de Sousa

Deptº./Serviço: Departamento de Odontologia/ UFC

Título do Projeto: "Efeito antibacteriano do preparo biomecânico e da pasta de hidróxido de cálcio (calen) sobre dentes decíduos necrosados após trauma"

Levamos ao conhecimento de V.S^a. que o Comitê de Ética em Pesquisa da Universidade Federal do Ceará – COMEPE, dentro das normas que regulamentam a pesquisa em seres humanos, do Conselho Nacional de Saúde – Ministério da Saúde, Resolução nº 196 de 10 de outubro de 1996 e complementares, aprovou o projeto supracitado na reunião do dia 21 de junho de 2007.

Outrossim, informamos, que o pesquisador deverá se comprometer a enviar o relatório parcial e final do referido projeto.

Atenciosamente,

Dr. Fernando A. Frota Bezerra
Coordenador do Comitê
de Ética em Pesquisa
COMEPE/UFC

ANEXO B – Termo de Consentimento Livre e Esclarecido

TERMO DE CONSENTIMENTO LIVRE E ESCLARECIDO

Estamos desenvolvendo uma pesquisa chamada “*Efeito antibacteriano do preparo biomecânico e da pasta de hidróxido de cálcio sobre bactérias presentes em dentes decíduos necrosados após trauma*”. Com a mesma, pretendemos melhorar o tratamento do canal do dente de leite traumatizado, evitando problemas ao dente permanente. Assim, gostaríamos de contar com a participação da criança sob sua responsabilidade, permitindo que a mesma realize o tratamento do canal referente ao dente traumatizado que se encontra necrosado – morto - (após confirmação através de exames clínico e radiográfico) e que, durante o tratamento, sejam coletadas amostras das bactérias que estão presentes no interior do canal do dente de leite. As amostras serão coletadas colocando-se pontas de papel absorvente dentro do canal e retiradas após 1 minuto, sem causar qualquer desconforto ao paciente. Essas coletas apenas serão feitas três vezes: a primeira e a segunda serão realizadas no primeiro dia de tratamento e a terceira, dois dias após a segunda visita do paciente (fim do tratamento). Depois de concluído o tratamento, o paciente retornará à clínica de Odontopediatria, local onde todos os procedimentos serão feitos, para a realização de exames de acompanhamento até que o dente de leite caia e o permanente nasça. Informamos que a pesquisa não trará nenhum risco à criança e que esta poderá desistir de participar da mesma no momento em que decidir, sem que isso lhe acarrete quaisquer penalidades. Caso também o paciente ou responsável não autorizem a coleta das amostras, o tratamento do canal será devidamente realizado, excluindo-se a fase da coleta. Ressalta-se que a participação na pesquisa é voluntária, não acarretando nenhuma remuneração e/ ou indenização ao paciente. Se necessário, pode entrar em contato com:

Denise Lins - Tel.: 3482-3172/ 8862-3302

Comitê de Ética em Pesquisa da UFC.: 3366-8338

Eu, _____, abaixo qualificado, responsável pela criança em tratamento, fui devidamente esclarecido sobre a pesquisa intitulada “*Efeito antibacteriano do preparo biomecânico e da pasta de hidróxido de cálcio sobre bactérias presentes em dentes decíduos necrosados após trauma*”. Declaro que, após ter entendido o que me foi explicado em detalhes pelo pesquisador e ciente de que em qualquer momento posso pedir novos esclarecimentos, desistir de participar da pesquisa, sem que isso traga prejuízos ao tratamento do paciente, e que, por ser uma participação voluntária e sem interesse financeiro, a criança não terá direito a nenhuma remuneração e/ ou indenização, consinto voluntariamente que meu dependente legal participe desta pesquisa.

Fortaleza, _____ de _____ de 20____.

Assinatura do pesquisador

Assinatura da testemunha

Assinatura do pai, da mãe
ou do responsável legal.

ANEXO C – Modelo de ficha clínica do paciente



Universidade Federal do Ceará

Faculdade de Farmácia, Odontologia e Enfermagem

Centro de Traumatismo Buco-Dentário

FICHA CLÍNICA

Nome: _____ () F () M

Responsável: _____

Endereço: _____

Telefone: _____ Data de nascimento: ____/____/____

História médica

1- Está atualmente sob cuidados médicos? () Sim () Não

Em caso afirmativo, por quê? _____

2- Possui alguma dessas alterações sistêmicas? () anemia () diabetes () leucemia

() alterações hormonais () hepatite ou outro problema de fígado () hemofilia

() distúrbio renal () alteração cardíaca () epilepsia, desmaio ou convulsão

() outros: _____

3- Toma algum medicamento diariamente? () Sim () Não

Em caso afirmativo, qual? _____

4- Quando foi a última vez que utilizou um antibiótico? _____

5- Tem alergia a alguma substância ou medicamento? () Sim () Não

Em caso afirmativo, qual? _____

Fortaleza, _____, de _____ de 20____

Assinatura do responsável

Acompanhamento radiográfico

--

Exame clínico e radiográfico

Dente	
Presença de fístula	() Sim () Não
Lesão periapical	() Sim () Não
Reabsorção radicular interna	() Sim () Não
Reabsorção radicular externa	() Sim () Não
Alteração de cor	() Sim () Não

Conduta clínica

Data	Procedimento realizado
/ /	
/ /	
/ /	

Endodontia

Odontometria	
Solução irrigadora	
Instrumentação	
Medicação intracanal	
Obturação	

Coleta microbiológica

Data	Observações
1ª coleta: / /	
2ª coleta: / /	
3ª coleta: / /	

Observações durante o tratamento

Livros Grátis

(<http://www.livrosgratis.com.br>)

Milhares de Livros para Download:

[Baixar livros de Administração](#)

[Baixar livros de Agronomia](#)

[Baixar livros de Arquitetura](#)

[Baixar livros de Artes](#)

[Baixar livros de Astronomia](#)

[Baixar livros de Biologia Geral](#)

[Baixar livros de Ciência da Computação](#)

[Baixar livros de Ciência da Informação](#)

[Baixar livros de Ciência Política](#)

[Baixar livros de Ciências da Saúde](#)

[Baixar livros de Comunicação](#)

[Baixar livros do Conselho Nacional de Educação - CNE](#)

[Baixar livros de Defesa civil](#)

[Baixar livros de Direito](#)

[Baixar livros de Direitos humanos](#)

[Baixar livros de Economia](#)

[Baixar livros de Economia Doméstica](#)

[Baixar livros de Educação](#)

[Baixar livros de Educação - Trânsito](#)

[Baixar livros de Educação Física](#)

[Baixar livros de Engenharia Aeroespacial](#)

[Baixar livros de Farmácia](#)

[Baixar livros de Filosofia](#)

[Baixar livros de Física](#)

[Baixar livros de Geociências](#)

[Baixar livros de Geografia](#)

[Baixar livros de História](#)

[Baixar livros de Línguas](#)

[Baixar livros de Literatura](#)
[Baixar livros de Literatura de Cordel](#)
[Baixar livros de Literatura Infantil](#)
[Baixar livros de Matemática](#)
[Baixar livros de Medicina](#)
[Baixar livros de Medicina Veterinária](#)
[Baixar livros de Meio Ambiente](#)
[Baixar livros de Meteorologia](#)
[Baixar Monografias e TCC](#)
[Baixar livros Multidisciplinar](#)
[Baixar livros de Música](#)
[Baixar livros de Psicologia](#)
[Baixar livros de Química](#)
[Baixar livros de Saúde Coletiva](#)
[Baixar livros de Serviço Social](#)
[Baixar livros de Sociologia](#)
[Baixar livros de Teologia](#)
[Baixar livros de Trabalho](#)
[Baixar livros de Turismo](#)