

PONTIFÍCIA UNIVERSIDADE CATÓLICA DO PARANÁ
CENTRO DE CIÊNCIAS BIOLÓGICAS E DA SAÚDE
PROGRAMA DE PÓS-GRADUAÇÃO EM DONTOLOGIA
ÁREA DE CONCENTRAÇÃO – ORTODONTIA

LUCIANA BORGES RETAMOSO

AÇÃO DO DICLOFENACO POTÁSSICO NA
MOVIMENTAÇÃO DENTÁRIA INDUZIDA EM RATOS

Curitiba

2008

Livros Grátis

<http://www.livrosgratis.com.br>

Milhares de livros grátis para download.

AÇÃO DO DICLOFENACO POTÁSSICO NA MOVIMENTAÇÃO DENTÁRIA INDUZIDA EM RATOS

Dissertação apresentada ao Programa de Pós-Graduação em Odontologia da Pontifícia Universidade Católica do Paraná como parte dos requisitos para a obtenção do Título de Mestre em Odontologia – Área de Concentração em Ortodontia.

Pós-Graduanda: Luciana Borges Retamoso

Orientador: Prof. Dr. Orlando Tanaka

Co-orientadora: Profa. Dra. Maria Ângela Naval Machado

Curitiba

2008

Aos meus pais, **Getulio Rocha Retamoso e Magda Borges Retamoso**

A vocês, devo tudo, a existência, o amor, a confiança, o estímulo e o incansável apoio que sempre me ofereceram, não só profissionalmente, mas na vida.

Foram vocês que me ensinaram o que é o amor verdadeiro e incondicional, aquele que protege nos momentos difíceis, consola nos insucessos e comemora nas vitórias. Mesmo longe, pude sentir o imenso incentivo e apoio.

À minha irmã, **Mariana Borges Retamoso**

Que me fez compreender o verdadeiro significado das palavras: amizade, união, solidariedade e carinho.

Obrigada pela compreensão e cumplicidade nos momentos em que achei que não conseguiria.

Essa conquista é uma forma de reconhecimento e gratidão,

DEDICO.

AGRADECIMENTOS ESPECIAIS

Ao professor **Dr. Orlando Tanaka**, pela competência, paciência, boa vontade e atenção com que sempre me acolheu, servindo-me de exemplo de profissional.

Estes 2 anos, permitiram que eu conhecesse esta pessoa excepcional, que hoje posso chamar de amigo.

Ao professor **Dr. Paulo Afonso Burmann**, da Universidade Federal de Santa Maria, pela formação profissional transmitida, por guiar meus primeiros passos na pesquisa científica, pela amizade e pela confiança em mim depositada.

AGRADECIMENTOS

A minha tia **Célia Cláudia Gonçalves Borges**, a grande incentivadora da minha decisão em tornar-me Ortodontista. Obrigada por tudo!

Ao meu primo, **Roberto Borges Illana**, por ter me acolhido, devolvendo-me a tranqüilidade e alegria. Nossa casa tornou-se um verdadeiro lar.

À Pontifícia Universidade Católica do Paraná pela oportunidade de realizar o mestrado nesta renomada instituição de ensino superior.

Ao diretor do Programa de Pós-Graduação em Odontologia, Professor **Dr. Sérgio Vieira**, pela garra e determinação com que administra este programa.

À professora **Dra. Elisa Souza Camargo**, um exemplo de organização, uma pessoa atenciosa e que sempre nos ajudou prontamente. Obrigada pelos ensinamentos proporcionados.

Ao professor **Dr. Hiroshi Maruo**, pelo agradável convívio, amizade e conhecimentos transmitidos.

Ao professor **Dr. Odilon Guariza Filho**, exemplo de profissional. Obrigada pela amizade construída e pelos conhecimentos transmitidos

À professora **Dra. Maria Ângela Naval Machado**, que demonstrou imensa paciência, boa vontade e sempre disposta a ajudar.

À professora **Dra. Luciana Reis de Azevedo Alanis**, pelas excelentes considerações realizadas a respeito deste trabalho.

Aos professores da disciplina de Ortodontia da Universidade Federal do Rio Grande do Sul (UFRGS), os quais me iniciaram na Ortodontia.

Aos professores da disciplina de Ortodontia da Pontifícia Universidade Católica do Rio Grande do Sul (PUCRS), que consolidaram os conhecimentos básicos e o amor pela Ortodontia.

Aos professores da disciplina de Patologia da Universidade Federal de Santa Maria (UFSM), pela atenção e apoio que dispensaram na leitura das lâminas deste trabalho.

Aos professores e funcionários da Disciplina de Histologia da Universidade Estadual de Campinas (UNICAMP), que me receberam com tamanha disponibilidade para a finalização deste trabalho. E ao amigo, **Francisco Montagner**, que me acolheu em Piracicaba.

Aos meus colegas de turma, em especial a **Jucienne Ribeiro, Luégia Knop**, e **Ricardo Shintcovsk**, que dividiram comigo a árdua tarefa da realização prática deste experimento. Aos meus grandes amigos, **Taís Cunha** e **Saulo Regis Junior**, cuja amizade foi essencial nestes 2 anos. E ao **Luís Filipe Lon** e **Marcos Sabatoski**, a quem dedico grande admiração.

Ao funcionário da PUCPR, **Daniel Fiedler**, um verdadeiro anjo da guarda. Pessoa fundamental para a concretização desta pesquisa.

Ao laboratório de patologia AnatPat, na figura da **Dra. Mônica Blaya**, que atenciosamente ajudou na efetivação das lâminas histológicas.

Às funcionárias **Ana Paula Martins** e **Marina Azevedo**, do laboratório de Patologia Experimental da PUCPR, essenciais ao andamento deste trabalho.

Aos funcionários do Biotério da PUCPR, em especial ao **Cândido Pereira** e **Rafael Zoez**.

Ao funcionário da PUCPR, **Misael Barbosa**, exemplo de dedicação às suas funções.

À secretária do programa de Pós-Graduação em Odontologia **Neide Borges dos Reis** pela amizade, carinho e zelo.

Às estagiárias **Aline Wiens** e **Paula Maiza de Marchi**, pela atenção e serviços prestados.

À funcionária da clínica de Ortodontia, **Silvana Casagrande Gabardo**, pessoa divertida e alegre, pela dedicação na realização de seu trabalho.

E a todos aqueles que de alguma forma, contribuíram para o êxito deste trabalho, bem como para minha formação pessoal e profissional.

“...Bom mesmo é ir a luta com determinação, abraçar a vida e viver com paixão. Perder com classe e vencer com ousadia, pois o triunfo pertence a quem se atreve e a vida é muito curta para ser insignificante. Eu faço e abuso da felicidade e não desisto dos meus sonhos. Pois o mundo está nas mãos daqueles que tem coragem de sonhar e correr o risco de viver seus sonhos...”

Charles Chaplin

SUMÁRIO

1 ARTIGO EM PORTUGUÊS.....	2
PÁGINA DO TÍTULO.....	3
RESUMO.....	4
INTRODUÇÃO.....	5
MATERIAL E MÉTODOS.....	7
ANÁLISE ESTATÍSTICA.....	10
RESULTADOS.....	11
DISCUSSÃO.....	16
CONCLUSÃO.....	20
REFERÊNCIAS.....	21
LEGENDAS.....	26
TABELAS.....	27
FIGURAS.....	28
2 ARTIGO EM INGLÊS.....	32
TITLE PAGE.....	33
ABSTRACT.....	34
INTRODUCTION.....	35
MATERIAL AND METHODS.....	37
STATISTICAL ANALYSIS.....	40
RESULTS.....	41
DISCUSSION.....	44
CONCLUSION.....	47
REFERENCES.....	48
FIGURE LEGENDS.....	53
TABLES.....	54
FIGURES.....	55
3 ANEXOS.....	58
ANEXO I – Revisão de literatura.....	59
ANEXO II – Parecer do Comitê de Ética.....	67
ANEXO III – Material e Métodos.....	68
ANEXO IV – Análise Estatística.....	74
ANEXO V – Normas para publicação – European Journal Of Oral Science	78

1 ARTIGO EM PORTUGUÊS

Ação do diclofenaco potássico na movimentação dentária induzida em ratos

LUCIANA BORGES RETAMOSO

Mestranda em Odontologia – Área de Concentração em Ortodontia
Pontifícia Universidade Católica do Paraná (PUCPR)
Curitiba, Paraná, Brasil

MARIA ÂNGELA NAVAL MACHADO

Professora Titular do Programa de Pós-Graduação em Odontologia – Área de
Concentração em Estomatologia
Pontifícia Universidade Católica do Paraná (PUCPR)
Curitiba, Paraná, Brasil

ORLANDO TANAKA

Professor Titular do Programa de Pós-Graduação em Odontologia – Área de
Concentração em Ortodontia
Pontifícia Universidade Católica do Paraná (PUCPR)
Curitiba, Paraná, Brasil

Endereço para Correspondência

Prof. Dr. Orlando Tanaka

PUCPR - Pós-Graduação em Odontologia - Ortodontia

Rua Imaculada Conceição, 1155

Fone: 55 41 3271-1637 / Fax 55 41 3271-1405

80215-901 – Curitiba-PR

BRASIL

e-mail:tanaka.o@pucpr.br

Ação do diclofenaco potássico na movimentação dentária induzida em ratos

Retamoso LB, Machado MAN, Tanaka OM

RESUMO

A movimentação dentária induzida é baseada no princípio biológico que a pressão prolongada aplicada aos dentes resulta em remodelação óssea. O diclofenaco potássico é um antiinflamatório não esteroideal que inibe a ciclooxigenase 1 e 2, bloqueando a transformação do ácido araquidônico em prostaglandina. As prostaglandinas são mediadores químicos que estimulam a reabsorção óssea. Desta forma, este estudo objetivou avaliar o efeito do diclofenaco potássico na movimentação dentária induzida. Sessenta ratos *Wistar* foram divididos em 3 grupos: C (controle), CM (controle com movimento) e DM (diclofenaco potássico com movimento). Os animais dos grupos C e CM receberam solução salina 0,9% e do grupo DM, 5mg/Kg de diclofenaco potássico (Cataflam[®], Novartis Biociências). Os animais foram eutanasiados após 3, 7 e 14 dias de uso do acessório ortodôntico e quantificaram-se histologicamente células osteoclásticas, lacunas de *Howship* e vasos sanguíneos no lado de compressão e tração do ligamento periodontal. A neoformação óssea no lado de tração foi avaliada pela maturação do colágeno por microscopia de luz polarizada. O teste de Kruskal-Wallis indicou redução no número de osteoclastos e lacunas de *Howship*, no grupo DM, nos dias 3 ($p < 0,001$ e $p < 0,01$) e 7 ($p < 0,01$ e $p < 0,001$) e redução de vasos sanguíneos no dia 3 ($p < 0,001$). O grupo DM apresentou maior porcentagem de colágeno imaturo ($p < 0,001$), nos dias 3 e 14. Concluiu-se que o diclofenaco potássico interferiu na movimentação dentária induzida em ratos, reduzindo a reabsorção óssea e atrasando o aparecimento de colágeno maduro na matriz óssea neoformada.

Palavras-chaves: diclofenaco potássico; movimento dentário; osso alveolar; colágeno

INTRODUÇÃO

O movimento dentário é baseado no princípio biológico em que uma pressão prolongada aplicada aos dentes resulta em remodelação das estruturas periodontais, como osso alveolar e ligamento periodontal (1). A transmissão da força gera uma resposta biológica descrita como uma inflamação aguda e não patológica (2), que desencadeia mudanças vasculares, síntese e liberação de prostaglandinas, citocinas e fatores de crescimento, os quais induzem a diferenciação de células mesenquimais indiferenciadas em osteoblastos e osteoclastos, responsáveis, respectivamente, pela deposição e reabsorção do osso alveolar (3).

A reabsorção da matriz óssea e a remodelação do colágeno extracelular ocorrem nas áreas de compressão e a deposição de osso alveolar e de colágeno, nas áreas de tração do ligamento periodontal (4,5,6). O osso alveolar é formado essencialmente de colágeno tipo I (7,8) e analisar quantitativamente a birrefringência do colágeno é um método útil para investigar a orientação macromolecular, a organização e o grau de maturação das fibras nos tecidos conjuntivos (9-12).

A reação tecidual às forças ortodônticas pode ser influenciada por fatores gerais ou locais, como a administração de agentes farmacológicos (13-16).

O diclofenaco potássico é um potente antiinflamatório não esteroidal (AINE) (17-20). Os AINEs inibem a ciclooxigenase 1 (COX-1) e a ciclooxigenase 2 (COX-2), enzimas responsáveis pela transformação do ácido araquidônico em prostaglandina. A COX-1 é uma enzima que regula a homeostasia tecidual (21), enquanto a COX-2 é induzida por citocinas causando aumento da vascularização

(22), essencial no desenvolvimento e manutenção da inflamação aguda (23), que caracteriza a fase inicial do movimento dentário. Portanto, existem relatos que indicam redução na taxa de movimentação dentária após administração de AINE (13,16).

O crescente interesse de adultos pelo tratamento ortodôntico gerou dúvidas nos ortodontistas, pois muitos pacientes fazem uso de AINE para tratamento de doenças sistêmicas, dentre as quais se destacam a osteoartrite e osteoartrose. Desta forma, este estudo tem como objetivo avaliar histologicamente a ação do diclofenaco potássico na reabsorção óssea e na maturação do colágeno durante a movimentação dentária induzida em ratos.

MATERIAL E MÉTODOS

Esta pesquisa foi aprovada pelo Comitê de Ética no Uso de Animais (CEUA) da Pontifícia Universidade Católica do Paraná (PUCPR) e registrada sob parecer nº 69.07 (Anexo II, página 42).

Para a realização desta pesquisa foram utilizados sessenta ratos *Wistar* (*Rattus norvegicus albinus*) machos com 12 semanas de vida, pesando aproximadamente 350g, provenientes do Biotério da PUCPR. Os animais permaneceram acondicionados em caixas com alimento e água, fornecidos *ad libitum*. O alimento foi triturado para evitar fraturas no aparelho.

Estes animais foram aleatoriamente divididos em 3 grupos, C (controle), CM (controle com movimento) e DM (diclofenaco potássico com movimento). O movimento dentário foi induzido nas hemi-maxilas direitas dos animais dos grupos CM (n=30) e DM (n=30). O grupo C consistiu das hemi-maxilas esquerdas dos animais do grupo CM, conforme descrito por Kalia et al. (14) e Bletsa et al. (24).

Os animais dos grupos C e CM receberam solução salina 0,9% diariamente a fim de simular o estresse gerado pela aplicação diária do medicamento. O diclofenaco potássico (Cataflam[®], Lab. Novartis Biociências, Lote N0024, São Paulo-SP, Brasil), foi administrado diariamente nos animais do grupo DM na dosagem de 5mg/kg (25), por via intramuscular.

No segundo dia de administração do fármaco, foi instalada uma mola fechada de níquel titânio (G&H[®] Wire Company REF CCOF9XL Lote 103946 Hanover, Germany) que produziu uma força recíproca de 30gF entre o 1^o molar superior direito e os incisivos superiores (Figura 1, página 28), medida por meio de um dinamômetro (Dentaurum número 1005004) previamente calibrado. Para a

instalação do acessório, os animais foram sedados com 1,8mg/kg de quetamina (Vetanarcol[®], Konig, Lote 00103, Avellaneda, Argentina) e 1,1mg/kg de xilazina (Rompun[®], Bayer, Lote 00404, São Paulo, Brasil).

Ao término do período experimental os animais foram eutanasiadas em 3, 7 e 14 dias, por *overdose* de solução anestésica (Quetamina, 5,4ml/Kg), suas cabeças dissecadas e a região do 1^o molar superior fixada com formol 10% por 72 horas e desmineralizada com EDTA 4,13% por 3 meses. Após, os espécimes teciduais foram processados histologicamente, cortados transversalmente (4 µm) e corados utilizando Hematoxilina-Eosina (HE) e *Picrosirius*. De cada bloco, foram obtidos 16 cortes escalonados da crista óssea ao ápice radicular, dos quais 12 foram corados com HE e 4 com *picrosirius*. Para a quantificação dos parâmetros histológicos de cada animal, obteve-se a média dos cortes escalonados.

Para avaliar a reabsorção óssea, nas lâminas coradas com HE, toda a extensão do ligamento periodontal foi utilizada para quantificar vasos sanguíneos, células osteoclásticas e lacunas de *Howship* (15). A identificação das células osteoclásticas baseou-se na presença de células multinucleadas e eosinofílicas adjacentes à superfície óssea (15). Recessos pouco profundos na superfície óssea alveolar contíguos a presença de células osteoclásticas foi o critério histológico utilizado na identificação de lacunas de *Howship*. Os parâmetros histológicos foram avaliados em microscópio de luz (Olympus BX50, aumento original 400X) por um único operador sem conhecimento prévio dos grupos a que pertenciam as lâminas.

Para avaliar a neoformação óssea no lado de tração, nas lâminas coradas com *Picrosirius*, uma área de cada corte foi selecionada para análise em microscópio de luz, onde foi acoplado um polarizador (Olympus BX50, aumento

original 100X). Para quantificar o colágeno maduro e o imaturo, utilizou-se o *software Image Pro Plus 4.5.029* (Media Cybernetics, Inc., Silver Spring, MD, USA), que mensura o colágeno imaturo e maduro por meio da diferença de cores. A coloração esverdeada indica a presença de colágeno imaturo, menos organizado e com fibras menos espessas, com as fibrilas distribuídas desordenadamente em relação à fonte de luz. Enquanto o padrão avermelhado refere-se à presença de colágeno maduro, com fibras mais espessas e melhor organização, com as fibrilas paralelas em relação à fonte de luz (10).

ANÁLISE ESTATÍSTICA

A análise estatística foi realizada utilizando o *Statistical Package for the Social Science* 15.0 for *Windows* (SPSS, Inc., Chicago, IL, EUA) e *Statistica* 7 (Statsoft, Inc., Tulsa, OK, EUA). A verificação da normalidade e da homogeneidade foi realizada por meio do teste de Kolmogorov-Smirnov e do teste de Levene, respectivamente, ambos ao nível de significância de 0,05.

Quando os testes acusaram distribuição normal e homogênea das variáveis, utilizou-se ANOVA e Tukey para verificar a diferença inter-grupos. Quando as variáveis apresentaram distribuição normal e heterogênea, verificou-se a diferença inter-grupos por meio de ANOVA e Games-Howell.

Se os testes acusaram distribuição não normal entre os tratamentos, aplicou-se o teste não paramétrico de Kruskal-Wallis, seguido do teste de comparações múltiplas não-paramétricas de Kruskal-Wallis. O nível de significância adotado foi 0,05.

Quando comparou-se a maturação do colágeno entre o grupo CM e DM e o teste de Kolmogorov-Smirnov e Levene indicaram distribuição normal e homogeneidade de variâncias, respectivamente, utilizou o teste “*t*” de *Student*. Quando os resultados apresentaram distribuição não normal, verificou-se a diferença entre os grupos por meio do teste *U* de *Mann-Whitney*.

RESULTADOS

1 ANÁLISE QUALITATIVA

Grupo controle (C)

Toda a extensão do ligamento periodontal do grupo controle (C) apresentava largura constante e uniforme, com formato irregular característico. As fibras colágenas dispunham-se paralelas entre si e perpendicularmente inseridas ao osso e cimento (Figura 2A e 2B, página 29). Os vasos sanguíneos observados eram de tamanhos variados, dispostos por todo o ligamento periodontal e alguns congestos. Poucas células inflamatórias foram identificadas.

O tecido ósseo apresentava características de normalidade com algumas irregularidades, com poucos osteoclastos justapostos à superfície e sem a presença de reabsorções. O cimento radicular estava uniforme e íntegro.

Grupo controle com movimento dentário (CM)

Após 3 dias de movimentação, o ligamento periodontal apresentava-se com diferentes larguras, onde se observaram duas áreas distintas: área de compressão e a área de tração.

Na área de compressão, o ligamento apresentava espessura reduzida com desorganização das fibras colágenas e a presença de numerosos vasos sanguíneos, alguns deles dilatados e congestos (Figura 2C, página 29). A superfície óssea encontrava-se irregular, indicando atividade ativa do processo de reabsorção, com a presença de osteoclastos e lacunas de Howship,. O cimento radicular estava uniforme e íntegro. Na área de tração, observou-se alargamento do ligamento periodontal com fibras colágenas estiradas e paralelas entre si, nem

sempre inseridas perpendicularmente a superfície óssea e cementária. Os vasos sanguíneos encontravam-se distribuídos por toda a extensão do ligamento periodontal (Figura 2D, página 29). A microscopia de polarização mostrava predomínio de fibras colágenas de coloração esverdeada, representando as fibras imaturas entrelaçadas por raras fibras avermelhadas, indicando fibras colágenas maduras (Figura 4A, página 31).

No dia 7, na área de compressão, o ligamento apresentava redução em sua espessura, com fibras desorganizadas, nem sempre inseridas perpendicularmente às superfícies óssea e cementária. A superfície óssea apresentava-se com inúmeras irregularidades, demonstrando intensa atividade de reabsorção, com grande número de osteoclastos e lacunas de *Howship* (Figura 2E, página 29). A superfície cementária estava regular e íntegra. Na área de tração, observou-se maior alargamento do ligamento com fibras distendidas (Figura 2F, página 29). Presença de alguns vasos sanguíneos congestos e discreta hemorragia. Havia predomínio das fibras colágenas imaturas (Figura 4C, página 31).

A expressão dos parâmetros histológicos reduziu após 14 dias da aplicação da força. Desta forma, na área de compressão, poucas células osteoclásticas próximas às lacunas de *Howship* ou justapostas à superfície óssea foram observadas, com a presença de algumas irregularidades que indicavam atividade de reabsorção (Figura 2G, página 29). Na área de tração, o ligamento periodontal apresentava aspectos de normalidade (Figura 2H, página 29). O tecido ósseo encontrava-se completamente formado por fibras colágenas maduras, com maior contingente das fibras espessas (Figura 4E, página 31).

Grupo diclofenaco potássico com movimento dentário (DM)

Após 3 dias de aplicação da força, duas áreas distintas foram observadas no ligamento periodontal: área de compressão e tração. Na área de compressão, houve redução da espessura do ligamento, com a desorganização das fibras colágenas (Figura 3A, página 30). O tecido ósseo mostrou-se irregular, indicando processo de reabsorção ativo, entretanto poucos osteoclastos e lacunas de *Howship* foram observados justapostos à superfície do osso alveolar. Não foi possível detectar áreas hialinas e o cemento radicular encontrava-se regular e íntegro. Na área de tração, as fibras colágenas do ligamento estavam estiradas, com disposição paralela. Observou-se a presença de poucos vasos sanguíneos distribuídos em toda a extensão do ligamento periodontal (Figura 3B, página 30). No tecido ósseo, identificou-se predomínio de fibras colágenas imaturas (Figura 4B, página 31).

No dia 7, na área de compressão, a espessura do ligamento mantinha-se reduzida com desorganização das fibras colágenas. O tecido ósseo apresentava-se irregular, conseqüência da atividade de reabsorção, com número reduzido de lacunas de *Howship* associada a poucas células osteoclásticas (Figura 3C, página 30). Não foi possível detectar áreas hialinas e o cemento encontrava-se regular, na maioria dos espécimes, entretanto, em algumas lâminas foi observada reabsorção radicular. Na área de tração, as fibras colágenas estavam estiradas, com a presença de vasos sanguíneos (Figura 3D, página 30). Notou-se predomínio de fibras colágenas imaturas (Figura 4D, página 31).

No dia 14, na área de compressão, as fibras colágenas estavam desorganizadas (Figura 3E, página 30). Observou-se a presença de irregularidade no tecido ósseo, indicando atividade de osteoclastos e lacunas de *Howship*. Não

foi possível detectar áreas hialinas e o cemento encontrava-se regular, na maioria dos espécimes, entretanto, em algumas lâminas havia reabsorção. As fibras colágenas estavam estiradas, na área de tração, (Figura 3F, página 30). Havia grande quantidade de colágeno maduro entrelaçando algumas fibras imaturas (Figura 4F, página 31).

2 ANÁLISE QUANTITATIVA

2.1 Microscopia de Luz

Após 3 dias da indução do movimento dentário, o teste de comparações múltiplas de Kruskal-Wallis demonstrou diferença significativa ($p < 0,01$) na quantificação de osteoclastos e lacunas de *Howship* entre os grupos C e CM, CM e DM, com redução no número de células osteoclásticas e de lacunas de reabsorção no grupo DM quando comparada ao grupo CM. O diclofenaco potássico foi capaz de inibir a angiogênese quando comparado aos grupos C e CM com $p < 0,01$ e $p < 0,001$, respectivamente (Tabela 1 e Anexo IV).

No dia 7, o teste de Kruskal-Wallis verificou que o número de osteoclastos e lacunas de *Howship* se manteve reduzido no grupo DM quando comparado ao grupo CM, com $p < 0,001$ e $p < 0,01$, respectivamente. O número de vasos sanguíneos do grupo DM foi estatisticamente similar ($p > 0,05$) ao grupo CM. Os grupos CM e DM apresentaram redução estatisticamente significativa no número de vasos sanguíneos quando comparados ao grupo C (Tabela 1 e Anexo IV).

No dia 14, ANOVA/Games-Howell indicaram que os parâmetros histológicos relacionados à atividade de reabsorção não apresentaram diferença significativa entre os três grupos ($p > 0,05$). Os grupos CM e DM ainda

apresentavam redução na quantidade de vasos sanguíneos presentes no ligamento periodontal, quando comparados ao grupo C, com $p < 0,001$ (Tabela 1 e Anexo IV).

2.2 Microscopia de Polarização

Após 3 dias da instalação do acessório ortodôntico, o teste não paramétrico *U* de *Mann Whitney* indicou que houve diferença significativa entre os grupos ($p < 0,001$), com maior quantidade de colágeno imaturo no grupo DM (Tabela 2 e Anexo IV).

No dia 7, o teste “*t*” de *Student* demonstrou que não houve diferença significativa entre os grupos ($p > 0,05$) (Tabela 2 e Anexo IV).

No dia 14, o teste *U* de *Mann Whitney* indicou diferença entre os grupos ($p < 0,01$). No grupo CM, o tecido ósseo era totalmente formado por colágeno maduro, enquanto o grupo DM apresentava colágeno imaturo entremeado à grande quantidade de fibras de colágeno maduro (Tabela 2 e Anexo IV).

5 DISCUSSÃO

Como critério para avaliar a reabsorção óssea durante a movimentação dentária induzida, os osteoclastos e as lacunas de *Howship* foram quantificados. No grupo DM, o número de osteoclastos e de lacunas de *Howship* foi menor que no CM. Essa diferença pode ser explicada pelo mecanismo de ação do diclofenaco potássico, pois este fármaco inibe a COX-1, a COX-2, a formação de prostaglandinas (PGs), reduz a resposta inflamatória pela inibição da interleucina 1 (IL-1), interleucina 2 (IL-2) e fator de necrose tumoral α (TNF- α) e liberação de interleucina 10 (IL-10) (26,27).

A liberação da COX-2 e a inibição das PGs estão intimamente relacionadas a fatores de reabsorção óssea (28-33). A inibição da COX-2 reduz a formação de células osteoclásticas originadas pela união de macrófagos, enquanto o mecanismo de ação sobre as PGs é controverso. Klein e Raisz (34) relataram que as PGs estimulam a reabsorção óssea pela ação direta sobre a atividade dos osteoclastos. Outros estudos demonstraram que há aumento no número dos osteoclastos (35,36). McCarthy et al. (37) defendem a teoria que a ação da PG é dose dependente, inibindo o número ou funcionalidade dos osteoclastos maduros. Na presente pesquisa, a administração de antiinflamatório não esteroidal (AINE) reduziu o número de osteoclastos o que confirma os estudos de Rifkin et al. (36).

A redução de osteoclastos e lacunas de *Howship* ocorreu nos dias 3 e 7, consequência da inibição da IL-1 e TNF- α , os quais são mediadores químicos da fase aguda da inflamação (38). De acordo com Bletsa et al. (24) e Jager et al. (39), estas citocinas são essenciais na quimiotaxia, no recrutamento, invasão e ativação dos osteoclastos. Bletsa et al., (24) demonstrou redução na taxa de movimentação nas fases iniciais do movimento quando houve inibição destas

citocinas. Da mesma forma, Sari e Uçar (40) e Garlet et al. (2) demonstraram a importância das citocinas para o movimento ortodôntico, pois obtiveram elevada concentração de IL-1 β , IL-6, IL-10 e TNF- α no fluido crevicular e no ligamento periodontal de pacientes em tratamento ortodôntico.

A influência dos AINEs no movimento dentário está em concordância com de Carlos et al. (16). Entretanto, os autores observaram completa inibição da movimentação dentária induzida em ratos quando aplicaram força pesada de 50 e 100gF associada à administração de diclofenaco sódico.

No grupo CM, durante a fase inicial do movimento dentário houve aumento do número de vasos sanguíneos, o que eleva a permeabilidade capilar, favorecendo a liberação de mediadores químicos para a diferenciação e migração de células osteoclásticas (41-44). A neoangiogênese é consequência da elevação dos níveis do fator de crescimento para fibroblastos (FGF) (45), o qual é modulado pela IL-1 (46). O presente estudo indicou redução no número de capilares na fase inicial do movimento dentário no grupo DM, explicada pela ação do diclofenaco potássico sobre a IL-1.

Diferente da atividade osteoclástica e de reabsorção, que se manteve reduzida no sétimo dia no grupo DM, o suprimento sanguíneo retornou à níveis ideais para o movimento dentário quando comparado ao grupo CM. Sugere-se que com o suprimento sanguíneo normalizado no sétimo dia, foi possível que o recrutamento e ativação de células osteoclásticas normalizassem na fase final do movimento, representado pelo décimo quarto dia.

Para analisar a neoformação óssea, o tecido ósseo no lado de tração foi observado por microscopia de polarização. Este método permite detectar a porcentagem de colágeno maduro e imaturo pela distribuição tridimensional e

estágio de formação óssea. A cor varia de acordo com o grau de maturação das fibras colágenas (48).

Após 3 dias da indução do movimento dentário, cerca de 98% do tecido ósseo era formado por colágeno imaturo, no grupo DM. Por outro lado, no grupo CM, esta porcentagem era menor que 90%. No dia 14, o osso neoformado era constituído somente de fibras colágenas maduras no grupo CM. Entretanto, o grupo DM apresentava algumas fibras colágenas imaturas entremeadas na matriz madura, indicando a ação inibitória dos AINES sobre a neoformação óssea em concordância com Altman et al. (48) e Simon et al. (49), que analisaram o reparo do tecido ósseo sob efeito do diclofenaco potássico e observaram atraso na reparação óssea.

A proliferação de fibroblastos e a síntese de colágeno são reguladas principalmente pela IL-1 e TNF- α . Sugere-se que sua inibição por meio da ação do diclofenaco potássico (1) atrase o surgimento de fibras colágenas maduras de forma indireta, pois eventos pré-definidos e seqüenciais são responsáveis pelo movimento dentário. Desta forma, a inibição da neoangiogênese, a redução na diferenciação de osteoblastos ou alguma alteração na síntese de colágeno poderá afetar os eventos subseqüentes, atrasando o processo de maturação do colágeno tipo I durante a neoformação óssea.

Além disso, a administração de Cataflam[®] está relacionada à redução da expressão de fator transformador de crescimento β (TGF- β) (14), responsável pela proliferação de fibroblastos. Assim, a diminuição de fibroblastos causará deposição de colágeno com menor organização, comprovando os resultados de Lin et al. (50), que relataram que a redução dos níveis de TGF- β estimula a formação de osso imaturo.

Os resultados desta pesquisa indicam que a utilização sistêmica de Cataflam® reduziu a vascularização do ligamento periodontal, diminuindo o recrutamento e diferenciação celular. Assim, a reabsorção óssea foi reduzida e o processo de maturação do colágeno retardado durante o movimento dentário induzido em ratos. Portanto, sugere-se que anamnese contenha perguntas que elucidem a utilização sistêmica de antiinflamatório não esteroidal, pois recomenda-se que a reativação do aparelho ortodôntico nestes pacientes seja realizada em intervalos de tempos maiores que os usualmente utilizados na clínica (21 a 28 dias).

CONCLUSÃO

O diclofenaco potássico interferiu na movimentação dentária induzida em ratos, reduzindo a reabsorção óssea e atrasando o aparecimento de colágeno maduro na matriz óssea neoformada.

REFERÊNCIAS

1. KYRKANIDES S, O'BANION MK, SUBTELNY JD. Nonsteroidal anti-inflammatory drugs in orthodontic tooth movement: Metalloproteinase activity and collagen synthesis by endothelial cells. *Am J Orthod Dentofac Orthop* 2000; 118: 203-209.
2. GARLET TP, COELHO U, SILVA JS, GARLET GP. Cytokine expression pattern in compression and tension sides of the periodontal ligament during orthodontic tooth movement in humans. *Eur J Oral Sci* 2007; 115: 355-362.
3. HUGHES FJ, TURNER W, BELIBASAKIS G, MARTUSCELLI G. Effects of growth factors and cytokines on osteoblast differentiation. *Periodontol* 2000 2006; 41: 48-72.
4. KRISHNAN V, DAVIDOVITCH Z. Cellular, molecular, and tissue level reactions to orthodontic force. *Am J Orthod Dentofacial Orthop* 2006; 129: 1-32.
5. MASELLA RS, MEISTER M. Current concepts in the biology of orthodontic tooth movement. *Am J Orthod Dentofacial Orthop* 2006; 129: 458-468.
6. NAKAGAWA M, KUKITA T, NAKASIMA A, KURISU K. Expression of the type I collagen gene in rat periodontal ligament during tooth movement as revealed by in situ hybridization. *Arch Oral Biol* 1994; 39: 289-294.
7. YAMAUCHI M, KATZ EP, MECHANIC GL. Intermolecular crosslinking and stereospecific molecular packing in type I collagen fibrils of the periodontal ligament. *Biochem* 1986; 25: 4907-4913.
8. SODEK J, FERRIER JM. Collagen remodelling in rat periodontal tissues: compensation for precursor reutilization confirms rapid turnover of collagen. *Coll Relat Res* 1988; 1: 11-21.
9. WHITTAKER P, SCHWAB ME, CANHAM PB. The molecular organization of collagen in saccular aneurysms assessed by polarized light microscopy. *Connect Tissue Res* 1988; 17: 43-54.
10. WOLMAN M, KASTEN FH. Polarized light microscopy in the study of the molecular structure of collagen and reticulin. *Histochemistry* 1986; 85: 41-49.

11. VILARTA R, VIDAL BC. Anisotropic and biomechanical properties of tendons modified by exercise and enervation: aggregation and macromolecular order in collagen bundles. *Matrix* 1989; 9: 55-61.
12. KOMATSU K, CHIBA M. Synchronous recording of load-deformation behaviour and polarized light microscopic images of the rabbit incisor periodontal ligament. *Arch Oral Biol* 2001; 46: 929-937.
13. OHKAWA S. Effects of orthodontic forces and anti-inflammatory drugs on the mechanical strength of the periodontium in the rat mandibular first molar. *Am J Orthod* 1982; 81: 498-502.
14. KALIA S, MELSEN B, VERNA C. Tissue reaction to orthodontic tooth movement in acute and chronic corticosteroid treatment. *Orthod Craniofac Res* 2004; 7: 26-34.
15. ARIAS OR, MARQUEZ-OROZCO MC Aspirin, acetaminophen, and ibuprofen: Their effects on orthodontic tooth movement. *Am J Orthod Dentofacial Orthop* 2006; 130: 364-370.
16. de CARLOS F, COBO J, DÍAZ-ESNAL B, ARGUELLES J, VIJANDE M, COSTALES M. Orthodontic tooth movement after inhibition of cyclooxygenase-2. *Am J Orthod Dentofacial Orthop* 2006; 129: 402-406.
17. BOOLBOL SK, DANNENBERG AJ, CHADBURN A, MARTUCCI C, GUO XJ, RAMONETTI JT, ABREU-GORIS M, NEWMARK HL, LIPKIN ML, DECOSSE JJ, BERTAGNOLLI MM. Cyclooxygenase-2 overexpression and tumor formation are blocked by sulindac in a murine model of familial adenomatous polyposis. *Cancer Res* 1996; 56: 2556-2560.
18. TAKETO MM. Cyclooxygenase-2 inhibitors in tumorigenesis (part I). *J Natl Cancer Inst* 1998 a; 90:1529-1536.
19. TAKETO MM. Cyclooxygenase-2 inhibitors in tumorigenesis (Part II). *J Natl Cancer Inst* 1998b; 90:1609-1620.
20. BAEK SJ, KIM KS, NIXON JB, WILSON LC, ELING TE. Cyclooxygenase Inhibitors Regulate the Expression of a TGF- β Superfamily Member That Has Proapoptotic and Antitumorigenic Activities. *Mol Pharmacol* 2001; 59: 901-908.

21. HERSCHMAN HR. Prostaglandin synthase 2. *Biochim Biophys Acta* 1996; 1299: 125-140.
22. TSUJII M, KAWANO S, TSUJI S, SAWAOKA H, HORI M AND DUBOIS RN. Cyclooxygenase regulates angiogenesis induced by colon cancer cells. *Cell* 1998; 93: 705-716.
23. JONES MK, WANG H, PESKAR BM, LEVIN E, ITANI RM, SARFEH IJ, TARNAWSKI AS. Inhibition of angiogenesis by nonsteroidal anti-inflammatory drugs: Insight into mechanisms and implications for cancer growth and ulcer healing. *Nat Med* 1999; 5: 1418-1423.
24. BLETSA A, BERGGREEN E, BRUDVIK P. Interleukin-1a and tumor necrosis factor-a expression during the early phases of orthodontic tooth movement in rats. *Eur J Oral Sci* 2006; 114: 423-429.
25. ALLEN DG, PRINGLE JK, SMITH DA. *Handbook of Veterinary Drugs*. Philadelphia: Lippincott - Raver, p.866, 2nd ed. 1998.
26. VANE JR, BOTTING RM. Mechanism of action of antiinflammatory drugs. *Int J Tissue React* 1998; 20: 3-15.
27. BOTTING RM. Inhibitors of cyclooxygenases: mechanisms, selectivity and uses. *J Physiol Pharmacol* 2006; 57: 113-124.
28. GERSTENFELD LC, EINHORN TA. COX inhibitors and their effects on bone healing. *Expert Opin Drug Saf* 2004; 3: 1-6.
29. YAMASAKI K, SHIBATA Y, FUKUHARA T. The effect of prostaglandins on experimental tooth movement in monkeys (*Macaca fuccata*). *J Dent Res* 1982; 61:1447-1448.
30. YAMASAKI K. The role of cAMP, calcium and prostaglandins in the induction of osteoclastic bone resorption associated with experimental tooth movement. *J Dent Res* 1983; 62: 877-881.
31. YAMASAKI K, SHIBATA Y, IMAI S, TANI Y, SHIBASAKI Y, FUKUHARA T. Clinical application of prostaglandin E1 upon orthodontic tooth movement. *Am J Orthod DentofacialOrthop* 1984; 85: 511-518.

32. LEE W. Experimental study of the effect of prostaglandin administration on tooth movement with particular emphasis on the relationship to the method of PGE1 administration. *Am J Orthod Dentofacial Orthop* 1990; 98: 238-241.
33. LEIKER BJ, NANDA RS, CURRIER GF, HOWES RI, SINHA PK. The effects of exogenous prostaglandins on orthodontic tooth movement in rats. *Am J Orthod Dentofacial Orthop* 1995; 108: 380-388.
34. KLEIN DC, RAISZ LG. Prostaglandins: stimulation of bone resorption in tissue culture. *Endocrinology*. 1970; 86:1436-1440.
35. HANSCH C, SAMMES PG, TAYLOR JB. *Comprehensive medical chemistry*. 1st ed. Oxford: Pergamon Press; 1990.
36. RIFKIN BR, BAKER RL, COLEMAN SJ. Effects of prostaglandin E2 on macrophages and osteoclasts in cultured fetal long bones. *Cell Tissue Res* 1980; 207: 341-346.
37. MCCARTHY TL, CENTRELLA M, RAISZ LG, CANALIS E. Prostaglandin E2 stimulates insulin like growth factor synthesis in osteoblast enriched cultures from fetal rat bone. *Endocrinology* 1991; 128: 2895-2900.
38. LINS RDAU, PEQUENO MT, MELO JPLC, FERREIRA RCQ, SILVEIRA EJD, DANTAS EM. Atividade ósteo-reabsortiva na doença periodontal: o papel das citocinas e prostaglandinas. *Rev Cir Traumatol Buco-Maxilo-fac* 2007; 7: 29-36.
39. JAGER A, ZHANG D, KAWARIZADEH A, TOLBA R, BRAUMANN B, LOSSDORFER S, GOTZ W. Soluble cytokine receptor treatment in experimental orthodontic tooth movement in the rat. *Eur J Orthod* 2005; 27: 1-11.
40. SARI E, UÇAR C. Interleukin 1beta levels around microscrew implants during orthodontic tooth movement. *Angle Orthod* 2007; 77: 1073-1078.
41. RYGH P. Activation of the vascular system: a main mediator of periodontal fiber remodeling in orthodontic tooth movement. *Am J Orthod Dentofacial Orthop* 1986; 89: 453-468.
42. GIANELLY AA. Force induced changes in the vascularity of the periodontal ligament. *Am J Orthod* 1969; 55: 5-11.

43. BATAILLE R, CHAPPARD D, MARCELLI C, DESSAUW P, BALDET P, SANY J, ALEXANDRE C. Recruitment of new osteoblasts and osteoclasts is the earliest critical event in the pathogenesis of human multiple myeloma. *J Clin Invest* 1991; 88: 62-66.
44. BRAIDMAN EM, ANDERSON DC. Role of bone matrix in osteoclast recruitment in cultured fetal rat calvariae. *J Bone Miner Res* 1993; 8: 231-238.
45. SCHULZE-OSTHOFF K, RISAU W, VOLLMER E, SORG C. In situ detection of basic fibroblast growth factor by highly specific antibodies. *Am J Pathol* 1990; 137: 85-92.
46. ROMERO LI, ZHANG DN, HERRON GS, KARASEK MA. Interleukin-1 induces major phenotypic changes in human skin microvascular endothelial cells. *J Cell Physiol* 1997; 173: 84-92.
47. SZENDRÖI M, VAJTA G, KOVÁCS L, SCHAFF Z, LAPIS K. Polarization colours of collagen fibres: a sign of collagen production activity in fibrotic processes. *Acta Morphol Hung*; 1984; 32: 47-55.
48. ALTMAN RD, LATTA LL, KEER R, RENFREE K, HORNICEK FJ, BANOVA K. Effect of nonsteroidal anti-inflammatory drugs on fracture healing: a laboratory study in rats. *J Orthop Trauma* 1995; 9: 393-400.
49. SIMON AM, MANIGRASSO MB, O'CONNOR JP. Cyclo-oxygenase 2 function is essential for bone fracture healing. *J Bone Mineral Res* 2002; 17: 963-976.
50. LIN WL, MCCULLOCH CAG, CHO MI. Differentiation of periodontal ligament fibroblasts into osteoblasts during socket healing after tooth extraction in the rat. *Anat Rec* 1994; 240: 492-506.

LEGENDAS

Figura 1: Acessório ortodôntico posicionado e ativo.

Figura 2: Fotomicrografia da raiz mesio-vestibular do 1^o molar superior direito do grupo C e CM (HE). A – Área de compressão e B – Área de tração. C, E, G – Lado de compressão em 3, 7 e 14 dias. D, F, G – Lado de tração em 3, 7 e 14 dias (Aumento original 400X). OA – osso alveolar, CEM – cimento, LP – ligamento periodontal, VS – vaso sanguíneo, OC – osteoclastos.

Figura 3: Fotomicrografia da raiz mesio-vestibular do 1^o molar superior direito do grupo DM (HE). A, C, E – Lado de compressão em 3, 7 e 14 dias. B, D, F – Lado de tração em 3, 7 e 14 dias (Aumento original 400X). OA – osso alveolar, CEM – cimento, LP – ligamento periodontal, VS – vaso sanguíneo, OC – osteoclastos.

Figura 4: Fotomicrografia da raiz mesio-vestibular do 1^o molar superior direito do grupo CM e DM (*picrosirius*). A, C, E – Lado de tração do grupo CM em 3, 7 e 14 dias. B, D, F – Lado de tração do grupo DM em 3, 7 e 14 dias (Aumento original 100X). OA – osso alveolar, LP – ligamento periodontal.

TABELAS

TABELA 1. MÉDIA, DESVIO PADRÃO (DP) E VALOR p PARA AS VARIÁVEIS OSTEOCLASTOS (OC), LACUNAS DE HOWSHIP (LH) E VASOS SANGUÍNEOS (VS) NOS GRUPOS

Parâmetro	Dia	C	CM	DM	diferença inter grupos
		Média ± DP	Média ± DP	Média ± DP	
OC	3	2,10 ± 1,20	5,80 ± 1,55	1,90 ± 0,74	**C x CM, ***CM X DM
	7	3,00 ± 1,33	16,90 ± 3,35	3,30 ± 1,25	***C x CM, ***CM x DM
	14	3,00 ± 1,33	3,30 ± 1,06	3,10 ± 1,45	NS
LH	3	3,40 ± 1,90	6,40 ± 2,01	3,10 ± 0,87	**C x CM, **CM x DM
	7	3,90 ± 1,29	17,80 ± 2,57	4,70 ± 1,64	***C x CM, **CM x DM
	14	5,30 ± 1,95	3,90 ± 1,20	5,30 ± 1,95	NS
VS	3	21,40 ± 4,74	25,00 ± 3,01	14,00 ± 2,54	**C x DM, ***CM x DM
	7	21,70 ± 2,45	7,10 ± 1,45	6,80 ± 3,01	***C x CM, ***C x DM
	14	15,00 ± 3,83	3,10 ± 1,20	4,70 ± 3,40	***C x CM, ***C x DM

FONTE: Dados da pesquisa

NOTA: Nível de significância *p<0,05, **p<0,01, ***p<0,001

LEGENDA: NS - não significante

C - controle

CM - controle com movimento

DM - diclofenaco potássico com movimento

TABELA 2. MÉDIA, DESVIO PADRÃO E VALOR p PARA AS VARIÁVEIS COLÁGENO MADURO E COLÁGENO IMATURO NOS GRUPOS

Parâmetro	Dia	CM	DM	diferença inter grupos
		Média±DP	Média±DP	
% Colágeno Maduro	3	10,50 ± 6,47	2,47 ± 1,05	**CM X DM
	7	38,30 ± 6,60	31,60 ± 10,74	NS
	14	100,00 ± 0,00	96,60 ± 1,78	*CM X DM
% Colágeno Imaturo	3	89,50 ± 6,47	97,53 ± 1,05	**CM X DM
	7	61,70 ± 6,60	68,40 ± 10,74	NS
	14	0,00 ± 0,00	3,40 ± 1,78	*CM X DM

FONTE: Dados da pesquisa

NOTA: Nível de significância * p<0,01, **p<0,001

LEGENDA: CM = controle com movimento

DM = diclofenaco potássico com movimento

FIGURAS

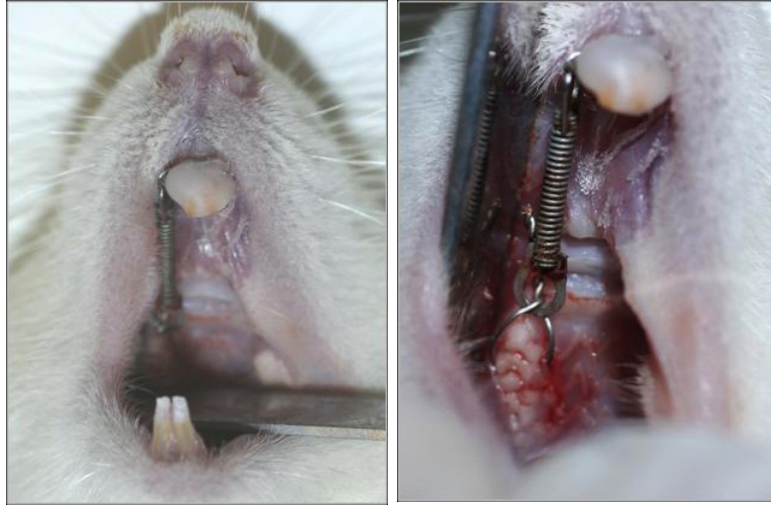

Figura 1

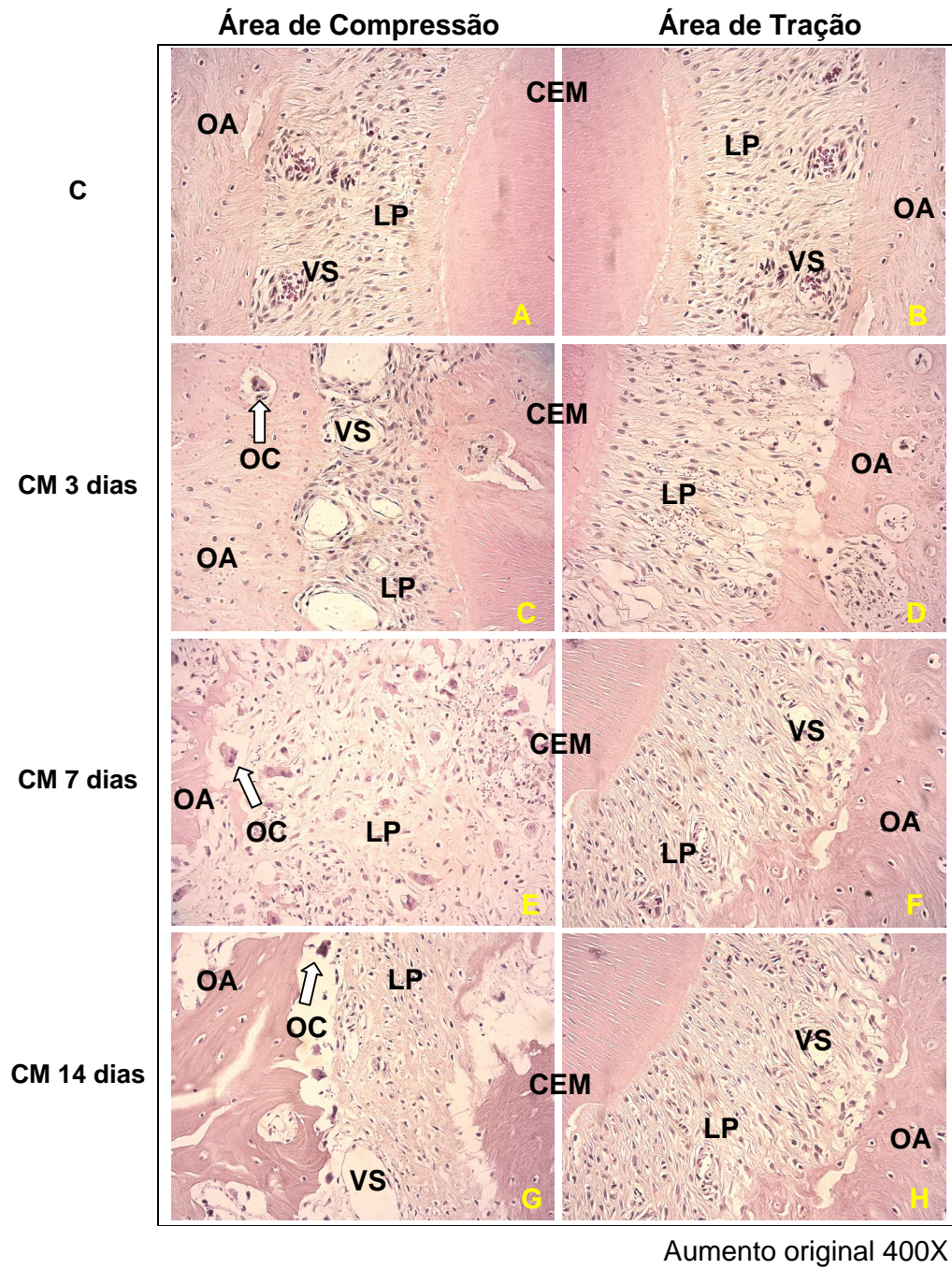


Figura 2

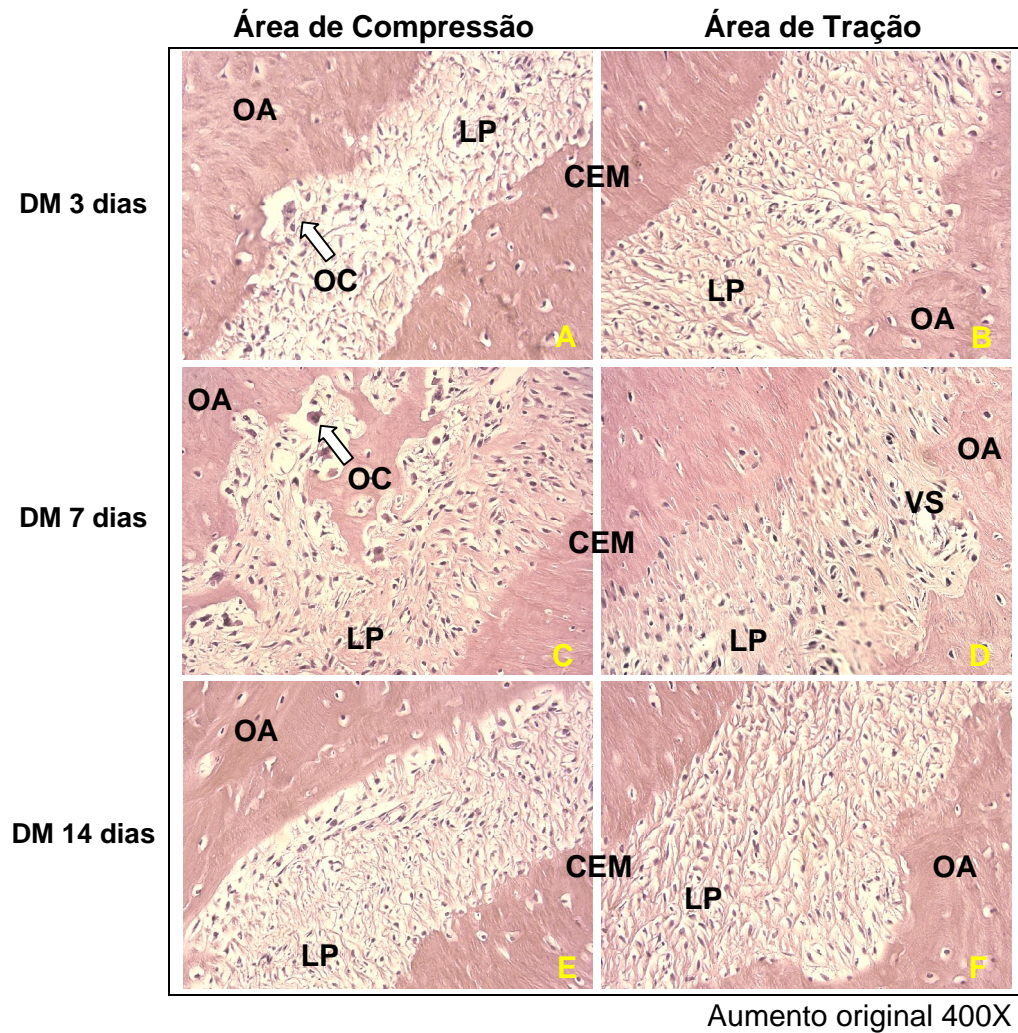


Figura 3

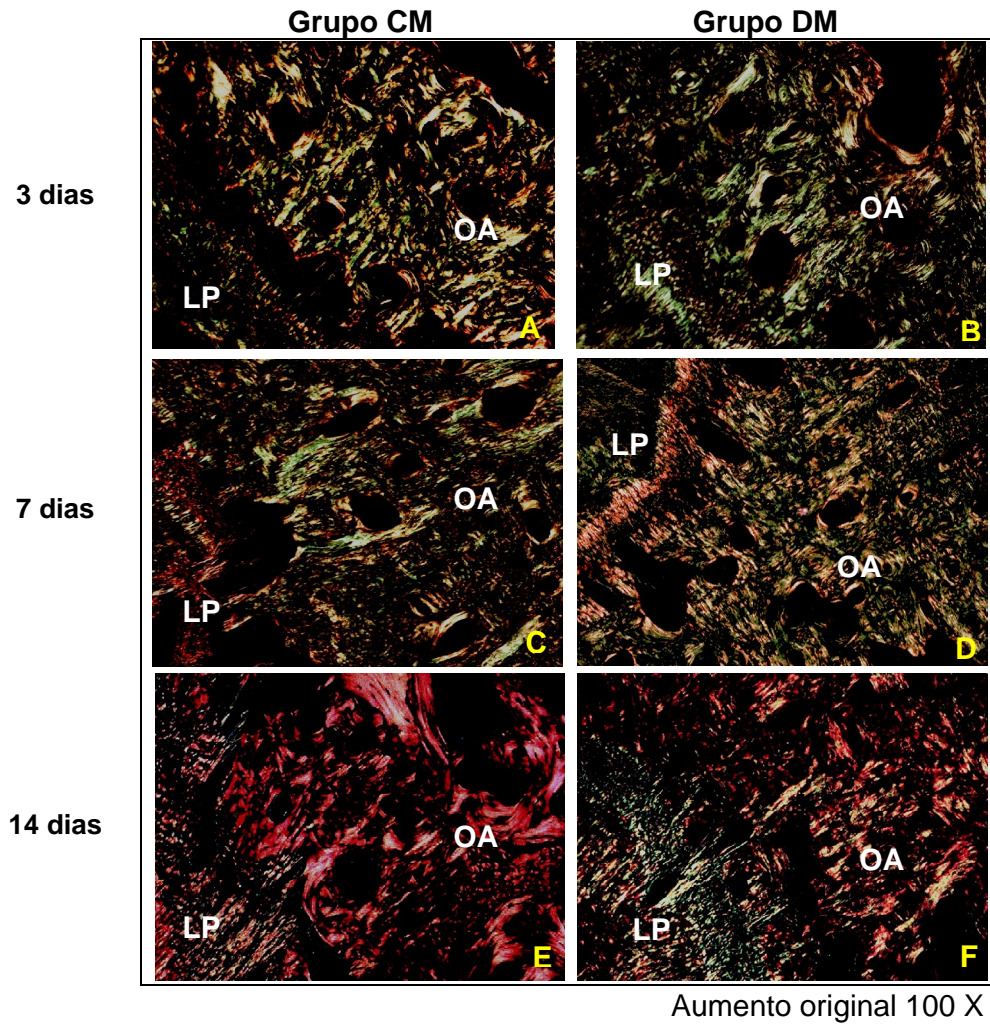


Figura 4

2 ARTIGO EM INGLÊS

Influence of potassium diclofenac in orthodontic movement

LUCIANA BORGES RETAMOSO, DDS

Graduate Dentistry Program Orthodontics

Master of Science Student – Orthodontics

Pontifical Catholic University of Paraná, Curitiba, Brazil

MARIA ANGELA NAVAL MACHADO, DDS, MSc, PhD

Senior Professor, Graduate Dentistry Program, Pathology

Pontifical Catholic University of Paraná, Curitiba, Brazil

ORLANDO MOTOHIRO TANAKA, DDS, MSc, PhD

Senior Professor, Graduate Dentistry Program, Orthodontics

Pontifical Catholic University of Paraná, Curitiba, Brazil

Diplomate of Brazilian Board of Orthodontics.

Corresponding author

Prof. Dr. Orlando Motohiro Tanaka

Graduate Dentistry Program, Orthodontics, PUCPR

Av. Mal Deodoro, 630, 1703

80010-912 - Curitiba – Pr, Brazil

FAX 55 41 3324 8768

PHONE 55 41 3323 2042

email: tanakaom@gmail.com

Influence of potassium diclofenac in orthodontic movement

Retamoso LB, Machado MAN, Tanaka OM

ABSTRACT

Orthodontic tooth movement is based on the biologic principle that prolonged pressure on teeth results in bone remodeling. Potassium diclofenac is a nonsteroidal anti-inflammatory drug that inhibits cyclooxygenase 1 and 2, blocking the formation of prostaglandins from arachidonic acid. Prostaglandins are chemical mediators, which stimulate bone resorption by acting on osteoclasts. The aim of this study was to evaluate the effect of potassium diclofenac on orthodontic tooth movement. Sixty Wistar rats were divided in 3 groups: C (control), CM (control with orthodontic tooth movement) and DM (potassium diclofenac with orthodontic tooth movement). The animals in the C and CM groups received 0.9% saline solution and the DM group received 5 mg/kg of potassium diclofenac (Cataflam®, Novartis Biociências). Animals were sacrificed at 3, 7 and 14 days. Histological examination allowed the quantification of osteoclast-like cells, Howship's lacunae and blood vessels on the compression and tension sides of the periodontal ligament. Bone turnover on the tension side was analyzed by picrosirius-polarized method visualization of collagen maturation. The results indicated reduced numbers of osteoclast-like cells and Howship's lacunae at 3 ($p<0.001$ and $p<0.01$) and 7 ($p<0.01$ and $p<0.001$) days, as well as a decrease in the area density of blood vessels at day 3 ($p<0.001$). On the tension side, the DM group presented a higher percentage of immature collagen ($p<0.001$) at days 3 and 14. Potassium diclofenac interferes in orthodontic movement, reducing bone resorption and delaying collagen maturation in alveolar bone.

Keywords: potassium diclofenac; orthodontic movement; alveolar bone; collagen

INTRODUCTION

Orthodontic tooth movement is based on the biologic principle that prolonged pressure on teeth results in the remodeling of periodontal structures, including the alveolar bone and periodontal ligament (1). The transduction of mechanical forces to the cells triggers a biologic response, which has been described as an aseptic inflammation (2) that involves vascular changes, followed by the synthesis and liberation of prostaglandins, cytokines and growth factors. Finally, such mediators are believed to activate tissue remodeling, characterized by selective bone resorption or deposition in the compression and tension regions of the periodontal ligament, respectively (3).

Bone resorption and collagenous extracellular matrix remodeling occur on the compressed and stretched side of the periodontal ligament, while bone deposition occurs on the tension side (4,5,6). The alveolar bone is composed primarily of type I collagen (7,8); evaluating collagen birefringence is a useful method to detect the macromolecular orientation, organization and polymerization degree of the fibers in connective tissues (9-12).

The reaction to orthodontic forces has been described; it has been shown that orthodontic tooth movement may be influenced by general and local administration of pharmaceutical agents (13-16).

Potassium diclofenac is a potent nonsteroidal anti-inflammatory drug (NSAID) (17-20). NSAIDs inhibit cyclooxygenase 1 (COX-1) and cyclooxygenase 2 (COX-2), the enzymes responsible for the formation of prostaglandins from arachidonic acid. COX-1 is constitutively expressed and regulates tissue homeostasis (21), while expression of COX-2 is induced by cytokines and increases angiogenesis (22), essential to the development and maintenance of

acute inflammation during the initial phase of orthodontic movement. COX inhibitors decrease the rate of movement (13,16).

Increasing demand for orthodontic treatment among adults has led to new issues for orthodontists, because many adults use chronic doses of NSAIDs for the treatment of systemic diseases such as osteoarthritis and osteoarthritis. The aim of this study was to characterize the effects of potassium diclofenac, a nonsteroidal COX-1 and COX-2 inhibitor, on bone resorption and collagen deposition during orthodontic tooth movement in rats.

MATERIAL AND METHODS

This research was approved by the Ethical Committee for Animal Use at the Pontifical Catholic University of Paraná (PUCPR). Sixty 12-week-old male Wistar rats were obtained from the vivarium of the PUCPR, with an average weight of 350g. They were kept in cages (three rats to a cage), fed a powdered diet to prevent fracture in orthodontic apparatus and given water ad libitum. They were maintained on a 12/12-hr light/dark cycle at 20°C during the experimental period.

The animals were randomly divided in three equal groups: C (control), CM (control with orthodontic movement) and DM (potassium diclofenac with orthodontic movement). The movement was induced on the right side for the CM (n=30) and PDM (n=30) groups. Group C comprised the left side of the maxilla in CM animals, according to Kalia et al. (14) and Bletsa et al. (24).

The animals in the C and CM groups received daily doses of 0.9% saline solution to simulate injection stress. In the PDM group, the rats received daily doses (5 mg/kg) (25) of potassium diclofenac (Cataflam®, Lab. Novartis Biociências, São Paulo-SP, Brazil), by intramuscular injection.

On the second day of pharmacological injection, the reciprocal force (30gF) between the maxillary right first molar and the maxillary incisors was generated by a unilateral nickel-titanium closed-coil spring (G&H® Wire Company REF CCOF9XL Lote 103946, Hanover, Germany) (Figure 1). The force was measured using a dynamometer gauge (Dentaurum, number 1005004). The coil spring was inserted while the animal was sedated by intramuscular injection of 1.8 mg/kg ketamine (Vetanarcol®, König, Lote 00103, Avellaneda, Argentina) and 1.1 mg/kg xylazine (Rompun®, Bayer, Lote 00404, São Paulo, Brazil).

Groups of rats were euthanized with an overdose of anesthetic (Ketamine, 5.4ml/Kg) at 3, 7 and 14 days after apparatus installation. The maxillae were dissected free and the adherent soft tissues were removed. The mesial root of the first upper molar was fixed (10% formalin) for 72 hours and decalcified in 4.13% ethylenediaminetetraacetic acid (EDTA) for 3 months. Sections were transversally cut with a microtome setting of 4 μ m, then histologically processed using hematoxylin-eosin (HE) and picrosirius pigment. From each specimen, 16 cuts were obtained from the alveolar crest up to the apical root; twelve were stained with HE and four with picrosirius. The animal means were obtained by averaging the values obtained across several cuts.

To evaluate bone resorption, the number of capillaries in the periodontal ligament, as well as the numbers of osteoclast-like cells and Howship's lacunae on the adjacent alveolar bone surface were counted throughout all extensions of the periodontal ligament (15). The criterion to identify the osteoclast-like cells was the presence of multinuclear and eosinophilic cells on the bone surface. Little deep recesses in alveolar bone surfaces adjacent to osteoclast-like cells comprised the histological criterion used to identify Howship's lacunae (15). The histological parameters were examined under light microscopy (original magnification X400). The histological study was performed by one operator, blinded to treatment allocation.

To evaluate bone neoformation, one area from each section was selected and molecular organization of the collagen was examined using a Leica DM LP microscope (Leica Microsystems Inc., Wetzlar, Germany) (original magnification X100). To quantify mature and immature collagen, the software Image Pro Plus 4.5.029 (Media Cybernetics, Inc., Silver Spring, MD, USA) was used. Mature and

immature collagen fibers were differentiated by color variation. Against a black background, thick yellow-red fibers represented mature collagen, exhibiting fiber alignment parallel to the light source. Fine netlike green fibers were mainly immature collagen, not presenting fiber alignment parallel to the light source (10).

STATISTICAL ANALYSIS

Data were analyzed using the Statistical Package for the Social Sciences 15.0 for Windows (SPSS, Inc., Chicago, IL, EUA) and Statistica 7 (Statsoft, Inc., Tulsa, OK, EUA). To verify normality and homogeneity, Kolmogorov-Smirnov and Levene tests were used, respectively, with significance level of 0.05.

With normal and homogeneous variables, ANOVA and Tukey tests were used to identify intergroup differences. With normal and heterogeneity variables, ANOVA and Games-Howell were used to identify intergroup differences, with a significance level of 0.05.

For intergroup comparisons, the Kruskal-Wallis non-parametric multiple comparisons test was used when the values were non-normal, with a level of significance at $P < 0.05$.

When values were normal and homogeneous, t test was used to analyze the collagen birefringence between CM and DM groups, with a level of significance at $P < 0.05$. When values were non-normal, Mann Whitney U test was used to verify intergroup difference, with a level of significance at $P < 0.05$.

RESULTS

1 QUALITATIVE ANALYSIS

Control Group (C)

In the periodontal ligament, we observed moderate vascularization, of uniform width and irregular shape. The collagen fibers ran parallel and inserted perpendicular to the cementum and bone surface. The cementum demonstrated no resorption. On the bone surface, rare Howship's lacunae associated with osteoclast-like cells were observed (Figure 2A).

Control with orthodontic movement group (CM)

At 3 days, the collagen fibers were compressed and disorganized on the compression side and elongated on the tension side. We observed angiogenesis with congested vessels. The compression area showed irregular alveolar bone, due to a small population of osteoclast-like cells localized on Howship's lacunae (Figure 2B). When visualized in polarized light, the bone demonstrated a predominance of green and immature fibers, with weak birefringence and few mature fibers (Figure 3A).

At day 7, the compression area displayed active resorption, with many osteoclast-like cells associated with numerous Howship's lacunae (Figure 2D). In the tension area, the fibers were elongated and better organized. We observed a predominance of green and immature collagenous fibers (Figure 3C).

At day 14, in the compression area, we observed few osteoclast-like cells and Howship's lacunae (Figure 2F). In the tension area, the periodontal ligament appeared normal. The newly developed bone matrix was completely filled by thick red collagen fibers (Figure 3E).

Potassium diclofenac with orthodontic movement group (DM)

At day 3, the compression area of the periodontal ligament demonstrated very few osteoclast-like cells and Howship's lacunae (Figure 2C). On the tension side, the periodontal ligament fibers were elongated and oriented perpendicular to the cementum. Blood vessels were visualized; some were congested. We observed a predominance of greenish and thinner fibers in the bone matrix (Figure 3B).

At day 7, the compression side showed irregular bone tissue, with some Howship's lacunae and osteoclast-like cells (Figure 2E). On the tension side, the fibers were elongated and fewer blood vessels were observed. Polarized light microscopy demonstrated a predominance of greenish and immature fibers (Figure 3D).

At day 14, on the compression side, the periodontal ligament fibers were still disorganized and few Howship's lacunae and osteoclast-like cells were present (Figure 2G). The newly formed bone displayed a predominance of red fibers and few green collagenous fibers (Figure 3F).

2 QUANTITATIVE ANALYSIS

2.1 Light Microscopy

On the third day after the induction of orthodontic movement, the Kruskal-Wallis test indicated a statistically significant difference ($P < 0.01$) in the number of osteoclast-like cells and Howship's lacunae between C and CM. There was a statistically significant decrease in the number of osteoclast-like cells and Howship's lacunae in the DM group as compared to the CM group. Potassium

diclofenac inhibited blood vessel growth in comparison to C and CM treatment ($P<0.01$ and $P<0.001$, respectively) (Table 1).

At day 7, the Kruskal-Wallis test verified that osteoclast-like cells and Howship's lacunae were still reduced in the DM group in comparison to the CM group ($P<0.001$ and $P<0.001$, respectively). The number of blood vessels in the DM group was statistically similar ($p>0.05$) to that observed for the CM group. We observed decreased blood vessel area density among the CM and DM groups in comparison to the C group ($P>0.05$) (Table 1).

At day 14, ANOVA/Games-Howell indicated that bone resorption histological parameters were not significantly different among the three groups ($P>0.05$). The CM and DM groups still demonstrated decreased blood vessel area density in the periodontal ligament when compared to the C group, with $P<0.001$ (Table 1).

2.2 Polarized Light Microscopy

At day 3, the Mann Whitney U non-parametric test indicated a statistically significant difference between the groups ($P<0.001$), with a greater percentage of immature collagen in the DM group (Table 2).

At day 7, the Student's t-test did not demonstrate a statistically significant difference between groups ($P>0.05$) (Table 2).

At day 14, the Mann Whitney U test demonstrated statistically significant differences between the groups ($P<0.01$). In the CM group, the bone was composed only of mature collagen, while the DM group still demonstrated a low percentage of immature collagen (Table 2).

DISCUSSION

The numbers of osteoclast-like cells and Howship's lacunae in the surface of the alveolar bone adjacent to the periodontal ligament were counted as indices of bone resorption. The number of osteoclast-like cells and Howship's lacunae was lower in the DM than in the CM group. This difference can be explained by the mechanism of action of potassium diclofenac. NSAID inhibits COX-1 and COX-2; inhibits the synthesis of prostaglandins (PGs); and decreases the inflammatory response by inhibiting interleukin 1 (IL-1), interleukin 2 (IL-2), interleukin 10 (IL-10) and tumor necrosis factor- α (TNF- α) (26,27).

COX-2 liberation and PG inhibition are known to enhance bone resorption (28-33). COX-2 inhibition decreases the number of osteoclasts generated by the fusion of macrophages, while the mechanism of action for PG is not yet clear. Klein and Raisz (34) maintain that PGs induce bone resorption through osteoclast activity. Others research has also demonstrated an increase in the number of osteoclasts (35,36). According to McCarthy et al. (37), PG inhibits the formation or activity of osteoclasts in a dose-dependent manner. In our study, NSAID decreased the number of osteoclasts, in concordance with findings by Rifkin et al. (36).

The decrease of osteoclast-like cells and Howship's lacunae occurs at 3 and 7 days, due to inhibition of IL-1 and TNF- α , chemical mediators of acute inflammation (38). According to Bletsa et al. (24) and Jager et al. (39), the cytokines play an important role in osteoclast recruitment, invasion, stimulation and activation. Bletsa et al. (24) showed a decreased rate of movement during the early phases of orthodontic movement when these cytokines were inhibited. Sari and Uçar (40) and Garlet et al. (2) demonstrated the important role of cytokines,

because TNF- α and IL-1 expression is elevated in gingival crevicular fluid and periodontal ligaments during orthodontic tooth movement in humans.

The influence of NSAIDs on orthodontic movement is supported by de Carlos et al. (16). However, the authors reported that two local injections of 10 mg/kg of sodium diclofenac completely eliminated movement under 100-g forces in rats.

In the CM group, the number of blood vessels increased in early phases of orthodontic movement, when compared to the C group. Increased area density of the vasculature is correlated with increased vascular permeability, which favors the liberation of chemical mediators and the migration of osteoclast-like cells (41-44). Another mediator involved in angiogenesis is fibroblast growth factor (FGF), which is modulated by IL-1 (45). Increased levels of FGF enhance angiogenesis (46). Our research indicated fewer blood vessels in the early phase of orthodontic movement in the DM group, when potassium diclofenac inhibited IL-1.

The blood supply returns to ideal levels for orthodontic movement at day 7 among the CM group. We suggested that when blood supply normalizes on the seventh day, the recruitment and activation of osteoclast-like cells normalizes during the final phase of orthodontic movement.

We evaluated changes in the newly formed bone in the tension area with the picosirius-polarized method. This method detects mature and immature collagen and correlates collagen fibers' three-dimensional distribution with the stage of bone formation. The color varies according to the degree of polymerization of collagen fibers, which itself represents age (48).

After 3 days of force application, approximately 98% of bone tissue was formed by immature collagen in the DM group. In the CM group, this percentage was lower than 90%. At day 14, the bone matrix was completely filled by mature fibers, while in the DM group there still were immature fibers. Our results demonstrate delayed bone maturation in accordance with Altman et al. (48) and Simon et al. (49), who evaluated bone repair in animals after potassium diclofenac administration.

Fibroblast proliferation and collagen synthesis are modulated by IL-1 and TNF- α . We suggest that potassium diclofenac indirectly delays the emergence of mature collagen (1). Orthodontic movement comprises defined and serial events. Thus the inhibition of angiogenesis, decreased osteoblast differentiation or altered collagen synthesis could affect the subsequent events, delaying the collagen maturation of newly formed bone.

Thus, Cataflam® administration is related to lower levels of growth factor β (TGF- β), responsible for fibroblast proliferation (14). The decrease in fibroblast number causes disorganized collagen deposition, as demonstrated by Lin et al. (50), who reported that TGF- β stimulates the deposition of immature bone.

The results of this research indicate that systemic administration of Cataflam® decreases vascularity of the periodontal ligament, minimizing recruitment and cellular differentiation. Decreased bone resorption decrease and bone turnover delay orthodontic movement in rats. Thus, we recommend that anamnesis presents questions regarding the administration of nonsteroidal anti-inflammatory drugs. Furthermore, for patients undergoing systemic administration, appliance reactivation should occur at intervals longer than 21 or 28 days.

CONCLUSION

Potassium diclofenac interferes with orthodontic movement, decreasing blood supply, the density of Howship's lacunae and bone resorption. On the tension side, nonsteroidal anti-inflammatory drugs delayed the emergence of mature collagen in newly formed bone matrix in rats.

REFERENCES

1. KYRKANIDES S, O'BANION MK, SUBTELNY JD. Nonsteroidal anti-inflammatory drugs in orthodontic tooth movement: Metalloproteinase activity and collagen synthesis by endothelial cells. *Am J Orthod Dentofac Orthop* 2000; 118: 203-209.
2. GARLET TP, COELHO U, SILVA JS, GARLET GP. Cytokine expression pattern in compression and tension sides of the periodontal ligament during orthodontic tooth movement in humans. *Eur J Oral Sci* 2007; 115: 355-362.
3. HUGHES FJ, TURNER W, BELIBASAKIS G, MARTUSCELLI G. Effects of growth factors and cytokines on osteoblast differentiation. *Periodontol* 2000 2006; 41: 48-72.
4. KRISHNAN V, DAVIDOVITCH Z. Cellular, molecular, and tissue level reactions to orthodontic force. *Am J Orthod Dentofacial Orthop* 2006; 129: 1-32.
5. MASELLA RS, MEISTER M. Current concepts in the biology of orthodontic tooth movement. *Am J Orthod Dentofacial Orthop* 2006; 129: 458-468.
6. NAKAGAWA M, KUKITA T, NAKASIMA A, KURISU K. Expression of the type I collagen gene in rat periodontal ligament during tooth movement as revealed by in situ hybridization. *Arch Oral Biol* 1994; 39: 289-294.
7. YAMAUCHI M, KATZ EP, MECHANIC GL. Intermolecular crosslinking and stereospecific molecular packing in type I collagen fibrils of the periodontal ligament. *Biochem* 1986; 25: 4907-4913.
8. SODEK J, FERRIER JM. Collagen remodelling in rat periodontal tissues: compensation for precursor reutilization confirms rapid turnover of collagen. *Coll Relat Res* 1988; 1: 11-21.
9. WHITTAKER P, SCHWAB ME, CANHAM PB. The molecular organization of collagen in saccular aneurysms assessed by polarized light microscopy. *Connect Tissue Res* 1988; 17: 43-54.
10. WOLMAN M, KASTEN FH. Polarized light microscopy in the study of the molecular structure of collagen and reticulin. *Histochemistry* 1986; 85: 41-49.

11. VILARTA R, VIDAL BC. Anisotropic and biomechanical properties of tendons modified by exercise and enervation: aggregation and macromolecular order in collagen bundles. *Matrix* 1989; 9: 55-61.
12. KOMATSU K, CHIBA M. Synchronous recording of load-deformation behaviour and polarized light microscopic images of the rabbit incisor periodontal ligament. *Arch Oral Biol* 2001; 46: 929-937.
13. OHKAWA S. Effects of orthodontic forces and anti-inflammatory drugs on the mechanical strength of the periodontium in the rat mandibular first molar. *Am J Orthod* 1982; 81: 498-502.
14. KALIA S, MELSEN B, VERNA C. Tissue reaction to orthodontic tooth movement in acute and chronic corticosteroid treatment. *Orthod Craniofac Res* 2004; 7: 26-34.
15. ARIAS OR, MARQUEZ-OROZCO MC Aspirin, acetaminophen, and ibuprofen: Their effects on orthodontic tooth movement. *Am J Orthod Dentofacial Orthop* 2006; 130: 364-370.
16. de CARLOS F, COBO J, DÍAZ-ESNAL B, ARGUELLES J, VIJANDE M, COSTALES M. Orthodontic tooth movement after inhibition of cyclooxygenase-2. *Am J Orthod Dentofacial Orthop* 2006; 129: 402-406.
17. BOOLBOL SK, DANNENBERG AJ, CHADBURN A, MARTUCCI C, GUO XJ, RAMONETTI JT, ABREU-GORIS M, NEWMARK HL, LIPKIN ML, DECOSSE JJ, BERTAGNOLLI MM. Cyclooxygenase-2 overexpression and tumor formation are blocked by sulindac in a murine model of familial adenomatous polyposis. *Cancer Res* 1996; 56: 2556-2560.
18. TAKETO MM. Cyclooxygenase-2 inhibitors in tumorigenesis (part I). *J Natl Cancer Inst* 1998 a; 90:1529-1536.
19. TAKETO MM. Cyclooxygenase-2 inhibitors in tumorigenesis (Part II). *J Natl Cancer Inst* 1998b; 90:1609-1620.
20. BAEK SJ, KIM KS, NIXON JB, WILSON LC, ELING TE. Cyclooxygenase Inhibitors Regulate the Expression of a TGF- β Superfamily Member That Has Proapoptotic and Antitumorigenic Activities. *Mol Pharmacol* 2001; 59: 901-908.

- 21.HERSCHMAN HR. Prostaglandin synthase 2. *Biochim Biophys Acta* 1996; 1299: 125-140.
- 22.TSUJII M, KAWANO S, TSUJI S, SAWAOKA H, HORI M AND DUBOIS RN. Cyclooxygenase regulates angiogenesis induced by colon cancer cells. *Cell* 1998; 93: 705-716.
- 23.JONES MK, WANG H, PESKAR BM, LEVIN E, ITANI RM, SARFEH IJ, TARNAWSKI AS. Inhibition of angiogenesis by nonsteroidal anti-inflammatory drugs: Insight into mechanisms and implications for cancer growth and ulcer healing. *Nat Med* 1999; 5: 1418-1423.
- 24.BLETSA A, BERGGREEN E, BRUDVIK P. Interleukin-1a and tumor necrosis factor-a expression during the early phases of orthodontic tooth movement in rats. *Eur J Oral Sci* 2006; 114: 423-429.
- 25.ALLEN DG, PRINGLE JK, SMITH DA. *Handbook of Veterinary Drugs*. Philadelphia: Lippincott - Raver, p.866, 2nd ed. 1998.
- 26.VANE JR, BOTTING RM. Mechanism of action of antiinflammatory drugs. *Int J Tissue React* 1998; 20: 3-15.
- 27.BOTTING RM. Inhibitors of cyclooxygenases: mechanisms, selectivity and uses. *J Physiol Pharmacol* 2006; 57: 113-124.
- 28.GERSTENFELD LC, EINHORN TA. COX inhibitors and their effects on bone healing. *Expert Opin Drug Saf* 2004; 3: 1-6.
- 29.YAMASAKI K, SHIBATA Y, FUKUHARA T. The effect of prostaglandins on experimental tooth movement in monkeys (*Macaca fuccata*). *J Dent Res* 1982; 61:1447-1448.
- 30.YAMASAKI K. The role of cAMP, calcium and prostaglandins in the induction of osteoclastic bone resorption associated with experimental tooth movement. *J Dent Res* 1983; 62: 877-881.
- 31.YAMASAKI K, SHIBATA Y, IMAI S, TANI Y, SHIBASAKI Y, FUKUHARA T. Clinical application of prostaglandin E1 upon orthodontic tooth movement. *Am J Orthod DentofacialOrthop* 1984; 85: 511-518.

32. LEE W. Experimental study of the effect of prostaglandin administration on tooth movement with particular emphasis on the relationship to the method of PGE1 administration. *Am J Orthod Dentofacial Orthop* 1990; 98: 238-241.
33. LEIKER BJ, NANDA RS, CURRIER GF, HOWES RI, SINHA PK. The effects of exogenous prostaglandins on orthodontic tooth movement in rats. *Am J Orthod Dentofacial Orthop* 1995; 108: 380-388.
34. KLEIN DC, RAISZ LG. Prostaglandins: stimulation of bone resorption in tissue culture. *Endocrinology*. 1970; 86:1436-1440.
35. HANSCH C, SAMMES PG, TAYLOR JB. *Comprehensive medical chemistry*. 1st ed. Oxford: Pergamon Press; 1990.
36. RIFKIN BR, BAKER RL, COLEMAN SJ. Effects of prostaglandin E2 on macrophages and osteoclasts in cultured fetal long bones. *Cell Tissue Res* 1980; 207: 341-346.
37. MCCARTHY TL, CENTRELLA M, RAISZ LG, CANALIS E. Prostaglandin E2 stimulates insulin like growth factor synthesis in osteoblast enriched cultures from fetal rat bone. *Endocrinology* 1991; 128: 2895-2900.
38. LINS RDAU, PEQUENO MT, MELO JPLC, FERREIRA RCQ, SILVEIRA EJD, DANTAS EM. Atividade ósteo-reabsortiva na doença periodontal: o papel das citocinas e prostaglandinas. *Rev Cir Traumatol Buco-Maxilo-fac* 2007; 7: 29-36.
39. JAGER A, ZHANG D, KAWARIZADEH A, TOLBA R, BRAUMANN B, LOSSDORFER S, GOTZ W. Soluble cytokine receptor treatment in experimental orthodontic tooth movement in the rat. *Eur J Orthod* 2005; 27: 1-11.
40. SARI E, UÇAR C. Interleukin 1beta levels around microscrew implants during orthodontic tooth movement. *Angle Orthod* 2007; 77: 1073-1078.
41. RYGH P. Activation of the vascular system: a main mediator of periodontal fiber remodeling in orthodontic tooth movement. *Am J Orthod Dentofacial Orthop* 1986; 89: 453-468.
42. GIANELLY AA. Force induced changes in the vascularity of the periodontal ligament. *Am J Orthod* 1969; 55: 5-11.

43. BATAILLE R, CHAPPARD D, MARCELLI C, DESSAUW P, BALDET P, SANY J, ALEXANDRE C. Recruitment of new osteoblasts and osteoclasts is the earliest critical event in the pathogenesis of human multiple myeloma. *J Clin Invest* 1991; 88: 62-66.
44. BRAIDMAN EM, ANDERSON DC. Role of bone matrix in osteoclast recruitment in cultured fetal rat calvariae. *J Bone Miner Res* 1993; 8: 231-238.
45. ROMERO LI, ZHANG DN, HERRON GS, KARASEK MA. Interleukin-1 induces major phenotypic changes in human skin microvascular endothelial cells. *J Cell Physiol* 1997; 173: 84-92.
46. SCHULZE-OSTHOFF K, RISAU W, VOLLMER E, SORG C. In situ detection of basic fibroblast growth factor by highly specific antibodies. *Am J Pathol* 1990; 137: 85-92.
47. SZENDRŐI M, VAJTA G, KOVÁCS L, SCHAFF Z, LAPIS K. Polarization colours of collagen fibres: a sign of collagen production activity in fibrotic processes. *Acta Morphol Hung*; 1984; 32: 47-55.
48. ALTMAN RD, LATTA LL, KEER R, RENFREE K, HORNICEK FJ, BANOVA K. Effect of nonsteroidal anti-inflammatory drugs on fracture healing: a laboratory study in rats. *J Orthop Trauma* 1995; 9: 393-400.
49. SIMON AM, MANIGRASSO MB, O'CONNOR JP. Cyclo-oxygenase 2 function is essential for bone fracture healing. *J Bone Mineral Res* 2002; 17: 963-976.
50. LIN WL, MCCULLOCH CAG, CHO MI. Differentiation of periodontal ligament fibroblasts into osteoblasts during socket healing after tooth extraction in the rat. *Anat Rec* 1994; 240: 492-506.

FIGURE LEGENDS

Figure 1: Active orthodontic apparatus.

Figure 2: Upper first molar mesiobuccal root photomicrographs (HE) from C group, CM group and DM group. A: Compression area from C group (original magnification, X400); B, D, F: Compression area from CM group at 3, 7 and 14 days (original magnification, X400); C, E, G: Compression area from DM group at 3, 7 and 14 days (original magnification, X400). AB, alveolar bone; CEM, cementum; PL, periodontal ligament; OC, osteoclast-like cell; BV, blood vessel.

Figure 3: Upper first molar mesiobuccal root photomicrographs (picrosirius) from CM group and DM group. A, C, E: Tension area at 3, 7 and 14 days (original magnification, X100). B, D, F: Tension area at 3, 7 and 14 days (original magnification, X100). AB, alveolar bone; PL, periodontal ligament.

TABLES

TABLE 1. MEAN, STANDARD DEVIATION (SD) AND p VALUES FOR OSTEOCLAST-LIKE CELLS (OC), HOWSHIP LACUNAE (HL) AND BLOOD VESSELS (BV) IN DIFFERENT GROUPS

Parameter	Day	C	CM	DM	inter groups different
		Mean ± SD	Mean ± SD	Mean ± SD	p
OC	3	2.10 ± 1.20	5.80 ± 1.55	1.90 ± 0.74	**C x CM, ***CM X DM
	7	3.00 ± 1.33	16.90 ± 3.35	3.30 ± 1.25	***C x CM, ***CM x DM
	14	3.00 ± 1.33	3.30 ± 1.06	3.10 ± 1.45	NS
HL	3	3.40 ± 1.90	6.40 ± 2.01	3.10 ± 0.87	**C x CM, **CM x DM
	7	3.90 ± 1.29	17.80 ± 2.57	4.70 ± 1.64	***C x CM, **CM x DM
	14	5.30 ± 1.95	3.90 ± 1.20	5.30 ± 1.95	NS
BV	3	21.40 ± 4.74	25.00 ± 3.01	14.00 ± 2.54	**C x DM, *** CM X DM
	7	21.70 ± 2.45	7.10 ± 1.45	6.80 ± 3.01	***C x CM, ***C X DM
	14	15.00 ± 3.83	3.10 ± 1.20	4.70 ± 3.40	***C x CM, ***C X DM

NOTE: Significant level *p<0.05, **p<0.01, ***p<0.001

LEGEND: NS - nonsignificant

C - control

CM - control with orthodontic movement

DM - potassium diclofenac with orthodontic movement

TABLE 2. MEAN, STANDARD DEVIATION (SD) AND p VALUES FOR MATURE COLLAGEN AND IMMATURE COLLAGEN IN GROUPS

Parameter	Day	CM	DM	inter groups different
		Mean ± SD	Mean ± SD	p
% Mature Collagen	3	10.50 ± 6.47	2.47 ± 1.05	**CM X DM
	7	38.30 ± 6.60	31.60 ± 10.74	NS
	14	100.00 ± 0.00	96.60 ± 1.78	*CM X DM
% Immature Collagen	3	89.50 ± 6.47	97.53 ± 1.05	**CM X DM
	7	61.70 ± 6.60	68.40 ± 10.74	NS
	14	0.00 ± 0.00	3.40 ± 1.78	*CM X DM

NOTE: Significant level * p<0.01, **p<0.001

LEGEND: NS - nonsignificant

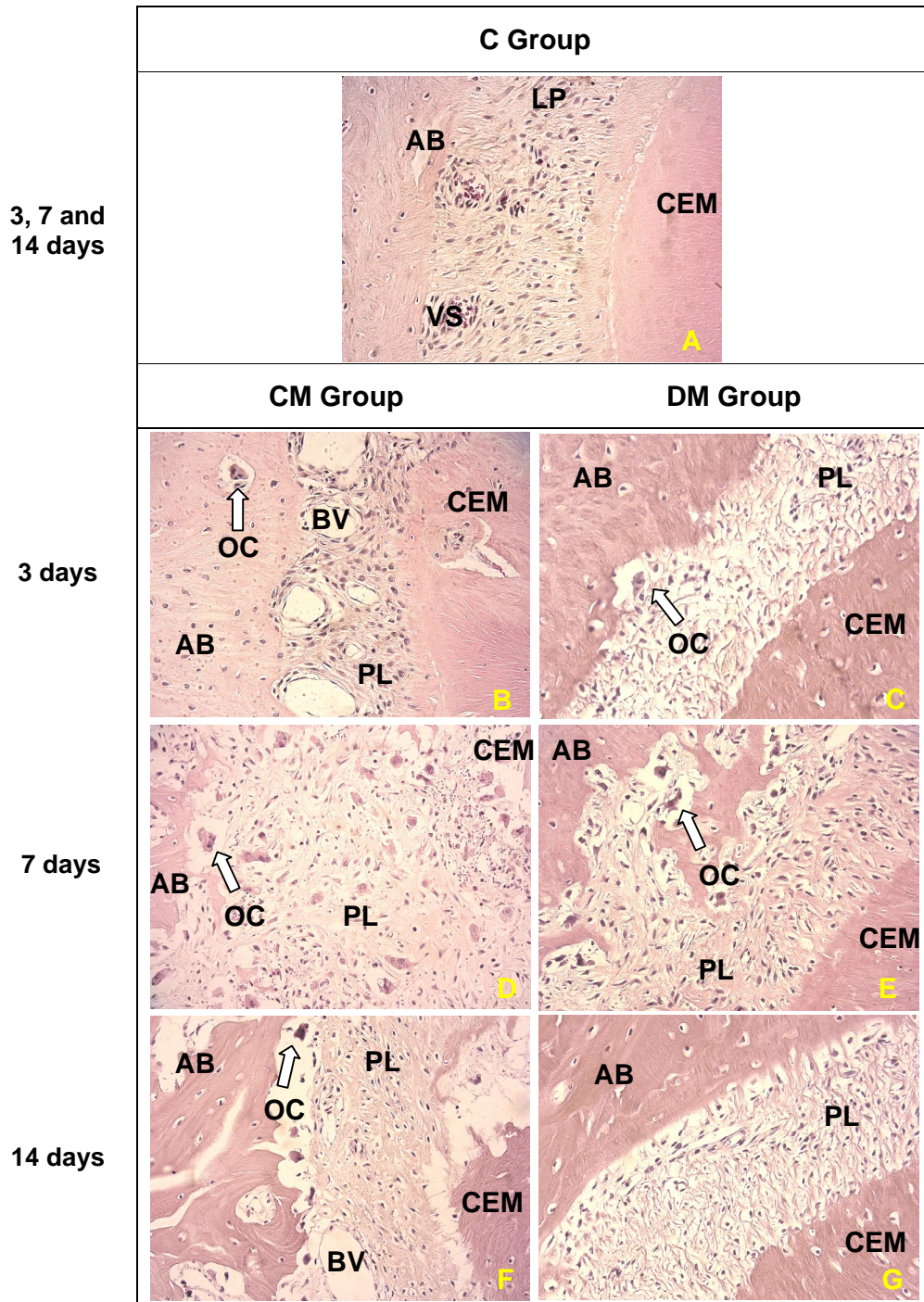
CM - control with orthodontic movement

DM - potassium diclofenac with orthodontic movement

FIGURES

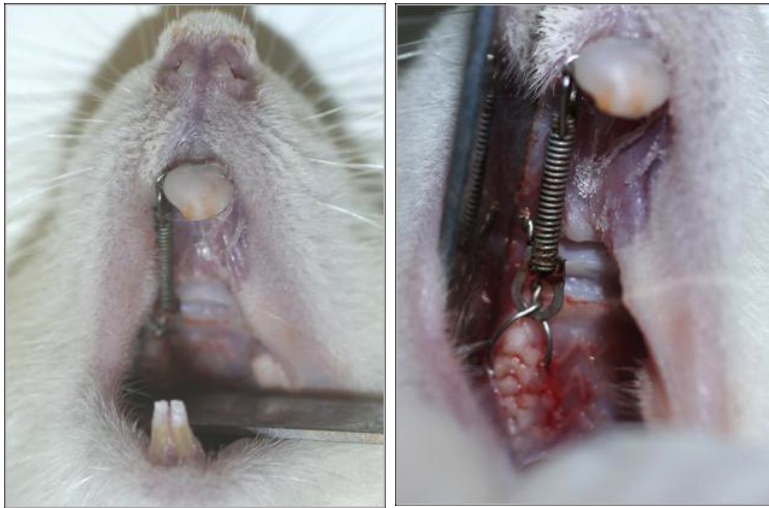


Figure 1



Original Magnification X400

Figure 2



Original Magnification X100

Figure 3

3 ANEXOS

ANEXO I – Revisão de Literatura

Movimento Dentário

O movimento ortodôntico é baseado no princípio biológico em que a aplicação de pressão prolongada aos dentes resulta em remodelação das estruturas periodontais incluindo o osso alveolar e ligamento periodontal (1). Inicialmente, há compressão das células e fibras do ligamento periodontal, extravasamento do fluido extracelular para os espaços medulares e alterações vasculares (2).

Rygh (3) e Lew (4) relataram que alterações vasculares precoces como estase, isquemia, diminuição gradual de capilares, presença de trombos, completa obliteração de vasos sangüíneos e degeneração vascular são descritas no lado de compressão do ligamento periodontal durante a movimentação ortodôntica. De acordo com Lew (3), Tang et al. (5) há distensão e dilatação dos vasos sangüíneos no lado de tração do ligamento periodontal.

Outro fator essencial à movimentação dentária é o processo inflamatório, com liberação inicial de mediadores químicos e elétricos das fibras nervosas sensoriais e desencadeamento da resposta inflamatória da microcirculação, promovendo a dilatação dos vasos sanguíneos do ligamento acompanhada da migração de leucócitos a partir dos capilares (6,7,8). No tecido ao redor do dente sujeito às forças induzidas são identificados mediadores inflamatórios, fatores de crescimento, neuropeptídeos e metaloproteinases (9). De acordo com Heller e Nanda (10), há histologicamente alteração no fluxo sanguíneo, estreitamento do ligamento periodontal, hialinização tecidual, necrose, morte celular e fagocitose dos restos celulares.

Seguem-se por liberação de mediadores químicos, que induzem a diferenciação de osteoclastos, células multinucleadas responsáveis pela reabsorção do osso alveolar adjacente ao ligamento periodontal no lado de compressão (11,12,13).

No lado de tração, observa-se, um aumento do espaço periodontal, com figuras de mitose e incremento do número de células, resultando em atividade osteoblástica com deposição de tecido osteóide e sua posterior mineralização, além da remodelação das fibras colágenas (14).

A remodelação óssea conseqüente deste complexo processo está correlacionada com fatores locais, com metabolismo geral do organismo e administração de agentes farmacológicos (15,16).

Antiinflamatório não esteroideal (AINE)

O diclofenaco de potássio é um composto não esteróide derivado do ácido fenilacético com acentuadas propriedades analgésica, antiinflamatória e antipirética, relacionada ao bloqueio da formação de prostaglandinas por inibição da enzima ciclooxigenase (17,18), inibição da liberação de histamina (19) e diminuição da migração de polimorfonucleares e monócitos (20,21).

A administração deste fármaco inibirá as enzimas ciclooxigenase 1 (COX-1) e 2 (COX-2). A COX-1 está relacionada com os efeitos colaterais destes medicamentos, que incluem hepatotoxicidade, enquanto, a COX-2 regula os efeitos antiinflamatórios, inibindo a liberação de interleucinas pró-inflamatórias (IL-1, IL-2 e TNF- α), induzindo a liberação de interleucina antiinflamatória (IL-10) e a formação de prostaglandinas (22).

As prostaglandinas (PG), principalmente a PGE2, são produzidas pelos osteoblastos sob estímulo da COX-2, cuja expressão é regulada pelos hormônios, citocinas (IL-1, IL-3, IL-6) e fatores de crescimento (TNF- α), os quais regulam a remodelação óssea. A PGE2 exógena eleva a formação óssea em animais experimentais, e esse efeito anabólico pode ser mimetizado pela aplicação de estímulo mecânico sobre a superfície óssea, o que também estimula a produção de PGE2, em humanos. Além disso, em modelos experimentais, os AINEs podem retardar o reparo de lesões e fraturas ósseas, o que evidencia a participação das prostaglandinas na formação óssea do reparo (23-25).

Em algumas situações, notadamente nas de natureza patológica, a PGE2 pode estimular a absorção óssea aumentando a quantidade e a atividade funcional dos osteoclastos. Alguns fatores responsáveis pela reabsorção óssea estimulam a produção de prostaglandinas pela indução da enzima COX-2, situações em que o bloqueio do gene para COX-2 resulta em prejuízo da osteoclastogênese (25).

Colágeno e osso alveolar

Durante o processo evolutivo, certas proteínas estruturais se modificam sob influências do meio ambiente e das necessidades funcionais dos organismos animais, desenvolvendo graus variáveis de rigidez e de resistência à tração. Essas proteínas são conhecidas, coletivamente, como colágenos (26).

O colágeno é uma proteína fibrosa secretada pelos fibroblastos e por uma grande variedade de outros tipos celulares (27), cuja principal característica é a estrutura longa e rígida de sua fita tripla helicoidal. Três cadeias polipeptídicas

formam essa fita de colágeno, denominadas cadeias α , que se enrolam uma nas outras formando um tipo de corda (28).

Inicialmente, acreditava-se que a síntese de colágeno fosse restrita a algumas células, tais como fibroblastos, osteoblastos, odontoblastos e condroblastos. Entretanto, as células reticulares, endoteliais e de Schwann também produzem colágeno, demonstrando uma atividade generalizada (26).

O colágeno é a proteína predominante na maioria dos tecidos conjuntivos e especificamente nos tecidos periodontais. O ligamento periodontal é formado essencialmente por colágeno tipo III, enquanto no tecido ósseo, 95% da parte orgânica é constituída de colágeno tipo I e a parte orgânica corresponde a 50% da matriz óssea. Quando vistas ao microscópio eletrônico de varredura, as fibrilas de colágeno apresentam estrias transversais características a cada 67 nm, refletindo a alternância regular das moléculas de colágeno na fibrila (28).

Microscopia de polarização

A microscopia de polarização, utilizada para a análise de estruturas biológicas (29), é uma ferramenta importante na análise estrutural de fibras de colágeno.

A análise da birrefringência em fibras colágenas permite mensuração, interpretação e validação da organização das estruturas. A análise quantitativa da birrefringência constitui-se, desta forma, em um método útil para investigar a orientação macromolecular e a organização de fibras colágenas em tecidos conjuntivos (30,31).

Para a utilização desta análise é necessário o uso de corantes seletivos de tecidos conjuntivos, como a combinação do *Sirius Red* com o ácido pícrico,

denominado de *picrosirius* (32). Para Constantine e Mowry (33) este corante aumentava a birrefringência das fibras colágenas quando estudadas sob microscopia de polarização. Enquanto, Piérard (34) relatou que o uso do *Sirius Red* auxilia na identificação, e localização do colágeno, na classificação de desordens do tecido conjuntivo e diferenciação de colágeno imaturo do maduro.

Referências

1. KYRKANIDES S, O'BANION MK, SUBTELNY JD. Nonsteroidal anti-inflammatory drugs in orthodontic tooth movement: Metalloproteinase activity and collagen synthesis by endothelial cells. *Am J Orthod Dentofac Orthop* 2000; 118: 203-209.
2. SHIRAZI M, NILFOROUSHAN D, ALGHASI H, DEHPOUR AR. The role of nitric oxide in orthodontic tooth movement in rats. *Angle Orthod* 2002; 72: 211-215.
3. RYGH P. Ultrastructural vascular changes in pressure zones of rat molar periodontium incident to orthodontic movement. *Scand J Dent Res* 1972; 80: 307-321.
4. LEW KK. Orthodontically induced microvascular injuries in the tension zone of the periodontal ligament. *J Nihon Univ Sch Dent* 1989; 31: 493-501.
5. TANG P, SIMS MR, SAMPSON WJ, DREYER CW. Evidence for endothelial junctions acting as a fluid flux pathway in tensioned periodontal ligament. *Arch Oral Biol* 1993; 38: 273-276
6. KOHNO S, KAKU M, TSUTSUI K, MOTOKAWA M, OHTANI J, TENJO K, TOHMA Y, TOKIMASA C, FUJITA T, KAWATA T, TANNE K. Expression of vascular endothelial growth factor and the effects on bone remodeling during experimental tooth movement. *J Dent Res* 2003; 82: 177-182.
7. PERINETTI G, PAOLANTONIO M, D'ATTILIO M, D'ARCHIVIO D, TRIPODI D, FEMMINELLA B, FESTA F, SPOTO G. Alkaline phosphatase activity in gingival

- crevicular fluid during human orthodontic tooth movement. *Am J Orthod Dentofacial Orthop* 2002; 122: 548-556.
8. LARA VS, FIGUEIREDO F, DA SILVA TA, CUNHA FQ. Dentin-induced in vivo inflammatory response and in vitro activation of murine macrophages. *J Dent Res* 2003; 82: 460-465.
 9. DUDIC A, KILIARIDIS S, MOMBELLI A, GIANNOPOULOU C. Composition changes in gingival crevicular fluid during orthodontic tooth movement: comparisons between tension and compression sides. *Eur J Oral Sci* 2006; 114: 416-422.
 10. HELLER IJ, NANDA R. Effect of metabolic alteration of periodontal fibers on orthodontic tooth movement. An experimental study. *Am J Orthod Dentofacial Orthop* 1979; 75: 239-258.
 11. KRISHNAN V, DAVIDOVITCH Z. Cellular, molecular, and tissue level reactions to orthodontic force. *Am J Orthod Dentofacial Orthop* 2006; 129: 1-32.
 12. MASELLA RS, MEISTER M. Current concepts in the biology of orthodontic tooth movement. *Am J Orthod Dentofacial Orthop* 2006; 129: 458-468.
 13. TALIC NF, EVANS CA, DANIEL JC, ZAKI AE. Proliferation of epithelial rests of Malassez during experimental tooth movement. *Am J Orthod Dentofacial Orthop* 2003; 123: 527-533.
 14. MACAPANPAN LC, WEINMANN JP. The influence of injury to the periodontal membrane on the spread of gingival inflammation. *J Dent Res* 1954; 33: 263-272.
 15. VERNA C, MELSEN B. Tissue reaction to orthodontic tooth movement in different bone turnover conditions *Orthod Craniofacial Res* 2003; 6, 155-163.
 16. KOHNO TY, MATSUMOTO, KANNO Z, WARITA H, SOMA K. Experimental tooth movement under light orthodontic forces: rates of tooth movement and changes of the periodontium. *J Orthod* 2002; 29: 129-135.
 17. VANE JR, BOTTING RM. Mechanism of action of antiinflammatory drugs. Mechanism of action of antiinflammatory drugs. *Int J Tissue React* 1998; 20: 3-15. Review.

18. BOTTING RM. Inhibitors of cyclooxygenases: mechanisms, selectivity and uses. *J Physiol Pharmacol* 2006; 57: 113-124.
19. LEWIS GP, WHITTLE BJ. The inhibition of histamine release from rat peritoneal mast cells by non-steroid anti-inflammatory drugs and its reversal by calcium. *Br J Pharmacol* 1977; 61: 229-235.
20. ROSA M, PAPADIMITRIOU JM, WILLOUGHBY DA. A histopathological and pharmacological analysis of the mode of action of nonsteroidal anti-inflammatory drugs. *J Pathol* 1971; 105: 239-256.
21. HIGGS GA, EAKINS KE, MUGRIDGE KG, MONCADA S, VANE JR. The effects of non-steroid anti-inflammatory drugs on leukocyte migration in carrageenin-induced inflammation. *Eur J Pharmacol* 1980; 66: 81-86.
22. SILVA P. *Farmacologia*. 5th ed. Rio de Janeiro: Guanabara - Koogan, 2002.
23. GAJRAJ NM. The effect of cyclooxygenase-2 inhibitors on bone healing. *Regional Anesthesia and Pain Medicine* 2003; 28: 456-465.
24. GERSTENFELD LC, EINHORN TA. COX inhibitors and their effects on bone healing. *Expert Opin Drug Saf* 2004; 3: 1-6.
25. RAISZ LG. Potential impact of selective cyclooxygenase-2 inhibitors on bone metabolism in health and disease. *Am J Med* 2001; 110:43S-45S.
26. JUNQUEIRA LC, CARNEIRO J. *Histologia básica*. 10th ed. Rio de Janeiro: Guanabara Koogan S.A.; 2004.
27. ALBERTS B, JOHNSON A, LEWIS J, RAFF M, ROBERTS K, WALTER P. *Biologia molecular da célula*. 3th ed. Porto Alegre: Artmed; 2004.
28. MURRAY RH, KEELEY FW. A matriz extracelular. In: Murray RK, Granner DK, Mayes PA, Rodwell RK. *Harper: Bioquímica*. 9th. ed., São Paulo: Atheneu Editora; 2002.
29. SCHMIDT WT. 1924. Die Bausteine des Tierkorpers in polarisiertem Lichte. Cohen, Bonn. Apud OLDENBOURG R. Analysis of edge birefringence. *Biophys J* 1991; 60: 629-641.

30. KOMATSU K, MOSEKILDE L, VIIDIK A, CHIBA M. Polarized light microscopic analyses of collagen fibers in the rat incisor periodontal ligament in relation to areas, regions and ages. *Anat Rec* 2002; 268: 381-387.
31. VIDAL BC. Image analysis of tendon helical superstructure using interference and polarized light microscopy. *Micron* 2003; 34: 423-432.
32. SWEAT F, PUCHTLER H, ROSENTHAL SI. Sirius red F3BA as a stain for connective tissue. *Arch Pathol* 1964; 78: 69-72.
33. CONSTANTINE VS, MOWRY RW. Selective staining of human dermal collagen. II – The use of Picrosirius Red F3BA with polarization microscopy. *J. Invest. Dermatol* 1968; 50: 419-423.
34. PIÉRARD GE. Sirius red polarization method is useful to visualize the organization of connective tissues but not the molecular composition of their fibrous polymers. *Matrix* 1989; 9: 68-71.

ANEXO II – Parecer do Comitê de Ética

Curitiba, 10 de julho de 2007.

PARECER N. 69.07/CEUA-PUCPR

Prezado (a) Pesquisador (a),

Informo a Vossa Senhoria que o Comitê de Ética No Uso de Animais da Pontifícia Universidade Católica do Paraná, em reunião realizada no dia 25 de junho do corrente ano avaliou o Projeto Intitulado “Atuação de Medicamentos Sistêmicos no movimento dentário induzido em Ratos”, sob o registro no CEUA /PUCPR nº 241

O experimento classificado como de categoria C, será realizado com 144 *Ratus norvegicus albinus*, que ao final do experimento serão eutanasiados.

O colegiado do CEUA entendeu que o projeto avaliado está de acordo com as normas éticas vigentes no país e por isso emite o seguinte parecer:

APROVADO

Lembramos o senhor (a) pesquisador (a) que é obrigatório encaminhar relatório anual parcial e relatório final da pesquisa a este CEUA.

Atenciosamente,


Prof.^a Graciãda Maria D'Almeida e Oliveira

Presidente do Comitê de Ética No Uso de Animais da PUCPR

Ilma Sra.

Elisa Souza Camargo

Anexo III – Material e Métodos

Esta pesquisa foi aprovada pelo Comitê de Ética no Uso de Animais (CEUA) da Pontifícia Universidade Católica do Paraná (PUCPR) e registrada sob número 69.07. Para a realização desta pesquisa foram utilizados sessenta ratos *Wistar (rattus norvergicus albinus)* machos com 12 semanas de vida, pesando aproximadamente 350g, provenientes do Biotério da PUCPR. Os animais permaneceram acondicionados em caixas a uma temperatura entre 19°C e 22°C com alimento e água, fornecidos *ad libitum*. O alimento foi triturado para evitar fraturas no aparelho. Foi realizado controle de fotoperíodo de 12 horas claro e 12 horas escuro para evitar alterações no ciclo metabólico destes animais.

Estes animais foram divididos em 3 grupos, C (controle), CM (controle com movimento) e DM (diclofenaco potássico com movimento). O movimento dentário foi induzido nas hemi-maxilas direitas dos animais dos grupos CM (n=30) e DM (n=30). O lado contra-lateral do grupo CM foi utilizado como grupo C (38).

Nos animais dos grupos C e CM foi aplicada solução salina 0,9% a fim de simular a situação de estresse dos animais que receberam o antiinflamatório. No grupo DM, o diclofenaco potássico (Cataflam[®], Lab. Novartis Biociências, Lote N0024, São Paulo-SP, Brasil) (Figura 1A) foi aplicado na dose de 5mg/kg (24). Estas soluções foram administradas diariamente por via intramuscular, no quadríceps interno, alternando-se o lado para evitar injúrias aos tecidos (Figura 1B).

No segundo dia de administração do Cataflam[®] foi instalado um acessório ortodôntico, que consistiu em uma mola fechada de níquel titânio (G&H[®] Wire Company REF CCOF9XL Lote 103946 Hanover, Germany) amarrada aos

incisivos por meio de fio de amarrilho de aço inoxidável 0,30mm (Figura 2A, 2B, 2C, 2D). O acessório produziu uma força recíproca entre o 1º molar direito e os incisivos (Figura 2E e 2F). Para auxiliar na retenção do fio de amarrilho aos incisivos foi utilizada resina composta (Filtek TM Z250, 3M ESPE) (Figura 2I e 2J), precedida pelo condicionamento do esmalte com ácido fosfórico a 37% (Dentalville, Joinville, Brasil) (Figura 2G) e aplicação de adesivo (Magic Bond, Vigodent) (Figura 2H). A força produzida pela mola foi mensurada (30gF) com dinamômetro (Dentaurum, número 1005004), previamente calibrado.

Para o procedimento de instalação do dispositivo ortodôntico foi realizada anestesia geral, com injeção intramuscular de quetamina (Vetanarcol[®], Lab. Konig S. A., lote 00103, Avellaneda, Argentina) na dosagem de 1,8 mg/kg e xilazina (Rompun[®], Lab. Bayer, lote 00404, São Paulo-SP, Brasil) na dosagem de 1,1 mg/kg.

Após a ativação inicial (Figura 3A e 3B), o dispositivo não foi reativado durante o período experimental, no entanto seu posicionamento foi conferido diariamente para evitar deslocamento ou perda do aparelho.

Ao término do período experimental, em 3, 7 e 14 dias, os animais foram eutanasiados por *overdose* da solução anestésica (Quetamina 5,4ml/Kg), por via intraperitoneal. As maxilas foram dissecadas removendo-se os componentes de tecido mole com auxílio de uma lâmina de bisturi e tesoura, e a região do 1º molar superior direito foi imersa em solução de formalina 10% para fixação, por um período de 72 horas. Posteriormente, os espécimes teciduais foram lavados em água corrente por 24 horas e submetidos à descalcificação em solução de etilenodiaminotetracetatodissódico (EDTA) a 4,13%, tamponado em pH 5,0 com fosfato de sódio por 3 meses.

Decorrido o tempo necessário para a descalcificação, as amostras foram lavadas em água corrente por 24 horas. Após a lavagem, foram mantidas em álcool 70° “overnight”, seguiu-se com 3 trocas de 1 em 1 hora de álcool absoluto, 1 hora em álcool-xilol, 3 trocas de 45 em 45 minutos em xilol puro, 2 horas em banho de parafina e, por fim, inclusão em parafina.

Os blocos de parafina foram cortados transversalmente de acordo com o seguinte protocolo: 4 cortes de 4 μ m de espessura, aprofundamento de 250 μ m, 8 cortes de 4 μ m de espessura, novo aprofundamento de 250 μ m e 4 cortes de 4 μ m de espessura, obtendo-se, no total, 16 cortes escalonados, desde a crista óssea até a região apical.

Logo após, os cortes foram montados em lâminas de vidro, dos quais 12 foram corados com hematoxilina-eosina (HE) e 4, provenientes da região média, com *picrosirius*. Ambos os protocolos de coloração seguiram a mesma seqüência, dois banhos de 5 minutos cada em xilol puro e álcool absoluto e, posteriormente, um banho de 5 minutos cada em álcool 90%, álcool 70% e álcool 50%. Lavagem em água corrente e permanência de 2 horas nos corantes. Após, as lâminas foram novamente lavadas em água corrente e submetidas à banhos seqüenciais de não mais do que 10 segundos em álcool 70%, álcool 95%, duas vezes em álcool absoluto e por fim, mantidas em xilol puro por 10 minutos. Lamínulas foram montadas sobre os cortes utilizando-se bálsamo do Canadá.

As lâminas coradas com HE foram visualizadas em microscópio de luz (OLYMPUS BX50, aumento de 400X). Toda a extensão do ligamento periodontal da raiz méso-vestibular do primeiro molar superior direito foi utilizada para quantificar osteoclastos, lacunas de *Howship* e vasos sanguíneos. Os osteoclastos foram identificados como células multinucleadas eosinofílicas,

responsáveis pela reabsorção óssea, as quais se originam de monócitos e adquirem sua forma multinucleada por repetidas replicações de DNA e por divisões nucleares sem divisões da substância celular, ou pela fusão de muitos monócitos. As lacunas de reabsorção ou lacunas de *Howship* são recessos pouco profundos presentes no osso alveolar adjacente ao ligamento periodontal resultado da atividade das células osteoclásticas. Sua presença representa a evidência da ocorrência da reabsorção óssea. Os vasos sanguíneos são estruturas responsáveis pela circulação de sangue. Histologicamente, os capilares são circundados por células alongadas, indicando o endotélio.

As lâminas coradas com *picrosirius* foram visualizadas com microscopia de polarização em um aumento original de 100X. A intensidade da birrefringência do colágeno foi determinada por densidade óptica em um sistema de análise de imagem em um campo selecionado. O sistema utilizado consiste de uma câmera CCD Sony DXC-101 acoplada a um microscópio Olympus BX50, de onde as imagens foram enviadas para um monitor (Sony Trinitron). Por meio de um sistema de digitalização (Oculus TCX, Coreco Inc., St. Laurent, Quebec, Canadá) inserido em um computador (Pentium 133 Mhz), as imagens foram processadas pelo *software Image Pro-Plus 4.5.029* (Media Cybernetics, Inc., Silver Spring, MD, USA), devidamente calibrado. Este *software* quantifica o colágeno maduro e o imaturo pela variação de cores. Os tons de laranja ou vermelho indicam estruturas de colágeno maduras, organizadas e com a presença de fibras mais espessas, enquanto os tons de verde ou amarelo indicam o colágeno imaturo, desorganizadas e com a presença de fibras menos espessas.

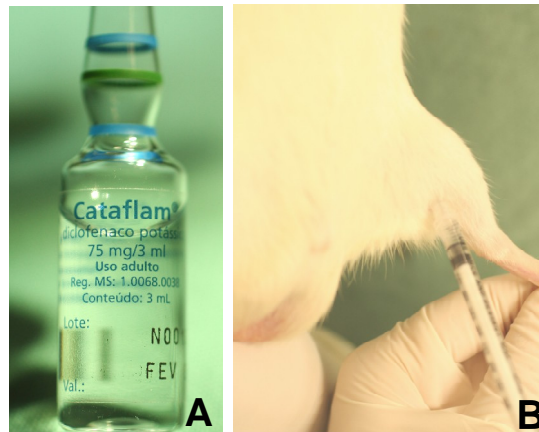

Figura 1. A) Diclofenaco potássico e B) Aplicação do diclofenaco potássico por via intramuscular.

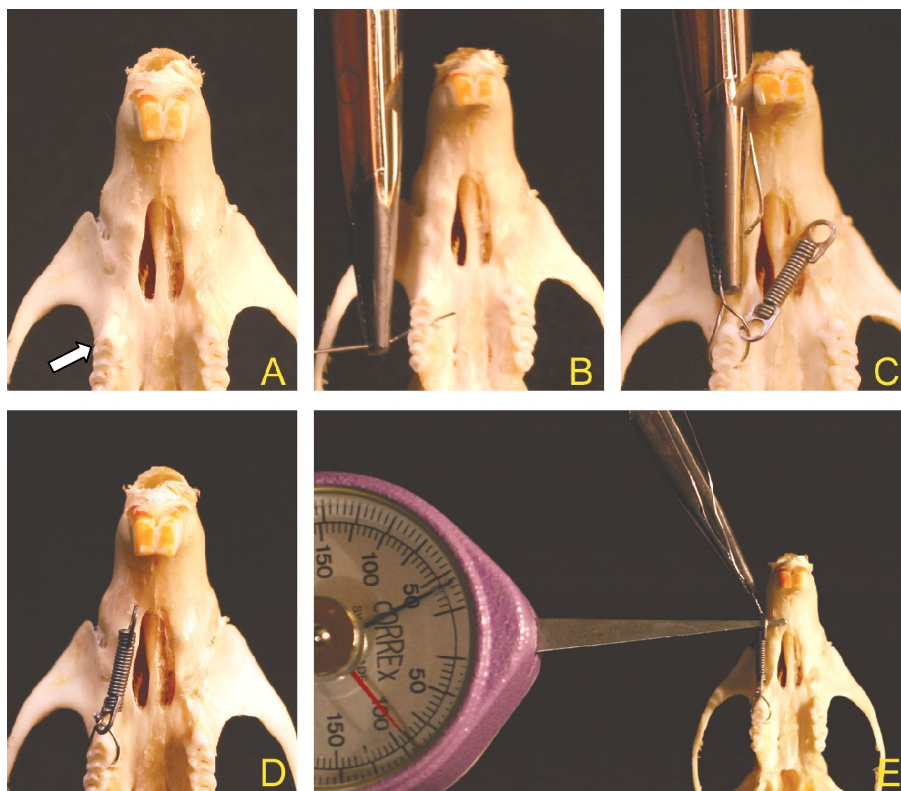


Figura 2. Sequência de confecção do acessório ortodôntico: A) Visualização da maxila, em destaque o 1º molar superior direito, B) Inserção do fio de amarrilho 0,30mm, C) Posicionamento e fixação da mola de NiTi, D) Mola posicionada, E) Quantificação da força (30gF).

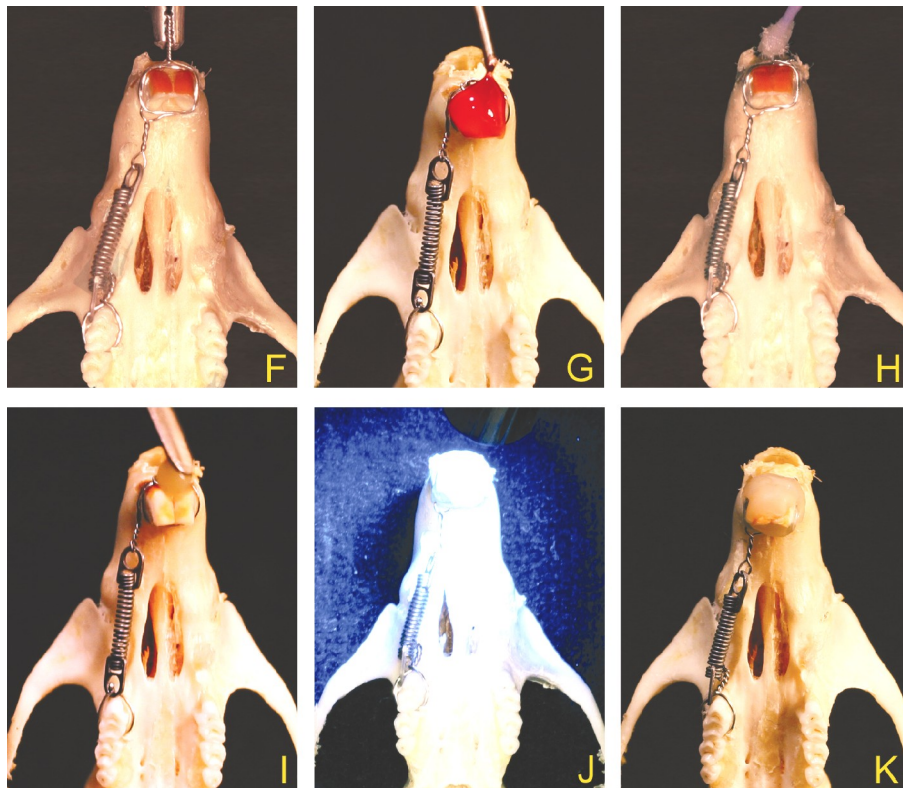


Figura 2 (continuação): F) Fixação da mola nos incisivos, G) Aplicação de ácido fosfórico 37%, H) Aplicação do adesivo, I) Inserção da resina composta, J) Fotopolimerização e K) Acessório ativo.

ANEXO IV – Análise estatística

TABELA 1. TESTE DE NORMALIDADE DE KOLMOGOROV-SMIRNOV PARA CÉLULAS OSTEOCLÁSTICAS LACUNAS DE *HOWSHIP* E VASOS SANGUÍNEOS NO DIA 3, PUCPR - 2008

PARÂMETRO	GRUPOS	ESTATÍSTICA	n	VALOR p
Células osteoclásticas	C	0,362	10	0,002
	CM	0,200	10	0,200*
	DM	0,276	10	0,067*
Lacunas de <i>Howship</i>	C	0,381	10	0,022*
	CM	0,200	10	0,200*
	DM	0,174	10	0,130*
Vasos sanguíneos	C	0,224	10	0,200*
	CM	0,178	10	0,200*
	DM	0,155	10	0,200*

FONTE: Dados da pesquisa

NOTA: * indica distribuição normal ($p > 0,05$)

LEGENDA: C - controle / CM - controle + movimento / DM - diclofenaco potássico + movimento

TABELA 2. TESTE DE HOMOGENEIDADE DE VARIÂNCIA (LEVENE) PARA OS PARÂMETROS HISTOLÓGICOS ESTUDADOS DIA 3, PUCPR - 2008

PARÂMETRO	ESTATÍSTICA	g.l.1	g.l.2	VALOR p
Células osteoclásticas	3,7116	2	27	0,124*
Lacunas de <i>Howship</i>	1,6100	2	27	0,140*
Vasos sanguíneos	2,6063	2	27	0,235*

FONTE: Dados da pesquisa

NOTA: * homogeneidade de variância para $p > 0,05$

TABELA 3. TESTE DE NORMALIDADE DE KOLMOGOROV-SMIRNOV PARA CÉLULAS OSTEOCLÁSTICAS, LACUNAS DE *HOWSHIP* E VASOS SANGUÍNEOS NO DIA 7, PUCPR - 2008

PARÂMETRO	GRUPOS	ESTATÍSTICA	n	VALOR p
Células osteoclásticas	C	0,362	10	0,000
	CM	0,200	10	0,200*
	DM	0,276	10	0,075*
Lacunas de <i>Howship</i>	C	0,381	10	0,139*
	CM	0,200	10	0,200*
	DM	0,174	10	0,153*
Vasos sanguíneos	C	0,224	10	0,200*
	CM	0,178	10	0,200*
	DM	0,155	10	0,164*

FONTE: Dados da pesquisa

NOTA: * indica distribuição normal ($p > 0,05$)

LEGENDA: C - controle / CM - controle + movimento / DM - diclofenaco potássico + movimento

TABELA 4. TESTE DE HOMOGENEIDADE DE VARIÂNCIA (LEVENE) PARA OS PARÂMETROS HISTOLÓGICOS ESTUDADOS DIA 7, PUCPR - 2008

PARÂMETRO	ESTATÍSTICA	g.l.1	g.l.2	VALOR p
Células osteoclásticas	4,1370	2	27	0,027
Lacunas de <i>Howship</i>	2,3270	2	27	0,117*
Vasos sanguíneos	3,6430	2	27	0,040

FONTE: Dados da pesquisa

NOTA: * homogeneidade de variância para $p > 0,05$

TABELA 5. TESTE DE NORMALIDADE DE KOLMOGOROV-SMIRNOV PARA CÉLULAS OSTEOCLÁSTICAS, LACUNAS DE *HOWSHIP* E VASOS SANGUÍNEOS NO DIA 14, PUCPR - 2008

PARÂMETRO	GRUPOS	ESTATÍSTICA	n	VALOR p
Células osteoclásticas	C	0,200	10	0,200*
	CM	0,246	10	0,089*
	DM	0,172	10	0,200*
Lacunas de <i>Howship</i>	C	0,200	10	0,200*
	CM	0,174	10	0,200*
	DM	0,160	10	0,200*
Vasos sanguíneos	C	0,197	10	0,200*
	CM	0,233	10	0,131*
	DM	0,186	10	0,200*

FONTE: Dados da pesquisa

NOTA: * indica distribuição normal ($p > 0,05$)

LEGENDA: C - controle /CM - controle + movimento /DM - diclofenaco potássico + movimento

TABELA 6. TESTE DE HOMOGENEIDADE DE VARIÂNCIA (LEVENE) PARA OS PARÂMETROS HISTOLÓGICOS ESTUDADOS DIA 14, PUCPR - 2008

PARÂMETRO	ESTATÍSTICA	g.l.1	g.l.2	VALOR p
Células osteoclásticas	0,2280	2	27	0,797*
Lacunas de <i>Howship</i>	0,8220	2	27	0,450*
Vasos sanguíneos	4,6310	2	27	0,019

FONTE: Dados da pesquisa

NOTA: * homogeneidade de variância para $p > 0,05$

TABELA 7: MÉDIA, MEDIANA E DESVIO PADRÃO PARA OS PARÂMETROS HISTOLÓGICOS ESTUDADOS NOS DIFERENTES GRUPOS E DIAS, PUCPR - 2008

Parâmetro	Dia	C			CM			DM		
		Média	DP	Mediana	Média	DP	Mediana	Média	DP	Mediana
Células osteoclásticas	3	2,1	1,2	2	5,8	1,55	6	1,9	0,74	2
	7	3	1,33	2	16,9	3,35	17	3,3	1,25	3,5
	14	3	1,33	3	3,3	1,06	3,5	3,1	1,45	3
Lacunas de <i>Howship</i>	3	3,4	1,9	3	6,4	1,55	6	3,1	0,87	3
	7	3,9	1,29	4	17,8	2,57	17,5	4,7	1,64	5
	14	5	1,7	5	3,9	1,98	4	5,3	1,95	5,5
Vasos Sanguíneos	3	21,4	4,74	20,5	25	3,02	25,5	14	2,54	14
	7	21,7	2,45	21	7,1	1,45	7	6,8	3,01	6
	14	15	3,83	15,5	3,1	1,98	3	4,7	3,4	5,5

FONTE: Dados da pesquisa

LEGENDA: C - controle / CM - controle + movimento / DM - diclofenaco potássico + movimento

TABELA 8. TESTE DE NORMALIDADE DE KOLMOGOROV-SMIRNOV NOS GRUPOS PARA PORCENTAGEM DE COLÁGENO MADURO E IMATURO DIA 3, PUCPR - 2008

PARÂMETRO	GRUPOS	ESTATÍSTICA	n	VALOR p
% Colágeno maduro	CM	0,308	10	0,008
	DM	0,194	10	0,200*
% Colágeno imaturo	CM	0,308	10	0,008
	DM	0,194	10	0,200*

FONTE: Dados da pesquisa

NOTA: * indica distribuição normal ($p > 0,05$)

LEGENDA: CM - controle + movimento / DM - diclofenaco potássico + movimento

TABELA 9. TESTE DE NORMALIDADE DE KOLMOGOROV-SMIRNOV NOS GRUPOS PARA PORCENTAGEM DE COLÁGENO MADURO E IMATURO DIA 7, PUCPR - 2008

PARÂMETRO	GRUPOS	ESTATÍSTICA	n	VALOR p
% Colágeno maduro	CM	0,130	10	0,200*
	DM	0,124	10	0,200*
% Colágeno imaturo	CM	0,130	10	0,200*
	DM	0,124	10	0,200*

FONTE: Dados da pesquisa

NOTA: * indica distribuição normal ($p > 0,05$)

LEGENDA: CM - controle + movimento / DM - diclofenaco potássico + movimento

TABELA 10. TESTE DE HOMOGENEIDADE DE VARIÂNCIA LEVENE PARA PORCENTAGEM DE COLÁGENO MADURO E IMATURO DIA 7, PUCPR - 2008

PARÂMETRO	ESTATÍSTICA	g.l.1	g.l.2	VALOR p
% Colágeno maduro	1,7920	1	18	0,197*
% Colágeno imaturo	1,7920	1	18	0,197*

FONTE: Dados da pesquisa

NOTA: * homogeneidade de variância para $p > 0,05$

TABELA 11. TESTE t PARA PORCENTAGEM DE COLÁGENO MADURO E IMATURO DIA 7, PUCPR - 2008

PARÂMETRO	t	g.l.	VALOR p
% Colágeno maduro	1,7920	1	0,110*
% Colágeno imaturo	1,7920	1	0,114*

FONTE: Dados da pesquisa

NOTA: * indica diferença não significativa ($p > 0,05$)

TABELA 12. TESTE DE NORMALIDADE DE KOLMOGOROV-SMIRNOV NOS GRUPOS PARA PORCENTAGEM DE COLÁGENO MADURO E IMATURO DIA 14, PUCPR - 2008

PARÂMETRO	GRUPOS	ESTATÍSTICA	n	VALOR p
% Colágeno maduro	DM	0,189	10	0,906*
% Colágeno imaturo	DM	0,189	10	0,906*

FONTE: Dados da pesquisa

NOTA: * indica distribuição normal ($p > 0,05$)

% de colágeno maduro e imaturo é constante

LEGENDA: CM - controle + movimento / DM - diclofenaco potássico + movimento

TABELA 13. MÉDIA, MEDIANA E DESVIO PADRÃO PARA PORCENTAGEM DE COLÁGENO MADURO E IMATURO DE ACORDO COM DIFERENTES GRUPOS E DIAS, PUCPR - 2008

Parâmetro	Dia	CM			DM		
		Média	DP	Mediana	Média	DP	Mediana
% Colágeno Maduro	3	10,5	6,47	8,5	2,47	1,05	2,5
	7	38,3	6,6	38	31,6	10,74	32
	14	100	0	0	96,6	1,78	97
% Colágeno Imaturo	3	89,5	6,47	91,5	97,53	1,05	97,5
	7	61,7	6,6	62	68,4	10,74	68
	14	0	0	0	3,4	1,78	3

FONTE: Dados da pesquisa

LEGENDA: CM - controle + movimento / DM - diclofenaco potássico + movimento

ANEXO V – Normas para publicação – The European Journal of Oral Sciences

1. GENERAL

The European Journal of Oral Sciences is an international non-profit journal which publishes original research papers within clinical dentistry, on all basic science aspects of structure, chemistry, developmental biology, physiology and pathology of relevant tissues, as well as on microbiology, biomaterials, and the behavioral sciences as they relate to dentistry. In general, analytical studies with a scientific novelty value are preferred to descriptive ones. Reviews, Focus Articles, Short Communications and Letters to the Editor will also be considered for publication.

Please read the instructions below carefully for details on the submission of manuscripts, the journal's requirements and standards, as well as information concerning the procedure after a manuscript has been accepted for publication in the European Journal of Oral Sciences. Authors are encouraged to visit Blackwell Publishing Author Services for further information on the preparation and submission of articles and figures.

It is expected that all manuscripts submitted to the European Journal of Oral Sciences should follow journal format as described in the Author Guidelines and as displayed in recent issues of the Journal. Failure to do so reflects negatively on the work itself and may be a cause for immediate rejection of a manuscript.

2. ETHICAL GUIDELINES

The European Journal of Oral Sciences adheres to the below ethical guidelines for publication and research.

2.1. Authorship and Acknowledgements

Authors submitting a paper do so on the understanding that the manuscript has been read and approved by all authors, and that all authors agree to the submission of the manuscript to the Journal.

The European Journal of Oral Sciences adheres to the definition of authorship set up by The International Committee of Medical Journal Editors

(ICMJE). According to the ICMJE, authorship criteria should be based on 1) substantial contributions to conception and design, or acquisition of data, or analysis and interpretation of data; 2) drafting the article or revising it critically for important intellectual content; and 3) final approval of the version to be published. Authors should meet conditions 1, 2 and 3.

It is a requirement that all authors have been accredited as appropriate upon submission of the manuscript. Contributors who do not qualify as authors should be mentioned in the Acknowledgements.

2.2. Ethical Approvals

Experimentation involving human subjects will only be published if such research has been conducted in full accordance with ethical principles, including the World Medical Association Declaration of Helsinki and the additional requirements, if any, of the country where the research has been carried out. Manuscripts must be accompanied by a statement that the experiments were undertaken with the understanding and written consent of each subject and according to the above mentioned principles.

Animal experiments should be carried out in accordance with the guidelines laid down by the National Institute of Health (NIH) in the USA regarding the care and use of animals for experimental procedures or with the European Communities Council Directive of 24 November 1986 (86/609/EEC) and in accordance with local laws and regulations.

All studies using human or animal subjects should include an explicit statement in the Material and Methods section that the study has been independently reviewed and approved by an ethical board, identifying the review and ethics committee for each study. Editors reserve the right to reject papers if there is doubt as to whether appropriate procedures have been used.

2.3 Clinical Trials

Clinical trials should be reported using the CONSORT guidelines available at www.consort-statement.org. A CONSORT checklist should also be included in the submission material.

The European Journal of Oral Sciences encourages authors submitting manuscripts reporting from a clinical trial to register the trials in any of the following free public clinical trials registries: www.clinicaltrials.gov/, <http://clinicaltrials-dev.ifpma.org/>, <http://isrctn.org/>. The clinical trial registration number and name of the trial register will then be published with the paper.

2.4 DNA Sequences and Materials Requests

If a manuscript describes original nucleotide/amino acid sequence data, these should be submitted to GenBank by the authors and the accession numbers included in the manuscript. Authors of papers published in the Journal are obliged to honor any reasonable request by qualified investigators for unique propagative materials, such as cell lines, hybridomas, DNA clones and antibodies that are described in the paper.

2.5 Conflict of Interest

Authors are required to disclose any possible conflict of interest. These include financial issues (for example patent, ownership, stock ownership, consultancies, speaker's fee). Author's conflict of interest should be included under acknowledgements.

2.6 Permissions

If all or parts of previously published illustrations are used, permission must be obtained from the copyright holder concerned. It is the author's responsibility to obtain these in writing and provide copies to the Publishers.

2.7 Copyright Assignment

Authors submitting a paper do so on the understanding that no part has been published before, that it is not being considered for publication elsewhere, and that it has been read and approved by all the authors. Fragmentation of research into 'least publishable units' is strongly discouraged.

If closely related papers, published or not, might be considered as overlapping or duplicate publications, they should be submitted with the original manuscript, and the authors should justify the originality of the newly submitted paper.

The submission of the manuscript by the authors means that the authors automatically agree to assign exclusive copyright to Nordisk Odontologisk

Forening in its capacity as owner of the journal if and when the manuscript is accepted for publication. The work shall not be published elsewhere in any language without the written consent of Blackwell Publishing. The articles published in this journal are protected by copyright, which covers translation rights and the exclusive right to reproduce and distribute all of the articles printed in the journal.

Upon acceptance of a paper, authors are required to assign the exclusive licence to publish their paper to the European Journal of Oral Sciences. Assignment of the exclusive licence is a condition of publication, and papers will not be passed to the publisher for production unless license has been assigned. (Papers subject to Government or Crown copyright are exempt from this requirement; however, the form still has to be signed). A completed Exclusive Licence Form must be sent to the address specified on the Form, before any manuscript can be published. Authors must send the completed original Exclusive Licence Form by mail upon receiving notice of manuscript acceptance. Do not send the Exclusive Licence form at submission.

For questions concerning copyright, please visit Blackwell Publishing's Copyright FAQ

3. MANUSCRIPT SUBMISSION PROCEDURE

Manuscripts should be submitted electronically via the online submission site <http://mc.manuscriptcentral.com/eos> . The use of an online submission and peer review site enables immediate distribution of manuscripts and consequently speeds up the review process. It also allows authors to track the status of their own manuscripts. Complete instructions for submitting a paper is available online and below.

3.1. Getting Started

- Launch your web browser (supported browsers include Internet Explorer 5.5 or higher, Firefox 1.0.4 or higher or Safari 1.2.4) and go to the Journal's online Submission Site: <http://mc.manuscriptcentral.com/eos>
- Log-in or, if you are a new user click on "register here".
- If you are registering as a new user.

- After clicking on "Register here", enter your name and e-mail information and click "Next". Your e-mail information is very important.
- Enter your institution and address information as appropriate, and then click "Next."
- Enter a user ID and password of your choice (we recommend using your e-mail address as your user ID), and then select your area of expertise. Click "Finish".
- The Journal strongly advises the use of professional mail and e-mail addresses rather than residential ones, both in accounts as well as in manuscripts.
- If you are registered, but have forgotten your log in details, enter your e-mail address under "Password Help". The system will send you an automatic user ID and a new temporary password.
- Log in and select "Corresponding Author Center".

3.2. Submitting Your Manuscript

- After you have logged in to your "Corresponding Author Center", you may submit a manuscript by clicking the submission link under "Author Resources".
- Enter data and answer questions as appropriate. You may copy and paste directly from your manuscript, and you may upload your pre-prepared covering letter.
- Click the "Next" button on each screen to save your work and advance to the next screen.
- You are required to upload your files.
 - Click on the "Browse" button and locate the file on your computer.
 - Select the designation of each file in the drop down next to the Browse button.
 - When you have selected all files you wish to upload, click the "Upload Files" button.
- Be sure to upload a complete manuscript with all pages and sections as specified under 5.2 (below). It is of importance that a manuscript is adapted to journal format.

- Before uploading a manuscript, you must turn off Word's automatic function for tracking of changes in the text. The uploaded manuscript should not display any track-changes.
- Review your submission (in HTML and PDF format) before completing your submission by sending to the Journal. Click the "Submit" button when you are finished reviewing.

3.3. Manuscript Files Accepted

Manuscripts should be uploaded as Word (.doc) or Rich Text Format (.rft) files (not write-protected). Illustrations/Figures should be uploaded separately as TIFF, EPS, GIF, JPEG, PICT or Bitmap files. Do not embed illustrations in a .doc file and do not use PowerPoint. However, only high-resolution TIFF or EPS files are suitable for printing if the manuscript is accepted for publication. The files will be automatically converted to HTML and PDF on upload and will be used for the review process. The text file must contain the entire manuscript including title page, abstract page, text, references, tables, and figure legends, but no embedded figures. In the text, please reference any figures as "Figure 1", "Figure 2" etc to match the Tag name you choose for all individual figure files uploaded. Tables may also be uploaded separately. Manuscripts should be formatted as described below. Please note that any manuscripts uploaded as Word 2007 (.docx) will be automatically rejected, implying that any .docx file should be saved as .doc before uploading.

3.4. Suspension of Submission Mid-way in the Submission Process

You may suspend a submission at any phase before clicking the "Submit" button and save it to make the final submission later. The manuscript can then be located under "Unsubmitted Manuscripts" and you can click on "Continue Submission" to continue your submission when you choose to.

3.5. E-mail Confirmation of Submission

After submission you will receive an e-mail to confirm receipt of your manuscript. If you do not receive the confirmation e-mail after 24 hours, please check your e-mail address carefully in the system. If the e-mail address is correct please contact your IT department. The error may be caused by some sort of spam

filtering on your e-mail server. Also, the e-mail should be received if the IT department adds our e-mail server (uranus.scholarone.com) to their whitelist.

3.6. Editorial Processing

After a first editorial screening, manuscripts will be forwarded to one of the Journal's Editors for further scientific evaluation and processing. Thus, queries and comments concerning a specific manuscript should primarily be directed to the managing Editor. Manuscripts submitted to the European Journal of Oral Sciences will be reviewed by two or more experts in the field. The European Journal of Oral Sciences uses single blinded review. The names of the reviewers will thus not be disclosed to the author submitting a paper.

3.7. Manuscript Status

You can access Manuscript Central any time to check your "Corresponding Author Center" for the status of your manuscript. The Journal will inform you by e-mail once a decision has been made.

3.8. Submission of Revised Manuscripts

To upload a revised manuscript, please locate your manuscript under "Manuscripts with Decisions" and click on "Submit a Revision". You should be careful not to upload the revised version under a new manuscript number as if it were another article. Be sure to use the earlier manuscript number (which will then get an R addendum). Please remember to delete any old files uploaded when you upload your revised manuscript. Do not forget to submit an accompanying letter with itemized answers to all questions and remarks made by the reviewers and the Editor.

4. MANUSCRIPT TYPES ACCEPTED

Original Articles: An original article should comprise a conclusive, full-length scientific investigation. It should describe the rationale behind the study, the materials and methods used, and the results obtained. There should also be a discussion of the implications of the results as well as a list of literature references cited.

Scientific studies investigate phenomena and acquire new knowledge - or correct or integrate previous knowledge. They are based on the collection of data

through observation and experimentation, and subject to specific principles of reasoning. The European Journal of Oral Sciences gives priority to analytical articles, investigating why and how something occurred rather than reporting empirical observations.

5. MANUSCRIPT FORMAT AND STRUCTURE

It is expected that all manuscripts submitted to the European Journal of Oral Sciences should follow journal format as described in the Author Guidelines and as displayed in recent issues of the Journal. Failure to do so reflects negatively on the work itself and may be a cause for immediate revision or even rejection of a manuscript.

5.1. Format

Language: The language of publication is English. Authors whose native language is not English are strongly advised to obtain assistance from someone proficient in scientific English. Manuscripts not submitted in the proper format or in poor English may be returned without review. A list of independent suppliers of editing services can be found at www.blackwellpublishing.com/bauthor/english_language.asp. All services are paid for and arranged by the author, and use of one of these services does not guarantee acceptance or preference for publication.

Abbreviations, Symbols and Nomenclature: Correct unit abbreviations should be used. Examples include "yr", "wk", "d", "h", "min", "s" and "µm" rather than "years", "weeks", "days", "hrs", "minutes", "sec" and "µ", respectively. For abbreviations of physical and chemical units and symbols, designation of isotopically labelled compounds, abbreviations which may be used without definition etc., the Biochemical Journal web site is a valuable resource. Scientific names of bacteria, binomials in italics, must be given in full when first mentioned. Subsequent mention may abbreviate genus, taking care that this abbreviation is unambiguous (Staph. or Strep. instead of S.).

5.2. Structure

All manuscripts submitted to the European Journal of Oral Sciences should include: Title page, Abstract Page, Introduction, Material and Methods, Results, Discussion, Acknowledgments, References, Figure Legends, Tables, and Figures, arranged in that order.

Authors are urged to consult a recent issue of the Journal to be familiar with style and format. The whole manuscript should be double-spaced, paginated, and submitted in correct English. The beginning of paragraphs should be properly marked with an indent. Avoid end-of-line hyphens.

Title Page: The title page should contain the following information in the order given: 1) the article title; 2) authors' full names without degrees or titles; 3) authors' institutional affiliations including city and country; 4) a running title, not exceeding 40 letters and spaces; 5) name, address, telephone, telefax and e-mail address of the author responsible for correspondence. The title should be concise but informative, include animal species used (if appropriate) and should not include any non-standard acronyms or abbreviations. The Journal does not favour titles of an affirmative character.

Abstract: A separate abstract page should contain the following: 1) authors' surnames and initials; 2) title of manuscript; 3) the abbreviation Eur J Oral Sci; 4) the word Abstract followed by a summary of the complete manuscript; 5) up to five key words according to Index Medicus; 6) name, address, telefax and e-mail address of the author to whom requests for reprints should be sent. This contact information should refer to a professional rather than to a residential/private address.

The Abstract should give a condensed overview of the study, summarizing its background, aim, methodology and results with only few but relevant details, and the authors' principal conclusions. It should be short and concise, without headings and not divided into paragraphs, and with a maximum of 200 words. It should not contain any non-standard acronyms or abbreviations.

5.3 Main Text of Original Articles

Material and Methods: Procedures should be described in such a detail as to make it possible to repeat the work. Subheadings may be used to improve clarity.

It is assumed that authors have considered the ethical aspects of their research and ensured that the work was approved by an appropriate Ethical Committee. This should be stated. In human experimentation, informed consent from individuals must have been given. (See above under 2.2)

Sources of supply of commercial products should be given with the address (town, state and country) in parenthesis.

For an improved quality and transparency, reports of randomized trials must conform to the CONSORT guidelines and will be evaluated in light of the recommendations in this statement. (See above under 2.3)

Since many investigations rely on statistical treatment, authors are advised to consult a person with in-depth statistical knowledge.

If a manuscript describes original nucleotide/amino acid sequence data, these should be submitted to GenBank by the authors and the accession numbers included in the manuscript. (See above under 2.4)

Authors of papers published in the Journal are obliged to honor any reasonable request by qualified investigators for unique propagative materials, such as cell lines, hybridomas, DNA clones and antibodies that are described in the paper.

Results and Discussion: The Results section should clearly and concisely report findings, as a rule in the past tense, without subjective comments and reference to previous literature. Double documentation of data in text, tables or figures is not acceptable. Tables/figures should not include data that can be given in the text in one or two sentences. The Discussion section presents the interpretation of the findings; this is the only proper section for subjective comments. Authors are strongly urged to avoid undue repetition of what has already been reported in Results. For the sake of clarity, the Results section may have subheadings; this is usually not the case with the Discussion.

Acknowledgements: Under acknowledgements please specify contributors to the article other than the authors accredited. This may include recognition of e.g. financial support, gifts of research material, assistance with statistics and language. Please also include specifications of any potential conflict of interests if appropriate.

5.4. References

Number references consecutively in the order in which they are first mentioned in the text. Identify references in texts, tables, and legends by Arabic

numerals (within parenthesis). Check to ensure that all listed references are cited in the text. If an author's name is mentioned in the text, small capital letters should be used.

Examples of how references should be written in the text are as follows. One author: KEPPARD (15); two authors: OLIVER & ARMSTRONG (23); three or more authors; DODDS et al. (26).

Non-refereed material and, if possible, non-English publications should be avoided. Congress abstracts, unaccepted papers, unpublished observations, and personal communications may not be placed in the Reference list. References to 'unpublished findings' and to 'personal communication' (provided explicit consent has been given by the sources) may be inserted in parentheses in the text. Unpublished articles should be referred to only if proof can be given that they are accepted for publication. Copies of such articles may be requested for evaluation of the manuscript submitted.

Authors are urged to study the examples of correct reference formats given below. For abbreviations of journals, consult the List of the Journals Indexed in Index Medicus. List all authors; do not use et al. in the Reference list. Avoid issue numbers in journal articles. Give first and last page of references in full. Please note that author names are always (in the main text as well as in the Reference list) written with small capitals.

Journals

Standard journal article:

JERNVALL J, THESLEFF I. Reiterative signaling and patterning during mammalian tooth morphogenesis. *Mech Dev* 2000; 92: 19-29.

Article in supplement or special issue:

MUNDY GR. Cellular and molecular regulation of bone turnover. *Bone* 1999; 24 (Suppl): 35S-38S.

Corporate (collective) author:

WHO COLLABORATING CENTRE FOR ORAL PRECANCEROUS LESIONS. Definition of leukoplakia and related lesions: an aid to studies on oral precancer. *Oral Surg Oral Med Oral Pathol* 1978; 46: 518-539.

Unpublished article:

FLEISCHMANNOVA J, MATALOVA E, TUCKER AS, SHARPE PT. Mouse models of tooth abnormalities. *Eur J Oral Sci* 2008; 116: in press.

Books and other monographs:

Personal author(s):

PINDBORG JJ. Atlas of diseases of the oral mucosa, 5th ed. Copenhagen: Munksgaard, 1992; 50-66.

Chapter in book:

RUCH JV. Tooth morphogenesis and differentiation. In: LINDE A, ed. Dentin and dentinogenesis. Vol. I. Boca Raton, FL: CRC Press, 1984; 47-79.

No author given:

International statistical classification of diseases and related health problems. 10th revision, 2nd Ed, Vol 1. Geneva: World Health Organization, 2005; 550-564.

5.5. Tables, Figures and Figure Legends

Tables: Tables should be numbered consecutively with Arabic numerals. Each table should include a compulsory, concise explanatory title and an explanatory legend. A table should be organized with due regard for the proportion of the printed column/page. Specifically, tables which are too wide must be avoided, as these have to be printed vertically.

Figure Legends: Include Figure Legends after the reference section of the Main Text.

Figures: Articles will not be published unless the Figures fulfill journal quality criteria in terms of scientific information, general style, legibility of text and numbers, as well as electronic format and resolution. Double documentation of data in text, tables or figures is not acceptable. Always consider whether data might be better given in the text or in a table. All graphs, drawings, and photographs are considered Figures and should be numbered in sequence with Arabic numerals. Each figure should have a legend (number and list legends after the reference section of the main text). Figures should be planned to fit the proportions of the printed page or one column's width. Authors are encouraged to

arrange micrographs into multipanel montages. Magnifications should be indicated by scale bars. Text on photographs should be in capitals. To provide appreciable diagrams, lettering should be kept to a minimum and be large enough to sustain reduction in printing. Unnecessary colour, grey shades and 3D character should be avoided in graphs.

Preparation of Electronic Figures for Publication: Print publication requires high quality images to prevent the final product being blurred or unclear. Submit EPS (line art), TIFF (halftone/photographs) or PDF (line art/photographs) files only. MS PowerPoint and images embedded in MS Word files are not acceptable for reproduction. Halftone images in colour or greyscale (TIFF only) should have a resolution of 300 dpi in relation to the reproduction size (see below), while line drawings should have a resolution of 600 to 1200 dpi. EPS files should be saved with fonts embedded (and with a TIFF preview if possible). For scanned images, the scanning resolution (at final image size) should be as follows: line art: >600 dpi; half-tones (including gel photographs): >300 dpi; figures containing both halftone and line images: >600 dpi.

Further information can be obtained at Blackwell Publishing's guidelines for figures: www.blackwellpublishing.com/bauthor/illustration.asp

You can check here whether your electronic artwork fulfill criteria before submitting it: www.blackwellpublishing.com/bauthor/eachecklist.asp

Permissions: If all or parts of previously published illustrations are used, permission must be obtained from the copyright holder concerned. It is the author's responsibility to obtain these in writing and provide copies to the Publishers.

Colour Charges: Any figure submitted in colour will be reviewed and processed with the understanding that it will be published in colour. Colour illustrations are printed free of charge if their use contributes significantly to the scientific value of the article.

This document was created with Win2PDF available at <http://www.win2pdf.com>.
The unregistered version of Win2PDF is for evaluation or non-commercial use only.
This page will not be added after purchasing Win2PDF.

Livros Grátis

(<http://www.livrosgratis.com.br>)

Milhares de Livros para Download:

[Baixar livros de Administração](#)

[Baixar livros de Agronomia](#)

[Baixar livros de Arquitetura](#)

[Baixar livros de Artes](#)

[Baixar livros de Astronomia](#)

[Baixar livros de Biologia Geral](#)

[Baixar livros de Ciência da Computação](#)

[Baixar livros de Ciência da Informação](#)

[Baixar livros de Ciência Política](#)

[Baixar livros de Ciências da Saúde](#)

[Baixar livros de Comunicação](#)

[Baixar livros do Conselho Nacional de Educação - CNE](#)

[Baixar livros de Defesa civil](#)

[Baixar livros de Direito](#)

[Baixar livros de Direitos humanos](#)

[Baixar livros de Economia](#)

[Baixar livros de Economia Doméstica](#)

[Baixar livros de Educação](#)

[Baixar livros de Educação - Trânsito](#)

[Baixar livros de Educação Física](#)

[Baixar livros de Engenharia Aeroespacial](#)

[Baixar livros de Farmácia](#)

[Baixar livros de Filosofia](#)

[Baixar livros de Física](#)

[Baixar livros de Geociências](#)

[Baixar livros de Geografia](#)

[Baixar livros de História](#)

[Baixar livros de Línguas](#)

[Baixar livros de Literatura](#)
[Baixar livros de Literatura de Cordel](#)
[Baixar livros de Literatura Infantil](#)
[Baixar livros de Matemática](#)
[Baixar livros de Medicina](#)
[Baixar livros de Medicina Veterinária](#)
[Baixar livros de Meio Ambiente](#)
[Baixar livros de Meteorologia](#)
[Baixar Monografias e TCC](#)
[Baixar livros Multidisciplinar](#)
[Baixar livros de Música](#)
[Baixar livros de Psicologia](#)
[Baixar livros de Química](#)
[Baixar livros de Saúde Coletiva](#)
[Baixar livros de Serviço Social](#)
[Baixar livros de Sociologia](#)
[Baixar livros de Teologia](#)
[Baixar livros de Trabalho](#)
[Baixar livros de Turismo](#)