

**UNIVERSIDADE DE BRASÍLIA**  
**FACULDADE DE CIÊNCIAS MÉDICAS**

**DIAGNÓSTICO PRECOCE E TRATAMENTO ADEQUADO: AÇÕES  
FUNDAMENTAIS PARA A PREVENÇÃO DE CEGUEIRA CAUSADA PELA  
RETINOPATIA DA PREMATURIDADE.**

**DANIELE DE MORAES MELO**

**Brasília**

**Fevereiro, 2009**

# **Livros Grátis**

<http://www.livrosgratis.com.br>

Milhares de livros grátis para download.

**UNIVERSIDADE DE BRASÍLIA**  
**FACULDADE DE CIÊNCIAS MÉDICAS**

**DIAGNÓSTICO PRECOCE E TRATAMENTO ADEQUADO: AÇÕES  
FUNDAMENTAIS PARA A PREVENÇÃO DE CEGUEIRA CAUSADA PELA  
RETINOPATIA DA PREMATURIDADE**

DANIELE DE MORAES MELO

**Orientador: Dr. Riccardo Pratesi**

Professor Pesquisador Associado à Faculdade de Medicina da Universidade de Brasília

Dissertação apresentada ao programa de  
Pós Graduação em ciências Médicas da Faculdade  
de Medicina da Universidade de Brasília como  
requisito parcial para obtenção do título de Mestre

Brasília

Fevereiro, 2009

**Daniele de Moraes Melo**

**DIAGNÓSTICO PRECOCE E TRATAMENTO ADEQUADO: AÇÕES  
FUNDAMENTAIS PARA A PREVENÇÃO DE CEGUEIRA CAUSADA PELA  
RETINOPATIA DA PREMATURIDADE**

**Orientador: Dr. Riccardo Pratesi**

Professor Pesquisador Associado à Faculdade de  
Medicina da Universidade de Brasília

**Banca Examinadora**

---

Dr. Riccardo Pratesi

Universidade de Brasília

---

Dr. Demóstenes Moreira

Universidade de Brasília

---

Dr. Luiz Alberto de Mendonça Lima

Universidade de Brasília

Brasília,

Fevereiro, 2009.

## **DEDICATÓRIA**

**Dedico este trabalho ao meu esposo Rodrigo e aos meus pais Antonieta e Antonio Carlos.**

## **AGRADECIMENTOS**

- **Agradeço a Deus, pela bênção de poder trabalhar em uma área extremamente especial como a Neonatologia, e ainda pela oportunidade de realizar este trabalho tão importante em minha vida profissional.**
- **Agradeço ao Prof. Dr. Riccardo Pratesi meu orientador, por sua competência e dedicação, por ter orientado este trabalho com seriedade, incentivando cada vez mais o meu aprendizado.**
- **Agradeço ao Dr. Cassiano Rodrigues Isaac, pela sua inestimável experiência em exames de retina em prematuros e por ter proporcionado a realização deste trabalho através da realização dos exames oftalmológicos.**
- **Agradeço ao meu esposo Rodrigo, pelo amor, compreensão e companheirismo, além da imensa ajuda na organização desta pesquisa.**
- **Agradeço aos responsáveis pelas crianças abordadas neste estudo pelo consentimento da avaliação de seus filhos entendendo o valor e o significado desta realização.**
- **Agradeço a todos os funcionários da Maternidade, Assistência Social e UTI Neonatal do HRC, pela disponibilização de suas horas de trabalho na procura intensa pelos prontuários das crianças a serem selecionadas para esta pesquisa.**
- **Ao Programa de Pós-Graduação em Ciências Médicas, especialmente ao Alessandro e Daniela pelo constante apoio, esclarecimentos, preocupações e incentivo a conclusão deste trabalho.**

- **A todos que, de alguma forma, colaboraram para realização deste trabalho e que, involuntariamente, deixaram de ser citados.**

**AUTORIZO A REPRODUÇÃO E DIVULGAÇÃO TOTAL OU PARCIAL DESTE TRABALHO, POR QUALQUER MEIO CONVENCIONAL OU ELETRÔNICO PARA FINS DE ESTUDO E PESQUISA, DESDE QUE CITADA A FONTE.**

**Catálogo na Publicação  
Faculdade de Medicina da Universidade de Brasília**

Melo M, Daniele.

Diagnóstico precoce e tratamento adequado: ações fundamentais para a prevenção de cegueira causada pela retinopatia da prematuridade/ Daniele de Moraes Melo; orientador Riccardo Pratesi. – Brasília, 2009. 99f

Dissertação (Mestrado – Programa de Pós Graduação em Ciências Médicas. Área de Concentração: Neonatologia) – Faculdade de Medicina da Universidade de Brasília.

1. Retinopatia da prematuridade. 2. muito baixo peso. 3. extremo baixo peso. 4. Prevenção. 5. cegueira.



## SUMÁRIO

**Lista de Siglas**

**Lista de Tabelas**

**Lista de Gráficos**

**Resumo**

<b>1. INTRODUÇÃO .....</b>	<b>1</b>
<b>2. REVISÃO DE LITERATURA.....</b>	<b>4</b>
<b>2.1 Anatomia ocular .....</b>	<b>4</b>
<b>2.2 Prematuridade, muito baixo e extremo baixo peso ao nascimento...7</b>	
<b>2.3 Definição e histórico da doença .....</b>	<b>9</b>
<b>2.4 Efeito da oxigenioterapia sobre a doença.....</b>	<b>10</b>
<b>2.5 Fisiopatologia da Retinopatia da Prematuridade.....</b>	<b>11</b>
<b>2.6 Fatores de risco .....</b>	<b>15</b>
<b>2.7 Classificação da Retinopatia da Prematuridade.....</b>	<b>17</b>
<b>2.7.1 Localização da Retinopatia da Prematuridade .....</b>	<b>17</b>
<b>2.7.2 Extensão da doença .....</b>	<b>18</b>
<b>2.7.3 Estadiamento da ROP.....</b>	<b>19</b>
<b>2.8 Diagnóstico da Retinopatia da Prematuridade.....</b>	<b>22</b>

2.9 Critérios adotados quanto á indicação de tratamento da retinopatia da prematuridade .....	27
2.9.1 Tratamento da Retinopatia da Prematuridade.....	28
<b>3. OBJETIVOS .....</b>	<b>31</b>
3.1 Objetivo geral.....	31
3.2 Objetivos específicos.....	31
<b>4. CASUÍSTICA E MÉTODOS .....</b>	<b>32</b>
4.1 Tipo de estudo .....	32
4.2 Casuística.....	32
4.3 Critérios de seleção .....	32
4.3.1 Critérios de inclusão.....	33
4.3.2 Critérios de exclusão .....	33
4.4 Coleta e processamento dos dados .....	33
4.4.1 Realização do exame de fundo de olho (Fundoscopia).....	34
4.4.2 Tratamento Estatístico.....	34
<b>5. RESULTADOS .....</b>	<b>35</b>
<b>6. DISCUSSÃO. ....</b>	<b>43</b>
<b>7. CONSIDERAÇÕES FINAIS.....</b>	<b>51</b>
<b>8. CONCLUSÃO.....</b>	<b>52</b>

**9. REFERÊNCIAS BIBLIOGRÁFICAS ..... 53**

**10. ARTIGO: Diagnóstico precoce e tratamento adequado: ações fundamentais para a prevenção de cegueira causada pela Retinopatia da Prematuridade..... 66**

**ANEXOS**

## SIGLAS

IAPB	_____	Agência Internacional de Prevenção da Cegueira
ICROP	_____	Classificação Internacional de Retinopatia da Prematuridade
CBO	_____	Conselho Brasileiro de Oftalmologia
CPAP	_____	Continuous Positive Air Pressure
DUM	_____	Data da última menstruação
ETROP	_____	Early Treatment for Retinopathy of Prematurity
EUA	_____	Estados Unidos da América
EBP	_____	Extremo baixo peso
FiO2	_____	Frações inspiradas de oxigênio
FEPECS	_____	Fundação de Ensino e Pesquisa em Ciências da Saúde
GDF	_____	Governo do Distrito Federal
HRC	_____	Hospital Regional de Ceilândia
IG	_____	Idade gestacional
IGF-I	_____	Insulin-Like Growth Factor I
MBP	_____	Muito baixo peso
OMS	_____	Organização Mundial de Saúde
OD	_____	Olho direito
OE	_____	Olho esquerdo
PN	_____	Peso ao nascimento
RN	_____	Recém nascidos
RNPT	_____	Recém nascido prematuro
ROP	_____	Retinopatia da Prematuridade
AP-ROP	_____	Retinopatia da Prematuridade agressiva posterior
SDR	_____	Síndrome do desconforto respiratório

SNC \_\_\_\_\_ Sistema Nervoso Central

SBOP \_\_\_\_\_ Sociedade Brasileira de Oftalmologia Pediátrica

SBP \_\_\_\_\_ Sociedade Brasileira de Pediatria

UTI \_\_\_\_\_ Unidade de terapia intensiva

VEGF \_\_\_\_\_ Vascular Endothelial Growth Factor

## **TABELAS**

<b>Tabela no. 1</b>	Dados parciais da população estudada _____	37
<b>Tabela no. 2</b>	Correlação dos valores médios da idade gestacional e peso ao nascimento _____	38
<b>Tabela no. 3</b>	Correlação dos valores médios do peso ao nascimento e consumo de oxigênio _____	38
<b>Tabela no. 4</b>	Correlação dos valores médios da idade gestacional e consumo de oxigênio _____	39
<b>Tabela no. 5</b>	Dados referentes á idade da realização da 1ª. Fundoscopia em semanas após o nascimento _____	40
<b>Tabela no. 6</b>	Alterações retinianas decorrentes da evolução da Retinopatia da Prematuridade _____	43

## GRÁFICOS

**Gráfico no. 1** Amostra Total \_\_\_\_\_ 36

**Gráfico no. 2** Número de crianças que realizaram a 1ª. Fundoscopia \_\_\_\_\_ 39

**Gráfico no. 3** Alterações retinianas decorrentes da ROP \_\_\_\_\_ 41

**Resumo:**

Objetivo: Esta pesquisa teve como objetivo principal delimitar através da fundoscopia o número de crianças nascidas prematuras de muito e extremo baixo peso expostas a oxigenioterapia que vieram a desenvolver alterações retinianas provocadas pela Retinopatia da Prematuridade (ROP). Método: Estudo do tipo descritivo, realizado em maio de 2008 na unidade de Terapia Intensiva Neonatal de um hospital público de Brasília. A amostra geral foi selecionada através de dados dispostos em prontuários arquivados, com inclusão de 144 crianças nascidas prematuras de muito e extremo baixo peso, submetidas à oxigenioterapia. As alterações retinianas decorrentes da ROP foram descritas mediante a realização de Fundoscopia. Resultados: Os resultados deste estudo demonstraram uma incidência de 8% de alterações retinianas provenientes de ROP em diferentes estágios em crianças prematuras, das quais o peso médio ao nascer foi de 1186,35g e o tempo de exposição médio de 46,84 dias de oxigenioterapia. As alterações retinianas variaram desde uma fase regressiva até o descolamento total de retina de forma bilateral. Encontrou-se ainda um percentual de 32,44% de crianças com idade cronológica média de 18,35 meses que nunca haviam realizado o exame para a detecção da doença e os outros 67,56%, não haviam realizado o exame no período adequado. Conclusão: A implantação de programas de prevenção e tratamento adequado para a Retinopatia da Prematuridade é fundamental para a diminuição dos casos de alterações retinianas graves e conseqüentes casos de cegueira desencadeados pela progressão da doença.

**Palavras chave:** Retinopatia da prematuridade, muito baixo peso, extremo baixo peso, prevenção, cegueira.



**Abstract:**

Objective: This research has as the main objective to indicate the number of infants prematurely born with very low and extremely low birth weight, who were exposed to oxygen therapy and have developed retinal changes caused by retinopathy of prematurity (ROP), through fundoscopy. Method: Descriptive study conducted in May of 2008 in the Neonate Intensive Care Unit of a public hospital in Brasilia. The general sample was selected from data arranged in records filed with inclusion of 144 children born of very premature and extremely low birth weight will submit in the oxygen therapy. The retinal submitted to changes resulting from ROP were described by the performance of fundoscopy. Results: The results of this study showed an incidence of 8% of retinal changes from ROP at different stages in group of premature infants, whose average weight at birth was 1186.35 g and were exposed to oxygen therapy for 46.84 days in average. The retinal changes ranged from a regressive phase to the total detachment of retina on a bilateral basis. There were even found 32.44% of infants with average age of 18.35 months which had never conducted an examination to detect the disease and the other 67.56% who had not conducted the examination at the appropriate time. Conclusion: The introduction of prevention programs and appropriate treatment for Retinopathy of Prematurity are key points for reducing the cases of several retinal changes and consequent cases of blindness triggered by the progression of the disease.

**Key-words:** Retinopathy of prematurity, very low birth weight, extremely low birth weight, prevention, blindness.

## 1. INTRODUÇÃO

A cegueira infantil é um problema de saúde pública importante <sup>1,2</sup>. A Organização Mundial de Saúde (OMS) relata que, anualmente, cerca de 500.000 crianças em todo o mundo tornam-se cegas<sup>3</sup>. Com os conhecimentos médicos atuais, pelo menos 60% das causas de cegueira infantil e comprometimento visual grave são preveníveis ou tratáveis <sup>4</sup>.

As causas de cegueira e perda visual infantil são variáveis, porém as causas principais de cegueira tratável na infância em todo o mundo são a catarata, a retinopatia da prematuridade (ROP) e o glaucoma<sup>1</sup>, sendo que a ROP está entre primeiras causas de cegueira infantil, tanto em países desenvolvidos quanto em países em desenvolvimento <sup>5</sup>. É uma doença que afeta o desenvolvimento vascular da retina de recém nascidos prematuros, relacionada ao descolamento da retina que ocorre devido á um processo cicatricial decorrente de uma vascularização anormal, o que corresponde em média, á 10% dos casos de cegueira em crianças, ou seja, existe uma estimativa anual em torno de 50.000 crianças cegas em todo o mundo, decorrentes desta patologia <sup>6-11</sup>.

Sabe-se que a proporção de cegueira causada devido á ROP é muito influenciada pelo nível de assistência neonatal e também pela existência de programas eficazes de triagem e tratamento. Os recentes avanços nos cuidados neonatais melhoraram a taxa de sobrevivência para as crianças prematuras e isto é acompanhado por um aumento na incidência de ROP <sup>12-14</sup>.

Embora a incidência e a severidade da ROP terem diminuído em países desenvolvidos nos últimos vinte anos, ela ainda permanece como uma das causas mais comuns de cegueira na infância <sup>15</sup>. Nos Estados Unidos da América, Reino Unido, Austrália e Escandinávia, apesar da disponibilidade de recursos adequados para o cuidado intensivo neonatal dos recém-nascidos prematuros extremos, a prevalência de seqüelas visuais na

infância decorrentes da ROP situa-se em torno de 5 a 8%, sendo que a maior parte dos casos relaciona-se á crianças nascidas prematuras de extremo ou de muito baixo peso <sup>16-18</sup>.

Ainda que a ROP tenha diminuído nos países desenvolvidos, a introdução e a expansão dos serviços de assistência neonatal em países em desenvolvimento como a América Latina, Europa Oriental e Tailândia, resultaram em aumento da sobrevivência de recém-nascidos prematuros e também aumento da incidência de ROP. Este fato tem sido destacado na literatura e sugere a preocupante emergência de uma nova epidemia nos dias atuais. No entanto, a restrição dos recursos reservados à saúde nem sempre permite um atendimento de qualidade adequada, principalmente em relação ao seguimento oftalmológico necessário a esta população. Nestes países, a forma grave da doença afeta recém-nascidos de uma faixa mais ampla de peso de nascimento e de idade gestacional, podendo representar até 39% dos casos de déficit visual grave ou cegueira na infância <sup>9,19</sup>. Estima-se que no Brasil, cerca de 18 mil recém nascidos (RN) desenvolvam a doença anualmente, dos quais, aproximadamente 1800 podem ficar cegos se não detectados e tratados precocemente <sup>20</sup>.

É reconhecido que 85% do contato do homem com o mundo ocorre através da visão <sup>21</sup>. A gravidade da perda da capacidade visual; especialmente em termos das conseqüências sociais e econômicas que acarretam, é um problema de saúde pública importante a nível mundial <sup>22</sup>. Com isso, a importância de se determinar medidas preventivas através da identificação e o implemento de protocolos específicos que envolvam o diagnóstico e o tratamento precoce, torna-se um ponto fundamental para a diminuição do número de casos de cegueira provenientes da Retinopatia da Prematuridade.

Esta pesquisa tem como objetivo principal delimitar o número de crianças nascidas prematuras, de muito e extremo baixo peso expostas á oxigenioterapia que vieram a desenvolver alterações na retina decorrentes da Retinopatia da Prematuridade. A justificativa deste estudo baseia-se no fato de que a ROP é uma doença prevenível e passível de tratamento

e quando não diagnosticada e tratada de forma adequada, pode provocar cegueira irreversível. Deste modo, é necessário identificar quais as principais características destas crianças, como o peso ao nascimento, idade gestacional e número de dias expostos ao oxigênio e ainda se o exame para a detecção da doença está sendo realizado no período adequado.

## 2. REVISÃO DE LITERATURA

### 2.1 Anatomia ocular

O aparelho visual é composto por um conjunto sensorial constituído pelo olho, via óptica e pelos centros visuais e, um conjunto não sensorial representado pelos vasos e nervos. A órbita, as pálpebras, a conjuntiva e o aparelho lacrimal são responsáveis pela proteção do olho, enquanto que os músculos oculomotores proporcionam a sua mobilidade<sup>23</sup> (Figura 1).

O globo ocular é uma esfera que mede cerca de 24 mm de diâmetro ântero-posterior e 12mm de largura. Localiza-se na parte anterior da órbita sendo constituído por três túnicas concêntricas, sendo a mais externa formada pela córnea e a esclera. A camada média ou vascular é formada pela coróide, corpo ciliar e íris, e a camada interna ou sensorial, pela retina<sup>24</sup>.

As duas estruturas que compõem a camada externa do olho possuem características específicas. A esclera constitui uma túnica fibrosa, branca e opaca, situada externamente ao globo ocular, revestindo-o inteiramente com exceção do segmento anterior, que é revestido pela córnea. Estrutura basicamente avascular, porém possui aberturas para a passagem de vasos sanguíneos, linfáticos e nervos; recebe os tendões de inserção dos músculos extra-oculares que proporcionam ao olho os seus movimentos, possibilitando o desvio ocular para diferentes posições. A córnea é uma estrutura anesférica e transparente que reveste o olho, seu crescimento só é completo em humanos no sexto ano de vida. Permite a passagem da luz, através da qual se visualiza a íris e a pupila<sup>23, 25</sup>.

A camada média ou vascular do olho corresponde à úvea e é responsável pela nutrição das outras estruturas do globo ocular. A mesma é formada pela íris, corpo ciliar e coróide. A íris é um disco situado poucos milímetros atrás da córnea, formada por duas

camadas denominadas estroma e epitélio pigmentado. A cor da íris depende da quantidade de melanina no estroma e da reflexão do epitélio pigmentado. No centro da íris há uma abertura circular, a pupila, cujo grau de contração ou dilatação, alterado pela ação das fibras musculares do disco, regula a passagem dos feixes de luz até ao fundo do olho. Em torno da íris, é possível encontrar o corpo ciliar, que tem como função secretar o humor aquoso e contém a musculatura lisa responsável pela acomodação do cristalino. A coróide é responsável pelo suprimento vascular do epitélio pigmentar da retina e da retina sensorial<sup>23,25</sup>.

A camada interna ou sensorial do olho corresponde à retina, uma membrana de tecido nervoso que se estende ao nervo óptico resultante da invaginação da vesícula óptica formando uma camada externa, o epitélio pigmentar da retina, e uma interna, a retina sensorial. Recebe imagens de objetos externos e transmite ao cérebro impulsos visuais. Sua superfície externa está em contato com a coróide e, a interna, com o corpo vítreo<sup>23,25</sup>.

O epitélio pigmentar da retina é uma camada exclusiva de células que se projetam da margem do nervo óptico posteriormente até a ora serrata anteriormente, quando se funde com a retina sensorial<sup>23</sup>.

A retina sensorial é formada por uma camada de células fotorreceptoras, cujos axônios fazem sinapse com células que transmitem o estímulo nervoso ao cérebro. Os cones (responsáveis pela visão central e pelas cores) e bastonetes (responsáveis pela visão periférica e noturna), células fotossensíveis da retina, correspondem às terminações sensoriais do sistema nervoso<sup>25</sup>.

As regiões da retina são divididas histologicamente em ora serrata, retina central e retina periférica. A ora serrata é a região anterior da retina, localizada a 6 mm do limbo escleral (junção córneo escleral). A retina central ou mácula lútea se estende nasalmente da

fóvea central até o disco óptico. A fóvea central constitui a área onde se encontram exclusivamente cones, é a região da retina mais específica para a visão de alta resolução. Por conter apenas cones, permite que a luz atinja os fotorreceptores sem passar pelas demais camadas da retina, maximizando a acuidade visual. Na retina periférica, as células fotorreceptoras são exclusivamente bastonetes e os segmentos dos cones são mais finos do que na retina central <sup>23</sup>.

Outros elementos estão dispostos no conteúdo ocular, sendo estes, o cristalino, o humor aquoso e o humor vítreo. O cristalino é uma estrutura fundamental para garantir uma visão correta, pois atua como uma lente que possibilita a incidência da luz sobre a retina. Apresenta-se como um disco transparente biconvexo, com elevado conteúdo aquoso situado posteriormente à íris, sustentado por um ligamento que o une ao músculo ciliar, onde a intensidade da sua contração altera a forma da lente e, conseqüentemente, a sua curvatura, adaptando a sua capacidade de incidência. Anteriormente ao cristalino, os espaços situados entre a lente e a íris e o espaço localizado entre a íris e a córnea, são ocupados pelo humor aquoso, um líquido transparente produzido pelo corpo ciliar, que circula de um espaço para o outro, atravessando a pupila. O corpo vítreo é uma substância transparente, semigelatinosa, que preenche a cavidade existente atrás do cristalino e à frente da retina, que está contida em uma fina membrana hióide, formando cerca de 4/5 do globo ocular <sup>23</sup>.

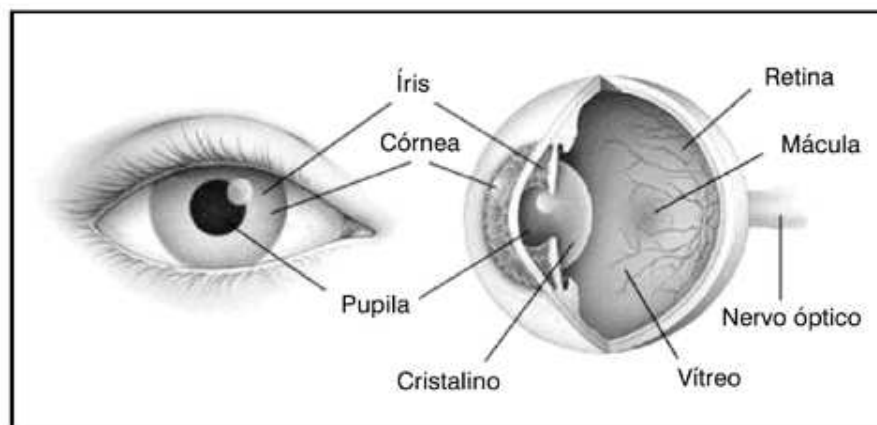


Figura 1 – Corte esquemático da anatomia do olho. Oculisti on line. Eyeatlas - Online Atlas of Ophthalmology Disponível no site [http:// www.eyeatlas.com](http://www.eyeatlas.com) - Eye anatomy. Acessado: 20/06/2008.

## 2.2 Prematuridade, muito baixo e extremo baixo peso ao nascimento

De acordo com a OMS, recém-nascidos prematuros são definidos como aqueles que nascem vivos após a 20<sup>a</sup>. semana de gestação, porém antes que se complete a 37<sup>a</sup>. semana<sup>26</sup>, sendo divididos em três categorias: leve (entre 32 e 36 semanas de gestação), moderado (28 a 31 semanas) e severo (abaixo de 28 semanas)<sup>27</sup>.

A incidência do parto pretermo nos Estados Unidos é de 8% a 10% e vem aumentando lentamente, ficando próxima a 12%<sup>28,29</sup>. No Brasil, a incidência média de prematuridade é de 9,3%, porém esse índice é maior nas regiões mais pobres o que pode chegar á 42%, sendo que este número pode ser agravado pelos sub-registros acentuados dessas regiões, com um crescente aumento nos últimos anos<sup>30,31</sup>.

Quanto ao peso ao nascimento, são denominados de muito baixo peso (MBP) os neonatos com peso ao nascer igual ou inferior a 1.500 gramas e prematuros abaixo de 1.000 gramas são considerados de extremo baixo peso (EBP), independente da idade gestacional<sup>32</sup>.



Crianças prematuras e com baixo peso ao nascer apresentam risco de mortalidade significativamente superior a crianças nascidas com peso maior ou igual a 2.500 g e duração da gestação maior ou igual a 37 semanas<sup>33-35</sup>. Além do maior risco da mortalidade, outro fator importante a considerar seria a morbidade neonatal. O número de casos de paralisia cerebral, retardo no desenvolvimento neuropsicomotor é maior entre as crianças prematuras, além de outras complicações, como a síndrome de desconforto respiratório (SDR), a hemorragia peri-intraventricular, a enterocolite necrosante, a displasia broncopulmonar, a sepse, a persistência do canal arterial e a retinopatia da prematuridade que também são mais freqüentes neste grupo especificamente<sup>36</sup>.

No contexto da morbidade neonatal, a ROP tem papel de destaque por constituir causa importante de cegueira na infância. Com os dados disponíveis, sabe-se que, ao redor do mundo, a Retinopatia da Prematuridade é atualmente a 3ª. causa mais importante de cegueira prevenível, sendo precedida apenas pelas cicatrizes da córnea e pela catarata<sup>37</sup>.

Em países com elevados índices de desenvolvimento sócio-econômico, a ROP é a principal causa de cegueira na infância. Estima-se que atualmente, nos EUA, nasçam aproximadamente entre 14.000 – 16.000 prematuros com peso ao nascimento inferior a 1.250g por ano. Destes, estima-se que entre 9.000 – 10.500 desenvolverão ROP e 1.000–1.500 necessitarão de tratamento, sendo que 400 – 600 recém-nascidos tornar-se-ão cegos devido a progressão da doença<sup>37</sup>. Isto se deve em parte ao grande avanço na neonatologia e à maior sobrevivência de RN de extremo baixo peso<sup>38</sup>.

Nos países em desenvolvimento, entre os quais alguns países da América Latina, Caribe, Oriente Médio e China, a catarata é a principal causa de cegueira na infância. Entretanto, a ROP é a segunda causa mais freqüente, estimando-se que 29 mil crianças possuam déficit visual grave ou estejam cegas devido à ROP<sup>37</sup>.

Na América Latina e outros países em desenvolvimento, a ROP é também a 3<sup>a</sup>. causa de cegueira ou déficit visual grave na infância. Na Guatemala representa 4,1% dos casos, 17,6% dos casos no Chile e 38,6% dos casos em Cuba. No Brasil, não há dados quanto ao número exato de crianças afetadas pela ROP <sup>37</sup>. No entanto, estima-se que cerca de 18 mil recém-nascidos desenvolvam ROP anualmente, dos quais aproximadamente 1800 podem ficar cegos se não detectados e tratados precocemente <sup>20</sup>.

### **2.3 Definição e histórico da doença**

A ROP é definida pela interrupção da angiogênese normal da retina e subsequente hiperproliferação neovascular em resposta à isquemia retiniana. Este processo ocorre somente na presença de uma vasculatura retiniana imatura, estando frequentemente associado à exposição ao oxigênio terapêutico. A resposta hiperproliferativa progride de modo sequencial para estágios bem definidos e, em sua forma mais agressiva, resulta em descolamento da retina neurosensorial e cegueira <sup>38</sup>, apresenta-se de forma bilateral, podendo ser simétrica ou não <sup>7</sup>.

Desde 1940 é reconhecida como causa de redução da acuidade visual e de cegueira associada ao uso excessivo de oxigênio nas primeiras semanas de vida onde foram descritas as alterações vasculares ocorridas em retinas imaturas <sup>13, 39, 40</sup>.

Descrita inicialmente por TERRY <sup>39</sup> em 1942, após uma década da sua descrição, tornou-se a principal causa de cegueira na infância nos Estados Unidos e posteriormente, no mundo <sup>41</sup>. A denominação inicial foi fibroplasia retrolental <sup>39</sup>, devido à aparência do globo ocular com características fibróticas no estágio tardio da doença, denominação incorreta, pois referia-se apenas a fase relacionada às alterações cicatriciais; em 1949, foi definido o termo

retinopatia da prematuridade, uma vez que engloba todas as fases das manifestações retinianas<sup>42</sup>.

Antes de 1940 a ocorrência da ROP era rara, provavelmente devido ao desconhecimento acerca da doença. Durante a década seguinte ao relato inicial de Terry, ela surgiu como uma epidemia de cegueira em recém nascidos prematuros (RNPT). Com isto, as buscas por possíveis causas da ROP tornaram-se intensas, questionou-se desde o uso da fototerapia até a deficiência de ferro e vitaminas<sup>43,44</sup>. Entretanto, na década de 50 estudos estabeleceram que o oxigênio oferecia um fator relacionado a etiologia da doença e que a incidência da doença estava inversamente relacionada ao peso de nascimento e diretamente relacionada às frações inspiradas de oxigênio (FiO<sub>2</sub>)<sup>45</sup>.

#### **2.4 Efeito da oxigenioterapia sobre a doença**

A ROP desenvolve-se no bebê prematuro semanas após o nascimento<sup>46</sup>. Embora o uso de oxigênio em prematuros resulte em grandes benefícios ligados aos cuidados com a saúde destas crianças, como a redução na mortalidade e paralisias cerebrais, este se associa ainda há um significativo efeito deletério que desencadeia a retinopatia da prematuridade, além de alterações das funções pulmonares, devida á ação tóxica desta substância<sup>47,48</sup>.

O efeito do oxigênio sobre a retina imatura induz à vasoconstrição que, se mantida, produz áreas de oclusões vasculares. O calibre vascular é reduzido em 50% após poucos minutos de exposição ao oxigênio, 4 a 6 horas de exposição reduzem em 80% o calibre vascular, ainda de forma reversível, porém, após 15 horas de exposição, alguns vasos periféricos se manterão ocluídos definitivamente<sup>49</sup>. Com o tempo, a demanda metabólica do olho em crescimento aumenta e a área de retina periférica não perfundida devido a oclusão, torna-se hipóxica, o que conseqüentemente provoca a neovascularização da retina<sup>50</sup>. Com

isso, apesar da oferta controlada de oxigênio associada aos avanços em cuidados neonatais, como o monitoramento da saturação periférica de oxigênio, o uso de terapia por surfactante e novas modalidades de ventilação mecânica a fim de se minimizar este efeito, o número de crianças com ROP tem aumentado. Este fato associa-se ao aumento das taxas de sobrevivência de recém nascidos prematuros e de muito baixo peso, sendo que estas condições também estão relacionadas com o desenvolvimento da doença <sup>19,51</sup>.

## **2.5 Patogenia da retinopatia da prematuridade**

A Retinopatia da Prematuridade é uma doença que ocorre em duas fases, a fase I (avascular) e a fase II (proliferativa) sendo que os fatores que controlam o crescimento dos vasos sanguíneos na retina, são deficientes na fase I e excessivos na fase II <sup>50-52</sup>.

A fase I acontece devido ao processo de desenvolvimento dos vasos sanguíneos da retina, que tem início antes do quarto mês de gestação. Em nascidos prematuros, o crescimento normal dos vasos da retina que ocorreria de forma intra-uterina, é interrompido, provocando também a perda de alguns vasos já desenvolvidos, assim como a inibição do desenvolvimento da retina neural. Com isso, estas crianças possuem uma vascularização incompleta da retina, apresentando uma zona avascular periférica, que irá variar de acordo com a idade gestacional. Em decorrência do crescimento do prematuro e conseqüente aumento da demanda metabólica da retina, a não vascularização torna-se mais intensa, aumentando assim a área de hipóxia neste tecido, isto acontece aproximadamente até a 30-32ª semana de idade gestacional equivalente á idade pós- menstrual, ou seja, baseia-se na data de última menstruação (DUM) <sup>51</sup>.

A fase II é induzida pela hipóxia vascular, desencadeando a proliferação de novos vasos na retina que acontece por volta da 32-34ª semana de idade gestacional <sup>51</sup>. A hipóxia e

a isquemia retiniana levam a fenômenos de vasoproliferação desordenada, resultando no desenvolvimento de vasos anormais e shunts artério venosos na região que limita a retina vascular da avascular, por vezes formando uma extensa “crista” de tecido vascular anormal<sup>53,54</sup>.

Em alguns pacientes, por razões ainda não totalmente esclarecidas, observa-se somente a fase I da ROP, seguida de desenvolvimento vascular normal da retina. Outros progridem para a fase II da ROP, que se destaca por ser a fase mais agressiva da doença<sup>55</sup>. No entanto, se a primeira fase, caracterizada pela interrupção do desenvolvimento vascular da retina, pudesse ser prevenida, seria possível também prevenir a segunda fase. Se os vasos sanguíneos da retina de prematuros se desenvolvessem normalmente, como ocorre intra-útero, a ROP não existiria. A compreensão detalhada das alterações dos fatores de crescimento em ambas as fases da ROP poderia permitir o controle da doença e talvez de outras complicações relacionadas à prematuridade. Por estas razões, os mediadores envolvidos na vasoproliferação retiniana têm sido intensamente investigados<sup>52,55-56</sup>.

Estudos indicam que a patogenia da ROP é resultante da ação de fatores regulados e não regulados pelo oxigênio, sendo esses o fator de crescimento endotelial vascular (do inglês, *vascular endothelial growth factor* ou VEGF) e o fator I de crescimento insulina-símile, (do inglês, *insulin-like growth factor I* ou IGF-I) respectivamente<sup>50-52</sup>.

O VEGF é uma citocina induzida pela hipóxia que atua como mitógeno da célula vascular endotelial. Sua inibição resulta em diminuição da formação vascular, mostrando que o VEGF é um fator crítico na neovascularização retiniana<sup>50,51, 54,57</sup>.

Estudos apontam que o desenvolvimento vascular normal na retina é dependente de VEGF<sup>53,56</sup>. Como o desenvolvimento dos vasos sanguíneos retinianos, que crescem a partir do nervo óptico em direção a periferia, é precedido pelo desenvolvimento da retina neural, à medida que aumentam as demandas metabólicas da retina neural em diferenciação,

ocorre um aumento da demanda local de oxigênio, gerando uma “hipóxia fisiológica” local. Induzido por esta “hipóxia fisiológica” que antecede o crescimento vascular há aumento da expressão do VEGF, resultando no crescimento dos vasos sanguíneos em direção ao estímulo do VEGF. À medida que a hipóxia diminui com a oferta de oxigênio a partir dos novos vasos formados, o estímulo para o VEGF é suprimido, deslocando a formação vascular para as regiões mais periféricas da retina, até o desenvolvimento da mesma estar completo<sup>53, 56, 58-59</sup>.

O IGF-I é um importante fator de crescimento somático, ligado ao desenvolvimento dos vasos sanguíneos e tem direta relação com o peso ao nascimento e idade gestacional. Crianças nascidas prematuras possuem uma importante redução nos níveis de IGF - I quando comparadas á crianças que permanecem dentro do útero, pois no último trimestre de gestação os níveis de IGF-I aumentam de forma significativa<sup>50-54</sup>. Esta redução é decorrente da perda da fonte materna de IGF- I, vindo da placenta e do líquido amniótico. O baixo nível de IGF-I cessa o crescimento vascular, gerando áreas de pouca oxigenação tecidual (hipoxemia), precipitando assim o desenvolvimento da ROP. Estudos demonstram que bebês prematuros que desenvolvem ROP possuem uma diminuição dos níveis séricos de IGF- I após o nascimento e este valor tende a aumentar de forma lenta, mas, ainda assim, não alcançam os valores encontrados em fetos no útero<sup>51</sup>. Estudos experimentais fornecem evidências de que o IGF-I influencia a angiogênese e o desenvolvimento da neovascularização da retina ao interagir com fatores produzidos localmente, como o VEGF<sup>54-56</sup> e ambos estão presentes nas fases I e II da ROP<sup>57</sup>.

Na fase I da ROP, denominada fase avascular, os níveis de IGF-I estão baixos, isto faz com que o crescimento dos vasos sanguíneos da retina torne-se diminuído, o que conseqüentemente determina uma hipóxia tecidual. Deste modo, o IGF-I em níveis baixos torna-se o responsável pela fase I da ROP, ou seja, a diminuição da sua concentração diminui também o crescimento dos vasos sanguíneos que conseqüentemente determina uma hipóxia

tecidual. Nesta fase, o VEGF também atua para o desenvolvimento normal dos vasos sanguíneos. Mediante a suplementação de oxigênio fornecida á bebes prematuros, os níveis de VEGF diminuem acentuadamente devido á hiperóxia, porém em experimentos com modelos animais, foi visto que a ação do VEGF continua sendo exigida para a sobrevivência dos vasos imaturos da retina <sup>51</sup>.

Na fase II, o VEGF promove a proliferação de novos vasos sanguíneos induzido pela hipóxia tecidual provocada pela diminuição dos níveis de IGF I. A hipóxia retiniana estimula o aumento na expressão do VEGF antes da neovascularização<sup>59</sup>. Estudos demonstram que a inibição do VEGF diminui a resposta vascular em casos de hipóxia, indicando assim que o VEGF é um fator crítico na neovascularizacão retiniana <sup>60-61</sup>.

Sabe-se que ação do oxigênio quanto ao desenvolvimento da ROP está relacionado á hiperóxia que acontece em prematuros que recebem suplementação de oxigênio, o que inibe a produção de VEGF, resultando na obliteração dos vasos e conseqüentemente não vascularização da retina. Após a suspensão da suplementação do oxigênio e com o desenvolvimento da criança, as porções da retina não vascularizadas, tornam-se hipóxicas, ativando a ação de crescimento vascular promovida pelo VEGF, o que acarreta a neovascularização da retina que quando não inibida, leva ao descolamento total da retina, provocando cegueira de modo irreversível <sup>57-60</sup>.

## **2.6 Fatores de risco**

De um modo geral, apenas o peso de nascimento, a idade gestacional e o uso de oxigênio suplementar têm sido consistentemente associados à ROP <sup>62-63</sup>.

Um estudo multicêntrico norte americano, de crianças nascidas entre 1986-7, relatou que dentre aqueles que pesaram menos do que 1000 gramas ao nascer, 81.6%

desenvolveram a ROP. Enquanto que somente 46.9% daqueles que nasceram pesando entre 1000 e 1250 gramas desenvolveram a doença <sup>64</sup>. A forma severa da doença é vista especialmente em bebês abaixo de 26 semanas de idade gestacional e a gravidade aumenta conforme a diminuição da idade gestacional <sup>65</sup>.

Em relação ao oxigênio, sabe-se que a hiperóxia leva à obliteração dos vasos e interrupção do desenvolvimento vascular na retina imatura. A hipóxia que se segue, por sua vez, leva à vasoproliferação e formação de *shunts* arteriovenosos responsáveis pela fase destrutiva da doença <sup>51-54</sup>. Contudo, após várias décadas de pesquisa clínica, não se conseguiu estabelecer uma relação direta entre um determinado valor de tensão de oxigênio arterial (ou da saturação arterial de oxigênio) e o risco de ROP. Além disto, observou-se que a ROP pode se desenvolver em recém-nascidos prematuros que nunca receberam oxigênio suplementar e até mesmo em prematuros portadores de cardiopatias congênitas cianóticas <sup>66, 67</sup>. Atualmente, sabe-se que tanto a hiperóxia quanto a hipóxia estão associadas à ROP. Ainda que pareça incoerente, isto pode ser explicado pelo fato de que inicialmente a hiperóxia relativa causa dano aos vasos da retina, resultando em isquemia e hipóxia subseqüentes, as quais, por sua vez, atuam como um estímulo para a vasoproliferação <sup>51-56</sup>. Estudos sugerem que o uso restrito de oxigênio e a adoção de menores limites de saturação arterial de oxigênio em recém-nascidos de muito baixo peso nas primeiras semanas de vida podem reduzir a incidência de ROP grave e de outras morbidades, tais como a displasia broncopulmonar, sem afetar o crescimento e sem aumentar a mortalidade ou a incidência de paralisia cerebral <sup>68-70</sup>.

No que se refere quanto aos limites de saturação de oxigênio ideal para recém-nascidos prematuros, foram estabelecidos nos grandes centros, diretrizes para o controle da concentração de oxigênio fornecida, onde se determina que em prematuros com idade gestacional maior do que 32 semanas, manter saturação de oxigênio entre 85 – 95%; recém-nascidos com idade gestacional inferior ou igual a 32 semanas, manter saturação de oxigênio



entre 85 – 93%. Estes valores, quando monitorados, podem diminuir drasticamente a ROP nos estágios 3 e 4, bem como a aplicação de laser para o seu tratamento<sup>70</sup>.

Embora muitos fatores tenham sido relacionados quanto ao desenvolvimento da ROP, ainda não foi estabelecido se cada fator atua de forma independente, ou se representa um fator associado, indicativo de um recém-nascido em condições clínicas críticas<sup>71</sup>. Estes fatores incluem a displasia broncopulmonar, número de transfusões sanguíneas, nutrição parenteral, hipo/hipercapnia, intubação precoce, sepse, hemorragia intraventricular, enterocolite necrosante, baixo índice de Apgar e baixo ganho de peso após o nascimento<sup>19</sup>. Não existe relação entre tabagismo e ingestão alcoólica materna ou exposição da retina á luz<sup>72</sup>. Cuidados pré- natais não afetam a incidência ou a gravidade da ROP, porém deve-se dar importância á redução na incidência da prematuridade<sup>73</sup>.

## **2.7 Classificação da Retinopatia da Prematuridade**

A Classificação Internacional de Retinopatia da Prematuridade (ICROP) foi publicada pela primeira vez em 1984<sup>74</sup>, sendo depois expandida em 1987<sup>75</sup>.

Inicialmente, esta classificação definiu a localização do envolvimento da retina através de zonas (I a III); a extensão da doença, como horas de um relógio (1 a 12); gravidade (estágios 1-5) e a presença ou ausência de dilatações arteriais e tortuosidades venosas posteriores (plus disease). Em 2005, uma nova versão foi publicada (ICROP-revisited)<sup>76</sup>, sendo reconhecida uma forma grave de doença, a ROP agressiva posterior (AP-ROP) e ainda a descrição de um nível intermediário de dilatação vascular e tortuosidades (doença pré-plus) e a delimitação da zona I.

### **2.7.1 Localização da Retinopatia da Prematuridade**

Para efeitos de definição da localização anteroposterior da retinopatia, três zonas concêntricas de envolvimento da retina foram previamente descritas, onde cada uma é centrada no disco óptico consistindo em Zonas I, II e III.

- A zona I correspondente ao pólo posterior ou zona interna, representada pelo círculo centrado no disco óptico, que corresponde ao dobro da distância entre o centro do disco óptico e o centro da mácula, onde a doença é mais grave<sup>24</sup>.
- A zona II estende-se de forma centrífuga á partir do limite da zona I até a ora serrata nasal.
- A zona III é a mais distante do disco óptico, estende-se da borda externa da zona II até a periferia, vasculariza-se mais tardiamente e mais freqüentemente é acometida na ROP.

### **2.7.2 Extensão da doença**

Em relação á extensão da doença, esta é registrada como horas de um relógio (1 a 12) ou em divisões a cada 30 graus, sendo cada 1 hora equivalente a 30 graus de circunferência da retina, podendo ser contínua ou intermitente. Ao examinar cada olho, nota-se que a posição de 03:00h está á direita, nasal no olho direito e temporal no olho esquerdo, a posição de 09:00h está á esquerda, temporal no olho direito e nasal no olho esquerdo (figura 2).

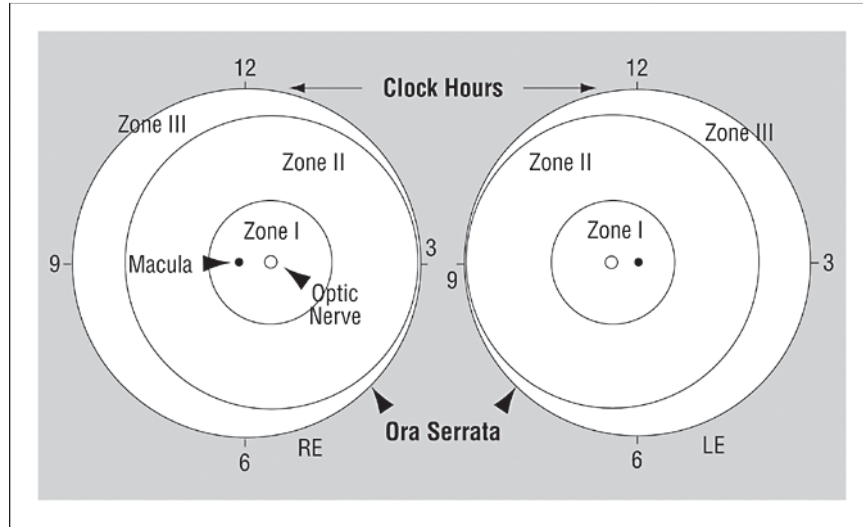


Figura 2. Esquema do fundo de olho. Fonte: Comitê de Classificação Internacional para a ROP.

### 2.7.3 Estadiamento da ROP

A gravidade da Retinopatia da Prematuridade pode ser definida a partir de cinco estágios que descrevem a vascularização anormal, em resposta à junção da retina vascularizada e não vascularizada. Os estágios da ROP são progressivamente mais graves, variando de 1 a 5, sendo avaliada sempre pelo estágio mais grave que atingiu. Qualquer doença em zona 1 é grave, e a presença de engurgitamento venoso é um dos achados mais valorizados para indicação de tratamento e classificação da gravidade da doença. Ainda que o mesmo olho apresente estágios diferentes, deve-se considerar a manifestação mais severa <sup>76</sup>.

O estágio 1 é determinado por uma linha de demarcação, descrita como uma linha plana e branca que separa a retina vascular da avascular. Mudanças vasculares podem apresentar-se antes da linha de demarcação, tais como dilatação, porém estas mudanças são insuficientes para o diagnóstico da ROP <sup>76</sup>.

O estágio 2 é marcado pela presença de uma elevação denominada crista, que surge na região da linha de demarcação (retina vascular e avascular), elevando-a e aumentando a sua largura acima do plano da retina. A crista pode mudar de cor branca para rosa e os vasos podem deixar o plano da retina posterior e inserirem-se na elevação. Pequenos tufos isolados de tecido neovascular podem alojar-se sobre a superfície da retina, sendo comumente chamados de “pipoca”, esta alteração pode ser vista posteriormente á crista. Estas lesões não constituem um grau de crescimento fibrovascular, condição necessária para o estágio 3.

No estágio 3, a principal determinação é a proliferação ou neovascularização extra-retina, que estende-se da crista para dentro do vítreo. A gravidade deste estágio é subdividida em leve, moderada ou grave, dependendo da extensão de infiltração do tecido fibrovascular para fora da área da retina.

O estágio 4 apresenta início do descolamento da retina devido á proliferação vascular, ele é dividido em descolamento parcial da retina, extrafoveal com preservação da mácula (estágio 4A) e total, incluindo a fóvea com comprometimento da mácula (4B). Este descolamento é geralmente côncavo e são mais direcionados circunferencialmente. A extensão do acometimento depende do número de horas comprometidas pela tração fibrovascular e do grau da contração. Em casos progressivos, a cicatriz continua a contrair e a tracionar a retina descolada aumentando a área em altura e largura, tanto anteriormente quanto posteriormente.

O estágio 5 refere-se ao descolamento total da retina devido á tração exercida pelos novos vasos, podendo em alguns casos ser exsudativo. Este geralmente moldado em funil permite uma subdivisão em porção anterior e porção posterior. O funil aberto apresenta um descolamento anterior ou posterior e possui uma configuração côncava e se estende até o disco óptico. Existe também uma segunda configuração que ocorre quando o funil é estreito

tanto no aspecto anterior quanto no posterior e o descolamento está localizado logo atrás da lente. Uma terceira configuração é determinada quando um funil é aberto anteriormente, porém estreitado posteriormente. Menos comum é um funil que é estreito anteriormente e aberto posteriormente.

Além de todas as mudanças descritas referentes ao desenvolvimento anormal de vasos sanguíneos na ROP, outros sinais indicam que uma forma ativa e agressiva da doença pode ocorrer. Estes sinais incluem dilatação venosa e arteriolar, tortuosidade dos vasos da retina posterior, podendo ainda desencadear ingurgitamento vascular da íris, dilatação deficiente das pupilas (pupila rígida) e vítreo opaco. O diagnóstico desta forma agressiva da doença, chamado de Doença Plus, é confirmado quando houver dilatações e tortuosidades vasculares presentes em pelo menos dois quadrantes do olho a ser examinado e um símbolo de + é adicionado ao estadiamento, o que designa a presença destas alterações.

Quando as anormalidades vasculares do pólo posterior da retina são insuficientes para se confirmar o diagnóstico da forma agressiva (doença plus), uma denominação chamada de Doença Pré Plus pode ser utilizada, indicando a existência da presença de dilatações e tortuosidades vasculares mais intensas que o normal.

Dois estudos<sup>77,78</sup> realizados á fim de se determinar o período adequado para o tratamento da ROP, deram origem á classificação das chamadas doenças limiar, pré limiar tipo 1 e tipo 2. A doença limiar é definida como a Retinopatia no estágio 3, com pelo menos 5 horas de extensão contínuas ou 8 horas intercaladas, na presença de doença *plus* (dilatação arteriolar e venodilatação). Logo a doença pré-limiar tipo 1, está relacionada a qualquer ROP em zona I com doença plus; Estágio 3, zona I com ou sem a doença plus; ou ainda, Estágio 2 ou 3 em zona II, com doença plus. Por fim, a doença limiar tipo 2, é determinada pela ROP em Estágio 1 ou 2, Zona I sem a presença de doença plus ou, estágio 3, Zona II sem a presença de doença plus.

Embora todas as descrições acerca da ROP estejam bem definidas, uma forma incomum, bastante grave, de progressão rápida designada como ROP agressiva posterior (AP-ROP) pode também ocorrer. Os sinais característicos deste tipo de ROP são a localização posterior, doença plus bastante evidenciada e uma má definição em torno da ROP. Estas alterações são observadas com maior frequência na zona I, mas podem também ocorrer na zona II; no início do seu desenvolvimento os vasos do pólo posterior apresentam aumento da dilatação e tortuosidades em todos os quatro quadrantes do olho examinado e esta característica é desproporcional á retinopatia periférica. Além das alterações vasculares que acontecem de forma rápida, há ainda a presença de áreas de *shunt* em todas as porções da retina o que dificulta a distinção entre arteríolas e vênulas decorrente da intensa dilatação e tortuosidade de ambos os vasos, o que pode provocar hemorragias na junção entre a retina vascular e avascular. Outra característica importante da AP-ROP é que freqüentemente a progressão não acontece de forma padrão (estágios 1 a 3), ou seja a doença pode de forma rápida evoluir do estágio 1 diretamente para o 3. A avaliação deste tipo de ROP pode ser facilmente detectada por um examinador experiente e o seu tratamento deve ocorrer o quanto antes a fim de se evitar a progressão para o descolamento da retina<sup>76</sup>.

## **2.8 Diagnóstico da retinopatia da prematuridade**

O desenvolvimento de programas de triagem para a identificação dos RN de risco que necessitem de tratamento é imprescindível para a redução da cegueira pela ROP, pois permitem a identificação do recém-nascido que necessita de tratamento em tempo hábil, ou seja, antes da progressão da doença. Outro objetivo destes programas seria identificar os recém-nascidos com doença moderada, nos quais há maior risco de complicações oftalmológicas e, portanto, necessidade de acompanhamento oftalmológico mais rigoroso<sup>79</sup>.

Com o objetivo de delinear o perfil dos RN de risco que apresentam ROP limiar no Brasil, foi realizado o I Workshop de ROP, no Rio de Janeiro, em outubro de 2002, com o suporte do Programa Visão 2020-Agência Internacional de Prevenção da Cegueira (IAPB). Foi organizado pela IAPB, Instituto Vidi, Conselho Brasileiro de Oftalmologia (CBO), Sociedade Brasileira de Oftalmologia Pediátrica (SBOP) e Sociedade Brasileira de Pediatria (SBP) 15<sup>80</sup>.

De acordo com os dados expostos no I Workshop de ROP<sup>80</sup>, a SBP, o Conselho Brasileiro de Oftalmologia e a SBOP recomendam as seguintes diretrizes a serem adotadas em todas as unidades neonatais do país:

1. Critérios de exame:

A. PN  $\leq$  1.500 gramas e/ou IG  $\leq$  32 semanas;

B. Considerar o exame em recém-nascidos com presença de fatores de risco:

I. Síndrome do desconforto respiratório;

II. Sepses;

III. Transfusões sanguíneas;

IV. Gestação múltipla;

V. Hemorragia intraventricular.

C. Primeiro exame: entre a 4<sup>a</sup> e 6<sup>a</sup> semana de vida;

D. É importante considerar o desconforto e efeitos sistêmicos causados pela realização do exame, sendo então necessário realizar a instilação de colírio anestésico durante

a realização do exame, ter o auxílio de uma enfermeira ou auxiliar de enfermagem para conter o prematuro, assim como considerar o uso de glicose durante o exame.

2. O exame deve ser realizado por oftalmologista com experiência em exame de mapeamento de retina em prematuros e conhecimento da doença para identificar a localização e as alterações retinianas seqüenciais, utilizando o oftalmoscópio binocular indireto. A referência para se determinar as alterações retinianas baseia-se na Classificação Internacional da Retinopatia da Prematuridade Revisada <sup>76</sup>.

3. Deve-se prestar especial atenção para a zona de ocorrência da doença no fundo de olho e a presença de doença *plus* que irão determinar a necessidade de tratamento ou não;

4. O agendamento dos exames subseqüentes deverá ser determinado pelos achados do primeiro exame:

A. Retina madura (vascularização completa): seguimento com 6 meses (avaliação do desenvolvimento visual funcional, estrabismo, ametropias).

B. Retina imatura (vascularização não completa) ou presença de ROP < pré-limiar: avaliação de 2/2 semanas;

C. Retinopatia em regressão: avaliação de 2/2 semanas;

D. Retina imatura, zona I: exames semanais;

E. ROP pré-limiar tipo 2 (ROP Zona I, estágio 1 ou 2 sem doença plus, ou, Zona II, estágio 3 sem doença plus) exames 3-7 dias;

F. ROP pré-limiar tipo 1 (zona I, qualquer estágio com plus; zona I, estágio 3; zona II, estágio 2 ou 3 plus) e limiar: tratamento em até 72 horas;



G. Os exames podem ser suspensos quando a vascularização da retina estiver completa, idade gestacional corrigida de 45 semanas e ausência de ROP pré limiar, ROP completamente regredida;

H. Recomenda-se a utilização de um formulário padrão.

5. Os pais das crianças que apresentam ROP devem ser informados da natureza do problema e suas possíveis conseqüências, além da necessidade de acompanhamento constante;

6. A responsabilidade pelo exame e seguimento dos RN em risco deve ser definida por cada unidade neonatal. Havendo necessidade de transferência de RN em acompanhamento para a ROP, a manutenção do acompanhamento periódico do prematuro precisa ser assegurada;

7. Após a alta, caso haja necessidade de acompanhamento oftalmológico, os pais precisam ser esclarecidos do risco de cegueira e que o seguimento na época adequada é fundamental para o sucesso do tratamento. Essa informação deve ser feita oralmente e por escrito;

8. Equipamentos necessários para o exame: oftalmoscópio indireto, lente de 28 ou 20 dioptrias, blefarostato e depressor escleral;

9. Dilatação: colírios de tropicamida 0,5% ou ciclopentolato 1% e fenilefrina 2,5%. Uma gota de cada com intervalo de 5 minutos em cada olho 40 minutos antes do exame. Em caso de uso de blefarostato, instilar cloridrato de proparacaína 0,5%.

Em síntese, á partir dos dados expostos no I Workshop de ROP <sup>80</sup>, a Sociedade Brasileira de Pediatria, a Sociedade Brasileira de Oftalmologia Pediátrica e o Conselho

Brasileiro de Oftalmologia recomendam o exame de RN com peso ao nascer < 1.500 g e/ou idade gestacional < 32 semanas. O primeiro exame deve ser realizado entre a quarta e a sexta semana de vida, e os exames subseqüentes, a cada 1 ou 2 semanas, de acordo com achados do primeiro exame, até que a retina tenha completado sua vascularização ou até que a doença tenha atingido a fase 3 plus com indicação de cirurgia. Além destas indicações, deve-se considerar o exame em RN com presença de fatores de risco<sup>19</sup>, como: síndrome do desconforto respiratório; sepse; transfusões sangüíneas; gestação múltipla; e hemorragia intraventricular.

Á longo prazo o recém-nascido que desenvolve a ROP tem maior risco de miopia, estrabismo, ambliopia, astigmatismo, glaucoma, hemorragia vitreal e descolamento de retina<sup>81,82</sup>.

As informações disponíveis acerca desta importante doença são bastante restritas, sendo que as formas menos graves passam despercebidas e as mais graves são diagnosticadas já na fase cicatricial, o que pode comprometer o seu tratamento<sup>8</sup>.

Ainda que o diagnóstico seja feito no período correto e de forma adequada, algumas doenças devem ser diferenciadas da Retinopatia da Prematuridade<sup>24</sup>. Por exemplo, nos estágios 1, 2 e 3, deve-se fazer o diagnóstico diferencial da ROP com a Vitreoretinopatia Exsudativa Familiar. Esta é uma doença autossômica dominante que, na sua forma aguda, se caracteriza por áreas avasculares na retina temporal. Portanto, não se pode distinguir a neovascularização que está associada com a doença, algumas vezes, da vista na ROP em estágios 1, 2 e 3, assim como a ROP, a Vitreoretinopatia Exsudativa Familiar pode progredir para cicatrização, tração da retina e até descolamento. A vitreoretinopatia exsudativa familiar pode instalar-se até 10 anos após o nascimento<sup>83</sup>.

Nos estágios 4 e 5 da ROP, o diagnóstico diferencial deve ser feito com as doenças que apresentam leucocoria, como nos casos de Retinoblastoma, que geralmente ocorre em recém-nascidos a termo com história familiar positiva para a doença. Neste caso, o acometimento é usualmente mais avançado em um dos olhos, ao contrário da ROP, que normalmente é bilateral. Há também a Doença de Norrie's que se caracteriza como uma displasia congênita da retina apresentando a mesma aparência da ROP em estágio avançado, descolamento de retina, resultando na leucococoria, esta é um doença recessiva ligada ao sexo que afeta recém-nascidos a termo. A doença se instala antes da 6<sup>o</sup> semana de vida e está associada a retardo mental <sup>83</sup>.

## **2.9 Critérios adotados quanto á indicação de tratamento da retinopatia da prematuridade**

Cerca de 80% das crianças que desenvolvem ROP, apresentam regressão espontânea da doença permitindo o desenvolvimento normal da visão. Porém outras crianças que avançam para uma forma grave da ROP correm o risco de se tornarem permanentemente cegas<sup>76</sup>. Embora a causa da doença ainda não esteja totalmente elucidada, estudos têm procurado formas corretas de tratamento bem como o período adequado da progressão da doença para aplicação do mesmo <sup>77,78</sup>.

O Grupo Cooperativo de Crioterapia para ROP <sup>78</sup> (CRYO-ROP, do inglês, *Multicenter Trial of Cryotherapy for Retinopathy of Prematurity Cooperative Group*), realizou um estudo multicêntrico que estabeleceu o efeito benéfico do uso da crioterapia para ablação da retina avascular periférica, tendo demonstrado que este tratamento quando realizado no limiar da doença resulta em aproximadamente 50% de redução na taxa de cegueira. Á partir deste estudo determinou-se que a ablação periférica da retina fosse

realizada quando exames oculares indicassem um risco aproximado de 50% de descolamento de retina, risco denominado *treshould*, ou doença limiar. Os resultados deste estudo apontam que o tratamento da doença limiar está associado à uma redução de 41% da ocorrência de pregas tracionais retinianas ou descolamento da retina e uma redução de 19-24% na incidência de cegueira quando avaliados nos 5-15 anos subsequentes ao tratamento.

Todavia, apesar da disponibilidade do tratamento e de seu benefício inquestionável, mais de 40% das crianças permanecem com baixa acuidade visual no olho tratado aos 15 anos de idade<sup>84</sup>. Classicamente, de acordo com o CRYO-ROP, quando o diagnóstico de doença limiar for determinado, o tratamento pela crioterapia ou laser está indicado<sup>77</sup>.

Em 2003, o estudo intitulado Tratamento Precoce para a Retinopatia da Prematuridade<sup>78</sup>, (do inglês, *Early Treatment for Retinopathy of Prematurity ETROP*), com a expectativa de melhorar a taxa de resultados desfavoráveis, questionou as indicações descritas pelo CRYO-ROP quanto ao tratamento da doença limiar. Com isto, os resultados obtidos neste estudo, demonstraram que o tratamento precoce quando comparado ao convencional, está associado à uma redução no risco de baixa visão e de dano estrutural ao olho. Segundo as definições do ETROP o tratamento precoce, pode ser realizado em qualquer olho que apresente a doença pré-limiar do tipo 1. Deve-se também realizar o acompanhamento da doença pré-limiar tipo 2, através de exames contínuos.

Assim, a indicação preferencial para o tratamento da ROP segue as diretrizes propostas pelo ETROP, ou seja, doenças que estejam na fase pré limiar podem ser tratadas. A doença limiar definida pelo CRYO-ROP não é mais determinante única para a decisão do tratamento<sup>78,85</sup>.

A proposta de diretrizes brasileiras<sup>79</sup> para o exame e tratamento da ROP, propõe os seguintes critérios acerca da doença:

Devido á possibilidade de complicações anestésicas e oftalmológicas futuras deve ser obtida autorização dos pais/responsáveis para realizar o procedimento, utilizando-se um folheto informativo simples e de fácil compreensão;

1. O tratamento em até 72 horas está indicado:

- a) Zona I: qualquer estágio com doença plus;
- b) Zona I: estágio 3 sem plus;
- c) Zona II: estágio 2 ou 3 com plus.

2. Necessidade de dilatação das pupilas antes do procedimento;

3. Método recomendado: ablação da retina periférica avascular 360°, anterior a qualquer ROP, utilizando-se laser de diodo indireto e/ou crioterapia;

### **2.9.1 Tratamento da Retinopatia da Prematuridade**

Os únicos tratamentos para a ROP que se mostram eficazes até o momento são a detecção precoce e a ablação da retina periférica avascular isquêmica para inibição do processo de neovascularização<sup>79,80</sup>.

Diversos estudos<sup>79,80,84,86,87</sup> demonstraram excelentes resultados com o a utilização da crioterapia e da fotocoagulação com laser no tratamento da doença, sendo métodos seguros e eficazes em impedir ou diminuir a perda visual decorrente da ROP.

Tanto a crioterapia ou fotocoagulação da área isquêmica visam diminuir o estímulo à formação neovascular, diminuindo a produção de fatores vasoproliferativos<sup>88</sup>. A aplicação da crioterapia é realizada externamente através da esclera, o que afeta todas as camadas oculares, como a esclera, coróide, retina e até mesmo a musculatura ocular, determinando um maior risco de seqüelas, como a miopia, estrabismo e atrofia do globo ocular. O laser é aplicado diretamente sobre a retina, com resultados semelhantes á

crioterapia, porém com menor efeito secundário. Estudos demonstram que a fotocoagulação com laser apresenta menor incidência de complicações locais pós-operatórias. Os olhos tratados com a crioterapia apresentam significativamente maior incidência de miopia comparados aqueles tratados com fotocoagulação com laser<sup>89-92</sup>. Embora o laser tenha vantagens definitivas, a crioterapia pode ser considerada um método alternativo do tratamento em países em desenvolvimento devido às razões econômicas<sup>89-90</sup>.

O tratamento de fotocoagulação pode ser realizado com o laser vermelho (diodo) ou o laser verde (argônio). Embora as complicações do laser sejam baixas, elas podem incluir queimaduras da córnea, íris e túnica da lente vascular (*tunica vasculosa lentis*) com indução á catarata, isquemia anterior e hemorragias<sup>93</sup>. Entretanto, alguns autores relatam que a fotocoagulação com laser diodo pode ser mais segura que a fotocoagulação com o laser de argônio<sup>94,95</sup>.

Para crianças que atingem um estágio avançado da ROP, com descolamento parcial (estágio 4-a, 4-b) ou total da retina (estágio 5), existe a possibilidade de tratamento mediante a realização da cirurgia vitreoretiniana, denominada vitrectomia, que consiste na remoção total ou de parcial do corpo vítreo<sup>96</sup>. Contudo, esta apresenta um resultado funcional e anatômico insatisfatório. Ainda assim, deve ser considerada uma importante opção de tratamento para estas crianças<sup>77,78,97</sup>.

Todo o procedimento cirúrgico deverá ser realizado mediante anestesia geral ou sedoanalgesia associadas à anestesia tópica e o paciente monitorizado por um neonatologista ou anestesista. O mesmo poderá ser realizado na unidade de terapia intensiva neonatal ou em centro cirúrgico e a recuperação pós-tratamento deve ser feita na unidade neonatal de tratamento intensivo<sup>98</sup>.

Independente do tratamento adotado faz-se necessário o acompanhamento oftalmológico destas crianças após a alta hospitalar, á fim de se determinar possíveis

alterações retinianas, como a regressão, atividade da doença, estágios da doença (4-a, 4-b, 5) e alterações cicatriciais. A recidiva da ROP pode determinar em alguns casos a realização de novo tratamento <sup>8,79,97</sup>.

### **3. OBJETIVOS**

#### **3.1 Objetivo geral**

Delimitar o número de crianças nascidas prematuras de muito e extremo baixo peso expostas á oxigenioterapia que vieram a desenvolver alterações retinianas decorrentes da ROP, admitidas na unidade de terapia intensiva do Hospital Regional de Ceilandia (HRC) entre 01 de janeiro de 2006 á 30 de abril de 2007 após a alta hospitalar.

#### **3.2 Objetivos específicos**

- Apontar a quantidade de crianças que foram submetidas ao exame oftalmológico para identificação da ROP entre a quarta e sexta semanas de vida;
- Identificar possíveis casos de cegueira decorrentes da evolução da doença;
- Determinar a correlação entre idade gestacional, peso ao nascimento e exposição á oxigenioterapia.



## **4. CASUÍSTICA E MÉTODOS**

### **4.1 Tipo de estudo**

O estudo apresentado nesta dissertação é do tipo descritivo<sup>99</sup>, com registro e análise de dados feitos no ano de 2008 na Unidade de Neonatologia do Hospital Regional de Ceilândia (HRC). A pesquisa teve início após a aprovação e a autorização do projeto pelo Comitê de Ética e Pesquisa da Fundação de Ensino e Pesquisa em Ciências da Saúde com o processo de número 216/06 (Anexo 1) e após assinatura de termo de consentimento livre e esclarecido (Anexo 2) dos responsáveis pelos indivíduos que integraram o grupo selecionado para avaliação, sendo informados previamente sobre os objetivos do estudo e o exame a que seria submetido.

### **4.2 Casuística**

Foram avaliadas em maio de 2008, as crianças com data de nascimento entre 01 de janeiro de 2006 á 30 de abril de 2007 admitidas na Unidade de Terapia Intensiva Neonatal do Hospital Regional de Ceilândia (HRC), após a alta hospitalar (anexo3).

### **4.3 Critérios de seleção**

A amostra foi selecionada mediante análise de prontuários dispostos no arquivo nosológico do HRC (anexo3) de crianças admitidas na UTI Neonatal no período compreendido entre janeiro de 2006 á abril de 2007.

#### **4.3.1 Critérios de Inclusão**

Os critérios de inclusão para seleção da população de estudo foram:

- a) crianças com peso ao nascimento  $\leq$  1500 gramas;
- b) idade gestacional  $\leq$  32 semanas;
- c) submetidos á oxigenioterapia sob a forma de ventilação mecânica, CPAP nasal ou traqueal, HOOD e oxigênio livre.

#### **4.3.2 Critérios de Exclusão**

Consistiram em critérios de exclusão:

- a) crianças que apresentavam prontuários incompletos ou preenchidos de forma incorreta;
- b) crianças com histórico de Toxoplasmose Congênita;
- c) má formações de SNC (microcefalia).

#### **4.4 Coleta e processamento dos dados**

Os dados referentes á possíveis alterações retinianas decorrentes da Retinopatia da Prematuridade foram coletados durante a realização do exame de fundo de olho (Fundoscopia). Quanto aos dados referentes á data da realização da primeira Fundoscopia foi realizada uma entrevista com o responsável pela criança, bem como a análise dos prontuários selecionados; informações acerca do tempo de exposição ao oxigênio foram também coletadas no prontuário da criança.

#### **4.4.1 Realização do exame de fundo de olho (Fundoscopia).**

A Fundoscopia foi realizada por um oftalmologista da Secretaria de Saúde do governo do Distrito Federal (GDF), após dilatação das pupilas com uma mistura de tropicamide a 0,5% e fenilefrina a 2,5%, instilando duas gotas em cada olho a cada 10 minutos, por três vezes, aproximadamente uma hora antes do exame. Um gancho de estrabismo foi utilizado como depressor da periferia de retina, sendo fundamental para o exame das alterações vasculares da retina periférica. Para a definição da doença, foram adotados os critérios expostos na Classificação Internacional de Retinopatia da Prematuridade

76.

#### **4.4.2 Tratamento Estatístico**

O procedimento utilizado para o tratamento dos dados foi realizado através do programa SPSS for Windows versão 12.0 e planilha Excel para a confecção dos gráficos.

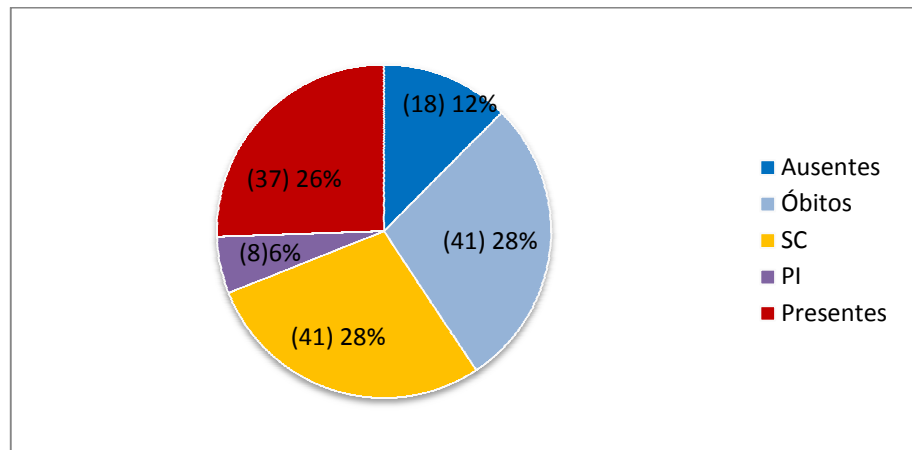
Foi realizada a análise descritiva dos dados mediante utilização das médias, desvio padrão e medianas. Utilizou-se o teste paramétrico (Correlação de Pearson) para verificar a associação entre idade gestacional, peso ao nascer e consumo de oxigênio. Este teste identifica em que medida a variação de uma variável (dependente) está associada (ou determinada) pela variação em outra variável (independente).

## **5. RESULTADOS**

Os resultados da pesquisa foram descritos de acordo com o número de crianças selecionadas através dos prontuários e de acordo com aquelas que compareceram á pesquisa para a realização da fundoscopia. O peso ao nascimento, idade gestacional, dias de oxigenioterapia, idade atual em meses, data da realização do primeiro exame de fundo de olho bem como as alterações encontradas no referido exame, descrevem os resultados finais deste estudo.

### **5.1 Amostra Total**

A amostra total da pesquisa foi constituída por 144 crianças selecionadas mediante a análise de prontuários. Sendo que destas, 40 foram á óbito (durante o período hospitalar ou pós-alta), 41 não foram contatadas devido á mudança de endereço e/ou telefone (SC), 8 apresentavam prontuários incompletos ou preenchidos de forma incorreta (PI), 18 não compareceram á pesquisa para a realização da fundoscopia e 37 delas compareceram (Gráfico1).

**Gráfico n<sup>o</sup> 1. Amostra total**

## 5.2 Idade Gestacional, peso ao nascimento, oxigenioterapia e idade atual das crianças.

Do total de crianças que compareceram à pesquisa, 21 representam o gênero masculino e 16 gênero feminino. A análise dos resultados demonstra que o peso médio ao nascimento destas crianças foi de 1186,35 g; média da idade gestacional 29,30 semanas; média do tempo de exposição ao oxigênio 46,84 dias e idade atual média (data em que foi realizada a pesquisa) de 18,41 meses (Tabela 1).

**Tabela nº1. Dados parciais da população estudada**

	<b>Média (DP)</b>	<b>N ° casos</b>
Peso ao nascimento		
<b>Total</b>	1186,35 (197,16)	
<b>1000 a 1500g</b>		32
<b>&lt; 1000 g</b>		5
Idade Gestacional		
<b>Total</b>	29,30 (1,37)	
<b>30 a 32 semanas</b>		18
<b>27 a 29 semanas</b>		19
Oxigenioterapia		
<b>Total</b>	46,84 (24,48)	
<b>&gt; 60 dias</b>		10
<b>45 a 60 dias</b>		8
<b>30 a 44 dias</b>		9
<b>&lt; 30 dias</b>		10
Idade atual		
<b>Total</b>	18,41 (5,84)	
<b>18 a 28 meses</b>		21
<b>8 a 17 meses</b>		16

DP: Desvio padrão; N °: Número.

Utilizou-se o teste paramétrico (Correlação de Pearson) para verificar a associação entre idade gestacional e peso ao nascer, onde  $r = 0,587$  (Tabela 2). O mesmo teste verificou também a associação entre o peso ao nascimento e o consumo de oxigênio, onde  $r = -0,758$  (tabela 3) e ainda a correlação entre a idade gestacional e o consumo de oxigênio (tabela 4).

**Tabela no. 2 – Correlação dos valores médios da idade gestacional e peso ao nascer.**

Variáveis (n=37)	IG (semanas)	PN (gramas)	r
<b>Média e Desvio Padrão</b>	<b>29,30±1,37</b>	<b>1186,35±197,16</b>	<b>0,587</b>

IG: Idade Gestacional; PN: Peso ao nascimento.

**Tabela no. 3- Correlação dos valores médios do peso ao nascimento e consumo de oxigênio.**

Variáveis (n=37)	Peso ao nascer (gramas)	Consumo oxigênio (dias)	r
Média e Desvio Padrão	1186,35±197,16	46,84±24,48	- 0,758

n = número de indivíduos; r = Correlação.

**Tabela no. 4 – Correlação dos valores médios da idade gestacional e consumo de oxigênio.**

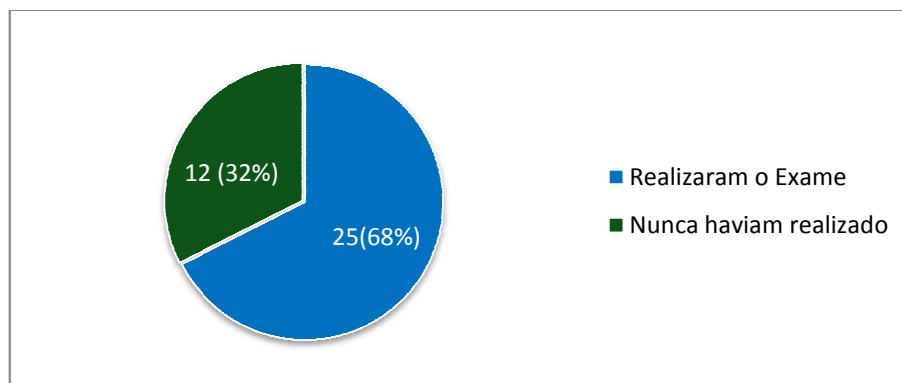
Variáveis (n=37)	Idade gestacional (semanas)	Consumo oxigênio (dias)	R
Média e Desvio Padrão	29,30±1,37	46,84±24,48	- 0,478

n = número de indivíduos; r = Correlação.

### 5.3 Números de crianças submetidas ao 1º. exame de fundo de olho para a detecção da ROP

Das 37 crianças avaliadas, 12 nunca haviam realizado o exame para a detecção de ROP e 25 realizaram com idade  $\geq 8$  semanas de vida (Gráfico 2).

**Gráfico nº 2: Número de crianças que realizaram a 1ª. Fundoscopia**



A média de idade das crianças referentes á realização do 1º. exame foi de 20,56 semanas. Nenhuma das crianças avaliadas realizou o 1º. exame entre a 4ª. e 6ª. semanas de vida (Tabela 5).

**Tabela no. 5 - Dados referentes á idade da realização da 1ª. Fundoscopia em semanas após o nascimento**

	Média (DP)	N ° casos
<b>Idade 1º. Exame</b>		
Total	<b>20,56 ±11,59</b>	<b>37</b>
8 a 20 semanas		<b>14</b>
21 a 30 semanas		<b>7</b>
> 30 semanas		<b>4</b>
Nunca havia realizado		<b>12</b>

DP= Desvio padrão;

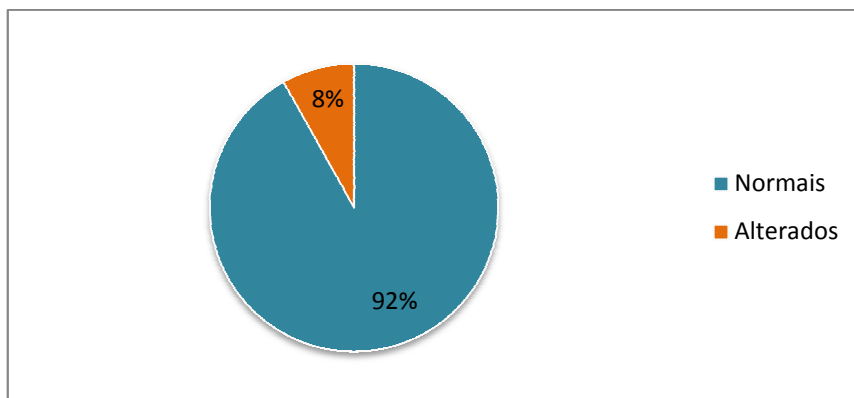
N ° = número de casos.

#### 5.4 Fundoscopia

A análise de fundo de olho demonstrou alterações da retina em 03 de 37 crianças avaliadas (Gráfico 3).

**Gráfico nº. 03 Alterações retinianas decorrentes da ROP**





### 5.5 Descrições das alterações retinianas encontradas na Fundoscopia.

As 03 crianças que demonstraram alterações durante a realização da Fundoscopia apresentaram as seguintes características:

- Criança 01: Gênero masculino; ROP fase cicatricial bilateral; peso ao nascimento 1500g; IG 30 semanas; tempo de oxigenioterapia 35 dias; idade atual de 28 meses e realizou o primeiro exame com 12 semanas de idade.
- Criança 02: Gênero masculino; ROP estágio V bilateral (descolamento total de retina); peso ao nascimento 1250g; IG 27 semanas; tempo de oxigenioterapia de 39 dias; idade atual 22 meses; realizou o primeiro exame com 13 semanas de idade. Segundo informações fornecidas pela mãe da criança, ao ser realizado o 1º exame, ela foi informada pelo médico oftalmologista de que a criança deveria ser acompanhada semanalmente, pois a doença poderia progredir causando perda de visão. Mas, ainda segundo a mãe, após a alta hospitalar, ela não conseguiu agendar novos exames através da secretaria de saúde e não acreditou que o caso do filho poderia evoluir para a cegueira. Somente percebeu alterações da visão quando o filho não conseguia pegar objetos, engatinhar ou acompanhá-la com o olhar. Então procurou por atendimento médico onde foi constatado o quadro de perda de visão

bilateral decorrente da evolução da ROP. A criança apresenta indicação de vitrectomia, porém a mãe relata que não irá submetê-lo ao procedimento cirúrgico, pois o médico a informou de que não haveria reversão do quadro.

- Criança 03: Gênero masculino; ROP estágio 3 limiar no olho esquerdo e estágio 4b no olho direito, sendo encaminhada para cirurgia de fotocoagulação com laser. Peso ao nascimento 1200g; IG 28 semanas; oxigenioterapia 61 dias; idade atual 13 meses; não havia realizado o exame antes. Ao ser encaminhado para a cirurgia, a mãe foi informada de que o tratamento não poderia ser realizado em Brasília devido á indisponibilidade de equipamentos na rede pública de saúde. Foi então encaminhado á cidade de Goiânia onde foi realizada a cirurgia em apenas um dos olhos (esquerdo), pois somente este tinha indicação para este procedimento, enquanto que o olho direito apresentava descolamento parcial de retina com conseqüentemente indicação de cirurgia vitreoretiniana (Tabela 6).

**Tabela no. 6- Alterações retinianas decorrentes da evolução da Retinopatia da Prematuridade**

	<b>PN</b> <b>(gramas)</b>	<b>IG</b> <b>(semanas)</b>	<b>Oxigenioterapia</b> <b>(dias)</b>	<b>IC</b> <b>(meses)</b>	<b>Fundoscopia</b>	<b>Primeiro</b> <b>exame</b> <b>(semanas)</b>
C 01	<b>1500</b>	<b>30</b>	<b>35</b>	<b>28</b>	<b>ROP fase</b> <b>cicatricial</b> <b>bilateral</b>	<b>12</b>
C 02	<b>1250</b>	<b>27</b>	<b>39</b>	<b>22</b>	<b>ROP estágio</b> <b>5 bilateral</b>	<b>13</b>
C 03	<b>1200</b>	<b>28</b>	<b>61</b>	<b>13</b>	<b>ROP estágio</b> <b>3 limiar</b> <b>(OE) e 4b</b> <b>(OD)</b>	<b>Nunca</b> <b>havia</b> <b>realizado</b>

PN= peso ao nascimento; IG+ Idade Gestacional; IC= Idade cronológica; C= Caso; ROP= Retinopatia da Prematuridade; OE = Olho esquerdo; OD= Olho direito.

## 6. DISCUSSÃO

O presente estudo foi realizado em uma unidade de terapia intensiva neonatal através da análise de prontuários e avaliação fundoscópica de crianças nascidas prematuras, de muito ou extremo baixo peso, submetidas á oxigenioterapia sob ventilação mecânica, CPAP, HOOD ou oxigênio livre, após a alta hospitalar. As limitações da pesquisa incluem a dificuldade em selecionar as crianças através de prontuários arquivados no hospital, ora preenchidos de forma incorreta, ora não encontrados; constantes alterações de endereços ou telefone das mães/responsável pela criança e também o número elevado de óbitos que, conseqüentemente diminui o tamanho da amostra. Ainda que não seja um impedimento, isto dificulta a avaliação de associações entre peso ao nascimento, idade gestacional, tempo de oxigenioterapia e alterações retinianas decorrentes da Retinopatia da Prematuridade. Outros estudos<sup>100-02</sup> descrevem limitações semelhantes, como a mudança de endereço, endereço inexistente, preenchimento incorreto de prontuários, abandono do acompanhamento da criança após alta do berçário, número de óbitos, internações a que os prematuros são submetidos após a alta da maternidade em outros hospitais, residência em outro município, dificuldade financeira, dentre outros, o que demonstra que estes fatores podem incidir em perda de amostra e limitações quanto aos objetivos de determinadas pesquisas.

A pesquisa demonstra que dentre as crianças selecionadas para a pesquisa, 27,78% (40/144) foram á óbito durante o período hospitalar ou pós-alta; 28,47% (41/144) não foi possível realizar contato devido á mudança de endereço e/ou telefone; 5,55% (8/144) apresentavam prontuários incompletos ou preenchidos de forma incorreta; 12,50% (18/144) não compareceram; 25,70% (37/144) compareceram á pesquisa para a realização da Fundoscopia.

O percentual quanto ao número de óbitos (27,74%) entre crianças nascidas de muito e extremo baixo peso encontrados neste estudo é condizente com outros estudos realizados. Crianças nascidas de muito baixo peso, apesar da reduzida incidência, em torno de 2%, na população de nascidos vivos, são responsáveis por aproximadamente 1/3 da mortalidade infantil <sup>26</sup>. No Brasil, um estudo realizado em quatro maternidades do Rio de Janeiro, encontrou taxa de mortalidade de 26% entre crianças nascidas abaixo de 1500g<sup>103</sup>. Porém em 2003, outro estudo realizado pelo mesmo autor apontou uma taxa de mortalidade de 11,32 % entre este grupo de crianças<sup>104</sup>. Em Londrina, uma pesquisa aponta uma taxa de mortalidade de 32,5% em crianças nascidas com peso entre 500 a 1500g no período hospitalar e pós-alta<sup>105</sup>. Resultado idêntico foi encontrado em outro estudo realizado na região Sul do país, onde a taxa de óbitos de crianças nascidas abaixo de 1500g foi também de 32,5%<sup>106</sup>. Dados do Ministério da Saúde<sup>107</sup> em 2006 revelam um percentual de óbitos em torno de 43% de crianças nascidas abaixo de 1500g em todo o país. Esta variação quanto ao percentual de óbitos entre este grupo de crianças, pode ser justificado pelas diferenças sócio-culturais e econômicas evidentes no Brasil, o que determina índices de cuidados pré e pós natais variáveis de acordo com cada região <sup>108</sup>.

Os números deste estudo referentes á perda de contato com as mães (28,47%), prontuários preenchidos incorretamente e as que não compareceram á pesquisa, apontam a dificuldade quanto ao acompanhamento destas crianças após deixarem a unidade neonatal. Isto é relatado em outra pesquisa que realizou estudos de acompanhamento de crianças após a alta hospitalar, onde demonstrou que a perda de amostra entre as crianças que deixam a maternidade chega a 39% <sup>100</sup>.

A presente pesquisa demonstra que a idade gestacional e o peso ao nascimento associam-se à maior tempo de exposição á oxigenioterapia em recém-nascidos prematuros de baixo e extremo baixo peso, sendo que estes permaneceram em média 46,84 dias em

oxigenioterapia. Isto se relaciona ao fato de que crianças prematuras, de baixo ou extremo baixo peso, apresentam além de elevada morbimortalidade neonatal, também grandes limitações em sua função respiratória, seja no controle central da respiração, na imaturidade anatômica e bioquímica pulmonar como também na mecânica respiratória<sup>18, 19</sup>. Outras pesquisas também demonstram a influência da idade gestacional e o peso ao nascer com maior tempo de exposição ao oxigênio, sendo a prematuridade o fator mais comum e está significativamente associado ao baixo peso ao nascimento, onde confirma-se que a idade gestacional e o baixo peso ao nascer estão intrinsecamente relacionados á necessidade de suplementação de oxigênio<sup>111-113</sup>.

No Brasil, os índices de recém nascidos de baixo, muito e extremo baixo peso em 2000, representavam 7,60% dos nascidos vivos totais, enquanto que em 2005 este número subiu para 8,07%<sup>107</sup>. Estudos apontam que os índices de prematuridade, baixo e extremo baixo peso ao nascimento são muito elevados, podendo chegar á 42% em algumas regiões do país e apresenta características crescentes devido ao aumento do número de partos prematuros<sup>114,115</sup>. Sendo a ROP uma doença que afeta o desenvolvimento vascular da retina de recém nascidos prematuros<sup>6-8</sup>, com o aumento do número de partos destas crianças, conseqüentemente haverá um aumento do número de casos da doença, o que reforça a necessidade de prevenção e tratamento adequados á este público especificamente<sup>71</sup>.

Deste modo, devido á Retinopatia da Prematuridade apresentar como principais fatores de risco para o seu desenvolvimento a prematuridade, o baixo peso ao nascer e a exposição ao oxigênio<sup>62-70</sup>, é notável que as crianças deste estudo apresentem grandes propensões quanto ao desenvolvimento da doença, ou seja, a prematuridade, o baixo e extremo baixo peso além do tempo prolongado de exposição ao oxigênio. Dados descritos na literatura demonstram estes fatores: quanto menores a idade gestacional e o peso ao nascimento, maior a incidência da ROP<sup>64</sup>.

Todavia, existem ainda outros fatores que podem estar envolvidos secundariamente no desenvolvimento da ROP, como ser pequeno para a idade gestacional, presença de hemorragia intraventricular, transfusões sanguíneas, persistência de canal arterial, Boletim de Apgar menor do que 7, sepse, infecções congênitas, suporte ventilatório, transfusões sanguíneas, asfixia e deficiência de vitamina E <sup>19</sup>.

O desenvolvimento da Retinopatia da Prematuridade apresenta uma proporção inversa quanto ao peso ao nascimento, à idade gestacional e o tempo de exposição à oxigenioterapia <sup>116</sup>. Estudos demonstram que o tempo de uso de oxigênio é estatisticamente superior em recém nascidos prematuros que desenvolvem ROP, especialmente aqueles com peso inferior à 1500g, sendo o oxigênio um dos fatores mais importantes envolvidos na patogênese da doença <sup>47,48,51</sup>.

Alguns autores <sup>71,81</sup> sugeriram que a idade gestacional ao nascimento fosse o mais importante fator de risco para o desenvolvimento dos estágios mais avançados da ROP, relatando o desenvolvimento mais freqüente e severo da retinopatia nas crianças mais imaturas. Estudos demonstram que existe um aumento progressivo da incidência da ROP com a diminuição da idade gestacional ao nascimento e maior incidência dos estágios mais avançados abaixo de 30 semanas de idade gestacional ao nascimento, onde o número de casos da doença é maior entre os recém nascidos prematuros de muito e extremo baixo peso <sup>53-57</sup>.

No presente estudo, a incidência de ROP geral foi de 8% (3/37) entre as crianças avaliadas. A incidência da ROP em qualquer estágio é variável. Uma pesquisa realizada no Sul do Brasil <sup>116</sup> aponta uma incidência média de 25%, enquanto outro realizado em São Paulo <sup>90</sup> demonstra um percentual em torno de 17% relacionado à qualquer tipo de ROP, sendo que os estágios mais graves podem variar de 3 à 30% em várias regiões do país <sup>117</sup>.

Dentre os casos de ROP encontrados nesta pesquisa, um caso apresentava a doença em fase regressiva, outro com estágios 3 limiar olho esquerdo, 4b olho direito e o outro caso

apresentou descolamento total de retina bilateralmente, ou seja, estágio 5 da doença com conseqüente cegueira. Um estudo realizado na região sul do Brasil entre 2002 e 2006 demonstrou que a incidência de ROP entre prematuros nascidos com peso de nascimento  $\leq$  1.500 g ou idade gestacional  $\leq$  32 semanas, em qualquer estágio foi de 24,67%. Sendo que nos estágios III, IV e V, a incidência foi de 5,33%, 0,33% e 0,33%, respectivamente<sup>116</sup>. Outro estudo<sup>100</sup> também realizado na região Sul, demonstrou resultados semelhantes, 20% de casos de ROP geral, sendo 9% no estágio 1; 7% no estágio 2; 4% no estágio 3 e 1% no estágio 4a. Enquanto outra pesquisa, apontou 27,2% de ROP geral, sendo 5,26% de casos da doença em estagio 3 limiar<sup>118</sup>. Em Campinas no ano de 2005 um estudo demonstra a incidência de ROP geral de 28,19%, sendo 7,37% de incidência do estágio 3 limiar. Relata ainda que 12,17% das crianças do estudo que apresentaram o estágio I da doença, 8,9% evoluíram até o estágio 2; 5,04% atingiram o estágio 3 e 2,08% apresentaram estágio 3-limiar<sup>119</sup>.

Pesquisas realizadas em um hospital de São Paulo, indicam que de 17,35% dos pacientes que apresentaram lesões retinianas decorrentes da ROP, 11,36% evoluíram para o estágio 3, com características de doença limiar sendo submetidos á fotocoagulação<sup>90</sup>. Um estudo referente á sobrevida de 1652 crianças prematuras nascidas abaixo de 1500g realizado no Chile relata a incidência geral da ROP em torno de 16% destas crianças, onde 25% destes necessitaram de cirurgia por terem evoluído para estágios superiores á fase 3 e 4,2% evoluíram para cegueira bilateral<sup>120</sup>. Nos Estados Unidos, este número representa 23% dos casos gerais<sup>121</sup>, os casos severos (superiores ao estágio 2) de Retinopatia da Prematuridade, podem ser detectados em 7,8% de crianças nascidas prematuras abaixo de 1500g<sup>122</sup>. A incidência da ROP pode variar entre 11 e 60% em recém-nascidos de alto risco, quando crianças com peso ao nascimento de 1.250g ou inferior são estudadas, a incidência da retinopatia em qualquer estagio é, aproximadamente 65% em países desenvolvidos e 81% em desenvolvimento<sup>5</sup>. Contudo, na maioria dos casos, há uma regressão espontânea das fases

ativas da lesão<sup>76</sup>, com um percentual em torno de 90% enquanto que 10% dos casos apresentarão perda visual grave devido à progressão da doença<sup>122</sup>.

O descolamento total da retina é o estágio mais avançado da doença, o que acarreta casos de cegueira irreversíveis. A criança desta pesquisa que evoluiu para o estágio 5 da doença com conseqüente perda de visão, não foi tratada no período adequado devido ao abandono do acompanhamento oftalmológico. Um caso semelhante é relatado em outro estudo, onde 01 (0,33%) paciente entre 74 que apresentaram ROP em qualquer estágio, desenvolveu bilateralmente o estágio 5 da doença devido à não continuidade do seguimento oftalmológico<sup>116</sup>. O estágio 5 da doença, onde ocorre a perda da visão em decorrência da evolução da ROP é mais evidente em locais com acesso restrito ao tratamento e às ações preventivas, o que torna a cegueira desenvolvida pela ROP um problema de saúde pública emergencial<sup>123</sup>.

No Brasil, o Ministério da Saúde desconhece o número exato de crianças afetadas pela ROP<sup>80</sup>. Estima-se que das 100.000 crianças cegas na América Latina, 24.000 são cegas em decorrência da ROP. Nos EUA, a ROP é a segunda causa mais comum de cegueira em crianças com menos de 6 anos de idade<sup>123</sup>.

Vale ressaltar, que no período em que foi realizada esta pesquisa, as crianças já haviam recebido alta hospitalar e apresentavam idade cronológica média de 18,64 meses; assim, é provável que outros episódios de ROP possam ter ocorrido antes da realização deste estudo e não terem sido diagnosticados, uma vez que a doença pode regredir de forma espontânea na maior parte dos casos, conforme descrição anterior<sup>86,122,124</sup>. Outros casos podem apresentar pequenas alterações cicatriciais, sem comprometimentos importantes da visão ou ainda evoluir para descolamento da retina com perda irreversível da visão<sup>24,86,122-123</sup>.

A forma regressiva da ROP foi descrita pela revisão Classificação Internacional para a Retinopatia da Prematuridade<sup>76</sup>, determinando que a maioria dos casos de ROP regride de



forma espontânea, por um processo de involução ou evolução, de uma fase proliferativa a uma fase fibrótica. A involução é um evento favorável no curso clínico da doença vascular de todas as crianças que desenvolvem a ROP na fase aguda, o que demonstra ser um dos primeiros sinais da estabilização desta fase, proveniente da falha da retinopatia ao progredir para o próximo estágio da doença <sup>76,122</sup>.

Constatou-se ainda na presente pesquisa, que 32,44% (12/37) das crianças avaliadas nunca haviam realizado o exame para a detecção da doença. As outras 67,56% (25/37) já haviam sido submetidas á pelo menos um exame de Fundoscopia. No entanto, nenhum exame havia sido realizado entre a quarta e sexta semana de vida, conforme diretrizes brasileiras do exame e tratamento da ROP <sup>79</sup>. A primeira Fundoscopia foi realizada com idade média de 20,56 semanas, sendo que 14 crianças a realizaram com idade entre 8 a 20 semanas, 7 realizaram com idade entre 21 a 30 semanas e 4 com idade superior á 30 semanas. A literatura sugere a realização de exames oftalmológicos completos pelo menos entre os 12 meses até o terceiro ano de vida em crianças prematuras que desenvolveram ROP em qualquer estágio <sup>124</sup>. Ao considerar o desenvolvimento visual da criança nascida prematuramente, não há consenso em se considerar como parâmetro sua idade gestacional corrigida ou sua idade cronológica <sup>24</sup>.

Assim que nascem, os prematuros, dependendo da idade gestacional, vão apresentar uma área de isquemia periférica. Ao se examinar o recém-nascido no momento do nascimento, nota-se a presença de uma área isquêmica, uma retina mais pálida. Porém, o importante é ver como o quadro evolui, o que se determina em torno da 6<sup>o</sup> semana de vida <sup>84</sup>.

Todas as crianças nascidas com peso ao nascimento inferior á 1500g e idade gestacional abaixo de 32 semanas devem ser examinadas á fim de se detectar alterações retinianas decorrentes do desenvolvimento da ROP, sendo que o primeiro exame deve ser realizado entre a quarta e sexta semanas de vida <sup>79</sup>. Mas sabe-se que muitas crianças sequer serão avaliadas, principalmente em hospitais da rede pública. Uma das maiores limitações

para a efetuação dos exames de ROP, é que grande parte os hospitais públicos não contam com um programa específico para a detecção da Retinopatia da Prematuridade<sup>80,116</sup>.

Estudos oftalmológicos mostram a quase inexistência, atualmente, de programas de triagem neonatal na maioria das cidades brasileiras, salvo nas principais capitais e restritos aos hospitais universitários<sup>20, 125</sup>.

No Brasil, a cidade de Joinvile examina 100% dos bebês prematuros com peso ao nascimento inferior á 1500g. Contudo, muitas outras cidades ainda não apresentam nenhum programa voltado á identificação e tratamento da ROP<sup>117</sup>. Este conceito de prevenção da cegueira nas unidades neonatais é recente. Se fossem realizados programas de triagem para a retinopatia, o número de cegos de uma comunidade poderia ser significamente reduzido<sup>126</sup>.

É possível que, neste trabalho, a incidência da forma grave de ROP (estágios 3, 4 e 5) possa ser ainda maior do que a encontrada, pelo fato de não haver dados referentes ás crianças que não participaram da pesquisa. Com a realização de uma projeção sobre a amostra total selecionada (144), o número de crianças comprometidas pela doença estaria em torno de 12 casos ao invés de 03, ou seja, um número quatro vezes maior do que o encontrado. Esta conjectura demonstra a importância da realização do diagnóstico precoce e do tratamento adequado, sendo estes, atos fundamentais para a prevenção de cegueira causada pela Retinopatia da Prematuridade.

## **7. CONSIDERAÇÕES FINAIS:**

1. Com a realização deste estudo, conclui-se que a Retinopatia da Prematuridade por ser uma doença progressiva, porém passível de tratamento, deve ser diagnosticada e tratada precocemente á fim de se evitar a progressão da doença, o que poderá incidir em casos de cegueira irreversíveis;

2. A realização do exame oftalmológico para a detecção da ROP não está sendo feita em todas as crianças nascidas prematuras e com peso ao nascimento de 1500g na UTI Neonatal do HRC e, aquelas submetidas ao exame não o realizam no período adequado, o que pode aumentar as chances para o desenvolvimento da ROP grave;

3. A prematuridade, o baixo e extremo baixo peso ao nascer relaciona-se á maior tempo de exposição ao oxigênio, fato que pode associar-se ao desenvolvimento da ROP severa com conseqüente perda de visão;

4. O acompanhamento oftalmológico destas crianças, bem como a orientação dos pais/responsáveis, após a alta hospitalar é fundamental, pois a Retinopatia da Prematuridade poderá passar despercebida ocasionando seqüelas visuais importantes ou ainda, desencadear cegueira total e irreversível;

5. Espera-se que, conhecendo a melhor a situação das crianças que se tornaram cegas devido ao desenvolvimento da ROP na UTI Neonatal do HRC, seja possível estabelecer estratégias de prevenção e tratamento apropriados á todos aqueles que se enquadram nos fatores de risco quanto ao desenvolvimento da doença.

## 8. CONCLUSÃO

Com a realização deste trabalho, conclui-se que das crianças admitidas na UTI Neonatal do HRC no período compreendido entre janeiro de 01 de 2006 a 30 de abril de 2007 com características de nascimento prematuro e peso inferior á 1500g, 8% apresentaram alterações retinianas decorrentes da Retinopatia da Prematuridade. Entre as alterações retinianas encontradas, duas evoluíram para o descolamento de retina com consequente perda da visão.

Conclui-se ainda que nenhuma destas crianças foi submetida ao primeiro exame para a detecção da doença (Fundoscopia) no período adequado, que seria entre a 4<sup>a</sup>. e 6<sup>a</sup> semana de vida, e, que 32% das crianças nunca haviam realizado o exame e entre aquelas que o fizeram (68%), a média de idade foi de 20,56 semanas.

Em relação á prematuridade, o baixo e extremo baixo peso ao nascer, conclui-se que estes fatores correlacionam-se á maior tempo de exposição à oxigenioterapia, o que pode estar associar-se ao desenvolvimento e a progressão da doença.

## 9. REFERÊNCIAS BIBLIOGRÁFICAS

1. Mets MB. Childhood blindness and visual loss: an assessment at two institutions including a “new case”. *Trans am ophtalmol soc* 1999; 97: 653-96.
2. World Health Organization. Preventing Blindness in Children: Report of WHO/IAPB Scientific Meeting. Geneva, Switzerland: World Health Organization; 2000. Disponível em: [http://goliath.ecnext.com/coms2/gi\\_0199-3532637/Global-data-on-visual-impairment.html](http://goliath.ecnext.com/coms2/gi_0199-3532637/Global-data-on-visual-impairment.html).
3. Leal DB, Tavares SS, Ventura LO, Florêncio T. Atendimento a portadores de visão subnormal: estudo retrospectivo de 317 casos. *Arq Bras Oftalmol* 1995; 58:578 - 80.
4. Steinkuller PG, Du L, Gilbert C, Foster A, Collins ML, Coats DK. Childhood blindness. *J Aapos* 1999;3:26-32.
5. Phan MH, Nguyen PN, Reynolds JD. Incidence and severity of retinopathy of prematurity in vietnam, a developing middle-income country. *J Pediatr Ophthalmol Strabismus*. 2003 jul-aug;40(4):208-12.
6. Lois EHF. Igf-1 and retinopathy of prematurity in the preterm infant. *Biol Neonate* 2005; 88: 237-244.
7. Quan DN, Khaled T, Tatsuo H. Recent advances in retinopathy of prematurity. *Int ophtalmol clin* 2001; 41: 129-151.
8. Graziano RM, Leone CR; Cunha SL; Pinheiro AC. Prevalência da Retinopatia da Prematuridade em recém-nascidos de muito baixo peso. *J Pediatr (Rio J)* 1997;73(6):377-82.
9. Gilbert C, Rahi J, Eckstein M, O'Sullivan J, Foster A. Retinopathy of prematurity in middle-income countries. *Lancet*. 1997;350(9070):12-4
10. Owens WC, Owens EU. Retrolental fibroplasia in premature infants. *Am j. Ophthalmol* 1949: 32:1-21.

11. Gilbert C, Fielder A, Gordillo L, Quinn G, Semiglia R, Visintin P, Zin A; international no-rop group. Characteristics of infants with severe retinopathy of prematurity in countries with low, moderate, and high levels of development: implications for screening programs. *Pediatrics*. 2005;115(5): 518-25.
12. Willian T. et al . Retinopathy of prematurity : the life of a lifetime disease. *Am j. Ophtalmol* 2006; 141: 167-174.
13. Brad, DS. Retinopathy of prematurity and associated factors. *Int ophtalmol clin* 1999; 39(2): 29-48.
14. Jackie, RY et al. Arterial oxigen fluctuation and retinopathy of prematurity in very-low-birth-wieght infants. *Journal of Perinatology* 2004; 24:82-87.
15. Schiariti V, Matsuba C, Houbé JS, Synnes AR. Severe retinopathy of prematurity and visual outcomes in british columbia: a 10-year analysis. *Journal of Perinatology* 2008 aug; 28(8):566-72.
16. Rogers M. Vision impairment in liverpool: prevalence and morbidity. *Arch dis child*. 1996;74:299–303.
17. Rahi JS, Dezateux C. Epidemiology of visual impairment in britain. *Arch dis child*. 1998;78:381–386.
18. Fielder AR, Reynolds JD. Retinopathy of prematurity: clinical aspects. *Seminars in neonatology*. London, v.6, n.6, p.461-475, 2001.
19. Wheatley CM, Dickinson JL, Mackey D, Craig J, Sale M. Retinopathy of prematurity: recent advances in our understanding *arch dis child fetal neonatal ed*. 2002 september; 87(2): p78–82.
20. Zin A. The increasing problem of retinopathy of prematurity community. *Eye Health* 2001; 14(40): 58–59.

21. Temporini ER, Kara-Jose N. Níveis de prevenção de problemas oftalmológicos: propostas de investigação. *Arq Bras Oftalmol.* 1995;68(3):189-92.
22. Brito PR, Veitzman S. Causas de cegueira e baixa visão em crianças. *Arqbras oftalmol.* 2000;63(1):49-54.
23. Machado A. *Neuroanatomia Funcional.* 2ª ed. SP. Atheneu, 1993.
24. Graziano RM, Leone CR. Problemas oftalmológicos mais freqüentes e desenvolvimento visual do pré-termo extremo. *J. Pediatr. (Rio J.)* 2005 mar ; 81(1).
25. Kandel ER, Schwartz JH, Jessel TM. Processamento visual pela retina. In: Tessier – Lavigne M, editor. *Fundamentos da neurociência e do comportamento.* Ed. Guanabara Koogan: Rio de Janeiro; 1997.p. 325-38.
26. World health organization, Low birth weight: a tabulation of available information, who/mch/92.2, World Health Organization, Geneva, And Unicef, New York, 1992.
27. Moutquin J. Classification and heterogeneity of preterm birth. *Br J Obstetric Gynecol,* 2003; 110 (supp 120):30-33.
28. Flynn CA, Helwig AL, Meurer L. Bacterial vaginosis in pregnancy and the risk of prematurity: a meta-analysis. *J Family Praticice,* 1999; 48(11): 885-92.
29. Tucker J, Mcguire W. Epidemiology of preterm birth. *Bmj,* 2004; 329:675-78.
30. Desmoulins G. Prematuridade: bioquímica da contratilidade uterina. Disponível em <[http://www.womancare.med.br/pq\\_riscobiologico.htm](http://www.womancare.med.br/pq_riscobiologico.htm)> acesso em 08/02/2003.
31. Silveira MF, Santos IS, Barros AJD, Matijasevich A, Barros FC, Victora CG. Aumento da prematuridade no Brasil: revisão de estudos de base populacional. *Rev. Saúde pública,* 2008 oct ; 42(5): 957-964.
32. Organização mundial da saúde. Cid10 1977: definições. Disponível em: <http://www.datasus.gov.br/cid10/webhelp/definicoes.htm>.

33. Berkowitz GS, Papiernick E. Epidemiology of preterm birth. *Epidemiol rev* 1993;15:414-43.
34. Kramer MS. Determinants of low birth weight: methodological assessment and meta-analysis. *Bull World Health Organ* 1987;65:663-737.
35. McCormick MC. The contribution of low birth weight to infant mortality and childhood morbidity. *N Engl J Med* 1985;312:82-90.
36. Michael C, William M, Peter W, clinical review: ABC of preterm birth: Neurodevelopmental outcomes after preterm birth. *BMJ* 2004;329:1390-1393.
37. Gilbert, C; Foster, a. Childhood blindness in the context of vision 2020. The right to sight. *Bulletin of the World Health Organization*, v. 79, n.3, p.227-232,2001.
38. Stout, AU, Stout JT. Retinopathy of prematurity. *The Pediatric Clinics of North America*. Philadelphia, v.50, n.1, p.77-87, 2003.
39. Terry TL. Fibroplastic overgrowth of persistent tunica vasculosa lentis in infant borns prematurely. *Am. J. Ophthalmol.*, 25: 1409-1423,1942.
40. York JR, Landers S, Kirby RS, Arbogast PG, Penn JS. Arterial oxygen fluctuation and retinopathy of prematurity in very low birth weight infants. *Journal of Perinatology* 2004; 24: 82-87.
41. Patz, A. The role of oxygen in retrolental fibroplasia. *Trans am ophthalmol*, 1968, 66:940-85.
42. Owens WC, Owens EU. Retrolental fibroplasia in premature infants. *Am j. Ophtalmol* 1949: 32:1-21.
43. Ehrenkranz RA. Viitamin E and retinopathy of prematurity: still controversial. *J pediatr* 114: 801-803, 1988.



44. Sobel DB, Philip AGS. Prolonged dexamethasone therapy reduces the incidence of cryotherapy for retinopathy of prematurity in infants of less than 1 kilogram birth weight with bronchopulmonary dysplasia. *Pediatrics*, 90(4): 529-533, 1992.
45. Patz A, Hoeck LE, De la Cruz E. Studies on the effect of high oxygen administration in retrolental fibroplasia, nursery observations. *Am j ophthalmol*. 1952;35:1248-1253.
46. Graziano RM. Exame oftalmológico do recém-nascido no berçário: uma rotina necessária. *J. Pediat (Rio J)* - vol. 78, nº3, 2002.
47. Askie LM, Henderson-Smart DJ. Restricted versus liberal oxygen exposure for preventing morbidity and mortality in preterm or birth weight infants (Cochrane Review). In: *the cochrane library*, issue 1, 2006.
48. Askie LM, Henderson-Smart DJ. Early versus late discontinuation of oxygen in preterm or low birth weight infants. In: *The Cochrane Library*, issue 1, 2006.
49. Sira BI, Nissenkorn I, Kremer I. Retinopathy of prematurity. *Survophthalmol* 1988, 33:1-16.
50. Pierce EA, Foley ED, Smith LE. Regulation of vascular endothelial growth factor by oxygen in a model of retinopathy of prematurity. *Arch ophthalmol* 1996, 114:1219-28.
51. Lois EHS. Igf-1 and retinopathy of prematurity in the preterm infant. *Biol neonate* 2005; 88: 237-244.
52. Hellström ANN, Engström E, Hård Anna-Lena, Albertsson-Wikland K, Carlsson B, Niklasson A, et al. Postnatal serum insulin-like growth factor i deficiency is associated with retinopathy of prematurity and other complications of premature birth *pediatrics* 2003; 112: 1016-1020 .

53. Hellstrom A, Perruzzi C, Ju M. Low IGF-I suppresses VEGF- Survival signaling in retinal endothelial cells: direct correlation with clinical Retinopathy of prematurity. *Proc Natl Acad Sci* 2001; 98:5804–8.
54. Smith LEH. Essential role of growth hormone in ischemia-induced retinal neovascularization. *Science*. 1997; v.276, n. 5319, p.1706-1709.
55. Smith LEH. Regulation of vascular endothelial growth factor – dependent retinal neovascularization by insulin-like growth factor-1 receptor. *Nature medicine*. 1999; v.5, n.12, p.1390-1395.
56. Smith LEH. Pathogenesis of retinopathy of prematurity. *Seminars in neonatology*. 2003; v.8, n.6, p.469-473.
57. Smith LEH. IGF-I and retinopathy of prematurity in the preterm infant. *Biology of the neonate*. 2005; v.88, n.3, p. 237-244.
58. Stone J. Development of retinal vasculature is mediated by hypoxia-induced vascular endothelial growth factor (VEGF) expression by neuroglia. *The Journal of Neuroscience*. 1995; v.15, n.7, p.4738-4747.
59. Pierce EA, Foley ED, Smith LEH. Regulation of vascular endothelial Growth factor by oxygen in a model of retinopathy of prematurity. *Archives of ophthalmology*.1996; v.114, n.10, p.1219-1228.
60. Robinson GS, Pierce EA, Rook SL, Foley E, Webb R, Smith LEH. Oligodeoxynucleotides inhibit retinal neovascularization in a murine model of proliferative retinopathy. *Proc Natl Acad Sci* 1996; 93:4851–4856.
61. Aiello LP, Pierce EA, Foley ED, Takagi H, Chen H, Riddle L, Ferrara N, et al. Suppression of retinal neovascularization in vivo by inhibition of vascular endothelial growth factor (VEGF) using soluble VEGF receptor chimeric proteins. *Procnatl Acad Sci* 1995; 92:10457–10461.

62. Leo SW, Cheong PYY. Incidence of retinopathy of prematurity in Singapore. *Singapore Med J* 1997; 38:54–7.
63. Seiberth V, Linderkamp O. Risk factors in retinopathy of prematurity. A Multivariate statistical analysis. *Ophthalmologica* 2000; 214:131–5.
64. Palmer EA. What have we learned about retinopathy of prematurity during the past ten years? Progress in retinopathy of prematurity. Proceedings of the international symposium on retinopathy of prematurity, 1997, Taormina, Italy. Amsterdam/New York: Kugler publications, 1997.
65. Coats DK, Paysse EA, Steinkuller PG. Threshold retinopathy of Prematurity in neonates less than 25 weeks' estimated gestational age. *J Aapos* 2000; 4:183–5.
66. Lucey JL, Dangman BA. Re-examination of the role of oxygen in retrolental fibroplasia. *Pediatrics*. Springfield, 1984; v.73, n.1, p.82-96.
67. Purohit DM, Ellison RC, Zierler S, Miettinen OS, and Nadas AS. Risk factors for retrolental fibroplasia; experience with 3025 premature infants. *Pediatrics* 1985; 76: 339 – 44.
68. McGregor ML, Bremer DL, Cole C, McClead RE, Phelps DL. Retinopathy of Prematurity outcome with prethreshold retinopathy of prematurity and oxygen saturation > 94% in room air: the high oxygen percentage in retinopathy of prematurity study. *Pediatrics* 2002; 110: 540 – 544.
69. Chow LC, Kenneth WW, Augusto S. Can changes in clinical practice decrease the incidence of severe retinopathy of prematurity in very low birth weight infant. *Pediatrics*, 2003; 111: 339-345.
70. Sola A, Chow LC, Rogido M. Retinopathy of prematurity and oxygen therapy: A changing relationship. *An Pediatr* 2005; 62: 48 – 61.
71. Seiberth V, Linderkamp O. Risk factors in Retinopathy of Prematurity. A Multivariate statistical analysis. *Ophthalmologica* 2000; 214:131–5.

72. Reynolds JD, Hardy RJ, Kennedy KA. Lack of efficacy of light Reduction in preventing retinopathy of prematurity. Light reduction in Retinopathy of prematurity (LIGHT-ROP) cooperative group. *N Engl J Med* 1998; 338:1572–6
73. Friling R, Rosen SD, Monos T. Retinopathy of prematurity in multiple gestation, very low birth weight infants. *J Pediatr Ophthalmol Strabismus* 1997; 34: 96 – 100.
74. An International Classification of Retinopathy of Prematurity. Prepared By And International Committee. *Br J Ophthalmol*. 1984;68(10):690-7.
75. An International Classification of Retinopathy of Prematurity. II. The Classification of Retinal Detachment. The International Committee for The Classification of the late stages of Retinopathy of Prematurity. *Arch Ophthalmol*. 1987;105 (7):906-12. Erratum In: *Arch Ophthalmol* 1987;105(11):1498.
76. The International Classification of Retinopathy Of Prematurity revisited. International committee for the classification of Retinopathy of Prematurity. *Arch ophthalmol*. 2005;123(7):991-9. Comment in: *arch ophthalmol*. 2006;124 (11):1669-70.
77. Multicenter trial of Cryotherapy for Retinopathy of Prematurity: ophthalmological outcomes at 10 years. *Arch Ophthalmol*. 2001;119:1110–1118
78. Hardy RJ, Good WV, Dobson V, Palmer EA, Tung B, Phelps DL, Shapiro MJ, Van Heuven WAJ, on behalf of the ETROP Cooperative Group, The Early Treatment for Retinopathy of Prematurity Clinical Trial: presentation by subgroups versus analysis within subgroups *Br J Ophthalmol* 2006; 90: 1341-1342.
79. Zin A, Florêncio T, Fortes FJB, Nakanami CR, Gianini N, Graziano RM et al . Proposta de diretrizes brasileiras do exame e tratamento de Retinopatia Da Prematuridade (ROP). *Arq. Bras. Oftalmol*. 2007 ; 70(5): 875-883.

80. Grupo Retinopatia da Prematuridade Brasil. Relatório do I workshop retinopatia da prematuridade [texto na internet]. Sociedade brasileira de pediatria. 2002. [citado 2007 dez 12]. Disponível em: [http://www.sbp.com.br/show\\_item2.cfm?id\\_categoria=22&id\\_detalhe=1824&tipo\\_detalhe](http://www.sbp.com.br/show_item2.cfm?id_categoria=22&id_detalhe=1824&tipo_detalhe)
81. Marino WT, Zuccolotto F, Moraes NSB. Estudo da Retinopatia da Prematuridade em população de risco. Trabalho apresentado no XIII Congresso Brasileiro De Perinatologia – Recife de 21 a 26 de novembro de 1992.
82. Garcia CAA, Gomes, Barbosa AHB , Almeida MF, Rocha MLR, Uchôa RAC. Avaliação oftalmológica e fatores de resco da retinopatia da prematuridade na Maternidade Escola Januário Cicco, Natal – RN. Rev. bras. oftalmol 2001; 60(7):489-495.
83. McColm JR, Harntnett ME. Retinopathy of prematurity: current understanding based on clinical trials and animal models. In: Harntnett ME. Pediatric Retina. LW&W. 2005; 387 – 408.
84. Multicenter trial of cryotherapy for retinopathy of prematurity. Preliminary Results. Cryotherapy for retinopathy of prematurity cooperative group. Arch Ophthalmol. 1988;106(4):471-9.
85. Wilkinson AR, Haines L, Head K, Fielder AR. UK Retinopathy of Prematurity guideline early human development. Nature 2008; 84, 71–74.
86. Liarth JCS, Gonçalves JOR, Gonçalves EA, Meneses ES, Soares FM. Laser de diodo no tratamento da retinopatia da prematuridade. Arq. Bras. Oftalmol 2001; 64(5): 411-413.
87. Dhawan A, Dogra M, Vinekar A, Gupta A, Dutta S. Structural sequelae and refractive outcome after successful laser treatment for threshold retinopathy of prematurity. J Pediatr Ophthalmol Strabismus. 2008; nov-dec; 45(6):356-61

88. Zang WI, Ito Y, Berlin E, Roberts R, Berkowitz B A. Role of hypoxia during normal retinal vessel development and in experimental Retinopathy of Prematurity. *Invest Ophthalm Vis Sci*, 2003; 44(7):3119-23.
89. Moraes NSB, Farah ME, Bonomo PP, Almeida MFB. Laser de diodo versus crioterapia no tratamento da retinopatia da prematuridade estudo comparativo. *Arq Bras Oftalmol*, 1997; 60(6):635-638.
90. Pozzi S, Provenzano L, Boni D, Branco AC, Moraes N, Farah ME. Retinopatia da Prematuridade: Achados refrativos pós-Tratamento com Crioterapia ou Laser. *Arq. Bras. Oftalmol.* 2000; 63(5): 345-348.
91. Axer-Siegel R, Bourla D, Kremer I, Weinberger D, Snir M. Effect of peripheral retinal ablation with cryotherapy versus diode laser photocoagulation on axial length in the growing rabbit eye .*Br J Ophthalmol* 2006; 90: 491-495.
92. Allegaert K, Van de Velde M. Blunted inflammatory and faster clinical recovery following laser treatment compared to cryotherapy. *Arch Dis Child* 2007; 92: 655-a.
93. Azad RV, Pasumala L, Kumar H, Talwar D, Pal R, Paul VK, Chandra P. Prospective randomized evaluation of diode-laser and cryotherapy in prethreshold retinopathy of prematurity. *Clin Experiment Ophthalmol.* 2004; 32(3):251-4
94. Christiansen SP, Bradford JD. Cataract in infants treated with argon laser photocoagulation for threshold Retinopathy of Prematurity. *Am J Ophthalmol.* 1995; 119(2):175-80.
95. Paysse EA, Miller A, Brady McCreery KM, Coats DK. Acquired cataracts after diode laser photocoagulation for threshold retinopathy of prematurity. *Ophthalmology.* 2002; 109(9):1662-5.

96. Provenzano LB, Moraes NSB, Bordon AF, Farah ME. Retinopatia da prematuridade grau V: tratamento cirúrgico / Stage V retinopathy of prematurity: surgical treatment Rev. bras. oftalmol 1998; 57(1):11-5.
97. Good WV. and on behalf of the Early Treatment for Retinopathy of Prematurity Cooperative Group. Final results of the Early Treatment for Retinopathy of Prematurity (ETROP) randomized trial. Trans Am Ophthalmol Soc 2004; 102: 233–50.
98. Haigh PM, Chiswick ML, O'Donoghue EP. Retinopathy of Prematurity: systemic complications associated with different anaesthetic techniques at treatment.Br J Ophthalmol. 1997; 81(4):283-7.
99. Pereira MG. Metodologia. In: Pereira MG, editor. Epidemiologia: teoria e prática. Rio de Janeiro: Guanabara Koogan; 1995. p269-368.
100. Bonotto LB, Moreira ATR, Carvalho DS. Prevalence of retinopathy of prematurity in premature babies examined during the period 1992-1999, Joinville (SC): evaluation of associated risks - screening. Arq. Bras. Oftalmol 2007; 70(1): 55-61.
101. Barsottini CB, Wainer J. Compreendendo o trabalho colaborativo entre os médicos através do prontuário. [dissertação] Unicamp. <http://telemedicina.unifesp.br/pub/SBIS/CBIS2004/trabalhos/arquivos/219.pdf>.
102. Méio MDB, Baker LCS, Morsch DS. Prognostic factors for cognitive development of very low birth weight premature children. Rev. Saúde Pública 2003 ; 37(3): 311-318.
103. Duarte JLMB, Mendonça GAS. Fatores associados à morte neonatal em recém-nascidos de muito baixo peso em quatro maternidades no Município do Rio de Janeiro, Brasil. Cad Saude Publica. 2005; 21(1):181-91.
104. Duarte JLMB. Fatores associados a mortalidade em recém nascidos de muito baixo peso ao nascimento (inferior a 1500g) em maternidades do município do Rio de Janeiro / Factors associated to the mortality in newborn with birth weight in Rio de Janeiro. Rio de

Janeiro; s.n; 2005. Tese: Apresentada a Universidade do Estado do Rio de Janeiro. Instituto de Medicina Social para obtenção do grau de Doutor.

105. Carvalho ABR, Brito ASJ, Matsuo T. Assistência à saúde e mortalidade de recém-nascidos de muito baixo peso. *Rev. Saúde Pública* 2007; 41(6): 1003-1012.

106. Araújo BF. Fatores de risco associados ao nascimento de recém nascidos de muito baixo peso em uma população de baixa renda da região sul do Brasil / Risk factors associated with very low birth weight infants in a low-income population in the South Region of Brazil. São Paulo; s.n; 2005. Tese: Apresentada a Universidade de São Paulo. Faculdade de Saúde Publica. Departamento de Nutrição para obtenção do grau de Doutor.

107. Ministério da Saúde. Estatísticas vitais. Mortalidade e nascidos vivos. Disponível em: <http://w3.datasus.gov.br/datasus/datasus.php?area=359A1B378C5D0E0F359G22H011Jd5L25M0N&VInclude=../site/infsaude.php&VObj=http://tabnet.datasus.gov.br/cgi/deftohtm.exe?si nasc/cnv/nv>.

108. Moraes EM, Alflen LL, Spara P, Beitune P ( 1998). Momento e Frequência das Visitas de Pré-Natal: Repercussões Sobre os Nascimentos Pré-Termo. *RBGO*, 20: 25-32.

109. Gonzaga AD, Figueira BBD, Souza JMA, Carvalho WB. Tempo de ventilação mecânica e desenvolvimento de displasia broncopulmonar. *Rev. Assoc. Med. Bras.*, Jan./Feb. 2007,64-67.

110. Rugolo LMSS. Assistência ao recém-nascido de muito baixo peso. In: UNESP. Departamento de Pediatria da Faculdade de Medicina de Botucatu. *Condutas em Pediatria*. 4ª ed. Rio de Janeiro: EPUB; 1999: 146-9.

111. Carmelo GA, Nobile GR, Altomare C, Pavia M. Influence of maternal and social factors as predictors of low birth weight in Italy. *BMC Public Health* 2007, 7:192.

112. Monteiro CA, Benício MHA, Ortiz LP. Tendência secular do peso ao nascer na cidade de São Paulo (1976-1998). *Rev Saúde Pública*. 2000; 34(6 Supl):26-40



113. Lippi UG, Andrade AS, Bertagnon JRD, Melo E. Fatores obstétricos associados ao baixo peso ao nascer. *Rev. Saúde Pública* 1989 ; 23(5): 382-387.
114. Nascimento LFC, Gothieb SLD. Fatores de risco para o baixo peso ao nascer, com base em informações da declaração de nascido vivo em Guaratinguetá, SP, 1998. *Inf Epidemiol SUS* 2001;3:113-20.
115. Guimarães EAA, Velásquez-Meléndez G. Determinantes do baixo peso ao nascer a partir do Sistema de Informação sobre Nascidos Vivos em Itaúna, Minas Gerais. *Rev. Bras. Saude Mater. Infant.* 2002 ; 2(3): 283-290.
116. Filho FJB, Barros CK, da Costa MC, Procianoy RS .Results of a program for the prevention of blindness caused by retinopathy of prematurity in southern Brazil. *J Pediatr (Rio J)*. 2007;83(3):209-216.
117. Grupo Retinopatia da Prematuridade Brasil. Relatório do IV Workshop Retinopatia da Prematuridade. Sociedade Brasileira de Pediatria. 2006. Disponível em URL: <http://www.cbo.com.br/cbo/sociedades/pediatria/artigos/relatorioIVworkshopbrasil.pdf>. [2008 ago 18].
118. Lermann VL, Filho FJB, Procianoy RS. The prevalence of retinopathy of prematurity in very low birth weight newborn infants. Prevalência de retinopatia da prematuridade em recém-nascidos de muito baixo peso. *J Pediatr (Rio J)*. 2006; 82(1):27-32:
119. Torigoe AMS. Retinopatia da prematuridade: incidência, detecção e fatores relacionados : Tese: apresentada ao Hospital de Clínicas – UNICAMP para obtenção de título de Doutor.
120. Morgues M, Henriquez MT, Toha D. Sobrevida Del Niño Menor De 1500 G en Chile. *Rev. Chil. Obstet. Ginecol.* 2002; Vol.67, no.2 100-105
121. Brennan R, Gnanaraj L,Cottrell DG. Retinopathy Of Prematurity in practice screening for threshold disease. *Eye*, 2003; 17(2):183-8.

122. Padmani K , Jyotsna M , Linda AWK. Retinopathy of prematurity and risk factors: a prospective cohort study. *BMC Pediatrics* 2005, 5:18 .
123. Clare G, Haroon A. Blindness in children *BMJ* 2003;327:760-761.
124. Flynn JT, Bancalari E, Bachynski BN, Buckley EB, Bawol R, Goldberg R, et al. Retinopathy of prematurity: diagnosis, severity, and natural history. *Ophthalmology*. 1987;94(6):620-9.
125. Zin A. Retinopatia da prematuridade: epidemiologia. *Rev Soc Bras Retina e Vítreo*. 2003;6:5-6.
126. Temporini ER, Kara-José N. Visual loss: prevention strategies. *Arq Bras Oftalmol*. 2004;67:597-601.

## 9. ARTIGO

### **Artigo Original**

#### **Página de identificação**

**Título:** Diagnóstico precoce e tratamento adequado: ações fundamentais para a prevenção de cegueira causada pela Retinopatia da Prematuridade.

Early diagnosis and appropriate treatment: fundamental actions for the prevention of blindness caused by the Retinopathy of Prematurity.

**1. Daniele de Moraes Melo**, Programa de Pós-Graduação em Ciências Médicas da Universidade de Brasília, Fisioterapeuta da Unidade de Terapia Intensiva Neonatal do Hospital Regional de Ceilândia, Área Especial 01, Ceilândia, 72.215-170, Brasília, DF, Brasil. e-mail: [moraesmelo.daniele@yahoo.com.br](mailto:moraesmelo.daniele@yahoo.com.br) (autor responsável pela troca de correspondência).

**2. Cassiano Rodrigues Isaac**, Médico Oftalmologista do Hospital Regional da Asa Norte, Ambulatório de Retinopatia da Prematuridade, SMHN – Área Especial, Asa Norte, 70.910-705, Brasília, DF, Brasil.

**3. Lenora Gandolfi**. Programas de Pós-Graduação em Ciências da Saúde da Universidade de Brasília Universidade de Brasília, Faculdade de Ciências da Saúde, Departamento de Pediatria. Campus Universitário, Laboratório Pediatria - BC 212 ASA Norte 70910-900 - Brasília, DF – Brasil.

**4. Riccardo Pratesi**, Programas de Pós-Graduação em Ciências da Saúde da Universidade de Brasília. Universidade de Brasília, Faculdade de Ciências da Saúde, Departamento de Pediatria. Campus Universitário, Laboratório Pediatria - BC 212 ASA Norte 70910-900 - Brasília, DF – Brasil.

**Resumo:**

Objetivo: Esta pesquisa tem como objetivo principal delimitar o número de crianças nascidas prematuras de muito e extremo baixo peso expostas á oxigenioterapia que vieram a desenvolver alterações retinianas provocadas pela Retinopatia da Prematuridade (ROP), através de fundoscopia. Método: Estudo do tipo descritivo, realizado em maio de 2008 na unidade de Terapia Intensiva Neonatal de um hospital público de Brasília. A amostra geral foi selecionada através de dados dispostos em prontuários arquivados, com inclusão de 144 crianças nascidas prematuras de muito e extremo baixo peso, submetidas á oxigenioterapia. As alterações retinianas decorrentes da ROP foram descritas mediante a realização de Fundoscopia. Resultados: Os resultados deste estudo demonstraram uma incidência de 8% de alterações retinianas provenientes de ROP em diferentes estágios em crianças prematuras, das quais o peso médio ao nascer foi de 1186,35g e o tempo de exposição médio de 46,84 dias de oxigenioterapia. As alterações retinianas variaram desde uma fase regressiva até o descolamento total de retina de forma bilateral. Encontrou-se ainda um percentual de 32,44% de crianças com idade cronológica média de 18,35 meses que nunca haviam realizado o exame para a detecção da doença e os outros 67,56%, não haviam realizado o exame no período adequado. Conclusão: A implantação de programas de prevenção e tratamento adequado para a Retinopatia da Prematuridade é fundamental para a diminuição dos casos de alterações retinianas graves e conseqüentes casos de cegueira desencadeados pela progressão da doença.

Palavras-chave: Retinopatia da prematuridade, muito baixo peso, extremo baixo peso, prevenção, cegueira.

**Abstract:**

Objective: This research has as a main objective to indicate the number of infants prematurely born with very low and extremely low birth weight, who are exposed to oxygen therapy and have developed retinal changes caused by retinopathy of prematurity (ROP), through fundoscopy. Method: Descriptive study conducted in May 2008 in the neonatology unit of a public hospital in Brasilia. The sample was selected from data arranged in records filed with inclusion of 144 children born of very premature and extremely low weight will undergo oxygen therapy. The changes resulting from retinal ROP were described by the performance of fundoscopy. Results: The results of this study showed an incidence of 8% of retinal changes from ROP at different stages in group of premature infants, whose average weight at birth was 1186.35 g and were exposed to oxygen therapy for 46.84 days in average. The retinal changes ranged from a regressive phase to the total detachment of retina on a bilateral basis. There were even found 32.44% of infants with average age of 18.35 months which had never conducted an examination to detect the disease and the other 67.56% who had not conducted the examination at the appropriate time. Conclusion: The introduction of prevention programs and appropriate treatment for Retinopathy of Prematurity are key points for reducing the cases of retinal changes and consequent severe cases of blindness triggered by the progression of the disease.

Key-words: Retinopathy of prematurity, very low weight, extremely low weight, prevention, blindness.

## 1. Introdução:

A cegueira infantil é um problema de saúde pública importante <sup>1</sup>. A Organização Mundial de Saúde (OMS) relata que, anualmente, cerca de 500.000 crianças em todo o mundo tornam-se cegas. Com os conhecimentos médicos atuais, pelo menos 60% das causas de cegueira infantil e comprometimento visual grave são preveníveis ou tratáveis <sup>2,3</sup>.

As causas de cegueira e perda visual infantil são variáveis. Porém, as causas principais de cegueira tratáveis na infância em todo o mundo, são a catarata, a retinopatia da prematuridade (ROP) e o glaucoma <sup>4</sup>. Alguns autores indicam que a ROP está entre as primeiras causas de cegueira infantil, tanto em países desenvolvidos quanto em países em desenvolvimento <sup>5</sup>.

A ROP é uma doença multifatorial que afeta o desenvolvimento vascular da retina de recém nascidos prematuros <sup>6</sup>. Desde 1940, esta doença é reconhecida como causa de redução da acuidade visual e de cegueira associada ao uso excessivo de oxigênio nas primeiras semanas de vida, onde foram descritas as alterações vasculares ocorridas em retinas imaturas. Devido á aparência do globo ocular com características fibróticas no estágio tardio da doença, foi chamada de fibroplasia retrolental, denominação incorreta, pois refere-se apenas a fase relacionada ás alterações cicatriciais <sup>7</sup>. Em 1949, foi definido o termo retinopatia da prematuridade, uma vez que engloba todas as fases das manifestações retinianas observadas nos prematuros <sup>8</sup>.

Sabe-se que a proporção de cegueira causada devido á ROP é muito influenciada pelo nível de assistência neonatal e também pela existência de programas eficazes de triagem e tratamento. Os recentes avanços nos cuidados neonatais melhoraram a taxa de sobrevivência para as crianças prematuras e isto é acompanhado por um aumento na incidência de ROP <sup>9</sup>. Contudo, a restrição dos recursos reservados à saúde nem sempre permite um atendimento de

qualidade adequada, principalmente em relação ao seguimento oftalmológico necessário a esta população <sup>10</sup>.

O aumento da incidência de ROP, especialmente nos países em desenvolvimento, tem sido destacado na literatura e sugere a preocupante emergência de uma nova epidemia nos dias atuais <sup>11</sup>. Estima-se que no Brasil, cerca de 20 mil recém-nascidos (RN) desenvolvam a doença anualmente, dos quais, aproximadamente 1800 podem ficar cegos se não detectados e tratados precocemente <sup>12</sup>. Conseqüentemente, é inegável que a perda da visão provoque sérios problemas médicos, psicológicos, sociais e econômicos. Com isso, a importância de se determinar medidas preventivas através da identificação e a execução de protocolos específicos que envolvam o diagnóstico e o tratamento precoce, torna-se um ponto fundamental para a diminuição do número de casos de cegueira provenientes da ROP.

Esta pesquisa tem como objetivo principal delimitar o número de crianças nascidas prematuras, de muito e extremo baixo peso expostas á oxigenioterapia que desenvolveram alterações retinianas provocadas pela Retinopatia da Prematuridade atendidas na UTI Neonatal do Hospital Regional de Ceilandia (HRC).

## **2. Metodologia**

O presente estudo é do tipo descritivo <sup>13</sup>, com registro e análise de dados realizados no ano de 2008 na Unidade de Cuidados Intensivos em Neonatologia do Hospital Regional de Ceilândia (HRC). A pesquisa teve início após a aprovação e a autorização do projeto pelo Comitê de Ética e Pesquisa da Fundação de Ensino e Pesquisa em Ciências da Saúde (FEPECS), com o processo de número 216/06 e após assinatura de termo de consentimento livre e esclarecido dos responsáveis pelos indivíduos que integraram o grupo

selecionado para avaliação, sendo informados previamente sobre os objetivos do estudo e o exame a que seriam submetidos.

A amostra foi selecionada mediante análise de prontuários de crianças admitidas na Unidade de Terapia Intensiva Neonatal, dispostos no arquivo nosológico, referente ao período compreendido entre 01 de janeiro de 2006 á 30 novembro de 2007, seguindo os seguintes critérios de inclusão: Crianças com peso ao nascimento  $\leq$  1500 gramas; idade gestacional  $\leq$  32 semanas; submetidas á oxigenioterapia sob a forma de ventilação mecânica, CPAP (Pressão Positiva Continua nas Vias Aéreas) nasal/traqueal ou uso de capacete de oxigênio denominado HOOD.

A idade gestacional descrita no prontuário da amostra foi avaliada pela história materna através da data da última mesntruação (método DUM) e confirmada por exame físico do recém-nascido, segundo informações contidas nos prontuários. Crianças com histórico de Toxoplasmose Congênita ou má formações de SNC (microcefalia) foram excluídas da pesquisa.

Os dados referentes á possíveis alterações retinianas decorrentes da ROP foram coletados durante a realização do exame de fundo de olho (fundoscopia), que foi realizado por um oftalmologista da Secretaria de Saúde do governo do Distrito Federal (GDF). Para a definição da doença, foram adotados os critérios expostos na Classificação Internacional de Retinopatia da Prematuridade<sup>14</sup>. Os critérios são divididos em zonas I a III (localização da doença), estágio 1 a 5 (gravidade da doença) e extensão 1 a 12h (expressa em número de horas de relógio). Em 2005, uma edição revisada do ICROP definiu ainda uma forma grave de doença posterior (AP-ROP), a delimitação da Zona I e a existência da doença pré-plus<sup>15</sup>.

O procedimento utilizado para o tratamento dos dados foi realizado através do programa SPSS for Windows versão 15.0. A análise descritiva dos dados foi efetuada mediante a utilização das médias e desvio padrão. Utilizou-se o teste paramétrico (Correlação



de Pearson) para verificar a associação entre idade gestacional, peso ao nascer e consumo de oxigênio.

### 3. Resultados

A amostra total da pesquisa foi constituída por 144 crianças selecionadas mediante a análise de prontuários. Sendo que destas, 40 (28%) foram a óbito durante o período hospitalar ou pós-alta; 41 (28,%) não localizadas; 8 (5,5%) apresentavam prontuários incompletos ou preenchidos de forma incorreta; 18 (12,5%) não compareceram á pesquisa para a realização da Fundoscopia e 37 (25,7%) estavam presentes á pesquisa (Gráfico 1).

Do total de crianças que compareceram á pesquisa, 21 representam o gênero masculino. O cálculo das médias demonstrou que o peso ao nascimento foi de  $1.186,35 \pm 197,16$ ; idade gestacional  $29,30 \pm 1,37$  semanas; tempo de exposição ao oxigênio  $46,84 \pm 24,48$  dias e idade cronológica média de 18,35 meses (Tabela 1).

O teste paramétrico demonstrou uma correlação entre a idade gestacional e o peso ao nascimento (tabela 2). Quanto ao tempo de exposição ao oxigênio e o peso ao nascimento, os resultados apontaram uma correlação negativa entre os valores médios (tabela 3). Em relação á idade gestacional, esta se associou inversamente ao tempo de exposição ao oxigênio (tabela 4). Os resultados encontrados mediante á realização da Fundoscopia indicaram que 8% (03/37) das crianças avaliadas apresentavam alterações retinianas decorrentes da ROP. Dentre os casos de alterações retinianas, uma criança apresentava ROP bilateral em fase cicatricial; outra criança apresentou inicialmente ROP bilateral, fase pré limiar tipo II (estágio 3, zona 2 sem a presença de doença plus), sendo reavaliada em sete dias, evoluiu para o estágio 3 limiar (zona 2, presença de doença plus) com indicação de fotocoagulação com laser<sup>16</sup>. Porém, devido a atrasos quanto a realização do procedimento cirúrgico, a doença evoluiu para o

estágio 4b em olho direito. Assim, a fotocoagulação foi realizada no olho esquerdo e o olho direito apresentou indicação de cirurgia vitreoretiniana. A última criança apresentava ROP no estágio 5 bilateral, com descolamento total de retina, ocasionado pelo abandono do seguimento oftalmológico, também com indicação de cirurgia vitreoretiniana<sup>16</sup> (tabela 5).

Os resultados referentes a data da realização da primeira Fundoscopia demonstraram que das 37 crianças avaliadas, 12 nunca haviam realizado o exame para a detecção de ROP e 25 realizaram a primeira Fundoscopia com idade  $\geq$  a 8 semanas de vida, sendo que a média de idade das crianças referentes á realização do 1º. exame foi de  $20,56 \pm 5,78$  semanas. Nenhuma das crianças avaliadas realizou o 1º. exame de Fundoscopia entre a 4ª. e 6ª. semanas de vida (Tabela 6).

#### **4. Discussão**

O presente estudo foi realizado em uma unidade de terapia intensiva neonatal através da análise de prontuários e avaliação fundoscópica de crianças nascidas prematuras, de muito ou extremo baixo peso, submetidas á oxigenioterapia sob ventilação mecânica, CPAP ou capacete de oxigênio denominado HOOD, após a alta hospitalar. As limitações da pesquisa incluem a dificuldade em selecionar as crianças através de prontuários arquivados no hospital, ora preenchidos de forma incorreta, ora não encontrados; constantes alterações de endereços ou telefone das mães/responsável pela criança e também o número elevado de óbitos que, conseqüentemente diminui o tamanho da amostra. Limitações semelhantes foram encontradas por outros pesquisadores, o que demonstra que estes fatores podem incidir em perda de amostra e limitações quanto aos objetivos de determinadas pesquisas<sup>17</sup>.

Os números deste estudo referentes á perda de amostra (28,47% sem contato; 5,55% prontuários incompleto-incorretos) apontam a dificuldade quanto ao acompanhamento destas crianças após deixarem a unidade neonatal. Isto também é relatado por autores<sup>17</sup> em

estudos de acompanhamento de crianças após a alta hospitalar, onde descrevem que a perda entre as crianças que deixam a maternidade chega á 39%.

A presente pesquisa comprovou que a idade gestacional e o peso ao nascimento associam-se à maior tempo de exposição á oxigenioterapia em recém-nascidos prematuros de baixo e extremo baixo peso <sup>18</sup>, sendo que estes permaneceram em média 46,84 dias em oxigenioterapia. Isto relaciona-se ao fato de que crianças prematuras, de baixo ou extremo baixo peso, apresentam além de elevada morbimortalidade neonatal, também grandes limitações em sua função respiratória, seja no controle central da respiração, na imaturidade anatômica e bioquímica pulmonar como também na mecânica respiratória <sup>19</sup>.

Alguns autores demonstram que o tempo de uso de oxigênio é estatisticamente superior em recém nascidos prematuros que desenvolvem ROP, especialmente aqueles com peso inferior á 1500g, sendo o oxigênio um dos fatores mais importantes envolvidos na patogênese da doença <sup>20</sup>.

No presente estudo, a incidência de ROP geral foi de 8% (3/37) entre as crianças avaliadas. A incidência da ROP em qualquer estágio é variável. Uma pesquisa realizada no Sul do Brasil <sup>21</sup> aponta uma incidência média de 25%, enquanto outro realizado em São Paulo <sup>22</sup> demonstra um percentual em torno de 17% relacionado á qualquer tipo de ROP, sendo que os estágios mais graves podem variar de 3 á 30% em várias regiões do país <sup>23</sup>.

Apenas um dos casos de ROP encontrados neste estudo apresentava-se em fase regressiva da doença, os outros já apresentavam alterações graves da retina com prováveis alterações visuais em consequência da progressão da doença. Vale enfatizar, que no período em que foi realizada esta pesquisa, as crianças já haviam recebido alta hospitalar e apresentavam idade cronológica média de 18,64 meses. Assim, é possível que outros episódios de ROP possam ter ocorrido antes da realização deste estudo e não terem sido

diagnosticados, uma vez que a doença pode regredir de forma espontânea em torno de 90% dos casos <sup>24</sup>.

O descolamento total da retina é o estágio mais avançado da doença, o que acarreta casos de cegueira irreversíveis. A criança desta pesquisa que evoluiu para o estágio 5 da doença com conseqüente perda de visão, não foi tratada no período adequado devido ao abandono do acompanhamento oftalmológico. Um caso semelhante é relatado em outro estudo, onde 01 (0,33%) paciente entre 74 que apresentaram ROP em qualquer estágio, desenvolveu bilateralmente o estágio 5 da doença devido á não continuidade do seguimento oftalmológico <sup>21</sup>.

No Brasil, o Ministério da Saúde desconhece o número exato de crianças afetadas pela ROP. Estima-se que das 100.000 crianças cegas na América Latina, 24.000 são cegas em decorrência da ROP <sup>25</sup>.

Constatou-se ainda na presente pesquisa, que 32,44% (12/37) das crianças avaliadas nunca haviam realizado o exame para a detecção da doença. As outras 67,56% (25/37) já haviam sido submetidas a pelo menos um exame de Fundoscopia. Contudo, nenhum exame havia sido realizado entre a quarta e sexta semana de vida, conforme diretrizes brasileiras do exame e tratamento da ROP <sup>26</sup>. A primeira Fundoscopia foi realizada com idade média de 20,56 semanas, sendo que 14 crianças a realizaram com idade entre 8 a 20 semanas, 7 realizaram com idade entre 21 a 30 semanas e 4 com idade superior a 30 semanas. Ressalta-se aqui que a idade cronológica média destas crianças na data em que foi realizada a pesquisa foi de 18,64 meses. A literatura sugere a realização de exames oftalmológicos completos pelo menos entre os 12 meses até o terceiro ano de vida em crianças prematuras que desenvolveram ROP em qualquer estágio <sup>27</sup>. Ao considerar o desenvolvimento visual da criança nascida prematuramente, não há consenso em se considerar como parâmetro sua idade gestacional corrigida ou sua idade cronológica <sup>28</sup>.

Todas as crianças nascidas com peso ao nascimento inferior á 1500g e idade gestacional abaixo de 32 semanas devem ser examinadas a fim de se detectar alterações retinianas decorrentes do desenvolvimento da ROP, sendo que o primeiro exame deve ser realizado entre a quarta e sexta semanas de vida.<sup>26</sup> . Mas sabe-se que muitas crianças sequer serão avaliadas, principalmente em hospitais da rede pública. Uma das maiores limitações para a efetuação dos exames de ROP, é que grande parte os hospitais públicos não contam com um programa específico para a detecção da Retinopatia da Prematuridade <sup>21</sup>.

### **5. Conclusão:**

Com a realização deste estudo, conclui-se que a Retinopatia da Prematuridade por ser uma doença progressiva, porém passível de tratamento, deve ser diagnosticada e tratada precocemente. A realização do exame para a detecção precoce não está sendo realizado em todas as crianças com risco de desenvolverem a doença na UTI Neonatal do HRC, e, aquelas que o fazem, não estão sendo avaliadas no período adequado, o que aumenta as chances para o desenvolvimento da ROP grave. O acompanhamento oftalmológico destas crianças, bem como a orientação dos pais/responsáveis, após a alta hospitalar é fundamental, pois a mesma poderá passar despercebida podendo gerar seqüelas visuais importantes ou produzir cegueira total e irreversível.

### **6. Referências Bibliográficas**

1. Mets MB. Childhood blindness and visual loss: an assessment at two institutions including a "new case". *Trans Am Ophtalmol Soc* 1999; 97: 653-96.
2. Foster A, Gilbert C. Epidemiology childhood blindenss. *Eye* 1992; 6 (Pt2): 173-
3. Leal DB, Tavares SS, Ventura LO, Florêncio T. Atendimento a portadores de visão subnormal: estudo retrospectivo de 317 casos. *Arq Bras Oftalmol* 1995; 58:578 - 80.

4. Steinkuller PG, Du L, Gilbert C, Foster A, Collins ML, Coats DK. Childhood Blindness. *J AAPOS* 1999;3:26-32.
5. Phan MH, Nguyen PN, Reynolds JD. Incidence and severity of retinopathy of prematurity in Vietnam, a developing middle-income country. *J Pediatr Ophthalmol Strabismus*. 2003 Jul-Aug;40(4):208-12.
6. Smith LEH. IGF-1 and Retinopathy of Prematurity in the Preterm Infant. *Biol Neonate* 2005;88:237-244.
7. Terry TL. Fibroplastic overgrowth of persistent tunica vasculosa lentis in infant borns prematurely. *Am. J. Ophthalmol.*, 25: 1409-1423,1942.
8. Owens WC. Owens EU. Retrolental fibroplasia in premature infants. *Am J. Ophtalmol* 1949: 32:1-21.
9. Tasman W, Patz A , McNamara J, Kaiser R , Trese M , Smith B. Retinopathy of prematurity : The life of a lifetime disease. *Am J. Ophtalmol* 2006; 141: 167-174.
10. Gilbert C, Rahi J, Eckstein M, O'Sullivan J, Foster A. Retinopathy of prematurity in middle-income countries. *Lancet*. 1997;350:12–14.
11. Wheatley CM, Dickinson JL, Mackey D, Craig J, Sale M. Retinopathy of prematurity: recent advances in our understanding *Arch Dis Child Fetal neonatal Ed.* 2002 September; 87(2): F78–F82.
12. Zin AT. The Increasing Problem of Retinopathy of Prematurity *Community Eye Health.* 2001; 14(40): 58–59.
13. Pereira MG. *Epidemiologia: teoria e prática.* Rio de Janeiro: Guanabara Koogan; 1995.
14. An international classification of retinopathy of prematurity. II. The classification of retinal detachment. The International Committee for the Classification of the Late tages of

- Retinopathy of Prematurity. *Arch Ophthalmol.* 1987;105 (7):906-12. Erratum in: *Arch Ophthalmol* 1987;105(11):1498.
15. An International Committee for the Classification of Retinopathy of Prematurity  
The International Classification of Retinopathy of Prematurity Revisited  
*Arch Ophthalmol.* 2005;123(7):991-999.
  16. Early Treatment for Retinopathy of Prematurity Cooperative Group. Revised Indications for the Treatment of Retinopathy of Prematurity. *Arch Ophthalmol.* 2003; 121:1684-96.
  17. Bonotto LB, Moreira ATR, Carvalho DS. Prevalence of retinopathy of prematurity in premature babies examined during the period 1992-1999, Joinville (SC): evaluation of associated risks - screening. *Arq. Bras. Oftalmol.* 2007; 70(1): 55-61.
  18. Gonzaga AD, Figueira BBD, Souza JMA, Carvalho WB. Tempo de ventilação mecânica e desenvolvimento de displasia broncopulmonar. *Rev. Assoc. Med. Bras., Jan./Feb.* 2007,64-67.
  19. Rugolo LMSS. Assistência ao recém-nascido de muito baixo peso. In: UNESP. Departamento de Pediatria da Faculdade de Medicina de Botucatu. *Conduitas em Pediatria.* 4ª ed. Rio de Janeiro: EPUB; 1999: 146-9.
  20. Charles JB, Ganthigr R, Appiah AP. Incidence and characteristics of retinopathy of prematurity in a low-income inner-city population. *Ophthalmology*, 98(1): 14-17, 1991.
  21. Fortes FJB, Barros CK, da Costa MC, Procianoy RS. Results of a program for the prevention of blindness caused by retinopathy of prematurity in southern Brazil. *J Pediatr (Rio J).* 2007;83(3):209-216.
  22. Pozzi S, Provenzano L, Boni D, Branco AC, Moraes N, Farah M. Retinopatia da prematuridade: achados refrativos pós-tratamento com crioterapia ou laser. *Arq. Bras. Oftalmol.* 2000 Oct; 63(5): 345-348.

23. Grupo Retinopatia da Prematuridade Brasil. Relatório do IV Workshop Retinopatia da Prematuridade. Sociedade Brasileira de Pediatria. 2006. Disponível em URL: <http://www.cbo.com.br/cbo/sociedades/pediatria/artigos/relatorioIVworkshopbrasil.pdf>. [2008 ago 18].
24. Flynn JT. Retinopatia da prematuridade. *Oftalmologia Pediátrica*: 1585-1614.
25. Gilbert CE., Rahi J. and Quinn E. Visual Impairment and Blindness in Children. In *Epidemiology of Eye Disease*, 2002. Ed Johnson, Weale, West, Minassian. Pub. Arnold.
26. Zin A, Florêncio T, Fortes FJB, Nakanami CR, Gianini N, Graziano RM et al . Proposta de diretrizes brasileiras do exame e tratamento de retinopatia da prematuridade (ROP). *Arq. Bras. Oftalmol.* 2007; 70 (5): 875-883.
27. Schalijs-Delfos NE, de Graaf MEL, Treffers WF, Engel JC, Bernard P. Long term follow up of premature infants: detection of strabismus, amblyopia, and refractive errors. *Br J Ophthalmol* 2000 84: 963-967
28. Graziano RM, Leone CR. Problemas oftalmológicos mais frequentes e desenvolvimento visual do pré-termo extremo. *J. Pediatr. (Rio J.)* 2005 Mar 81(1).



## **ANEXOS**

### **Anexo 1.**

**Parecer do Comitê de Ética e Pesquisa da Fundação de Ensino e Pesquisa em Ciências da Saúde .**

## **Anexo 2. Termo de consentimento livre e esclarecido**

### **TERMO DE CONSENTIMENTO LIVRE E ESCLARECIDO - TCLE**

Você está sendo convidado(a) a participar, como voluntário, de uma pesquisa para delimitar o número de crianças nascidas prematuras de muito e extremo baixo peso expostas á oxigenioterapia que vieram a desenvolver alterações retinianas decorrentes da ROP, que será realizada no Hospital Regional de Ceilândia – Unidade de Neonatologia.

Esta pesquisa justifica-se pela carência de trabalhos científicos realizados em torno do tema proposto. Sendo a ROP uma doença prevenível e passível de tratamento que quando não diagnosticada ou tratada de forma adequada pode provocar cegueira irreversível, é necessário que se realize um estudo que identifique quantos prematuros a desenvolveram, quais as características, quanto ao peso, idade gestacional e tempo de oxigenioterapia destes bebês. Para a seleção dos recém-nascidos, foi feita a análise dos prontuários de todos aqueles que permaneceram internados na Unidade de Neonatologia – HRC, que apresentaram peso ao nascimento igual ou inferior á 1500g, com idade gestacional menor ou igual á 32 semanas e que receberam oxigênio sob a forma de CPAP nasal ou Ventilação Mecânica. Depois de selecionados, os bebês serão submetidos á um exame denominado Fundoscopia a fim de se determinar o diagnóstico oftalmológico, ambos, o exame e o diagnóstico, serão realizados por um especialista em retina, ou seja, um oftalmologista.

O exame consiste na observação do fundo de olho, assim sendo, é necessária a instilação de colírio para a dilatação das pupilas do bebê. Este procedimento é simples, a instilação do colírio será realizada pela pesquisadora três vezes antes do exame, para que logo após o oftalmologista realize a Fundoscopia. O exame será realizado apenas uma vez, não havendo assim, a necessidade de retorno para a repetição do procedimento.

Este termo esclarece ainda que nenhum nome será divulgado no decorrer da pesquisa, o que garante total sigilo quanto á participação destes pacientes.

Os resultados obtidos com esta pesquisa serão utilizados para a elaboração da dissertação de mestrado, a ser concluído na UNB – Faculdade de Ciências Médicas.

Após ser esclarecido(a) sobre as informações acima, no caso de aceitar fazer parte do estudo, assine ao final deste documento, que está em duas vias. Uma delas é sua e a outra é do pesquisador responsável. Em caso de recusa, você não será penalizado(a) de forma alguma. Em caso de dúvida você pode procurar pela pesquisadora responsável na Unidade de Neonatologia – HRC, ou pelo CEP SES-DF, telefone 61 3325 4955.

Pesquisadora Responsável: Daniele de Moraes Melo.

Telefone para contato (61) 3342 5806.

Telefones para contato HRC: (61) 3471 9151/ 3471 9152.

Local e data: \_\_\_\_\_

Nome do responsável legal pelo sujeito da pesquisa: \_\_\_\_\_

Assinatura: \_\_\_\_\_

Nome e Assinatura do pesquisador : \_\_\_\_\_

### Anexo 3. Protocolo para a realização da pesquisa

#### Hospital Regional de Ceilândia – HRC

Pesquisa: Delimitação do número de crianças nascidas prematuras de muito e extremo baixo peso expostas á oxigenioterapia que vieram a desenvolver alterações retinianas decorrentes da ROP

Responsáveis pela pesquisa: Daniele de Moraes Melo; Dr. Cassiano R. Isaac;

Dr. Riccardo Pratesi.

<b>Coleta de dados nos prontuários arquivados</b>	
Nome da Mãe:	
Nome criança:	
Idade Materna:	
Data de Nascimento (criança):	Idade atual: ___a ___m
Endereço:	
Telefone p/contato:	
Peso ao nascimento:	Sexo: 1( )F 2( )M
Idade Gestacional: _____ semanas	
Oxigenioterapia:	Permanência: _____ dias
( ) Ventilação Mecânica	
( ) CPAP Nasal	Permanência: _____ dias

<input type="checkbox"/> Hood	Permanência: _____ dias
<input type="checkbox"/> O <sub>2</sub> Livre	Permanência: _____ dias
<p><u>Fundoscopia entre 4° e 6° semanas de vida: 1( <input type="checkbox"/> ) sim 2( <input type="checkbox"/> ) não</u></p> <p>1° Exame:</p> <p>Data: ____/____/____</p>	
<b>Análise das crianças</b>	
Resultados da Fundoscopia (26/04/08)	
<p>Presença de ROP: ( <input type="checkbox"/> ) sim ( <input type="checkbox"/> ) não</p> <p>Estágio da doença:</p> <p>Realizou cirurgia para reversão do quadro:</p>	

# Livros Grátis

( <http://www.livrosgratis.com.br> )

Milhares de Livros para Download:

[Baixar livros de Administração](#)

[Baixar livros de Agronomia](#)

[Baixar livros de Arquitetura](#)

[Baixar livros de Artes](#)

[Baixar livros de Astronomia](#)

[Baixar livros de Biologia Geral](#)

[Baixar livros de Ciência da Computação](#)

[Baixar livros de Ciência da Informação](#)

[Baixar livros de Ciência Política](#)

[Baixar livros de Ciências da Saúde](#)

[Baixar livros de Comunicação](#)

[Baixar livros do Conselho Nacional de Educação - CNE](#)

[Baixar livros de Defesa civil](#)

[Baixar livros de Direito](#)

[Baixar livros de Direitos humanos](#)

[Baixar livros de Economia](#)

[Baixar livros de Economia Doméstica](#)

[Baixar livros de Educação](#)

[Baixar livros de Educação - Trânsito](#)

[Baixar livros de Educação Física](#)

[Baixar livros de Engenharia Aeroespacial](#)

[Baixar livros de Farmácia](#)

[Baixar livros de Filosofia](#)

[Baixar livros de Física](#)

[Baixar livros de Geociências](#)

[Baixar livros de Geografia](#)

[Baixar livros de História](#)

[Baixar livros de Línguas](#)

[Baixar livros de Literatura](#)  
[Baixar livros de Literatura de Cordel](#)  
[Baixar livros de Literatura Infantil](#)  
[Baixar livros de Matemática](#)  
[Baixar livros de Medicina](#)  
[Baixar livros de Medicina Veterinária](#)  
[Baixar livros de Meio Ambiente](#)  
[Baixar livros de Meteorologia](#)  
[Baixar Monografias e TCC](#)  
[Baixar livros Multidisciplinar](#)  
[Baixar livros de Música](#)  
[Baixar livros de Psicologia](#)  
[Baixar livros de Química](#)  
[Baixar livros de Saúde Coletiva](#)  
[Baixar livros de Serviço Social](#)  
[Baixar livros de Sociologia](#)  
[Baixar livros de Teologia](#)  
[Baixar livros de Trabalho](#)  
[Baixar livros de Turismo](#)