

PONTIFÍCIA UNIVERSIDADE CATÓLICA DO PARANÁ
CENTRO DE CIÊNCIAS BIOLÓGICAS E DA SAÚDE
PROGRAMA DE PÓS-GRADUAÇÃO EM ODONTOLOGIA
ÁREA DE CONCENTRAÇÃO EM ORTODONTIA

RICARDO LIMA SHINTCOVSK

**EFEITO DA NICOTINA NA REMODELAÇÃO ÓSSEA DURANTE O MOVIMENTO
DENTÁRIO INDUZIDO EM RATOS: ESTUDO HISTOLÓGICO**

CURITIBA

2008

Livros Grátis

<http://www.livrosgratis.com.br>

Milhares de livros grátis para download.

RICARDO LIMA SHINTCOVSK

**EFEITO DA NICOTINA NA REMODELAÇÃO ÓSSEA DURANTE O MOVIMENTO
DENTÁRIO INDUZIDO EM RATOS: ESTUDO HISTOLÓGICO**

Dissertação apresentada ao Programa de Pós-Graduação em Odontologia da Pontifícia Universidade Católica do Paraná, como parte dos requisitos para obtenção do Título de Mestre em Odontologia - Área de concentração em Ortodontia

Pós-graduando: Ricardo Lima Shintcovsk

Orientador: Prof. Dr. Hiroshi Maruo

Co-orientadora: Profa. Dra. Maria Ângela Naval Machado

CURITIBA

2008

Dados da Catalogação na Publicação
Pontifícia Universidade Católica do Paraná
Sistema Integrado de Bibliotecas – SIBI/PUCPR
Biblioteca Central

S556e
2008 Shintcovsk, Ricardo Lima
Efeito da nicotina na remodelação óssea durante o movimento dentário induzido em ratos : estudo histológico / Ricardo Lima Shintcovsk ; orientador, Hiroshi Maruo ; co-orientadora, Maria Ângela Naval Machado. – 2008.
63 f. ; 30 cm

Dissertação (mestrado) – Pontifícia Universidade Católica do Paraná,
Curitiba, 2008
Inclui bibliografia

1. Ortodontia. 2. Movimentação dentária. 3. Nicotina – Efeitos fisiológicos.
I. Maruo, Hiroshi. II. Machado, Maria Ângela Naval . III. Pontifícia Universidade Católica do Paraná. Programa de Pós-Graduação em Odontologia.
IV. Título.

CDD 20. ed. – 617.643

*É melhor atirar-se à luta em busca de dias
melhores, mesmo correndo o risco de perder tudo, do
que permanecer estático como os pobres de espírito,
que não lutam, mas também não vencem; que não
conhecem a dor da derrota, mas não têm a glória de
ressurgir dos escombros. Esses pobres de espírito,
ao final da jornada na Terra, não agradecem a
Deus por terem vivido, mas desculpam-se ante Ele
por terem simplesmente passado pela vida.*

Robert Nesta Marley

DEDICO ESTE TRABALHO

Aos meus pais Edimar e Maria Inês,

Exemplos de sabedoria, serenidade e amor. Presença real em minha vida. Agradeço incondicionalmente o apoio, incentivo e amor dedicado todos os dias.

DEDICO.

Agradecimentos especiais

Ao Prof. Dr. Hiroshi Maruo, grande amigo, exemplo de dedicação e competência. Meu respeito e admiração pela sua grande ajuda na orientação deste trabalho. Obrigado pelos ensinamentos transmitidos e pela confiança depositada em mim.

Muito obrigado.

À Profa. Dra. Maria Ângela Naval Machado, minha co-orientadora, pela indispensável contribuição para a realização deste trabalho. Foi muito importante contar com sua ajuda e incentivo, sempre presente e disponível. Você é um exemplo de professora, amiga e ser humano.

Muito obrigado.

Agradecimentos

À Deus pelo dom da vida, pela saúde, pelas oportunidades e por minha família. Presença constante em minha vida, sempre abençoando e iluminando meu caminho. Obrigado por mais esta etapa vencida.

Aos meus pais Edimar e Maria Inês por sempre acreditarem em mim, me incentivando, torcendo e fazendo de tudo para que os meus sonhos se tornassem realidade. Por me guiarem pelos caminhos da vida, sempre com muito amor, carinho e dedicação, sempre permanecendo ao meu lado. Esta conquista também é de vocês. Amo muito vocês.

Aos meus irmãos Elaine e Rogério, pelo incentivo dado em todos os momentos. Exemplos de dedicação e caráter. Vocês são muito especiais na minha vida. Amo muito vocês.

À Luégya, minha namorada, meu amor, meu anjo da guarda. Sempre amiga, companheira, carinhosa e amorosa. Agradeço pelo incentivo, dedicação e disposição buscando sempre meu crescimento.

À Pontifícia Universidade Católica do Paraná, pela oportunidade de realizar a Pós-graduação, *Strictu Sensu*.

Ao diretor da Pós-graduação Prof. Dr. Sérgio Vieira, pela amizade, oportunidade e privilégio de conviver e trabalhar em tão maravilhoso ambiente.

Ao Prof. Dr. Orlando Tanaka, sempre presente em minha vida acadêmica, grande amigo, conselheiro, incentivador, exemplo de organização, seriedade e profissionalismo. Minha profunda admiração e respeito pela sua dedicação ao Curso de Mestrado da PUCPR e por mostrar que ensinar é mais que uma arte, um desafio, uma missão.

Ao Prof. Dr. Odilon Guariza-Filho, com sua alegria incondicional e contagiante, muito obrigado pelos valiosos ensinamentos em Ortodontia, fundamentais para minha vida profissional.

À Profa. Dra. Elisa Souza Camargo pelos ensinamentos transmitidos, dedicação, profissionalismo e seriedade durante o Curso.

Ao Prof. Dr. Sérgio Aparecido Ignácio pela atenção e presteza na orientação e realização da análise estatística deste trabalho.

À Profa. Dra. Paula Cristina Trevillato, pelo incentivo, orientação e ensinamentos.

Aos professores das áreas conexas pelos conhecimentos transmitidos.

Aos meus grandes amigos e colegas Bruno, Fernanda, Jucienne, Luciana, Luégua, Luís, Marcos, Mariana, Raul, Saulo e Taís. A nossa convivência diária além de ter fortalecido nossa amizade me proporcionou momentos muito alegres. Agradeço em especial a Luégua, Luciana e Jucienne no desenvolvimento e concretização de minha pesquisa.

Aos professores Armando Yukio Saga e Bruno Orellana pelas cartas de indicação.

Ao Prof. Dr. Paulo Vitor Farago, pela ajuda e por ter disponibilizado a droga para esta pesquisa.

À secretária do Programa de Pós-Graduação em Odontologia da PUCPR, Neide Reis Borges por ser sempre muito prestativa e amiga.

Ao amigo Daniel Fiedler, pelo apoio incondicional, sem medir esforços no andamento e concretização desta pesquisa.

Aos funcionários do Biotério da PUCPR e em especial a Rafael Zotz e Cândido Pereira por todo apoio dado.

Ao funcionário Misael Gomes Barbosa, pela ajuda e disposição na execução do experimento.

À José Vinícius Maciel pelo apoio nesta pesquisa.

Às funcionárias do Laboratório de Patologia da PUCPR, Ana Paula Camargo Martins e Marina Luise Viola de Azevedo, pela ajuda na execução deste trabalho.

Às estagiárias Aline Wiens e Paula Maiza de Marchi pela amizade, carinho e disponibilidade para ajudar sempre que necessário.

Aos funcionários da Clínica de Odontologia da PUCPR, especialmente Silvana Casagrande Gabardo, pela preciosa atenção dispensada e auxílio nas atividades clínicas.

Aos alunos do sétimo e oitavo períodos por terem tornado possível a realização do estágio de docência, fundamental para minha formação de mestre.

Aos pacientes que contribuíram na minha formação profissional.

A todos os meus amigos, os incentivos de vocês fizeram com que cada conquista tenha um sentido especial.

Aos animais utilizados neste trabalho, por darem suas vidas em benefício da espécie humana.

Muito obrigado.

SUMÁRIO

1. ARTIGO EM PORTUGUÊS

PÁGINA TÍTULO.....	2
RESUMO.....	3
PALAVRAS-CHAVE.....	3
INTRODUÇÃO.....	4
MATERIAL E MÉTODOS.....	5
RESULTADOS.....	7
DISCUSSÃO.....	10
REFERÊNCIAS.....	14
TABELAS.....	18
FIGURAS.....	19
LEGENDAS.....	23

2. ARTIGO EM INGLÊS

TITLE PAGE.....	25
ABSTRACT.....	26
KEY-WORDS.....	26
INTRODUCTION.....	27
MATERIALS AND METHODS.....	28
RESULTS.....	29
DISCUSSION.....	31
REFERENCES.....	35
TABLES.....	39
FIGURES.....	40
LEGEND.....	41

3. ANEXOS

ANEXO I - APROVAÇÃO DO COMITÊ DE ÉTICA.....	43
ANEXO II - MATERIAIS E MÉTODOS.....	45
ANEXO III - ANÁLISE ESTATÍSTICA.....	50
ANEXO IV - NORMAS PARA PUBLICAÇÃO – TOXICOLOGY.....	54

EFEITO DA NICOTINA NA REMODELAÇÃO ÓSSEA DURANTE O MOVIMENTO DENTÁRIO INDUZIDO EM RATOS: ESTUDO HISTOLÓGICO

Ricardo Lima Shintcovsk

Mestrando em Odontologia, Área de concentração em Ortodontia
Pontifícia Universidade Católica do Paraná (PUCPR)

Hiroshi Maruo

Professor titular do Programa de Pós-Graduação em Odontologia, Área de
concentração em Ortodontia
Pontifícia Universidade Católica do Paraná (PUCPR)

Maria Ângela Naval Machado

Professora Titular do Programa de Pós-Graduação em Odontologia, Área de
concentração em Estomatologia
Pontifícia Universidade Católica do Paraná (PUCPR)

Autor para correspondência

Prof. Dr. Hiroshi Maruo

Pontifícia Universidade Católica do Paraná

Mestrado em Odontologia – Ortodontia

Rua Imaculada Conceição, 1155

Cep: 80215-901 Curitiba – Paraná – Brasil

Telefone: 41-3271-1637

Fax: 41-3271-1405

E-mail: h.maruo@pucpr.br

RESUMO

O tabaco é considerado o principal fator de risco para o desenvolvimento de doenças cardiovasculares e pulmonares. Não há relatos na literatura que associem a eventual ação da nicotina no movimento dentário induzido. O objetivo deste estudo foi investigar a ação da nicotina sobre a remodelação óssea durante o movimento dentário induzido em ratos. Oitenta ratos machos adultos *Wistar* foram divididos aleatoriamente em 3 grupos: grupo C (controle), grupo CM (indução de movimento dentário) e grupo NM (indução de movimento dentário associado à administração da nicotina). Os animais dos grupos C e CM receberam solução salina 0,9% e os do grupo NM, solução de nicotina (solução PA a 98% diluída em solução salina 0,9% estéril) por via subcutânea (2 mg/kg). Uma mola fechada de níquel-titânio foi utilizada para induzir o movimento dentário em 3, 7, 14 e 21 dias. Após estes períodos os animais foram eutanasiados e os espécimes teciduais foram processados histologicamente e quantificados o número de vasos sanguíneos, células osteoclásticas e de lacunas de *Howship* nas áreas de tração e de compressão do ligamento periodontal. A neoformação óssea foi avaliada por meio de luz polarizada para determinar a porcentagem de colágeno maduro e imaturo. Observou-se que a quantidade de vasos sanguíneos diminuiu no grupo NM quando comparado ao CM nos períodos de 3 ($p<0,001$) e 7 ($p<0,05$) dias. Quanto à quantidade de células osteoclásticas e lacunas de *Howship*, o grupo NM apresentou redução destas variáveis em relação ao grupo CM nos dias 7 ($p<0,05$ para as duas variáveis) e 14 ($p<0,05$ para células osteoclásticas e $p<0,01$ para lacunas de *Howship*). A porcentagem de colágeno imaturo apresentou-se aumentada no grupo NM quando comparado ao grupo CM, em 3 ($p<0,05$), 7 ($p<0,001$), 14 ($p<0,001$) e 21 ($p<0,001$) dias. Em conclusão, a nicotina interferiu no processo de remodelação óssea durante o movimento dentário induzido, reduzindo a angiogênese, células osteoclásticas e lacunas de *Howship* e atrasando a maturação do colágeno da matriz óssea neoformada.

Palavras-chave: colágeno, formação óssea, movimentação dentária, reabsorção óssea, nicotina, vasos sanguíneos

1. Introdução

O tabaco é considerado o principal fator de risco para o desenvolvimento de doenças cardiovasculares e pulmonares (Jung et al., 2001). A nicotina (*Nicotiana tabacum*) é o componente farmacológico mais ativo presente no tabaco e atua de modo direto ou indireto no metabolismo celular e tecidual, apresentando efeito prejudicial sobre a angiogênese (Theiss et al., 2000), osteogênese (Pinto et al., 2002), proliferação e adesão dos fibroblastos (Fang et al., 1991) e síntese de colágeno (Theiss et al., 2000).

Segundo Hollinger et al. (1999) e Feitelson et al. (2003), a nicotina apresenta ampla ação farmacológica, sendo a vasoconstrição o efeito mais característico. Zhu e Parmley (1995) relatam que os mecanismos que levam a esta vasoconstrição estão associados com a liberação local ou sistêmica de catecolaminas, estimulação neural simpática e disfunção endotelial. A nicotina induz a liberação de norepinefrina de nervos simpáticos aferentes que inervam os vasos sanguíneos através da ação direta sobre os nervos terminais (Winniford et al., 1996). Conseqüentemente são observadas repercussões sistêmicas e locais, com influência nos processos biológicos que exigem maior atividade metabólica (Theiss et al., 2000; Pinto et al., 2002).

No tratamento das maloclusões dentárias, após a aplicação de forças ortodônticas ocorre resposta inflamatória aguda associada à organizada remodelação do ligamento periodontal e osso alveolar (Yamagushi e Kasai, 2005), com reabsorção óssea nas áreas de compressão e aposição óssea nas áreas de tração, com a movimentação do dente no alvéolo (Meikle et al., 2006). Neste processo, há a participação de diferentes populações celulares com características remodeladoras distintas (Bletsa et al., 2006).

Os vasos sanguíneos do ligamento periodontal estão envolvidos diretamente na regulação da remodelação tecidual durante o movimento ortodôntico. A partir da migração dos leucócitos polimorfonucleares presentes nos capilares ocorre produção e liberação de várias moléculas sinalizadoras, como fatores de crescimento, metaloproteinases e citocinas (Krishnan e Davidovitch, 2006; Ren et al., 2008).

Apesar de existir mais de 1,3 bilhões de fumantes ativos no mundo (American Lung Association, 2008) e do conhecimento de que a nicotina atua sobre o metabolismo celular e tecidual, não há relatos na literatura que associem a eventual ação da nicotina no movimento dentário ortodôntico.

Portanto, o objetivo deste estudo foi avaliar o efeito da nicotina sobre a remodelação óssea durante o movimento dentário induzido em ratos.

2. Materiais e métodos

Este trabalho foi aprovado pelo Comitê de Ética no uso de Animais (CEUA) da Pontifícia Universidade Católica do Paraná (PUCPR), sob protocolo nº199/07.

Oitenta ratos machos adultos *Wistar* albinos (*Rattus norvegicus*) com 12 semanas de vida, pesando aproximadamente 300 – 350g foram utilizados neste estudo. Os animais foram acondicionados em caixas de policarbonato e temperatura entre 19°C e 22°C, em um fotoperíodo de 12/12 horas, com acesso a comida e água *ad libitum*.

Os ratos foram divididos aleatoriamente em 3 grupos: grupo C (controle); grupo CM (com indução de movimento dentário); e grupo NM (com indução de movimento dentário associado à administração da nicotina). O estudo focalizou as raízes méso-vestibulares dos primeiros molares superiores. As hemi-maxilas direitas constituíram os grupos CM e NM (40 ratos em cada grupo) e as hemi-maxilas esquerdas dos animais do grupo CM constituíram o grupo C. A utilização dos molares contralaterais como controle estão de acordo com os estudos realizados por Ong et al. (2000), Kalia et al. (2004), Bletsa et al. (2006) e Ren et al. (2008).

Os animais do grupo C e CM receberam administração de solução salina a 0,9% - 0,5 ml/kg a cada 24 horas para simular o estresse recebido pelos animais com a injeção. Os animais do grupo NM receberam 2 mg/kg de solução de nicotina (solução PA a 98% diluída em solução salina 0,9% estéril) equivalente no ser humano a 20 cigarros ao dia, por via subcutânea em intervalos de 24 horas. A dose utilizada baseou-se no estudo conduzido por Chen et al. (2007). As aplicações iniciaram um dia antes da instalação da mola ortodôntica e prosseguiram com o uso contínuo até o final do experimento.

O movimento dentário foi induzido por uma mola fechada de níquel-titânio (G&H® Wire Company REF CCOF9XL Lote 103946 Hanover, Germany), que produziu força recíproca entre os incisivos superiores e o primeiro molar superior direito (Fig. 1A, p.19) com magnitude de 30g/f, mensurada por dinamômetro de precisão devidamente calibrado e aferido (Dentaurum, *stress and tension gauge*, 25-250g/f. Após a ativação inicial, o dispositivo não foi reativado, no entanto seu posicionamento conferido diariamente. Para a instalação da mola ortodôntica foi realizada anestesia geral, com injeção intramuscular de ketamina (Vetanarcol®, Lab. König S. A., lote 00103, Avellaneda, Argentina) na dosagem de 1,8 mg/kg e xilazina (Rompun®, Lab. Bayer, lote 00404, São Paulo, Brasil) na dosagem de 1,1 mg/kg.

Os animais foram eutanasiados após 3, 7, 14 e 21 dias da instalação da mola ortodôntica com solução anestésica ketamina-xilazina, nas dosagens de 5,4 mg/kg e 3,3 mg/kg, respectivamente, via intraperitoneal. Após a eutanásia, as maxilas foram dissecadas (Fig. 1B, p.19) e fixadas com solução tamponada de formalina a 10% por 72 horas e depois descalcificadas em solução aquosa de EDTA 4,13% por 12 semanas, desidratadas em passos seriados com etanol e emblocadas em parafina. Cortes escalonados transversais de 5 µm foram preparados e corados para análise histológica. Para cada espécime tecidual, um total de 16 secções nas áreas de tração e compressão do ligamento periodontal, a partir da crista alveolar aos ápices dos dentes foram obtidas, sendo 12 corados com Hematoxilina-Eosina (HE) e 4 pelo método do Picrossirius.

O estudo histológico das lâminas coradas com HE foi do tipo cego, conduzido por um avaliador, devidamente calibrado. Os parâmetros analisados foram as células osteoclásticas, as lacunas de *Howship* ativas na superfície óssea alveolar e o número de vasos sanguíneos, quantificados sob microscopia de luz com aumento original de 400X ao longo de todo o ligamento periodontal. O critério histológico para a identificação de células osteoclásticas foi a presença de células multinucleadas eosinofílicas adjacentes à superfície óssea (Arias e Marquez-Orozco, 2006). As lacunas de *Howship* contadas foram aquelas próximas às células osteoclásticas, consideradas ativas. Foi obtida a média de cada uma das variáveis estudadas, para cada espécime do estudo.

As lâminas coradas pelo método do Picrossirius foram analisadas sob microscopia de luz polarizada com aumento original de 100X, possibilitando analisar o colágeno maduro com birrefringência intensa, de coloração entre o amarelo e o vermelho, e o colágeno imaturo com coloração esverdeada (Garavello-Freitas et al., 2003). A análise histométrica foi realizada por meio do *software* 4,5 Image Pro-Plus® (Media Cybernetics, Silver Spring, MD, USA), que calculou a porcentagem de colágeno maduro e imaturo presente na matriz óssea adjacente à área de tração. Foi analisado um campo para cada secção e obtida uma média para cada espécime.

Os valores obtidos foram analisados estatisticamente utilizando-se os *softwares* SPSS 15.0 (SPSS Inc, Chicago, IL, USA) e *Statistica* 8.0 (StatSoft, Inc, Tulsa, OK, USA). O teste de normalidade de Kolmogorov-Sminorv para cada tratamento e o teste de homogeneidade de variâncias de Levene entre tratamentos (grupo x tempo) foi utilizado visando avaliar a normalidade para cada tratamento bem como a homogeneidade de variâncias entre tratamentos. Quando os testes acusaram que as variáveis não apresentavam distribuição normal e homogeneidade de variâncias entre

os tratamentos, aplicou-se o teste não paramétrico e o teste de comparações múltiplas não-paramétricas de Kruskal-Wallis. Quando os testes acusaram distribuição normal e homogeneidade de variâncias, foi utilizado ANOVA e o teste “t” de *Student* para amostras independentes. O nível de significância adotado foi $p < 0,05$, visando comparar a média entre os tratamentos e grupos.

3. Resultados

3.1. Análise qualitativa

O estudo histológico dos diferentes grupos experimentais mostrou mudanças características entre os grupos no decorrer de todo o período experimental.

3.1.1. Grupo C

O ligamento periodontal apresentou moderada vascularização, largura uniforme e formato irregular característico, em todos os períodos analisados. As fibras colágenas mantiveram-se, em geral, paralelas entre si, inseridas perpendicularmente na superfície do osso alveolar e no cimento (Fig. 2A e 2B, p. 20). No tecido ósseo, raras lacunas de *Howship* associadas a células osteoclásticas ocasionais foram observadas.

3.1.2. Grupo CM

Foram visualizadas duas áreas distintas no ligamento periodontal, a de tração e a de compressão. Após o terceiro dia de aplicação da força, nas áreas comprimidas do ligamento periodontal, notou-se ampla desorganização das fibras colágenas, com aumento da quantidade de vasos sanguíneos, alguns deles dilatados e congestos (Fig. 2C, p. 20). O osso alveolar apresentou conformação irregular com pequeno contingente de células osteoclásticas dispostas em lacunas de *Howship* ou justapostas à superfície óssea (Fig. 2C, p. 20). Não foram visualizadas áreas hialinas. No lado de tração, as fibras colágenas do ligamento estavam estiradas, em disposição mais organizada (Fig. 2D, p. 20). Os vasos sanguíneos encontravam-se amplamente distribuídos por toda a extensão do ligamento periodontal. Sob luz polarizada, observou-se um predomínio de fibras de cor esverdeada, imaturas, distribuídas de forma difusa, com birrefringência irregular, entremeadas por fibras de coloração vermelho-amarelada, maduras, na matriz óssea adjacente à área de tração (Fig. 4A, p. 22).

No sétimo dia do movimento dentário induzido, o ligamento periodontal encontrava-se alargado, com a superfície óssea mostrando áreas de intensa

reabsorção e lacunas de *Howship* associadas à presença de diversas células osteoclásticas adjacentes à superfície óssea (Fig. 2E, p. 20). Não foi possível visualizar áreas hialinas. Poucos vasos sanguíneos foram observados. Na área de tração, as fibras colágenas do ligamento estavam estiradas, com organização característica (Fig. 2F, p. 20). Quantidade maior de colágeno maduro com intensidade vermelho-amarelada e birrefringência mais evidente pôde ser evidenciada na matriz óssea neoformada (Fig. 4C, p. 22).

Ao décimo quarto dia, ocorreu diminuição dos constituintes histológicos analisados do ligamento periodontal. Poucas células osteoclásticas foram visualizadas próximas às lacunas de *Howship* (Fig. 2G, p. 20). Na área de tração, o ligamento periodontal apresentava aspectos de retorno a normalidade (Fig. 2H, p. 20). A matriz óssea encontrava-se completamente preenchida por colágeno maduro, com uma quantidade maior de fibras mais espessas e dispostas de forma mais organizada (Fig. 4E, p. 22).

Na análise do vigésimo primeiro dia, observou-se que as células osteoclásticas e as lacunas de *Howship* retornaram aos níveis normais de expressão basal. As fibras colágenas estavam mais organizadas, paralelas, inseridas em disposição perpendicular ao osso alveolar e ao cimento (Fig. 2I, p. 20). A área de tração apresentava-se normal (Fig. 2J, p. 20). O tecido ósseo, sob microscopia de luz polarizada, encontrava-se completamente preenchido por fibras espessas de coloração avermelhada, preenchendo a matriz óssea em disposição organizada (Fig. 4G, p. 22).

3.1.3. Grupo NM

Foi possível observar em todos os períodos analisados, alterações características e diminuição dos parâmetros histológicos estudados.

Após o terceiro dia de movimentação dentária induzida nas áreas de compressão do ligamento periodontal, observou-se desorganização das fibras colágenas, com irregularidade da superfície óssea alveolar e presença ocasional de células osteoclásticas e lacunas de *Howship*, além de menor quantidade de vasos sanguíneos (Fig. 3A, p. 21). Áreas hialinas não foram observadas. Na área de tração, as fibras colágenas do ligamento estavam estiradas, com disposição paralela e oblíqua entre si (Fig. 3B, p. 21). Sob luz polarizada, observou-se o predomínio de fibras de cor esverdeada, pouco espessa e disposta em diferentes direções, em relação às fibras de coloração vermelho-amarelada (Fig. 4B, p. 22).

No sétimo dia, na área de compressão, um contingente bastante reduzido de células osteoclásticas justapostas ao osso e lacunas de *Howship* foi observado (Fig.

3C, p. 21). Áreas hialinas não foram visualizadas. Na área de tração, as fibras colágenas do ligamento estavam estiradas e houve diminuição do número de vasos sanguíneos (Fig. 3D, p. 21). Sob microscopia de luz polarizada, grande quantidade de fibras de cor esverdeada dispostas em várias direções, com birrefringência irregular foram visualizadas (Fig. 4D, p. 22).

Ao décimo quarto dia, o ligamento periodontal apresentava-se irregular, com fibras colágenas desorganizadas (Fig. 3E, p. 21). A quantidade de células osteoclásticas e lacunas de *Howship* apresentavam-se menor. Na área de tração, as fibras colágenas permaneciam estiradas, com diminuição dos vasos sanguíneos (Fig. 3F, p. 21). A matriz de colágeno apresentava ainda grande contingente de fibras de cor esverdeada, com disposição mais organizada na matriz de colágeno e finas fibras de cor vermelho-amarelada (Fig. 4F, p. 22).

Ao vigésimo primeiro dia, nas áreas de compressão e de tração, as fibras colágenas do ligamento periodontal estavam dispostas de forma desorganizada. Menor quantidade de células osteoclásticas, lacunas de *Howship* (Fig. 3G, p. 21) e vasos sanguíneos foi visualizada (Fig. 3H, p. 21). Ainda foi possível verificar grande contingente de fibras de cor esverdeada, mais espessas, paralelas entre si (Fig. 4H, p. 22).

3.2. Análise quantitativa

As médias e desvios-padrão dos parâmetros histológicos de cada grupo em relação aos períodos analisados estão descritos nas tabelas 1 e 2 (p. 18).

Quando comparados os grupos C e CM, ocorreu o aumento estatisticamente significativo da quantidade de vasos no 3º dia de indução do movimento dentário ($p < 0,05$), com diminuição após 7 ($p < 0,05$), 14 ($p < 0,01$) e 21 ($p < 0,001$) dias (Tabela 1, p. 18). Observou-se maior quantidade de células osteoclásticas e lacunas de *Howship* no grupo CM quando comparado ao grupo C nos dias 3 ($p < 0,001$), 7 ($p < 0,001$) e 14 ($p < 0,01$).

No grupo NM observou-se menor quantidade de vasos sanguíneos em relação ao grupo C em todos os períodos analisados, com diferença estatisticamente significativa (Tabela 1, p. 18). Em relação às células osteoclásticas e lacunas de *Howship*, houve diminuição significativa de suas quantidades entre os grupos C e NM no 3º dia após a aplicação da força ($p < 0,05$).

Ao comparar os grupos CM e NM, a quantidade de vasos sanguíneos diminuiu no grupo NM nos períodos de 3 ($p < 0,001$) e 7 ($p < 0,05$) dias. Quanto à quantidade de células osteoclásticas e lacunas de *Howship*, o grupo NM apresentou redução destas

variáveis com diferença estatisticamente significativa nos períodos de 7 e 14 dias (Tabela 1, p. 18).

A quantidade de colágeno imaturo apresentou-se aumentado no grupo NM quando comparado ao grupo CM em todos os períodos analisados, sendo que no 3^o dia apresentou valor de $p < 0,05$ e nos demais períodos valor de $p < 0,001$ (Tabela 2, p.18).

4. Discussão

Na movimentação ortodôntica, os vasos sanguíneos do ligamento periodontal apresentam função importante na regulação da remodelação tecidual. Imediatamente após a aplicação da força, ocorre a liberação de mediadores químicos e elétricos das fibras nervosas sensoriais. Segue-se o desencadeamento da resposta inflamatória aguda, aumento da permeabilidade vascular no ligamento periodontal, acompanhada da migração de leucócitos a partir dos vasos sanguíneos e conseqüente produção de várias moléculas sinalizadoras, mediadores inflamatórios, fatores de crescimento e metaloproteinases (Krishnan e Davidovitch, 2006; Meikle et al., 2006).

As citocinas regulam a comunicação e função celular no processo inflamatório, ativando a quimiotaxia de diferentes tipos celulares (Bletsa et al., 2006). Durante o movimento ortodôntico ocorre o aumento dos níveis de expressão da interleucina 1- β (IL-1 β), fator de necrose tumoral- α (TNF- α) (Jäger et al., 2005), IL-2, IL-6 e IL-8 (Krishnan e Davidovitch, 2006), além do fator de crescimento transformador β (TGF- β) e IL-10 (Garlet et al., 2007). Segundo Kanaan e Kanaan (2006), o TGF- β 1 recruta precursores de osteoblastos e estimula sua diferenciação, além de favorecer a produção de proteínas da matriz óssea e sua mineralização. Garlet et al. (2007) relatam que as metaloproteinases (MMPs) estão envolvidas no movimento dentário ortodôntico. Mott e Werb (2004) afirmam que as MMPs são responsáveis pela degradação dos componentes da matriz extracelular como colágeno, glicoproteínas e glicosaminoglicanas.

O fator de crescimento fibroblástico básico (bFGF) exerce atividade pleiotrópica, pois modula a proliferação e diferenciação de células do ligamento periodontal durante sua remodelação, sendo considerado o mitógeno mais potente para cementoblastos, fibroblastos e osteoblastos (Shimazu et al., 1999), além de atuar na angiogênese (Theiss et al. 2000). O fator de crescimento vascular endotelial (VEGF) apresenta capacidade de induzir o aumento da permeabilidade vascular e a angiogênese. Pepper et al. (1992) relatam que o VEGF e o bFGF podem atuar sinergicamente. Além disto,

Kaku et al. (2001) observaram que o número de osteoclastos no lado de compressão do osso alveolar após a aplicação da força ortodôntica aumentou ao administrar VEGF recombinante.

No presente estudo, após o terceiro dia de indução do movimento dentário, observou-se aumento na quantidade de vasos sanguíneos em toda a extensão do ligamento periodontal no grupo CM em relação ao grupo C ($p < 0,05$). Estes resultados demonstram que a indução do movimento dentário provoca aumento na quantidade de vasos sanguíneos e estão de acordo com Ren et al. (2008), que demonstraram que a indução do movimento dentário em ratos aumenta a vascularização no ligamento periodontal, de forma similar nas áreas de tração e compressão na fase inicial do movimento.

Segundo Hollinger et al. (1999) e Saldanha et al. (2004), a nicotina é uma das principais substâncias citotóxicas e vasoativas presentes no tabaco. É capaz de provocar vasoconstrição periférica, isquemia tecidual e diminuição da tensão de oxigênio reduzindo a perfusão de oxigênio tecidual. Além disso, diminui a atividade osteoblástica e a neoformação óssea.

Neste estudo, foi evidente a ação inibitória desta substância sobre a quantidade de vasos sanguíneos quando comparado ao grupo C em todos os períodos analisados (Tabela 1, p. 18). Ao comparar o grupo NM com o CM, observou-se menor quantidade de vasos sanguíneos no grupo NM com diferença estatisticamente significativa nos 3^o ($p < 0,001$) e 7^o ($p < 0,05$) dias. Pinto et al. (2002) já haviam relatado que a nicotina interfere na angiogênese em reparo de alvéolos dentários de ratos com o atraso deste processo, especialmente na organização do tecido conjuntivo e osteogênese. Saldanha et al. (2004), ao produzir defeitos ósseos em mandíbulas de cães, constataram histologicamente que a administração de nicotina diminuiu significativamente a densidade do tecido ósseo neoformado devido à inibição da revascularização.

Theiss et al. (2000) relataram que a nicotina inibe a expressão do RNAm de VEGF e bFGF durante a fusão da espinha póstero-lateral em coelhos submetidos a implantes autógenos de osso ilíaco. Lahmouzi et al. (2000), Scott e Martin (2006) demonstraram que a nicotina foi capaz de inibir a ativação e migração de monócitos e neutrófilos, além da produção do TNF- α pelas células da micrógliia durante a inflamação. Pacientes fumantes apresentam menores níveis de expressão de IL-2, IL-6, IL-8 e TNF- α (Zhang et al., 2008). Ouyang et al. (2000) demonstraram que o tabagismo inibe a expressão de IL-1 β , IL-2 e TNF- α *in vitro* e Cucina et al. (1999)

observaram que a nicotina inibiu a liberação de TGF- β 1 em culturas de células endoteliais provenientes de aortas bovinas. Katono et al. (2006) relatam que a nicotina aumenta a produção de metaloproteinase-1 (MMP-1) em culturas de células osteoblásticas Saos-2 de humanos, acelerando o *turnover* ósseo.

Há controvérsias em relação à ação da nicotina sobre os osteoclastos. Heremyre et al. (2003) cultivaram osteoclastos obtidos a partir de suínos e observaram aumento da quantidade destas células pela ação da nicotina. Tanaka et al. (2006) também observaram *in vitro* maior formação de células semelhantes a osteoclastos. No presente estudo, observou-se que no grupo NM houve redução do número de células osteoclásticas e lacunas de *Howship* (Tabela 1, p. 18), ou seja, a nicotina foi capaz de diminuir os parâmetros relacionados com a reabsorção óssea no movimento dentário induzido. Estes resultados estão de acordo com Yuhara et al. (1999), que em cultivo de células osteogênicas de ratos, observaram que a nicotina inibiu a diferenciação e ativação de células osteoclásticas, e desta forma modula o metabolismo ósseo. A dosagem de 2 mg/kg utilizada neste estudo pode ter influenciado na diferenciação de células osteoclásticas e conseqüentemente o número de lacunas de *Howship* como demonstrado no estudo de Adler et al. (2003), que afirmaram que a nicotina em doses de 1 e 2 mg/kg administrada via oral não estimula a formação de osteoclastos em medula óssea de ratos.

Neste estudo buscou-se também avaliar as mudanças estruturais na matriz trabecular óssea neoformada quando aplicadas simultaneamente força e nicotina. Pelo método de Picrossirius e luz polarizada é possível detectar os colágenos maduro e imaturo e correlacionar a distribuição tridimensional das fibras colágenas com seu estágio de maturação durante o processo de formação óssea (Garavello-Freitas et al., 2003). Junqueira et al. (1979) relataram que a variação da coloração e da intensidade da birrefringência do colágeno depende do seu grau de polimerização, que por sua vez reflete a maturação e o diâmetro das fibras. Num estágio precoce da síntese, o colágeno é depositado como finas fibrilas, que se tornam cada vez mais unidas formando fibras e posteriormente feixes.

Segundo Alberts et al. (2002), em torno de 95% da matriz orgânica do osso alveolar é composta fundamentalmente por colágeno tipo I, além de proteoglicanas e glicoproteínas. A neoformação óssea resulta de eventos complexos e interdependentes, que envolvem inicialmente a diferenciação dos osteoblastos a partir de células mesenquimais primitivas, ocorrendo logo após a síntese e maturação da matriz orgânica, até sua completa mineralização (Martin e Ng, 1994). O processo de

formação óssea depende da adequada formação de novos capilares a partir dos vasos sanguíneos existentes logo após a aplicação da força (Roberts e Hartsfield, 2004).

De acordo com Graber e Vanarsdall (2000), a movimentação ortodôntica resulta numa rápida formação de osso imaturo, e num período mais tardio, o remodelamento e a maturação deste osso são procedidos.

Neste estudo foi verificado que a quantidade de colágeno imaturo apresentou-se aumentada no grupo NM em todos os períodos avaliados quando comparado ao grupo CM (Tabela 2, p. 18). No vigésimo primeiro dia, ainda havia grande quantidade de fibras colágenas imaturas, embora mais espessas e paralelas entre si. Desta forma nota-se que a nicotina atrasou o processo de maturação do colágeno na matriz óssea neoformada. Não foi possível avaliar se a nicotina foi capaz de inibir a síntese de colágeno, embora Theiss et al. (2000) demonstraram que no processo de cicatrização óssea em coelhos submetidos à ação de nicotina, ocorria menores níveis de expressão de RNAm de colágeno tipo I e II.

Diante da interpretação dos resultados desta pesquisa, sugere-se que a nicotina inibiu a resposta inflamatória inicial em função da menor produção de bFGF e VEGF, essenciais para a angiogênese. Conseqüentemente ocorreu inibição na cascata de eventos biológicos e, portanto, menor síntese e liberação de citocinas como IL-1 β , IL-2, IL-6, IL-8, IL-10, TNF- α e TGF- β 1. Desta forma, notou-se menor número de células osteoclásticas e lacunas de *Howship* no ligamento periodontal além de menor quantidade de fibras colágenas maduras na matriz óssea neoformada, atrasando a remodelação óssea. Outro mecanismo que pode justificar a presença de fibras colágenas imaturas na matriz óssea neoformada ainda no 21^o após a indução do movimento dentário é o possível aumento da produção de metaloproteinases pela ação da nicotina. Como a MMP-1 é responsável pela degradação da matriz colagênica, em especial o colágeno tipo I, não há completa maturação do colágeno na matriz óssea.

Em conclusão, a nicotina interferiu no processo de remodelação óssea durante o movimento dentário induzido, reduzindo a angiogênese, células osteoclásticas e lacunas de *Howship*, atrasando a maturação do colágeno da matriz óssea neoformada.

Referências

- ADLER, I.D., ATTIA, S.M., 2003. Nicotine is not clastogenic at doses of 1 or 2 mg/kg body weight given orally to male mice. *Mutation Research*. 542, 139-142.
- ALBERTS, B., JOHNSON, A., LEWIS, J., RAFF, M., ROBERTS, K., WALTER, P., 2002. *Biology Molecular of the Cell*. IRL Press, London, pp. 905-1006.
- AMERICAN LUNG ASSOCIATION, 2008. Trends in tobacco use. Available: <http://www.lungusa.org>.
- ARIAS, O.R., MARQUEZ-OROZCO, M.C., 2006. Aspirin, acetaminophen, and ibuprofen: Their effects on orthodontic tooth movement. *Am. J. Orthod. Dentofacial Orthop.* 130 (3), 364-70.
- BENOWITZ, N.L., 1986. Clinical pharmacology of nicotine. *Ann. Ver. Méd.* 37, 21-32.
- BLETSA, A., BERGGREEN, E., BRUDVIK, P., 2006. Interleukin-1 α and tumor necrosis factor- α expression during the early phases of orthodontic tooth movement in rats. *Eur. J. Oral. Sci.* 114, 423-429.
- CHEN, M., WANG, T., LIAO, Z., PAN, X., FENG, Y., WANG, H., 2007. Nicotine-induced prenatal overexposure to maternal glucocorticoid and intrauterine growth retardation in rat. *Exp. Toxicol. Pathol.* 59, 245-251.
- CUCINA, A., CORVINO, V., SAPIENZA, P., BORELLI, V., LUCARELLI, M., SCARPA, S., STROM, R., SANTORO-D'ANGELO, L., CAVALLARO, A., 1999. Nicotine regulates basic fibroblastic growth factor and transforming growth β_1 production in endothelial cells. 257, 306-312.
- FANG, M.A., FROST, P.J., IIDA-KLEIN, A., HAHN, T.J., 1991. Effects of nicotine on cellular function in UMR 106-01 osteoblast-like cells. *Bone*. 12 (4), 283-286.
- FEITELSON, J.B.A., ROWELL, P.P., ROBERTS, C.S., FLEMING, J.T., 2003. Two week nicotine treatment selectively increases bone vascular constriction in response to norepinephrine. *J. Orthop. Research*. 21, 497-502.
- GARAVELLO-FREITAS, I., BARANAUSKAS, V., JOAZEIRO, P.P., PADOVANI, C.R., DAL PAI-SILVA, M., HÖFLING, M.A.C., 2003. Low-power laser irradiation improves histomorphometrical parameters and bone matrix organization during tibia wound healing in rats. *J. Photochemistry and Photobiology*. 70, 81-89.
- GARLET, T.P., COELHO, U., SILVA, J.S., GARLET, G.P., 2007. Cytokine expression pattern in compression and tension sides of the periodontal ligament during orthodontic tooth movement in humans. *Eur. J. Oral. Sci.* 115, 355-62.

- GRABER T.M., VANARSDALL, R.L., 2000. Orthodontics: Current Principles and Techniques. Mosby, St. Louis, pp 1040.
- HENEMYRE, C.L., SCALES, D.K., HOKETT, S.D., CUENIN, M.F., PEACOCK, M.E., PARKER, M.H., BREWER, P.D., CHUANG, A.C., 2003. Nicotine stimulated osteoclast resorption in a porcine marrow cell model. *J. Periodontol.* 74 (10), 1440-1446.
- HOLLINGER, J.O., SCHMITT, J.M., HWANG, K., SOLEYMANI, P., BUCK, D., 1999. Impact of nicotine on bone healing. *J. Biomed. Mater Res.* 45,294-301.
- JUNG, B.H., CHUNG, B.C., CHUNG, S., SHIM, C.K., 2001. Different pharmacokinetics of nicotine following intravenous administration of nicotine base and nicotine hydrogen tartarate in rats. *J. Control. Release.* 7, 183–190.
- JUNQUEIRA, L.C.U., BIGNOLAS, G., BRENTANI, R.R., 1979. Picrosirius staining plus polarization microscopy, a specific method for collagen detection in tissue sections. *Histochem. J.* 11, 447-55.
- KAKU, M., KOHNO, S., KAWATA, T., FUJITA, I., TOKIMASA, C., TSUTSUI, K., TANNE, K., 2001. Effects of vascular endothelial growth factor on osteoclast induction during tooth movement in mice. *J. Dent. Res.* 80 (10), 1880-3.
- KALIA, S., MELSEN, B., VERNA, C., 2004. Tissue reaction to orthodontic tooth movement in acute and chronic corticosteroid treatment. *Orthod. Craniofac. Res.* 7, 26-34.
- KANAAN, R.A., KANAAN, L.A., 2006. Transforming growth factor beta1, bone connection. *Med. Sci. Monit.* 12, 164-9.
- KATONO, T., KAWATO, T., TANABE, N., SUZUKI, N., YAMANAKA, K., OKA, H., MOTOHASHI, M., MAENO, M., 2006. Nicotine Treatment Induces Expression of Matrix Metalloproteinases in Human Osteoblastic Saos-2 Cells. *Acta Biochim. Biophys. Sin.* 38, 874-882.
- KRISHNAN, V., DAVIDOVITCH, Z., 2006. Cellular, molecular, and tissue-level reactions to orthodontic force. *Am. J. Orthod. Dentofacial Orthop.* 129 (4), 469e 1-32.
- LAHMOUZI, J., SIMAIN-SATO, F., DEFRESNE, M. P., DE PAUW, M. C., HEINEN, E., GRISAR, T., LEGROS, J. J., LEGRAND, R., 2000. Effect of nicotine on rat gingival fibroblasts in vitro. *Connect Tissue Res.* 41 (1), 69-80.

- MARTIN, T.J., NG, K., 1994. Mechanisms by which cells of the osteoblast lineage control osteoclast formation and function. *J. Cell. Biochem.* 56, 357-66.
- MEIKLE, M.C., 2006. The tissue, cellular, and molecular regulation of orthodontic tooth movement: 100 years after Carl Sandstedt. *Eur. J. Orthod.* 28, 221-240.
- MOTT, J.D., WERB, Z., 2004. Regulation of matrix biology by matrix metalloproteinases. *Curr. Opin. Cell. Biol.* 16, 558-564.
- ONG, C.K., WALSH, L.J., HARBROW, D., TAVERNE, A.A., SYMONS, A.L., 2000. Orthodontic tooth movement in the prednisolone-treated rat. *Angle Orthod.* 70, 118-25.
- OUYANG, Y., VIRASCH, N., HAO, P., AUBREY, M.T. MUKERJEE, N., BIERER, B.E., FREED, B.M., 2000. Suppression of human IL-1beta, IL-2, IFN-gamma, and TNF- α production by cigarette smoke extracts. *J. Allergy Clin. Immunol.* 106 (2), 280-7.
- PEPPER, M.S., FERRARA, N., ORCI, L., MONTESANO, R., 1992. Potent synergism between vascular endothelial growth factor and basic fibroblast growth factor in the induction of angiogenesis in vitro. *Biochem. Biophys. Res. Commun.* 189 (2), 824-31.
- PINTO, J.R., BOSCO, A.F., OKAMOTO, T., GUERRA, J.B., PIZA, I.G., 2002. Effects of nicotine on the healing of extraction sockets in rats. A histological study. *Braz. Dent. J.* 13 (1), 3-9.
- REN, Y., MALTHA J.C., STOKROOS, I., LIEM, R.S., KUIJPERS-JAGTMAN, A.M., 2008. Effect of duration of force application on blood vessels in young and adult rats. *Am. J. Orthod. Dentofacial Orthop.* 133 (5), 752-757.
- ROBERTS, W.E., HARTSFIELD, J.K., 2004. Bone development and function: genetic and environmental mechanisms. *Semin. Orthod.* 10,100-22.
- RUSSELL, M.A., FEYERABEND, C., COLE, P.V., 1976. Plasma nicotine levels after cigarette smoking and chewing nicotine gum. *B. M. J.* 1,1043-6.
- SALDANHA, J.B., PIMENTEL, S.P., CASATI, M.Z., SALLUM, A.W., SALLUM, E.A., NOCITI, F.H., 2004a. Histologic evaluation of effect of nicotine administration on bone regeneration, a study in dogs. *Braz. Oral. Res.* 18 (4), 345-349.
- SALDANHA, J.B., PIMENTEL, S.P., CASAT, M.Z., SALLUM, E.A., BARBIERI, D., MORENO JR, H., NOCITI JR., F.H., 2004b. Guided bone regeneration may be negatively influenced by nicotine administration: A histologic study in dogs. *J. Periodontol.* 75 (4), 565-571.

- SCOTT, D. A., MARTIN, M., 2006. Exploitation of the nicotinic anti-inflammatory pathway for the treatment of epithelial inflammatory diseases. *World J. Gastroenterol.* 12 (46), 7451-7459.
- SHIMAZU, A., BACHCHU, M.A.H., MORISHITA, M., NOSHIRO, M., KATO, Y., IWAMOTO, Y., 1999. *J. Dent. Res.* 78 (12), 1791-1799.
- TANAKA, H., TANABE, H., SHOJI, M., SUZUKI, N., KATONO, T., SATO, S., MOTOHASHI, M., MAENO, M., 2006. Nicotine and lipopolysaccharide stimulate the formation of osteoclast-like cells by increasing macrophage colony-stimulating factor and prostaglandin E2 production by osteoblasts. *Life Sciences.* 78, 1733-1740.
- THEISS, S.M., BODEN, S.D., HAIR, G., TITUS, L., MORONE, M.A., UGBO, J., 2000. The effect of nicotine on gene expression during spine fusion. *Spine.* 25, 2588-94.
- WINNIFORD, M.D., WHEELAN, K.R., KREMERS, M.S., UGOLINI, V., VAN DEN BERG, E. JR., NIGGEMANN, E.H., JANSEN, D.E., HILLIS, L.D., 1986. Smoking induced coronary vasoconstriction in patients with atherosclerotic coronary artery disease: Evidence for adrenergically mediated alterations in coronary artery tone. *Circulation.* 73, 662-667.
- YAMAGUCHI, M., KASAI, K., 2005. Inflammation in periodontal tissues in response to mechanical forces. *Arch. Immunol. Ther. Exp.* 53 (5), 388-398.
- YILDIZ, D., ERCAL, N., ARMSTRONG, D.W., 1998. Nicotine enantiomers and oxidative stress. *Toxicology.* 130, 155–165.
- YUHARA, S., KASAGI, S., INOUE, A., OTSUKA, E., HIROSE, S., HAGIWARA, H., 1999. Effects of nicotine on cultured cells suggest that it can influence the formation and resorption of bone. *Eur. J. Pharmacol.* 383, 387-393.
- ZHANG, X.Y., CAO, L.Y., SONG, C., WU, G.Y., CHEN, D.C., QI, L.Y., WANG, F., XIU, M.H., CHEN, S., ZHANG, Y., LU, L., KOSTEN, T.A., KOSTER, T.R., 2008. Lower serum cytokine levels in smokers than nonsmokers with chronic schizophrenia on long-term treatment with antipsychotics. *Psychopharmacol.* 22.
- ZHU, B., PARMLEY, W.W., 1995. Hemodynamic and vascular effects of active and passive smoking. *Am. Heart J.* 130, 1270-1275.

Tabelas

TABELA 1 - MÉDIA, DESVIOS-PADRÃO E VALORES p PARA AS VARIÁVEIS NOS GRUPOS

Parâmetros	Dia	C	CM	NM	Diferença entre os grupos
		Média±DP	Média±DP	Média±DP	p
Células osteoclásticas	3	0,6 ± 0,84	6,3 ± 1,34	3,6 ± 1,35	***C x CM, *C x NM
	7	0,5 ± 0,71	16,9 ± 3,35	2,2 ± 1,14	***C x CM, *CM x NM
	14	0,7 ± 0,95	3,3 ± 1,06	1,2 ± 1,62	**C x CM, *CM x NM
	21	0,8 ± 0,92	1,4 ± 1,26	1,2 ± 1,32	NS
Lacunas de Howship	3	0,4 ± 0,52	6,5 ± 1,96	3,1 ± 1,79	***C x CM, *C x NM
	7	0,3 ± 0,48	17,8 ± 2,57	1,9 ± 1,52	***C x CM, *CM x NM
	14	0,5 ± 0,71	3,9 ± 1,2	0,6 ± 0,97	**C x CM, **CM x NM
	21	0,7 ± 0,82	1,0 ± 0,94	0,7 ± 1,06	NS
Vasos Sanguíneos	3	14,6 ± 1,26	25,5 ± 1,96	3,2 ± 1,93	*C x CM, *C x NM; ***CM x NM
	7	14,9 ± 2,18	7,1 ± 1,45	2,4 ± 1,07	*C x CM, ***C x NM, *CM x NM
	14	14,8 ± 2,04	3,1 ± 1,20	2,1 ± 1,66	**C x CM, ***C x NM
	21	13,2 ± 1,55	3,1 ± 1,10	3,6 ± 1,58	***C x CM, **C x NM

NOTA: *p<0,05, **p<0,01, ***p<0,001 indicam diferença estatisticamente significativa

LEGENDA: C = controle / CM = indução de movimento / NM = indução de movimento+nicotina
NS = não significante

TABELA 2 - MÉDIA, DESVIOS-PADRÃO E VALORES p PARA AS VARIÁVEIS NOS GRUPOS

Parâmetro	Dia	CM	NM	diferença inter-grupos
		Média±DP	Média±DP	p
% de colágeno maduro	3	10,5 ± 2,84	5,8 ± 2,66	*CM x NM
	7	38,3 ± 4,30	7,8 ± 2,15	***CM x NM
	14	100 ± 0	9 ± 2,98	***CM x NM
	21	100 ± 0	11 ± 2,98	***CM x NM
% de colágeno imaturo	3	89,5 ± 2,84	94,2 ± 2,66	*CM x NM
	7	61,7 ± 4,30	92,2 ± 2,15	***CM x NM
	14	0 ± 0	91 ± 2,98	***CM x NM
	21	0 ± 0	89 ± 2,98	***CM x NM

NOTA: *p<0,05, **p<0,01, ***p<0,001 indicam diferença estatisticamente significativa

LEGENDA: CM = indução de movimento / NM = indução de movimento+nicotina
NS = não significante

Figuras

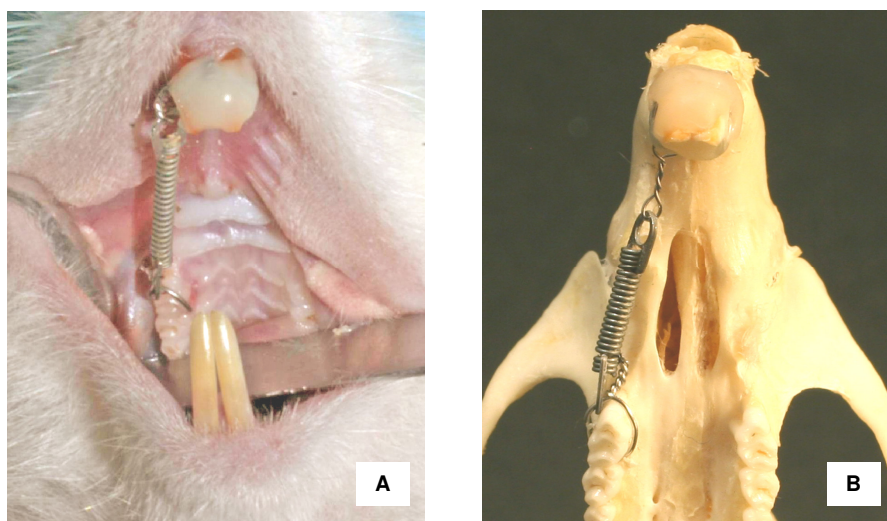


Fig. 1

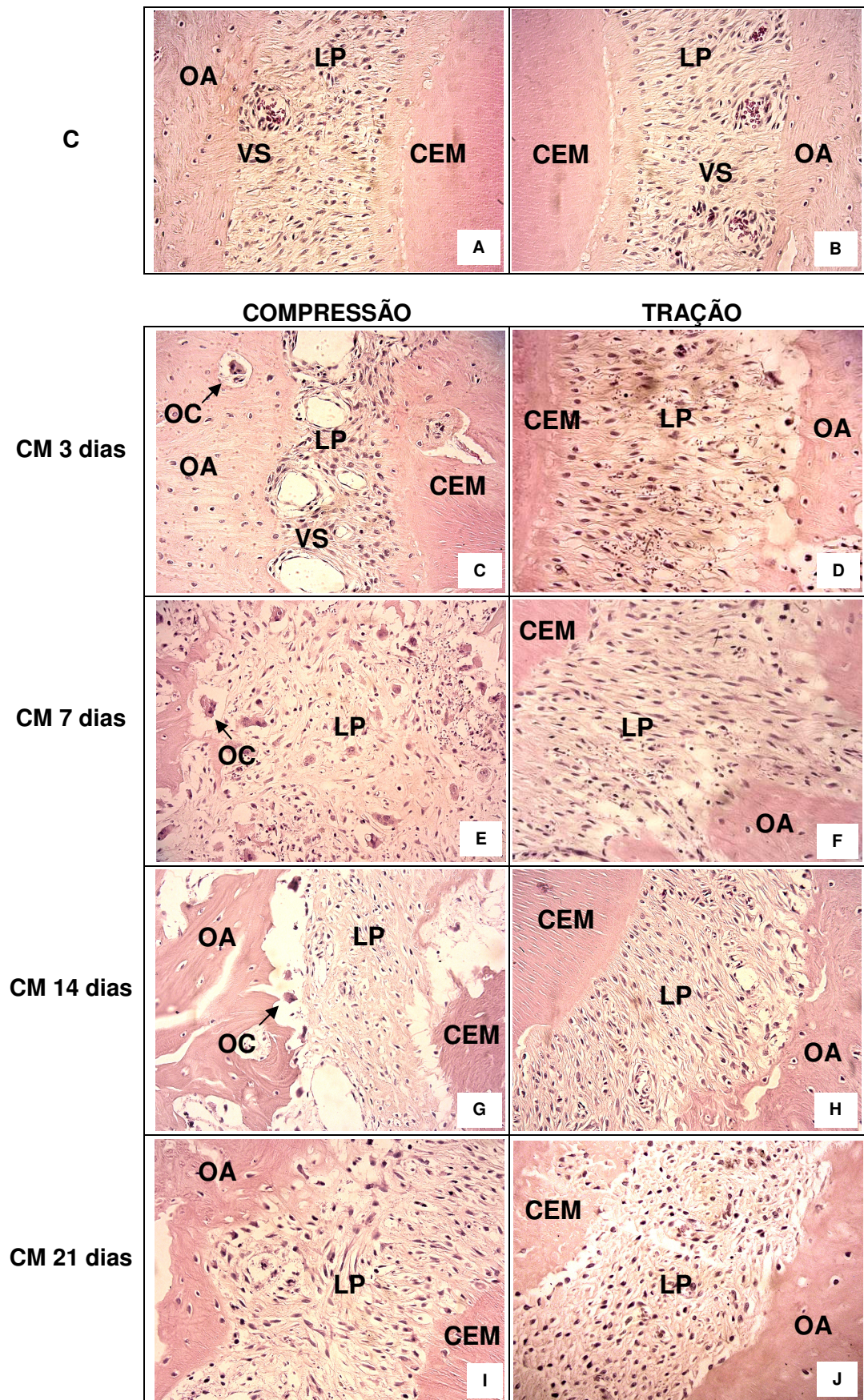


Fig. 2

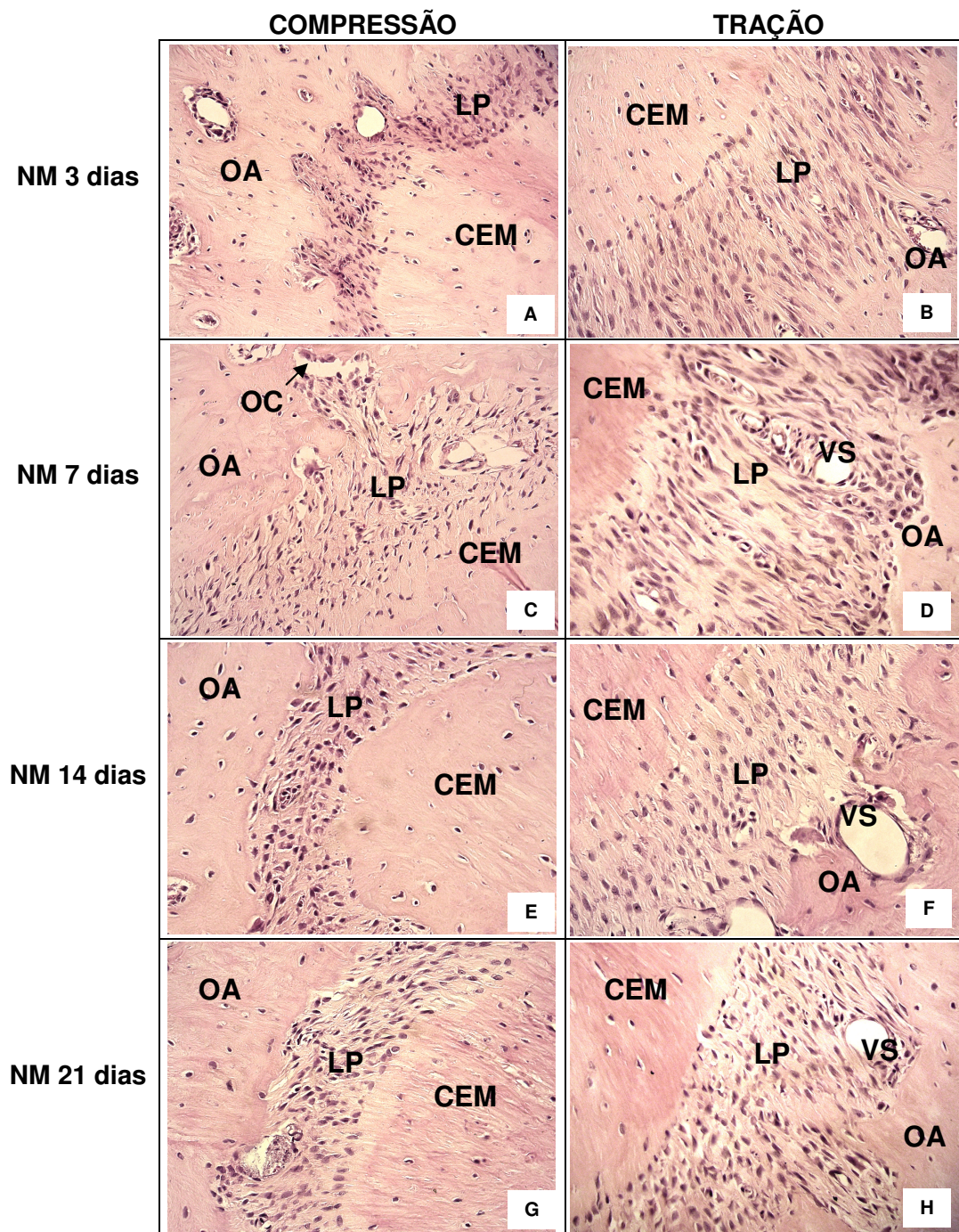


Fig. 3

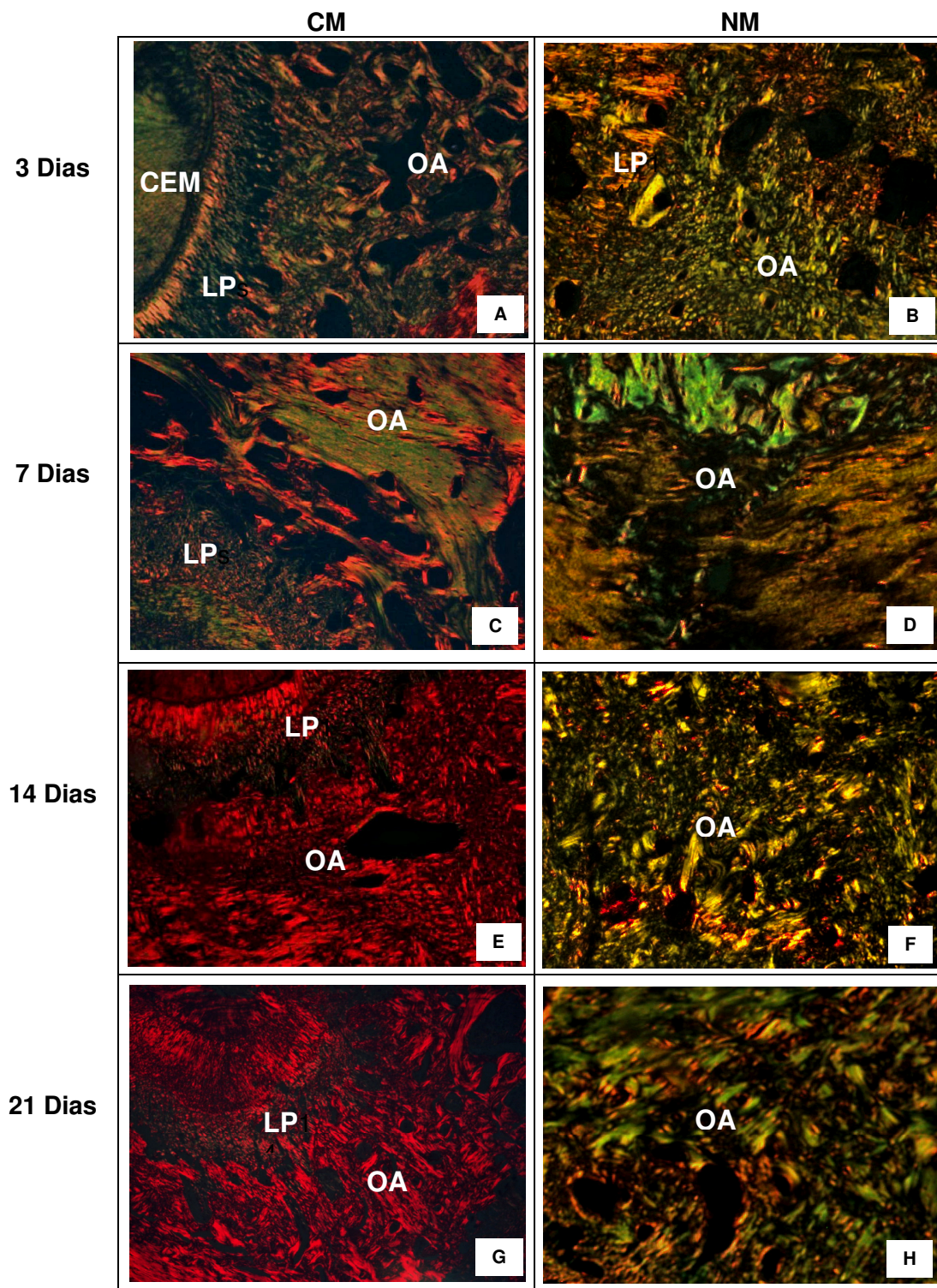


Fig. 4

Legendas

Figura 1: Aspectos intrabucais da mola ortodôntica utilizada para induzir o movimento dentário nos 1^{os} molares superiores direitos nos ratos.

Figura 2: Fotomicrografias das raízes méso-vestibulares do 1^{os} molares superiores referentes aos grupos C e CM (HE). **A, B**: lados distal e mesial grupo C. **C, E, G, I**: área de compressão grupo CM nos períodos de 3, 7, 14 e 21 dias. **D, F, H, J**: área de tração grupo CM nos períodos de 3, 7, 14 e 21 dias. **OA**, osso alveolar; **CEM**, cimento; **LP**, ligamento periodontal; **VS**, vasos sanguíneos, **OC**, células osteoclásticas (aumento original 400X).

Figura 3: Fotomicrografias das raízes méso-vestibulares dos 1^{os} molares superiores referentes ao grupo NM (HE). **A, C, E, G**: área de compressão grupo NM nos períodos de 3, 7, 14 e 21 dias. **B, D, F, H**: área de tração grupo NM nos períodos de 3, 7, 14 e 21 dias. **OA**, osso alveolar; **CEM**, cimento; **LP**, ligamento periodontal; **VS**, vasos sanguíneos; **OC**, células osteoclásticas (aumento original 400X).

Figura 4: fotomicrografias das raízes méso-vestibulares dos 1^{os} molares superiores referentes aos grupos CM e NM (Picrossirius). **A, C, E, G**: área de tração grupo CM nos períodos de 3, 7, 14 e 21 dias. **B, D, F, H**: área de tração grupo NM nos períodos de 3, 7, 14 e 21 dias. **OA**, osso alveolar; **CEM**, cimento; **LP**, ligamento periodontal (aumento original 100X).

2. ARTIGO EM INGLÊS

**NICOTINE EFFECT UPON BONE REMODELING DURING ORTHODONTIC TOOTH
MOVEMENT IN RATS: A HISTOLOGICAL STUDY**

Ricardo Lima Shintcovsk

Pontifical Catholic University of Parana (PUCPR)

Hiroshi Maruo

Pontifical Catholic University of Parana (PUCPR)

Maria Angela Naval Machado

Pontifical Catholic University of Parana (PUCPR)

Correspondence to:

Prof. Dr. Hiroshi Maruo

Mestrado em Odontologia

Rua Imaculada Conceição, 1155

Phone: 55 41 3271-1637 / Fax 55 41 3271-1405

80215-901 – Curitiba-PR

BRAZIL

e-mail: h.maruo@pucpr.br

ABSTRACT

Tobacco is considered the main risk factor for developing cardiovascular and lung disease. There are no reports in the literature demonstrating the effect of nicotine on orthodontic movement. The aim of this study was to investigate the effect of nicotine on bone remodeling during orthodontic movement in rats. Male Wistar rats (n=80) were randomly divided into 3 groups: C (control), CM (with orthodontic movement) and NM (nicotine with orthodontic movement) groups. The animals in the C and CM groups received 0.9% saline solution and the NM group received nicotine solution (98% PA solution diluted in 0.9% saline solution - 2 mg/kg). A nickel-titanium closed-coil spring was used to induce tooth movement on days 3, 7, 14 and 21. After these periods, the animals were euthanized and tissue specimens were processed histologically. We quantified the blood vessels, Howship's lacunae and osteoclast-like cells present in the tension and compression areas of periodontal ligaments. The extent of bone formation was evaluated under polarized light to determine the percentage of immature/mature collagen. We observed lower blood vessel densities in the NM group when compared to the CM group, at 3 ($p<0.001$) and 7 ($p<0.05$) days after force application. Osteoclast-like cells and Howship's lacunae in the NM group presented lower levels of expression in comparison to the CM group, with significant differences on day 7 ($p<0.05$ for both variables) and day 14 ($p<0.05$ for osteoclast-like cells and $p<0.01$ for Howship's lacunae). The percentage of immature collagen increased in the NM group as compared to the CM group with a statistically significant difference on day 3 ($p<0.05$), day 7 ($p<0.001$), day 14 ($p<0.001$) and day 21 ($p<0.001$). In conclusion, nicotine affects the bone-remodeling process during orthodontic movement, reducing angiogenesis, osteoclast-like cells and Howship's lacunae, delaying the collagen maturation process in developed bone matrix.

Keywords: blood vessels, bone formation, bone resorption, collagen, nicotine, tooth movement

1. Introduction

Tobacco is considered the main risk factor for developing cardiovascular and lung disease (Jung et al., 2001). Nicotine (*Nicotiana tabacum*) is the most pharmacologically active component present in tobacco and directly or indirectly affects cellular metabolism, reducing angiogenesis (Theiss et al., 2000); osteogenesis (Pinto et al., 2002); fibroblasts proliferation and adhesion (Fang et al., 1991); and collagen synthesis (Theiss et al., 2000).

According to Hollinger et al. (1999) and Feitelson et al. (2003), nicotine exhibits broad pharmacological action, and the biggest effect is vasoconstriction. Zhu and Parmley (1995) reported that the mechanisms that produce this vasoconstriction are associated with local or systemic catecholamine release, sympathetic neural stimulation, and endothelial dysfunction. The nicotine induces norepinephrine release from postganglionic sympathetic nerves innervating blood vessels through a direct action on the nerve terminals (Winniford et al., 1996). Consequently, there were observed systemic and local actions, with influence on the biological processes that require higher metabolic activity (Theiss et al., 2000; Pinto et al., 2002).

After the application of orthodontic forces, an acute inflammatory response ensues which is associated with organized remodeling of the periodontal ligament and alveolar bone (Yamagushi and Kasai, 2005), including bone resorption in the compression areas and bone apposition in the tension areas (Meikle et al., 2006). Different cell populations have been recognized to participate in this process with distinct characteristics (Bletsa et al., 2006).

The periodontal ligament blood vessels are directly involved in the regulation of tissue remodeling during orthodontic treatment. After migration of leukocytes out of the capillaries, several signaling molecules such as growth factors, metalloproteinases and cytokines are produced and then released (Krishnan and Davidovitch, 2006, Ren et al., 2008).

Although there are more than 1.3 billion smokers in the world (American Lung Association, 2008) and widespread acceptance of the fact that nicotine acts on cellular and tissue metabolism, there are no reports in the literature demonstrating the action of nicotine on orthodontic movement.

The aim of this study was to investigate the effect of nicotine on bone remodeling during orthodontic movement in rats.

2. Materials and methods

A total of 80 3-month-old male Wistar rats were used in this study. Animals were kept in polycarbonate boxes at temperatures between 19°C and 22°C, with a standard 12-hour light-dark cycle. They were fed a diet of finely ground laboratory food *ad libitum* to minimize any discomfort to the animal following orthodontic appliance insertion.

The rats were divided into three groups: C (control), CM (with orthodontic movement) and NM (nicotine with orthodontic movement) groups. The study focused on the mesio-buccal roots of maxillary first molars. The right hemi-maxillae comprised the CM and NM groups (40 rats in each) and the left hemi-maxillae comprised the C group. The use of contralateral molars as control was according to Ong et al. (2000), Kalia et al. (2004), Bletsa et al. (2006) and Ren et al. (2008).

The animals of the C and CM groups received 0.9% saline solution at 0.5ml/kg every 24 hours to simulate stress with injection. The NM group received daily doses of 2 mg/kg nicotine solution (98% PA solution diluted in 0.9% saline solution), subcutaneously. The dosage was based on Chen et al.'s (2007) study. The applications began one day before orthodontic appliance insertion and were not reinitiated during the experimental periods of 3, 7, 14 or 21 days.

The orthodontic movement was produced by nickel-titanium closed-coil springs (G&H[®] Wire Company REF CCOF9XL Lote 103946 Hanover, Germany) that applied a reciprocal force between the maxillary right first molar and central incisors of 30g/f magnitude, measured using a Dynamometer gauge (Dentaurum model stress and tension gauge, 25-250g/f). The coil spring was inserted while the animal was sedated with intramuscular injection of 1.8 mg/kg ketamine (Vetanarcol[®], König, Avellaneda, Argentina) and 1.1 mg/kg xylazine (Rompun[®], Bayer, Lote 00404, São Paulo, Brazil).

Following animal sacrifice on 3, 7, 14 and 21 days with ketamine (5.4 mg/kg) and xylazine (3.3 mg/kg), via intraperitoneal injection, maxillae were immediately removed and fixed in 10% neutral formalin for 72 hours. The osseo-dentary blocks were decalcified for approximately 12 weeks in a 4.13% EDTA aqueous solution. Transversal cuts of 5- μ m thickness were obtained and stained using conventional methodology. From each osseo-dentary block, 16 cuts were obtained from the alveolar crest up to the apices; twelve were stained with hematoxylin-eosin (HE) and four with picrosirius.

The histological study was performed by one operator, blinded to treatment allocation. Osteoclast-like cells, active Howship's lacunae and blood vessels were quantified under x400 magnification using a light microscope. The histologic criterion to

identify the osteoclast-like cells was the presence of multinuclear and eosinophilic cells on the bone surface (Arias and Marquez-Orozco, 2006).

Histological sections stained by the picrosirius method were viewed under x100 magnification with a polarized light microscope. This method allows an indirect evaluation of the stage of bone matrix organization based on birefringence of the collagen fiber bundles (Garavello-Freitas et al., 2003). The analysis was performed by 4.5 Image Pro-Plus[®] software (Media Cybernetics, Silver Spring, MD, USA), which calculated the percentages of immature and mature collagen present on bone matrix proximal to the tension area.

The mean values obtained were analyzed statistically using the SPSS 15.0 (SPSS Inc, Chicago, IL, USA) and Statistica 8.0 (StatSoft, Inc, Tulsa, OK, USA) software. The Kolmogorov-Smirnov test and Levene test were used to evaluate normality for each treatment and the homogeneity of variance between treatments. When the tests indicated non-normal distribution and heterogeneity of variance between treatments, we applied the non-parametric test and the non-parametric Kruskal-Wallis test for multiple comparisons. When the tests indicated normal distribution and homogeneity of variance, we used ANOVA and the Student's t-test for independent samples. The level of significance was $p < 0.05$ for comparing the averages between treatments and groups.

3. Results

3.1. Histology

The histological study demonstrated characteristic structural aspects among different groups throughout the experimental period.

3.1.1. C group

The periodontal ligament showed moderate vascularization, with uniform width and irregular shape. The collagen fibers ran parallel and inserted perpendicular to the cementum and bone surface. On the bone surface, rare Howship's lacunae associated to osteoclast-like cells were observed.

3.1.2. CM group

In the sections of these samples, at day 3, the collagen fibers were elongated on the tension areas and compressed and completely disorganized on the compression areas. We also observed angiogenesis with congested vessels. The compression area showed irregular alveolar bone due to a small population of osteoclast-like cells

localized on Howship's lacunae. Hyalinized areas were not present. The bone matrix under polarized light demonstrated a predominance of greenish fibers, immature, with irregular birefringence and few yellowish-orange fibers.

At day 7, the compression area showed active resorption, with accumulation of osteoclast-like cells associated with numerous Howship's lacunae. In the tension area, the fibers were elongated and better organized. We observed deposition of thicker and yellowish-orange collagen fibers, forming more compact areas. At day 14, in the compression area, osteoclast-like cells and Howship's lacunae were limited in number. In the tension area, the periodontal ligament displayed aspects of normality. The developed bone matrix was completely filled by red and thick collagen fibers.

At day 21, we observed that osteoclast-like cells and Howship's lacunae returned to normal basal expression levels in the compression area. In the tension area, the collagen fibers were more organized, parallel, and inserted perpendicular to the alveolar bone and cementum. The developed bone matrix was filled by mature collagen.

3.1.3. NM group

At day 3, we observed the compression and tension areas. The periodontal ligament on the compression side demonstrated almost no osteoclast-like cells or Howship's lacunae. No hyalinized zones were present. In the tension area, the periodontal ligament fibers were elongated, oriented parallel to the root. Some blood vessels were visualized. Under polarized light, we observed a predominance of greenish and thinner fibers in the bone matrix. At day 7, the compression area showed some osteoclast-like cells and Howship's lacunae. No hyalinized zones were present. In the tension area, the fibers were elongated and fewer blood vessels were visualized. We observed a predominance of greenish collagenous fibers, extending in several directions, with irregular birefringence.

At day 14, in the compression area, the periodontal ligament fibers were disorganized and irregular; few Howship's lacunae and osteoclast-like cells were present. In the tension area, the periodontal ligament fibers stayed elongated and few blood vessels were visualized. The bone matrix presented a large number of greenish fibers. At day 21, in the compression and tension areas, the periodontal ligament fibers were disorganized. Few osteoclast-like cells, Howship's lacunae and blood vessels were present. It was possible to verify in the bone matrix a large number of greenish fibers, thick and parallel to each other, as well as a few thinner red fibers.

3.2. Quantitative analysis

All means, standards-deviation (SD) and p-values obtained are described in Tables 1 and 2.

When we compared the C and CM groups, there was an increase in the number of blood vessels on the third day after force application ($p < 0.05$), with a decrease after days 7 ($p < 0.05$), 14 ($p < 0.01$) and 21 ($p < 0.001$) (Table 1). There was a greater number of osteoclast-like cells and Howship's lacunae in the CM group when compared to the C group on days 3 ($p < 0.001$), 7 ($p < 0.001$) and 14 ($p < 0.01$).

Fewer blood vessels were observed in all periods analyzed among the NM group as compared to the C group (Table 1). Osteoclast-like cells and Howship's lacunae were reduced on the third day after the application of force ($p < 0.05$).

The quantity of blood vessels decreased in the NM group after days 3 ($p < 0.001$) and 7 ($p < 0.05$) when compared to the CM group. The NM group presented lower levels of osteoclast-like cells and Howship's lacunae, with a statistically significant difference at days 7 and 14 (Table 1).

The percentage of immature collagen increased in the NM group as compared to the CM group in all periods analyzed, with a statistically significant difference (Table 2).

4. Discussion

During orthodontic tooth movement, the periodontal ligament blood vessels play an important role in regulating tissue remodeling. Immediately after application of orthodontic force, chemical mediators and electrical sensory nerve fibers are released and trigger an acute inflammatory response. This process is characterized by increased periodontal vasodilatation and migration of leukocytes out of the capillaries. These migratory cells produce various signaling molecules, inflammatory mediators, growth factors and metalloproteinases (Krishnan and DAVIDOVITCH, 2006, Meikle et al., 2006).

Cytokines regulate the communication and cellular function in the inflammatory process by attracting different cell types (Bletsa et al., 2006). During orthodontic movement, interleukin 1β (IL- 1β), tumor necrosis factor- α (TNF- α) (Jäger et al., 2005), IL-2, IL-6, IL-8 (Krishnan and Davidovitch, 2006), transforming growth factor- β (TGF- β) and IL-10 (Garlet et al., 2007) expression are elevated during force application. According to Kanaan and Kanaan (2006), TGF- β 1 stimulates proliferation and

differentiation of preosteoblasts, produces proteins in bone matrix and also promotes mineralization. Garlet et al. (2007) reported that metalloproteinases (MMPs) are involved in orthodontic tooth movement. Mott and Werb (2004) reported that MMPs are responsible for degrading the components of the extracellular matrix like collagen, glycoproteins and glycosaminoglycans.

Basic fibroblast growth factor (bFGF) exerts pleiotropic activity, regulating the proliferation and differentiation of cells during periodontal ligament remodeling. bFGF is also considered the most potent mitogen for cementoblasts, fibroblasts and osteoblasts (Shimazu et al. 1999), as well as a mediator of angiogenesis (Theiss et al. 2000). Vascular endothelial growth factor (VEGF) induces vascular permeability and angiogenesis. Pepper et al. (1992) reported that VEGF and bFGF have a potent synergistic effect on the induction of angiogenesis in vitro. In addition, Kaku et al. (2001) observed that the number of osteoclasts on the compression side of alveolar bone after the application of orthodontic force increased when recombinant VEGF was administered.

We observed a significant increase in the area density of blood vessels in the CM group ($p < 0.05$) when compared to the C group after 3 days of force application (Table 1). Similarly, Ren et al. (2008) demonstrated that force application in rats results in increased vascularity on both the tension and compression sides.

Nicotine is a major cytotoxic and vasoactive substance present in tobacco which causes peripheral vasoconstriction, tissue ischemia and decreased oxygen tension by reducing the infusion of oxygen to tissue. Furthermore, this substance decreases osteoblastic activity, revascularization and bone healing (Hollinger et al., 1999; Saldanha et al., 2004).

In the NM group, there were lower numbers of blood vessels when compared to the C group for all periods analyzed (Table 1). When comparing the NM x CM groups, we observed fewer blood vessels in the NM group at 3 ($p < 0.001$) and 7 ($p < 0.05$) days, with a statistically significant difference (Table 1). Pinto et al. (2002) reported that nicotine delays angiogenesis, consequently delaying the organization of connective tissue and osteogenesis. Saldanha et al. (2004) demonstrated that administration of nicotine to jaw bone defects in dogs changes the density of newly formed bone tissue due to the inhibition of revascularization.

Theiss et al. (2000) reported that nicotine inhibits the expression of VEGF and bFGF mRNA in rabbits. Lahmouzi et al. (2000) and Scott Martin (2006) demonstrated that nicotine inhibits the activation and migration of monocytes and neutrophils, as well

as TNF- α production by microglia, during inflammation. Smokers have been shown to express lower levels of IL-2, IL-6, IL-8 and TNF- α (Zhang et al., 2008). Ouyang et al. (2000) demonstrated that cigarette smoking inhibits the expression of IL-1 β , IL-2 and TNF- α in vitro. Cucina et al. (1999) observed that nicotine inhibits the release of TGF- β 1 in bovine aortic endothelial cells. Katona et al. (2006) reported that nicotine increases the production of metalloproteinase-1 (MMP-1) in human osteoblastic Saos-2, accelerating bone turnover.

There are controversies regarding the effect of nicotine on osteoclasts. Heremyre et al. (2003) observed that nicotine stimulates osteoclast-like cell differentiation in cell cultures derived from pigs; Tanaka et al. (2006) also observed increased formation of osteoclast-like cells in vitro. We observed that nicotine reduced the expression of osteoclast-like cells and Howship's lacunae in the NM group (Table 1). This result is in accordance with findings by Yuhara et al. (1999), who demonstrated that nicotine inhibits differentiation and activation of osteoclast-like cells and regulates bone metabolism in rats. Adler et al. (2003) concluded that nicotine did not stimulate the formation of osteoclasts in bone marrow at doses of 1 or 2 mg / kg in rats.

In this study, we evaluated structural changes in the newly developed bone matrix when nicotine and orthodontic force were applied simultaneously. The picrosirius-polarization method allows the detection of mature and immature collagen and correlates the three-dimensional distribution of collagen fibers with the stage of bone formation (Garavello-Freitas et al., 2003). The collagen color and birefringence vary according to polymerization degree, which reflects fibers' age and diameter. First, the collagen is deposited like thin fibrils that aggregate to form larger fibers or bundles (Junqueira et al., 1979).

The organic matrix of alveolar bone is composed fundamentally of type I collagen (95%), proteoglycans and glycoproteins (Alberts et al., 2002). Bone formation results from complex and inter-dependent processes, which involve osteoblast differentiation from primitive mesenchymal cells, organic matrix synthesis and maturation, until complete mineralization (Martin e Ng, 1994). The process of bone formation is associated with the formation of new capillaries from blood vessels existents (Roberts and Hartsfield, 2004). Orthodontic movement results in a rapid formation of immature bone, and later, the bone is remodeled (Graber and Vanarsdall, 2000).

We observed that the immature collagen percentage in the NM group was increased in all analyzed periods. On day 21, there were still immature fibers, although

thicker and more parallel. Nicotine delayed the collagen maturation process in the developed bone matrix. It was not possible to assess whether nicotine was able to inhibit the synthesis of collagen, although Theiss et al. (2000) showed that during bone healing in rabbits subjected to nicotine, there were lower levels of type I and II collagen mRNA.

Our results suggested that nicotine inhibited the initial inflammatory response due to decreased production of bFGF and VEGF, essential for angiogenesis. Therefore the cascade of biological events was inhibited, resulting in reduced synthesis and release of cytokines like IL-1 β , IL-2, IL-6, IL-8, IL-10, TNF- α and TGF- β 1. Consequently, there were reduced numbers of osteoclast-like cells and Howship's lacunae in the periodontal ligament and also decreased numbers of mature collagen fibers in the developed bone matrix, delaying the process of resorption and bone formation during orthodontic movement. Nicotine-mediated increased metalloproteinase production may explain the presence of immature collagen fibers in the newly developed bone matrix at 21 days after the induction of tooth movement. As MMP-1 is responsible for the degradation of matrix collagen, especially collagen type I, there is no complete maturation of bone matrix collagen.

In conclusion, nicotine affects bone remodeling during orthodontic movement, reducing angiogenesis, osteoclast-like cells and Howship's lacunae, thereby delaying the collagen maturation process in developed bone matrix.

References

- ADLER, I.D., ATTIA, S.M., 2003. Nicotine is not clastogenic at doses of 1 or 2 mg/kg body weight given orally to male mice. *Mutation Research*. 542, 139-142.
- ALBERTS, B., JOHNSON, A., LEWIS, J., RAFF, M., ROBERTS, K., WALTER, P., 2002. *Biology Molecular of the Cell*. IRL Press, London, pp. 905-1006.
- AMERICAN LUNG ASSOCIATION, 2008. Trends in tobacco use. Available: <http://www.lungusa.org>.
- ARIAS, O.R., MARQUEZ-OROZCO, M.C., 2006. Aspirin, acetaminophen, and ibuprofen: Their effects on orthodontic tooth movement. *Am. J. Orthod. Dentofacial Orthop.* 130 (3), 364-70.
- BENOWITZ, N.L., 1986. Clinical pharmacology of nicotine. *Ann. Ver. Méd.* 37, 21-32.
- BLETSA, A., BERGGREEN, E., BRUDVIK, P., 2006. Interleukin-1 α and tumor necrosis factor- α expression during the early phases of orthodontic tooth movement in rats. *Eur. J. Oral. Sci.* 114, 423-429.
- CHEN, M., WANG, T., LIAO, Z., PAN, X., FENG, Y., WANG, H., 2007. Nicotine-induced prenatal overexposure to maternal glucocorticoid and intrauterine growth retardation in rat. *Exp. Toxicol. Pathol.* 59, 245-251.
- CUCINA, A., CORVINO, V., SAPIENZA, P., BORELLI, V., LUCARELLI, M., SCARPA, S., STROM, R., SANTORO-D'ANGELO, L., CAVALLARO, A., 1999. Nicotine regulates basic fibroblastic growth factor and transforming growth β_1 production in endothelial cells. 257, 306-312.
- FANG, M.A., FROST, P.J., IIDA-KLEIN, A., HAHN, T.J., 1991. Effects of nicotine on cellular function in UMR 106-01 osteoblast-like cells. *Bone.* 12 (4), 283-286.
- FEITELSON, J.B.A., ROWELL, P.P., ROBERTS, C.S., FLEMING, J.T., 2003. Two week nicotine treatment selectively increases bone vascular constriction in response to norepinephrine. *J. Orthop. Research.* 21, 497-502.
- GARAVELLO-FREITAS, I., BARANAUSKAS, V., JOAZEIRO, P.P., PADOVANI, C.R., DAL PAI-SILVA, M., HÖFLING, M.A.C., 2003. Low-power laser irradiation improves histomorphometrical parameters and bone matrix organization during tibia wound healing in rats. *J. Photochemistry and Photobiology.* 70, 81-89.
- GARLET, T.P., COELHO, U., SILVA, J.S., GARLET, G.P., 2007. Cytokine expression pattern in compression and tension sides of the periodontal ligament during orthodontic tooth movement in humans. *Eur. J. Oral. Sci.* 115, 355-62.

- GRABER T.M., VANARSDALL, R.L., 2000. Orthodontics: Current Principles and Techniques. Mosby, St. Louis, pp 1040.
- HENEMYRE, C.L., SCALES, D.K., HOKETT, S.D., CUENIN, M.F., PEACOCK, M.E., PARKER, M.H., BREWER, P.D., CHUANG, A.C., 2003. Nicotine stimulated osteoclast resorption in a porcine marrow cell model. *J. Periodontol.* 74 (10), 1440-1446.
- HOLLINGER, J.O., SCHMITT, J.M., HWANG, K., SOLEYMANI, P., BUCK, D., 1999. Impact of nicotine on bone healing. *J. Biomed. Mater Res.* 45,294-301.
- JUNG, B.H., CHUNG, B.C., CHUNG, S., SHIM, C.K., 2001. Different pharmacokinetics of nicotine following intravenous administration of nicotine base and nicotine hydrogen tartarate in rats. *J. Control. Release.* 7, 183–190.
- JUNQUEIRA, L.C.U., BIGNOLAS, G., BRENTANI, R.R., 1979. Picrosirius staining plus polarization microscopy, a specific method for collagen detection in tissue sections. *Histochem. J.* 11, 447-55.
- KAKU, M., KOHNO, S., KAWATA, T., FUJITA, I., TOKIMASA, C., TSUTSUI, K., TANNE, K., 2001. Effects of vascular endothelial growth factor on osteoclast induction during tooth movement in mice. *J. Dent. Res.* 80 (10), 1880-3.
- KALIA, S., MELSEN, B., VERNA, C., 2004. Tissue reaction to orthodontic tooth movement in acute and chronic corticosteroid treatment. *Orthod. Craniofac. Res.* 7, 26-34.
- KANAAN, R.A., KANAAN, L.A., 2006. Transforming growth factor beta1, bone connection. *Med. Sci. Monit.* 12, 164-9.
- KATONO, T., KAWATO, T., TANABE, N., SUZUKI, N., YAMANAKA, K., OKA, H., MOTOHASHI, M., MAENO, M., 2006. Nicotine Treatment Induces Expression of Matrix Metalloproteinases in Human Osteoblastic Saos-2 Cells. *Acta Biochim. Biophys. Sin.* 38, 874-882.
- KRISHNAN, V., DAVIDOVITCH, Z., 2006. Cellular, molecular, and tissue-level reactions to orthodontic force. *Am. J. Orthod. Dentofacial Orthop.* 129 (4), 469e 1-32.
- LAHMOUZI, J., SIMAIN-SATO, F., DEFRESNE, M. P., DE PAUW, M. C., HEINEN, E., GRISAR, T., LEGROS, J. J., LEGRAND, R., 2000. Effect of nicotine on rat gingival fibroblasts in vitro. *Connect Tissue Res.* 41 (1), 69-80.

- MARTIN, T.J., NG, K., 1994. Mechanisms by which cells of the osteoblast lineage control osteoclast formation and function. *J. Cell. Biochem.* 56, 357-66.
- MEIKLE, M.C., 2006. The tissue, cellular, and molecular regulation of orthodontic tooth movement: 100 years after Carl Sandstedt. *Eur. J. Orthod.* 28, 221-240.
- MOTT, J.D., WERB, Z., 2004. Regulation of matrix biology by matrix metalloproteinases. *Curr. Opin. Cell. Biol.* 16, 558-564.
- ONG, C.K., WALSH, L.J., HARBROW, D., TAVERNE, A.A., SYMONS, A.L., 2000. Orthodontic tooth movement in the prednisolone-treated rat. *Angle Orthod.* 70, 118-25.
- OUYANG, Y., VIRASCH, N., HAO, P., AUBREY, M.T. MUKERJEE, N., BIERER, B.E., FREED, B.M., 2000. Suppression of human IL-1beta, IL-2, IFN-gamma, and TNF- α production by cigarette smoke extracts. *J. Allergy Clin. Immunol.* 106 (2), 280-7.
- PEPPER, M.S., FERRARA, N., ORCI, L., MONTESANO, R., 1992. Potent synergism between vascular endothelial growth factor and basic fibroblast growth factor in the induction of angiogenesis in vitro. *Biochem. Biophys. Res. Commun.* 189 (2), 824-31.
- PINTO, J.R., BOSCO, A.F., OKAMOTO, T., GUERRA, J.B., PIZA, I.G., 2002. Effects of nicotine on the healing of extraction sockets in rats. A histological study. *Braz. Dent. J.* 13 (1), 3-9.
- REN, Y., MALTHA J.C., STOKROOS, I., LIEM, R.S., KUIJPERS-JAGTMAN, A.M., 2008. Effect of duration of force application on blood vessels in young and adult rats. *Am. J. Orthod. Dentofacial Orthop.* 133 (5), 752-757.
- ROBERTS, W.E., HARTSFIELD, J.K., 2004. Bone development and function: genetic and environmental mechanisms. *Semin. Orthod.* 10,100-22.
- RUSSELL, M.A., FEYERABEND, C., COLE, P.V., 1976. Plasma nicotine levels after cigarette smoking and chewing nicotine gum. *B. M. J.* 1,1043-6.
- SALDANHA, J.B., PIMENTEL, S.P., CASATI, M.Z., SALLUM, A.W., SALLUM, E.A., NOCITI, F.H., 2004a. Histologic evaluation of effect of nicotine administration on bone regeneration, a study in dogs. *Braz. Oral. Res.* 18 (4), 345-349.
- SALDANHA, J.B., PIMENTEL, S.P., CASAT, M.Z., SALLUM, E.A., BARBIERI, D., MORENO JR, H., NOCITI JR., F.H., 2004b. Guided bone regeneration may be negatively influenced by nicotine administration: A histologic study in dogs. *J. Periodontol.* 75 (4), 565-571.

- SCOTT, D. A., MARTIN, M., 2006. Exploitation of the nicotinic anti-inflammatory pathway for the treatment of epithelial inflammatory diseases. *World J. Gastroenterol.* 12 (46), 7451-7459.
- SHIMAZU, A., BACHCHU, M.A.H., MORISHITA, M., NOSHIRO, M., KATO, Y., IWAMOTO, Y., 1999. *J. Dent. Res.* 78 (12), 1791-1799.
- TANAKA, H., TANABE, H., SHOJI, M., SUZUKI, N., KATONO, T., SATO, S., MOTOHASHI, M., MAENO, M., 2006. Nicotine and lipopolysaccharide stimulate the formation of osteoclast-like cells by increasing macrophage colony-stimulating factor and prostaglandin E2 production by osteoblasts. *Life Sciences.* 78, 1733-1740.
- THEISS, S.M., BODEN, S.D., HAIR, G., TITUS, L., MORONE, M.A., UGBO, J., 2000. The effect of nicotine on gene expression during spine fusion. *Spine.* 25, 2588-94.
- WINNIFORD, M.D., WHEELAN, K.R., KREMERS, M.S., UGOLINI, V., VAN DEN BERG, E. JR., NIGGEMANN, E.H., JANSEN, D.E., HILLIS, L.D., 1986. Smoking induced coronary vasoconstriction in patients with atherosclerotic coronary artery disease: Evidence for adrenergically mediated alterations in coronary artery tone. *Circulation.* 73, 662-667.
- YAMAGUCHI, M., KASAI, K., 2005. Inflammation in periodontal tissues in response to mechanical forces. *Arch. Immunol. Ther. Exp.* 53 (5), 388-398.
- YILDIZ, D., ERCAL, N., ARMSTRONG, D.W., 1998. Nicotine enantiomers and oxidative stress. *Toxicology.* 130, 155–165.
- YUHARA, S., KASAGI, S., INOUE, A., OTSUKA, E., HIROSE, S., HAGIWARA, H., 1999. Effects of nicotine on cultured cells suggest that it can influence the formation and resorption of bone. *Eur. J. Pharmacol.* 383, 387-393.
- ZHANG, X.Y., CAO, L.Y., SONG, C., WU, G.Y., CHEN, D.C., QI, L.Y., WANG, F., XIU, M.H., CHEN, S., ZHANG, Y., LU, L., KOSTEN, T.A., KOSTER, T.R., 2008. Lower serum cytokine levels in smokers than nonsmokers with chronic schizophrenia on long-term treatment with antipsychotics. *Psychopharmacol.* 22.
- ZHU, B., PARMLEY, W.W., 1995. Hemodynamic and vascular effects of active and passive smoking. *Am. Heart J.* 130, 1270-1275.

Tables

TABLE 1 - MEANS, STANDARD-DEVIATIONS AND p VALUES, ACCORDING TO GROUPS AND DAYS

Parameters	Day	C	CM	NM	Inter-group differences p
		Mean±SD	Mean±SD	Mean±SD	
Osteoclasts-like cells	3	0.6±0.84	6.3±1.34	3.6±1.35	***C x CM, *C x NM
	7	0.5±0.71	16.9±3.35	2.2±1.14	***C x CM, *CM x NM
	14	0.7±0.95	3.3±1.06	1.2±1.62	**C x CM, *CM x NM
	21	0.8±0.92	1.4±1.26	1.2±1.32	NS
Howship lacunae	3	0.4±0.52	6.5±1.96	3.1±1.79	***C x CM, *C x NM
	7	0.3±0.48	17.8±2.57	1.9±1.52	***C x CM, *CM x NM
	14	0.5±0.71	3.9±1.2	0.6±0.97	**C x CM, **CM x NM
	21	0.7±0.82	1.0±0.94	0.7±1.06	NS
Blood vessels	3	14.6±1.26	25.5±1.96	3.2±1.93	*C x CM, *C x NM; ***CM x NM
	7	14.9±2.18	7.1±1.45	2.4±1.07	*C x CM, ***C x NM, *CM x NM
	14	14.8±2.04	3.1±1.20	2.1±1.66	**C x CM, ***C x NM
	21	13.2±1.55	3.1±1.10	3.6±1.58	***C x CM, **C x NM

Note: *p<0.05, **p<0.01, ***p<0.001 indicate significant statistically difference

Legend: C = control / CM = induced movement / NM = induced movement+nicotine / NS = non significant

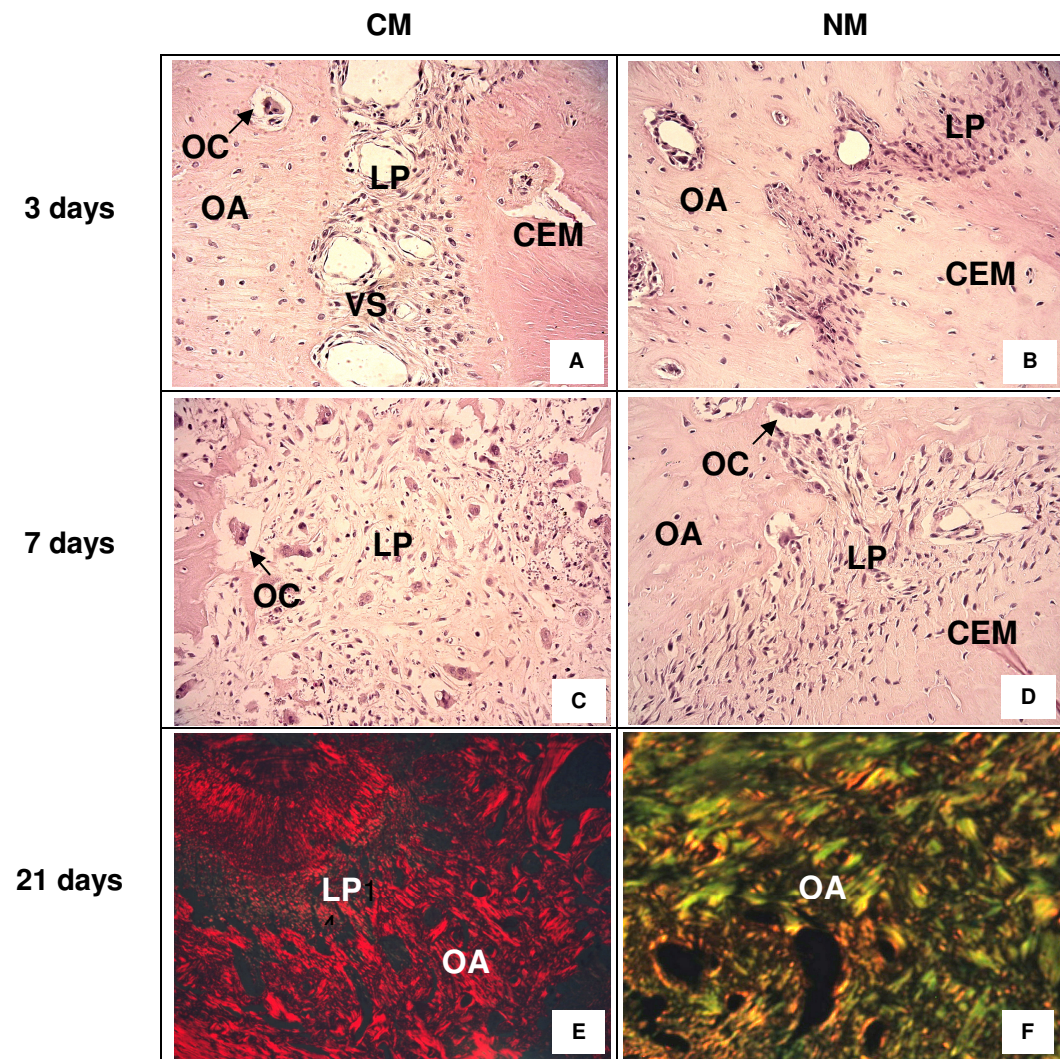
TABLE 2 - MEANS, STANDARD-DEVIATIONS AND p VALUES, ACCORDING TO GROUPS AND DAYS

Parameters	Day	CM	NM	Inter-group differences p
		Mean+SD	Mean+SD	
% Mature collagen	3	10.5±2.84	5.8±2.66	*CM x NM
	7	38.3±4.30	7.8±2.15	***CM x NM
	14	100±0	9±2.98	***CM x NM
	21	100±0	11±2.98	***CM x NM
% Immature collagen	3	89.5±2.84	94.2±2.66	*CM x NM
	7	61.7±4.30	92.2±2.15	***CM x NM
	14	0±0	91±2.98	***CM x NM
	21	0±0	89±2.98	***CM x NM

Note: *p<0.05, **p<0.01, ***p<0.001 indicate significant statistically difference

Legend: CM = induced movement/ NM = induced movement+nicotine / NS = non significant

Figures



Legend

Figure 1: First molar mesiobuccal roots photomicrographs from induced movement (CM) and induced movement+nicotine (NM) groups. **A,B**: Compression area at 3 days in CM and NM groups. **C,D**: Compression area at 7 days in CM and NM groups (HE – original magnification x400). **E,F**: Tension area at 21 days in CM and NM groups (picrosirius – original magnification x100). **AB**, alveolar bone; **CEM**, cementum; **PL**, periodontal ligament; **BV**, blood vessels; **OC**, osteoclast-like cells.

ANEXOS

Anexo I - Aprovação do comitê de ética



PUCPR

PONTIFÍCIA UNIVERSIDADE CATÓLICA DO PARANÁ

NÚCLEO DE BIOÉTICA
COMITÊ DE ÉTICA NO USO DE ANIMAIS

PARECER DE PROTOCOLO DE PESQUISA

Parecer nº: 199/07 CEUA PUCPR
Registro do projeto no CEUA: 279

Data do parecer: 05/11/2007

Título do Projeto:

A atuação da nicotina no movimento dentário induzido em ratos.

Pesquisador responsável:

Hiroshi Maruo

Equipe da pesquisa:

Ricardo Lima Shintcovsk

Instituição:

PUCPR

Categoria do Experimento - Categoria C

Espécie de Animal	Sexo	Idade ou peso	Quantidade
Ratos <i>Novergicus albinus</i>	Macho	9 semanas; 300g a 350g	72

O colegiado do CEUA em reunião no dia 01/11/2007, avaliou o projeto e emite o seguinte parecer: **APROVADO**.


Eventuais modificações ou emendas ao protocolo devem ser apresentadas ao CEUA-PUCPR de forma clara e sucinta, identificando a parte do protocolo a ser modificado e as suas justificativas.


Se a pesquisa, ou parte dela for realizada em outras instituições, cabe ao pesquisador não iniciá-la antes de receber a autorização formal para a sua realização. O documento que autoriza o início da pesquisa deve ser carimbado e assinado pelo responsável da instituição e deve ser mantido em poder do pesquisador responsável, podendo ser requerido por este CEUA em qualquer tempo.

Lembramos ao senhor pesquisador que é obrigatório encaminhar o relatório anual parcial e relatório final da pesquisa a este CEUA.

Curitiba, 8 de novembro de 2007

Atenciosamente


Prof. Gracinda Maria D'Almeida e Oliveira
Coordenadora do CEUA
PUC PR



Anexo II - Materiais e Métodos

Este trabalho foi aprovado pelo Comitê de Ética no uso de Animais (CEUA) da Pontifícia Universidade Católica do Paraná (PUCPR), sob protocolo nº199/07.

Oitenta ratos machos adultos *Wistar* albinos (*Rattus norvegicus*) com 12 semanas de vida, pesando aproximadamente 300 – 350g provenientes do Biotério da PUCPR foram utilizados neste estudo. Os animais foram acondicionados em caixas de policarbonato e temperatura entre 19°C e 22°C, com acesso a comida e água *ad libitum*. O alimento foi triturado para evitar fraturas no aparelho. Foi realizado controle de fotoperíodo de 12 horas claro e 12 horas escuro para evitar alterações no ciclo metabólico destes animais.

Os ratos foram divididos aleatoriamente em 3 grupos: grupo C (controle); grupo CM (com indução de movimento dentário); e grupo NM (com indução de movimento dentário associado à ação da nicotina). O estudo focalizou as raízes méso-vestibulares dos primeiros molares superiores. As hemi-maxilas direitas constituíram os grupos CM e NM (40 ratos em cada grupo) e as hemi-maxilas esquerdas dos animais do grupo CM constituíram o grupo C. A utilização dos molares contralaterais como controle estão de acordo com os estudos realizados por Ong et al. (2000), Kalia et al. (2004), Bletsa et al. (2006) e Ren et al. (2008).

Os animais do grupo C e CM receberam administração de solução salina a 0,9% - 0,5 ml/kg a cada 24 horas para simular o estresse recebido pelos animais com a injeção. Os animais do grupo NM receberam 2 mg/kg de solução de nicotina (solução PA a 98% diluída em solução salina 0,9% estéril) equivalente no ser humano a 20 cigarros ao dia, por via subcutânea em intervalos de 24 horas, alternando-se o lado para evitar injúrias aos tecidos (fig. 1, p. 49). A dose utilizada baseou-se no estudo conduzido por Chen et al. (2007). As aplicações iniciaram um dia antes da instalação da mola ortodôntica e prosseguiram com o uso contínuo até o final do experimento.

O movimento dentário foi induzido por uma mola fechada de níquel-titânio (G&H® Wire Company REF CCOF9XL Lote 103946 Hanover, Germany), amarrada na região posterior com fio de amarrilho de aço inox 0,30mm (fig. 2A e 2B, p. 49) e 0,20mm na região dos incisivos superiores (fig. 2D, p. 49). O acessório produziu força recíproca entre os incisivos superiores e o primeiro molar superior direito com magnitude de 30g/f, mensurada por dinamômetro de precisão Dentaurum (*stress and tension gauge*, 25-250g/f) devidamente calibrado e aferido (fig. 2C, p. 49). Para auxiliar na retenção do fio de amarrilho aos incisivos foi utilizada resina composta (Filtek TM Z250, 3M ESPE) (fig. 2E, p. 49), precedida pelo condicionamento do esmalte com

ácido fosfórico a 37% (Dentalville, Joinville, Brasil) e aplicação de adesivo (Magic Bond, Vigodent). Para prevenir a fratura do acessório e da resina composta na região anterior, foi realizado desgaste com broca de alta-rotação dos incisivos inferiores dos ratos, devido o crescimento contínuo destes dentes (fig. 2F, p. 49). Após a ativação inicial, o dispositivo não foi reativado, no entanto seu posicionamento conferido diariamente para evitar deslocamento ou perda do aparelho (fig.2G, p. 49).

Para a instalação da mola ortodôntica foi realizada anestesia geral, com injeção intramuscular de ketamina (Vetanarcol[®], Lab. König S. A., lote 00103, Avellaneda, Argentina) na dosagem de 1,8 mg/kg e xilazina (Rompun[®], Lab. Bayer, lote 00404, São Paulo, Brasil) na dosagem de 1,1 mg/kg.

Os animais foram eutanasiados após 3, 7, 14 e 21 dias da instalação da mola ortodôntica com solução anestésica ketamina-xilazina, nas dosagens de 5,4 mg/kg e 3,3 mg/kg, respectivamente, via intraperitoneal. Após a eutanásia, as maxilas foram dissecadas, removendo-se os componentes de tecido mole com auxílio de uma lâmina de bisturi e tesoura, e a região do 1^o molar superior direito foi fixada com solução tamponada de formalina a 10% por 72 horas e depois descalcificadas em solução aquosa de EDTA 4,13%, tamponado em pH 5,0 com fosfato de sódio por 12 semanas.

Decorrido o tempo necessário para a descalcificação, as amostras foram lavadas em água corrente. Após a lavagem, as amostras foram mantidas em álcool 70° “*overnight*”, seguiu-se com 3 trocas de 1 em 1 hora de álcool absoluto, 1 hora em álcool-xilol, 3 trocas de 45 em 45 minutos em xilol puro, 2 horas em banho de parafina e, por fim, inclusão em parafina.

Os blocos de parafina foram cortados transversalmente de acordo com o seguinte protocolo: 4 cortes de 5µm de espessura, aprofundamento de 250µm, 8 cortes de 5µm de espessura, novo aprofundamento de 250µm e 4 cortes de 5µm de espessura, obtendo-se, no total, 16 cortes escalonados, desde a crista óssea até a região apical.

Logo após, os cortes foram montados em lâminas de vidro, dos quais 12 foram corados com Hematoxilina-Eosina (HE) e 4 provenientes da região média, pelo método do Picrossírius. Ambos os protocolos de coloração seguiram a mesma seqüência, dois banhos de 5 minutos cada em xilol puro e álcool absoluto e, posteriormente, um banho de 5 minutos cada em álcool 90%, álcool 70% e álcool 50%. Lavagem em água corrente e permanência de 2 horas nos corantes. Após, as lâminas foram novamente lavadas em água corrente e submetidas à banhos seqüenciais de não mais do que 10 segundos em álcool 70%, álcool 95%, duas vezes em álcool absoluto e por fim,

mantidas em xilol puro por 10 minutos. Lamínulas foram montadas sobre os cortes utilizando-se bálsamo do Canadá.

O estudo histológico das lâminas coradas com HE foi do tipo cego, conduzido por um avaliador, devidamente calibrado. As lâminas coradas com HE foram visualizadas em microscópio de luz (OLYMPUS BX50, aumento original de 400X). Toda a extensão do ligamento periodontal da raiz méso-vestibular do primeiro molar superior direito foi avaliada. Os parâmetros analisados foram as células osteoclásticas, as lacunas de *Howship* ativas na superfície óssea alveolar e o número de vasos sanguíneos. O critério histológico para a identificação de células osteoclásticas foi a presença de células multinucleadas eosinofílicas adjacentes à superfície óssea (Arias e Marquez-Orozco, 2006). As lacunas de *Howship* contadas foram aquelas próximas às células osteoclásticas, consideradas ativas. Os vasos sanguíneos analisados foram os capilares circundados por células alongadas, indicando o endotélio. Foi obtida a média de cada uma das variáveis estudadas, para cada espécime do estudo.

As lâminas coradas pelo método do Picrossirius foram analisadas sob microscopia de luz polarizada com aumento original de 100X, possibilitando analisar o colágeno maduro com birrefringência intensa, de coloração entre o amarelo e o vermelho, e o colágeno imaturo com coloração esverdeada (Garavello-Freitas et al., 2003). As imagens foram captadas com a câmera CCD Sony DXC-101 acoplada ao microscópio Olympus BX50 e enviadas para o monitor Sony Trinitron. Por meio de sistema de digitalização (Oculus TCX, Coreco Inc., St. Laurent, Quebec, Canadá) as imagens foram inseridas e processadas no computador Pentium 133 Mhz. A análise histométrica foi realizada por meio do *software* 4,5 Image Pro-Plus® (Media Cybernetics, Silver Spring, MD, USA), que calculou a porcentagem de colágeno maduro e imaturo presente na matriz óssea adjacente à área de tração pela variação de cores. Os tons de laranja ou vermelho indicam estruturas de colágeno maduro, organizado e com presença de fibras mais espessas, enquanto os tons de verde ou amarelo indicam o colágeno imaturo, desorganizado e com a presença de fibras menos espessas. Foi analisado um campo para cada secção e obtida uma média para cada espécime.

Os valores obtidos foram analisados estatisticamente utilizando-se os *softwares* SPSS 15.0 (SPSS Inc, Chicago, IL, USA) e *Statistica* 8.0 (StatSoft, Inc, Tulsa, OK, USA). O teste de normalidade de Kolmogorov-Sminorv para cada tratamento e o teste de homogeneidade de variâncias de Levene entre tratamentos (grupo x tempo) foi utilizado visando avaliar a normalidade para cada tratamento bem como a homogeneidade de variâncias entre tratamentos. Quando os testes acusaram que as

variáveis não apresentavam distribuição normal e homogeneidade de variâncias entre os tratamentos, aplicou-se o teste não paramétrico e o teste de comparações múltiplas não-paramétricas de Kruskal-Wallis. Quando os testes acusaram distribuição normal e homogeneidade de variâncias, foi utilizado ANOVA e o teste “t” de *Student* para amostras independentes. O nível de significância adotado foi $p < 0,05$, visando comparar a média entre os tratamentos e grupos.

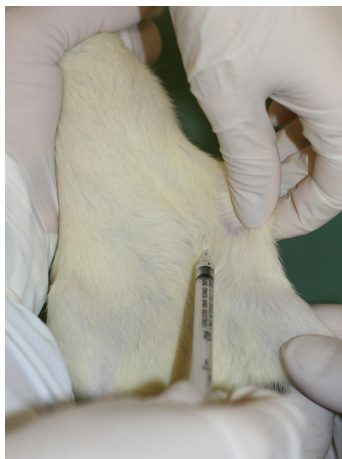


Figura 1. Aplicação da solução salina e solução de nicotina por via subcutânea.

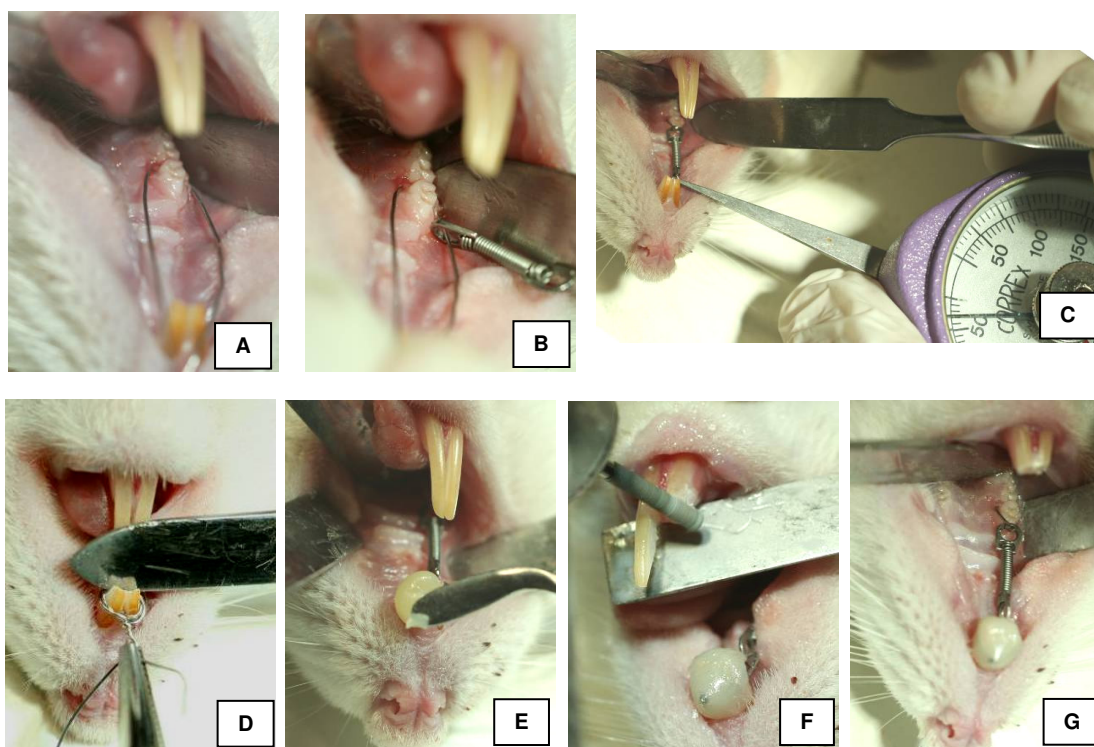


Figura 2: Sequência de confecção do acessório ortodôntico: A: inserção do fio de amarelo 0,30mm. B: posicionamento posterior da mola fechada de níquel-titânio. C: quantificação da força (30g/f). D: mola fixada com fio de amarelo 0,20mm na região de incisivos superiores. E: inserção de resina composta após condicionamento ácido e aplicação do adesivo. F: desgaste dos incisivos inferiores com broca de alta-rotação. G: acessório ativo.

Anexo III - Análise estatística

TABELA 1. TESTE DE NORMALIDADE DE KOLMOGOROV-SMIRNOV NOS GRUPOS, TEMPOS E PARÂMETROS HISTOLÓGICOS, PUCPR-2008

PARÂMETROS	GRUPOS	ESTATÍSTICA	n	VALOR p
Células osteoclásticas	C - 3 dias	0,3616	10	0,0006
	C - 7 dias	0,3602	10	0,0006
	C - 14 dias	0,3697	10	0,0004
	C - 21 dias	0,3080	10	0,0078
	CM - 3 dias	0,1996	10	0,2000*
	CM - 7 dias	0,1119	10	0,2000*
	CM - 14 dias	0,2456	10	0,0887*
	CM - 21 dias	0,2241	10	0,1678*
	NM - 3 dias	0,2165	10	0,2000*
	NM - 7 dias	0,2699	10	0,0375
	NM - 14 dias	0,3707	10	0,0003
	NM - 21 dias	0,2190	10	0,1910*
Lacunas de Howship	C - 3 dias	0,3807	10	0,0002
	C - 7 dias	0,4327	10	0,0000
	C - 14 dias	0,3602	10	0,0006
	C - 21 dias	0,3024	10	0,1000*
	CM - 3 dias	0,1992	10	0,2000*
	CM - 7 dias	0,1690	10	0,2000*
	CM - 14 dias	0,1739	10	0,2000*
	CM - 21 dias	0,2556	10	0,0631*
	NM - 3 dias	0,2303	10	0,1416*
	NM - 7 dias	0,2738	10	0,0323
	NM - 14 dias	0,4327	10	0,0000
	NM - 21 dias	0,3456	10	0,0013
Vasos sanguíneos	C - 3 dias	0,2241	10	0,1678*
	C - 7 dias	0,1319	10	0,2000*
	C - 14 dias	0,2522	10	0,0709*
	C - 21 dias	0,1807	10	0,2000*
	CM - 3 dias	0,1782	10	0,2000*
	CM - 7 dias	0,1725	10	0,2000*
	CM - 14 dias	0,2333	10	0,1311*
	CM - 21 dias	0,2638	10	0,0470*
	NM - 3 dias	0,2412	10	0,1028*
	NM - 7 dias	0,2451	10	0,0903*
	NM - 14 dias	0,1966	10	0,2000*
	NM - 21 dias	0,2001	10	0,2000*

NOTA: * indica distribuição normal ($p > 0,05$)

LEGENDA: grupo C = controle

grupo CM = indução de movimento dentário

grupo NM = indução de movimento dentário+nicotina

TABELA 2. TESTE DE NORMALIDADE DE KOLMOGOROV-SMIRNOV NOS DIFERENTES GRUPOS E TEMPOS PARA PORCENTAGEM DE COLÁGENO MADURO E IMATURO, PUCPR-2008

PARÂMETRO	GRUPOS	ESTATÍSTICA	n	VALOR p
% Colágeno maduro	CM 3 dias	0,1699	10	0,2000*
	CM 7 dias	0,1352	10	0,2000*
	NM 3 dias	0,1508	10	0,2000*
	NM 7 dias	0,1488	10	0,2000*
	NM 14 dias	0,2000	10	0,2000*
	NM 21 dias	0,1549	10	0,2000*
% Colágeno imaturo	CM 3 dias	0,1699	10	0,2000*
	CM 7 dias	0,1352	10	0,2000*
	NM 3 dias	0,1508	10	0,2000*
	NM 7 dias	0,1488	10	0,2000*
	NM 14 dias	0,2000	10	0,2000*
	NM 21 dias	0,1549	10	0,2000*

% colágeno maduro e imaturo é constante em CM 14 e 21 dias, portanto não apresenta distribuição normal

LEGENDA: CM = indução de movimento dentário

NM = indução de movimento dentário+nicotina

TABELA 3. TESTE DE HOMOGENEIDADE DE VARIÂNCIA DE LEVENE PARA OS PARÂMETROS HISTOLÓGICOS ESTUDADOS NO 3º DIA, PUCPR-2008

PARÂMETRO	ESTATÍSTICA	g.l.1	g.l.2	VALOR p
Células osteoclásticas	1,2408	2	27	0,3051*
Lacunas de Howship	3,5266	2	27	0,0436
Vasos sanguíneos	1,3317	2	27	0,2808*

NOTA: * homogeneidade de variância para $p > 0,05$

TABELA 4. TESTE DE HOMOGENEIDADE DE VARIÂNCIA DE LEVENE PARA OS PARÂMETROS HISTOLÓGICOS ESTUDADOS NO 7º DIA, PUCPR-2008

PARÂMETRO	ESTATÍSTICA	g.l.1	g.l.2	VALOR p
Células osteoclásticas	6,89	2	27	0,0038
Lacunas de Howship	5,902	2	27	0,0075
Vasos sanguíneos	2,264	2	27	0,1233*

NOTA: * homogeneidade de variância para $p > 0,05$

TABELA 5. TESTE DE HOMOGENEIDADE DE VARIÂNCIA DE LEVENE PARA OS PARÂMETROS HISTOLÓGICOS ESTUDADOS NO 14º DIA, PUCPR-2008

PARÂMETRO	ESTATÍSTICA	g.l.1	g.l.2	VALOR p
Células osteoclásticas	4,9905	2	27	0,0143
Lacunas de Howship	1,121	2	27	0,3407*
Vasos sanguíneos	2,5032	2	27	0,1006*

NOTA: * homogeneidade de variância para $p > 0,05$

TABELA 6. TESTE DE HOMOGENEIDADE DE VARIÂNCIA DE LEVENE PARA OS PARÂMETROS HISTOLÓGICOS ESTUDADOS NO 21º DIA, PUCPR-2008

PARÂMETRO	ESTATÍSTICA	g.l.1	g.l.2	VALOR p
Células osteoclásticas	0,7101	2	27	0,5006*
Lacunas de Howship	0,2402	2	27	0,7881*
Vasos sanguíneos	1,3838	2	27	0,2678*

NOTA: * homogeneidade de variância para $p > 0,05$

TABELA 7. MÉDIAS, MEDIANAS E DESVIOS-PADRÃO PARA OS PARÂMETROS HISTOLÓGICOS ESTUDADOS NOS DIFERENTES GRUPOS E DIAS, PUCPR-2008

Parâmetro	Dia	C			CM			NM		
		Média	DP	Mediana	Média	DP	Mediana	Média	DP	Mediana
Células osteoclásticas	3	0,6	0,84	0	6,3	1,34	6,5	3,6	1,35	4
	7	0,5	0,71	0	16,9	3,35	17	2,2	1,14	2
	14	0,7	0,95	0	3,3	1,06	3,5	1,2	1,62	0
	21	0,8	0,92	0,5	1,4	1,26	1	1,2	1,32	1
Lacunas de Howship	3	0,4	0,52	0	6,5	1,96	6,5	3,1	1,79	2,5
	7	0,3	0,48	0	17,8	2,57	17,5	1,9	1,52	1,5
	14	0,5	0,71	0	3,9	1,2	4	0,6	0,97	0
Vasos Sanguíneos	3	14,6	1,26	15	25,5	1,96	25,5	3,2	1,93	3
	7	14,9	2,18	15	7,1	1,45	7	2,4	1,07	2
	14	14,8	2,04	14	3,1	1,2	3	2,1	1,66	2
	21	13,2	1,55	13	3,1	1,1	3	3,6	1,58	4

LEGENDA: C = controle / CM = indução de movimento dentário / NM = indução de movimento dentário+nicotina

TABELA 8. MÉDIAS, MEDIANAS E DESVIOS-PADRÃO PARA PORCENTAGEM DE COLÁGENO MADURO E IMATURO NOS DIFERENTES GRUPOS E DIAS, PUCPR-2008

Parâmetro	Dia	CM			NM		
		Média	DP	Mediana	Média	DP	Mediana
% colágeno maduro	3	10,5	2,84	11	5,8	2,66	5,5
	7	38,3	4,3	37,5	11	2,98	10,5
	14	100	0	100	9	2,98	8,5
	21	100	0	100	7,8	2,15	8
% colágeno imaturo	3	89,5	2,84	89	94,2	2,66	94,5
	7	61,7	4,3	62,5	89	2,98	89,5
	14	0	0	0	91	2,98	91,5
	21	0	0	0	92,2	2,15	92

LEGENDA: CM = indução de movimento dentário / NM = indução de movimento dentário+nicotina

TABELA 9. VALORES p, SEGUNDO GRUPOS E DIAS, PUCPR-2008

Parâmetros	Dia	Diferença entre os grupos
p		
Células osteoclásticas	3	***C x CM, *C x NM
	7	***C x CM, *CM x NM
	14	**C x CM, *CM x NM
	21	NS
Lacunas de Howship	3	***C x CM, *C x NM
	7	***C x CM, *CM x NM
	14	**C x CM, **CM x NM
	21	NS
Vasos Sanguíneos	3	*C x CM, *C x NM; ***CM x NM
	7	*C x CM, ***C x NM, *CM x NM
	14	**C x CM, ***C x NM
	21	***C x CM, **C x NM

NOTA: *p<0,05, **p<0,01, ***p<0,001 indicam diferença

LEGENDA: C = controle

CM = indução de movimento dentário

NM = indução de movimento dentário+nicotina

NS = não significante

TABELA 10. VALORES p, SEGUNDO GRUPOS E DIAS, PUCPR-2008

Parâmetros	Dia	Diferença entre os grupos
p		
% colágeno maduro	3	*CM x NM
	7	***CM x NM
	14	***CM x NM
	21	***CM x NM
% colágeno imaturo	3	*CM x NM
	7	***CM x NM
	14	***CM x NM
	21	***CM x NM

NOTA: *p<0,05, **p<0,01, ***p<0,001 indicam diferença

LEGENDA: C = controle

CM = indução de movimento dentário

NM = indução de movimento dentário+nicotina

NS = não significante

Anexo IV - Normas para publicação - Toxicology

TOXICOLOGY

Official Journal of the British Toxicology Society

Official Journal of the German Toxicology Society

Guide for Authors

Manuscripts are accepted for review with the understanding that they describe original research performed by authors, that all authors approve of the submission, and that the manuscript is not being considered for publication elsewhere. By submitting the manuscript, the authors agree that, if accepted for publication, copyright of the complete article will be assigned to the publisher.

Furthermore, it is understood that with submission of this article the authors have complied with the institutional policies governing the humane and ethical treatment of the experimental subjects, and that they are willing to share the original data and materials if so requested.

Conflict of Interest - Full Disclosure: In addition to complete contact/address of employer/institutional affiliation for all authors, all other relationships that may be perceived to potentially conflict the objectivity of any author must be fully disclosed in a footnote to the manuscript. Signed copies of the *Toxicology* Conflict of Interest policy form are required upon submission. The Conflict of Interest policy form can be downloaded here. In order to minimize delays, we strongly advise that the signed copies of these statements are prepared before you submit your manuscript.

Submission of Manuscripts. It is a condition of publication that all manuscripts must be submitted in English to Toxicology's submission and review website, <http://ees.elsevier.com/tox>. Authors are requested to transmit the text and art of the manuscript in electronic form to this address. Each manuscript must also be accompanied by a cover letter outlining the basic findings of the paper and their significance. When submitting the revised manuscript, it is a requirement to submit **two** versions:

Revised Manuscript without tracked changes: The manuscript should be a single word processing file containing the title page, abstract, manuscript text, and any figure/table legends.

Revised Manuscript with tracked changes: This file should be the same as the revised manuscript but it should also display the tracked changes. Switch on 'track changes' in your word processor to display any revisions that were made.

Minimal exceptions will be exercised.

The Editors welcome suggestions by the authors of the names and addresses of up to five individuals who could expertly review the paper, and who are not from the same institutions as the authors. The Editors, reserve the right to use these or other reviewers.

Should you be unable to provide an electronic version, please contact the editorial office prior to submission at email: toxicology@elsevier.com

Review Articles: The two Managing Editors welcome the submission of concise and pertinent reviews on current issues in toxicology, conference reports, book reviews, short opinion or commentary. These items will be treated as rapid publications.

Title Page should contain a concise and descriptive title, authors' full names, professional affiliations, full mailing address including email, identity of corresponding author, and a list of 3-6 keywords that include the full chemical name(s).

Figures: Each Figure should be in one of the following preferred formats: Tiff, JPEG, PDF, and EPS. For more detailed instructions please visit our artwork instruction pages at <http://www.elsevier.com/artworkinstructions>.

Tables should bear a short descriptive title and should also be typed on separate sheets.

Gene accession numbers In the electronic version of a published manuscript, gene accession numbers will be linked directly to the gene's description in NCBI's Nucleotide sequence database. The accession number should be formatted as follows: Accession no. AJ315850 and in the text e.g. ". . . at the amino acid sequence level to the human IDN3 gene (Accession No. AJ315850)."

The production department will then link this reference when they find it in the text. Authors should DOUBLE-CHECK the number they use to make absolutely sure that it is correct before referring to it in their paper. Accession numbers in proofs should also always be checked for correctness. The number is an essential part of the link.

Preparation of Supplementary Material: Elsevier now accepts electronic supplementary material to support and enhance your scientific research. Supplementary files offer the author additional possibilities to publish supporting applications, movies, animation sequences, high-resolution images, background datasets, sound clips and more. Supplementary files supplied will be published online alongside the electronic version of your article in Elsevier web products, including ScienceDirect (<http://www.sciencedirect.com>). In order to ensure that your submitted material is directly usable, please ensure that data is provided in one of our recommended file formats. Authors should submit the material in electronic format together with the article and supply a concise and descriptive caption for each file. For more detailed instructions please visit our artwork instruction pages at <http://www.elsevier.com/artworkinstructions>.

References should be cited in the text by the authors' names and year of publication (Harvard system).

- For books: authors' names and initials, year of publication, title of article, title of book preceded by 'In:', first and last page numbers.
- For edited volumes: Initial(s) and name(s), followed by '(Eds)', publisher's name and city, then first and last page numbers. Reference to a work by more than two authors should give the name of the first author only followed by 'et al.'
- References cited in the text should be given at the end of the paper, arranged in alphabetical order of first author. Citations must include names and initials of all authors, year, full title of paper, abbreviated title of periodical, and volume and first and last page numbers.
- More than one paper from the same author(s) in the same year should be identified by the letters a,b,c, etc., after the year of publication.
- Examples:
- Reference to a journal publication: Van der Geer, J., Hanraads, J.A.J., Lupton, R.A., 2000. The art of writing a scientific article. *J. Sci. Commun.* 163, 51-59.
- Reference to a book: Strunk Jr., W., White, E.B., 1979. *The Elements of Style*, third ed. Macmillan, New York. Reference to a chapter in an edited book: Mettam, G.R., Adams, L.B., 1999. How to prepare an electronic version of your

article, in: Jones, B.S., Smith, R.Z. (Eds.), Introduction to the Electronic Age. E-Publishing Inc., New York, pp.281-304.

English language help service: Upon request, Elsevier will direct authors to an agent who can check and improve the English of their paper (before submission). Please contact authorsupport@elsevier.com for further information.

Proofs, Reprints and Author Inquiries: One set of proofs of accepted manuscripts will be sent to the corresponding author. No alteration of the substance of the text, tables or figures will be allowed at this stage. Corrected proofs should be returned to the publisher within two days of receipt. The corresponding author, at no cost, will be provided with a PDF file of the article via e-mail (the PDF file is a watermarked version of the published article and includes a cover sheet with the journal cover image and a disclaimer outlining the terms and conditions of use) or, alternatively, 25 free paper reprints, and additional copies (minimum 100) can be ordered at prices shown on the price list accompanying the Reprint Order Form which will be sent with the proofs.

Elsevier will do everything possible to get your article corrected and published as quickly and accurately as possible. Therefore, it is important to ensure that all of your corrections are sent back to us in one communication. Subsequent corrections will not be possible, so please ensure your first sending is complete. US National Institutes of Health (NIH) voluntary posting ("Public Access") policy. Elsevier facilitates author response to the NIH voluntary posting request (referred to as the NIH "Public Access Policy"; see <http://www.nih.gov/about/publicaccess/index.htm>) by posting the peer-reviewed author's manuscript directly to PubMed Central on request from the author, 12 months after formal publication. Upon notification from Elsevier of acceptance, we will ask you to confirm via e-mail (by e-mailing us at NIHauthorrequest@elsevier.com) that your work has received NIH funding and that you intend to respond to the NIH policy request, along with your NIH award number to facilitate processing. Upon such confirmation, Elsevier will submit to PubMed Central on your behalf a version of your manuscript that will include peer-review comments, for posting 12 months after formal publication. This will ensure that you will have responded fully to the NIH request policy. There will be no need for you to post your manuscript directly with PubMed Central, and any such posting is prohibited.

Author enquiries:

For enquiries relating to the submission of articles (including electronic submission where available) please visit this journal's homepage at <http://www.elsevier.com/journals>. From here you can also track accepted articles (<http://www.elsevier.com/trackarticle>) and set up e-mail alerts to inform you of when an article's status has changed, as well as detailed artwork guidelines, copyright information, frequently asked questions and more.

Contact details for questions arising after acceptance of an article, especially those relating to proofs, are provided when an article is accepted for publication.

Authors of *Toxicology* please note: there is no page charge for this journal.

Livros Grátis

(<http://www.livrosgratis.com.br>)

Milhares de Livros para Download:

[Baixar livros de Administração](#)

[Baixar livros de Agronomia](#)

[Baixar livros de Arquitetura](#)

[Baixar livros de Artes](#)

[Baixar livros de Astronomia](#)

[Baixar livros de Biologia Geral](#)

[Baixar livros de Ciência da Computação](#)

[Baixar livros de Ciência da Informação](#)

[Baixar livros de Ciência Política](#)

[Baixar livros de Ciências da Saúde](#)

[Baixar livros de Comunicação](#)

[Baixar livros do Conselho Nacional de Educação - CNE](#)

[Baixar livros de Defesa civil](#)

[Baixar livros de Direito](#)

[Baixar livros de Direitos humanos](#)

[Baixar livros de Economia](#)

[Baixar livros de Economia Doméstica](#)

[Baixar livros de Educação](#)

[Baixar livros de Educação - Trânsito](#)

[Baixar livros de Educação Física](#)

[Baixar livros de Engenharia Aeroespacial](#)

[Baixar livros de Farmácia](#)

[Baixar livros de Filosofia](#)

[Baixar livros de Física](#)

[Baixar livros de Geociências](#)

[Baixar livros de Geografia](#)

[Baixar livros de História](#)

[Baixar livros de Línguas](#)

[Baixar livros de Literatura](#)
[Baixar livros de Literatura de Cordel](#)
[Baixar livros de Literatura Infantil](#)
[Baixar livros de Matemática](#)
[Baixar livros de Medicina](#)
[Baixar livros de Medicina Veterinária](#)
[Baixar livros de Meio Ambiente](#)
[Baixar livros de Meteorologia](#)
[Baixar Monografias e TCC](#)
[Baixar livros Multidisciplinar](#)
[Baixar livros de Música](#)
[Baixar livros de Psicologia](#)
[Baixar livros de Química](#)
[Baixar livros de Saúde Coletiva](#)
[Baixar livros de Serviço Social](#)
[Baixar livros de Sociologia](#)
[Baixar livros de Teologia](#)
[Baixar livros de Trabalho](#)
[Baixar livros de Turismo](#)