

UNIVERSIDADE FEDERAL DO RIO GRANDE DO SUL
FACULDADE DE VETERINÁRIA
PROGRAMA DE PÓS-GRADUAÇÃO EM CIÊNCIAS VETERINÁRIAS

AVALIAÇÃO HEMATOLÓGICA, BIOQUÍMICA E
ELETROCARDIOGRÁFICA DE CÃES COM DIFERENTES NEOPLASIAS
TRATADOS COM DOXORRUBICINA

ELISA BARP NEUWALD

Porto Alegre, 2009

Livros Grátis

<http://www.livrosgratis.com.br>

Milhares de livros grátis para download.

UNIVERSIDADE FEDERAL DO RIO GRANDE DO SUL
FACULDADE DE VETERINÁRIA
PROGRAMA DE PÓS-GRADUAÇÃO EM CIÊNCIAS VETERINÁRIAS

AVALIAÇÃO HEMATOLÓGICA, BIOQUÍMICA E
ELETROCARDIOGRÁFICA DE CÃES COM DIFERENTES NEOPLASIAS
TRATADOS COM DOXORRUBICINA

Autor: ELISA BARP NEUWALD

Dissertação apresentada como
requisito parcial para obtenção do
grau de Mestre em Ciências
Veterinárias na área de Morfologia,
Cirurgia e Patologia Animal

Orientador: Félix Hilario Diaz
González

Elisa Barp Neuwald

AVALIAÇÃO HEMATOLÓGICA, BIOQUÍMICA E ELETROCARDIOGRÁFICA
DE CÃES COM DIFERENTES NEOPLASIAS TRATADOS COM
DOXORRUBICINA

Aprovada em 12 de março de 2009

Félix Hilario Diaz González

Orientador e Presidente da Comissão

Berenice de Ávila Rodrigues

Membro da Comissão

Rafael Almeida Figuera

Membro da Comissão

Sérgio Ceroni da Silva

Membro da Comissão

AGRADECIMENTOS

Aos meus pais, pelo amor, confiança, apoio e dedicação incondicionais. Aos meus irmãos pelo companheirismo e amizade.

À minha família de Porto Alegre, Sílvia, João Batista e Eliza, pelo amor e apoio em todas as horas.

Aos meus amigos que estão sempre presentes nos momentos mais importantes.

Ao meu orientador Félix Hilario Diaz González pela oportunidade e confiança.

Aos colegas do Laboratório de Análises Clínicas pelo apoio e dedicação e este trabalho: Simone Tostes de Oliveira, Nicole Hlavac, Luciana Lacerda e Camila Serina Lasta. Aos estagiários e funcionários pela colaboração.

Ao Serviço de Oncologia Veterinária e aos médicos veterinários do Hospital de Clínicas Veterinárias da Universidade Federal do Rio Grande do Sul, pela ajuda e colaboração.

A toda equipe do laboratório de Imunologia do Hospital Mãe de Deus.

À Universidade Federal do Rio Grande do Sul.

AVALIAÇÃO HEMATOLÓGICA, BIOQUÍMICA E ELETROCARDIOGRÁFICA DE CÃES COM DIFERENTES NEOPLASIAS TRATADOS COM DOXORRUBICINA

Autor: Elisa Barp Neuwald

Orientador: Félix Hilario Diaz González

RESUMO

O quimioterápico doxorubicina, pertencente à família das antraciclina, é um dos agentes antineoplásicos mais utilizados na medicina veterinária, no tratamento de uma variedade de sarcomas e carcinomas. No entanto, o uso da doxorubicina está associado à presença de toxicidade, envolvendo principalmente anormalidades hematológicas, gastrointestinais e cardiovasculares, podendo induzir uma cardiomiopatia irreversível. O objetivo deste trabalho foi avaliar estas manifestações tóxicas, bem como as alterações hematológicas, bioquímicas e eletrocardiográficas em 25 cães com diferentes neoplasias tratados com doxorubicina (30 mg/m² a cada 21 dias por três doses). Além disso, buscou-se avaliar as troponinas cardíacas I e T como marcadores cardíacos para a detecção precoce de cardiomiopatia induzida pela quimioterapia. Amostras de sangue foram coletadas antes de cada administração de doxorubicina, sete dias após (nadir) e um mês depois do término do tratamento. As toxicidades hematológicas e gastrointestinais foram as alterações mais frequentes, ocorrendo em 22 (88%) e 19 (76%) cães, respectivamente. Neutropenia severa ocorreu em 25% dos casos, enquanto que não foram observados casos de trombocitopenia severa. Os sinais mais comumente observados foram vômito, anorexia e diarreia, os quais foram responsáveis, em parte, pelo aparecimento de hipoalbuminemia e reduções nas concentrações séricas de potássio, cálcio e proteína total. Observou-se também aumento nas concentrações séricas de proteína C reativa o que, assim como a diminuição da albumina, deve ser consequência de uma resposta de fase aguda induzida pela administração da doxorubicina. Sepses foi incomum, ocorrendo em menos de 2% dos casos, e nenhum animal veio a óbito por complicações da quimioterapia. Sinais clínicos de cardiomiopatia não foram observados, porém aumentos nas troponinas cardíacas I e T ocorreram em 18 (72%) e 5 (20%) cães, respectivamente. Todos os cães com altas concentrações de troponina cardíaca T também apresentavam altas concentrações de troponina cardíaca I. Arritmias foram detectadas em 15 (60%) animais, mas não houve correlação com o aumento das troponinas cardíacas séricas e a presença de arritmias. No entanto, os cães que desenvolveram complexos atriais e ventriculares prematuros no eletrocardiograma apresentaram altas concentrações das troponinas. Este estudo demonstrou a ocorrência de alterações hematológicas e gastrointestinais toleráveis em cães recebendo doxorubicina como único agente quimioterápico. Além disso, as concentrações séricas de troponinas cardíacas I e T podem ser utilizadas na detecção precoce de lesão miocárdica induzida pela doxorubicina em cães.

Palavras-chave: quimioterapia, cardiotoxicidade, troponinas cardíacas, doxorubicina, alterações hematológicas e bioquímicas.

**HEMATOLOGICAL, BIOCHEMICAL AND ELECTROCARDIOGRAPHIC
ABNORMALITIES IN DOGS WITH DIFFERENT MALIGNANCIES TREATED
WITH DOXORUBICIN**

Author: Elisa Barp Neuwald

Advisor: Félix Hilario Diaz González

ABSTRACT

The anthracycline chemotherapeutic doxorubicin is one of the anticancer agents most used in veterinary medicine to treat a variety of sarcomas and carcinomas. However, doxorubicin is associated with several toxicities, including hematological, gastrointestinal and cardiac abnormalities, and it can induce cardiomyopathy in dogs. The purpose of this study was to evaluate these toxic manifestations, as well as hematological, biochemical and electrocardiographic alterations in 25 dogs with spontaneously occurring malignant tumors treated with doxorubicin (30 mg/m² each 21 days during three doses). Moreover, cardiac troponins I (cTnI) and T (cTnT) were evaluated to determine cardiac-specific markers for predict cardiomyopathy-induced by chemotherapy. Blood samples were collected before each doxorubicin administration, seven days after each dose (nadir) and one month after the end of therapy. Hematological and gastrointestinal toxicities were the most frequent abnormalities observed and occurred in 22 (88%) and 19 (76%) dogs, respectively. Severe neutropenia occurred in 25% of the animals, while severe thrombocytopenia was not observed. Vomiting, anorexia and diarrhea occurred frequently, and were responsible, in part, for the presence of hypoalbuminemia and decreases in potassium, calcium and total protein serum concentrations. Increases in C reactive protein were also observed, wich together with decreases in albumin, may be due to acute phase response induced by doxorubicin. The frequency of sepsis was less than 2% and any animal died because of therapy complications. Signs of cardiomyopathy were not observed, however, increases in serum concentrations of cTnI and cTnT were found in 18 (72%) and 5 (20%) dogs, respectively. All dogs with high cTnT had high cTnI concentrations. Arrhythmias were detected in 15 (60%) animals, and it was not correlated with increases in cardiac troponins. Those dogs that developed atrial and ventricular premature complexes in the electrocardiogram showed increases in cTnI concentrations. In conclusion, doxorubicin used as single agent produced tolerable hematological and gastrointestinal toxicosis. Furthermore, cTnI and cTnT measurement can be used for early detection of myocardial injury caused by doxorubicin chemotherapy in dogs.

Key-words: chemotherapy, cardiotoxicity, cardiac troponins, doxorubicin, hematological and biochemical alterations.

LISTA DE FIGURAS

	Pág
REVISÃO BIBLIOGRÁFICA	
Figura 1. Estrutura química da doxorubicina (C ₂₇ H ₂₉ NO ₁₁).	16
ARTIGO 1	
Figura 1. Mean of CRP values in dogs during the treatment with doxorubicin.....	45
ARTIGO 2	
Figura 1. Mean, median and standard deviation of cTnI concentration in dogs treated with doxorubicin (n=25).....	65
Figura 2. Mean, median and standard deviation of cTnT concentration in dogs treated with doxorubicin (n=25).....	66
DISCUSSÃO GERAL	
Figura 1. Canino apresentando fibrossarcoma subcutâneo: A- antecipadamente à realização da primeira quimioterapia; B- 2 meses após a remoção cirúrgica e 3 meses depois da quimioterapia (dose total de 90 mg/m ² de doxorubicina).....	76
Figura 2. Canino apresentando carcinoma de tireóide, no dia de realização da primeira dose de quimioterapia (nota-se aumento de volume severo no pescoço).....	77
Figura 3. Canino apresentando adenocarcinoma nasal (nota-se aumento de volume mais evidente na narina direita).....	78
Figura 4. Canino sob tratamento quimioterápico: A- no momento da segunda dose de quimioterapia evidenciando áreas alopecicas na região da cabeça; B- alopecia generalizada um mês após o término da quimioterapia (dose total de 90 mg/m ²).....	80

Figura 5. Membro torácico de canino com área de hiperemia após extravasamento perivascular de doxorubicina..... 80

LISTA DE TABELAS

	Pág
ARTIGO 1	
Tabela 1. Hematological toxicity scoring system applied to dogs with malignancies treated with doxorubicin.....	40
Tabela 2. Gastrointestinal toxicity scoring system applied to dogs with malignancies treated with doxorubicin.....	41
Tabela 3. Ocurrence of hematological toxicity in dogs receiving doxorubicin (a total of 64 cycles).....	43
Tabela 4. Mean and standard deviation of biochemical tests performed in dogs during doxorubicin therapy.....	44
 ARTIGO 2	
Tabela 1. Electrocardiographic alterations observed in dogs treated with doxorubicin (most dogs have more than one abnormality).....	64

SUMÁRIO

	Pág
1. INTRODUÇÃO.....	12
2. OBJETIVOS.....	14
2.1 Objetivos gerais.....	14
2.2 Objetivos específicos.....	14
3. REVISÃO BIBLIOGRÁFICA.....	15
3.1 Quimioterapia.....	15
3.2 Doxorrubicina.....	16
3.2.1 Mecanismo de ação.....	17
3.2.2 Farmacocinética.....	17
3.2.3 Indicações terapêuticas.....	19
3.2.4 Citotoxicidade.....	19
3.2.4.1 Reações de Hipersensibilidade.....	20
3.2.4.2 Toxicidade Hematológica.....	21
3.2.4.3 Toxicidade Gastrointestinal.....	24
3.2.4.4 Cardiotoxicidade.....	24
3.2.4.5 Toxicidade Dermatológica.....	31
3.2.4.6 Outras formas de toxicidade.....	33
3.2.5 Aplicações Experimentais da Doxorrubicina.....	34
4. RESULTADOS.....	35
4.1 Artigo 1.....	36
4.1.1 Hematological and Biochemical Alterations in Dogs with Spontaneous Malignancy Treated with Doxorubicin.....	36
4.1.2 Abstract.....	36
4.1.3 Introduction.....	37
4.1.4 Material and Methods.....	38

4.1.5 Results.....	41
4.1.6 Discussion.....	46
4.1.7 References.....	51
4.2 Artigo 2.....	57
4.2.1 Cardiac troponins T and I in dogs treated with doxorubicin.....	57
4.2.2 Abstract.....	57
4.2.3 Introduction.....	57
4.2.4 Materials and Methods.....	60
4.2.5 Results.....	62
4.2.6 Discussion.....	66
4.2.7 References.....	70
5. CONSIDERAÇÕES FINAIS.....	75
6. CONCLUSÕES E PERSPECTIVAS.....	81
7. REFERÊNCIAS BIBLIOGRÁFICAS.....	82

1 INTRODUÇÃO

Com a evolução da medicina veterinária, a oncologia é uma especialidade que tem se desenvolvido bastante (HAHN & RICHARDSON, 1995). Embora dados sobre a incidência de tumores em cães sejam escassos, estimativas conservadoras sugerem que um entre 10 cães irá desenvolver algum tumor durante sua vida (MORRIS & DOBSON, 2007). Nos Estados Unidos, um estudo com 2000 cães revelou que as neoplasias foram a causa mais comum de morte, num total de 23% dos animais (BRONSON, 1982). Esses dados são semelhantes aos encontrados em outro estudo realizado no Reino Unido, onde 16% dos cães morreram de câncer (MICHELL, 1999). No Brasil, em um estudo recente realizado no Rio Grande do Sul, as neoplasias foram a segunda principal causa de morte em cães, com uma prevalência de 7,8%. Neste mesmo trabalho, ao considerar cães com mais de 10 anos de idade, essa prevalência chegou a 32% das mortes (FIGHERA et al., 2008).

A procura por tratamento em animais domésticos com neoplasias vem aumentando e os métodos terapêuticos incluem cirurgia, radioterapia e quimioterapia. Sabe-se que a combinação destas terapias é a maneira mais efetiva de combater os tumores malignos (MORRIS & DOBSON, 2007). Assim, o tratamento do câncer com drogas quimioterápicas tem se tornado uma prática constante na clínica de pequenos animais. No entanto, alguns princípios básicos devem ser considerados antes da administração de qualquer quimioterápico, desde a biologia do tumor até a ação e toxicidade do fármaco (HAHN & RICHARDSON, 1995).

Dentre os inúmeros quimioterápicos utilizados em oncologia veterinária a doxorrubicina é um dos mais interessantes, já que apresenta diversas indicações com eficácia significativa (RODASKI & DE NARDI, 2004). Esta droga é utilizada no tratamento de uma ampla variedade de tumores sólidos, no entanto, seu uso clínico em cães é limitado em função dos efeitos citotóxicos não-seletivos caracterizados, primordialmente, por cardiomiopatia e mielossupressão (DAL FARRA et al., 1995). A toxicidade da doxorrubicina foi avaliada em diversos trabalhos com animais de laboratório, porém poucos são os estudos clínicos com animais com neoplasias que avaliam especificamente as alterações que este quimioterápico pode desencadear (DAL FARRA et al., 1995; SILVA et al., 2004; SILVA & CAMACHO, 2005; PEREIRA NETO et al., 2006).

Em geral, os pacientes que recebem doxorrubicina, desde que cuidadosamente

monitorados, toleram bem os efeitos adversos e são beneficiados com esta terapia. O hemograma junto com a contagem de plaquetas devem ser realizados, pois ocorre leucopenia, anemia e trombocitopenia, embora esta última não seja tão frequente (RODASKI & DE NARDI, 2004).

Em relação à cardiotoxicidade decorrente do uso da doxorubicina em cães o que se observa é uma cardiomiopatia dose-dependente. Por isso, os marcadores cardíacos tornam-se uma ferramenta promissora no monitoramento de animais submetidos à quimioterapia com doxorubicina. Estes testes são amplamente utilizados para avaliação de lesão cardíaca induzida por quimioterapia com doxorubicina em medicina humana, porém seu uso ainda é restrito na medicina veterinária (LIPSHULTZ et al., 1997; SISSON et al., 1998; CARDINALE et al., 2000; RODASKI & DE NARDI, 2004; COUTO, 2006).

2 OBJETIVOS

2.1 Objetivo Geral

Determinar a toxicidade do tratamento quimioterápico com doxorubicina em cães com neoplasias.

2.2 Objetivos Específicos

-Avaliar e comparar as alterações bioquímicas, hematológicas e eletrocardiográficas de cães com diferentes neoplasias tratados com doxorubicina.

-Verificar a presença de um marcador cardíaco que avalie precocemente a cardiotoxicidade induzida pela doxorubicina.

3 REVISÃO BIBLIOGRÁFICA

3.1. Quimioterapia

A quimioterapia se tornou um método aceito de tratamento do câncer na prática de pequenos animais e as indicações para drogas citotóxicas estão sempre aumentando. Muitas drogas farmacologicamente diferentes foram identificadas no tratamento anticâncer, atuando no processo de crescimento e divisão celular (MORRIS & DOBSON, 2007).

As indicações da quimioterapia incluem neoplasias quimiossensíveis, irressecáveis, sistêmicas ou metastáticas (COUTO, 2006). Assim, a aplicação de agentes antineoplásicos pode ter diferentes objetivos terapêuticos. O tratamento curativo intenta erradicar a doença, impedindo assim sua recorrência, enquanto o paliativo objetiva aliviar sintomas causados pela neoplasia, visando qualidade de vida sem intenção curativa (BITTENCOURT & BRUNSTEIN, 2004). São exemplos de tratamento paliativo a quimioterapia após excisão cirúrgica parcial de uma neoplasia e para o controle de metástases após a retirada cirúrgica de uma neoplasia primária (COUTO, 2006). A terapia adjuvante é administrada após tratamento local, quando não há evidência macroscópica de doença residual, e visa ser curativa, enquanto que a terapia neo-adjuvante é administrada antes da realização do tratamento local definitivo, permitindo avaliar *in vivo* a sensibilidade do tumor à quimioterapia por meio da observação da resposta clínica. Em algumas neoplasias, a redução do tamanho da massa pode permitir tratamento cirúrgico menos mutilante e/ou reduzir a chance de recorrência (BITTENCOURT & BRUNSTEIN, 2004).

A maior parte dos agentes antineoplásicos atua sobre o DNA, impedindo a duplicação celular. Na descrição dos mecanismos de ação é importante a referência à fase de duplicação do DNA no ciclo celular (BITTENCOURT & BRUNSTEIN, 2004). O ciclo celular pode ser dividido em interfase e mitose; a primeira é composta pelas fases G1, S e G2, e a segunda corresponde a fase M. A fase G1 é a fase pré-sintética; S é a fase de síntese celular, cujo objetivo é duplicar os componentes celulares, especialmente o DNA; G2 é a fase pós-síntese, intervalo que se segue à síntese do DNA; M é a fase de mitose, na qual a célula se divide em duas. Essas podem entrar no ciclo em G1 ou passar ao estágio G0, período não-proliferativo (BANKS, 1992; ALBERTS et al., 1997). Os antineoplásicos podem atuar em todas as fases do ciclo

celular ou em uma específica, e devem, por princípio, acarretar a morte celular (BITTENCOURT & BRUNSTEIN, 2004).

3.2. Doxorubicina

O cloridrato de doxorubicina é um fármaco antineoplásico do grupo das antraciclinas, isolado a partir de culturas fúngicas de *Streptomyces peucetius* Var. *caesius* (DOROSHOW, 1996; SILVA et al., 2004; WITHROW, 2007). É utilizada clinicamente desde a década de 1960 e representa uma das classes mais utilizadas de agentes antineoplásicos, sendo de uso corrente em oncologia humana e em menor extensão em oncologia veterinária (DOROSHOW, 1996; STEWART & RATAIN, 1997). As antraciclinas consistem em um anel com um glicídeo não-usual, a daunosamida, unidos por ligações glicosídicas. Os agentes citotóxicos desta classe possuem quinona ou hidroquinona nos anéis adjacentes que permitem que funcionem como agentes receptores e doadores de elétrons (CHABNER et al., 2001).

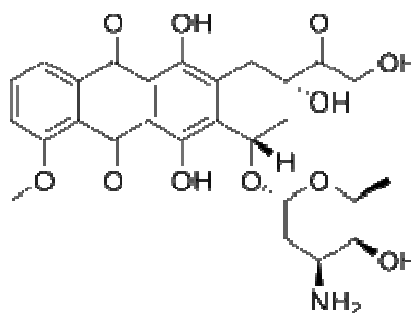


Figura 1. Estrutura química da doxorubicina (C₂₇H₂₉NO₁₁).

A doxorubicina tem uma ampla atividade antitumoral (WITHROW, 2007). As neoplasias mais frequentemente tratadas com este quimioterápico incluem os linfomas, sarcomas osteogênicos, carcinoma testicular, hemangiossarcoma, carcinoma de tireóide, carcinomas mamários, carcinoma de células escamosas e outros tumores sólidos. Este fármaco também é indicado para leucemia mielóide aguda e leucemia linfocítica aguda (RODASKI & DE NARDI, 2004).

Na clínica humana ou veterinária, a doxorubicina não apresenta interações antagônicas com outros quimioterápicos rotineiramente utilizados. Além disso, esta droga é ativa em diferentes protocolos de administração utilizando-se amplos esquemas

de dosagens. Por exemplo, atividade antitumoral equivalente é encontrada em uma simples administração mensal ou semanal em bolus, ou como uma infusão prolongada. Assim, a combinação de uma ampla atividade antineoplásica, a falta de antagonismo com outros agentes quimioterápicos e a flexibilidade nas dosagens e protocolos fazem da doxorubicina um fármaco muito útil isoladamente ou em combinações de drogas (DOROSHOW, 1996).

3.2.1 Mecanismo de ação da doxorubicina

A doxorubicina é um agente não-específico do ciclo celular, ou seja, atua tanto nas células em divisão quanto nas células na fase de repouso; no entanto, sua principal ação citotóxica é observada durante a fase S do ciclo celular (SUSANECK, 1983; RODASKI & DE NARDI, 2004). Sua ação farmacológica ocorre por diversos mecanismos, incluindo intercalação com o DNA da célula, levando a inibição da síntese protéica, e reações de oxidação e redução, com formação de radicais livres (SUSANECK, 1983; CHABNER et al., 2001; WITHROW, 2007). As quebras do DNA são causadas pela união da droga ao DNA e à enzima topoisomerase II, a qual tem um papel importante na liberação das cadeias de DNA e na condensação dos cromossomos. Assim, a doxorubicina tem ação mutagênica e carcinogênica (CHABNER et al., 2001).

A doxorubicina também se liga às membranas celulares alterando suas funções e atuando como um agente doador e receptor de elétrons, gerando radicais livres, os quais são potentes agentes alquilantes, tanto nos tecidos neoplásicos quanto nos normais. Além disso, a molécula reage com a citocromo P450 redutase na presença de NADPH para produzir ânions de radicais superóxidos que são altamente destrutivos para a célula. Os radicais gerados incluem peróxido de hidrogênio e radicais hidroxila, os quais atacam o DNA e oxidam as suas bases. Assim, as defesas enzimáticas, como superóxido dismutase e catalase são importantes na proteção celular contra a toxicidade da doxorubicina (HAHN & RICHARDSON, 1995; DOROSHOW, 1996; CHABNER et al., 2001).

3.2.2 Farmacocinética da doxorubicina

A farmacocinética da doxorubicina está diretamente associada a sua ligação nas

diferentes células, sendo rapidamente eliminada do sangue e distribuída nos tecidos, seguindo um modelo trifásico (HAHN & RICHARDSON, 1995; RODASKI & DE NARDI, 2004). A primeira fase, que dura aproximadamente 10 minutos, representa a rápida distribuição da droga aos tecidos (SUSANECK, 1983). Durante esta fase, os níveis da droga caem rapidamente uma vez que a doxorubicina atinge todos os órgãos, principalmente o coração, os rins, os pulmões, o fígado e o baço (DOROSHOW, 1996). A doxorubicina não transpõe a barreira hematoencefálica (STEWART & RATAIN, 1997; CHABNER et al., 2001; WITHROW, 2007). A segunda fase, que dura aproximadamente três horas, representa a liberação da droga dos órgãos de volta para o compartimento vascular (SUSANECK, 1983). Nesta fase, 75% da doxorubicina está ligada às proteínas plasmáticas (DOROSHOW, 1996). No entanto, a ligação plasmática às proteínas é provavelmente irrelevante, já que a hipoalbuminemia não aumenta a exposição sistêmica da doxorubicina (STEWART & RATAIN, 1997). Assim, com a ligação extensiva das antraciclinas ao DNA e às proteínas, a fração livre da droga é muito pequena tanto no plasma quanto nas células (DOROSHOW, 1996). Durante a fase final, os níveis da droga e seus metabólitos permanecem constantes durante um longo período de tempo (aproximadamente 30 horas) (SUSANECK, 1983).

Assim, a meia-vida da doxorubicina em humanos varia de três a 30 horas, e sua metabolização é essencialmente hepática (BITTENCOURT & BRUNSTEIN, 2004; CHABNER et al., 2001). O doxorubicinol é o principal metabólito e também possui alguma atividade antineoplásica (BITTENCOURT & BRUNSTEIN, 2004). Aproximadamente 50% da droga é excretada pela bile em até sete dias, tanto como doxorubicina quanto como seus metabólitos. Menos de 10% da droga administrada é eliminada na urina (DOROSHOW, 1996; BITTENCOURT & BRUNSTEIN, 2004). Não há evidências da presença de circulação entero-hepática (STEWART & RATAIN, 1997). No cão, o metabolismo da doxorubicina ainda não está bem esclarecido, mas a meia-vida plasmática inicial é de aproximadamente 60 minutos. Nesta espécie, este fármaco é preponderantemente metabolizado no fígado, sendo excretado principalmente através da bile, fezes e urina (menos de 5%) (HAHN & RICHARDSON, 1995). Embora a principal via de eliminação da doxorubicina ocorra pelo metabolismo hepático e excreção biliar, reduções de dose em pacientes com função hepática comprometida ainda são discutidas (DOROSHOW, 1996). No entanto, alguns autores recomendam uma redução de 50% na dose inicial de doxorubicina em pacientes com disfunção hepática (CHABNER et al., 2001).

3.2.3 Indicações terapêuticas da doxorubicina

A doxorubicina é amplamente indicada como agente quimioterápico único ou em combinação com outras drogas para potencializar seus efeitos sobre as neoplasias (FONSECA et al., 2000). Suas principais indicações terapêuticas em cães incluem as neoplasias hematopoiéticas, como as leucemias e os linfomas, os carcinomas, mamários e de tireóide, e alguns sarcomas, como o osteossarcoma, hemangiossarcoma e fibrossarcoma (LANORE & DELPRAT, 2004). Na medicina humana suas indicações também incluem os carcinomas torácicos e carcinoma de pequenas células dos pulmões, bem como sarcomas em crianças e adultos (CHABNER et al., 2001).

As doses de doxorubicina variam de acordo com as indicações, protocolos, tamanho e espécie do animal (RODASKI & DE NARDI, 2004). Para cães indica-se a dose de 30 mg/m² a cada três ou quatro semanas, através de infusão endovenosa durante pelo menos 10 a 20 minutos (HAHN & RICHARDSON, 1995; FONSECA et al. 2000; LANORE & DELPRAT, 2004; RODASKI & DE NARDI, 2004). Recomenda-se a dose de 1 mg/kg para cães com menos de 20 kg (PHILLIPS et al., 1998).

A doxorubicina está disponível apenas para administração por via endovenosa (CHABNER et al., 2001), uma vez que não é absorvida pelo trato gastrointestinal e tampouco é estável em suco gástrico (BITTENCOURT & BRUNSTEIN, 2004). Além disso, o extravasamento da droga no tecido subcutâneo implica em uma ação vesicante local severa resultando em necrose tecidual (CHABNER et al., 2001).

3.2.4 Citotoxicidade da doxorubicina

Apesar de serem inúmeros os efeitos colaterais provocados pela administração de doxorubicina, estes não devem desencorajar o uso deste fármaco na terapia do câncer. Em geral, os pacientes que recebem doxorubicina, desde que cuidadosamente monitorados, toleram bem os efeitos adversos e são beneficiados com essa terapia (RODASKI & DE NARDI, 2004). De acordo com Ogilvie et al. (1991) pode ser aceitável em torno de 5% de efeitos colaterais severos em um protocolo quimioterápico. Estudos com doxorubicina demonstraram de 4,3 a 6,8% de toxicidade severa em cães recebendo doses de 30 mg/m² (SORENMO et al., 1993; AHAUS et al., 2000), e uma taxa de mortalidade de 5,7% a 6,6% associada à quimioterapia (HAMMER et al., 1991;

CHUN et al., 2005).

A doxorubicina caracteristicamente interfere na integridade de tecidos com rápida replicação celular, como a medula óssea, os tecidos linfóides, o epitélio do trato gastrointestinal, a epiderme e as células germinativas gonadais, por uma forte ligação ao DNA, limitando a síntese celular de ácidos nucleicos e proteínas. Além disso, dano ao miocárdio também pode ocorrer em virtude de uma ou várias alterações bioquímicas (VAN VLEET & FERRANS, 1980).

A toxicidade da doxorubicina pode ser classificada em aguda, de curta-duração e crônica. A toxicidade aguda inclui sinais de hipersensibilidade, como eritema cutâneo, vômitos, hipotensão, arritmias cardíacas e anafilaxia. Os efeitos de curta-duração são observados nas duas primeiras semanas após a administração da doxorubicina e incluem transtornos gastrointestinais e hematológicos. Já a toxicidade crônica deste quimioterápico inclui perda de pêlos, atrofia testicular e cardiotoxicidade (SUSANECK, 1983). Assim, a toxicidade da doxorubicina envolve principalmente alterações hematológicas, gastrintestinais, cardiocirculatórias e dermatológicas (HAHN & RICHARDSON, 1995; LANORE & DELPRAT, 2004; RODASKI & DE NARDI, 2004; WITHROW, 2007).

3.2.4.1 Reações de hipersensibilidade

Reações de hipersensibilidade do tipo I são incomuns em cães que recebem doxorubicina, e podem culminar em choque (PHILLIPS et al., 1998; COUTO, 2006; WITHROW, 2007). Em um estudo, 32,4% dos animais apresentaram algum tipo de reação aguda durante ou após a administração da doxorubicina, no entanto, estas reações foram associadas ao uso de uma formulação genérica (PHILLIPS et al., 1998). As reações alérgicas nos cães se manifestam no trato gastrintestinal e na pele (WITHROW, 2007). Os sinais clínicos típicos aparecem durante ou imediatamente após a administração do agente e incluem sacudidas da cabeça (prurido no ouvido), urticária generalizada, eritema (especialmente no local de administração do fármaco) inquietação, aumento da salivação, ocasionalmente vômito ou diarreia e, raramente, colapso causado por hipotensão (PHILLIPS et al., 1998; LANORE & DELPRAT, 2004; COUTO, 2006). Na maioria dos casos essas reações não estão relacionadas à dose administrada e são de curta duração (SUSANECK et al., 1983). O tratamento inclui a imediata suspensão da doxorubicina e administração de anti-histamínicos H₁

(difenidramina ou prometazina), fosfato sódico de dexametasona e fluidos, se necessário. Se a reação sistêmica for grave é indicado o uso de epinefrina. Havendo remissão da reação (se ela for discreta), a administração de doxorubicina pode ser continuada (COUTO, 2006; WITHROW, 2007). A maioria das reações anafiláticas sistêmicas pode ser prevenida pelo pré-tratamento do paciente com anti-histamínicos H₁, pela diluição da doxorubicina em solução salina e por sua administração em infusão lenta (SUSANECK, 1983; COUTO, 2006).

3.2.4.2 Toxicidade hematológica

A toxicidade hematológica constitui-se na complicação mais comum da quimioterapia, e as citopenias que ocorrem podem ser graves e com potenciais riscos à vida, indicando a necessidade de suspensão temporária ou permanente do fármaco (COUTO, 2006). Ahaus et al. (2000), observaram que a toxicidade hematológica causada pela doxorubicina não é uma contra-indicação para o uso deste quimioterápico em cães com neoplasias, uma vez que a prevalência encontrada foi menor que 30%. Isso também foi observado em um estudo realizado com felinos, que apresentaram efeitos hematológicos aceitáveis após a administração de doxorubicina na dose de 30 mg/m² (O'KEEFE & SCHAEFFER, 1992). Esta toxicidade hematológica da doxorubicina corresponde à aplasia de medula óssea dose-dependente, reversível e que atinge principalmente a linhagem granulocítica (LANORE & DELPRAT, 2004).

Em virtude da meia-vida das células, a neutropenia ocorre inicialmente, seguida de trombocitopenia. A anemia induzida por quimioterapia é incomum e, geralmente, ocorre três a quatro meses após o início do tratamento (COUTO, 2006). Outros fatores relacionados com o paciente (desnutrição, idade avançada, disfunção orgânica concomitante, quimioterapia anterior) e os fatores relacionados com o tumor (infiltração de medula óssea, metástase disseminada) podem também interferir no grau de mielossupressão, bem como na presença e intensidade da anemia (CANÇADO & CHIATTONE, 2002; COUTO, 2006).

A neutropenia geralmente constitui a citopenia limitante da dose e ocasionalmente culmina em sepse com risco de vida para os cães (COUTO, 2006). A ocorrência de neutropenia em cães tratados com doxorubicina já foi demonstrada em inúmeros estudos, e varia de 45 a 73% (HAMMER et al., 1991; SORENMO et al., 1993; AHAUS et al., 2000; KENT et al., 2004; SORENMO et al., 2004). O nadir da

neutropenia (momento que a alteração é mais severa) para a doxorubicina ocorre sete a 14 dias após o tratamento e a recuperação medular acontece após 21 dias da administração da droga (VAN VLEET & FERRANS, 1980; LANORE & DELPRAT, 2004; RODASKI & DE NARDI, 2004).

Embora a trombocitopenia seja provavelmente tão comum quanto a neutropenia, ela raramente é grave o suficiente para causar hemorragia espontânea (contagem de plaquetas inferior a 30×10^3 células/ μL). Na maioria dos cães com trombocitopenia induzida por quimioterapia, a contagem de plaquetas permanece acima de 50×10^3 células/ μL (COUTO, 2006). Alguns autores citam que a trombocitopenia não é comum em cães que estão recebendo doxorubicina (RODASKI & DE NARDI, 2004). Isso pode ser explicado, pois a trombocitopenia leva a liberação de trombopoietina, que estimula a produção de plaquetas pela medula óssea. Além disso, a contração esplênica que geralmente ocorre durante a coleta das amostras de sangue pode contribuir para o aumento das plaquetas circulantes (O'KEEFE & SCHAEFFER, 1992). No entanto, um estudo demonstrou uma maior ocorrência de trombocitopenia quando comparado a neutropenia (BAILEY et al., 2003).

A administração de doxorubicina foi associada a diminuições no hematócrito, nos níveis de hemoglobina e no número de eritrócitos em cães, porém sem causar anemia (BADYLAK et al., 1985; SILVA et al., 2004). No entanto, a doxorubicina pode causar tanto anemia não-regenerativa, por seu efeito tóxico nos precursores dos eritrócitos na medula óssea, quanto regenerativa, pelo aumento na destruição de poiquilócitos (BADYLAK et al., 1985; O'KEEFE & SCHAEFFER, 1992). O mecanismo exato de como a doxorubicina produz alterações na morfologia dos eritrócitos ainda não está totalmente esclarecido, mas pode estar associado à geração de radicais livres resultando em peroxidação da membrana lipídica, inibição da atividade da bomba de sódio e potássio dependente de ATP e alterações no transporte de cálcio e equilíbrio eletrolítico intracelular (BADYLAK et al., 1985; O'KEEFE & SCHAEFFER, 1992). Além disso, um estudo demonstrou que a doxorubicina e, especialmente seu metabólito doxorubicinol, alteram o metabolismo energético dos eritrócitos, estimulando a via das pentoses fosfato a produzir mais NADPH, necessário para a oxidação destes fármacos. Os metabólitos da doxorubicina também inibem a ação das enzimas glutathione peroxidase e superóxido dimutase nos eritrócitos, levando a um acúmulo de radicais livres (MISITI et al., 2003). Policromasia, anisocitose e reticulocitose foram observados em um estudo realizado com cães recebendo doses

semanais de doxorubicina, indicando que um aumento na eritropoiese ocorre após a administração crônica deste fármaco (BADYLAK et al., 1985).

A monitoração hematológica é o meio mais eficaz de prevenir ou antecipar os efeitos grave da doxorubicina, que pode levar a sepse (LANORE & DELPRAT, 2004; COUTO, 2006). Por isso, hemogramas controles são realizados, no mínimo, sete a 10 dias após o início da terapia e antes de cada sessão (RODASKI & DE NARDI, 2004). O tratamento deve ser suspenso temporariamente se a contagem de leucócitos totais for inferior a 4000 células/ μL , se a de neutrófilos for inferior a 2500 células/ μL ou se a contagem de plaquetas diminuir para menos de 50×10^3 células/ μL (LANORE & DELPRAT, 2004; RODASKI & DE NARDI, 2004; COUTO, 2006). O tratamento deve ser reinstituído após o número de células sanguíneas apresentar-se normal (RODASKI & DE NARDI, 2004). Neste caso, recomenda-se utilizar apenas 75% da dose inicial, aumentando-se gradualmente a dose por duas a três sessões, até que a dose inicialmente recomendada seja alcançada (COUTO, 2006).

Os cães em tratamento com doxorubicina devem ser avaliados em sete dias (nadir) após cada sessão. Caso se observe neutropenia sem febre, o animal deve ser submetido a antibioticoterapia oral. Se a neutropenia estiver associada a febre (temperatura retal maior que 40°C), o animal deverá ser urgentemente hospitalizado, por conta do risco de septicemia, e tratado agressivamente com terapia antimicrobiana (LANORE & DELPRAT, 2004). Alguns antimicrobianos são recomendados na oncologia veterinária, como as sulfonamidas potencializadas e as fluoroquinolonas, pelo seu amplo espectro de ação. Demonstrou-se em um estudo que o uso profilático de trimetoprima-sulfadiazina foi associado a uma redução na morbidade em cães com osteossarcoma ou linfoma durante os primeiros 14 dias após o tratamento com doxorubicina (CHRETIN et al., 2007).

Por causa da mielossupressão causada pela doxorubicina, todos os cães que estiverem sendo submetidos à quimioterapia devem estar com as vacinas atualizadas (COUTO, 2006).

A mielossupressão pode ser aliviada pelo uso de carbonato de lítio (10 mg/kg por via oral a cada 12 horas) ou do fator estimulante de colônia granulocítica recombinante humano (5 $\mu\text{g}/\text{kg}$ por via subcutânea a cada 24 horas) nos cães. No entanto, o uso deste último é controverso em função do alto custo e da indução de uma resposta imunológica com formação de anticorpos contra a proteína humana (COUTO, 2006). Um trabalho também demonstrou que o uso de fator estimulante de colônia

granulocítica recombinante canino diminui a severidade e a duração da neutropenia associada ao tratamento quimioterápico (OGILVIE et al., 1992).

3.2.4.3 Toxicidade gastrintestinal

A toxicidade gastrintestinal causada pela doxorrubicina pode se manifestar sob duas formas, uma mais branda, cujos sinais incluem anorexia, náusea, vômitos e diarreia; e outra forma mais severa, levando a uma gastroenterocolite hemorrágica (LANORE & DELPRAT, 2004). Essa toxicidade gastrintestinal resulta, em parte, do efeito citotóxico da droga sobre as células do trato gastrintestinal que se encontram em rápida divisão. Além disso, acredita-se que, especialmente a gastroenterocolite hemorrágica, também seja induzida pela liberação de histamina após a administração do fármaco (OGILVIE et al., 1991). Estudos evidenciam a ocorrência de toxicidade gastrintestinal em 26 a 81% de cães recebendo 30 mg/m² de doxorrubicina, sendo a forma hemorrágica e severa bem menos frequente, observada em 16 a 27% dos casos (HAMMER et al., 1991; PRICE et al., 1991; SORENMO et al., 1993; MUTSAERS et al., 2002; BAILEY et al., 2003; CHRETIN et al., 2007; DERVISIS et al., 2007). Por outro lado, não foram observados efeitos no trato gastrintestinal em cães recebendo doses semanais de doxorrubicina de 1 mg/kg (VAN VLEET et al., 1980).

Os sinais de anorexia, vômitos e diarreia típica de intestino delgado são brandos e geralmente sem gravidade. Estes sinais aparecem dois a três dias após a administração e regridem com tratamento sintomático (LANORE & DELPRAT, 2004). Podem ser prevenidos pela administração da doxorrubicina por infusão intravenosa lenta. Se os problemas persistirem poderão ser administrados antieméticos (COUTO, 2006).

A gastroenterocolite raramente se desenvolve em animais que recebem quimioterapia. Cães das raças Collie e seus mestiços, Old English Sheepdog, Cocker Spaniel e West Highland White Terrier são muito suscetíveis à enterocolite induzida por doxorrubicina, que é caracterizada pelo desenvolvimento de diarreia hemorrágica (com ou sem vômitos), primariamente do intestino grosso, três a sete dias após a administração do fármaco (COUTO, 2006). Esta complicação também não é grave, mas é necessária a hospitalização do animal para fluidoterapia, adequação da dieta e tratamento sintomático (LANORE & DELPRAT, 2004).

3.2.4.4 Cardiotoxicidade

A cardiotoxicidade é uma complicação relativamente comum do tratamento com doxorubicina em cães e se constitui na limitação desta terapia (SUSANECK, 1983; ASTRA et al., 2003; COUTO, 2006). O mecanismo de toxicidade às células do miocárdio é incerto e deve estar associado a alterações bioquímicas, com geração de radicais livres e peroxidação lipídica, levando a alterações na membrana celular, e diminuição da síntese de proteínas pela ligação do fármaco ao DNA celular (VAN VLEET & FERRANS, 1980; SISSON & THOMAS, 1997; PEREIRA NETO et al. 2006). De uma maneira geral, a doxorubicina é reduzida a semiquinona no retículo sarcoplasmático das células miocárdicas, e isto leva a um dano oxidativo da membrana sarcoplasmática, com subsequente perda da capacidade desta em ligar o cálcio, e assim interrompendo a ligação entre a excitação elétrica e a contração (DOROSHOW, 1996). O ferro também está implicado neste mecanismo, pois ele é fundamental para a produção do radical hidroxila e se liga a doxorubicina formando um complexo que leva à produção de mais radicais livres (STEWART & RATAIN, 1997). Outro estudo demonstrou que o doxorubicinol, primeiro metabólito circulante da doxorubicina, compromete profundamente as funções sistólica e diastólica de músculos papilares isolados de coelhos. Além disso, baixas concentrações deste metabólito (quando comparados às concentrações de doxorubicina) bloqueiam a bomba de cálcio do retículo sarcoplasmático e inibem a atividade da ATPase (OLSON et al., 1988). Esses danos oxidativos são mais severos no coração, pois o tecido cardíaco possui baixos níveis de atividade da enzima catalase. A glutation-peroxidase se torna a única via conhecida para detoxificar o peróxido de hidrogênio neste órgão. Assim, isto demonstra as limitações do tecido cardíaco em detoxificar enzimaticamente os radicais livres e explica a sensibilidade do miocárdio à doxorubicina (DOROSHOW, 1996).

Lesões causadas pela doxorubicina incluem degeneração dos miócitos com perda miofibrilar, vacuolização citoplasmática, miocitólise, fibrose intersticial e edema. Lesões mais brandas nos miócitos já foram demonstradas com apenas uma dose de doxorubicina (SISSON & THOMAS, 1995; SISSON et al., 1998; RODASKI & DE NARDI, 2004). Um estudo demonstrou que a primeira alteração observada nos miócitos lesados pela doxorubicina foi a distensão do retículo sarcoplasmático para formar vacúolos sarcoplasmáticos (VAN VLEET et al., 1980). Além disso, demonstrou-se que os danos cardíacos mais severos ocorrem no ventrículo esquerdo e septo ventricular, danos intermediários no ventrículo direito e átrio esquerdo, e as lesões mais brandas

foram observadas no átrio direito; os danos ventriculares demonstraram-se uniformes do ápice para a base do coração (VAN VLEET et al., 1980).

A prevalência da cardiotoxicidade da doxorubicina em cães é desconhecida. Em um estudo com 175 cães, 18% desenvolveram anormalidades cardíacas, mas apenas 4% apresentaram sinais de insuficiência cardíaca (MAULDIN et al., 1992). Em outro estudo de 35 cães com osteossarcoma que receberam doxorubicina com dose cumulativa de 150 mg/m², três animais morreram ou foram eutanasiados por cardiomiopatia e um teve morte súbita (BERG et al., 1995). Estudos que avaliaram protocolos quimioterápicos contendo doxorubicina em cães com hemangiossarcoma, osteossarcoma ou linfoma observaram uma ocorrência de cardiomiopatia em até 20% dos animais (HAMMER et al., 1991; PRICE et al., 1991; SORENMO et al., 1993; BAILEY et al., 2003; SORENMO et al., 2004). Alterações cardíacas não foram detectadas em cães com hemangiossarcoma que receberam doses totais de 150 mg/m² de doxorubicina (SORENMO et al., 2004), enquanto que 20% dos cães com hemangiossarcoma tratados com protocolos contendo doxorubicina com dose cumulativa total de 120 a 150 mg/m² desenvolveram cardiomiopatia (HAMMER et al., 1991; SORENMO et al., 1993).

Dois tipos de cardiotoxicidade foram observados em cães que recebem doxorubicina: uma reação aguda que ocorre durante ou logo após a administração; e a toxicidade cumulativa crônica (FONSECA et al. 2000; COUTO, 2006). Os cães parecem ser mais sensíveis a cardiotoxicidade secundária à doxorubicina, quando comparados aos gatos e aos humanos (RODASKI & DE NARDI, 2004).

A toxicidade aguda é caracterizada por arritmias cardíacas (COUTO, 2006). Mesmo em doses cumulativas baixas (até 90 mg/m²), a infusão de doxorubicina pode gerar arritmias ventriculares e supraventriculares (SISSON et al., 1998; PEREIRA NETO et al. 2006). Estas arritmias ocorrem porque a doxorubicina causa desgranulação de mastócitos no tecido cardíaco. A liberação de histamina na resposta à anafilaxia pode lesar o miocárdio e causar disfunção cardíaca (DOROSHOW, 1996; RODASKI & DE NARDI, 2004). Na verdade, estas arritmias permanecem assintomáticas e normalmente se curam espontaneamente, sendo seu interesse limitado em razão da pouca importância clínica (LANORE & DELPRAT, 2004). Um estudo demonstrou a ocorrência de arritmias cardíacas em cães que receberam baixas doses cumulativas (até 90 mg/m²) de doxorubicina, sendo que estas alterações foram benígnas e hemodinamicamente insignificantes (MAULDIN et al., 1992). Não foi demonstrada associação entre a toxicidade aguda e o desenvolvimento de toxicidade

crônica causada pela doxorubicina (STEWART & RATAIN, 1997). A arritmia mais comumente observada neste caso é a taquicardia sinusal, e pode ser prevenida pelo pré-tratamento com anti-histamínicos (COUTO, 2006). Na medicina humana, uma forma de toxicidade aguda se manifesta como uma síndrome de pericardite-miocardite, com febre e insuficiência cardíaca congestiva. Não há terapia específica para esta síndrome rara, apenas tratamento sintomático (DOROSHOW, 1996; STEWART & RATAIN, 1997).

Em humanos, a doxorubicina utilizada em doses cumulativas acima de 550 mg/m² associa-se a cardiotoxicidade em 3 a 30% dos casos (STEWART & RATAIN, 1997; BITTENCOURT & BRUNSTEIN, 2004). Estudos demonstraram que uma dose cumulativa inferior a 450 mg/m², na ausência de outros fatores de risco, raramente está associada a cardiomiopatia nas pessoas, enquanto que com o aumento da dose cumulativa para 550, 600 e 700 mg/m², a incidência aumenta para 7%, 15% e 30%, respectivamente (STEWART & RATAIN, 1997). As crianças parecem ser mais sensíveis aos efeitos cardíacos desta droga, e isto se tornou um problema significativo na oncologia pediátrica (DOROSHOW, 1996). Em cães, a toxicidade crônica da doxorubicina também causa falência miocárdica progressiva, levando ao surgimento de cardiomiopatia dilatada, o que pode ocorrer em animais que recebem doses cumulativas de 150 a 240 mg/m² (SISSON et al., 1998). No entanto, alterações cardíacas já foram detectadas em cães que receberam doses cumulativas menores que 90 mg/m² de doxorubicina (MAULDIN et al., 1992). Arritmias persistentes, incluindo contrações ventriculares prematuras, taquicardia ventricular paroxística, bloqueio atrioventricular de segundo grau e defeitos de condução intraventricular estão associadas com doses cumulativas altas (maiores que 150 mg/m²) e a sua ocorrência não está necessariamente associada com falência miocárdica avançada (SISSON et al., 1998; COUTO, 2006). Um estudo experimental com *holter* (eletrocardiografia de 24 horas) em cães recebendo doxorubicina evidenciou aumento na frequência cardíaca e presença de arritmias principalmente supraventriculares e também ventriculares (PEREIRA NETO et al. 2006). Outro estudo com animais experimentais recebendo doxorubicina até uma dose total de 240 mg/m² demonstrou a presença de bradicardia e taquicardia sinusais, e complexos ventriculares prematuros. Três animais morreram subitamente sem mostrar alterações no eletrocardiograma (SOUZA & CAMACHO, 2006). A cardiotoxicidade associada à doxorubicina provocou alterações no eletrocardiograma em 11% dos pacientes humanos, onde se observam arritmias, redução de voltagem, achatamento da onda T e depressão do segmento ST (RODASKI & DE NARDI, 2004).

O momento do início da cardiomiopatia em relação à última administração de doxorubicina é altamente variável. Na medicina humana, a insuficiência cardíaca congestiva começa a se desenvolver de quatro a oito semanas após a última dose de doxorubicina, embora também possa se manifestar durante a terapia ou anos após seu término (STEWART & RATAIN, 1997). Em cães, a evidência ecocardiográfica de falência miocárdica moderada a avançada pode ocorrer durante ou logo após o tratamento ou pode se desenvolver alguns meses após o término da terapia (SISSON et al., 1998).

Os sinais clínicos de toxicidade cardíaca induzida pela doxorubicina em cães estão relacionados à insuficiência cardíaca congestiva esquerda ou a débito cardíaco inadequado levando a baixa perfusão tissular (SILVA et al., 2004). Estes sinais incluem perda de peso, anorexia, letargia, fraqueza, ascite, dispnéia e morte súbita (SUSANECK, 1983). Um estudo demonstrou a manifestação de dano cardíaco crônico após uma dose cumulativa de 340 mg/m^2 de doxorubicina com sinais clínicos como ascite, presença de extremidades frias e dispnéia, a qual foi mais severa após o exercício. Alguns animais deste estudo tiveram morte súbita (VAN VLEET et al., 1980). Entre os achados do exame físico, podem-se observar taquicardia, taquipnéia, batimentos prematuros, seguidos de déficit de pulso, e crepitações pulmonares (SILVA et al., 2004). O tratamento baseia-se na suspensão da quimioterapia e na administração de medicações para cardiopatia, como os glicosídeos digitálicos ou outros agentes inotrópicos (COUTO, 2006; PEREIRA NETO et al., 2006). A cardiomiopatia induzida pela doxorubicina é de difícil tratamento e geralmente é fatal (DOROSHOW, 1996), sendo que seu desenvolvimento é indicativo de mau prognóstico, porque as lesões miocárdicas são irreversíveis (COUTO, 2006). As taxas de morbidade e mortalidade referentes à insuficiência cardíaca congestiva foram de 71% e 43%, respectivamente, em cães experimentais tratados com doxorubicina (30 mg/m^2 a cada 21 dias) até uma dose total de 240 mg/m^2 (SILVA et al., 2004).

Em virtude dos efeitos cardiotóxicos da doxorubicina, a monitoração dos pacientes que recebem esta droga é essencial para impedir o desenvolvimento de cardiomiopatia (SISSON et al., 1998; COUTO, 2006; COSTA et al., 2008). Além disso, o uso de técnicas não-invasivas para identificar os pacientes com alto risco de desenvolverem alterações cardíacas induzidas pela doxorubicina tem sido objeto de estudos para auxiliar na prevenção e tratamento desta complicação (HERMAN et al., 1999; BRYANT et al., 2007). Radiografias torácicas e o eletrocardiograma devem ser

realizados antes do início da terapia. Cães com suspeita de doenças cardíacas e aquelas raças com alto risco de cardiomiopatias, como Doberman, Boxer e Dogue Alemão, devem ser avaliados com ecocardiografia antes de iniciar a quimioterapia. Na maioria dos casos, a doxorubicina deve ser evitada em cães com fração de encurtamento menor que 25% (SISSON et al., 1998; LANORE & DELPRAT, 2004; SILVA & CAMACHO, 2005). A fração de encurtamento refere-se à porcentagem de encurtamento muscular que o ventrículo esquerdo apresenta na sístole e na diástole. Em cães os valores normais variam de 28 a 44%, sendo que valores inferiores a 28% indicam disfunção primária ou secundária do miocárdio ventricular (OHARA & AGUILAR, 2003). Após a dose cumulativa de 90 mg/m² do fármaco, todos os cães devem ser avaliados com ecocardiografia, que deve ser repetida a cada dose subsequente. Uma avaliação precoce deve ser realizada se arritmias ou intolerância ao exercício são detectados (SISSON et al., 1998; ANDRADE et al., 2004; COUTO, 2006). O exame ecocardiográfico de cães recebendo doxorubicina demonstrou aumento no diâmetro e volume do ventrículo esquerdo, hipocinesia do septo interventricular e da parede livre do ventrículo esquerdo, e reduções de aproximadamente 65% nas frações de encurtamento (SILVA & CAMACHO, 2005). O tratamento com doxorubicina deve ser suspenso se a fração de encurtamento diminuir abaixo de 25%, a menos que não exista outro tratamento razoavelmente disponível (SISSON et al., 1998; ANDRADE et al., 2003; SILVA & CAMACHO, 2005). No entanto, avaliações seguidas da fração de encurtamento do ventrículo esquerdo por ecocardiografia não são satisfatoriamente específicas e eficientes para detecção precoce de cardiomiopatia induzida pela doxorubicina (KOH et al., 2004). Biópsias endomiocárdicas fornecem uma avaliação definitiva da chance de ocorrência de cardiomiopatia, no entanto, são técnicas não utilizadas pelo risco que envolvem (DOROSHOW, 1996). Em humanos, hipertensão arterial e a exposição cardíaca a radioterapia claramente aumentam a sensibilidade do miocárdio à doxorubicina (DOROSHOW, 1996).

As determinações séricas das atividades das enzimas musculares foram utilizadas como possíveis parâmetros bioquímicos indicativos de injúria miocárdica (SILVA et al., 2004). Alguns trabalhos demonstraram elevação das enzimas lactato desidrogenase (DAL FARRA et al., 1995) e creatina quinase em cães tratados experimentalmente com doxorubicina (SILVA et al., 2004). No entanto, atualmente está sendo considerada a possibilidade de monitorar a concentração sanguínea de troponinas cardíacas para a detecção precoce da lesão de miocárdio causada por

doxorubicina (SLEEPER et al., 2001; COUTO, 2006; SOUZA & CAMACHO, 2006). As troponinas são três distintas proteínas (C, I e T) que são expressas na musculatura esquelética e cardíaca e formam um complexo que regula a interação dependente de cálcio da miosina com a actina. A sequência de aminoácidos que codifica as troponinas cardíacas e esqueléticas I e T é diferente, e assim, estas moléculas podem ser diferenciadas por técnicas imunológicas, servindo como marcadores específicos de lesão miocárdica (COUDREY, 1998). Estudos experimentais em ratos tratados com doxorubicina evidenciaram elevações nos níveis séricos das troponinas cardíacas I e T mesmo com alterações histológicas mínimas nos miócitos (O'BRIEN et al., 1997; HERMAN et al., 1998; HERMAN et al., 1999; KOH et al., 2004). Observou-se também aumento sérico de troponina cardíaca T anterior à deterioração do ventrículo esquerdo (KOH et al., 2004). Estudos em humanos revelaram elevações na troponina cardíaca T após terapia com doxorubicina em crianças com leucemia linfoblástica aguda (LIPSHULTZ et al., 1997; LIPSHULTZ et al., 2004). Demonstrou-se também que a magnitude de sua elevação está associada à presença de dilatação ventricular esquerda (LIPSHULTZ et al., 1997). Elevações nos níveis séricos da troponina cardíaca I também foram observadas em pacientes adultos recebendo altas doses de quimioterapia para neoplasias malignas (CARDINALE et al., 2000). Apenas um estudo foi realizado em cães em tratamento com doxorubicina, demonstrando elevações na concentração de troponina cardíaca T em dois animais que receberam dose cumulativa de 180 mg/m² (DEFRANCESCO et al., 2002).

Estudos para identificar um cardioprotetor efetivo para pacientes que recebem doses cumulativas elevadas de doxorubicina estão sendo realizados. Na medicina humana, trabalhos recentes demonstraram que a administração da droga em infusão durante 96 horas reduz a chance de desenvolvimento de toxicidade cardíaca (DOROSHOW, 1996), o que também já foi demonstrado em cães (MAULDIN et al., 1992). Pelo menos um agente, dexrazoxane (ICRF-187), um quelante de ferro que não interfere no efeito antitumoral, demonstrou eficácia em humanos e cães, mas a dose ideal para os cães ainda não foi determinada (BITTENCOURT & BRUNSTEIN, 2004; SISSON et al., 1998; LANA, 2003). Embora seu mecanismo de ação ainda não tenha sido totalmente esclarecido, o dexrazoxane previne a formação de radicais livres, pois ele remove o ferro que se une a doxorubicina ou se liga ao ferro livre (STEWART & RATAIN, 1997; LIPSHULTZ et al., 2004). Um estudo realizado em mulheres com neoplasia torácica avançada demonstrou que as pacientes que receberam quimioterapia

associada a dexrazoxane apresentaram diminuições pequenas na fração de encurtamento do ventrículo esquerdo e toleraram doses mais altas de doxorubicina (DOROSHOW, 1996). Outros estudos com crianças com leucemia linfoblástica aguda demonstraram que os pacientes que receberam dexrazoxane associado à doxorubicina apresentaram menores aumentos na troponina cardíaca T, evidenciando que esta molécula previne ou reduz a lesão cardíaca induzida pela quimioterapia (LIPSHULTZ et al., 2004; BRYANT et al., 2007). Além disso, foi desenvolvida uma molécula de doxorubicina encapsulada com lipossomos que reduz significativamente a cardiotoxicidade e a mielossupressão, porém não é economicamente viável (WITHROW, 2007). Tanto a dexrazoxane quanto a doxorubicina encapsulada não são recomendadas para uso rotineiro a menos que o paciente apresente doença cardíaca ou exceda a dose cumulativa de 180 a 240 mg/m² (LANA, 2003). Como as lesões cardíacas induzidas pela doxorubicina estão relacionadas com o metabolismo oxidativo, alguns estudos foram realizados utilizando vitamina E, que possui ação antioxidante, e selênio, que atua como um componente da enzima glutation-peroxidase, visando controlar a lipoperoxidação. No entanto, estes estudos experimentais com a administração concomitante destes compostos à doxorubicina demonstraram que não houve redução na incidência e severidade das lesões cardíacas em cães (VAN VLEET & FERRANS, 1980; VAN VLEET et al., 1980). Estudos desenvolvidos em ratos demonstraram que o enalapril e o captopril possuem potencial antioxidante que pode proteger o coração contra a toxicidade oxidativa induzida pela doxorubicina (AL-HARBI, 1993; ABD EL-AZIZ et al., 2001).

3.2.4.5 Toxicidade dermatológica

A toxicidade dermatológica dos agentes quimioterápicos é rara em pequenos animais, e pode se apresentar de três formas: necrose tecidual local (causada por extravasamento), alopecia ou retardo no crescimento piloso e hiperpigmentação (COUTO, 2006).

A doxorubicina é um citostático com ação vesicante, por isso, se há extravasamento perivascular observa-se necrose tecidual local (RODASKI & DE NARDI, 2004; VILLALOBOS, 2006). A molécula liberada, com a morte celular, permanece tóxica para as células adjacentes, o que faz com que a necrose se dissemine para as células vizinhas (LANORE & DELPRAT, 2004). Mesmo pequenas quantidades

de doxorubicina extravasada podem produzir um dano tecidual severo e irreversível, que pode se agravar se não detectado precocemente. Quando os extravasamentos não são detectados logo, lesões podem ser observadas poucas horas ou em até 10 dias após a administração do quimioterápico (VILLALOBOS, 2006). Os sinais clínicos incluem dor, prurido, eritema, dermatite úmida e necrose das áreas acometidas, podendo ocorrer perda grave de tecidos (COUTO, 2006). Alguns animais podem apresentar claudicação (VAN VLEET & FERRANS, 1980). A área afetada permanece inflamada nas primeiras três semanas e as lesões podem se agravar em até três meses, tornando-se profundas e expondo musculatura, tendões e ossos. A lesão pode aumentar e fatores complicantes como infecções bacterianas secundárias podem ocorrer (VILLALOBOS, 2006). Caso ocorra extravasamento perivascular, o catéter não deve ser removido. Deve-se primeiramente aspirar e remover o conteúdo que foi injetado e posteriormente administrar solução salina estéril, a fim de diluir a droga residual no local (COUTO, 2006; VILLALOBOS, 2006). Se não houver contaminação bacteriana, pode ser administrado acetato de metilprednisolona por via subcutânea na área envolvida (COUTO, 2006). A aplicação de compressas resfriadas é recomendada nas primeiras 10 horas após o extravasamento, para reduzir a toxicidade da doxorubicina (VILLALOBOS, 2006). Se ocorrer necrose grave ou gangrena causada por contaminação anaeróbica, a área deve ser debridada cirurgicamente (COUTO, 2006; WITHROW, 2007). A ferida deve ser tratada com curativos diários para prevenir a contaminação bacteriana e monitorar a cicatrização. Além disso, o animal deve receber analgesia adequada (VILLALOBOS, 2006). Caso ocorra necrose grave de tecidos moles induzida por doxorubicina, pode ser necessária a amputação do membro acometido (COUTO, 2006; WITHROW, 2007). Foi demonstrado que a administração endovenosa de dexrazoxane em dez vezes a dose de doxorubicina dentro das primeiras três horas após o extravasamento reduz significativamente o dano tecidual local (WITHROW, 2007). No entanto, nenhum procedimento realizado previne adequadamente a lesão tecidual que pode ocorrer nos extravasamentos da doxorubicina (VILLALOBOS, 2006). Alguns cuidados devem ser tomados, como o uso de uma sala tranquila onde a quimioterapia é administrada, monitorando atenciosamente o catéter e a administração da droga. Em certos casos, a sedação do paciente é recomendada para evitar extravasamentos acidentais (VILLALOBOS, 2006).

Alguns cães retrievers (Labrador e Golden Retriever) parecem experimentar prurido ou desconforto ao redor do local da administração endovenosa, mesmo quando

a injeção é aplicada com cautela. A dor e o desconforto frequentemente conduzem à lambadura e ao desenvolvimento de dermatite piodtraumática poucas horas após a administração. Nestes cães, a aplicação de uma bandagem sobre o local ou a colocação de um colar elizabetano previne este tipo de reação (COUTO, 2006).

A alopecia induzida pela doxorrubicina pode ser observada em 20% dos casos, principalmente em animais de raças com pelagem lanosa ou espessa, como Poodle, Old English Sheppdog e Schnauzer. A alopecia e o crescimento retardado do pêlo geralmente se resolvem após a suspensão do fármaco, e não devem, de modo algum, impedir a quimioterapia (LANORE & DELPRAT, 2004; COUTO, 2006). Cães tratados com injeções semanais de 20 mg/m² de doxorrubicina começaram a apresentar perda de pêlo cinco a seis semanas após o início da terapia; enquanto que nos animais que receberam 30 mg/m² a cada 21 dias a alopecia geralmente se desenvolveu a partir do terceiro ou quarto tratamento (SUSANECK, 1983). A alopecia geralmente inicia na cabeça e se estende na porção ventral do pescoço, tórax e abdômen (VAN VLEET & FERRANS, 1980). Histologicamente, as áreas de alopecia são caracterizadas por marcante atrofia da epiderme, folículos pilosos e glândulas sebáceas, e são causadas por uma supressão da proliferação das células basais da epiderme induzida pela doxorrubicina (VAN VLEET & FERRANS, 1980; SUSANECK, 1983).

É rara a ocorrência de hiperpigmentação em cães induzida por doxorrubicina, e geralmente acomete a face, abdômen ventral e flancos (COUTO, 2006). Um estudo demonstrou a presença de melanose cutânea em cães tratados experimentalmente com doxorrubicina (VAN VLEET & FERRANS, 1980).

3.2.4.6 Outras formas de toxicidade

A nefrotoxicidade é raramente observada em cães que estão recebendo quimioterapia. A doxorrubicina pode causar nefrotoxicose em cães com doença renal pré-existente e naqueles que estão recebendo concomitantemente outras nefrotoxinas, como os antibióticos aminoglicosídeos ou cisplatina (COUTO, 2006). Em alguns cães pode-se observar alteração na cor da urina (urina vermelha) após a administração de doxorrubicina (RODASKI & DE NARDI, 2004; KRATZ et al., 2007).

Atrofia testicular já foi relatada em cães que receberam tratamentos prolongados com doxorrubicina, e foi caracterizada por degeneração severa e generalizada do epitélio germinal tubular, com pouca evidência de espermatogênese (VAN VLEET &

FERRANS, 1980; SUSANECK, 1983; KRATZ et al., 2007).

3.2.5 Aplicação experimental da doxorubicina

Vários trabalhos demonstraram que o cão pode ser um modelo animal útil para estudos de intoxicação crônica de doxorubicina em humanos, uma vez que as características clínicas e patológicas da toxicidade são semelhantes nas duas espécies (VAN VLEET & FERRANS, 1980; VAN VLEET et al., 1980; SUSANECK, 1983; DAL FARRA et al., 1995; SILVA et al., 2004; PEREIRA NETO et al., 2006; SOUZA & CAMACHO, 2006; KRATZ et al., 2007). Além disso, a administração de doxorubicina por via intracoronária em cães proporcionou o desenvolvimento de um modelo crônico de disfunção de ventrículo esquerdo, permitindo o uso desta espécie como modelo animal para pesquisa em cirurgia cardíaca (ASTRA et al., 2003). Uma das técnicas mais estudadas é a plicadura da parede livre do ventrículo esquerdo, que pode ser utilizada como tratamento de cardiomiopatias em estágios avançados, pela redução do diâmetro do ventrículo esquerdo remodelado (ANDRADE et al., 2003; ANDRADE et al., 2004). Os cães também foram utilizados a fim de demonstrar que a administração de doxorubicina induz aumentos nos níveis séricos da troponina cardíaca T (O'BRIEN et al., 1997).

4 RESULTADOS

Os resultados deste trabalho serão apresentados na forma de artigos científicos. Cada subtítulo deste capítulo corresponde a um dos artigos.

4.1 Artigo 1

4.1.1 Hematological and Biochemical Alterations in Dogs with Spontaneous Malignancy Treated with Doxorubicin

4.2 Artigo 2

4.2.1 Cardiac Troponins T and I in Dogs Treated with Doxorubicin

4.1 Artigo 1

4.1.1 Hematological and Biochemical Alterations in Dogs with Spontaneous Malignancy Treated with Doxorubicin

Elisa Barp Neuwald¹, Simone Tostes de Oliveira¹, Luciana de Almeida Lacerda¹, Nicole Regina Capacchi Hlavac², Camila Serina Lasta¹, Silvana Mello Simas³, Félix H. Diaz González⁴

¹Programa de Pós-graduação em Ciências Veterinárias, Universidade Federal do Rio Grande do Sul; ²Laboratório de Análises Clínicas Veterinárias, Universidade Federal do Rio Grande do Sul; ³Faculdade de Veterinária, Universidade Federal do Rio Grande do Sul; ⁴Departamento de Patologia Clínica Veterinária, Faculdade de Veterinária, Universidade Federal do Rio Grande do Sul.

4.1.2 Abstract

Doxorubicin, a highly effective anticancer drug, produces several toxicities, which limits its therapeutic potential. In the present work, twenty five dogs with spontaneously occurring malignant tumors were treated with doxorubicin and evaluated for the occurrence and severity of toxicities and for hematological and biochemical alterations. Hematological and gastrointestinal abnormalities were commonly observed and occurred in 22 and 19 dogs (88 and 76%), respectively. Grade 4 neutrophil toxicity occurred in 25% of the animals, while grades 3 and 4 platelets toxicities were not observed. Vomiting, anorexia and diarrhea were signs frequently observed, and were responsible, in part, for the presence of hypoalbuminemia and decreases in potassium, calcium and total protein. Increases in C reactive protein were also observed and, as well as decreases in albumin, may be due to acute phase response induced by doxorubicin. The frequency of sepsis was less than 2% and no animal died because of therapy complications. In conclusion, doxorubicin used as single agent produced acceptable hematological and gastrointestinal toxicosis in dogs.

Key-words: chemotherapy, gastrointestinal toxicity, hematological and biochemical alterations, neoplasia, doxorubicin.

4.1.3 Introduction

The antitumoral substance doxorubicin, which belongs to the anthracycline group, is the product of the mutant fungal strain *Streptomyces peucetius* var. *caesius*. This drug is a widely used antineoplastic agent in human and veterinary clinical practice, and it has a large number of reported antitumor activities (MAULDIN et al., 1992). It is commonly used to treat malignant hemopathies (lymphoma and leukemias), carcinomas (mammary and thyroid) and sarcomas (hemangiosarcoma, fibrosarcoma and osteosarcoma) (LANORE & DELPRAT, 2004).

Doxorubicin is an intercalating agent that interacts with DNA, interposing itself between two bases pairs and causing an alteration in DNA structure and function (DAL FARRA et al., 1995). It interferes with the integrity of tissues of rapid cell replication, such as bone marrow, lymphoid tissues, alimentary tract epithelium, epidermis and gonadal germinal cells, by binding strongly to cellular DNA and limiting subsequent cellular nucleic acid and protein synthesis (VAN VLEET & FERRANS, 1980). Thus, clinical usage of this drug has been accompanied by common side effects of myelosuppression, gastrointestinal disturbances, alopecia and cardiotoxicity (VAN VLEET & FERRANS, 1980). A total dose greater than 240 mg/m² in dogs can result in noninflammatory cardiomyopathy and congestive heart failure (MAULDIN et al., 1992).

Doxorubicin toxicity was evaluated in several studies with experimental animals and dogs with different malignancies using single agent protocol or associations. Van Vleet & Ferrans (1980) and Silva et al. (2004) evaluated healthy dogs receiving chronic administration of doxorubicin and observed cardiomyopathies without myelosuppression or alimentary tract damage. However, Mutsaers et al. (2002) observed severe doxorubicin toxicosis, especially in the gastrointestinal system, in 17% of dogs with multicentric lymphoma receiving 30 mg/m² each 21 days during three treatments. Neutropenia and cardiac toxicity were observed by Berg et al. (1995) and Sorenmo et al. (2004) in dogs with osteosarcoma and hemangiosarcoma, respectively. Simon et al. (2006) also observed neutropenia in dogs with malignant mammary gland tumors, but gastrointestinal and cutaneous disturbances occurred either. Ahaus et al. (2000) studied dogs showing spontaneously occurring malignant tumors treated with doxorubicin-based chemotherapy protocols and demonstrated less than 30% of mild to moderate leukopenia, neutropenia and thrombocytopenia. Neutropenia and signs of

gastrointestinal toxicity were also observed in several studies with doxorubicin containing protocols for osteosarcoma, hemangiosarcoma and lymphoma (HAMMER et al., 1991; PRICE et al., 1991; SORENMO et al., 1993; CHUN et al., 2000; DEREGIS et al., 2003; CHUN et al., 2005; DERVISIS et al., 2007).

The purpose of this study was to evaluate the hematological and biochemical alterations and the severity of toxicity in dogs with spontaneously occurring malignant neoplasms treated with doxorubicin.

4.1.4 Materials and Methods

Patient selection

Twenty five dogs with confirmed malignant tumors (cytopathologically or histopathologically) treated with single agent chemotherapy, consisting of doxorubicin, by the Oncology Service at the Veterinary Clinical Hospital of Federal University of Rio Grande do Sul^a were evaluated in this study. Informed consent was obtained from all owners. All dogs were found to be free of cardiac disease on the basis of physical examination, thoracic radiographies and electrocardiography (ECG) at the time of diagnosis of the neoplasia. These dogs were treated with doxorubicin for tumors including mammary carcinomas (n=16), such as adenocarcinoma, carcinosarcoma, complex and anaplastic carcinomas (3 of these had pulmonary metastasis); facial (n=3) and subcutaneous (n=1) fibrosarcomas; thyroid carcinomas (n=2); subcutaneous hemangiosarcoma (n=1), nasal adenocarcinoma (n=1) and transmissible venereal tumor (n=1). The majority of dogs were middle-age to advanced-age, ranged from 3 to 18 years, with a mean of 9.2 years. The mean weight was 15 kg, ranged from 3.5 to 38 kg. Breeds represented included mixed breed (n=7), English Cocker Spaniel (n=6), Dachshund (n=2), Poodle (n=2) and Boxer, Labrador Retriever, Schnauzer Miniature, American Pitbull Terrier, Beagle, Doberman Pinscher Miniature, Collie and Bichon Frisé (n=1 each). There were 19 females (76%) and 6 males (24%).

Treatment schedule

Doxorubicin^b was given over 40 minutes through a venous catheter at a dosage of 30 mg/m² each 21 days for at least three treatments (MUTSAERS et al., 2002;

SIMON et al., 2006). Immediately before each drug infusion all animals received promethazine chloride (0.4 mg/kg IM), to prevent pruritus, hives and anaphylaxis that can develop secondary to doxorubicin-induced histamine release (SOUZA & CAMACHO, 2006), and metoclopramide chloridrate (0.4 mg/kg SC), to reduce the occurrence of vomiting.

Blood sampling

Blood samples were collected by jugular or cephalic venipuncture of all dogs before each dose of doxorubicin, seven days after the administration and one month after the end of therapy. Three blood samples were obtained from each dog in different specimens of tubes: tubes containing EDTA-K₂ for complete blood count (CBC) and reticulocyte index (3 mL); tubes containing sodium citrate 3.8% for coagulation tests (prothrombin time^c and activated partial thromboplastin time^d) and platelets count (1.8 mL); and non-additive tubes for serum biochemistry profile (4 mL). Blood samples for CBC were analysed within 15 minutes of collection by using an automatic cell analyzer^e calibrated for canine blood. The differential count was performed manually by counting 100 leucocytes in Diff Quick blood smears. The serum was stored at – 20°C until the analysis was performed. The biochemistry profile included albumin, alanine aminotransferase (ALT), aspartate aminotransferase (AST), creatine kinase (CK), creatinine, alkaline phosphatase (ALP), fructosamine, gamma-glutamyltransferase (GGT), lactate dehydrogenase (LDH), total protein, urea, potassium, calcium and C-reactive protein (CRP). All tests, except CRP, were performed in spectrophotometer using commercial kits^f validated for use in dogs. CRP was performed using a commercially available kit^g based on an immunological reaction between sample CRP and antibodies anti-CRP leading to latex agglutination (semi-quantitative test). Analyses were performed at Clinical Veterinary Laboratory at the Veterinary Clinical Hospital of Federal University of Rio Grande do Sul.

Data analysis

The evaluated data included age, breed, gender, tumor type, presence of hematological toxicity, biochemistry alterations and signs of gastrointestinal toxicity. The hematologic toxicity was assigned by the presence of leukopenia [white blood

count (WBC) less than 4000/ μL], neutropenia (neutrophils less than 2500/ μL), thrombocytopenia (platelets less than $200 \times 10^3/\mu\text{L}$) and anemia [packed cell volume (PCV) less than 37%]. The neutrophil and platelets grade were assigned according to a standard hematological system (Table 1) (AHAUS et al., 2000; SORENMO et al., 2004). All dogs that presented WBC less than 3000 cell/ μL in the nadir (7 days after doxorubicin administration) were treated prophylactic with trimethoprim-sulfadiazine (15 mg/kg VO BID) during 10 days. Sepsis was defined as the coexistence of neutropenia, fever and clinical signs (i.e., anorexia, vomiting, lethargy and dehydration) requiring hospitalization.

The signs of gastrointestinal toxicity were evaluated during the first week after treatment and were assigned in a gastrointestinal toxicosis grade (Table 2) based on the presence of anorexia, vomiting and diarrhea (KENT et al., 2004; CHRETIN et al., 2007). A delay in treatment was defined as a delay of more than one week; the decision to delay or suspend the treatment was based on the clinician's judgment and the owner's request.

Table 1. Hematological toxicity scoring system applied to dogs with malignancies treated with doxorubicin (AHAUS et al., 2000; SONREMO et al., 2004).

Type of Cells	Toxicity/Grade	Hematological Values
<i>Neutrophils</i>	0	> 2500 cells/ μL
	1	1500 - 2499 cells/ μL
	2	1000 - 1499 cells/ μL
	3	500 - 999 cells/ μL
	4	< 500 cells/ μL
<i>Platelets</i>	0	> 200×10^3 cells/ μL
	1	100 - 200×10^3 cells/ μL
	2	50 - 100×10^3 cells/ μL
	3	25 - 50×10^3 cells/ μL
	4	< 25×10^3 cells/ μL

Table 2. Gastrointestinal toxicity scoring system applied to dogs with malignancies treated with doxorubicin (KENT et al., 2004; CHRETIN et al., 2007).

Syptom	Toxicity/Grade	Signs/Duration
<i>Anorexia</i>	0	None
	1	Inappetence
	2	Anorexia < 3 days duration
	3	Anorexia > 3 days but < 5 days duration
	4	Anorexia > 5 days duration
<i>Vomiting</i>	0	None
	1	Nausea
	2	Sporadic, self-limiting
	3	1-5 episodes per day, < 2 days
	4	6-10 episodes per day, hospitalized
<i>Diarrhea</i>	0	None
	1	Soft stools, responds to dietary modification
	2	1-4 watery stools per day, < 2 days
	3	4-7 watery stools per day or > 2 days
	4	> 7 watery stools per day, hospitalized

Statistical analysis

Statistical analysis was performed with parameters observed till the dogs reached a total cumulative dose of 90 mg/m² and one month after therapy. A repeated-measures analysis was used for most of the variables. When significant differences were found, the LSD multiple comparison test was used to determine differences within a variable. Pearson's correlation test was used to investigate relationships among the tests. To compare data from the beginning and the end of treatment independent *t-tests* were utilized. Statistical calculations were performed by use a general linear model in a computerized statistical program^g. Values of $P < 0.05$ were considered significant.

4.1.5 Results

Doxorubicin was indicated in this study for animals to prevent recidive and metastasis (n=10), to reduce the tumor size before surgery (n=10), to prevent tumor growth in those dogs that surgery was not possible (n=4) and to control pulmonary metastasis (n=1). Surgery was performed in four dogs during chemotherapy treatment, and, in these cases, a 30 days interval between doxorubicin administrations was respected. Twelve animals (48%) received three doses of doxorubicin, reaching a cumulative dose of 90 mg/m². One dog (4%) with facial fibrosarcoma received four doses (120 mg/m²) because of the large size of the tumor, and one animal (4%) with transmissible venereal tumor received five doses (150 mg/m²) reaching a negative vaginal swab for the tumor cells. Three dogs (12%) received only one dose of doxorubicin; one was euthanized because of the facial fibrosarcoma growth, one died of pulmonary metastasis, and one had the chemotherapy discontinued because of severe hematological and gastrointestinal toxicity. Eight dogs (32%) received two doses of doxorubicin (60 mg/m²). Four animals of those had moderate hematological and gastrointestinal toxicity and the owners requested to stop the treatment; two died because of the neoplasia; and two (one with mammary adenocarcinoma and other with subcutaneous hemangiosarcoma) had a good response to the therapy and were submitted to surgery after two doses of doxorubicin.

Hematological effects

A total of 142 CBC's and 64 cycles of chemotherapy were performed in this study. Leukopenia was observed in 18 dogs (72%) and in 37 cycles (57.8%); neutropenia in 22 animals (88%) and in 40 cycles (62.5%); and thrombocytopenia in 15 animals (60%) and in 26 cycles (40.6%). A total of 45 episodes of hematological toxicosis (0.36 episodes/treatment) were observed in this study. The number and severity of episodes are listed in Table 3. The mean neutrophils count at the nadir (7 days postdoxorubicin) was 2318/ μ L (range, 76-16102/ μ L); and the mean platelets count at the nadir was 243 x 10³/ μ L (range, 69-425 x 10³/ μ L). Eleven dogs (44%) developed anemia (in 10 it was non-regenerative), but four of those were anemic before the first dose of doxorubicin. A delay of one week in the treatment was performed in only one animal that had a PCV of 23%. Blood transfusion was not necessary in any dog.

Concerning the erythrocytes morphology, poikilocytosis were detected in nine CBC's of the 142 performed. The forms observed were codocytes (5), spherocytes (2),

eccentrocytes (2), eliptocytes (1) and equinocytes (1). Howell Jolly and Heinz bodies were also detected. Poikilocytosis was not associated with anemia, except the spherocytes. Reticulocyte index observed ranged from 0 to 3.5%, with a mean of 0.57%. The highest averages occurred after the first dose and one month after the end of therapy, but within the normal values and without significant difference. Some degree of polychromasia and anisocytosis were also observed in 85 CBC's.

Table 3. Occurrence of hematological toxicity in dogs receiving doxorubicin (a total of 64 cycles).

	Grade 0	Grade 1	Grade 2	Grade 3	Grade 4
<i>Neutrophils</i>	24 (37.5%)	12 (18.75%)	6 (9.375%)	6 (9.375%)	16 (25%)
<i>Platelets</i>	37 (57.8%)	25 (39%)	2 (3.2%)	-	-

Biochemistry profile

Dogs in this study showed hypoalbuminemia and decreased in total protein, calcium and potassium at doxorubicin nadir ($P < 0.05$). Despite of this decrease, hypoproteinemia, hypocalcemia and hypokalemia were not observed during the treatment. However, there was no significant difference when comparing the values of albumin, total protein, calcium and potassium of the first dose with the values of one month after chemotherapy. Fructosamine and globulins were decreasing during the treatment, showing a little increase one month after the end of doxorubicin. However, hypoglobulinemia was observed only after the third dose and returned to reference values one month after the end of therapy, and fructosamine did not reached values under the reference range. The biochemical alterations are shown in Table 4. No alterations were observed in ALT, AST, ALP, GGT, LDH, creatinine and urea during the chemotherapy. Immediately before doxorubicin administration, dogs showed a non significant increased in CPK. An increase in CRP was detected 7 days after all treatments, but it was more important after the first dose, reaching a mean of 122.08 mg/L (reference < 5 mg/L) and decreasing one month after the treatment (Figure 1). A significant ($P < 0.01$) positive correlation was observed between total protein and albumin ($r = 0.425$), GGT and ALP ($r = 0.84$), urea and creatinine ($r = 0.597$), and AST

and ALT ($r= 0.531$). A significant ($P < 0.05$) negative correlation was observed between CRP and albumin ($r= -0.292$), total protein ($r= -0.263$), potassium ($r= -0.313$) and calcium ($r= -0.399$).

Coagulation tests

None of the dogs in this study showed increase in prothrombin time (PT). Thirteen animals (52%) showed little increases in activated partial thromboplastin time (aPTT), which was more evident at doxorubicin nadir. However, no dogs showed clinical signs of bleeding.

Table 4. Mean and standard deviation of biochemical tests performed in dogs during doxorubicin therapy.

Test	1 st dose	Nadir *	2 nd dose	Nadir	3 rd dose	Nadir	1 Month
Albumin	26.4 ^a	24.8 ^b	27	25.8 ^b	28	24.3 ^b	27
(g/L)	(±5.0)	(±5.1)	(±5.7)	(±4.7)	(±4.1)	(±3.9)	(±3.8)
Total protein	71 ^a	65 ^b	68	65 ^b	70	62 ^b	67
(g/L)	(±11.6)	(±9.0)	(±11.8)	(±8.3)	(±5.7)	(±8.1)	(±8.2)
Globulin	44.5	40	36	31.2	23.4	21.8	27.2
(g/L)	(±11.1)	(±7.4)	(±17.4)	(±17.0)	(±21.6)	(±21.6)	(±20.0)
Calcium	9.5 ^a	9.1 ^b	9.5	9.2 ^b	9.5	9.1 ^b	9.5
(mg/dL)	(±0.8)	(±0.8)	(±0.7)	(±0.6)	(±0.9)	(±0.8)	(±0.8)
Potassium	4.7 ^a	4.5 ^b	5	4.4 ^b	4.9	4.5 ^b	4.8
(mmol/L)	(±0.6)	(±0.6)	(±0.5)	(±0.5)	(±0.8)	(±0.6)	(±0.4)
Fructosamine	246	243	243	231	223	221	236
(µmol/L)	(±48.3)	(±80.2)	(±49.1)	(±46.7)	(±37.6)	(±31.8)	(±45.4)

* one week after each doses of doxorubicin

^{a,b} significant difference ($P < 0.05$) by the LSD multiple comparisons test.

Gastrointestinal toxicity

Nineteen (76%) animals experienced some form of adverse gastrointestinal effects, characterized by anorexia, vomiting, diarrhea or a combination of these signs. Although they were common, most of these effects were mild and self-limiting.

Vomiting was the most frequent sign observed, occurring in 16 (64%) patients; four showed grade 3 and two grade 4. Anorexia and diarrhea were observed in 15 (60%) dogs; anorexia was severe (grade 4) in one and moderate (grade 3) in five animals. Six animals developed watery stools (grade 3) and in four of these bloody stools occurred, but none of them required hospitalization. Sepsis was observed in only one animal after the first dose and the chemotherapy was suspended. However, others two dogs also required hospitalization because of dehydration. These patients responded well to supportive care and no animal died because of therapy complications. Of the nine dogs that showed grades 3 or 4 of gastrointestinal toxicity with severe clinical signs after doxorubicin administration most of them (seven dogs) had a neutrophil count less than 1000 cells/ μ L.

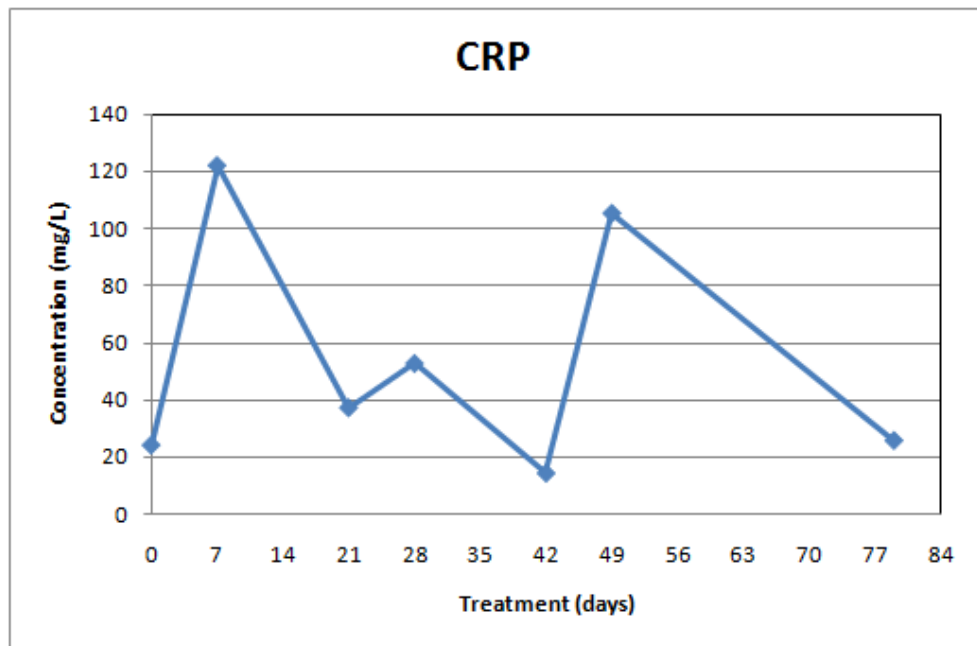


Figure 1. Mean of CRP values in dogs during the treatment with doxorubicin.

Overall survival

At the time of data closure, 13 dogs were alive and the remaining 12 were dead (nine died and three were euthanized). The cause of death was metastatic disease in four animals; pulmonary metastasis was detected in three dogs with mammary carcinoma and cardiac metastasis occurred in a dog with nasal carcinoma. Five dogs died or were euthanized because of tumor growth or local recurrence; one had mammary adenocarcinoma, another had thyroid carcinoma and the other three had facial

fibrosarcoma. The other three dogs died due to other causes non-related with the first tumor-type; one animal developed hemangiosarcoma and died because of pulmonary metastasis, another was euthanized because of pancreatitis and the other died suddenly, according to its owner, without clinical sign of cardiac disease. This dog received five doses of doxorubicin and a ventricular premature complex was observed in the ECG one month after the end of the therapy. Thirteen dogs in the treatment group were alive; 11 had mammary carcinomas with a mean survival time of 374 days; one had subcutaneous fibrosarcoma (545 days) and other had subcutaneous hemangiosarcoma (210 days).

4.1.6 Discussion

Although the chemotherapeutic protocol used in this study is extensively used in veterinary medicine, it was associated with substantial toxicity. Five animals (20%) had their treatment suspended because of doxorubicin toxicity, especially hematological and gastrointestinal. However, no animal died because of therapy complications. Sepsis was observed in only one cycle (1.56%). Ahaus et al. (2000) and Hammer et al. (1991) also related low frequencies of sepsis in dogs receiving protocols containing doxorubicin (2.5% and 1.9%, respectively). Three animals (12%) required hospitalization to receive adequate treatment because of dehydration. These data are in agreement with those observed by Dervisis et al. (2007), when 10 animals (15.8%) with lymphoma required hospitalization after a combination protocol with an anthracycline and temozolomide/dacarbazine.

According to other studies, neutropenia is a limiting factor for doxorubicin chemotherapy (HAMMER et al, 1991). In the present study, the prevalence of grades 1, 2 and 3 neutrophil toxicities was less than 20%, while grade 4 was higher (25%). DeRegis et al. (2003) also observed high degrees of hematological toxicity. In their study, the occurrence of grades 3 and 4 neutrophil toxicity in dogs receiving 25 mg/m² of doxorubicin (67%) was significantly higher than that for dogs receiving lower dosages. Contrarily, Ahaus et al. (2000) observed a low prevalence of hematological toxicity in dogs treated with doxorubicin containing protocols, with grades 1, 2 and 3 toxicities less than 30% and grade 4 less than 5%. While grade 4 toxicity is more severe and usually accompanies a high chance to develop sepsis and often includes life threatening, grade 3 toxicity may contribute to patient morbidity and can cause delays

and dose reductions in some animals (DEREGIS et al., 2003). However, in this work, neutropenia was not responsible for delays, dose reductions in treatment or deaths. All animals that presented neutropenia at the nadir had normal neutrophil count at the time of next doxorubicin therapy. In spite of this, some authors recommend 20% dose reduction in those dogs that had myelosuppression with neutrophil count less than 1000 cells/ μ L (MUTSAERS et al., 2002).

The effects of prophylactic antibiotics were not considered in the present study; however, the use of antibiotics may decrease the episodes of sepsis in dogs with leukopenia (CHRETIN et al., 2007). According to Hammer et al. (1991), the prophylactic use of a sulfadiazine-trimethoprim combination has been proposed to decrease febrile episodes.

The grade 4 neutrophil toxicity was more frequent in this study, however the inverse occurred with platelets, where the majority of dogs developed grades 0 or 1 toxicities, and grades 3 and 4 were not observed. O'Keefe and Schaeffer (1992) also related infrequent and mild thrombocytopenia in cats with doxorubicin treatment. Nevertheless, these data are different from those observed by Bailey et al. (2003), when thrombocytopenia occurred more frequently and more severe than neutropenia. However, they studied dogs with osteosarcoma treated with doxorubicin associated to carboplatin, and the combinations of two different drugs can overlap toxicity (DEREGIS et al., 2003). A little increase in aPTT was also observed in this study, but it was no significant and signs of bleeding were not detected. Probably, this may be related to some degree of hepatic insufficiency caused by doxorubicin metabolism, because it occurred in the first week after doxorubicin therapy.

Doxorubicin administration has been associated with dose related decreases of PCV values, hemoglobin and red blood cell number in dogs (BADYLAK et al., 1985; SILVA et al., 2004). Higher weekly doses have produced sustained regenerative and non-regenerative anemias. The first may be related to increased poikilocyte destruction and the second results from the toxic effect of doxorubicin on bone marrow erythrocyte precursors (BADYLAK et al., 1985). Anemia was observed in 44% of the dogs in this study, but 36% of them were anemic before the beginning of the treatment. In four dogs anemia developed after the first dose of doxorubicin, one after the second dose and two after the third dose. According to Silva et al. (2004) a significant decrease in erythrocytes number occurs after the third dose of doxorubicin. In the present study, a non-regenerative anemia developed frequently and it probably was associated with

transitory bone marrow suppression induced by doxorubicin administration and the presence of different neoplasias. Several factors may cause anemia in cancer patients, such as absolute or relative erythropoietin deficiency, inflammatory status, iron deficiency because of blood loss or due to chronic disease, infection, chemotherapy, bone marrow neoplastic infiltration, vitamin B deficiency and malnutrition (CANÇADO & CHIATTONE, 2002). The independent effects of the different tumor types on PCV, neutrophils and platelets were not evaluated in this study due to the relatively low number of patients and varieties of tumors treated.

Poikilocytosis developed in four dogs of the present study and has been reported in dogs and cats after doxorubicin chemotherapy (BADYLAK et al., 1985; O'KEEFE & SCHAUFFER, 1992). The exact mechanism by which doxorubicin produces alterations in red blood cell morphology is not known. Doxorubicin is known to bind to cell membranes and can affect them in a variety of ways. Possible mechanisms for the development of poikilocytosis include the generation of reactive oxygen compounds resulting in membrane lipid peroxidation, inhibition of Na⁺/K⁺ ATP-dependent activity and alteration in calcium transport (BADYLAK et al., 1985; O'KEEFE & SCHAUFFER, 1992). The formation of free radicals may explain the presence of different erythrocytes forms associated with oxidative lesions, such as eccentrocytes and Heinz bodies. Spherocytes were observed in one dog with nasal adenocarcinoma that had immune-mediated hemolytic anemia, which cause was not defined. The animals in this study showed increases in reticulocyte index, however within the normal values. The polychromasia, anisocytosis and increased reticulocyte index seen in treated dogs indicated that increased erythropoiesis occurs after doxorubicin administration. The increased erythropoietic activity is likely a response to the anemia, which in turn may be due to hemolysis of the altered erythrocytes (BADYLAK et al., 1985).

Hypoalbuminemia was observed seven days after doxorubicin administration (mean 24.98 g/L) but at the next doses the values returned to reference ranges (mean 27.14 g/L; reference range: 26-33 g/L). Price et al. (1991) also observed a decrease in serum albumin concentrations in dogs with multicentric lymphosarcoma treated with doxorubicin. Hypoalbuminemia can be attributed to either albumin loss (renal or intestinal disease) or failure of albumin synthesis (KANEKO et al., 1997). In this case, most animals presented some kind of gastrointestinal disturbance, explaining the hypoalbuminemia observed. Another probable mechanism leading to the occurrence of hypoalbuminemia in these dogs was an acute phase reaction, because the chemotherapy

and the neoplastic disease may induce an acute inflammatory response, and albumin is a negative acute-phase reactant (AROCH et al., 2005). The plasma protein binding for doxorubicin is probably not clinically relevant, where hypoalbuminemia may not increase systemic exposure of the drug (STEWART & RATAIN, 1997).

C-reactive protein is a positive acute-phase protein and its concentration in dogs typically increases in response to inflammation (TECLES et al., 2005; MERLO et al., 2007). In this report, serum CRP concentrations increased significantly one week after the first doxorubicin administration, and this increase was higher in those dogs with severe gastrointestinal toxicity. At the nadir, after second and third doses, non significant increases were observed, and the values decreased one month after the end of the therapy. According to Merlo et al. (2007) serum CRP concentration might increase in dogs undergoing chemotherapy as a result of induction by the tumor itself, induction caused by chemotherapy, or induction caused by any concurrent inflammatory or infection process. However, in their study, serum CRP concentrations were significantly higher prior to the initiation of chemotherapy in dogs with lymphoma and they observed that chemotherapy alone did not alter serum CRP concentration. This may be explained by the fact that their protocol did not include doxorubicin, which is responsible for a high degree of toxicity, and may explain the data observed in our study, when the animals with more severe gastrointestinal signs showed the higher increases in CRP concentrations. Others studies (OGILVIE et al., 1993; HAHN et al., 1999) with α_1 -acid glycoprotein concentrations in dogs treated with doxorubicin did not show increases in this acute-phase protein after three weeks of treatment. In our study, serum CRP concentrations three weeks after treatment reached lower values when compared with the nadir. Moreover, it is well known that acute-phase response in the dog have an early and high rise in concentration, being apparent by four hours after initial stimulation, however, with a rapid decline (CASPI et al., 1987; CERON et al., 2005). It was demonstrated that CRP concentrations increase 24 hours after surgeries in dogs (CASPI et al., 1987). In the present work, four dogs were submitted to surgical procedures during treatment, however, a 15 days interval was performed between the surgery and the next doxorubicin administration, thus, probably, increases in CRP concentrations observed in this study were not related to these procedures.

Chemotherapy is assumed to be immunosuppressive in dogs (GAUTHIER et al., 2005), which can explain the decrease observed in globulins during doxorubicin administration. Lymphopenia occurred in 20 dogs (80%) and in 66 hemograms (46%)

performed during this study, however the mean lymphocyte count was 1167 cells/ μ L. According to Walter et al. (2006), the assumption that chemotherapy is immunosuppressive in dogs may not be true in all instances. In their study, lymphocytes and antibody titers did not differ significantly in dogs treated with doxorubicin when compared with control dogs. In spite of this, decrease in globulins, as in total protein, may be explained by the presence of anorexia and, in some cases, because of blood loss in faeces.

Gastrointestinal signs may also be responsible for the presence of decreased potassium concentrations at the nadir, because vomiting leads to potassium loss. Decreases in calcium concentration, detected either at the nadir, was likely resulted from a higher prevalence of hypoalbuminemia, as calcium is transported binding to albumin (AROCH et al., 2005). Hypoalbuminemia may be responsible for the decreased in fructosamine values either, because there is a positive correlation between fructosamine and albumin in dogs (KAWAMOTO et al., 1992).

Serum AST, LDH and CPK activities were performed as possible biochemistry markers for myocardial injury. However, no increases were observed in AST and LDH, and little increase occurred in CPK, without significance. Silva et al. (2004) also observed normal values for AST and LDH and little increases in CPK in dogs experimentally treated with doxorubicin.

The side effects on the gastrointestinal tract were frequently observed and were severe in dogs in this study. The most important factor associated with chemotherapy suspensions was the high occurrence of grades 3 and 4 gastrointestinal toxicity, observed in 10 dogs (40%). DeRegis et al. (2003) observed similar values, relating 36% of grades 3 and 4 diarrhea in dogs with osteosarcoma treated with doxorubicin and cisplatin. According to Ogilvie et al. (1991), vomiting, diarrhea and clinical signs compatible with colitis may result in part from the cytotoxic effect of the drug against the rapidly dividing cells of the gastrointestinal tract. Vomiting and diarrhea were frequent in this study, and may be induced by release of histamine (OGILVIE et al., 1991). However, adverse gastrointestinal effects have been revealed to be dose-limiting in dogs (SIMON et al., 2006), and the animals in this study showed these signs during the first week after doxorubicin administration.

Mean weight observed in the dogs was 15 kg, but 19 animals (76%) weighed less than 20 kg. It may explain the substantial toxicity observed in this study. According to O'Keefe & Schaeffer (1992), doxorubicin toxicity in dogs is inversely related to body

weight. Small dogs are significantly more susceptible than large dogs to develop toxicosis when doxorubicin is administered at a dosage of 30 mg/m². The inverse relationship between body weight and toxicity may result from the use of body surface area as a basis for dosing. Body surface area may not accurately reflect metabolic capacity when body weight is low (BERG et al., 1995). Because of that, some authors recommend the dosage of 1 mg/kg of doxorubicin in dogs with less than 20 kg of weight (PHILLIPS et al., 1998).

In summary, doxorubicin used as single agent at a dose of 30 mg/m², produced acceptable hematological and gastrointestinal toxicosis in dogs. Poikilocytosis, anemia and thrombocytopenia were uncommon and mild when occurred. Neutropenia and signs of gastrointestinal disturbances were the most frequent toxicities, but they were associated with sepsis and hospitalization only in a minority of cases. The main biochemical alterations associated to doxorubicin toxicities observed were related to protein metabolism, mainly hypoalbuminemia and increased in CRP.

-
- a. HCV-UFRGS, Av. Bento Gonçalves, 9090, Porto Alegre, Rio Grande do Sul, Brazil.
 - b. Adriablastina RD 50 mg, Pharmacia & Upjohn SA, São Paulo, Brazil.
 - c. Soluplastin, Wiener Laboratorios SAIC, Rosario, Argentina.
 - d. APTTest elláxico, Wiener Laboratorios SAIC, Rosario, Argentina.
 - e. CELM
 - f. Labtest Diagnostica SA, Lagoa Santa, Brazil.
 - g. Humatex CRP SC, Núcleo Diagnóstico Produtos Especializados Ltda, Itabira, Brazil.
 - h. Statistical Package for the Social Science, version 13.0, SPSS Inc., Chicago, USA
-

4.1.7 References

AHAUS, E.A.; COUTO, C.G.; VALERIUS, K.D. Hematological toxicity of doxorubicin-containing protocols in dogs with spontaneously occurring malignant tumors. *JAAHA*, v.36, p.422-426, 2000.

AROCH, I.; KLEMENT, E.; SEGEV, G. Clinical, biochemical, and hematological characteristics, disease prevalence, and prognosis of dogs presenting with neutrophil cytoplasmic toxicity. **J Vet Intern Med**, v.19, p.64-73, 2005.

BADYLAK, S.F.; VAN VLEET, J.F.; HERMAN, E.H.; FERRANS, V.J.; MYERS, C.E. Poikilocytosis in dogs with chronic doxorubicin toxicosis. **Am J Vet Res**, v.46, n.2, p.505-508, 1985.

BAILEY, D.; ERB, H.; WILLIAMS, L.; RUSLANDER, D.; HAUCK, M. Carboplatin and doxorubicin combination chemotherapy for the treatment of appendicular osteosarcoma in the dog. **J Vet Intern Med**, v.17, p.199-205, 2003.

BERG, J.; WEINSTEIN, M.J.; SPRINGFIELD, D.S.; RAND, W.M. Results of surgery and doxorubicin chemotherapy in dogs with osteosarcoma. **JAVMA**, v.206, n.10, p.1555-1560, 1995.

CANÇADO, R.D.; CHIATTONE, C.S. Anemia da doença crônica. **Rev Bras Hematol Hemoter**, v.24, p.127-136, 2002.

CASPI, D.; SNEL, F.W.J.J.; BATT, R.M.; BENNETT, D.; RUTTEMAN, R.; HARTMAN, E.G.; BALTZ, M.L.; GRUYS, E.; PEPYS, M.B. C-reactive protein in dogs. **Am J Vet Res**, v.48, n.6, p.919-921, 1987.

CERON, J.J.; ECKERSALL, P.D.; SUBIELA, S.M. Acute phase proteins in dogs and cats: current knowledge and future perspectives. **Vet Clin Pathol**, v.34, n.2, p.85-99, 2005.

CHRETIN, J.D.; RASSNICK, K.M.; SHAW, N.A.; HAHN, K.A.; OGILVIE, G.K.; KRISTAL, O.; NORTHRUP, N.C.; MOORE, A.S. Prophylactic trimethoprim-sulfadiazine during chemotherapy in dogs with lymphoma and osteosarcoma: a double-blind, placebo-controlled study. **J Vet Intern Med**, v.21, p.141-148, 2007.

CHUN, R.; KURZMAN, I.D.; COUTO, C.G.; KLAUSNER, J.; HENRY, C.; MACEWEN, E.G. Cisplatin and doxorubicin combination chemotherapy for the treatment of canine osteosarcoma: a pilot study. **J Vet Intern Med**, v.14, p.495-498, 2000.

CHUN, R.; GARRET, L.D.; HENRY, C.; WALL, M.; SMITH, A.; AZENE, N.M. Toxicity and efficacy of cisplatin and doxorubicin combination chemotherapy for the treatment of canine osteosarcoma. **JAAHA**, v.41, p.382-387, 2005.

DAL FARRA, M.C.T.; CAMACHO, A.A.; DIAS, M.A.; SANTANA, A.E. Estudo dos efeitos cardiotóxicos em cães tratados com doxorubicina (adriablastina). **Ars Veterinaria**, v.11, n.1, p.6-17, 1995.

DEREGIS, C.J.; MOORE, A.S.; RAND, W.M.; BERG, J. Cisplatin and doxorubicin toxicosis in dogs with osteosarcoma. **J Vet Intern Med**, v.17, p.668-673, 2003.

DERVISIS, N.G.; DOMINGUEZ, P.A.; SARBU, D.; NEWMAN, R.G.; CADILE, C.D.; SWANSON, C.N.; KITCHELL, B.E. Efficacy of temozolomide or dacarbazine in combination with an anthracycline for rescue chemotherapy in dogs with lymphoma. **JAVMA**, v.231, p.563-569, 2007.

GAUTHIER, M.J.; AUBERT, I.; ABRAMS-OGG, A. The immunophenotype of peripheral blood lymphocytes in clinically healthy dogs and dogs with lymphoma in remission. **J Vet Intern Med**, v.19, p.193-199, 2005.

HAMMER, A.S.; COUTO, C.G.; FILPPI, J.; GETZY, D.; SHANK, K. Efficacy and toxicity of VAC chemotherapy (vincristine, doxorubicin, and cyclophosphamide) in dogs with hemangiosarcoma. **J Vet Intern Med**, v.5, p.160-166, 1991.

HAHN, K.A.; FREEMAN, K.P.; BARNHILL, M.A.; STEPHEN, E.L. Serum α_1 -acid glycoprotein concentrations before and after relapse in dogs with lymphoma treated with doxorubicin. **JAVMA**, v.214, n.7, p.1023-1025, 1999.

KANEKO, J.J.; HARVEY, J.W.; BRUSS, M.L. **Clinical biochemistry of domestic animals**. 5th ed. San Diego: Academic press; 1997, 932p.

KAWAMOTO, M.; KANEKO, J.J.; HEUSNER, A.A.; FELDMAN, E.C.; KOIZUMI, I. Relation of fructosamine to serum protein, albumin, and glucose concentrations in healthy and diabetic dogs. **Am J Vet Res**, v.53, n.5, p.851-855, 1992.

KENT, M.S.; STROM, A.; LONDON, C.A.; SEGUIN, B. Alternating carboplatin and doxorubicin as adjunctive chemotherapy to amputation or limb-sparing surgery in the

treatment of appendicular osteosarcoma in dogs. **J Vet Intern Med**, v.18, p.540-544, 2004.

LANORE, D.; DELPRAT, C. **Quimioterapia anticancerígena**. São Paulo, SP: Roca; 2004, 191p.

MAULDIN, G.E.; FOX, P.R.; PATNAIK, A.K.; BOND, B.R.; MOONEY, S.C.; MATUS, R.E. Doxorubicin-induced cardiotoxicosis: clinical features in 32 dogs. **J Vet Intern Med**, v.6, p.82-88, 1992.

MERLO, A.; REZENDE, B.C.G.; FRANCHINI, M.L.; SIMÕES, D.M.N.; LUCAS, S.R.R. Serum C-reactive protein concentrations in dogs with multicentric lymphoma undergoing chemotherapy. **JAVMA**, v.230, n.4, p.522-526, 2007.

MUTSAERS, A.J.; GLICKMAN, N.W.; DENICOLA, D.B.; WIDMER, W.R.; BONNEY, P.L.; HAHN, K.A. Evaluation of treatment with doxorubicin and piroxicam or doxorubicin alone for multicentric lymphoma in dogs. **JAVMA**, v.220, n.12, p.1813-1817, 2002.

OGILVIE, G.K.; OBRADOVICH, J.E.; ELMSLIE, R.E.; VAIL, D.M.; MOORE, A.S.; CURTIS, C.R.; STRAW, R.C.; DICKINSON, K.; COOPER, M.F.; WITHROW, S.J. Toxicoses associated with administration of mitoxantrone to dogs with malignant tumors. **JAVMA**, v.198, n.9, p.1613-1617, 1991.

OGILVIE, G.K.; WALTERS, L.M.; GREELEY, S.G.; HENKEL, S.E.; SALMAN, M.D. Concentration of α_1 -acid glycoprotein in dogs with malignant neoplasia. **JAVMA**, v.203, n.8, p.1144-1146, 1993.

O'KEEFE, D.A.; SCHAEFFER, D.J. Hematologic toxicosis associated with doxorubicin administration in cats. **J Vet Intern Med**, v.6, p.276-282, 1992.

PHILLIPS, B.S.; KRAEGEL, S.A.; SIMONSON, E.; MADEWELL, B.R. Acute reactions in dogs treated with doxorubicin: increased frequency with the use of generic formulation. **J Vet Intern Med**, v.12, p. 171-172, 1998.

PRICE, G.S.; PAGE, R.L.; FISHER, B.M.; LEVINE, J.F.; GERIG, T.M. Efficacy and toxicity of doxorubicin/cyclophosphamide maintenance therapy in dogs with multicentric lymphosarcoma. **J Vet Intern Med**, v.5, p.259-262, 1991.

SILVA, C.E.V; CAMACHO, A.A.; NAKAGE, A.P.M.; SANTANA, A.E.; CANOLA, J.C. Efeitos cardiovasculares, hematológicos e bioquímicos do tratamento crônico experimental com doxorubicina em cães. **Ars Veterinaria**, v.20, n.2, p.185-194, 2004.

SIMON, D.; SCHOENROCK, D.; BAUMGÄRTNER, W.; NOLTE, I. Postoperative adjuvant treatment of invasive malignant mammary gland tumors in dogs with doxorubicin and docetaxel. **J Vet Intern Med**, v.20, p.1184-1190, 2006.

SORENMO, K.U.; JEGLUM, K.A.; HELFAND, S.C. Chemotherapy of canine hemangiosarcoma with doxorubicin and cyclophosphamide. **J Vet Intern Med**, v.7, p.370-376, 1993.

SORENMO, K.U.; BAEZ, J.L.; CLIFFORD, C.A.; MAULDIN, E.; OVERLEY, B.; SKORUPSKI, K.; BACHMAN, R.; SAMLUK, M.; SHOFER, F. Efficacy and toxicity of a dose-intensified doxorubicin protocol in canine hemangiosarcoma. **J Vet Intern Med**, v.18, p.209-213, 2004.

SOUZA, R.C.A.; CAMACHO, A.A. Neurohormonal, hemodynamic, and electrocardiographic evaluations of healthy dogs receiving long-term administration of doxorubicin. **Am J Vet Res**, v.67, n.8, p.1319-1325, 2006.

STEWART, C.F.; RATAIN, M.J. **Topoisomerase interactive agents**. In: DEVITA JR, V.T.; HELLMAN, S.; ROSENBERG, S.A. Cancer: principles & practice of oncology. 5th ed. Philadelphia: Lippincott-Raven; v.2, p.452-466, 1997.

TECLES, F.; SPIRANELLI, E.; BONFANTI, U.; CERON, J.J.; PALTRINIERI, S. Preliminary studies of serum acute-phase protein concentrations in hematologic and neoplastic diseases of the dog. **J Vet Intern Med**, v.19, n.865-870, 2005.

VAN VLEET, J.F.; FERRANS, V.J. Clinical observations, cutaneous lesions, and hematological alterations in chronic adriamycin intoxication in dogs with and without vitamin E and selenium supplementation. **Am J Vet Res**, v.41, n.5, p.691-699, 1980.

WALTER, C.U.; BILLER, B.J.; LANA, S.E.; BACHAND, A.M.; DOW, S.W. Effects of chemotherapy on immune responses in dogs with cancer. **J Vet Intern Med**, v.20, p.342-347, 2006.

4.2 Artigo 2

4.2.1 Cardiac troponins T and I in dogs treated with doxorubicin

Elisa Barp Neuwald¹, Simone Tostes de Oliveira¹, Luciana de Almeida Lacerda¹, Nicole Regina Capacchi Hlavac², Camila Serina Lasta¹, Félix H. Diaz González³

¹Programa de Pós-graduação em Ciências Veterinárias, Universidade Federal do Rio Grande do Sul; ²Laboratório de Análises Clínicas Veterinárias, Faculdade de Veterinária, Universidade Federal do Rio Grande do Sul; ³Departamento de Patologia Clínica Veterinária, Faculdade de Veterinária, Universidade Federal do Rio Grande do Sul.

4.2.2 Abstract

Cardiac troponin I (cTnI) and cardiac troponin T (cTnT) are sensitive and specific markers for myocardial cellular damage. The purpose of this study was to measure serum cTnI and cTnT in 25 dogs with different malignancies undergoing doxorubicin chemotherapy (30 mg/m² each 21 days for three doses), since this drug can induce acute and chronic cardiac abnormalities. Serum samples were obtained before each dose of doxorubicin, one week after each treatment and one month after the end of therapy. An electrocardiogram was performed in these periods either. Increases in serum concentrations of cTnI and cTnT were found in 18 and 5 dogs, respectively. All dogs with high cTnT had high cTnI concentrations. Arrhythmias were detected in 15 animals, and it was not correlated with increases in cardiac troponins. However, those animals that developed atrial and ventricular premature complexes in the electrocardiogram showed increases in cTnI concentrations. In conclusion, cTnI and cTnT measurement can be used for early detection of myocardial injury caused by doxorubicin chemotherapy in dogs.

Key-words: chemotherapy, cardiomyopathy, arrhythmias, neoplasia.

4.2.3 Introduction

Doxorubicin is an anthracycline glycoside antimicrobial considered to be one of the most important antineoplastic agents because of its broad activity against several neoplasms in human and domestic animals (SOUZA & CAMACHO, 2006). Nevertheless, doxorubicin may induce acute and chronic cardiotoxic effects in a variety of species. Acute doxorubicin-induced cardiotoxicosis in dogs consists of hypotension, arrhythmias and electrocardiographic (ECG) changes. In most cases, these reactions are transient, develop within few minutes after intravenous administration, and are not dose-related events (SUSANECK, 1983; SILVA et al., 2004; SOUZA & CAMACHO, 2006).

In contrast to acute changes, chronic cardiotoxicosis is an important dose-dependent complication associated with long-term administration of doxorubicin, which limits its therapeutic potential (OLSON et al., 1988; SOUZA & CAMACHO, 2006). A total dose greater than 550 mg/m² body surface area (BSA) in humans and greater than 240 mg/m² BSA in dogs can result in non-inflammatory cardiomyopathy and congestive heart failure (MAULDIN et al., 1992; PEREIRA NETO et al., 2006). However, Mauldin et al. (1992) observed cardiac abnormalities at a cumulative dose of less than 90 mg/m² BSA, suggesting that dogs are more sensitive to the cardiotoxic effects of doxorubicin than humans.

The chronic doxorubicin cardiotoxicity in dogs is a syndrome characterized by dyspnea, cyanosis, ECG abnormalities, congestive heart failure, cardiomegaly, arrhythmia and sudden death (SUSANECK, 1983; DAL FARRA et al., 1995; PEREIRA NETO et al., 2006). The development of cardiomyopathy with cumulative toxicity persists even after discontinuation of the drug, may manifest long periods of time after the end of treatment (DAL FARRA et al., 1995; PEREIRA NETO et al., 2006), and clinically, is indistinguishable from other dilated cardiomyopathies (MAULDIN et al., 1992). The histological appearance is characterized by sarcoplasmic vacuolar degeneration, myocytolysis, atrophy of myocytes, interstitial edema and fibrosis (VAN VLEET et al., 1980; SUSANECK, 1983).

The mechanism of doxorubicin-induced cardiotoxicosis remains elusive. However, it is known that doxorubicin impairs cardiac function by generating oxygen free radicals that bind to and disrupt membrane proteins and phospholipids. Olson et al. (1988) suggested that doxorubicinol (a toxic metabolite produced by cardiac tissue exposed to doxorubicin) could accumulate in the heart and contribute significantly to the chronic cumulative cardiotoxicity of doxorubicin therapy.

Due to the possible development of severe cardiomyopathy, early detection of adverse reactions is mandatory to minimize the cardiotoxicosis and optimize the use of doxorubicin before cardiac dysfunction develops (SOUZA & CAMACHO, 2006). Cardiac function of patients undergoing doxorubicin chemotherapy can be evaluated by use of neuroendocrine assays (SOUZA & CAMACHO, 2006); echocardiography (SUSANECK, 1983; SILVA & CAMACHO, 2005; COSTA et al., 2008); electrocardiography (MAULDIN et al., 1992; DAL FARRA et al., 1995; SOUZA & CAMACHO, 2006; PEREIRA NETO et al., 2006), histological examinations of endomyocardial biopsy specimens (SUSANECK, 1983) and measurement of serum concentrations of cardiac troponins (DEFRANCESCO et al., 2002).

Recently, troponins, which are cardiac-sensitive biomarkers, become available for the diagnosis of cardiac ischemia and subsequent myocardial necrosis in humans (SHAW et al., 2004). The troponins are three distinct proteins (I, C and T) that are expressed in cardiac and skeletal muscle. These molecules form a complex that regulates the calcium-dependent interaction of myosin with actin. The troponin C expressed in cardiac muscle is identical to the troponin C expressed in skeletal muscle tissue, which limits its clinical usefulness. However, genetic code for cardiac and skeletal troponin T and I are different, being cardiac-specific markers (COUDREY, 1998). The cardiac forms of troponin I (cTnI) and troponin T (cTnT) are present in high concentrations only within cardiac myocytes. The release of cardiac troponins into the blood stream occurs only during cardiac ischemia and necrosis, with extraordinary high specificity for myocardial cell injury (SHAW et al., 2004). The close homology of cardiac isoforms among mammalian species permits rapid and accurate measurement of canine cTnI and cTnT concentrations using immunoassays developed for humans (OYAMA & SISSON, 2004).

Serum concentrations of cardiac troponins have been widely recognized as a highly specific and sensitive marker for diagnosis of myocardial injury in humans, especially of myocardial infarction secondary to coronary heart disease (COUDREY, 1998). Previous studies in veterinary species have reported cardiac troponin concentrations in healthy dogs and cats (SLEEPER et al., 2001; DeFRANCESCO et al., 2002), and in animals with a variety of diseases including gastric dilatation and volvulus (SCHOBER et al., 2002; BURGNER et al., 2006), babesiosis (LOBBETI et al., 2002), blunt trauma (BURGNER et al., 2006), pericardial effusion (SHAW et al., 2004), cardiomyopathies (TARDUCCI et al., 2004) and other cardiac diseases (OYAMA &

SISSON, 2004). Collectively, these studies suggest that circulating cardiac troponin concentrations are high in patients with heart disease and have potential as a marker of heart injury (OYAMA & SISSON, 2004).

Increases in cTnT and cTnI in adults and children that underwent doxorubicin therapy were detected in human medicine. Lipshultz et al. (1997) observed cTnT elevations in pediatric patients treated with doxorubicin and demonstrated a correlation between the magnitude of elevation and the occurrence of left ventricular dilatation and wall thinning nine months later. Similarly, Cardinale et al. (2000) also observed that increases in cTnI in patients undergoing high-dose chemotherapy predict the development of future depression of left ventricular ejection fraction. Elevations in serum levels of cTnT were also detected in mice treated with cumulative doses of doxorubicin that induced only minimal histological alterations in myocytes (O'BRIEN et al., 1997; HERMAN et al., 1998). However, the studies about myocardial damage induced by doxorubicin therapy are recent in veterinary medicine. DeFrancesco et al. (2002) observed detectable concentrations of cTnT in two dogs that received 180 mg/m² of doxorubicin.

The purpose of the present study was to evaluate serum cTnI and cTnT in dogs with naturally occurring neoplasms undergoing doxorubicin chemotherapy with doses that did not exceeded 150 mg/m², wich is cardiotoxic. Furthermore, both cTnI and cTnT were performed to evaluate its use as a potential myocardial biomarker for early detection of doxorubicin-induced cardiac damage in dogs.

4.2.4 Material and methods

Twenty five dogs with confirmed diagnosis of malignant tumors (cytopathologically or histopathologically) and treated with single agent chemotherapy, consisting of doxorubicin, by the Oncology Service at the Veterinary Clinical Hospital of Federal University of Rio Grande do Sul^a were evaluated in this study. Informed consent was obtained from all owners. All dogs were found to be free of cardiac disease on the basis of physical examination, thoracic radiographies and ECG at the time of diagnosis of neoplasia. Sixteen dogs were diagnosed with mammary carcinomas, four dogs with fibrosarcomas (facial and subcutaneous), two dogs with thyroid carcinomas, one dog with nasal adenocarcinoma, one with subcutaneous hemangiosarcoma and one with transmissible venereal tumor. The majority of dogs were middle-age to advanced-

age, ranged from 3 to 18 years, with a mean of 9.2 years. The mean weight was 15 kg, ranged from 3.5 to 38 kg. Breeds represented included mixed breed (n=7), English Cocker Spaniel (n=6), Dachshund (n=2), Poodle (n=2) and Boxer, Labrador Retriever, Schnauzer Miniature, American Pitbull Terrier, Beagle, Doberman Pinscher Miniature, Collie and Bichon Frisé (n=1 each). There were 19 females (76%) and 6 males (24%).

Doxorubicin^b was given over 40 minutes through a venous catheter at a dosage of 30 mg/m² each 21 days for one to five treatments (cumulative total doses from 30 mg/m² to 150 mg/m²). Immediately before each infusion, all animals were administered promethazine chloride (0.4 mg/kg IM), to prevent pruritus, hives and anaphylaxis that can develop secondary to doxorubicin induced histamine release (SOUZA & CAMACHO, 2006), and metoclopramide chloridrate (0.4 mg/kg SC), to reduce the occurrence of vomit.

Blood samples were collected of all dogs before each dose of doxorubicin, seven days after each administration (nadir) and one month after the end of therapy, when possible. Cardiac troponin concentrations were evaluated in serum samples obtained by centrifugation of blood collected into 4 mL non-additive tubes^c. The serum was stored at -20°C until the analysis was performed. cTnI serum concentration was determined using the Vitros Troponin I^d human assay, an immunometric technique that uses mouse monoclonal and goat polyclonal antibodies against human cTnI. Serum cTnT concentration was performed using a commercially available enzyme immunoassay methodology (Elecys^e) that uses mouse monoclonal antibodies against human cTnT. The lower limits of detection of cTnI and cTnT in serum were 0.012 ng/mL and 0.01 ng/mL, respectively. These methods were available for use in dogs (SCHOBER et al., 1999; SLEEPER et al., 2001; DeFRANCESCO et al., 2002; APPLE et al., 2008). Reference values for serum cTnI and cTnT concentration were obtained from previous studies of healthy dogs (SCHOBER et al., 1999; SLEEPER et al., 2001; BURGNER et al., 2006). For serum cTnI concentration, the reference range was 0 to 0.07 ng/mL; for serum cTnT concentration, the reference range was 0 to 0.01 ng/mL.

A 6-lead ECG^f was performed during a period of one to two minutes with the dogs positioned in right lateral recumbency, immediately after doxorubicin administration, one week after each treatment and one month after the end of therapy. Heart rate, cardiac rhythm, duration of P wave, PR interval, QRS complex, and QT interval, amplitudes of P and R waves, abnormalities of the ST segment, polarity of T waves, and mean electrical axis were evaluated. Paper speed for the ECG was recorded

at 50 mm/s and at 1 mV/cm standardization. ECG variables reported here were compared with previous values reported for clinically normal dogs (TILLEY, 1992). Cardiac toxicity was evaluated by the presence of signs of congestive heart failure (i.e., cough, ascitis and dyspnea), sudden death, and electrocardiographic abnormalities, such as arrhythmias and increase in P, QRS, ST or T wave amplitudes or durations when compared with pretreatment values for that individual.

Statistical analysis was performed with parameters observed till the dogs reached a total cumulative dose of 90 mg/m² and one month after therapy. A repeated-measures analysis was used for most of the variables. When significant differences were found, the LSD multiple comparison test was used to determine differences within a variable. Pearson's correlation test was used to investigate relationships among the tests. To compare data from the beginning and the end of treatment independent *t-tests* were utilized. Statistical calculations were performed by use a general linear model in a computerized statistical program^g. Values of $P < 0.05$ were considered significant.

4.2.5 Results

The study population comprised 25 dogs. Twelve animals (48%) received three doses of doxorubicin, reaching a cumulative dose of 90 mg/m² BSA. One dog (4%) with facial fibrosarcoma received four doses (120 mg/m² BSA) because of the large size of the tumor, and one animal (4%) with transmissible venereal tumor received five doses (150 mg/m² BSA) reaching a negative vaginal swab for the tumor cells. Three dogs (12%) received only one dose of doxorubicin: one was euthanized because of the facial fibrosarcoma growth, one died of pulmonary metastasis, and one had the chemotherapy discontinued because of severe hematological and gastrointestinal toxicity. Eight dogs (32%) received two doses of doxorubicin (60 mg/m² BSA). Four animals of those had moderate hematological and gastrointestinal toxicity and the owners requested to stop the treatment; two died because of the neoplasia; and two had a good response to the therapy after just two doses of doxorubicin.

No animal in this study developed signs of cardiomyopathy, such as exercise intolerance, cough, dyspnea and ascitis. However, the animal that received a total cumulative dose of 150 mg/m² of doxorubicin died suddenly 40 days after the last examination, which was performed one month after the end of chemotherapy.

According with its owner, signs of cardiac disease were not observed. Necropsy was not permitted by the owner.

A total of 168 ECGs were performed during this study. After onset of treatment with doxorubicin, 19 dogs (76%) developed one or more electrocardiographic abnormalities, showed in Table 1. Elevations or depressions on ST segment were not observed in this study.

The most commonly observed abnormalities were T-wave alternations, R-wave amplitude changes, unifocal ventricular premature complexes and sinus tachycardia. Arrhythmias were observed in 12 animals. Two dogs developed ventricular premature complexes and one dog developed atrial premature complexes one month after the end of therapy. One of these died suddenly and the others were still alive till the time of data closure. Another dog developed ventricular premature complexes immediately after doxorubicin infusion. This animal received only one dose because of severe gastrointestinal and hematological toxicity and the arrhythmia was not detected one month after the treatment. Second degree atrioventricular block was observed in two dogs one week after the doxorubicin administration, but it was not detected one month after the end of therapy. Sinus tachycardia was detected in six animals but remained only in two dogs one month after the last doxorubicin administration. None of these dogs developed arrhythmias deemed important enough to require medical anti-arrhythmic therapy.

Of the 12 dogs that presented arrhythmias, three died or were euthanatized because of progression of neoplastic disease, two died due to unrelated medical problems, one died suddenly probably related to a cardiac alteration, and six were alive, with a mean survival time of 435 days. Median cumulative dose of doxorubicin given before the development of ECG abnormalities in 19 dogs was $60 \text{ mg/m}^2 \text{ BSA}$ (ranged from 30 to $150 \text{ mg/m}^2 \text{ BSA}$).

A total of 142 analysis of each troponin was performed. cTnI was detected in serum from 24 dogs in this study during chemotherapy with doxorubicin, and ranged from 0.012 to 2.45 ng/mL. cTnT was detected in serum from five dogs (20%), ranging from 0.01 to 0.395 ng/mL. Increases in cTnI and cTnT were observed in 51 (36%) and in 9 (6.3%) analysis, respectively. All the five dogs with detectable concentrations of cTnT had high cTnI concentrations ($>0.07 \text{ ng/mL}$), whereas 13 dogs with detectable concentrations of cTnI and not detectable cTnT concentration have high cTnI concentration ($>0.07 \text{ ng/mL}$). The mean and the median cTnI concentration observed

were 0.13 mg/mL and 0.05 ng/mL, respectively. A significant ($P<0.01$) positive correlation ($r= 0.779$) was observed between both troponins. No correlation was observed between cardiac troponins and arrhythmias detected in ECG.

Table 1. Electrocardiographic alterations observed in 19 dogs treated with doxorubicin (most dogs have more than one abnormality).

Dog	SA		VA		CD		RWAC		TWA
	APC	ST	VPC	1AVB	2AVB	I-R	D-R	PTW	
1					X				
2			X	X				X	
3		X			X	X		X	
4							X	X	
5						X		X	
6				X					
7						X			
8						X		X	
9			X			X		X	
10		X	X			X			
11			X			X			
12							X	X	
13		X				X		X	
14			X			X		X	
15		X						X	
16						X		X	
17		X							
18	X	X			X			X	
19						X		X	
TOTAL	1	6	5	2	3	11	2	13	

(SA=supraventricular arrhythmias; VA= ventricular arrhythmia; CD= conduction disturbance; RWAC= R-wave amplitude changes; TWA= T-wave alterations; APC= atrial premature complex; ST= sinus tachycardia; VPC= ventricular premature complexes; 1AVB= first degree atrioventricular block; 2AVB= second degree atrioventricular block; I-R= increase greater than 20% in R wave amplitude from pretreatment values; D-R= decrease greater than 20% in R wave amplitude from pretreatment values; PTW= changes in polarity of T-wave).

The peak of both cTnI and cTnT concentrations in all dogs occurred in mean after the first dose. The peak of cTnI concentration in 19 dogs and cTnT concentration in six dogs with high values of serum troponins occurred in median after doxorubicin total cumulative dose of 90 mg/m² BSA (ranged from 30 to 150 mg/m² BSA). Eight dogs presented peak concentration of cTnI only one month after the end of chemotherapy; while five dogs with increased cTnI during the treatment, showed values within the reference range one month after the end of treatment. The peak cTnT concentrations occurred at the same time of the peak of cTnI concentration. cTnI and cTnT concentrations of all dogs during the treatment are represented in Figures 1 and 2, respectively.

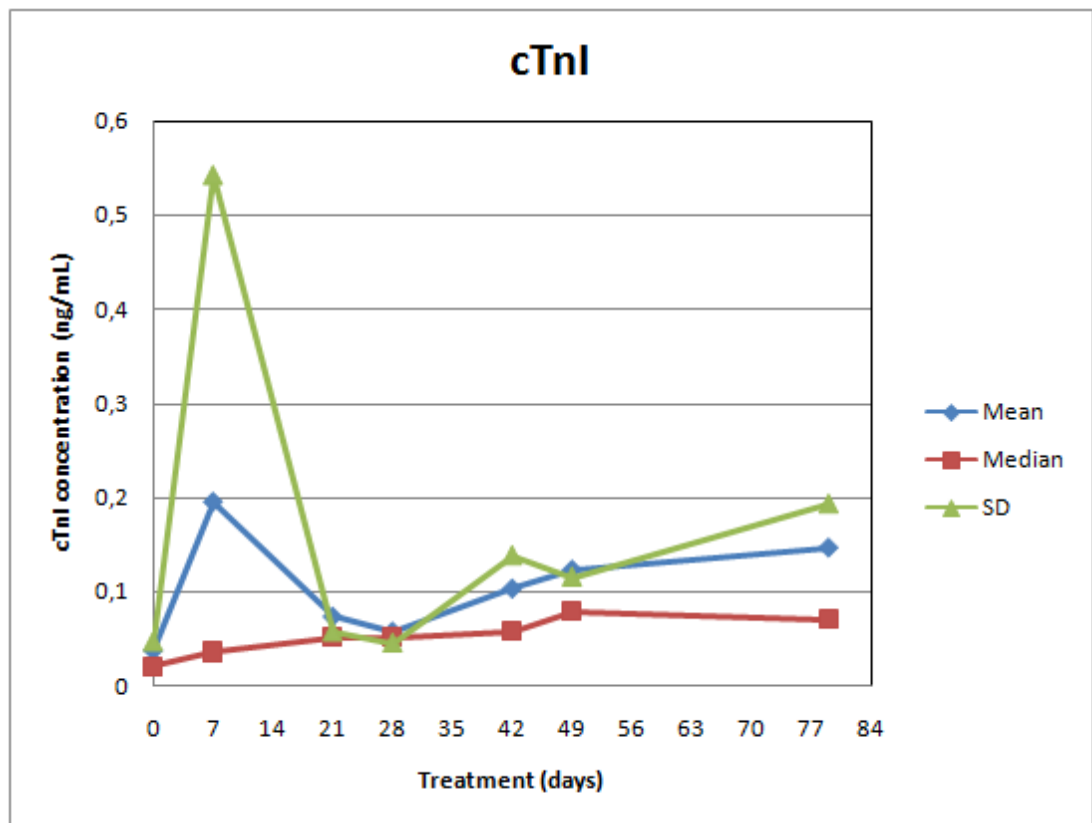


Figure 1. Mean, median and standard deviation (SD) of cTnI concentration in dogs treated with doxorubicin (n=25).

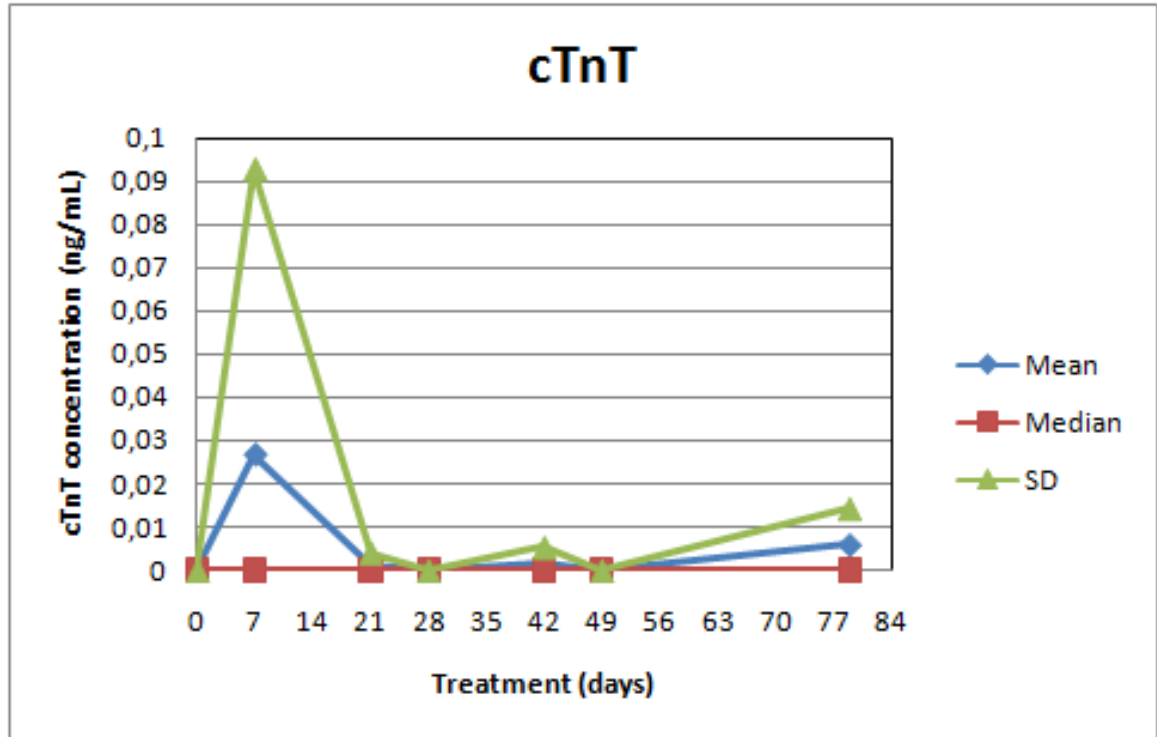


Figure 2. Mean, median and standard deviation (SD) of cTnT concentration in dogs treated with doxorubicin (n=25).

4.2.6 Discussion

Results of the present study indicate that detectable concentrations of cTnI and cTnT can commonly be found in the serum of dogs receiving doxorubicin chemotherapy, suggesting that such dogs have cardiomyocyte degeneration and necrosis even without clinical signs of cardiac disease. According to Oyama & Sisson (2004), cardiac necrosis is a prominent feature of both acute and chronic heart disease, and cardiac troponin can be augmented in patients with chronic disease of a primarily nonischemic origin. In these patients, increases in troponins are typically below the threshold for diagnosis of an acute ischemic event and are most consistent with the presence of a limited amount of cardiac injury and necrosis. Dogs with doxorubicin-induced cardiomyopathy presented myocardiocytolysis, degeneration and myocardial fibrillar vacuolation with fibrosis (VAN VLEET et al., 1980; MAULDIN et al., 1992), thus, troponins can reach circulation and can be detected in blood samples.

Cardiomyopathy induced by doxorubicin had been well characterized and demonstrated in dogs. Experimentally, dogs developed congestive heart failure after a cumulative total dose ranging from 180 to 400 mg/m² BSA (VAN VLEET et al., 1980;

VAN VLEET & FERRANS, 1980; SILVA et al., 2004; SILVA & CAMACHO, 2005; PEREIRA NETO et al., 2006). Clinically, cardiomyopathy was detected in 4 to 20% of dogs receiving doxorubicin-containing protocols with total cumulative doses ranging from 90 to 180 mg/m² BSA (HAMMER et al., 1991; PRICE et al., 1991; MAULDIN et al., 1992; SORENMO et al., 1993; BERG et al., 1995; BAILEY et al., 2003). In dogs, the median total dose of doxorubicin which induced myocardial lesions was 150 mg/m² BSA (MAULDIN et al., 1992). This may explain the fact that cardiomyopathy was not detectable in this study, once most dogs did not reach this total dose. The only dog that received doxorubicin total dose of 150 mg/m² BSA had sudden death, probably related to cardiac dysfunction, since this animal showed increases in cardiac troponins and a ventricular premature complex in the ECG. However, ECG abnormalities and increases in cardiac troponins occurred at median cumulative doses of 60 and 90 mg/m² BSA, respectively. These data are in agreement with observed by Mauldin et al. (1992), where cardiac abnormalities occurred in several dogs at a cumulative dose of less than 90 mg/m² BSA.

Cocker Spaniel and Boxer were breeds with cardiac alterations represented in the present study. These breeds are known to be predisposed to develop cardiomyopathy (SISSON, 1999). Ventricular premature complexes were observed in the Boxer after the second dose of doxorubicin and increased in number till one week after the third dose. This dog was euthanized because of tumor growth and pancreatitis. Cocker Spaniel dogs developed 2nd degree atrioventricular block (that disappeared one month after the therapy), sinus tachycardia and atrial premature complexes. Of the four dogs of this breed that developed cardiac arrhythmias, two were alive 533 and 147 days after therapy. According to Sisson (1999), dogs of high risk breeds should be evaluated by ECG, thoracic radiographies and echocardiography prior to initiating doxorubicin. However, this work demonstrated that even those breeds not predisposed to cardiomyopathies can show increases in cardiac troponins during doxorubicin chemotherapy, and this may be an important tool to accompany the cardiac alterations during the treatment.

Electrocardiography is an inexpensive and a widely used technique in dogs, and may be useful in the identification of acute and chronic effects of cardiotoxicity induced by doxorubicin administration (SOUZA & CAMACHO, 2006). Nevertheless, ECG is considered a comparatively insensitive indicator of subclinical myocardial injury (MAULDIN et al., 1992). In this study, ECG alterations observed included

supraventricular and ventricular arrhythmias, conduction disturbances and R-wave amplitude changes. These abnormalities were also detected in other studies (SUSANECK, 1983; MAULDIN et al, 1992; PEREIRA NETO et al., 2006; SOUZA & CAMACHO, 2006). However, some arrhythmias detected in ECGs during the treatment did not persisted one month after the end of therapy, being characteristic of acute cardiotoxic effects of doxorubicin. These arrhythmias, including sinus tachycardia, ventricular premature complexes and second degree atrioventricular block, were benign or hemodynamically insignificant; their onset occurred at low doxorubicin dosages (median 60 mg/m² BSA) and early in the course of therapy. Pretreatment with H-1 antihistaminic and slow infusion of the drug may prevent these acute cardiac effects of doxorubicin (SUSANECK, 1983).

Myocardial ischemia, infarction, and reperfusion may be important causes of myocardial cell injury and are commonly associated with ST segment changes (TILLEY, 1992; SCHOBER et al., 1999). In this study, ST segment abnormalities were not detected in ECG. Nevertheless, 12 dogs developed changes in T-wave polarity during doxorubicin treatment, and it can be due to some degree of myocardial ischemia (LOBETTI et al., 2002).

There was no correlation between the presence of arrhythmias in ECG and the circulating concentrations of cTnI and cTnT, but dogs that presented ventricular and atrial premature complexes had increases in cTnI concentrations. These facts were also detected by Lobetti et al. (2002), and illustrates that there is not always a clear-cut relationship between ECG changes and myocardial injury. As in the present study, Lobetti et al. (2002) reported that the presence of ventricular premature complexes was associated with high cTnI concentrations. However, in the present study, the dog that reached the highest serum cTnI and cTnT concentrations did not show any alteration in ECG performed in the same day. This dog died after the first dose of doxorubicin because of pulmonary metastasis and necropsy was not performed. Furthermore, there were 13 dogs that had high cTnI concentrations but showed no ventricular or atrial premature complexes. According to BURGNER et al. (2006), comparisons on the basis of postmortem diagnosis of acute myocardial infarction in canine and humans patients have indicated that ECG diagnostic sensitivity is only 30-53%. The sensitivity and specificity of the ECG to diagnose myocardial damage could have been improved by longer and more frequent ECG recordings or by the use of 24-hour Holter recordings.

In the present study, serum cTnI and cTnT concentrations were lower to those reported for dogs with experimentally induced myocardial infarction (VOSS et al., 1995; RICCHIUTI et al., 1998) and for dogs with gastric-dilatation volvulus (SCHOBER et al., 2002; BURGENER et al., 2006). Mild elevations in cTnI and cTnT concentrations can be seen in cases of ischemic injury that does not result in necrosis. These increased concentrations are thought to be associated with release from the relatively small cytosolic pool (for about 2 to 8% of total cardiomyocyte troponin content in dogs) rather than the much larger portion of cTnI and cTnT bound to the tropomyosin filament, which is only released upon death of the cardiac myocyte (HERMAN et al., 1999; SHAW et al., 2004). Some of the cytosolic pool of cardiac troponins could leak from the myocyte as a result of doxorubicin-induced oxidative damage to sarcolemma, and it seems that these proteins are released continuously after myocyte damage had begun to occur (HERMAN et al., 1999). Moreover, Voss et al. (1995) detected peak concentrations of cTnT in dogs that underwent surgical chronic coronary artery occlusion five days after the induction, what can also explain lower serum concentrations observed in the present study, where analysis were performed seven days after doxorubicin administration.

The increase in cardiac troponin appears to correlate with the extent of myocardial injury, and the circulating concentrations of cardiac troponin remain detectable for a longer period of time than other traditional markers of myocardial injury (up to two weeks after injury caused by severe myocardial infarction) (VOSS et al., 1995). These characteristics allow serum cardiac troponins concentrations to be useful markers for myocardial injury secondary to doxorubicin chemotherapy. However, little is known about the optimal timing for sampling after doxorubicin administration. No acute release of cTnT was detected in children receiving anthracycline chemotherapy in the first three days after administration (LIPSHULTZ et al., 1997). According to DeFrancesco et al. (2002), the best time for sampling cTnT appears to be approximately 2-3 weeks after doxorubicin administration and, especially, after each dose of doxorubicin beyond a 90 mg/m² BSA cumulative dose.

The peak of cTnI and cTnT occurred after the first dose, in the present study. Although the severity of cardiotoxicity is known to be related with higher cumulative doxorubicin doses, these results suggest that even the initial dose may be cardiotoxic. These data are in agreement with the study reported by Lipshultz et al. (1997), where low-level cTnT elevations were noted in children after their first dose of doxorubicin

chemotherapy. This damage associated with the first dose occurs at a time when the patient is frequently most ill and the heart is therefore most vulnerable. The cumulative doses may compound the initial injury and further decrease the ability to recover (LIPSHULTZ et al., 1997). The persistent low-level cTnT elevations are reminiscent of chronic inflammatory changes, rather than the higher and more transient elevations seen with ischemia or infarction. This may explain the mechanism of doxorubicin cardiotoxicity (LIPSHULTZ et al., 1997).

Serum cTnI concentration appeared to be more sensitive than serum cTnT concentration for detection of doxorubicin-induced myocardial cell injury in the dog. However, many of the early studies evaluating biochemical markers of myocardial injury in animals and humans receiving doxorubicin chemotherapy used cTnT (LIPSHULTZ et al., 1997; O'BRIEN et al., 1997; HERMAN et al., 1998; DeFRANCESCO et al., 2002).

The results of this study are in agreement with those observed in doxorubicin-induced cardiotoxicity in canine, human and other species, suggesting that cTnI and cTnT measurement can be used for early detection of myocardial injury caused by doxorubicin chemotherapy.

-
- a. HCV-UFRGS, Av. Bento Gonçalves, 9090, Porto Alegre, Rio Grande do Sul, Brazil.
 - b. Adriablastina RD 50 mg, Pharmacia & Upjohn SA, São Paulo, Brazil
 - c. BD Vacutainer®, 367812, São Paulo, Brazil.
 - d. ORTHO VITROS® Troponin I ES, Johnson & Johnson Service, New Jersey, USA
 - e. Elecsys® Troponin T, Roche Diagnostic Corporation, Indianapolis, USA
 - f. ECG-TEB, version C10, Tecnologia Eletrônica Brasileira, São Paulo, Brazil
 - g. SPSS (Statistical Package for the Social Science) version 13.0, SPSS Inc., Chicago, USA
-

4.2.7 References

APPLE, F.S.; MURAKAMI, M.M.; LER, R.; WALKER, D.; YORK, M. Analytical characteristics of commercial cardiac troponin I and T immunoassays in serum from rats,

dogs, and monkeys with induced acute myocardial injury. **Clin Chemistry**, v.54, n.12, p.1982-1989, 2008.

BAILEY, D.; ERB, H.; WILLIAMS, L.; RUSLANDER, D.; HAUCK, M. Carboplatin and doxorubicin combination chemotherapy for the treatment of appendicular osteosarcoma in the dog. **J Vet Intern Med**, v.17, p.199-205, 2003.

BERG, J.; WEINSTEIN, M.J.; SPRINGFIELD, D.S.; RAND, W.M. Results of surgery and doxorubicin chemotherapy in dogs with osteosarcoma. **JAVMA**, v.206, n.10, p.1555-1560, 1995.

BURGENER, I.A.; KOVACEVIC, A.; MAULDIN, G.N.; LOMBARD, C.W. Cardiac troponins as indicators of acute myocardial damage in dogs. **J Vet Intern Med**, v.20, p.277-283, 2006.

CARDINALE, D.; SANDRI, M.T.; MARTINONI, A.; TRICCA, A.; CIVELLI, M.; LAMANTIA, G.; CINIERI, S.; MARTINELLI, G.; CIPOLLA, C.M.; FIORENTINI, C. Left ventricular dysfunction predicted by early troponin I release after high-dose chemotherapy. **J Am Coll Card**, v.36, n.2, p.517-522, 2000.

COSTA, F.S.; SOBRINHO, A.Q.A.; ROESLER, T.; OLIVEIRA, D.C.; BORLINI, D.C.; SANTOS, W.G.; MONTEIRO, J.N.M.; VESCOSI, L.A. Avaliação da função miocárdica em cães e gatos pela técnica de doppler tecidual durante quimioterapia com doxorubicina – revisão de literatura. **PUBVET**, v.2, n.21, 2008.

COUDREY, L. The troponins. **Arch Intern Med**, v.158, p.1173-1180, 1998.

DAL FARRA, M.C.T.; CAMACHO, A.A.; DIAS, M.A.; SANTANA, A.E. Estudo dos efeitos cardiotoxicos em cães tratados com doxorubicina (adriablastina). **Ars Veterinaria**, v.11, n.1, p.6-17, 1995.

DeFRANCESCO, T.C.; ATKINS, C.E.; KEENE, B.W.; COATS, J.R.; HAUCK, M.L. Prospective clinical evaluation of serum cardiac troponin T in dogs admitted to a veterinary teaching hospital. **J Vet Intern Med**, v.16, p.553-557, 2002.

HAMMER, A.S.; COUTO, C.G.; FILPPI, J.; GETZY, D.; SHANK, K. Efficacy and toxicity of VAC chemotherapy (vincristine, doxorubicin, and cyclophosphamide) in dogs with hemangiosarcoma. **J Vet Intern Med**, v.5, p.160-166, 1991.

HERMAN, E.H.; LIPSHUKTZ, S.E.; RIFAI, N.; ZHANG, J.; PAPOIAN, T., YU,Z.; TAKEDA, K.; FERRANS, V.J. Use of cardiac troponin T levels as an indicator of doxorubicin-induced cardiotoxicity. **Cancer Res**, v.58, p.195-197, 1998.

HERMAN, E.H.; ZHANG, J.; LIPSHULTZ, S.E.; RIFAI, N.; CHADWICK, D.; TAKEDA, K.; YU, Z.X.; FERRANS, V.J. Correlation between serum levels of cardiac troponin-T and the severity of the chronic cardiomyopathy induced by doxorubicin. **J Clin Oncol**, v.17, n.7, p.2237-2243, 1999.

LIPSHULTZ, S.E.; RIFAI, N.; SALLAN, S.E.; LIPSITZ, S.R.; DALTON, V.; SACKS, D.B.; OTTLINGER, M.E. Predictive value of cardiac troponin T in pediatric patients at risk for myocardial injury. **Circulation**, v.96, p.2641-2648, 1997.

LOBETTI, R.; DVIR, E.; PEARSON, J. Cardiac troponins in canine babesiosis. **J Vet Intern Med**, v.16, p.63-68, 2002.

MAULDIN, G.E.; FOX, P.R.; PATNAIK, A.K.; BOND, B.R.; MOONEY, S.C.; MATUS, R.E. Doxorubicin-induced cardiotoxicosis: clinical features in 32 dogs. **J Vet Intern Med**, v.6, p.82-88, 1992.

O'BRIEN, P.J.; DAMERON, G.W.; BECK, M.L.; KANG, Y.J.; ERICKSON, B.K.; Di BATTISTA, T.H.; MILLER, K.E.; JACKSON, K.N.; MITTELSTADT, S. Cardiac troponin T is a sensitive, specific biomarker of cardiac injury in laboratory animals. **Lab Anim Science**, v.47, n.5, p.486-495, 1997.

OLSON, R.D.; MUSHLIN, P.S.; BRENNER, D.E.; FLEISCHER, S.; CUSACK, B.J.; CHANG, B.K.; BOUCEK JR, R.J. Doxorubicin cardiotoxicity may be caused by its metabolite doxorubicinol. **Proc Natl Acad Sci**, v.85, p.3585-3589, 1988.

OYAMA, M.A.; SISSON, D.D. Cardiac troponin-I concentration in dogs with cardiac disease. **J Vet Intern Med**, v.18, p.831-837, 2004.

PEREIRA NETO, G.B.; ANDRADE, J.N.B.; SOUZA, M.G.; CAMACHO, A.A. Holter electrocardiography in dogs showing doxorubicin-induced dilated cardiomyopathy. **Arq Bras Med Vet Zootec**, v.58, n.6, p.1037-1042, 2006.

PRICE, G.S.; PAGE, R.L.; FISHER, B.M.; LEVINE, J.F.; GERIG, T.M. Efficacy and toxicity of doxorubicin/cyclophosphamide maintenance therapy in dogs with multicentric lymphosarcoma. **J Vet Intern Med**, v.5, p.259-262, 1991.

RICCHIUTI, V.; SHARKEY, S.W.; MURAKAMI, M.M.; VOSS, E.M.; APPLE, F.S. Cardiac troponin I and T alterations in dog hearts with myocardial infarction. **Am J Clin Pathol**, v.110, p.241-247, 1998.

SHAW, S.P.; ROZANSKI, E.A.; RUSH, J.E. Cardiac troponins I and T in dogs with pericardial effusion. **J Vet Intern Med**, v.18, p.322-324, 2004.

SHOBER, K.E.; KIRBACH, B.; OECHTERING, G. Noninvasive assessment of myocardial cell injury in dogs with suspected cardiac contusion. **J Vet Cardiol**, v.1, p.17-25, 1999.

SHOBER, K.E.; CORNAND, C.; KIRBACH, B.; AUPPERLE, H.; OECHTERING, G. Serum cardiac troponin I and cardiac troponin T concentrations in dogs with gastric dilatation-volvulus. **JAVMA**, v.221, n.3, p.381-388, 2002.

SILVA, C.E.V.; CAMACHO, A.A.; NAKAGE, A.P.M.; SANTANA, A.E.; CANOLA, J.C. Efeitos cardiovasculares, hematológicos e bioquímicos do tratamento crônico experimental com doxorubicina em cães. **Ars Veterinaria**, v.20, n.2, p.185-194, 2004.

SILVA, C.E.V.; CAMACHO, A.A. Alterações ecocardiográficas em cães sob tratamento prolongado com doxorubicina. **Arq Bras Med Vet Zootec**, v.57, n.3, p.300-306, 2005.

SISSON, D. **Myocardial diseases of dogs**. In: FOX, P.R.; SISSON, D.; MOISE, N.S. eds. Textbook of canine and feline cardiology: principles and clinical practice, 2nd ed. Philadelphia: Elsevier, 1999, p.581-620.

SLEEPER, M.M.; CLIFFORD, C.A.; LASTER, L.L. Cardiac troponin I in the normal dog and cat. **J Vet Intern Med**, v.15, p.501-503, 2001.

SORENMO, K.U.; JEGLUM, K.A.; HELFAND, S.C. Chemotherapy of canine hemangiosarcoma with doxorubicin and cyclophosphamide. **J Vet Intern Med**, v.7, p.370-376, 1993.

SOUZA, R.C.A.; CAMACHO, A.A. Neurohormonal, hemodynamic, and electrocardiographic evaluations of healthy dogs receiving long-term administration of doxorubicin. **Am J Vet Res**, v.67, n.8, p.1319-1325, 2006.

SUSANECK, S.J. Doxorubicin therapy in the dog. **JAVMA**, v.182, n.1, p.70-72, 1983.

TARDUCCI, A.; ABATE, O.; BORGARELLI, M.; BORRELLI, A.; ZANATTA, R.; CAGNASSO, A. Serum values of cardiac troponin-T in normal and cardiomyopathic dogs. **Vet Res Commun**, v.28, p.385-388, 2004.

TILLEY, L.P. **Analysis of canine P-QRS-T deflections**. In: TILLEY, L.P. ed. *Essentials of canine and feline electrocardiography*, 3rd ed. Philadelphia, PA: Lea & Febiger; 1992: p.57-99.

VAN VLEET, J.F.; FERRANS, V.J. Clinical observations, cutaneous lesions, and hematological alterations in chronic adriamycin intoxication in dogs with and without vitamin E and selenium supplementation. **Am J Vet Res**, v.41, n.5, p.691-699, 1980.

VAN VLEET, J.F.; FERRANS, V.J.; WEIRICH, W.E. Cardiac disease induced by chronic adriamycin administration in dogs and an evaluation of vitamin E and selenium as cardioprotectants. **Am J Pathol**, v.99, p.13-42, 1980.

VOSS, E.M.; SHARKEY, S.W.; GERNERT, A.E.; MURAKAMI, M.M.; JOHNSTON, R.B.; HSIEH, C.C.; APPLE, F.S. Human and canine cardiac troponin T and creatine kinase-MB distribution in normal and diseased myocardium. **Arch Pathol Lab Med**, v.119, p.799-806, 1995.

5 CONSIDERAÇÕES FINAIS

O presente trabalho avaliou a toxicidade do quimioterápico doxorrubicina em cães com diferentes neoplasias.

A eficácia da doxorrubicina em cães já foi comprovada em uma série de trabalhos. Berg et al. (1995) demonstrou que a cirurgia associada a quimioterapia com doxorrubicina em cães com osteossarcoma levou a um aumento na sobrevida média e nas taxas de sobrevivência um e dois anos após o diagnóstico, quando comparado com animais submetidos apenas à cirurgia. Outros estudos mais recentes em cães com osteossarcoma demonstraram que a associação de doxorrubicina e cisplatina/carboplatina levou a um aumento no intervalo livre de doença e aumento importante na sobrevida destes animais (CHUN et al., 2000; BAILEY et al., 2003; DEREGIS et al., 2003; KENT et al., 2004; CHUN et al., 2005). Por outro lado, a doxorrubicina também demonstrou-se eficaz na terapia de cães com linfoma multicêntrico, atingindo taxas de remissão de 74% (MUTSAERS et al., 2002). A remissão do linfoma também foi alcançada em cães que utilizaram a associação de doxorrubicina e ciclofosfamida, sendo a duração da remissão maior neste protocolo (PRICE et al., 1991). Outro estudo demonstrou que a doxorrubicina em combinação com temozolamida e dacarbazina foi útil no tratamento de cães com linfoma refratário, sendo que uma resposta parcial ou completa foi atingida em 71% dos casos (DERVISIS et al., 2007).

A maioria dos animais (64%) submetidos a quimioterapia neste estudo apresentou-se com neoplasias mamárias. Os tumores de glândula mamária representam uma das doenças neoplásicas mais comumente encontradas nas fêmeas caninas, constituindo mais de 52% dos tumores das cadelas. A exata percentagem de tumores de glândula mamária que são malignos varia de 41 a 75% (SIMON et al., 2001). A quimioterapia com doxorrubicina está indicada para cães com tumores mamários malignos, como terapia adjuvante ou no tratamento de metástases (SORENMO, 2003). Os animais que receberam quimioterapia com doxorrubicina como terapia adjuvante para neoplasias mamárias malignas apresentaram um controle de recidiva por um período prolongado e taxas de sobrevida maiores quando comparados com animais que foram submetidos apenas à cirurgia (SIMON et al., 2006). Além disso, um estudo demonstrou a eficácia *in vitro* da doxorrubicina em culturas de tumores de glândula mamária de cães (SIMON et al., 2001). No presente estudo, a quimioterapia foi indicada

para animais com neoplasias mamárias malignas como terapia adjuvante em 62,5% dos casos, com o objetivo de reduzir o tamanho do tumor para permitir um procedimento cirúrgico em 31,25%, e no controle de metástases pulmonares em 6,25% dos casos.

Os sarcomas de tecido mole foram o segundo tipo tumoral mais observado neste estudo, com quatro animais (16%) apresentando fibrossarcoma (Figura 1) e um (4%) com hemangiossarcoma. Os sarcomas de tecido mole representam uma família heterogênea de neoplasias malignas que se originam nos tecidos mesenquimais, e raramente o tratamento cirúrgico é eficaz na remoção de toda a massa tumoral, o que torna frequente o surgimento de recidivas. Por isso a quimioterapia se torna importante, mesmo com os baixos índices metastáticos observados nesta neoplasia (KUNTZ et al., 1997; RASSNICK, 2003). O hemangiossarcoma se constitui uma exceção a este comportamento, uma vez que é um tumor agressivo com altas taxas de metástases (SELTING et al., 2005; FERRAZ et al., 2008). A doxorubicina é considerada o agente único mais efetivo para os sarcomas de tecido mole, melhorando o controle local e sistêmico da doença (MADRON et al., 1987; RASSNICK, 2003; SELTING et al., 2005). Inúmeros trabalhos clínicos demonstraram a eficácia da doxorubicina em cães com hemangiossarcoma, tanto como agente único como em associações quimioterápicas (HAMMER et al., 1991; SORENMO et al., 1993; OGILVIE et al., 1996; SORENMO et al., 2004). A suscetibilidade a doxorubicina de alguns sarcomas caninos também já foi demonstrada *in vitro* (MACY et al., 1988).



Figura 1. Canino apresentando fibrossarcoma subcutâneo: **A-** antecipadamente à realização da primeira quimioterapia; **B-** 2 meses após a remoção cirúrgica e 3 meses depois da quimioterapia (dose total de 90 mg/m² de doxorubicina).

A doxorubicina também é o tratamento quimioterápico de eleição para o carcinoma de tireóide em caninos, especialmente nos casos em que a remoção cirúrgica tumoral não é completa (SLENSKY et al., 2003; NELSON, 2006), como nos dois pacientes (8%) deste estudo (Figura 2).



Figura 2. Canino apresentando carcinoma de tireóide, no dia de realização da primeira dose de quimioterapia (nota-se aumento de volume severo no pescoço).

Um animal (4%) apresentou tumor venéreo transmissível que foi tratado com doxorubicina, uma vez que não apresentou resposta terapêutica com vincristina. De acordo com Souza et al. (2000), a vincristina é o quimioterápico de eleição para o tratamento desta neoplasia, no entanto, a doxorubicina está indicada para os casos resistentes, como ocorreu com o animal no presente trabalho. Finalmente, adenocarcinoma nasal foi diagnosticado em um canino (4%) durante este estudo, e, em virtude do tamanho do tumor (Figura 3) e da impossibilidade de realização de procedimento cirúrgico, a quimioterapia com doxorubicina foi indicada. Segundo Morris e Dobson (2007), a quimioterapia resulta em um efeito paliativo em alguns cães com carcinomas nasais, e pode ser indicada nos casos em que a cirurgia não pode ser realizada.

Embora as indicações terapêuticas da doxorubicina sejam muito amplas na medicina veterinária, sua utilização está associada a uma toxicidade importante. De acordo com Susaneck (1983), a toxicidade da doxorubicina pode ser caracterizada em aguda, de curta duração e crônica. O protocolo quimioterápico utilizado neste estudo foi associado a efeitos tóxicos significativos, sendo que todas as formas de toxicidade foram observadas.

A toxicidade aguda causada pela doxorubicina é incomum em cães (PHILLIPS et al., 1998), e foi observada em apenas um animal (4%) no presente trabalho. Este

animal apresentou sinais de cardiotoxicidade aguda induzida pela doxorubicina, com presença de complexos ventriculares prematuros no eletrocardiograma realizado imediatamente após a quimioterapia, porém sem sinais clínicos como fraqueza e hipotensão. Em cães, esta toxicidade geralmente é transitória e não requer terapia específica (SOUZA & CAMACHO, 2006). Neste caso, o animal realizou apenas uma dose de quimioterapia por apresentar efeitos hematológicos e digestivos severos, e as arritmias não foram mais detectadas no eletrocardiograma realizado um mês após a quimioterapia. Outros animais neste estudo desenvolveram arritmias durante a terapia que não foram mais detectadas um mês após o tratamento, porém, estas arritmias não ocorreram imediatamente após a administração da doxorubicina. Esta baixa frequência das reações agudas causadas pela doxorubicina pode ser explicada pelo uso de anti-histamínicos, uma vez que as substâncias vasoativas, como a histamina, são liberadas após a administração endovenosa desta droga (SOUZA & CAMACHO, 2006). Além disso, a administração lenta pode ter contribuído para a baixa ocorrência deste tipo de toxicidade (SUSANECK, 1983).



Figura 3. Canino apresentando adenocarcinoma nasal (nota-se aumento de volume mais evidente na narina direita).

Por outro lado, a toxicidade de curta duração foi muito frequente nos animais deste trabalho, principalmente com toxicidade hematológica e gastrointestinal, sendo responsável pelas suspensões da terapia em cinco animais (20%). Alterações hematológicas, incluindo neutropenia, trombocitopenia e anemia, foram observadas em 70% dos ciclos quimioterápicos realizados e em 88% dos animais. No entanto, após 21

dias da quimioterapia todos os animais apresentaram recuperação medular e estavam aptos para receber uma nova dose quimioterápica. De acordo com Susaneck (1983), a toxicidade hematológica causada pela doxorrubicina na dose de 30 mg/m² em cães ocorre de 7 a 14 dias após o tratamento, e geralmente se resolve após 17 a 20 dias da administração. Distúrbios gastrointestinais observados neste estudo incluíram anorexia, vômitos e diarreia, e foram observados em 76% dos animais. No entanto, apenas três animais necessitaram de hospitalização a fim de repor desequilíbrios hidroeletrólíticos.

A toxicidade crônica da doxorrubicina, caracterizada por cardiotoxicidade e alterações cutâneas, especialmente alopecia, também foi detectada neste trabalho. Nenhum animal apresentou sinais clínicos de doença cardíaca, no entanto, um animal, que apresentou tanto complexos ventriculares prematuros no eletrocardiograma quanto aumentos nas concentrações sérias das troponinas cardíacas I e T, teve morte súbita. De acordo com Susaneck (1983), os sinais clínicos observados em cães com cardiomiopatia induzida por doxorrubicina normalmente estão associados a insuficiência cardíaca congestiva, porém, a morte súbita pode ocorrer. Não foi possível comprovar a ocorrência de uma cardiomiopatia, pois a necropsia não foi autorizada. A baixa incidência de sinais clínicos de doença cardíaca neste trabalho se deve ao fato que os animais receberam doses cumulativas baixas e, segundo Mauldin et al. (1992), os sinais clínicos geralmente começam a aparecer após doses cumulativas de 150 mg/m². No entanto, alterações eletrocardiográficas e aumentos nas concentrações sérias das troponinas cardíacas foram observados em 19 e 18 animais, respectivamente, evidenciando que mesmo com doses cumulativas baixas de doxorrubicina já existe alguma lesão dos miócitos.

Alopecia induzida pela doxorrubicina foi observada em três animais (12%) cujas raças eram: Poodle (Figura 4), Bichon Frise e SRD (sem raça definida). Estes animais apresentavam pêlos longos, sendo mais predispostos a este tipo de alteração (COUTO, 2006). A alopecia e o crescimento retardado do pêlo geralmente se resolvem após a suspensão do fármaco (LANORE & DELPRAT, 2004; COUTO, 2006), como foi observado neste trabalho.

Houve extravasamento perivascular de doxorrubicina em um canino durante este estudo. Foi instituída terapia adequada no momento do extravasamento e detectou-se apenas uma hiperemia na região após uma semana (Figura 5). No entanto, mesmo pequenas quantidades de doxorrubicina extravasada podem produzir um dano tecidual severo e irreversível, que pode se agravar se não detectado precocemente

(VILLALOBOS, 2006).

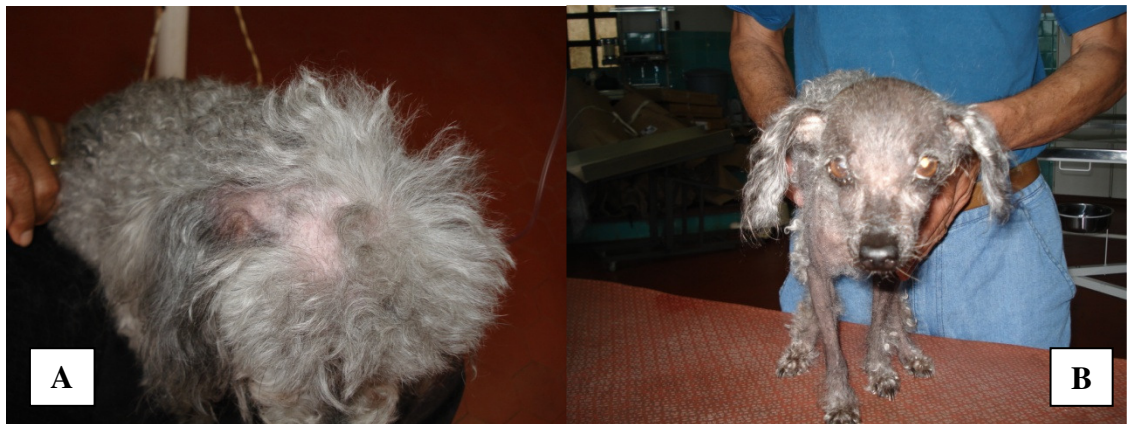

Figura 4. Canino sob tratamento quimioterápico: **A-** no momento da segunda dose de quimioterapia evidenciando áreas alopécicas na região da cabeça; **B-** alopecia generalizada um mês após o término da quimioterapia (dose total de 90 mg/m^2).

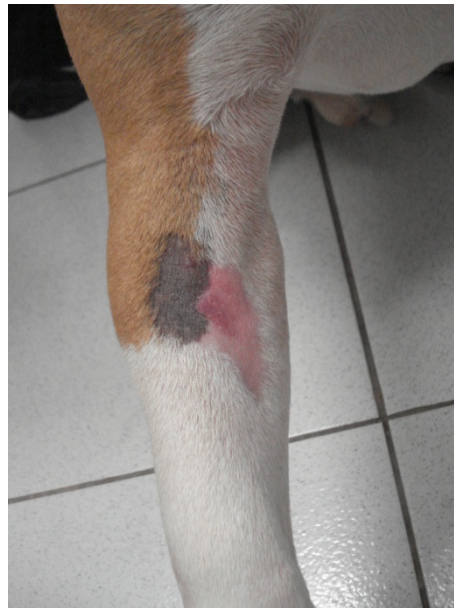

Figura 5. Membro torácico de canino com área de hiperemia após extravasamento perivascular de doxorubicina.

Este trabalho demonstrou que, embora a doxorubicina seja indicada para uma série de neoplasias em cães, seu uso está associado à presença de toxicidade hematológica, gastrointestinal, cardiovascular e cutânea. No entanto, muitos proprietários aceitam um decréscimo na qualidade de vida e toleram mais toxicidade com o retorno de um aumento na sobrevivência (HAMMER et al., 1991).

6 CONCLUSÕES E PERSPECTIVAS

- O uso da doxorubicina está associado à presença de toxicidade importante que deve ser monitorada durante toda a terapia.
- Neutropenia e distúrbios gastrointestinais foram as formas de toxicidade mais severas em cães tratados com doxorubicina.
- As principais alterações bioquímicas observadas em cães com neoplasias que receberam doxorubicina foram hipoalbuminemia e aumento na proteína C reativa, ambas associadas com a resposta de fase aguda que ocorre após a administração do quimioterápico.
- Alterações cardíacas, incluindo arritmias detectadas no eletrocardiograma e aumento na concentração sérica das troponinas cardíacas I e T, podem ocorrer em cães que recebem doses cumulativas de doxorubicina inferiores a 150 mg/m^2 , indicando a existência de lesão nos cardiomiócitos.
- A mensuração sérica das troponinas cardíaca I e T pode ser utilizada como ferramenta para o monitoramento da terapia com doxorubicina em cães.

7 REFERÊNCIAS BIBLIOGRÁFICAS

ABD EL-AZIZ, M.A.; OTHMAN, A.I.; AMER, M.; EL-MISSIRY, M.A. Potential protective role of angiotensin-converting enzyme inhibitors captopril and enalapril against adramycin-induced acute cardiac and hepatic toxicity in rats. **J Appl Toxicol**, v.21, n.6, p.468-473, 2001.

AHAUS, E.A.; COUTO, C.G.; VALERIUS, K.D. Hematological toxicity of doxorubicin-containing protocols in dogs with spontaneously occurring malignant tumors. **JAAHA**, v.36, p.422-426, 2000.

ALBERTS, B.; BRAY, D.; LEWIS, J.; RAFF, M.; ROBERTS, K.; WATSON, J.D. **Biologia molecular da célula**. 3^a ed. Porto Alegre: Artmed, 1997. 1294p.

AL-HARBI, M.M. Effect of captopril on the citologycal and biochemical changes induced by adriamycin. **Food Chem Toxicol**, v.31, n.3, p.209-212, 1993.

ANDRADE, J.N.B.M.; CAMACHO, A.A.; CUEVAS, S.E.; SILVA, C.E.V.; SANTOS, P.S.P.; FANTINATTI, A.; NUNES, N.; STOPIGLIA, A.J. Plicadura da parede livre do ventrículo esquerdo em cão com cardiomiopatia dilatada induzida pela doxorubicina – relato de caso. **Ars Veterinaria**, v. 19, n. 1, p. 40-43, 2003.

ANDRADE, J.N.B.M.; *et al.* Estudo da função ventricular na técnica de plicadura da parede livre do ventrículo esquerdo em cães. **Revista Brasileira de Cirurgia Cardiovascular**, v. 19, n.2, p. 136-143, 2004.

APPLE, F.S.; MURAKAMI, M.M.; LER, R.; WALKER, D.; YORK, M. Analytical characteristics of commercial cardiac troponin I and T immunoassays in serum from rats, dogs, and monkeys with induced acute myocardial injury. **Clin Chemistry**, v.54, n.12, p.1982-1989, 2008.

AROCH, I.; KLEMENT, E.; SEGEV, G. Clinical, biochemical, and hematological characteristics, disease prevalence, and prognosis of dogs presenting with neutrophil cytoplasmic toxicity. **J Vet Intern Med**, v.19, p.64-73, 2005.

ASTRA, L.I.; HAMMOND, R.; TARAKJI, K.; STEPHENSON, L.W. Doxorubicin-induced canine CHF: advantages and disadvantages. **J Card Surg**, v.18, p.301-306, 2003.

BADYLAK, S.F.; VAN VLEET, J.F.; HERMAN, E.H.; FERRANS, V.J.; MYERS, C.E. Poikilocytosis in dogs with chronic doxorubicin toxicosis. **Am J Vet Res**, v.46, n.2, p.505-508, 1985.

BAILEY, D.; ERB, H.; WILLIAMS, L.; RUSLANDER, D.; HAUCK, M. Carboplatin and doxorubicin combination chemotherapy for the treatment of appendicular osteosarcoma in the dog. **J Vet Intern Med**, v.17, p.199-205, 2003.

BANKS, W.J. **Histologia veterinária aplicada**. 2ª ed. São Paulo: Manole LTDA, 1992. 629p.

BERG, J.; WEINSTEIN, M.J.; SPRINGFIELD, D.S.; RAND, W.M. Results of surgery and doxorubicin chemotherapy in dogs with osteosarcoma. **JAVMA**, v.206, n.10, p.1555-1560, 1995.

BITTENCOURT, H.N.S.; BRUNSTEIN, C.G. Fármacos antineoplásicos. In: FUCHS, F.D.; WANNMACHER, L.; FERREIRA, M.B. **Farmacologia clínica: fundamentos da terapêutica**. 3ª ed. Rio de Janeiro: Guanabara-Koogan, 2004, cap.42, p.502-531.

BRONSON, R.T. Variation in age at death of dogs of different sexes and breeds. **Am J Vet Res**, v.43, p.2057-2059, 1982.

BRYANT, J.; PICOT, J.; BAXTER, L.; LEVITT, G.; SULLIVAN, I.; CLEGG, A. Use of cardiac markers to assess the toxic effects of anthracyclines given to children with cancer: a systematic review. **Eur J of Cancer**, v.43, p.1959-1966, 2007.

BURGENER, I.A.; KOVACEVIC, A.; MAULDIN, G.N.; LOMBARD, C.W. Cardiac troponins as indicators of acute myocardial damage in dogs. **J Vet Intern Med**, v.20, p.277-283, 2006.

CANÇADO, R.D.; CHIATTONE, C.S. Anemia da doença crônica. **Rev Bras Hematol Hemoter**, v.24, p.127-136, 2002.

CARDINALE, D.; SANDRI, M.T.; MARTINONI, A.; TRICCA, A.; CIVELLI, M.; LAMANTIA, G.; CINIERI, S.; MARTINELLI, G.; CIPOLLA, C.M.; FIORENTINI, C. Left ventricular dysfunction predicted by early troponin I release after high-dose chemotherapy. **J Am Coll Card**, v.36, n.2, p.517-522, 2000.

CASPI, D.; SNEL, F.W.J.J.; BATT, R.M.; BENNETT, D.; RUTTEMAN, R.; HARTMAN, E.G.; BALTZ, M.L.; GRUYS, E.; PEPYS, M.B. C-reactive protein in dogs. **Am J Vet Res**, v.48, n.6, p.919-921, 1987.

CERON, J.J.; ECKERSALL, P.D.; SUBIELA, S.M. Acute phase proteins in dogs and cats: current knowledge and future perspectives. **Vet Clin Pathol**, v.34, n.2, p.85-99, 2005.

CHABNER, B.A.; RYAN, D.P.; PAZ-ARES, L.; CARBONERO, R.C.; CALABRESI, P. Antineoplastic agents. In: HARDMAN, J.G.; LIMBIRD, L.E.; GILMAN, A.G. **The pharmacological basis of therapeutics**. 10th ed. New York: McGraw-Hill, 2001, chap 52, p.1389-1459.

CHRETIN, J.D.; RASSNICK, K.M.; SHAW, N.A.; HAHN, K.A.; OGILVIE, G.K.; KRISTAL, O.; NORTHRUP, N.C.; MOORE, A.S. Prophylactic trimethoprim-sulfadiazine during chemotherapy in dogs with lymphoma and osteosarcoma: a double-blind, placebo-controlled study. **J Vet Intern Med**, v.21, p.141-148, 2007.

CHUN, R.; KURZMAN, I.D.; COUTO, C.G.; KLAUSNER, J.; HENRY, C.; MACEWEN, E.G. Cisplatin and doxorubicin combination chemotherapy for the treatment of canine osteosarcoma: a pilot study. **J Vet Intern Med**, v.14, p.495-498, 2000.

CHUN, R.; GARRET, L.D.; HENRY, C.; WALL, M.; SMITH, A.; AZENE, N.M. Toxicity and efficacy of cisplatin and doxorubicin combination chemotherapy for the treatment of canine osteosarcoma. **JAAHA**, v.41, p.382-387, 2005.

COSTA, F.S.; SOBRINHO, A.Q.A.; ROESLER, T.; OLIVEIRA, D.C.; BORLINI, D.C.; SANTOS, W.G.; MONTEIRO, J.N.M.; VESCOI, L.A. Avaliação da função miocárdica em cães e gatos pela técnica de doppler tecidual durante quimioterapia com doxorubicina – revisão de literatura. **PUBVET**, v.2, n.21, 2008.

COUDREY, L. The troponins. **Arch Intern Med**, v.158, p.1173-1180, 1998.

COUTO, C.G. Complicações da quimioterapia do câncer. In: NELSON, R.W.; COUTO, C.G. **Manual de medicina interna de pequenos animais**. 3^a ed. Rio de Janeiro: Elsevier Editora, 2006. Cap. 80, p. 829-832.

DAL FARRA, M.C.T.; CAMACHO, A.A.; DIAS, M.A.; SANTANA, A.E. Estudo dos efeitos cardiotoxicos em cães tratados com doxorubicina (adriablastina). **Ars Veterinaria**, v.11, n.1, p.6-17, 1995.

DEFRANCESCO, T.C.; ATKINS, C.E.; KEENE, B.W.; COATS, J.R.; HAUCK, M.L. Prospective clinical evaluation of serum cardiac troponin T in dogs admitted to a veterinary teaching hospital. **J Vet Intern Med**, v.16, p.553-557, 2002.

DEREGIS, C.J.; MOORE, A.S.; RAND, W.M.; BERG, J. Cisplatin and doxorubicin toxicosis in dogs with osteosarcoma. **J Vet Intern Med**, v.17, p.668-673, 2003.

DERVISIS, N.G.; DOMINGUEZ, P.A.; SARBU, D.; NEWMAN, R.G.; CADILE, C.D.; SWANSON, C.N.; KITCHELL, B.E. Efficacy of temozolomide or dacarbazine in combination with an anthracycline for rescue chemotherapy in dogs with lymphoma. **JAVMA**, v.231, p.563-569, 2007.

DOROSHOW, J.H. Anthracyclines and anthracenediones. In: CHABNER, B.A.; LONGO, D.L. **Cancer chemotherapy and biotherapy**. 2nd ed. Philadelphia: Lippicott-Raven, 1996, chap.17, p.409-434.

FERRAZ, J.R.S.; ROZA, M.R.; CAETANO JR, J.; COSTA, A.C. Hemangiossarcoma canino: revisão de literatura. **JBCA**, v.1, n.1, p.35-48, 2008.

FONSECA, S.M.; MACHADO, R.C.L.; PAIVA, D.R.S.; ALMEIDA, E.P.M.; MASSUNAGA, V.M.; JÚNIOR, W.R.; KOIKE, C.; TADOKORO, H. **Manual de quimioterapia antineoplásica**. Rio de Janeiro: Ed. Reichmann & Affonso, 2000. 164p.

GAUTHIER, M.J.; AUBERT, I.; ABRAMS-OGG, A. The immunophenotype of peripheral blood lymphocytes in clinically healthy dogs and dogs with lymphoma in remission. **J Vet Intern Med**, v.19, p.193-199, 2005.

HAMMER, A.S.; COUTO, C.G.; FILPPI, J.; GETZY, D.; SHANK, K. Efficacy and toxicity of VAC chemotherapy (vincristine, doxorubicin, and cyclophosphamide) in dogs with hemangiosarcoma. **J Vet Intern Med**, v.5, p.160-166, 1991.

HAHN, K.A.; RICHARDSON, R.C. **Cancer chemotherapy: a veterinary handbook**. Malvern: Ed. Williams & Wilkins, 1995. 255p.

HAHN, K.A.; FREEMAN, K.P.; BARNHILL, M.A.; STEPHEN, E.L. Serum α_1 -acid glycoprotein concentrations before and after relapse in dogs with lymphoma treated with doxorubicin. **JAVMA**, v.214, n.7, p.1023-1025, 1999.

HERMAN, E.H.; LIPSHUKTZ, S.E.; RIFAI, N.; ZHANG, J.; PAPOIAN, T., YU,Z.; TAKEDA, K.; FERRANS, V.J. Use of cardiac troponin T levels as an indicator of doxorubicin-induced cardiotoxicity. **Cancer Res**, v.58, p.195-197, 1998.

HERMAN, E.H.; ZHANG, J.; LIPSHULTZ, S.E.; RIFAI, N.; CHADWICK, D.; TAKEDA, K.; YU, Z.X.; FERRANS, V.J. Correlation between serum levels of cardiac troponin-T and the severity of the chronic cardiomyopathy induced by doxorubicin. **J Clin Oncol**, v.17, n.7, p.2237-2243, 1999.

KANEKO, J.J.; HARVEY, J.W.; BRUSS, M.L. **Clinical biochemistry of domestic animals**. 5th ed. San Diego: Academic press; 1997, 932p.

KAWAMOTO, M.; KANEKO, J.J.; HEUSNER, A.A.; FELDMAN, E.C.; KOIZUMI, I. Relation of fructosamine to serum protein, albumin, and glucose concentrations in healthy and diabetic dogs. **Am J Vet Res**, v.53, n.5, p.851-855, 1992.

KENT, M.S.; STROM, A.; LONDON, C.A.; SEGUIN, B. Alternating carboplatin and doxorubicin as adjunctive chemotherapy to amputation or limb-sparing surgery in the treatment of appendicular osteosarcoma in dogs. **J Vet Intern Med**, v.18, p.540-544, 2004.

KOH, E.; NAKAMURA, T.; TAKAHASHI, H. Troponin-T and brain natriuretic peptide as predictors for adriamycin-induced cardiomyopathy in rats. **Circ J**, v.68, p.163-167, 2004.

KRATZ, F.; EHLING, G.; KAUFFMANN, H.M.; UNGER, C. Acute and repeated-dose

toxicity studies of the (6-maleimidocaproyl) hydrazone derivative of doxorubicin (DOXO-EMCH), an albumin-binding prodrug of the anticancer agent doxorubicin. **Human & Experim Toxicol**, v.26, p.19-35, 2007.

KUNTZ, C.A.; DERNELL, W.; POWERS, B.E.; DEVITT, C.; STRAW, R.C.; WITHROW, S.J. Prognostic factors for surgical treatment of soft-tissue sarcomas in dogs: 75 cases (1986-1996). **JAVMA**, v.211, p.1147-1151, 1997.

LANA, S.E. Chemoterapy. In: DOBSON, J.M.; LASCELLES, D.X. **BSAVA Manual of canine and feline oncology**. 2nd ed. Gloucester: Ed. BSAVA, 2003. Cap 9. 347p.

LANORE, D.; DELPRAT, C. **Quimioterapia anticancerígena**. São Paulo, SP: Roca; 2004, 191p.

LIPSHULTZ, S.E.; RIFAI, N.; SALLAN, S.E.; LIPSITZ, S.R.; DALTON, V.; SACKS, D.B.; OTTLINGER, M.E. Predictive value of cardiac troponin T in pediatric patients at risk for myocardial injury. **Circulation**, v.96, p.2641-2648, 1997.

LIPSHULTZ, S.E.; RIFAI, N.; DALTON, V.M.; LEVY, D.E.; SILVERMAN, L.B.; LIPSITZ, S.R.; COLAN, S.D.; ASSELIN, B.L.; BARR, R.D.; CLAVELL, L.A.; HURWITZ, C.A.; MOGHRABI, A.; SAMSON, Y.; SCHORIN, M.A.; GELBER, R.D.; SALLAN, S.E. The effect of dexrazoxane on myocardial injury in doxorubicin-treated children with acute lymphoblastic leukemia. **New Engl J Med**, v.351, n.2, p.145-153, 2004.

LOBETTI, R.; DVIR, E.; PEARSON, J. Cardiac troponins in canine babesiosis. **J Vet Intern Med**, v.16, p.63-68, 2002.

MACY, D.W.; ENSLEY, B.A.; GILLETTE, E.L. In vitro susceptibility of canine tumor stem cells to doxorubicin. **Am J Vet Res**, v.49, n.11, p.1903-1905, 1988.

MAULDIN, G.E.; FOX, P.R.; PATNAIK, A.K.; BOND, B.R.; MOONEY, S.C.; MATUS, R.E. Doxorubicin-induced cardiotoxicosis: clinical features in 32 dogs. **J Vet Intern Med**, v.6, p.82-88, 1992.

MERLO, A.; REZENDE, B.C.G.; FRANCHINI, M.L.; SIMÕES, D.M.N.; LUCAS, S.R.R. Serum C-reactive protein concentrations in dogs with multicentric lymphoma undergoing chemotherapy. **JAVMA**, v.230, n.4, p.522-526, 2007.

MICHELL, A.R. Longevity of british breeds of dog and its relationships with sex, size, cardiovascular variables and disease. **Vet Rec**, v.145, p.625-629, 1999.

MISITI, F.; GIARDINA, B.; MORDENTE, A.; CLEMENTI, M.E. The secondary alcohol and aglycone metabolites of doxorubicin alter metabolism of human erythrocytes. **Braz J Med Biol Res**, v.36, p.1643-1651, 2003.

MORRIS, J.; DOBSON, J. **Oncologia de pequenos animais**. São Paulo, SP: Roca; 2007, 300p.

MUTSAERS, A.J.; GLICKMAN, N.W.; DENICOLA, D.B.; WIDMER, W.R.; BONNEY, P.L.; HAHN, K.A. Evaluation of treatment with doxorubicin and piroxicam or doxorubicin alone for multicentric lymphoma in dogs. **JAVMA**, v.220, n.12, p.1813-1817, 2002.

NELSON, R.W. Distúrbios da glândula tireóide. In: NELSON, R.W.; COUTO, C.G. **Manual de medicina interna de pequenos animais**. 3^a ed. Rio de Janeiro: Elsevier Editora, 2006. Cap. 50, p. 655-698.

O'BRIEN, P.J.; DAMERON, G.W.; BECK, M.L.; KANG, Y.J.; ERICKSON, B.K.; Di BATTISTA, T.H.; MILLER, K.E.; JACKSON, K.N.; MITTELSTADT, S. Cardiac troponin T is a sensitive, specific biomarker of cardiac injury in laboratory animals. **Lab Anim Science**, v.47, n.5, p.486-495, 1997.

OGILVIE, G.K.; OBRADOVICH, J.E.; ELMSLIE, R.E.; VAIL, D.M.; MOORE, A.S.; CURTIS, C.R.; STRAW, R.C.; DICKINSON, K.; COOPER, M.F.; WITHROW, S.J. Toxicoses associated with administration of mitoxantrone to dogs with malignant tumors. **JAVMA**, v.198, n.9, p.1613-1617, 1991.

OGILVIE, G.K.; OBRADOVICH, J.E.; COOPER, M.F.; WALTERS, L.M.; SALMAN, M.D.; BOONE, T.C. Use of recombinant canine granulocyte colony-stimulating factor to decrease myelosuppression associated with the administration of mitoxantrone in the dog. **J Vet Intern Med**, v.6, n.1, p.44-47, 1992.

OGILVIE, G.K.; WALTERS, L.M.; GREELEY, S.G.; HENKEL, S.E.; SALMAN, M.D. Concentration of α_1 -acid glycoprotein in dogs with malignant neoplasia. **JAVMA**, v.203, n.8, p.1144-1146, 1993.

OGILVIE, G.K.; POWERS, B.E.; MALLINCKRODT, C.H.; WITHROW, S.J. Surgery and doxorubicin in dogs with hemangiosarcoma. **J Vet Intern Med**, v.10, p.379-384, 1996.

OHARA, V.Y.T.; AGUILAR, R.E.M. Ecocardiografia. In: BELERENIAN, G.C.; MUCHA, C.J.; CAMACHO, A.A. **Afeccões cardiovasculares em pequenos animais**. São Caetano do Sul: Interbook, 2003, cap 6, p.58-67.

O'KEEFE, D.A.; SCHAEFFER, D.J. Hematologic toxicosis associated with doxorubicin administration in cats. **J Vet Intern Med**, v.6, p.276-282, 1992.

OLSON, R.D.; MUSHLIN, P.S.; BRENNER, D.E.; FLEISCHER, S.; CUSACK, B.J.; CHANG, B.K.; BOUCEK JR, R.J. Doxorubicin cardiotoxicity may be caused by its metabolite doxorubicinol. **Proc Natl Acad Sci**, v.85, p.3585-3589, 1988.

OYAMA, M.A.; SISSON, D.D. Cardiac troponin-I concentration in dogs with cardiac disease. **J Vet Intern Med**, v.18, p.831-837, 2004.

PEREIRA NETO, G.B.; ANDRADE, J.N.B.; SOUZA, M.G.; CAMACHO, A.A. Holter electrocardiography in dogs showing doxorubicin-induced dilated cardiomyopathy. **Arq Bras Med Vet Zootec**, v.58, n.6, p.1037-1042, 2006.

PHILLIPS, B.S.; KRAEGEL, S.A.; SIMONSON, E.; MADEWELL, B.R. Acute reactions in dogs treated with doxorubicin: increased frequency with the use of generic formulation. **J Vet Intern Med**, v.12, p. 171-172, 1998.

PRICE, G.S.; PAGE, R.L.; FISHER, B.M.; LEVINE, J.F.; GERIG, T.M. Efficacy and toxicity of doxorubicin/cyclophosphamide maintenance therapy in dogs with multicentric lymphosarcoma. **J Vet Intern Med**, v.5, p.259-262, 1991.

RASSNICK, K.M. Medical management of soft tissue sarcomas. **Vet Clin Small Anim Pract**, v.33, p.517-531, 2003.

RICCHIUTI, V.; SHARKEY, S.W.; MURAKAMI, M.M.; VOSS, E.M.; APPLE, F.S. Cardiac troponin I and T alterations in dog hearts with myocardial infarction. **Am J Clin Pathol**, v.110, p.241-247, 1998.

RODASKI, S.; DE NARDI, R.B. **Quimioterapia antineoplásica em cães e gatos**. Curitiba: Editora Maio, 2004. 307 p.

SELTING, K.A.; POWERS, B.E.; THOMPSON, L.J.; MITTLEMAN, E.; TYLER, J.W.; LAFFERTY, M.H.; WITHROW, S.J. Outcome of dogs with high-grade soft tissue sarcomas treated with and without adjuvant doxorubicin chemotherapy: 39 cases (1996-2004). **JAVMA**, v.227, p.1442-1448, 2005.

SHAW, S.P.; ROZANSKI, E.A.; RUSH, J.E. Cardiac troponins I and T in dogs with pericardial effusion. **J Vet Intern Med**, v.18, p.322-324, 2004.

SHOBER, K.E.; KIRBACH, B.; OECHTERING, G. Noninvasive assessment of myocardial cell injury in dogs with suspected cardiac contusion. **J Vet Cardiol**, v.1, p.17-25, 1999.

SHOBER, K.E.; CORNAND, C.; KIRBACH, B.; AUPPERLE, H.; OECHTERING, G. Serum cardiac troponin I and cardiac troponin T concentrations in dogs with gastric dilatation-volvulus. **JAVMA**, v.221, n.3, p.381-388, 2002.

SLENSKY, K.A.; VOLK, S.W.; SCHWARTZ, T.; DUDA, L.; MAULDIN, E.A.; SILVERSTEIN, D. Acute severe hemorrhage secondary to arterial invasion in a dog with thyroid carcinoma. **JAVMA**, v.223, n.5, p.649-653, 2003.

SILVA, C.E.V; CAMACHO, A.A.; NAKAGE, A.P.M.; SANTANA, A.E.; CANOLA, J.C. Efeitos cardiovasculares, hematológicos e bioquímicos do tratamento crônico experimental com doxorubicina em cães. **Ars Veterinaria**, v.20, n.2, p.185-194, 2004.

SIMON, D.; KNEBEL, J.W.; BAUMGÄRTNER, W.; AUFDERHEIDE, M.; LINDERBERG, A.M.; NOLTE, I. In vitro efficacy of chemotherapeutics as determined by 50% inhibitory concentrations in cell cultures of mammary gland tumors obtained from dogs. **Am J Vet Res**, v.62, p.1825-1830, 2001.

SILVA, C.E.V.; CAMACHO, A.A. Alterações ecocardiográficas em cães sob tratamento prolongado com doxorubicina. **Arq Bras Med Vet Zootec**, v.57, n.3, p.300-306, 2005.

SIMON, D.; SCHOENROCK, D.; BAUMGÄRTNER, W.; NOLTE, I. Postoperative adjuvant treatment of invasive malignant mammary gland tumors in dogs with doxorubicin and docetaxel. **J Vet Intern Med**, v.20, p.1184-1190, 2006.

SISSON, D.; THOMAS, W.P. Afecções do miocárdio. In: ETTINGER, S.; FELDMAN, E.C. **Tratado de medicina interna veterinária**. 4th ed. São Paulo: Ed. Manole, 1997. p.1382-1429.

SISSON, D.; O'GRADY, M.R.O.; CALVERT, C.A. Myocardial diseases in dogs. In: FOX, P.R.; SISSON, D.; MÖISE, N.S. **Textbook of canine and feline cardiology: principles and clinical practice**. 2nd ed. Philadelphia: Saunders, 1998. p.581-620.

SLEEPER, M.M.; CLIFFORD, C.A.; LASTER, L.L. Cardiac troponin I in the normal dog and cat. **J Vet Intern Med**, v.15, p.501-503, 2001.

SORENMO, K.U.; JEGLUM, K.A.; HELFAND, S.C. Chemotherapy of canine hemangiosarcoma with doxorubicin and cyclophosphamide. **J Vet Intern Med**, v.7, p.370-376, 1993.

SORENMO, K.U. Canine mammary gland tumors. **Vet Clin Small Anim Pract**, v.33, p.573-596, 2003.

SORENMO, K.U.; BAEZ, J.L.; CLIFFORD, C.A.; MAULDIN, E.; OVERLEY, B.; SKORUPSKI, K.; BACHMAN, R.; SAMLUK, M.; SHOFER, F. Efficacy and toxicity of a dose-intensified doxorubicin protocol in canine hemangiosarcoma. **J Vet Intern Med**, v.18, p.209-213, 2004.

SOUZA, J.; SAITO, V.; NARDI, A.B.; RODASKI, S.; GUÉRIOS, S.D.; BACILA, M. Características e incidência do tumor venéreo transmissível (TVT) em cães e eficiência da quimioterapia e outros tratamentos. **Arch Vet Sci**, v.5, p.41-48, 2000.

SOUZA, R.C.A.; CAMACHO, A.A. Neurohormonal, hemodynamic, and electrocardiographic evaluations of healthy dogs receiving long-term administration of doxorubicin. **Am J Vet Res**, v.67, n.8, p.1319-1325, 2006.

STEWART, C.F.; RATAIN, M.J. **Topoisomerase interactive agents**. In: DEVITA JR, V.T.; HELLMAN, S.; ROSENBERG, S.A. Cancer: principles & practice of oncology. 5th ed. Philadelphia: Lippincott-Raven; v.2, p.452-466, 1997.

SUSANECK, S.J. Doxorubicin therapy in the dog. **JAVMA**, v.182, n.1, p.70-72, 1983.

TARDUCCI, A.; ABATE, O.; BORGARELLI, M.; BORRELLI, A.; ZANATTA, R.; CAGNASSO, A. Serum values of cardiac troponin-T in normal and cardiomyopathic dogs. **Vet Res Commun**, v.28, p.385-388, 2004.

TECLES, F.; SPIRANELLI, E.; BONFANTI, U.; CERON, J.J.; PALTRINIERI, S. Preliminary studies of serum acute-phase protein concentrations in hematologic and neoplastic diseases of the dog. **J Vet Intern Med**, v.19, n.865-870, 2005.

TILLEY, L.P. **Analysis of canine P-QRS-T deflections**. In: TILLEY, L.P. ed. Essentials of canine and feline electrocardiography, 3rd ed. Philadelphia, PA: Lea & Febiger; 1992: p.57-99.

VAN VLEET, J.F.; FERRANS, V.J. Clinical observations, cutaneous lesions, and hematological alterations in chronic adriamycin intoxication in dogs with and without vitamin E and selenium supplementation. **Am J Vet Res**, v.41, n.5, p.691-699, 1980.

VAN VLEET, J.F.; FERRANS, V.J.; WEIRICH, W.E. Cardiac disease induced by chronic adriamycin administration in dogs and an evaluation of vitamin E and selenium as cardioprotectants. **Am J Pathol**, v.99, p.13-42, 1980.

VILLALOBOS, A. Dealing with chemotherapy extravasations: a new technique. **JAAHA**, v.42, p.321-325, 2006.

VOSS, E.M.; SHARKEY, S.W.; GERNERT, A.E.; MURAKAMI, M.M.; JOHNSTON, R.B.; HSIEH, C.C.; APPLE, F.S. Human and canine cardiac troponin T and creatine kinase-MB distribution in normal and diseased myocardium. **Arch Pathol Lab Med**, v.119, p.799-806, 1995.

WALTER, C.U.; BILLER, B.J.; LANA, S.E.; BACHAND, A.M.; DOW, S.W. Effects of chemotherapy on immune responses in dogs with cancer. **J Vet Intern Med**, v.20, p.342-347, 2006.

WITHROW, S.J. **Small animal clinical oncology**. Philadelphia: Ed. W.B. Saunders, 2007. 844p.

Livros Grátis

(<http://www.livrosgratis.com.br>)

Milhares de Livros para Download:

[Baixar livros de Administração](#)

[Baixar livros de Agronomia](#)

[Baixar livros de Arquitetura](#)

[Baixar livros de Artes](#)

[Baixar livros de Astronomia](#)

[Baixar livros de Biologia Geral](#)

[Baixar livros de Ciência da Computação](#)

[Baixar livros de Ciência da Informação](#)

[Baixar livros de Ciência Política](#)

[Baixar livros de Ciências da Saúde](#)

[Baixar livros de Comunicação](#)

[Baixar livros do Conselho Nacional de Educação - CNE](#)

[Baixar livros de Defesa civil](#)

[Baixar livros de Direito](#)

[Baixar livros de Direitos humanos](#)

[Baixar livros de Economia](#)

[Baixar livros de Economia Doméstica](#)

[Baixar livros de Educação](#)

[Baixar livros de Educação - Trânsito](#)

[Baixar livros de Educação Física](#)

[Baixar livros de Engenharia Aeroespacial](#)

[Baixar livros de Farmácia](#)

[Baixar livros de Filosofia](#)

[Baixar livros de Física](#)

[Baixar livros de Geociências](#)

[Baixar livros de Geografia](#)

[Baixar livros de História](#)

[Baixar livros de Línguas](#)

[Baixar livros de Literatura](#)
[Baixar livros de Literatura de Cordel](#)
[Baixar livros de Literatura Infantil](#)
[Baixar livros de Matemática](#)
[Baixar livros de Medicina](#)
[Baixar livros de Medicina Veterinária](#)
[Baixar livros de Meio Ambiente](#)
[Baixar livros de Meteorologia](#)
[Baixar Monografias e TCC](#)
[Baixar livros Multidisciplinar](#)
[Baixar livros de Música](#)
[Baixar livros de Psicologia](#)
[Baixar livros de Química](#)
[Baixar livros de Saúde Coletiva](#)
[Baixar livros de Serviço Social](#)
[Baixar livros de Sociologia](#)
[Baixar livros de Teologia](#)
[Baixar livros de Trabalho](#)
[Baixar livros de Turismo](#)