

UNIVERSIDADE FEDERAL DO RIO GRANDE DO SUL
FACULDADE DE MEDICINA
PROGRAMA DE PÓS-GRADUAÇÃO EM CIÊNCIAS MÉDICAS:
PNEUMOLOGIA

**ESTUDO RADIOLÓGICO COMPARATIVO E
PULMONAR FUNCIONAL EM CRIANÇAS E
ADOLESCENTES COM DIAGNÓSTICO DE
BRONQUIOLITE OBLITERANTE PÓS - INFECCIOSA**

ANDRÉ RAMPINELLI MANGILI

DISSERTAÇÃO DE MESTRADO

Porto Alegre, Brasil
2007

Livros Grátis

<http://www.livrosgratis.com.br>

Milhares de livros grátis para download.

UNIVERSIDADE FEDERAL DO RIO GRANDE DO SUL
FACULDADE DE MEDICINA
PROGRAMA DE PÓS-GRADUAÇÃO EM CIÊNCIAS MÉDICAS:
PNEUMOLOGIA

**ESTUDO RADIOLÓGICO COMPARATIVO E
PULMONAR FUNCIONAL EM CRIANÇAS E
ADOLESCENTES COM DIAGNÓSTICO DE
BRONQUIOLITE OBLITERANTE PÓS - INFECCIOSA**

ANDRÉ RAMPINELLI MANGILI

**Orientadores: Fernando Antônio de Abreu e Silva
Klaus Loureiro Irion**

A apresentação desta dissertação é exigência do Programa de Pós-Graduação em Ciências Médicas: Pneumologia, da Universidade Federal do Rio Grande do Sul, para obtenção do título de Mestre.

Porto Alegre, Brasil
2007

FICHA CATALOGRÁFICA

M277e Mangili, André Rampinelli

Estudo radiológico comparativo e pulmonar funcional em crianças e adolescentes com diagnóstico de bronquiolite obliterante pós-infecciosa / André Rampinelli Mangili ; orient. Fernando Antônio de Abreu e Silva, Klaus Loureiro Irion. – 2007.

170 f. : il.

Dissertação (mestrado) - Universidade Federal do Rio Grande do Sul. Faculdade de Medicina. Programa de Pós-Graduação em Ciências Pneumológicas. Porto Alegre, BR-RS, 2007.

1. Bronquiolite obliterante 2. Radiografia 3. Criança 4. Adolescente 5. Cintilografia 6. Tomografia I. Silva, Fernando Antônio de Abreu e II. Irion, Klaus Loureiro III. Título.

NLM: WS 280

Dedico este trabalho aos meus pais, Waldir e Nadir, e aos meus irmãos, Alexandre e Marília, pela compreensão que tiveram comigo ao longo de todo este tempo, para que ele fosse realmente possível de ser realizado.

Dedico também às crianças e adolescentes com bronquiolite obliterante que fizeram parte deste estudo, muitas vezes superando barreiras da própria doença para que fosse possível a conclusão desse.

AGRADECIMENTOS

Agradeço a todos aqueles que tornaram possível a realização deste trabalho, se tornando de forma indireta também parte dele.

Agradeço aos funcionários da Clínica de Radiologia Irion, pela paciência e dedicação.

Agradeço aos funcionários do HCPA, em especial aqueles das zonas 4 e 12, por sempre estarem dispostos a me ajudar quando necessário.

Agradeço ao Dr. Osvaldo Anselmi Estrela, por colaborar na interpretação dos exames cintilográficos e emprestar um pouco de seu conhecimento nesta área.

Agradeço a todos aqueles que me apoiaram na minha residência de pneumologia pediátrica, em especial aos preceptores Dr. Cláudio Ricachinewski, companheiro especial, Dra. Isabela Scatolin, por toda sua experiência e descontração, Dra. Elenara Andrade e Dra. Anneliese Hoffman por seus conhecimentos e paciência comigo.

Agradeço aos funcionários do “décimo sul” pelo seu companheirismo, em especial ao Ambrósio Saldanha, e as enfermeiras Maria do Carmo Laurent e Janete de Oliveira.

Agradeço aos funcionários da UTI pediátrica do HCPA, todos eles, em especial ao Dr. Paulo Carvalho, Dr. Juarez Cunha, Dr. Ary Fleck, Dr. Antonio Thomé, Dra. Eliana Trotta, Dra. Cláudia Ricachinewski, Dra. Helena Muller, Dra. Stellamaris Luchese e Dra. Patrícia Lago.

Agradeço aos funcionários do laboratório de função pulmonar do HCPA em especial ao técnico de espirometria Júlio.

Agradeço aos meus preceptores da residência de Pediatria em Rio Grande

Agradeço ao Dr. Adalberto Rubin, pelo ensinamento na área de função pulmonar e carinho dedicado.

Agradeço, e muito, ao Dr. Linjie Zhang, pessoa de coração enorme, caráter inabalável, que com todo seu conhecimento e sua paciência oriental, foi meu grande espelho para escolha da área de pneumologia pediátrica.

Agradeço ao Dr. Manoel Angelo de Araújo, radiologista, pessoa de grande coração e caráter excepcional.

Agradeço ao Dr. Marcelo Goldani, pelas dicas e informações prestadas.

Agradeço ao Dr. Klaus Irion, sempre disposto a colaborar, emprestando seu conhecimento na área de Radiologia, com enorme paciência, e que mesmo a distância não deixou de ajudar na conclusão do trabalho.

E, finalmente, agradeço sem palavras ou capaz de tecer elogios, porque se assim o fizesse, ocuparia páginas várias da dissertação, ao professor Dr. Fernando Abreu e Silva. Agradeço pela sua paciência, pela sua destreza na resolução de problemas, pelo auxílio e conselhos a mim dados durante a residência médica e a pós-graduação, pelo seu interminável conhecimento sobre a pneumologia e por todo o carinho a mim dedicado durante este tempo.

SUMÁRIO

LISTA DE SIGLAS E ABREVIATURAS.....	ix
LISTA DE FIGURAS.....	x
LISTA DE GRÁFICOS.....	xvii
LISTA DE TABELAS.....	xviii
RESUMO.....	xix
SUMMARY.....	xxii
1 INTRODUÇÃO.....	24
1.1 Bronquiolite Viral Aguda.....	24
1.2 Anatomia das Vias Aéreas.....	25
2 OBJETIVOS	31
3 A BRONQUIOLITE OBLITERANTE.....	32
3.1 A Patologia da Bronquiolite Obliterante Constrictiva.....	32
3.2 A Patologia da Bronquiolite Obliterante Proliferativa com Pneumonia Organizante (BOOP).....	34
3.3 Classificação das Doenças Bronquiolares.....	36
4 BRONQUIOLITE OBLITERANTE PÓS-INFECCIOSA EM CRIANÇAS.....	38
4.1 O Diagnóstico da Bronquiolite Obliterante Pós-Infecciosa.....	42
4.2 Aspectos Radiológicos e Funcionais da Bronquiolite Obliterante.....	43
5 PACIENTES E MÉTODOS.....	49
5.1 Radiografias de Tórax.....	50
5.2 Tomografia Computadorizada de Alta Resolução.....	52
5.3 Cintilografia Pulmonar Perfusional.....	56
5.4 Estudo de Função Pulmonar.....	58

6 RESULTADOS.....	60
6.1 Características Gerais dos Pacientes.....	60
6.2 Estudos de Imagem.....	60
6.2.1 Radiografia Convencional de Tórax.....	60
6.2.1.1 Hiperinsuflação Pulmonar.....	62
6.2.1.2 Bronquiectasias.....	62
6.2.1.3 Deformidade de Caixa Torácica.....	63
6.2.1.4 Hiperinsuflação Pulmonar.....	65
6.2.1.5 Aumento de Espaço Retroesternal.....	66
6.2.1.6 Retificação das Cúpulas Diafragmáticas.....	67
6.2.1.7 Bronquiectasias.....	69
6.2.1.8 Atelectasias.....	73
6.2.1.9 Consolidação.....	74
6.2.1.10 Rarefação de Vasculatura Pulmonar.....	75
6.2.2 Tomografia Computadorizada de Alta Resolução de Tórax (Tcar).....	76
6.2.2.1 Bronquiectasias Cilíndricas.....	78
6.2.2.2 Bronquiectasias Císticas.....	80
6.2.2.3 Espessamento de Paredes Brônquicas.....	82
6.2.2.4 Áreas Sugestivas de Hipoatenuação do Parênquima Pulmonar.....	84
6.2.2.5 Áreas Sugestivas de Hiperatenuação do Parênquima Pulmonar.....	86
6.2.2.6 Áreas de Atelectasia.....	88
6.2.2.7 Padrão de Granularidade.....	89
6.2.2.8 Consolidação.....	91
6.2.2.9 Espessamento de Septos Conjuntivos.....	93

6.2.3 Cintilografia Pulmonar Perfusional.....	95
6.3 Provas de Função Pulmonar.....	101
6.3.1 Espirometria.....	102
6.3.2 Pletismografia.....	104
7 DISCUSSÃO.....	107
7.1 Considerações Quanto a Materiais e Métodos.....	107
7.2 Considerações Quanto aos Escores.....	107
7.3 Considerações Quanto aos Exames de Imagem.....	109
7.4 Considerações Quanto às Alterações nos Exames Radiográficos de Imagem de Tórax.....	110
7.4.1 Espessamento Brônquico.....	110
7.4.1.1 Comparação Entre os Raios-x do Estudo Contemporâneo e os Raios-x do Estudo Anterior.....	110
7.4.1.2 Comparação Entre a TCAR do Estudo Contemporâneo e a TCAR do Estudo Anterior.....	112
7.4.1.3 Comparação Entre a TCAR do Estudo Contemporâneo e os Radiogramas do Estudo Contemporâneo.....	113
7.4.2 Bronquiectasias.....	114
7.4.2.1 Comparação Entre o Raio-x do Estudo Anterior e o Raio-x do Estudo Contemporâneo.....	115
7.4.2.2 Comparação Entre a TCAR do Estudo Contemporâneo e a TCAR do Estudo Anterior.....	117
7.4.2.3 Comparação Entre a TCAR e o Raio-x nos Dois Períodos de Tempo.....	118
7.4.2.4 Comparação Entre a TCAR e o Raio-x do Estudo Contemporâneo.....	120
7.4.3 Atelectasias.....	121
7.4.3.1 Comparação Entre os Raios-X do Estudo Contemporâneo e os Raios-X do Estudo Anterior.....	121

7.4.3.2 Comparação Entre a TCAR do Estudo Contemporâneo e a TCAR do I Anterior.....	viii 121
7.4.3.3 Comparação Entre a TCAR do Estudo Contemporâneo e o Raio-x do Estudo Contemporâneo.....	122
7.4.4 Consolidação.....	124
7.4.4.1 Comparação Entre Raio-X do Estudo Anterior e os Raios-X do Estudo Contemporâneo.....	124
7.4.4.2 Comparação Entre TCAR do Estudo Anterior e a TCAR do Estudo Contemporâneo....	125
7.4.4.3 Comparação entre TCAR do estudo contemporâneo e o Raio-x do estudo contemporâneo.....	125
7.4.4.4 Comparação Entre TCAR do Estudo Anterior e o Raio-X do Estudo Anterior.....	126
7.4.5 Hipoatenuação do Parênquima Pulmonar.....	127
7.4.5.1 Comparação Entre TCAR do Estudo Anterior e a TCAR do Estudo Contemporâneo....	127
7.4.6 Hiperatenuação do Parênquima Pulmonar.....	128
7.4.6.1 Comparação Entre TCAR o Estudo Anterior e a TCAR do Estudo Contemporâneo.....	128
7.4.7 Padrão de Granularidade.....	129
7.4.8 Espessamento de Septos Conjuntivos.....	130
7.5 Considerações Quanto a Cintilografia Pulmonar Perfusional.....	132
7.5.1 Comparação Entre o Estudo Anterior e o Estudo Contemporâneo.....	132
7.5.2 Comparação Entre TCAR Contemporânea e Cintilografia Perfusional Contemporânea...	134
7.6 Considerações Quanto as Provas de Função Pulmonar.....	136
8 CONCLUSÕES.....	143
REFERÊNCIAS.....	144
ANEXOS.....	159

LISTA DE SIGLAS E ABREVIATURAS

BOOP - Bronquiolite Obliterante com Pneumonia Organizante

CPT - Capacidade Pulmonar Total

CVF - Capacidade vital forçada

DPOC - Doença Pulmonar Obstrutiva Crônica

ELISA - Enzimaimunoensaio

IFA - Imunofluorescência Indireta

SUS - Sistema Único de Saúde

TCAR - Tomografia Computadorizada de Alta Resolução de Tórax

VEF1- Volume expiratório forçado no primeiro segundo

VR - Volume residual

LISTA DE FIGURAS

Figura 1: Bronquiolite obliterante constrictiva, com o clássico preenchimento da luz bronquiolar por tecido conjuntivo (seta).....	33
Figura 2: Bronquiolite obliterante proliferativa com tecido de granulação ativo preenchendo a luz bronquiolar.....	35
Figura 3: Paciente número 6, com pectus carinatum.....	40
Figura 4: Paciente número 6, em projeção de perfil.....	40
Figura 5: Padrão histológico da Bronquiolite Obliterante tipo constrictiva. Há inflamação crônica peribronquiolar e leve fibrose. A luz da via aérea está preenchida. H&E 100X.....	42
Figura 6: Hiperinsuflação pulmonar presente ao exame do paciente de número 10.....	50
Figura 7: Atelectasia presente ao exame do paciente de número 13.....	50
Figura 8: Consolidação presente ao exame do paciente número 9.....	51
Figura 9: Espessamento de paredes brônquicas presente ao exame do paciente número 26.....	51
Figura 10: Imagens sugestivas de bronquiectasias presentes ao exame do paciente número 10.....	51
Figura 11: Imagens sugestivas de radiotransparência aumentada em um exame do paciente número 6.....	51
Figura 12: Espessamento de paredes brônquicas presentes ao exame do paciente número 6.....	53
Figura 13: Atelectasia presente ao exame do paciente número 1.....	53
Figura 14: Padrão de granularidade presente ao exame do paciente número 6.....	53
Figura 15: Consolidação presente ao exame do paciente número 15.....	53
Figura 16: Bronquiectasias presentes ao exame do paciente número 10.....	54
Figura 17: Espessamento de septos conjuntivos presentes ao exame do paciente número 20	54
Figura 18: Hipotenuação de parênquima pulmonar presente ao exame do paciente número 14.....	54

Figura 19: Hiperatenuação de parênquima pulmonar presente ao exame do paciente número 19.....	54
Figura 20: Áreas sugestivas de déficit perfusional segmentar em exame do paciente n.15	57
Figura 21: Áreas sugestivas de déficit perfusional sub-segmentar em exame do paciente n.1.....	57
Figura 22: Áreas sugestivas de déficit perfusional lobar em exame do paciente n.11.....	58
Figura 23A: Hiperinsuflação pulmonar, em radiografia realizada no paciente de n.10.....	62
Figura 23B: Hiperinsuflação pulmonar com retificação de cúpulas diafragmáticas e aumento do espaço retroesternal no paciente número 10.....	62
Figura 24A: Imagens sugestivas de bronquiectasias em radiografia do paciente 10.....	63
Figura 24B: Bronquiectasias (em detalhe) em radiografia do paciente número 10.....	63
Figura 25A: Deformidade da caixa torácica em radiografia do paciente número 24.....	64
Figura 25B: Deformidade da caixa torácica do paciente número 24, agora em projeção perfil.....	64
Figura 26A: Radiografia do estudo anterior do paciente de número 15 com aumento do espaço intercostal.....	66
Figura 26B: Radiografia do estudo contemporâneo do paciente de número 15 também com aumento do espaço intercostal.....	66
Figura 27A: Radiografia do estudo anterior do paciente número 15 mostrando aumento do ar retroesternal.....	67
Figura 27B: Radiografia do estudo contemporâneo do paciente número 15 ainda com aumento do ar retroesternal.....	67
Figura 28A: Radiografia do estudo anterior do paciente número 18, que sugere retificação de cúpulas diafragmáticas.....	68
Figura 28B: Radiografia do estudo contemporâneo do mesmo paciente, também sugerindo retificação de cúpulas diafragmáticas.....	68
Figura 28C: Radiografia do estudo anterior mostrando a retificação das cúpulas diafragmáticas (setas) no paciente número 18.....	69

Figura 28D: Radiografia do estudo contemporâneo do paciente número 18 também com retificação de cúpulas diafragmáticas (setas).....	69
Figura 29A: Radiografia do estudo anterior do paciente número 6, sugerindo a presença de bronquiectasias (setas).....	70
Figura 29 B: Radiografia do estudo anterior do mesmo paciente, com as imagens sugestivas de bronquiectasias (detalhe).....	70
Figura 29C: Radiografia do estudo contemporâneo do paciente número 6, com imagens sugestivas de bronquiectasias.....	71
Figura 29D: Radiografia do estudo contemporâneo mostrando em detalhe as áreas sugestivas de bronquiectasias no paciente número 6.....	71
Figura 30A: Radiografia do estudo anterior mostrando áreas sugestivas de bronquiectasias no paciente de número 10.....	72
Figura 30B: Radiografia do estudo anterior do paciente número 10, mostrando em detalhe (setas) áreas sugestivas de bronquiectasias.....	72
Figura 30C: Radiografia do estudo contemporâneo do paciente número 10 mostrando áreas sugestivas de bronquiectasias.....	72
Figura 30D: Radiografia do estudo contemporâneo do paciente número 10 com áreas sugestivas de bronquiectasias em detalhe (setas).....	72
Figura 31A: Radiografia do estudo anterior do paciente número 8 mostrando área de atelectasia (seta).....	73
Figura 31B: Radiografia do estudo anterior do paciente número 8, que mostra em detalhe área de atelectasia.....	73
Figura 31C: Radiografia do estudo contemporâneo do paciente número 8, com ausência de atelectasias.....	74
Figura 32A: Radiografia do estudo anterior do paciente número 9, com área sugestiva de consolidação (seta).....	74

Figura 32B: Radiografia do estudo contemporâneo do paciente número 9 com ausência de consolidação.....	74
Figura 33A: Radiografia do estudo anterior do paciente número 7, com áreas sugestivas de rarefação de vasculatura pulmonar (setas).....	75
Figura 33B: Radiografia do estudo contemporâneo também do paciente número 7, com as mesmas imagens sugestivas de rarefação de vasculatura pulmonar (setas).....	75
Figura 34A: TCAR do estudo anterior mostrando bronquiectasias no paciente número 10.....	79
Figura 34B: TCAR do paciente número 10, no estudo contemporâneo, mostrando bronquiectasias (setas).....	79
Figura 35A: TCAR do estudo anterior do paciente número 8, não apresentando bronquiectasias.....	79
Figura 35B: TCAR do estudo contemporâneo do paciente número 8, com pequena bronquiectasia (seta).....	79
Figura 36A: TCAR do estudo anterior do paciente número 26 mostrando bronquiectasias.....	80
Figura 36B: TCAR do estudo contemporâneo do paciente número 26 não apresentando bronquiectasias.....	80
Figura 37A: TCAR do estudo anterior mostrando extensas bronquiectasias (setas) do paciente de número 10.....	81
Figura 37B: TCAR do estudo contemporâneo também do paciente número 10 com a permanência das bronquiectasias (setas).....	81
Figura 38A: TCAR do estudo anterior do paciente número 1 com presença de brônquios com paredes espessadas.....	83
Figura 38B: TCAR do estudo contemporâneo do paciente número 1 mostrando menor presença de brônquios de paredes espessadas.....	83
Figura 38C: TCAR do estudo anterior do paciente número 23, com brônquios de paredes espessadas (setas).....	83

Figura 38D: TCAR do estudo contemporâneo do paciente número 23 com ausência de brônquios com paredes espessadas.....	83
Figura 38E: TCAR do estudo anterior do paciente número 15 mostrando áreas (setas) com brônquios de paredes espessadas.....	84
Figura 38F: TCAR do estudo contemporâneo do paciente número 15 com persistência do espessamento de paredes brônquicas (setas).....	84
Figura 39A: TCAR do estudo anterior do paciente número 23, com áreas de hipotenuação do parênquima pulmonar.....	85
Figura 39B: TCAR do estudo contemporâneo mostrando melhora das áreas de hipotenuação de parênquima no paciente número 23.....	85
Figura 40A: TCAR do estudo anterior do paciente número 19, mostrando áreas de hiperatenuação de parênquima pulmonar (setas).....	87
Figura 40B: TCAR do estudo contemporâneo do paciente número 19, sem áreas de hiperatenuação de parênquima pulmonar (setas).....	87
Figura 41A: TCAR do estudo anterior do paciente número 27 mostrando áreas de hiperatenuação do parênquima pulmonar (setas).....	88
Figura 41B: TCAR do paciente número 27 do estudo contemporâneo ainda com áreas de hiperatenuação do parênquima pulmonar (setas).....	88
Figura 42A: TCAR do estudo anterior do paciente número 1 mostrando área de atelectasia	89
Figura 42B: TCAR do estudo contemporâneo do paciente número 1 mostrando área de atelectasia (seta).....	89
Figura 43A: TCAR do estudo anterior do paciente número 6 mostrando presença de áreas com padrão de granularidade (seta).....	90
Figura 43B: TCAR do paciente número 6 do estudo contemporâneo, com ausência do padrão de granularidade.....	90
Figura 44A: TCAR do estudo anterior do paciente de número 24, sem presença de padrão de granularidade.....	91

Figura 44B: TCAR do paciente número 24, no estudo contemporâneo, com a presença do padrão de granularidade (seta).....	91
Figura 45A: TCAR do estudo anterior do paciente número 15 mostrando área de consolidação (seta).....	92
Figura 45B: TCAR do paciente número 15 no estudo contemporâneo mostrando a manutenção da área de consolidação (seta).....	92
Figura 46A: TCAR do estudo anterior do paciente de número 24, sem a presença de área de consolidação.....	93
Figura 46B: TCAR do estudo contemporâneo também do paciente número 24 com a presença de área de consolidação (seta).....	93
Figura 47A: TCAR do estudo anterior mostrando área de espessamento de septos conjuntivos ao exame do paciente número 20.....	93
Figura 47B: TCAR do estudo contemporâneo do paciente número 20, já sem áreas de espessamento de septos conjuntivos.....	93
Figura 48: Déficit perfusional em LSD em exame do estudo contemporâneo do paciente número 7.....	96
Figura 49: Déficit perfusional em LM em exame do estudo contemporâneo do paciente n.15...96	96
Figura 50: Déficit perfusional em LID em exame do paciente n.8.....	96
Figura 51: Déficit perfusional difuso em exame do paciente n.27.....	96
Figura 52A: Exame realizado no estudo anterior com ausência de déficit perfusional no paciente número 8.....	98
Figura 52B: Exame realizado no estudo contemporâneo com áreas de déficit perfusional em LID e LIE no paciente número 8.....	98
Figura 53A: Exame do estudo anterior do paciente número 23 com presença de déficit perfusional subsegmentar.....	99
Figura 53B: Exame do estudo contemporâneo do paciente número 23 sem a presença de déficit perfusional.....	99

Figura 54A: Exame do estudo anterior do paciente número 9 com déficit perfusional em língua e LIE (setas).....	99
Figura 54B: Exame do estudo contemporâneo do paciente número 9 mostrando a persistência de déficit perfusional (setas).....	99
Figura 55A: Exame do estudo anterior do paciente número 1 com déficit perfusional lobar em LSD (seta).....	100
Figura 55B: Exame do paciente número 1 do estudo contemporâneo mostrando déficit perfusional subsegmentar em LSD (seta).....	100
Figura 56A: Exame do estudo anterior do paciente número 28 sem presença de déficit perfusional.....	101
Figura 56B: Exame do estudo contemporâneo do paciente número 28 também sem déficit perfusional.....	101

LISTA DE GRÁFICOS

Gráfico 1: Comparação entre os valores obtidos nos dois estudos após aplicação dos escores em radiogramas convencionais de tórax.....	76
Gráfico 2: Comparação Entre os Valores Obtidos nos Dois Estudos Após a Aplicação dos Escores Tomográficos.....	94
Gráfico 3: Demonstração Gráfica da Distribuição dos Valores de VEF1 no Estudo Contemporâneo.....	103
Gráfico 4: Demonstração Gráfica dos Valores do Índice de Tiffeneau Obtidos no Estudo Contemporâneo.....	104
Gráfico 5: Demonstração Gráfica dos Valores da CPT no Estudo Contemporâneo.....	106
Gráfico 6: Demonstração Gráfica dos Valores de VR no Estudo Contemporâneo.....	106

LISTA DE TABELAS

Tabela 1: Distribuição dos Pacientes Conforme o Sexo.....	60
Tabela 2: Principais Alterações Encontradas ao Raio-X no Estudo Contemporâneo.....	61
Tabela 3: Comparação dos principais achados no estudo radiológico de tórax nos dois estudos.....	65
Tabela 4: Principais alterações encontradas na TCAR do estudo contemporâneo.....	77
Tabela 5: Comparação entre os achados na TCAR do estudo anterior e estudo contemporâneo.....	77
Tabela 6: Comparação da variável bronquiectasia cilíndrica entre os dois estudos.....	78
Tabela 7: Comparação Entre os Dois Estudos na Variável Bronquiectasia Cística.....	81
Tabela 8: Comparação entre os dois estudos na variável espessamento de paredes brônquicas...	82
Tabela 9: Comparação entre os dois estudos da variável áreas sugestivas de hipotenuação do parênquima pulmonar.....	85
Tabela 10: Comparação entre os dois estudos da variável: áreas sugestivas de hiperatenuação do parênquima pulmonar.....	86
Tabela 11: Comparação entre os dois estudos da variável atelectasia.....	88
Tabela 12: Comparação entre os dois estudos da variável padrão de granularidade.....	90
Tabela 13: Comparação entre os dois estudos da variável consolidação.....	91
Tabela 14: Comparação entre os dois estudos da variável espessamento de septos conjuntivos..	94
Tabela 15: Distribuição anatômica do comprometimento perfusional estudo contemporâneo.....	95
Tabela 16: Comparação entre as regiões anatômicas com comprometimento perfusional entre os dois estudos.....	97
Tabela 17: Padrão de déficit perfusional nos dois estudos.....	97
Tabela 18: Valores obtidos na espirometria no estudo contemporâneo.....	102
Tabela 19: Valores obtidos na pletismografia no estudo contemporâneo.....	105

RESUMO

A bronquiolite obliterante pós-infecciosa é considerada uma complicação rara da bronquiolite viral aguda, ocorrendo em aproximadamente 1% dos casos. No entanto, observa-se que em países situados no hemisfério sul essa doença vem ocorrendo com maior frequência.

É uma doença que se caracteriza por obstrução fixa e irreversível do fluxo aéreo, como consequência de lesão irreversível dos bronquíolos, com formação de áreas de fibrose e preenchimento da luz bronquiolar por tecido fibroso e ocorre com maior frequência no sexo masculino.

Este estudo compreendeu um grupo de 25 pacientes já estudados por Zhang et al. com diagnóstico de bronquiolite obliterante pós-infecciosa, com o objetivo de realizar exames de imagem e compará-los com aqueles obtidos na época do primeiro estudo, a fim de identificar a evolução da doença, em termos de imagem, no período de tempo entre os dois estudos. Também foram realizados testes de função pulmonar. O estudo compreendeu um total de 21 pacientes do sexo masculino e 4 do sexo feminino.

Para a comparação, foi criado um escore, o qual foi utilizado nos exames de imagem do estudo contemporâneo e também nos exames de imagem do primeiro estudo, onde maiores pontuações identificariam maior grau de lesão pulmonar. Foram obtidos exames de Tomografia Computadorizada de Alta Resolução (TCAR), cintilografia pulmonar perfusional e radiografias de tórax de todos os pacientes do estudo.

As variáveis estudadas na TCAR foram espessamento de paredes brônquicas, bronquiectasias, atelectasias, áreas de hipo e hiperatenuação de parênquima pulmonar, padrão de granularidade, espessamento de septos conjuntivos e consolidação.

As variáveis estudadas ao radiograma convencional de tórax foram espessamento de paredes brônquicas, bronquiectasis, atelectasias, consolidação, rarefação de vasculatura pulmonar, retificação de cúpulas diafragmáticas, deformidade de caixa torácica e aumento de espaço retroesternal.

Na cintilografia pulmonar perfusional foram avaliados o grau de déficit pulmonar perfusional nesse grupo de pacientes.

Ao compararmos 22 exames de TCAR dos dois períodos de tempo, observamos que através da aplicação do escore, 17 (77,2%) pacientes reduziram seus valores no escore do estudo contemporâneo quando comparado ao escore do estudo anterior, 2 (9%) permaneceram com os mesmos valores e 3 (13,6%) apresentaram piora no valor dos escores.

Ao compararmos exames de radiogramas de tórax de 25 pacientes, nos dois períodos de tempo, observamos que 14 (56%) apresentaram no estudo contemporâneo um aumento nos valores do escore, 8 (32%) reduziram o valor do escore e 3 (12%) permaneceram com os mesmos valores nos dois períodos de tempo.

Ao compararmos os exames de cintilografia perfusional dos 25 pacientes, observamos que houve grande variabilidade nas lesões, tendo estas desaparecido em 5 (20%) pacientes, permanecido em 19 (76%) e com ausência em ambos os estudos em apenas 1 (4%) paciente.

Nas provas de função pulmonar a alteração mais freqüentemente observada foi o distúrbio ventilatório obstrutivo, com variáveis graus de aprisionamento aéreo na pletismografia.

Observamos então neste estudo que houve um diferente grau de evolução das lesões com o passar do tempo nesse grupo de pacientes, sendo que alguns apresentaram melhora em determinadas variáveis aos estudos de imagem, outros tiveram uma estabilização das lesões e outros apresentaram piora das lesões no decorrer de tempo entre os dois estudos.

No entanto, observamos também que a bronquiolite obliterante pós-infecciosa não apresenta uma evolução fatal de curso rápido como se acreditava anteriormente, variando sua evolução de forma não uniforme entre os pacientes.

Palavras-chave: Bronquiolite Obliterante Pós-infecciosa. Tomografia Computadorizada de Alta Resolução. Cintilografia Pulmonar Perfusional.

SUMMARY

Postinfectious bronchiolitis obliterans is described as a rare complication of acute viral bronchiolitis, occurring in approximately 1% of patients. However, it has been shown that in some countries in the South Hemisphere this illness occurs more frequently.

It is characterized by fixed and irreversible obstruction of airflow, as a consequence of irreversible damage to the bronchioles, causing areas of fibrosis and scarring in the bronchiolar lumen. Postinfectious bronchiolitis obliterans has been shown to occur more frequently in males.

The present study included 25 patients, who had already been diagnosed as having postinfectious bronchiolitis obliterans and who were previously studied by Zhang and cols. The objectives of the present study were to perform image studies in the same patients, in order to investigate the evolution of this illness by comparing the results obtained from both studies. Tests of pulmonary function were also considered in the present study.

For comparison, a score was created to study radiological images more carefully and it was applied to both studies. Bigger scores meant a greater degree of pulmonary lesions. High resolution computed tomography, pulmonary perfusion scans and chest radiographs were performed in all patients of this study.

We concluded that the evolution of this illness developed distinctly in this group of patients; some presented improvement in some variables, others had a stabilization of pulmonary lesions and others presented worsening of lesions. However, we also observed that postinfectious bronchiolitis obliterans does not present with a uniform evolution, being apparently more benign than previously thought.

The majority of patients presented stabilization of the illness with permanence of the lesions in the TCAR, which is the best exam to be performed together with radiological studies within this group of patients.

The pulmonary function tests showed an obstructive pattern which was the most commonly observed alteration, and showed variable degrees of air trapping in body plethysmography.

Key-Words: Postinfectious Bronchiolitis Obliterans. High Resolution Computed Tomography. Pulmonary Perfusion Scan.

1 INTRODUÇÃO

1.1 Bronquiolite Viral Aguda

A bronquiolite viral aguda é a doença infecciosa do trato respiratório mais comum em lactente ocorrendo com maior frequência nos meses de inverno e entre aquelas com idade entre um e oito meses. (NARENDRA, 2001). Tem como agente etiológico principal o vírus sincicial respiratório, mas pode ter também várias outras etiologias virais, tais como adenovírus, influenzae e parainfluenzae (PHELAN, 1994; WOHL, 1978), e com menor prevalência agentes como Mycoplasma, Ureaplasma, e Pneumocystis. (LARSEN, 1997).

O vírus se replica rapidamente no epitélio bronquiolar, causando necrose celular e proliferação de células não ciliadas com descamação do epitélio respiratório, o que faz com que haja piora na depuração de secreções. A combinação entre a inflamação, o acúmulo de muco e a descamação celular acaba levando à obstrução brônquica, atelectasia e hiperinsuflação, podendo haver limitação grave ao fluxo de ar. Os alvéolos são usualmente poupados, exceto os mais próximos aos bronquíolos afetados, porém algumas vezes pode haver acometimento alveolar extenso por infiltrado inflamatório e preenchimento por líquido de edema. (AHERNE et al, 1970; MCLEAN 1956). A recuperação do epitélio lesado pode levar até duas a três semanas para se tornar completa. (WOHL, 1978).

De uma forma geral, a bronquiolite viral aguda se inicia com corrimento nasal seroso, espirros e febre baixa. Posteriormente, há desenvolvimento gradual de dificuldade respiratória manifestada por tosse seca paroxística, dispnéia e irritabilidade, recusa alimentar, a qual muitas vezes é a principal causa de procura por auxílio médico. A sibilância é freqüente, mas nem sempre audível à ausculta pulmonar, assim como os estertores. Em cerca de 10-20% dos casos

pode haver o aparecimento de apnéia central nas fases prodrômicas da doença. Outras manifestações sistêmicas como vômitos e diarreia geralmente estão ausentes. (ANAS, 1982; CHURCH, 1984).

As conseqüências funcionais imediatas destas alterações são alçapamento aéreo, obstrução de pequenas vias aéreas e piora nas trocas gasosas, havendo então um aumento no trabalho respiratório e conseqüentemente do consumo de oxigênio. (STOKES et al, 1983).

O diagnóstico da bronquiolite viral aguda é baseado na apresentação clínica, auxiliado pela idade da criança e presença de epidemia do vírus sincicial respiratório na comunidade com possibilidade de identificação viral por intermédio de cultura e métodos rápidos como ELISA (enzimaimunoensaio) e IFA (imunofluorescência indireta). (WOHL, 1990).

Nos casos leves os sintomas podem desaparecer em um período que varia entre 1 e 7 dias (NELSON et al, 1993).

No entanto, a bronquiolite viral aguda pode ter como conseqüência a bronquiolite obliterante pós-infecciosa (WOHL, 1978 e 1990; MILNER, 1989), hiper-reatividade de vias aéreas (ARRIBAS et al, 2000; Pagtakhan, 1986), bronquiectasias (GREGORY et al, 2004), provas de função pulmonar alteradas durante a fase aguda (RAO et al, 2002) e podendo evoluir com o óbito precoce do paciente (WOHL, 1978; GREEN, 1982). Existem relatos na literatura que estimam que cerca de 1% das crianças portadoras de bronquiolite viral aguda terão como complicação a bronquiolite obliterante (MILNER, 1989).

1.2 Anatomia das Vias Aéreas

Os pulmões existem basicamente para efetuar trocas gasosas com o meio ambiente, e para realizar esta função apresentam em sua constituição anatômica múltiplas paredes delgadas

com sacos aéreos de paredes finas e distensíveis, comunicáveis entre si, e conectados por uma série de passagens com a atmosfera exterior.

Os pulmões são normalmente divididos em três lobos no direito (superior, médio e inferior) e dois no esquerdo (superior e inferior). Ao lobo referimos como sendo uma porção sistematizada do pulmão, coberta em quase toda sua superfície por pleura e ventilada por brônquio principal ou seu equivalente aerodinâmico. No entanto, de maior importância clínica são os segmentos pulmonares, os quais nada mais são que subdivisões dos lobos pulmonares anteriormente descritos.

A anatomia dos brônquios segmentares foi primeiramente descrita em detalhes por Ewart em 1889 não tendo importância reconhecida até o advento da cirurgia torácica e da necessidade então da precisa localização de patologias pulmonares, tendo então mais notoriedade com estudos de Brock a partir de 1942. (SPENCER, 1997).

Os grandes brônquios são puramente tubos condutores de ar, os quais se dividem repetidamente, em um processo que se inicia com uma divisão dicotômica simples e origina dois brônquios primários distalmente à laringe, a partir da traquéia. Esses por sua vez irão novamente se dividir e originarão os brônquios lobares, os quais por sua vez penetrarão no parênquima pulmonar onde serão responsáveis pela ventilação dos segmentos pulmonares.

Weibel (1963) divide as vias aéreas em basicamente três zonas anatômicas, constituindo um total de 23 ordens de ramificação: zona condutora, zona de transição e zona respiratória a partir da décima terceira até a décima sexta ordem de ramificação, as vias aéreas são definidas como bronquíolos terminais e bronquíolos respiratórios, nos quais nos deteremos um pouco mais.

- ✓ Os segmentos pulmonares são porções não recobertas por pleura em toda a sua superfície e que recebem sua ventilação a partir de um brônquio lobar ou equivalente aerodinâmico.
- ✓ O lóbulo é uma porção pulmonar ventilada por um bronquíolo e pode ser definido diferencialmente pela separação conjuntiva ou pela arborização bronquiolar.
- ✓ O brônquio é todo o tubo aerífero envolvido por uma bainha conjuntivo-cartilaginosa, sendo o número de subdivisões dentro de cada lobo variável, variando de dois no lobo médio até seis nos lobos inferiores.
- ✓ O bronquíolo é todo tubo aerífero sem cartilagem em suas paredes, mergulhado dentro do parênquima pulmonar e preso por todos os lados por tecido elástico pulmonar, o qual o traciona de tal forma que não há possibilidade de colapso durante os movimentos respiratórios. Destes, os braços mais distantes chamar-se-ão bronquíolos terminais, os quais nos seres humanos se localizam entre a sexta e a décima terceira geração a partir da traquéia. Os bronquíolos terminais ocorrem no início da zona de transição pulmonar, e acredita-se que seu número total varie entre 25.000 e 65.000 (HORSFIELD, GORDON, PHILIPS, 1987; WEIBEL, 1963), com tamanho variando entre 0,8 a 2,5 milímetros e com um diâmetro interno de aproximadamente 0,6 milímetros. No entanto estes dados são bastante variáveis e difíceis de serem encontrados valores precisos e absolutos na literatura. Constituem - se na última porção dos bronquíolos que não contêm alvéolos em sua constituição, pois é completamente revestido por epitélio brônquico. Os bronquíolos terminais se dividem em cerca de dois ou três bronquíolos respiratórios (HANSEN, AMPAYA, BRYANT, 1975; BEREND, RYNELL 1991). Os complexos formados pelos bronquíolos terminais e os bronquíolos

respiratórios são agora chamados de pequenas vias aéreas (WRIGHT et al, 1992), embora este termo tenha também sido aplicado para aquelas vias aéreas que apresentam como característica diâmetro menor que dois milímetros, o que incluiria também nesta denominação alguns brônquios de tamanho normal. (MATSUBA, 1971).

- ✓ Os ácinos: são geralmente definidos como áreas completas de trocas gasosas ventiladas por um simples bronquíolo terminal, apresentando em sua maioria cinco a seis milímetros de diâmetro. Ele constitui o sítio anatômico onde efetivamente ocorrem trocas gasosas. (PORTO, SILVA, 1991). Cada bronquíolo terminal, juntamente com os seus correspondentes bronquíolos respiratórios e alvéolos formam o ácino pulmonar.
- ✓ Os ductos alveolares são relativamente curtos, tendo em suas paredes essencialmente alvéolos.
- ✓ Os alvéolos e os sacos alveolares são pequenas invaginações saculiformes com cerca de 250 micrômetros de diâmetro. São responsáveis pelo aspecto macroscópico esponjoso do pulmão saudável. O número de alvéolos supridos por um bronquíolo terminal varia de 20.000 a 71.000, constituindo então a maior parte de superfície de trocas do pulmão humano. O alvéolo é o espaço terminal aéreo na qual as paredes são compostas de tecido que permite a realização de trocas gasosas, chamada de septo inter alveolar. Estes apresentam quatro constituintes, a saber: (a) epitélio alveolar, (b) endotélio capilar, (c) elementos teciduais do espaço intersticial, (d) revestimento tensoativo. O sistema ductal formado pela comunicação entre os alvéolos e abertura entre eles é chamado de ducto alveolar, os quais terminam em sacos alveolares.

É interessante salientar o fato de que, mesmo apresentando anatomia estrutural semelhante, as vias aéreas de lactentes apresentam peculiaridades anatômicas que as fazem diferentes daquelas presentes em crianças maiores e adultos. (WOHL, MEAD, 1990; BRYAN, 1986) senão vejamos:

1. As vias aéreas de uma determinada geração podem ser também desproporcionalmente menores nos lactentes do que em crianças maiores e adultos, e as vias aéreas periféricas, aquelas distais à décima geração, podem também ser desproporcionalmente menores. (HOGG, et al 1970).
2. A resistência das vias aéreas é maior na criança que nos adultos. Nas vias aéreas das crianças, em uma mesma geração, os constituintes secretores mucosos da parede ocupam mais espaço proporcionalmente que quando comparados com adultos, o que contribui, portanto para uma maior obstrução com maior resistência. (MATSUBA, 1972).
3. A ventilação colateral é menos desenvolvida em crianças.
4. A retração elástica pulmonar em crianças é maior, o que faz com que o fechamento das vias aéreas ocorra com um volume pulmonar maior, contribuindo desta forma para uma maior facilidade na formação de atelectasias. (MANSELL, et al 1972).

Estes fatores fazem com que lactentes apresentem sintomatologia mais exuberante ao desenvolverem infecções respiratórias sintomáticas com o mesmo grau de acometimento patológico quando comparados com crianças maiores e adultos. (MARTINEZ, et al 1988).

O termo bronquiolite se refere a um grupo de patologias que afetam as pequenas vias aéreas de três milímetros ou menos (bronquíolos terminais, bronquíolos respiratórios e ductos alveolares). (STULBERG et al, 1998).

As alterações patológicas dos bronquíolos são estritamente ligadas a circunstâncias clínicas com as quais estão associadas. Em alguns casos um certo achado patológico pode ser único para uma condição em especial, no entanto esta não é a regra e sabe-se que existem alterações patológicas comuns a doenças bronquiolares das mais diversas etiologias, e há sempre a necessidade de correlação clínica para o estabelecimento de um diagnóstico preciso.

O termo bronquiolite obliterante, no sentido clínico, se refere a uma obstrução crônica das vias aéreas geralmente associadas a hiperinsuflação conseqüente ao acometimento das pequenas vias aéreas. Histologicamente, quando nos referimos a bronquiolite obliterante, existem basicamente dois tipos: a bronquiolite constrictiva e a bronquiolite obliterante clássica ou proliferativa na qual pode estar presente uma massa de tecido polipóide que invade a luz da via aérea. (GARG et al, 1994; WORTHY, 1998).

A bronquiolite constrictiva pode ser assim identificada pelo preenchimento concêntrico ou obliteração dos bronquíolos com menor ou quase ausência de comprometimento dos ductos alveolares distais e alvéolos. A bronquiolite proliferativa apresenta um tecido de granulação que se organiza em forma de pólipos que preenchem a luz dos bronquíolos terminais e respiratórios, geralmente se estendendo para dentro dos ductos alveolares, e algumas até os alvéolos distais resultando no que é chamado de pneumonia organizante. (EPLER, 1985 e 1995).

Macroscopicamente, os pulmões se caracterizam por nódulos irregulares de 1-2 milímetros de diâmetro, e se por ventura as alterações se estenderem até a zona subpleural poderá haver a formação do aspecto de “favo de mel”, lesão esta decorrente do alçaonamento aéreo distal à obstrução.

2 OBJETIVOS

- Realizar um estudo, através de exames de imagem (tomografias computadorizadas de tórax, radiografias simples de tórax e cintilografias pulmonares perfusionais) em um grupo de escolares e adolescentes com diagnóstico prévio de bronquiloite obliterante pós-infecciosa já estudados previamente há cerca de sete anos atrás.

- Comparar os exames de imagem obtidos no estudo contemporâneo com aqueles obtidos no anterior, nesse mesmo grupo de pacientes.

- Através da comparação, tentar identificar o padrão evolutivo das lesões da bronquiolite obliterante pós-infecciosa, nesse grupo de pacientes.

- Realizar testes de função pulmonar nos pacientes incluídos no estudo, com o objetivo de identificar o distúrbio funcional apresentado por esse grupo de pacientes.

3 A BRONQUIOLITE OBLITERANTE

3.1 A Patologia da Bronquiolite Obliterante Constrictiva

Na bronquiolite constrictiva, o achado anatomopatológico predominante é a lesão de bronquíolos membranosos. As alterações histológicas incluem um espectro de anormalidades mínimas até a completa obliteração dos bronquíolos. Todos os aspectos são relativamente inespecíficos, e embora eles possam ocorrer como lesão idiopática, alterações histologicamente semelhantes podem ser encontradas, como nos casos, por exemplo, de complicação de infecções (micoplasma, vírus), asma brônquica, doença inflamatória intestinal, bronquiectasias e em pacientes transplantados.

Histologicamente, a bronquiolite obliterante constrictiva começa com necrose do epitélio bronquiolar e infiltração inflamatória da mucosa, da submucosa, da área peribronquiolar e da luz bronquiolar, predominantemente nos bronquíolos terminais. (WRIGHT, 1992; COLBY, 1992 e 1994; KATZENSTEIN, 1990).

Os termos bronquiolite obliterativa e bronquiolite obliterante são algumas vezes citadas como sinônimos de bronquiolite obliterante constrictiva.

Na bronquiolite constrictiva, a inflamação não específica da parede bronquiolar eventualmente leva à fibrose com preenchimento ou obstrução do lúmen bronquiolar, no entanto, o parênquima pulmonar adjacente permanece normal. (WORTHY et al, 1998). A infiltração inflamatória inclui um número variável de linfócitos, plasmócitos e neutrófilos. As células mononucleares predominam na luz bronquiolar. Frequentemente os bronquíolos apresentam-se deformados e contêm tampões de muco. No estágio mais avançado, ocorre fibrose submucosa, que atinge a luz bronquiolar em padrão concêntrico (fig.1). (KATZENSTEIN, 1990; WRIGHT,

1992). À medida que o processo fibroso vai progredindo, a luz bronquiolar vai se reduzindo e eventualmente se oblitera. A obliteração da luz bronquiolar tende a ser localizada focalmente ao longo de um bronquíolo, portanto são necessárias secções seriadas para identificá-la. (GEDDES, 1997). A bronquiolite constrictiva é o principal achado da bronquiolite obliterante sem pneumonia organizante, e é uma lesão cicatricial resultante de qualquer infecção ou dano que leve a inflamação bronquiolar e necrose (GREEN, 1982; WRIGHT, 1992), tendo como característica a fibrose peribronquiolar com diferentes graus de estreitamento da luz do bronquíolo. (MAUAD, 2002). É por isso considerada uma lesão irreversível. A biópsia a céu aberto apesar de não ser estritamente necessária provê o melhor método, “padrão ouro”, para o diagnóstico. (SCHLESINGER, 1998).

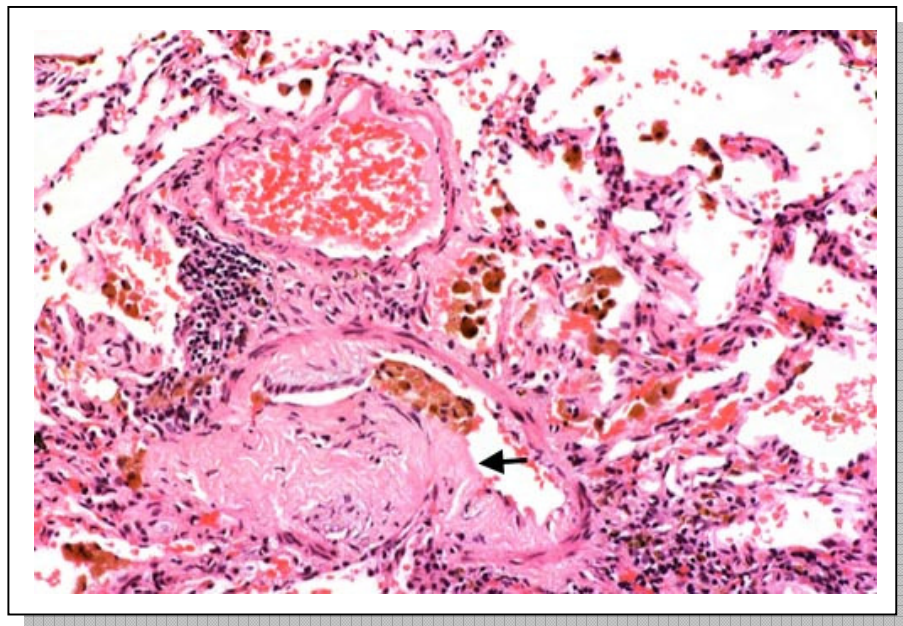


Figura 1: Bronquiolite obliterante constrictiva, com o clássico preenchimento da luz bronquiolar por tecido conjuntivo (seta).

A musculatura lisa da via aérea pode ser vista em torno do preenchimento bronquiolar.

3.2 A Patologia da Bronquiolite Obliterante Proliferativa com Pneumonia Organizante (BOOP)

A bronquiolite proliferativa presente em adultos e também em crianças, é caracterizada por tecido de granulação em forma de massa polipóide dentro da luz da via aérea (fig.2), acometendo predominantemente os bronquíolos respiratórios, os ductos alveolares e os alvéolos (COLBY, 1992 e 1994; KATZENSTEIN, 1990).

A forma mais comum de bronquiolite obliterante é a bronquiolite obliterante com pneumonia organizante (BOOP). É caracterizada, histologicamente, pelo achado de tecido de granulação dentro da luz bronquiolar e de ductos alveolares, comumente acompanhados por pneumonia em organização na periferia dos lóbulos pulmonares, e é mais comum em adultos. Em crianças, pode não haver a formação de massa polipóide. Apesar da presença de tecido de granulação intraluminal, as alterações funcionais são do tipo restritivo. (EPLER, 1985).

A luz dos bronquíolos respiratórios e de alguns bronquíolos terminais da segunda e terceira gerações acaba sendo preenchida por este exsudato intraluminal organizante que irá se depositar dentro da via aérea, formando então uma massa polipóide de tecido de granulação fibroblástico, com o restante da luz persistindo como uma fenda estreita de passagem aérea limitada. (GARG, 1994).

O tecido de granulação consiste em células (fibroblastos e um número variável de macrófagos, linfócitos, neutrófilos e plasmócitos) e uma matriz rica em proteoglicanos. Além da massa polipóide, outras anormalidades podem ser identificadas nos espaços aéreos. (COLBY, 1992 e 1994; KATZENSTEIN, 1990). O fenômeno mais comum é o acúmulo de macrófagos espumosos. Às vezes, neutrófilos podem estar presentes no espaço alveolar. O interstício também apresenta alteração significativa. O pólipó surge a partir de uma área que foi desnudada do

epitélio bronquiolar do qual a lâmina elástica e a camada muscular foram destruídas. Alguns pólipos podem ser cobertos total ou parcialmente por uma camada de células epiteliais. O bronquíolo danificado é então geralmente invadido por linfócitos e outras células inflamatórias crônicas, as quais podem vir a ocupar o alvéolo adjacente. (SPENCER, 1977).

O septo alveolar eventualmente espessa-se pela infiltração de células inflamatórias crônicas e hiperplasia dos pneumócitos tipo II. O processo intersticial não é difuso, geralmente limitando-se à área onde existe tecido polipóide.

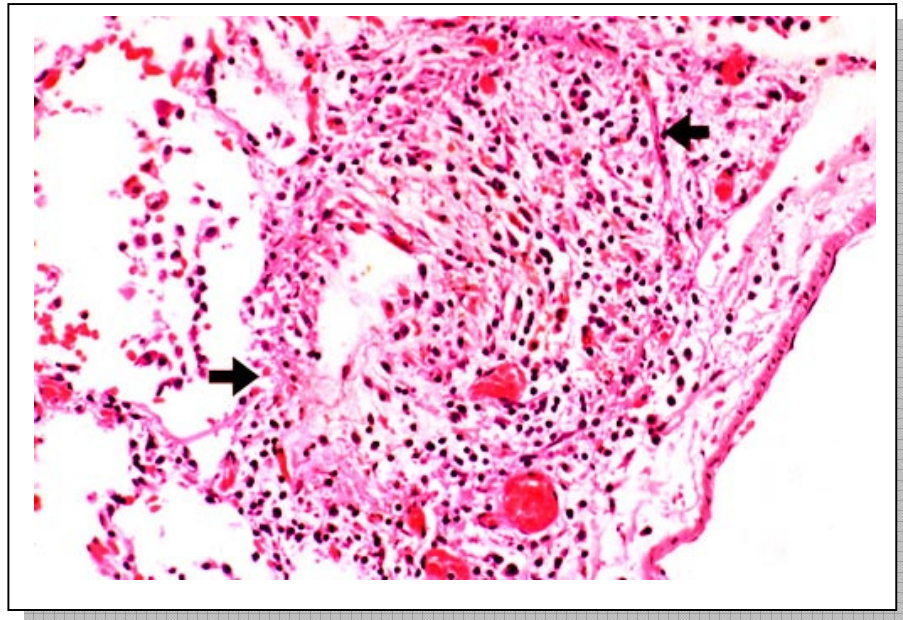


Figura 2: Bronquiolite obliterante proliferativa com tecido de granulação ativo preenchendo a luz bronquiolar.

A terminologia histológica é confusa, e termos similares acabam muitas vezes sendo usados para patologias diferentes. As doenças bronquiolares são agrupadas como na tabela a seguir. (COLBY, 1994). Aqui, existe uma considerável sobreposição de achados patológicos, podendo ocorrer achados semelhantes inter grupos, o que faz com que as categorias aqui

mostradas não sejam estáticas, podendo haver a evolução de um grupo para outro no que se refere às alterações patológicas.

3.3 Classificação das Doenças Bronquiolares

A classificação das doenças bronquiolares vem com o passar do tempo despertando maior interesse da pesquisa científica, e por esta e outras razões, vem sendo modificada e atualizada a partir de novas descobertas etiológicas e patológicas da doença.

No início do século XX a classificação era limitada a três categorias de bronquiolite obliterante, termo este que apareceu pela primeira vez em 1835 por Raynaud e que foi novamente citada por Wilhelm Lange em 1901 quando descreveu uma doença respiratória que resultou na morte de dois pacientes. (GOSINKI, 1973). No entanto, em 1904 a classificação da bronquiolite obliterante já apresentava três subdivisões: a) idiopática b) pós-exposição ao fumo e c) pós-infecção respiratória.

Com o decorrer do tempo, a classificação se tornou mais complexa, parte pela descoberta de novas entidades e novas síndromes associadas a bronquiopatias e parte porque existem lesões patológicas distintas não específicas de cada entidade.

Em 1983 Epler e colaboradores propuseram uma nova classificação da bronquiolite obliterante, a qual passou a ter seis subdivisões, acrescentando àquelas da classificação anterior à relacionada a doenças do tecido conjuntivo, a pós-transplante e a bronquiolite obliterante com pneumonia organizante (BOOP). (EPLER, 1983).

Em 1985 o termo bronquiolite obliterante com pneumonia organizante foi citado em uma descrição de 50 pacientes com uma doença pulmonar idiopática responsiva à terapia com

corticosteróides. (EPLER, 1985). A partir de então, começaram a traçar paralelos entre esta patologia e a bronquiolite obliterante “constritiva”. Embora a relação entre bronquiolite obliterante constritiva e a proliferativa com pneumonia organizante (BOOP) idiopática não seja bem estabelecida, há características clínicas, radiológicas, fisiológicas e histopatológicas próprias, conforme quadro abaixo. (EPLER, 1994).

Quadro 1: Diferenças entre a bronquiolite obliterante pós-infecciosa e a BOOP

Características	Bronquiolite obliterante	BOOP
Patologia	Lesão constritiva	Lesão proliferativa
Fisiológica	Padrão obstrutivo	Padrão restritivo
Radiológica	Normal ou hiperinsuflação pulmonar	Padrão alvéolo-ductal ou intersticial
Resposta a corticoterapia	Variável	Boa
Prognóstico	Desfavorável	Favorável
Exame físico	Crepitantes “precoces”	Crepitantes “tardios”
Função Pulmonar	VEF1 e VEF1/CVF anormais	CVF e difusão anormais

4 BRONQUIOLITE OBLITERANTE PÓS - INFECCIOSA EM CRIANÇAS

A bronquiolite obliterante foi inicialmente citada em 1835 por Raynaud (GOSINKI, 1973), não sendo mencionada novamente até 1901, quando o foi novamente por Lange. No entanto, o primeiro relato de bronquiolite obliterante associada à agente infeccioso foi descrito em 1904. É uma resposta inicial a uma agressão ao epitélio do trato respiratório inferior, com variáveis alterações encontradas em espécimes anátomo-patológicos, tais como presença de “tufos” de tecido de granulação dentro da luz das pequenas vias aéreas (AZIRAD et al, 1975) e ocasionalmente dos ductos alveolares, com destruição das vias aéreas distais (LYNN, 1999). Com a progressão da doença há o aparecimento de tecido fibroso cicatricial (ZENONE et al, 1999) com conseqüente obliteração da luz dos bronquíolos por tecido inflamatório. Trata-se de uma complicação não usual da lesão bronquiolar. Tem etiologia variável, podendo ter como causa desde infecções virais até transplantes, inalação de gases irritantes (MIHALTAN et al, 2001) e aspiração de corpo estranho.

Acredita-se que a prevalência da bronquiolite obliterante venha progressivamente aumentando nos últimos anos (CALABRIA, 1995) em parte por maior reconhecimento da doença como entidade, e possivelmente também devido à maior exposição a fatores ambientais como fumaças industriais assim como pelo advento de novas opções terapêuticas, como os transplantes. (EZRI et al, 1994).

Poucos são os relatos associados a bronquiolite obliterante pós-infecciosa em crianças, sendo esta uma entidade que acomete de forma mais prevalente indivíduos das regiões Sul e Sudeste do Brasil, assim como nos países do Conesul como Uruguai e Argentina e em nativos americanos e descendentes de polinésios, sem ainda evidências claras que justifiquem isso (GOLD et al, 1969; LANGE et al, 1969; WENMAN et 1982).

Desta forma, poucos também são os dados na literatura sobre a evolução a médio e longo prazo desses pacientes, após terem sido diagnosticados como portadores de bronquiolite obliterante pós-infecciosa. Isto acaba, de uma certa forma, privando-nos de dados sobre a real evolução clínica da doença e suas possíveis correlações com alterações radiológicas e funcionais com o decorrer do tempo.

Em relação à etiologia pós-infecciosa da bronquiolite obliterante tem-se como agentes etiológicos em lactentes e crianças a associação com patógenos respiratórios (PENN, LIU, 1993), e dentre estes podemos citar o adenovírus (MEYER et al, 1983; MAUAD 2002; PICHLER et al, 2000; MEIRE et al, 1998; HERBERT et al, 1977), o qual é capaz de causar bronquiolite viral aguda severa em crianças previamente saudáveis principalmente os subtipos 3, 7 e 21 (VAN MOPPLES, 1999, HONG, 2001; WOHL 1978; MILNER, 1989; BECROFT, 1971) e inclusive a morte dos pacientes (ALICIA et al, 1998; PINTO et al, 1992; SCINLAND 1976; SANTOLAYA, 1989), parainfluenzae e influenzae (SCHLESINGER et al, 1998; LARAYA-CUASAY et al, 1977), este com capacidade de mimetizar quadros de pneumonia (HAN et al, 1998), vírus do sarampo (CHRETIEN et al, 1984), *Mycoplasma pneumoniae*, (LEONG et al, 1997; STOKES, 1978; ISLES et al, 1987), *Bordetella pertussis* (SEVERIEN et al, 1995) e também o Vírus Sincicial Respiratório, o qual é um comum agente de infecções em crianças no trato respiratório inferior, sendo em algumas séries descritas serem responsáveis por até 28% dos casos de bronquiolite obliterante. (BANERJI, 2001; MASSIE, 1999). Existe também relato de infecções intra-uterinas como sendo causa de bronquiolite obliterante. (SUEISHI et al, 1974). Como agentes causadores de bronquiolite obliterante localizada a literatura cita como exemplos *Legionella pneumophila* e *Serratia marcescens*. (SATO, 1985; GOLDSTEIN et al, 1982).

Apesar das diversas etiologias infecciosas, todos os agentes têm em comum como característica a propensão em infectar e lesar células epiteliais do trato respiratório. Além disto,

como já citado anteriormente, as lesões resultantes dessa agressão podem ser histologicamente indistinguíveis, sendo comuns a todos os agentes etiológicos. (AHERNE et al, 1970).

Normalmente, a bronquiolite obliterante pós-infecciosa segue-se a um quadro de bronquiolite viral aguda por vírus sincicial respiratório ou por adenovírus, além de outros agentes previamente citados, se apresentando inicialmente como um quadro de bronquiolite aguda grave, geralmente e com má evolução e prognóstico. Clinicamente seu curso é variável e na maioria das vezes relacionado à extensão e intensidade das lesões, sendo típicos da bronquiolite obliterante pós-infecciosa os sintomas persistentes com características de doença pulmonar obstrutiva, tais como tosse e sibilância resistente à terapia com broncodilatadores (OMAR, 1989), taquipnéia e tolerância diminuída ao exercício físico. Podem apresentar por um período variável de meses a anos tosse, sibilância e crepitações à ausculta pulmonar, assim como diminuição dos murmúrios vesiculares, e com o passar do tempo, entre outras seqüelas, podem apresentar deformidades de caixa torácica (figuras 3 e 4).

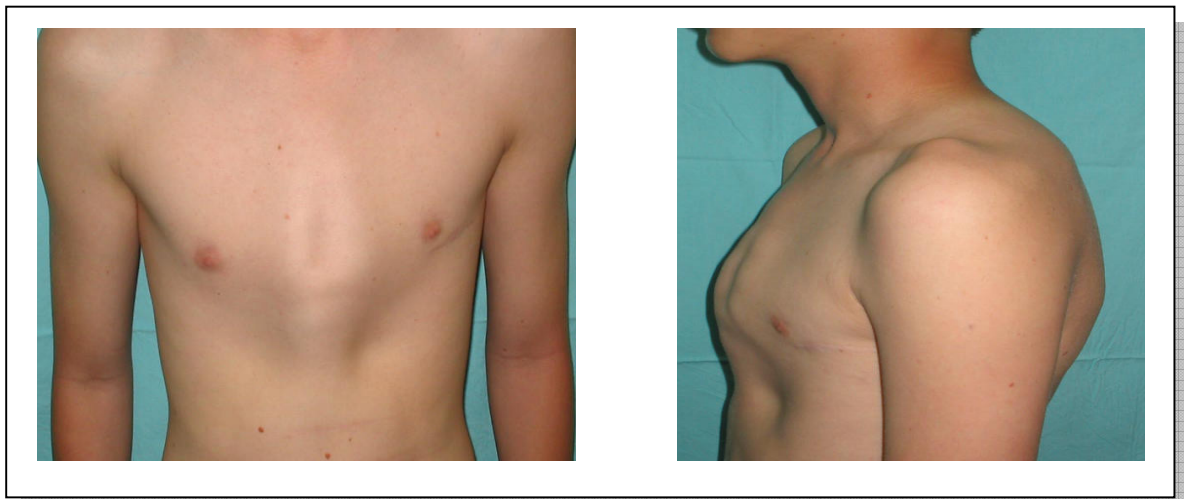


Figura 3: Paciente número 6, com pectus carinatum

Figura 4: Paciente número 6, em projeção de perfil

Alguns dados da literatura referem tosse contínua e sibilância após uma curta doença respiratória como sendo a apresentação clínica mais comum (CHAN et al, 2000), inclusive relacionando níveis de eosinófilos no sangue periférico maior que 1% (CALVO, 2001) durante o episódio de bronquiolite aguda como fator de risco para sibilância persistente. Aquelas crianças, porém, com um quadro mais leve, na maioria das vezes podem ter um melhor prognóstico que as outras. (TEPER et al, 2002).

A taxa de mortalidade da bronquiolite obliterante pós-infecciosa tem diminuído na última década, uma vez que se acreditava ser esta patologia bastante severa, tendo baixas taxas de sobrevida a partir do momento do diagnóstico. No entanto, a viabilidade de realização de transplante pulmonar (CHANG et al, 2001), associado a outros fatores contribuintes para tal fato, como o reconhecimento da bronquiolite obliterante pós-infecciosa como entidade, o tratamento agressivo das infecções respiratórias ao longo da evolução do paciente, o uso de antiinflamatórios como os corticosteróides, a formação de centros de diagnóstico e tratamento específicos em nosso meio, e talvez ao uso adequado de broncodilatadores proporcionaram este aumento na taxa de sobrevida dos pacientes. Além disso, cita-se também o auxílio da tomografia computadorizada de alta resolução de tórax para realização de diagnóstico mais precoce e apurado. (YALCIN et al, 2003).

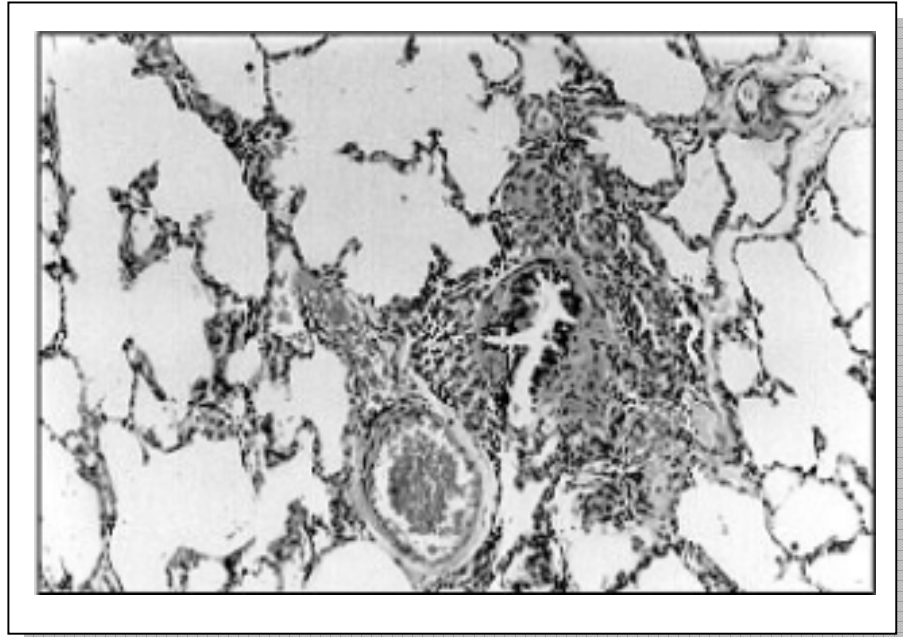


Figura 5: Padrão histológico da Bronquiolite Obliterante tipo constrictiva. Há inflamação crônica peribronquiolar e leve fibrose. A luz da via aérea está preenchida. H&E 100X.

4.1 O Diagnóstico da Bronquiolite Obliterante Pós - Infecciosa

A bronquiolite obliterante pós-infecciosa é uma resposta inicial a uma agressão ao epitélio do trato respiratório inferior, podendo ter etiologia variável e aparentemente com maior incidência nas áreas meridionais da América do Sul. É uma forma de alteração pulmonar secundária a uma agressão e que vem ganhando maior interesse por parte da comunidade científica nos últimos anos. Seu prognóstico e curso evolutivo são bastante variáveis, no entanto, devido à formação de centros de referência, ao advento de novas modalidades terapêuticas no seu tratamento de manutenção como o uso de antibioticoterapia e até de anti-inflamatórios, vem trazendo por consequência um aparente aumento na sobrevivência desses pacientes.

O diagnóstico desta patologia é realizado através de um conjunto de manifestações clínicas, radiológicas e funcionais, onde há a presença de um fator etiológico inicial em comum, que é o agente infeccioso.

O “padrão ouro” para o diagnóstico de bronquiolite obliterante ainda é a biópsia pulmonar. No entanto, em crianças, esse exame é por deveras complicado, uma vez que trata-se de um procedimento invasivo. Outros fatores limitantes da biópsia pulmonar são a dificuldade de estabelecer o seu momento exato, uma vez que se realizada em um período precoce do quadro evolutivo pode não apresentar as lesões características, e ainda a necessidade da retirada de uma amostra suficientemente grande e ao mesmo tempo sem grande destruição para que a mesma não contenha tecidos tão destruídos a ponto de tornar as estruturas não identificáveis. É característica da bronquiolite obliterante o não envolvimento do parênquima pulmonar, e sim o preenchimento da luz bronquiolar por tecido de granulação e/ou fibrose.

Devido a estes problemas, o diagnóstico vem sendo auxiliado, em casos em que não haja biópsia pulmonar, através da realização de exames complementares como tomografia de tórax, cintilografias perfusionais pulmonares e ventilatórias, provas de função pulmonar. Esses exames, juntamente com o quadro clínico tornariam então o diagnóstico de bronquiolite obliterante possível.

4.2 Aspectos Radiológicos e Funcionais da Bronquiolite Obliterante

Quanto a aspectos de imagem, os achados anormais são mais evidentes em tomografias computadorizadas de alta resolução de tórax (TCAR) que nos exames radiológicos convencionais, uma vez que alterações podem ser encontradas naquelas em até 90% dos casos.

A grande maioria dos pacientes com bronquiolite obliterante pós-infecciosa apresenta alterações na TCAR (PADLEY et al, 1993), como áreas de aprisionamento aéreo conseqüentes à obstrução das pequenas vias aéreas (AQUINO, 1994), áreas de diminuição da atenuação do parênquima, dilatação brônquica segmentar ou subsegmentar e estrias centrolobulares (PADLEY et al, 1993), além de atelectasias, padrão de granularidade e bronquiectasias. Vários outros podem ser os achados de imagem nos pacientes portadores de bronquiolite obliterante pós-infecciosa, podendo ir desde a normalidade até extenso comprometimento.

Dados na literatura nos mostram que há predomínio de espessamento de paredes brônquicas e bronquiectasias nestes pacientes (ZHANG, 1998), assim como áreas de alçaponamento aéreo, sendo este conseqüente a obstrução parcial da luz bronquiolar e que é melhor visualizada em filmes obtidos com o paciente em manobra de expiração. (STERN, 1994; GARG, 1994; SWEATMAN et al; 1990).

Os achados na tomografia computadorizada de tórax também podem ser divididos em sinais diretos e indiretos (HARTMAN et al, 1994). O único sinal direto é relacionado ao espessamento da parede e/ou espaços luminiais obliterados dos bronquíolos que poderiam ser observados como opacidades ramificadas centrilobulares na TCAR de tórax. No entanto este é um sinal menos comum. (YANG et al, 1997). Os sinais indiretos incluiriam bronquiectasias e perfusão em mosaico, que inclui áreas com heterogeneidade da atenuação parenquimatosa, mesclando regiões com atenuação aumentada e reduzida do parênquima pulmonar, achados estes que podem ser identificados em cerca de 83-87% dos casos.

O mecanismo patogênico da bronquiectasia na bronquiolite obliterante pós-infecciosa ainda não está bem esclarecido. No entanto, acredita-se que se deve à evolução natural da própria doença, e a um somatório de alterações, tais como: aumento da pressão no espaço intra-brônquico secundário ao acúmulo de secreções na presença de obstrução, destruição da parede brônquica

por processo inflamatório crônico secundário a infecções e por fim ao tracionamento de estruturas e da própria parede brônquica por colapso e fibrose peribrônquica.

O diagnóstico da bronquiectasia pode ser feito com certeza somente pelo uso de broncografia ou tomografia computadorizada. Todavia, a broncografia não se constitui em um exame de rotina, sendo cada vez menos usado nos dias atuais por suas complicações e dificuldades técnicas.

O estudo tomográfico convencional permite identificar a presença de bronquiectasias, com relativo grau de segurança. Existem duas características radiográficas definidoras de bronquiectasias: o calibre aumentado do brônquio afetado se mantém inalterado ou aumenta à medida que se aproxima da periferia; as ramificações brônquicas se encontram ausentes ou reduzidas em seu número.

Em relação ao padrão de perfusão em mosaico, em cerca de 13-18% dos casos as imagens obtidas em inspiração serão normais, e a heterogeneidade de atenuação só será observada em imagens obtidas com o paciente em expiração (ARAKAWA, 1998), caracterizando desta forma o aprisionamento aéreo periférico e a vasoconstrição secundária. (NOBRE, 2002).

O padrão de perfusão em mosaico, se formará desta forma, com uma mescla de áreas de radiotransparência aumentada e outras áreas de radiotransparência diminuída. Essas áreas têm sua atenuação diminuída em consequência de um conjunto de alterações tais como uma destruição parenquimatosa secundária à própria evolução da doença, áreas de vasoconstrição localizada e áreas de hiperinsuflação também localizadas do parênquima pulmonar, assim como uma lesão hipóxica devido a uma reduzida perfusão de áreas com obstrução bronquiolar e redistribuição do fluxo para áreas normais. Por sua vez, terão atenuação aumentada quando houver redistribuição do fluxo sanguíneo para as áreas não lesadas do parênquima pulmonar.

Em relação às atelectasias, a palavra atelectasia significa expansão incompleta de tecido pulmonar. A zona pulmonar atelectasiada tem dimensões diminuídas devido à falta de expansão de seus espaços aéreos. A redução do volume pode ser por dois mecanismos: reabsorção do ar após obstrução da via brônquica e expulsão do ar dos espaços alvéolo-ductais por compressão ou retração do parênquima pulmonar.

Quanto ao estudo da bronquiolite obliterante em radiografias convencionais de tórax, seu uso é bastante discutido para o diagnóstico desta patologia, uma vez que ele pode ser normal em cerca de 30-40% dos casos. Quando anormal, alguns estudos citam como achados mais prevalentes áreas com infiltrados intersticiais difusos, bronquiectasias (KONCUL et al, 1997; WENMAN et al, 1982; CULINER, 1963), atelectasia crônica, densidades retículo nodulares, espessamento das paredes brônquicas, além de hipertransparência pulmonar. (LYNN et al, 1990; OSBORNE 1979).

Na radiologia de tórax convencional é também clássica a apresentação da Síndrome de Swyer-James, a qual é caracterizada por imagem de um pulmão hipertransparente unilateral com volume normal ou reduzido durante a inspiração e aprisionamento aéreo durante a expiração (SWYER, 1953; REID, 1989; SPIGELBLATT, 1983). Essa hiperinsuflação unilateral do pulmão normalmente ocorre como sendo seqüela de infecção por adenovírus, causada por alçapamento de ar com diminuição secundária do fluxo sanguíneo pulmonar e atrofia gradual da porção envolvida do tecido pulmonar. A obstrução das pequenas vias aéreas, além de resultar em hiperinsuflação, pode levar também a áreas de atelectasia, mucostase, bronquiectasias e fibrose. Foi pela primeira vez descrita em 1953 por Swyer e James e posteriormente por McLeod (SWYER, 1953; MCLEOD, 1954).

No entanto, Chang descreve as alterações na radiografia simples de tórax em 5 grupos, a saber, (CHANG, 1998):

- ✓ Hiperlucência (transparência aumentada) de um pulmão aumentada ou parte de um pulmão;
- ✓ Colapso completo do lobo afetado;
- ✓ Hiperlucência unilateral de um pulmão com tamanho normal ou reduzido;
- ✓ Pulmões hiperlucentes bilateralmente;
- ✓ Padrão misto de colapso persistente, com hiperinsuflação e espessamento peribrônquico.

Quanto aos achados na cintilografia pulmonar perfusional, tem-se como característica o aparecimento de áreas hipoperfundidas alteradas com áreas de padrão circulatório normais. As áreas alteradas podem ser conseqüência de lesão segmentar, subsegmentar ou lobar, e ainda comprometer um ou mais lobos do pulmão. (PALMER et al 1979; MEYER, 1983).

A falta de especificidade nos defeitos vistos nas imagens de perfusão é reconhecida de longa data. Defeitos de perfusão são comumente detectados na embolia pulmonar, em áreas de consolidação ou compressão do parênquima e na doença pulmonar obstrutiva crônica. A perfusão reduzida nas regiões de doença das vias aéreas pode ocorrer por destruição do parênquima e conseqüente lesão do leito vascular adjacente e até mesmo por constrição reflexa dos vasos pulmonares que entram na área hipóxica sendo considerada como uma tentativa do pulmão para manter normal a relação ventilação / perfusão. A presença de defeitos na perfusão não distingue serem eles oriundos de embolia ou outra causa, como por exemplo, doenças das vias aéreas. (ANSELMINI, 1991).

No aspecto funcional, a bronquiolite obliterante manifesta-se na grande maioria dos casos em forma de um padrão de distúrbio ventilatório obstrutivo fixo, aparentemente com pouca resposta ao uso de corticoterapia prolongada, com uma importante redução nos fluxos aéreos. A

severidade da obstrução é diretamente proporcional ao número de bronquíolos afetados e ao grau de preenchimento luminal destes. (WORTHY et al, 1998).

As manobras expiratórias forçadas em crianças e lactentes mostram obstrução severa especialmente quando o teste é feito nos primeiros meses após o evento inicial. (TEPER, 1999).

No entanto, esse distúrbio ventilatório pode ter vários graus de apresentação clínica, variando desde estados assintomáticos (KATTAN et al, 1977) até dispnéia aos mínimos esforços.

A resistência e a complacência também podem estar alteradas, dependendo do grau de acometimento pulmonar. Eventualmente, nos casos de envolvimento apenas segmentar do pulmão, há normalidade nas provas de função pulmonar.

5 PACIENTES E MÉTODOS

Foi estudado, em forma de coorte histórica e contemporânea, um grupo de 25 pacientes com diagnóstico prévio de bronquiolite obliterante pós-infecciosa e já estudados há cerca de oito anos (ZHANG et al. 2000). Estes mantiveram acompanhamento ambulatorial no Hospital de Clínicas de Porto Alegre.

Dos 28 pacientes que chegaram ao final do primeiro estudo, foram localizados e estudados na pesquisa contemporânea 25 pacientes. Estes foram encontrados através de pesquisa no cadastro hospitalar dos pacientes, por endereço, telefone e pesquisa de campo. Três pacientes não foram localizados, correspondendo a uma perda de 10,72% em relação à amostra anterior.

Essas crianças e adolescentes preencheram os critérios de inclusão e exclusão para participação na pesquisa na época do primeiro estudo, quando foi realizada em oito crianças confirmação diagnóstica através de biópsia pulmonar naqueles que concordaram, por consentimento informado, com a realização do exame naquele momento. As outras crianças tiveram seus diagnósticos baseados em dados clínicos, de imagem, e anormalidades em função pulmonar. Isso porque, mesmo sendo a biópsia pulmonar o melhor método para o diagnóstico de bronquiolite obliterante pós-infecciosa, é sabido que pequenas amostras de biópsia podem não mostrar alterações obliterantes típicas, uma vez que o tecido da biópsia freqüentemente pode não incluir áreas com bronquíolos afetados.

Através do estudo das informações clínicas, radiológicas, funcionais e de exames laboratoriais, foram excluídas outras causas de doença pulmonar obstrutiva tais como asma, mucoviscidose, doença pulmonar crônica da prematuridade, tuberculose pulmonar, deficiência de alfa-1 antitripsina, síndrome da imunodeficiência humana com acometimento pulmonar e cardiopatias congênitas.

O projeto da pesquisa foi apresentado ao Grupo de Pesquisa e Pós-Graduação do Hospital de Clínicas de Porto Alegre, sendo aprovado. O paciente e seus responsáveis foram informados dos objetivos do trabalho, e foi obtido consentimento informado para sua inclusão no estudo (anexo 1). Todos os exames que fizeram parte da rotina de atendimento desses pacientes foram custeados pelo Sistema Único de Saúde (SUS), com exceção das tomografias computadorizadas de alta resolução de tórax, as quais tiveram seus custos cobertos pelos pesquisadores.

5.1 Radiografias de Tórax

Em relação aos estudos radiológicos convencionais de tórax foram também procurados os achados mais característicos da bronquiolite obliterante neste tipo de exame tais como hiperinsuflação pulmonar (figura 6), atelectasias (figura 7), consolidações (figura 8), espessamento brônquico (figura 9), áreas sugestivas de bronquiectasias (figura 10) e áreas de radiotransparência aumentada (figura 11).

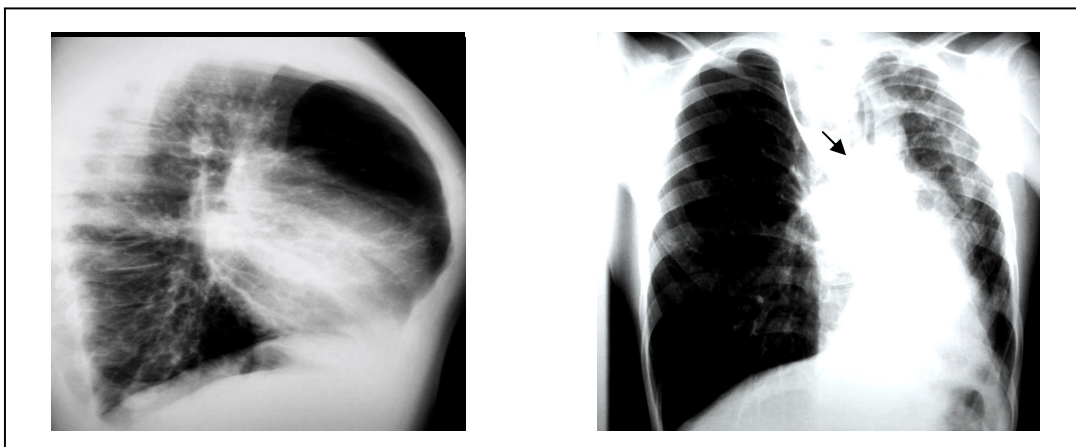


Figura 6: Hiperinsuflação pulmonar presente ao exame do paciente de número 10

Figura 7: Atelectasia presente ao exame do paciente de número 13

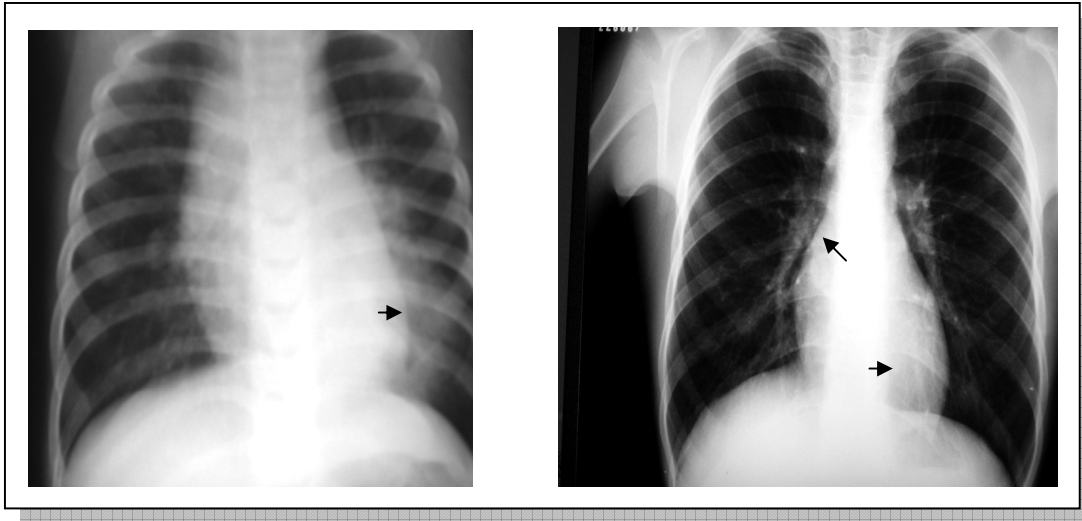


Figura 8: Consolidação presente ao exame do paciente número 9.

Figura 9: Espessamento de paredes brônquicas presente ao exame do paciente número 26

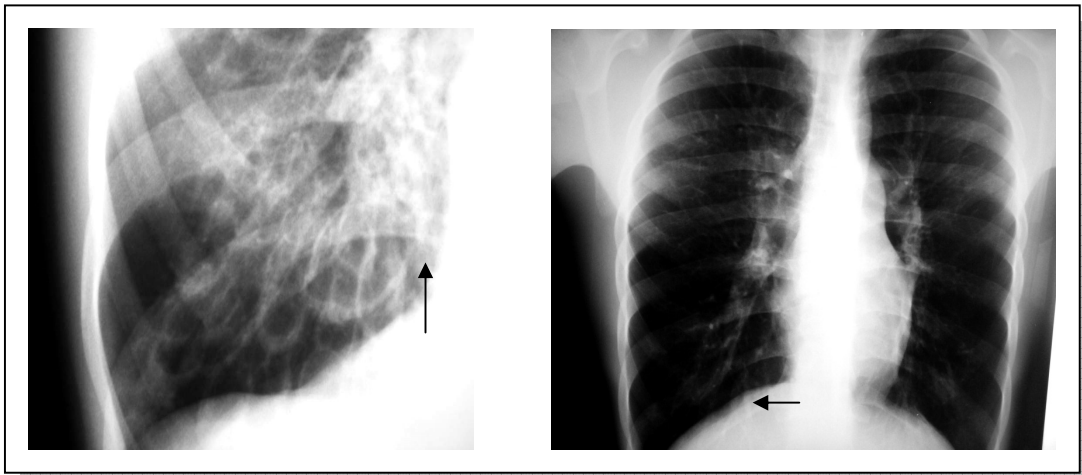


Figura 10: Imagens sugestivas de bronquiectasias presentes ao exame do paciente número 10

Figura 11: Imagens sugestivas de radiotransparência aumentada em exame paciente número 6

As radiografias simples de tórax foram solicitadas no momento da consulta ambulatorial dos pacientes, sendo então realizadas nas projeções antero-posterior e perfil no Serviço de Radiologia do Hospital de Clínicas de Porto Alegre.

Foi elaborada uma ficha de avaliação para uma posterior comparação dos exames radiográficos (anexo 3). Para a elaboração dessa ficha, o autor incluiu os achados mais prevalentes da doença em estudo nas radiografias convencionais de tórax. Criou-se então um sistema de escore, onde aqueles exames que obtiveram maior pontuação final apresentaram maior grau de lesão pulmonar. Os valores do escore variavam entre zero e 38 pontos.

Estes exames foram então estudados pelos médicos radiologistas participantes da pesquisa, em comparação com as radiografias anteriores, como já mencionado. Em um primeiro momento, foram estudadas as radiografias obtidas na época do primeiro estudo, sem que houvesse identificação dos pacientes. Posteriormente, foram vistos os exames do estudo contemporâneo, igualmente sem identificação dos sujeitos da pesquisa, comparando-se os exames obtidos nos dois períodos de tempo.

5.2 Tomografia Computadorizada de Alta Resolução

Em relação ao estudo tomográfico de tórax, levaram-se em consideração na observação dos exames as alterações mais comumente encontradas na bronquiolite obliterante tais como espessamento de paredes brônquicas (figura 12), atelectasias (figura 13), padrão de granularidade (figura 14), áreas de consolidação (figura 15), bronquiectasias (figura 16), espessamento de septos conjuntivos (figura 17) e áreas de hipotenuação do parênquima pulmonar (figura 18) e hiperatenuação do parênquima pulmonar (figura 19).

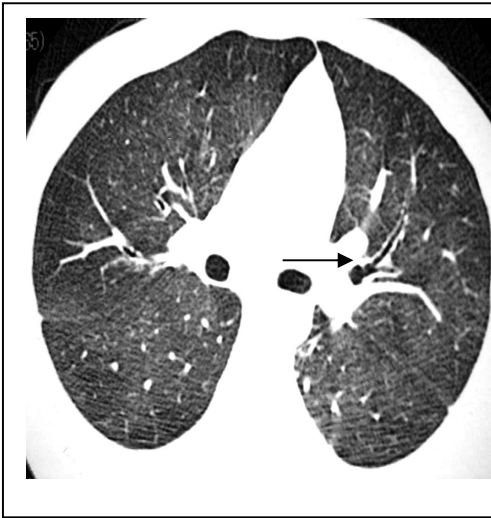


Figura 12: Espessamento de paredes brônquicas presentes ao exame do paciente número 6

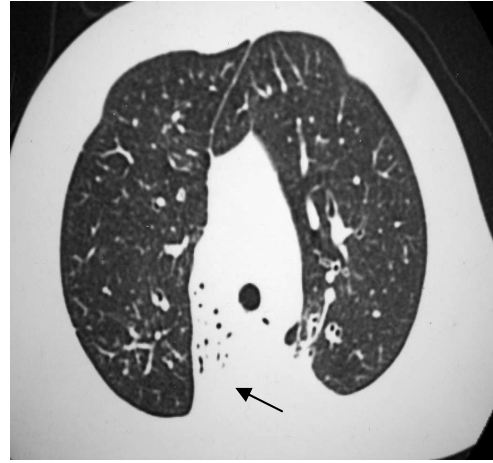


Figura 13: Atelectasia presente ao exame do paciente número 1

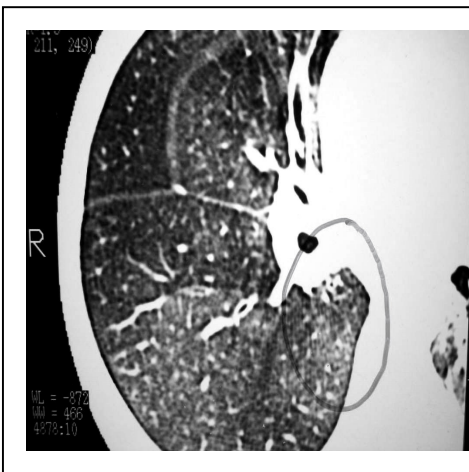


Figura 14: Padrão de granularidade presente ao exame do paciente número 6

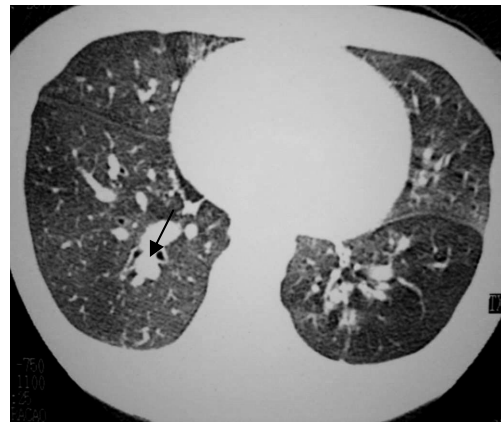


Figura 15: Consolidação presente ao exame do paciente número 15

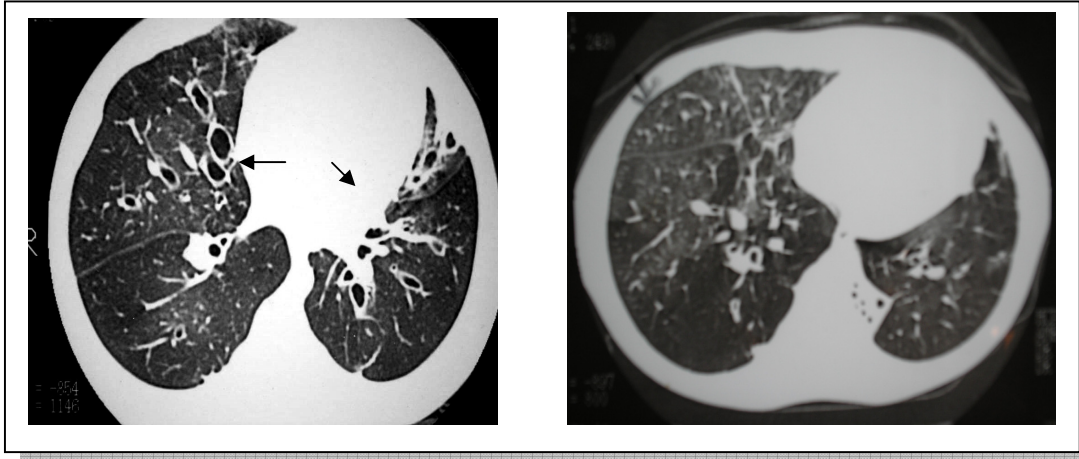


Figura 16: Bronquiectasias presentes ao exame do paciente número 10

Figura 17: Espessamento de septos conjuntivos presentes ao exame do paciente número 20

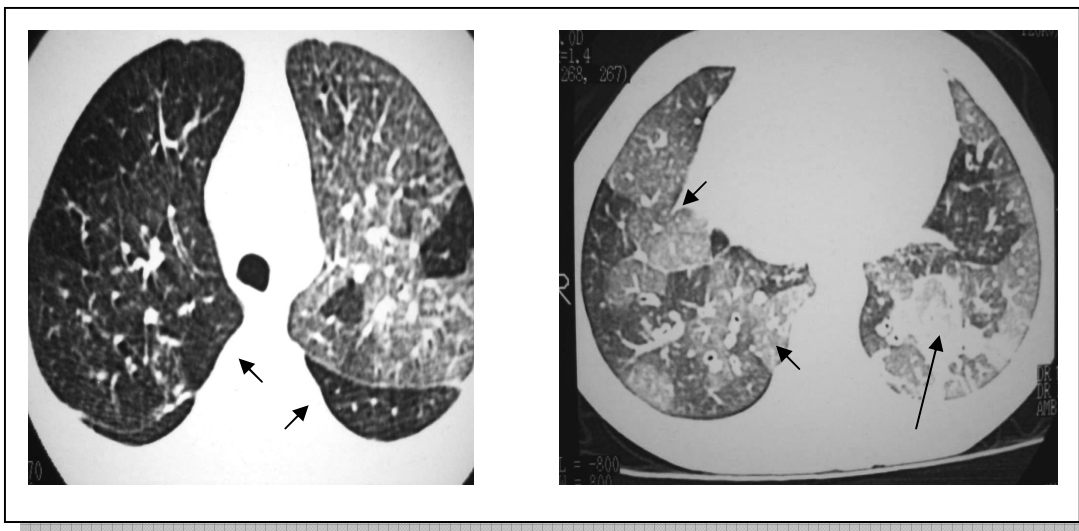


Figura 18: Hipoatenuação de parênquima pulmonar presente ao exame do paciente número 14

Figura 19: Hiperatenuação de parênquima pulmonar presente ao exame do paciente número 19

Os exames de tomografias de tórax foram realizados na Clínica de Radiologia Irion Radiologia S.A, em Porto Alegre, em aparelho helicoidal da marca Toshiba modelo X *Visium Ex*. e posteriormente interpretadas a partir de ficha de avaliação elaborada para o estudo

contemporâneo, e que foram igualmente utilizadas, nesse momento, para a avaliação dos exames obtidos na época do primeiro estudo (anexo 4), de forma que os dados a serem avaliados não fossem diferentes.

A partir da elaboração dessa ficha, estabeleceram-se valores numéricos para cada achado do exame, de modo que, na análise dos resultados, aqueles exames com maior pontuação final teriam maior grau de comprometimento pulmonar. Os valores do escore empregado para a TCAR variavam entre zero e 54 pontos.

A intenção de estabelecer um escore de pontuação das lesões nas radiografias de tórax e tomografias computadorizadas de tórax foi propiciar uma análise mais detalhada pelo médico radiologista dos achados pulmonares.

Existem escores diversos na literatura para doenças respiratórias: escore de Shwachman para a fibrose cística, o escore de Brasfield que identifica alterações radiológicas pulmonares na fibrose cística, escore da doença pulmonar obstrutiva crônica (DPOC), escore qualidade de vida para DPOC, escore para displasia broncopulmonar e outros, mas até o momento não existe um escore dirigido aos pacientes portadores de bronquiolite obliterante pós-infecciosa. Não foram aplicados os escores existentes para doença pulmonar obstrutiva crônica como os citados acima por ser esta uma patologia que, embora apresente alguns pontos de semelhança à bronquiolite obliterante, são enfermidades diferentes e de evoluções distintas e também porque não foi nosso objetivo estudar outros itens como a qualidade de vida dos pacientes incluídos em nosso estudo. Além do que, a idade dos pacientes do estudo atual não coincide com a idade dos portadores de DPOC, o que tornaria inadequada a aplicação destes questionários no presente estudo.

Após a verificação dos exames, estes foram comparados levando-se em consideração suas pontuações obtidas nas fichas de avaliação nos dois períodos de tempo. No entanto, é

importante salientar que no estudo contemporâneo foram realizados tomografias em todos os 25 sujeitos da pesquisa, e que no estudo anterior tínhamos somente 22 pacientes com esse exame. Então, para efeitos de comparação, excluímos do estudo contemporâneo, os exames desses três pacientes (pacientes de número 13, 21 e 22).

5.3 Cintilografia Pulmonar Perfusional

Foi também realizada no grupo de pacientes que participou da pesquisa a cintilografia pulmonar perfusional, que foi solicitada no momento da consulta ambulatorial.

Os exames foram realizados no Serviço de Medicina Nuclear do Hospital de Clínicas de Porto Alegre em aparelhos da marca *General Electric* modelos *Starcam 4000i* e *Millenium MPR*, e posteriormente interpretados e comparados aos estudos anteriores pelo mesmo observador.

Em um primeiro momento, foi elaborada uma ficha de avaliação (anexo 5), que levou em consideração o mesmo sistema de observação das alterações encontradas nos exames obtidos no estudo anterior e também no estudo contemporâneo.

Em nossa pesquisa, o estudo da cintilografia pulmonar perfusional foi feito de acordo com o grau de extensão da lesão presente ao exame, onde as imagens foram classificadas como subsegmentares, segmentares e lobares, podendo elas estarem localizadas em um lobo ou em vários lobos pulmonares. Foram classificadas como subsegmentares aquelas áreas que aparentemente não correspondiam a um segmento inteiro de lesão; como segmentares as áreas que envolviam um segmento ou mais de forma completa e como lobares as áreas com hipoperfusão de um lobo completo.

Foram então observados, pelo radiologista, em períodos de tempo diferentes, os exames obtidos no estudo anterior e no contemporâneo. Foram, nos dois períodos de observação, preenchidas as fichas iguais para este fim desenvolvidas (anexo 5). Pelo fato dos filmes onde foram impressos os exames serem diferentes, o observador estava ciente do diagnóstico e do tempo em que os exames foram realizados, fazendo com que o observador pudesse identificar os exames realizados no estudo contemporâneo e os realizados no estudo anterior. O estudo compreendeu a observação de presença ou não de achados compatíveis com comprometimento pulmonar perfusional, de modo que estes, quando presentes, foram pela experiência do radiologista, divididos conforme a extensão das lesões em subsegmentar (figura 21), segmentar (figura 20) e lobar (figura 22).

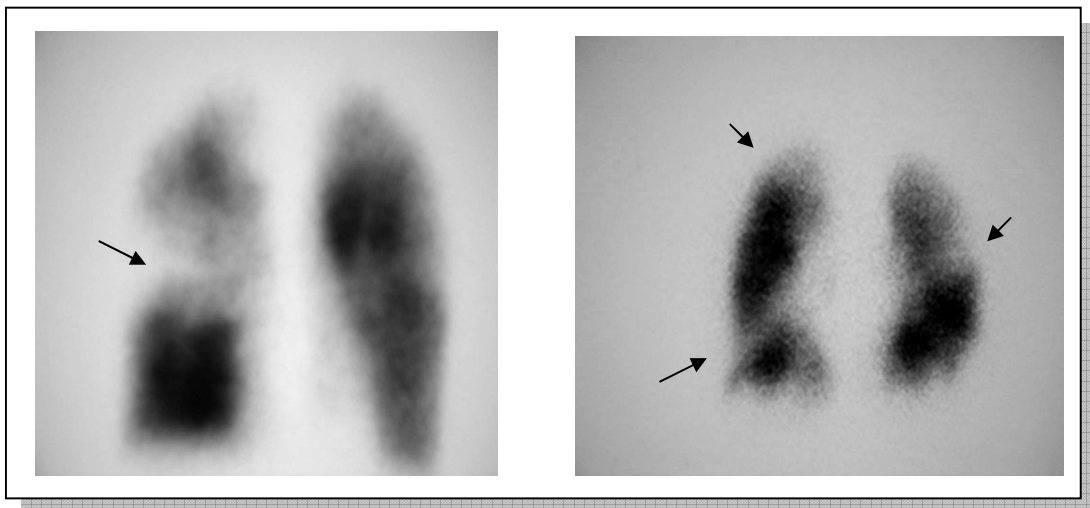


Figura 20: Áreas sugestivas de déficit perfusional segmentar em exame do paciente número 15

Figura 21: Áreas sugestivas de déficit perfusional sub-segmentar em exame do paciente número 1

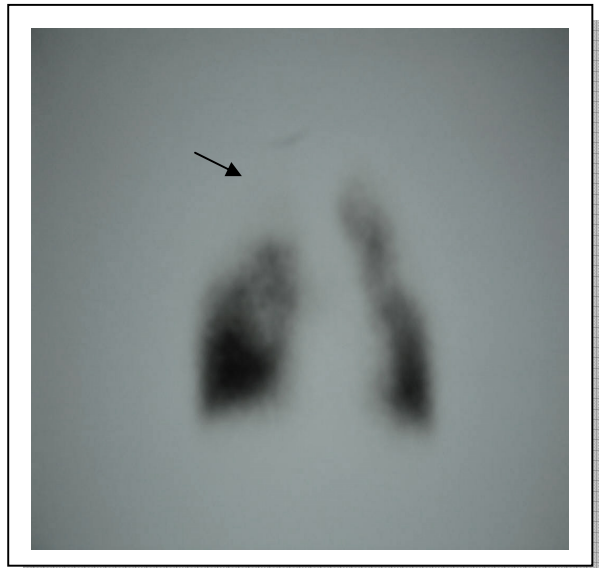

Figura 22: Áreas sugestivas de déficit perfusional lobar em exame do paciente nº 11

5.4 Estudo de Função Pulmonar

O estudo de fisiologia pulmonar foi realizado em todos os pacientes incluídos na pesquisa e compreendeu a espirometria e a pletismografia, sendo realizados no mesmo laboratório e seguindo as normas das Diretrizes para Testes de Função Pulmonar (Sociedade Brasileira de Pneumologia e Tisiologia, 2002).

Os exames espirométricos foram realizados no Laboratório de Função Pulmonar do Hospital de Clínicas de Porto Alegre, em um aparelho *Erich.JaegerGmbH* versão 4.34a *Masterscreen* seguindo - se as normas das diretrizes Brasileiras e posteriormente interpretadas conforme protocolo do próprio laboratório, não sabendo os técnicos que realizaram os exames e nem os médicos analisadores que tais exames faziam parte desta pesquisa. Os exames foram realizados pelo mesmo técnico e no mesmo laboratório, no entanto, não foram realizados no mesmo horário entre os sujeitos da pesquisa.

Foram usados como definição de distúrbio ventilatório obstrutivo a presença de valores de VEF1 menores que 80% dos valores previstos para a idade.

Em relação à resposta ao broncodilatador, essa foi considerada positiva quando o aumento do VEF1 após a utilização de broncodilatador foi superior a 10% quando comparado àquela anterior ao uso da medicação e/ou naqueles pacientes que apresentavam uma redução na relação entre VEF1/CVF e que apresentaram VEF1 pós broncodilatador com valor de no mínimo 7% maior que aquele obtido antes do uso da medicação broncodilatadora.

Foi considerada uma relação VEF1/CVF reduzida quando os valores dessa relação eram iguais ou inferiores a 86% dos valores previstos para a idade.

Foram utilizados para a interpretação do teste os parâmetros obtidos com a tabela de previstos de Pereira (PEREIRA et al, 1992) e Krappo

Não houve por parte do médico que interpretou os exames a necessidade de comparação com exames prévios, uma vez que grande parte dos pacientes, na época do primeiro estudo, por questões de faixa etária, não foi submetido aos exames. No entanto, dos pacientes que conseguiram realizar a espirometria no primeiro estudo, obtiveram-se exames atuais e foram comparados, pelo pesquisador, com os exames obtidos previamente.

A pletismografia foi realizada no mesmo Laboratório de Função Pulmonar onde foram obtidas as espirometrias. Os exames foram realizados em um aparelho *Erich.JaegerGmbH* tipo *Masterscreen-Bod* 1992-1997, sendo solicitados no momento da consulta ambulatorial e conforme rotina do próprio laboratório. Não houve por parte do médico que interpretou os exames a necessidade de comparação com exames anteriores, tarefa esta realizada pelo pesquisador.

O acompanhamento dos pacientes continua sendo feito em ambulatório no Hospital de Clínicas de Porto Alegre.

6 RESULTADOS

6.1 Características Gerais dos Pacientes

Dos 25 pacientes que compuseram a amostra da pesquisa, conforme mostra a tabela 1, 21 eram do sexo masculino e 4 do sexo feminino. A idade destes pacientes variou entre 9 e 15 anos e 11 meses no início da pesquisa, com média de 12 anos e 4 meses, e a mediana foi de 12 anos.

O sexo, a data de nascimento dos pacientes encontram-se no anexo 2.

Tabela 1: Distribuição dos Pacientes Conforme o Sexo

Sexo	n	%
Masculino	21	84
Feminino	4	16
Total	25	

6.2 Estudos de Imagem

6.2.1 Radiografia Convencional de Tórax

Dos 25 pacientes que compuseram a amostra total da pesquisa, foram realizados exames radiológicos convencionais de tórax em todos os pacientes, incluindo as incidências ântero - posterior e perfil.

A tabela 2 demonstra as principais anormalidades encontradas, no estudo contemporâneo, em radiografias convencionais de tórax.

Tabela 2: Principais Alterações Encontradas ao Raio-X no Estudo Contemporâneo.

Alteração	Total	%
Espessamento Brônquico	23	92
Aumento Espaço Retroesternal	18	72
Retificação de Cúpulas Diafragmáticas	15	60
Rarefação de Vasculatura Pulmonar	11	44
Atelectasia	3	12
Bronquiectasias	10	40
Deformidade de Caixa Torácica	7	28
Consolidação	0	0

6.2.1.1 Hiperinsuflação Pulmonar

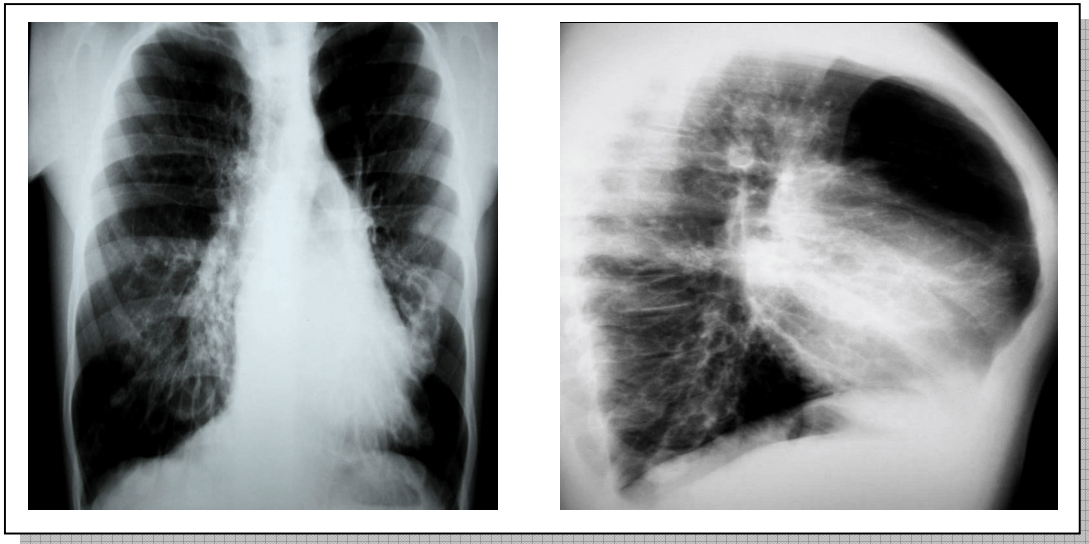


Figura 23A: Hiperinsuflação pulmonar, em radiografia realizada no paciente de número 10 demonstrado por aumento dos espaços intercostais

Figura 23B: Hiperinsuflação pulmonar com retificação de cúpulas diafragmáticas e aumento do espaço retroesternal no paciente número 10.

Figura 23A: radiografia de tórax obtida no estudo contemporâneo em projeção antero-posterior. Na figura 23B observamos a hiperinsuflação pulmonar demonstrada pelo aumento do espaço retroesternal com conseqüente aumento do diâmetro ântero-posterior. Também notamos a presença de retificação de cúpulas diafragmáticas e deformidade de caixa torácica (paciente 10).

6.2.1.2 Bronquiectasias

Na figura 24A, observamos a presença de imagens sugestivas de bronquiectasias em radiografias obtidas no estudo contemporâneo do paciente de número 10. Na figura 24B, em detalhe, as imagens que sugeriam essa alteração.

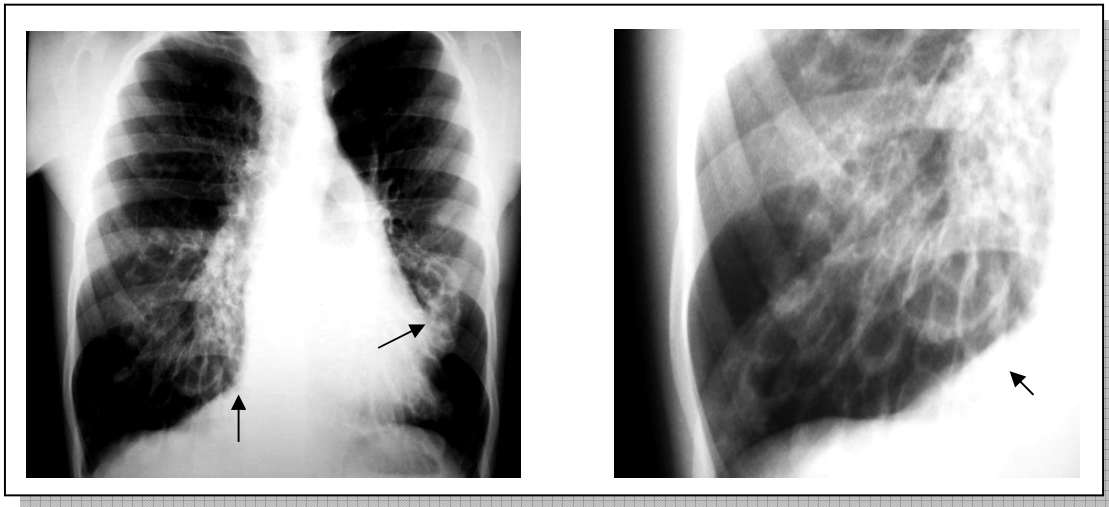


Figura 24A: Imagens sugestivas de bronquiectasias em radiografia do paciente 10

Figura 24B: Bronquiectasias (em detalhe) em radiografia do paciente número 10

6.2.1.3 Deformidade de Caixa Torácica

A figura 25A nos mostra o raio-x obtido no estudo contemporâneo em projeção antero-posterior e a figura 25B por sua vez nos apresenta imagens que demonstram uma deformidade da caixa torácica, representada por aumento do diâmetro antero-posterior e presença de ar retroesternal (paciente 24).

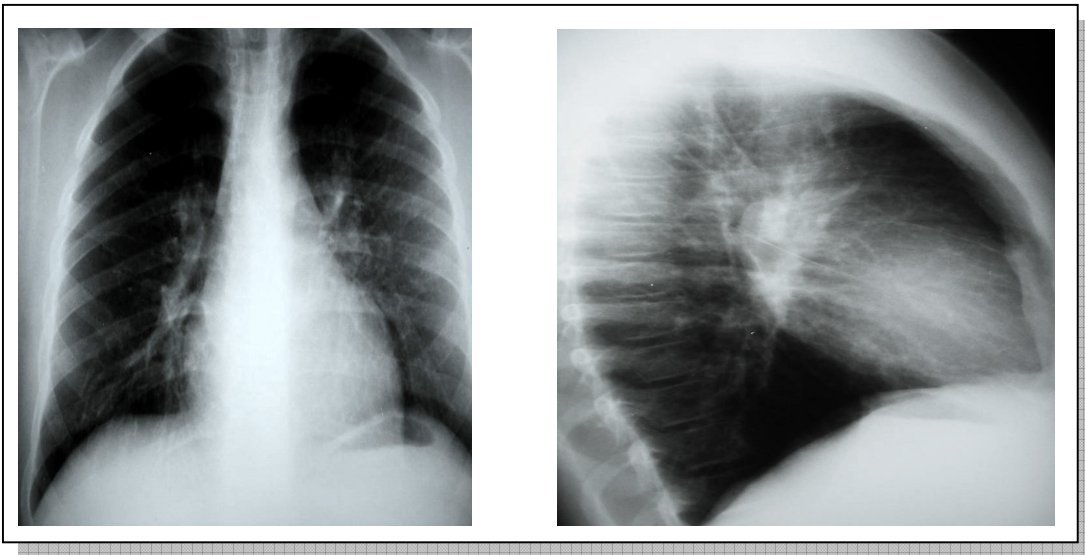


Figura 25A: Deformidade da caixa torácica em radiografia do paciente número 24

Figura 25B: Deformidade da caixa torácica do paciente número 24, agora em projeção perfil

Abaixo, na tabela 3, vemos a comparação entre os achados radiológicos no estudo anterior e no estudo contemporâneo. Foram utilizadas para a verificação das lesões presentes ao exame, fichas que continham as mesmas variáveis, de modo a serem observadas as mesmas lesões nos dois períodos de tempo.

Tabela 3: Comparação dos principais achados no estudo radiológico de tórax nos dois estudos

Alteração	Estudo Anterior (n) / %	Estudo Contemporâneo (n) / %
Espessamento Brônquico	23 – 92%	23 – 92%
Aumento Espaço Retroesternal	10 – 40%	18 – 72%
Retificação de Cúpulas Diafragmáticas	15 – 60%	15 – 60%
Rarefação de Vasculatura Pulmonar	5 – 20%	11 – 44%
Bronquiectasias	4 – 16%	10 – 40%
Deformidade da Caixa Torácica	4 – 16%	7 – 28%
Atelectasias	11 – 44%	3 – 12%
Consolidação	1 – 4%	0 – 0%
Total de Pacientes	25	25

6.2.1.4 Hiperinsuflação Pulmonar

Foram obtidas também para a determinação de hiperinsuflação pulmonar radiografias de tórax nas projeções ântero-posterior.

A figura 26A nos mostra o radiograma obtido no estudo anterior do paciente de número 15, e a figura 26B nos mostra o radiograma do estudo contemporâneo, nas projeções ântero-posterior, com imagens sugestivas de aumento do espaço intercostal.

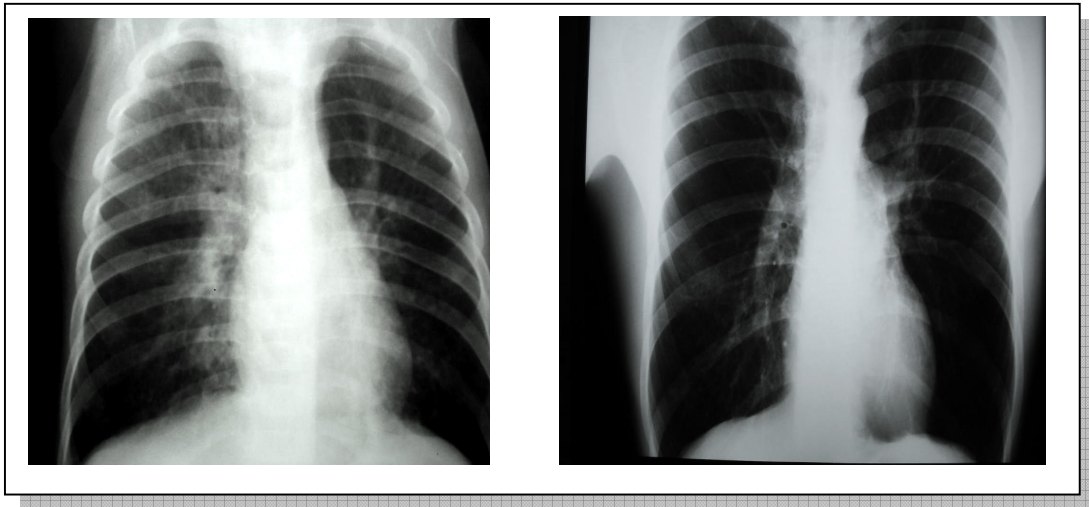


Figura 26A: Radiografia do estudo anterior do paciente de número 15 com aumento do espaço intercostal

Figura 26B: Radiografia do estudo contemporâneo do paciente de número 15 também com aumento do espaço intercostal.

6.2.1.5 Aumento de Espaço Retroesternal

Já nas figuras 27A e 27B podemos observar o aumento de espaço retroesternal, assim como da deformidade da caixa torácica nos dois períodos de tempo, no estudo anterior e contemporâneo, respectivamente, em radiografias do paciente de número 15.

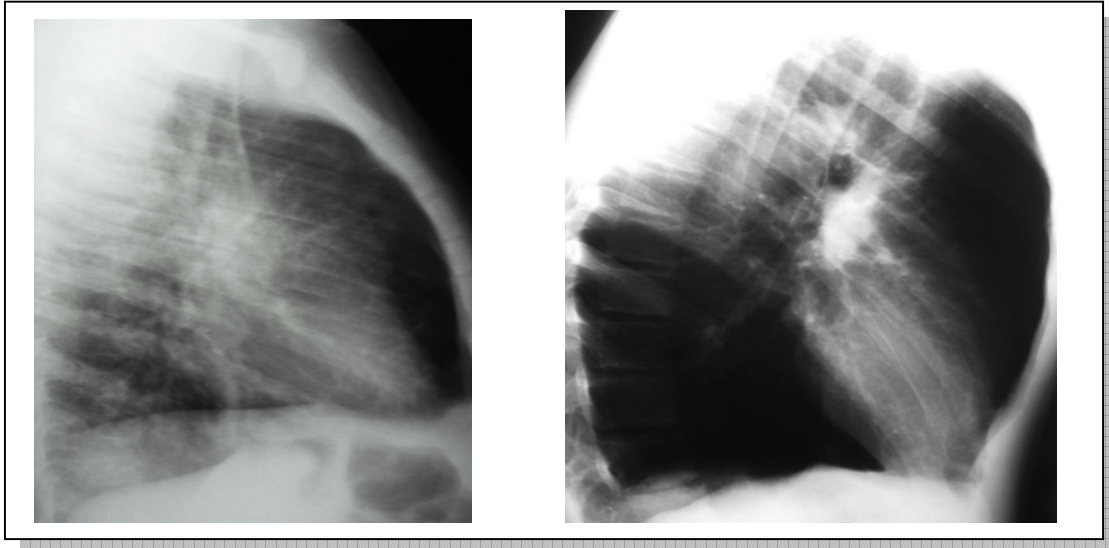


Figura 27A: Radiografia do estudo anterior do paciente número 15 mostrando aumento do ar retroesternal

Figura 27B: Radiografia do estudo contemporâneo do paciente número 15 ainda com aumento do ar retroesternal

6.2.1.6 Retificação das Cúpulas Diafragmáticas

Quando nos referimos à retificação das cúpulas diafragmáticas, podemos observar que houve uma preservação dessa alteração quanto ao número de pacientes no período entre os dois estudos. Porém, essa preservação não necessariamente se fez através dos mesmos pacientes, que apresentaram no estudo anterior e que continuaram a apresentar no estudo contemporâneo.

As imagens 28A e 28B nos mostram, respectivamente, os radiogramas do estudo anterior e do contemporâneo, do paciente de número 18, na projeção antero-posterior, as quais também foram utilizadas, pelo radiologista, para a verificação da presença ou não de retificação de cúpulas diafragmáticas.

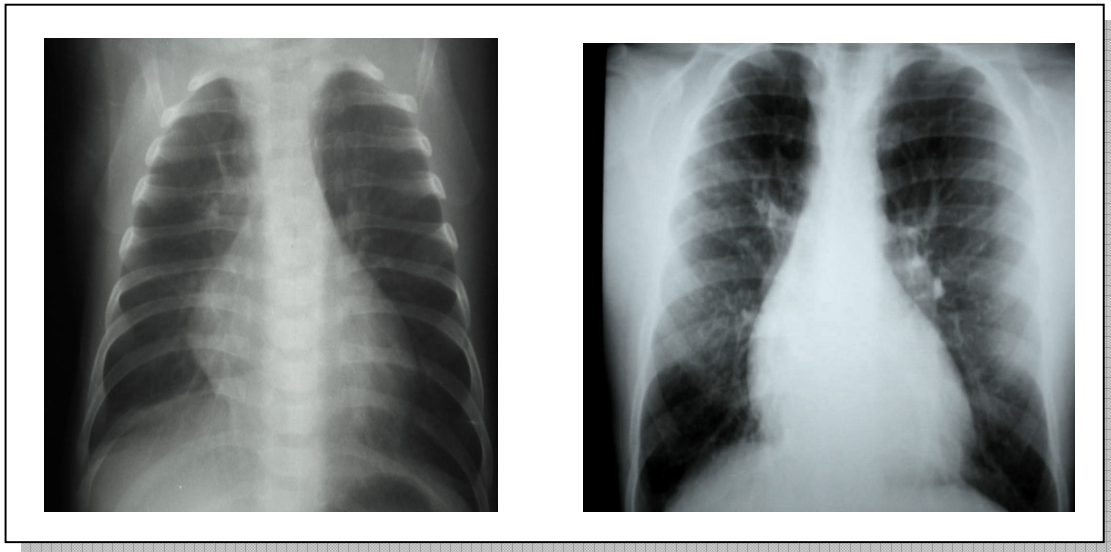


Figura 28A: Radiografia do estudo anterior do paciente número 18, que sugere retificação de cúpulas diafragmáticas

Figura 28B: Radiografia do estudo contemporâneo do mesmo paciente, também sugerindo retificação de cúpulas diafragmáticas

Já as imagens 28C e 28D nos mostram o mesmo paciente, de número 18, com os seus radiogramas na projeção perfil nos estudos anterior e contemporâneo, respectivamente, sendo agora, mais visíveis à retificação das cúpulas diafragmáticas.

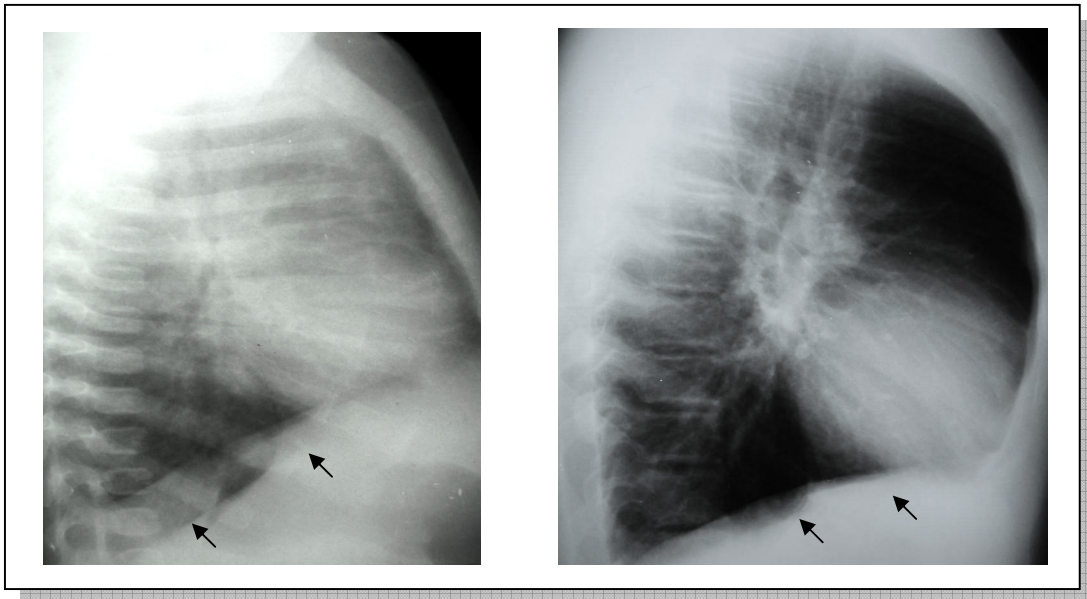


Figura 28C: Radiografia do estudo anterior mostrando a retificação das cúpulas diafragmáticas (setas) no paciente número 18

Figura 28D: Radiografia do estudo contemporâneo do paciente número 18 também com retificação de cúpulas diafragmáticas (setas)

6.2.1.7 Bronquiectasias

Os radiogramas do estudo anterior, nas figuras 29A e 29B, respectivamente, nos mostram áreas sugestivas de bronquiectasias do paciente de número 6 obtidas no estudo anterior.

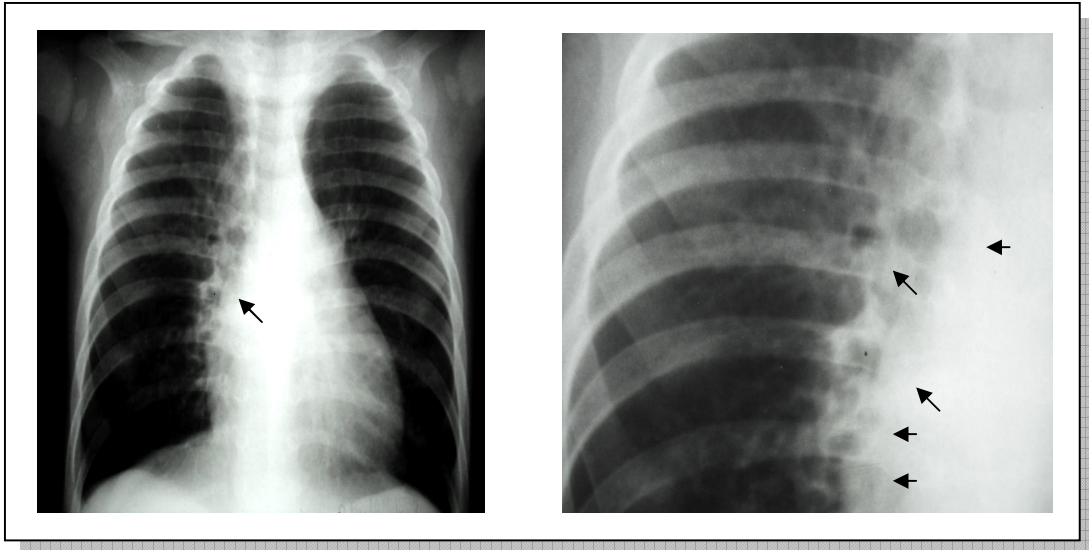


Figura 29A: Radiografia do estudo anterior do paciente número 6, sugerindo a presença de bronquiectasias (setas)

Figura 29B: Radiografia do estudo anterior do mesmo paciente, com as imagens sugestivas de bronquiectasias (detalhe)

Quando olhamos para os exames obtidos no estudo contemporâneo, notamos ainda a presença das lesões, como nos mostram as figuras 29C e 29D (detalhe), também no paciente de número 6.

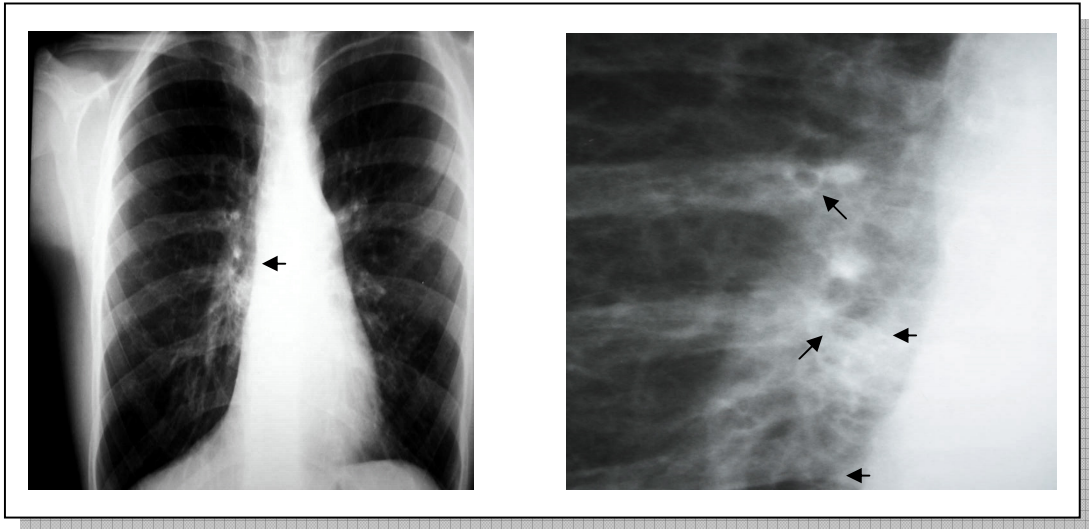


Figura 29C: Radiografia do estudo contemporâneo do paciente número 6, com imagens sugestivas de bronquiectasias

Figura 29D: Radiografia do estudo contemporâneo mostrando em detalhe as áreas sugestivas de bronquiectasias no paciente número 6

O paciente de número 10 apresentou, no tempo decorrido entre os dois estudos, uma aparente piora radiológica em relação à presença de imagens sugestivas de bronquiectasias. As figuras de número 30A e 30B nos mostram imagens do estudo anterior, em projeção pósterio-anterior e em detalhe do local onde estavam as bronquiectasias, respectivamente, ao passo que as imagens 30C e 30D nos mostram imagens do estudo contemporâneo.

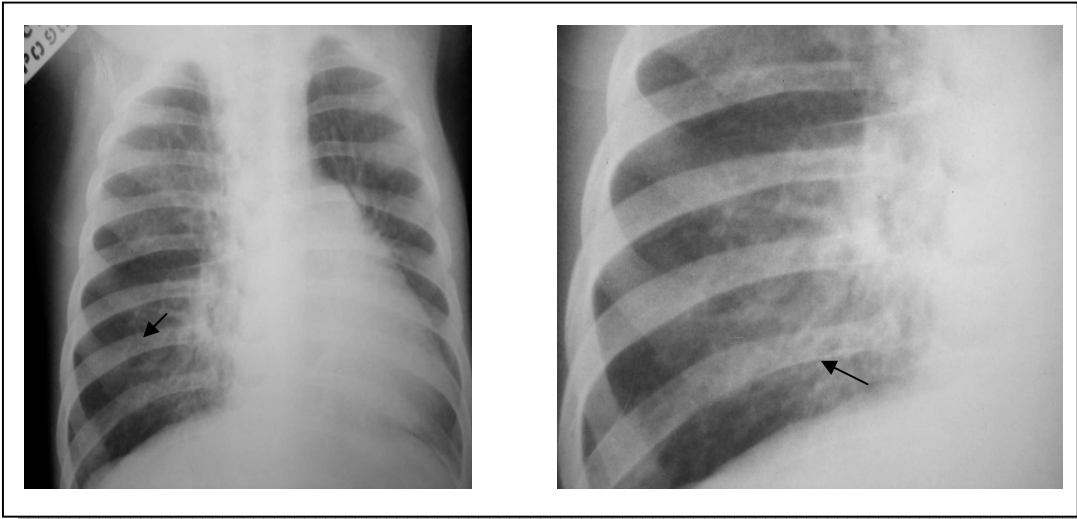


Figura 30A: Radiografia do estudo anterior mostrando áreas sugestivas de bronquiectasias no paciente de número 10

Figura 30B: Radiografia do estudo anterior do paciente número 10, mostrando em detalhe (setas) áreas sugestivas de bronquiectasias

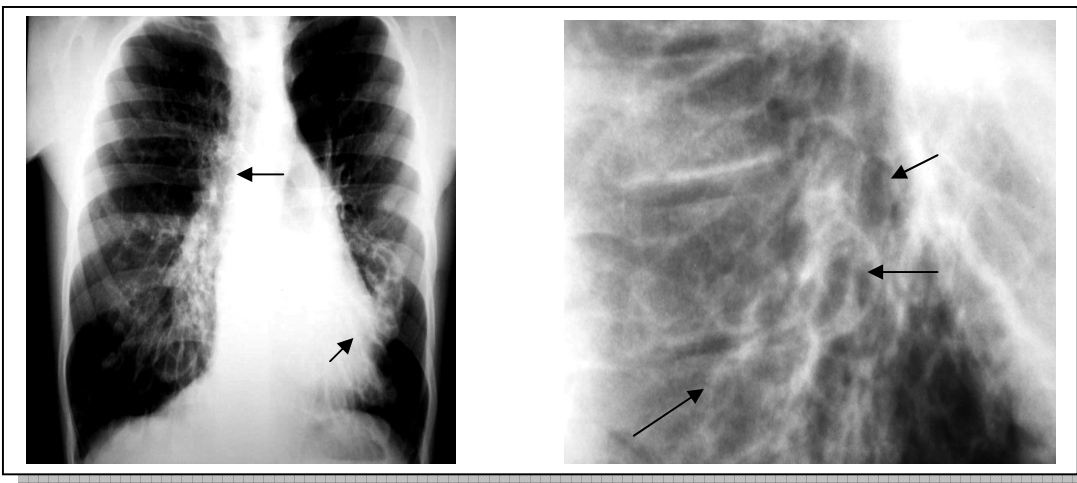


Figura 30C: Radiografia do estudo contemporâneo do paciente número 10 mostrando áreas sugestivas de bronquiectasias

Figura 30D: Radiografia do estudo contemporâneo do paciente número 10 com áreas sugestivas de bronquiectasias em detalhe (setas)

6.2.1.8 Atelectasias

Houve importante redução no número de pacientes com atelectasias no estudo contemporâneo quando comparados com o estudo anterior.

As figuras 31A e 31B nos mostram os exames do estudo anterior, enquanto a figura 31C nos mostra aquele do estudo contemporâneo, do paciente de número 8.

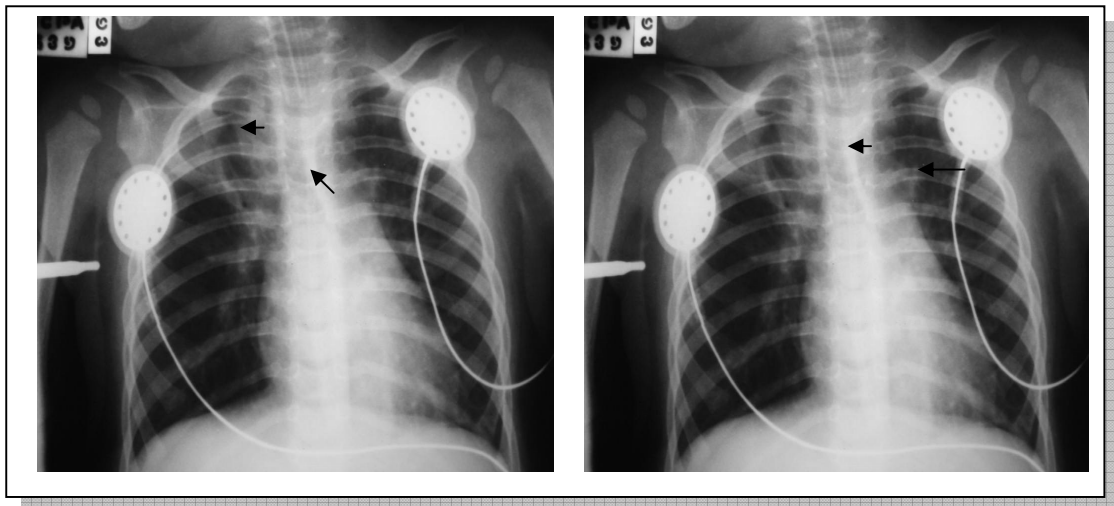


Figura 31A: Radiografia do estudo anterior anterior do paciente número 8 mostrando área de atelectasia (seta)

Figura 31B: Radiografia do estudo anterior do paciente número 8, que mostra em detalhe área de atelectasia

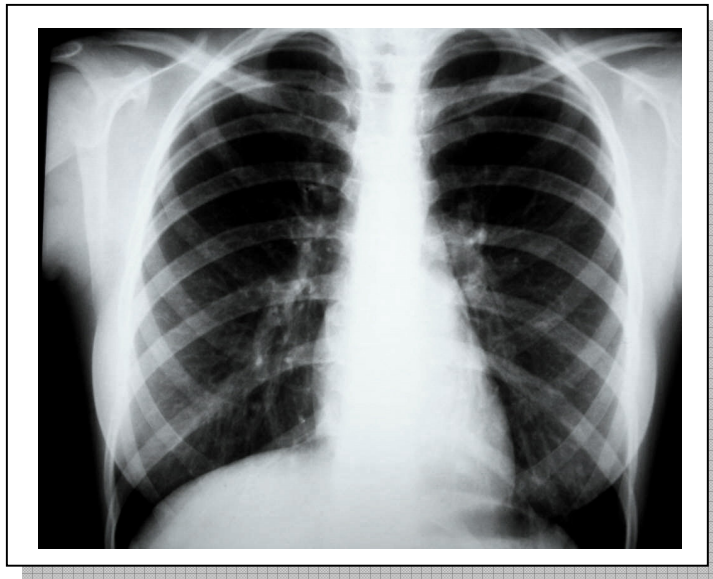


Figura 31C: Radiografia do estudo contemporâneo do paciente número 8, com ausência de atelectasias

6.2.1.9 Consolidação

Somente um paciente (paciente de número 9) apresentou achados compatíveis com consolidação no estudo anterior, fato este que não se repetiu no estudo contemporâneo, conforme nos mostram as figuras 32A e 32B respectivamente.

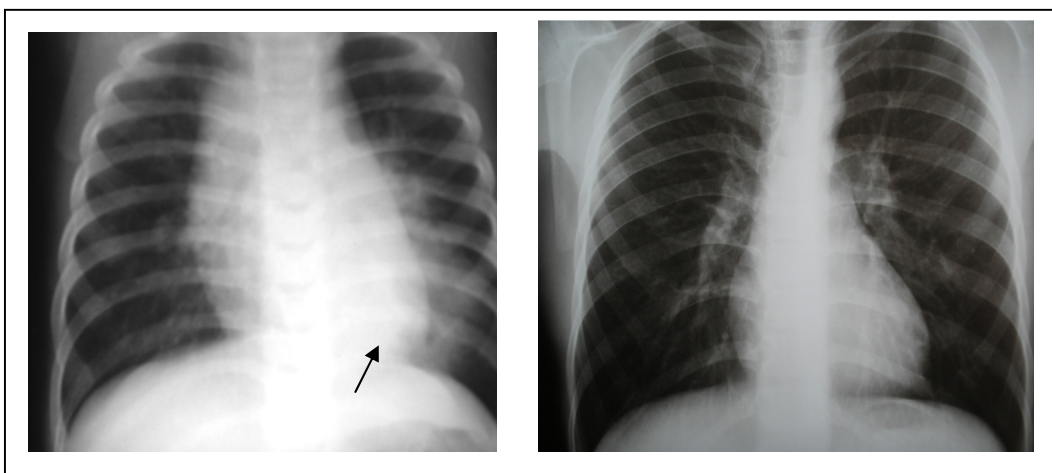


Figura 32A: Radiografia do estudo anterior do paciente número 9, com área sugestiva de consolidação (seta)

Figura 32B: Radiografia do estudo contemporâneo do paciente número 9 com ausência de consolidação

6.2.1.10 Rarefação de Vasculatura Pulmonar

Houve também um aumento do número de pacientes que apresentaram rarefação da vasculatura pulmonar no estudo contemporâneo, quando comparamos com o estudo anterior, conforme nos mostram as figuras 33A e 33B relativos ao estudo anterior e contemporâneo respectivamente, do paciente de número 7.

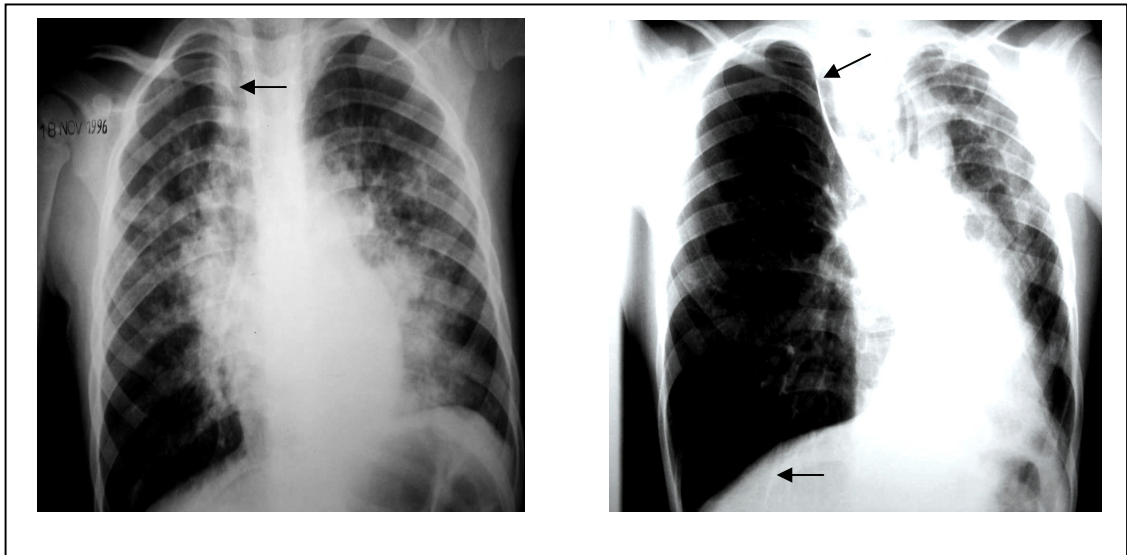


Figura 33A: Radiografia do estudo anterior do paciente número 7, com áreas sugestivas de rarefação de vasculatura pulmonar (setas)

Figura 33B: Radiografia do estudo contemporâneo também do paciente número 7, com as mesmas imagens sugestivas de rarefação de vasculatura pulmonar (setas)

Em relação ao escore radiológico, vemos abaixo, no gráfico 1, a comparação com os valores obtidos após a aplicação dos escores no primeiro estudo e no estudo contemporâneo aos radiogramas convencionais de tórax.

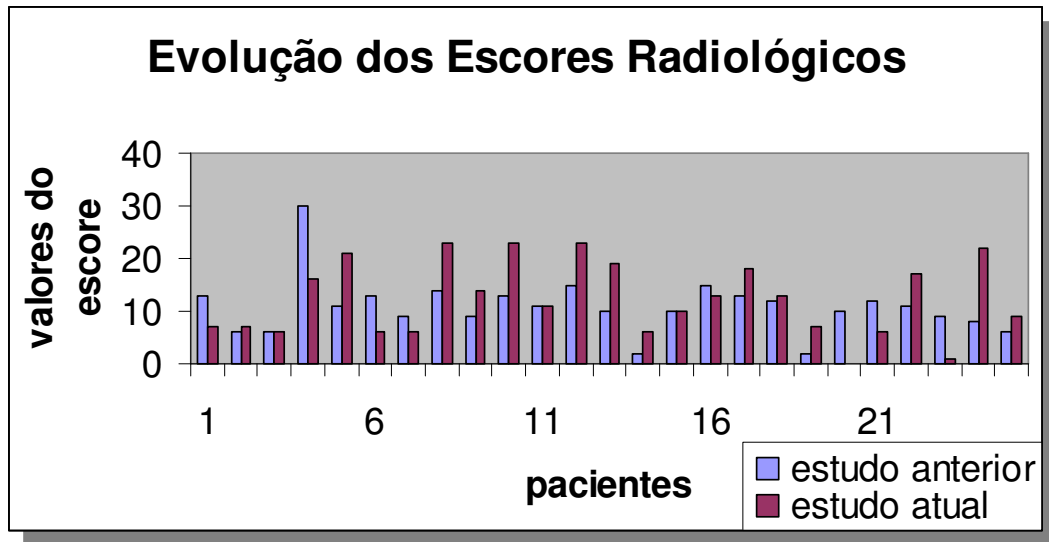


Gráfico 1: Comparação entre os valores obtidos nos dois estudos após aplicação dos escores nos radiogramas convencionais de tórax

6.2.2 Tomografia Computadorizada de Alta Resolução de Tórax (TCAR)

Todos os sujeitos da pesquisa foram submetidos ao estudo tomográfico de tórax, sem necessidade da realização de procedimento anestésico.

Novamente aqui ressaltamos que no estudo contemporâneo foram em 25 pacientes realizados a TCAR, ao passo que no estudo anterior eram somente 22 pacientes com esse exame. Então, para efeitos de comparação, excluímos os pacientes do estudo contemporâneo que não tinham a TCAR do estudo anterior (pacientes de número 13, 21 e 22).

A tabela abaixo demonstra as lesões mais freqüentemente encontradas no estudo contemporâneo em TCAR.

Tabela 4: Principais alterações encontradas na TCAR do estudo contemporâneo

Alteração	Pacientes (n)	%
Espessamento de paredes brônquicas	23	92
Bronquiectasias cilíndricas	16	64
Hipoatenuação de parênquima	16	64
Atelectasia	13	52
Consolidação	5	20
Hiperatenuação de parênquima	3	12
Padrão de granularidade	2	8,69
Espessamento de septos conjuntivos	1	4
Total de pacientes	25	

Tabela 5: Comparação entre os achados na TCAR do estudo anterior e estudo contemporâneo

Alteração	Estudo Anterior	%	Estudo Contemporâneo	%
Espessamento de paredes brônquicas	22	100	20	90,9
Bronquiectasias cilíndricas	16	72	16	72
Bronquiectasias císticas	2	9	2	9
Hipoatenuação parênquima	18	81	16	72
Atelectasia	17	77	13	59
Consolidação	10	45,4	4	18,1
Padrão de granularidade	2	9	2	9
Hiperatenuação parênquima	10	45,4	3	13,6

Continua =>

Espessamento de septos conjuntivos	1	4,5	0	0
Total de pacientes	22	-	22	-

6.2.2.1 Bronquiectasias Cilíndricas

Quando comparadas tomografias obtidas no primeiro estudo com as obtidas no estudo contemporâneo, observa-se que houve uma preservação no número de pacientes com bronquiectasias cilíndricas ao estudo tomográfico de alta resolução.

Tabela 6: Comparação da variável bronquiectasia cilíndrica entre os dois estudos

Bronquiectasias Cilíndricas	Pacientes (n)	%	Total
Estudo Anterior	16	72	22
Estudo Contemporâneo	16	72	22

* Obs: foram excluídos três pacientes do estudo contemporâneo, pois no estudo anterior esses pacientes não tinham realizado TCAR, dos quais dois apresentavam bronquiectasias cilíndricas.

A figura 34A mostra a presença de bronquiectasias cilíndricas no estudo anterior, ao passo que a figura 34B apresenta bronquiectasias na TCAR do estudo contemporâneo (paciente 10).

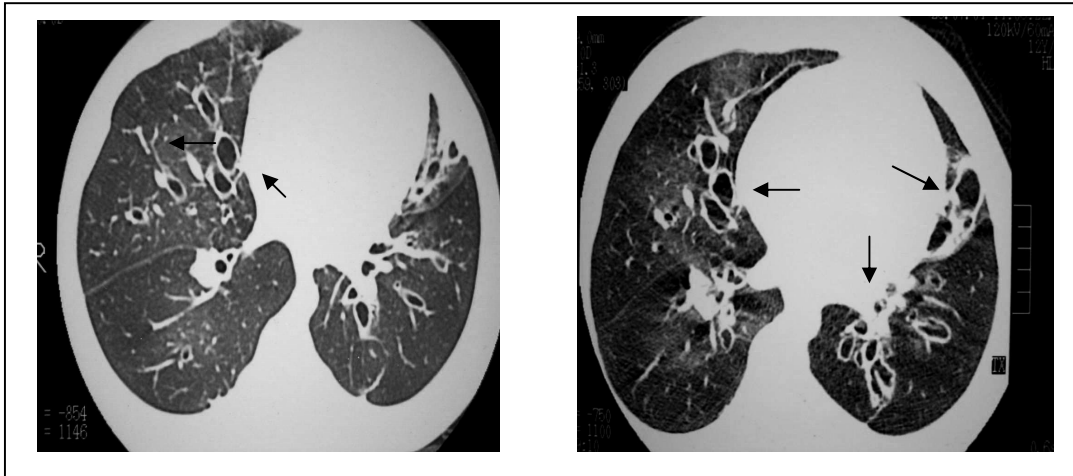


Figura 34A: TCAR do estudo anterior mostrando bronquiectasias no paciente número 10 (setas)

Figura 34B: TCAR do paciente número 10, no estudo contemporâneo, mostrando bronquiectasias (setas)

Alguns pacientes apresentaram surgimento de bronquiectasias no período de tempo decorrido entre os dois estudos. A figura 35A nos mostra o exame do estudo anterior e a figura 35B do estudo contemporâneo, ambos do paciente de número 8.

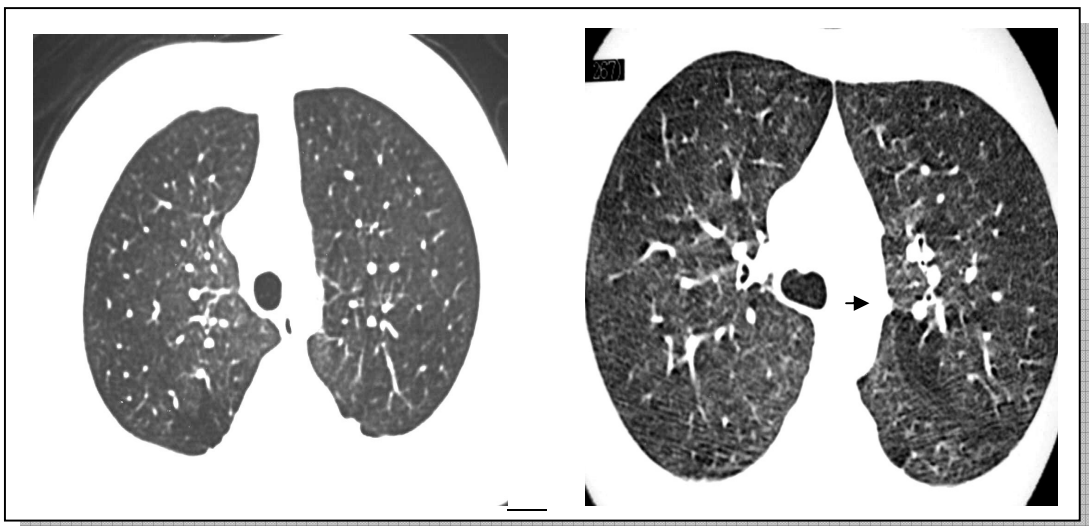


Figura 35A: TCAR do estudo anterior do paciente número 8, não apresentando bronquiectasias

Figura 35B: TCAR do estudo contemporâneo do paciente número 8, com pequena bronquiectasia (seta)

O paciente de número 26 apresentou melhora das bronquiectasias entre o primeiro estudo e o estudo contemporâneo, como nos mostram as figuras 36A e 36B, respectivamente.

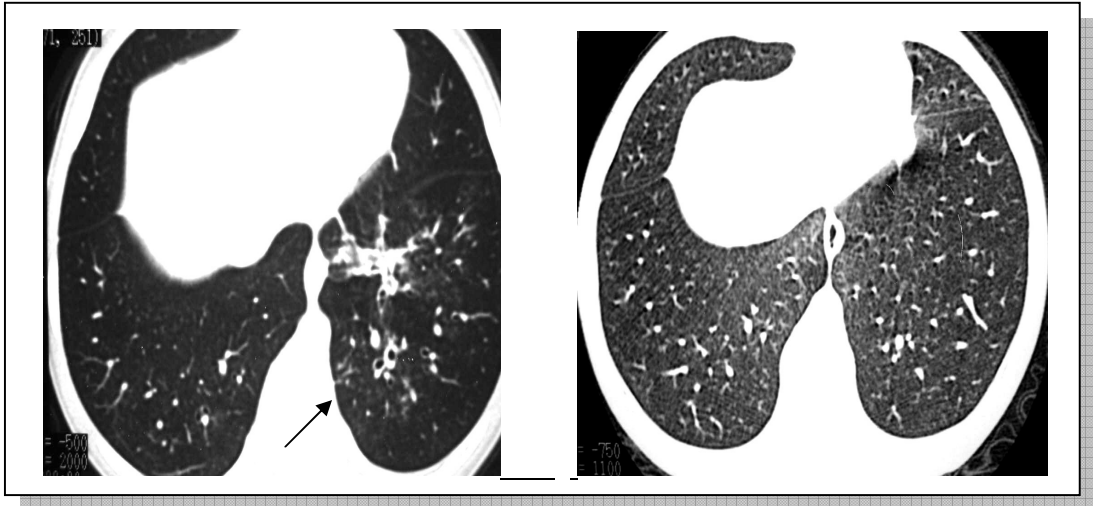


Figura 36A: TCAR do estudo anterior do paciente número 26 mostrando bronquiectasias (seta)

Figura 36B: TCAR do estudo contemporâneo do paciente número 26 não apresentando bronquiectasias

6.2.2.2 Bronquiectasias Císticas

Não houve neste período de tempo alteração no número de pacientes que apresentam bronquiectasias císticas na tomografia computadorizada.

Ambos os pacientes que apresentaram este tipo de lesão continuaram a apresentá-las no estudo contemporâneo.

Cabe ressaltar aqui que pode ter havido, por parte do radiologista, um viés observacional. Isso porque, pelo fato de os cortes da TCAR serem realizados de formas

transversal, podem ter cortes que contenham cortes que “simulem” a presença de bronquiectasias císticas, mas que na verdade são cilíndricas.

Tabela 7: Comparação Entre os Dois Estudos na Variável Bronquiectasia Cística.

Bronquiectasias Císticas	Pacientes (n)	%	Total
Estudo Anterior	2	9	22
Estudo Contemporâneo	2	9	22

* Obs: foram excluídos três pacientes do estudo contemporâneo, dos quais nenhum deles apresentavam bronquiectasias císticas.

As figuras 37A e 37B nos mostram, respectivamente, bronquiectasias císticas nos exames realizados no estudo anterior e estudo contemporâneo, em exames realizados no paciente de número 10.

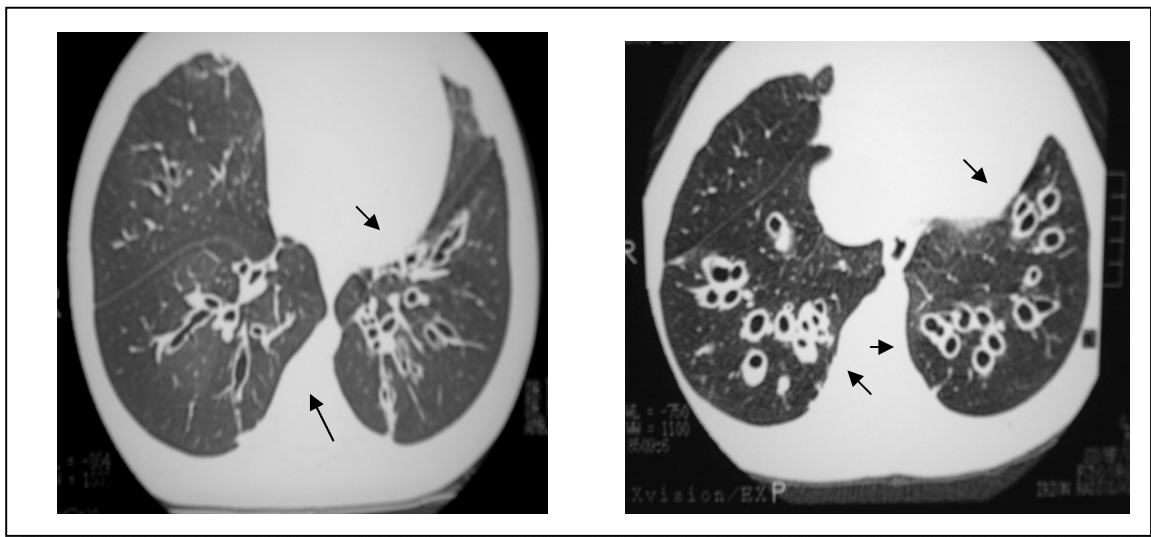


Figura 37A: TCAR do estudo anterior mostrando extensas bronquiectasias (setas) do paciente de número 10

Figura 37B: TCAR do estudo contemporâneo também do paciente número 10 com a permanência das bronquiectasias (setas)

6.2.2.3 Espessamento de Paredes Brônquicas

O espessamento de paredes brônquicas esteve presente no estudo anterior em 22 pacientes, ao passo que no estudo contemporâneo foram identificados 20 pacientes com esta anormalidade.

Tabela 8: Comparação entre os dois estudos na variável espessamento de paredes brônquicas.

Espessamento de Paredes Brônquicas	Pacientes (n)	%	Total
Estudo Anterior	22	100	22
Estudo Contemporâneo	20	90,9	22

* Obs: foram excluídos três pacientes do estudo contemporâneo, e todos eles apresentaram espessamento brônquico na TCAR.

Alguns pacientes apresentaram melhora parcial radiológica do espessamento brônquico no período de tempo entre o estudo anterior e o contemporâneo. A figura 38A nos mostra a TCAR do estudo anterior e a figura 38B nos mostra o exame do estudo contemporâneo, ambas as imagens do paciente número 1.

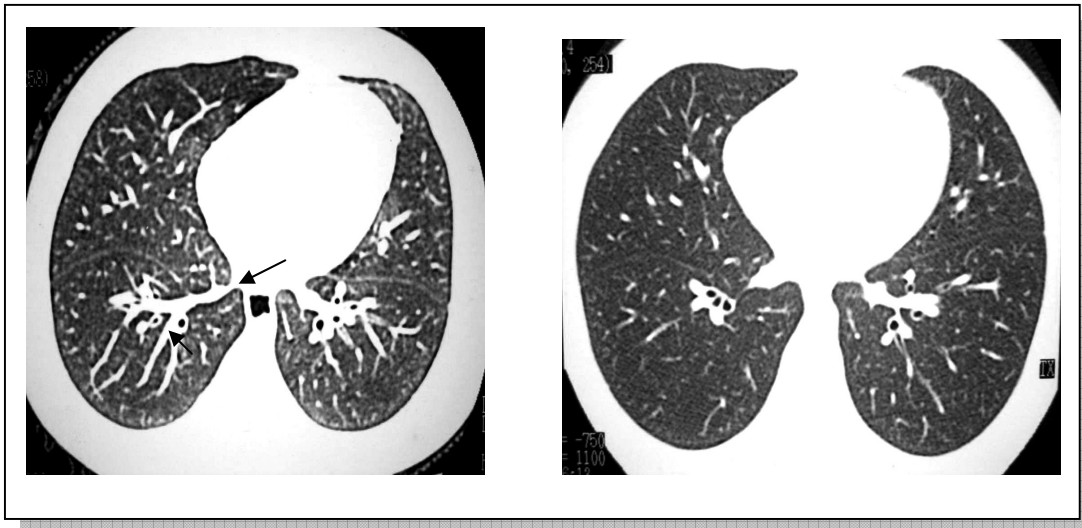

Figura 38A: TCAR do estudo anterior do paciente número 1 com presença de brônquios com paredes espessadas

Figura 38B: TCAR do estudo contemporâneo do paciente número 1 mostrando menor presença de brônquios de paredes espessadas

Também, alguns pacientes apresentaram o desaparecimento de áreas sugestivas de espessamento brônquico nesse período de tempo, como nos mostram as figuras 38C e 38D, respectivamente, imagens do estudo anterior e do estudo contemporâneo do paciente número 23.

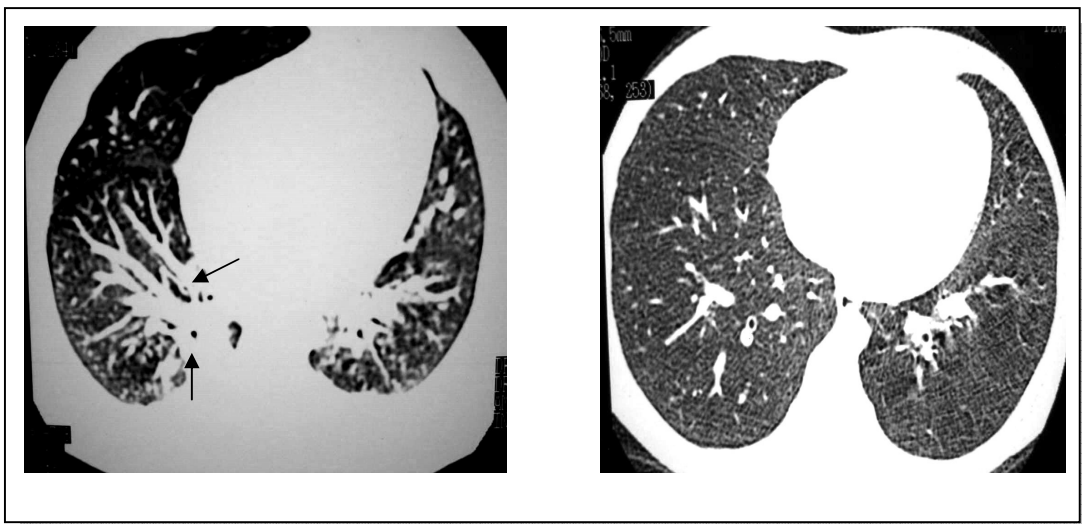


Figura 38C: TCAR do estudo anterior anterior do paciente número 23, com brônquios de paredes espessadas (setas)

Figura 38D: TCAR do estudo contemporâneo do paciente número 23 com ausência de brônquios com paredes espessadas

Ainda em relação ao espessamento de paredes brônquicas, alguns pacientes apresentaram uma estabilização do processo, aparentemente, nos exames de imagem. As figuras 38E e 38F nos mostram exames do estudo anterior e do estudo contemporâneo, respectivamente, do paciente número 15.

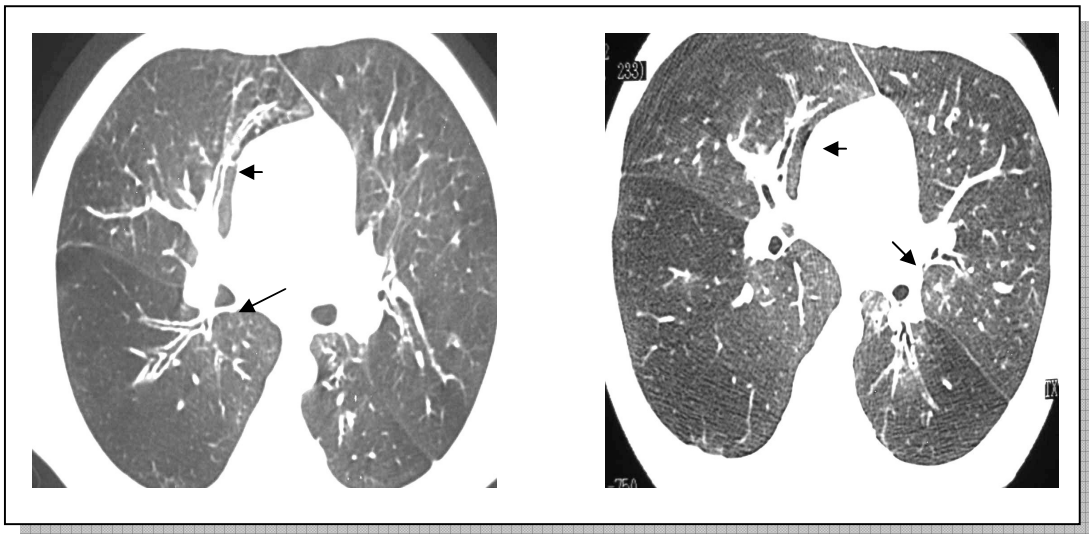


Figura 38E: TCAR do estudo anterior do paciente número 15 mostrando áreas (setas) com brônquios de paredes espessadas

Figura 38F: TCAR do estudo contemporâneo do paciente número 15 com persistência do espessamento de paredes brônquicas (setas)

6.2.2.4 Áreas Sugestivas de Hipoatenuação do Parênquima Pulmonar

Foram consideradas áreas de hipoatenuação pulmonar aquelas regiões anatômicas que, na tomografia computadorizada, apresentavam-se sugestivas de áreas enfisematosas e/ ou mais radiotransparentes em consequência de provável vasoconstrição secundária a hipóxia na

bronquiolite obliterante. Neste grupo de pacientes, houve, no espaço de tempo entre os estudos, uma redução deste tipo de lesão.

Tabela 9: Comparação entre os dois estudos da variável áreas sugestivas de hipoatenuação do parênquima pulmonar.

Áreas Sugestivas de Hipoatenuação	Pacientes (n)	%	Total
Estudo Anterior	18	81	22
Estudo Contemporâneo	16	72	22

* Obs: foram excluídos três pacientes do estudo contemporâneo, e um deles apresentou área sugestiva de hipoatenuação.

As figuras 39A e 39B nos mostram, respectivamente, imagens obtidas na época do estudo anterior e no estudo contemporâneo, do paciente de número 23. As imagens de hipoatenuação de parênquima pulmonar se mostram, na TCAR, como áreas “mais escuras” quando comparadas com um parênquima sadio.

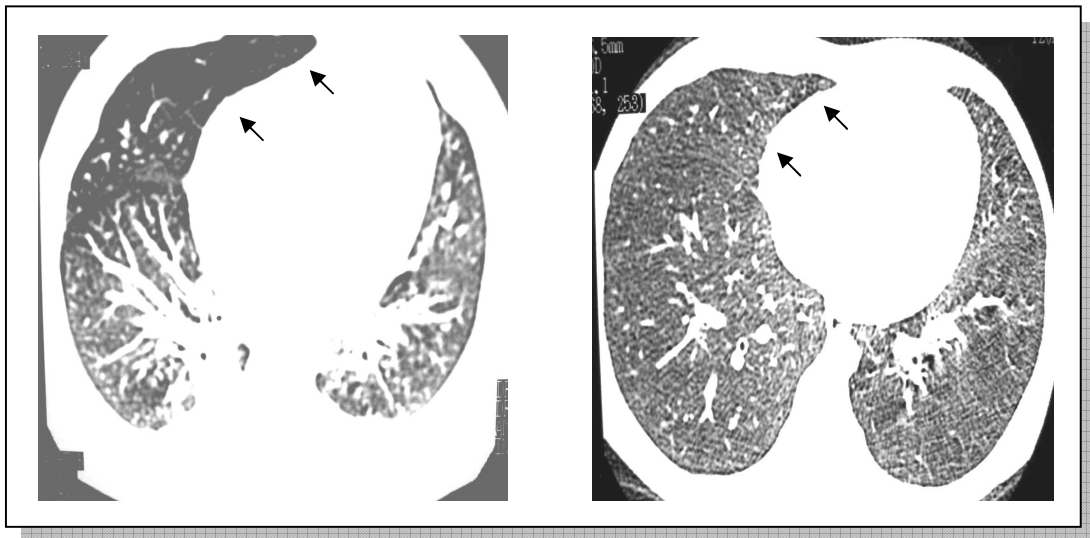


Figura 39A: TCAR do estudo anterior do paciente número 23, com áreas de hipoatenuação do parênquima pulmonar

Figura 39B: TCAR do estudo contemporâneo mostrando melhora das áreas de hipotenuação hipoatenuação de parênquima no paciente nº 23

6.2.2.5 Áreas Sugestivas de Hiperatenuação do Parênquima Pulmonar

Foram consideradas áreas sugestivas de hiperatenuação de parênquima pulmonar aquelas regiões anatômicas que ao exame tomográfico eram sugestivas de vasodilatação compensatória às regiões com áreas de hipóxia e / ou aprisionamento de ar. Nos exames de TCAR, as imagens de hiperatenuação de parênquima pulmonar se apresentam “mais claras” que o restante do parênquima.

Houve redução no número de pacientes que tinham este achado no estudo anterior, quando comparado com os exames realizados no estudo contemporâneo.

Tabela 10: Comparação entre os dois estudos da variável: áreas sugestivas de hiperatenuação do parênquima pulmonar.

Áreas Sugestivas de Hiperatenuação	Pacientes (n)	%	Total
Estudo Anterior	10	45,4	22
Estudo Contemporâneo	3	13,6	22

* Obs: foram excluídos três pacientes do estudo contemporâneo, e nenhum deles apresentou área sugestiva de hiperatenuação.

Alguns pacientes tiveram, na visão do radiologista, um desaparecimento desse tipo de lesão. As figuras 40A e 40B mostram exames obtidos no estudo anterior e no estudo contemporâneo, do paciente número 19, respectivamente.

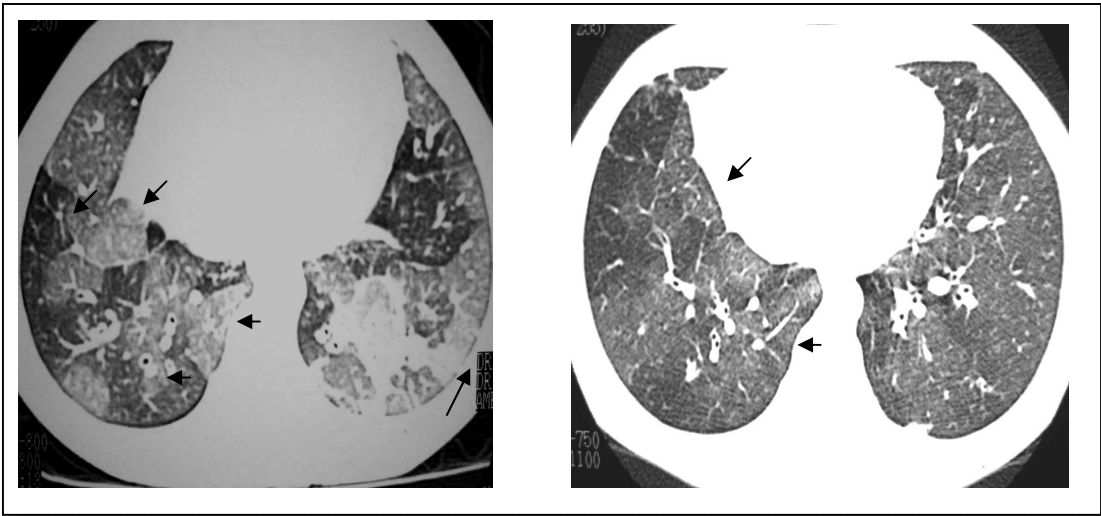


Figura 40A: TCAR do estudo anterior do paciente número 19, mostrando áreas de hiperatenuação de parênquima pulmonar (setas)

Figura 40B: TCAR do estudo contemporâneo do paciente número 19, sem áreas de hiperatenuação de parênquima pulmonar (setas)

Como citado anteriormente, apesar da redução de pacientes com hiperatenuação de parênquima pulmonar, alguns mantiveram essa alteração no estudo contemporâneo em relação ao estudo anterior. A figura 41A nos mostra o exame do estudo anterior, e a figura 41B nos mostra aquele do exame contemporâneo, do paciente número 27.

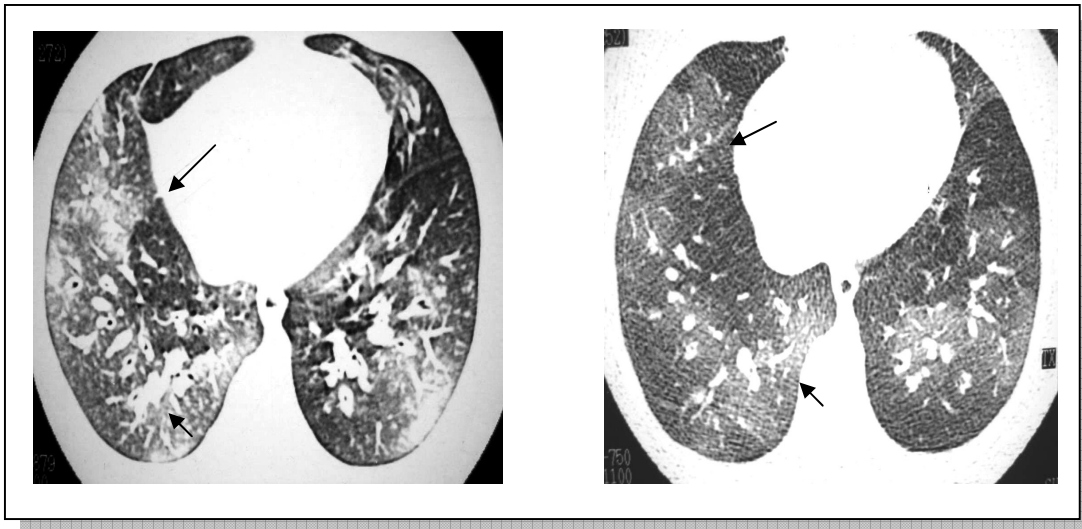


Figura 41A: TCAR do estudo anterior do paciente número 27 mostrando áreas de hiperatenuação do parênquima pulmonar (setas)

Figura 41B: TCAR do paciente número 27 do estudo contemporâneo ainda com áreas de hiperatenuação do parênquima pulmonar (setas)

6.2.2.6 Áreas de Atelectasia

Na comparação dos exames obtidos nos dois estudos, observou-se que no estudo contemporâneo as atelectasias foram encontradas em um grupo menor de pacientes.

Tabela 11: Comparação entre os dois estudos da variável atelectasia.

Atelectasias	Pacientes (n)	%	Total
Estudo Anterior	17	77	22
Estudo Contemporâneo	13	59	22

* Obs: foram excluídos três pacientes do estudo contemporâneo, e dois deles apresentaram área sugestiva de atelectasia.

A figura 42A nos mostra a atelectasia na TCAR do estudo anterior, enquanto a figura 42B nos mostra provavelmente a mesma atelectasia no estudo contemporâneo do paciente número 1.

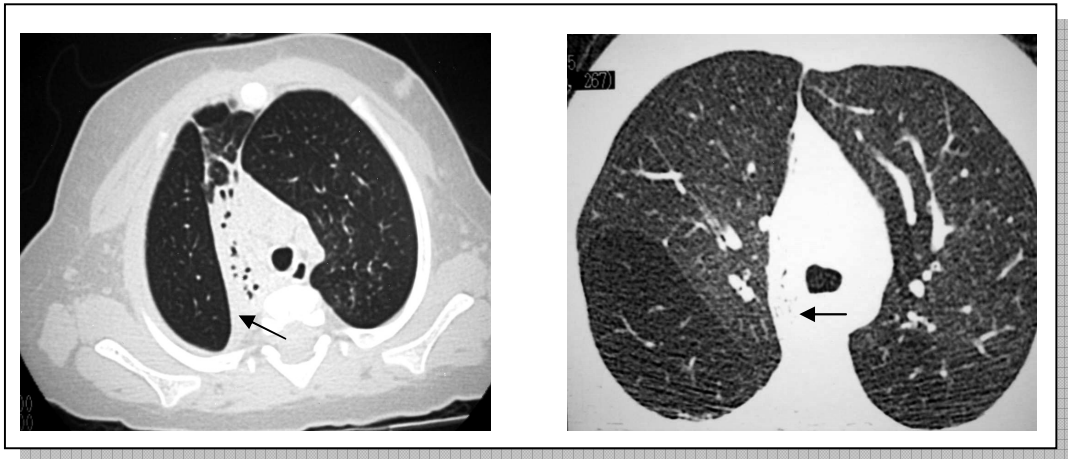


Figura 42A: TCAR do estudo anterior do paciente número 1 mostrando área de atelectasia (seta)

Figura 42B: TCAR do estudo contemporâneo do paciente número 1 mostrando área de atelectasia (seta)

6.2.2.7 Padrão de Granularidade

Foram consideradas áreas com padrão de granularidade aquelas regiões sugestivas de hiperatenuação do parênquima pulmonar, porém ainda sem vasodilatação compensatória.

Houve uma preservação no número de pacientes com esta anormalidade nos dois estudos.

Tabela 12: Comparação entre os dois estudos da variável padrão de granularidade.

Padrão de Granularidade	Pacientes (n)	%	Total
Estudo Anterior	2	9	22
Estudo Contemporâneo	2	9	22

* Obs: Foram excluídos três pacientes do estudo contemporâneo, e um deles apresentou área sugestiva de padrão de granularidade.

As figuras 43A e 43B nos mostram, respectivamente, as TCARs do estudo anterior e do estudo contemporâneo, com presença de padrão de granularidade no estudo anterior e ausência daquele no estudo contemporâneo nos exames do paciente número 6.

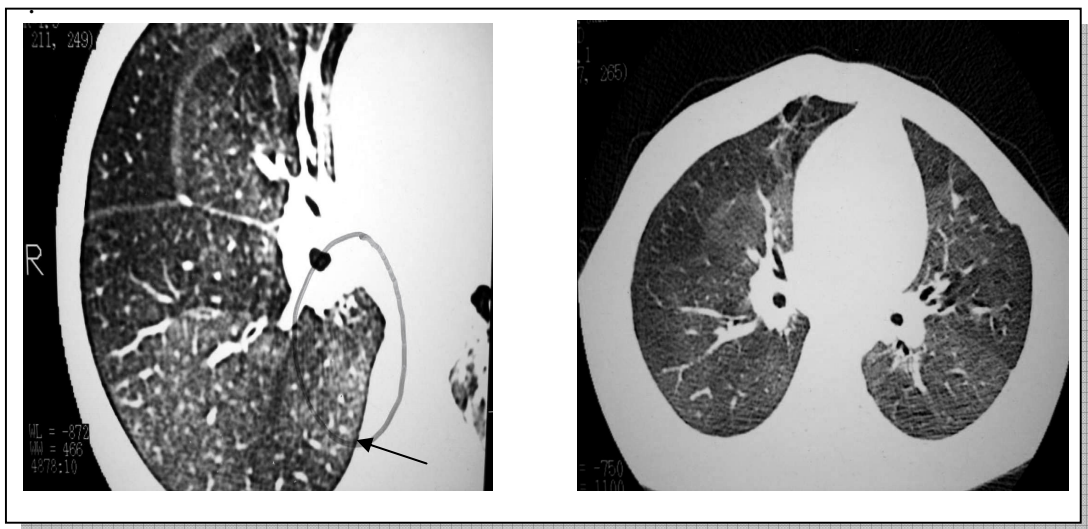


Figura 43A: TCAR do estudo anterior do paciente número 6 mostrando presença de áreas com padrão de granularidade (seta)

Figura 43B: TCAR do paciente número 6 do estudo contemporâneo, com ausência do padrão de granularidade

As figuras 44A e 44B nos mostram, respectivamente, imagens obtidas no estudo anterior e no estudo contemporâneo do paciente número 24, com a presença no estudo contemporâneo de áreas interpretadas pelo radiologista como sendo padrão de granularidade.

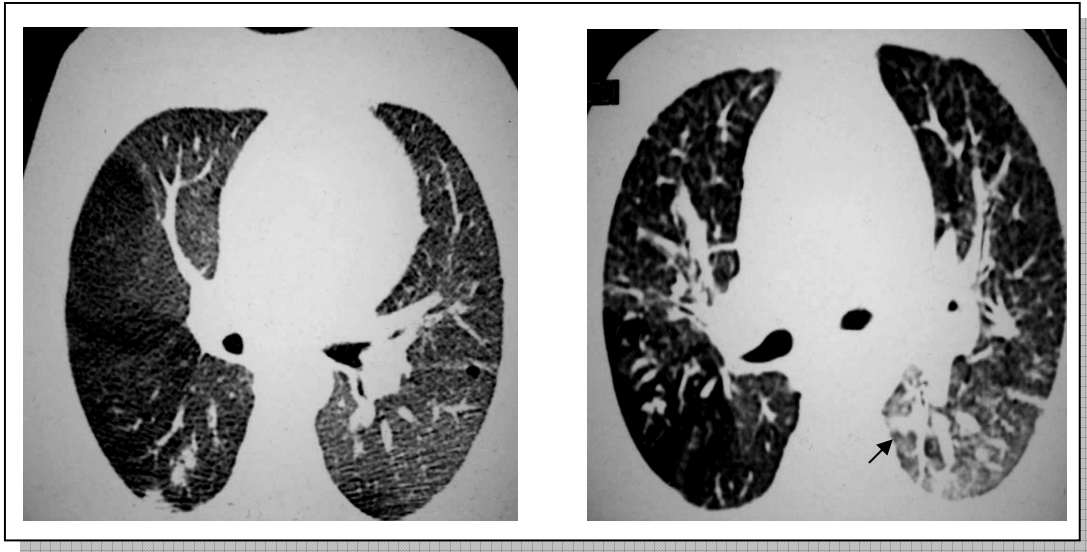


Figura 44A: TCAR do estudo anterior do paciente de número 24, sem presença de padrão de granularidade

Figura 44B: TCAR do paciente número 24, no estudo contemporâneo, com a presença do padrão de granularidade (seta)

6.2.2.8 Consolidação

Um grupo menor de pacientes, no estudo contemporâneo, teve identificado esta alteração.

Tabela 13: Comparação entre os dois estudos da variável consolidação.

Consolidação	Pacientes (n)	%	Total
Estudo Anterior	10	45,4	22
Estudo Contemporâneo	4	18,1	22

* Obs: foram excluídos três pacientes do estudo contemporâneo, e um deles apresentou área sugestiva de consolidação.

As figuras 45A e 45B mostram os exames realizados na época do estudo anterior e no estudo contemporâneo, respectivamente, com a manutenção desse tipo de lesão, no paciente de número 15.

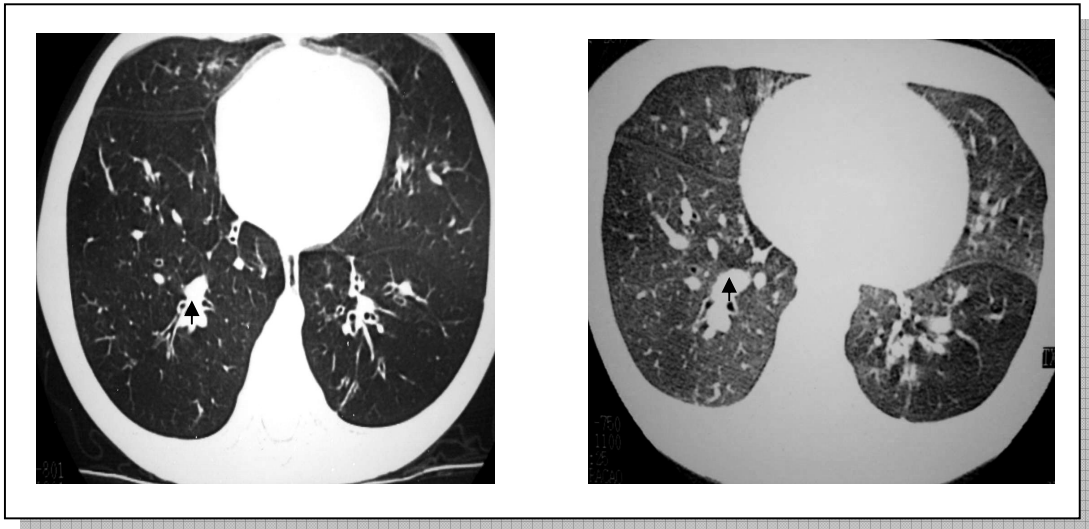


Figura 45A: TCAR do estudo anterior do paciente número 15 mostrando área de consolidação (seta)

Figura 45B: TCAR do paciente número 15 no estudo contemporâneo mostrando a manutenção da área de consolidação (seta)

O paciente de número 24 apresentou o surgimento de lesão interpretada pelo radiologista como sendo consolidação no período de tempo entre os dois estudos. A figura 46A nos mostra o exame do estudo anterior e a figura 46B nos mostra o exame do estudo contemporâneo.

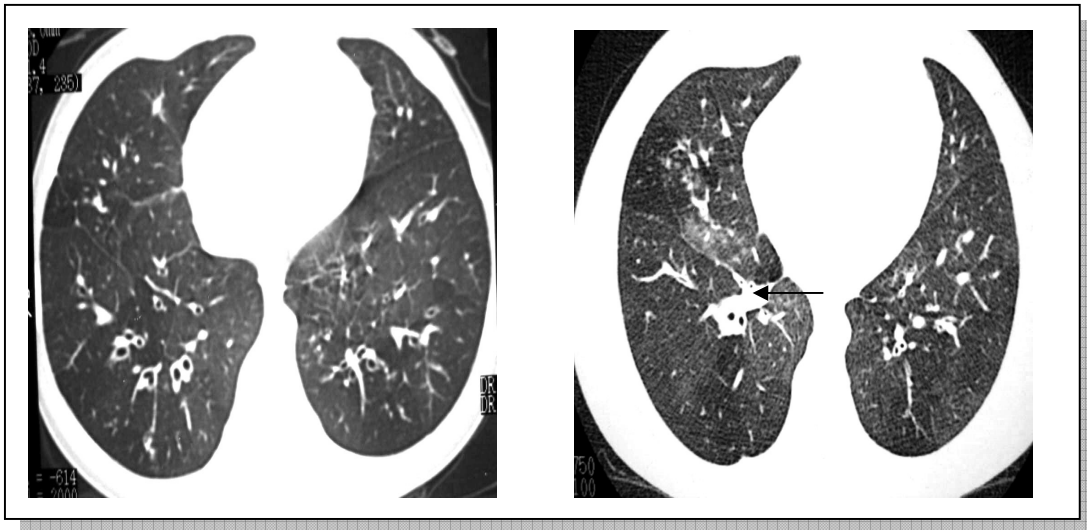


Figura 46A: TCAR do estudo anterior do paciente de número 24, sem a presença de área de consolidação

Figura 46B: TCAR do estudo contemporâneo também do paciente número 24 com a presença de área de consolidação (seta)

6.2.2.9 Espessamento de Septos Conjuntivos

Apesar do pequeno número de pacientes com esta alteração no estudo anterior, não houve, no estudo contemporâneo, nenhum paciente com esta alteração ao estudo tomográfico de tórax.

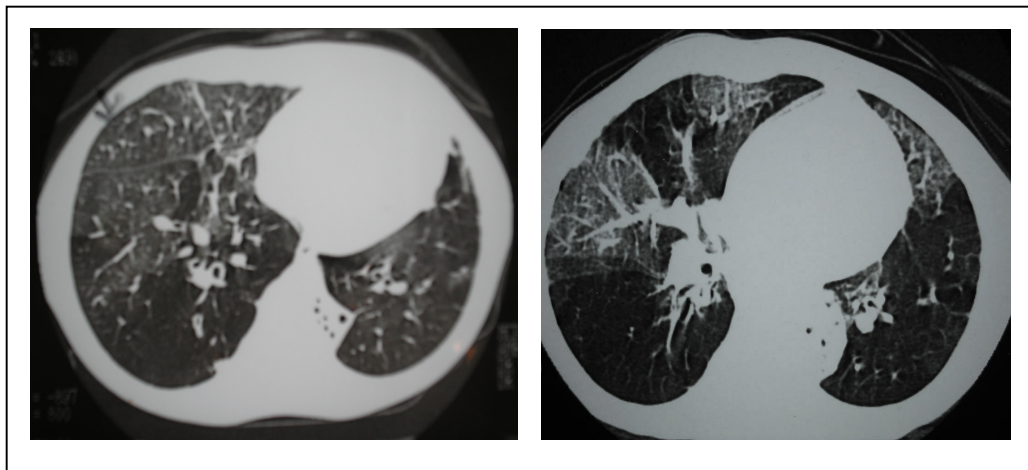


Figura 47A: TCAR do estudo anterior mostrando área de espessamento de septos conjuntivos ao exame do paciente número 20

Figura 47B: TCAR do estudo contemporâneo do paciente número 20, já sem áreas de espessamento de septos conjuntivos

Tabela 14: Comparação entre os dois estudos da variável espessamento de septos conjuntivos

Espessamento de Septos Conjuntivos	Pacientes (n)	%	Total
Estudo Anterior	1	4,5	22
Estudo Contemporâneo	0	0	22

* Obs: Foram excluídos três pacientes do estudo contemporâneo, e nenhum deles apresentou área sugestiva de espessamento de septos conjuntivos.

Quando analisamos os dados obtidos com a aplicação dos escores aos exames tomográficos, obtemos o gráfico abaixo:

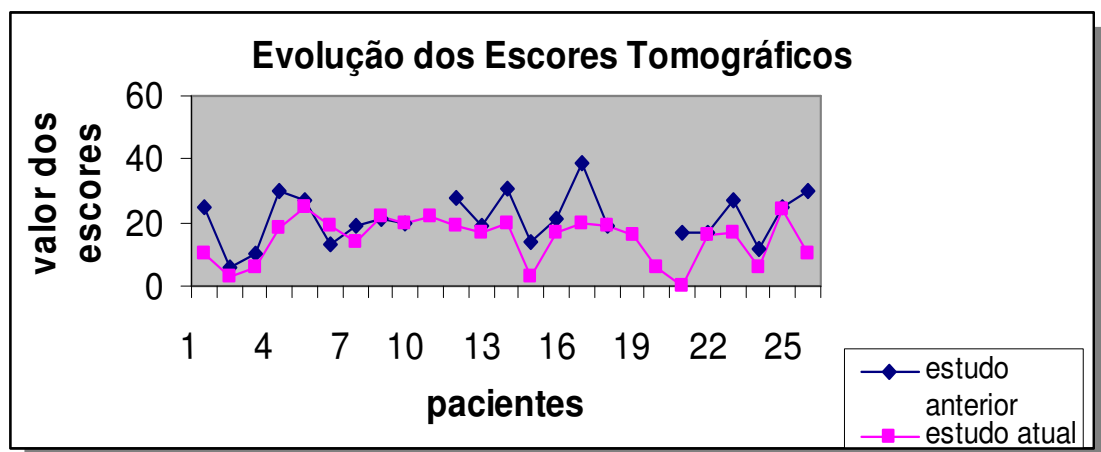


Gráfico 2: Comparação entre os valores obtidos nos dois estudos após a aplicação dos escores tomográficos

6.2.3 Cintilografia Pulmonar Perfusional

Todos os pacientes incluídos no estudo contemporâneo realizaram cintilografia pulmonar perfusional.

As imagens abaixo mostram os padrões típicos de lesão encontrados neste grupo de pacientes, sugestivos de déficit perfusional.

A tabela 15 nos mostra a distribuição anatômica, na cintilografia pulmonar perfusional, das lesões perfusionais deste grupo de pacientes no estudo contemporâneo.

Tabela 15: Distribuição anatômica do comprometimento perfusional no estudo contemporâneo

Região anatômica	Pacientes (n)	%
Lobo Superior Direito	14	56
Lobo Médio	10	40
Lobo Inferior Direito	9	36
Lobo Superior Esquerdo	4	16
Lingula	9	36
Lobo Inferior Esquerdo	9	36

A figura 48 nos mostra a cintilografia perfusional com déficit perfusional em lobo superior direito (LSD), obtida no estudo contemporâneo, do paciente de número 7.

A figura 49 mostra a cintilografia do paciente número 15, no estudo contemporâneo, onde aparece déficit perfusional em lobo médio (LM).

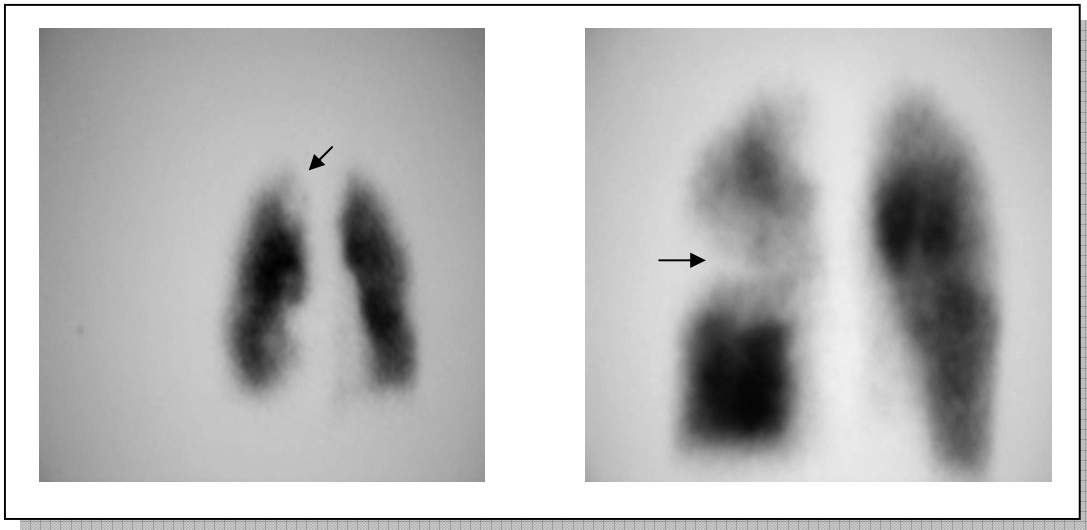


Figura 48: Déficit perfusional em LSD em exame do estudo contemporâneo do paciente número 7

Figura 49: Déficit perfusional em LM em exame do estudo contemporâneo do paciente número 15

Como exemplo de déficit perfusional em lobo inferior direito (LID), mostramos na figura 50, da cintilografia obtida no estudo contemporâneo do paciente de número 8.

Na figura 51, há a presença de déficit perfusional em todos os lobos, como nos mostra a cintilografia do estudo contemporâneo do paciente de número 27.

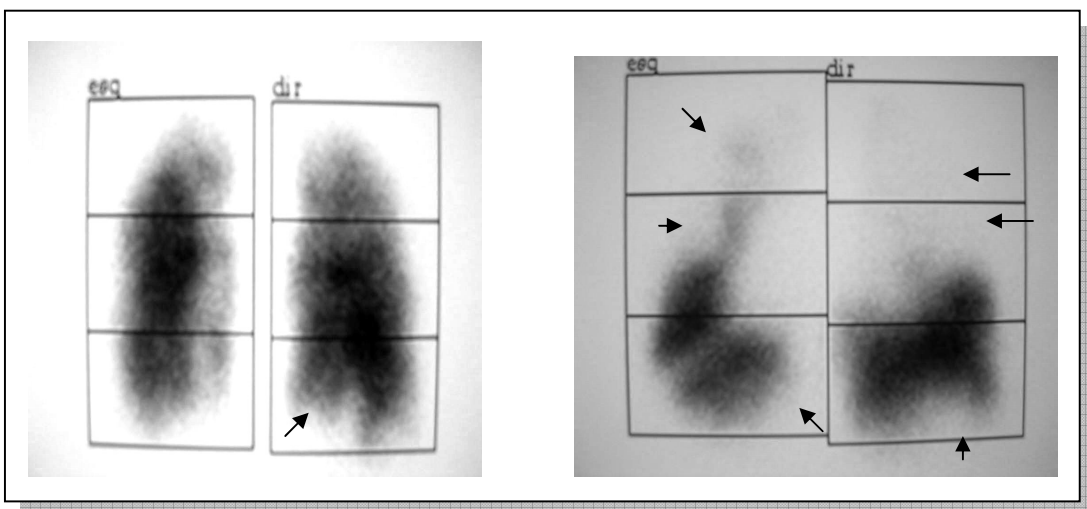


Figura 50: Déficit perfusional em LID em exame do paciente número 8

Figura 51: Déficit perfusional difuso em exame do paciente número 27

Quando comparamos as regiões anatômicas de acometimento perfusional nos dois estudos, podemos notar, conforme nos mostra a tabela 16, que há um predomínio de lesão no lobo superior direito nos dois estudos.

Tabela 16: Comparação entre as regiões anatômicas com comprometimento perfusional entre os dois estudos.

Região Anatômica	Estudo Anterior (n)	Estudo Atual (n)
Lobo Superior Direito	17	14
Lobo Médio	11	10
Lobo Inferior Direito	9	9
Lobo Superior Esquerdo	5	4
Língua	5	9
Lobo Inferior Esquerdo	11	9

Tabela 17: Padrão de déficit perfusional nos dois estudos

Padrão	Estudo Anterior (n)	%	Estudo Contemporâneo (n)	%
Subsegmentar	19	76	18	72
Segmentar	10	40	5	20
Lobar	4	16	2	8

As figuras 52A e 52B nos mostram um exemplo de evolução das lesões do paciente número 8, o qual apresentava ausência de lesões no estudo anterior (52A) e no contemporâneo (52B) apresenta déficit perfusional segmentar em lobos inferiores.

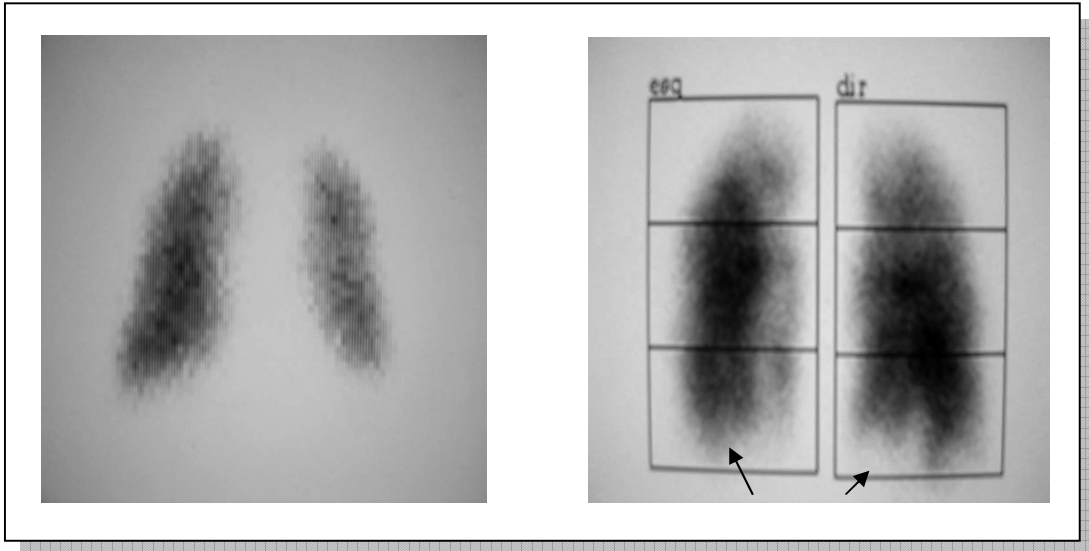


Figura 52A: Exame realizado no estudo anterior com ausência de déficit perfusional no paciente número 8

Figura 52B: Exame realizado no estudo contemporâneo com áreas de déficit perfusional em LID e LIE no paciente número 8

Já as figuras 53A e 53B nos mostram as cintilografias do estudo anterior e contemporâneo, respectivamente, do paciente de número 23, onde existe déficit perfusional subsegmentar em lobo médio e no estudo atual há ausência de lesão.

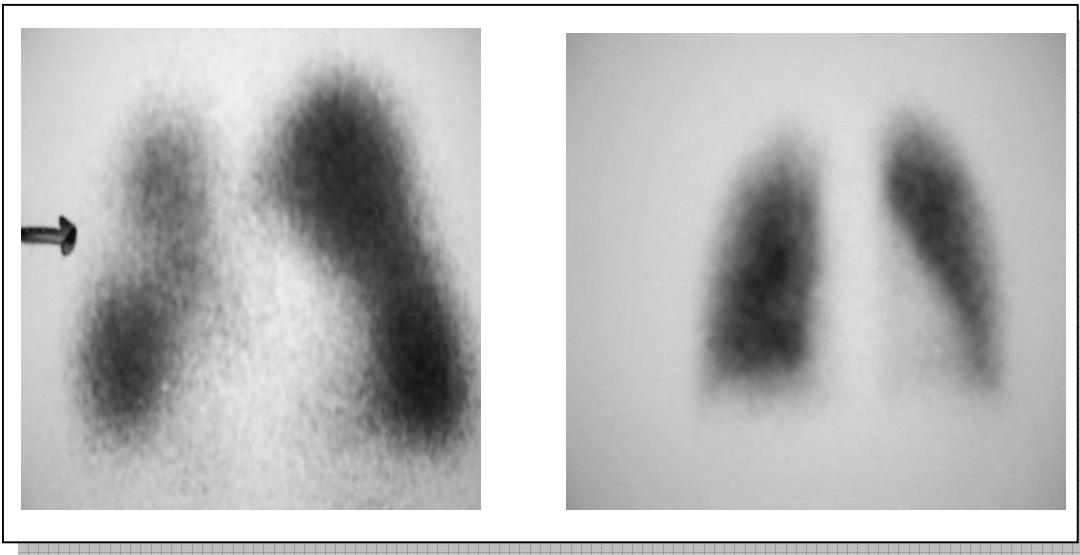


Figura 53A: Exame do estudo anterior do paciente número 23 com presença de déficit perfusional subsegmentar

Figura 53B: Exame do estudo contemporâneo do paciente número 23 sem a presença de déficit perfusional

As imagens 54A e 54B nos mostram as cintilografias do estudo anterior e contemporâneo, respectivamente, do paciente número 9, onde houve a manutenção do padrão de déficit perfusional subsegmentar em língua e lobo inferior esquerdo (LIE).

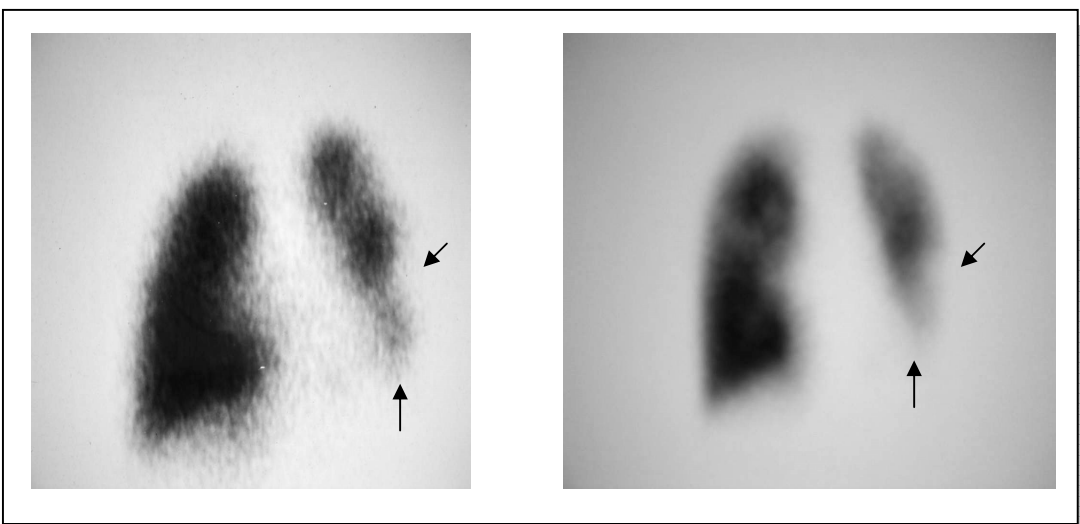


Figura 54A: Exame do estudo anterior do paciente número 9 com déficit perfusional em língua e LIE (setas)

Figura 54B: Exame do estudo contemporâneo do paciente número 9 mostrando a persistência de déficit perfusional (setas)

Alguns pacientes apresentaram, no tempo decorrido entre os dois estudos, alteração no padrão de lesão. Como nos mostram as figuras 55A e 55B, as imagens respectivamente do estudo anterior e contemporâneo do paciente número 1, onde havia déficit perfusional lobar em lobo superior direito (LSD) no estudo anterior e no estudo contemporâneo há déficit subsegmentar nesse mesmo lobo.

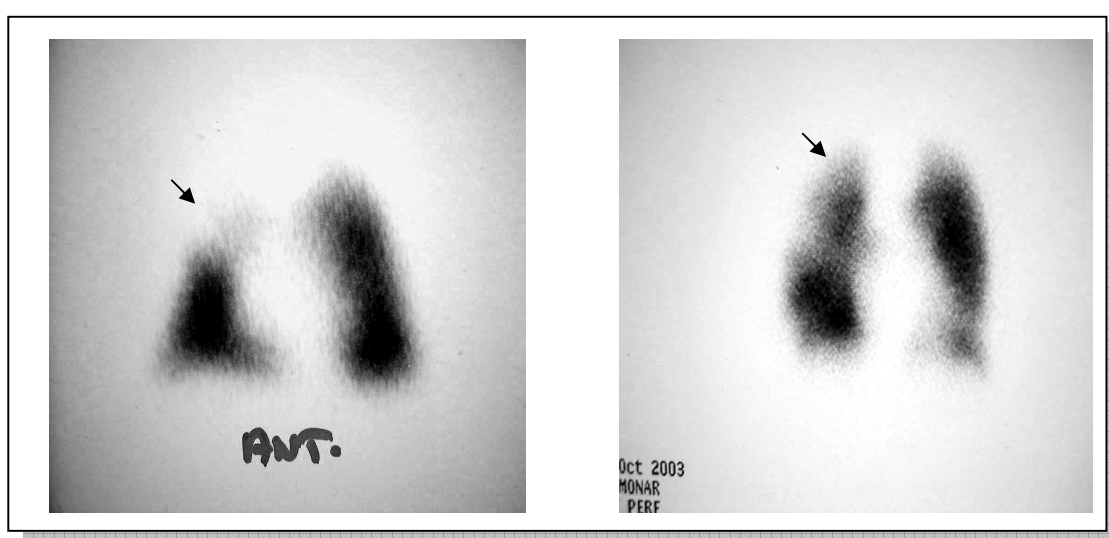


Figura 55A: Exame do estudo anterior do paciente número 1 com déficit perfusional lobar em LSD (seta)

Figura 55B: Exame do paciente número 1 do estudo contemporâneo mostrando déficit perfusional subsegmentar em LSD (seta)

Somente o paciente de número 28 não apresentou déficit perfusional em nenhum dos dois estudos, como nos mostram as figuras 56A e 56B, respectivamente, dos exames do estudo anterior e do estudo contemporâneo.




Figura 56A: Exame do estudo anterior do paciente número 28 sem presença de déficit perfusional

Figura 56B: Exame do estudo contemporâneo do paciente número 28 também sem déficit perfusional

6.3 Provas de Função Pulmonar

Foram realizados, em todos os sujeitos da pesquisa, provas de função pulmonar, as quais compreenderam exames de espirometria e pletismografia.

Não houve comparação entre os dois estudos no que se refere às provas de função pulmonar, uma vez que em consequência da pouca idade dos pacientes no estudo anterior, não tínhamos provas de função pulmonar desta época.

Levou-se em consideração na espirometria, valores referentes ao volume expiratório forçado no primeiro segundo (VEF1), índice de Tiffeneau (VEF1/CVF, onde CVF refere-se à capacidade vital forçada), fluxo médio expiratório forçado (FMEF).

Em relação a pletismografia, consideramos as variáveis: capacidade pulmonar total (CPT), volume residual (VR).

6.3.1 Espirometria

Em relação ao VEF1, houve valores entre 22,22% a 97,35% dos valores previstos, com média de 57,26%.

Tabela 18: Valores obtidos na espirometria no estudo contemporâneo

Pacientes	VEF1 pré (%)	VEF1 pós (%)	VEF1/CVF	FMEF (%)
1	49,57	57,26	50,22	20,35
2				
3	97,35	100,53	95,15	73,2
4				
5	77,83	80,11	100	79,11
6	56,56	54,72	63,4	28,53
7	54,42	60,05	61,7	24,46
8	75,68	84,17	99,49	82,26
9	69,33	74,53	97,35	64,89
10	22,22	22,92	63,47	9,5
11	54,05	56,08	62,5	16,92
12				
13	30,46	33,11	42,59	10,1
14	34,09	43,78	49,01	10,86
15	68,17	74,49	51,3	26,12
16	24,06	26,89	62,96	7,25
17	78,11	80,26	80,18	45,3
18	80,19	87,92	79,67	56,2
19	56,83	63,31	72,48	30,89
20	30,04	33,7	69,74	10,53

Continua =>

Continuação

21	42,08	43,44	48,69	14,02
22	80,12	88,82	80,62	58,1
23	94,39	103,57	81,14	68,98
24	45,95	53,72	74,35	27,73
25	46,56	55	47,6	13,86
26	68,06	57,79	72,18	45,83
27	22,62	26,24	41,67	7,75
28	72,85	72,19	83,97	62,12

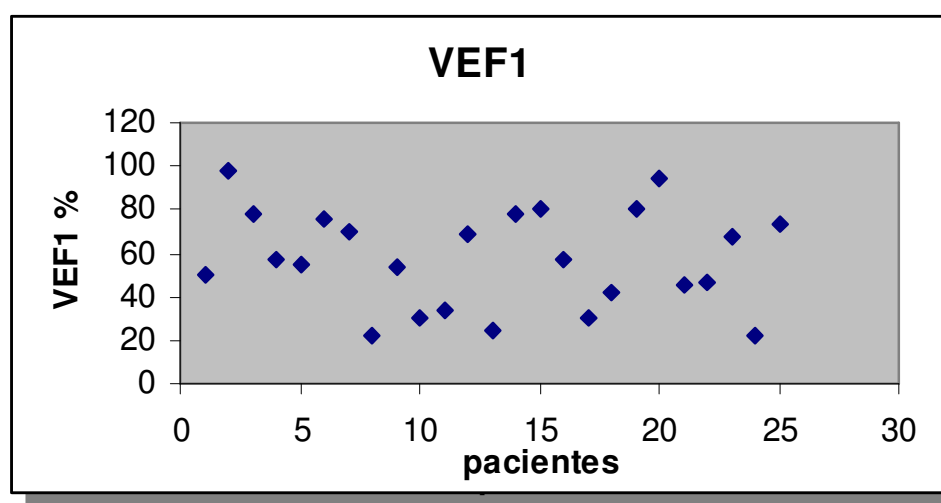


Gráfico 3: Demonstração gráfica da distribuição dos valores de VEF1 no estudo contemporâneo.

Houve predomínio de distúrbio ventilatório obstrutivo, com 19 pacientes. Destes, oito pacientes apresentaram resposta ao broncodilatador durante a espirometria.

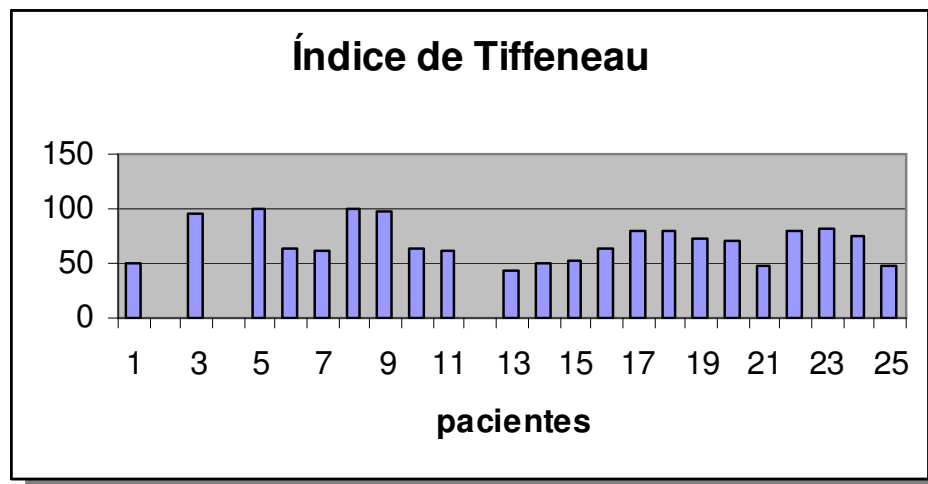


Gráfico 4: Demonstração gráfica dos valores do índice de tiffeneau obtidos no estudo contemporâneo.

6.3.2 Pletismografia

Quando realizado a pletismografia, foram avaliados parâmetros como a CPT (capacidade pulmonar total), VR (volume residual), sendo os dados obtidos descritos na tabela abaixo:

Tabela 19: Valores obtidos na pletismografia no estudo contemporâneo.

Paciente	CPT (%)	VR (%)
1	122,34	247,73
2	-	-
3	108,09	134,18
4	-	-
5	89,35	144,44
6	116,82	271,4
7	108,7	266,67
8	99,28	145,63
9	81,4	137,8
10	118,36	410,99
11	139,02	322,39
12	-	-
13	126,38	327,69
14	160,11	425
15	127,01	265,89
16	123,67	392,59
17	110,67	173,84
18	87,97	183,33
19	90,65	194,2
20	81,65	192,59
21	119,61	277,65
22	97,41	150
23	90,63	80,76
24	106,26	251,5
25	129,11	269,09
26	84,47	115,15
27	144,53	450,59
28	103,54	203,08

* Valores obtidos em relação à porcentagem do valor previsto.

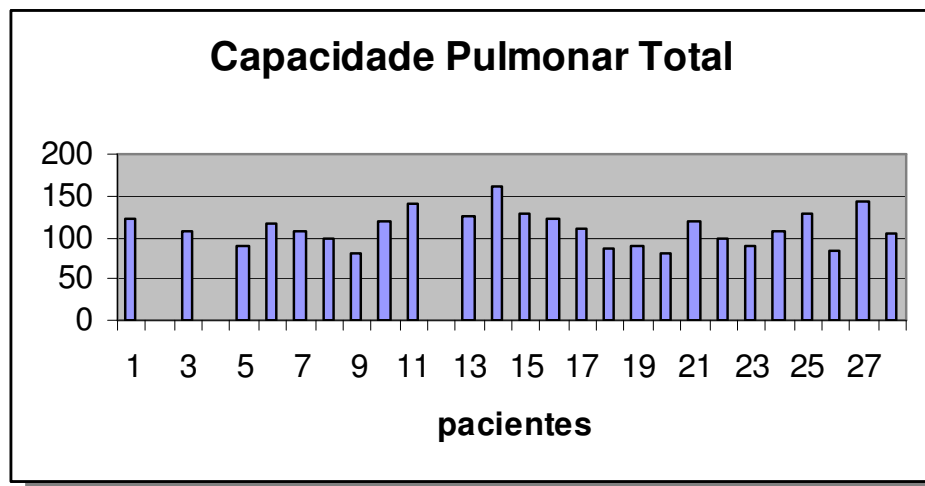


Gráfico 5: Demonstração gráfica dos valores da CPT no estudo contemporâneo

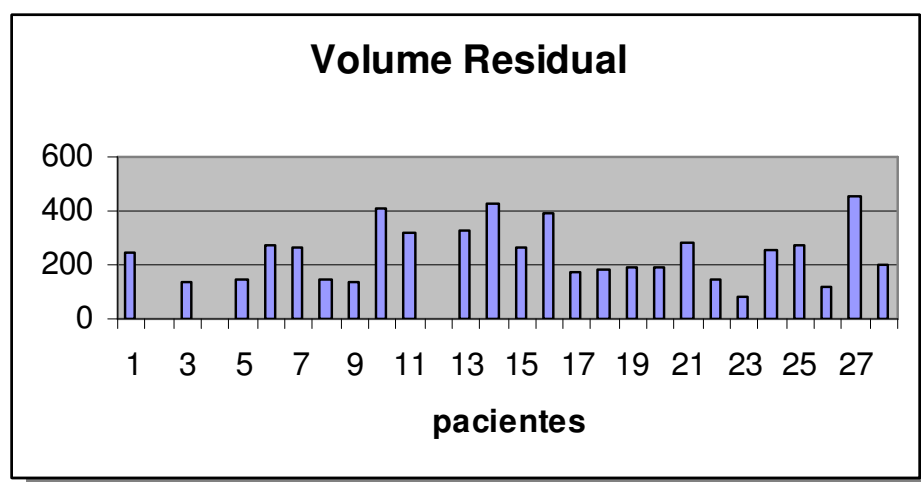


Gráfico 6: Demonstração gráfica dos valores de VR no estudo contemporâneo

7 DISCUSSÃO

7.1 Considerações Quanto a Materiais e Métodos

Da amostra inicial do trabalho de Zhang et. al, foram alocados para o estudo contemporâneo um total de 25 pacientes, o que proporcionou uma perda de três pacientes em relação à pesquisa inicial, correspondendo a 9,68% do total. A perda de 9,68% pode ser considerada aceitável para o presente trabalho. No entanto, o estado clínico desses três pacientes é desconhecido, o que poderia de certa maneira influenciar no resultado final da análise das variáveis estudadas.

7.2 Considerações Quanto aos Escores

Foi idealizado para a obtenção da comparação na evolução das alterações de imagem, um escore que contemplava como variáveis aquelas alterações mais frequentemente observadas na literatura em cada tipo de exame de imagem. Este escore foi utilizado para comparação da evolução das lesões no período de tempo decorrente entre o primeiro estudo e o estudo contemporâneo. Como descrito anteriormente, os exames para os quais foram aplicados os escores foram: tomografia computadorizada de tórax de alta resolução e as radiografias convencionais de tórax. Estes sistemas de escore foram igualmente utilizados na avaliação do primeiro estudo e do estudo contemporâneo.

Foi, portanto desenvolvido um sistema de pontuação destas lesões; no entanto não fazia parte dos objetivos do presente estudo a validação deste sistema de pontuação, que foi utilizado apenas visando chamar a atenção do radiologista para todas as possibilidades de alterações imagéticas. Acreditamos que este escore utilizado nos auxiliaria a comparar os dados dos pacientes nos dois momentos em que o estudo foi realizado.

Em relação aos valores obtidos nos escores aplicados aos radiogramas de tórax nos dois períodos de tempo, quatorze pacientes tiveram aumento nos valores do escore, oito pacientes reduziram o escore no estudo contemporâneo e somente três indivíduos permaneceram com os mesmos valores obtidos no estudo contemporâneo, quando comparados com o primeiro estudo.

A piora encontrada nos escores de quatorze pacientes pode ser considerada como uma provável evolução natural da doença. No entanto essa piora não se comporta da mesma maneira para todos os indivíduos, pois se o presente sistema de escore apresenta vantagens no sentido de possibilitar ao radiologista que observe com mais atenção os exames de imagem, oito pacientes apresentaram uma melhora do escore, o que significaria uma melhora dos achados radiológicos, enquanto que em três pacientes não houve alteração das lesões observadas.

É importante aqui ressaltar que daqueles pacientes que apresentaram igualdade no valor do escore nos dois estudos, não necessariamente houve preservação das lesões, apenas o valor foi o mesmo, uma vez que houve aumento no número de algumas lesões e redução em outros.

Já em relação ao escore aplicado nos exames de TCAR, observamos que um total de dezessete pacientes apresentaram redução dos valores do escore no estudo contemporâneo, quando comparados com os valores do estudo anterior. Dois pacientes apresentaram valores iguais para os dois tempos de estudo, e somente três tiveram seus valores de escore aumentados em relação ao estudo anterior. Cabem, aqui, as mesmas observações feitas anteriormente para a

aplicação do escore no estudo dos radiogramas de tórax. Assim, o escore nos dá uma visão geral do quadro imagético, não significando melhora ou piora de todas as variáveis estudadas.

7.3 Considerações Quanto aos Exames de Imagem

O estudo dos exames de imagem foi verificado sempre pelo mesmo observador, porém em momentos diferentes e sem que se permitisse ao radiologista a identificação dos pacientes.

Uma limitação no estudo dos resultados de imagem foi a impossibilidade de fazer com que o observador não ficasse ciente no que se refere à identificação de quais seriam os exames do estudo anterior e quais os obtidos para o estudo contemporâneo. Isso se deve ao fato de que a impressão nos filmes radiológicos das radiografias de tórax, tomografias computadorizadas e das cintilografias foram realizadas em tipos de filmes diferentes nos dois períodos de tempo, assim sendo, o desgaste e as marcas do tempo sobre os filmes do estudo anterior de certa forma permitiram, em alguns casos, que o observador identificasse o tempo em que o exame foi realizado. No entanto, é importante salientar também que esta identificação não ocorreu com o nome dos pacientes.

Outra limitação do estudo, que nos impede de fato afirmar com maior certeza sobre o processo evolutivo na bronquiolite obliterante, foi uma impossibilidade de verificar, junto aos pacientes, o uso no tempo decorrido entre os dois estudos de determinados tipos de medicação, tais como anti-inflamatórios e antibióticos. Este fato ocorreu, porque conforme citado anteriormente, nem todos os pacientes permaneceram em acompanhamento durante o período entre os dois estudos. Isso faz com que permaneçamos sem uma resposta confiável quando nos

perguntamos se poderiam ser essas alterações diferentes daquelas encontradas em nosso estudo caso acompanhássemos estes pacientes de forma contínua em relação ao tratamento, com ênfase no uso de anti-inflamatórios, ou estas alterações ocorrem independentemente do uso de medicações?

7.4 Considerações Quanto às Alterações nos Exames Radiográficos de Imagem de Tórax.

7.4.1 Espessamento Brônquico

Em relação ao espessamento de paredes brônquicas, esse achado pode ser explicado pelo intenso processo inflamatório que ocorre nas vias aéreas durante o desenvolvimento da bronquiolite obliterante após a agressão infecciosa inicial ao epitélio. Há dúvida na persistência do processo inflamatório, se esse processo inflamatório cessa com o passar do tempo ou permanece presente mesmo após vários anos da agressão inicial, tanto de uma forma progressiva e contínua quanto através de oscilações entre períodos de estabilização e exacerbação do processo inflamatório.

7.4.1.1 Comparação Entre os Raios-x do Estudo Contemporâneo e os Raios-x do Estudo Anterior

Da amostra de pacientes, observamos que 23 apresentaram espessamento brônquico nos dois estudos. Quando comparamos os achados existentes no estudo contemporâneo com

aqueles do primeiro estudo, podemos observar assim uma tendência na manutenção da lesão sugestiva de espessamento brônquico sugestivo de processo inflamatório, conforme mostrado na tabela 3. No entanto, alguns pacientes apresentaram melhora ao estudo radiológico deste item, sendo esta melhora parcial ou completa (pacientes de número 23 e 26), assim como também houve casos onde ocorreu uma aparente piora do espessamento brônquico em outros três pacientes (pacientes de número 5, 17 e 22), quando levamos em consideração a observação do radiologista.

Chamamos aqui de melhora parcial aqueles pacientes que ainda continuam a apresentar esse tipo de alteração ao exame radiográfico simples no estudo contemporâneo, no entanto, com menor intensidade quando comparado aqueles exames do primeiro estudo. Conseqüentemente, chamamos de melhora completa aqueles pacientes que apresentavam diferentes graus de espessamento brônquico no primeiro estudo e que não os apresentam mais ao estudo contemporâneo.

Não encontramos razões objetivas que pudessem justificar, neste período de tempo, a piora nesses casos. Essa piora pode ter sido conseqüência de um somatório de fatores, tais como uma aderência ou não ao tratamento com terapia anti-inflamatória e broncodilatadores, e até mesmo a presença de infecções respiratórias recorrentes que poderiam ser causadoras desse processo, não sendo este unicamente conseqüência do processo patológico associado à BO.

Dessa maneira, quando olhamos os pacientes como um grupo, o fato de alguns pacientes que não apresentavam espessamento de paredes brônquicas passarem a apresentá-lo nos sugere que, sendo uma doença crônica, este processo pode progredir, traduzindo-se mais tarde então radiologicamente como brônquios de paredes espessadas ao radiograma de tórax e na TCAR.

Cabe aqui ressaltar que o item espessamento de paredes brônquicas foi observado levando-se em consideração o aumento na espessura da parede do brônquio, não sendo realizada nenhuma medida paramétrica para classificação isolada de espessamento de paredes brônquicas. Isto pode ter, em algum momento, levado à soma dos componentes da própria parede com tecidos peribrônquicos. Estes são dados que vêm de encontro com àqueles encontrados na literatura.

7.4.1.2 Comparação Entre a TCAR do Estudo Contemporâneo e a TCAR do Estudo Anterior

A anormalidade mais freqüentemente encontrada no estudo contemporâneo, assim como no estudo radiográfico convencional, foi presença de espessamento de paredes brônquicas, sendo identificadas em 23 (92%) de um universo de 25 pacientes.

Na comparação, observamos que no estudo anterior 22 pacientes apresentaram lesão sugestiva de espessamento brônquico, e no contemporâneo, foram 20 pacientes.

Houve desaparecimento das lesões em 2 pacientes (17 e 23), e melhora parcial em 2 pacientes (1 e 3).

Como já mencionado, quando as TCAR são comparadas entre si nos dois momentos estamos comparando 22 pacientes que as realizaram no primeiro estudo com os mesmos no estudo contemporâneo, embora todos tenham realizado no estudo contemporâneo, tendo, portanto desprezado os exames de três pacientes para efeitos de comparação.

Desses três pacientes que não a realizaram no estudo anterior, todos eles, no estudo contemporâneo, apresentaram alterações compatíveis com espessamento de paredes brônquicas.

7.4.1.3 Comparação Entre a TCAR do Estudo Contemporâneo e os Radiogramas do Estudo Contemporâneo

Ao compararmos agora, a TC de tórax do estudo contemporâneo com os radiogramas também do estudo contemporâneo, veremos que assim como houve lesão sugestiva de espessamento em 23 pacientes na TC, também o mesmo número de pacientes apresentou essa lesão no raio-x, porém não foram os mesmos.

Foram comparados 25 pacientes com raio-x e TCAR. Do total de 25 pacientes que fizeram a TC de tórax, dois pacientes não apresentavam a lesão na TC (número 17 e 23). O paciente de número 17, ao contrário da TC, apresentou ao radiograma simples, e o de número 23 não apresentou em nenhum dos dois exames de imagem. O paciente de número 26 não apresentou a lesão no raio-x e apresentou na TC.

Poderíamos achar surpreendente a presença de espessamento brônquico no raio-x e não na TCAR do paciente de número 17, uma vez que esta é considerada o padrão ouro para esse tipo de lesão. O que pode ter havido, nessa situação, foi uma superestimação da lesão por parte do radiologista ao examinar raio-x desse paciente.

Desta forma, podemos assim especular que a bronquiolite obliterante pode apresentar evolução diferente em seu curso natural. No entanto, houve a impressão de que a maioria dos pacientes permanece com o grau de espessamento brônquico semelhante com o decorrer do tempo, nos parecendo também às vezes serem lesões persistentes como consequência da permanência do processo inflamatório, assim identificada por uma mucosa de maior espessura.

Esses achados nos fazem pensar que a bronquiolite obliterante pós-infecciosa é uma doença crônica, e que pode apresentar durante a sua evolução natural um curso variável particular

para cada paciente, podendo nos exames imagenológicos aparecer com variáveis graus de espessamento brônquico.

Isso nos parece ser verdade quando comparamos a história dos pacientes atendidos em outras épocas onde a sobrevivência era menor e não se viam adolescentes com bronquiolite obliterante, pois a maioria deles falecia mais cedo, conforme experiência do serviço de Pediatria do Hospital de Clínicas de Porto Alegre.

Com nossos achados, podemos aventar a possibilidade de que, ao contrário do que se imaginava anteriormente, a evolução da doença não é tão rápida, pelo contrário, pode ter ela um curso com progressão mais lenta e até mesmo talvez apresentar uma possível involução em alguns casos, com o passar do tempo.

Nos pacientes que melhoraram ou pioraram podemos especular sobre mecanismos diversos para uma diferente evolução como uma maior aderência ao tratamento, menor ou maior agressividade do agente etiológico, uma resposta mais exacerbada por parte do hospedeiro à agressão, asma brônquica associada, dentre outros fatores.

É importante salientar que existem limitações técnicas aos exames e aos observadores, e sendo assim, esses não podem eventualmente nos mostrar com certeza se houve melhora ou não do padrão da doença em si, uma vez que talvez a mudança seja pequena e por este motivo não seja aparente.

7.4.2 Bronquiectasias

Sabemos que a radiografia de tórax não é o método de escolha para a identificação de bronquiectasia, principalmente quando se tratam daquelas de pequeno tamanho. Ao radiograma

de tórax, as bronquiectasias tendem a aparecer como um aumento das delimitações brônquicas juntamente com uma opacificação da área afetada, muitas vezes sendo visíveis com aspecto de isolados ou múltiplos cistos que Taussig chama de favo de mel.

Ainda assim, os exames radiográficos comuns de tórax podem não apresentar imagens sugestivas de bronquiectasias, principalmente aquelas de menor tamanho. Outro fator que poderia prejudicar a sua visualização seria quando localizadas nos lobos superiores, pois por força da gravidade, acabam não acumulando secreção em seu interior, o que poderia dificultar a observação.

7.4.2.1 Comparação Entre o Raio-x do Estudo Anterior e o Raio-x do Estudo Contemporâneo

Em relação as bronquiectasias, o estudo contemporâneo nos mostrou imagens sugestivas desta alteração em 10 pacientes ao estudo radiográfico convencional de tórax (números 6, 7, 10, 13, 15, 16, 18, 20, 25, 27), o que conforme já citado, correspondeu a um total de 40% da amostra total.

Ao compararmos o mesmo grupo de pacientes nos dois períodos de tempo, observamos que no estudo anterior havia quatro pacientes (número 6, 10, 20, 23) correspondendo a 16% do total, com imagens sugestivas de bronquiectasias ao radiograma de tórax. No estudo contemporâneo este número passou a ser de dez pacientes (40%).

Novamente isso acaba nos deixando a impressão que de fato a evolução das lesões continua com o passar do tempo. Essa evolução poderia então ser consequência do somatório de fatores como a persistência do processo inflamatório, a presença de processos infecciosos em

uma área já previamente lesada, assim como pelo acúmulo e subsequente infecção de secreções respiratórias.

Daqueles quatro pacientes que apresentaram imagens sugestivas de bronquiectasias ao estudo anterior, três deles mantiveram as imagens sugestivas no estudo contemporâneo (números 6, 10 e 20). No entanto, apesar da permanência, houve melhora parcial quanto a sua visualização pelo radiologista em dois desses pacientes (número 6, 20) no tempo decorrido entre os dois estudos, quando olhamos a extensão das lesões.

O paciente de número 20 apresentava imagens sugestivas de bronquiectasias em um lobo no estudo anterior em ambos os pulmões e passou a apresentá-las em somente um lobo de um pulmão no estudo contemporâneo. Já o paciente de número 6 apresentava imagens sugestivas de bronquiectasias em dois ou mais lobos de ambos os pulmões no estudo anterior e no estudo contemporâneo passou a apresentá-las somente em um lobo de um pulmão.

O paciente número 23 apresentou no estudo anterior lesões em um lobo pulmonar, as quais não foram mais visualizadas no estudo contemporâneo.

Houve piora em um paciente que já apresentava alteração no primeiro exame (paciente número 10) em um lobo e no estudo contemporâneo passou a apresentá-las em dois ou mais lobos.

Houve aparecimento de lesões novas em sete pacientes (pacientes de número 7, 13, 15, 16, 18, 25 e 27) os quais não tinham lesões ao estudo anterior. Esse aumento no número de pacientes com imagens sugestivas de bronquiectasias ao radiograma convencional nos leva a acreditar que esse processo, uma vez instalado, possivelmente venha a ser progressivo, levando dessa forma a árvore brônquica a apresentar diferentes graus de lesão com o passar do tempo com conseqüente formação de bronquiectasias, conforme já citado anteriormente, ou até resolução destas por completo quando analisadas ao radiograma de tórax.

Mesmo que seja pouco sensível o radiograma de tórax quando comparado com a TCAR, uma imagem com aparente resolução das bronquiectasias poderia nos sugerir uma melhora do processo.

Novamente aqui, assim como aconteceu com espessamento brônquico, desta vez em relação as bronquiectasias, nos pareceu que houve uma tendência à evolução da doença, se refletindo através do aumento no número de pacientes com imagens sugestivas desse tipo de lesão ao raio-x, nos levando a acreditar na hipótese de que há sim, com o passar do tempo, uma preservação do processo inflamatório.

7.4.2.2 Comparação Entre a TCAR do Estudo Contemporâneo e a TCAR do Estudo Anterior

Assim como nas radiografias de tórax do estudo contemporâneo, como segunda anormalidade mais freqüentemente encontrada nas TCAR, encontramos as bronquiectasias. Seus prováveis mecanismos patogênicos na bronquiolite obliterante pós – infecciosa já foram citados anteriormente.

Para efeitos de comparação, observamos que no estudo anterior dezesseis pacientes apresentaram imagens sugestivas de bronquiectasias na TCAR, fato que se repetiu no estudo contemporâneo, através da comparação de 22 exames.

Daqueles dezesseis pacientes com bronquiectasias no estudo contemporâneo, quinze já as apresentavam nos exames do estudo anterior. Em um paciente (número 8) apareceram bronquiectasias no estudo contemporâneo. Somente um paciente apresentava bronquiectasias no estudo anterior e não apresenta no estudo contemporâneo (26). Portanto, dezesseis pacientes

apresentaram bronquiectasias no primeiro e segundo estudo, tendo as bronquiectasias permanecido em quinze pacientes no decorrer de tempo entre os dois estudos.

Esses achados nos reforçam a idéia de que há na bronquiolite obliterante, a preservação da bronquiectasia enquanto lesão, com evolução distinta entre os pacientes. Há também, dessa forma, a confirmação da idéia de que uma vez instaladas as bronquiectasias, estas se mantêm no decorrer do tempo, podendo permanecer iguais e até mesmo evoluírem, evolução essa dependente de vários fatores, que não serão discutidos, por não fazerem parte do objetivo dessa pesquisa.

7.4.2.3 Comparação Entre a TCAR e o Raio-X nos Dois Períodos de Tempo

Daqueles pacientes que mudaram sua condição referentes ao surgimento ou desaparecimento das bronquiectasias nos dois períodos de tempo, para estudar a comparação entre a TCAR e os raios-x de tórax no dois períodos de tempo, foram incluídos 22 raios-x e 22 TCAR, uma vez que no estudo anterior três pacientes não tinham a TCAR.

No estudo das bronquiectasias somente no primeiro estudo, esse tipo de lesão foi identificado em quatro pacientes no raio-x e em dezesseis pacientes na TCAR.

Nos raios-x, observamos que seis pacientes não apresentaram lesões sugestivas de bronquiectasias no estudo anterior e passaram a apresentá-las no raio-x contemporâneo (número 7, 15, 16, 18, 25 e 27). No entanto, as TCARs nesse grupo de pacientes do estudo anterior já mostravam bronquiectasias. Isso mais uma vez demonstra a importância da TCAR na identificação dessas lesões. Quando observamos as TCARs do estudo contemporâneo desses seis pacientes, em todas elas, assim como nos raios-x de tórax, foram identificadas as bronquiectasias.

Nos parece, assim, que os raios-x poderiam identificar as bronquiectasias, de forma mais aproximada da TCAR, quando a doença já tem evolução mais avançada, haja vista a diferença de visualização dessas lesões entre o primeiro e o segundo estudo.

Isso nos faz concordar com os dados da literatura que apontam a TCAR de tórax como padrão áureo no diagnóstico de bronquiectasias.

Ainda comparando a presença de bronquiectasias na TCAR de tórax e as imagens sugestivas de bronquiectasias no raio-x nos dois períodos de tempo, o paciente de número 23 apresentava imagens sugestivas de bronquiectasias no estudo anterior ao raio-x e não as apresentava na TCAR da época. No estudo contemporâneo não apresentou em nenhum dos exames de imagem. Novamente aqui, pode ter havido uma superestimação da lesão, que pode ter sugerido falsamente a presença de bronquiectasia.

Em um paciente em especial (paciente de número 26) a TCAR no primeiro momento mostrava a presença de bronquiectasia, o que não ocorreu no estudo contemporâneo. Quando comparamos os achados da TCAR e dos radiogramas convencionais de tórax desse paciente, não houve por parte do radiologista a visualização ao radiograma de tórax de imagens sugestivas de bronquiectasias em nenhum dos dois períodos de tempo. Dessa forma, ressaltamos a dificuldade de visualização desse tipo de imagem aos radiogramas quando se tratam de bronquiectasias pequenas.

Justamente o paciente que passou a apresentar bronquiectasias na TCAR contemporâneo (paciente de número 8), não apresentava ao radiograma de tórax imagem sugestiva de bronquiectasias em nenhum dos dois estudos. Isso pode nos dizer que, apesar de outras especulações poderem ser feitas, as bronquiectasias evoluíram, ou então se mostraram mais aparentes no estudo atual.

7.4.2.4 Comparação Entre a TCAR e o Raio-X do Estudo Contemporâneo

Ao compararmos os dois exames de imagem somente no segundo estudo, observamos que nos raios-x as bronquiectasias foram identificadas em dez pacientes e na TCAR elas apareceram em dezoito pacientes, mostrando dessa forma uma maior identificação dessa lesão pela TCAR.

É importante salientar que para efeitos de comparação no segundo estudo entre as TCAR e os raios-x, foram utilizados os exames dos 25 pacientes, uma vez que todos eles possuíam TCAR e raio-x de tórax. Para comparação entre r-x de tórax e TCAR do primeiro estudo foram utilizados 22 exames, uma vez que três deles não tinham a TCAR do estudo anterior.

Para efeitos de comparação, no estudo contemporâneo 18 pacientes apresentaram lesões sugestivas de bronquiectasias na TCAR e 10 nos raios-x (6, 7, 10, 13, 15, 16, 18, 20, 25, 27).

Esse achado pode nos sugerir que há talvez uma subestimação da presença de bronquiectasias pequenas aos radiogramas de tórax, ou talvez, em uma justificativa mais plausível e que vem de acordo com a literatura, ser a TCAR um exame mais sensível para a detecção e acompanhamento da evolução deste tipo de lesão, não somente em pacientes com bronquiolite obliterante pós infecciosa, mas também em qualquer outra doença que apresente em seu curso clínico a formação de bronquiectasias.

7.4.3 Atelectasias

7.4.3.1 Comparação Entre os Raios-X do Estudo Contemporâneo e os Raios-X do Estudo Anterior

Ao compararmos os dois estudos, observamos que um total de onze pacientes tiveram áreas sugestivas de atelectasia no estudo anterior (números 1, 5, 6, 7, 8, 13, 15, 19, 21, 24, 26) e três as tiveram no estudo contemporâneo (números 13, 19, 20). Dessa forma, quando comparamos com o primeiro estudo, podemos afirmar que houve uma importante melhora dessa lesão nesse período de tempo.

Mesmo assim, desses três pacientes que apresentam no estudo contemporâneo, dois já as apresentavam no estudo anterior e somente um desenvolveu a lesão nesse espaço de tempo. Conseqüentemente, houve desaparecimento das lesões em nove pacientes.

7.4.3.2 Comparação Entre a TCAR do Estudo Contemporâneo e a TCAR do Estudo Anterior

No estudo anterior eram 17 pacientes (números 1, 5, 6, 7, 9, 11, 14, 15, 16, 17, 18, 19, 20, 23, 25, 26, 28), e no estudo contemporâneo 13 pacientes (números 1, 6, 7, 9, 11, 14, 15, 16, 18, 19, 20, 24 e 27) com essa lesão na TCAR . Observamos assim, que houve uma redução no número de pacientes com essa lesão.

Ressaltamos novamente que foram realizados no estudo contemporâneo a TCAR em 25 pacientes, porém para efeitos de comparação excluímos três pacientes que não tinham a TCAR do estudo anterior, e desses, dois apresentavam atelectasia.

Daqueles 17 pacientes, então, que apresentaram atelectasias no estudo anterior, 10 as mantiveram no estudo contemporâneo (números 1, 6, 7, 9, 11, 14, 16, 18, 19, 20) com maior ou menor extensão.

Dessa maneira, podemos notar que um total de sete pacientes que apresentavam atelectasias no estudo anterior não apresentam mais no estudo contemporâneo (números 5, 15, 17, 23, 25, 26, 28). Houve aparecimento de atelectasias em dois pacientes no estudo contemporâneo (24, 27). Três pacientes não apresentam atelectasias em nenhum dos dois estudos.

Há dessa forma, a idéia de que com o passar do tempo, o crescimento do parênquima pulmonar, juntamente com a rereação das vias aéreas fariam com que áreas atelectasiadas se re-expansissem e desta forma, não aparecessem nos exames de imagem.

7.4.3.3 Comparação Entre a TCAR do Estudo Contemporâneo e o Raio-X do Estudo Contemporâneo

Quando comparamos a presença de atelectasia no estudo contemporâneo nas radiografias de tórax e na TCAR, foram usados um total de 25 pacientes.

Na TCAR contemporânea, 13 pacientes apresentaram atelectasias e nos raios-x foram apenas 3 pacientes (números 13, 19, 20).

Daqueles três pacientes que apresentaram atelectasias ao radiograma simples, dois deles também as apresentaram na TCAR, e no terceiro paciente a imagem foi sugerida ao radiograma, mas não apareceu na TCAR.

Isto nos faz pensar que a tomografia foi mais sensível na identificação deste tipo de lesão em pacientes com bronquiolite obliterante em nosso estudo.

De uma maneira geral, a redução ocorrida no estudo das radiografias de tórax, se repetiu também na TCAR, o que conforme descrito anteriormente poderia ser resultado da redução do processo inflamatório com conseqüente re-aeração da árvore brônquica e resolução da atelectasia.

Aqui, podemos mostrar que a hipótese de existirem áreas de atelectasias não aparentes por uma área de parênquima que teria crescido de forma normal ao seu redor, sugerida para justificar uma redução no número de atelectasias. Nos exames radiográficos comuns de tórax, não é certamente uma hipótese plausível quando aplicados a TCAR, pois teoricamente estas áreas de redução do parênquima afetado deveriam também aparecer na TCAR.

Novamente aqui nos deparamos com a dúvida da evolução da doença, no que se refere a presença de processo inflamatório, processos infecciosos, hipersecreção das células caliciformes e glândulas mucosas, metaplasia escamosa e até mesmo a retenção de secreção por danos ao sistema mucociliar.

Poderíamos afirmar que esta redução no número de pacientes com atelectasia pode ter sido resultado de vários fatores, tais como, a redução do processo inflamatório com conseqüente re-aeração da árvore brônquica e resolução da atelectasia. Podemos tentar aventar também outras possibilidades, como a realização de tratamento clínico com esses pacientes, seu crescimento antropométrico e o uso de corticóides e broncodilatadores.

Essa redução do número de pacientes com atelectasias, que poderia nos indicar uma reversão do processo evolutivo nos parece ser verdadeira quando observamos a variável atelectasia de forma isolada. No entanto, a hipótese deixa de ser verdadeira quando observamos outras variáveis que poderiam nos trazer essa certeza e que indiretamente refletiriam a presença do processo inflamatório, como as bronquiectasias e o espessamento brônquico, que tiveram neste período de tempo uma manutenção ou até mesmo um aumento em suas extensões. Isso nos deixa a impressão de que essa possível desaceleração do processo não nos parece ter ocorrido.

Apenas o seguimento continuado nesses pacientes é que vai nos indicar, com mais precisão, o comportamento da bronquiolite obliterante pós-infecciosa.

7.4.4 Consolidação

7.4.4.1 Comparação Entre Raio-X do Estudo Anterior e os Raios-X do Estudo Contemporâneo

A consolidação não foi vista em nenhum paciente do estudo contemporâneo ao radiograma de tórax. Quando comparados os exames obtidos nos dois períodos de tempo, observamos que houve a presença deste achado em somente um paciente (número 9) no estudo anterior. Esse desaparecimento da área de consolidação pode ter sido nada mais que a própria evolução da consolidação, através do uso de medicamentos como antibióticos e anti-inflamatórios.

7.4.4.2 Comparação Entre TCAR do Estudo Anterior e a TCAR do Estudo Contemporâneo

Quando comparamos ao estudo anterior através da verificação de 22 exames notamos uma importante redução neste achado, uma vez que nos exames do estudo anterior dez (45,4%) pacientes (números 6, 8, 9, 15, 16, 18, 19, 23, 27, 28) apresentavam essa lesão na TCAR e quatro apresentaram no estudo contemporâneo.

Dos quatro pacientes (números 8,15,24,28),que apresentaram esse tipo de lesão no estudo contemporâneo, três as tinham no estudo anterior (números 8,15,28), um paciente teve aparecimento da lesão no estudo contemporâneo (número 24).

Novamente aqui há a redução do número de pacientes com consolidação, o que demonstra a característica de um processo agudo na evolução da doença e que tem seu processo de cura e conseqüentemente desaparecimento nos exames de imagem realizado através do uso de drogas, com quase nenhuma presença de seqüelas após seu desaparecimento.

7.4.4.3 Comparação entre TCAR do Estudo Contemporâneo e o Raio-X do Estudo Contemporâneo

Na TCAR contemporânea foram identificadas áreas de consolidação em 5 pacientes e nos raios-x em nenhum paciente, o que nos demonstra uma maior sensibilidade da TCAR para a identificação dessa lesão.

7.4.4.4 Comparação Entre TCAR do Estudo Anterior e o Raio-X do Estudo Anterior

Em relação ao estudo anterior, ao mesmo tempo em que na TCAR dez pacientes apresentavam padrão sugestivo de consolidação, houve aparecimento desse tipo de lesão em somente um paciente ao raio-x, e mesmo assim, neste único paciente, a consolidação não foi identificada na TCAR.

Isso pode nos mostrar que, aparentemente sendo achados pouco concordantes, pode ter ocorrido novamente aqui uma subestimação das lesões no radiograma de tórax.

Quando nos relatamos à evolução das áreas de consolidação no decorrer de tempo entre os dois estudos, os achados compatíveis com consolidação podem nos parecer estranhos devido a sua permanência durante o período de tempo entre os dois estudos. Não conseguimos esclarecer, desta forma, a manutenção de tal achado no estudo contemporâneo, visto que por ser a consolidação um processo inflamatório, sua tendência seria a resolução total neste período de tempo.

Ainda com relação à evolução da consolidação, no entanto, podemos considerar a hipótese de que possivelmente, parte das alterações consideradas como consolidação pode ser decorrente de algum dano permanente dos pulmões até mesmo com componente atelectásico, não nos permitindo a visualização nas imagens de uma redução volumétrica daquela região pulmonar em meio às zonas hiperinsufladas, ocorrendo dessa forma um viés observacional.

7.4.5 Hipoatenuação do Parênquima Pulmonar

7.4.5.1 Comparação Entre TCAR do Estudo Anterior e a TCAR do Estudo Contemporâneo

No estudo contemporâneo foram encontradas áreas de hipoatenuação em 16 pacientes (68%) e no estudo anterior em 18 pacientes (78%), após a verificação de 22 exames. Na observação, não foram quantificadas a extensão das áreas de hipoatenuação, e sim somente a presença ou não desta alteração nos exames de TCAR.

Quando comparamos o grupo do primeiro e do segundo estudo, observaremos que somente dois pacientes (23 e 28) apresentavam este tipo de lesão no estudo anterior e não apresentam mais no estudo contemporâneo, apresentando portanto uma melhora nesse tipo de lesão, enquanto que todos os outros continuaram com a lesão no decorrer de tempo entre os dois estudos. Essa persistência do número de pacientes com imagens sugestivas de hipoatenuação nos aponta para uma estabilização da evolução da doença ou até mesmo para sua progressão mais lenta, no entanto descartando assim uma possível melhora com o passar do tempo. O fato de persistirem ainda lesões desse tipo no estudo contemporâneo pode nos levar a crer que uma vez estabelecida a vasoconstrição no parênquima pulmonar, assim como uma provável destruição deste, pode não mais haver por parte do parênquima, a capacidade de se re-estabelecer, fazendo com que as áreas circunjacentes a lesão tornem-se responsáveis pela manutenção das funções antes desempenhadas pelo agora parênquima doente. Isso pode fazer com que sejam em vão as tentativas terapêuticas, principalmente em estados mais avançados da doença, não havendo portanto justificativa para o uso de alguns grupos de medicamentos, como os corticosteróides, na tentativa de uma melhora do processo evolutivo da doença.

Esses achados nos dão uma clara impressão de que áreas de hipoatenuação do parênquima pulmonar, uma vez presentes aos exames de TCAR, podem não desaparecer com o decorrer de tempo, não sendo portanto um achado que possa mostrar com nitidez ou facilidade a evolução da doença, sendo mais importantes talvez, na identificação primária de lesão do parênquima pulmonar.

7.4.6 Hiperatenuação do Parênquima Pulmonar

7.4.6.1 Comparação Entre TCAR do Estudo Anterior e a TCAR do Estudo Contemporâneo

Para efeitos de comparação, observamos que no estudo anterior 10 pacientes apresentaram áreas de hiperatenuação, e no estudo contemporâneo apenas 3, em um universo de 22 pacientes.

Essa redução nos induz a pensar que, pode ter ocorrido uma redução no grau de vasodilatação compensatória em um determinado grupo de pacientes, havendo, por parte do parênquima pulmonar, uma recuperação se não completa, ao menos parcial das lesões neste período de tempo, a ponto de recuperar áreas que antes eram áreas tidas como compensatórias a um parênquima lesado, e que no estudo contemporâneo já não existem mais.

Uma outra hipótese, porém pouco plausível para a redução desse achado no estudo contemporâneo, é que houve por parte do parênquima pulmonar desses pacientes um crescimento volumétrico, tornando a hiperatenuação menos evidente ao exame de TCAR contemporâneo. O desaparecimento dessas áreas de hiperatenuação de parênquima ocorreria então não de forma que fossem escondidas pelo parênquima sadio, mas sim como consequência da nova presença de um

novo tecido pulmonar que tornaria o parênquima pulmonar mais suficiente na preservação de suas funções, retirando desta forma a necessidade de um sobrecarregamento de função em áreas vasodilatadas.

Pode também ter sido causa dessa redução, a presença no primeiro estudo de áreas de infecção ativa e/ou consolidação e/ou atelectasia que pudessem ter sido causadas pela própria doença ou até serem sugeridas pelo processo anestésico a qual foram submetidos os pacientes no estudo anterior e que no estudo contemporâneo não ocorreu.

7.4.7 Padrão de Granularidade

Os achados sugestivos de padrão de granularidade foram encontrados em 2 pacientes no estudo contemporâneo (números 15, 24) e em dois no estudo anterior (números 6, 19). Houve melhora das lesões em dois pacientes e surgimento dessas em outros dois pacientes.

A presença desse achado no primeiro estudo pode ter sido devido à confluência de alterações como o processo anestésico provocando congestão vascular, a fase aguda da doença e uma redistribuição do fluxo para áreas que não se encontravam hiperinsufladas. No estudo contemporâneo, essas duas últimas hipóteses poderiam explicar a presença desse tipo de achado na TCAR.

O aparecimento desse tipo de lesão em novos pacientes no estudo contemporâneo nos levar a pensar que ainda esteja ocorrendo uma atividade das lesões da bronquiolite obliterante, uma vez que já existem áreas de hiperatenuação, porém ainda sem a vasodilatação compensatória. Pode ter ocorrido uma evolução mais lenta em determinado momento da evolução das lesões. Outra forma de vermos o aparecimento e desaparecimento dessas lesões é de

não haver destruição suficientemente importante de parênquima neste caso, a ponto deste não necessitar de uma outra porção compensatória ao seu grau de lesão em determinados locais, ou seja, há parênquima destruído, porém não a ponto de necessitar uma compensação com vasodilatação.

Não encontramos, portanto, uma explicação plausível para o encontro destas lesões no estudo contemporâneo na TCAR, pois há margem para os dois tipos de possibilidades.

7.4.8 Espessamento de Septos Conjuntivos

Não foi encontrado neste estudo contemporâneo esse tipo de lesão, e somente em um paciente do estudo anterior apareceu essa lesão.

Desta forma, podemos observar que não existe grande variabilidade no padrão de lesões da bronquiolite obliterante na literatura, tendo sim um padrão de lesão característico da doença e que acaba por se repetir, com apenas pequenas variações na ordem de frequência de aparecimento dessas.

Somente um paciente apresentou ausência de lesões de qualquer natureza no estudo contemporâneo (número 23) na TCAR. No estudo anterior foram identificados nesse mesmo paciente espessamento brônquico, bronquiectasias e aumento de espaço retroesternal. Este fato nos reforça a idéia de que a bronquiolite obliterante pode evoluir de maneira diferente entre os pacientes, e esta evolução de forma diferente da doença em um determinado grupo de pessoas poderia então ser decorrente de uma estreita relação entre fatores ligados ao agente agressor e aqueles ligados ao hospedeiro. Infelizmente este paciente não teve biópsia pulmonar realizada na época do primeiro estudo, apesar de seus critérios diagnósticos serem tão rígidos como foram

para os outros sujeitos da pesquisa incluídos no estudo. No entanto, por esses achados, não podemos deixar de discutir a possibilidade do diagnóstico ser formulado de forma incorreta neste paciente. Mas isto nos leva a indagar que diagnóstico receberia um paciente que permanece sintomático durante um período de anos após um episódio de bronquiolite viral aguda, cuja sintomatologia não desaparece com a introdução de corticóide oral, corticóide inalatório e broncodilatadores e que no raio-x de tórax tinha imagens sugestivas de espessamento brônquico, bronquiectasias e aumento do espaço retroesternal? Sabemos que poderíamos ter aqui um caso de asma desencadeada com alguns meses de idade com processo inflamatório intenso e que não respondesse a broncodilatadores. No entanto, a presença de bronquiectasias ao raio-x não seria justificada por esse motivo.

De uma forma geral, quando comparamos os estudos radiológicos anteriores e contemporâneos, a observação dos resultados nos permite sugerir que houve ao menos a manutenção do processo evolutivo nesse período de tempo. Este fato se mostra pelo aumento do número de pacientes com bronquiectasias, rarefação da vasculatura pulmonar e principalmente naquelas alterações que sugeriam algum grau de hiperinsuflação pulmonar tais como aumento do espaço retroesternal e deformidade da caixa torácica, apesar da redução de atelectasias e consolidações. Assim, nos parece ser bastante difícil, através da análise do raio-x, prever a evolução da doença, uma vez que alguns parâmetros tiveram um aumento em seu número e outros uma redução, e também porque diferem dos achados da TCAR. Dessa forma, nos parece ser, assim como dados da literatura, mais plausível que usemos a TCAR para o acompanhamento da evolução desses pacientes, por ser essa um exame mais sensível para a detecção de lesões, mesmo de pequeno tamanho.

7.5 Considerações Quanto a Cintilografia Pulmonar Perfusional

O padrão de lesão mais freqüentemente encontrado no estudo contemporâneo foi o de déficit perfusional com comprometimento subsegmentar, tendo sido os padrões segmentares e lobares encontrados com menor freqüência neste grupo de pacientes. Um total de 19 pacientes apresentou algum grau de déficit perfusional nos exames do estudo contemporâneo.

O lobo mais comumente afetado foi o lobo superior direito. Não encontramos uma razão para esse achado, no entanto, através dele poderíamos aventar a possibilidade de que, por ser naturalmente uma área com menor perfusão quando comparada a outras áreas do pulmão, um menor grau de déficit perfusional já teria uma aparência mais evidente nesse tipo de exame. No entanto, esse fato não se repetiu quando nos reportamos ao lobo superior esquerdo. Portanto, não podemos explicar essa prevalência maior no lobo superior direito.

7.5.1 Comparação Entre o Estudo Anterior e o Estudo Contemporâneo

Quando comparamos os exames obtidos no estudo contemporâneo com aqueles obtidos no anterior, um total de oito pacientes apresentou algum grau de melhora em relação à extensão das lesões presentes ao estudo. Desses pacientes, cinco que apresentavam algum grau de lesão no estudo anterior passaram a ter ausência de lesões no estudo contemporâneo (pacientes de número 3, 5, 17, 23 e 26).

Podemos aqui levantar a hipótese de que esta melhora ocorrida no período de tempo entre os dois estudos pode ter sido conseqüência da formação ou até mesmo crescimento de um tecido pulmonar sadio e vascularizado que “tomasse” o lugar do parênquima pulmonar destruído

como consequência do desenvolvimento da bronquiolite obliterante, tornando-o desta forma menor e menos aparente frente à totalidade de um parênquima pulmonar, aparecendo desta forma, nos exames contemporâneos, como ausência de lesão.

Um grupo de onze pacientes não teve seus padrões lesionais alterados no intervalo de tempo entre o primeiro estudo e o estudo contemporâneo, ou seja, mantiveram o padrão de lesão subsegmentar, ou segmentar ou lobar (6, 9, 10, 11, 13, 15, 16, 21, 22, 24, 25).

Um total de sete pacientes apresentou mudança em seu grau de lesão, tornando-a maior ou menor no tempo decorrido entre os dois estudos (1, 7, 14, 18, 20, 19 e 27).

Somente um paciente (número 8), neste intervalo de tempo, apresentou surgimento de lesão ao exame de cintilografia atual, uma vez que não foram identificadas lesões no estudo anterior e no estudo contemporâneo apareceram lesões de comprometimento segmentar. Esse mesmo paciente também apresentou o surgimento de bronquiectasias na TCAR no estudo contemporâneo, e apresentava, também na TCAR, a presença de áreas sugestivas de hipoatenuação do parênquima no estudo anterior e no estudo contemporâneo.

Da amostra total de 25 pacientes, apenas um paciente (número 28) não apresentou lesões nos dois períodos de tempo. No entanto, esse paciente apresentou ao radiograma de tórax lesões sugestivas de hiperinsuflação pulmonar (retificação de cúpulas diafragmáticas e aumento do espaço retroesternal) e espessamento brônquico. Já na TCAR, esse paciente apresentou áreas de espessamento brônquico, atelectasias e áreas de consolidação em pulmão esquerdo.

7.5.2 Comparação Entre TCAR Contemporânea e Cintilografia Perfusional Contemporânea

Quando comparamos esse dois exames, podemos observar que daqueles 5 pacientes que apresentaram resolução das lesões na cintilografia contemporânea, quando olhamos para a hipoatenuação na TCAR, notamos que os pacientes de número 3, 5 e 26 não apresentavam lesão sugestiva de hipoatenuação de parênquima em nenhum dos dois estudos na TCAR. O paciente de número 23, assim como na cintilografia contemporânea teve resolução do déficit perfusional, teve na TCAR uma resolução do processo de hipoatenuação. Já o paciente de número 17 apresentou melhora do déficit perfusional e um pequeno aumento das áreas de hipoatenuação na TCAR no tempo decorrido entre os dois estudos.

Dessa forma, nos parece ser bastante difícil uma correlação entre déficit perfusional na cintilografia perfusional com áreas sugestivas de hipoatenuação na TCAR. Não houve, em nosso estudo, uma correlação confiável entre essas duas alterações nos exames de imagens que, teoricamente, estariam demonstrando áreas de parênquima pulmonar com algum grau de deficiência perfusional.

Esses achados podem nos sugerir que a cintilografia pulmonar perfusional não seja um exame que deve ser realizado para acompanhamento na bronquiolite obliterante pós-infecciosa, pois mesmo se levantarmos a idéia de que as lesões apareceriam primeiramente nos outros exames de imagem quando comparados a cintilografia, não houve em nosso estudo, uma correlação confiável com outros exames de imagem, em especial a TCAR.

Pode ter havido viés em nosso estudo quanto à comparação dos filmes obtidos nos dois períodos de tempo. Assim como já citado em relação aos exames radiográficos comuns de tórax, devido à diferença do material utilizado para a impressão dos filmes e até mesmo o

desgaste natural dos clichês do estudo anterior, era de fácil identificação quais os exames foram realizados no estudo anterior e quais do estudo contemporâneo. No entanto, apesar da identificação em relação ao tempo, não foi permitida a identificação por parte do observador, do nome dos pacientes.

Em nosso estudo, observamos que houve tendência à manutenção do padrão sugestivo de deficiência de perfusão na maior parte dos lobos pulmonares, assim como em relação à localização das lesões, com tendência a permanência do comprometimento nas mesmas regiões anatômicas. Não encontramos justificativas para o maior acometimento dos lobos superiores nos nossos sujeitos de pesquisa.

Naqueles pacientes que apresentaram algum grau de redução das lesões, esta ocorreu com maior frequência no lobo superior direito, redução essa que também ocorreu em outros lobos, porém com menor intensidade. O lobo inferior direito foi a região pulmonar que não apresentou alteração no número de pacientes com acometimento.

É importante salientar que não foi criado um sistema de escore para o estudo dos exames cintilográficos nos dois períodos de tempo. Esse fato pode ter prejudicado uma comparação mais objetiva das lesões, fazendo com que prováveis lesões menores em variação no período de tempo pudessem passar despercebidas tanto em relação a possível piora ou melhora.

Cabe ressaltar que a cintilografia acaba sendo um exame complementar que nos parece ter sensibilidade e especificidade reduzidas para a demonstração de destruição de parênquima pulmonar pela bronquiolite obliterante, uma vez que o resultado final em comum sempre irá demonstrar a ausência de perfusão em determinado local do parênquima, o que pode ser decorrente de várias outras causas.

No entanto, a observação de déficit perfusional é menos complicada do que a observação das diferentes variáveis dos radiogramas de tórax e das TCAR aplicadas no estudo.

Assim, a presença de lesão na cintilografia já daria a idéia de que deveriam também aparecer alterações nos outros exames de imagem.

7.6 Considerações Quanto as Provas de Função Pulmonar

Foram realizados espirometria e pletismografia em todos os pacientes no estudo contemporâneo.

Não foram comparados os resultados com dados obtidos no estudo anterior por serem realizados nestes um número reduzido de exames de função pulmonar, devido a pouca idade dos pacientes na época da realização do estudo.

A bronquiolite obliterante revela, quase que constantemente, a redução dos fluxos expiratórios, se expressando tipicamente como uma obstrução fixa e com pouca resposta aos corticosteróides. Dessa maneira, as alterações obstrutivas com aprisionamento aéreo são constantemente descritas nos testes de função pulmonar, podendo variar conforme o grau de acometimento pulmonar. Se há um pequeno envolvimento pulmonar, as provas de função pulmonar poderão apresentar-se normais. Algumas vezes há a predominância dos padrões obstrutivos graves, muitas vezes chegando a situações indicativas de transplante pulmonar. A presença do padrão obstrutivo faz com que haja uma concavidade acentuada na curva fluxo-volume.

Em nosso estudo, o achado mais prevalente foi o de padrão obstrutivo, que já citado anteriormente, correspondeu a 76% da amostra total. Deste total, um grupo de oito pacientes apresentou resposta ao broncodilatador. Quatro pacientes apresentaram exames normais, um apresentou padrão sugestivo de distúrbio restritivo e outro apresentou padrão não obstrutivo.

Por sabermos ser a bronquiolite obliterante uma forma severa de doença das pequenas vias aéreas resultante de uma agressão ao trato respiratório inferior e apresentar como resultado final áreas de obstrução da luz da via aérea por tecido de granulação e/ou fibrose com distorção da luz bronquiolar, o acometimento funcional nos parece ser claro de um padrão obstrutivo, respondendo ou não ao broncodilatador.

A maior prevalência de distúrbio obstrutivo em nosso estudo vem em concordância com dados achados na literatura.

Teper et al, (1999), ao estudar um grupo de pacientes acometidos por infecção por adenovírus observou nos pacientes de sua série obstrução grave em todos os pacientes, o que correspondeu a uma amostra de treze pacientes.

Chang et al (1998), ao estudar nove crianças, encontrou padrão obstrutivo em sete deles.

Hardy et al ao estudar sete pacientes com bronquiolite obliterante, obteve a presença de padrão obstrutivo em seis pacientes. (HARDY et al 1988).

A presença deste tipo de achado ao exame espirométrico só acaba por comprovar a presença universal de obstrução das pequenas vias aéreas na bronquiolite obliterante. Nossos achados vêm desta forma, concordar com os achados de outros autores, somando-se a estes no que diz respeito à confirmação da obstrução, em diferentes graus, das vias aéreas neste grupo de pacientes.

Em nosso estudo 32% dos pacientes apresentaram resposta ao uso de broncodilatadores, mostrando dessa forma um certo grau de hiper-responsividade. Sabemos que a presença de asma em crianças corresponde a cerca de 30-40% em países desenvolvidos. No entanto, sabemos também que a grande maioria dessas tem apenas asma de grau leve, que na espirometria não apresentam resposta ao broncodilatador. Por isso com esses dados não temos

condições de afirmar que crianças com bronquiolite obliterante apresentam mais hiper-reatividade das vias aéreas do que aquelas que não apresentam a BO. Poderíamos pensar que aquelas crianças já previamente com as vias aéreas hiper-reatoras apresentariam uma resposta exacerbada quando do início da bronquiolite viral aguda e desta forma teriam mais chances de desenvolver a bronquiolite obliterante. Mesmo assim, não há como afirmar, com relativa certeza, qual foi o processo que se iniciou primeiro nesse grupo de pacientes, se a hiper-reatividade ou a bronquiolite obliterante. Poderia haver a hipótese de que crianças com uma hiper-reatividade prévia poderiam desenvolver uma bronquiolite viral aguda mais grave, com evolução para uma BO como seqüela.

Esse dado poderia talvez ser esclarecido caso fossem feitas provas de função pulmonar em um determinado grupo de pacientes que teriam fatores de risco para o desenvolvimento de BO, no entanto, até mesmo a determinação desses fatores de risco nos parece ser não realizável até o presente momento.

Também poderíamos aventar a possibilidade de que crianças portadoras de bronquiolite obliterante, por terem lesado as pequenas vias aéreas e por estas estarem possivelmente em um processo inflamatório continuado, desenvolvessem dessa maneira uma resposta exagerada frente a estímulos externos.

Já sabendo, que no nosso grupo de pacientes, pela natureza da lesão a que foram submetidos haveria neles a presença de hiperinsuflação pulmonar, esse grupo de crianças e adolescentes foi então submetido à pletismografia. A pletismografia é um exame útil na mensuração dos volumes pulmonares, e dentre as indicações estão: a detecção de alçapamento de ar e de hiperinsuflação pulmonar e os processos restritivos, tornando-se desta maneira um exame complementar a espirometria.

O padrão restritivo pode ser apenas sugerido na espirometria, através da presença de capacidade vital reduzida não explicada pela obstrução. Dessa maneira, é na pletismografia que ele vai ser confirmado. Há, nos processos restritivos uma redução nos valores da capacidade pulmonar total, sendo esses caracterizados por uma redução dos volumes pulmonares. Podem ocorrer quando há destruição do parênquima pulmonar, especialmente dos alvéolos, enrijecimento do próprio parênquima pulmonar e/ou da caixa torácica e também na presença de doenças neurodegenerativas.

Não é característico da bronquiolite obliterante pós-infecciosa a presença de distúrbio ventilatório restritivo, uma vez que na BO há a preservação tanto do parênquima pulmonar quanto da distensibilidade e complacência da caixa torácica e do próprio parênquima. No entanto, se houver a realização de provas de função pulmonar em estádios mais avançados da doença, poderia haver associado distúrbio restritivo conseqüente a extensas áreas de fibrose?

Se soubermos que a bronquiolite obliterante acomete as vias aéreas de menor calibre, causando distorção da luz do bronquíolo com conseqüente prejuízo na circulação aérea, é de se esperar que ocorra neste grupo de pacientes um aumento no volume residual.

Em relação à mensuração da capacidade pulmonar total e do volume residual, nos pareceu ser útil à realização desses exames no nosso grupo de pacientes, para que pudéssemos quantificar, desta forma, o grau de hiperinsuflação pulmonar e o alçaponamento aéreo. Assim, poderíamos obter indicativos indiretos da obstrução das pequenas vias aéreas, a qual pode ser conseqüência da própria seqüela da BO ou ainda a presença ativa de um processo inflamatório, que poderia ser confirmado pela mensuração de gases exalados. No entanto, esta mensuração não foi realizada por não fazer parte de nossos objetivos. Dessa maneira, podemos justificar, nesse grupo de pacientes a presença de hiperinsuflação pulmonar e o aumento nos valores do volume residual.

Acreditamos que a determinação então do volume residual através da pletismografia nos auxiliou a mensurar de uma forma indireta, o grau de obstrução das vias aéreas e talvez, em parte, da destruição do parênquima pulmonar nesse grupo de crianças e adolescentes. Isso porque se compararmos aqui os escores obtidos após a realização da TCAR com os valores do volume residual nesse grupo de pacientes, poderemos observar que aqueles pacientes que obtiveram maiores escores também apresentaram maiores valores no volume residual. No entanto, sabemos que algumas lesões da TCAR em nada contribuem com o volume residual na pletismografia. Porém, esse achado pode nos fornecer dados que em algum momento possam ser interligados entre si. Dos pacientes que apresentaram pletismografia normal (3, 5, 9, 26) somente um deles apresentou hipoatenuação de parênquima pulmonar na TCAR, onde essas áreas estariam teoricamente relacionadas a áreas com menor vasculatura viável e/ou áreas de retenção de ar, demonstradas no exame de imagem como áreas mais escurecidas de parênquima pulmonar. Poderiam estar essas situações interligadas? Não nos foi possível responder a esta pergunta, no entanto, daqueles oito pacientes que não apresentaram áreas de hipoatenuação no parênquima, em três a pletismografia foi normal.

Em nosso grupo de pacientes observamos que a grande maioria apresentou níveis aumentados, de forma moderada a grave, de volume residual. Este tipo de achado, nos pacientes com doença obstrutiva é bastante comum e esperado, uma vez que há por parte do parênquima pulmonar uma maior dificuldade na eliminação do ar inspirado, expressando através dos valores do volume residual, o componente de alçapamento aéreo.

Como sabemos, o volume residual é a quantidade de ar que permanece nos pulmões mesmo após uma expiração forçada. O aumento do volume residual pode ocorrer por alteração de qualquer mecanismo determinante seu, tais como aumento das complacências tanto do parênquima pulmonar quanto da caixa torácica, e uma redução na força de retração elástica

pulmonar, assim como um aumento da resistência das vias aéreas de pequeno calibre. Este último nos pareceu ser o fator determinante para o aumento nos valores do volume residual em nossos pacientes, visto que conforme já mencionado, há na BO, em sua fase final de evolução, uma distorção das pequenas vias aéreas, acarretando desta forma em uma maior dificuldade na eliminação do ar inspirado. Assim, a dificuldade de expiração poderia estar ocorrendo por duas hipóteses: ou pelo processo inflamatório ainda em atividade nesse grupo de pacientes ou pela própria seqüela da BO, ou até mesmo pelo somatório das duas hipóteses, o que não foi possível identificar em nosso estudo.

Observamos também, nesse mesmo grupo de pacientes, que houve um pequeno número de crianças e adolescentes que apresentaram aumento da capacidade pulmonar total. A maioria manteve um valor normal dessa medida.

A capacidade pulmonar total vai se refletir através da relação entre a capacidade de distensão do sistema respiratório e a força muscular inspiratória. Dessa forma, a CPT pode apresentar alterações em seus valores por vários motivos, desde que haja o comprometimento em um ou mais dos fatores responsáveis por esse equilíbrio. Assim, para determinarmos a CPT, estarão envolvidos variáveis como as complacências (da caixa torácica e do parênquima pulmonar) e a força muscular torácica. As lesões tanto na parede torácica quanto no parênquima pulmonar poderão alterar a mensuração da CPT na pletismografia. Como exemplos dentre vários outros, podemos citar o enfisema pulmonar, a fibrose pulmonar idiopática, as pneumoconioses, as fraturas de múltiplos arcos costais, a síndrome de Guillain Barrè com acometimento muscular da caixa torácica e assim por diante.

Os resultados da pletismografia encontrados em nosso estudo, no que se referem à CPT, vêm de encontro à característica dos processos obstrutivos, os quais são típicos da BO, uma vez que nesta doença não há o comprometimento do volume pulmonar, o mesmo ocorrendo

quando nos referimos à caixa torácica em si. Isso nos faz pensar que há desta forma, pela presença do distúrbio obstrutivo, uma medida compensatória e interligada entre o volume residual aumentado como consequência da hiperinsuflação, e uma capacidade vital reduzida como consequência também da hiperinsuflação.

Desta maneira, mesmo ainda sendo a bronquiolite obliterante uma doença pouco conhecida, mas com crescente interesse por parte da comunidade científica, fatores nos levam a crer que há uma tendência à maior sobrevida desses pacientes, anteriormente tendo como único recurso paliativo e até mesmo curativo o transplante pulmonar. Técnicas tanto de diagnóstico, como de tratamento clínico e cirúrgico vêm sendo desenvolvidas e aprimoradas com o passar do tempo, proporcionando uma melhor qualidade de vida a esse grupo de pacientes.

8 CONCLUSÕES

- ✓ A bronquiolite obliterante pós-infecciosa tem uma evolução não tão severa como se acreditava anteriormente
- ✓ Há, nos pacientes com bronquiolite obliterante pós-infecciosa, com o decorrer do tempo, uma evolução aparentemente contínua das lesões pulmonares, como mostrado pela TCAR.
- ✓ Um acompanhamento clínico mais eficaz e continuado dos pacientes, por vários motivos, possivelmente tem efeito no aumento de sua sobrevida.
- ✓ Há hoje a presença de exames mais sensíveis e menos invasivos que nos ajudam a diagnosticar a doença até mesmo em seus estágios iniciais, propiciando desta forma a instituição de um tratamento mais precoce da doença.
- ✓ A radiografia de tórax não deve ser utilizada para o acompanhamento da evolução das alterações por subestimar algumas delas tais como as bronquiectasias e atelectasias.
- ✓ A maioria dos pacientes de nosso estudo apresentou uma melhora das lesões, as quais foram mais evidentes na TCAR, confirmando ser este um exame de grande valia na bronquiolite obliterante pós-infecciosa.
- ✓ A cintilografia pulmonar perfusional, por sua menor acurácia, não deve ser utilizada para o acompanhamento clínico de pacientes portadores de bronquiolite obliterante pós-infecciosa, uma vez que ela talvez detectará apenas lesões de maior tamanho.

REFERÊNCIAS

- Aherne W., Bird T., Court SDM., et al. Pathological changes in virus infections of the lower respiratory tract in children. *J Clin Pathol* 1970; 23:7-18.
- Anas N., Bottrich C., Hall CB., Brooks JG. The association of apnea and respiratory virus infection in infants. *J Pediatr*, 1982; 101:65-68.
- Anselmi, OE. Cintilografia em Pneumologia. In: Silva LCC, editor. *Compêndio de Pneumologia* 2 ed. São Paulo: Fundação Byk, 1991.p. 204
- Aquino SL., Webb WR., Golden J., Bronchiolitis obliterans associated with rheumatoid arthritis : findings on HRCT and dynamic expiratory CT. *Comput Assist Tomogr* 1994 Jul-Aug;18(4):555-8.
- Arakawa H. et al. Air trapping on expiratory high-resolution CT scans in the presence of inspiratory scans abnormalities: Correlation with pulmonary function tests and differential diagnosis. *AJR* 1998; 170:1349-1353.
- Arribas J., Colas C., Sebastian A., Larraga R., Olivares JL., Pastor I., Duce F. Atopy and pulmonary function abnormalities in children with a history of acute bronchiolitis. *J Asthma* 2000; 37(1):73-80.
- Azirad H., Polgar G, Borns PF, Chatten J, Bronchiolitis obliterans. *Clin. Pediatr.* 1975; 14:572-584.

- Banerji A. High rates of hospitalization for bronchiolitis in Inuit children on Baffin Island. *Int J Circumpolar Health* 2001 Aug; 60 (3):375-9.
- Becroft DM. Bronchiolitis obliterans, bronchiectasis, and other sequelae of adenovirus type 21 infection in young children. *J Clin Patol* 1971;24(1):72-82.
- Berend N., Rynell AC, Ward WE. Structure of a Human Pulmonary Acinus. *Thorax* 1991;46:117-121.
- Bryan AL, Wohl MEB. Respiratory mechanics in children. In: Macklem P, Mead J, eds. *Handbook of Physiology: mechanics of breathing*. Baltimore & Wilkins;1986:179-191. The respiratory system;vol III.
- Calabria MD., Bronchiolitis obliterans in child. *Allergol Immunopathol* 1995 Nov-Dec;23(6):267-70.
- Calvo Rey C., Garcia Garcia M., Albanil Ballesteros M.. Bronchiolitis and persistent wheezing. Is eosinophilia a risk factor? *An Esp Pediatr* 2001 Dec;55 (6):511-6.
- Chan PW., Muridan R., Debruyne JA. Bronchiolitis obliterans in children: clinical profile and diagnosis; *Respirology* 2000 Dec; 5(4):369-75.
- Chang AB., Masel JP., Masters B. Post-infectious bronchiolitis obliterans : clinical, radiological and pulmonary function sequelae; *Pediatr. Radiol* 1998 Jan;28(1):23-29.

- Chang Keun Kim., Sang Woo Kim., Joung Sook Kim., Young Yull Koh., Alan H. Cohen., Robin R. Deterding., Carl W. White. Bronchiolitis obliterans in the 1990s Korea and the United States. *Chest* 2001; 120:1101-1106.
- Chretien J., Holland W., Macklen P., Murray J., Woolcock A. Acute respiratory infections in children: a global public-health problem. *New England Journal of Medicine* 1984; 310:982-984.
- Church NR., Anas NG., Hall CB., Brooks J. Respiratory syncytial virus-related apnea in infants. *Am J Dis Child* 1984; 138:247-250.
- Colby TV, Myers JL. Clinical and histologic spectrum of bronchiolitis obliterans including bronchiolitis obliterans organizing pneumonia. *Semin Respir Med* 1992;13:119-133.
- Colby TV. Bronchiolar pathology. In: Epler GR, ed. *Diseases of the bronchioles*. New York; Raven Press.1994b; 77-100.
- Culiner MM. Obliterative bronchitis and bronchiolitis with bronchiectasis. *Dis Chest* 1963; 44:351-361.
- Epler GR, Colby TV, McLoud TC, Carrington CB, Gaensler EA. Bronchiolitis obliterans organizing pneumonia. *N Engl J Med* 1985; 312: 152-158.
- Epler GR, Colby TV. The spectrum of bronchiolitis obliterans. *Chest* 1983; 83:161-162.
- Epler GR, Colby TV, McLoud TC, et al. Bronchiolitis obliterans organizing pneumonia. *New England Journal of Medicine*. 1985; 312:152-158.

- Epler GR. The Clinician's Classification of the Diseases of the Bronchioles. In: Epler GR, Diseases of the Bronchioles, Raven Press;1994: 106-108.
- Epler GR: Bronchiolitis obliterans organizing pneumonia. *Semin Respir Infect* 1995;10(2): 65-77.
- Ezri T., Kunichezky S., Eliraz A., Soroker D., Halperin D., Schattner A. Bronchiolitis obliterans-current concepts. *Q J Med* 1994 Jan; 87 (1):1-10.
- Ferkol Jr. TW, Davis PB. Bronchiectasis and Bronchiolitis Obliterans. In: Taussig et al. editors. *Pediatric Respiratory Medicine*. St. Louis: Mosby, Inc. 1999. p.784-792.
- Garg K., Lynch DA., Newell JD., King TE. Proliferative and constrictive bronchiolitis: classification and radiologic features. *AJR* 1994; 162 (4): 803-808.
- Geddes DM, Corrin B, Brewerton DA, et al. Progressive airway obliteration in adults and its association with rheumatoid disease. *Q J Med* 1977; 46:427-444.
- Gold R., Wilt JC., Adhikari PK., MacPherson RI. Adenoviral pneumonia and its complications in infancy and childhood. *J Can Assoc Radiol* 1969; 20: 218-224.
- Goldstein JD., Godleski JJ., Balikian JP., Herman PG. Pathologic patterns of *Serratia marcescens* pneumonia. *Human Pathol* 1982; 13: 479-484.
- Gosink BB., Friedman PJ., Liebow AA. Bronchiolitis obliterans: roentnologic-pathologic correlation. *AJR* 1973; 117: 816-832.

- Green M., Turton CW. Manifestations of diseases of the small airways. *Eur J Res Dis* 1982;63: 36-42.
- Han BK., Son JA., Ion HK., Lee SL. Epidemic adenoviral lower respiratory tract infection in pediatric patients: radiographic and clinical characteristics. *AJR* 1998 Apr; 170 (4): 1077-80.
- Hansell DM, Rubens MB, Padley SP, and Wells AU. Obliterative bronchiolitis: individual CT signs of small airways disease and functional correlation. *Radiology* 1997; 203:721-726.
- Hansen JE., Ampaya EP, Bryant GH, Naving JJ. Branching Pattern of Airways and Air Spaces of a Single Human Terminal Bronchiole. *J Appl Physiology* 1975;38:983-989.
- Hartman TE., Primack SL., Lee KS., Swensen SJ., Muller NL. CT of bronchial and bronchiolar diseases. *RadioGraphics* 1994; 14: 991-1003.
- Herbert FA., Wilkinson D., Burchak E., Morgante O. Adenovirus type 3 pneumonia causing lung damage in childhood. *Can Med Assoc J.* 1977;116(3):274-276.
- Hogg JC, Williams J, Richardson JB, Macklem PT, Thurlbeck WM, Path MC. Age as a factor in the distribution of lower airway conductance in the pathologic anatomy of obstructive lung disease. *New England Journal of Medicine* 1970; 282:1283-1287.
- Hong JY., Lee HJ., Piedra PA., Choi EH., Park KH., Koh YY., Kim WS. Lower respiratory tract infections due to adenovirus in hospitalized Korean children: epidemiology, clinical features, and prognosis. *Clin Infect Dis* 2001 May 15; 32 (10):1423-9.

Horsfield K, Gordon WI, Kemp W, Philips S. Growth of the Bronchial Tree in Man. *Thorax* 1987;42:383-388.

Isles AF., Masel J., O'Duffy J. Obliterative bronchiolitis due to mycoplasma pneumoniae infection in a child. *Pediatr Radiol* 1987; 59:683-688.

Jensen., S.P. Lynch D.A., Brown K.K., Wenzel S.E., NeweJ.D. 1. High-resolutions CT features of severe asthma and bronchiolitis obliterans. *Clinical Radiology* 2002;57:1058-1075.

Kattan M., Keens TG., Lapierre JG., Levison H., Bryan C., Reilly BJ. Pulmonary function abnormalities in symptom-free children after bronchiolitis. *Pediatrics* 1977;59:683-688.

Katzenstein ALA, Askin FB, Bennington JL. Surgical Pathology of Non-neoplastic Lung Disease. In: Chernick V., Kendig Jr EL, eds. *Disorders of the Respiratory Tract in Children*. 15 th ed. Philadelphia: WB Saunders. 1990. p. 40-57;

Komatsu MK, Mallozi MC, Rimarcs GF, Succi JE, Crotti PLR, Lederman H, Sole D, Naspitz CK; Bronchiolitis obliterans and severe asthma, *Rev. Bras. Alerg. Immunopatol.* 1998;21(4):122-127.

Koncul I., Raos M., Krizanac S., Bela-Klancir S.; Bronchopneumonia, obstructive bronchitis and bronchiectasis in children with adenovirus infections; *Lijec Vjesn* 1997 Jan;119(1):11-5.

Lang WR., Howden CW., Laws J., Burton JF. Bronchopneumonia with serious sequelae in children evidence of adenovirus type 21 infection. *Br Med J* 1969;1:73-79.

- Laraya-Cuasay LR., DeForest A., Huff D., Lischner H., Huang NN. Chronic pulmonary complications of early influenzae virus infection in children. *Am Rev Respir Dis* 1977; 116:617-625.
- Larsen GL., Accurso FJ, Deterding RR, Halbower AC, White CW. Respiratory Tract & Mediastinum In: Jr. WWH, Hayward AR, Levin MJ, Sondheimer JM, editors. In: *Current Pediatric Diagnosis and Treatment* 14th edition. Stamford: A Simon & Schuster Company, 1997. p. 418-464.
- Leong MA., Nachajon R., Ruchelli E., Allen JL. Bronchitis obliterans due to *Mycoplasma pneumoniae*. *Pediatr Pulmonol* 1997 May;23 (5): 375-81.
- MacLeod WM.: Abnormal transradiancy of one lung. *Thorax* 1954; 9:147-153.
- Mansell A, Bryan C, Levison H. Airway closure in children. *J Appl Physiol* 1972;33:711-714.
- Martinez FD, Morgan WJ, Wright AL, Holberg CJ, Taussig LM, Group Health Medical Associates Personnel. Diminished lung function as a predisposing factor for wheezing respiratory illness in infants. *New England Journal of Medicine* 1988; 319:1112-1117.
- Marty-Bonmati L., Perales FR., Catala F., Mata JM., Calonge G. CT findings in Swyer-James syndrome. *Radiology* 1989; 172: 477-480.
- Massie R., Armstrong D., Bronchiectasis and bronchiolitis obliterans post respiratory syncytial virus infection: think again. *Paediatr Child Health* 1999 Oct; 35 (5): 497-8.

Matsuba K, Thurlbeck WM. A morphometric study of bronchial and bronchiolar walls in children. *Am Rev Respir Dis* 1972; 105:908-912.

Matsuba K, Thurlbeck WM,. The Number and Dimensions of Small Airways in Nonemphysematous Lungs. *Am Rev Respir Dis* 1971;104:516.

Mauad T., Dolhnikoff M; São Paulo Bronchiolitis Obliterans Group. Histology of childhood bronchiolitis obliterans. *Pediatric Pulmonology* 2002; 33(6) ; 466-474.

Mclean KH. The Pathology of acute bronchiolitis: a study of its evolution. I. The exudative phase. *Australlas Ann Med* 1956; 5:254-267.

Meyer B., de Blic J., Pariente D., Lamour C., Benoist MR., Nezelof C., Scheinmann P. Bronchiolitis obliterans: technics of exploration and diagnosis. *Sem Hop.*1983;59(39):2699-2703.

Mihaltan F., Marcu C., Ciprut T., Nemes R., Serbescu A., Halic E., Ungureanu D., Badea C., Davidescu L., Chemical obliterans ronchiolitis after azotic acid exposure. *Pneumologia* 2001 Jan-Mar;50(1):39-43.

Milner AD., Murray M. Acute bronchiolitis in infancy: treatment and prognosis. *Thorax* 1989; 44:1-5.

Mistchenko AS, Robaldo JF, Rosman FC, Koch ERR, Kajon AE. Fatal adenovirus infection associated with new genome type. *Journal of Medical Virology*. 54: 233-236, 1998.

- Myers JL, Colby TV. Pathologic manifestation of bronchiolitis, constrictive bronchiolitis, cryptogenic organizing pneumonia, and diffuse panbronchiolitis. In: King Jr TE, ed. Bronchiolitis. Clin Chest Med 1993;14(4):611-622.
- Narendra M. Kini MHA., James M. Robbins., Mark S. Kirschbaum RN., Stephanie J. Frisbee, Uma R. Kotagal MBBS., for the Child Health Accountability Initiative. Arch Pediatr Adolesc Med. 2001;155:1323-1327.
- Nobre LF, Marchiori E, Souza IV, Espósito C. Bronquiolite Constrictiva: Aspectos Tomográficos e Correlação Anatomopatológica. Radiol Bras 2002; 35(6):335-339
- Orenstein DM. Bronquiolite. In: Nelson WE, Behrman RE, Kliegman RM, Arvin AM, editors. Tratado de Pediatria 15^o edição. Rio de Janeiro: Guanabara Koogan; 1996. p.1402.
- Omar AH, Manam A., Bronchiolitis obliterans in children-a report of a six cases. Med J Malaysia 1989 Sep; 44 (3): 204-9.
- Osborne D., White P. radiology of epidemic adenovirus 21 infection of the lower respiratory tract in infants and young children. AJR Am J Roentnol.1979;133(3):397-400.
- Padley SP., Adler BD., Hansell DM., Muller NL. Bronchiolitis obliterans: high resolution findings and correlation with pulmonary function tests. Clin Radiol 1993 Apr; 47 (4): 236-40.
- Pagtakhan RD., Reed MH., Chernick V. Is the bronchiolitis in infancy an antecedent of chronic lung disease in adolescence and adulthood? Thorac Imaging 1986;1(4):34-40.

- Palmer J., Harcke T., Deforest A., Schidlow D., Cuasay L., Huang N. Matched ventilation/perfusion defects in the lung scans of children with obliterative bronchiolitis and long term clinical follow-up. *Am Rev Respir Dis* 1979; 119:280.
- Panitch HB., Callahan Jr CW., Schidlow DV. Bronchiolitis in Children. In King Jr TE, ed. *Bronchiolitis. Clin Chest Med* 1993; 14(4): 715-731.
- Penn CC., Liu C. Bronchiolitis following infection in adults and children. *Clin Chest Med* 1993 Dec; 14 (4): 645-54.
- Pereira et al. Valores de referência para espirometria em uma amostra da população brasileira adulta. *J Pneumol.* 1992;18(1):10-22.
- Phelan PD., Olinski A., Robertson CF. Acute Respiratory Infections. In *Respiratory Illness in Children.* Oxford: Blackwell, 1994, pp 27-93.
- Pichler MN., Reichenbach J., Schimidt H., Herrmann G., Zielen S., Severe adenovirus bronchiolitis in children. *Acta Paediatr* 2000 Nov;89(11):1387-9.
- Pinto A., Beck R., Jadavji T. Fatal neonatal pneumonia caused by adenovirus type 35. Report of one case and review of the literature. *Arch Pathol Lab Med.* 1992;116(1):95-99.
- Porto NS, Silva LCC. Conceitos Básicos de Anatomia do Tórax. In: Silva LCC, editor. *Compêndio de pneumologia* 2 ed.. São Paulo: Fundação Byk, 1991. p. 60
- Rao X., Liu X., Jiang Q., Jiao A, Jiang Y. Pulmonary function in infants with respiratory syncytial vírus bronchiolitis. *Zhonghua Yi Xue Za Zhi* 2002; 82(3)182-185.

Redding G, Singleton R, Lewis T, Martinez P, Butler J, Stamey D, Bulkow L, Peters H, Gove J, Morray B, J Carol. Early radiographic and clinical features associated with bronchiectasis in children. *Pediatric Pulmonology* 2004; 37(4): 297-304.

Reid L., Simon G. Unilateral Lung Transradiancy. *Thorax* 1962; 17: 230-239.

Santolaya ME., Henriquez A., Latorre JJ. Fatal adenovirus pneumonia. *Rev Chil Pediatr.*1989;60(3):147-150.

Sato P., Madtes DK, Thorning D., Albert RK. Bronhiolitis obliterans caused by legionella pneumophila. *Chest* 1985; 87:840-842.

Schlesinger C., Meyer CA., Veeraraghavan S., Koss MN. Constrictive (obliterative) bronchiolitis:diagnosis, etiology, and a critical review of the literature. *Ann Diagn Pathol.* 1998; 2(5):321-324.

Schlesinger C., Veeraraghavan S., Koss MN. Constrictive (obliterative) bronchiolitis. *Curr Opin Pulm Med* 1998 Sep;4(5):288-93.

Scinland M., Strong ML., Wesley A. Fatal adenovirus pneumonia: Clinical and pathological features. *S Afr Med J.*1976;50(43):1748-1751.

Severien C., Teig N., Riedel F., Hohendahl J., Rieger C. Severe pneumonia and lung chronic disease in a young child with adenovirus and Bordetella pertussis infection. *Pediatr Infect Dis J.* 1995;14(5):400-401.

Sociedade Brasileira de Pneumologia e Tisiologia. Diretrizes para Testes de Função Pulmonar.

Jornal de Pneumologia, 2002;28(3):1-22.

Spencer H. Diseases of the Bronchial Tree. In: Pathology of the Lung, vol 1. New York:

Pergamon Press 1977;121-122.

Spencer H. The Bacterial Pneumonias. In: Pathology of the Lung, vol. 1. New York: Pergamon

Press 1977;161.

Spigelblatt L., Rosenfeld R. Hyperlucent lung: long term complication of adenovirus type 7

pneumonia. Can Med Assoc J. 1983; 128(1):47-49.

Stern EJ., Frank MS. Small airways disease of the lungs: finds at expiratory TC. AJR 1994;

163:37-41.

Stokes D., Sigler A., Kouri NF., Talamo RC. Unilateral hyperlucent lung (Swyer-James

syndrome) after severe mycoplasma pneumoniae infection. Am Rev Respir Dis 1978;

117:145-152.

Stokes GM., Milner AD., Hodges IGC., Henry RL., Elphick MC. Nebulised therapy in acute

severe bronchiolitis in infancy. Arch Dis Child 1983; 58:279-283.

Stulberg MS et al. Obstructive pulmonary disease: The clinician's perspective. Radiol Clin North

Am 1998; 36 (1):1-13.

Sueishi A., Watanabe T., Tanaka K., Shin H. Intrauterine bronchiolitis obliterans. Virchows Arch

[A] 1974; 362: 223-229.

Sweatman MC., Millar AB., Strickland B., Turner-Warwick M. Computed tomography in adult obliterative bronchiolitis. *Clin Radiol* 1990; 41:116-119.

Swyer PR., James GCW. A case of unilateral pulmonary emphysema. *Thorax* 1953; 8: 153-156.

Teper AM., Fischer GB., Jones MH. Respiratory sequelae of viral diseases: from diagnosis to treatment. *Jornal de Pediatria* 2002; 78(2):S187-194.

Teper AM., Kofman CD., Maffey AF., Vidaurreta SM. Lung function in infants with chronic pulmonary disease after severe adenoviral illness. *J. Pediatr* 1999;134(6):730-733.

Van Mopples FI., de Jong TA. Bronchiolitis obliterans organizing pneumonia. *Journal belge radiol.* 1999 Jun;82(3):129.

WanHong Xu, Dean D Erdman. Type-specific identification of human adenovirus 3,7 and 21 by a multiplex PCR assay. *Journal of Medical Virology* 2001; 64(4):537-542.

Weibel ER.. *Morphometry of the human lung.* Berlin. Academy Press;1963:1-151.

Wenman WM., Pagtakhan RD., Reed MH., Chernick V., Albritton W. Adenovirus bronchiolitis in Manitoba: epidemiologic, clinical, and radiologic features. *Chest* 1982 May; 81 (5); 605-9.

Wohl MEB, Mead J. Age as a factor in respiratory disease. In: Kendig EC Jr, Chernick V, eds. *Disorders of the respiratory tract in children.* 15th ed. Philadelphia: WB Saunders;1990:185-191.

Wohl MEB. Bronchiolitis. In: Chernick V., Kendig Jr EL, eds. Disorders of the Respiratory Tract in Children. 15 th ed. Philadelphia: WB Saunders. 1990; 360-370.

Wohl MEB., Chernick V.; Bronchiolitis. Am. Rev. Resp. Dis. 1978; 118: 759-781.

Worthy SA. et al. Small airways disease. Radiol Clin North Am 1998;36 (1):163-173.

Wright JL, Cagle P, Churg A, Colb TV, Myers J. Diseases of Small Airways. Am. Rev. Respir Dis 1992;146:240-262.

Yalcin E., Dogru D., Haliloglu M., Ozcelik U., Kiper N., Gocmen A. Postinfectious bronchiolitis obliterans in children: clinical and radiological profile and prognostic factors. Respiration 2003; 70(4):371-375.

Yang CF, Wu MT, Chiang AA, Lai RS, Chen C, Tiao WM, McLoud TC, Wang WS, Pan HB. Correlation of high-resolution CT and pulmonary function in bronchiolitis obliterans: a study based on 24 patients associated with consumption of Sauropus androgynus. Am J Roentgenol 1997 Apr; 168(4):1045-1050.

Zenone T., Issac S., Souquet PJ., Grange C., Loubeyre P., Durieu I., Vital Durand D. Constrictive bronchiolitis obliterans. A propos d'un cas. La Revuè de Médecine interne 1999 Feb; 20 (2): 164-7.

Zhang L., Irion KL., Porto NS.,Silva FAA. High-Resolution Computed Tomography in Pediatric Patients with Postinfectious Bronchiolitis Obliterans. Journal of Thoracic Imaging 1998.

Zhang L., Irion KL, Kozakewich H., Reid L., Camargo JJ., Porto NS., Silva FAA. Clinical

Course of Postinfectious Bronchiolitis Obliterans. *Pediatric Pulmonology* 29:341-350 (2000)

ANEXOS

ANEXO 1 – Consentimento Informado

TERMO DE CONSENTIMENTO LIVRE E ESCLARECIDO

Prezado Sr.

Esta pesquisa tem como avaliar a evolução clínica, radiológica e funcional da bronquiolite obliterante pós-infecciosa em crianças.

Para a realização do estudo, serão realizados nos sujeitos de pesquisa exames de rotina no ambulatório de Pneumologia Pediátrica, os quais são espirometria, cintilografia pulmonar perfusional, tomografia computadorizada de tórax e coleta sanguínea, além de ecocardiografia. Tratam-se de exames já realizados em estudo anterior, acrescidos daqueles que não foram na época realizados devido a pouca idade dos pacientes.

Durante a realização do trabalho, o pesquisador se compromete a manter a privacidade dos participantes e o caráter confidencial das informações obtidas, assegurando que estas serão utilizadas apenas para os objetivos propostos. Para a preservação da privacidade os participantes serão identificados por um código a ser estabelecido pelo pesquisador. Garante-se que haverá máximo empenho por parte do pesquisador em evitar possíveis danos funcionais ou implicação legal para os participantes, e se houver, estes serão de responsabilidade dos pesquisadores.

É assegurado o direito de desistir da pesquisa em qualquer momento desta, sem trazer com isto nenhum tipo de prejuízo ao sujeito da pesquisa.

Aos participantes será assegurado direito a informação e esclarecimento de qualquer dúvida que venha a surgir em qualquer período da pesquisa.

Garanto que durante a realização da pesquisa haverá acompanhamento clínico gratuito, a ser realizado no ambulatório de Pneumologia Pediátrica do HCPA, zona 4.

Sou médico pediatra, com especialização na área de Pneumologia Pediátrica, e esta pesquisa terá a orientação do prof. Dr. Fernando Antônio de Abreu e Silva. Solicito através deste documento autorização para realizar os exames e acompanhamento clínico necessários para a concretização da pesquisa.

Colocamo-nos à disposição para esclarecimentos necessários através dos telefones (51)99126465 (Dr. André) e (51)33168000 ramal 8515 (Dr. André e Dr. Fernando Abreu).

Concordo em participar do estudo acima referido, após ter sido esclarecido de forma clara e detalhada, dos objetivos e finalidades do trabalho.

André Rampinelli Mangili

CREMERS 24714

Assinatura sujeito da pesquisa/responsável

Data ---/---/---

ANEXO 2 – Tabela de Pacientes

Paciente	DN	Sexo
01	9/4/1993	M
02	23/5/1993	F
03	2/8/1993	F
04	24/12/1993	M
05	28/3/1993	M
06	5/4/1987	M
07	4/4/1987	M
08	26/9/1991	F
09	22/12/1991	M
10	3/3/1992	M
11	29/3/1992	M
12	26/10/1991	M
13	20/4/1992	M
14	31/12/1987	M
15	2/6/1988	M
16	24/5/1991	M
17	17/10/1989	F
18	27/4/1988	M
19	10/3/1990	M
20	3/3/1987	F
21	22/9/1991	M
22	7/3/1993	M
23	13/2/1994	M
24	20/1/1991	M

25	26/9/1987	M
26	14/6/1991	M
27	18/2/1993	M
28	19/8/1993	M

Obs.: Os pacientes de número 02, 04 e 12 não participaram do estudo contemporâneo.

ANEXO 3 – Ficha de Interpretação de RX de Tórax

Nome do paciente						
Data do exame						
Variável	Escore					
Espessamento brônquico (EB)	ausente=0	segmento=1	1 lobo=2	2 ou mais lobos=3		
Bronquiectasias (B)	ausente=0	segmento=1	1 lobo=2	2 ou mais lobos=3		
Atelectasias (A)	ausente=0	segmento=1	1 lobo=2	2 ou mais lobos=3		
Consolidação (C)	ausente=0	segmento=1	1 lobo=2	2 ou mais lobos=3		
Rarefação de vasculatura (RV)	ausente=0	segmento=1	1 lobo=2	2 ou mais lobos=3		
Retificação diafragmática (RD)	ausente=0	leve=1	inversão=2			
Deformidade da caixa torácica (DC)	ausente=0	leve=1	marcada=2			
Aumento de espaço retroesternal (AE)	ausente=0	leve=1	marcada=2			
Aplicação do escore	EB-PD	EB-PE	B-PD	B-PE	A-PD	A-PE
PD = pulmão direito						
PE = pulmão esquerdo						
	C-PD	C-PE	RV-PD	RV-PE	RD-PD	RD-PE
	DC	AE				

ANEXO 4 – Ficha de Interpretação de TC de Tórax

FICHA DE AVALIAÇÃO TC DE TÓRAX					
Paciente					
Data do exame					
1) BRONQUIECTASIA CÍSTICA					
LSD ()	LM ()	LID ()	LSE ()	LÍNGULA ()	
2) BROQNUIECTASIA CILÍNDRICA					
LSD ()	LM ()	LID ()	LSE ()	LÍNGULA ()	
3) ÁREAS DE HIPOATENUAÇÃO					
LSD ()	LM ()	LID ()	LSE ()	LÍNGULA ()	
4) ÁREAS DE HIPERATENUAÇÃO					
LSD ()	LM ()	LID ()	LSE ()	LÍNGULA ()	
5) ATELECTASIA					
LSD ()	LM ()	LID ()	LSE ()	LÍNGULA ()	
6) PADRÃO DE GRANULARIDADE					
LSD ()	LM ()	LID ()	LSE ()	LÍNGULA ()	
7) CONSOLIDAÇÃO					
LSD ()	LM ()	LID ()	LSE ()	LÍNGULA ()	
8) ESPESAMENTO DE SEPTOS CONJUNTIVOS					
LSD ()	LM ()	LID ()	LSE ()	LÍNGULA ()	
ausente = 0					
segmentar = 1					
1 lobo = 2					
2 ou mais lobos = 3					

ANEXO 5 – Ficha de Interpretação de Cintilografia

AVALIAÇÃO DE CINTILOGRAFIA PULMONAR						
PACIENTE:						
Data do exame:	LSD	LM	LID	LSE	LIE	Língua
Padrão de lesão						
segmentar						
subsegmentar						
lobar						
Data do exame:						
Padrão de lesão						
segmentar						
subsegmentar						
lobar						

Livros Grátis

(<http://www.livrosgratis.com.br>)

Milhares de Livros para Download:

[Baixar livros de Administração](#)

[Baixar livros de Agronomia](#)

[Baixar livros de Arquitetura](#)

[Baixar livros de Artes](#)

[Baixar livros de Astronomia](#)

[Baixar livros de Biologia Geral](#)

[Baixar livros de Ciência da Computação](#)

[Baixar livros de Ciência da Informação](#)

[Baixar livros de Ciência Política](#)

[Baixar livros de Ciências da Saúde](#)

[Baixar livros de Comunicação](#)

[Baixar livros do Conselho Nacional de Educação - CNE](#)

[Baixar livros de Defesa civil](#)

[Baixar livros de Direito](#)

[Baixar livros de Direitos humanos](#)

[Baixar livros de Economia](#)

[Baixar livros de Economia Doméstica](#)

[Baixar livros de Educação](#)

[Baixar livros de Educação - Trânsito](#)

[Baixar livros de Educação Física](#)

[Baixar livros de Engenharia Aeroespacial](#)

[Baixar livros de Farmácia](#)

[Baixar livros de Filosofia](#)

[Baixar livros de Física](#)

[Baixar livros de Geociências](#)

[Baixar livros de Geografia](#)

[Baixar livros de História](#)

[Baixar livros de Línguas](#)

[Baixar livros de Literatura](#)
[Baixar livros de Literatura de Cordel](#)
[Baixar livros de Literatura Infantil](#)
[Baixar livros de Matemática](#)
[Baixar livros de Medicina](#)
[Baixar livros de Medicina Veterinária](#)
[Baixar livros de Meio Ambiente](#)
[Baixar livros de Meteorologia](#)
[Baixar Monografias e TCC](#)
[Baixar livros Multidisciplinar](#)
[Baixar livros de Música](#)
[Baixar livros de Psicologia](#)
[Baixar livros de Química](#)
[Baixar livros de Saúde Coletiva](#)
[Baixar livros de Serviço Social](#)
[Baixar livros de Sociologia](#)
[Baixar livros de Teologia](#)
[Baixar livros de Trabalho](#)
[Baixar livros de Turismo](#)